Bibliothèque numérique
medic@

Bulletins et mémoires de la société nationale de chirurgie

Tome LX, 1934. - Paris : Masson, 1934.
Cote : 90027

PARIS biu Santé

(c) Bibliothèque interuniversitaire de santé (Paris)
Adresse permanente : http://www.biusante.parisdescartes.fr/histmed/medica/cote?90027x1934

FACULTÉ DE MÉDECINE DE PARIS
BIBLIOTHÈQUE

BULLETINS ET MÉMOIRES

DE LA

SOCIÉTÉ NATIONALE

DE CHIRURGIE



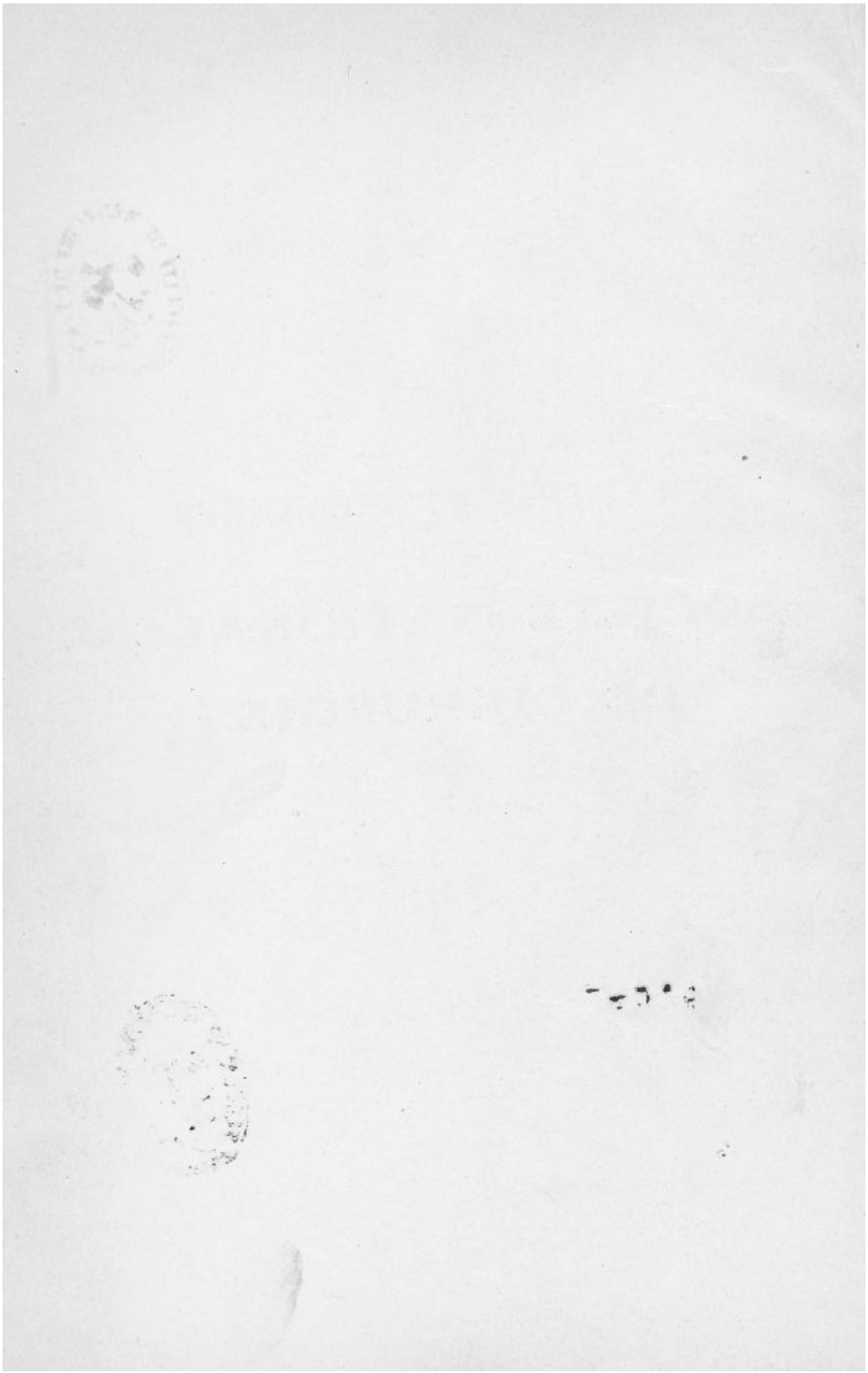

BULLETINS ET MÉMOIRES

DE LA

SOCIÉTÉ NATIONALE DE CHIRURGIE

PUBLIÉS CHAQUE SEMAINE

PAR LES SOINS DES SECRÉTAIRES DE LA SOCIÉTÉ

ANNÉE 1934 :

M. R. PROUST, Secrétaire général.

MM. J. BERGER et P. MOURE, Secrétaires annuels.

Tome LX. — 1934

90697



MASSON ET CIE, ÉDITEURS
LIBRAIRES DE L'ACADÉMIE DE MÉDECINE
120, BOULEVARD SAINT-GERMAIN, PARIS



PERSONNEL

DE LA

SOCIÉTÉ NATIONALE DE CHIRURGIE

DE PARIS

COMPOSITION DU BUREAU POUR L'ANNÉE 1934

Président	MM. Georges Labey.
Vice-Président	M. P. Fredet.
Secrétaire général	R. Proust.
Secrétaires annuels	Jean Berger, P. Moure.
Trésorier	René Toupet.
Archiviste	A. Basset.

MEMBRES HONORAIRES

15 février 1933	MM.	Alglave (Paul), titulaire de	1920
23 novembre 1921		Arrou (Joseph), titulaire de	1904
16 février 1927		Auvray (Maurice), titulaire de	1908
17 novembre 1926		Baudet (Raoul), titulaire de	1914
5 février 1914		Bazy (Pierre), titulaire de	1890
4 janvier 1933		Chevrier (Louis), titulaire de	1919
5 février 1930		Cunéo (Bernard), titulaire de	1912
25 mai 1909		Delbet (Pierre), titulaire de	1898
8 février 1933		Duval (Pierre), titulaire de	1914
10 février 1926		Faure (Jean-Louis), titulaire de	1903
4 juin 1930		Forgue (Émile), correspondant de	1892
21 février 1931		Gosset (Antonin), titulaire de	1912
28 mars 1886		Guéniot (Alexandre), titulaire de	1868
18 février 1920		Hartmann (Henri), titulaire de	1897
22 octobre 1919		Launay (Paul), titulaire de	1908
12 novembre 1913		Legueu (Félix), titulaire de	1901
10 février 1932		Lenormant (Charles), titulaire de	1913
25 mai 1927		Marcille (Maurice), titulaire de	1920
1er mars 1922		Marion (Georges), titulaire de	1909
6 février 1924		Mauclaire (Placide), titulaire de	1905
8 février 1928		Michon (Edouard), titulaire de	1910
14 novembre 1917		Mignon (Henri), correspondant de	1896
16 février 1929		Ombrédanne (Louis), titulaire de	1911
3 octobre 1926		Récamier (Joseph)	....
25 janvier 1922		Riche (Paul), titulaire de	1909
14 janvier 1920		Rieffel (Henri), titulaire de	1904
21 février 1925		Robineau (Maurice), titulaire de	1911
8 février 1911		Routier (Arnaud), titulaire de	1888
22 février 1933		Schwartz (Anselme) titulaire de	1920
7 février 1923		Sebileau (Pierre), titulaire de	1902
9 mars 1910		Sieur (Célestin), correspondant de	1899
23 janvier 1929		Stolz (Albert)	....
12 décembre 1917		Thiéry (Paul), titulaire de	1906
27 mai 1931		Veau (Victor), titulaire de	1917
5 février 1918		Walther (Charles), titulaire de	1896
10 février 1932		Wiart (Pierre), titulaire de	1918

MEMBRES TITULAIRES

15 novembre 1933	M. I.	Ameline (André).
15 novembre 1922		Basset (Antoine).
24 juillet 1918		Baumgartner (Am.).
7 janvier 1920.		Bazy (Louis).
17 décembre 1924.		Berger (Jean).
13 février 1929		Bergeret (André).
20 avril 1932		Bloch (Jacques-Charles).
21 juin 1933.		Bloch (René).
6 janvier 1932.		Boppe (Marcel).
15 juin 1932		Braine (Jean).
9 novembre 1921		Bréchot (Adolphe).
24 novembre 1928		Brocq (Pierre).
15 mars 1922.		Cadenat (Firmin).
13 janvier 1926.		Capette (Louis).
22 juin 1932		Charrier (Jean).
1er juin 1932		Chastenet de Géry.
7 janvier 1920		Chevassu (Maurice).
19 mai 1920		Chifoliau (Médéric).
16 mars 1927.		Deniker (Michel).
27 juin 1928		Desplas (Bernard).
25 mai 1932		Fey (Bernard).
26 juin 1918		Fredet (Pierre).
29 avril 1931		Gatellier (Jean).
19 avril 1930.		Gaudard d'Allaines (de).
8 juin 1921		Gernez (Léon).
22 janvier 1930.		Girode (Charles).
13 février 1929		Gouverneur (Robert).
7 janvier 1920.		Grégoire (Raymond).
2 février 1927.		Guimbellot (Marcel).
7 janvier 1920.		Heitz-Boyer (Maurice).
19 octobre 1927.		Houdard (Louis).
9 novembre 1932		Huet (Pierre).
2 mai 1923		Küss (Georges).
19 décembre 1917.		Labey (Georges).
25 mai 1927		Lance (Marcel).
7 janvier 1920.		Lardennois (Georges).
13 février 1929		Leveuf (Jacques).
15 mai 1929		Madier (Jean).
27 juin 1928		Maisonnet (J.).
7 janvier 1920.		Martel de Janville (Thierry de).

24 juin 1925	MM.	Martin (André).
7 janvier 1920		Mathieu (Paul).
12 octobre 1932		Maurer (André).
24 novembre 1928		Métivet (Gaston).
6 juillet 1932		Michon (Louis).
7 janvier 1920		Mocquot (Pierre).
19 mai 1926		Mondor (Henri).
28 avril 1928		Monod (Robert).
11 mai 1932		Monod (Raoul-Charles).
19 décembre 1917		Mouchet (Albert).
4 février 1931		Moulonguet (Pierre).
29 avril 1925		Moure (Paul).
26 octobre 1932		Oberlin (Serge).
7 janvier 1920		Okinczyc (Joseph).
4 mai 1932		Oudard.
24 novembre 1928		Papin (Edmond).
25 mai 1932		Petit-Dutaillis (Daniel).
11 juin 1924		Picot (Gaston).
19 décembre 1917		Proust (Robert).
8 juillet 1931		Quénu (Jean).
8 juin 1932		Richard (André).
27 juin 1928		Rouhier (Georges).
7 janvier 1920		Rouvillois (Henri).
22 décembre 1920		Roux-Berger (J.-L.).
7 février 1923		Sauvé (Louis).
29 juin 1932		Sénèque (Jean).
2 avril 1924		Sorrel (Étienne).
13 juillet 1932		Soupault (Robert).
17 mai 1922		Toupet (René).
29 novembre 1933		Truffert (Paul).
26 octobre 1932		Wilmoth (Pierre).
29 mars 1933		Wolfromm (Georges).

MEMBRES CORRESPONDANTS NATIONAUX

20 décembre 1911	MM.	Abadie, à Oran.
9 mars 1932		Albertin, à Lyon.
20 mars 1918		Alquier, à Châlons-sur-Marne.
9 mars 1932		André, à Nancy.
19 décembre 1928		Autefage, à Roubaix.
16 décembre 1931		Bachy, à Saint-Quentin (*Membre à vie*).
20 décembre 1933		Barret (Marcel), à Angoulême.
8 janvier 1919		Barthélemy (Marc), à Nancy.
22 décembre 1909		Bégouin, à Bordeaux.
20 mars 1918		Bérard (Léon), à Lyon.
10 janvier 1923		Billet, à Lille.
20 décembre 1933		Bonnet (Georges), armée.
20 décembre 1933		Bonniot (Albert), à Grenoble.
19 décembre 1928		Botreau-Roussel (troupes coloniales).
21 décembre 1932		Bourde (Yves), à Marseille.
4 janvier 1888		Bousquet, à Clermont-Ferrand.
17 décembre 1924		Brisset, à Saint-Lô.
23 janvier 1901		Brousse, armée.
21 décembre 1932		Brugeas, à Shanghaï.
11 janvier 1922		Brun, à Tunis.
20 décembre 1933		Cabanes, à Alger.
21 décembre 1927		Caraven, à Amiens.
11 janvier 1922		Chalier, à Lyon.
16 décembre 1931		Charbonnel, à Bordeaux.
19 décembre 1928		Charrier, à Bordeaux.
17 décembre 1924		Chaton, à Besançon.
20 mars 1918		Chauvel, à Quimper.
29 janvier 1892		Chavannaz, à Bordeaux.
21 décembre 1927		Chochon-Latouche, à Autun.
9 mars 1932		Civel (Victor), à Brest.
17 décembre 1930		Clavelin, armée.
10 janvier 1923		Cléret, à Chambéry.
22 décembre 1926		Combier (V.), au Creusot.
19 décembre 1923		Costantini, à Alger.
8 janvier 1919		Cotte (Gaston), à Lyon.
21 décembre 1932		Courboulès, armée.
16 décembre 1931		Coureaud, marine.
16 décembre 1925		Courty, à Lille.

28 décembre 1910.	MM.	Coville, à Orléans.
28 janvier 1920.		Dambrin, à Toulouse.
21 janvier 1889.		Defontaine, au Creusot.
21 décembre 1932		Delagenière (Yves), au Mans.
29 juin 1932		Delahaye, à Berck-sur-Mer.
18 décembre 1912		Delore, à Lyon.
19 décembre 1923		Desgouttes, à Lyon.
8 janvier 1919.		Dionis du Séjour (Pierre), à Clermont-Ferrand
11 janvier 1922.		Duguet, armée.
20 décembre 1911		Duval, marine.
20 décembre 1933		Duval (Jean), au Havre.
16 décembre 1925		Duvergey, à Bordeaux.
11 janvier 1905.		Estor (Eugène), à Montpellier.
21 décembre 1932		Férey (Daniel), à Saint-Malo.
29 juin 1932		Ferrari, à Alger.
20 janvier 1897.		Ferraton, armée.
8 janvier 1919.		Fiolle (Jean), à Marseille.
22 décembre 1920.		Foisy, à Châteaudun.
11 janvier 1905.		Fontoynont, à Tananarive.
8 janvier 1919.		Fourmestraux (Jacques de), à Chartres.
8 janvier 1919.		Fresson (Henri), à Cannes.
28 décembre 1910		Frœlich, à Nancy.
29 juin 1932		Fruchaud (Henri), à Angers.
20 décembre 1933		Garrigues, à Rodez.
20 janvier 1909.		Gaudier (Henri), à Lille.
20 décembre 1933		Gautier (Jean), à Angers.
29 juin 1932		Gay-Bonnet, armée.
9 mars		Gayet (Georges), à Lyon.
20 avril 1932		Goinard (Ernest), à Alger.
28 janvier 1920.		Goullioud, à Lyon.
19 décembre 1928.		Grimault, à Algrange.
20 juillet 1892		Guelliot, à Reims.
20 décembre 1933		Guibal (Jacques), à Nancy.
8 janvier 1919.		Guibal (Paul), à Béziers.
20 mars 1918.		Guibé, à Caen.
20 mars 1918.		Guillaume-Louis, à Tours.
18 décembre 1929		Guillemin, à Nancy.
21 décembre 1932		Guinard (Urbain), à Saint-Etienne.
8 janvier 1919.		Guyot (Joseph), à Bordeaux.
9 mars 1932.		Hamant, à Nancy.
20 décembre 1911		Hardouin, à Rennes.
20 décembre 1933		Huard, armée.
10 janvier 1894.		Hue (François), à Rouen.
29 janvier 1902.		Imbert, à Marseille.
16 décembre 1925.		Jean, à Toulon.
15 janvier 1908.		Jeanbrau, à Montpellier.
22 décembre 1926		Jeanneney, à Bordeaux. (*Membre à vie*).
9 mars 1932.		Lacaze, armée.
22 décembre 1909		Lafourcade, à Bayonne.

20 décembre 1933	MM.	Laffitte (Henri), à Niort.
11 janvier 1922		Lagoutte, au Creusot.
29 juin 1932		Lamare, à Saint-Germain-en-Laye.
18 décembre 1912		Lambret, à Lille.
9 mars 1932		Lardennois (Henry), à Reims.
20 décembre 1933		Larget (Maurice), à St-Germain-en-Laye.
20 avril 1932		Laroyenne, à Lyon.
9 mars 1932		Le Berre, marine,
16 décembre 1931		Lecercle, à Damas.
21 décembre 1932		Leclerc (Georges), à Dijon.
20 décembre 1933		Lefebvre (Charles), à Toulouse.
9 mars 1932		Lefèvre (Henri), à Bordeaux.
22 décembre 1909		Le Fort, à Lille.
8 décembre 1912		Le Jemtel, à Cannes.
18 décembre 1912		Le Moniet, à Rennes.
19 décembre 1923		Lepoutre, à Lille.
20 mars 1918		Leriche (René), à Lyon.
17 décembre 1924		Le Roy des Barres, à Hanoï.
21 décembre 1927		Lombard, à Alger.
21 décembre 1932		Loubat (Etienne), à Bordeaux.
10 janvier 1923		Malartic, à Toulon.
22 décembre 1926		Marmasse, à Orléans.
20 décembre 1933		Marnierre (de la), à Brest.
14 janvier 1914		Marquis, à Rennes.
29 janvier 1902		Martin (Albert), à Rouen.
29 juin 1932		Matry (Clément), à Fontainebleau.
21 décembre 1932		Masini (Paul), à Marseille.
10 janvier 1894		Ménard, à Berck.
28 décembre 1910		Mériel, à Toulouse.
20 décembre 1911		Michel, à Nancy.
10 janvier 1923		Miginiac, à Toulouse.
16 décembre 1931		Moiroud, à Marseille.
20 avril 1932		Molin, à Lyon.
11 janvier 1905		Mordret, au Mans.
21 décembre 1932		Morice, à Caen.
9 mars 1932		Moyrand, à Tours.
17 décembre 1930		Murard (Jean), au Creusot.
11 janvier 1922		Nandrot, à Montargis.
17 juillet 1889		Nimier, armée.
20 mars 1918		Nové-Josserand, à Lyon.
20 décembre 1933		Oulié, à Constantine.
16 décembre 1931		Paitre, armée.
9 mars 1932		Pamard, à Avignon.
22 décembre 1926		Papin (Félix), à Bordeaux.
8 janvier 1919		Patel (Maurice), à Lyon.
21 décembre 1932		Perdoux, à Poitiers.
22 décembre 1920		Petit (L.-H.), à Château-Thierry.
16 décembre 1925		Petit (Jean), à Niort.
11 janvier 1922		Phélip, à Vichy.
13 janvier 1892		Phocas, à Athènes.

17 décembre 1930	MM.	PICARD (Pierre), à Douai.
21 décembre 1927		PICQUET, à Sens.
9 mars 1932		PIOLLET, à Clermont-Ferrand.
20 décembre 1933		PLOYÉ, marine.
21 janvier 1891		POISSON, à Nantes.
8 janvier 1919		POTEL (Gaston), à Lille.
19 décembre 1923		POULIQUEN, à Brest.
21 janvier 1891		POUSSON, à Bordeaux.
20 mars 1918		PRAT, à Nice.
9 mars 1932		RAFIN, à Lyon.
11 janvier 1922		RASTOUIL, à La Rochelle.
9 mars 1932		RENON, à Niort.
19 décembre 1923		REVERCHON, armée.
9 mars 1932		RICHE, a Montpellier.
17 décembre 1930		ROCHER (Louis), à Bordeaux.
21 décembre 1932		SIKORA, à Tulle.
29 juin 1932		SIMON, à Strasbourg.
29 juin 1932		SOLGARD, marine.
20 mars 1918		SOUBEYRAN, à Montpellier.
20 mars 1918		STERN, à Briey.
28 janvier 1920		TAVERNIER, à Lyon.
20 décembre 1899		TÉDENAT, à Montpellier.
11 janvier 1899		TÉMOIN, à Bourges.
20 avril 1932		TERMIER, à Grenoble.
9 mars 1932		TILLAYE, à Tours.
29 juin 1932		TISSERAND, à Besançon.
28 janvier 1920		TIXIER, à Lyon.
29 janvier 1902		TOUBERT, armée.
20 décembre 1911		VANDENBOSSCHE, armée.
9 mars 1932		VANLANDE, armée.
11 janvier 1905		VANVERTS, à Lille.
28 janvier 1920		VIANNAY, à Saint-Etienne.
9 mars 1932		VIGNARD, à Lyon.
9 mars 1932		VILLARD, à Lyon.
18 décembre 1929		VILLECHAISE, à Toulon.
20 janvier 1886		WEISS, à Nancy.
29 juin 1932		WEISS (Alfred), à Strasbourg.
21 décembre 1927		WORMS, armée.

MEMBRES ASSOCIÉS ÉTRANGERS

ALLEMAGNE

21 décembre 1932. . . . . M. Kœmmell, à Hambourg.

ARGENTINE

18 décembre 1929. . . . . MM. Arcé (José), à Buenos-Aires.
16 décembre 1925. . . . . Cranwell, à Buenos Aires.

AUTRICHE

18 décembre 1912. . . . . M. Von Eiselsberg, à Vienne.

BELGIQUE

16 décembre 1925. . . . . MM. Lambotte, à Anvers.
20 décembre 1933. . . . . Verhoogen, à Bruxelles.

CANADA

22 décembre 1926. . . . . MM. Grondin, à Québec.
22 décembre 1926. . . . . de Lorbinière Harwood, à Montréal.

DANEMARK

21 décembre 1932. . . . . MM. Hansen, à Copenhague.
9 avril 1924 . . . . . Saxtorph, à Copenhague.

ESPAGNE

20 décembre 1933. . . . . M. Bartrina (José), à Barcelone.

ÉTATS-UNIS

8 janvier 1919 . . . . . MM. Crile (George), à Cleveland.
8 janvier 1919 . . . . . Cushing (Harvey), à Boston.
24 mars 1920 . . . . . Du Bouchet, à Paris.
9 avril 1924 . . . . . Gibson, à New-York.
17 janvier 1906 . . . . . Kelly (Howard A.), à Baltimore.
21 décembre 1932. . . . . Matas, Nouvelle-Orléans.
21 décembre 1932. . . . . Mayo (Charles), à Rochester.
9 avril 1924 . . . . . Mayo (W.), à Rochester.

GRANDE-BRETAGNE

12 janvier 1910	MM.	Bland Sutton, à Londres.
4 janvier 1888		Bryant (Th.), à Londres.
17 décembre 1930		Cheyne (Watson), à Londres.
18 décembre 1912		Lane (Arbuthnot), à Londres.
9 avril 1924		Moynihan, à Leeds.

HOLLANDE

21 décembre 1932	M.	Schœmaker, à La Haye.

HONGRIE

21 décembre 1932	M.	Dollinger (Jules), à Budapest.

ITALIE

8 janvier 1919	MM.	Alessandri (Robert), à Rome.
9 avril 1924		Bastianelli, à Rome.
20 décembre 1933		Donati (Mario), à Milan.
20 janvier 1909		Durante (F.), à Gênes.
12 janvier 1910		Giordano, à Venise.
17 décembre 1930		Putti (V.), à Bologne.

SUISSE

9 avril 1924	MM.	Quervain (de), à Berne.
9 avril 1924		Roux (C.), à Lausanne.

URUGUAY

9 avril 1924	MM.	Lamas, à Montevideo.
19 décembre 1928		Navarro (Alfredo), à Montevideo.

MEMBRES CORRESPONDANTS ÉTRANGERS

ALLEMAGNE

20 décembre 1933	MM.	Anschütz (Willy), à Kiel.
21 décembre 1932		Enderlen, à Stuttgart.
21 décembre 1932		Lexer (Erich), à Munich.
21 décembre 1932		Payr, à Leipzig.
20 décembre 1933		Pribram (Egon), à Francfort-sur-le-Mein.
21 décembre 1932		Sauerbruch, à Berlin.
21 décembre 1932		Schmieden, à Francfort.

ARGENTINE

18 décembre 1929	MM.	Bengolea, à Buenos Aires.
9 avril 1924		Bosch Arana, à Buenos Aires.
19 décembre 1928		Castano, à Buenos Aires.
20 décembre 1916		Chutro, à Buenos Aires.
22 décembre 1920		Finochietto, à Buenos Aires.
16 décembre 1931		Mirizzi, à Cordoba.
19 décembre 1928		Zeno (Artemis), à Rosario.

AUTRICHE

20 décembre 1933	MM.	Denk (Wolfang), à Vienne.
21 décembre 1932		Finsterer, à Vienne.
20 décembre 1933		Ranzi (Egon), à Innsbrük.

BELGIQUE

19 décembre 1928	MM.	Danis, à Bruxelles.
8 janvier 1919		Debaisieux, à Louvain.
20 décembre 1916		Derache, à Bruxelles.
22 décembre 1926		Hustin, à Bruxelles.
16 décembre 1931		Lauwers, à Courtrai.
21 décembre 1932		Maffei, à Bruxelles.
9 avril 1924		Mayer (Léopold), à Bruxelles.
20 décembre 1933		Neuman (Fernand), à Bruxelles.
21 décembre 1932		Voncken, à Liége.

BRÉSIL

9 avril 1924	MM.	Alvez de Lima, à Saô Paulo.
21 décembre 1932		Brandao-Filho, à Rio.
21 décembre 1932		Canto, à Rio.
28 janvier 1920		Gudin, à Rio de Janeiro.
21 décembre 1926		Mascarenhas, à Rio de Janeiro.
9 avril 1924		Nabuco de Gouvea, à Rio de Janeiro.

BULGARIE

21 décembre 1932 . . . . . M. Stoianoff, à Stredetz.

CANADA

21 décembre 1932 . . . . . MM. Archibald, à Montréal.
20 décembre 1933 . . . . . Bourgeois (Benjamin), à Montréal.
20 décembre 1933 . . . . . Dagneau (Calixte), à Québec.
20 décembre 1916 . . . . . Le Bel, à Montréal.
20 décembre 1916. . . . . Martigny (de), à Montréal.
9 avril 1924 . . . . . Parizeau (Télesphore), à Montréal.

CHINE

21 janvier 1891. . . . . M. Jamieson (Alex.), à Shanghaï.

COLOMBIE

21 décembre 1927 . . . . . M. Montoya y Flores, à Santa-Fé-de-Bogota.

CUBA

25 juin 1924 . . . . . M. Presno, à La Havane.

DANEMARK

20 décembre 1916 . . . . . MM. Swindt, à Randers.
21 décembre 1932 . . . . . Wessel (Carl), à Copenhague.

ÉGYPTE

4 juin 1924 . . . . . MM. Ali bey Ibrahim, au Caire.
22 décembre 1926 . . . . . Pétridis (P.), à Alexandrie

ESPAGNE

20 décembre 1933 . . . . . MM. Cardenal (Léon), de Madrid.
21 décembre 1932 . . . . . Corachan, à Barcelone.
21 décembre 1932 . . . . . Cortes Llado, à Séville.
4 juin 1924 . . . . . Goyanes y Capdevilla, à Madrid.
4 juin 1924 . . . . . Lozano y Monzon, à Saragosse.
20 décembre 1933 . . . . . Regasens (Luiz), à Séville.

ESTHONIE

21 décembre 1932 . . . . . M. Puusepp, à Tartu.

ÉTATS-UNIS

4 juin 1924 . . . . . MM. Albee, à New-York.
20 décembre 1916 . . . . . Blake, à New-York

16 janvier 1901.	MM.	Bradford, à Baltimore.
8 janvier 1919.		Brewer (George A.), à New-York.
16 décembre 1931		Cutler, à Cleveland.
21 décembre 1932		Elsberg (F.), à New-York.
8 janvier 1919.		Finney (John), à Baltimore.
4 juin 1924		Frazier, à Philadelphie.
20 décembre 1916		Hutchinson (James P.), à Philadelphie.
4 juin 1924		Judd, à Rochester.
21 décembre 1932		Lilienthal (Howard), à New-York.
4 juin 1924		Young (H. H.), à Baltimore.

FINLANDE

25 juin 1924	MM.	Faltin, à Helsingfors.
21 janvier 1885.		Saltzmann, à Helsingfors.

GRANDE-BRETAGNE

17 janvier 1906.	MM.	Ballance, à Londres.
8 janvier 1919		Bruce, à Londres.
16 janvier 1884.		Lucas (Clément), à Londres.
21 décembre 1932		Miles, à Londres.
20 janvier 1909.		Morris (Henry), à Londres.
8 janvier 1919.		Sinclair (Maurice), à Londres.
8 janvier 1919.		Wallace (S. C.), à Londres.
20 janvier 1909.		White (Sinclair), à Sheffield.
21 décembre 1932		Wilkie, à Edimburg.

GRECE

21 décembre 1927.	M.	Alivisatos (Nicolas), à Athènes.

HOLLANDE

20 décembre 1916	MM.	Bierens de Hann, à Rotterdam.
10 janvier 1912.		Lanz, à Amsterdam.
21 janvier 1891.		Mooy (de), à La Haye.

ITALIE

4 juin 1924	MM.	Muscatello, à Catane.
20 janvier 1897.		Novaro, à Gênes.
21 décembre 1932		Paolucci, à Bologne.
28 janvier 1920.		Pellegrini, à Chiari.
21 janvier 1932.		Taddei, à Pise.

JAPON

20 décembre 1933	MM.	Makoto (Saïto), à Nagoya.
1er août 1916		Sihota, à Tokio.

NORVÈGE

4 juin 1924	MM.	Bull, à Oslo.
8 janvier 1919		Ingebrigsten, Norvège.
4 juin 1924		Nicolaysen, à Oslo.

PÉROU

16 décembre 1925	M.	Algovin (Miguel), à Lima.

POLOGNE

19 décembre 1928	MM.	Jurascz, à Posnan.
21 décembre 1927		Krynski (Léon), à Varsovie.
19 décembre 1928		Lesniowski, à Varsovie.

PORTUGAL

25 juin 1924	MM.	Cabeça, à Lisbonne.
21 décembre 1932		Dos Santos, à Lisbonne.
25 juin 1924		Gentil, à Lisbonne.

ROUMANIE

21 décembre 1927	MM.	Angelesco, à Bucarest.
19 décembre 1928		Balacesco, à Bucarest.
25 juin 1924		Daniel, à Bucarest.
21 décembre 1932		Hortolomei, à Bucarest.
16 décembre 1931		Iacobovici, à Cluj.
18 décembre 1929		Tanasesco, à Jassy.

RUSSIE

28 janvier 1920	MM.	Alexinsky, à Moscou.
21 décembre 1932		Hertzen, à Moscou.
21 décembre 1932.		Judine, à Moscou.

SUÈDE

7 janvier 1903	MM.	Berg, à Stockholm.
18 décembre 1929		Key, à Stockholm.
21 décembre 1932		Nystrom (Gunnar), à Uppsala.
25 juin 1924		Petren, à Lund.
21 décembre 1932		Waldenstrom, à Stockholm.

SUISSE

17 janvier 1906	MM.	Buscarlet, à Genève.
21 décembre 1932		Clément, à Fribourg.
20 décembre 1933		Decker (Pierre), à Lausanne.
21 décembre 1932		Henschen, à Bâle.

20 décembre 1933	MM.	Jentzer (Albert), à Genève.
21 décembre 1932		Julliard, à Genève.
20 janvier 1897.		Lardy, à Genève.
22 décembre 1920		Paschoud, à Lausanne.

TCHÉCOSLOVAQUIE

17 décembre 1930.	M.	Jirasek (A.), à Prague.

TURQUIE

16 décembre 1925	MM.	Bessin Omer Pacha, à Constantinople.
27 janvier 1904.		Djemil-Pacha, à Constantinople.

URUGUAY

8 janvier 1919.	MM.	Blanco Acevedo, à Montevideo.
21 décembre 1927		Pouey (Henri), à Montevideo.
22 décembre 1920		Prat, à Montevideo.

YOUGOSLAVIE

25 juin 1924	MM.	Kojen, à Belgrade.
25 juin 1924		Milianitch, à Belgrade.
25 juin 1924		Petrovitch, à Belgrade.
17 décembre 1930.		Yovtchitch, à Belgrade.

PRÉSIDENTS

DE LA SOCIÉTÉ NATIONALE DE CHIRURGIE

DEPUIS SA FONDATION

1844.	MM.	A. Bérard.
1845.		Michon.
1846.		Monod père.
1847.		Lenoir.
1848.		Robert.
1849.		Cullerier.
1850.		Deguise père.
1851.		Danyau.
1852.		Larrey.
1853.		Guersant.
1854.		Denonvilliers.
1855.		Huguier.
1856.		Gosselin.
1857.		Chassaignac.
1858.		Bouvier.
1859.		Deguise fils.
1860.		Marjolin.
1861.		Laborie.
1862.		Morel-Lavallée.
1863.		Depaul.
1864.		Richet.
1865.		Paul Broca.
1866.		Giraldès.
1867.		Follin.
1868.		Legouest.
1869.		Verneuil.
1870.		A. Guérin.
1871.		Blot.
1872.		Dolbeau.
1873.		Trélat.
1874.		Maurice Perrin.
1875.		Le Fort.
1876.		Houel.
1877.		Panas.
1878.		Félix Guyon.
1879.		S. Tarnier.
1880.		Tillaux.
1881.		de Saint-Germain.
1882.		Léon Labbé.
1883.		Guéniot.
1884.		Marc Sée.
1885.		S. Duplay.
1886.		Horteloup.
1887.		Lannelongue.
1888.		Polaillon.
1889.		Le Dentu.
1890.	MM.	Nicaise.
1891.		Terrier.
1892.		Chauvel.
1893.		Ch. Perier.
1894.		Lucas-Championnière.
1895.		Th. Anger.
1896.		Ch. Monod.
1897.		Delens.
1898.		Berger.
1899.		Pozzi.
1900.		Richelot.
1901.		Paul Reclus.
1902.		G. Bouilly.
1903.		Kirmisson.
1904.		Peyrot.
1905.		E. Schwartz.
1906.		Paul Segond.
1907.		Quénu.
1908.		Ch. Nélaton.
1909.		Paul Reynier.
1910.		Routier.
1911.		Jalaguier.
1912.		P. Bazy.
1913.		E. Delorme.
1914.		Tuffier.
1915.		E. Rochard.
1916.		Lucien Picqué.
		Paul Michaux.
1917.		Auguste Broca.
1918.		Ch. Walther.
1919.		Henri Hartmann.
1920.		F. Lejars.
1921.		E. Potherat.
1922.		Pierre Sebileau.
1923.		Pl. Mauclaire.
1924.		Ch. Souligoux.
1925.		J.-L. Faure.
1926.		M. Auvray.
1927.		E. Michon.
1928.		L. Ombrédanne.
1929.		B. Cunéo.
1930.		A. Gosset.
1931.		Ch. Lenormant.
1932.		Pierre Duval.
1933.		Albert Mouchet.
1934.		Georges Labey.

BULLETINS ET MÉMOIRES

DE LA SOCIÉTÉ NATIONALE DE CHIRURGIE

Séance du 10 Janvier 1934.

Présidence de M. Albert Mouchet, *président.*

PROCÈS-VERBAL

La rédaction du procès-verbal de la précédente séance est mise aux voix et adoptée.

CORRESPONDANCE

La correspondance comprend :

1° Les journaux et publications périodiques parus pendant les vacances.

2° Une lettre de M. Lance s'excusant de ne pouvoir assister à la séance.

3° Une lettre de M. Leveuf sollicitant un congé pendant la durée de son cours à la Faculté.

4° Une lettre de M. Séjournet posant sa candidature à une place de membre titulaire.

5° Une lettre de M. Welti posant sa candidature à une place de membre titulaire.

6° Des lettres de MM. Barret (Angoulême), Bonnet (Armée), Bonniot (Grenoble), Cabanès (Alger), J. Duval (Le Havre), Garrigues (Rodez), Jean Gautier (Angers), J. Guibal (Nancy), Laffitte (Niort), Larget (Saint-Germain-en-Laye), Lefebvre (Toulouse), de La Marnierre (Brest), Oulié (Constantine), Ployé (Marine) remerciant la Société de les avoir nommés membres correspondants nationaux.

7° Des lettres de MM. José Bartrina (Barcelone), Mario Donati (Milan), Verhoogen (Bruxelles) remerciant la Société de les avoir nommés membres associés étrangers.

8° Des lettres de MM. Anschutz (Kiel), Cardenal (Madrid), Pierre Decker (Lausanne), Denk (Vienne), Neuman (Bruxelles), Pribram (Francfort-sur-le-Mein) remerciant la Société de les avoir nommés membres correspondants étrangers.

9° Un travail de MM. A. Gosset, André Guillemin, membre correspon-

dant national, et Paul MICHON (de Nancy), intitulé : *Sérothérapie locale et générale d'une streptococcie avec phlegmon disséquant.*

10° Un travail de M. JEANNENEY (Bordeaux), membre correspondant national, intitulé : *Pseudo-cancers gastriques guéris après simple laparotomie (à propos des tumeurs inflammatoires de l'estomac).*

11° Un travail de MM. Henri COSTANTINI (Alger), membre correspondant national, et AZOULAY (Alger), intitulé : *Kyste hydatique de la colonne vertébrale.*

12° Un travail de M. Nicolas ALIVISATOS (Athènes), membre correspondant étranger, intitulé : *A propos d'un kyste hydatique occupant les deux tiers du poumon droit. Quelques réflexions basées sur 31 kystes du poumon, non suppurés, opérés.*

13° Un travail de M. OULIÉ (Constantine), membre correspondant national, intitulé : *Statistique opératoire personnelle de 135 cas de kystes hydatiques du foie.*

14° Un travail de M. ZORRAQUIN (Buenos-Aires), intitulé : *Physiologie chirurgicale de l'espace épidural dans l'anesthésie métamérique haute épidurale.*

M. Robert MONOD, rapporteur.

A PROPOS DU PROCÈS-VERBAL

Résultat éloigné d'une réduction sanglante suivie de greffes ostéopériostiques dans une fracture de la partie externe du plateau tibial avec destruction étendue du tissu spongieux,

par M. **René Leriche**, correspondant national.

Dans la *Revue de Chirurgie*, en décembre 1930, j'ai publié, avec mon chef de clinique Yung, un travail sur le traitement sanglant des fractures du plateau tibial.

Il s'y trouve développées les conclusions suivantes que je crois devoir rappeler, à l'occasion de la discussion soulevée dans la séance du 6 décembre par le rapport de Lenormant sur des observations de MM. Aubert et Arnaud :

1° Uni- ou bicondyliennes, quand il n'y a pas ou qu'il y a peu de déplacement, ces fractures guérissent très bien par la seule immobilisation.

2° Le pronostic éloigné est meilleur quand la fracture intéresse la partie externe du plateau tibial que lorsqu'elle porte sur la partie interne, l'appui du fémur se faisant normalement surtout en dedans.

3° Quand il y a déplacement notable, le résultat fonctionnel laisse à désirer non dans la flexion ou l'extension au repos, mais dans la marche à la longue, parce que le genou finit par se disloquer.

4° Le pronostic dépend surtout du degré d'écrasement du tissu spongieux. Ce qui importe, c'est le degré de dénivellation du plateau tibial. Si le profil du plateau tibial est conservé la simple immobilisation suffit à amener un bon résultat. Si l'assiette du plateau est détruite, il faut la rétablir et pour cela intervenir.

5° L'intervention ayant pour but le rétablissement de la surface d'appui que présente le tibia au fémur, il est inutile d'aborder le tibia par la cavité articulaire. Hors le cas de fragment libre ou saillant dans l'articulation, on peut se contenter d'une simple incision externe ou interne, avec, s'il est nécessaire, détachement au bistouri du surtout ligamenteux de façon à bien exposer le rebord du plateau tibial. Ceci fait, il est assez facile avec un fort crochet de remettre en place le fragment déplacé et de le visser.

S'il y a une forte destruction du tissu spongieux, il est indiqué de reconstituer l'os avec des greffes ostéopériostiques.

6° En principe, les fractures bicondyliennes avec fort écrasement du bulbe tibial, qui, radiologiquement, peuvent paraître de très mauvaises fractures, guérissent assez bien par l'immobilisation prolongée aidée de l'évacuation de l'hémarthrose.

Parmi les 7 observations rapportées dans ce travail, il y en a une dans laquelle j'ai fait, le 6 novembre 1929, pour une fracture oblique de la partie externe du plateau tibial avec forte destruction du tissu spongieux, une réduction sanglante suivie de greffes ostéopériostiques. Le résultat fut excellent. Le malade fut revu à différentes reprises, notamment en mai 1930, à l'occasion de la publication du travail auquel j'ai fait allusion. L'extension était normale. La flexion dépassait l'angle droit. Radiographiquement, l'os était parfaitement reconstitué. La radiographie en est publiée dans la *Revue de Chirurgie* (obs. III, fig. 10). J'ai eu l'occasion de revoir mon opéré à la fin de 1931, donc deux ans après l'opération ; le résultat fonctionnel et radiographique était parfait.

Malgré cela, je me demande aujourd'hui, mieux informé, si la greffe, dans les écrasements du tissu spongieux ne correspond pas plus à une apparence qu'à une réalité. Évidemment, elle satisfait le côté mécanique de notre esprit. Il nous semble qu'il est mieux de soutenir la réduction des fragments par un bourrage ostéopériostique, qui aidera à l'ostéogénèse.

Mais, en fait, l'essentiel est de rétablir la silhouette articulaire, la continuité du plateau tibial. Quand ceci est fait, le reste importe peu. La reconstitution osseuse se fait très bien sans greffe. J'en ai eu des exemples nets. Mes résultats d'ostéosynthèse valent celui que j'ai eu avec la greffe. J'ai l'impression que les difficultés du maintien de la réduction sont plus latérales que dans la verticale et que, dans ce sens, cela tient assez bien. Et j'ai bien peur qu'après la discussion qui vient d'avoir lieu il n'y ait des débauches de greffes avec des réductions approximatives. On oubliera le principe fondamental du rétablissement des lignes articulaires pour le

bourrage ostéopériostique plus facile et apparemment plus glorieux. Comme si souvent le geste accessoire se substituera au geste essentiel.

Au reste, je crois, avec Sorrel, que les perfectionnements actuels de la traction au fil vont beaucoup restreindre les indications de l'intervention sanglante dans ces cas.

A propos du traitement des fractures de la colonne vertébrale par la méthode de Böhler,

par MM. **Louis Bazy** et **Emile Strohl**.

Dans la séance du 20 décembre dernier, à l'occasion d'un rapport qui vous était présenté par mon ami Mathieu, je vous indiquais que, pour tirer de la méthode de Böhler de la réduction des fractures de la colonne vertébrale par hyperextension forcée tout ce qu'elle était capable de donner, il fallait sans doute apporter à la technique originale de l'auteur quelques modifications. En effet, l'anesthésie locale que l'on pratique généralement n'est pas à nos yeux suffisante. En dehors des difficultés que l'on éprouve à la réaliser parfaitement, elle ne procure pas la résolution musculaire complète qu'il est pourtant indispensable d'obtenir. Tous ceux qui ont utilisé la méthode, telle que Böhler l'a décrite, sont d'autre part unanimes à reconnaître que la position que l'on inflige au patient pour le placer progressivement en hyperextension est extrêmement pénible à supporter. Elle rend malaisée la confection du plâtre qui exige alors un personnel nombreux et exercé.

Tout au contraire, les manœuvres deviennent excessivement simples, rapides et efficaces si l'on prend soin d'abord de donner au blessé, préalablement couché sur le ventre, de l'anesthésie générale par inhalation. Le patient ayant les membres inférieurs fixés sur la table au moyen d'une sangle, rien n'est plus simple, lorsqu'il est complètement endormi, que de lui donner la position d'hypertension forcée en le soulevant par la tête et par les épaules au moyen du trépied à suspension de Sayre, dont chacun de vous se sert pour la confection des appareils pour maux de Pott. Sur un malade qui ne souffre pas, qui est en résolution musculaire totale, on obtient avec la plus grande aisance la correction voulue. On peut tranquillement, en bonne position, sans gêne, effectuer le plâtre, continuer l'anesthésie jusqu'à sa dessiccation complète et ainsi obtenir de parfaits résultats. Deux personnes suffisent : celle qui donne l'anesthésie, celle qui fait le plâtre.

Je vous présente les radiographies d'un blessé traité de la sorte dans mon service par mon assistant et ami Émile Strohl. Le résultat date maintenant de près d'un an. Vous pouvez constater qu'il est absolument satisfaisant et se maintient tel.

Tout récemment nous avons eu l'occasion de traiter de la même manière

et avec la même simplicité un des blessés de l'accident de chemin de fer de Lagny atteint d'une fracture de la 12e dorsale avec paraplégie et rétention d'urine. La réduction obtenue par ce procédé fut également pleinement satisfaisante. La rétention d'urine a cessé. Quelques contractions volontaires commencent à apparaître dans les muscles de la cuisse. Je pense que Strohl, avec les très intéressants documents qu'il a pu recueillir personnellement et qui lui appartiennent, en fera l'objet d'un travail spécial.

M. **Pierre Duval** : Je voudrais dire un mot à propos de la méthode de Böhler. Mon assistant, M. Merle d'Aubigné, l'a appliquée plusieurs fois dans mon service avec les mêmes résultats que ceux de M. L. Bazy : reconstitution admirable des vertèbres. Or, j'ai revu deux de ces malades qui, trois ou quatre mois après l'ablation de l'appareil plâtré, commençaient à souffrir au niveau de la colonne vertébrale.

Je me demande si la meilleure méthode ne serait pas d'immobiliser le foyer de fracture par un greffon postérieur *très court*, après la réduction, afin d'éviter la période douloureuse. En ce qui me concerne, j'avoue que pour les prochaines fractures de la colonne vertébrale, que j'observerai, je les verrouillerai peut-être dans le mois qui suit le redressement.

M. **Paul Mathieu** : La remarque que vient de faire M. Pierre Duval est très intéressante. Je tiens cependant à rappeler que la méthode de Böhler comporte, en plus de la réduction, le lever précoce et les exercices de mobilisation dans l'appareil plâtré. L'ostéosynthèse rachidienne précoce rendrait difficile ces exercices capitaux pour Böhler.

RAPPORTS

Deux nouveaux cas de réaction péritonéale de nature rhumatismale,

par M. **Georges Baudet**, chirurgien des hôpitaux militaires.

Rapport de M. B. Desplas.

Voici très résumées les deux observations :

Observation I. — Femme, dix-huit ans. Réaction douloureuse de la fosse iliaque droite. Température : 39°. Pouls : 120, contracture locale au point de Mac Burney.

Tous les signes typiques locaux et généraux d'une appendicite aiguë.

L'intervention montre du liquide dans le ventre, un appendice rouge.

La malade guérit ; secondairement, le cinquième jour, elle présente une arthrite du poignet qui est œdémateux et rouge. Ce rhumatisme mono-articulaire résiste au salicylate de soude et cède à l'immobilisation.

Obs. II. — Homme, vingt et un ans. Au cours d'exercices à cheval ressent une douleur dans la fosse iliaque droite. Il présente une contracture locale, température : 39°, pouls : 84.

L'incision montre une paroi infiltrée et les muscles larges sont franchement ecchymotiques ; l'ouverture du ventre laisse échapper un liquide citrin ; l'appendice est congestif.

Pas de lésion à l'examen histologique de l'appendice ; le liquide est amicrobien.

Secondairement, arthralgies des deux genoux avec gonflement et rougeur.

Sudation générale. Action favorable du salicylate de soude qui fait disparaître les arthralgies en quarante-huit heures.

M. Baudet estime que ces deux observations ont trait à des réactions péritonéales d'origine rhumatismale. Elles s'ajoutent au cas de Worms (26 mars 1930), à celui d'Auvray (9 avril 1930) et à un autre cas de Baudet rapporté par Maisonnet le 18 février 1931.

M. Baudet estime qu'il s'agit là de localisation primitive d'infection rhumatismale qui signe sa nature secondairement par des localisations articulaires. Il affirme la nécessité de l'intervention tenant compte du doute diagnostique.

Personnellement, je ne suis pas absolument convaincu que les deux observations de M. Baudet correspondent à des réactions péritonéales d'origine rhumatismale.

Dans les deux cas, je suis frappé par la localisation au poignet et aux genoux, siège habituel du rhumatisme *infectieux*, type gonococcique.

La première observation a trait à une jeune femme qui fait secondairement une mono-arthrite du poignet qui est rouge, gonflé, œdémateux.

La deuxième a trait à un militaire qui, au cours d'exercices à cheval, ressentit une violente douleur dans la fosse iliaque droite. Les muscles larges étaient ecchymotiques et la paroi infiltrée. Il fut opéré pour appendicite. Secondairement, il présenta une arthralgie des deux genoux.

Dans ces deux cas, il ne paraît pas évident que les malades présentèrent une crise typique de rhumatisme articulaire aigu.

Je suis donc conduit à faire des réserves sur l'origine rhumatismale de ces réactions péritonéales. La première, étant donné la mono-arthrite du poignet, m'oblige à penser à un rhumatisme infectieux ; la seconde, à un accident traumatique de la paroi au cours d'un exercice à cheval.

Je ne veux pas discuter les indications opératoires.

Ces réserves faites, je crois que nous devons remercier M. Baudet de nous avoir envoyé ces deux observations.

M. Robert Monod : En mon nom et au nom de notre collègue Mme Bertrand-Fontaine, je verse au débat l'observation d'une malade qui représente un cas assez remarquable de réaction péritonéale de nature rhumatismale.

Voici l'histoire de cette malade :

Observation. — Mme T..., trente-deux ans, m'est adressée par Mme Bertrand-Fontaine pour un petit nodule thyroïdien très douloureux. Une dizaine de jours auparavant cette malade a eu une angine légère. fièvre à 38°, légère dysphagie, dépôts opalins sur l'amygdale, qui, au premier abord, ont fait penser à une angine diphtérique et ont nécessité l'hospitalisation.

Nous portons le diagnostic de thyroïdite infectieuse et la malade est maintenue en médecine.

En vingt-quatre heures, les douleurs thyroïdiennes cèdent complètement et la température redevient normale. Le nodule thyroïdien persiste cependant mais diminue progressivement.

Une huitaine de jours plus tard, à 5 heures du matin, douleur vive dans la fosse iliaque droite, localisée au point de Mac Burney, mais sans contracture de la paroi; la malade, constipée depuis son entrée, a eu plusieurs lavements évacuateurs. Le lendemain, à midi, surviennent des vomissements d'abord alimentaires, puis bilieux; un état d'intolérance gastrique absolue s'installe.

Trois jours après, apparition d'une légère défense de la paroi. Le point de Mac Burney est plus nettement douloureux, la température est à 37°7. La malade est passée en chirurgie et opérée le lendemain. Le diagnostic clinique est celui d'appendicite subaiguë banale.

L'intervention montre un cæcum rouge, avec quelques lésions de périty phite, un appendice long, un peu congestionné. En somme, lésions minimes congestives; appendicectomie.

Suites d'abord normales apyrétiques.

Au cinquième jour, élévation thermique à 39°2. En même temps apparition de douleurs articulaires disséminées, plus marquées au niveau de l'articulation métatarso-phalangienne du pouce gauche qui est gonflée, rouge et douloureuse.

La plaie opératoire, en parfait état, n'est le siège d'aucune réaction et les fils de suture sont enlevés au septième jour.

La température se maintient au-dessus de 38° jusqu'au dixième jour. A ce moment les douleurs articulaires s'atténuent. L'auscultation décèle l'existence d'un souffle d'insuffisance mitrale. Tous ces symptômes de nature rhumatismale rétrocèdent rapidement sous l'action du salicylate.

C'est l'apparition des manifestations articulaires, remarquablement tardives dans notre cas, qui nous ont permis de redresser après coup notre diagnostic et de relier à une cause unique rhumatismale les diverses localisations pathologiques qui, en moins d'un mois, s'étaient succédé chez notre malade, et avaient fait porter les diagnostics distincts et successifs d'angine, de thyroïdite nodulaire, puis d'appendicite.

Le diagnostic de maladie rhumatismale, de maladie de Bouillaud, en dépit de sa marche anormale, paraît s'imposer ici.

L'angine de début est, en effet, classique : 2/3 des cas (Widal). La localisation thyroïdienne a été également fréquemment observée comme premier symptôme de la maladie (Vincent) avant l'apparition des arthropathies.

Les cas de péritonite rhumatismale publiés sont pour la plupart sujets à caution. Cependant, d'après Triboulet, les troubles gastro-intestinaux s'observaient, dans la moitié des cas, au début de la maladie et Grenet a noté chez deux malades une réaction appendiculaire fugace.

Notre observation en est un cas typique.

En effet, le contrôle opératoire douteux, l'apparition des manifestations articulaires et surtout leur coïncidence avec un souffle d'endocardite, leu r rétrocession immédiate sous l'action du salicylate, nous paraissent des arguments suffisants pour éliminer la possibilité d'un pseudo-rhumatisme toxique et infectieux et porter le diagnostic de forme subaiguë de rhumatisme articulaire véritable (maladie de Bouillaud).

Voici donc un nouveau cas net de réaction péritonéale de nature rhumatismale qui prouve que le péritoine n'est pas toujours « ce gros insouciant à l'égard du rhumatisme », comme l'avait qualifié Lasègue, et que la péritonite rhumatismale, pour être rare, mérite d'être soulignée puisque susceptible, comme dans notre cas, d'entraîner une erreur de diagnostic, et, à sa suite, une intervention peut être moins inutile.

M. **Bréchot** : Je veux dire l'impression que j'ai ressentie à la lecture des observations données par M. Desplas. Je désire que, dans les Bulletins, on ait la sensation que la majeure partie des faits indiqués dans ces observations a tous les caractères de réactions infectieuses banales pseudo-rhumatismales, mais aucun des caractères qui permettent de dire qu'il s'agit de réactions rhumatismales franches. Ce sont des réactions telles qu'on en trouve dans toutes les infections et qu'on peut dénommer péritonisme infectieux.]

Dilatation congénitale du canal cholédoque,

par M. **A. Tailhefer.**

Rapport de M. J. Sèxèque.

Au mois de février 1929, nous avons, avec mon ami Tailhefer, publié dans le *Journal de Chirurgie* un cas de dilatation congénitale du canal cholédoque traité avec succès par l'anastomose cholédoco-duodénale d'emblée et à propos de cette observation nous avions réuni dans notre mémoire 82 cas opérés de cette curieuse lésion.

Je puis aujourd'hui apporter *deux nouvelles observations* :

L'une m'a été fournie par M. Tailhefer.

L'autre m'est commune avec MM. Pouliquen et de la Marnierre (de Brest).

Observation I (Tailhefer). — Il s'agit dans ce cas d'une femme de vingt-trois ans, qui vient consulter pour une tuméfaction de l'hypocondre droit et présente de temps à autre des poussées de subictère.

C'est en 1927 qu'elle a constaté, pour la première fois, l'existence de cette tuméfaction qui avait alors les dimensions d'une grosse prune.

La malade, qui avait eu une première grossesse normale en 1926, est de nouveau enceinte en 1929 et, lors de ce deuxième accouchement, la grosseur aurait notablement augmenté de volume. En 1932, nouvel accroissement avec sensation de pesanteur dans l'hypocondre droit. Le Dr Tailhefer voit la malade à ce moment.

A l'examen, il constate l'existence d'une volumineuse tumeur de l'hypocondre droit, tumeur qui paraît se continuer en haut avec le foie, atteint en bas une horizontale passant par l'ombilic, en dedans la ligne médiane, en dehors se prolonge vers la région lombaire où elle donne une sensation de contact. Le volume est celui d'une tête d'adulte.

La radiographie montre une ombre sans contours réguliers, se continuant avec le foie; l'éosinophilie est normale et on pense à une tumeur rénale refoulant le côlon, tout en n'étant pas très satisfait de ce diagnostic.

Intervention le 1er septembre 1932 (Tailhefer).

Laparotomie transversale droite, montrant l'existence d'une tumeur rétro-péritonéale kystique; le foie est normal. la vésicule saine. La ponction de la poche, suivie d'aspiration, ramène 1 litre de bile et le diagnostic de dilatation congénitale du cholédoque s'impose. Anastomose cholédoco-duodénale de 4 centimètres en deux plans de suture au fil de lin. Fermeture de la paroi sans drainage. Guérison. L'examen du liquide pratiqué par le Dr Nicolas a montré qu'il s'agissait de bile normale, sans infection. La malade a été revue le 11 avril 1933, onze mois après cette intervention, en parfait état.

Obs. II (Sénèque, Pouliquen et de la Marnierre). — Etant cet été en vacances en Bretagne, j'ai été appelé à Brest en consultation par nos collègues MM. Pouliquen et de la Marnierre pour examiner une jeune femme de vingt-quatre ans qui a présenté, le 23 juin 1923, une crise douloureuse abdominale simulant une colique hépatique. Quelques jours après, la malade a accouché d'un enfant bien portant, mais a présenté dans la suite des hémorragies abondantes qui ont nécessité une révision utérine, laquelle n'a ramené que des caillots.

La malade est subictérique, souffre régulièrement dans l'hypocondre droit et présente des vomissements intermittents. L'état général est très défectueux, la malade est anémique, cependant la température reste normale, tandis que les matières sont à peine colorées et les urines très pigmentées.

A l'examen, on constate l'existence d'une volumineuse tumeur sous-hépatique, *ayant les dimensions d'une tête d'adulte* et présentant un certain degré de contact lombaire. En haut on sent nettement le bord du foie et la vésicule refoulée en dedans; en dedans la tumeur dépasse nettement la ligne médiane; en bas elle déborde une horizontale passant par l'ombilic.

La tumeur est de consistance nettement kystique, mais la réaction de Casoni pratiquée deux fois s'est montrée négative; l'examen du sang montre une éosinophilie de 5 p. 100. Un cathétérisme de l'uretère droit pratiqué quelques jours avant a montré l'intégrité du rein droit et l'examen radiographique après lavement baryté permit de conclure à l'existence d'une masse rétro-péritonéale refoulant côlon en bas et estomac en avant.

Etant donné les antécédents présentés par cette malade (ictère à l'âge de deux ans), les crises douloureuses, le volume de la tumeur et le résultat négatif des deux examens : cuti-réaction pour la possibilité d'un kyste hydatique, cathétérisme urétéral pour éliminer une hydronéphrose, *nous concluons que le diagnostic le plus vraisemblable est celui d'une dilatation congénitale du cholédoque.*

MM. Pouliquen et de la Marnierre nous ayant demandé de bien vouloir opérer cette malade, l'intervention est pratiquée le jour même (20 juillet 1933).

Intervention (opérateur : J. Sénèque. Aide : de la Marnierre). — Incision transversale sus-ombilicale droite; le foie soulevé, le duodénum abaissé, on tombe immédiatement sur une énorme poche qui se prolonge derrière la 2e portion du duodénum. La ponction montre qu'elle contient de la bile, ce qui confirme le diagnostic de dilatation congénitale du cholédoque et, par aspiration, on évacue *plus d'un litre* de cette volumineuse poche. Anastomose cholédoco-duodénale d'emblée au fil de lin en deux plans et suture. Fermeture de la paroi avec un petit drainage.

La malade qui était très anémiée et subictérique ne se remonte pas après

l'intervention et malgré les soins d'usage meurt au quatrième jour sans aucun signe d'infection. L'autopsie n'a pas été pratiquée.

L'examen du liquide retiré a montré qu'il s'agissait de bile normale, un peu modifiée par la présence de quelques cellules épithéliales et quelques polynucléaires.

Ces deux observations paraissent absolument calquées l'une sur l'autre, car les symptômes cliniques, les dimensions de la poche, le volume du contenu paraissent avoir été identiques dans les deux cas.

Dans son observation, M. Tailhefer n'a pas songé à la possibilité d'une dilatation congénitale du cholédoque, car il n'avait pas à sa disposition le résultat du cathétérisme urétéral. Si dans la mienne j'ai pu songer à ce diagnostic, c'est que je possédais les résultats de tous les examens utiles en pareil cas : réaction de Casoni, cathétérisme urétéral, examens radioscopiques et radiographies. En effet, devant une volumineuse tumeur, de consistance kystique et peu mobile siégeant dans l'hypocondre droit, l'erreur de diagnostic ne peut guère être commise qu'avec un kyste hydatique ou encore plus aisément avec une hydronéphrose. Or, dans mon cas, les épreuves d'exploration et de laboratoire permettaient d'éliminer ces deux diagnostics et c'est la raison pour laquelle je m'arrêtai au diagnostic très probable de dilatation congénitale.

L'essentiel en tout cas a été de faire le diagnostic une fois l'abdomen ouvert pour ne pas se laisser entraîner vers des tentatives d'exérèse qui ne peuvent être que fatales si l'on excepte les cas exceptionnels de dilatations sacciformes. Il suffit de ponctionner la poche et, quand on a reconnu la présence de bile, de pratiquer l'anastomose cholédoco-duodénale d'emblée quand il n'existe pas d'accidents d'infection biliaire. C'est ce qu'a très bien fait M. Tailhefer et il faut le féliciter d'avoir ainsi guéri sa malade. Dans mon observation j'ai agi de même, mais mon opérée est morte; c'est, qu'en effet, je me trouvais devant une malade très fatiguée, anémiée et qui n'a pu résister suffisamment au traumatisme opératoire, et je suis persuadé que si j'avais établi un simple drainage externe cette malade serait morte de la même manière, car il aurait fallu réintervenir peu de temps après pour pratiquer dans de plus mauvaises conditions une anastomose bilio-intestinale.

Mes conclusions restent donc identiques à celles de notre Mémoire écrit en collaboration avec M. Tailhefer : s'il existe des phénomènes d'angiocholite, il faut d'abord pratiquer une dérivation externe; en l'absence d'accidents d'infection biliaire, il faut pratiquer d'emblée la cholédoco-duodénostomie.

Depuis notre travail de 1929, un certain nombre de cas de cette curieuse malformation ont été publiés et les résultats ont été rassemblés dans le récent et parfait mémoire de L. Ugelli (Dilatazioni congenite del coledoco. *Il Policlinico* [Sezione chirurgica], n° 6, 15 juin 1933, p. 343-355).

Si l'on ajoute aux *83 cas opérés* réunis dans notre travail (dont 82 anciens et 1 cas personnel de Sénèque et Tailhefer), *les 30 cas* du mémoire d'Ugelli (dont 29 depuis le travail de Sénèque et Tailhefer, plus 1 cas ori-

ginal d'Antonucci rapporté par Ugelli) et ces deux observations récentes ; cas de Tailhefer, cas de Sénèque-Pouliquen et de la Marnierre, j'arrive à un total de 115 cas opérés dont les résultats se répartissent de la manière suivante :

	NOMBRE de cas	GUÉRISONS	DÉCÈS
Drainage simple.	38	3	35
Extirpation.	19	5	14
Anastomose en deux temps.	24	16	8
Anastomose d'emblée	34	25	9
	115	49	66

Je vous propose de remercier M. Tailhefer de nous avoir adressé son intéressante observation et de la consigner dans nos Bulletins.

Ostéomyélite primitive des os du crâne, avec abcès du cerveau et aphasie. Association du traitement chirurgical et du traitement médical (autovaccin et injections de Bacté-Staphi-phage d'Hérelle). Guérison,

par MM. **Stoïan** et **Costesco** (de Bucarest).

Rapport de M. Auvray.

MM. Stoïan et Costesco ont adressé à notre Société l'observation suivante, intéressante par sa rareté, la thérapeutique suivie et la guérison obtenue grâce à une ténacité qui fait honneur au chirurgien.

Observation. — H..., vingt-huit ans, entre dans un service de médecine de l'hôpital Regina Elisabeta le 9 *septembre* 1930. Il présente de la fièvre et une céphalée atroce dans la région occipito-pariéto-temporale gauche. Le début, qui remonte à une *quinzaine de jours*, s'est manifesté par de la fièvre, des frissons et une céphalée intense. L'affection est apparue à la suite d'une *grippe* qui a duré quelques jours. Les phénomènes aigus se sont amendés assez vite, mais une céphalée atroce a persisté, qui n'a cédé à aucun médicament. Au moment de l'entrée dans le service, on constate localement un œdème de la région occipito-pariéto-temporale gauche qui est douloureuse à la palpation ; la température est à 37°8. La radiographie des os du crâne ne montre à cette époque rien d'anormal. Rien d'anormal n'est constaté du côté des oreilles et des dents. La réaction de Wassermann est négative.

Dix jours après l'entrée à l'hôpital, l'état général s'aggrave, la température est à 38° ; il existe dans la région douloureuse de la fluctuation.

Le malade est évacué le 19 *septembre* sur le service chirurgical, avec le diagnostic : phlegmon du cuir chevelu.

19 *septembre* 1930, *première intervention* : Simple incision horizontale, de 8 centimètres, allant de la base de la mastoïde gauche à la protubérance occipitale externe. On évacue une quantité appréciable de pus, et on trouve la table

externe dénudée. On soupçonne l'ostéomyélite. On décèle dans le pus la présence de *staphylocoques*. Des injections de septicémine et d'uroformine intraveineuses n'amènent pas d'amélioration.

Le 2 *octobre*, le malade fait un ictus aphasique qui fait penser à un abcès du cerveau provoqué par l'ostéomyélite. Le Dr Arama situe l'abcès *dans le lobe pariétal gauche*, au niveau du centre de Wernicke.

Le 30 *octobre*, *deuxième intervention* : Anesthésie générale. Délimitation d'un lambeau des téguments, on trouve *le pariétal gauche dénudé et vermoulu* ; un trou est créé avec le trépan de Doyen et agrandi à la pince gouge ; on obtient ainsi un orifice de 4 centimètres de diamètre. La dure-mère est très distendue et fongueuse ; elle ne bat pas. On l'incise ainsi que la couche corticale du lobe pariétal gauche ; à 2 centimètres de profondeur, on donne issue à 60 cent. cubes de pus. Drain en cigarette. A la suite, il y a amélioration, la fièvre descend, mais l'aphasie ne s'améliore que très lentement et la plaie opératoire suppure abondamment. Les injections intraveineuses d'uroformine et de septicémine sont continuées.

Vingt jours après, il y a reprise des accidents locaux et généraux, la suppuration envahit le pariétal en totalité et une partie du temporal, la fièvre s'élève à 39°9.

Le 22 *novembre*, *troisième intervention* : Nouvelle résection osseuse du pariétal et du temporal. Os vermoulu, dure-mère épaisse, sans battements. Une ponction à travers la dure-mère ramène du pus ; on incise cette membrane et on évacue environ 40 cent. cubes de pus situé entre le cerveau et la dure-mère. Drain en cigarette. Les suites ne sont pas favorables ; la fièvre reste à 38°5 et l'œdème local fait des progrès. Le cas étant désespéré, on essaie comme dernière ressource les *injections avec le bactériophage antistaphylococcique d'Hérelle*. Les injections ont été faites pendant quatre jours consécutifs avec 10 cent. cubes de bactériophage, injectés chaque fois jusqu'à l'os, dans les parties molles œdématiées.

Suites admirables : cessation des douleurs, chute de la fièvre, disparition de l'aphasie, et rétrocession de l'œdème. Cependant, on croit devoir installer une irrigation continue de la région œdématiée et de la plaie avec le liquide de Dakin pendant une douzaine de jours.

On croyait le malade guéri, lorsqu'au bout d'un mois, il y eut apparition de fièvre et de douleurs dans la fosse iliaque interne droite où un abcès métastatique de la gaine du psoas se développait.

Le 20 *décembre*, *quatrième intervention* : Sous l'anesthésie locale, on ouvre l'abcès d'où on évacue une quantité appréciable de pus renfermant du *staphylocoque* . Un autovaccin est préparé avec ce pus et injecté sous la peau du malade tous les deux jours, en commençant avec un quart de centicube.

A partir de ce moment, l'état s'améliore rapidement et les troubles aphasiques s'amendent progressivement.

Cependant, le 27 *décembre* survient une *crise d'épilepsie jaksonienne* droite sans perte de connaissance qui est suivie de *deux autres crises* à un très court intervalle. Mais les crises ont cédé assez vite au traitement médical avec le luminal et ne se sont plus répétées.

Suites éloignées : Revu deux ans exactement après le début de sa maladie, le sujet se présente dans un parfait état de santé et se livre à ses occupations.

Nous sommes en présence d'une ostéomyélite aiguë *primitive* des os du crâne, fait qui est encore assez rare aujourd'hui pour que les observations en soient publiées. Elle a été observée, non pas dans l'enfance comme cela est la règle, et encore à cet âge l'ostéomyélite aiguë des os du crâne est rare, mais chez un sujet de vingt-huit ans, ce qui est tout à fait exceptionnel. Il s'agit bien d'une ostéomyélite aiguë primitive ; on ne retrouve ici en effet

ni l'une ni l'autre des causes principales de l'ostéomyélite, le traumatisme ou une infection des cavités auriculaires ou sinusales de voisinage.

Le germe incriminé dans le cas présent était le staphylocoque, qui peut avoir pénétré dans la circulation générale à l'occasion de l'extraction d'une molaire. Pour MM. Stoïan et Costesco, leur observation confirme les recherches de Sobernheim et Takaki qui, par des expériences faites sur des lapins, ont montré que le staphylocoque pouvait vivre dans l'organisme assez longtemps sans être virulent, jusqu'à ce qu'une affection générale survienne, et ici c'est la grippe qu'ils incriminent, pour diminuer la résistance de l'organisme et exalter la virulence du microbe. Mais ici on ne trouve pas de cause locale ayant favorisé la localisation sur la paroi crânienne.

Dans le cas présent, la maladie n'a pas présenté le caractère suraigu décrit le plus souvent dans les cas analogues (gravité des phénomènes généraux, évolution très rapide des accidents). La maladie évoluait depuis quinze jours, avant l'entrée à l'hôpital, et c'est dix jours après l'entrée à l'hôpital qu'a eu lieu la première intervention ; en somme, le malade est arrivé au chirurgien vingt-cinq jours après le début des accidents. Si le cas avait eu l'évolution très aiguë et très rapide de certaines ostéomyélites, le sujet aurait succombé avant le moment où on a mis en œuvre le traitement chirurgical. Il y a donc des cas à *allure subaiguë* ou d'intensité moyenne, qui n'en sont pas moins exposés aux plus graves complications.

On retrouve en effet dans le cas de MM. Stoïan et Costesco des complications infectieuses de voisinage se manifestant sous la forme de deux abcès du cerveau consécutifs et des complications à distance (abcès métastatique du psoas). Dans ce cas, c'est l'apparition des manifestations de l'abcès cérébral qui permit de reconnaître exactement la nature ostéomyélitique des lésions.

L'intervention doit être ici *large* et *précoce*. Précoce, elle eut dû l'être davantage ; c'est seulement vingt-cinq jours en effet après le début de l'affection que le malade, traité jusque-là dans un service de médecine, a été soumis au chirurgien ; mais MM. Stoïan et Costesco ne sont pas responsables du retard apporté à l'acte opératoire. A partir du moment où le patient leur a été livré, ils ont poursuivi le traitement avec une ténacité qui a été couronnée par un beau succès.

Ils sont intervenus en réséquant d'emblée toute la portion de la paroi crânienne qui leur a paru infectée ; cette conduite leur était imposée du reste pour se créer une voie d'accès assez large sur l'abcès qu'il fallait évacuer ; les accidents continuant à évoluer après l'ouverture du premier abcès, ils sont réintervenus en réséquant à nouveau la paroi dans la région où l'infection s'était propagée ; cette conduite prudente, qui consiste à suivre les lésions au fur et à mesure de leur extension, ne peut qu'être approuvée, et, de fait, elle leur a procuré la guérison. Dans les cas où l'on cherche à extirper d'emblée tout l'os malade, on ne sait jamais où l'on doit exactement s'arrêter dans la résection et l'on est exposé à faire trop ou trop peu.

Ils ont eu grandement raison de combiner le traitement médical au traitement chirurgical. Non pas que les injections intraveineuses de septicémine et d'uroformine aient été efficaces, pas plus du reste que l'autovaccin injecté sous la peau après la quatrième intervention, à un moment où la guérison paraissait déjà assurée ; mais il semble par contre que le bactériophage d'Hérelle mis en œuvre après l'ouverture du second abcès cérébral, au moment où le cas paraissait désespéré, a joué un rôle très important dans le changement si profond qui s'est produit à ce moment et qui s'est manifesté par la cessation des douleurs, la chute de la fièvre, la disparition de l'aphasie et la rétrocession de l'œdème. Il y a là un résultat très intéressant à retenir, d'autant que le pronostic de l'ostéomyélite des os du crâne est très grave. En 1913, Mackensie admettait que la mortalité de l'ostéomyélite des os du crâne dépassait 90 p. 100.

L'un des points intéressants de l'observation qui nous est présentée c'est qu'elle nous apporte le résultat constaté deux années après l'opération ; or, à ce moment, le malade pouvait vaquer à ses occupations et se trouvait dans un parfait état de santé. Cela veut-il dire que les accidents infectieux ne puissent pas se produire à nouveau par la suite, soit du côté du squelette infecté, soit au foyer des anciens abcès ; assurément non, car on sait combien l'ostéomyélite est une maladie sujette à récidive même très lointaine, et aussi les récidives lointaines sont possibles après des abcès du cerveau, puisqu'on en a vu même après quinze ans. De même, des réserves s'imposent au sujet du retour offensif des crises épileptiques. Il n'en est pas moins vrai que l'observation rare de MM. Stoïan et Costesco offre un grand intérêt, qu'ils ont, grâce à leurs soins assidus, obtenu une belle guérison datant déjà de deux ans, et nous devons les remercier de nous l'avoir fait connaître.

Sur un cas de mégacesophage,

par M. **A. Carayannopoulos**, chirurgien en chef
de l'hôpital Evanghélismos d'Athènes.

Rapport de M. Raymond Grégoire.

Le traitement sanglant de la dilatation idiopathique de l'œsophage est une des acquisitions récentes de la chirurgie. Les opérateurs n'ont pas connu ici cette période de tâtonnement et d'imperfection dont les premiers opérés font les frais. Les résultats ont été immédiatement heureux.

Cependant, il y a quelques années à peine, la Société de Chirurgie déclarait ces malades inopérables. Depuis cette époque, le nombre des succès grandit chaque année et l'on peut dire que les décès, mis au passif de l'opération, sont pratiquement nuls.

Pendant longtemps, on considéra cette affection comme une malformation congénitale de l'œsophage, semblable au mégacôlon. Puisque la question de l'exérèse ne pouvait ici se poser, on ne voyait pas quel traitement

logique on pouvait envisager, si ce n'est une opération, comme celle de Jaffé-Reisinger, laquelle visait à rétrécir l'œsophage par l'excision d'une bande plus ou moins longue de sa paroi.

Nous croyons avoir contribué à montrer que l'affection n'atteint jamais la totalité de l'œsophage, mais s'arrête toujours nettement au niveau de l'anneau diaphragmatique. En cet endroit existe un obstacle incomplet au-dessus duquel le conduit se dilate et se distend, comme fait la vessie derrière une hypertrophie de la prostate, l'intestin derrière une compression, le bassinet ou l'uretère derrière une coudure.

Cet obstacle lui-même peut être de nature variable, Il reconnaît le plus ordinairement trois causes : le spasme de l'anneau musculaire du diaphragme, l'incoordination fonctionnelle de la musculature œsophagienne et du sphincter diaphragmatique, enfin l'hyperplasie musculaire de l'anneau.

Un certain degré d'atrésie de l'œsophage lui-même se surajoute souvent à ces causes premières.

Tout acte chirurgical qui, sciemment ou inconsciemment, n'agit pas sur l'orifice diaphragmatique, et occasionnellement sur l'œsophage, sera donc exposé à l'insuccès.

Il me semble que beaucoup de chirurgiens envisagent la question sous un autre angle et concluent de leur résultat qu'ils détiennent la vérité.

A mon avis, l'opération d'Heller agit parce que l'orifice diaphragmatique de l'œsophage se trouve, au cours des manœuvres chirurgicales, fortement dilaté. Le temps œsophagien, qui consiste à inciser la musculaire du conduit, n'est qu'un complément. Dans certains cas, il peut être inutile si l'œsophage est normal ; dans d'autres, il sera insuffisant si l'œsophage est sclérosé.

M. Carayannopoulos a employé cette méthode et attribue son succès à la fente longitudinale de la musculaire œsophagienne. Cependant, il lui est arrivé de perforer la muqueuse et cet accident a exigé trois plans de suture. Je ne crois pas que, dans ces conditions, le calibre déjà étroit du conduit se soit trouvé élargi. Je pense que ce chirurgien a dû son très beau résultat à ce que, pour abaisser l'œsophage thoracique dans l'abdomen, il a dû fortement dilater l'orifice diaphragmatique, sans s'en rendre compte.

Si, comme dans le cas de Mickulicz, le rétrécissement œsophagien avait été haut et l'œsophage fixé, la voie que défend M. Carayannopoulos aurait été sans doute insuffisante et aveugle. Peut-être alors aurait-il regretté de n'avoir pas employé la voie postérieure transthoracique extraséreuse par laquelle on peut découvrir tout le segment cardio-œsophage après avoir fendu le diaphragme.

Voici du reste son observation :

Ce cas de mégaœsophage concerne un homme de vingt-trois ans, qui entre à Evanghélismos le 18 novembre 1932. Hérédité : rien de particulier. Antécédents : Aucune maladie sérieuse, sauf une rougeole qu'il a eue à l'âge de cinq ans et des crises de paludisme dont il a été atteint il y a dix ans.

Il y a trois ans, pendant qu'il mangeait, il a senti subitement une pesanteur et une pression à la poitrine un peu plus haut que l'apophyse xiphoïde, avec ce

sentiment angoissant que ce qu'il venait de manger s'était arrêté à un obstacle pendant son passage à l'œsophage. Il a provoqué alors une régurgitation, qui contenait une partie de la nourriture qu'il venait de prendre, mélangée avec beaucoup de salive. Après cette régurgitation, il a pu continuer ce repas, Quelques jours après, il a été dérangé par le même phénomène. Au fur et à mesure que le temps passait, cette impossibilité de passage de la nourriture par l'œsophage devenait fréquente. Depuis deux ans, il ne peut plus se nourrir que de liquide. Depuis cette date, il a suivi plusieurs traitements et, entre autres, une série de dilatations progressives, mais tout cela sans aucun résultat. Il dépérissait. Le poids du malade au moment de son entrée à l'hôpital est de 42 kilogrammes. Température normale. Pouls à 40. Rien du côté de l'abdomen, ni du côté du poumon. Le malade, pour arriver à faire passer un peu de nourriture liquide à travers l'obstacle œsophagien, est obligé de rester debout, de projeter le thorax en avant et faire une inspiration profonde. En même temps, il fait des mouvements de déglutition et alors le liquide ingéré passe en faisant un bruit qu'on entend au stéthoscope.

La radiographie nous montre un rétrécissement très avancé de la partie abdominale de l'œsophage, ainsi qu'un degré, pas très avancé, de dilatation de la région œsophagienne qui se trouve au-dessus de l'obstacle. Les œsophagoscopies exécutées par M. Gontikas ont démontré qu'il y a un rétrécissement très marqué au niveau de la *région diaphragmatique* sans autre lésion organique de la paroi du viscère. Nous avons décidé d'opérer ce malade parce que, jusqu'à présent, il n'a eu aucun bénéfice de tous les traitements qu'il a suivis et ensuite parce que, à cause du manque de la nourriture, il s'affaiblissait progressivement. Après avoir préparé notre malade par des lavages répétés de l'œsophage, nous l'avons opéré le 28 novembre 1932.

Anesthésie à l'éther. Incision sus-ombilicale paramédiane gauche. Après avoir incisé le péritoine, un aide tire l'estomac vers le bas et un autre, avec un large écarteur, écarte vers le haut le lobe gauche du foie. En suivant le cardia, nous arrivons jusqu'à la région abdominale de l'œsophage sur la face antérieure duquel nous faisons une incision transversale au péritoine qui la couvre. Nous procédons ensuite au décollement du viscère, de ses attaches au petit épiploon. Nous n'avons pas été obligé, dans notre cas, d'inciser le ligament triangulaire d'après le conseil de Delbet. Après avoir ainsi mis à nu la face antérieure de l'œsophage, nous avons décollé avec le doigt ses attaches postérieures ainsi que ses attaches à l'orifice diaphragmatique. Nous avons remarqué que les attaches de l'œsophage à l'orifice diaphragmatique sont très lâches et se détachent facilement. Aussi le doigt peut entrer facilement à travers cet orifice vers le médiastin postérieur. Nous avons rencontré une veine qui allait de la face antérieure de l'œsophage au diaphragme, que nous avons été obligé de ligaturer pour libérer complètement cette région. Aussi, nous avons été obligé d'inciser un faisceau de fibres musculaires qui allait de l'œsophage vers le diaphragme. Après avoir ainsi mis à nu toute la surface œsophagienne, nous avons pu amener vers l'abdomen une partie de l'œsophage thoracique et avoir devant nous en tout 6 centimètres de ce viscère. Nous avons donc dépassé la partie rétrécie et nous avons pu constater que la région dilatée ne présentait pas une dilatation excessive, comme nous l'avons d'ailleurs constaté à la radiographie. Cette constatation nous a guidé sur la conduite à tenir dans ce cas. Nous avons décidé d'exécuter l'opération de Heller, mais, comme la couche musculaire n'était pas épaisse, nous avons, involontairement, traversé à un point la muqueuse œsophagienne. L'orifice ainsi créé était de la grandeur d'une lentille. Nous avons continué la dissociation musculaire à la sonde cannelée jusqu'à la région cardiaque de l'estomac selon le conseil de Delbet. Nous avons suturé à trois plans l'orifice de la muqueuse et ensuite, sans faire une autre dissociation parallèle à la première comme le conseille Heller, nous avons suturé la paroi abdominale à trois plans. A partir du lendemain de l'opération, le malade prétend que les

renvois de gaz se passent très facilement, ce qui n'arrivait pas avant l'opération. Vingt-quatre heures après, nous lui avons permis de prendre un peu de lait qui a passé très facilement. Cinq jours après, nous lui avons fait prendre de la nourriture solide, ce qui a passé également avec la facilité physiologique. La plaie a été réunie par première intention, et le malade a quitté l'hôpital le 10 décembre 1932. A la radioscopie, nous avons remarqué que le passage de la substance opaque ne subit que le petit retard physiologique au niveau de la région diaphragmatique de l'œsophage. Nous avons eu des nouvelles de ce malade deux mois après l'opération. Il nous écrit qu'il mange très facilement, que son poids a augmenté de 10 kilogrammes et qu'il ne se plaint de rien. Actuellement (23 septembre 1933), c'est-à-dire dix mois après l'opération, le malade continue à se porter bien, ne se plaint de rien et il pèse 58 kilogrammes.

M. Carayannopoulos a obtenu dans ce cas un très beau résultat et je vous propose de lui adresser les compliments de la Société.

M. **Soupault** : J'ai opéré actuellement 5 cas de mégaœsophage, alias cardio-spasme chronique (peu importe pour l'instant le vocable !), superposables à celui dont vient de nous entretenir M. Grégoire dans son rapport. Au point de vue pathogénique, M. Grégoire insiste sur le fait que c'est au niveau de l'anneau diaphragmatique que siège l'obstacle et il voit là la lésion provocatrice du rétrécissement œsophagien. Chez mes opérés, j'ai pu me rendre compte nettement que les fibres du diaphragme avaient conservé leur souplesse. Je n'ai eu qu'à les refouler doucement et peu à peu pour abaisser avec facilité l'œsophage sténosé dans l'abdomen. Il n'y avait même aucune adhérence péri-œsophagienne. Mais, par contre, les lésions des tuniques de l'œsophage étaient caractéristiques : manchon fibreux étranglant la muqueuse et qui, fendu au bistouri, laissait alors les couches profondes se distendre largement. Les choses furent, chaque fois, d'une grande netteté; un cas fut opéré en présence du professeur Lemaître, l'autre en présence de mon maître, M. Labey. Donc, tels sont, dans un grand nombre de cas, les caractéristiques et le siège de la lésion.

Quant à la déduction thérapeutique, c'est que l'opération de Heller est excellente. Elle est logique, s'attaquant directement aux lésions, facile par une voie d'abord coutumière, la voie épigastrique, efficace puisque j'ai eu dans tous mes cas d'excellents résultats, et l'un d'entre eux date de trois ans. J'ai eu, de plus, une impression de grande sécurité.

M. **Métivet** : Tous les cas de « mégaœsophage ne doivent pas être opérés. J'ai eu l'occasion de voir il y a deux ans le frère d'un de mes amis, médecin, atteint de mégaœsophage consécutif, sans aucun doute, à l'ingestion habituelle de soupe très chaude. Des dilatations en série faites par mon ami Moulonguet ont guéri simplement ce malade.

Je vous rappelle que Cain a décrit un procédé de dilatation par sonde distendue par du mercure, procédé qui lui a donné d'heureux résultats.

M. **Soupault** : Métivet aborde un autre point de la question auquel il n'avait pas été fait allusion : c'est celui de l'indication opératoire. Je crois aussi que, parmi ces rétrécissements œsophagiens inférieurs (pseudo-cardiospasmes ou pseudo-mégaœsophages), une minorité seulement relève de la

chirurgie. C'est l'opinion des laryngologistes ou des gastrologistes qui en traitent bien plus que nous — par des dilatations. Mais ils reconnaissent aussi qu'il y a des cas vraiment incurables par la sonde, malgré la plus grande persévérance, et c'est ici que cette opération de Heller, œsophago-cardiotomie extramuqueuse (dont j'ai rappelé la technique dans le *Journal de Chirurgie*, tome XLI, n° 5, mai 1933) est appelée à rendre de remarquables services.

M. **Cunéo** : Je voudrais demander à Grégoire s'il est sûr que le chirurgien a vraiment rétréci l'œsophage; il est en effet de règle après incision longitudinale du conduit de suturer celui-ci perpendiculairement à sa direction.

M. **Gosset** : Je voudrais dire un mot à propos du mégaœsophage. J'ai vu dernièrement projeter à la société de gastro-entérologie, provenant du service de M. Lereboullet, une vingtaine de radiographies de l'œsophage chez le nourrisson. C'est la première fois que de telles radiographies sont faites, elles l'ont été par M. Aime.

Chose curieuse, chez le nourrisson, le mégaœsophage est constant.

M. **Raymond Grégoire** : Je dirai tout d'abord à mon ami Cunéo que l'observation de M. Carayannopoulos n'est pas parfaitement explicite quant à la technique suivie pour fermer la plaie faite à l'œsophage. J'ai compris qu'un triple rang de sutures avait été fait pour obstruer l'orifice accidentel. S'il en a été vraiment ainsi, je ne pense pas que cette opération ait pu contribuer à élargir le calibre de l'œsophage.

M. Gosset nous a dit un détail fort intéressant et que j'ignorais. Si la dilatation sus-diaphragmatique de l'œsophage est la règle chez le nouveau-né, il est possible que le mégaœsophage soit la persistance chez l'adulte d'un état normal du petit enfant. Le plus jeune mégaœsophage que j'ai opéré avait cinq ans, j'en ai observé un autre chez une fillette de huit ans.

L'interprétation pathogénique a soulevé et soulèvera encore bien des discussions. C'est cependant de l'idée que l'on se fait de cette affection que sont nées les diverses méthodes thérapeutiques, car la question se résume à ceci : faut-il agir sur l'œsophage, faut-il agir sur l'orifice diaphragmatique ?

Or il est un fait courant : la dilatation du canal s'arrête toujours, d'une façon rigoureuse, au niveau du passage diaphragmatique. L'œsophage se comporte comme tout organe creux au-dessus d'un obstacle incomplet. Cet obstacle est de nature variable, il peut siéger au niveau de l'orifice diaphragmatique, il peut être situé sur l'œsophage dans sa traversée diaphragmatique, comme vient de le dire Soupault.

Il m'est arrivé, en effet, dans un cas, de trouver un œsophage sclérosé et rétréci à ce niveau. L'histoire de la maladie de cet homme permettait d'ailleurs de penser qu'il avait eu antérieurement un ulcus de l'œsophage inférieur et une sténose consécutive. Il est évident que, dans ces cas, il faut agir sur l'œsophage, comme je l'ai dit souvent. Mais le plus souvent l'obstacle est sphinctérien. Il en était ainsi dans la plupart des cas que j'ai opérés.

COMMUNICATIONS

Diverticule de l'œsophage. Ligature du pédicule, résection, guérison,

par M. J. **Arcé** (de Buenos-Aires), associé étranger.

Les diverticules de l'œsophage ne sont pas fréquents en Argentine; personnellement, en trente années de pratique chirurgicale, je n'en ai observé qu'un cas.

Cette question fut étudiée récemment à la IXe réunion du Congrès international de Chirurgie qui eut lieu à Madrid en mars 1932, par mon ami Grégoire, au cours d'un rapport excellent et bien documenté.

Néanmoins, il m'a paru intéressant de publier l'unique cas qu'il m'ait été donné d'observer, à cause de la simplicité avec laquelle fut obtenue la guérison, malgré l'âge de la malade et son état général.

Voici, brièvement résumée, cette observation :

Institut de Clinique chirurgicale de Buenos-Aires, n° 56.060. — Femme de soixante-deux ans. Depuis six ans, elle éprouve, au moment de la déglutition, une gêne qui n'a fait qu'augmenter petit à petit. Au début, elle avait l'impression que ses aliments s'arrêtaient dans le cou, aussitôt déglutis; plus tard, cette sensation fut confirmée par la constatation d'une tumeur qui apparaissait du côté gauche et qui, peu à peu, augmenta de volume, atteignant la base du cou.

Après chaque repas, la malade faisait disparaître cette tumeur en la massant légèrement avec ses doigts ; au cours de cette manœuvre, il se produisait des bruits hydro-aériens. Dans les derniers temps, le massage entraînait la régurgitation des aliments qui étaient rejetés non digérés, mélangés à des mucosités et à de la salive. La disparition de la tumeur soulageait la malade de la légère douleur et de la sensation de gêne qu'elle éprouvait au moment où elle se formait.

Lorsque la tumeur était apparente, elle lui causait de la dysphagie ; il en résultait une insuffisance alimentaire, aussi la malade avait-elle perdu environ 15 kilogrammes au cours de sa maladie.

L'examen de la malade confirma la présence, dans la région carotidienne gauche, d'une tumeur molle rendue plus apparente et augmentant considérablement de volume par la déglutition d'un verre d'eau. Elle prenait alors la forme d'une vésicule biliaire dilatée et le fond descendait jusqu'au voisinage de l'extrémité de la clavicule.

En comprimant la tumeur, on peut facilement réduire son volume; en même temps la bouche se remplit de liquide que la malade rejette immédiatement; l'eau rendue contient du mucus et des particules alimentaires.

L'examen clinique nous révéla encore l'existence d'une artériosclérose avec légère augmentation de la pression artérielle et accentuation du deuxième ton aortique. État général peu brillant, avec dénutrition. Réserve alcaline diminuée (48).

L'examen radiographique montre la présence d'une ombre piriforme, au niveau du cou, avec limite supérieure horizontale (fig. 1). Le diverticule étant partiellement vidé, il est possible de suivre ses contours et de reconnaître le point de communication avec l'œsophage, à peu près à la hauteur de l'os hyoïde (fig. 2).

La malade, convenablement préparée, l'équilibre acido-basique ayant été amélioré, on se résout à l'opérer.

Le 10 mai 1933, je fais passer par la fosse nasale droite une sonde stomacale, puis avec de la novocaïne à 1/2 p. 100 j'insensibilise la peau et les plans profonds des régions carotidienne et infra-hyoïdienne du côté gauche. Une incision le long du bord antérieur du sterno-cléido-mastoïdien me permet de découvrir le paquet vasculo-nerveux du cou ; avec un écarteur de Farabeuf, on le repousse en dehors, tandis que l'aide écarte en dedans le larynx, la thyroïde et la trachée. Dans le fond de la plaie, apparaît le diverticule qui est méticuleusement disséqué ; on vérifie ses dimensions, sa forme de poire allongée, la largeur de son

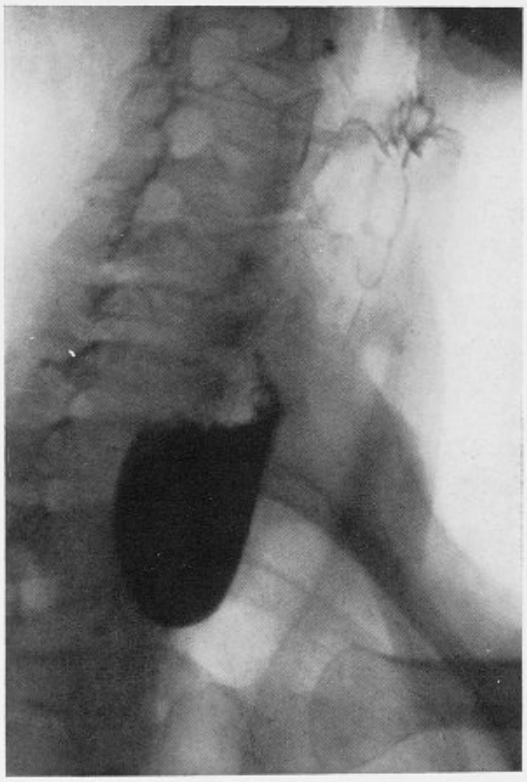

Fig. 1. — Diverticule de l'œsophage rempli de baryte.

pédicule ; il communique avec l'œsophage au niveau de l'union de cet organe avec le pharynx, en un point où le bord gauche arrondi du conduit digestif s'unit avec sa face postérieure.

Avec un catgut fin et sec, on pose sur la base du pédicule une ligature fortement serrée dans le premier temps et maintenue ensuite par un second nœud. Le pédicule est ainsi étranglé au niveau de la ligature comme si on l'avait comprimé avec un « écraseur ». Il est ensuite sectionné et on cautérise soigneusement la muqueuse du moignon jusqu'à ce qu'on ait l'impression qu'elle est complètement détruite.

Sur le moignon même, on met un tampon de gaze iodoformée et par dessus

et dessous deux fins tubes de drainage dont l'extrémité profonde est en contact avec les parois profondes de l'œsophage. Suture en deux plans, en laissant l'espace juste nécessaire pour le passage des deux drains et du tampon de gaze.

Trois jours après l'opération, on retire les drains; il n'y a pas la moindre sécrétion.

Au cinquième jour, on enlève la gaze iodoformée. La plaie est sèche et uniformément couverte de granulations rouges; on ne voit ni le moignon,



Fig. 2. — Diverticule de l'œsophage rempli de baryte, communication avec l'œsophage.

ni la ligature. Par précaution, on laisse encore une petite mèche iodoformée.

Le 17 mai, soit sept jours après l'opération, on enlève la mèche et on met un simple pansement; il n'y a aucune sécrétion, la plaie et les régions avoisinantes sont parfaites.

Le 19 mai, on retire les fils; la cicatrisation est complète; on enlève la sonde gastrique et la malade commence à s'alimenter par les voies normales, mais avec beaucoup de précautions.

Le 29 mai, elle quitte l'Institut.

Revue le 1er septembre, soit cent dix jours après l'opération, la malade est en excellent état et n'éprouve aucune gêne du côté du cou.

Une nouvelle radiographie (fig. 3) montre la disparition de toute anomalie au niveau de la région cervicale.

Une photographie (fig. 4) donnera une idée approximative du volume du diverticule, que le liquide conservateur a fortement rétracté.

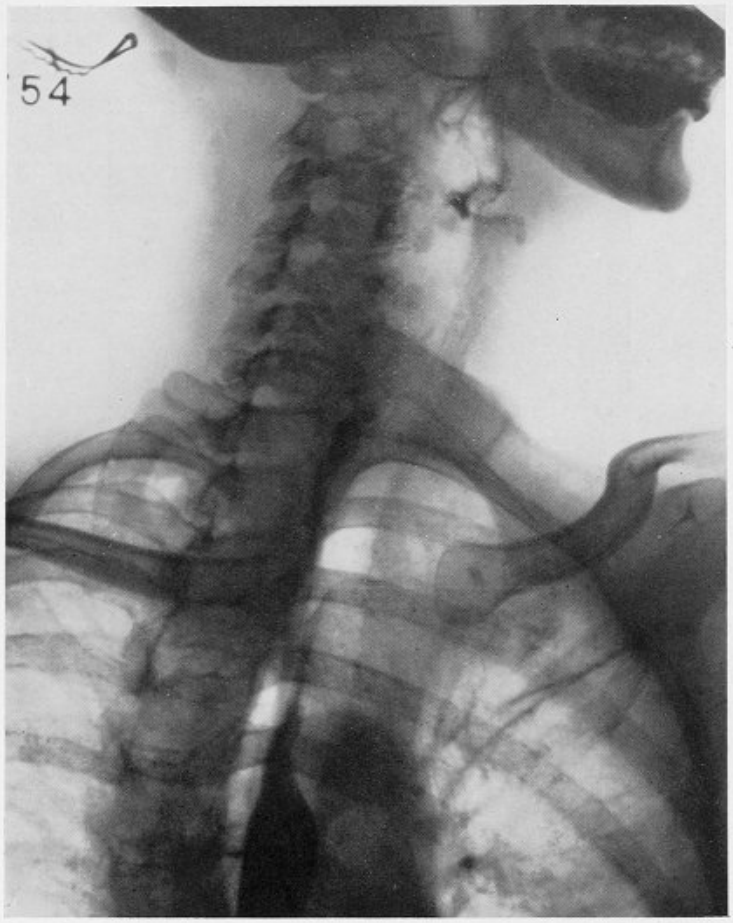

Fig. 3. — Diverticule opéré, il n'y a plus de stase de la baryte.

Qu'il me soit permis d'ajouter un mot de commentaire.

L'état général précaire de la malade, son âge, les troubles artériels qu'elle présentait, me conseillaient une opération qui ne fût pas la source d'accidents infectieux et dont les suites ne fussent pas de longue durée.

Vous savez combien il est difficile de satisfaire à ce desideratum lorsqu'il s'agit d'un organe comme l'œsophage, dépourvu de membranes de protection qui assurent le succès des sutures et vous n'ignorez pas

le nombre de procédés auxquels cette particularité a donné naissance.

En adoptant l'opération en un seul temps, avec simple ligature, au lieu de suturer, j'ai été guidé par les réflexions suivantes : 1° La ligature supprime tout temps septique dans l'acte opératoire ; 2° la constriction forte, avec un fil sec et fin, produit la section de la muqueuse, qui est très friable, et met en contact les éléments conjonctifs de la sous-muqueuse et de la tunique musculaire; de cette façon on peut obtenir une réunion *per primam*, pourvu qu'on empêche tout aliment ou tout autre produit septique de venir souiller la plaie produite au niveau de la muqueuse, dans la lumière de l'œsophage ; c'est pourquoi j'ai eu recours à l'alimentation de la malade par la sonde nasale pendant neuf jours; 3° le tamponnement externe avec une gaze iodoformée provoque l'apparition de granulations de



Fig. 4. — Diverticule réséqué ; pièce opératoire.

bonne nature et les drains empêchent la cellulite, toujours grave dans le cas où la ligature lâcherait.

Telles sont les considérations que l'évolution de la plaie et le succès final ont pratiquement sanctionnés dans le cas que j'ai l'honneur de vous présenter.

M. **Raymond Grégoire** : J'ai écouté avec beaucoup d'intérêt la communication du professeur José Arcé et j'y trouve matière à plusieurs remarques, tant du point de vue clinique que thérapeutique.

Tout d'abord un signe m'a frappé. Chez le malade dont l'histoire nous a été exposée, on sentait la poche diverticulaire par la palpation du cou. C'est là une constatation assez rare pour qu'on y insiste ; en général, on ne perçoit pas le diverticule à la palpation, mais on sent une sorte de « gargouillis » assez particulier, quand on presse entre les doigts les tissus rétro-trachéaux. C'est un phénomène que j'ai observé bien souvent sur les 30 cas environ que j'ai examinés, alors que je n'ai perçu qu'une seule fois la tumeur molasse formée par le diverticule gonflé d'aliments.

Au point de vue thérapeutique, je suis pleinement de l'avis de M. José Arcé qui propose délibérément l'opération en un temps. Je crois que si cette opération était moins rare tout le monde serait d'accord aujourd'hui sur ce point.

On comprend difficilemant certaines opérations, comme la diverticulopexie qui consiste à fixer le diverticule le fond en haut. Malgré sa bénignité théorique, elle a produit des accidents graves et même des morts.

On pourrait plus aisément défendre l'opération en deux temps. L'infection du tissu cellulaire du cou n'est pas une chimère et l'on conçoit que les chirurgiens aient cherché les moyens d'y parer ; cependant, la précision de nos techniques actuelles permet aisément de l'éviter. Sur 27 cas, qu'il m'a été donné d'opérer, je n'ai eu à redouter aucun accident de cet ordre.

L'opération en un temps est évidemment le procédé le plus rapide et le plus élégant. M. José Arcé a employé une technique qui rappelle celle de Goldmann, mais exécutée en un temps par enfouissement du moignon après résection de la poche. En effet, il a lié et écrasé le pédicule du diverticule ; puis, au lieu d'attendre comme Goldmann que la poche se nécrose et que la plaie se ferme par seconde intention, il a enfoui le moignon sous une suture et fermé la plaie en laissant un drainage.

Je pense, comme lui, que le drainage est indispensable, car une suture de l'œsophage ne se comporte pas comme une suture de l'intestin recouvert de péritoine. On n'est jamais certain qu'il ne se produira pas une déhiscence dans les jours qui vont suivre.

Enfin, on a proposé de faire une gastrostomie préalable dans le but d'alimenter rapidement ces malades qui nous arrivent assez souvent dans un état de famélisme prononcé. J'ai cru quelque temps à cette nécessité ; il me semblait qu'on ne pouvait, sans danger pour les sutures, alimenter précocement les opérés. Je me suis rendu compte rapidement que cette précaution, sage en apparence, était inutile. La mise en repos de l'œsophage par une gastrostomie est une illusion, on ne peut empêcher par ce moyen ni les mouvements du larynx, ni ceux de déglutition, puisque l'opéré continue à sécréter de la salive qu'il avale. Il peut aussi bien avaler du lait, par exemple. Actuellement, dès le lendemain de l'opération, j'alimente les opérés de diverticule œsophagien au moyen de liquides et je n'ai pas remarqué que la solidité de mes sutures se trouvait compromise. Le professeur José Arcé a fait de même et le résultat qu'il a obtenu mérite qu'on suive son exemple.

M. **Hartmann** : J'ai opéré, je crois, le premier à Paris, un diverticule de l'œsophage, et je dois dire que j'avais fait une gastrostomie préliminaire contre laquelle s'élève M. Grégoire. Mais ma malade était si cachectique que je voulais la réalimenter aussi vite que possible. Du côté de l'œsophage j'ai opéré en un temps, enlevant le diverticule et suturant en deux plans l'œsophage. Le drain a été retiré au bout de quarante-huit heures. La guérison eut lieu sans incident. (L'observation a été publiée dans un article du *Journal de Chirurgie*, 1920, t. XVI, p. 481.)

L'hyperglycémie dans les pancréatites aiguës. Sa valeur au point de vue du diagnostic, du pronostic et du traitement,

par MM. **P. Brocq** et **J. Varangot.**

Nous n'avons pas la prétention de vous apporter un signe pathognomonique des pancréatites aiguës. Notre ambition est plus modeste. A l'occasion de cinq observations inédites, nous avons recherché dans la littérature les travaux publiés jusqu'ici sur cette question.

Apprécier la valeur de ce symptôme, déterminer les indications que l'on peut en attendre au triple point de vue du diagnostic, du pronostic et du traitement, tel est l'objectif que nous nous proposons.

Il y a déjà longtemps que l'on a signalé des troubles du métabolisme des hydrates de carbone dans les pancréatites aiguës.

C'est Calzavara (de Trévise) qui, le premier, attira l'attention sur les perturbations glycémiques au cours de la nécrose expérimentale du pancréas. Il avait été guidé dans ses recherches par le désir de trouver un signe qui permît à la fois de porter un diagnostic certain et de juger l'efficacité de l'acte opératoire. Chez tous les animaux en expérience, il constata des hyperglycémies considérables, atteignant parfois 12 et 13 grammes, sans qu'il y eût jamais de glycosurie. Ces résultats furent confirmés en Allemagne par Jorns. En 1929, l'un de nous, avec la collaboration du professeur Binet et de G. Ungar, ne put retrouver cette augmentation du taux du sucre sanguin. Sur 12 chiens, présentant tous des nécroses aiguës typiques du pancréas, aucun trouble glycémique ne put être mis en évidence. Calzavara, dans un article récent, nous reprocha de ne pas nous être placé, pour réaliser ces expériences, dans les conditions de la clinique. Nous avions, en effet, opéré des chiens à jeun, en remplaçant le repas préopératoire, destiné à mettre le pancréas en activité, par une injection de sécrétine, qui provoque par voie tumorale un réflexe sécrétoire de la glande. Cette conduite était dictée par le souci d'éviter la période d'hyperglycémie alimentaire consécutive au repas et susceptible de troubler les résultats.

L'objection de Calzavara nous a frappé d'autant plus que la clinique lui donne raison. D'ailleurs, il semblait paradoxal que, dans des infarctus totaux du pancréas, il n'y eût pas de troubles de l'insulino-sécrétion. Nous avons pensé que, dans nos propres expériences, le jeûne avait fait baisser les réserves de glycogène hépatique et rendu plus difficile la mobilisation des glucides. D'autre part, des travaux récents ont montré que la sécrétine possédait à elle seule une action hypoglycémiante. Il y avait peut-être là une cause d'erreur. Nous avons donc recommencé nos expériences et nous avons opéré 2 chiens en pleine digestion après un repas riche en viande et en graisses. Les deux animaux présentèrent une nécrose typique du pancréas, mais on ne put déceler que des variations insignifiantes du taux du sucre sanguin. Deux expériences ne sont pas suffisantes pour conclure. Nous

avons l'intention de poursuivre ces recherches. Mais, pour le moment, nous abandonnerons le terrain expérimental pour envisager le point de vue clinique de la question.

Vous savez que chez le sujet normal, à jeun, le taux de la glycémie oscille entre 0 gr. 90 et 1 gr. 10 p. 1.000. Les repas, les interventions chirurgicales amènent des perturbations, d'importance variable, mais qui ne dépassent pas généralement 1 gr. 50 pour les repas, 2 grammes (mais c'est rare) pour les interventions.

D'autre part, chez un sujet à jeun, l'absorption de 50 grammes de glucose par la bouche amène une hyperglycémie, qui atteint son maximum au bout d'une heure environ et qui disparaît en deux à trois heures. Au maximum de la courbe, la glycémie ne dépasse pas 1 gr. 50. Lorsqu'il y a un trouble du métabolisme des glucides, alors même que la glycémie à jeun est normale, cette épreuve de l'*hyperglycémie provoquée* montre que le taux du sucre sanguin atteint rapidement des chiffres élevés, dépassant presque toujours 2 grammes. D'autre part, cette hyperglycémie se maintient pendant trois à cinq heures, et cette persistance est encore plus caractéristique que la hauteur de la courbe de l'hyperglycémie.

En France, Marcel Labbé, dans ses études sur le diabète, pratique pendant cinq heures des dosages toutes les demi-heures.

En Allemagne, à la suite des travaux de Bernhardt, on se contente de trois dosages : un à jeun, un trois quarts d'heure et un autre deux heures après l'absorption de glucose. L'épreuve est peut-être moins précise ainsi, mais plus commode à réaliser.

Que se passe-t-il dans les pancréatites aiguës? Il y a des cas dans lesquels on a pu constater avant l'opération, dans les suites immédiates et dans les suites secondaires et lointaines, soit une hyperglycémie à jeun, soit une courbe d'allure diabétique dans l'épreuve de l'hyperglycémie provoquée.

La *fréquence de ce phénomène est actuellement difficile à établir*. Les examens de sang, faits dans ce but, sont encore très peu nombreux par rapport au nombre considérable de pancréatites aiguës publiées. D'autre part, les résultats sont difficilement comparables entre eux, car les examens ont été pratiqués, soit avant, soit après l'intervention, et il y a là un facteur de perturbation qui n'est pas négligeable.

Nous apportons, en contribution à l'étude de cette question, *cinq observations inédites*, dans lesquelles la glycémie a atteint soit avant, soit le lendemain de l'intervention, les taux respectifs de 1 gr. 50, 2 gr. 62, 3 gr. 63, 4 gr. 82, 1 gr. 61.

Les quatre premiers cas concernent des nécroses aiguës du pancréas, le dernier une pancréatite œdémateuse.

Observation I (P. Brocq). — M. P..., trente-sept ans. Opéré le 8 juin 1933, vingt-quatre heures après le début de la crise douloureuse. Epanchement sanguin très abondant dans l'arrière-cavité. Pancréas très difficile à explorer, vu l'importance de l'hémorragie et l'obésité du malade.

Glycémie le lendemain : *1 gr. 50*. Mort le 10 juin 1933 par broncho-pneumonie massive.

Obs. II (Chabrut). — M. W..., trente-cinq ans. Intervention le 10 mai 1933, quinze heures après le début des accidents. Pancréatite hémorragique typique. Pancréas infarci dans sa totalité. Voies biliaires intactes. On place un drain dans l'arrière-cavité.

Le lendemain de l'intervention, *examen de sang*.

Urée : 0 gr. 45.

Sucre : *2 gr. 62*.

Réserve alcaline : 53,8 volumes.

Dans les urines : sucre : 10 gr. 30 par litre.

Présence de corps acétoniques.

Les jours suivants, l'insuline fait disparaître la glycosurie.

Le 31 mai 1933 : *cholécystostomie* par le procédé de Desplas.

Dans le courant du mois de juin : élimination de volumineux séquestres pancréatiques. On continue le traitement insulinique, car le sucre et l'acétone reparaissent dans les urines dès que l'on cesse les injections d'insaline.

Le malade sort guéri le 10 août 1933.

Obs. III (Gatellier). — Femme de soixante-trois ans. Intervention le 30 septembre 1933. Pancréatite hémorragique typique. Drainage de l'arrière-cavité des épiploons. Prise de sang dans les heures qui suivent l'intervention :

Urée : 1 gr. 02.

Sucre : *3 gr. 53*.

Lipoïdes totaux du sérum : 12 gr. 80 (normale : 6 à 8 grammes).

Rapport $\frac{\text{Chlore globulaire}}{\text{Chlore plasmatique}} = 0{,}79$.

Mort le jour même.

Obs. IV (Couvelaire et Hepp. Service du professeur R. Grégoire). — M. Ch..., quarante-cinq ans, entre le 12 juillet 1933 dans le service du professeur R. Grégoire. Crise douloureuse extrêmement violente la veille. Etat général très alarmant, cyanose des mains et plaques cyanotiques abdominales.

On pratique une prise de sang :

Urée : 0 gr. 56.

Sucre : *4 gr. 82*.

Cholestérine : 1 gr. 54.

Pas de sucre dans les urines.

Le malade est conduit à la salle d'opération et meurt avant l'incision de la paroi.

A l'autopsie : *Œdème total du pancréas* ; pas d'hémorragie macroscopique. Voies biliaires normales.

Examen microscopique (Dr G. Albot). Très grosses altérations glandulaires. La cytolyse est intense. Quelques foyers de nécrose graisseuse microscopique.

Obs. V (Vuilhème et Mialaret. Service du professeur P. Duval). Mme V..., cinquante et un ans. Entre dans le service du professeur P. Duval le 2 novembre 1933. Passé vésiculaire qui date de vingt-cinq ans. Présente des douleurs abdominales avec vomissements depuis quarante heures.

A l'intervention : *Pancréatite œdémateuse*. Vésicule bourrée de calculs.

On place une mèche au contact du pancréas.

Dans le sang prélevé au cours de l'intervention :

Sucre : 1 gr. 61.

Le lendemain de l'intervention, glycémie : 1 gr. 55.

Suites opératoires sans incident.

Secondairement, cholécystectomie avec succès pour grosse cholécystite calculeuse par le professeur Pierre Duval. Guérison.

Nous pouvons ajouter à ces observations inédites *51 observations* que nous avons recueillies presque entièrement dans la littérature étrangère.

Ces cas ont été publiés en Allemagne, par Bernhardt, qui a apporté à la question la plus importante contribution personnelle, par Geinitz, Hirschorn, Poppei et Selinger, Jorns, Kerschner, Markus, Matthaes, Pliveric, Polacco et Peco, Redivitz, Vogel ; en Italie : Calzavara, Carpi, Gabrielli, Lucchese ; en France : Gouverneur, Couvelaire, Jacobovici ; en Pologne : Krotoski.

Ce qui fait avec nos observations un total de 56 cas, où l'atteinte pancréatique a été vérifiée opératoirement.

Sur ces 56 cas :

14 présentaient une glycémie inférieure à 1 gr. 50 ;

20 étaient compris entre 1 gr. 50 et 2 grammes ;

22 atteignaient ou dépassaient 2 grammes.

Nous l'avons déjà dit, et nous le répétons, ces chiffres ne sont pas comparables entre eux, car le dosage du sucre a été fait dans des conditions très différentes. Néanmoins, *on peut considérer comme dépendant uniquement de la lésion pancréatique toutes les hyperglycémies dépassant 2 grammes, dans les cas où les conditions du dosage n'ont pas été précisées, et toutes les hyperglycémies dépassant 1 gr. 50 lorsque le dosage a été pré-opératoire.* Sans vouloir donner des chiffres très précis, nous pouvons dire que *l'hyperglycémie a été retrouvée dans les 3/5 des cas où l'on a fait le dosage.* Mais si l'on tient compte de la forme anatomique de la pancréatite, on doit considérer que, *dans la nécrose aiguë du pancréas, cette hyperglycémie à jeun se retrouve dans 9/10 des cas. Elle est plus rare dans les œdèmes aigus du pancréas.*

Evidemment, ces chiffres sont provisoires. Les cas publiés de pancréatites aiguës sont innombrables; or, nous n'avons pu retrouver que 56 dosages de la glycémie. Il est vraisemblable que ces chiffres se modifieront dans l'avenir, si le dosage de la glycémie est systématiquement pratiqué dans les pancréatites aiguës.

On s'est demandé quel était le mécanisme de cette hyperglycémie. Pour les uns, elle serait due à un freinage de l'insulino-sécrétion provoqué par l'atteinte pancréatique, qu'il s'agisse d'une inhibition fonctionnelle des îlots de Langerhans ou d'une destruction de ces îlots par le processus nécrotique. D'autres auteurs ont pensé que la trypsine activée, mise en liberté au niveau du pancréas malade, neutralisait *in situ* l'insuline formée dans les îlots. En réalité, ce mécanisme semble très complexe, et son déterminisme exact n'est pas encore élucidé de façon satisfaisante.

Au point de vue pratique, la valeur diagnostique de cette hyperglycémie est plus importante à envisager. Nous avons vu sa fréquence. Elle est d'autre part facile à rechercher, surtout dans les conditions de l'urgence hospitalière, où l'interne de garde en pharmacie peut en trois quarts d'heure apporter un résultat. Elle ne retarde donc pas beaucoup l'intervention. De tous les examens de laboratoire que l'on a préconisés, elle est le plus constant et le plus fidèle.

En effet, la recherche de *l'amylose sanguine* ou urinaire, par la méthode de Wohlgemuth, est bien plus délicate qu'un simple dosage de sucre. D'autre part, elle est moins spécifique; on a trouvé, en effet, de la diastasurie au cours de syndromes abdominaux aigus qui n'étaient pas des pancréatites, alors que dans ces conditions l'hyperglycémie est exceptionnelle. Les mêmes remarques s'appliquent aussi à la recherche de la *lipase atoxyl-résistante* du sérum sanguin.

Quant à la *glycosurie*, elle est relativement rare dans la pancréatite aiguë. On sait qu'à l'état normal, pour qu'il y ait glucosurie, il faut une glycémie qui dépasse 1 gr. 90 à 2 grammes (Rathery, Ambard). Ces chiffres du taux du sucre sanguin constituent *le seuil du glucose*. Or, très fréquemment, dans les pancréatites aiguës, on ne trouve pas de glycosurie, avec des glycémies dépassant nettement 2 grammes.

Guleke, Calzavara *ont attribué ce relèvement du seuil du glucose à des ésions rénales histologiquement constatées.*

Donc l'hyperglycémie à jeun nous semble constituer un signe de valeur. Est-elle absolument fidèle? Nous n'oserions le soutenir. Si on ne la trouve pas, le diagnostic de pancréatite ne peut être écarté. Par contre, *si le taux de la glycémie est très élevé au cours d'un syndrome abdominal aigu ressemblant à celui de la pancréatite hémorragique, ce phénomène à lui seul doit orienter l'exploration chirurgicale vers le pancréas.*

Il y a néanmoins une cause d'erreur dont il faut se méfier : c'est le *coma diabétique*. Il s'accompagne évidemment d'une hyperglycémie considérable, et parfois il peut débuter par des signes abdominaux, dont la violence ne le cède en rien aux urgences chirurgicales les plus pressantes. Mais cette hyperglycémie s'accompagne de signes d'acidose très marqués que l'on trouve rarement dans les pancréatites. D'autre part, le passé diabétique du malade permettra le diagnostic.

Mais il faut savoir qu'il existe des situations particulièrement embarrassantes. Il y a des malades qui présentent une pancréatite aiguë alors qu'ils étaient diabétiques depuis de longues années. Il y en a d'autres qui, plus ou moins longtemps après une pancréatite aiguë, deviennent diabétiques et qui peuvent mourir de coma. Il y a enfin des cas, exceptionnels il est vrai, de malades qui meurent dans le coma diabétique et chez lesquels l'autopsie révèle des lésions indiscutables de nécrose glandulaire récente (Boyer, Rodriguez, Holten, Schott).

Comme nous l'avons dit, il est des cas où la glycémie à jeun est normale. Est-à-dire qu'il n'y a pas alors de troubles du métabolisme glucidique? Il ne le semble pas, et l'épreuve de l'*hyperglycémie provoquée* l'a bien montré. Nous avons trouvé vingt observations dans lesquelles on a pratiqué cette recherche. 6 cas présentaient à jeun des glycémies normales ou sub-normales. L'épreuve de l'hyperglycémie provoquée a montré néanmoins des courbes d'allure diabétique. *L'hyperglycémie à jeun ne traduit donc que des troubles grossiers du métabolisme des hydrates de carbone. L'hyperglycémie provoquée est beaucoup plus sensible.*

Nous donnons deux exemples :

Dans un cas de Bernhardt, la glycémie à jeun était de 1 gr. 44. On fait absorber 50 grammes de glucose et, au bout de trois quarts d'heure, le taux du sucre sanguin monte à 2 gr. 88; au bout de deux heures, il était encore à 2 gr. 26.

Chez un malade de Vogel, le taux de la glycémie passa de 1 gr. 10 à jeun à 2 gr. 41, se maintenant à 2 gr. 52 au bout de deux heures.

On objectera sans doute que la durée de cette épreuve est peu compatible avec le caractère urgent de l'intervention dans les pancréatites aiguës. Mais les pancréatites sans hyperglycémie importante se présentent assez fréquemment sous une forme moins aiguë, moins dramatique, que les autres. Et, en fait, l'intervention a montré qu'il s'agissait souvent, dans ce cas, soit d'infarctus très limités du pancréas, soit de pancréatites œdémateuses. Tout ceci n'a évidemment rien d'absolu. Néanmoins, certains chirurgiens comme Bernhardt, Polya, Walzel, von Haberer, qui émettent des doutes sur l'efficacité de l'intervention dans les pancréatites aiguës, ont voulu se baser sur les résultats de l'épreuve de l'hyperglycémie provoquée pour temporiser et ne pas intervenir en période aiguë. Nous ne suivrons pas ces auteurs. Sans vouloir préjuger de l'efficacité de l'acte opératoire, il nous semble tout au moins prématuré de se fier complètement à un signe, dont la valeur n'est pas définitivement établie, pour affirmer la réalité d'une pancréatite aiguë, pour temporiser, et risquer ainsi de laisser évoluer toute autre lésion abdominale, à laquelle aura manqué le secours chirurgical.

* * *

Il y a lieu de se demander maintenant si la recherche du taux de la glycémie présente un intérêt quelconque pour établir *le pronostic* d'une lésion pancréatique; Calzavara, Bernhardt et d'autres soutiennent cette opinion. Calzavara, en particulier, a vu le taux de la glycémie baisser progressivement chez les animaux, en expérience, atteints de lésions légères. Il a vu, au contraire, ce taux se maintenir ou s'accroître dans les formes expérimentales graves, qui se terminaient par la mort. En est-il de même chez l'homme? Il semble que l'on puisse répondre par l'affirmative, bien qu'on manque de documents suffisamment nombreux pour que cette affirmation soit bien solide. Cependant, les chiffres élevés ont été vus surtout dans les formes graves. Dans les nôtres, en particulier, les fortes hyperglycémies correspondent aux lésions étendues. Dans les formes œdémateuses, au contraire, dont on sait la bénignité relative, la glycémie ne dépasse généralement pas un taux moyen et elle est de plus essentiellement transitoire.

Il y a d'autre part intérêt à suivre après l'interventoin les oscillations du sucre sanguin soit chez le malade à jeun, soit après ingestion de glucose. Une ascension brusque de la glycémie dans les suites opératoires doit faire craindre une reprise du processus nécrotique. Chez deux

malades de Markus, l'apparition de la récidive s'accompagna d'une élévation de la glycémie qui était retombée à la normale après l'intervention.

Il en a été de même dans notre observation II (R. Chabrut). L'apparition d'un faux kyste du pancréas a pu aussi se traduire par des perturbations considérables de l'épreuve de l'hyperglycémie provoquée.

De nombreux travaux étrangers ont montré, d'autre part, que, chez les malades opérés et guéris de pancréatites aiguës, on pouvait très souvent déceler des troubles profonds du métabolisme des hydrates de carbone, révélés par l'hyperglycémie provoquée, alors que rien ne permettait cliniquement de les soupçonner.

Bernhardt, Krotoski, Matthaes, Sebening, Brutt Ney, Rosenberg, de Takats et Mackensie ont montré que le plus souvent ces troubles étaient transitoires, durant seulement un ou deux mois après l'intervention.

Dans d'autres cas, ces troubles latents persistent pendant de longues années; on a pu les retrouver dix, quinze et même vingt-cinq ans après l'intervention. Ils ont abouti quelquefois à un véritable diabète, avec tout le cortège des signes cliniques de cette affection. L'issue totale dans le coma diabétique en a été parfois la terminaison. Les observations des auteurs précédemment cités, jointes à celles de Körte, de Umber, de Tamann, de Vogel, de Dum, Vatcher et Woodevark, de Lemieux, d'Orthner, de Warfield, ont montré que ce diabète n'est pas exceptionnel. On pourrait estimer sa fréquence à 10 p. 100 des cas de pancréatites aiguës guéries (Bernhardt). Il survient surtout chez les malades qui ont éliminé de volumineux séquestres pancréatiques.

Nous ne nous étendrons pas plus sur ce point. Il laisse à penser néanmoins que le véritable diabète pancréatique, le diabète par lésions profondes et étendues du pancréas, est peut-être plus fréquent qu'il n'est classique de le dire actuellement.

* * *

Enfin, l'existence d'une hyperglycémie apporte à *la thérapeutique* une arme qui n'est pas négligeable : c'est *l'insulinothérapie*.

Chez le malade de Chabrut (obs. II), qui présentait au lendemain de l'intervention une glycémie de 2 gr. 62 et 10 grammes de sucre dans les urines, nous avons immédiatement institué un traitement par l'insuline qui, pensons-nous, a contribué singulièrement à l'amélioration et à la guérison du malade. Au cours des deux mois qui suivirent l'intervention, dès que l'on cessait les injections d'insuline, la glycosurie et l'acétonurie reparaissaient en même temps que l'état général s'aggravait.

Chez un malade de Vergoz, on nota dans les suites opératoires plusieurs accidents d'asthénie aiguë avec refroidissement des extrémités, pouls petit

et filant; seule l'insuline amenait une amélioration rapide de ces troubles. Les observations de Geinitz, de Kreiner, de Staffieri et Weiler, de Couvelaire signalent toutes les bons effets de cette thérapeutique.

***

Nous terminerons donc en insistant sur la valeur des troubles du métabolisme hydrocarboné dans les pancréatites aiguës. Comme vous avez pu le voir, nous manquons encore de documents pour apprécier d'une façon certaine l'importance de l'hyperglycémie. Nous espérons que vous voudrez bien vous souvenir de l'intérêt de cet examen et nous apporter des chiffres nombreux, qui permettront seuls de fixer dans l'avenir ce qu'on est en droit d'attendre de ce signe pour le diagnostic, le pronostic et le traitement des pancréatites aiguës.

Péritonites généralisées par rupture de pyosalpinx. Complément de statistique,

par M. **Pierre Duval**.

Le 10 juillet 1929, je vous ai apporté la statistique de mon service (1923-1929) concernant tous les cas de péritonites généralisées par rupture de pyosalpinx.

Cette statistique portait sur 14 cas, tous opérés suivant le même principe : ablation génitale minima, mais nécessaire, drain sus-pubien.

Ces 14 cas ont donné une mort.

Cette statistique était exceptionnellement favorable.

Aussi me paraît-il nécessaire de la compléter, pour voir si elle est en réalité une exception, ou si les autres cas la confirment et montrent le bien-fondé de la technique suivie.

De juillet 1929 à décembre 1933, 12 cas nouveaux ont été opérés suivant les mêmes principes.

J'écarte volontairement 1 cas qui, je ne sais pourquoi, a été opéré tout différemment, à l'opposé du principe, si j'ose dire, car le chirurgien laissa en place le pyosalpinx rompu, et se contenta de mettre un Mickulicz sus-pubien.

La malade fut opérée dans les douze premières heures et mourut le deuxième jour.

Les 12 autres cas ont été opérés comme les 14 précédents; ils ont donné 1 mort, et tardive (occlusion d'une anse grêle par adhérences au neuvième jour).

Si j'additionne les chiffres des deux séries, ce qui me donne les résultats obtenus en dix ans, dans tous les cas de péritonite généralisée par rupture de pyosalpinx opérés par l'ablation génitale minima mais néces-

saire et le simple drainage au tube sus-pubien, j'arrive au chiffre de 26 cas avec 2 morts.

Mortalité : 7,6 p. 100.

Les opérations faites furent :

Hystérectomies subtotales	5	5 guérisons.
Salpingectomies bilatérales.	9	9 guérisons.
Salpingectomies unilatérales	11	1 mort (occlusion tardive).
Ablation unilatérale et drainage par mèches.	1	1 mort.
Total	26	2 morts.

7,6 p. 100, c'est un chiffre égal à celui de ma première série (7 p. 100).

C'est, je crois pouvoir le dire, un résultat magnifique. Car si je compare cette mortalité à celle des autres statistiques, elle est nettement moins élevée.

Voici quelques chiffres que j'ai trouvés dans la thèse de Petroff, inspirée par notre collègue Cadenat.

	NOMBRE de cas	NOMBRE de morts	POURCENTAGE de mortalité
Brichner.	35	18	54
Huet.	24	10	40
Lenormant et Kaufmann	57	18	32
Petroff (opérés en France)	88	24	27,2

Je crois donc que la formule opératoire que j'ai prié mes assistants de suivre, et qu'il ont tous suivie, sauf dans 1 cas, est bonne; les nouveaux cas heureux que je vous rapporte, comme le cas malheureux que je vous ai cité, me confirment dans mon opinion première.

Lorsque je vous ai fait ma première communication, un de nos collègues m'a dit officieusement : « Vous êtes un veinard ». J'ai peine à admettre l'argument « veine » dans une discussion scientifique : il faut considérer les faits en eux-mêmes et les séries heureuses ne se prolongent pas.

J'ai cru de mon devoir de vous apporter ma statistique globale de tous les cas opérés en dix ans suivant la formule que je vous ai dite, pour confirmer mes premiers résultats que l'on pouvait, je le reconnais, considérer comme exceptionnellement heureux.

Obstruction calculeuse de la voie biliaire principale sur toute sa longueur. Cholédocotomie. Désobstruction de la papille par le procédé de Pribram. Guérison,

par M. **Antoine Basset**.

L'observation que je vous apporte confirme, à mon avis, d'une façon remarquable, la valeur et l'efficacité du procédé que Pribram (de Berlin) nous a exposé ici même dans la séance du 25 octobre 1933.

Observation. — Mme X..., cinquante-six ans, entre à l'hôpital le 4 novembre 1933 pour ictère franc généralisé.

Première colique hépatique en 1915. Pas d'ictère. Par la suite, crises nombreuses, survenant d'abord tous les quatre ou cinq mois, puis progressivement plus fréquentes. Jusqu'en 1931, entre les crises, état général bon, sans amaigrissement ni anorexie.

En 1931, après une forte crise, l'ictère apparaît et, depuis lors, en dépit du

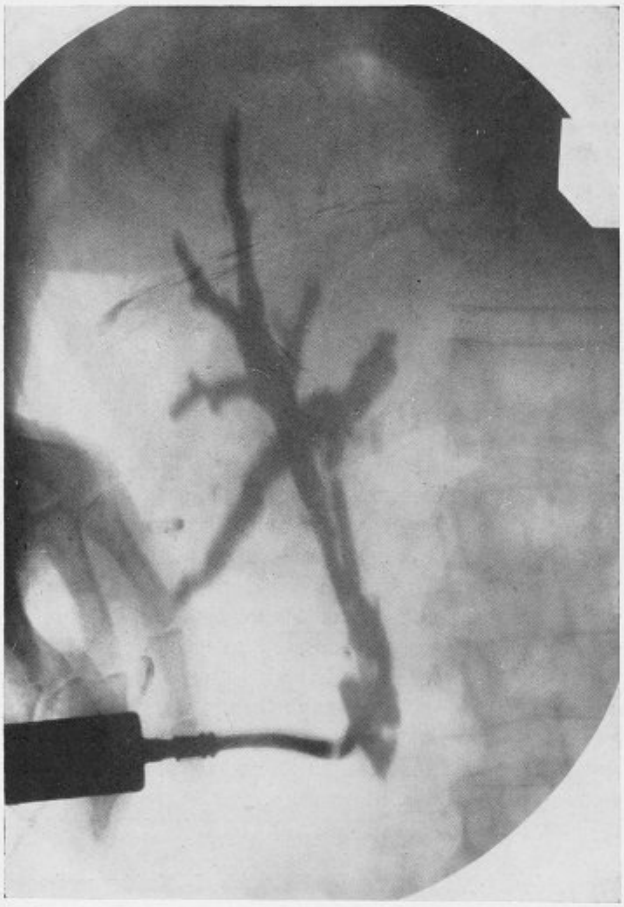

Fig. 1. — Avant les injections d'éther. L'obstruction de la papille persiste. Le lipiodol n'a pas passé dans le duodénum.

régime et du traitement suivis, il n'a jamais disparu complètement. Les crises se rapprochent encore, mais sont plus courtes et moins violentes. Cependant, dans leurs intervalles, persiste, au niveau de l'hypochondre droit, une douleur sourde, avec des paroxysmes très pénibles.

A l'examen : Ictère franc des téguments, des conjonctives et des muqueuses. Amaigrissement notable (12 kilogrammes en deux ans). Asthénie et anorexie.

Prurit constant, parfois intolérable. Bradycardie. Température à l'entrée : 38°4.

Foie gros, étendu de la 8e côte à 3 doigts sous le rebord costal. Région vésiculaire douloureuse et empâtée, mais la vésicule n'est pas perçue distinctement. Rate percutable sur quatre travers de doigt. Tension artérielle : 12-7.

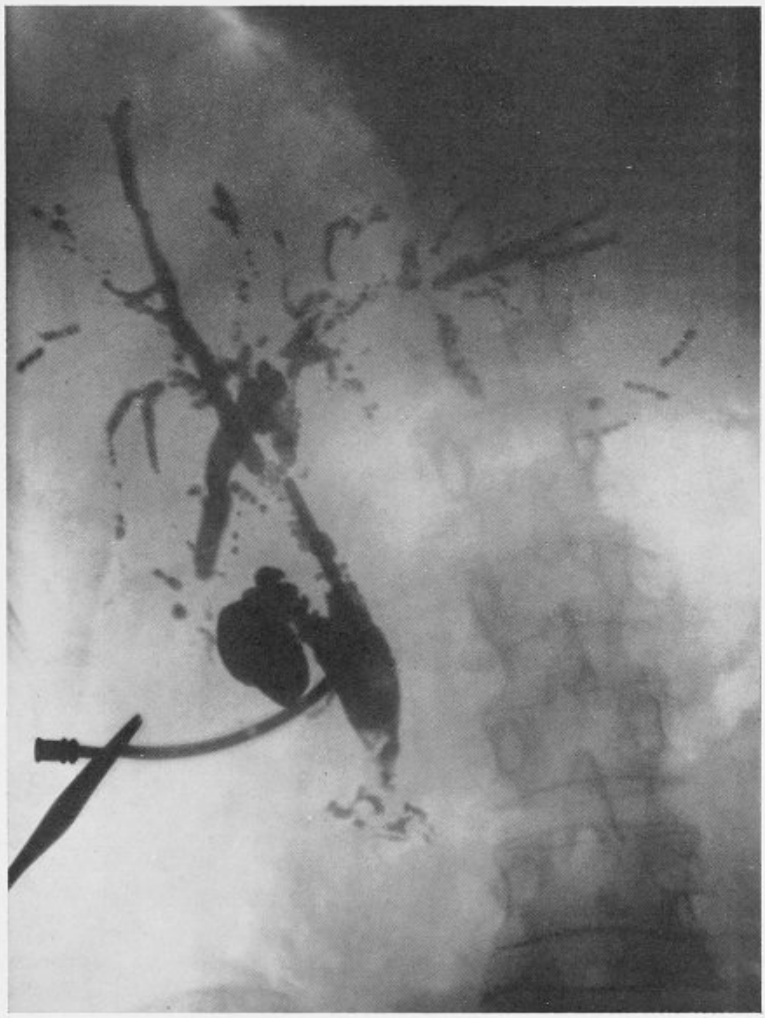

Fig. 2. — Après huit jours d'injection quotidienne d'éther.
La désobstruction commence. Quelques gouttes de lipiodol ont passé dans le duodénum.

Examen du sang : Globules rouges : 3.280.000. Globules blancs : 13.840. Urée : 0 gr. 30. Saignement : deux minutes. Coagulation : huit minutes.

Urines foncées contenant une très grande quantité de pigments et d'acides biliaires, et d'urobiline.

Selles décolorées.

Une radiographie faite le 6 novembre 1933, — sans administration de tétraïode, — montre, au-dessus et à la hauteur du col de la 12e côte droite, une série d'ombres très pâles dont la plus basse et la plus grosse semble devoir être interprétée comme celle d'un calcul.

Sous l'apophyse costiforme de L^1 : une deuxième ombre un peu plus nette, allongée verticalement, correspond presque sûrement à un calcul. En dessous de celle-ci et jusqu'au bord supérieur de L^3, une traînée verticale est à peine



Fig. 3. — Après quinze jours d'injection d'éther. La désobstruction est complète. Le lipiodol a passé librement dans le duodénum.

visible et il est impossible d'affirmer, malgré son siège et sa direction, qu'elle marque le trajet du cholédoque opacifié par de la boue biliaire.

Intervention le 9 novembre 1933 (sous balsoforme) précédée la veille d'une transfusion de 300 grammes de sang. La vésicule, fortement distendue, adhère au foie, à l'épiploon, au côlon, au duodénum. Après section d'une de ces adhérences, elle s'affaisse brusquement ; on n'y sent pas de calcul. L'hiatus de Winslow est partiellement perméable au doigt. La voie biliaire principale est entièrement remplie de calculs sur toute sa hauteur, du hile du foie à la 2e por-

tion du duodénum. Au bord supérieur de la 1re portion de celui-ci, un calcul principal atteint le volume d'une noix.

Incision de la voie principale en remontant depuis le bord supérieur du duodénum et sur 3 centimètres de long environ.

Apparition d'un amas compact de petits calculs et de boue biliaire épaisse qui mastique si exactement le canal que pas une goutte de bile ne s'écoule.

Avec une curette fine, on vide l'hépatique et aussitôt de la bile claire, jaune d'or, coule en abondance.

Le calcul principal étant trop gros pour sortir par l'incision du cholédoque, on attaque à la curette son pôle supérieur, heureusement friable, et on arrive ainsi à le réduire de volume jusqu'à pouvoir l'extraire. L'index droit remonte jusqu'à l'intérieur de l'origine des deux branches, très dilatées, de l'hépatique. De ce côté, la voie est libre. Dans le segment inférieur, au contraire, reste un conglomérat de boue et de petits calculs fortement adhérents à la muqueuse cholédocienne. La curette, maniée avec prudence, en extrait une bonne partie mais n'arrive pas à les enlever tous, et il est impossible de faire passer une bougie en gomme à travers la papille et dans le duodénum. Pose d'un drain en T. dans la voie principale qu'on suture autour de lui.

L'intervention ayant déjà été longue, et cette femme étant très fatiguée, il apparaît qu'il serait fort imprudent de chercher à aborder la papille de Vater par voie transduodénale. On renonce même à faire une cholécystectomie qui serait difficile en raison des adhérences. Incision de la vésicule d'où sort de la bile avec des traînées purulentes. Pose d'un drain dans la vésicule.

Suture de la paroi autour d'une mèche et des deux drains. Les deux catguts qui rétrécissent l'incision vésiculaire sont passés et noués dans la paroi.

L'examen de la bile venant de l'hépatique a dénoté la présence de colibacilles nombreux.

L'examen chimique des calculs cholédociens les a montrés composés de pigments biliaires (surtout biliverdine), d'acides biliaires et de cholestérine.

Les jours qui suivent l'opération : écoulement très abondant (300 à 400 grammes par jour) de bile foncée avec des parcelles de boue compacte.

La température devient normale le 18 novembre. On enlève le drain vésiculaire.

Le 25 novembre, premier examen radiologique après injection de lipiodol par le drain en T. Les voies biliaires sont encore dilatées, en particulier dans leur segment intrahépatique. La partie basse du cholédoque est encore plus dilatée que le reste de la voie principale. Elle affecte la forme d'un fer de lance à pointe basse, aiguë et nette, au delà de laquelle rien n'est passé dans le duodénum (fig. 1).

On se décide alors à appliquer le procédé de Pribram et, dès le lendemain, on fait, par le drain en T, une injection de 5 cent. cubes d'éther. Cette injection est répétée chaque jour. Après chaque injection, on voit sortir par le drain un peu d'éther mélangé de bile et de petits calculs noirâtres.

Le 2 décembre, nouvelle radiographie après injection de lipiodol. Les voies biliaires s'injectent plus complètement que la première fois, y compris la voie accessoire. Les canaux intrahépatiques sont un peu moins dilatés qu'à l'examen précédent. Le cystique est sinueux, la vésicule petite ; le cholédoque encore très élargi se rétrécit de haut en bas. Quelques gouttes de lipiodol ont passé dans le duodénum (fig. 2).

Du 3 au 8 décembre, on reprend les injections quotidiennes de 5 cent. cubes d'éther dans le drain en T.

Le 9 décembre, troisième radiographie après injection de lipiodol.

L'aspect des voies biliaires est à peu près le même qu'à l'examen précédent. Le segment cholédocien est à peine moins dilaté, mais cette fois-ci le lipiodol a franchement pénétré dans le duodénum, et ce passage, déjà bien visible sur la radiographie de face, prise la première, est encore plus important sur la radiographie de profil prise quelques minutes plus tard (fig. 3).

A cette époque, d'ailleurs, l'écoulement de bile par le drain en T a diminué et les selles commencent à se recolorer.

Le 11 décembre, pour faire une épreuve, on place une ligature serrée sur le drain. Dès le lendemain, selle bien colorée.

Le 13 décembre, ablation du drain. En vingt-quatre heures, l'écoulemen externe de la bile cesse complètement et, à partir de ce moment, l'opérée a chaque jour une selle spontanée, normale en couleur et en consistance.

Elle sort de l'hôpital le 20 décembre 1933 en un état excellent, qu'elle a conservé depuis.

Le cas que je viens de vous exposer comporte, avec ceux de Pribram, au moins deux différences dont je ne méconnais pas l'importance :

Ma malade n'avait pas de pancréatite constatable opératoirement.

Je n'avais pas affaire, comme Pribram, à l'enclavement dans la papille d'un calcul suffisamment volumineux pour être radiologiquement décelable.

Je pense néanmoins que, dans mon cas, l'obturation par de la boue et des calculins conglomérés était telle qu'elle équivalait à l'enclavement d'un calcul, et ceci me semble prouvé par les images des deux premières radiographies après injection de lipiodol, puisque, après seize jours de drainage de la voie principale, pas une goutte de lipiodol n'a pu passer dans le duodénum et que, huit jours plus tard, dans les mêmes conditions et malgré des injections quotidiennes d'éther, le passage n'était encore qu'infime.

Dans sa communication, Pribram ne nous avait donné sur son procédé que des détails très succincts.

En relisant son texte, j'avais seulement, pour me guider, trouvé deux phrases : « Une semaine, dit-il, d'abord, après le commencement du traitement par l'éther, on voit deux calculs au-dessus de la papille et une petite quantité de liquide opaque s'est écoulée dans le duodénum. »

Je note à cet égard que sur la figure 1 qui illustre le texte de Pribram, dans nos Bulletins, la quantité de lipiodol passée dans le duodénum est beaucoup plus importante non seulement que sur mon cliché n° 1, où il n'y a rien dans le duodénum, mais même que sur mon cliché n° 2, où il n'y en a que des traces, et cependant la figure 1 de Pribram et ma figure 2 reproduisent des clichés pris, dans les deux cas, après une semaine de traitement par l'éther.

La seconde phrase de Pribram était encore plus imprécise que la première : « Quelques jours après, écrit-il, la papille est libre et le liquide opaque s'écoule librement dans le duodénum. »

J'étais donc fort peu renseigné sur la durée nécessaire du traitement, sur la quantité d'éther à injecter et surtout sur le rythme des instillations, et c'est tout à fait empiriquement que je me suis décidé à faire faire chaque jour une instillation de 5 cent. cubes. En procédant ainsi il a fallu continuer ces instillations pendant deux semaines pour obtenir le libre passage du lipiodol dans le duodénum.

Je ne puis pas vous dire (et Pribram ne nous l'a pas dit non plus) s'il y aurait intérêt à faire plusieurs instillations journalières, pour obtenir une désobstruction plus rapide. Les obstructions calculeuses de la papille

ne sont pas fréquentes, je ne vous apporte qu'un cas, et c'est un défaut de cette communication.

Je crois cependant pouvoir la terminer par les deux considérations suivantes :

Mon observation confirme la valeur du procédé de Pribram. En cas d'obstruction lithiasique de la papille, chez des sujets fatigués et qu'on juge incapables de supporter sans danger une intervention longue et délicate, les instillations d'éther par le drain introduit dans la voie principale constituent, pour la désobstruction papillaire, un procédé simple et dépourvu des risques que comporte une papillotomie par voie transduodénale. Ce procédé s'est montré efficace dans mon cas, comme chez les six malades de Pribram.

Il nécessite un ou plusieurs contrôles radiographiques successifs après injection de lipiodol dans la voie biliaire principale.

Cette exploration est par ailleurs si simple et fournit sur la perméabilité de la partie basse des voies biliaires des renseignements si nets que je suis, pour ma part, décidé à l'employer à l'avenir, après toutes les interventions pour lithiase de la voie principale, même si je ne crains pas l'existence d'une obstruction papillaire, et à ne jamais supprimer le drainage cholédocien avant de m'être assuré, grâce à elle, du libre passage dans le duodénum du lipiodol injecté.

Deux observations de thrombo-phlébite du sinus caverneux traitées par drainage.

par M. **E. Lauwers** (de Courtrai), membre correspondant étranger.

L'étiologie, les symptômes propres et l'importance clinique de la thrombo-phlébite du sinus caverneux sont actuellement bien connus.

Les thrombo-phlébites peuvent être déterminées par extension directe aux parois mêmes du sinus d'une lésion inflammatoire des sinus sphénoïdaux ou d'une otite moyenne propagée au sommet du rocher. Plus souvent encore elles se développent par propagation de proche en proche de la phlébite d'une branche afférente ou efférente quelconque du sinus. Le sinus caverneux reçoit les veines ophtalmiques et le plexus ptérygoïdien. La communication des veines ophtalmiques avec les veines faciales superficielles explique la propagation vers le sinus des furoncles de la lèvre supérieure et des sinusites frontales. La communication du plexus ptérygoïdien avec les veines profondes de la face et du pharynx explique la propagation vers le sinus des sinusites maxillaires et des angines. Le sang du sinus caverneux est conduit dans le sinus latéral par les sinus pétreux et par les plexus veineux péricarotidiens. Ces communications expliquent la propagation rétrograde de thromboses du sinus latéral consécutives à une mastoïdite. Les sinus caverneux communiquent entre eux par les sinus coronaires.

Ainsi s'explique la propagation fréquente des thrombo-phlébites de l'un à l'autre côté.

La symptomatologie classique distingue des symptômes généraux de pyémie et des symptômes locaux. Ces derniers ont seuls une réelle importance clinique. Ils consistent en phénomènes de stase veineuse et en signes de compression nerveuse. L'obstacle de la circulation veineuse se traduit par de l'exophtalmie, du chémosis et une réplétion anormale des veines du fond de l'œil. La compression nerveuse intéresse les nerfs qui traversent la paroi du sinus et s'exprime par de l'ophtalmoplégie et des troubles de sensibilité dans le domaine des nerfs ophtalmique et maxillaire supérieur.

Dans les thrombo-phlébites aiguës, les phénomènes de stase et les signes de compression nerveuse apparaissent simultanément. Dans les formes lentes, au contraire, l'un des ordres de symptômes précède l'autre. La phlébite d'une branche afférente se propage au sinus caverneux proprement dit avant de s'étendre à sa partie superficielle. Les phénomènes de stase précèdent les signes de compression nerveuse. Inversement, la phlébite d'une branche efférente se propage par voie rétrograde à la partie superficielle avant de s'étendre au sinus caverneux proprement dit. Les signes de compression nerveuse précèdent les phénomènes de stase. Cette distinction n'a toutefois pas grande importance. Le diagnostic chirurgical de thrombo-phlébite doit, en effet, toujours s'appuyer sur les deux ordres de symptômes à la fois.

Le pronostic de la thrombo-sinusite caverneuse est particulièrement grave. La plupart des malades meurent rapidement de septicémie ou de méningite. Ceux qui survivent à la maladie sont le plus souvent frappés de cécité par thrombose de la veine centrale ou atrophie de la papille.

Jusqu'à présent la chirurgie est intervenue rarement avec succès. La statistique de Ritter ne relève que 9 cas de thrombo-phlébite d'origine otogène guéris par traitement chirurgical. Le travail d'Eagleton concerne par ailleurs 11 observations de thrombo-phlébite non otogène. Si l'on y ajoute 1 observation de Christophe et 1 observation de Benjamins on arrive à un total de 22 cas opérés et guéris.

La thrombo-phlébite a été traitée de diverses manières. La plupart des auteurs préconisent l'évidement et le drainage du foyer inflammatoire initial. A défaut de lésion initiale manifeste certains auteurs se contentent d'ouvrir les abcès secondaires au fur et à mesure de leur apparition et laissent à la nature le soin de résoudre la thrombose caverneuse elle-même.

Le plan opératoire le plus logique consiste à immobiliser et à drainer le sinus. Pour mettre le sinus au repos il faut avant tout supprimer le battement de la carotide interne qui chemine dans sa cavité aréolaire. Ce point essentiel a été mis en évidence par Brunner et a assuré à son auteur une guérison opératoire. La ligature de la carotide interne expose malheureusement à une thrombose progressive avec troubles cérébraux graves chez les sujets artério-scléreux. On peut toutefois se rendre compte de l'impor-

tance de la circulation collatérale en pratiquant une ligature temporaire. Inutile d'ajouter que la ligature comme telle ne s'adresse qu'aux thrombophlébites unilatérales.

La ligature de la carotide commune présente moins de risques et doit être préférée à la ligature de la carotide interne toutes les fois qu'on se décide à aborder directement le sinus.

L'ouverture et le drainage du sinus caverneux ont été tentés plusieurs fois, notamment par Halle, Dwight, Moure et Preysing. En pratique, seuls les procédés opératoires qui ont été appliqués avec succès sur le vivant entrent en considération. Ces procédés sont les mêmes que ceux qui sont utilisés dans l'ablation des tumeurs de l'orbite, savoir l'exentération de l'orbite et la résection temporaire de la paroi orbitaire externe.

La voie orbitaire, inaugurée avec succès par Bircher père, donne un accès large et facile au sinus. Comme telle elle s'impose toutes les fois que l'œil est perdu. Elle est malheureusement mutilante.

La résection temporaire de la paroi orbitaire externe a été adoptée par Christophe et par nous-même. La méthode de Kroenlein a permis à Christophe d'ouvrir les espaces périsinusiens et de sauver la vie de sa malade, L'œil était complètement aveugle avant l'intervention. Nous avons préféré recourir à la méthode de Franke qui donne un accès plus large. Il nous importait, en effet, de ménager l'œil autant que possible. L'intervention proprement dite a consisté en ouverture et drainage. Nous n'avons pas cherché à extraire le caillot. En effet, et de l'avis unanime, le thrombus constitue un processus de défense qu'il faut respecter. Dans la première observation nous nous sommes contenté d'ouvrir la veine ophtalmique inférieure à même la fente sphénoïdale. Ce drainage s'est montré suffisant. Dans la deuxième observation l'ouverture a porté sur le sinus lui-même. Le résultat a été compromis par méningite préexistant à l'intervention.

Observation I. — Le petit Albert D..., treize ans, est amené à la clinique dans la nuit du 15 janvier 1933. Au dire de son médecin habituel il aurait présenté quinze jours auparavant une ulcération de l'amygdale droite à tendances diphtéroïdes. Il y a trois jours des douleurs sévères auraient apparu dans le massif facial droit. Un dentiste appelé d'urgence aurait pratiqué l'avulsion de plusieurs dents. Cependant la douleur ne se serait pas amendée. L'enfant aurait présenté un frisson violent en même temps que l'œil droit se fermait. Une incision pratiquée à la queue du sourcil n'aurait rien ramené.

De prime abord l'enfant paraît en état grave. Il s'agite et se plaint de douleurs insupportables dans la profondeur de la mâchoire. La température rectale accuse 41°.

A l'examen la région orbitaire apparaît tuméfiée. L'œil est fermé. En soulevant la paupière on note un œdème important de la conjonctive bulbaire. Le globe oculaire fait nettement saillie. Sa mobilité est réduite dans tous les sens. La pupille droite est dilatée mais réagit à la lumière. *L'œil gauche est normal.*

La pression du bord orbitaire droit n'est pas douloureuse. Par ailleurs, la palpation n'accuse aucune sensibilité particulière de l'échancrure sus-orbitaire, des trous sous-orbitaire et malaire. A l'inspection de la bouche on relève à la gencive supérieure trois plaies correspondant aux avulsions dentaires. L'amygdale droite est rouge, ses piliers sont violacés.

Un examen neurologique sommaire ne décèle aucun signe de localisation

3*

cérébrale. Les réflexes rotuliens sont plutôt vifs, les réflexes plantaires pratiquement absents. Il n'y a pas de Kernig.

A l'examen radiologique les apophyses mastoïdes et les sinus fronto-maxillaires sont également clairs. De profil le sinus sphénoïdal apparaît normal.

Un examen ophtalmoscopique pratiqué par le Dr Van Hoonacker montre une congestion légère de la papille optique sans hémorragies.

La paralysie oculaire partielle associée aux phénomènes de stase orbitaire impose le diagnostic de thrombo-phlébite du sinus caverneux droit sans qu'il soit possible de préciser le point de départ de l'infection.

Nous proposons à la famille d'intervenir sous toutes réserves de guérison et de conservation de l'œil droit.

L'opération a lieu le lendemain matin.

Dans un premier temps pratiqué à l'anesthésie locale la carotide commune droite est exposée et tortillée.

Le second temps, pratiqué à l'anesthésie générale, consiste en résection temporaire de la paroi orbitaire externe selon la méthode de Franke.

L'incision, profonde d'emblée jusqu'à l'os, longe la moitié externe du rebord orbitaire supérieur et se prolonge en arrière sur l'arcade zygomatique jusqu'à son extrémité.

Avec la rugine on décolle prudemment le périoste sur toute l'étendue de la section. Un coup de gouge fait sauter l'arcade zygomatique en son milieu. Suit la section de l'attache fronto-malaire au ciseau dirigé obliquement de haut en bas et de dehors en dedans jusqu'à la fente sphéno-maxillaire. On termine par la section de l'attache maxillo-malaire à la scie de Gigli. Le volet osseux retenu par son pédicule massétérin est recliné en bas.

Le sac périostique et avec lui tout le contenu de l'orbite est insensiblement refoulé en dedans. Une petite déchirure du périoste laisse passer un lobule graisseux d'aspect normal. Le décollement est arrêté à l'extrémité supérieure de la fente sphénoïdale. A la partie interne, au contraire, il est poursuivi jusqu'à l'insertion du tendon de Zinn.

La pointe du bistouri ouvre la veine ophtalmique inférieure au point où elle traverse la fente sphénoïdale. Il en sort un peu de boue sanguine roussâtre. Une sonde n° 10 enduite de baume du Pérou est poussée au contact de l'ouverture.

L'opération s'arrête là. Le volet malaire est rabattu et situé dans sa position normale par quelques points de catgut. Le drain débouche au niveau de la queue du sourcil. Suture cutanée totale.

Le soir de l'intervention la température rectale ne dépasse pas 38°5. Les phénomènes généraux et locaux s'amendent rapidement. Le drain est retiré le neuvième jour. Les fils sont enlevés le lendemain.

L'enfant quitte la clinique le 15 février. A la place occupée par le drain il persiste une petite fistule qui ne se ferme qu'au bout de deux mois après élimination de trois petites esquilles osseuses.

A l'examen de contrôle pratiqué un mois après l'enfant est complètement rétabli. La vision est normale aux deux yeux.

Obs. II. — Paul B..., trente-huit ans, douanier, est transporté à la clinique dans la soirée du 3 octobre 1933. La lèvre supérieure droite est le siège d'un anthrax. Toute l'hémiface est violacée, dure et criblée de petits cratères d'où s'éliminent de petites masses mortifiées. A l'angle de la mâchoire les ganglions sont engorgés en masse.

L'œil droit est fermé. En soulevant la paupière on note un chémosis et une exophtalmie énormes. L'œil est immobile. La pupille est dilatée. L'examen ophtalmoscopique montre du sang répandu dans le vitré. A l'œil gauche tout se borne à un peu d'œdème de la conjonctive bulbaire.

Le malade est assoupi. La température ne dépasse pas 39°, le pouls est à 136.

Un examen neurologique sommaire montre de la raideur de la nuque et

un début de Kernig. La ponction lombaire ramène un liquide légèrement trouble contenant une centaine de lymphocytes.

Nous posons le diagnostic de thrombo-phlébite caverneuse droite en voie d'extension au sinus du côté opposé et compliquée de méningite.

L'intervention est pratiquée le lendemain matin en désespoir de cause. Le premier temps, pratiqué à l'anesthésie locale, consiste en ligature temporaire de la carotide commune et ligature définitive de la carotide externe au-dessus de l'émergence de la thyroïdienne. Injection dans la carotide externe de 7 cent. cubes de novocaïne à 1 p. 100.

Le second temps, soutenu par quelques gouttes de chloroforme, consiste en ouverture et drainage du sinus caverneux.

L'incision est menée au bistouri électrique. Le décollement du périoste orbitaire est remarquablement facile.

La fente sphénoïdale est agrandie par trépanation de la grande aile du sphénoïde. La méninge apparaît terne et œdématiée.

Une cuiller charge le contenu de l'orbite en haut et en dedans. Un coup de ciseau sectionne le petit pont osseux qui sépare le trou grand rond de la fente sphénoïdale. La pointe du bistouri enfoncée dans l'interstice ouvre le sinus. Il en sort quelques gouttes de sang mélangé de pus.

Une mèche de gaze iodoformée imprégnée de baume du Pérou est poussée au contact du sinus. Le fragment ostéo-cutané est remis en place.

Le malade meurt dans la nuit sans avoir repris connaissance. L'autopsie est refusée par la famille.

Les deux observations qui précèdent sont instructives. La dernière apprend qu'il est vain de s'attaquer à des thrombo-phlébites compliquées de méningite. En revanche, la première observation prouve pour la vingt-troisième fois que le traitement opératoire peut enregistrer de beaux résultats.

Le traitement a été double. Il a consisté à la fois en immobilisation du sinus par ligature de la carotide et en drainage. En ce qui concerne ce dernier temps, nous ne croyons pas que l'ouverture du sinus lui-même soit toujours nécessaire ou même opportune. Le drainage du sinus latéral suffit manifestement dans la majorité des thrombo-phlébites caverneuses d'origine otitique. Dans les thrombo-phlébites non otitiques le drainage des branches afférentes du sinus doit avoir la même efficacité.

La résection temporaire de l'os malaire selon Franke nous paraît en l'occurrence nettement préférable à la résection simple de la paroi orbitaire externe selon Kroenlein. Elle découvre en effet à la fois les veines ophtalmiques et le plexus ptérygoïdien. Elle donne en outre un accès plus facile au sommet de la cavité orbitaire au cas où on se décide à ouvrir les espaces périsinusiens eux-mêmes.

En terminant, nous nous permettons d'attirer l'attention sur les avantages de l'anesthésie artérielle dans le second temps opératoire.

BIBLIOGRAPHIE

RITTER : *Zeitschrift für Hals-Nase-Ohrenheilkunde*, vol. I, 1922, p. 348.
EAGLETON : *Thrombo-phlébite du sinus caverneux*, 1926.
CHRISTOPHE : *Liége Médical*, 10 novembre 1929.
BENJAMINS : *Nederlandsch Tydschrift voor Geneeskunde*, 25 juillet 1931.

La nécessité de la néphropexie après les interventions pour calculs du rein et du bassinet,

par M. **N. Hortolomei** (de Bucarest),
membre correspondant étranger.

Nous n'allons pas exposer ici les nombreuses recherches et hypothèses imaginées pour expliquer la production des calculs urinaires. Il existe toute une série de facteurs biologiques qui provoquent la précipitation des cristaux de l'urine avant son émission hors des voies excrétrices. Une autre série de facteurs, ceux-ci surtout d'ordre anatomique, provoquent de la stase urinaire et la rétention de ces cristaux favorisant ainsi la formation des calculs, par leur conglomération et cristallisation successives. Dans cette dernière série de facteurs rentrent tous les vices de conformation anatomiques congénitaux ou acquis pouvant siéger sur tout l'arbre urinaire surtout au niveau du bassinet de l'uretère, du bas-fond vésical qui sont des causes de stase urinaire.

Certainement, l'élément infectieux joue-t-il un rôle important dans la formation de certains calculs, mais il n'est pas moins vrai qu'à son tour il dépend aussi de la stase.

Tous ces facteurs favorisant la formation de calculs persistent même après l'ablation de ceux-ci. Il faut donc essayer de les supprimer au moment de l'intervention dans la mesure du possible ou par la suite par un traitement approprié, afin d'empêcher ainsi les récidives.

On peut intervenir utilement dans certains cas de vices de conformation congénitaux surtout si le diagnostic en est précoce, chose facile de nos jours par la pyélographie. De même, contre les vices de conformation acquis, on a des moyens chirurgicaux qui donnent souvent des résultats appréciables.

Ces prédispositions anatomiques favorisantes seront souvent : un rein mobile, une compression urétérale surtout en rapport avec une affection annexielle, une stricture urétérale, etc. On luttera contre elles par la reposition du rein, l'urétérolyse, l'urétéroplastie, l'extirpation des annexes atteintes, etc.

Ainsi donc, toute intervention chirurgicale, si elle ne peut en rien améliorer les conditions favorisantes d'ordre biologique, doit au moins tendre, en dehors de l'extraction des calculs, à supprimer les facteurs favorisants anatomiques, s'il en existe. L'opérateur doit d'autant plus se garder de créer par la nature de son intervention ces conditions anatomiques qui prédisposent à la rétention, cause de complications post-opératoires et de récidives.

Or ceci arrive surtout dans les interventions sur les calculs rénaux et du bassinet. Lors d'une pyélotomie, le rein est totalement disloqué et si après l'intervention on le replace simplement dans sa loge, il se fixera au hasard à n'importe quel niveau. Il peut se produire ainsi des coudures ou

des torsions urétérales entraînant de la stase en amont. Or cette stase, en dehors des complications post-opératoires : infection, fistule persistante, etc., est une cause primordiale de récidive.

Pour parer à tous ces inconvénients, j'ai toujours pratiqué la néphropexie après l'extraction des calculs du rein ou du bassinet. Cette conduite a été préconisée par nombre de chirurgiens, mais seulement dans les cas où le rein mobile préexistait, et elle n'a jamais été pratiquée systématiquement dans tous les cas.

Dans les cas où le bassinet est infecté, certains opérateurs font un drainage transrénal avec un drain très fin ou par une sonde Nélaton qu'ils fixent par du catgut à une portion de capsule. Ce drain est laissé en place cinq à six jours en moyenne. Le temps de drainage est prolongé si la suppuration le demande.

On a accusé le drainage de favoriser la persistance des fistules lombaires. Je n'ai observé qu'un cas où une fistule a persisté jusqu'au trente-deuxième jour. La fermeture s'est faite à l'aide d'une sonde urétérale à demeure.

Ce mode de drainage a son efficacité, mais on ne doit le pratiquer que dans les cas expressément indiqués.

Je vais citer un cas remarquable que j'ai observé et dans lequel le drainage fut réellement salutaire.

Il s'agit d'un malade dont un calcul obstruait l'extrémité supérieure de l'uretère. L'état général en était franchement mauvais, la température à 40°. A l'intervention on trouva un bassinet dilaté laissant sortir par l'incision de pyélotomie un pus épais, fétide. La néphrectomie paraissait s'imposer. J'instituai un drainage transrénal et, dès le quatrième jour, par le drain commença à s'écouler une urine qui devint rapidement limpide. Quelques jours après, tout rentra dans l'ordre.

J'ai pratiqué pendant ces deux dernières années et demie 22 pyélotomies. J'ai toujours complété l'intervention par une néphropexie par décapsulation même dans les cas où on n'avait jamais constaté avant l'intervention un vice de conformation anatomique. La néphropexie par le procédé d'Albarran présente de multiples avantages. Par la décapsulation, on provoque une immédiate amélioration de la fonction rénale, on évite les méfaits de la congestion du rein qui fait habituellement suite au traumatisme opératoire et même on évite l'anurie réflexe favorisée par des lésions bilatérales qui existent toujours même quand elles ne sont pas évidentes. Par la fixation du rein, on assure un meilleur écoulement de l'urine facilitant ainsi la cicatrisation de la plaie de pyélotomie et empêchant la formation de fistules persistantes. On prévient aussi la torsion et les coudures urétérales qui peuvent parfois être fixées par les tissus de cicatrisation péri-urétérales.

Ces altérations peuvent empêcher le passage d'une sonde urétérale à demeure posée pour faciliter la fermeture de la fistule lombaire dans les cas de persistance de celle-ci par stase.

D'autres fois elles peuvent conduire à l'infection du rein et aussi à une récidive souvent immédiate. J'ai dû inservenir trois fois dans ces derniers temps pour des récidives calculeuses infectées après des pyélotomies pratiquées par d'autres chirurgiens et non suivies de néphropexie. Dans les 3 cas le rein était totalement compromis par une pyonéphrose secondaire à une fixation vicieuse du rein avec coudure urétérale. Dans tous les cas, j'ai dû pratiquer la néphrectomie.

La néphropexie avec urétérolyse est donc, par ses avantages, absolument indiquée dans tous les cas de pyélotomie et, j'y insiste, même lorsqu'il n'y avait pas des vices de conformation anatomique avant l'intervention.

Diagnostic des abcès froids bacillaires par la culture sur le milieu de Löwenstein,

par MM. **P. Lombard**, correspondant national
et **Thiodet**, médecin des hôpitaux d'Alger.

Le diagnostic des suppurations froides est souvent chose difficile et les techniques habituelles de laboratoire ne nous renseignent pas toujours exactement et rapidement ; il faut, le plus souvent, les cultures demeurant négatives, avoir recours à l'inoculation, mais là encore l'incertitude est fréquente, soit que cette inoculation ne soit suivie d'aucune lésion, soit que l'animal succombe à une affection intercurrente, enfin, lorsqu'elle est positive, elle n'est guère caractéristique qu'après la troisième semaine.

On sait qu'en ces derniers temps Löwenstein a préconisé, pour la recherche du bacille tuberculeux, un milieu nouveau de préparation un peu délicate, mais qui paraît extrêmement favorable au développement rapide du bacille de Koch. Grâce à cette technique, il a pu le mettre en évidence même dans le sang circulant et de nombreux observateurs ont confirmé ses résultats.

Petragnani, puis Saenz ont fait subir au milieu de Löwenstein des modifications qui rendent sa préparation plus aisée.

Voici en quoi elle consiste : on met, dans un flacon de 1 litre, 150 cent. cubes de lait de vache neutre, 6 grammes de fécule de pomme de terre, 1 gramme de peptone (qu'on remplace avantageusement par 1 gramme d'asparagine Saenz) et une pomme de terre de la dimension d'un œuf de poule, coupée en morceaux. On plonge le flacon dans de l'eau bouillante en lui imprimant constamment un mouvement de rotation pendant dix minutes. Lorsque le mélange devient épais, on cesse d'agiter et on laisse le flacon plongé dans le bain-marie bouillant pendant environ une heure. Puis on sort le flacon du bain-marie, on attend que la température descende à 60° et, à ce moment, on ajoute quatre œufs entiers, plus le jaune d'un cinquième œuf. On ajoute 12 grammes de glycérine, 10 grammes d'une solution de vert malachite (Höchst) à 2 p. 100 dans l'eau distillée. On agite

fortement, on filtre sur gaze stérilisée et on répartit dans des tubes stériles de 22 millimètres à raison de 12 à 14 cent. cubes de milieu par tube. On coagule en position inclinée vingt-cinq minutes à 85°. Une fois que la température est descendue à celle du laboratoire, on tyndallise le milieu en chauffant pendant quinze minutes le premier jour à 85°, et pendant dix minutes le deuxième et troisième jour à 75°.

C'est sur un milieu ainsi préparé que depuis quelques mois nous ensemençons systématiquement le pus des suppurations froides.

Nous avons d'abord choisi des cas dans lesquels l'évolution clinique pouvait nous permettre d'apprécier exactement la valeur de la méthode.

Il nous paraît aujourd'hui que, grâce à elle, la culture du bacille de Koch cesse d'être incertaine, aléatoire : elle devient assez sûre, assez fidèle, pour mériter d'être couramment utilisée dans nos laboratoires hospitaliers.

Elle va, en particulier, nous permettre de reprendre l'étude des épanchements séreux dont Poncet a depuis si longtemps prévu et annoncé l'origine habituellement bacillaire.

Voici le relevé de nos premiers cas[1] :

Observation I. — Ben... (Marceau). Arthrite de la hanche à type de coxalgie cotyloïdienne. Abcès de la gaine des vaisseaux fémoraux. Ponction le 4 avril 1933. Culture abondante de bacilles de Koch, vérifiée le dix-septième jour. Dans les semaines qui ont suivi de fréquentes ponctions ont été nécessaires et, malgré toutes les précautions prises, la collection a fini par se fistuliser.

Obs. II. — Mart... (Henri). Adénites sus-épitrochléenne et axillaire gauches à évolution subaiguë. La lésion épitrochléenne est fistulisée. Le ganglion axillaire du volume d'une noix, fluctuant, est ponctionné. Culture positive au vingt et unième jour.

Obs. III. — Grosc... Abcès froid de la paroi abdominale consécutive à un mal de Pott de la 5e lombaire. Abcès du volume d'une orange, sous-musculaire. Ponction le 3 février. Culture positive au quarante-troisième jour. Cinq ponctions ont suffi pour assécher la collection.

Obs. IV. — Da... Abcès de la région trochantérienne droite traduisant le réveil d'une coxalgie ancienne, guérie depuis vingt-huit ans. Collection froide apparue insidieusement dans la région trochantérienne, la hanche correspondante est ankylosée en adduction et la radiographie montre une destruction ancienne et à peu près complète de la tête fémorale, une ankylose fibreuse, serrée, intracotyloïdienne et des jetées ostéophytiques.

Ponction microculture positive au septième jour. Après la troisième ponction, la poche paraît sèche, mais, six mois plus tard, un peu d'empâtement se reproduit à son niveau.

Obs. V. — Kor... (Rachid). Abcès froid de la région malléolaire interne droite. Enfant de cinq ans présentant dans la région rétro-malléolaire une tuméfaction fluctuante recouverte d'une peau légèrement rougeâtre, luisante. Cliniquement et radiologiquement, le squelette est intact, les mouvements de la

1. La totalité de nos observations paraîtra prochainement dans la thèse de Kespy (Alger).

tibio-tarsienne libres, il y a au niveau du talon une ulcération de petite dimension qui pourrait être la porte d'entrée d'une infection lymphangitique. Ponction culture positive au dix-huitième jour.

Obs. VI. — Art... Pyosalpinx. Examen anatomique mettant en évidence des lésions tuberculeuses typiques. Culture abondante au vingt-troisième jour.

Obs. VII. — Puch... Adénite suppurée chez un tuberculeux pulmonaire. Culture positive au dixième jour.

Obs. VIII. — Campa... Arthrite du genou. Culture au vingt-huitième jour.

On voit que les délais d'apparition des cultures varient beaucoup suivant les cas, ils ont oscillé chez nos malades entre sept et quarante-trois jours, il faut donc savoir quelquefois attendre longtemps un résultat qui ne laisse place à aucun doute.

Perforation latente d'un ulcère duodénal en 1931. Erreur de diagnostic redressée en 1933 au cours d'une deuxième perforation.

par M. **Courboulès**, membre correspondant national.

L'histoire de cet ulcère du duodénum se perforant deux fois à deux ans de distance nous a semblé intéressante à rapporter non pas tant pour cette particularité, qu'en raison de l'erreur de diagnostic commise lors du premier accident.

Le douanier Caz..., trente-quatre ans, marié, deux enfants, sans antécédents pathologiques notables, sans passé gastrique net, sans indisponibilités antérieures, est entré quatre fois à l'hôpital depuis le mois d'avril 1931, début de son affection.

Première hospitalisation. — Le 27 avril 1931, le douanier Caz... entre d'urgence à l'hôpital pour un syndrome abdominal douloureux survenu de façon assez brusque dans la nuit précédente pendant qu'il était en service. Conduit par ses camarades à un poste de la douane vers 3 heures du matin, il y reçoit quelques soins avant l'arrivée du médecin. Une boisson chaude est aussitôt rejetée, mais des ventouses aux deux bases et des cataplasmes sur la région épigastrique atténuent nettement sa douleur. Le médecin, qui le voit vers 6 heures, pratique une injection de morphine et l'envoie à l'hôpital avec le *diagnostic d'appendicite aiguë*.

A son arrivée, on constate que le malade présente une douleur abdominale diffuse avec défense pariétale manifeste, permettant cependant la palpation arge. Il y a eu un petit vomissement dans la nuit, quelques minutes après le début de la crise : cependant, le malade a pu tolérer une tasse de tilleul que lui ont fait boire des camarades. L'abdomen est uniformément distendu ; le siège maxima de la douleur difficile à préciser. Il s'agit d'un syndrome abdominal aigu latéralisé à droite, plutôt sous-hépatique qu'appendiculaire. Le pouls est bien frappé à 80, la température de 37°3 ; l'état général peu altéré. Néanmoins, la percussion révèle un signe dont on méconnaîtra l'importance : c'est la disparition partielle de la matité hépatique.

Le malade est mis en observation avec deux vessies de glace sur le ventre en attendant la décision du chirurgien occupé à une autre urgence au moment de l'entrée du malade. Or, à la fin de la matinée, le tableau clinique qui aurait dû conduire à une intervention immédiate s'est déjà modifié. La douleur a diminué, le ballonnement abdominal et la défense pariétale se sont atténués; l'état général demeure bon. On temporise encore, le malade demeurant sous une surveillance efficace et l'intervention pouvant être pratiquée immédiatement si les indications se précisent.

Après quarante-huit heures, on peut considérer la crise comme terminée et le diagnostic demeure incertain. Le malade a-t-il fait une crise appendiculaire comme le porte son billet d'entrée, ou bien s'agit-il comme nous le pensons d'une perforation gastrique spontanément obturée?

L'alimentation est reprise progressivement à partir du quatrième jour, elle est parfaitement tolérée, et au quinzième jour le malade quitte l'hôpital sur sa demande ne jugeant plus utile l'observation qu'on voudrait poursuivre et se refusant à l'intervention à froid qu'on lui propose.

La guérison n'est d'ailleurs qu'apparente et notre malade nous revient bientôt après avec un mot de son médecin qui a constaté l'apparition d'une collection chaude dans la fosse iliaque droite qu'il rapporte très logiquement à la crise appendiculaire du mois précédent.

Deuxième hospitalisation. — Le 28 mai 1931, soit un mois après la crise initiale, le malade présente une tuméfaction volumineuse faisant saillie sous la paroi abdominale, occupant toute la fosse iliaque droite, une partie du flanc droit et s'étendant sur la ligne médiane au-dessus du pubis. Elle est facile à délimiter, douloureuse à la palpation, s'accompagnant depuis quelques jours d'une température allant de 38°2 à 38°7. Cette tuméfaction laisse libre la région dorso-lombaire ainsi que la région sous-hépatique, elle est immédiatement rattachée à l'épisode aigu du mois précédent. L'état général est plus altéré que la première fois; on note un amaigrissement manifeste, un teint subictérique et un pouls à 95. L'alimentation qui avait été facile pendant quinze jours est actuellement impossible; le malade a vomi plusieurs fois les jours précédents et ne tolère qu'un peu d'eau sucrée. Le ballonnement du ventre est aussi marqué que la première fois; depuis quarante-huit heures, il n'y a eu ni gaz ni matières.

C'est avec le diagnostic de volumineux abcès d'origine appendiculaire qu'on opère le malade.

L'intervention pratiquée sous rachianesthésie semble, en effet, confirmer entièrement ce diagnostic. Dès l'ouverture de la paroi, avant d'arriver au péritoine, on trouve du pus d'odeur fétide dont la flore microbienne abondante et avec anaérobies se montrera identique à celle du pus de la fosse iliaque. Il suffit en effet d'assécher cette première collection pour trouver la faille musculaire, près du grand droit, à travers laquelle elle s'est extériorisée. On pénètre alors dans une cavité du volume d'une grosse orange, remplie du même pus fétide et correspondant bien exactement aux limites de la tuméfaction qui avait été perçue à l'examen. Après évacuation complète du pus, on cherche vainement à établir son point de départ. Il s'agit d'une collection ankystée, bien limitée, occupant la gouttière latéro-colique, refoulant en dedans le cæcum. L'appendice n'est pas trouvé et on a l'impression qu'une exploration plus complète serait vite dangereuse. On termine par un petit Mickulicz par le drain duquel on injecte 20 c. c. de sérum antigangréneux et autant de sérum anticolibacillaire de Vincent.

Les suites opératoires sont très simples au point de vue local.

Au quinzième jour, toutes les compresses ont été successivement enlevées et la plaie se referme vite. On note cependant une complication pulmonaire apparue vers le huitième jour sous forme d'une congestion massive de la base droite.

A la sortie du malade, le 1er juillet 1931, l'état général est parfait. La plaie opératoire est fermée; le malade ne souffre plus, l'abdomen est souple, ses selles

régulières et le diagnostic de sortie sera : *abcès appendiculaire incisé et drainé le 28 mai, consécutif à une appendicite perforée vraisemblablement un mois auparavant.*

Pendant deux ans, notre malade reprendra sa vie normale, sans une seule interruption de service, sans ressentir la moindre douleur et avec toutes les apparences d'une santé parfaite, semblant confirmer une fois de plus l'exactitude du diagnostic rétrospectif porté sur son billet de sortie.

Troisième hospitalisation. — Le 2 mai 1933, *soit deux ans et quelques jours* après sa première crise, le douanier Caz... est apporté à l'hôpital à 11 heures du matin pour un syndrome abdominal suraigu qui a débuté sous la forme classique du coup de poignard vers 4 heures. Il présente les signes évidents d'une perforation viscérale : douleur intense, ventre de bois, facies angoissé, position en chien de fusil, pouls petit, disparition partielle de la matité hépatique.

Intervention. — En raison du passé de ce malade, de son drame péritonéal antérieur, on commence par une incision médiane à cheval sur l'ombilic qui permettra d'explorer tout d'abord la région cæco-appendiculaire, siège présumé des accidents de 1931.

A notre grand étonnement, sitôt le ventre ouvert et la mise en place d'un écarteur, on peut avec la plus grande facilité attirer dans la plaie le cæcum et l'appendice. Celui-ci est macroscopiquement sain, sans la moindre trace de lésions antérieures, sans la moindre adhérence. Il est rapidement enlevé et son examen histologique ultérieur prouvera qu'il est absolument normal dans toutes ses parties. Il n'est donc plus possible de le considérer comme responsable des accidents antérieurs en 1931.

L'incision est agrandie vers le haut et l'on ne tarde pas à voir apparaître du liquide jaune verdâtre révélateur d'une perforation qui nous conduit à la région pylorique. Après protection des anses intestinales, on met à jour une perforation du duodénum siégeant sur la face latéro-postérieure de la première portion de l'organe, au centre d'un ulcère induré des dimensions d'une pièce d'un franc.

L'incision première est insuffisante et doit être complétée par un débridement sous-costal droit. Même avec cette incision complémentaire, on éprouve beaucoup de difficultés pour exposer et traiter la lésion. Les manœuvres sont pénibles, les tissus très friables. On doit finalement se contenter d'une obturation par deux points en U au fil de lin doublés d'une épiplooplastie. En raison de l'état du malade et des difficultés rencontrées, il n'est pas pratiqué de gastro-entérostomie. Après asséchement de la région, on laisse au contact de la frange épiploïque recouvrant la perforation un petit drain qui sera enlevé le troisième jour.

Malgré cette thérapeutique minima, les suites opératoires sont troublées par des complications pulmonaires beaucoup plus graves qu'en 1931. Pendant quinze jours l'état du malade donnera les plus sérieuses inquiétudes. Il nécessitera une médication particulièrement énergique avec emploi de la vaccinothérapie et des petites transfusions répétées.

Le 10 juillet, le malade quitte l'hôpital en bon état, décidé, sur nos conseils, à se faire opérer une dernière fois pour la cure chirurgicale de son ulcère.

Quatrième hospitalisation. — Le 2 octobre dernier, après une préparation minutieuse et une vaccination préventive, le malade est opéré. On pratique une *gastro-pylorectomie large.*

L'intervention ne présente de difficultés sérieuses que pour l'isolement et la mobilisation du duodénum dont la section doit porter assez loin pour être en tissus sains et aussi pour la fermeture de cette tranche duodénale. La tranche gastrique est suturée en entier et le transit rétabli par une gastro-entéro-anastomose postérieure transmésocolique avec une anse courte fixée à la paroi gastrique postérieure.

Les suites opératoires furent simples. Il est cependant à remarquer que, malgré la vaccinothérapie préventive, le malade fit encore une petite complication pulmonaire, mais seulement au quinzième jour et sans gravité.

Le 3 novembre, le malade quittait l'hôpital en parfait état, ayant repris son poids initial et mangeant comme tout le monde.

Son estomac examiné sous l'écran a la forme d'un entonnoir situé à gauche de la ligne médiane. Son évacuation se produit de la façon la plus satisfaisante par l'anse anastomosée, non à la partie déclive, mais franchement au-dessus. Elle est certes un peu plus rapide qu'avec un pylore normal, mais s'effectue cependant par saccades intermittentes comme s'il existait un véritable sphincter.

Il nous a paru utile de souligner les particularités de cet ulcère du duodénum.

C'est d'abord *l'absence de toute histoire gastrique* jusqu'au jour du premier accident et aussi *la longue période silencieuse* (deux ans) qui s'écoule entre les deux perforations. Pendant cette période, la santé du malade demeura excellente, malgré l'absence de toute précaution. Il ne consulta aucun médecin, n'ayant jamais éprouvé la moindre douleur. Malgré le caractère un peu fruste du client, il s'agit bien d'un type silencieux d'ulcère duodénal.

S'il est assez banal de noter la perforation comme symptôme initial de l'ulcère, il est plus curieux, et d'ailleurs difficilement explicable, de constater qu'après une première perforation non traitée directement, mais spontanément obturée, l'élément douleur puisse faire défaut jusqu'à l'apparition d'une deuxième perforation.

L'erreur qui consiste à prendre une perforation gastro-duodénale pour une perforation appendiculaire est loin d'être exceptionnelle. Nous l'avons personnellement commise dans trois autres circonstances.

Deux fois le diagnostic fut redressé aussitôt après l'incision iliaque, soit par la constatation d'un appendice sain, soit par celle d'un liquide bilieux s'écoulant le long de la gouttière colique, et les malades furent guéris. Dans le troisième cas, au contraire, qui rappelle davantage l'observation actuelle, il s'agissait d'un homme de quarante-sept ans. Il avait été opéré d'un abcès appendiculaire d'apparence banale. L'appendice entouré de fausses membranes et de pus avait été enlevé et la fosse iliaque drainée. Le diagnostic d'ulcère perforé ne fut fait qu'au troisième jour à l'ablation d'une mèche, par l'issue d'un liquide teinté fortement de bile. L'intervention tardive ne put sauver le malade.

Dans l'observation actuelle, l'erreur du début, grâce à un concours de circonstances exceptionnelles, persista deux ans. Au nombre de ces dernières, il nous faut retenir :

L'absence de tout passé gastrique antérieur et de tout élément douloureux entre les deux perforations.

L'évolution à bas bruit de la première perforation qui, après avoir laissé s'écouler un peu de liquide duodénal, se ferma spontanément et nous permit d'ouvrir un mois plus tard une collection iliaque n'ayant plus de rapport avec son point de départ.

Enfin, la disparition complète du drame péritonéal quarante-huit heures après la perforation initiale.

Cette observation impose encore une dernière remarque : deux perfo-

rations ayant le même siège (l'ulcère était unique et de dimensions réduites), se produisant à peu près à la même heure (loin des repas), peuvent donner lieu, chez le même individu, à des tableaux cliniques absolument différents : le premier à peine estompé, fugace, permettant l'erreur grossière et dangereuse ; le second à grand fracas, dramatique, imposant le diagnostic et l'intervention utile.

PRÉSENTATIONS DE MALADES

Ostéomyélite chronique du fémur traitée par les larves de mouches,

par M. **Ch. Lenormant**.

Le traitement des ostéites chroniques par les larves de mouches, employé depuis plusieurs années en Amérique et dans d'autres pays étrangers, n'a pas encore été discuté à la Société de Chirurgie. Je sais cependant que plusieurs de nos collègues l'ont essayé, et c'est pour les engager à nous apporter leurs observations que je présente aujourd'hui ce malade, car la question est intéressante.

Ce garçon, âgé de dix-neuf ans, a été opéré en province le 19 janvier 1933, pour une ostéomyélite aiguë de l'extrémité inférieure du fémur. Lorsqu'il a été envoyé dans mon service, le 26 mars, il n'avait ni fièvre, ni accidents aigus, mais une ostéite fistuleuse ayant largement envahi l'épiphyse fémorale.

J'ai pratiqué chez lui, à deux reprises, le 1er avril et le 21 juin, un évidement avec ablation de séquestres et un curettage de la cavité osseuse, dont les dimensions étaient considérables.

Aussitôt après la seconde intervention, M. Brumpt a bien voulu venir faire des applications de larves stériles dans le foyer.

Il a fait cinq applications, les 29 juin, 6 juillet, 12 juillet, 18 juillet et 24 juillet. Dès la première, s'est produite une modification complète des sécrétions de la plaie qui sont devenues séro-sanguinolentes, et non plus purulentes.

Des bourgeons vivaces se sont développés avec une extrême rapidité et ont réduit progressivement les dimensions de la cavité, si bien que, lors de la dernière application, quatre semaines après le début du traitement, celle-ci était presque complètement comblée.

Le malade a quitté le service le 12 août, ne gardant plus qu'une fistulette insignifiante, qui s'est fermée au début de novembre. Depuis deux mois il est complètement cicatrisé.

J'ai quelque expérience du traitement des ostéomyélites chroniques et

je sais que celle de l'extrémité inférieure du fémur est l'une des plus difficiles et des plus lentes à guérir : je n'en ai, jusqu'ici, jamais vu évoluer d'une manière aussi satisfaisante que celle de ce malade. Sans doute, un temps d'observation prolongée sera-t-il nécessaire pour juger de la solidité de cette guérison; mais, dès maintenant, la rapidité de la cicatrisation me semble digne d'attention, et je crois que le traitement des ostéites fistulisées par les larves mérite d'être expérimenté.

M. **Paul Mathieu** : J'ai, comme M. Lenormant, fait traiter par la méthode de Baer, suivant les indications de M. le professeur Brumpt, un jeune homme chez qui persistait un foyer ostéomyélitique de l'extrémité inférieure de la jambe, après résection diaphysaire du tibia. La vaste cavité d'évidement préalable s'est comblée avec rapidité. Depuis j'ai utilisé la méthode dans plusieurs cas d'ostéomyélite. Certes, il faudra un certain recul pour pouvoir affirmer que la guérison est durable. Mais il semble que, par les premiers résultats obtenus, on soit autorisé à continuer l'emploi de cette méthode.

Il ne faut pas trop pousser la comparaison de la méthode de Baer avec les résultats constatés après l'envahissement des plaies de guerre par les larves de mouches. Les larves utilisées en chirurgie sont sélectionnées (*Lucilia serricata*) ; elles sont aseptiqnes grâce à d'ingénieuses manipulations. Les conditions de son utilisation en font une véritable méthode chirurgicale.

M. **Robert Monod** : Pendant la guerre, dans notre hôpital d'évacuation, au moment des offensives de 1917, nous avons eu tout un stock de coton qui renfermait des larves de mouches; or, nous avions remarqué sur nos blessés que les plaies dont le pansement renfermait des larves étaient nettes, roses et évoluaient favorablement. Nous avions fait la même observation sur un groupe de blessés allemands abandonnés au cours d'un recul et qui étaient restés de longs jours sans avoir été pansés. Leurs plaies pour la plupart fourmillaient de larves; or, à notre étonnement, nous n'avons pas eu à enregistrer chez eux un seul cas de gangrène gazeuse.

La larve digère les tissus morts — elle fait ainsi la délimitation entre le mort et le vif — aussi nettement que le lessivage à la solution de Dakin.

Nous avions été si frappés de ce fait que dans notre formation nous appelions cette action favorable des larves sur l'évolution des plaies : « le pansement à l'asticot ».

Polyfracturé (fractures fermées du calcanéum et du massif trochantérien; éclatement de l'extrémité inférieure du radius, avec luxation ouverte du cubitus). Résultat fonctionnel satisfaisant,

par M. **Antoine Basset.**

Le 19 juillet 1933, M. A... (Louis), âgé de trente-quatre ans, entre à l'hôpital Beaujon à la suite d'une chute de 8 mètres de hauteur environ.

Trois régions sont atteintes de fracture : le poignet, la hanche et le talon *du côté gauche*.

Au niveau du poignet, la lésion consiste en une large plaie siégeant à la partie interne de l'extrémité inférieure de l'avant-bras, et mettant à nu, sur une longueur de 5 centimètres, l'extrémité inférieure du cubitus, non fracturée mais complètement luxée au dehors. Les muscles qui entourent le cubitus sont en partie déchirés. Le paquet vasculo-nerveux cubital est à nu, indemne. La plaie est largement souillée de boue.

Il existe, d'autre part, une fracture à plusieurs fragments, véritable éclatement de l'extrémité inférieure du radius. Il n'y a pas de lésions des os du carpe.

A la cuisse gauche existe une fracture pertrochantérienne, se traduisant par des ecchymoses et un gonflement de la région trochantérienne, une impotence complète du membre, une attitude vicieuse en rotation externe et adduction, et un raccourcissement de près de 10 centimètres. La déformation est difficilement réductible.

Enfin, il existe une fracture du calcanéum gauche, avec douleur à la palpation, tuméfaction sous-malléolaire, surtout externe, abaissement des malléoles et affaissement plantaire.

On intervient immédiatement (trois heures après l'accident) sur la lésion du poignet : après large débridement longitudinal et nettoyage avec résection des parties contuses, on réduit le cubitus et on établit un drainage transversal de part en part par une lame de caoutchouc, après avoir fait une contre-ouverture en avant du radius.

On immobilise l'avant-bras et la main dans un plâtre.

La fracture du fémur est traitée par l'extension continue, la fracture du calcanéum abandonnée à elle-même.

Examen du 28 novembre 1933 :

La main gauche est un peu déportée en dehors. On note la saillie de la tête cubitale en dedans. Les mouvements de prono-supination sont limités. Les mouvements des doigts sont conservés. La valeur fonctionnelle des muscles de la main est intacte. Les mouvements de flexion et d'extension du poignet sont un peu limités (à peine un tiers en moins, en amplitude).

Au niveau de la hanche, pas d'attitude vicieuse. Les mouvements articulaires sont conservés.

Au niveau du talon, on note les mêmes signes qu'au premier examen, mais la douleur a disparu.

Examen du 3 janvier 1934 :

Il y a amélioration des mouvements du poignet, flexion, extension et prono-supination.

Le membre inférieur gauche est raccourci de 3 centimètres.

Le blessé boite légèrement mais la marche est solide et sûre.

Encore quelques douleurs à la hanche qui vont en s'atténuant.

Au poignet gauche, l'amplitude des mouvements de flexion extension continue à augmenter peu à peu.

PRÉSENTATION DE PIÈCE

Fibrome calcifié de la glande de Bartholin,

par M. **Mauclaire**.

Voici une pièce bien curieuse. Il s'agit d'un cas de fibrome calcifié de la glande de Bartholin :

Depuis cinq ans, la malade, âgée de cinquante ans, hospitalisée à l'asile Sainte-Anne, avait une induration dans la petite lèvre gauche un peu en arrière. Elle ne présentait aucune lésion du vagin ni de l'utérus. Elle n'avait

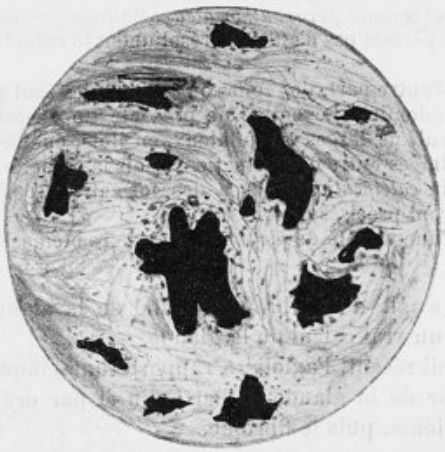

FIGURE. — Fibrome calcifié énucléable de la glande de Bartholin.
Coupe de M. Parat (faible grossissement). [Dessin de M. Mathonéos.]

jamais eu de bartholinite suppurée. Cette induration était indolore. J'avais fait le diagnostic de bartholinite fibreuse.

Le 25 juin 1933, à l'incision de la petite lèvre, je suis tombé sur une masse calcaire que j'ai facilement énucléée comme un noyau de cerise. J'ai capitonné la poche et placé des sutures superficielles. Guérison *per primam*.

Je pensais alors qu'il s'agissait d'un calcul de la glande de Bartholin. Il était gros comme une très grosse olive de 20 millimètres de longueur, 20 millimètres de largeur et 20 millimètres d'épaisseur ; il était placé verticalement contre la face interne de la petite lèvre. Sa couleur brunâtre, sa surface externe était très régulière. Sur une coupe, on ne voyait pas de zones concentriques ni de noyau central comme dans certains calculs. A la radiographie il est opaque avec quelques stries un peu claires. Si j'avais radiographié la malade j'aurais fait le diagnostic de calcul.

L'*examen chimique* a été fait par M. Delaville. Le calcul était composé de phosphate de chaux et de carbonate de chaux, celui-ci en quantité deux fois moindre. La composition chimique est à peu près semblable à celle des calculs salivaires et des calculs pancréatiques.

L'*examen histologique* a été fait par M. Maurice Parat, chef de travaux à la Sorbonne. Le voici :

Il s'agit d'un tissu tumoral parfaitement organisé et non d'un véritable calcul.

Ce tissu est essentiellement constitué de tissu collagène sans qu'on puisse trouver aucun débris ou vestige d'épithélium glandulaire.

On rencontre, d'une part, des tourbillons de cellules conjonctives à aspect subnormal, séparées par des bandes, faisceaux ou fibres de substance collagène assez étroites. Dans ces zones, où les cellules prédominent, elles se présentent soit comme des fibroblastes banaux, allongés et fusiformes, soit comme des cellules larges, à protoplasma nettement alvéolaire et granuleux, certaines granulations étant très chromophiles. L'aspect dans de telles zones est franchement *fibromateux* et même *fibroxanthomateux*. Malheureusement, la nature du fixateur (alcool) ne permet pas d'affirmer résolument le caractère xanthomateux de la tumeur.

On rencontre, d'autre part, des zones où les cellules sont peu abondantes et où le collagène prédomine. Le collagène présente un aspect très particulier, en bandeaux, en rubans larges et onduleux, en îlots, en flaques. Les cellules se trouvent comprimées entre ces formations. Mais la caractéristique essentielle de ces zones est la *calcification* intense des formations collagènes, processus dont les détails seront précisés ultérieurement.

Il s'agit donc d'une variété de *fibrome* ou peut-être même d'un fibroxanthome CALCIFIÉ.

En somme, il s'agit d'un fibrome calcifié de la glande de Bartholin, ce n'est donc pas un vrai calcul de la glande.

Dans un travail récent, Fagioli [1] a rapporté une cinquantaine d'observations de tumeur de la glande de Bartholin et par ordre de fréquence : le kyste, l'épithélioma, puis le fibrome.

1. FAGIOLI : *Revista ital. di Gynec.*, 1933, p. 80, analyse in *Surg. Gynec. and Obst.*, octobre 1933. — HABER : Quarante cas de cancer de la glande de Bartholin. *Journal of Americ. Méd. assoc.*, décembre 1933.

ÉLECTION D'UNE COMMISSION CHARGÉE DE L'EXAMEN DES TITRES DES CANDIDATS A LA PLACE DE MEMBRE TITULAIRE

Nombre de votants : 53.

MM.	Cadenat	49 voix.	Elu.
	Ameline	49 —	—
	Chastenet de Géry	49 —	—
	Bulletins blancs	4	

Le Secrétaire annuel : M. G. PICOT.

Paris. — A. MARETHEUX et L. PACTAT, imp., 1, rue Cassette.

BULLETINS ET MÉMOIRES

DE LA SOCIÉTÉ NATIONALE DE CHIRURGIE



Séance du 17 Janvier 1934.

Présidence de M. Albert MOUCHET, *président.*

PROCÈS-VERBAL

La rédaction du procès-verbal de la précédente séance est mise aux voix et adoptée.

CORRESPONDANCE

La correspondance comprend :

1° Les journaux et publications périodiques de la semaine.

2° Une lettre de M. LANCE s'excusant de ne pouvoir assister à la séance.

3° Une lettre du Président de l'Association des Médecins de langue française de l'Amérique du Nord invitant la Société de Chirurgie à se faire représenter à leur XIIIe Congrès qui aura lieu à Québec le 27 août 1934.

4° Une lettre du Secrétaire de la Société belge de Chirurgie invitant les membres de la Société de Chirurgie à participer à la séance extraordinaire qui aura lieu le 30 juin 1934.

5° Un travail de M. Georges LŒWY, intitulé : *Cancers de l'œsophage traités par dilatation.*

M. GOSSET, rapporteur.

6° Un travail de M. PHILARDEAU (Fontainebleau), intitulé : *Invagination iléo-cæcale datant de quarante heures chez un enfant de six mois,* est déposé aux Archives sous le n° 27.

7° Un travail de M. Dimitri MICHAILOWSKI (Sofia), intitulé : *Sur le mécanisme de la résection de toute la diaphyse du tibia pour ostéomyélite,* est déposé aux Archives sous le n° 28.

Des remerciements sont adressés aux auteurs.

A PROPOS DU PROCÈS-VERBAL

Statistique opératoire pour ruptures de pyosalpinx,

par M. **Louis Michon**.

La très intéressante communication de M. le professeur Pierre Duval m'incite à vous apporter 7 cas de pyosalpinx rompus que j'ai eu l'occasion d'opérer comme chirurgien de garde.

Voici tout d'abord le résumé de ces observations :

Observation I. — Mme T..., vingt-trois ans, entre à la Charité le 11 janvier 1929 avec un syndrome évident de péritonite généralisée : facies livide, pouls incomptable, vomissements brunâtres, contracture généralisée. Malgré un état qui paraît désespéré, je décide d'intervenir.

Opération sous éther : Laparotomie sous-ombilicale. Pus fétide plein le ventre; le pus vient des deux trompes. Hystérectomie subtotale rapide. Mikulicz.

L'examen de la pièce opératoire montre, d'une part, un utérus ramolli, sans perforation, contenant des débris placentaires; d'autre part, un pyosalpinx bilatéral avec rupture de la poche gauche.

J'ai pu revoir la malade quinze jours après allant très bien. J'ai pourtant su ultérieurement que la malade était morte très tardivement d'accidents pulmonaires qui furent attribués à un réveil d'une tuberculose ancienne.

Obs. II. — Mme K..., cinquante ans, hospitalisée à Lariboisière depuis quelques jours, ressent, le 5 avril 1929, une douleur abdominale brutale au cours d'une injection vaginale. Je la vois deux heures après. C'est le tableau évident d'une péritonite généralisée et je porte le diagnostic de rupture de pyosalpinx.

Opération sous éther : Laparotomie sous-ombilicale. Péritonite généralisée. La trompe gauche, très distendue, sans aucune adhérence, déverse un pus fétide par son pavillon. En enlevant la trompe gauche, je constate que l'utérus est très friable et se déchire comme du carton mouillé. Hystérectomie subtotale. Mikulicz.

L'examen de l'utérus enlevé met en évidence un myome sous-muqueux absolument putréfié.

Suites opératoires des plus simples. Un an après j'ai revu la malade en parfait état, mais j'ai dû lui faire la cure d'une petite éventration sus-pubienne.

Obs. III. — Mme G..., trente-quatre ans, entre à Beaujon le 14 juin 1929 avec un syndrome évident de péritonite généralisée (contracture généralisée, vomissements, pouls à 130). Le toucher vaginal douloureux fait penser à une origine pelvienne mais on ne sent pas de masses annexielles.

Opération sous Schleich : Laparotomie sous-ombilicale. Péritonite généralisée. C'est la trompe gauche distendue qui déverse le pus par son pavillon. Pas de grosses lésions par ailleurs. On se contente de placer un Mikulicz pelvien.

Suites opératoires simples; la malade quitte l'hôpital le 23 juillet.

Obs. IV. — Mme X..., quarante ans environ, soignée pour salpingite, ressent, le 28 juin 1929, une douleur brutale au cours d'un examen gynécologique. Je la

vois deux heures après avec un syndrome évident de péritonite généralisée (facies anxieux, pouls filant, contracture généralisée); le diagnostic de rupture d'un pyosalpinx apparaît donc comme évident.

Opération sous Schleich : Laparotomie médiane en évitant la position déclive. Pyosalpinx bilatéraux dont un est rompu. Hystérectomie subtotale rapide. Mikulicz.

Suites opératoires des plus simples.

Obs. V. — Mme G..., vingt et un ans, entre à la Charité le 11 août 1929 pour une péritonite généralisée dont nous n'arrivons pas à préciser l'origine appendiculaire ou annexielle.

Opération : Incision de Mac Burney. Pus en très grande abondance. Appendice sain. Elargissant l'incision, on constate la rupture d'un énorme pyosalpinx droit. Ablation de la trompe. Un drain et plusieurs mèches. Guérison très simple.

Obs. VI. — Mme X..., entre à la Maison Dubois le 7 mars 1930. Syndrome de péritonite généralisée (contracture généralisée, bon facies, bon pouls, température à 39°). Le début des accidents remonte à environ douze heures, à la suite d'une douleur vive et brutale survenue alors que la malade faisait des courses; elle avait cependaat eu une alerte la veille.

Le toucher vaginal, très douloureux, fait penser que la péritonite est d'origine génitale.

Opération : Laparotomie sous-ombilicale. Péritonite généralisée. Rupture de pyosalpinx. Utérus très friable. Hystérectomie subtotale très difficile en raison de la friabilité de l'utérus et de l'extrême obésité de la malade. Mikulicz. Mort au quatrième jour de broncho-pneumonie.

Obs. VII. — Mme D..., trente-huit ans, entre à l'hôpital Tenon le 21 mars 1930 avec un syndrome de péritonite généralisée que nous pensons être d'origine appendiculaire.

Opération : 1° Incision de Mac Burney. Pus en abondance. Appendice sain pourtant enlevé. Drain et mèche. 2° Laparotomie médiane sous-ombilicale. Les deux trompes déversent du pus. En raison du très mauvais état de la malade et de son extrême obésité rendant l'acte opératoire très difficile, on renonce à faire une hystérectomie et l'on se contente de mettre en place un Mikulicz. Contre toute attente, suites opératoires très simples; guérison simple.

Ce qui frappe tout d'abord en analysant ces 7 observations, c'est que la mortalité est beaucoup moindre que ce que l'on aurait pu craindre et cela vient tout à fait à l'appui de la très belle statistique de M. le professeur Pierre Duval. Notre seul cas de mort concerne une hystérectomie (obs. VI). Cela ne doit aucunement, à notre avis, faire jeter le discrédit sur cette opération radicale; dans cette observation, l'hystérectomie n'a pas permis la guérison parce que la malade a été opérée trop tardivement (douzième heure); parce que, également, il s'agissait d'une malade très obèse avec un utérus très friable chez laquelle l'hystérectomie fut particulièrement difficile.

Au contraire, dans les observations I, II et IV, l'hystérectomie a donné un résultat parfait (la mort *tardive* de la malade de l'opération I ne paraît pas pouvoir, en effet, être attribuée à la péritonite et à l'hystérectomie; dans un cas comme dans l'autre il s'agissait de pyosalpinx bilatéraux et l'on aurait été bien embarrassé pour faire autre chose qu'une *hystérectomie*

qui, *faite rapidement, sans position déclive, sans péritonisation, avec un large Mikulicz*, ne paraît pas plus grave qu'une simple ablation de trompe. Dans un seul cas (obs. V) nous avons trouvé la rupture d'un pyosalpinx isolé sans adhérences et nous avons pu l'enlever par une incision latérale droite ; la guérison fut très simple, mais je pense que ce sont là des conditions opératoires assez exceptionnelles.

S'il paraît certain qu'il faut toujours en principe enlever la lésion lorsqu'il s'agit de poches tubaires anciennes prenant parfois un aspect nécrotique, il semble bien que vis-à-vis de lésions plus jeunes on peut parfois se contenter d'un simple drainage à la Mikulicz. Nos observations III et VII en font foi. Dans l'observation III, nous avons renoncé à l'exérèse parce que les lésions tubaires ne paraissaient pas considérables bien que les deux trompes aient déversé le pus en abondance par leurs pavillons, la guérison a été simple. L'observation VII est encore plus probante ; dans ce cas, ce n'est pas simplement l'aspect des lésions qui nous a fait renoncer à l'hystérectomie, c'est l'état particulièrement grave de la malade qui nous a obligé à reculer. Avec un simple Mikulicz, la malade — à notre grande surprise — a parfaitement guéri.

En conclusion, nous dirons qu'en règle générale il faut enlever le pyosalpinx rompu, ce qui nécessitera souvent une hystérectomie subtotale. L'hystérectomie ou la simple salpingectomie sera toujours complétée par la mise en place d'un large drainage à la Mikulicz. Ce Mikulicz, dans certains cas graves, obligeant à l'opération minima — et sans nécrose des parois tubaires — pourra parfois à lui seul être suffisant.

Dans l'ensemble, le pronostic des péritonites généralisées par rupture de pyosalpinx n'apparaît pas comme très particulièrement sévère. *A condition toutefois que l'opération soit précoce*. Il en a été ainsi dans tous nos cas, sauf dans l'observation VI qui s'est terminée par la mort.

A propos de la rupture du pyosalpinx,

par M. P. Huet.

Dans notre dernière séance, et faisant suite à une précédente communication sur le même sujet, M. P. Duval nous a fait connaître les résultats obtenus par ses collaborateurs dans le traitement des péritonites par rupture de pyosalpinx.

M. Duval m'ayant fait l'honneur de faire état d'un travail que j'avais publié sur la question en 1924, je me rends avec plaisir à son invitation de faire connaître les résultats de ma pratique personnelle depuis cette époque.

J'ai opéré, en dehors de mon premier cas personnel :

4 cas de rupture vraie de pyosalpinx ;

1 cas où je ne puis dire si la poche suppurée rompue était un pyosalpinx ou un abcès de Denglar ;

4 cas dans lesquels la péritonite était due à une inoculation du péritoine par le pus de pyosalpinx s'écoulant par les pavillons tubaires non oblitérés ;

1 cas, enfin, où je ne saurais dire s'il y a eu rupture franche, un pyosalpinx ayant été déchiré au cours de la libération de l'épiploon, je n'avais pas vu la rupture avant toute manœuvre opératoire.

I. *Ruptures certaines de pyosalpinx.* — 4 cas opérés à cinq, six, sept heures et troisième jour de la rupture.

2 castrations unilatérales.

1 hystérectomie subtotale avec Mikulicz. 3 *guérisons.*

1 castration unilatérale avec Mikulicz : cas opéré au troisième jour. *Mort.*

II. *Inoculation péritonéale due au pus s'écoulant par les pavillons tubaires.* — 4 cas : trois fois simple tamponnement de Mikulicz.

Une fois hystérectomie subtotale.

4 *guérisons.*

III. *Cas où l'origine du pus n'a pu être précisée* (pyosalpinx ou abcès de Dayler). — 1 cas, Mikulicz et drain. *Guérison.*

IV. *Cas où je ne puis affirmer que les pyosalpinx étaient rompus*, ceux-ci l'ayant été dès le premier temps de l'intervention. — 1 cas, hystérectomie subtotale, Mikulicz. *Guérison.*

En ce qui concerne les pyosalpinx rompus, sur 4 cas je n'ai perdu qu'une malade (opérée au troisième jour). En pratiquant l'opération minima suffisante et un large drainage, je conviens donc très volontiers que mes conclusions de 1924 étaient trop pessimistes. Mais je conserve néanmoins l'impression que la rupture d'un pyosalpinx est un accident grave.

Les inoculations péritonéales par écoulement de pus par le pavillon tubaire sont, me semble-t-il, moins graves; le fait me semble aisément explicable, car, dans ces cas, l'inoculation péritonéale est moins massive et n'est pas due à l'écoulement brutal d'une grande quantité de pus ; elles ne nécessitent pas, pour guérir, d'exérèse annexielle. J'ai pu revoir un an plus tard, avec des lésions salpingiennes minimes, l'une de ces malades. Elle ne souffrait plus et il était surprenant de voir combien son pelvis était libre.

Mais, en ce qui concerne ces infections péritonéales plus ou moins massives, je crois que deux facteurs importants, dont on ne tient pas assez compte peut-être, jouent un rôle capital, ce sont :

1° L'abondance du pus déversé dans le péritoine et la brutalité de cet ensemencement. C'est ce qui, à mon sens, fait la moindre gravité des péritonites mêmes diffusées, dans lesquelles l'écoulement du pus s'est fait par les pavillons tubaires ;

2° La nature et l'abondance de la flore microbienne. Sur ce point, la plupart des observations manquent de renseignements, et les miennes n'échappent pas à cette critique; déplorons une fois de plus l'absence de fonctionnement de nos laboratoires en dehors des quelques heures de la matinée.

M. **Louis Michon** : Les seuls renseignements que je possède sont résumés dans les observations. Je n'ai pour aucun cas d'examen bactériologique et je m'associe bien volontiers à mon ami Huet pour déplorer qu'en chirurgie de garde il soit pratiquement impossible, à l'heure actuelle, d'obtenir un examen bactériologique. Il eût été évidemment intéressant de savoir si, dans l'observation VI terminée par la mort, on se trouvait en face d'une flore microbienne différente de celle rencontrée dans les 6 autres cas terminés par la guérison. N'ayant pas ce document, j'ai cru pouvoir attribuer la mort au fait que l'opération avait été trop tardive : douzième heure, peut-être même davantage. Dans les 6 autres cas, j'ai au contraire eu la chance de pouvoir opérer très précocement; dans les observations II et IV, en particulier, j'ai pu opérer deux heures après le début des accidents.

Cette notion de la précocité de l'intervention paraît comme toujours essentielle; en opérant tôt, on guérira la plupart des malades même lorsque — *comme dans nos sept observations* — il y a une véritable *inondation de pus* de tout l'étage sous-mésocolique.

RAPPORTS

Deux localisations rares de l'échinococcose : kyste du pancréas, kyste du cou,

par M. **Moskoff** (de Sofia).

Rapport de M. Jean Quénu.

L'échinococcose est très répandue en Bulgarie. M. Moskoff nous a adressé deux observations remarquables par la rareté de la localisation hydatique : pancréas dans un cas, région cervicale dans l'autre.

I. Kyste hydatique du pancréas. — Les kystes hydatiques du pancréas sont très rares.

Jules Bœckel (de Strasbourg), dans sa thèse de 1891, en réunissait à grand'peine six observations, toutes d'autopsies.

M. Villar (de Bordeaux), dans son rapport au Congrès français de chirurgie de 1905, n'apportait que 7 cas opérés, le premier par Péan en 1885.

En 1912, Hauser (de Rostock) réunissait 28 cas, dont 17 nécropsiques, 11 opérés[1].

1. *Beitr. z. klin. chir.*, t. LXXVII, fasc. 2, février 1912, p. 360.

En 1925, M. Auvray ajoutait à cette liste sept observations nouvelles, dont une personnelle[1].

Depuis, plusieurs cas ont été publiés çà et là, dont un des plus récents est celui de Dedes (d'Athènes)[2].

Dans les grandes statistiques de kystes hydatiques portant sur des milliers de cas, comme seuls peuvent en produire les chirurgiens de l'Amérique du Sud, c'est à peine si l'on compte un kyste du pancréas sur 1.000 cas d'échinococcose.

Tous les cas publiés ne sont d'ailleurs pas d'identité absolument indiscutable, nous y reviendrons. Sous ces réserves, et d'après les recherches de M. Moskoff, il y aurait actuellement en tout une cinquantaine de cas publiés, dont 30 opérés, plus le sien que voici :

Une femme de vingt-six ans entre le 17 juin 1933 dans la Clinique de Propédeutique chirurgicale de M. le professeur Stoïanoff pour une tumeur de l'hypocondre gauche.

En février, après un accouchement, elle a ressenti de légères douleurs dans le côté gauche, et a constaté à ce niveau l'existence d'une petite tumeur. Cette tumeur a grossi progressivement. En même temps sont apparus quelques troubles digestifs, sans fièvre.

A la palpation, on trouve dans l'hypocondre gauche une tumeur du volume d'une tête d'enfant, arrondie, lisse, régulière, mobile, mate à la percussion. Par la palpation bimanuelle, on constate le ballottement et le contact lombaire. En position verticale, la tumeur descend dans la fosse iliaque gauche.

Rien d'anormal dans les urines. Pyélographie : pas de calcul.

Pas d'antécédent pathologique autre qu'une appendicite chronique opérée en 1931.

On pose sous réserve le diagnostic de tumeur du rein gauche.

Opération le 30 *juin* par les assistants de la Clinique. Anesthésie générale. Incision d'Israël. Rein gauche normal et en situation normale. Mais on perçoit à travers le péritoine une tumeur assez grosse, lisse et mobile, qu'on pense être une tumeur de la rate. Suture de la plaie.

Deuxième opération le 13 *juillet*. Ether. Position arquée en lordose dorso-lombaire. Incision parallèle au rebord costal gauche. On se trouve en présence d'une tumeur rétro-gastrique, du volume d'une grosse orange, sus-mésocolique, indépendante de la rate.

Par une brèche pratiquée dans le ligament gastro-colique, on pénètre dans l'arrière-cavité des épiploons. On reconnaît qu'il s'agit d'une tumeur de la queue du pancréas, tumeur fluctuante, de contenu certainement liquide, de surface lisse, de couleur nacrée, adhérente au mésocôlon. Avec une aiguille fine, on en tire un liquide clair, limpide, eau de roche. Avec un trocart, on l'évacue par aspiration. Ouverture du kyste, extirpation de la membrane vésiculaire, stérilisation et asséchement de la cavité, suture et réduction sans drainage. On réexamine encore une fois le pancréas pour s'assurer que le kyste est bien développé dans la queue. On recherche s'il n'existe pas d'autre localisation d'échinococcose dans la cavité abdominale, et en particulier au niveau du foie. On ne trouve rien. On ferme la paroi en trois étages.

Suites normales. L'opérée quitte l'hôpital guérie au bout de douze jours.

1. *Bull. Acad. de Méd.*, t. XCIV, n° 32, 13 octobre 1925, p. 894.
2. *Zentralbl. f. chir.*, t. LX, n° 12, 25 mars 1933, p. 698.

On peut dire que le cas de M. Moskoff est une rareté parmi les raretés. En effet, la localisation du kyste à la queue du pancréas est tout à fait exceptionnelle. Il n'en existe que peu d'exemples : le cas de Hauser, qui en a donné une belle figure dans son article (cas autopsique), celui de Briggs (cas opératoire), celui de Mondino (cas opératoire relaté par Albo [1]).

Les kystes les plus fréquents, je devrais dire les moins rares, sont ceux de la tête. Ils déterminent des troubles digestifs parfois graves, et de l'ictère.

Les kystes de la queue ne manifestent guère leur présence que par quelques tiraillements douloureux dans l'hypocondre et le flanc gauches, jusqu'au jour où apparaît la tumeur. En elle se résume toute la symptomatologie. Les signes physiques des kystes de la queue du pancréas sont bien connus. Je m'en voudrais d'insister.

Se basant sur les seuls signes physiques, M. Moskoff, après un examen d'urines et une pyélographie qui ne lui montrèrent rien d'anormal, a fait le diagnostic de tumeur du rein. Il a attaché plus d'importance au ballottement et au contact lombaire qu'à la grande mobilité de la tumeur, qui eût pu l'aiguiller vers une autre hypothèse. Il ne semble pas avoir recouru aux réactions biologiques de l'échinococcose, ce dont il est permis de s'étonner, en présence d'une tumeur de l'hypocondre et dans un pays infesté de kystes hydatiques.

Je me garderai, néanmoins, de reprocher à M. Moskoff son erreur, d'autant plus qu'il n'avait annoncé son diagnostic de tumeur du rein que sous le couvert d'une prudente réserve. Par contre cette réserve va m'obliger à discuter la voie d'accès qu'il a choisie.

M. Moskoff a pris la voie lombaire. Sa lombotomie lui a tout juste permis de mettre le rein hors de cause : il n'a pu ni enlever la tumeur, ni même l'identifier, puisqu'il a cru à une tumeur de la rate. Il a dû réintervenir, au bout de treize jours, par la voie abdominale.

Dans le doute, il était logique de faire d'emblée la laparotomie, qui eût suffi dans tous les cas. Il est aussi facile d'enlever une tumeur du rein par voie abdominale qu'il est hasardeux d'attaquer une tumeur intrapéritonéale par voie lombaire.

Dans sa grande concision, le compte rendu opératoire de M. Moskoff est cependant instructif : après avoir ponctionné, ouvert, vidé, asséché, suturé son kyste, M. Moskoff a un scrupule : il réexamine encore une fois le pancréas, pour s'assurer que c'est bien de cet organe qu'est né le kyste. Il a eu un doute sur l'origine du kyste et il n'a pas voulu refermer le ventre sans s'être libéré de ce doute. Aussitôt après l'opération, pour fixer ses constatations, il a exécuté un croquis, d'après lequel a été composé le dessin ci-contre (fig. 1).

Je félicite et je remercie M. Moscoff d'avoir hésité et surtout de nous avoir décrit son hésitation. *Car cette difficulté d'identification est fréquente*

1. *Surg. Gyn. and Obst.*, t. XXXIV, n° 6, juin 1922, p. 739.

au cours des opérations pour kystes du pancréas : c'est là un point sur lequel on n'a peut-être pas suffisamment insisté.

Certaines observations manquent de précision : ainsi celle de Ricard. Ici même, au cours d'une discussion sur les kystes du pancréas, Ricard a parlé d'un kyste hydatique *rétro-pancréatique*[1], dont il avait réséqué la presque totalité après avoir coupé le pancréas en deux. Ce kyste rétro-pancréatique était-il un kyste pancréatique ? Etait-il développé dans la partie postérieure du pancréas, ou dans le tissu cellulaire rétro-pancréatique ? Il est impossible de le savoir.

Mondino, une fois le ventre ouvert, semble bien avoir hésité sur l'origine de son kyste. Je traduis : « On s'aperçut alors que la tumeur était

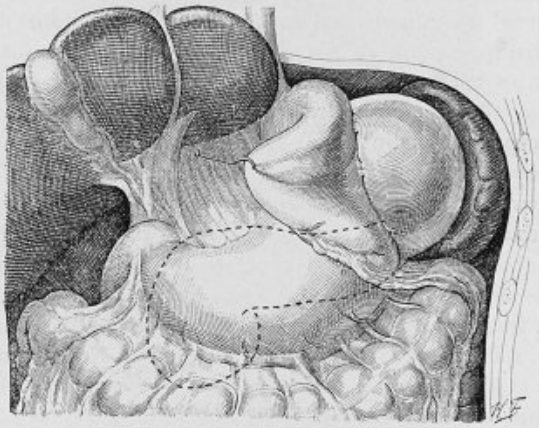

Fig. 1. — Kyste hydatique du pancréas.

dans l'arrière-cavité des épiploons. En incisant le grand épiploon, du tissu glandulaire fut rencontré, qui fut identifié comme étant du pancréas... » Il ponctionne la tumeur, doit traverser 5 centimètres de tissu avant d'atteindre le liquide, il vide le kyste, l'incise, et alors seulement « par la palpation digitale de la cavité, le kyste fut reconnu comme étant de la queue du pancréas, et de siège intra-glandulaire[2] ».

Bengolea, Mascheroni et Negri, opérant une jeune femme atteinte d'anémie splénique, trouvèrent une grosse tumeur rénitente appendue au hile de la rate, adhérente à la queue du pancréas, au péritoine postérieur et au mésocôlon transverse. Ils enlevèrent la tumeur avec la rate ; c'était un kyste hydatique indépendant de la rate, un kyste hydatique de l'épiploon pancréatico-splénique, disent les auteurs[3].

1. *Bull. et Mém. de la Soc. nat. de Chir.*, 1902, p. 102.
2. Cas relaté par Albo, *loco citato.*
3. *Prensa medica Argentina*, an. XIX, n° 14, 20 octobre 1932, p. 864.

Dans un grand nombre d'observations, on sent l'hésitation de l'opérateur quant au point de départ de ces kystes de l'arrière-cavité des épiploons, et cela se conçoit : pour découvrir le kyste, il faut déjà inciser soit le ligament gastro-colique, soit le petit épiploon, récliner l'estomac. Le kyste découvert est gros, encombrant, parfois adhérent aux mésos, aux viscères. Le pancréas est petit et postérieur. Comment y accéder à moins de commencer par se faire de la place, en vidant le kyste ?

« La vérification du siège exact de la lésion hydatique n'est pas toujours possible sur le vivant au cours d'une opération », écrit en substance Hauser. Il est vraisemblable, ajoute-t-il, qu'un certain nombre de ces kystes hydatiques de l'arrière-cavité des épiploons publiés comme tels sans plus de précision peuvent reconnaître une origine pancréatique[1].

M. Auvray pense d'autre part que certains kystes nés en dehors du pancréas peuvent lui adhérer au point d'en imposer pour de véritables kystes pancréatiques.

J'en arrive au traitement. Je pense que les notions ci-dessus exposées ne sont pas inutiles pour montrer la difficulté de l'opération, au moins dans certains cas, et pour inviter l'opérateur à la prudence.

Les tentatives d'extirpation totale m'apparaissent comme particulièrement dangereuses. Je ne parle pas des cas de Philipps et de Briggs, dont je n'ai pu lire les observations. M. Auvray, ignorant encore qu'il s'agissait d'un kyste du pancréas, chercha à décortiquer la tumeur : il se heurta à de grandes difficultés, érailla la veine cave inférieure, et dut renoncer à l'extirpation. Ricard, pour réséquer *la presque totalité* de son kyste rétro-pancréatique, a été amené à couper en deux le pancréas, y compris le canal de Wirsung; si bien que le malade, guéri de son kyste, a été affligé pendant longtemps d'une fistule pancréatique donnant jusqu'à 1 litre de liquide. L'extirpation du kyste apparaît comme une opération difficile, dangereuse, et qui expose par surcroît à la fistule pancréatique. S'adressant à une lésion bénigne, qui ne demande qu'à guérir par des moyens beaucoup plus simples, il me semble que l'opération doit être bénigne et simple.

Aussi bien l'opération le plus souvent pratiquée est-elle la marsupialisation, qui mène tout doucement à la guérison, après une période plus ou moins longue de suintement par le trajet fistuleux. Si son indication est formelle dans les kystes suppurés, je ne vois pas pourquoi, dans les cas favorables, on ne réduirait pas la poche après l'avoir suturée, comme on le fait en pareil cas pour les kystes du foie. C'est ce qu'a fait M. Moskoff : il faut l'en féliciter, d'autant plus que les cas ainsi traités se comptent : 4 seulement sur 17 dans la statistique de M. Auvray.

II. Kyste hydatique du cou. — C'est aussi une localisation très rare de l'échinococcose.

En 1900, M. Routier vous a présenté un malade opéré de cette affection,

1. Analysé par Lecène, in *Journ. de Chir.*, t. VIII, 1912, p. 468.

et M. Walther, à cette occasion, a cité un cas qu'il avait observé chez Tillaux [1].

Vous trouverez la bibliographie de cette question dans la thèse de M. Moins, que j'ai inspirée [2].

Voici l'observation de M. Moskoff.

Une femme de trente ans entre dans la Clinique de Propédeutique chirurgicale le 5 mai 1933. A l'âge de dix-huit ans, elle a remarqué une petite tuméfaction grosse comme une noix, à la base du cou, du côté gauche, au-dessus de la

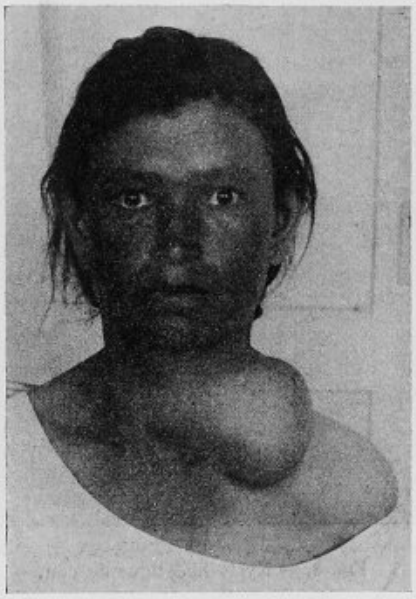

Fig. 2. — Kyste hydatique du cou.

clavicule. Cette tuméfaction a grossi lentement mais progressivement, sans douleur, sans aucun trouble fonctionnel.

Dès l'inspection on voit dans le creux sus-claviculaire gauche une tumeur saillante, du volume d'une grosse orange, couverte d'une peau de couleur normale (fig. 2). A la palpation, cette tumeur est indolore, de surface lisse, de consistance élastique, nettement encapsulée, immobile sur les plans profonds, mobile par rapport aux téguments. En bas, une partie de la tumeur s'enfonce derrière la clavicule, et une autre partie passe au devant d'elle. En dedans, la tumeur s'engage à la face profonde du muscle sterno-cléido-mastoïdien et arrive jusqu'à la trachée. En haut elle atteint le cartilage thyroïde. En arrière, elle touche au plan des apophyses transverses. A la percussion, matité, pas de frémissement hydatique. Quand on fait avaler la malade, la tumeur ne suit pas les mouvements de la trachée.

1. *Bull. et Mém. de la Soc. nat. de Chir.*, 1902, p. 1061.

2. R. E. Moins, *Thèse de Paris*, 1930. Voir aussi Baccarini, *Il Policlinico* (sezione pratica), an. XXIX, fasc. 21, 1922, p. 676.

Par ailleurs, rien d'anormal n'est relevé ni dans les antécédents ni dans l'état actuel de cette femme, mère de quatre enfants.

Le diagnostic ne fut pas posé de façon formelle. On pensa à un goitre kystique du lobe gauche, ou à un kyste hydatique de la glande thyroïde.

Opération le 8 mai 1933. Anesthésie locale à la novocaïne à 0,5 p. 100. Incision cutanée en collier. Après avoir coupé la peau, le peaucier, l'aponévrose superficielle, on tombe sur la tumeur, entre le sterno-cléido-mastoïdien en avant et le trapèze en arrière. La tumeur est indépendante du corps thyroïde et adhère aux tissus voisins. Sans grande difficulté, on arrive à l'énucléer tout entière. Le pôle inférieur plongeait derrière la clavicule. La tumeur extirpée

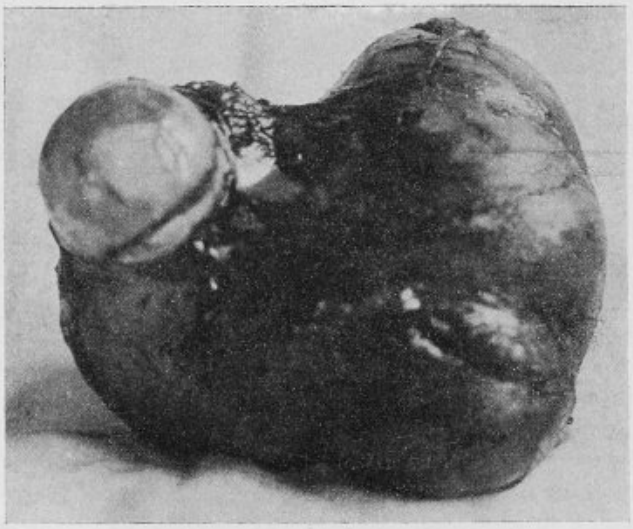

Fig. 3. — Kyste hydatique du cou.

était beaucoup plus grande qu'on n'aurait cru : son diamètre vertical n'avait pas moins de 12 centimètres (fig. 3).

A l'ouverture de la pièce, on voit s'écouler un liquide clair, et on reconnaît sur la paroi interne la membrane vésiculaire d'aspect caractéristique. L'examen histologique confirme le diagnostic de kyste hydatique.

J'ai moi-même opéré, il y a quelques années, un kyste hydatique du cou. Mon observation figure *in extenso* dans la thèse de Moins. La voici très résumée.

Une femme de quarante-six ans, assez cachectique, était venue me trouver en août 1927 avec un diagnostic de cancer du foie et une image radiographique d'une opacité impressionnante. C'était en réalité un vieux kyste hydatique calcifié que je marsupialisai, et qui guérit sans encombre. Mon opérée était sur le point de quitter l'hôpital, lorsque j'avisai au creux sus-claviculaire droit une voussure à laquelle on n'avait jusqu'alors pas attaché grande importance. « C'est un lipome, me dit la malade, il y a douze ans que je l'ai. » Effectivement, je reconnus une masse fluctuante comme un lipome, peu saillante, mais étran-

gement étalée dans toute la largeur du creux sus-claviculaire. Pas la moindre gêne fonctionnelle. Quoique le diagnostic de lipome diffus sous-aponévrotique parût évident, j'y plantai une aiguille : je vis jaillir un liquide opalescent, dont l'examen chimique et histologique confirma la nature hydatique. Sous anesthésie générale, je fis une incision sur le bord antérieur du trapèze, ponctionnai, formolai, incisai le kyste. Après avoir évacué une quantité inimaginable de vésicules filles, j'explorai la cavité : elle était très vaste et présentait deux prolongements : l'un postéro-interne vers la nuque, l'autre postéro-externe vers la fosse sous-épineuse, où je fis une contre-incision. Je drainai de part et d'autre et obtins la cicatrisation en quelques semaines.

J'ai revu mon opérée trois ans après, en excellent état, engraissée de 20 kilogrammes, indemne de toute autre localisation échinococcique.

Le kyste de M. Moskoff était une manifestation isolée d'échinococcose, ce qui est la règle. Le mien coïncidait avec un kyste hydatique du foie, ce qui est l'exception. Néanmoins Körte a observé un cas analogue.

Dans les deux cas, le kyste occupait le lieu d'élection, qui est le creux sus-claviculaire, au voisinage des carotides et de la sous-clavière.

Dans les deux cas, le kyste était, malgré son volume, admirablement supporté. Il n'en est pas toujours ainsi. Sans parler de la suppuration, qui est une complication possible, les kystes hydatiques du cou peuvent, par leur croissance progressive, déterminer des accidents graves de compression ou d'ulcération des organes voisins : conduit laryngo-trachéal (mort subite dans le cas de Laënnec) ; nerfs : névralgies du plexus brachial, paralysie laryngée; artères : ischémie du membre supérieur, hémorragies terribles. Le kyste hydatique entame même les os : dans le cas de Dixon, il avait mangé plus de la moitié de cinq corps vertébraux, la tête et le col des deux premières côtes.

Il est très rare que le diagnostic ait été fait avant l'opération. L'ayant fait chez une opérée de kyste hydatique du foie et la seringue de Pravaz en main, je n'en tire pas vanité. Pas plus que je ne fais grief à M. Moskoff de n'y avoir pas songé. Par contre, ayant constaté que la tumeur ne participait pas aux mouvements de déglutition, il n'aurait pas dû logiquement faire le diagnostic de kyste thyroïdien. Ici encore je mentionne l'absence des réactions de Weinberg et de Casoni.

Quoique le kyste fût volumineux, quoiqu'il adhérât aux tissus voisins, M. Moskoff l'a énucléé sans grande difficulté. Cette absence de difficulté, le terme même d'énucléation me laissent à penser que les adhérences devaient être faibles. Il y a en effet des kystes hydatiques du cou qui sont énucléables : Péan en a publié un cas en 1885. Mais ces cas favorables semblent être assez rares, le kyste contractant souvent des adhérences solides avec les organes voisins. Alors on ne peut plus parler d'énucléation : si l'on s'obstine dans l'exérèse, c'est une véritable dissection, et une dissection dangereuse. Je vous rappelle que les opérés de Dixon et de Körte sont morts respectivement le dix-neuvième et le vingt-troisième jour d'hémorragie foudroyante par ouverture de la sous-clavière gauche dans la plaie opératoire. Je lis dans une observation récente d'extirpation que le nerf grand hypoglosse, la veine jugulaire interne étaient intimement unis au

périkyste... [1] J'avoue ne pas bien comprendre l'intérêt de ces prouesses.

Qu'on énuclée le kyste, comme l'a fait M. Moskoff, quand il vient tout seul, c'est parfait. Mais qu'on s'évertue à extirper un kyste adhérent me semble bien inutilement dangereux.

Je dois dire que l'idée ne m'en est même pas venue, devant mon kyste. Je ne sais où l'extirpation m'aurait mené, avec les prolongements lointains. La poche ouverte, j'ai été surpris de sa profondeur. Le kyste énucléé, M. Moskoff avait été semblablement étonné de son volume. M. Routier avait déjà noté en 1902 cette disproportion entre le volume réel de la tumeur et l'appréciation qu'en fournit l'examen clinique. Cette remarque servira peut-être à tempérer les entreprises inopportunément audacieuses.

Je pense que le traitement habituel des kystes hydatiques du cou doit être l'incision, après les précautions parasiticides d'usage. L'incision doit-elle être, après évacuation du contenu, suivie de suture ou de drainage? (Je n'ose parler de marsupialisation pour une poche de la région cervicale.) Théoriquement, la suture pourrait donner une guérison plus rapide et une cicatrice moins visible. En fait, elle n'a été, que je sache, faite qu'une fois, par M. Routier; mais il a dû rouvrir le huitième jour pour évacuer la sérosité qui s'était accumulée dans la cavité.

En attendant des cas plus probants, je crois pouvoir conclure que l'incision suivie de drainage doit être considérée comme le traitement habituel des kystes hydatiques du cou, l'extirpation comme un traitement exceptionnel réservé aux petits kystes, énucléables sans aucune difficulté.

M. Moskoff nous a envoyé deux intéressantes observations : je vous propose de le remercier et de les publier dans nos Bulletins.

Sur un cas de pyopneumokyste hydatique du foie,

par M. **Pierre Goinard**, chirurgien des hôpitaux d'Alger.

Rapport de M. P. Wilmoth.

Le docteur Pierre Goinard, chirurgien des hôpitaux d'Alger, nous a adressé une observation de suppuration gazeuse spontanée d'un kyste hydatique du foie, qui mérite d'être publiée dans nos Bulletins ; en effet, malgré les remarquables travaux de Félix Dévé, cette complication des kystes hydatiques du foie est mal connue sous nos latitudes.

Voici l'observation de P. Goinard :

Cor... (Emile), vingt-sept ans, entre à l'hôpital d'urgence le 1er avril 1932 pour état infectieux grave et syndrome douloureux de l'hypocondre droit. Il n'a jamais jusqu'à présent été malade. Il a passé son enfance à Alger. Il a fait son

1. Coletti. *Minerva Medica*, an. XXIII, vol. II, n° 46, 17 novembre 1932, p. 688, in *Journ. de Chir.*, t. XLI, n° 5, mai 1933, p. 767.

service militaire à Sétif dans une caserne voisine d'un abattoir, puis dans la région de Constantine, enfin au Maroc.

Cinq ans après avoir quitté l'armée, après un copieux repas, en courant pour sauter dans un tramway, il éprouve un malaise au creux de l'estomac. Vers 21 h. 30, la douleur augmente et l'oblige à abandonner son travail de nuit. Jus-

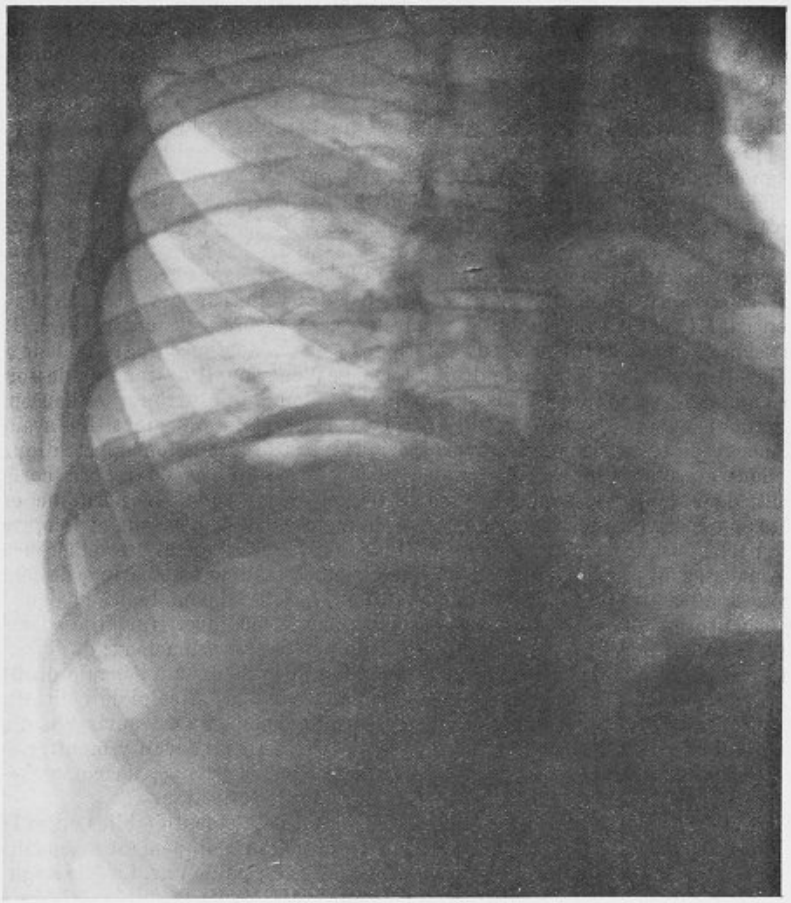

Pyopneumokyste hydatique du foie. Remarquer la ligne ondulée du niveau liquidien. Cet aspect très particulier est dû à la présence de vésicules hydatiques qui flottent sur le liquide et tranchent nettement sur l'image claire de la collection gazeuse.

qu'au matin, il est très agité. Après une accalmie, le lendemain soir, les douleurs reprennent à l'épigastre avec des paroxysmes violents, le malade vomit ; des applications chaudes le soulagent un peu. Les jours suivants douleurs et vomissements persistent, et un médecin consulté parle de *coliques hépatiques*. Après un congé d'un mois, amélioré mais non guéri, le malade reprend son service à la Compagnie de Chemins de fer, mais au bout de douze jours il interrompt encore une fois son service ; le médecin de la Compagnie diagnostique

un embarras gastrique. Cependant les douleurs deviennent de plus en plus vives; de l'hypocondre droit elles irradient vers l'épaule droite ; le médecin constate des signes de pleurésie sèche ; l'amaigrissement est rapide, le poids passe de 64 kilogrammes à 50 kilogrammes. Deux jours après, les douleurs deviennent atroces ; le premier médecin est alors rappelé, il constate que le foie est très gros et demande un examen radiologique ; cet examen montre une augmentation de volume du foie et un abaissement de l'estomac.

L'état général s'aggrave, les vomissements recommencent, l'inappétence est absolue, la température monte jusqu'à 40°. Un nouvel examen radiologique permet alors de constater à la partie supérieure du foie hypertrophié, sous le diaphragme droit très remonté dans le thorax et immobile, une bulle d'air et une ligne de niveau liquide fluctuante. Cette collection hydro-aérique se projette, de profil, un peu en avant de la ligne axillaire. On porte le diagnostic d'abcès sous-phrénique. C'est ainsi que le 1er avril, deux mois après le début des accidents, le malade est dirigé sur l'hôpital de Mustapha. Nous l'examinons dans la soirée ; il est très amaigri, son teint est terreux ; le pouls n'est pas très rapide, la température est à 38°3. La base du thorax fait une énorme voussure ; les espaces intercostaux inférieurs sont effacés ; la peau qui les recouvre est œdématiée et parcourue par des veines bien visibles. L'abdomen supérieur est sans mobilité respiratoire, et légèrement contracturé. La pression des espaces intercostaux inférieurs est très douloureuse, le malade se plaint d'une douleur à l'épaule droite. Le foie est énorme, il descend au-dessous de l'ombilic ; sa matité est beaucoup moins étendue en arrière. A l'auscultation, on entend de gros frottements en arrière et latéralement. En avant, silence respiratoire, sans signes hydro-aériques ; pas de succussion hippocratique.

Sous anesthésie locale, boutonnière exploratrice au ras du rebord costal droit, dans la partie supérieure de la région épigastrique. Le péritoine est libre ; après l'avoir incisé, on peut passer la main entre diaphragme et foie, sauf à la partie postérieure du dôme hépatique, où manifestement les adhérences coronaires sont plus étendues que normalement. Au milieu d'un barrage de compresses, au centre de l'incision en exploration, le foie est ponctionné à l'aiguille vétérinaire en un point où sa consistance paraît modifiée. L'aiguille donne issue à un gaz horriblement fétide, puis à un peu de pus grumeleux ; dès l'issue du gaz, l'opéré signale une extrême atténuation de la douleur à l'épaule droite.

Le diagnostic d'abcès sous-phrénique a donc fait place à celui de collection

Le diagnostic d'abcès sous-phrénique a donc fait place à celui de collection gazeuse intrahépatique : la possibilité d'un pyopneumokyste est envisagée. Par crainte d'un pus très virulent (l'examen fait par M. Fabiani devait y montrer du *perfringens* en culture pure), on décide de compléter le barrage de compresses et d'attendre la formation d'adhérences pour vider la collection.

Dès le 4 avril, les adhérences péritonéales sont solidement établies entre les mèches, le foie et la paroi. Une ponction en direction obliquement ascendante ne ramène que quelques gaz et 4 ou 5 centimètres cubes de pus. Le foie saigne, on laisse dans le trajet de la ponction un petit drain. Dans la soirée, frisson et accès fébrile. Les jours suivants, la température s'élève et le malade se cachectise ; cependant, le pouls reste calme ; un abondant écoulement purulent un peu fétide souille le pansement ; le ventre se ballonne, mais n'est pas contracturé. La douleur à l'épaule est revenue. Le 7 avril, un examen radiographique montre en position assise, de face, la persistance d'une poche à air assez étendue au fond de la coupole diaphragmatique ; mais la ligne sombre qui la limite en haut est plus épaisse que le seul diaphragme ; la ligne de niveau inférieure n'est pas rectiligne, elle est un peu ondulée. Le diaphragme droit est surélevé de deux espaces et immobile ; le cul-de-sac pleural est voilé de trois quarts, la poche à air est toujours au plus haut de la coupole diaphragmatique, au niveau du 7e espace, sur la ligne axillaire. Les mouvements de latéralité impriment au liquide un flot très net. On décide de réintervenir sous anesthésie, les deux mèches de barrage supérieures sont enlevées. A travers la zone adhérente, une

longue aiguille-trocart est introduite en direction de la ligne de niveau. On sent nettement qu'on traverse une coque et qu'on entre dans une grande cavité ; en même temps arrive du pus fétide et grumeleux dont l'écoulement s'arrête aussitôt. Enfin, en élargissant progressivement l'orifice, on évacue des gaz infects, puis une énorme quantité, près de deux litres, de pus jaunâtre extrêmement fétide, de vésicules gélatineuses teintées en verdâtre et de grands fragments de membrane mère. Aspiration électrique, asséchement. La cavité très spacieuse paraît s'étendre jusqu'à la paroi postérieure ; une contre-ouverture à ce niveau semblerait utile ; elle est remise à plus tard en raison de l'état du malade. On passe à frottement un très gros drain auquel on adapte un long tuyau de caoutchouc pour siphonner.

Dès l'après-midi, l'écoulement est devenu bilieux. Le soulagement a été immédiat et considérable ; le lendemain, la température est à 37°, le facies se recolore, le malade respire mieux. Cependant, trois jours après, un petit épisode péritonéal (vomissements, arrêt des gaz, un peu de fièvre) tourne court après l'ablation des mèches.

Le 11 avril, une nouvelle radiographie montre que le diaphragme droit est revenu presque au niveau normal ; la cavité sous-diaphragmatique reste très vaste, le cul-de-sac pleural est maintenant le siège d'une bride.

Les jours suivants, on note une expectoration hémoptoïque sans signes stéthoscopiques.

Le 13 avril, le siphonnage est supprimé et remplacé par le drainage postural ; deux à trois fois par jour, le malade vide complètement sa poche en inclinant le thorax en avant et à droite, par de grandes inspirations et des efforts de toux.

Le 20 avril, l'image de la cavité reste aussi spacieuse ; l'écoulement de bile reste très abondant mais s'éclaircit de plus en plus.

Le 23 avril, l'examen radiologique après injection de lipiodol montre une poche à trois couches de haut en bas, gazeuse, liquide, opaque.

Le 19 mai, le cliché radiographique montre que la poche est très réduite.

Le 2 juin, apparition d'un œdème de la jambe en même temps qu'une petite réaction fébrile. Cette nouvelle alerte ne dure que quelques jours.

Et c'est enfin la guérison qui s'établit et se confirme. Le 21 juin, le convalescent pèse 66 kilogrammes. L'écoulement biliaire cesse le 13 juin, la plaie est cicatrisée le 27 juin. Revu un an après, l'opéré reste en parfaite santé.

Dans son très important mémoire, *Trente-deux années d'étude de l'échinococcose* publié, en 1933, par « l'Associacion Medica Argentina », F. Dévé avait colligé 95 observations de pyopneumokyste hydatique du foie et il y ajoutait trois observations personnelles. Il s'agit donc là d'une complication relativement rare de l'échinococcose hépatique.

P. Goinard a fait suivre son intéressante observation d'un certain nombre de réflexions. Je retiendrai seulement : l'*interprétation des phénomènes douloureux*, l'*importance de l'examen radiologique*, l'*utilité de l'opération en deux temps*.

L'*interprétation des phénomènes douloureux*. — P. Goinard insiste sur l'importance de la douleur à l'épaule droite et il en donne l'origine. « Cette douleur était en rapport avec la tension gazeuse à l'intérieur de la poche sous-diaphragmatique, la ponction donne issue aux gaz et la douleur à l'épaule est immédiatement soulagée ; puis, peu à peu, elle revient au fur et à mesure que l'on s'éloigne de la ponction, la radiographie attestant la présence, à nouveau, du gaz dans la poche. » Je ne reviendrai pas sur les théories qui veulent expliquer la propagation de la douleur hépatique au

moignon de l'épaule droite; on a invoqué les anastomoses du pneumogastrique ou du phrénique avec les hanches du plexus cervical. Peu importe d'ailleurs; mais il faut remarquer en outre qu'en plus de la collection pyogazeuse sous-phrénique, il existait indubitablement une pleurésie diaphragmatique. J'estime que dans l'observation de P. Goignard il est beaucoup plus important d'interpréter la douleur épigastrique qui a marqué le début de tous les accidents.

En courant après le tramway, donc au cours d'un effort, le malade ressent une violente douleur dans la région épigastrique, qui le contraint à s'aliter et le médecin consulté porte le diagnostic de coliques hépatiques. C'est là l'un des points importants de l'observation de P. Goinard : En effet, F. Dévé a soutenu, depuis fort longtemps, que chez un homme de moins de trente ans (le malade de P. Goinard en avait vingt-sept), *une colique hépatique franche traduit l'ouverture d'un kyste hydatique dans les voies biliaires*. Et c'est là que nous allons trouver l'origine de la suppuration gazeuse du kyste hydatique du foie. Il faut toujours citer F. Dévé, en la matière; il a montré qu'il existait indubitablement une relation « entre la suppuration gazeuse spontanée des kystes hydatiques hépatiques et l'évacuation desdits kystes dans les gros canaux biliaires ».

Pour le malade de P. Goinard, nous pouvons reconstituer ainsi la filiation des accidents observés : rupture du kyste dans les voies biliaires à la faveur d'un effort, violentes douleurs à forme de colique hépatique, infection anaérobie du kyste par la bile.

Comme F. Dévé l'a fait remarquer, l'élimination vatérienne d'un kyste hépatique suppose une communication large entre le sac parasitaire et les grosses ramifications biliaires, et ce mode d'évacuation s'accompagne constamment d'infection biliaire. A cela s'ajoute que chaque cheminement des vésicules dans la voie biliaire principale entraîne un reflux de la bile canaliculaire dans le kyste déhiscent. La réalité du reflux biliaire dans le kyste du malade de P. Goinard peut être affirmée par la constatation faite au moment de l'évacuation du kyste : les vésicules flétries étaient fortement teintées en vert par la bile. Le tamisage des selles permet toujours de retrouver la trace du parasite dans ces cas.

Importance de l'examen radiologique. — A juste titre, P. Goinard insiste sur l'utilité d'un examen radiologique précoce, et sur l'importance de la constatation d'une ligne ondulée du niveau liquide. Lagos Garcia et Segers ont émis l'hypothèse que cette image traduisait la présence de membranes hydatiques flottant dans le liquide du kyste. Les observations subséquentes leur ont donné raison. On pourrait en outre ajouter que, dans le cas de pyopneumokyste hépatique de la convexité du foie, l'image radiologique montre une cavité hydrogazeuse à contours bien tranchés, cavité qui apparaît incluse dans le foie, signes qui permettent d'affirmer qu'il ne s'agit pas d'un abcès sous-phrénique vrai. Les radiologistes argentins et uruguayens recherchent avec soin, dans ces cas de pyopneumokystes hydatiques hépatiques, la présence d'un *liséré opaque* traduisant la calcification du kyste; on sait en effet qu'en matière de suppuration gazeuse spontanée du foie on

a presque toujours affaire à de vieux kystes. La radiographie communiquée par P. Goinard ne montre pas cette calcification des parois du kyste.

Opération en deux temps. — Comme Adnet l'avait recommandé dans sa thèse, P. Goinard a procédé en deux temps opératoires, de façon à ne pas inoculer la grande cavité péritonéale, il a donc eu pleinement raison. Cependant, malgré le succès complet obtenu par P. Goinard, je crois que, dans un cas semblable, il eût été préférable, étant donné qu'il s'agissait d'un kyste siégeant au niveau de la convexité latéro-postérieure, d'aborder la poche suppurée et gazeuse par la face postérieure de l'hypocondre droit de façon à pouvoir drainer au point déclive.

Ces réserves faites, je vous propose de remercier P. Goinard de nous avoir communiqué son intéressante observation.

COMMUNICATIONS

A propos d'un kyste hydatique occupant les deux tiers du poumon droit. Quelques réflexions basées sur 31 kystes du poumon, non suppurés, opérés,

par M. **Nicolas Alivisatos** (d'Athènes), membre correspondant étranger.

A propos de l'observation suivante, concernant un kyste hydatique géant occupant la presque totalité du poumon droit, nous avons cru intéressant d'exposer certains commentaires basés sur une trentaine de ces cas, que nous avons eu l'occasion de traiter jusqu'à ce jour.

Voici d'abord l'observation :

Mlle Pap... Ant..., dix-huit ans, entre le 13 juin 1932 à la Polyclinique d'Athènes se plaignant de troubles d'origine pulmonaire, qui n'ont fait que s'accentuer depuis deux mois, date de leur apparition.

Bien portante jusqu'à cette époque, elle a commencé à ressentir de légères douleurs au niveau de l'hémithorax droit, en particulier au niveau de la base et de la région axillaire correspondante. Elles étaient accompagnées d'une toux sèche et parfois d'une expectoration muqueuse. La malade n'avait jamais présenté des hémoptysies ou même des crachats hémoptoïques pendant toute cette période. Sa température a toujours été normale.

Dans ses *antécédents* personnels et collatéraux, nous ne relevons aucun fait présentant un intérêt particulier.

A son entrée, nous nous trouvons en présence d'une jeune fille de bonne constitution générale.

L'examen de l'appareil respiratoire permet de noter une diminution des vibrations vocales sur une grande étendue du champ pulmonaire droit.

La percussion au niveau de cette zone permet de déceler une matité franche, dont la *limite supérieure* passe par le milieu de l'omoplate, la *limite inférieure* est à trois travers de doigt au-dessous de l'angle de l'omoplate, la *limite externe* atteint la ligne axillaire moyenne, enfin, la *limite interne* est à trois travers de doigt de la colonne vertébrale, parallèlement à elle.

A l'auscultation, le murmure vésiculaire y est aboli. A la périphérie de cette

zone de condensation pulmonaire, il existe une respiration légèrement soufflante, avec quelques râles fins sous-crépitants.

Le reste du champ pulmonaire droit est normal, ainsi que le champ pulmonaire gauche.

L'examen complet de notre malade permet de constater l'intégrité de tous les autres appareils.

L'examen radiologique, pratiqué dès son entrée, montre la présence d'une ombre du volume d'un melon, au niveau du champ pulmonaire droit. Cette ombre, à limites régulières par endroits, atteint en haut le 4e espace intercostal droit. En dedans, elle se confond avec l'ombre cardiaque, où cependant à la limite inférieure on distingue ses limites, comme « tracées au compas », empiétant sur un travers de doigt l'ombre cardiaque. *En bas*, cette ombre présente des limites floues et imprécises, séparées cependant de la coupole diaphragmatique par deux travers de doigt du parenchyme pulmonaire sain. Le cul-de-sac costo-diaphragmatique est libre (voir fig. 1).

En dehors, cette ombre se recourbe pour remonter le long de la paroi thoracique et atteindre sa limite supérieure.

L'examen hématologique montre :

Globules rouges	4.500.000
Globules blancs	8.000
Polynucléaires p. 100	59
Lymphocytes p. 100	28
Moyens mononucléaires p. 100	11
Eosinophiles p. 100	2
Urée sanguine p. 1.000	0,33

Les urines ne présentent ni sucre, ni albumine.

La réaction de Weinberg est positive (++).

L'intradermo-réaction de Casoni est négative (à deux reprises).

L'examen clinique, aidé de l'examen radiologique et des recherches de laboratoire, permet de poser le diagnostic de *kyste hydatique du poumon droit*. On conseille l'intervention.

Premier compte rendu opératoire (20 juin 1932) :

Anesthésie locale à la novocaïne à 1.200.

Incision le long de la 8e côte droite, oblique en bas et en avant.

Résection des 7e et 8e côtes sur une longueur de 8 centimètres environ.

Le poumon est fixé par quatre catguts aux muscles de la paroi thoracique.

Le feuillet pariétal de la plèvre libre et sans adhérences est incisé sur 6 centimètres.

Après avoir protégé la plèvre au moyen de petits champs le long de son incision, le kyste est ponctionné et vidé (500 cent. cubes de liquide clair, eau de roche, est retiré avec l'appareil de Potain).

Incision du parenchyme pulmonaire sur 2 centimètres d'épaisseur environ. Le kyste est enlevé en entier. Il n'y a pas d'hydatides filles.

Aucune solution antiseptique n'est employée.

Suture de l'incision pulmonaire. Le poumon reste fixé à la paroi thoracique.

Suture de la plèvre.

Réfection de la paroi par plans, sans drainage.

Suites opératoires. — Les jours qui suivent l'intervention, le malade présente une température oscillante, augmentant régulièrement d'un demi-degré tous les jours jusqu'au neuvième jour. L'examen physique permet de constater la présence d'une matité à la base droite avec diminution du murmure vésiculaire et quelques râles sous-crépitants dans l'aisselle droite. Ces signes sont accompagnés d'une dyspnée avec toux et légère expectoration muqueuse.

L'examen radiologique pratiqué le cinquième jour après l'intervention montre

une ombre à limites nettes, occupant la moitié externe du champ pulmonaire droit. Cette ombre verticale bien limitée en dedans, large de quatre à cinq travers de doigt, s'étend en dehors jusqu'à la paroi thoracique et occupe presque toute la hauteur du poumon droit. Elle atteint en bas la coupole diaphragmatique et l'on note à son niveau l'effacement du cul-de-sac costo-diaphragmatique

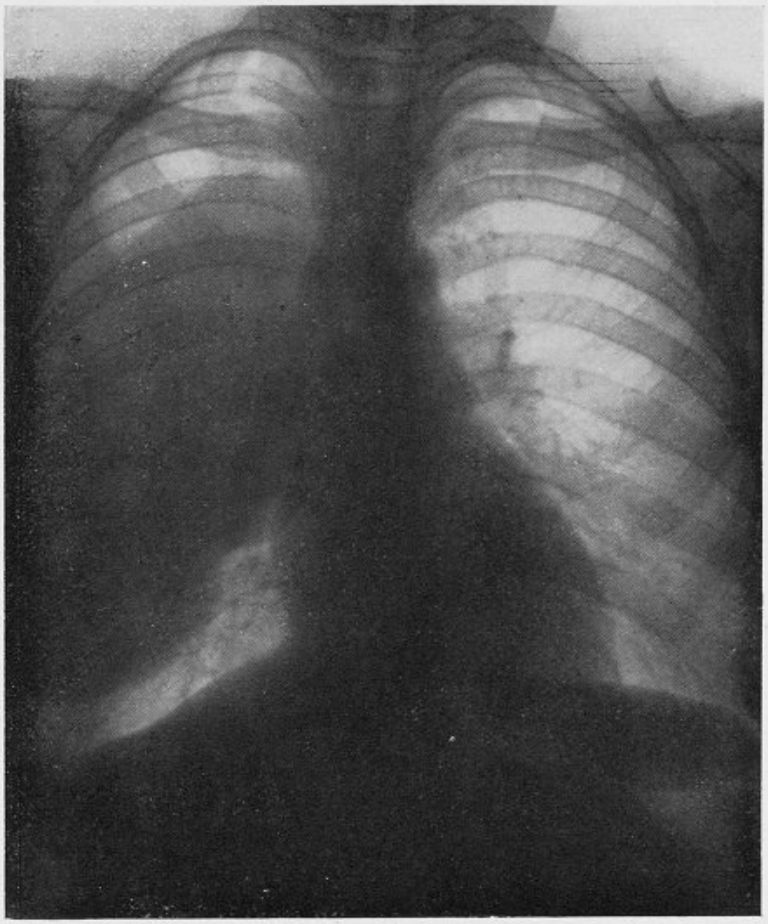

FIG. 1.

correspondant. Il s'agit manifestement d'une réaction pleurale importante « en galette » [*pleurésie axillaire*].

L'état fébrile persiste toujours, avec tendance à l'augmentation, bien que la plaie opératoire ne présente aucune modification évoluant normalement vers la cicatrisation.

Cependant, l'exploration de la plaie est décidée par crainte d'une infection dissimulée.

Compte rendu opératoire de la deuxième intervention (29 juin 1932) :

La malade est conduite à la salle d'opérations, et l'on pratique une désunion

6*

de la plaie. Celle-ci ne présente aucune particularité. Par contre une ponction exploratrice, au niveau du 3e espace intercostal droit, permet de retirer un liquide séro-fibrineux abondant. On procède progressivement à l'exploration de la plaie en partant de sa lèvre supérieure et suivant par sa face interne la paroi thoracique on arrive au niveau de la poche liquidienne.

Un drain est placé au point déclive.

Suites opératoires. — Amélioration rapide de l'état général. La température

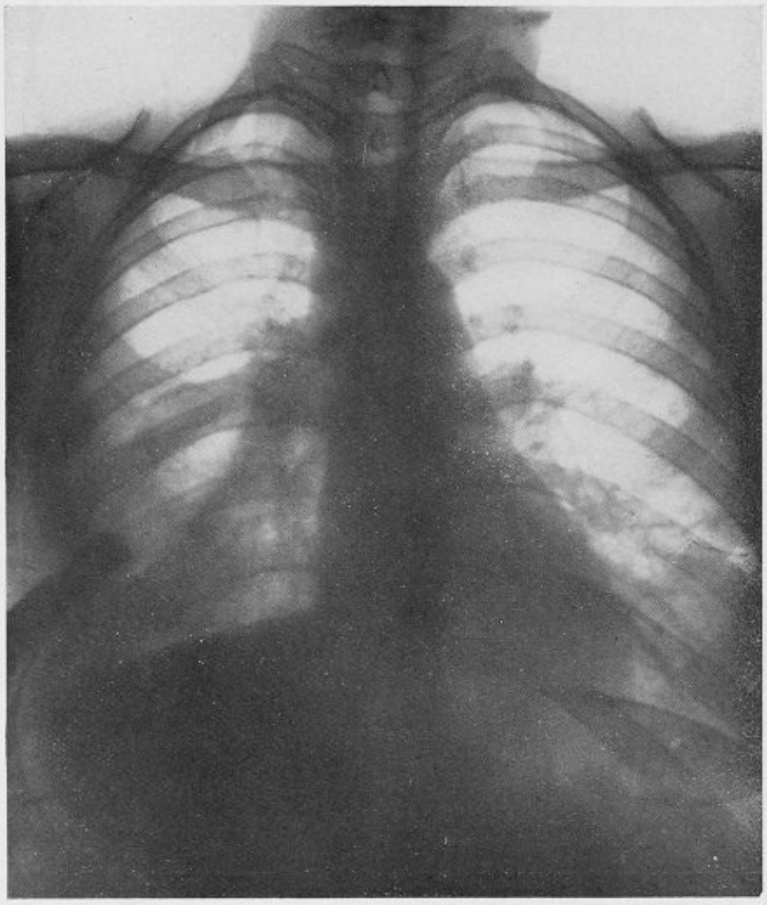

FIG. 2.

tombe progressivement, les signes fonctionnels diminuent. Cependant le onzième jour, après la deuxième intervention, on note une nouvelle poussée thermique qui persiste environ une semaine. Cette fièvre ne peut s'expliquer par l'état local du poumon, car le drainage se fait normalement et les signes physiques ne montrent aucune modification. Un nouvel examen radiographique reste négatif. Peut-être s'agit-il de phénomènes tardifs *de choc anaphylactique*.

Cet état d'ailleurs ne dure qu'une semaine et tout rentre dans l'ordre.

La malade entre en convalescence. On diminue progressivement le calibre

du drain, jusqu'au jour où on l'enlève complètement (deux semaines après l'intervention) [voir fig. 2]. Un mois après sa première intervention, la malade quitte l'hôpital.

Revue six mois après, elle est en excellente santé.

En somme, il s'agit d'une jeune femme ayant présenté un kyste hydatique unique, occupant les deux tiers du poumon droit. A la suite de l'extirpation de ce kyste, après thoracotomie large, il se produisit une pleurésie séro-fibrineuse réactionnelle abondante, qui a retardé l'évolution rapide vers la guérison de l'affection en cause.

Il a fallu drainer secondairement la plaie opératoire. La convalescence fut alors rapide.

A propos de cette observation il nous semble intéressant d'attirer l'attention sur les points suivants :

A. Nous avons eu l'occasion d'opérer jusqu'à ce jour 31 kystes hydatiques non suppurés du poumon. Cette parasitose est en effet relativement fréquente en Grèce.

Jamais nous n'avons rencontré un kyste de telles dimensions, puisque celui-ci, comme le montre la radiographie, occupe les deux tiers du poumon droit. Le volume de ce kyste, déprimant le poumon, contraste avec le peu de signes fonctionnels qui l'accompagnaient. Un peu de gêne respiratoire, une légère toux avec expectoration muqueuse, et c'était tout. Jamais la malade n'avait eu de crachats sanglants.

L'hémoptysie manque souvent dans la symptomatologie du début des kystes hydatiques du poumon. Loin d'être « le premier cri de révolte du poumon » (Dieulafoy), elle peut faire complètement défaut, et dès lors le début est caractérisé uniquement par quelques vagues signes pulmonaires, comme chez notre malade (obs. n° 2 de Cottalorda).

Tuffier avait insisté sur le début pleurétique de l'affection avec toux, dyspnée, température, *expectoration spumeuse*, et point douloureux pleural.

En compulsant nos 31 observations, nous trouvons *18 cas* où le début hémoptoïque manque totalement.

Par contre, nous croyons que la *douleur* est un signe qui ne manque pour ainsi dire jamais et nous pensons avec Devaine que « plus fréquemment que celles d'aucune autre région, les hydatides de la poitrine sont douloureuses ».

Notre attention est toujours attirée vers le diagnostic d'une échinococcose pulmonaire, lorsque chez nos malades nous rencontrons une vague symptomatologie pulmonaire, ne cadrant pas avec une affection précise, accompagnée de douleurs à type de point de côté, de dyspnée douloureuse, de gêne aux inspirations profondes (cas de notre malade) ou de névralgies intercostales.

B. En ce qui concerne l'*éosinophilie sanguine*, nous croyons qu'elle ne présente qu'une faible valeur indicatrice. Elle n'est pas spéciale à l'échinococcose en général et pulmonaire en particulier. Elle manque dans la moitié des cas.

Bressot est aussi de ce même avis.

Chez notre malade nous notons 2 p. 100 d'éosinophiles. Cette éosino-

philie n'acquiert une certaine importance que lorsqu'elle marche de pair avec les réactions biologiques.

C. Nous pratiquons en effet toujours la réaction de Weinberg et l'intradermo-réaction de Casoni.

Lorsque toutes les deux sont positives, leur valeur est absolue. Leur négativité n'exclut cependant pas la présence d'un kyste hydatique.

En ce qui concerne les 31 cas de kystes hydatiques du poumon que nous avons eu l'occasion d'opérer jusqu'à ce jour nous constatons que :

Quatre fois, les deux réactions étaient positives à la fois, c'est-à-dire 12 p. 100 des cas.

(La positivité des deux réactions simultanément est donc loin d'être fréquente.)

Leur dissociation au contraire se rencontre dans la grande majorité des cas.

Sur 31 kystes du poumon les réactions étaient dissociées vingt-quatre fois (environ 75 p. 100 des cas).

a) La réaction de Weinberg a été positive huit fois, négative seize fois.

L'intradermo-réaction, positive seize fois, négative huit fois (environ 68 p. 100).

De sorte qu'une des deux réactions, au moins, était positive dans ces 24 derniers cas.

b) Dans 3 cas, les deux réactions étaient à la fois négatives.

Sans méconnaître donc la grande valeur de l'intradermo-réaction de Casoni, nous constatons que le Weinberg peut être, en pratique, d'une utilité importante pour le diagnostic du kyste hydatique du poumon. (*Note* : ces chiffres sont à peu près les mêmes dans les autres localisations de l'échinococcose.)

Dans cette statistique, nous ne comptons pas les kystes hydatiques du poumon suppurés, où il semble que dans la majorité des cas les deux réactions soient négatives, bien que le Weinberg soit plus résistant à la suppuration que le Casoni.

Chez notre malade par deux fois le Casoni s'est montré négatif, tandis que le Weinberg était positif.

Bressot écrit que, dans 32 p. 100 des cas, la réaction de Casoni est négative, malgré la présence de la parasitose.

D'une façon générale, on peut dire que l'intradermo-réaction de Casoni était positive dans 65 p. 100 à 75 p. 100 des kystes hydatiques non suppurés, selon les différents auteurs.

Le premier ou le deuxième jour, après l'acte opératoire, quelquefois même après les premières heures, la réaction de Casoni faiblit et même, peut disparaître totalement, pour devenir négative. Mais, vers le troisième ou quatrième jour, selon l'état général de l'opéré, la réaction redevient *positive* pour atteindre son intensité préopératoire le huitième ou le dixième jour, si toutefois il n'y a pas eu suppuration.

Par ailleurs, l'intradermo-réaction persiste extrêmement longtemps, plusieurs mois, et même plusieurs années, après l'intervention, malgré

l'absence de toute nouvelle localisation (cas de Trenti où, dix ans après l'intervention, le Casoni était encore positif) [voir aussi Testi, Zoli, Botteri, Bonnano]. Par contre la réaction de Weinberg disparaît définitivement très rapidement, marchant de pair, dans certains cas, avec la rétrocession de l'éosinophilie sanguine.

Nous avons vu la réaction de Weinberg devenir négative quarante-huit heures après l'intervention.

De sorte qu'en cas de récidive post-opératoire le Casoni perd beaucoup de sa valeur diagnostique, tandis que la réaction de Weinberg, positive, peut dans ces conditions être d'une grande utilité pour le diagnostic d'une nouvelle localisation.

En définitive, nous pensons que la réaction de Weinberg doit toujours être pratiquée. Loin d'induire en erreur, elle complète avantageusement l'intradermo-réaction, qui reste toutefois la base du diagnostic biologique de l'échinococcose.

D. En ce qui concerne le *traitement* des kystes hydatiques (corticaux ou périphériques), nous pratiquons depuis longtemps la thoracotomie large, suivie de l'ouverture du kyste en un temps, comme elle a été décrite dans la thèse de Guimbellot et précisée par les travaux de Dévé.

La résection que nous pratiquons porte sur 2 ou 3 côtes selon l'importance du kyste, et sur une longueur de 6 à 7 centimètres. Nous fixons toujours le poumon à la paroi thoracique avant l'ouverture de la plèvre pariétale, pour éviter un pneumothorax brusque, selon les indications des chirurgiens sud-américains (Posadas, Finochietto, Garcia, Lagos).

Lorsqu'il existe des adhérences pleuro-pulmonaires, ce qui est facile à contrôler en insufflant la cavité pleurale et en pratiquant ensuite un examen radiologique, cette manœuvre (l'amarrage du poumon à la paroi) devient inutile. Il suffit de protéger la plèvre par quelques petits champs avant l'incision du parenchyme pulmonaire lui-même.

Nous ne croyons pas indispensable l'établissement d'un pneumothorax artificiel progressif avant la thoracotomie pour éviter un brusque affaissement du poumon, après ouverture de la plèvre, comme le conseille Arce (observation du professeur Hartmann). Nous ne voyons pas non plus la nécessité d'opérer en deux temps, le premier temps ayant pour but de préparer la voie en créant des adhérences pleurales, périkystiques (à la teinture d'iode, par exemple, selon les conseils de Lamas et Mondino).

Depuis un certain temps nous ne drainons pas d'une façon systématique les kystes hydatiques non suppurés du poumon.

Bien qu'en France il semble que le drainage soit une règle à peu près générale (Hartmann, Cottalorda, observations citées par Guimbellot, etc.), nous croyons que celui-ci ne doit être réservé que dans les grands kystes, où la cavité résiduelle tarde quelquefois à se combler et s'offre ainsi à l'infection.

Mais dans les petits kystes, ne dépassant pas le volume d'une orange, nous ne drainons pas. Nous n'avons pas eu d'incident en procédant de cette manière.

Guimbellot rapporte 21 cas traités ainsi avec une seule mort (observation de Vegas et Cranwell) consécutive à l'infection de la poche. Posadas suit de même cette technique sans inconvénients.

Il nous a semblé intéressant de rapporter cette observation en raison des quelques déductions d'ordre biologique et thérapeutique qui en découlent.

Kyste hydatique de la colonne vertébrale,

par MM. **Costantini** (correspondant national)
et **Azoulay**.

L'observation qui suit a déjà fait de notre part l'objet d'une communication à la Société de Médecine d'Alger. Un kyste hydatique de la colonne vertébrale diagnostiqué au préalable avait été amélioré par une laminectomie au point que la paraplégie avait complètement disparu et que le malade avait pu reprendre son métier d'électricien. Aujourd'hui nous apportons le complément de notre observation.

Au bout de seize mois la paraplégie reparut progressivement. Chose plus grave et qui nous laissa complètement désarmés, en même temps s'installaient des signes de tuberculose pulmonaire à marche rapide, signes généraux, signes radiologiques, hémoptysies, enfin présence de bacilles de Koch dans les crachats.

C'eût été folie de réintervenir et nous assistâmes impuissants à la fin par tuberculose de ce jeune homme de vingt et un ans.

Au reste voici notre observation :

Observation. — Kel... (Eugène), électricien, âgé de vingt et un ans, est transporté le 14 septembre 1931, salle Pasteur, service du Dr Derrieu, dont l'un de nous assure l'intérim, pour paralysie des deux membres inférieurs, rendant la marche impossible.

Le début de la maladie, qui motive son hospitalisation, se situe vers la mi-mars 1931. Keller vient à peine de quitter la clinique chirurgicale où le 15 janvier 1921, soit deux mois avant, M. le professeur Costantini a procédé à l'extraction d'un volumineux kyste hydatique du foie. Au cours d'une promenade, il se baisse pour ramasser une cigarette qui vient d'échapper de ses mains. Une angoissante sensation de décharge électrique, dont il situe le point de départ au niveau des 1res vertèbres dorsales, parcourt en moins d'une seconde sa colonne et ses membres inférieurs et l'arrête sidéré.

A dater de ce jour, le même symptôme plus ou moins fulgurant se reproduira toutes les fois que le malade fléchira la tête.

Quelques semaines plus tard, ses membres inférieurs lui paraissent lourds. Les longues stations debout le fatiguent, la marche devient de plus en plus pénible pour des parcours de moins en moins longs.

Lentement, mais très progressivement, ces divers phénomènes augmentent. Fin juillet, cinq mois après le début, la démarche est devenue nettement spasmodique. Fin août, le malade confiné au lit ne peut avancer que soutenu par deux aides. Simultanément, le malade s'est rendu compte, en se pinçant lui-même la peau, que sa sensibilité s'était émoussée dans les deux membres infé-

rieurs, dans la partie inférieure de son tronc jusqu'à une ligne horizontale passant par l'ombilic.

En juillet, une ponction lombaire pratiquée en ville par le médecin traitant donne issue à un liquide céphalo-rachidien clair dont la tension n'a pas été mesurée, mais dont l'analyse révèle déjà l'ébauche d'une dissociation cyto-albuminique : 1 lymphocyte, 4 à la cellule de Nageotte, avec 0 gr. 40 d'albumine.

Les réactions de Wassermann, de Pandy, de Wichbrod pratiquées sur le liquide donnent des résultats négatifs. La lecture des tubes de solution de benjoin colloïdal permet de tracer une courbe normale. Enfin, le taux de sucre dans le liquide céphalo-rachidien s'élève à 1 gramme p. 1.000. Néanmoins, on institue un traitement antiluétique. Successivement, le malade reçoit sans le moindre bénéfice douze injections de Cy Hg et sept injections de novarsénobenzol.

Devant l'échec de cette thérapeutique, l'augmentation des troubles parétospasmodiques, l'ascension de la limite supérieure des territoires d'anesthésie, la recrudescence des décharges électriques qui parcourent son corps et l'apparition toute récente de difficultés de la miction, le malade, d'accord avec son médecin, décide son transfert à Mustapha.

Cette affection évolue chez un homme jeune marié depuis un an, indemne e toute tare héréditaire connue, de toute intoxication ou infection antérieure aiguë ou chronique. Devant notre insistance, il nie énergiquement tout antécédent syphilitique, éthylique ou tabagique et l'examen ne révèle aucun symptôme objectif favorable à l'une de ces hypothèses. Sa maladie n'a nullement altéré son état général. Aussi trouvons-nous couché un adulte vigoureux, nullement amaigri ou anémié. Bien qu'atteint d'un certain degré de surdité, il répond nettement et avec intelligence à nos questions. Il nous raconte sans longueur et sans détails inutiles l'histoire très précise ci-dessus relatée.

Confiné au lit par l'impotence de ses membres inférieurs, il nous dit son impossibilité à se lever et à marcher, quand nous l'en prions. Soutenu par deux infirmiers, il peut exécuter devant nous, avec beaucoup de peine, quelques pas. Alternativement, chaque membre enraidi se détache à grand'peine du sol et retombe très lourdement à quelques centimètres en avant du point de départ. Maintenu debout, on voit se succéder au niveau des cuisses et des jambes des contractions musculaires rapides et sans portée. Recouché, il ne peut exécuter aucun déplacement de ses membres inférieurs étendus dont les reliefs musculaires très accusés traduisent l'hypertonie que, par ailleurs, confirment l'augmentation de leur consistance et leur résistance aux mouvements passifs. Au cours de nycthémère, des accès de spasmes toniques survenant sans cause apparente traduisent l'excitation médullaire.

Cette paralysie et cette contracture n'atteignent que les membres inférieurs et prédominent nettement à gauche. L'asymétrie des troubles moteurs se retrouve dans les troubles réflexes.

L'exagération des réflexes achilléens et rotuliens avec réponses polycinétiques, trépidation épileptoïde et clonus de la rotule, bien que bilatérale, prédomine nettement à gauche. De même, le Babinski bilatéral est plus vif à gauche. Les réflexes crémastériens et abdominaux sont normaux. Seulement, à gauche, le réflexe abdominal exige pour se produire une excitation de la peau plus forte et plus longue. Les réflexes de défense s'obtiennent aussi plus aisément à gauche.

On ne les provoque que par l'excitation des membres inférieurs. L'excitation au-dessus des aines reste sans réponse. Si donc, ces réflexes de défense témoignent la libération partielle de la moelle, ils ne peuvent être utilisés pour la détermination de la limite inférieure de la compression.

La sensibilité est diminuée à tous les modes dans la moitié inférieure du corps. Une ceinture placée au niveau des 4es espaces intercostaux limite en haut le territoire de l'hypoesthésie. Les pupilles réagissent bien à la lumière et à l'accommodation. Le cours des mictions, le jet d'urine cependant vigoureux semblent subir de véritables chutes de tension. C'est le seul trouble sphinctérien

relevé. Par ailleurs, le système nerveux et les autres appareils sont indemnes ; l'analyse des urines ne révèle aucun élément anormal.

La colonne vertébrale a conservé sa forme harmonieuse et sa souplesse, mais la percussion de l'apophyse épineuse de la 1re dorsale, comme la flexion de la tête, déclanche les mêmes décharges électriques. La radiographie de la colonne ne met en évidence aucune lésion vertébrale ou costale.

Devant pareil ensemble symptomatique, on suspecte le diagnostic, on ponctionne le rachis au point classique. On profite de cette occasion pour éprouver la manœuvre de Queeckensteed qui accuse un blocage sous-arachnoïdien. La pression initiale au manomètre de Claude est de 18,5.

Après cinq minutes de compression des carotides elle est de 18,5.

Après dix minutes de compression des carotides elle est de 17.

Après quinze minutes de compression des carotides elle est de 17.

Après vingt minutes de compression des carotides elle est de 19,5.

Après vingt-cinq minutes de compression des carotides elle est de 18,5.

Le liquide recueilli accuse indiscutablement la dissociation qui s'ébauchait en juillet, 4,8 éléments par millimètre cube, 1 gr. 33 d'albumine.

Le 21 septembre 1931, on injecte à travers le 6e espace cervical 2 cent. cubes de lipiodol ; un mouvement intempestif du malade au cours de l'injection déplace l'aiguille et envoie la substance opaque dans l'espace épidural.

Le 23 septembre 1931, on recommence l'injection de lipiodol, mais cette fois on emprunte la voie sous-occipitale. L'opération se passe sans incident.

La première radiographie pratiquée le lendemain montre un accrochage du lipiodol sous la forme d'un émiettement granuleux en bande moniliforme tangent à droite du canal rachidien étendu du bord inférieur de la 1re dorsale au bord supérieur de la 5e et occupant en largeur environ le 1/4 extrême droit de la lumière du canal rachidien. Au fond du cul-de-sac dure-mérien existe un léger culot de lipiodol. Des radiographies en série de cette première image sont prises ensuite à des intervalles de trois à cinq jours. Elles permettent de suivre l'accroissement régulier du culot lipiodolé proportionnel à l'effacement progressif de la suspension dorsale.

De ces divers aspects, nous sommes en droit de déduire que le canal rachidien est obturé à gauche et que sur la droite sa perméabilité est réduite à un étroit tunnel long et tortueux à travers lequel le lipiodol filtre difficilement en s'égrenant.

De plus, les ponctions cervicale et sous-occipitale ont fait disparaitre temporairement les douleurs à type de décharge électrique, alors que les ponctions lombaires ne les modifiaient nullement.

La réaction de Weinberg est négative le 24 septembre et l'équilibre leucocytaire ne révèle pas d'éosinophilie. L'intradermo-réaction de Casoni n'a pu être pratiquée.

On pose le diagnostic d'échinococcose rachidienne extra-dure-mérienne, comprimant en avant et à gauche le fourreau dure-mérien et la moelle au niveau des 2e, 3e et 4e vertèbres dorsales.

En possession de ce diagnostic précis de localisation et de nature, on confie le malade à M. le professeur Costantini pour être opéré.

On intervient à l'anesthésie générale le 5 novembre 1931. On découvre un foyer qui siège dans les 1res dorsales. Une apophyse épineuse vermoulue et branlante est enlevée. Elle est infiltrée de microkystes hydatiques. On poursuit la résection osseuse et on enlève les lames correspondantes infiltrées aussi de microkystes. Bientôt, on arrive sur le canal rachidien qui est longuement ouvert par résection des apophyses épineuses et des lames sus- et sous-jacentes.

Dans ce canal de nombreux petits kystes refoulent vers la droite le tube dure-mérien. On poursuit l'exploration à la curette. On est ainsi conduit à passer entre deux racines et à curetter très facilement la moitié gauche du corps de la 1re dorsale.

Enfin, on finit par découvrir et enlever un kyste gros comme une noix,

inclus dans le médiastin, juste devant la colonne sur son flanc gauche. Avec la curette, à travers l'orifice vertébral, on essaie de ramener toutes les vésicules pré- et latéro-vertébrales. Tout le champ opératoire a été fatalement souillé par des vésicules au cours de l'intervention. On évite le formol et on nettoie à l'éther toute la large surface cruentée qu'on referme en deux plans.

Le 3 novembre, trois jours après l'intervention, le malade accuse le retour de la motilité et de la sensibilité qu'un examen clinique pratiqué ce jour confirme. Durant la manœuvre de Buré, le malade tient deux minutes entières sur ses jambes verticales. Le signe de Babinski a disparu à gauche, il est douteux à droite. Les réflexes tendineux sont moins forts qu'avant l'intervention. Le sphincter vésical a repris son jeu physiologique. Un mois après, le malade se lève et marche.

Le 19 janvier, il peut réexercer son métier d'électricien, il travaille depuis régulièrement et, plusieurs fois par jour, grimpe sur des échelles.

De sa maladie il conserve cependant :

1° Une très légère parésie du membre inférieur gauche. Il lui est impossible de donner un coup de pied violent;

2° Un réflexe tendineux des rotuliens et des achilléens, exagéré surtout à gauche, avec tendance à la trépidation épileptoïde et au clonus, sans phénomène de Babinski.

Revu le 5 février 1933, soit exactement quinze mois après l'intervention chirurgicale :

Le malade a travaillé sans un jour d'indisponibilité. Il marche et grimpe aux échelles sans difficulté. La motilité et la force sont parfaites, meilleures qu'il y a un an.

Depuis dix jours, il se plaint de douleurs dans l'épaule droite qui irradient vers la face postérieure du bras et de paresthésie vague dans tout le corps. L'examen relève un Babinski variable à droite, de la trépidation épileptoïde à gauche, vite épuisée. Tout le reste est normal.

Le 7 mars, le malade entre à nouveau à la clinique chirurgicale. Manifestement, il marche mal et progressivement apparaissent les signes d'une paraplégie complète.

Le 20 mars survient une hémoptysie abondante qu'on traite par l'émétine.

Des radios montrent que les deux poumons présentent sur toute leur étendue une image pommelée.

Des examens de crachats font découvrir du bacille de Koch.

On se trouve en présence d'une tuberculose aiguë. On ne saurait tenter une nouvelle intervention vertébrale.

Le décès survient le 18 avril 1933. Pas d'autopsie.

Toute observation de kyste hydatique de la colonne vertébrale est intéressante en soi, d'abord parce que cette localisation peut être considérée comme assez fréquente puisque, dans le magnifique mémoire qu'ils ont consacré à l'abcès ossifluent d'origine hydatique (*Revue de Chirurgie*, 1929), Grisel et Dévé ont pu colliger 190 observations authentiques, ensuite parce que la question encore mal connue pose trois problèmes dont deux au moins demandent de nouvelles recherches.

Il s'agit de la pathogénie, du diagnostic, enfin du traitement.

La pathogénie : A notre avis ce côté de la question est bien étudié. S'il est vrai qu'on peut théoriquement concevoir la localisation primitive des embryons exacanthes dans n'importe quel coin des tissus paravertébraux et dans le canal rachidien, nous pensons avec Dévé qu'en pratique le kyste hydatique de la colonne vertébrale croit et se développe dans le tissu

osseux. De là il essaime, envahit les gouttières vertébrales, le canal rachidien, le médiastin, etc.

Il y a toujours des auteurs qui soutiendront sans preuves l'opinion ancienne émise par Chaumier qui pensait que les acéphalocytes développées à l'extérieur pénètrent la colonne vertébrale par les trous de conjugaison.

Mais cette façon de voir est contraire à tout ce que nous savons de la biologie du kyste hydatique osseux. Un kyste hydatique né dans l'os s'y développe d'une façon particulière qui aboutit à une infiltration micro-vésiculaire du tissu spongieux [1].

Chaque vésicule peut s'extérioriser, se développer dans les parties molles voisines, prendre des dimensions importantes, donner naissance à ce que Dévé appelle si heureusement l'abcès ossifluent hydatique. On peut alors avoir l'impression que le parasite vésiculaire a rongé de l'extérieur le tissu osseux. En réalité un kyste des parties molles s'arrête toujours devant l'obstacle osseux et se développe alentour.

Pour reprendre le texte même de M. Dévé : « Les kystes hydatiques paravertébraux, décrits comme kystes primitifs des parties molles ayant secondairement érodé les vertèbres et pénétré du dehors dans le canal rachidien, ne sont presque toujours que des collections hydatiques à point de départ osseux. »

Le diagnostic. — D'après Grisel et Dévé, il n'aurait été fait que quatre fois : Adéon, Brugi, Gill et Bullock, Rocher. A ces 4 cas il faut ajouter le nôtre. Mais nous devons remarquer que jamais nous n'aurions porté un tel diagnostic si dans les antécédents du malade il n'y avait eu un kyste hydatique du foie opéré. Et cependant nous étions avertis, car c'était le troisième cas de kyste hydatique vertébral que l'un de nous observait.

Le premier qui figure dans la thèse de Kersente appartenait au regretté professeur Curtillet. Un kyste d'une gouttière vertébrale paraissait isolé. Malgré l'opération, la localisation osseuse demeure inconnue.

Pour le deuxième cas, observé avec Lombard, plusieurs interventions furent pratiquées. La première par l'un de nous. Un kyste occupait les parties molles de la région lombo-sacrée. Soupçonnant une hydatose vertébrale, nous découvrîmes le squelette sans toutefois pratiquer une laminectomie, ce que nous ferions maintenant. Le squelette paraissant net, la localisation vertébrale demeura méconnue, malgré de nombreuses radiographies. Plus tard, les lésions ayant envahi une partie du sacrum s'extériorisèrent et furent évidentes. C'est alors que Lombard eut à intervenir.

Les lésions anatomiques et le mode d'envahissement du kyste hydatique osseux expliquent en partie les difficultés du diagnostic et le mutisme habituel de la radiographie. En effet, le kyste hydatique laisse intact le disque intervertébral, de sorte que ce dernier ne sera pas « pincé » comme dans le mal de Pott. Par ailleurs, le kyste n'est jamais volumineux au moment où la paraplégie apparaît. Le tissu spongieux de la vertèbre, infiltré de micro-kystes, conserve intacte son organisation trabéculaire.

1. Costantini : Kystes hydatiques des os longs. *Revue de Chirurgie*, 1924.

De sorte que le corps vertébral ne s'effondrera pas. Ce n'est qu'exceptionnellement qu'on notera une vertèbre cunéiforme comme dans le cas de Curtillet, le seul connu.

Malgré tout, nous sentons bien que, si nous voulons faire faire des progrès à la question du diagnostic des kystes hydatiques de la colonne vertébrale, c'est par une étude plus radiologique, plus minutieuse, plus attentive des cas qui nous seront soumis que nous y parviendrons.

Déjà Grisel et Dévé insistent sur la nécessité de porter attention à la tête et au col des côtes adjacentes. Des altérations costo-vertébrales, même légères, doivent faire penser au kyste hydatique en présence d'une paraplégie apparue progressivement. De plus, l'abcès ossifluent hydatique donne une ombre latérale parfois séparée du rachis et n'offre jamais l'aspect en fuseau caractéristique de l'abcès pottique.

Ce sont là ce qu'on pourrait appeler les petits signes radiologiques du kyste hydatique. Il y en a peut-être d'autres qu'il faudra découvrir.

Leur connaissance nous apparaît d'ores et déjà comme de la plus grande importance.

Nous avons vu la valeur diagnostique des antécédents lorsque antérieurement le malade paraplégique aura été opéré d'un kyste hydatique du foie, du poumon, etc.

Pour clore ce chapitre du diagnostic, nous demanderons qu'on accorde la plus grande attention aux kystes hydatiques qu'une intervention fait découvrir plaqués dans la gouttière vertébrale contre l'os. Ce sont des kystes hydatiques d'origine osseuse vertébrale et nous conseillons, même s'il n'y a pas de paraplégie, même si les radiographies sont muettes, de pratiquer systématiquement une laminectomie d'exploration.

Le traitement : Il est actuellement exclusivement chirurgical. Nous pouvons le regretter ; car, tant qu'on n'aura pas découvert un procédé médicamenteux ou physiothérapique hydatidicide, nous nous heurterons à des lésions si complexes et à une telle diffusion des vésicules que presque toujours l'acte opératoire ne saurait avoir d'autres prétentions que d'améliorer ou de faire disparaître la paraplégie pour un temps, la récidive étant la règle. Ainsi, chez notre opérée, la paraplégie, après avoir totalement disparu, réapparut après seize mois. Et, cependant, nous avions supprimé à la curette la moitié d'un corps vertébral, nous avions pu pénétrer dans le médiastin pour enlever un kyste volumineux.

Il existe dans la littérature quelques observations réconfortantes avec prolongation importante de la vie ou même guérison.

Nous pouvons bien considérer comme guérie l'opérée que présenta Guyot dix-huit ans après une seule opération.

La malade d'Alessandri avait été opérée seize ans et demi avant la première fois et quatre ans la dernière fois.

Dans le cas remarquable de Syme le malade était encore en vie seize ans après la première opération, cela grâce à cinq opérations successives.

En dehors de ces cas vraiment heureux on ne trouve que sept observa-

tions suivies deux ans et demi, trois ans, quatre ans, six ans, sept ans. C'est évidemment peu.

Ce qui frappe, c'est que les longues survies sont dues à des interventions itératives. Toujours d'après Grisel et Dévé, les opérations successives ont été pratiquées chez 22 malades.

Nous aurions pu certainement dans notre cas lever la compression médullaire par une seconde intervention si, au moment même où la paraplégie réapparaissait, une tuberculose pulmonaire à marche aiguë ne nous avait empêché d'intervenir.

Statistique opératoire personnelle de 135 cas de kystes hydatiques du foie,

par M. G. **Oulié** (Constantine), correspondant national.

Nombre de malades. — De 1922 à 1932 j'ai personnellement opéré 135 malades atteints d'échinococcose hépatique [1].

Terrain. — Sexe : 66 hommes, 69 femmes.

Race : 51 Européens, 74 musulmans indigènes, 10 israélites indigènes [2].

Age : 1 kyste chez un enfant de neuf ans.

2 kystes chez des enfants de dix ans.

22 cas entre onze et vingt ans.

47 cas entre vingt et un et trente ans.

36 cas entre trente et un et quarante ans.

15 cas entre quarante et un et cinquante ans.

6 cas entre cinquante et un et soixante ans.

2 cas entre soixante et un et soixante-dix ans.

Et 4 cas d'âge non spécifié.

Nombre de kystes. — 25 malades sur 135 présentaient plusieurs kystes

11 malades furent opérés de 2 kystes.

5 malades furent opérés de 3 kystes.

1 malade fut opéré de 4 kystes.

1 malade fut opéré de 6 kystes.

1 malade fut opéré de 8 kystes.

Un malade qui présentait 3 kystes du lobe droit et 4 du lobe gauche ne fut opéré que de ceux du lobe droit; il n'accepta pas une seconde intervention pour traiter ceux du lobe gauche.

Un autre porteur d'un kyste multivésiculaire du lobe droit et de kyste épiploïque, qui furent traités, présentait en outre 3 kystes du lobe gauche pour le traitement desquels il ne revint jamais.

1. Dans la même période 47 autres cas furent observés dans le service, mais opérés par nos assistants internes ou remplaçants ils ne figurent pas ici.

2. La rareté relative des kystes chez les Israélites me paraît tenir au fait que ceux-ci vivent dans les villes et ne possèdent presque jamais de chiens.

Dans 4 cas le malade avait été opéré dans l'année même de 2 autres kystes par un autre chirurgien.

Dans 1 cas le troisième kyste fut opéré quatre ans après les autres.

Dans un autre cas 2 kystes furent opérés à six mois d'intervalle.

Enfin, une malade présentait des kystes innombrables. L'intervention se limita au traitement des kystes les plus superficiels.

Il reste 110 malades qui ne présentaient qu'un seul kyste.

En tout, pour 135 malades, 168 kystes furent traités [1].

Variété des kystes. — Sur 168 kystes opérés il existait [2] :

70 kystes univésiculaires clairs ;

7 kystes univésiculaires suppurés ;

47 kystes multivésiculaires non suppurés ;

42 kystes multivésiculaires suppurés, dont 3 gazeux et 6 à parois calcifiées.

Intervention. — Certains malades qui présentaient plusieurs kystes ayant été plusieurs fois opérés il fut pratiqué 152 interventions :

Anesthésie. — Dont 91 sous anesthésie générale à l'éther ;

4 sous anesthésie au chloroforme ;

51 sous anesthésie locale [3] (3 fois seulement complétée d'une anesthésie générale) ;

6 sous anesthésie rachidienne (au début de notre pratique).

Technique opératoire. — *Voie d'abord* : La voie d'abord a une importance considérable. Il faut aborder le kyste là où il est le plus extériorisé, là où il y aura le moins de parenchyme hépatique à inciser. C'est parfois difficile malgré la palpation la plus minutieuse et le contrôle radiographique. Il arrive souvent qu'on palpe sous la paroi abdominale une belle masse arrondie lisse et rénitente qui n'est qu'une saillie du foie abaissé et irrégulièrement hypertrophié. Le kyste est alors ou sous le diaphragme ou à côté de la masse perçue ou derrière elle. En pareil cas, nous ne tentons pas d'aborder le kyste par l'incision pratiquée si celle-ci ne peut permettre un traitement et éventuellement une marsupialisation facile. Nous pratiquons une seconde incision en contact direct avec le kyste.

Nous sommes ainsi intervenus :

124 fois par voie abdominale [4].

1. Dans le cas de kystes innombrables, le nombre des kystes ne pouvant être précisé, ce cas n'est compté que pour un kyste dans ce nombre total.

2. Les deux cas de kystes innombrables sont à ajouter à ces chiffres : ceux des kystes qui furent traités étaient tous univésiculaires clairs ou multivésiculaires non suppurés.

3. Il est très souvent possible d'opérer sous anesthésie locale de gros kystes saillants sous la paroi abdominale et en général multivésiculaires. Presque toujours aussi nous opérons sous locale par voie transdiaphragmatique les gros kystes bien repérés. Nous opérons systématiquement sous locale les malades en mauvais état général.

4. 36 incisions médianes sus-ombilicales ; 7 incisions paramédianes verticales ; 53 incisions transversales sous-costales ou paraombilicales droites ; 6 incisions semblables gauches ; 4 longues incisions transversales à la fois droites et gauches ; 14 incisions

Vingt-neuf fois par voie transdiaphragmatique après résection costale[1].

Traitement du kyste. — Le kyste abordé par voie abdominale ou transphragmatique, nous libérons sa surface des adhérences épiploïques qu'elle peut avoir sur l'étendue d'une paume de main environ. Nous l'isolons de la cavité abdominale et des lèvres de l'incision pariétale par des champs souples et nous ponctionnons avec un petit trocart à kyste. Au début de notre pratique, nous montions ce trocart sur un caoutchouc adapté, d'autre part, à un entonnoir en verre, par lequel le liquide s'évacuait dans un sceau. Nous nous sommes ensuite servi de deux aspirateurs-laveurs, mais leur bon fonctionnement n'a pas été assez constant pour que nous en recommandions l'emploi et nous pensons, au contraire, y renoncer définitivement et revenir au simple entonnoir.

Quoi qu'il en soit, nous évacuons le contenu du kyste et le remplaçons pour moitié environ par du formol au centième que nous laissons en place cinq minutes (Dévé-Quénu).

Après évacuation du formol, nous enlevons le trocart et ouvrons au bistouri d'abord, aux ciseaux ensuite, la périkystique sur une longueur variant, selon la taille du kyste, de 5 à 10 ou 12 centimètres. Les lèvres de l'incision sont alors saisies par deux pinces en cœur, et par l'ouverture nous accouchons doucement la membrane mère saisie avec des pinces en cœur ou à kyste. L'extraction se fait souvent en un bloc, mais parfois en plusieurs fragments. Nous asséchons la poche avec des compresses montées et y faisons ensuite verser de l'éther dont nous laissons au moins une partie. Ether sur toute la plaie opératoire et fermeture de l'ouverture de la périkystique par un surjet de catgut 2.

En principe et par prudence, nous n'abandonnons jamais profondément la poche refermée. Nous ne nous contentons même pas de fixer à la paroi le surjet par ses deux extrémités ou par quelques points intermédiaires (Varsi-Quénu). Nous pensons qu'il est mieux d'exclure de la cavité péritonéale toute la suture hépatique en ourlant le péritoine de chaque côté à 1 ou 2 centimètres de distance. Ainsi, est-ce une surface et non une ligne

parallèles et sous-jacentes au rebord costal droit sans résection costale; 4 incisions semblables avec résection costale (kystes sous-phréniques).

Parfois nous avons combiné des incisions verticales et transversales, incisions en L ou en T.

1. Selon que l'incision est plus ou moins postérieure et plus ou moins haute, la résection porte sur la 10e côte le plus souvent ou la 11e, rarement sur la 9e, trop haute pour aborder le kyste au point déclive et pour passer entre les feuillets du ligament coronaire. Après résection costale, nous accolons au diaphragme par deux surjets la plèvre pariétale doublée des intercostaux et du périoste afin d'isoler un champ pleural dont l'incision ne déterminera pas de pneumothorax. Les incisions latérales restent parfois d'ailleurs au-dessus du cul-de-sac pleural et celui-ci est d'autres fois accolé. Mais au cas de plèvre libre et largement exposée, l'accolement pleuro-diaphragmatique établi, nous incisons rapidement le diaphragme et en suturons les lèvres aux muscles de la paroi, réalisant ainsi une solide occlusion pleurale et un isolement parfait du champ opératoire hépatique. Celui-ci est parfois inclus entre les lèvres du ligament coronaire, ce qui est désirable, mais souvent aussi il est plus ou moins intrapéritonéal. Nous bordons alors soigneusement les berges de la plaie avec des compresses formolées avant de ponctionner le foie.

qui est accolée à la paroi et peut ultérieurement être ponctionnée ou drainée [1].

La paroi musculo-cutanée est refermée en deux ou trois plans, par-dessus, sans drainage.

En cas de *kyste multivésiculaire* il faut agir différemment pour évacuer le kyste. La ponction de celui-ci ou est blanche ou ne ramène que peu de liquide (eau de roche, bilieux, purulent) ou des débris de membranes. L'évacuation au trocart sera impossible, car nous avouons n'avoir jamais pu avec les plus gros trocarts et deux aspirateurs de bonne fabrication évacuer par aspiration les marmelades des kystes multi-vésiculaires.

En ce cas donc, nous laissons le trocart en place et protégeons la plaie soigneusement avec des compresses abdominales imbibées de formol au centième que le péritoine tolère fort bien. Délibérément nous faisons une petite incision de 3 à 4 centimètres dans la périkystique. Immédiatement du liquide et des vésicules sortent, mais en même temps nous jetons une pince en cœur sur chaque lèvre de l'incision et tirons de façon à extérioriser le kyste le plus possible et à l'appliquer contre les champs et les lèvres de l'incision pariétale. Nous agrandissons alors l'incision et attirant le kyste de plus en plus nous le vidons soigneusement avec une cuiller à soupe et la grande curette de Wallich. Lavage au formol et à l'éther pour terminer. Un bon éclairage est nécessaire pour bien nettoyer le fond, les replis et diverticules d'une poche kystique. Le scialytique n'y suffit pas toujours et mieux vaut un éclairage frontal.

Nous suturons et réduisons, comme les univésiculaires, certains kystes multivésiculaires non suppurés. Ce sont ceux dont les parois sont souples et non calcifiées, ceux qui ne sont pas trop volumineux, ceux dont la toilette a pu être rigoureusement faite et contrôlée, ceux qui ne s'accompagnent pas de cholérragie opératoire.

Les autres sont marsupialisés.

Pour marsupialiser un kyste nous nous servons de catgut 2 par points séparés qui prennent largement la périkystique d'une part, le péritoine et la paroi musculo-aponévrotique en un seul plan d'autre part. Nous marsupialisons en général en fronçant l'ouverture de la périkystique et en ne la fixant qu'à une partie de l'incision pariétale qui est refermée soigneusement dans le reste de son étendue. Car si celle-ci doit être suffisante pour permettre une exploration du foie [2] elle peut être le siège d'une éventration

1. Un fait récent et malheureux nous a démontré le bien-fondé de cette pratique : un de nos internes avait opéré et réduit sans drainage un kyste hydatique du lobe droit, par incision sous-costale, en fixant simplement le surjet dans la paroi musculaire. On dut secondairement drainer. L'interne étant parti en vacances, nous plaçâmes nous-même le drain et, malgré toute notre attention, en réincisant la paroi et le kyste, nous pénétrâmes dans la cavité péritonéale. Le drain suivit le même trajet, *traversant sur 1 ou 2 centimètres la cavité péritonéale libre, avant de pénétrer dans la poche*. Le contenu du kyste sortant à flots par le drain, nous ne nous aperçûmes pas de ce qui s'était passé et en trois jours la malade mourut de péritonite généralisée. L'*autopsie* seule nous en révéla le mécanisme.

2. En cas de kystes volumineux saillant sous la paroi chez un sujet en mauvais état général nous faisons sous anesthésie locale une petite incision pour le traitement

tardive dans la surface de marsupialisation qu'on doit donc réduire et reporter le plus haut possible.

Au cas de réduction comme de marsupialisation il nous est arrivé souvent de pratiquer une résection de la périkystique flottante pour diminuer d'autant la cavité résiduelle propice à la constitution des épanchements post-opératoires et à leur infection. Mais nous nous refusons à nous laisser tenter par une chirurgie d'exérèse brillante et dangereuse. La fusion des périkystiques avec les organes voisins est parfois intime, il n'existe pas alors de plan de clivage : hémorragies et déchirures sont à craindre. Mieux vaut dans ce cas s'arrêter modestement avant ces incidents opératoires et abandonner une périkystique qui se résorbera de toute façon assez rapidement [1].

Par cette technique opératoire nous avons :

Marsupialisé 82 kystes dont 3 opérés en deux temps et réduit après formolage :

86 kystes, 15 fois après résection partielle de l'adventice ; 3 fois seulement après capitonnage.

Résultats. — Sur 140 kystes dont la destinée post-opératoire a pu être « individualisée », nous comptons [2] :

59 univésiculaires clairs :

53 réduits	Cicatrisations *per primam*	30
	Suppurations pariétales [3]	7
	Réouvertures secondaires	13
	Décès	3
6 marsupialisés	Guérisons	4
	Décès	2

exclusif du kyste — remettant à plus tard, s'il y a lieu, une laparotomie exploratrice sous anesthésie générale.

1. Les kystes centraux nécessitent que l'on prenne des précautions d'hémostase avant l'incision du parenchyme hépatique. Nous ne pensons pas que le bistouri électrique puisse empêcher les hémorragies des gros troncs veineux porte. Avant d'inciser le foie, de chaque côté de la ligne qui sera incisée, nous passons avec l'aiguille de Desjardins de gros catguts en points en U que nous serrons modérément. Nous avons l'impression que cette manœuvre a une efficacité réelle.

Il est parfois malaisé — le formol évacué, — le kyste profond et vide, rétracté, de retrouver la cavité dans un foie qui saigne et d'enlever la membrane mère. Trois fois nous avons dû y renoncer sous la menace d'une hémorragie inquiétante. Peut-être, le formol évacué, pourrait-on remplir la cavité kystique de sérum et — la laissant pleine — la rechercher et la trouver plus aisément. Nous n'avons pas encore eu l'occasion de réaliser cette idée théorique.

2. Une telle statistique est très difficile à établir avec une rigoureuse exactitude. Il existe d'une part le nombre des opérés (135), le nombre des kystes traités (168) et le nombre des kystes dont nous avons cru pouvoir « individualiser l'évolution », soit 140. La différence entre le dernier chiffre et les deux précédents s'explique ainsi : si un malade a été traité pour 2 kystes, un univésiculaire clair réduit et un multivésiculaire marsupialisé, nous avons compté 2 kystes, et en avons précisé la destinée post-opératoire ; mais dans un cas où furent marsupialisés 6 kystes multivésiculaires, nous avons compté : 1 kyste marsupialisé guéri, etc.

3. Dans cette catégorie entrent les cas de petite fistulisation temporaire de la poche réduite ou ponctionnée à plusieurs reprises.

4 univésiculaires suppurés :

2 réduits	Cicatrisation *per primam*	1
	Décès	1
2 marsupialisés.	Guérisons	2

38 multivésiculaires non suppurés :

15 réduits	Cicatrisations *per primam*	11
	Suppurations pariétales	3
	Réouverture secondaire	1
23 marsupialisés.	Guérisons	21
	Décès	2

39 multivésiculaires suppurés :

5 réduits	Cicatrisations *per priman*	2
	Réouvertures secondaires	3
34 marsupialisés.	Guérisons	27
	Décès	7

Soit en bloc sur 74 réductions :

Cicatrisations *per priman*	44
Suppurations pariétales	10
Réouvertures secondaires	17
Décès	3

Soit en bloc sur 66 marsupialisations :

Guérisons	54
Décès	12

A. Guérisons. — Les cicatrisations *per primam* sont obtenues dans un délai de quinze à vingt jours.

Les suppurations pariétales dans un délai de quinze à trente jours.

Les réouvertures et drainages secondaires donnent des guérisons dans un délai de trois à six mois, sauf 1 cas de neuf, 1 de onze et un de dix-neuf mois.

Après marsupialisations, les guérisons ont été obtenues dans un délai de un à onze mois, sauf dans 3 cas où les délais de cicatrisation furent exceptionnellement longs [1], et sur lesquels deux fistules biliaires intermittentes persistent encore.

B. Décès. — 15 décès sur 135 opérés, soit un peu plus de 11 p. 100. 3 après réduction, 12 après marsupialisation.

A lire les observations, on voit que pour la plupart il s'agit de malades dont les lésions anatomo-pathologiques étaient telles qu'ils ne pouvaient guérir par l'intervention chirurgicale.

1. 4 en un mois, 10 en deux, 12 en trois, 6 en quatre, 6 en cinq, 4 en six, 3 en sept, 2 en huit, 1 en dix, 1 en onze, enfin 1 en trois ans et 2 fistules actuellement encore intermittentes, trois et quatre ans après l'intervention.

Il ne faut pas opposer ces résultats à ceux de la réduction sans drainage. Les kystes marsupialisés ne pouvaient être pour l'immense majorité que marsupialisés, et ce sont les plus graves. Remarque semblable pour les décès.

7*

Nous pensons intéressant d'en résumer les observations :

1. Homme, trente-cinq ans. Gros kyste central univésiculaire clair. Déjà opéré de 2 kystes l'année même. Mauvais état général. Voie transdiaphragmatique. Grosse hémorragie opératoire. Décès le jour même par shock complexe. Le formol évacué, la membrane mère n'avait pu être retrouvée et on avait dû tamponner l'incision hépatique.

2. Femme, vingt-six ans. 2 kystes multivésiculaires marsupialisés, l'un par voie abdominale, l'autre transdiaphragmatique. Opérée quatre fois en deux ans et demi. Compression du pédicule hépatique par adhérences massives : fistule biliaire totale, ascite, insuffisance hépatique terminale.

3. Homme, vingt ans. 2 kystes suppurés lobe gauche. Marsupialisation. Opéré tardivement en pleine cachexie infectieuse. Décès quarante jours après l'opération.

4. Femme, dix-sept ans. Kyste hydatique suppuré central, opéré par voie transpleurale, pneumothorax, hémorragie opératoire importante. Suture de l'incision hépatique dans un but hémostatique. Décès le jour même avec des accidents pulmonaires aigus (atélectasie pulmonaire?).

5. Femme, trente ans. Kyste univésiculaire clair central. Foie cirrhotique. La membrane mère n'a pu être enlevée à cause de l'hémorragie opératoire. Suture totale. Décès un mois après l'opération, de cachexie progressive.

6. Homme, quarante-cinq ans. Volumineux kyste multivésiculaire, cachexie, ascite. Marsupialisation par voie abdominale. Décès le surlendemain de l'opération.

7. Homme, cinquante ans. Enorme kyste multivésiculaire. Marsupialisation abdominale. Décès quatre mois après l'opération par cachexie progressive, infection de la poche et cholérragie.

8. Homme, vingt-deux ans. Gros kyste multivésiculaire. Marsupialisation abdominale. Décès douze jours après l'intervention, cause indéterminée.

9. Femme, quarante-huit ans. Kystes innombrables du foie et de l'abdomen. Cachexie hydatique. Décès trente-cinq jours après le traitement des kystes superficiels (réduction).

10. Femme, trente-cinq ans. Kyste multivésiculaire suppuré. Marsupialisation. Décès le lendemain de l'opération.

11. Homme, vingt-six ans. Kyste multivésiculaire. Marsupialisation par voie abdominale. Décès brusque de cause indéterminée trois jours après l'intervention.

12. Homme, vingt-cinq ans. Kyste face inférieure ouvert dans les voies biliaires. Ictère fébrile depuis trois mois. Drainage du cholédoque et marsupialisation du kyste. Décès trois jours après.

13. Enfant, treize ans. Kyste fistulisé dans les bronches. Cachexie, hépato- et splénomégalie. Drainage du kyste sous-phrénique par voie sous-costale. Décès un mois après par cachexie infectieuse progressive.

14. Femme, quarante-deux ans. Kyste uniloculaire clair lobe droit, abord transpleurodiaphragmatique sous anesthésie locale. Marsupialisation. Bon état opératoire. Décès brusque sept heures après l'intervention. Kyste *ponctionné* quelques jours avant *en médecine*; anaphylaxie?

15. Femme, vingt ans. 8 kystes de tous genres; opérations multiples en un an; infection; ouverture dans les voies biliaires. Cholérragie totale. Marsupialisation transdiaphragmatique et abdominale; arrêt cholérragie et recoloration selles, mais cachexie progressive.

Réflexions. — 1. *Les facteurs de gravité.* — *Age* : Contrairement aux notions classiques, ce ne sont pas les malades les plus âgés qui nous ont fourni le plus grand nombre de décès.

Nous avons perdu :

Un enfant de treize ans.

Un de dix-sept ans.

6 malades dont l'âge oscillait entre vingt et trente ans.

3 entre trente et trente-cinq ans.

3 autres entre quarante et cinquante ans et un de cinquante ans.

Bien plus grande que celle de l'âge nous paraît être l'importance de la *variété anatomo-pathologique de l'échinococcose hépatique*.

Kystes unique ou multiples.

Kystes sous-corticaux ou centraux.

Kystes compliqués par infection, ou ouverture dans les voies biliaires, les bronches ou le tube digestif.

Kystes volumineux enfin (généralement multivésiculaires et souvent infectés).

En reprenant le tableau de nos décès nous groupons :

3 kystes centraux.

3 cas d'échinococcose à foyers multiples.

1 kyste hydatique ouvert dans les voies biliaires et 1 autre ouvert dans les bronches (tous deux en état cachectique).

4 kystes infectés.

2 volumineux kystes multivésiculaires dont un suppuré et 1 seul kyste univésiculaire clair sous-cortical (sur 58 traités) décédé d'accident vraisemblablement anaphylactique.

Les *kystes multiples* sont considérés comme comportant une gravité considérable (Mornard : 30 p. 100 de mortalité).

Par hasard, notre statistique ne comporte que 3 décès sur 25 cas de localisations multiples. Cependant, en principe, il nous paraît qu'il faille souscrire à cette opinion logique de la plus grande gravité des kystes multiples, mais le chiffre de 30 p. 100 de mortalité nous semble actuellement excessif.

De ces variétés graves l'une est intéressante à mettre en relief plus qu'on ne paraît l'avoir fait encore : c'est celle des *kystes centraux*.

Il en existe 8 cas dans notre statistique : 3 décès, 3 réouvertures secondaires après réduction, une guérison en sept mois après marsupialisation, une seule guérison rapide en deux mois malgré que la membrane mère n'ait pu être enlevée.

Sur ces 8 kystes 6 étaient cependant univésiculaires clairs (un multi-vésiculaire suppuré et marsupialisé guérit, un univésiculaire suppuré mourut).

Ce qui crée la gravité des kystes centraux c'est uniquement le fait qu'ils sont au centre du foie et qu'il faut traverser une grande épaisseur de parenchyme hépatique pour les aborder. Il en résulte une atteinte plus rapide de la fonction hépatique et de l'état général. Il en résulte surtout des difficultés opératoires et des suites tout à fait particulières.

La difficulté et le danger opératoire résultent de l'hémorragie de la tranche profonde d'incision hépatique qu'aucun bistouri électrique ne permet d'éviter au niveau des gros troncs veineux porte.

Le danger post-opératoire est l'infection, et, de fait, nous avons dû drainer secondairement 2 kystes sur 3 réduits.

La cavité du kyste est en effet au centre de parois épaisses qui ont peu de tendance à l'accolement. Par suite de l'ouverture des vaisseaux porte et des canalicules biliaires sur la tranche de section; malgré qu'on ait suturé celle-ci, du sang et de la bile fusent dans la cavité résiduelle, s'y accumulent et sont un champ d'infection redoutable pour peu que la bile soit un peu septique.

Enfin la nécessité de passer des points hémostatiques en U entre des tranches de section provoque la nécrose d'îlots de parenchyme augmentant encore les chances d'infection.

L'abord des kystes par *voie transpleuro-diaphragmatique* est un facteur de gravité non totalement négligeable. Nous n'avons pas observé de pleurésie purulente post-opératoire (pas plus que de péritonite d'ailleurs) dans les cas opérés par nous.

Cependant, sur 29 kystes opérés par voie transdiaphragmatique, nous comptons 5 décès, soit 17 p. 100 (statistique totale : 11 p. 100). Mais ces chiffres ne doivent pas être pris sans rechercher les causes des décès : dans 2 cas, il s'agissait de localisations multiples, les décès furent tardifs et sans rapport avec les interventions transpleurales; dans 3 cas, au contraire, ils survinrent le même jour, l'un par shock complet surtout hémorragique, l'autre par accidents anaphylactiques, le troisième par complications pulmonaires suraiguës. Dans ces 3 cas, le pneumothorax n'avait pu être évité et nous ne pourrions affirmer que sa part fut nulle dans l'évolution des accidents.

2. *Kystes ouverts dans les voies biliaires.* — Dans un seul cas nous avons pratiqué le drainage du cholédoque en même temps que la marsupialisation d'un kyste de la face inférieure pour un ictère fébrile datant de trois mois. Décès trois jours après.

Tous les autres kystes ouverts dans les voies biliaires ont guéri par ouverture simple du kyste.

3. *Kystes suppurés réduits.* — Nous avions à la suite de Brun — avec prudence — entre 1923 et 1926 réduit sans drainage 7 kystes suppurés. Il s'agissait de kystes qui paraissaient aseptiques par l'absence de fièvre et de signes généraux, et par l'absence d'odeur. Après évacuation, formolage et asséchement, la toilette en avait pu être faite immédiatement. La suture de la périkystique avait toujours été soigneusement exclue de la cavité péritonéale.

Les résultats furent les suivants :

Nous mettrons tout d'abord à part un cas de kyste univésiculaire central suppuré et certainement infecté, pour lequel la suture nous fut imposée comme seul procédé d'hémostase de la tranche d'incision hépatique. Décès le jour même d'accidents pulmonaires aigus.

Restent 6 kystes suturés volontairement et qui guérirent : 2 multivésiculaires suppurés avec excellent résultat : cicatrisation *per primam*; 2 autres multivésiculaire et univésiculaire suppurés qui durent être finalement drainés : guérison en quatre, cinq et dix-neuf mois.

Un dernier univésiculaire suppuré : cicatrisation *per primam*, mais une

abcédation et fistulisation spontanée se produisit deux ans après. Le débridement mena dans une cavité du même volume que le kysté traité (tête d'enfant).

Nous n'avons plus réduit de kystes suppurés depuis 1926.

4. *Kystes calcifiés.* — Nous n'avons jamais eu l'occasion d'opérer des kystes morts, calcifiés en involution cicatricielle avancée, de ces kystes qui, dans une petite coque rétractée et avancée, ne contiennent qu'un magma caséeux plus ou moins crétacé.

Nous avons opéré par contre un certain nombre de kystes vivants, parfois de grand volume et toujours multivésiculaires et dont la périkystique présentait des placards plus ou moins grands d'incrustation calcaire. Nous nous sommes alors comportés comme dans les cas habituels, réséquant de la périkystique ce qui pouvait l'être sans danger, enlevant parfois au bistouri les lames calcifiées les plus internes de la périkystique, sans jamais chercher à passer en dehors de celle-ci et parfois — en cas d'infection franche — laissant tout et assistant dans les semaines suivantes à l'élimination par lambeaux de la périkystique décollée.

5. *Récidives.* — Les kystes ont été formolés selon la technique de Dévé et le plus souvent éthérisés après asséchement au formol.

Nous n'avons observé que deux récidives indiscutables, toutes deux dans les mêmes conditions : kystes épigastriques petits, multivésiculaires (donc formolage incomplet) traités par marsupialisation et qui présentèrent l'un huit mois, l'autre trente-trois mois après, une récidive par ensemencement dans la paroi.

En dehors de cette statistique, parce que opérés une première fois par d'autres chirurgiens, nous en avons observé quatre autres cas, tous par ensemencement opératoire pariétal.

Conclusions générales. — Le kyste hydatique est une tumeur essentiellement bénigne et le plus souvent bien tolérée, La probabilité d'apparition de complications impose en tous les cas l'opération. Celle-ci doit être prudente et ne pas faire courir au malade des risques tout à fait disproportionnés avec la gravité de l'affection et d'ailleurs tout à fait inutiles.

Nous n'avons jamais fait que des résections prudentes et presque toujours partielles de périkystiques flottantes et peu adhérentes. Le plus souvent nous n'en avons pas fait. Lorsque nous l'avons tenté, nous nous sommes toujours modestement arrêtés devant les difficultés de dissection et avons abandonné ce qui adhérait aux viscères ou vaisseaux voisins.

Notre prudence n'est d'ailleurs que celle que recommandait déjà le professeur Quénu, en 1909, à la Société de Chirurgie, en condamnant les tentatives d'énucléation des kystes, et que plus récemment défendait avec toute son autorité le professeur Dévé dans un article de la *Revue de Chirurgie* de 1927 : « A propos de la décortication des kystes hydatiques ».

La prudence ne consiste pas seulement à presque toujours abandonner la périkystique. Elle consiste aussi à opérer le plus possible sous anesthésie locale et particulièrement tous les kystes abordés par voie trans-

pleurodiaphragmatique ainsi que les kystes volumineux, en général multivésiculaires souvent infectés, qui saillent sur la paroi abdominale et sont observés chez des malades souvent fatigués.

En pareils cas nous avons abordé ces kystes par l'incision la plus directe sur la partie la plus saillante du kyste et souvent limité la longueur de l'incision à ce qui était nécessaire pour traiter le kyste.

Grâce à ces interventions limitées et peu shockantes — véritables interventions de sauvetage — nous avons guéri beaucoup de malades cachectiques et porteurs de volumineux kystes, qui n'auraient pu faire les frais ni d'une anesthésie générale, ni d'une grande laparotomie exploratrice.

Dans ce même souci de ménager la faible résistance de ces insuffisants hépatiques, en cas d'échinococcoses multiples, il faut savoir renoncer à tout traiter dans une seule séance opératoire et s'arrêter selon les cas et la résistance des malades après le traitement de deux, trois ou quatre kystes. La chirurgie des kystes hydatiques est parfois une chirurgie à plusieurs temps.

La prudence consiste aussi à ne jamais abandonner dans l'abdomen librement un kyste fermé, à toujours au moins l'amarrer à la paroi et mieux encore à exclure de la cavité péritonéale la ligne de suture hépatique.

Mais sous la réserve de ce qui précède, la prudence ne consiste pas à marsupialiser tous les kystes. Malgré que nous voyions ici beaucoup de kystes compliqués, nous avons réduit plus de kystes que nous n'en avons marsupialisés et nous n'avons été obligé d'en réouvrir secondairement guère plus d'un sur cinq.

Nous réduisons les kystes uni- ou multivésiculaires qui ne sont pas infectés cliniquement, qui ont des parois souples et ne sont pas trop volumineux, après avoir fait une minutieuse toilette de la poche sous un bon éclairage.

Nous croyons nécessaire de marsupialiser les kystes suppurés infectés cliniquement, les très grands kystes multivésiculaires, les kystes à parois anfractueuses et diverticulaires, les kystes à parois calcifiées, les kystes avec cholérragie opératoire et les kystes centraux.

Enfin, nous avons toujours pratiqué la méthode du formolage préalable de Dévé, qui est inoffensive, et a fait ses preuves en supprimant pratiquement les récidives, quel que soit le scepticisme à son endroit, ou l'ignorance de certains chirurgiens étrangers.

L'artériographie dans les néoplasies des os et des parties molles,

par M. **Reynaldo dos Santos** (Lisbonne),
membre correspondant étranger.

Dès notre première démonstration à cette Société sur *l'artériographie des membres et de l'aorte*, suivie d'un rapport du professeur Gosset (24 avril 1929), nous avons attiré votre attention sur la « richesse de la néoformation vasculaire dans un sarcome de la cuisse qui laisse entrevoir tout le parti qu'on en pourra tirer pour le diagnostic des tumeurs ». Et nous avons encore insisté sur « le développement spécial de la circulation du sarcome de l'humérus dont la radiographie sans injection artérielle pourrait faire songer à une ostéomyélite ».

Puis, dans notre livre sur *l'Artériographie* (Masson, 1931), enfin dans une dernière communication à cette Société (rapport du professeur Gosset, 27 avril 1932), je suis revenu, toujours avec mes collaborateurs Lamas et Caldas, sur les aspects artériographiques des tumeurs osseuses et des parties molles. Je tiens à accentuer la valeur de cette collaboration, particulièrement celle du radiologue Caldas, sans laquelle cette étude n'aurait pas été possible. L'importance du sujet, une expérience plus riche et de nouveaux aspects du problème, justifient, il me semble, que je revienne sur cette question essentielle, pour l'artériographie et pour le diagnostic différentiel des néoplasies.

Nous avons étudié, à l'artériographie, *37 tumeurs des membres*, dont *30 malignes* et *7 bénignes*, ainsi réparties :

11 tumeurs malignes des parties molles (2 sarcomes de l'avant-bras, 2 de la cuisse, 4 de la jambe, 1 lympho-sarcome de l'aine, 2 myxo-sarcomes de la cuisse et de la fesse) :

19 tumeurs malignes des os (1 sarcome du radius, 2 du cubitus, 6 du fémur, 7 du tibia, 1 de l'os iliaque, 1 sarcome d'Ewing de l'humérus, 1 myélome multiple);

7 tumeurs bénignes (4 des parties molles : fibro-myomes, lipomes et syphilomes; 3 des os : 2 ostéo-chondromes du péroné et de l'os iliaque, 1 ostéome de l'humérus).

En outre, des dizaines d'artériographies d'ostéomyélites (aiguës et chroniques), arthrites, tuberculose et syphilis osseuses, etc., nous ont fourni la base du diagnostic différentiel artériographique, que les difficultés, fréquentes, du diagnostic clinique justifient assez.

I. Tumeurs des parties molles. — Je commencerai par vous rappeler l'exemple assez typique, montré en 1929, d'une forme avancée de *sarcome*

de la cuisse[1] (*l. c.*, fig. 18). Elle sert à démontrer les caractères essentiels de la circulation néoplasique, riche chevelure vasculaire sous la dépendance de la fémorale profonde, « réseau inextricable de vaisseaux néoformés, presque tous du même calibre, courant dans tous les sens, aux lignes raides, brisées et anguleuses », dont le dérèglement semble suivre et reflète la prolifération anarchique de la tumeur elle-même. En fait, c'est l'image de la charpente conjonctivo-vasculaire et du régime circulatoire, en quelque sorte *improvisé* des néoplasmes.

On peut opposer ces aspects à l'hyperhémie des états inflammatoires dont nous choisirons, comme exemple, cette ostéo-arthrite tuberculeuse du coude, qui précisément avait été prise, au premier examen clinique, pour un sarcome. Ici, les branches gardent le calibre dégradé et l'ordonnance classique des ramescences successives.

Un *sarcome de la fesse droite* offre de nouveau l'image d'un réseau néoformé, sous la dépendance de l'artère fessière, bien visible à l'aortographie.

Deux *sarcomes de l'avant-bras* vont nous révéler un autre caractère très important pour le diagnostic différentiel. C'est *la précocité de l'apparition de la circulation veineuse de retour*. Normalement, à l'avant-bras, il faut quatorze ou quinze secondes pour atteindre la visibilité des veines ; or dans ce premier cas, avec deux poses successives, on voit déjà des veines dix et même six secondes après le commencement de l'injection artérielle (humérale).

Mais c'est surtout avec l'artériographie en série, dont je vous ai parlé l'année dernière (séance du 4 janvier 1933), que cet aspect de la physiologie pathologique de la circulation des tumeurs peut être étudiée avec plus de précision.

Le second cas vous donne un exemple. Six poses successives faites avec le *radio-carrousel* de Caldas, *trois*, *quatre*, *cinq*, *sept*, *dix et treize secondes* après le commencement de l'injection de thorostrast, ont montré d'abord la riche chevelure artériolaire (fig. 1) ; puis, à partir de la cinquième seconde, un réseau veineux émergeant de la tumeur ; enfin, l'injection une fois arrêtée, on ne voit dans les dernières poses (fig. 2) que des veines et l'opacité des tissus imprégnés de thorostrast, ce qui contribue mieux à accentuer les contours de la tumeur.

J'ajouterai qu'une simple artériographie faite aux six secondes montrait déjà plusieurs veines partant de la tumeur, ce qui suffisait à établir la vitesse anormale de la traversée artério-veineuse, d'ailleurs exclusivement localisée au néoplasme. En dehors de celle-ci, on ne voit aucune trace de circulation de retour.

Cet autre simple artériogramme de *sarcome des parties molles de la cuisse* (fig. 3) montre aux quinze secondes le réseau néoformé et déjà une grosse veine fémorale avec plusieurs branches afférentes émergeant *seulement de la tumeur*. (Au-dessous nous ne voyons que la circulation artérielle pure.) Or, je vous rappellerai qu'à la cuisse il faut au moins vingt et même

1. Quelques-unes de ces artériographies ont été publiées dans les Bulletins de cette Société, séance du 27 avril 1932. J'en citerai le numéro de la figure, précédé de *l. c.*

vingt-trois secondes pour atteindre normalement la visibilité des veines.

Nous pourrions multiplier les exemples où cette précocité de la visibilité des veines a été aussi frappante. C'est là d'ailleurs une constatation d'ordre général que nous avons vérifiée dans les tumeurs abdominales aussi (tumeurs rénales, etc).

Parmi les quatre sarcomes de la jambe, nous choisirons ce cas avec dix-huit mois d'évolution et dont l'*artério* faite aux huit secondes montre, à côté de quelques veines déjà visibles, et du riche réseau artériel néo-

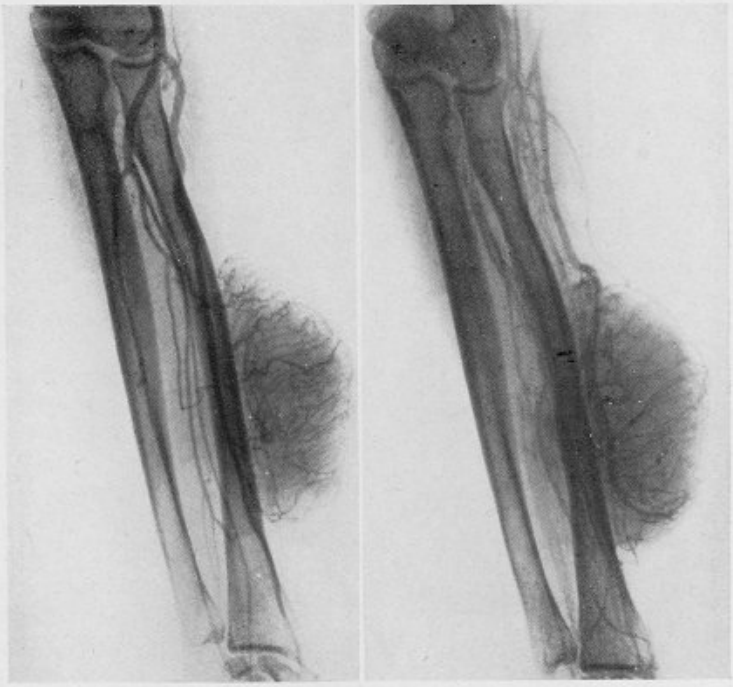

Fig. 1. Fig. 2.

Fig. 1 et 2. — Sarcome de l'avant-bras. *Artério* en série. Ces deux poses ont été prises aux trois et dix secondes. D'abord réseau artériel-néoformé; puis, précocement, l'image veineuse.

formé, de multiples branches flexueuses ou cirsoïdes, aboutissant à de petits lacs sanguins. Encore un détail des néoplasies.

Voici maintenant d'autres aspects où le diagnostic peut être plus délicat.

Ainsi, cette femme de trente-six ans ayant déjà été opérée, un an avant, d'une tumeur kystique multiloculaire, revient avec une récidive locale qui semble limitée et de consistance myxomateuse.

Artériographie : La tumeur, dont les limites sont accentuées par les

vaisseaux qu'elle repousse, est presque avasculaire comme les kystes, les myxomes, etc. Mais à la périphérie, en bas et surtout à la limite supérieure, un réseau assez fin et anormal fait, joint à la récidive, soupçonner la malignité. Or, à l'opération, elle est inextirpable, et, à l'analyse histologique, sarcome fuso-cellulaire avec zones myxomateuses.

L'observation et l'*artério* de cette autre femme de vingt-sept ans est

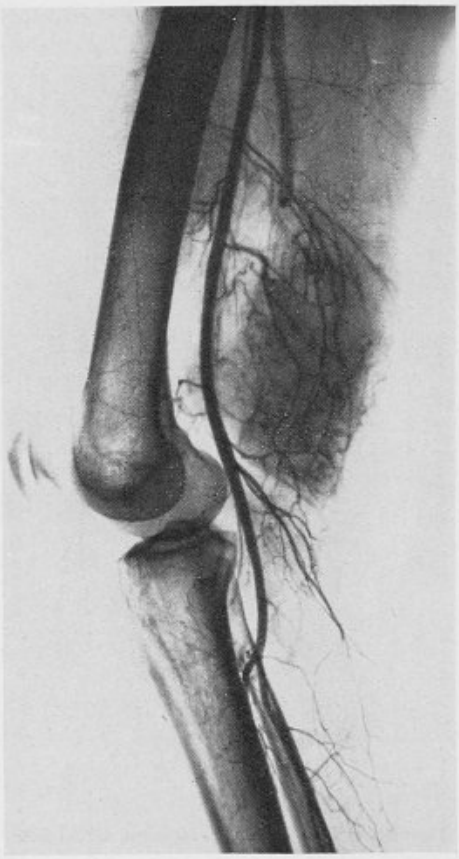

Fig. 3. — Sarcome de la cuisse. *Artério* aux quinze secondes.
Riche réseau néoformé et visibilité précoce de la veine fémorale à la sortie de la tumeur.

pareille. Opérée d'abord d'une tumeur (fibrome?) de la fesse gauche. Récidive trois ans après. La tumeur actuelle a une consistance myxomateuse.

L'*aortographie* montre la zone avasculaire de la partie myxomateuse entourée d'un réseau anormal sous la dépendance des circonflexes et des branches musculaires de la fémorale profonde. Petites images de lacs san-

guins et quelques veines sortant déjà (cinq secondes) du pôle inférieur de la tumeur. Opérée, c'était un sarcome avec dégénérescence myxomateuse.

Ces 2 cas nous intéressent parce que, au premier abord, ils ressemblent aux aspects avasculaires des kystes et autres tumeurs pauvrement irriguées (fibromes, lipomes, etc.). Mais les caractères signalés à la périphérie, joints à la récidive, étaient suffisants pour soupçonner la malignité.

Une des situations les plus troublantes, signalée encore récemment à cette Société, est celle du diagnostic différentiel des *gommes syphilitiques musculaires* avec les *sarcomes*.

M. Roux-Berger, à propos d'une observation de Pinsan (séance du 20 mai 1933), conseille la biopsie après essai thérapeutique négatif, et écrit : « Je sais les dangers de ces prélèvements sur les tumeurs non ulcérées profondes, en particulier sur des sarcomes dont nous savons l'aptitude métastatique. Mais pouvons-nous faire mieux? » Oui, je le crois, aujourd'hui, on peut faire une artériographie d'abord.

Voici un exemple : Femme de quarante-six ans, avec une grosse tumeur intramusculaire de la face antéro-interne de la cuisse gauche, évoluant depuis au moins sept mois. Hyperthermie locale. Sarcome? *Artériographie* : la tumeur repousse la fémorale en dedans, mais il n'y a pas la moindre trace de circulation anormale ou visibilité veineuse. Plutôt une ischémie relative. Réaction Wassermann : ++++. Sous le traitement spécifique, la tumeur diminue, quoique lentement, et on sent à la palpation la disparition de la tumeur et à l'artériographie (3 examens successifs) le retour du vaisseau principal à la position normale.

II. Tumeurs malignes des os. — Je vous rappellerai d'abord cette *artério*, déjà projetée ici (*loc. cit.* fig. 10) d'un *sarcome de la diaphyse fémorale* d'un enfant, dont le diagnostic initial était hésitant avec l'ostéomyélite.

A la même séance je vous ai aussi montré *trois sarcomes du tibia* (*loc. cit.*, fig. 11, 12 et 13).

Voici encore l'image (*aortographie*) d'un *ostéosarcome de l'os iliaque* toujours avec la même vascularisation anormale, néoformée.

Mais j'ai hâte de vous montrer les images *en série*, qui détaillent mieux le régime circulatoire des sarcomes.

Dans le premier cas, publié dans nos Bulletins (séance du 4 janvier 1933), les poses ont été prises huit, douze, seize, vingt, vingt-quatre et vingt-huit secondes après le commencement de l'injection, arrêtée aux dix-huit secondes. C'est un sarcome de l'extrémité inférieure du fémur (femme de dix-huit ans) avec fracture spontanée. L'*artério* montre : 1° les contours de la tumeur rapidement imbibée par le thorotrast ; 2° la richesse de la circulation néoformée ; 3° le pédicule de la tumeur essentiellement formé par les branches articulaires ; 4° la précocité de la visibilité veineuse, dès la troisième pose (seize secondes). La veine poplitée se remplit à partir de la tumeur par les branches efférentes de celle-ci.

A la dernière pose (vingt-huit secondes), au niveau et au-dessus de la tumeur, on ne voit que la circulation veineuse. Forte opacité tissulaire.

Comme pour les parties molles, pratiquement une seule *artério* peut suffire. Celle-ci, faite aux quinze secondes (lorsque normalement les veines ne sont pas encore visibles), révèle une vitesse de retour indiscutable.

Un autre sarcome qui, d'après une biopsie, était à myéloplaxes s'est



FIG. 4. — Sarcome du tibia. *Artério* : 1) réseau néoformé; 2) circulation veineuse précoce; 3) déviation de la poplitée par la tumeur; 4) chevelure vasculaire au niveau des foyers d'ostéolyse; 5) striation artériolaire normale à l'os.

montré assez malin par l'évolution, les caractères cliniques et même radiologiques pour imposer l'amputation.

Voici les six images successives (huit, douze, seize, vingt, vingt-quatre et vingt-huit secondes). Il faut attendre vingt secondes pour commencer à voir la circulation veineuse en dehors de la tumeur, mais au niveau de celle-ci on voit des veines depuis la première pose (huit secondes). L'artériographie révélait des caractères de malignité que l'évolution n'a fait que confirmer.

Parmi les *sept sarcomes du tibia* que nous avons artériographiés, nous en choisirons deux.

Le premier, chez un enfant de dix ans, *sarcome fuso-cellulaire du tibia gauche*. Evolution connue depuis six mois. La *radio* simple montre une tumeur, partie condensante, partie ostéolytique, de toute la moitié supérieure du tibia. L'*artério* (fig. 4) est des plus intéressantes : 1° riche réseau artériolaire néoformé; 2° circulation veineuse précoce à la sortie de la tumeur; 3° déviation de l'artère poplitée par la néoplasie; 4° chevelure vasculaire au niveau des zones lacunaires de raréfaction osseuse en opposition avec l'ischémie relative des zones condensantes; 5° enfin, *striation artériolaire*, normale à l'axe de l'os, annonçant les spicules osseuses rayonnantes que la radiographie simple n'a montrées que six mois après.

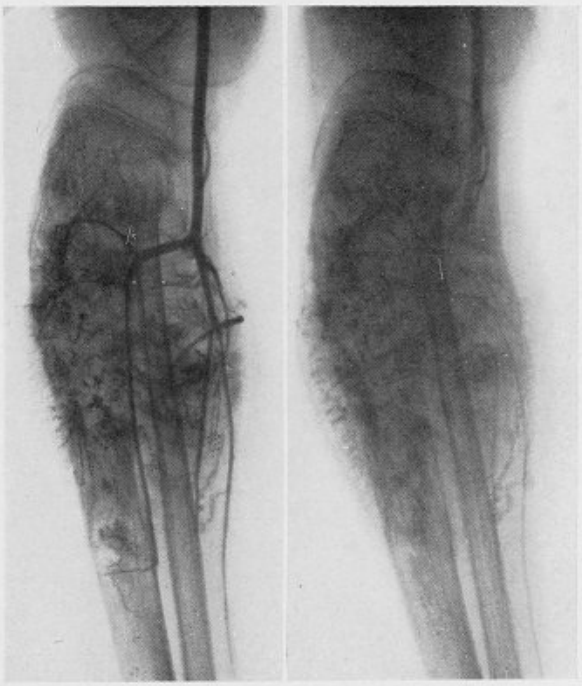

Fig. 5. Fig. 6.

Fig. 5 et 6. — Sarcome du tibia. *Artério* en série. Ces deux poses, choisies parmi les six, montrent deux aspects successifs de la striation vasculaire néoformée, précédant la formation des spicules osseuses.

L'autre observation d'un sarcome du tibia, chez un garçon de dix-sept ans, est au point de vue de la striation vasculaire encore plus suggestive. La *radio* simple montre un sarcome ostéolytique, aux limites éclatées, sans

aucune trace de striation rayonnante du côté de la convexité. Or, l'*artério en série* montre une *très belle striation vasculaire*, normale à la surface du tibia, dès les premières poses (fig. 5). Dans les dernières poses (fig. 6), l'image vasculaire *fait explosion* le long des contours osseux.

C'est autour de cette vascularisation anormale (quoique un peu systématisée) que se feront plus tard les dépôts de calcium donnant lieu aux spicules et images rayonnantes classiques.

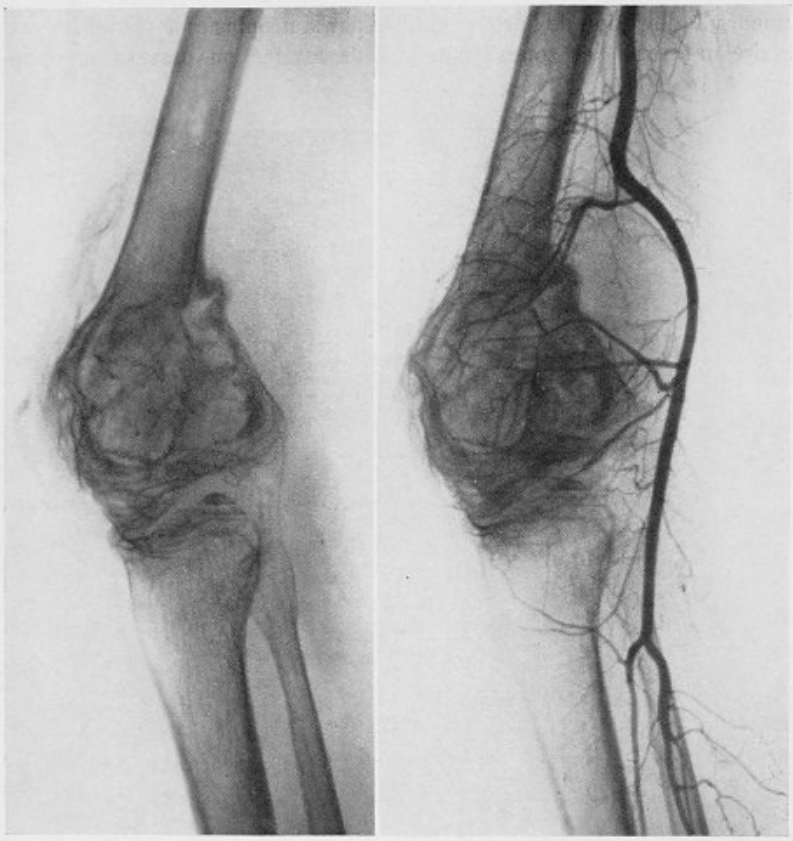

FIG. 7. FIG. 8.

FIG. 7 et 8. — Sarcome de l'extrémité inférieure du fémur simulant, au simple examen radiologique, une arthropathie tabétique.

Mais la striation osseuse est précédée de beaucoup par l'image de la charpente vasculaire révélée par l'artériographie.

Signe précoce qu'il faut joindre au réseau artériel néoformé et à la pré-

cocité de la circulation veineuse de retour, dont les deux observations précédentes sont des exemples démonstratifs.

Voici maintenant quelques cas un peu particuliers :

Une observation, assez rare, de *myélomes multiples* (?) laisse surprendre le processus d'ostéolyse lié à une vascularisation anormalement développée. Dans les régions où l'os est disparu, comme au niveau de la branche ischio-

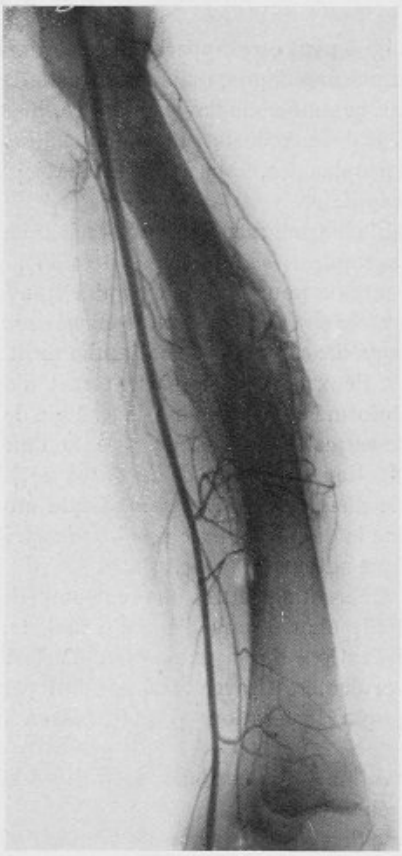

Fig. 9. — Ostéomyélite de la diaphyse du fémur. A l'*artério*, absence de circulation néoformée, *ischémie* du foyer essentiel.

pelvienne gauche, on voit précisément une grosse branche artérielle, riche de rameaux.

Cet autre cas nous a assez troublé au commencement. Il s'agissait d'un homme de quarante ans, avec augmentation de volume de l'extrémité intérieure du fémur. A la radiographie simple, l'image était assez suggestive d'une ostéopathie tabétique : hyperostoses intra-articulaires et autour

du genou, zones de raréfaction des condyles, fixés par des ponts osseux à la rotule, contours bien limités de la tuméfaction osseuse, etc. (fig. 7).

Or, l'*artério* (fig. 8) a révélé : 1° déviation de la poplitée par la tumeur qui, évidemment, envahissait les parties molles ; 2° une richesse de vascularisation pas habituelle dans la syphilis (plutôt ischémisante). L'évolution clinique, puis l'amputation avec analyse histologique ont fixé le diagnostic : *sarcome fusiforme*, plutôt d'accord avec l'artériographie.

Mais c'est avec *l'ostéomyélite* que les hésitations de diagnostic sont plus fréquentes.

L'ostéomyélite aiguë peut être hyperhémiante comme en général tous les processus inflammatoires aigus, mais les caractères artériographiques de l'hyperhémie sont, comme nous l'avons montré, bien différents de ceux des réseaux néoformés des néoplasies. Et, en opposition à la visibilité précoce des veines des néoplasmes, nous avons constaté plutôt un retard, lié à la stase artériolo-capillaire.

Dans l'ostéomyélite chronique, domine l'ischémie. Déjà en 1932, je vous ai donné des exemples (*loc. cit.*, fig. 16 et 17), parmi lesquels un hasard heureux (heureux pour l'artériographie !) avait réuni, chez le même malade, un *cancer de la jambe gauche envahissant le tibia* (*loc. cit.*, fig. 14), et une *ostéomyélite chronique* de la jambe droite (*loc. cit.*, fig. 17). La comparaison des deux artériographies permet d'opposer l'image du réseau vasculaire néoformé de la tumeur à l'ischémie de l'ostéite.

Plus intéressante est cette observation récente d'un garçon de quinze ans avec une tuméfaction du *milieu de la diaphyse fémorale*, fistulisée, sans histoire nette de phase aiguë. La *radio* simple montre la lésion bien localisée au milieu de la diaphyse, *avec parfaite intégrité des épiphyses*, et réaction ostéoplastique autour du foyer.

Le diagnostic différentiel entre une ostéomyélite et un sarcome d'Ewing était hésitant, étant donné l'âge du malade, l'évolution de la maladie et la localisation diaphysaire. Or, l'artériographie (fig. 9), révélant l'ischémie évidente du foyer osseux, a fait pencher le diagnostic vers l'ostéomyélite que l'opération et la guérison ont définitivement confirmé.

Une autre observation, publiée dans notre livre sur l'*Artériographie*, est le revers de la médaille.

Chez un garçon de dix-huit ans, la radio simple de l'humérus pourrait faire pencher vers le diagnostic d'ostéomyélite, tandis que l'*artério*, révélant l'irrigation anormale de la zone malade, confirmait le diagnostic de *sarcome d'Ewing*, que d'autres tumeurs osseuses (sarcome du cubitus) et l'évolution de la maladie, suivie pendant trois ans, ont permis de fixer.

Parmi les *tumeurs bénignes des os*, je me borne à choisir cet *ostéome de l'humérus*, suspecté au commencement de malignité, mais dont l'artériographie ne montre aucune vascularisation suspecte. Aujourd'hui, un an après cette *artério*, le malade est parfaitement bien, et une radio récente confirme le diagnostic d'ostéome.

III. Contrôle artériographique de l'évolution et des résultats de la thérapeutique des tumeurs. — Je veux finir en insistant sur un dernier aspect que je crois des plus intéressants et sur lequel j'ai déjà attiré votre attention en avril 1932. C'est le rôle de l'*artériographie* dans le contrôle des résultats thérapeutiques des méthodes conservatrices dans les tumeurs malignes (radiographie, chimiothérapie, etc.).

Les 2 cas que je vous montre aujourd'hui ont été soumis à la röntgenthérapie par mon collaborateur le Dr Caldas. Le premier, un *sarcome ostéogénique du radius*, est suivi depuis plus de trois ans. Je vous ai montré ici l'*artério* de la tumeur, avec l'image vasculaire néoformée en plume d'autruche. Six mois après, l'image artériographique n'était plus reconnaissable. La tumeur était fondue et la circulation redevenue normale. Nouvelle artériographie trois ans après : l'aspect normal se maintient.

L'autre, un *sarcome du cubitus*, a fourni ces deux artériographies, si suggestives, l'une avant le traitement (circulation néoplasique typique), l'autre, six mois après röntgenthérapie, image pratiquement normale.

Je ne vous donne pas ces images à titre de démonstration de guérison, mais d'exemples du contrôle de l'évolution des tumeurs à travers l'artériographie. Et ce n'est, certes, pas un des aspects les moins passionnants de la méthode.

M. **Métivet** : J'ai été très intéressé par les radiographies de sarcome du tibia, montrant, avant l'apparition des spicules osseuses perpendiculaires au périoste, un riche réseau vasculaire dont l'orientation principale est également perpendiculaire au périoste. Sans doute est-ce l'élément vasculaire qui commande la précipitation de ces travées osseuses. Celles-ci ne sont d'ailleurs pas caractéristiques des sarcomes ossifiants. J'ai eu l'occasion d'amputer une malade pour tumeur maligne de l'extrémité inférieure du fémur. De très nombreuses spicules osseuses perpendiculaires au périoste m'avaient fait conclure à l'existence d'un sarcome ; or l'examen histologique montra qu'il s'agissait d'une métastase d'un épithélioma glandulaire dont, en l'absence d'autopsie, je n'ai pu déterminer le point de départ.

M. **Moulonguet** : J'ai été très intéressé par les dernières radiographies qui paraissent indiquer la guérison d'ostéo-sarcomes par la radiothérapie. Je serai très heureux que M. dos Santos me donne des renseignements cliniques et anatomo-pathologiques sur ces deux observations. En effet les exemples de guérison d'ostéo-sarcome par la radiothérapie sont jusqu'à présent tout à fait exceptionnels.

M. **Dos Santos** : Je répondrai à M. Moulonguet que je n'ai pas voulu envisager la question de guérison. J'ai dit que la radiothérapie était un moyen de suivre l'évolution d'une tumeur, qui peut être soumise à n'importe quel traitement conservateur.

Dans les cas que je vous ai montrés il n'y a pas eu d'examens histologiques, mais seulement cliniques et radiologiques; mais l'aspect radiologique et, pour nous, l'image artériographique étaient suffisamment typiques pour nous les faire considérer comme sarcomes.

Sérothérapie locale et générale d'une streptococcie avec phlegmon disséquant de la jambe,

par MM. **Gosset**, **André Guillemin** et **Paul Michon** (de Nancy).

Une streptococcie qui se traduit, entre autres symptômes, par érysipèle d'un membre et délabrements locaux d'une part, par rash et desquamation scarlatineuse d'autre part, chez un homme ayant dépassé soixante-cinq ans, peut être considérée comme particulièrement grave et permettant d'évaluer l'activité du sérum de Vincent, pour l'emploi duquel nous avons eu largement recours aux *applications locales en pansements*.

Cette infection a eu pour origine une petite plaie superficielle, entourée d'hématome, de la face antérieure de la jambe gauche portion moyenne, produite par un traumatisme banal, à travers les vêtements, vers le 15 octobre 1931. Aucun incident ne lui avait succédé, sinon une assez vive douleur, sans interruption de la marche, et il ne persistait qu'une insignifiante croûtelle sèche, lorsque, brusquement, le 21 novembre, surviennent : vive douleur, sensation de brûlure et de tension locale, rougeur vive des téguments aux alentours de la croûte, état subfébrile.

Le 22 novembre, rougeur plus vive encore et infiltration douloureuse à la pression sur l'étendue d'une pièce de 5 francs environ, bourrelet périphérique, aspect d'érysipèle, température à 39°8 le soir, légers frissons et état saburral.

Le lendemain, extension de l'infiltration, propagation excentrique rapide du bourrelet, léger suintement séreux de la petite plaie, adénopathie inguinale de volume modéré, peu douloureuse.

Le 24, état général nettement déficient avec fièvre modérée, rash scarlatineux, qui va se prolonger intense jusqu'au 28, urines rares, légèrement albumineuses. Début de suppuration par la plaie initiale; l'examen du Dr Vérain identifie, à côté d'éléments cellulaires très altérés, certains même méconnaissables, des chaînettes de streptocoques, sans autre association microbienne.

Ce même jour, sous anesthésie générale au kélène, sont pratiquées deux incisions verticales, l'une de 8 centimètres le long de la face externe du tibia, l'autre de 6 centimètres, sur le bord interne; on tombe dans un tissu cellulaire sous-cutané lardacé, infiltré de suppuration diffuse d'aspect phlegmoneux.

Simultanément, la sérothérapie est instituée.

Le 26, l'infiltration s'étant propagée, sous forme de phlegmon sous-cutané diffus à tout le mollet, celui-ci est incisé verticalement sur toute sa longueur à la face antéro-externe, tout le tissu cellulaire sous-cutané est transformé en une véritable éponge de pus.

Le 1er décembre, la face postéro-interne du mollet doit à son tour être débridée à son tiers inférieur sur 12 centimètres ; l'état général est très atteint, un foyer congestif, apparu le 28 novembre à la base droite, actuellement caractérisé par un travers de main de submatité avec affaiblissement du murmure vésiculaire, surmonté d'une large zone de râles sous-crépitants, fait redouter l'apparition d'épanchement.

Le 2 décembre, se pose la question d'amputation d'urgence, car tout le tissu cellulaire, depuis la cheville jusqu'au genou, est le siège d'infiltration diffuse, avec de vastes clapiers de décollement, faisant communiquer entre elles les diverses incisions ; la peau est en partie sphacélée, notamment à la face antérieure. Cependant, nous temporisons encore, parce que les loges musculaires et les articulations paraissent rigoureusement indemnes, en dépit d'une extension nette de l'infiltration dans le creux poplité et au tiers inférieur de la cuisse, et parce que l'état toxi-infectieux général sévère semble assez heureusement contrebalancé par la sérothérapie à hautes doses quotidiennes.

Le 3 décembre au matin, devant l'aspect atone et grisâtre des tissus, nous essayons un pansement au sérum sur une portion de la plaie antéro-interne, celle qui a le plus mauvais aspect : au pansement du soir, cette portion tranche nettement sur les portions voisines, par sa teinte rouge vif, tandis que les lam-

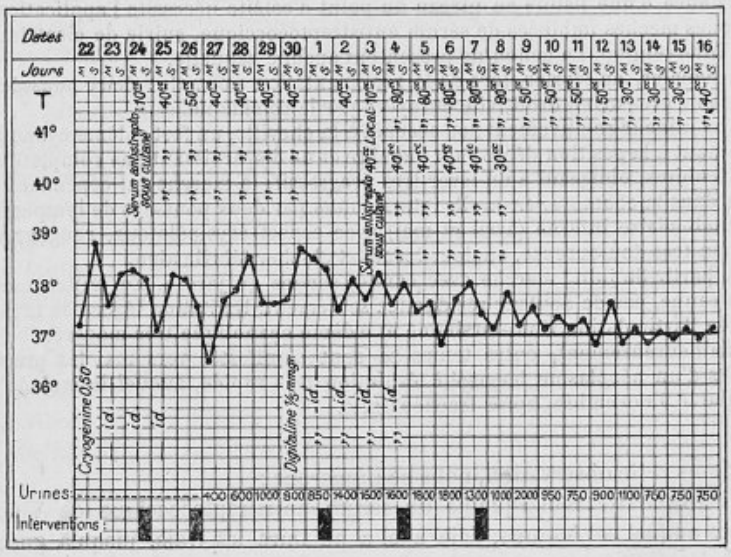

beaux mortifiés purulents ou grisâtres parsèment le reste des plaies. Aussi ne tardons-nous pas à généraliser cet emploi local du sérum (jusqu'au 17 décembre), obtenant ainsi très rapidement un véritable changement à vue des zones infectées.

Le 4, on doit encore, pour mettre à plat des recessus purulents, prolonger l'incision postéro-interne jusqu'à la partie supérieure du creux poplité, et l'incision antéro-externe jusqu'à la tubérosité antérieure du tibia. Une dernière incision de drainage est faite le 7 à la face postéro-externe, parallèlement aux précédentes ; le pont cutané séparant les deux incisions antérieures, s'étant en partie éliminé, une vaste plaie s'étend à la face antérieure et externe, allant en profondeur jusqu'à l'aponévrose musculaire. Au mollet, la peau est entièrement décollée des plans sous-jacents. Mais l'élimination des portions sphacélées s'accomplit avec une extrême rapidité, le processus d'infiltration du début faisant place, depuis emploi du sérum en pansements, à une suppuration très profuse, qui traverse complètement d'épais pansements biquotidiens.

Le foyer de congestion de la base droite est résorbé à cette date, tandis que le malade est depuis cinq jours en pleine desquamation scarlatineuse, avec vastes lambeaux aux extrémités, s'éliminant jusque fin décembre.

Du 9 au 12, l'épluchage des plaies se poursuit sans incident ; l'état général est tellement amélioré que les injections sous-cutanées de sérum ont été suspendues, les applications locales étant cependant poursuivies jusqu'au 17, atteignant un total de 740 cent. cubes, outre 530 cent. cubes hypodermiques.

Au 17, la suppuration a beaucoup diminué et a pris l'aspect pyocyanique, l'élimination du tissu cellulaire est pratiquement terminée et a abouti à sa fonte totale, mais déjà le plan tégumentaire a tendance à adhérer de nouveau à l'aponévrose. L'état général est bon, apyrétique, l'appétit satisfaisant, il n'y a plus d'albuminurie, la tension est basse (12-6).

En janvier, un foyer d'ostéite juxta-articulaire du plateau tibial interne amène l'élimination de quelques esquilles et une hydarthrose passagère de voisinage.

Cependant, la plaie antéro-interne se cicatrise, puis c'est le tour des plaies postérieures, du creux poplité enfin, ainsi que de la plaie antéro-externe. La persistance d'une fistule au niveau du point d'ostéite nécessite l'application de quelques mèches imbibées de sérum antistreptococcique, suivie de cicatrisation sans intervention. Le genou ne présentera aucune séquelle.

A signaler, en février, lors de la réalimentation normale : deux poussées de goutte du gros orteil droit, vite enrayées par la colchicine.

Une raideur relativement peu accusée à la cheville, un fort œdème cyanotique survenant à la position déclive du membre et ne disparaissant pas complètement en décubitus, obligeant à un lever très progressif ; la marche est cependant possible dans la chambre, en avril, interrompue par deux poussées de lymphangite périmalléolaire interne (avril et mai) avec aspect érysipélateux, rougeur vive, tension très douloureuse, chaleur locale et clocher fébrile aigu.

A partir de juin, marche avec canne, sorties au jardin. En juillet, marche sans canne, pas de douleur résiduelle ; seulement, limitation légère de la mobilité de l'articulation tibio-tarsienne et œdème cyanotique très modéré.

Malheureusement, entre temps se sont manifestés vers mai les premiers signes d'un néoplasme laryngé à évolution très rapide, auquel le malade succombe le 9 novembre, après trachéotomie.

Dans cette observation, nous soulignerons :

1° L'activité remarquable du sérum antistreptococcique de Vincent, grâce auquel cet homme, déjà âgé, a pu faire les frais, jusqu'à guérison complète, d'une streptococcie très grave tant au point de vue local que général, et tenace, ainsi que l'indiquent les poussées lymphangitiques aiguës se réveillant encore en pleine convalescence.

2° L'action particulièrement nette du *sérum en pansements*, dont une notable quantité devait d'ailleurs être absorbée par les vastes surfaces cruentées ; ce n'est véritablement qu'à partir de la mise en œuvre de ce mode d'application que nous avons eu l'impression d'avoir gagné la partie, que l'état général s'est positivement amélioré, la température se régularisant en une semaine environ et que l'idée d'une amputation, encore en suspens, a pu être définitivement écartée ; d'ailleurs, l'essai initial du sérum sur une portion seulement de la plaie a eu la valeur d'une expérience.

Il nous semble que cet emploi large du sérum constitue le point le plus original de cette observation, dont nous rapprocherons l'utilisation en attouchements dans les angines à strepto (Noël Moreau. *Gaz. hebd. des Sc. méd. de Bordeaux*, n° 29, 20 juillet 1930), avec quatre résultats très favorables.

3° La parfaite tolérance de doses élevées (1.270 cent. cubes au total), à part, trois ou quatre fois, un petit placard urticarien de la cuisse droite, qui recevait toutes les injections. L'albuminurie préexistante n'a été nullement aggravée, bien au contraire.

Les phlébites post-opératoires,

par M. **Anselme Schwartz.**

La phlébite post-opératoire est, sans aucun doute, un phénomène complexe dont les causes sont multiples. Mais je suis, plus que jamais, convaincu que le facteur essentiel et nécessaire est *l'agent microbien* et que les autres facteurs, stase sanguine, hypercoagulabilité du sang, augmentation des plaquettes, ne sont que des causes adjuvantes.

Le ralentissement du courant circulatoire seul ne saurait provoquer la formation du caillot phlébitique et cette question a été définitivement jugée par les belles expériences de Vaquez, que tout le monde connaît. Cependant, on a prétendu que, grâce au ralentissement du courant sanguin, il se formait, dans le sang, des remous, des plages immobiles, des contre-courants qui déterminent un brassage énergique des éléments sanguins, autant de facteurs susceptibles de provoquer la formation du thrombus.

Mais il ne faut pas oublier que la thrombo-phlébite n'est pas une simple coagulation du sang. Il y a, comme chacun sait, un premier stade qui est caractérisé par l'édification du thrombus blanc. Celui-ci est essentiellement formé par des plaquettes agglutinées qui subissent des modifications profondes dont le résultat est la formation d'un bloc compact, homogène et adhérent à la paroi veineuse. Alors seulement, se constitue le caillot banal formé, comme tous les caillots, par des globules rouges emprisonnés dans de la fibrine, tandis que celle-ci intervient très peu dans la formation du thrombus blanc.

La stase sanguine peut favoriser, dans une certaine mesure, et favorise probablement l'action de l'agent microbien et même la coagulation du sang au delà du thrombus blanc, mais on ne voit pas comment elle pourrait provoquer la formation de ce thrombus.

Plus importantes, certes, sont les modifications du sang qui suivent tout acte opératoire et dont les principales sont : la teneur élevée du sang en fibrinogène qui durerait du troisième au dixième jour après l'opération, et l'augmentation du nombre des plaquettes qui durerait du sixième au douzième jour, mais qui, d'après Grégoire, pourrait exister avant même l'opération, constituant ainsi une cause prédisposante de premier ordre dans la pathogénie des phlébites post-opératoires.

Cette question a été extrêmement étudiée. Je n'ai pas voulu abuser de votre patience en analysant, devant vous, les nombreux travaux qui ont trait à l'agglutination des plaquettes et leur transformation en thrombus

blanc; mais je veux vous donner la conclusion qui se dégage de la lecture de quelques-unes de ces publications, et qui est la suivante :

Pour que se produise l'agglutination des plaquettes et leur métamorphose visqueuse qui aboutit à la formation du thrombus blanc, il faut l'intervention d'un élément nouveau et celui-ci peut être constitué, soit par des extraits de tissus, soit par un agent microbien.

Govaerts (Bruxelles) a donné de ce fait une très belle démonstration expérimentale : « Si on introduit du staphylocoque dans un plasma contenant des plaquettes, celles-ci sont entraînées en quelques instants avec les microbes et la fibrine et le tout forme des grumeaux qui sont de véritables petits thrombi contenant, en somme, des microbes, des plaquettes en voie de métamorphose visqueuse et de la fibrine.

« Certains germes possèdent, en outre, la faculté de précipiter le fibrinogène; les thrombi des plaquettes formées à leur contact sont renforcés et rendus plus compacts par de la fibrine, qui se forme même en présence d'antithrombine et de substances anticoagulantes. Il semble, par conséquent, dit l'auteur, que de tels microbes possèdent, au maximum, les propriétés favorables pour faire naître et accroître des thromboses vasculaires. » (*Bull. et Mém. de la Soc. de Biol.*, 1925).

D'ailleurs, si ces modifications du sang, dont l'importance paraît hors de doute, étaient capables, à elles seules, de provoquer la formation des phlébites post-opératoires, étant donné que ces modifications sanguines sont presque constantes après toutes les opérations, cette complication que nous redoutons tant serait encore beaucoup plus fréquente.

Les phlébites post-opératoires sont, comme toutes les phlébites, d'origine microbienne.

Le début de la phlébite s'annonce toujours par une élévation thermique et toute l'évolution de la phlébite est celle d'une lésion infectieuse.

Cette thèse de l'origine microbienne des phlébites post-opératoires trouve un appoint nouveau et important dans les dernières publications concernant la fameuse phlébite « par effort » que l'on avait, bien à tort, voulu attribuer au seul effort mécanique.

Lenormant et H. Mondor publient, en novembre 1931, une observation de phlébite « par effort » des gros troncs veineux de la racine du membre supérieur droit; on résèque un segment de la veine humérale avec son caillot; des cultures faites avec ce caillot prélevé aseptiquement donnent du streptocoque et du colibacille et les auteurs de conclure que c'est dans une infection atténuée qu'il faut chercher la cause véritable de ces phlébites.

Chifoliau et Foliasson rapportent, en janvier 1932, un cas de thrombo-phlébite « par effort » de la veine axillaire; ils résèquent un segment thrombosé de la veine; la culture sur gélose du caillot donne du streptocoque.

Enfin, dans l'observation de M. Huard rapportée tout récemment ici par Lenormant, si les examens de laboratoire du caillot et du segment sont restés négatifs, l'origine infectieuse de la thrombo-phlébite, comme le fait remarquer le rapporteur, est établie par une série d'arguments :

« L'existence de la fièvre et d'une polynucléose importante au début de

la maladie, le caractère nettement inflammatoire des altérations de la paroi veineuse, la coexistence de médiastinite. »

Ces faits viennent à l'appui de ceux publiés par Rosenov : celui-ci, en 1914, trouva dans un thrombus de la veine porte un diplocoque de faible virulence, qui, injecté à des animaux, s'était montré capable de provoquer la formation de thrombi.

Une série de cas d'embolies pulmonaires étant survenue à la Clinique Mayo, l'auteur a repris ses recherches. Les autopsies étant pratiquées très rapidement, souvent quelques heures après la mort, il examina l'embolus et le thrombus originel.

Dans 6 cas examinés, l'auteur trouva un diplocoque, à l'état de pureté dans 4 cas et deux fois associé à du staphylocoque ou à du coli.

D'autre part, Rosenov a examiné, microscopiquement, 26 thrombi ayant déterminé des embolies pulmonaires et qu'il avait conservés dans du formol depuis un an. Dans 24 cas, il trouva des germes ayant l'apparence du diplocoque.

Enfin, Le Lorier, accoucheur de la Maternité, a pu isoler, dans une phlébite suppurée, le *Bacterium coli* à l'état de pureté.

La phlébite post-opératoire est donc, à mon avis, d'origine microbienne. D'où vient le microbe?

Le microbe, et je crois que nous sommes, là-dessus, tous d'accord, est exceptionnellement apporté par le chirurgien; il est, le plus souvent, sinon toujours, fourni par le malade lui-même.

D'aucuns ont pensé qu'il pouvait venir, chez la femme tout au moins, du canal génital.

Déjà Fossati en 1910 a apporté, à ce sujet, des constatations intéressantes. Les recherches ont porté sur 80 utérus opérés pour fibrome et il résulte de ces examens que le contenu du canal cervical des utérus fibromateux est septique dans plus de la moitié des cas. Les germes trouvés ont été surtout le streptocoque et un bacille à type de *Bacterium coli*.

Plus récemment, M. Morice, de Caen, a présenté une note sur ce sujet à la Société de Chirurgie (Rapport de M. Auvray, séance du 30 mars 1927). Etudiant systématiquement la nature du contenu bactériologique du mucus contenu *dans la cavité utérine* chez les femmes atteintes de fibrome, l'auteur trouva, sur 14 cas examinés, douze fois le streptocoque.

Enfin, Hugel et Delater insistent sur la possibilité, pour les microbes d'origine intestinale, de passer par les voies urinaires, et, éliminés par la miction, de contaminer la cavité vaginale pour monter, de là, dans la cavité utérine et y déterminer des lésions de métrite et même des thromboses latentes des veines utérines.

Je ne crois pas que l'origine génitale du microbe de la phlébite post-opératoire soit fréquente, même lorsque celle-ci fait suite à une opération gynécologique.

Et d'abord, les résultats obtenus par Fossati et par M. Morice de Caen sont loin de répondre à la généralité des faits.

Mon chef de laboratoire, M. Schil, a examiné et cultivé les sécrétions

utérines, de suite après l'hystérectomie, dans 26 cas ; il n'a jamais trouvé le streptocoque.

D'autre part, les résultats que m'a donnés la simple vaccination semblent bien montrer que la phlébite est due à un microbe circulant, et cette manière de voir explique ce fait bien connu que le siège de la phlébite n'a très souvent aucun rapport de contiguïté avec le siège de l'acte opératoire.

J'ai toujours pensé que ce microbe devait sortir, le plus souvent du moins, du grand réservoir à microbes du corps humain, de l'intestin.

En 1924, alors que ma conviction était faite depuis longtemps, j'ai opéré à l'hôpital Necker une jeune femme atteinte d'appendicite chronique et d'une entérocolite invétérée. Avant l'opération, j'ai développé mes idées devant mes élèves en leur disant que je ne serais pas étonné si cette malade faisait une phlébite post-opératoire. L'opération fut idéalement simple et les suites opératoires parfaites. Mais, vers le dixième jour, il se développa une phlébite du membre inférieur gauche,

Je fis examiner immédiatement les urines extraites aseptiquement de la vessie, et le laboratoire me répondit : « Colibacillurie abondante ».

N'est-il pas probable, sinon certain, que, dans le cas particulier, les coli ont, à la faveur des lésions d'entéro-colite, migré à travers la muqueuse intestinale, pour pénétrer dans le sang circulant et s'arrêter au niveau d'une veine du membre inférieur ?

Bien mieux, ce mécanisme de la phlébite est possible en dehors de tout acte opératoire.

Je soigne en ce moment une femme de quatre-vingt-sept ans qui est affligée de colibacillose depuis son enfance et cette colibacillose n'a pas manqué de se compliquer de manifestations locales. Tout l'arbre urinaire, en particulier, est profondément infecté. En 1931, la malade a vu se développer, sans cause occasionnelle apparente, une phlébite du membre inférieur droit.

Donc, chez beaucoup de nos opérés, il y a passage des microbes intestinaux, et en particulier du coli, dans le sang et élimination par les urines ; or, les microbes ne demandent qu'à se fixer en des points variables de l'organisme, profitant d'une défaillance d'un organe ou d'une altération pathologique pour donner une complication.

Ce passage des microbes à travers la paroi intestinale est aujourd'hui un fait démontré.

A l'état normal, l'épithélium de revêtement des villosités intestinales constitue une barrière infranchissable pour le microbe ; mais, lorsqu'il se produit une altération des cellules endothéliales (par suite d'un traumatisme quelconque de la paroi intestinale), les éléments microbiens envahissent la muqueuse et, de là, pénètrent dans la circulation.

Ces faits, connus depuis bien longtemps, sont aujourd'hui classiques.

Etudiant le stade intestinal du colibacille et son passage dans la circulation, M. Fisch[1] a pu se rendre compte que, même sans traumatisme pro-

1. *Archives urologiques de Necker*, t. VI, avril 1929 et *Revue de Médecine*, n° 1, janvier 1930.

voqué sur l'intestin, le microbe peut traverser les parois intestinales.

Par expérimentation sur le lapin, il a montré qu'il suffit d'un simple trouble intestinal pour que le microbe prépare lui-même son passage de l'intestin à l'appareil circulatoire, et cela, au moyen des substances toxiques qu'il élabore.

Il est à remarquer que, malgré la facilité que possèdent les microbes intestinaux de pouvoir gagner la voie circulatoire et d'être ensuite éliminés par les urines, on ne rencontre pas toutes les espèces microbiennes qui peuvent se trouver normalement dans l'intestin, ce qui est très vraisemblablement dû à ce que de très nombreux micro-organismes de la flore intestinale restent strictement anaérobies.

Après toute une série d'expériences qu'il m'est impossible de rapporter ici, concernant l'étape sanguine du colibacille, Fisch est arrivé aux conclusions suivantes que je transcris :

Il est facile de comprendre que lorsque, dans certains cas, quelques microbes pénètrent dans la circulation, ils sont entraînés par le torrent circulatoire et, dans un laps de temps relativement court, ils sont progressivement atténués, fragmentés, digérés, et ainsi éliminés. Mais lorsqu'un de ces éléments, avant d'être complètement atténué, rencontre un lac sanguin, du sang stagnant, dans ce cas, les conditions changent ; le microbe se trouve dans un bon milieu favorable à son développement, ce qui lui permet de proliférer sur place.

Tous les microbes de l'intestin ne sont pas susceptibles d'être rencontrés dans la circulation et, de là, éliminés.

Le seul critérium, pour constater quelles sont les espèces le plus souvent rencontrées dans la circulation, c'est l'examen des urines, Or, les multiples examens d'urine pratiqués par Fisch lui ont montré par ordre de fréquence : le *Bacterium coli*, l'*entérocoque*, le *staphylocoque*. Ces microbes, j'y insiste, sont plus ou moins modifiés dans le sang, mais ils peuvent, si *les circonstances s'y prêtent*, se fixer en un point quelconque du système circulatoire, pour s'y multiplier.

Ceci nous amène à cette constatation que j'ai faite depuis des années : *le microbe, pour produire une phlébite, doit trouver sur son chemin une veine antérieurement malade*, ou, tout au moins, comme nous le verrons, *une veine prédisposée*.

Si la phlébite post-opératoire est fréquente, tout le monde a pu constater qu'elle ne se voit presque jamais chez les enfants et que, chez l'adulte, elle frappe à peu près exclusivement les veines du membre inférieur. On a le droit de penser que ces faits s'expliquent par l'absence des lésions variqueuses chez l'enfant et, chez l'adulte, par leur existence presque exclusive au membre inférieur.

Voici une observation qui montre l'importance de la lésion veineuse prédisposante : j'opère, en 1925, un malade de hernie inguinale droite; celle-ci était étranglée pendant deux heures et s'est réduite spontanément dans un bain chaud; l'opération est pratiquée trois jours après. Le malade me montre des jambes extrêmement variqueuses pour lesquelles il a été

réformé et il m'informe qu'il a perdu cinq ascendants d'embolie. Deux jours après l'intervention, douleurs dans *les deux mollets* et douleur à la pression dans *les deux régions poplitées*: quelques jours plus tard, œdème des deux régions malléolaires, tandis que survient une petite embolie pulmonaire droite. Aucun incident du côté de la suture. D'ailleurs, l'opéré guérit très bien.

Il est, pour moi, certain que, dans ce cas, le développement précoce de la phlébite double a été favorisé par l'état variqueux des deux membres inférieurs.

Convaincu de l'existence fréquente de cette lésion veineuse et de son importance dans la pathogénie de la phlébite post-opératoire, j'ai systématiquement fait examiner, par mon chef de laboratoire M. Schil, les pédicules utérins après toutes mes hystérectomies.

Les pédicules ont été enlevés aussitôt après l'opération en évitant soigneusement tous les points où un clamp avait pu déterminer une altération quelconque.

M. Schil a ainsi examiné les pédicules dans 53 cas, dont 30 fibromes et 23 affections diverses : annexites, tumeurs de l'ovaire, etc.

L'examen des pédicules a montré que, dans *les deux tiers des cas de fibrome*, on observait une endophlébite, tandis que la proportion était réduite au *sixième dans les autres cas*. Quatre fois une phlébite est venue compliquer les suites opératoires; trois fois il s'agissait de fibrome, une fois de sclérose utérine. Dans ces 4 cas, les pédicules utérins présentaient de l'endophlébite.

Deux remarques s'imposent : la première est que dans les affections nettement inflammatoires on n'a pas observé de complications phlébitiques, encore que l'on puisse souvent constater une lymphangite dans le paramètre où cheminent les pédicules, la seconde est que la phlébite est relativement rare par rapport au nombre élevé de lésions veineuses pré-existantes, ce qui montre bien, semble-t-il, que la lésion veineuse pré-existante n'est pas suffisante pour provoquer la phlébite et qu'il faut autre chose, sans doute l'agent microbien.

Il n'est pas impossible que les traumatismes opératoires déterminent des lésions veineuses qui puissent être un point d'appel pour la formation du thrombus.

Mais est-il même nécessaire qu'il y ait toujours une véritable *lésion* veineuse?

Le regretté professeur Sicard a insisté, avec son élève Gaugier (*La Presse Médicale*, 1929), sur ce qu'ils ont appelé « la fragilité veineuse ».

« Certaines veines, indépendamment de toute lésion variqueuse, possèdent une sensibilité spéciale, une fragilité spéciale et cette sensibilité particulière à certains épithéliums veineux les rend anormalement vulnérables aux irritants chimiques ou aux infections microbiennes.

« Dans tel cas où la veine possède une sensibilité normale, une injection de 3 cent. cubes de salicylate à 30 p. 100 oblitère une longueur de 6 à 8 centimètres, sans réaction autre qu'une endoveinite oblitérante. Dans tel

autre cas où cette susceptibilité veineuse est exagérée, une injection de 1 cent. cube seulement de salicylate à 20 p. 100 oblitère toutes les varices d'un membre inférieur.

« Toutes les varices ou toutes les veines chez un même sujet n'ont pas forcément le même degré de résistance dans tout leur segment. »

Et les auteurs concluent que « le rôle du terrain veineux, très sensible dans certains cas, très résistant dans d'autres, paraît expliquer la cause profonde des veinites et des phlébites.

« Les microbes circulant dans le sang ne se fixent sur l'endothélium des veines que lorsque ces veines sont sensibilisées, et, à côté du microbe, il convient de tenir compte de ce fait primordial en pathologie veineuse : *le terrain*.

« Chez ces débiles veineux, il suffira même d'une légère bacillémie, même de courte durée, pour déterminer des localisations inflammatoires. »

J'ai cité, tout au long, ces passages parce qu'ils cadrent merveilleusement avec mes idées personnelles sur les phlébites post-opératoires.

Pour certains auteurs, d'ailleurs, les bactéries et leurs toxines seraient capables, à elles seules, d'irriter et même d'altérer l'endothélium veineux, et cette action doit être singulièrement facilitée lorsque la veine est sensibilisée ou antérieurement malade.

Je comprends donc la genèse de la phlébite post-opératoire de la façon suivante :

A la faveur de l'acte opératoire, il se produit une parésie plus ou moins marquée de l'intestin qui permet le passage de certains microbes de la cavité intestinale à travers ses parois et de là dans la grande circulation.

Là, ces microbes rencontrent des circonstances éminemment favorables à leur développement dans les perturbations du milieu sanguin consécutives, elles aussi, à l'acte opératoire, ou même antérieures à celui-ci.

Les microbes vont provoquer la précipitation des plaquettes et leur métamorphose visqueuse, formant, en fin de compte, le thrombus blanc, point de départ indispensable de la formation du caillot phlébitique.

Enfin, l'existence d'une lésion veineuse ou d'une fragilité spéciale de certaines veines favorise la fixation du thrombus.

La phlébite post-opératoire n'est du reste qu'un des aspects du problème de la migration des microbes intestinaux, de leur passage dans la circulation et de leur colonisation dans l'organisme.

Les complications urinaires d'origine intestinale sont chose banale. Les affections génitales de l'homme et de la femme dues au colibacille ou à l'entérocoque sont bien connues.

Les microbes partis de l'intestin peuvent se fixer partout *où il y a un point d'appel*. N'a-t-on pas parlé récemment, ici même, de rhumatisme colibacillaire?

Chose curieuse, les modifications sanguines favorables au développement des thrombi, l'augmentation du nombre des plaquettes, et la teneur élevée en fibrinogène, se retrouvent au cours de la grossesse et peut-être

que bien des phlébites obstétricales s'expliquent par le même mécanisme que les phlébites post-opératoires[1].

Fort de ma conviction de l'*origine intestinale* des phlébites post-opératoires, j'ai pensé qu'une vaccination pré-opératoire devait empêcher l'éclosion de cette phlébite, du moins dans un très grand nombre de cas.

En 1926, je me suis adressé à l'Institut Pasteur, où j'ai exposé mes idées au regretté M. Danycz. Celui-ci me fit un vaccin, et, dès octobre 1926, je pus faire aux malades qui devaient être opérées de fibrome ou d'appendicite chronique une vaccination préventive.

Malheureusement, la mort de M. Danycz vint interrompre mes essais.

Au début de 1927, j'ai demandé à un de mes amis, chef de laboratoire à la Faculté, de me faire un vaccin anticolibacillaire. J'ai utilisé ce vaccin pendant environ un an, et je n'ai pas vu de différence appréciable dans la proportion des phlébites.

C'est alors que je me suis adressé à M. Fisch, chef de laboratoire à l'hôpital Necker, dont je connaissais les belles et patientes recherches sur la flore intestinale.

J'appris que, non seulement il avait particulièrement étudié le passage des microbes intestinaux à travers les parois de l'intestin, et leur devenir dans la circulation, mais que, sans avoir, bien entendu, pensé aux phlébites post-opératoires, il avait fait pour le professeur Legueu un vaccin destiné à lutter contre les infections urinaires chroniques chez les prostatiques ou les rétrécis, infections qui, pour lui, étaient dues à ces mêmes microbes venus de l'intestin.

D'accord avec lui, j'ai adopté immédiatement son vaccin, et ce sont les résultats de cette vaccination que je veux maintenant vous apporter.

Mais, d'abord, un mot de la fréquence des phlébites post-opératoires.

Incontestablement, cette fréquence s'est accrue, et cela partout, dans ces dernières années, et on a pensé qu'il fallait voir là l'influence de la grippe qui vient, tous les hivers, compliquer nos résultats opératoires.

Personnellement, je suis tenté de croire que c'est dans l'intestin encore qu'il faut chercher ce changement. La colite, à tous les degrés, est devenue beaucoup plus fréquente, et cela sans doute à cause d'un changement dans les régimes alimentaires. La colite est très répandue dans tous les milieux, et la colibacillose est devenue la maladie à la mode.

Quoi d'étonnant à ce que, après les opérations, la migration des microbes soit également plus fréquente, et partant, les phlébites post-opératoires?

Je n'envisagerai ici que les phlébites consécutives aux hystérectomies pour fibromes, parce que ce sont les plus fréquentes.

Voici la statistique du professeur Ducuing, de Toulouse, qui a écrit sur ce sujet un très gros travail de tout premier ordre.

1. Le Lorier, accoucheur de la Maternité, à qui M. Fisch a confié son vaccin, l'a expérimenté avec des résultats intéressants.

Sur 218 hystérectomies pour fibromes, il a enregistré 34 phlébites, soit 15,5 p. 100.

Le professeur J.-L. Faure a bien voulu me donner sa statistique et il me permettra de vous la transcrire.

Hystérectomies pour fibromes :

	OPÉRÉES	PHLÉBITES	POURCENTAGE
1928	77	5	6,1
1929	78	4	5,1
1930	83	9	10,8

En réalité, dans le cas particulier, une seule statistique a de l'importance, c'est ma statistique personnelle qui me permettra de comparer devant vous mes résultats *avant* et *après* l'emploi de la vaccination préopératoire.

Or, dans la période qui a précédé l'emploi de la vaccination, j'ai eu à déplorer 4 phlébites sur 50 hystérectomies pour fibromes, ce qui fait une proportion de 8 p. 100.

Depuis que j'emploie le vaccin, il a été opéré dans mon service et dans ma clientèle privée, par mon assistant ou par moi-même, 122 fibromes ou utérus fibromateux.

Deux doivent être éliminés de cette série : une malade opérée par un de mes aides est morte de septicémie suraiguë en quarante-huit heures; l'autre, opérée par moi, a présenté des complications dont je vous parlerai plus loin.

Il reste 120 fibromes opérés par hystérectomie subtotale dans la majorité des cas.

Sur ces 120 malades opérées, 3 seulement ont eu un incident de nature phlébitique.

Une femme d'une cinquantaine d'années, qui présentait, sur la face interne de la cuisse gauche, une saphène interne tellement flexueuse que ses flexuosités se voyaient à distance, fit, dans les jours qui suivirent l'hystérectomie, une phlébite de cette saphène avec périphlébite et rougeur des téguments, une phlébite variqueuse typique qui guérit en quinze jours par les pansements humides sans immobilisation et sans laisser la moindre trace.

Ce n'est pas là la véritable phlébite post-opératoire, mais je pense que la lésion variqueuse n'a pas été sans influence sur la fixation de l'agent microbien après mon intervention.

Deux autres malades ont présenté, avec un point douloureux thoracique, quelques crachats hémoptoïques, sans qu'il y eût de phlébite apparente. Par une coïncidence malheureuse et vraiment extraordinaire, deux malades hystérectomisées pour fibrome, l'une en 1928, l'autre en 1930, les seules qui n'avaient pas été vaccinées, ont fait une phlébite et l'une d'elles a été emportée par une embolie foudroyante.

Beaucoup, parmi ces 120 opérées, avaient eu une ou plusieurs phlébites antérieures.

Il ne m'est pas possible d'admettre qu'il puisse s'agir là d'une série heureuse. J'aurais attendu trente ans pour trouver cette série heureuse et celle-ci se serait manifestée au moment précis où j'ai employé un vaccin qui devait, selon moi, diminuer le nombre des phlébites.

Je n'ai pas la prétention de croire que toutes les phlébites post-opératoires doivent s'expliquer par le mécanisme que j'ai développé devant vous et que, grâce à la vaccination telle que je la pratique, je ne verrais plus cette complication.

Il y a d'abord des phlébites qui, tout en étant d'origine intestinale, ne seront pas évitées par la vaccination et en voici deux très beaux exemples :

En janvier 1930, à mon retour de vacances, ma surveillante m'aborda, à mon arrivée au pavillon opératoire, et me dit : « Nous avons eu, cette nuit, une épidémie d'entérite très grave qui a frappé les 5 opérées du pavillon, mais *2 surtout qui ont eu de 15 à 20 selles liquides dans la nuit, des douleurs de ventre atroces et une température aux environs de 40°*. »

Ayant vu ces malades — il s'agissait, en réalité, d'un empoisonnement — j'ai dit à mes élèves : « Si ma thèse de l'origine intestinale des phlébites post-opératoires est exacte, j'aurai des phlébites, car je ne crois pas qu'en cas d'entérite aussi grave le vaccin puisse agir. »

Les deux malades opérées depuis quelques jours, l'une d'un kyste de l'ovaire, l'autre d'une rétroversion (hystéropexie), et qui avaient été si profondément touchées firent, les deux, une phlébite dans la semaine. Il s'agit là, pour moi, d'une véritable épreuve de laboratoire.

Il y a ensuite des phlébites post-opératoires qui sont des phlébites septicémiques tout comme les phlébites de l'infection puerpérale. Voici, là encore, un exemple bien intéressant :

Il y a environ deux ans j'eus le malheur d'avoir des ennuis graves avec le catgut. Depuis environ deux semaines, beaucoup d'opérations se compliquaient de suppuration plus ou moins grave.

Ayant à pratiquer une cure radicale de hernie inguinale chez un malade auquel je m'intéressais, je l'opérai moi-même à l'anesthésie locale. Deux jours après l'intervention, la température s'élève et on note un peu de rougeur de la région opérée. Puis, rapidement, l'état s'aggrave et, tandis qu'un point de côté avec crachats hémoptoïques annonce l'existence d'une embolie pulmonaire, l'opéré présente, par ailleurs, une hématémèse et de l'hématurie.

Le Pr Debré, qui connaissait le malade, vint le voir et nous avons pensé qu'il s'agissait d'un état septicémique avec phlébite probable dans le territoire des veines gastriques et des veines rénales.

Les choses finirent d'ailleurs par s'arranger et ce n'est qu'à son départ du service que le malade vit s'installer un œdème du membre inférieur gauche qui dura environ trois mois.

Cette période malheureuse devait se terminer d'une façon dramatique. Un fibrome fut opéré par moi — c'est le deuxième fibrome que j'ai éliminé de ma série de 122 fibromes vaccinés — et je ne veux qu'en résumer la lamentable histoire : Gangrène de la paroi dans toute la hauteur et dans

toute l'épaisseur de la suture jusqu'au péritoine sans atteinte de la cavité péritonéale. Gangrène du poumon avec pleurésie putride et mort. Dans le liquide de la plèvre, on trouva, entre autres microbes, du vibrion septique. J'ai pensé alors que tous nos malheurs devaient être dus au catgut ; je l'ai changé et les accidents ont cessé aussitôt.

Si j'ai conté toute cette histoire, c'est pour bien montrer que la phlébite qui s'est développée chez le malade opéré de hernie inguinale, et qui a eu des allures si étranges, n'avait point pour cause les microbes de l'intestin, et que, par conséquent, la vaccination ne pouvait l'empêcher.

Il y a aussi des phlébites post-opératoires qui se développent au voisinage d'un foyer septique, et nous avons tous vu des phlébites compliquer les suites d'une appendicite gangréneuse.

Il y a enfin des phlébites qui se développent, surtout chez les femmes atteintes de fibrome, en dehors de tout acte opératoire et, dans ce cas, si on a le malheur d'opérer pendant que la phlébite s'installe, celle-ci se montrera après l'intervention, et on dira : phlébite post-opératoire.

Je possède trois observations dans lesquelles la malade devait être opérée et fort heureusement la phlébite s'est manifestée deux ou trois jours avant la date fixée pour l'opération et l'une d'elles a été emportée par une embolie mortelle.

La vaccination que je pratique est très simple :

Le vaccin de Fisch contient, en proportions déterminées, du coli, de l'entérocoque et du staphylocoque et les sécrétions de ces microbes.

La vaccination comprend cinq piqûres faites à deux jours d'intervalle, la première étant de 1/4 de centimètre cube, la seconde de 1/2 cent. cube, la troisième de 3/4 de centimètre cube, la quatrième et la cinquième de 1 cent. cube. En même temps, je fais ingérer au malade, tous les jours, du colitique de Fisch.

Il est absolument exceptionnel que cette vaccination provoque la moindre réaction.

Avant, pendant et après l'opération, j'évite de traumatiser ou d'irriter l'intestin. Pas de purgation, ni avant, ni après; j'évite tout ce qui pourrait provoquer une poussée de colite.

Bien entendu, il faut, avant l'opération, examiner soigneusement son malade pour dépister une phlébite en évolution et se méfier, en particulier, des poussées fébriles qui, chez les fibromateuses, sont parfois la seule manifestation d'une thrombose latente.

Je ne crois pas qu'en pareil cas la vaccination puisse arrêter l'évolution de la phlébite.

A l'heure actuelle, je fais vacciner tout futur opéré susceptible d'avoir une phlébite post-opératoire.

Mais la vaccination n'est pas tout. J'ai eu soin de dire que la phlébite post-opératoire était un phénomène complexe et que, à côté de l'agent microbien qui me paraît être le facteur nécessaire, il y a des causes adjuvantes de la plus haute importance. Il faut lutter contre le ralentissement du courant circulatoire.

Le lever précoce ou la mobilisation au lit est une excellente pratique. Je recommande, tous les jours, à mes opérés, de remuer le plus possible les membres inférieurs, en leur expliquant que « cela fait circuler le sang et que cela hâte la guérison ».

Il faut, autant que faire se peut — mais ceci est plus difficile — agir sur les modifications du milieu sanguin et, en se souvenant que l'hyperplaquettose et l'hypercoagulabilité peuvent exister avant l'intervention.

J'ai le ferme espoir qu'en associant ces différentes thérapeutiques, mais en laissant la première place à la vaccination, nous verrons se réduire considérablement la fréquence des phlébites post-opératoires.

Note sur la pression épidurale négative,

par M. **Bonniot** (Grenoble), membre correspondant national.

En pratiquant des anesthésies épidurales hautes selon la méthode de Dogliotti, j'ai eu l'occasion de noter un fait qui m'a paru mériter de vous être rapporté.

Je pratiquais, jusqu'à ces derniers temps, cette anesthésie suivant la technique qu'emploie Sebrechts et qu'il voulut bien me montrer, avec une grande complaisance, dans son beau service de l'hôpital Saint-Jean, à Bruges.

L'un des points les plus importants de la technique, le seul vraiment délicat, est de pratiquer à coup sûr l'injection anesthésiante dans l'espace épidural. C'est l'existence, dans cet espace, d'une pression négative, ou plus exactement inférieure à la pression atmosphérique, qui permet d'y parvenir.

Je rappelle en quelques mots en quoi consiste la technique de Sebrechts :

Le sujet étant assis, une aiguille à ponction lombaire d'assez gros calibre (6/10 de millimètre environ) est enfoncée obliquement entre deux apophyses épineuses, à un niveau variable suivant le territoire à anesthésier, sous la 7e cervicale ou la 1re dorsale par exemple, pour une thoracoplastie supérieure. L'espace interépineux est au préalable anesthésié localement, afin qu'aucune douleur ne risque de déterminer un mouvement brusque pendant la ponction.

L'aiguille est d'abord enfoncée munie de son mandrin. Quand on approche du canal rachidien, le mandrin est retiré et l'on pousse l'aiguille jusqu'au moment où s'écoule du liquide céphalo-rachidien. L'aiguille est alors retirée très lentement et, lorsque sa pointe est dans l'espace épidural, on assiste à l'aspiration de la goutte de liquide qui pendait à l'embout de l'aiguille.

Cette aspiration est très visible. Dès qu'elle se produit, on est sûr que la pointe de l'aiguille est dans l'espace épidural. Il ne reste plus qu'à pousser l'injection.

Si visible que soit cette aspiration, je pensais pourtant qu'elle ne correspondait qu'à une dépression faible. Mais à plusieurs reprises, avant de traverser les méninges, j'entendis un véritable sifflement me signalant une

assez violente aspiration de l'air extérieur. J'eus donc l'idée que la dépression épidurale pourrait bien être plus forte que je ne le pensais, et qu'il serait possible de la déceler et de la mesurer à l'aide d'un manomètre.

Depuis lors, j'ai donc toujours fait la ponction, l'aiguille branchée sur un manomètre à eau. Les faits dépassèrent de beaucoup mes prévisions.

En effet, dès que l'aiguille pénètre dans l'espace épidural, on assiste à un brusque et important déplacement du liquide dans le manomètre. La dépression mesurée en centimètres d'eau varie, d'après mes observations, de 6 centimètres à 16 centimètres, avec un chiffre moyen de 12 environ.

Le fait est donc certain et constant. Il existe dans l'espace épidural, au moins à la région dorsale supérieure et dans la station assise, une pression négative se chiffrant aux environs de — 12 centimètres d'eau.

Ce fait, que je n'ai trouvé signalé nulle part, me paraît poser divers problèmes d'ordre physiologique. Quelle est la cause, quelle est la signification de cette dépression épidurale? Quelle influence a-t-elle sur la statique du liquide céphalo-rachidien? Sur la circulation dans les vaisseaux intrarachidiens?

On ne saurait évidemment répondre à ces questions avant d'avoir poussé beaucoup plus avant l'étude de la pression épidurale. Il conviendrait, par exemple, de connaître la valeur de cette pression aux différents niveaux de la colonne, d'en mesurer les variations en position verticale et horizontale, d'étudier l'influence de ces variations sur la pression du liquide céphalo-rachidien. J'ai entrepris des recherches à ce sujet, mais je n'ai pas encore de résultats assez nombreux, pour pouvoir être affirmatif.

Tout ce que je puis dire pour l'instant, en me basant sur quelques expériences très instructives, c'est que cette dépression me paraît être intimement liée à l'action de la pesanteur sur le liquide céphalo-rachidien.

L'étui méningé constitue en quelque sorte un conduit à parois flasques sinon élastiques placé à l'intérieur d'un canal à parois rigides, le canal rachidien. En position verticale ou inclinée, le liquide qu'il contient tend, par suite de la pesanteur, à s'accumuler au point déclive et à fuir les régions supérieures où les parois de l'étui méningé auront tendance à s'affaisser. L'espace épidural tendra donc à s'agrandir au point culminant et sa pression à baisser.

L'expérience suivante, citée comme exemple, me semble très démonstrative et vient à l'appui de cette conception :

En vue d'une anesthésie rachidienne, un sujet est placé en décubitus ventral, un coussin faisant tomber la région lombaire. La ponction est faite entre L2 et L3, point culminant du rachis en cette position, l'inclinaison du rachis de ce point vers la région cervicale étant à peine de 5° sur l'horizontale.

La dépression épidurale est très faible, 1/2 centimètre d'eau.

Le sujet est alors basculé, tête basse, jusqu'à une inclinaison d'environ 35°. Pendant ce mouvement de bascule, la dépression passe de 1/2 centimètre à 5 centimètres. Le sujet est alors ramené en position rigoureuse-

ment horizontale et la dépression tombe à 0. L'aiguille est alors poussée pour pénétrer dans les espaces sous-arachnoïdiens. Avant de perforer les méninges elle les refoule, et immédiatemeut la dépression monte à —8. Le même phénomène se reproduit à chaque pression légère sur l'aiguille, jusqu'au moment où, les méninges étant traversées, la pression devient brusquement positive.

Réserves faites pour ce qu'une expérimentation plus importante pourrait révéler de nouveau et de contradictoire, je pense donc que la dépression épidurale est conditionnée par les déplacements que la pesanteur tend à imposer au liquide céphalo-rachidien ; elle s'oppose à ces mouvements et nous apparaît comme le frein régulateur de ces déplacements.

Si je me permets de vous rapporter ce fait, incomplètement observé, c'est que tel quel il permet d'améliorer la technique de l'anesthésie épidurale au point de faire de celle-ci une anesthésie remarquablement simple, sûre et constante.

En procédant ainsi que le fait Sebrechts, on court en effet un risque. Un orifice de ponction faisant communiquer les espaces sous-arachnoïdiens et l'espace épidural, une éventualité est à craindre : soit qu'une injection un peu rapide ou massive détermine momentanément dans l'espace épidural une pression positive supérieure à celle du liquide céphalo-rachidien, soit qu'un mouvement intempestif fasse à nouveau engager la pointe de l'aiguille dans l'orifice qu'en se retirant elle a laissé exactement en regard d'elle, le liquide anesthésiant risque de pénétrer dans les espaces sous-arachnoïdiens, réalisant, à l'insu de l'opérateur, une rachi haute, d'autant plus dangereuse que les doses employées pour épidurales n'ont aucun rapport avec celles utilisées en matière d'anesthésie rachidienne.

C'est ce souci qui conditionne tous les détails de technique minutieusement réglés par Sebrechts. Injection très lente, fractionnée, emploi de solutions très diluées et surveillance attentive du pouls dont le ralentissement serait, pour cet auteur, le signe avertisseur d'une injection intraméningée.

En évitant, grâce à l'indication manométrique, la perforation des méninges, on est à l'abri d'un semblable accident et l'on peut, au grand profit de la constance de l'anesthésie, employer, sans risque, des solutions plus concentrées et mener l'injection moins lentement.

Je reviendrai plus tard sur les détails de la technique que je mets actuellement au point et j'apporterai les résultats de ma pratique de l'épidurale haute. Il m'a paru opportun de vous communiquer dès maintenant ce fait, à l'usage de ceux qui seraient attirés par les questions physiologiques qu'il pose, ou qui pourraient être encouragés à recourir à l'épidurale haute, que je considère dès maintenant comme une méthode infiniment précieuse.

M. Robert Monod : Je voudrais féliciter M. Bonniot de sa communication extrêmement intéressante, appelée, je le crois, à un grand avenir.

Son contrôle du vide péridural permettrait en effet de généraliser l'emploi si recommandable de l'anesthésie péridurale.

J'ai fait récemment le voyage de Bruges pour voir Sebrechts pratiquer une anesthésie péridurale haute suivant la technique de Dogliotti.

Je me suis rendu compte que même entre ses mains, si expertes cependant, cette anesthésie n'apparaît pas comme exempte de risques : elle exige une telle précision qu'on a l'impression, en la voyant pratiquer, d'assister à un périlleux tour de trapèze.

Dans le cas particulier, je dois dire que l'anesthésie a été obtenue d'une façon parfaite et qu'elle a eu des suites très satisfaisantes. Grâce à elle, Sebrechts a pu pratiquer son intervention d'apicolyse qui utilise comme masse de plombage les deux muscles pectoraux, opération qui exige une anesthésie prolongée et étendue.

L'intervention s'est déroulée dans les meilleures conditions.

J'ai ensuite demandé à Sebrechts son opinion sur le Dogliotti. Or, il m'a semblé qu'après en avoir été un partisan convaincu pour la thoracoplastie, il l'utilise actuellement beaucoup plus rarement. En fait, dans la même séance opératoire, je l'ai vu pratiquer une thoracoplastie avec une anesthésie par lavement à l'avertine.

Les observations de M. Bonniot sont d'un grand intérêt, car, si grâce à un contrôle précis du vide péridural, on peut arriver à faire une injection dans l'espace péridural en toute sécurité, c'est-à-dire en étant certain qu'on ne pénétrera pas dans la cavité durale, on aura là vraiment pour la chirurgie pulmonaire une méthode d'anesthésie parfaite — puisque par une seule injection on obtiendra une anesthésie prolongée et satisfaisante de tout le thorax.

La méthode mérite donc d'être suivie et il convient de remercier M. Bonniot de nous l'avoir apportée.

PRÉSENTATION DE RADIOGRAPHIES

par M. **R. Proust.**

J'ai l'honneur de présenter à la Société et de déposer aux Archives, sous le n° 29, les radiographies suivantes qui sont assez caractéristiques de deux types d'abcès du poumon, l'un traité par la méthode d'abord direct en deux temps, suivant la technique recommandée par Baumgartner, l'autre par simple collapsothérapie pour les raisons que l'on va voir, mais en me servant du bistouri électrique.

Sur les radiographies du premier cas, on voit la très grande cavité de l'abcès du poumon avec son niveau liquide, et après l'opération on constate l'aspect de la guérison complète. Toutefois, après la guérison, il a présenté une légère hémoptysie.

Dans le second cas, il s'agissait d'un abcès du sommet droit. Je comp-

tais aussi faire un abord direct, mais, au cours du premier temps d'apicolyse, comme il s'était produit une légère déchirure de la plèvre non symphysée, je pratiquai un tamponnement que je laissai longtemps en place. La collapsothérapie par compression ainsi obtenue eut une très heureuse influence sur l'évolution de l'abcès et devant la cessation des crachats fétides je n'eus pas besoin de passer au second temps.

M. **Robert Monod** : Je voudrais demander à M. Proust si, dans son premier cas d'abcès gangréneux, la section du poumon avait été pratiquée au bistouri électrique et sur une assez grande étendue.

L'hémoptysie tardive observée chez son malade pourrait, dans ce cas, être due à la chute retardée d'une escarre.

J'en ai observé dans les mêmes conditions à diverses reprises chez des malades convalescents. Loin d'être un signe d'aggravation, elles coïncident souvent avec une nouvelle étape vers la guérison.

M. **Proust** : Je partage complètement l'avis de M. Robert Monod, et, en effet, je m'étais servi du bistouri électrique.

PRÉSENTATION DE MALADE

Cancers de l'œsophage traités par la dilatation,

par M. **Lœwy**.

Rapporteur : M. Gosset.

PRÉSENTATION DE PIÈCE

Cancer du rectum enlevé par voie abdomino-périnéale (A propos de nouvelles recherches sur la propagation ganglionnaire des cancers de l'ampoule rectale),

par MM. **R. Soupault**, **R. Leibovici** et **M. Perrot**.

L'ablation chirurgicale du rectum cancéreux implique, comme pour tout cancer, l'extirpation simultanée et en bloc de la tumeur, de l'organe ou d'une vaste portion de l'organe qui le porte, ainsi que des voies lymphatiques et du premier relais ganglionnaire en continuité.

Depuis fort longtemps, les études anatomiques de MM. Hartmann et Cunéo, en France, ont tracé la topographie des lymphatiques et des ganglions et indiqué par suite la conduite à tenir.

Mais, depuis, de nombreux auteurs, dont Miles (de Londres) dont l'expérience est considérable, ont insisté sur l'importance, la fréquence, la précocité de l'envahissement du groupe ganglionnaire du promontoire dans les cancers de l'ampoule.

Il est juste de dire que c'est Mondor, en France, qui, avec une inlassable ténacité, chaque fois qu'il en eut l'occasion depuis sa belle thèse de 1914, est revenu avec le plus d'insistance sur ce point, à nos yeux capital.

La conclusion pratique devrait être que seules sont à utiliser les méthodes qui comportent l'ablation du rectum avec son pédicule vasculaire supérieur lié au-dessus du promontoire, autrement dit l'abdomino-périnéale.

Or, il n'en est rien, car la réputation de mortalité de cette dernière méthode est telle (30 à 40 p. 100 dans diverses notables statistiques) qu'elle lui a fait préférer, par certains, l'opération périnéale.

Nous croyons avoir assez heureusement modifié certains points de technique pour pouvoir en appeler énergiquement de cette opinion défavorable.

Toutefois, nous avons voulu reprendre le problème par le côté anatomo-pathologique, suivant une méthode absolument rigoureuse.

Celle-ci, qui appartient à Westhues qui l'a fait connaître dans *Archiv für Klinische Chirurgie* (1930, t. CLXI, page 582), nous a été dévoilée par M. Mondor dans son article du Livre Jubilaire du professeur Hartmann.

L'étude de l'envahissement ganglionnaire sur les pièces enlevées très largement, dans l'esprit que nous venons d'indiquer, a déjà été faite maintes et maintes fois ; mais la découverte des ganglions sur les pièces fraîches ou sur celles durcies au formol est difficile et, ainsi qu'il a été prouvé depuis, fallacieuse. En effet, dans la graisse péri-rectale, et dans celle du méso, une technique imparfaite ne permet pas de découvrir tous les ganglions. Il est rare qu'on en découvre, même par une recherche minutieuse, plus de 8 ou 10, alors que, grâce au procédé de Westhues on peut déceler des nodules gros comme des têtes d'épingle et repérer ainsi, parfois, près de 40 ganglions.

La méthode de Westhues consiste en un traitement spécial des pièces opératoires, et je me permets de vous lire la technique de laboratoire rédigée par l'un de nous.

Nous tenons à remercier ici très vivement M. le professeur Roussy qui a bien voulu mettre si aimablement à notre disposition ses splendides laboratoires de l'Institut du Cancer, et M. le professeur agrégé Leroux qui nous a très cordialement guidés de ses conseils.

Pour examiner ces pièces opératoires de cancers rectaux et en particulier pour trouver les ganglions et repérer d'une façon rigoureuse leur topographie nous avons procédé d'après la technique suivante qui s'apparente de très près à celle décrite par Westhues.

La pièce fraîche est, après la prise d'un document photographique, fixée en masse dans une solution de formol à 4 p. 100. Il convient, tant pour cette opération que pour les suivantes, de choisir un récipient dont les dimensions permettent de maintenir la pièce allongée, sans replis (qui se montreraient particulièrement gênants pour l'étude ultérieure). Pour pouvoir être assuré d'une bonne fixation des zones profondes, nous laissons la tumeur environ deux à trois semaines dans le bain fixateur qui sera renouvelé une fois pendant cette période.

Après fixation, la pièce est déshydratée dans des bains successifs d'alcool absolu. Nous proscrivons entièrement l'usage de l'acétone qui durcit les fragments, les rétracte et se prête moins à un bon éclaircissement sans présenter le moindre avantage en compensation. Pratiquement



Fig. 1.

la pièce séjourne environ huit jours dans un premier bain d'alcool à 95° (ou d'alcool absolu ayant déjà servi pour une pièce précédente), puis trois bains d'alcool absolu neuf. La durée de ces bains est d'environ dix à quinze jours pour chacun d'eux, mais nous avons souvent, soit par oubli, soit par excès de précaution largement dépassé ce chiffre.

L'éclaircissement a été fait d'une manière analogue par trois bains successifs de xylol. Le séjour dans le dernier bain est réglé par l'état de la pièce. Il nous a paru important de ne pas se hâter avant de lire la pièce et de prélever les ganglions. (En effet pour la première de celles que nous avons examinées, nous avons voulu, quand la pièce nous a paru bien transparente et qu'un certain nombre de ganglions se sont montrés bien visibles, illustrer ce stade de la technique par une photographie de la pièce. Pendant longtemps ce fut pour nous une difficulté insurmontable : malgré de très nombreux essais nous n'arrivions pas à avoir une photographie correcte.

Nous avons de la sorte perdu beaucoup de temps, mais nous avons eu la surprise de voir que la pièce devenait plus lisible de semaine en semaine, que de nombreux ganglions devenaient perceptibles.)

A ce moment la pièce est devenue entièrement transparente. Pour l'examiner il faut disposer un éclairage correct au moyen de plusieurs lampes de forte intensité donnant des rayons obliques de haut en bas (l'éclairage par transparence au moyen d'une source lumineuse placée derrière la pièce pourrait paraître préférable *a priori*, mais ne permet pas de bien voir les ganglions; par contre, les détails de la muqueuse et les gros vaisseaux sont plus visibles). Cet examen doit se faire en laissant la pièce immergée dans le bain de xylol. Si on la sort elle devient complètement illisible au bout de

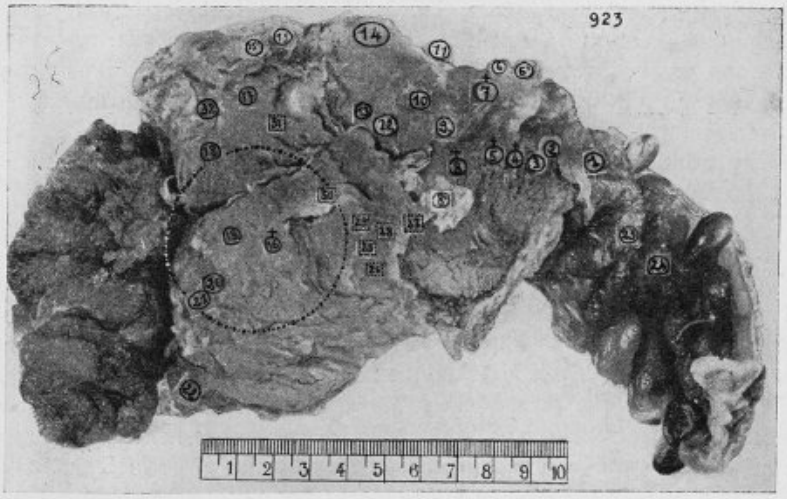

FIG. 2.

quelques secondes pour retrouver toute sa limpidité dès qu'on la replonge dans le bain. On voit alors apparaître les ganglions comme de petits points opaques blanchâtres se détachant plus ou moins nettement suivant leur profondeur, sur le fond transparent et jaunâtre de la pièce. De plus, les vaisseaux sont aussi parfaitement visibles, ainsi que la muqueuse et la tumeur.

Pour repérer la situation des ganglions nous avons utilisé la photographie. C'est, d'une part, la photographie directe de la pièce, toujours en immersion dans le bain de xylol. Elle est assez difficile à bien réussir et nous donne le résultat visible sur la figure 1. (A titre d'indication, nous signalons que nous avons obtenu les meilleurs résultats avec des plaques panchromatiques et un filtre-écran vert). Ce document, qu'il n'est d'ailleurs pas toujours possible d'obtenir, est un peu insuffisant en ce qu'il ne met pas en évidence tous les ganglions visibles. Pour y obvier, nous faisons un

autre cliché de la pièce en disposant à sa surface, sur chacun des ganglions, un petit carré de celluloïd transparent portant à l'encre de Chine un numéro de repérage du ganglion (voir figure 2).

Tous les ganglions étant, de cette sorte, repérés et numérotés, nous les prélevons sur la pièce et les mettons en inclusion dans la paraffine sans omettre de les accompagner chacun de leur numéro. A ce moment, nous pratiquons sur la pièce une série de sections en feuillet de livre qui nous permet de voir et de prélever de petits ganglions plus profonds qui, parfois, échappent aux premiers examens.

Cette méthode nous a donné d'excellents résultats. Elle permet de découvrir de très petits ganglions, dont le diamètre est parfois de quelques fractions de millimètre, de les localiser exactement sur la pièce, d'étudier histologiquement leur nature. Son seul inconvénient est la durée de la technique. Peut-être serait-il possible de l'écourter un peu, mais nous n'avons pas voulu risquer de compromettre le résultat et avons préféré pécher par excès de précaution. Si nous résumons les temps moyens des diverses étapes, nous obtenons les délais suivants : fixation : trois semaines ; déshydratation : un mois et demi ; éclaircissement : un mois et demi ; soit environ quatre mois pour l'étude totale d'une pièce.

A titre d'exemple, voici les résultats donnés par l'étude des deux premières pièces examinées.

La première observation est celle d'une tumeur ulcéro-végétante de l'ampoule dont la limite inférieure est située à 2 centimètres environ du sphincter. L'exérèse a comporté une amputation recto-colique de 23 centimètres. Du point de vue histologique : on est en présence d'un épithélioma cylindrique typique qui remplace d'abord brusquement *in situ* l'épithélium normal puis, franchissant la musculaire muqueuse, envahit la sous-muqueuse, la musculeuse et le tissu cellulo-adipeux péri-rectal.

Cette tumeur présente la morphologie lieberkuhnienne habituelle des tumeurs de cette région. L'activité mitotique est assez marquée et il existe sur les bords de la pénétration quelques embolies dans les vaisseaux lymphatiques.

Le stroma, bien qu'irrégulier, est plutôt dense avec, en quelques points de la surface, des zones en remaniement inflammatoire aigu suppuré.

Après éclaircissement, il a été possible d'isoler 35 ganglions, 6 d'entre eux sont superficiels par rapport à la muqueuse et sont localisés au voisinage de la tumeur, un peu au-dessus. Aucun ne se montre envahi par la tumeur.

Tous les autres, soit 29, sont répartis sur toute la hauteur de la pièce, les inférieurs étant au voisinage du sphincter, les plus nombreux dans la partie supérieure du rectum, les plus élevés, 3 seulement, étant localisés au niveau du côlon ilio-pelvien. L'examen histologique de tous ces ganglions a montré que 5 étaient plus ou moins largement envahis par la tumeur. L'un d'eux est situé dans une zone correspondant à la région centrale de la tumeur, les 4 autres sont groupés dans un cercle de 3 centimètres de diamètre situé au-dessus de la tumeur, à 5 centimètres environ de la limite supérieure de celle-ci.

Tous les autres ganglions ne montrent que des lésions inflammatoires banales.

L'envahissement des ganglions épithéliomateux est assez variable. Pour l'un d'eux (n° 4 de la figure 2), il consiste uniquement en la présence de deux embolies néoplasiques libres dans la lumière d'un lymphatique de la graisse péri-ganglionnaire. Deux autres (nos 5 et 16) présentent un envahissement partiel, tandis que les deux derniers (nos 7 et 8) sont uniquement formés de tissu néoplasique.

La deuxième observation concerne une tumeur ulcéreuse, à bords bourgeonnants, siégeant à la partie inférieure de l'ampoule rectale, près du sphincter. Amputation recto-colique de 22 centimètres environ. On est en présence d'un épithélioma cylindrique du type lieberkuhnien infiltrant largement les tuniques musculaires. Activité mitotique moyenne. Quelques atypies nucléaires.

Stroma lâche avec quelques plages en remaniement inflammatoire aigu.

Après éclaircissement nous n'avons pu trouver que 14 ganglions répartis sur toute la hauteur du rectum, 2 seulement étant situés dans le bout terminal du côlon. L'étude histologique de ces adénopathies montre que 2 seulement sont envahis par la tumeur. L'un, petit, mais entièrement détruit par les proliférations épithéliomateuses, se trouve à 2 cent. 5 environ au-dessus de la projection de la limite supérieure de la tumeur. L'autre ne présente d'embolies qu'au niveau du hile et correspond comme situation à la limite supérieure de la tumeur.

Nous ne saurions tirer prématurément de conclusion de l'examen de ces deux pièces, non plus que des suivantes.

Plusieurs d'entre elles sont à l'étude, mais étant donnée la lenteur des préparations, ce n'est pas avant plusieurs mois que nous aurons récolté un nombre suffisant de documents.

Nous avons seulement voulu aujourd'hui faire connaître à la Société de Chirurgie ce mode de recherche qui nous paraît d'une grande rigueur et applicable d'ailleurs (sous certaines réserves) aux autres cancers viscéraux.

VOTES EN VUE DE L'ÉLECTION D'UN MEMBRE TITULAIRE

Premier tour :

Nombre de votants : 81.

MM.	Hertz	21 voix.
	Leibovici	15 —
	Thalheimer	13 —
	Séjournet	11 —
	Loewy	1 —
	Bulletins blancs	19
	Bulletin nul	1

Deuxième tour :

Nombre de votants : 81.

MM.	Hertz	27 voix.
	Séjournet	15 —
	Leibovici	14 —
	Thalheimer	6 —
	Bulletins blancs	19

Le quorum n'étant pas atteint, car les deux tiers des membres titulaires n'étaient plus présents, on n'a pu, en vertu de l'article 10 des statuts, procéder au troisième tour.

Le Secrétaire annuel, G. Picot.

Paris. — A. Maretheux et L. Pactat, imp., 1, rue Cassette.

BULLETINS ET MÉMOIRES

DE LA SOCIÉTÉ NATIONALE DE CHIRURGIE



SÉANCE SOLENNELLE PUBLIQUE

24 Janvier 1934.

Présidence de M. Albert MOUCHET, *président.*

La séance est ouverte à 16 heures dans la salle des séances, sous la présidence de M. le Dr Albert MOUCHET, président en exercice. Prennent place avec lui au Bureau : M. le Dr PROUST, secrétaire général et M. le Dr Gaston PICOT, 1er secrétaire annuel.

La Faculté de Médecine était représentée par son doyen M. le Professeur ROUSSY et la Ville de Paris par M. le Dr LOBLIGEOIS, vice-président du Conseil municipal. Le ministre de l'Education Nationale ainsi que M. le Recteur de l'Académie de Paris s'étaient fait excuser. M. le directeur du Service de Santé de la région de Paris s'était fait représenter par M. le sous-directeur. Aux premiers rangs ont également pris place la famille, les élèves et les amis de M. le Professeur Félix LEJARS dont on fait l'éloge : Mme Félix LEJARS, MM. Jean et Léon LEJARS, Mme et Mlle BOUCHERON, M. le docteur et Mme CHABRUT, Mme Pierre BROCQ, Mme LAUNOIS, Mme LONGIS-ROUVIER, M. BONDIVENNE. Etaient également présents, Me SCHAYÉ, M. le Dr François LE SOURD, M. Georges MASSON, M. Charles CATUSSE. Les surveillantes de M. LEJARS, ses panseuses et une délégation des infirmières de son service de l'hôpital Saint-Antoine assistaient à cette solennité annuelle.

L'ordre du jour de cette séance comprenait :

1° Le discours du président;

2° Le rapport du secrétaire annuel;

3° L'éloge de M. Félix LEJARS, par le secrétaire général;

4° La distribution des prix accordés en 1933 par la Société Nationale de Chirurgie.

DISCOURS DU PRÉSIDENT

Monsieur le Doyen,
Mes chers Collègues,

Ce n'est point sans une certaine mélancolie que je me vois sur le point de quitter ce fauteuil de la Présidence où votre confiance unanime m'a fait l'honneur de m'appeler il y a un an.

Comme cette année m'a paru courte, et comme je vous suis reconnaissant de me l'avoir fait vivre! Je me suis abandonné au plaisir de dominer ces séances où vous êtes toujours venus nombreux, où vous avez traité avec entrain les questions les plus variées de cette chirurgie qui nous passionne tous, où j'ai vu surgir souvent des discussions animées qui tenaient l'attention sans cesse en éveil.

Vous avez fourni une grosse somme de travail, à tel point que notre secrétaire général et notre trésorier, toujours si vigilants, ont craint de voir s'accroître démesurément le volume de nos Bulletins. Notre ordre du jour a été si chargé que je n'ai pas eu une seule fois la préoccupation — angoissante pour un Président — d'être obligé d'écourter une séance, faute de rapports ou de communications. Votre secrétaire annuel vous rappellera dans un instant l'œuvre scientifique que vous avez accomplie.

Dire que le bruit des conversations particulières n'a jamais couvert la voix des orateurs serait exagéré, mais ce fut l'exception et je me plais à reconnaître que le silence a été la règle. Dois-je vous avouer d'ailleurs que je préfère à un calme morne l'agitation bien vivante, dût-elle être exagérée, comme à certaines séances d'élections?

Vous avez toujours fait preuve d'une affabilité si courtoise que votre Président a pu accomplir sa tâche dans la joie.

Cette tâche a été grandement facilitée par les membres du Bureau que je ne saurais trop remercier de leur assistance si précieuse, par Gaston Picot, le secrétaire annuel, toujours sur la brèche, attentif à recueillir et à classer vos manuscrits, par mon vieil ami Robert Proust, notre secrétaire général, dont le dévouement est sans bornes. Il a été infatigable, il n'a pas manqué une séance, même quand il était obligé de se rendre au jury du concours de l'admissibilité de l'internat. Vous aurez, tout à l'heure, une fois de plus, le régal de sa chaude éloquence, quand il vous fera l'éloge de ce maître de la chirurgie française, Félix Lejars, que nous avons tous aimé et admiré.

J'ajoute que Proust a pris la part la plus active aux réformes que vous souhaitiez et dont je vous dirai un mot dans un instant. Il va surveiller — et ce n'est pas une mince besogne — l'impression de cette *Table des matières de nos Bulletins* de 1894 à 1933, à la création de laquelle ont collaboré notre ancien président Gosset et Thalheimer : qu'ils soient tous trois assurés de notre reconnaissance!

Je n'aurai garde d'oublier, dans mes remerciements, notre archiviste Basset dont la tâche s'est accrue et notre trésorier Toupet qui sait opérer des redressements budgétaires sans recourir à l'emploi de ces impôts, décorés du terme, aussi galant qu'hypocrite, d'aménagements fiscaux.

Je me réjouis de constater que mon année de Présidence aura vu aboutir des réformes qui vous tenaient à cœur.

Le nombre excessif d'observations qui étaient adressées à notre Société et qui ne méritaient peut-être pas toutes le rapport qu'on croyait devoir leur consacrer, vous a amenés à rechercher le moyen de lutter contre une inondation qui submergeait l'ordre du jour et empêchait la lecture de communications intéressantes.

Déjà votre Bureau avait pris l'initiative de réorganiser les Archives de la Société et d'y verser un certain nombre d'observations qui lui semblaient moins dignes de retenir votre attention. Vous avez pu voir imprimé dans le dernier numéro des Bulletins de 1933 le répertoire alphabétique par nom d'auteurs de la nouvelle série de ces Archives.

Mais vous avez fait mieux encore et vos projets n'ont pas été présentés cette année dans les plis flottants d'un vêtement oratoire, mais sous l'aspect d'une réalité vivante.

Vous avez décidé la création d'un comité de lecture qui se propose — moins de séparer l'ivraie du bon grain (nous espérons qu'il n'y aura que du bon grain) — que de rassembler les observations, de grouper en un seul faisceau celles qui ont le même objet, de faire en sorte qu'elles soient confiées au même rapporteur. L'intérêt de ces observations en sera singulièrement accru; la discussion des rapports gagnera en ampleur et nos séances seront ainsi plus attrayantes.

Ce comité de lecture s'est déjà réuni; nul doute qu'il ne fasse de bonne besogne.

Le vœu si souvent émis par les collègues qui m'ont précédé à ce fauteuil ne reste plus platonique; vous avez pu constater que, dans nos dernières séances, les communications sont faites avant les rapports verbaux ou écrits; nous ne verrons plus ce spectacle attristant de collègues qui attendent plusieurs mois avant de pouvoir nous présenter des travaux personnels et nous exposer des idées nouvelles.

Enfin, vous avez décidé que les présentations de malades, qu'elles accompagnent ou non des communications, pourraient être faites au début de nos séances; le rang nouveau qui leur est assigné vous permettra d'accorder à ces présentations toute l'attention qu'elles méritent, de les soumettre à une critique serrée et au besoin à une discussion approfondie.

Est-ce à dire que tout soit pour le mieux dans la meilleure des Sociétés? Certainement non, et vous pensez, comme moi, que nous ne devons pas nous endormir sur « le mol oreiller » d'une satisfaction passagère. Il nous reste beaucoup à faire. Le progrès est un effort continu.

Il faut que nos Bulletins soient plus illustrés : vous constatez la part de plus en plus grande que les projections prennent dans l'exposé de nos rapports ou de nos communications et vous regrettez certainement, comme

moi, que ceux qui assistent à nos séances soient les seuls à profiter de cette iconographie.

Il serait désirable que tous ceux qui lisent nos Bulletins en France et à l'étranger soient à même de voir les figures et les radiographies qui accompagnent le texte.

Enfin, un effort inlassable de propagande bien comprise doit être maintenu pour faire connaître nos Bulletins à l'étranger. Il est pénible de con-



Edouard QUÉNU

stater combien les comptes rendus de nos séances, si riches en faits nouveaux, si nourris de discussions approfondies, restent encore ignorés de beaucoup de chirurgiens étrangers.

J'ai un devoir douloureux à remplir, celui de vous rappeler les noms des collègues disparus dans l'année, et d'abord celui de notre ancien Président, le professeur Édouard Quénu, membre de l'Institut.

J'ai déjà dit, en ouvrant la séance de rentrée de notre Société, la grande place que Quénu avait occupée dans la chirurgie française. Je répéterai seulement aujourd'hui qu'il laisse un vide qui ne sera pas près d'être comblé. Nous regarderons souvent avec émotion le beau portrait si vivant que Mme Quénu a offert à notre Société et que nous avons placé sous la

médaille de son maître Terrier. Que son fils Jean Quénu et son gendre Mocquot, que nous sommes si heureux de voir au milieu de nous, soient assurés que le souvenir du maître ne s'effacera pas de notre mémoire.

Nous avons encore à déplorer le décès de trois correspondants nationaux : Broussin (de Versailles) que nous avions le plaisir de voir assister de temps en temps à nos séances; Lapeyre qui maintenait à l'École de



Dr JUVARA

Médecine de Tours son brillant renom; Gellé (de Provins) qui a mené modestement une vie chirurgicale des mieux remplies.

A ces décès s'ajoutent ceux de trois associés étrangers : Recasens (de Madrid) dont vous connaissez la réputation de gynécologue; Mayo Robson (de Londres) dont vous n'avez pas oublié les nombreux travaux sur la chirurgie de l'estomac et des voies biliaires; Makins (de Londres) qui fut, comme lui, Président du Royal College of Surgeons.

Nous avons perdu en outre quatre correspondants étrangers : Ashhurst (de Philadelphie), Percy Sargent (de Londres), Kummer (de Genève), Juvara (de Bucarest). Juvara, qui ne quittait guère la Roumanie, mais qui

a fait ses études médicales en France, sa seconde patrie, nous envoyait de nombreux travaux, des exposés de techniques nouvelles, surtout en chirurgie osseuse, et l'influence française perd en lui un de ses plus ardents apôtres dans ce pays latin qui nous reste si fidèle.

A tous ces morts, j'apporte en votre nom un douloureux hommage.

J'ai, par contre, le plaisir de saluer les nouveaux venus. Vous avez nommé cette année quatre membres titulaires : Wolfromm, René Bloch, Ameline et Truffert. On ne vous accusera pas d'avoir fait la part trop belle aux chirurgiens des hôpitaux, mais il est juste de reconnaître que ceux-ci n'attendent plus longtemps avant de faire partie de notre Société et c'est bien ainsi.

La Société nationale de Chirurgie vient de s'infuser un sang nouveau : nous comptons sur nos jeunes collègues pour la faire bénéficier de leur ardeur au travail et de leur curiosité scientifique. Qu'ils n'oublient point la belle parole de Littré qui prêchait d'exemple : « Il faut travailler comme si l'on devait vivre toujours. »

Vous avez élu 15 membres correspondants nationaux : Barret (Angoulême) ; Bonnet (Armée) ; Bonniot (Grenoble) ; Cabanes (Alger) ; Duval (le Havre) ; Garrigues (Rodez) ; Gautier (Angers) ; Guibal (Nancy) ; Huard (Armée) ; Laffitte (Niort) ; Larget (Saint-Germain-en-Laye) ; Lefebvre (Toulouse) ; de la Marnierre (Brest) ; Oulié (Constantine) ; Ployé (Marine).

3 associés étrangers : Mario Donati (Milan) ; José Bartrina (Barcelone) ; Verhoogen (Bruxelles).

12 correspondants étrangers : Anschutz (Kiel) ; Bourgeois (Montréal) ; Cardenal (Madrid) ; Dagneau (Québec) ; Decker (Lausanne) ; Denk (Vienne) ; Jentzer (Genève) ; Neuman (Bruxelles) ; Ranzi (Vienne) ; Makoto Saïto (Nagoya) ; Pribram (Berlin) ; Recasens Luiz (Séville).

A tous ces nouveaux membres de la Société, je souhaite en votre nom la bienvenue.

Nous sommes ici dans un temple serein où il fait bon goûter les pures joies de l'esprit et où, loin des scandales du dehors qui ne sauraient nous atteindre, nous ne travaillons qu'aux progrès de la science et au bien-être de l'humanité.

Continuons, mes chers collègues, à cultiver le respect de la tradition, le souci de la vérité et gardons ardente, sans jamais la laisser s'éteindre, cette foi dans l'avenir de la chirurgie française dont nous avons tous à cœur de développer les brillantes conquêtes.

COMPTE RENDU

DES TRAVAUX DE LA SOCIÉTÉ NATIONALE DE CHIRURGIE

PENDANT L'ANNÉE 1933

par M. Gaston PICOT, secrétaire annuel.

Messieurs,

Deux sentiments dominent en ce moment ma pensée : le premier est le sentiment de la reconnaissance que je vous dois pour m'avoir appelé à prendre part pendant un an à la vie active de votre Société. Le second est fait de gêne et d'excuse vis-à-vis des collègues qui m'ont précédé à cette place : j'ai préféré rédiger mon rapport sous une forme différente des leurs.

Notre Bulletin porte au loin la pensée chirurgicale française et j'ai pensé qu'il pourrait être utile dans le but de favoriser la recherche scientifique que ce rapport, qui rassemble les faits et les idées en une sorte de synthèse, portât, à l'occasion de chaque travail, les indications qui permettent aux chercheurs, s'ils le jugent utile, de se reporter de suite à l'original[1].

Pathologie et thérapeutique chirurgicales générales. — A l'occasion d'un travail d'Yves Delagenière, rapporté l'an dernier par mon ami Louis Bazy, la question de *l'anesthésie* a été longuement évoquée devant vous, mais chacun des orateurs s'est contenté d'indiquer ses préférences, et on peut dire que tous les modes d'anesthésie ont eu leurs défenseurs [J.-L. Faure (281), Rouhier (424), J.-M. Bloch (467), Auvray (947)]. Chevassu (273) a étudié l'anesthésie générale au balsoforme et a montré l'innocuité de cet anesthésique chez les urinaires cependant fragiles. L'anesthésie électrique elle-même a été exposée par Sauvé (469), Bazy (535), Leclerc (693) qui sont tous arrivés à la conclusion qu'elle est inutilisable, la marge entre le sommeil et la mort étant infime.

Dans ces conclusions, Bazy (1064) dit très justement que l'anesthésie générale par inhalation est celle qui présente le plus d'avantages, répond au plus grand nombre d'indications et qu'il y a injustice à la charger d'un certain nombre de méfaits dont l'acte opératoire lui-même doit être rendu responsable. L'anesthésie locale conserve des indications particulières dans la petite chirurgie, les opérations sur le crâne, le corps thyroïde, le thorax et l'estomac [Auvray (947), J.-Ch. Bloch (467), Proust (255)].

1. Les numéros renvoient aux pages du volume de 1933.

L'anesthésie rachidienne doit cependant nous retenir un instant. Basset (255), Richard (276), Riche (609), Tanacesco et Barbillian (511) qui appuient leur opinion sur 30.000 cas sont des enthousiastes de la méthode en raison du silence abdominal qu'elle procure et, disent-ils, de son innocuité. Cet optimisme est cependant loin d'être partagé. On voit quelquefois apparaître tardivement des accidents bizarres, tels que cette sclérodermie en guêtre que Robert Monod et Jean Weill nous ont présentée (916). Mais ce sont surtout les syncopes graves, mortelles, que l'on observe de temps en temps qui font, il faut l'avouer, rétrograder la méthode. Leriche (1065), qui, en 1925, a fait 844 rachianesthésies sur 2.175 opérations, n'en a plus fait en 1932 que 58 sur 1.450. La plupart des accidents syncopaux, signalés à cette tribune, l'ont été au cours d'anesthésies rachidiennes. Hartmann (610) qui, au cours de sa longue carrière, a vu 7 syncopes mortelles, déclare que cinq fois la syncope s'est produite à l'occasion d'une rachianesthésie. Lenormant (371), en rapportant un travail d'Oulié qui concerne 4 cas de syncopes au cours de l'anesthésie rachidienne, traitées par les injections intracardiaques d'adrénaline suivies de massage du cœur, mais qui ont toutes succombé après une réanimation qui, dans le meilleur cas, n'a duré que trois heures, cite un cas personnel dont l'issue fut fatale. Enfin Nini, rapporté longuement par Soupault (598), a traité 3 syncopes par les injections intracardiaques : l'une d'elles concerne encore une anesthésie rachidienne. Il faut retenir, du travail de Nini, un cas de syncope chloroformique où la substance injectée dans le cœur fut de l'atropine et qui guérit. C'est la première fois, semble-t-il, que cet alcaloïde a été employé en injection intracardiaque. Cette association chloroforme-atropine satisfait mieux l'esprit que l'association chloroforme-adrénaline dont les physiologistes nous ont appris à nous méfier.

Le *lever précoce* après les interventions abdominales dont Chalier (1211) s'est fait le champion, car il n'a plus observé de phlébite depuis qu'il met en pratique cette méthode, a fait des adeptes en Folliasson (1121) et Jeanneney (1214). La paroi doit être faite aux fils non résorbables et il n'y a rien à craindre de ce côté. Mais Jeanneney n'ose se prononcer sur l'absence complète de phlébite. Folliasson est plus affirmatif : il a vu deux embolies et trois congestions pulmonaires.

Je mentionnerai seulement le travail de Lecercle (744) qui a renoncé à la teinture d'iode pour aseptiser la peau avant les opérations et ne se sert que d'alcool, et j'en arriverai aux études qui ont été faites *des troubles humoraux post-opératoires*, car ils permettront désormais aux chirurgiens de se rendre maîtres d'accidents qu'ils étaient jusqu'ici impuissants à conjurer.

La question a été amorcée par Robineau (519), qui a été frappé de voir, quelquefois huit à dix jours après une opération bien conduite et dont les suites étaient jusque-là normales, se développer des symptômes alarmants qui simulent la péritonite et l'occlusion et peuvent amener la mort rapidement. L'autopsie ne révèle généralement pas la cause des accidents. Mais, en étudiant avec Max Lévy les modifications humorales des opérés, il a remarqué, chez tous les sujets dont les reins étaient parfaitement sains, une

augmentation du taux de l'urée sanguine et une diminution du chlore dans le sang et dans les urines. Si, en présence de tels symptômes, on injecte dans les veines du sérum salé hypertonique, les perturbations cessent, la diurèse se produit et l'azotémie diminue. Tout se passe, dit Robineau, comme si les tissus, ayant un besoin considérable de chlore, le prenaient dans le sang, et Robineau conclut en recommandant de donner, chez tout malade qui n'a pas d'œdèmes, 10 à 15 grammes de sel par jour à titre préventif.

L'hypothèse de Robineau se trouve confirmée par Legueu et Fey (985) qui ont montré expérimentalement qu'après tout traumatisme il se produit au niveau du foyer un apport de sel considérable. Cette augmentation est surtout marquée au niveau du muscle où la teneur de sel passe de 1 à 4.

Pierre Duval (975) a exposé avec une très grande clarté les recherches qui sont poursuivies dans son service; il pense qu'après les opérations il y a introduction dans l'organisme d'albumines toxiques et que l'azotémie post-opératoire est identique à celle que l'on observe après les grands traumatismes des parties molles, les opérations longues et mutilantes, la destruction des néoplasmes par la curiethérapie; dans tous ces cas les tissus assureraient leur défense en fixant du chlore qu'ils puisent dans le sang. Baur et Boron (1252) ont observé la même rétention chlorurée dans 5 cas de brûlures graves et Pierre Duval (1291) rappelle que Davidson a déjà signalé le fait en 1927.

Cependant, Pierre Duval s'étonne de voir un opéré de Robineau mourir avec une azotémie de 1 gr. 05, alors qu'il a pu guérir avec du sérum glucosé un de ses opérés qui avait dans le sang 5 gr. 30 d'urée. Il pense que la gravité de l'hyperazotémie tient à ce qu'il reste dans le sang des polypeptides que le foie n'a pu transformer en urée. Ces hypothèses ont été confirmées par Picot et par Lambret. Picot (1070) a étudié autrefois l'action de l'urée sur la sécrétion rénale et montré que l'urée possède une action diurétique considérable; dans plusieurs cas l'ingestion d'urée a produit une énorme diurèse et par suite un abaissement de l'azotémie. Il conclut en disant que si un sujet a 2 grammes d'urée dans le sang, c'est qu'il a besoin de ce taux d'urée pour que les reins fonctionnent, et qu'il est des cas où le foie n'est pas en état de transformer assez de substances azotées en urée comme dans l'observation de Robineau et des accidents toxiques se développent. L'ingestion d'urée permet dans ces cas à l'organisme de se débarrasser par une diurèse abondante des albumines toxiques. Lambret (1416) poursuit des recherches qui montrent l'importance de l'hyperpolypeptidémie dans les accidents qui nous occupent.

Les troubles humoraux dont il vient d'être question se manifestent souvent après des opérations longues et importantes et l'on s'est demandé si l'anesthésique n'avait pas sa part de responsabilité. Fredet (982 et 1068), dont vous connaissez les beaux travaux sur la toxicité de certains anesthésiques, estime que l'anesthésique employé a une grande importance, car l'azotémie post-opératoire n'est pas constante. Il recommande comme étant la moins toxique l'association morphine-scopolamine-numal-pro-

toxyde d'azote : c'est aussi l'avis de Pierre Duval (975) qui rappelle les expériences étrangères montrant que l'anesthésie à elle seule, chez un sujet sain, ne produit pas d'azotémie.

Résumant la discussion qu'il avait amorcée, Robineau (1539) conclut à la nécessité de traiter l'azotémie post-opératoire par l'injection de sel à haute dose, thérapeutique qui n'exclut pas les autres traitements.

La question des *abcès des muscles*, mise à l'ordre du jour depuis l'année dernière, a provoqué plusieurs communications. Les unes, comme celles de Mauclaire (272), de Métivet (272), montrent que le diagnostic en est quelquefois difficile ; les autres, comme celles de Cunéo (507), Picot (507), Yovtchitch et Vassitch (688), montrent que le microbe habituellement responsable est le staphylocoque qui se développe souvent au cours de septicémies graves (ostéomyélites) ou atténuées (furonculose) ; dans plusieurs cas ces derniers abcès après avoir été vidés ont pu être suturés. Vassitch (841) a publié un cas où l'abcès était blennorragique et Okinczyc, rapporteur, a signalé la fréquence, dans ces cas, de la localisation dans les grands droits de l'abdomen et le quadriceps fémoral.

La difficulté du *diagnostic de certaines tumeurs* a été évoquée par Roux-Berger, à l'occasion d'une observation de Pinsan (770) concernant un cas de syphilome du quadriceps pris pour un sarcome et diagnostiqué par la biopsie. Roux-Berger a conclu à la nécessité d'essayer un traitement spécifique pendant un court délai, et, si le résultat en est négatif, d'enlever la tumeur ou d'en faire une biopsie au bistouri électrique selon son volume.

L'*ostéochondrite disséquante* a été étudiée par Paitre et par Fredet. Paitre (695) apporte 15 nouveaux cas de cette affection localisée au genou qui portent à 25 les cas qu'il a publiés. Ils mettent en évidence la fréquente localisation à la partie postérieure du condyle externe et du plateau tibial et aussi ce fait que 40 p. 100 des cas se sont produits en dehors de tout traumatisme. Fredet (711) publie 4 observations où la lésion est fréquemment localisée à la face externe du condyle interne; 2 cas, soit la moitié, sont encore étrangers à tout traumatisme. Fredet a vu plusieurs fois l'association d'arthrophytes d'origine ostéo-synoviale et de corps étrangers relevant de l'ostéochondrite. Jean Vidal (714), au cours de l'ablation d'un corps étranger articulaire, a trouvé la synoviale incrustée de dépôts cartilagineux et Ménégaud, de Nabias et Mlle Hufnagel ont présenté l'observation d'une ostéo-chondromatose du coude qui vient à l'appui de l'origine synoviale des corps étrangers. Tous ces faits contribuent à éclairer la pathogénie de cette curieuse affection qui n'était guère jusqu'ici expliquée que par le traumatisme.

Enfin Bonnal, Joyeux et Bosh (1147) publient un cas de *cénurose humaine*. Baumgartner, rapporteur, insiste sur la rareté de ce cestode chez l'homme. Dans le cas présent le malade a joué le rôle d'hôte intermédiaire, l'hôte définitif étant le chien.

Enfin je citerai cette observation de Hardouin (1424) qui a vu un cas de mort subite à la suite de l'injection de 2 c. c. 1/2 de *sérum antitéta-*

nique. Il recommande la plus grande prudence lorsqu'on fait des piqûres à des malades sujets aux accidents anaphylactiques. Okinczyc, Gosset, estiment que cette observation ne permet aucune conclusion.

Braine (689) a jeté un cri d'alarme au sujet de *la suture primitive des plaies accidentelles* du temps de paix. Avec un courage dont il faut le louer parce qu'il doit mettre fin à une pratique préjudiciable à beaucoup de blessés, Braine rapporte de nombreux exemples où les résultats de la suture primitive des plaies des parties molles sont détestables, parce que cette opération est mal comprise, mal réalisée, exécutée trop tardivement et sans de minutieuses excisions. Ce mode de réunion, qui a donné dans la deuxième moitié de la guerre des résultats merveilleux, doit être pratiqué par des chirurgiens de carrière, ayant une longue expérience pour discerner la plaie qui peut être suturée de celle qui ne doit pas l'être. Aussi dans l'état actuel de l'organisation des services où ce n'est pas toujours celui qui suture qui suit le blessé, il faut recommander à tous les jeunes qui nous écoutent ou qui nous lisent l'excision minutieuse des tissus atteints par le traumatisme et la pratique de la suture secondaire ou retardée.

Plusieurs observations d'infections graves et de *septicémies* nous ont été présentées. Bazy (1484) a rapporté trois observations de Baudet concernant les septicémies à streptocoques guéries par le sérum de Vincent et qui montrent l'efficacité indiscutable de ce sérum. Sauvé (1382), dans un cas d'anthrax très grave, a guéri son malade en injectant du bactériophage dans les veines à deux reprises, mais Picot a vu ces injections intraveineuses de bactériophages déterminer, quelquefois, une sensibilisation du sujet et une aggravation de l'infection, si elles sont répétées. Butoïanu, Stoian et Costesco (1506) ont traité 3 cas d'infections graves par le bactériophage. A cette occasion Louis Bazy fait remarquer que l'action spécifique du principe lythique est discutable puisqu'une arthrite à streptocoque a guéri avec un bactériophage antistaphylococcique.

Certains traumatismes déterminent des pertes de tégument importantes et nécessitent des *greffes*. Proust (1000) a présenté un malade dont tout le pli du coude a été refait à l'aide d'une greffe tubulée. Mirizzi (694) a montré le résultat excellent, après quatre ans, de la réfection d'une grande partie de la peau de l'avant-bras, à l'aide d'une greffe pédiculée. Corachan (1185) nous a exposé le principe de ce qu'il appelle les greffes basales; il a remarqué que seule la couche basale de la peau possède un pouvoir de prolifération remarquable. Par un procédé très simple Corachan met à profit cette particularité qui permet d'obtenir une épidermisation très rapide.

Mauclaire (579) a observé 3 cas *d'ostéoporose méta-traumatique*; Rœderer (756) en a suivi 1 cas pendant quatre ans, et qui pendant deux ans avait été pris pour une tuberculose. Moulonguet, rapporteur, relate 2 cas semblables. Mais Leriche (761), qui le premier a décrit cette lésion, donne le moyen de la diagnostiquer et de la traiter : l'immobilisation plâtrée ne soulage pas le malade, la sympathicectomie l'améliore rapidement.

Plusieurs observations de *kystes hydatiques* des os nous ont été présentées. Okinczyc et Moulonguet (301) ont suivi deux malades opérés par

Lecène de kystes hydatiques des os du bassin ; ces malades malgré des opérations multiples n'ont jamais guéri. Picot (352) a rapporté une observation identique. Bressot (1260) a envoyé une observation d'échinococcose costale au sujet de laquelle Picot a fait remarquer que la gravité de ces cas tient à ce que la vésicule n'est pas enkystée, à ce que le diagnostic n'est fait que tardivement et qu'il faudrait pouvoir réséquer en un bloc tout le foyer parasitaire. Curtillet (321) a rapporté un cas de kyste du tibia que Mouchet a longuement étudié ; il avait été soigné pour une ostéomyélite. Gernez (1323), dans un cas de kyste hydatique de l'humérus, a réséqué la totalité de l'os et a guéri son malade. Cette communication a été le point de départ d'une discussion sur l'appareillage de tels opérés. Girode rappelle que Delbet a remplacé un humérus et un radius par des pièces en caoutchouc durci et que la tolérance en a été parfaite. Grégoire a utilisé chez le chien avec succès la prothèse avec un os en vulcanite. Robert Monod s'est contenté, comme Gernez, d'une prothèse externe [il s'agissait dans son cas d'une humérectomie pour ostéomyélite (1436)].

L'artériographie et ses indications dans les gangrènes des membres ont été l'objet de communications intéressantes de dos Santos et de Leriche. Dos Santos (335), créateur de la méthode et qui nous a présenté des artériographies admirables, a poussé plus avant son procédé, et par des radiographies en série il nous a projeté une sorte de ciné-artériographie de la circulation. Leriche avec Fontaine et Frieh (386) ont utilisé dans deux cas de menace de gangrène la méthode de dos Santos. Il hésitait dans un des deux cas entre une sympathectomie et une résection artérielle plus efficace. Ses collaborateurs ont précisé par une artériographie le siège de l'oblitération et dans les deux cas l'artériectomie fut faite avec un plein succès.

Un cas *d'anévrisme artérioso-veineux* de l'artère humérale a été publié par Diamant-Berger et Paul Durand (1304). Le malade était soigné depuis longtemps pour des troubles cardiaques ; les auteurs ont extirpé péniblement le sac, Moure aurait préféré la ligature par voie endo-vasculaire.

Un cas très intéressant de *thrombo-phlébite du membre supérieur* révélé par un effort chez un homme porteur d'un anévrisme de l'aorte a été présenté par Huard (1406 et 1534). Lenormant, qui rapporte ce cas, insiste sur ce fait que la résection des veines humérales thrombosées et la sympathicectomie chimique faite sur l'artère ont fait disparaître l'œdème du membre supérieur bien que la thrombose soit étendue à tout le système jugulo sous-clavier. Hartmann et Routier ont observé de tels cas guéris sans traitement et L. Bazy rappelle son observation de 1926 traitée avec succès par l'embolectomie. A l'occasion de cette observation Grégoire croit qu'il faut incriminer l'action des plaquettes qui jouent un rôle dans toutes les phlébites d'apparence spontanée et Picot, notant que le temps de coagulation était dans le cas de Huard anormalement rapide, pense qu'il faut en tenir également compte pour expliquer cette thrombose que les examens de laboratoire ont montrée aseptique.

Les *varices* ont été à l'ordre du jour et leur traitement longuement exposé. A vrai dire, ainsi que le dit Basset (465) qui a amorcé la discussion

et l'a clôturée, bien des traitements ont été laissés de côté. Il faut avouer que le traitement par les injections sclérosantes est attrayant, car il ne nécessite aucune hospitalisation; néanmoins, cette méthode n'a guère été défendue que par Sénèque, car Rouhier, Fredet, Alglave, s'en sont montrés les adversaires. Fredet (208) connaît les embolies; Rouhier (151) craint de n'être pas maître de l'étendue de la phlébo-sclérose; Alglave (333) a vu bien des récidives et des échecs.

Sénèque (205), qui a pratiqué les deux méthodes, a bien posé leurs indications réciproques; il opère les cas où les varices sont volumineuses, mais où surtout la peau est en bon état, et il réserve les injections lorsque la peau est en mauvais état. Il a vu certes des récidives, soit par réperméabilité de la veine, soit par la production de varices nouvelles, aussi n'intervient-il par une méthode ou par l'autre que lorsque la maladie a terminé son évolution.

Le côté technique de la résection veineuse a été précisé par Alglave (333) qui a rappelé l'intervention qu'il a décrite bien souvent; Fredet (208), imitant Wayne-Babcok, arrache la saphène à l'aide d'une petite tringle introduite dans la lumière. Hartmann (465) confirme la simplicité de cette technique; Chevrier (353) montre les avantages de commencer l'extirpation par la ligature de la crosse et de ses affluents et de réséquer simultanément les nerfs collatéraux. Enfin, Leclerc (463) associe dans le même temps la résection du segment fémoral de la saphène à une injection sclérosante unique dans le réseau jambier.

Leriche et Fontaine (218) nous ont fait part de leurs recherches sur le *sympathique lombaire* et sur sa résection. Le résultat obtenu est une vasodilatation active bilatérale qui est identique si la résection est uni- ou bilatérale, si on enlève la chaîne ou qu'on la sectionne seulement, que l'on résèque un ou plusieurs ganglions. Ils ont opéré 63 malades et ont obtenu de beaux résultats dans les syndromes spasmodiques et dans les moignons douloureux; mais, dans l'ostéoporose algique et l'ulcère de jambe, l'opération ne vaut pas mieux que la sympathicectomie péri-artérielle, plus facile. Louis Bazy (227) a réséqué avec succès trois fois le sympathique lombaire pour des causalgies rebelles, mais René Bloch (314) a vu la récidive se produire dans 2 cas de maux perforants.

Vassitch (57) a réséqué les rameaux génitaux du plexus lombaire pour une névralgie inguino-scrotale; Boppe et Chevassu (59) ont souvent vu ces algies entretenues par des lésions de l'appareil urinaire.

Le traitement des *arthrites suppurées* par les ponctions a été à nouveau évoqué devant vous. Oberthur (145) vous a présenté, guéri par trois ponctions, un enfant qui avait une arthrite du coude à streptocoques. Mauclaire (270-312) rapporte 2 cas de pyarthroses à streptocoques guéris par les ponctions associées au sérum antistreptococcique de Vincent (l'un de ces cas est mort de pneumonie). Michaïlowski (1154) a traité aussi par trois ponctions suivies de lavage une arthrite de l'épaule streptococcique. Ces guérisons heureuses et, disons-le, assez exceptionnelles ont été obtenues par des ponctions très précoces, faites souvent en attendant le moment de pratiquer l'arthrotomie.

En *pathologie osseuse*, Dubreuil, Charbonnel et Massé (1028) étudient l'*ostéogénèse* normale et pathologique et montrent le rôle primordial que jouent les ostéoblastes dans la formation de l'os. Imbert (406) ayant observé chez les fracturés des troubles du métabolisme calcique a tenté avec succès, pour obtenir la consolidation de fractures qui tardait à se produire, l'*injection de sérum de fracturés*, sous la peau ou dans le foyer. Laffitte (11), dans des cas analogues, a pratiqué la greffe osseuse intramédullaire et son rapporteur J.-Ch. Bloch a insisté sur ce fait que les radiographies montrent la résorption et la réhabitation du greffon. Boppe (1243) emploie, dans ces cas, les perforations multiples des extrémités osseuses suivant la méthode de Beck et rapporte 3 succès sur 3 cas.

Leveuf (1256 et 1531), Sorrel (1432) ont présenté des cas de *résection pour ostéomyélite* et discuté sur le mode de réparation de l'os réséqué. Soupault (439) et Martin (440) ont observé des ostéites métastatiques diaphysaires corticales du fémur d'origine hématogène. Boppe a publié une observation de *maladie d'Ollier-Mollin* (1487) et Botreau-Roussel (1488) nous a fait une très belle communication pour montrer la grande gravité de la *tuberculose chez les noirs transplantés en France*.

Plusieurs travaux intéressants concernant l'affection encore bien neuve de l'*ostéite fibro-kystique* et du rhumatisme chronique ankylosant dans leurs rapports avec les parathyroïdes ont été évoqués à notre tribune. Bréchot et Pergola (346) ont reproduit expérimentalement chez le chien les lésions de l'ostéite fibro-kystique généralisée par l'injection quotidienne de parathormone. Richard (333) cite les travaux de Kallius, Marx et Hanke, contemporains de ceux de Pergola et qui arrivent aux mêmes résultats. Ces travaux ont un intérêt considérable et justifient les tentatives de parathyroïdectomie dans le but de guérir la maladie de Recklinghausen et la polyarthrite ankylosante. Ameline (765) a traité un de ces derniers cas par une parathyroïdectomie et Chifoliau, qui a guidé Ameline et rapporté son travail, nous décrit l'odyssée d'une femme qui, depuis dix-huit ans, est presque immobilisée par des poussées inflammatoires. La calcémie est augmentée. Ameline enlève à gauche une parathyroïde et à droite un nodule que l'examen histologique a montré être thyroïdien seulement. Instantanément la malade est améliorée et la calcémie abaissée. Malheureusement ce résultat brillant ne se maintient pas et la malade n'a été soulagée que pour un temps. Raynaud et Costantini (1032) ont été plus heureux dans 2 cas : une malade jeune et déjà sondée est guérie depuis cinq mois; une autre qui était plus impotente encore reste également guérie depuis le même laps de temps, mais il faut préciser que dans ce dernier cas Costantini a trouvé un adénome parathyroïdien. Lambret (851) rapporte une observation où la guérison se maintient depuis dix-huit mois; mais au moment où elle est publiée la calcémie commence à remonter. René Simon (1172) a obtenu les mêmes résultats transitoires dans 5 cas sur 6 en produisant, par une irritation chimique, une congestion intense de toute la région thyroïdienne.

Il est encore trop tôt d'espérer par le traitement chirurgical guérir défi-

nitivement la polyarthrite ankylosante : certains facteurs nous échappent encore que Grégoire (874) a bien mis en valeur à propos de l'action de la parathyroïdectomie sur la calcémie. Cette opération fait tomber la calcémie chez le chien pour un temps seulement et Grégoire montre que l'on observe les mêmes résultats quand on résèque, avec sa gaine sympathique, une artère thyroïdienne et même l'artère fémorale. Grégoire résume ses expériences en disant que les variations du calcium sanguin ne dépendent pas exclusivement des seules glandes parathyroïdes.

La chirurgie de la tête a été longuement étudiée cette année.

Leriche (381), qui a fait, avec le talent que vous connaissez, tant de recherches expérimentales captivantes, a étudié dans son laboratoire avec ses collaborateurs habituels, Wertheimer et René Fontaine, le mécanisme des accidents cérébraux consécutifs aux *traumatismes craniens*. En injectant avec force sous la dure-mère intacte du sérum ou du sang, il a réalisé expérimentalement le blocage ventriculaire. Je regrette que les limites de ce rapport ne me permettent pas de résumer ses expériences, mais il faut en retenir les conclusions parce qu'elles ont une portée pratique considérable : chaque fois qu'après un traumatisme du crâne il existe une hypertension artérielle et que la ponction lombaire révèle une tension normale ou basse, il faut ponctionner les ventricules. Marcel Arnaud (843) a étudié le même sujet en associant la clinique aux constatations opératoires et nécropsiques; il a décrit un syndrome qu'il rattache au blocage des ventricules, et dans lequel on trouve des contractures qui déterminent ce que les neurologistes appellent la rigidité décérébrée et qu'ils attribuent à la distension du 3e ventricule; ce syndrome est complété par un syndrome infundibulo-tubérien et de l'hypertension cérébrale décelée à l'épreuve de Bailliart. Cet ensemble réclame d'urgence la trépanation et la ponction ventriculaire. Ody [de Genève] (555) a présenté une observation où un enfant, au troisième jour d'une fracture du crâne, était au seuil de la mort malgré trois ponctions lombaires dont la dernière était blanche, et qui a guéri par l'opération qu'il a décrite : la trépanation sous-occipitale suivie de l'ouverture du lac cérébelleux postérieur et de l'évacuation du sang qui bloque le passage entre l'espace sous-arachnoïdien cranien et l'espace sous-arachnoïdien vertébral. Folliasson (885), de Fourmestreaux (1240) ont publié des observations identiques. Lenormant et Proust (888) ont insisté sur quelques points particuliers de la technique de l'opération d'Ody.

Banzet (26), Wilmoth et Jean Patel (140) ont apporté plusieurs observations d'hématomes extra-sous-duraux; il y a des cas d'hématomes extraduraux où l'intervalle libre fait défaut et c'est le ralentissement du pouls qui a fait opérer Banzet. Cet intervalle peut être, au contraire, anormalement long comme dans l'observation de Lemonnier et Vitaut (1054), où il a été de cinq jours. La gravité des hématomes sous-duraux est conditionnée par la contusion cérébrale sous-jacente.

On éprouve quelquefois une très grande difficulté, le malade étant dans

le coma, à reconnaître le côté de la lésion et à distinguer entre l'hématome et l'œdème cérébral. Métivet (261) a dû trépaner des deux côtés avant de trouver l'hématome; Lemonnier et Vitaut ont également dû faire une trépanation bilatérale pour découvrir l'épanchement. Moulonguet qui rapporte cette observatiou cite un cas personnel identique. Petit-Dutaillis (262), qui nous a présenté tant d'observations intéressantes de neuro-chirurgie et apporte souvent la lumière dans les cas les plus obscurs, indique la conduite à tenir dans ces cas : lorsque le blocage postérieur à été reconnu, il ponctionne les ventricules latéraux et, s'ils sont dilatés tous les deux, il trépane en arrière; si l'un des ventricules seulement est dilaté, il trépane du côté où il est effacé parce que c'est là qu'il est comprimé. Si la ponction des deux ventricules est blanche, c'est qu'il s'agit d'œdème et la trépanation temporale bilatérale est nécessaire.

Moulonguet (1054) préfère cependant trépaner successivement les deux régions temporales si du premier coup il n'a pas trouvé la lésion, car la ponction des ventricules latéraux nécessite deux petites ouvertures postérieures qui s'ajoutent à la trépanation temporale que la ponction ventriculaire aura permis de localiser.

Comme on le voit, nous sommes loin du temps où la ponction lombaire constituait presque l'unique traitement des traumatismes craniens. Si, comme le dit Auvray (268), elle se montre efficace dans un grand nombre de cas, il en est d'autres où il fallut, pour guérir le blessé, trépaner après avoir fait 7 ponctions lombaires inefficaces [Barleguy et Pervès (1006)].

A l'occasion d'une observation de pneumatocèle intracérébrale présentée par Laffitte (1390), Petit-Dutaillis étudie longuement cette complication des traumatismes craniens et indique le traitement qui a ses préférences, à savoir la suppression par une greffe aponévrotique de la brèche durale qui fait communiquer les cavités pneumatiques de la face avec l'endocrâne.

La complication la plus redoutée après les fractures du crâne est certainement la méningite. Basset, Ameline et Mialaret (295) ont relaté un cas qui s'ajoute à celui de L. Bazy (299) où le sérum antistreptoccocique de l'Institut Pasteur, injecté par voie lombaire, a guéri une méningite à streptocoques.

A l'occasion de cette observation Lenormant (301) voudrait que tous les blessés du crâne fussent soumis à la sérothérapie préventive. Il cite une statistique où cette pratique a diminué beaucoup la mortalité de ces traumatismes. Justement Leclerc [de Damas] (564) a traité préventivement tous ses blessés du crâne par le propidon à titre préventif et sur 17 cas il n'a pas observé un seul cas d'infection.

Trois observations de *tumeurs cérébrales* ont été rapportées par Petit-Dutaillis et par Jentzer (de Genève). L'observation de Petit-Dutaillis (1281) est exceptionnelle : il s'agit d'une métastase cérébrale unique d'origine mammaire. Il a présenté la malade guérie depuis dix-huit mois. De Martel a rapporté 2 cas de tumeurs de l'hémisphère cérébelleux droit opérés par Jentzer (935) où l'opérateur a utilisé la technique de de Martel et n'a

pas hésité, pour enlever la tumeur, à réséquer la totalité d'un hémisphère cérébelleux ; les deux opérés ont guéri.

Enfin Arnaud, qui s'avère déjà comme un neuro-chirurgien très averti, a présenté deux observations d'*abcès du cerveau*. Worms (642) a insisté sur les avantages de l'aspiration dans le traitement de ces abcès.

Mais Arnaud a publié surtout un intéressant mémoire (552) dans lequel il étudie les *spasmes artériolaires en neuro-chirurgie*. Ces spasmes sont responsables des hémorragies retardées que l'on observe si souvent malgré une hémostase très soignée. Il propose d'opérer les malades sous l'effet de l'acétylcholine qui dilate les vaisseaux et diminue, par son action hypotensive, le volume du cerveau.

Dans un autre ordre d'idées, je citerai les observations de Guibal et Ramé (71) qui ont obtenu une amélioration et deux échecs dans leurs tentatives de *traitement de l'épilepsie* par la résection du corpuscule inter-carotidien ; de Wertheimer (4) qui a obtenu une notable amélioration d'une paralysie faciale en réséquant le ganglion cervical supérieur, de d'Allaines (1442) concernant un *sympathome* du cuir chevelu présenté par Bernardbeig et Faure et qui doit être une métastase cranienne d'un sympathome surrénal.

Plusieurs observations concernant la *pathologie des glandes salivaires* ont été présentées : Moulonguet (1386) a rapporté un travail de Roques sur 3 cas de *lithiase sous-maxillaire*, dans 2 cas il n'y avait que de la gêne et la radiographie décela les calculs, mais dans le troisième la lithiase fut découverte à l'occasion d'un phlegmon du plancher de la bouche. Moulonguet a vu 1 cas semblable et insiste sur la position « défilée » qu'il faut donner au maxillaire pour bien dégager le calcul. Le traitement de choix de ces cas est l'ablation de la glande.

Barret (1050) a rapporté 2 cas de *tumeurs mixtes* de la glande sous-maxillaire : l'un est en sommeil depuis quatre ans, l'autre qui a subi la transformation maligne — bien que Chevassu fasse remarquer l'extrême rareté de la dégénérescence épithéliale de ces tumeurs — est sans récidive depuis deux ans et demi.

Milianitch (1267) a opéré un *kyste hydatique* de la parotide par énucléation et Giatracos (1004) publie sous le nom de *tuberculose* de la région parotidienne un abcès qui est peut-être d'origine ganglionnaire.

Veau (1372) dont vous connaissez tous les résultats merveilleux qu'il a obtenus dans les divisions du voile et le bec-de-lièvre apporte avec sa collaboratrice Mme Borel les résultats fonctionnels de *200 staphylorraphies* : à la suture musculaire du voile qu'il défend depuis longtemps il a ajouté la taille de lambeaux palatins. Il obtient maintenant 68 p. 100 de bons résultats. Il présente un laryngoscope spécial qui permet à Mme Borel de mieux étudier le fonctionnement du voile dans la phonation (793).

Pierre Duval (1497) a revu guéri, après onze ans, un *cancer de la langue* traité par résection cunéiforme et curage ganglionnaire bilatéral. Ceux-ci n'étaient pas pris, mais cette observation montre ce que le traitement chirurgical peut donner dans ces cas lorsqu'ils sont opérés précocement.

Enfin Truffert (588), à l'occasion d'une *ostéomyélite du maxillaire infé-*

rieur avec grand séquestre et déterminée par une dent de sagesse, confirme les beaux résultats que donne la prothèse précoce à la suite de la perte de la branche montante du maxillaire inférieur.

La plupart des travaux présentés sur la ***chirurgie du rachis*** concernent les traumatismes.

Mathieu, Lenormant (187) ont montré par des exemples les bons résultats obtenus dans les *fractures* par la méthode de Boehler. Dans 1 cas de Garcia Diaz (1536) une paraplégie avec rétention d'urine a cédé par ce traitement. Boppe rappelle qu'il a traité 3 cas avec succès dont 2 présentaient des troubles médullaires. L'application de l'appareil de Boehler est souvent très pénible et L. Bazy a endormi son malade et a utilisé la suspension par poulies. Baudet (539) a publié 2 cas de fractures des *apophyses costiformes* lombaires qui tirent leur intérêt du grand nombre des apophyses fracturées.

Proust a rapporté deux observations intéressantes de Bonnet (1296) concernant des *dislocations atlo-axoïdiennes* sans troubles médullaires. La réduction n'ayant pu être obtenue complètement, Bonnet a fixé la déformation par une greffe osseuse en utilisant la position et la voie d'accès d'Ody.

Bressot (2), rapporté par Mouchet, a verrouillé par une greffe osseuse une *spondylite traumatique* survenue vingt-six mois après l'accident.

Il y a des cas où l'interprétation d'une *radiographie du rachis* est difficile après un traumatisme. Adolphe Yung (141) montre les avantages de l'infiltration, avec de la novocaïne, des muscles de la nuque qui fait disparaître la contracture et rend visible un déplacement vertébral. Sorrel fait remarquer que cette méthode ne doit être utilisée, de peur de déterminer un glissement, que si la radiographie n'a montré aucune lésion importante.

Une observation de coup de feu du rachis a été apportée par Dumolard et Sabadini (1335). La balle siégeait à l'intérieur de l'atlas et déterminait un syndrome de Brown-Séquard. Son ablation n'amena qu'une amélioration.

La chirurgie du *corps thyroïde* a été peu étudiée, mais les deux observations qui s'y rapportent méritent d'être relatées. Lenormant a rapporté 2 cas intéressants, l'un de Truffert (23), qui a vu se produire chez un homme porteur d'un vieux goitre nodulaire, par rupture du goitre probablement, une hémorragie spontanée importante qui a infiltré le cou et le thorax ; l'autre de Lemonnier (925) qui a opéré un goitre intrathoracique bénin. A ce propos, Lenormant rappelle que ces goitres passent généralement inaperçus et que les malades qui en sont porteurs sont soignés pour des lésions pulmonaires qu'ils n'ont pas, comme dans le cas de Lecène et le présent cas de Lenormant. La radiographie montre très bien ces goitres qui peuvent être enlevés par la seule incision sus-sternale en cravate. Je dirai peu de chose du cas de Hô-Dac-Di [de Hué] (1106) qui a opéré un cas d'épithélioma végétant du corps thyroïde compliqué de métastases ganglionnaires latéro-cervicales.

Thorax. — Une discussion importante s'est ouverte sur le *traitement de la tuberculose pulmonaire par l'apicolyse*.

Lorsque Baer (de Davos) et Walzel ont décrit cette méthode d'efface-

ment du sommet du poumon qui dérive de l'opération de Tuffier qui a pour elle son innocuité opératoire et qui détermine un collapsus du sommet du poumon que ne donne pas la thoracoplastie, c'est avec enthousiasme que médecins et chirurgiens y ont eu recours.

Il semble bien qu'avec le recul du temps et le fruit de l'expérience il faille revenir sur la bénignité et l'efficacité de cette thérapeutique. Charrier et Loubat [de Bordeaux] (704) ont opéré 26 malades. En trois ans, 14 sont morts, 6 ont eu un résultat médiocre et 4 seulement un résultat favorable. Les auteurs font à cette opération des reproches majeurs : le plombage glisse en avant et la caverne n'est plus comprimée; la masse de paraffine finit par s'infecter et la poche se fistulise; la plèvre mal symphysée se déchire quelquefois. Aussi diminuent-ils tous les jours son emploi.

Maurer (944) a vu les mêmes accidents et ne donne plus à l'apicolyse avec plombage qu'une place très restreinte dans le traitement chirurgical de la tuberculose pulmonaire, il préfère la résection des 1res côtes avec décollement du sommet sans plombage. Cette opération plus efficace fait courir moins de risques. Il conserve à l'apicolyse des indications dans les lésions cavitaires trop anciennes et trop scléreuses pour être efficaces pour la phrénicectomie et quand l'état général des malades est mauvais ou que les lésions sont bilatérales. En raison des cas où il applique la méthode, il ne saurait avoir des résultats bien brillants.

Robert Monod (1165) se rapproche dans ses conclusions de Charrier et Loubat, mais il est moins rigoureux quoiqu'il reconnaisse comme eux et comme Maurer les points faibles du plombage, mais il pense qu'en remplaçant le plombage par des greffes de muscles pédiculées comme le font Archibald et Sébrecht on palliera déjà aux accidents d'infection. Il assure que la thoracoplastie, même élargie, ne provoque pas une compression assez efficace et il rappelle que Behrals et Haeberlin (de Davos) viennent de publier une statistique de 60 cas d'apicolyse qui est satisfaisante.

L'apicolyse a trouvé en Fruchaud et Bernou (1168) des défenseurs. Ils ne discutent pas les inconvénients de la masse paraffinée, mais ils ont renoncé à l'apicolyse antérieure qui permet à la masse son déplacement en avant. Ils n'emploient plus que la postérieure qui n'a pas cet inconvénient, surtout si on l'associe à une thoracoplastie antérieure avec plombage musculaire. Ils ont encore amélioré leurs résultats en précisant davantage les indications opératoires : « tant vaut l'indication opératoire, tant valent les suites opératoires et les résultats éloignés » disent-ils. A la libération du sommet obtenue par la résection presque complète des trois 1res côtes que préconisent Proust et Maurer (qu'ils appellent apicolyse sans plombage), Fruchaud et Bernou préfèrent une thoracectomie moins étendue en longueur, mais comprenant en hauteur les six 1res côtes. Cette étendue en hauteur serait indispensable pour obtenir l'affaissement du poumon, elle serait aussi moins grave que la résection totale de la 1re côte.

Les résultats qu'ils ont obtenus semblent meilleurs que ceux de Charrier et Loubat. Sur 7 opérés de 1932, ils comptent 2 guérisons, 2 grandes améliorations, 1 nouvelle petite caverne, 1 décès et 1 tuberculose intestinale.

Poursuivant leur action contre la tuberculose pulmonaire, Fruchaud et Bernou (1521) ont proposé dans des cas exceptionnels et réalisé cinq fois, avec 1 décès, la section chirurgicale à ciel ouvert des brides de pneumothorax thérapeutique. Maurer, qui a fait cette section à ciel ouvert une fois, préfère, dans les cas envisagés par Fruchaud, la thoracoplastie extrapleurale à la demande des lésions.

Robert Monod (779) fait une importante communication sur le traitement des *abcès du poumon* à l'occasion de 4 cas personnels ; il montre les avantages de l'intervention directe sur l'abcès, faite au bistouri électrique. Il pense que les pleurésies putrides sont toujours secondaires à des abcès superficiels. Moulonguet (924) rapporte 1 cas qui confirme cette hypothèse ainsi que Lilienthal [de New-York] (1216) qui montre que la fistule bronchique est une éventualité fréquente au cours de ces abcès compliqués de pleurésie putride.

Les *tumeurs endothoraciques* ont été évoquées dans plusieurs communications. Braine (1275) produit des radiographies qui montrent que le kyste hydatique du poumon n'est pas seul à se manifester par une image arrondie et de contour régulier, le kyste dermoïde, le sarcome, le cancer du poumon peuvent donner des images semblables. Il faut donc interpréter les radiographies à la lumière de l'examen clinique et des résultats sérologiques.

A propos des kystes hydatiques du poumon, c'est le cas de citer l'observation de Bressot et Pourquier (418) qui, à la suite de la rupture d'un kyste du poumon dans la plèvre et de l'entrée d'air par la déchirure pleuro-pulmonaire, ont observé un cas de pneumothorax hydatique spontané.

Lambret (822) a opéré avec succès deux cas de kyste du médiastin, l'un par la sternotomie médiane, l'autre par une sternotomie transversale associée à la résection de la 4e côte.

Hustin, Coquelet et Randers (1075) ont abordé par un volet cervico-thoracique un neurinome développé sur la chaîne sympathique intrathoracique ; Cunéo (1142), qui a opéré une de ces tumeurs, étudie leur diagnostic radiologique et propose de les aborder par la voie postérieure.

Folliasson (654) a enlevé à un nourrisson de trois mois et demi un gros chondrome costal à développement externe ; Sorrel et Oberthur (1268) en ont enlevé un à développement intrathoracique chez un enfant de onze ans, et insistent sur le caractère de malignité très grande que présentent quelquefois ces tumeurs.

René Bloch et Gaudier ont apporté chacun une observation curieuse sur l'étiologie desquelles les rapporteurs ne peuvent se prononcer. Gaudier (504) a trouvé dans la paroi thoracique une poche kystique contenant un fragment de tissu pulmonaire (Proust, rapporteur), et René Bloch a présenté un cas (247) sous le nom de tumeur fibreuse d'origine hydatique (Louis Bazy, rapporteur).

Mauclaire a rapporté un cas de *masque ecchymotique de la face* présenté par Ployé et Canton (1155) et dans lequel il y eut une amaurose transitoire.

Le dernier travail sur la chirurgie thoracique que je résumerai concerne une correction faite par Mathieu (867) d'un *thorax en entonnoir* ; l'opération a fait disparaître les douleurs et les crises d'étouffement.

Plusieurs observations de ***chirurgie du cœur*** ont été apportées à notre tribune par Pergola et par Reinhold (196) (deux plaies du ventricule droit, guéries), par Meillière (453) (oreillette gauche, guérie) par Sénèque (240) (oreillette et ventricule gauches, décès), par Rousseau (657), qui a observé une section de l'artère coronaire antérieure au-dessous de la bifurcation. Ces observations montrent la nécessité, malgré l'urgence, de faire une hémostase soignée du foyer opératoire pour éviter l'hémopéricarde et l'hémothorax secondaires. Dans le cas de Meillière, il y eut même un hémomédiastin, qui fut pour Cunéo, rapporteur, l'occasion de faire un parallèle entre l'image radiographique de l'hémomédiastin et de l'hémopéricarde. Ces observations montrent aussi les avantages, dans les cas où persiste une incertitude sur le siège de la blessure, de l'abord du cœur par la thoraco-phréno-laparotomie de Duval et Barnby.

Braine (188) a revu un blessé de la guerre dont le diaphragme, le foie, la plèvre, le poumon et le péricarde avaient été intéressés par le projectile : Mouquin a trouvé au cardiogramme un cœur absolument normal.

Enfin, Leriche et Fontaine (229) ont étudié expérimentalement l'infarctus du myocarde et montré que l'on pouvait, chez le chien, remplacer une partie de la paroi ventriculaire par un fragment de muscle strié. L'électrogramme obtenu par la suite est tout à fait normal.

Le cancer, le rétrécissement et le diverticule œsophagiens ont été l'objet de travaux intéressants. Lœwy (801) montre tout le parti que l'on peut tirer par *l'intubation dans le cancer de l'œsophage* qui permet au malade inanitié de reprendre l'alimentation. Worms (877) qui a utilisé cette méthode pense qu'elle agit en faisant céder le spasme qui accompagne toute ulcération.

Dans un cas de *rétrécissement de l'œsophage* par ingestion de caustique, Grégoire (1283), en des temps successifs, est arrivé à constituer un œsophage prethoracique qui fonctionne à la satisfaction de l'opéré.

Truffert (459) a opéré un *diverticule* par diverticulopexie, il a employé ce procédé redoutant l'infection que la résection aurait pu produire, mais il ne semble pas que la diverticulopexie soit l'opération de choix dans ces cas, puisque, dans l'observation de Truffert, le diverticule s'est sphacélé tandis que la résection n'a donné à Grégoire (462) que des succès dans 27 cas. Elle a également donné un succès à Arcé (1934, p. 19).

Chirurgie de l'abdomen. — Quelques observations de hernies sont intéressantes à signaler. Moure et Martin (1011) ont attiré l'attention sur le *rôle du ligament rond* dans certaines hernies épigastriques et ombilicales douloureuses et sur la nécessité d'en pratiquer la résection au cours de l'opération. Sorrel (1016), Grégoire (1098), Barthélémy (1099) confirment, par des observations, ce pincement qui peut déterminer quelquefois une douleur si violente qu'il en résulte un véritable syndrome péritonéal avec contracture de la paroi et arrêt des matières et des gaz. Brette et Belot en ont relaté un cas (1307) où ils ont fait une laparotomie exploratrice.

L'*étranglement de la hernie épigastrique* est rare ; cependant Dela-

noy (319), Folliasson et Héraud (716) ainsi que Sénèque, rapporteur, et Huet en citent chacun un cas.

Quatre observations de *hernies diaphragmatiques* qui ont été publiées montrent que ces hernies sont moins rares qu'on le pensait. Gaudier et Minet (39) en présentent 2 cas. L'un concerne l'autopsie d'une hernie étranglée ; l'autre un malade opéré en 1918 et chez lequel Gaudier n'ayant pu fermer l'orifice trop large abordé par laparotomie l'a oblitéré avec une compresse suturée à ses bords et recouverte d'épiploon. Depuis quatorze ans, le malade reste guéri sans incidents. On peut se demander si la suture de l'orifice diaphragmatique n'aurait pas été facilitée par la phrénicectomie pré-opératoire que recommandent Costantini et Bonafos (1134) dans des cas semblables et dans les étranglements.

Charbonnel et Macé (252) ont opéré, par la voie de Quénu-Schwartz, une hernie qu'ils avaient diagnostiquée par le seul signe sur lequel Picot a insisté : la douleur à l'occasion d'un repas même léger. Enfin, Lenormant (920) apporte le résultat, après cinq ans, d'un opéré de Delbet par voie abdominale et qui, contrôlé radiologiquement, est parfait.

Guibal (174) dans un travail sur les hernies rétrogrades à triple V incrimine le rôle de la thrombose des vaisseaux mésentériques dans certaines gangrènes herniaires.

Les affections du *péritoine* ont été l'objet de plusieurs travaux intéressants et instructifs.

La question de la contracture de la paroi au cours des *épanchements sanguins du péritoine* a été encore évoquée, non pas, semble-t-il, pour la discuter, mais pour préciser les conditions de l'apparition de la contracture. Proust (415) a rapporté les expériences de Guibal et Cuénot — qui montrent que l'injection de sang dans la loge rénale au contact du péritoine détermine la contracture de la paroi — et les quatre observations de Rény où du sang épanché dans le péritoine avait déterminé la contracture. Ameline (542) a observé cette contracture trois fois et a remarqué que, chaque fois, des caillots aseptiques étaient au contact du péritoine pariétal ; il leur fait jouer un rôle irritatif dans le déclenchement du réflexe de contracture ; cependant, dans un cas de Folliasson (762) le sang était sous-séreux dans la terminaison du mésentère et le long du cæcum et du côlon ascendant.

Mondor (720), à l'occasion d'une observation de Mourgue-Molines et Cabanac concernant un infarctus de l'épiploon gastro-hépatique, étudie les hémorragies qui peuvent se produire dans l'étage supérieur de l'abdomen et montre le rôle que l'on doit donner aux *artérites viscérales*. Dans le cas présent, il s'agissait sans doute d'une artérite coronaire stomachique thrombosante ; Desplas a observé un cas analogue et, dans une observation de Cunéo, il y avait une fissure de l'aorte.

Les *péritonites biliaires* ont été traitées devant vous avec leur clarté et leur bon sens habituels par Lenormant et par Brocq. A l'occasion d'une observation de Sabadini (1149) concernant un cas de péritonite biliaire consécutive à une cholécystite lithiasique sans perforation de la vésicule, Lenormant retient la grande distension de la vésicule dans ces cas (19 fois

sur 20) et, montrant le rôle de l'érosion de la muqueuse vésiculaire, spécifie qu'il faut dire : sans perforation apparente des voies biliaires. Aussi faut-il faire la cholécystectomie qui donne 8 guérisons sur 10 alors que le drainage simple n'en donne que 2 sur 5. Une observation de Baumann et Padovani (1412), où la péritonite biliaire était compliquée de cytostéatonécrose épiploïque, et qu'il rapporte aussi, confirme le rôle de la lésion de la muqueuse vésiculaire, puisque dans ce cas l'épanchement de bile était infecté et la muqueuse complètement nécrosée. Brocq (1151), qui, dans un cas semblable, a vu la vésicule lui rester dans la main, rapporte une observation d'Oberthur (891) où le cholépéritoine était traumatique et enkysté, sans lésion des voies biliaires extrahépatiques. C'est à l'opération faite vingt-quatre jours après l'accident qu'Oberthur trouva une désinsertion du ligament suspenseur du foie et il pense que la source de l'épanchement doit être recherchée au niveau des *vasa aberrantia*.

Contrairement à la règle adoptée pour les péritonites biliaires généralisées, il faut se garder dans les cas enkystés de rompre les adhérences pour explorer les voies biliaires : ces cas guérissent par le seul drainage.

A côté des épanchements de sang et de bile l'introduction d'air dans le péritoine a été à plusieurs reprises étudiée.

Séjournet (1143) au cours de l'ablation d'annexes adhérentes à l'intestin a déterminé des érosions de ce dernier. Il a vu le cinquième jour se produire une énorme *distension gazeuse de l'abdomen*, et il croit que l'érosion n'est pas étrangère à la filtration de l'air. Dans un cas de Nini (1452) que Jean Quénu a rapporté, il y avait après un traumatisme une distension gazeuse de l'abdomen; à l'opération on trouva en même temps du liquide jaunâtre et des fausses membranes, ce qui fait penser à Quénu que ces distensions gazeuses sont bien déterminées par une fissure intestinale déjà oblitérée lorsqu'on intervient. On pourrait dans ces cas reprendre l'expression de Lenormant et dire : distension gazeuze sans lésion apparenfe de l'intestin.

Une discussion est actuellement ouverte sur la *péritonite encapsulante*; je mentionnerai seulement le cas de Tanasesco et Barbillian (848) qui ont trouvé l'épiploon indépendant de la capsule et qui ont préféré s'abstenir.

Pellegrini a montré (286) combien sont précieux les renseignements que l'*examen radiologique*, pratiqué systématiquement et sans introduction de substance opaque, donne dans toutes les affections aiguës de l'abdomen; à l'occasion d'un autre travail (284) il se déclare partisan du traitement des péritonites aiguës par la sérothérapie.

Je terminerai ce chapitre en citant un rapport de Basset sur des observations de Guibal, Redon et Mialaret (1254), de Rény (1115) concernant des *torsions de l'épiploon*; des rapports de Jean Quénu, sur un syndrome péritonéal au début du rhumatisme, présenté par Stoïanovitch (1225) et sur un volumineux kyste du mésentère guéri par une large résection intestinale (Milianitch, 1269).

Diverses ***affections de l'estomac***, et particulièrement l'*ulcère et ses complications*, ont été traitées dans plusieurs travaux importants.

Ce sont d'abord les deux communications capitales de Finsterer (373 et 806) sur la technique de la gastrectomie; elles sont trop vastes pour être analysées, et il faut les lire en entier pour y trouver, étudiées et traitées, toutes les éventualités qui peuvent se présenter au cours des résections de l'estomac. La technique de Finsterer est du reste classique et nous la pratiquons tous. Il nous a appris, en particulier, à faire la gastrectomie pour résection dans les cas où l'ulcère pénètre dans le pancréas. Hortolomei (1177), pour se mettre à l'abri de l'ulcère peptique qu'on observe encore quelquefois après cette opération, préfère soit la gastrectomie étendue, complétée par l'enfouissement de l'ulcère restant, soit la mucoclase de Pribram qui consiste à détruire la muqueuse duodénale. Proust (830) a présenté un opéré auquel il avait fait, pour un ulcère térébrant, une gastrectomie très large avec résection de tissu pancréatique et d'un fragment de duodénum.

L'évolution des chirurgiens vers la gastrectomie s'accentue chaque année. L. Bazy a rapporté un travail de Jean Duval (1507) qui applique avec succès la gastrectomie au traitement des *sténoses pyloriques*. Les sténoses cicatricielles par ingestion de caustique gagnent quelquefois, comme Moiroux (165) en a rapporté un cas, à être traitées par la seule gastro-entérostomie.

Le traitement de l'*estomac biloculaire* est en cours de discussion. Okinczyc, sur 5 cas, a fait trois résections annulaires et une gastro entérostomie parce que, dans ces cas, l'ulcère était cicatrisé et la gastrectomie parce qu'il était encore en activité. Hartmann (1228) appuie son expérience sur 47 cas : la résection annulaire est une bonne opération quand elle est possible; la gastrectomie doit occuper une place de plus en plus grande ; la gastro-entérostomie ne mérite pas le discrédit dans lequel on l'a jetée. Moiroux (630) a justement revu, après trente-trois ans et un résultat excellent, une malade à laquelle il avait fait cette entéro-anastomose sur la poche cardiaque.

Le traitement des *grandes hémorragies gastriques* par ulcère a été étudié dans deux communications : Fruchaud (1173), dans 2 cas où les antécédents gastriques étaient nets et où la répétition des hémorragies devenait inquiétante, a fait avec succès la gastrectomie. Duncombe (660), dans un cas d'ulcère duodénal rapporté par J.-Ch. Bloch, a fait d'abord une gastrectomie pour exclusion qui a arrêté l'hémorragie et dans un second temps l'ablation de la partie exclue comme opération curative de l'ulcère.

Il est des cas où la gastrorragie n'est pas liée à l'existence d'un ulcère. Dans une observation de Wertheimer (243) une femme était saignée à blanc par un pancréas aberrant exocrine inclus dans la paroi gastrique. La résection mit fin aux hémorragies.

Okinczyc (177) dans une importante communication sur 292 opérations gastriques personnelles traduit également son évolution vers la gastrectomie qui, entre ses mains, a la même bénignité que la gastro-entérostomie. Il décrit en détail les indications respectives des deux opérations telles qu'il les conçoit mais qui peuvent se résumer ainsi : dans le cancer et dans l'ulcère en évolution, gastrectomie large; lorsque l'ulcère a achevé son évolution et n'est plus qu'une cicatrice fibreuse on peut se contenter de la

gastro-entérostomie. Dans l'ulcère perforé il se contente de la suture complétée d'une gastro-entérostomie.

Judine, d'un côté, Desplas et Mutricy, de l'autre, ont apporté des statistiques d'*ulcères perforés*. Judine (775) considère toujours la gastrectomie comme le traitement de choix. Elle ne donne que 6 p. 100 de mortalité. Mais Desplas (838) obtiendrait, dans les ulcères opérés dans les six premières heures, de meilleurs résultats par la seule suture suivie ou non de gastro-entérostomie.

Duboucher et Déjardins [Bruxelles] (250) distinguent les perforations gastro-duodénales qui guérissent par la suture suivie de gastro-entérostomie et les perforations d'une gastro-duodénite ulcéreuse qui ne guérissent que par la gastrectomie.

Weiss et Aron (898) ont étudié le rôle de certains *acides aminés dans la pathogénie de l'ulcère* et dans sa thérapeutique. Ils ont montré que si l'on injecte de l'histidine et du tryptophane à des chiens mis en expérience pour déterminer un ulcère expérimental, cet ulcère ne se produit jamais. Ils ont alors traité des ulcéreux par cette méthode et ont assisté à une régression très nette des symptômes ulcéreux. Jacques Lenormand (970) n'a pas pu, par une technique un peu différente, il est vrai, confirmer ces résultats.

Lœwy (591) a montré expérimentalement qu'on ne produit pas d'ulcères, contrairement à ce que l'on pensait, en dérivant entièrement le suc pancréatique par anastomose pancréatico-urétérale. Chaton (520) a recherché si, en réséquant les vaisseaux de la petite courbure, on pouvait, par action sympathique, guérir l'ulcère; mais comme il a toujours fait une gastro-entérostomie complémentaire on ne peut juger le résultat.

Küss (1017), Moulonguet (1026), Louis Michon (1046) ont rapporté des observations de lymphadénome de l'estomac et Petrowitch [de Belgrade] (1330) un adénomyome compliqué d'abcès.

Corachan (1192) a simplifié la technique que Lambret a décrite dans le traitement chirurgical de la *ptose gastrique* en substituant deux fortes soies à la bandelette fibreuse : 3 cas, 3 succès.

Je terminerai ce chapitre en relatant les recherches radiologiques qui ont été faites pour donner encore plus de précisions à nos diagnostics.

Makoto Saïto [de Nagoya] (940) a montré les détails surprenants que donne la pneumo-gastro-pariétographie en faisant pénétrer de l'air dans le péritoine après avoir distendu l'estomac avec une potion de Rivière.

Pierre Duval (262) nous a décrit l' « image en cocarde » qui est l'expression radiologique de l'ulcère du bulbe vu de face. Gosset (262) résumant les conclusions de Gutmann nous apprend que les déformations visibles à la radiographie sont produites par de l'œdème et non par des lésions organiques des parois, et insiste sur les déductions chirurgicales que l'on doit tirer de ces examens.

Chirurgie de l'intestin. — Les observations d'*invagination intestinale* ont été, cette année encore, très nombreuses : De la Marnierre (70), Fruchaud (214), Boulay (244), Loutsch (928), Duroselle (1158) nous ont apporté des

statistiques concernant le nourrisson, le grand enfant et l'adulte. Le traitement par le lavement baryté avec contrôle opératoire par la fosse iliaque droite paraît désormais accepté et réalisé par tous. Pour éviter les récidives il est prudent d'imiter la conduite de René Bloch (1165) qui fixe le cæcum et l'iléon en canon de fusil. Dans le cas qu'il a publié, vieux de huit jours, Loutsch (928) dut réséquer; il termina par un anus grêle qui fut ensuite traité par iléo-transversostomie.

Laffitte (877) a pris sur le fait, au cours de six opérations, le rôle de la typhlite dans l'invagination iléo-cæcale et il pense que les accidents qui précèdent l'invagination tels que coliques douloureuses ressemblant à l'appendicite doivent être interprétés comme des poussées de typhlite. C'est aussi la conclusion de Bréchot, rapporteur. Les fécalomes, comme dans le cas de Pervès (1351), déterminent quelquefois de la typhlite

Chaton (1082) et Bergeret (1140) ont enlevé des corps étrangers restés inclus dans la 4e portion du duodénum.

Certaines complications de l'*appendicite* ont été rapportées. Des cas d'occlusion post-opératoire après l'appendicectomie à chaud ont été signalés par Duncombe (1047) et par Duchet-Suchaux (1475). Leur rapporteur Okinczyc est partisan de la dérivation interne sans toucher aux adhérences que limite le foyer infecté. Huet (1503) est d'avis qu'il faut après laparotomie faire l'inventaire des lésions et les traiter. Gosset (1475) insiste sur l'intérêt de la fistulisation du grêle qui amène la guérison à peu de frais.

Après l'appendicectomie à chaud, on peut voir survenir comme Moiroud (167) en a relaté un cas cinq mois après l'ablation de l'appendice, une perforation de l'iléon terminal. La stase veineuse dans une anse fixée et distendue compromettrait la vitalité des tuniques intestinales et une nécrose de la paroi peut en résulter. L'extériorisation de l'anse a, dans ce cas, guéri le malade. Paul Banzet (8) a envoyé une observation d'appendicite à forme tumorale. Ces cas sont bien connus, mais dans l'observation de Krebgen et de Lamborelle (1048) elle s'était produite dans un sac herniaire et fut prise pour une épiplocèle adhérente.

Louis Bazy a rapporté, avec la connaissance approfondie qu'il a de ces questions, un travail de Pervès (1447) sur l'*intradermo-réaction au colibacille* dans l'appendicite subaiguë ou chronique et souligne l'intérêt pronostique de cette méthode. Okinczyc (1458) a vu après appendicectomie des troubles persister qui, dans un cas, nécessitèrent une duodéno-jéjunostomie et dans l'autre une splénectomie et étaient dus à des adhérences épiploïques très étendues. Enfin, Mosinger et Imbert (798) ont observé un diverticule acquis de l'appendice et Martin du Pan et Perrot (497) un diverticule géant du côlon ascendant.

Plusieurs observations de *tumeurs intestinales* ont été présentées par Braine (1288) [lymphogranulomatose maligne du cæco-côlon ascendant], par Lemonnier (1318) [schwannome hémorragique de l'intestin grêle], par Lefebvre (1441) [cancers sigmoïdiens], par Yovtchich (1131) [sarcome du cæcum chez l'enfant] et, enfin, par Hortolomei et Butureanu (949) qui ont opéré chacun à sept ans de distance le même malade de sarcome du grêle.

Enfin, J. Quénu (856) a opéré un cancer sigmoïdien et a rétabli avec succès la continuité intestinale par une iléo-coloplastie dont il donne tous les détails techniques.

Diverses observations se rapportent à *l'occlusion* qui est souvent déterminée par des malformations congénitales comme dans les deux cas de Brun (163), par un mégacôlon [Carayanopoulos] (1361), par une sigmoïdite [Barthélémy] [1463]. Mais dans l'observation de Naz et Kadruka [de Genève] (247) une paralysie intestinale mortelle fut déterminée par un hématome qui comprimait le plexus cœliaque et était secondaire à un traumatisme thoraco-abdominal.

Ménégaux (662) a observé la perforation en péritoine libre d'une *ulcération tuberculeuse de l'intestin*. Avec Wilmoth, rapporteur, il reprend l'étude de cette complication et montre que le traitement de choix est l'extériorisation. Ayant observé une obstruction par péritonite tuberculeuse, Chevassu (396) fit un anus sous-angulo-colique qui présente un avantage moral et donne une bonne continence.

Enfin des cas de *néoplasme du rectum* ont été exposés par Sénèque (1336), qui, suivant la technique proposée par Cunéo, sacrifie le nerf sphinctérien d'un côté pour avoir un accès plus facile et obtient tout de même une continence satisfaisante; par Férey qui montre un bon résultat après trois ans et Alglave qui présente un malade qu'il a traité onze ans auparavant d'un néoplasme rectal par exclusion du segment malade et curiethérapie endo-cavitaire.

Mocquot et Guieysse (1201) montrent une pièce opératoire de *rectite ulcéreuse et sténosante* qu'ils interprètent comme une rectocolite ulcéreuse, car l'examen histologique montre une destruction complète de la muqueuse.

Sénèque (1233), dans 9 cas sur 11, peut rattacher ces rectites à la maladie de Nicolas-Favre. Il a assisté, au rectoscope, à l'évolution de l'ulcération primitive et au développement de la lymphangite granulomateuse sous-muqueuse.

Ces observations permettent de reconnaître à la rectite sténosante des origines diverses.

Ameline (356) a guéri, par l'incision de l'ampoule rectale abaissée au périnée, un cas d'*absence du canal anal*.

Chirurgie du foie. — Un cas très intéressant d'*éclatement traumatique du foie* a été envoyé par Bertrand (366) : huit jours après un accident de montagne et après avoir repris ses occupations, un jeune homme est pris d'accidents aigus et opéré exsangue. Lenormant qui rapporte ce cas compare cette hémorragie secondaire à celles que l'on observe parfois dans les éclatements de la rate ou du rein. Il pense que la rupture reste sous-capsulaire puisque l'hématome se rompt tardivement et permet à l'hémorragie de se reproduire. La nécessité de surveiller de près les contusionnés de l'abdomen est donc impérieuse. La déchirure du foie siège quelquefois en plusieurs endroits et on ne les trouve pas tous à l'opération. C'est ainsi que Delagenière cite 1 cas (567) qui fut opéré trois fois de suite. Lorsque

les plaies sont bien reconnues et suturées, elles guérissent bien, mais il est prudent de les drainer avec des mèches car l'écoulement de sang et de bile est fréquent après les sutures [obs. de Brocq (584), de Bachy (1367)].

Jean Quénu (486), ayant opéré un malade qui, avec un ventre de bois, avait un pouls à 72, conclut que, si l'accélération du pouls doit être considérée comme une indication opératoire, le ralentissement ne doit jamais être considéré comme une raison de s'abstenir si des indications opératoires sont tirées d'autres symptômes.

Enfin Thalheimer (1905) a opéré un malade qui, huit jours après la suture du foie, fit une grosse poussée d'azotémie. La blessure hépatique aurait été la raison de l'exagération de la pointe azotémique post-opératoire.

Baumgartner (1244) à l'aide du bistouri électrique a réséqué avec succès une énorme tumeur du lobe droit.

Pribram (1264) a fait une communication très intéressante sur la dissolution des *calculs enclavés dans la papille* par des injections d'éther dans le cholédoque. Des radiographies successives montrent le passage progressif du lipiodol à travers la papille. Soupault (1294) a obtenu le même résultat par l'épreuve de Meltzer-Lyon.

La *cholangiographie* a permis à Mirizzi [de Cordoba] (727) de se rendre compte, au cours de l'opération, de la perméabilité des voies biliaires et fermer sans drainage dans les cas où les voies sont libres, d'aboucher à la peau la vésicule conservée dans les cas où elles ne le sont pas.

Enfin Billaudet (446) a présenté une observation rare de *lithiase vésiculaire et pancréatique* concomitantes découvertes par radiographie. Tous les calculs furent enlevés et le malade guérit. Kojen et Popowitch (736) ont vu 2 cas de lithiase vésiculaire chez des blessés atteints de plaie du foie avec projectile resté inclus. Ils étudient le rôle de ce projectile dans la genèse de la lithiase.

Grégoire (75), dont on connaît les beaux travaux sur la ***chirurgie de la rate***, souligne que le danger dans la splénectomie ne vient pas de l'acte opératoire, mais de la façon dont on le prépare. Les résultats les meilleurs sont donnés par les splénectomies pour ictère hémolytique. L'hémogénie donne deux tiers de guérisons parfaites et un tiers d'améliorations. Tous les décès sont à la charge des splénomégalies chroniques qui, à distance, ne donnent aussi que 21 guérisons sur 28 cas, 7 opérés ont continué à saigner et, de ces derniers, 2 ont succombé à des hémorragies foudroyantes.

Grégoire a également rapporté une observation de Benhamou et Duboucher [d'Alger] (442) : purpura à prédominance de métrorragies guéri par la splénectomie et avec P. E.-Weil (752) il nous a présenté une jumelle hémogénique de trois ans et demi, guérie par splénectomie. A ce propos Mouchet signale qu'il a fait avec succès la même opération à un nourrisson de quinze mois.

Okinczyc (210 et 313) a observé la *torsion d'une rate* surnuméraire. L'intérêt de cette observation réside dans sa rareté et dans son examen histologique qui a permis à Okinczyc et à Moulonguet de saisir le rôle de

la stase sanguine dans la production du nodule de Gandy-Gamna et qui va à l'encontre de la théorie mycosique. Pétridès (1328) a présenté l'observation d'une torsion de la rate en ectopie, qui avait été prise pour un kyste de l'ovaire.

En ***chirurgie du pancréas***, je dois signaler deux travaux de Jacobivici [de Cluj] (612) et de Hortolomei (1180). Ces deux chirurgiens défendent la même idée. Ils se mettent en travers du mouvement qui se dessine, à l'étranger et en France, en faveur de l'abstention opératoire dans les *pancréatites aiguës*. Tous deux sont partisans de l'opération très précoce : effondrement et drainage de la loge pancréatique, et drainage complémentaire de la vésicule dans tous les cas. L'ectomie est une faute, car la vésicule peut servir à une anastomose de dérivation si, comme le cas est fréquent, il persiste une pancréatite chronique. L'opéré de Hortolomei a guéri. Jacobivici, dans 14 cas, accuse 6 morts; sur 7 opérés, le premier jour 5 ont guéri; sur 7 opérés plus tard 3 seulement ont guéri. Bachy (1365) dans un cas de pancréatite œdémateuse avec quelques taches de bougie fait aussi un drainage complémentaire de la vésicule quoiqu'elle ne fût pas lithiasique et son opéré a guéri. Jean Duval (589) a aussi guéri un malade opéré de la même façon, mais dont la vésicule était lithiasique, mais son rapporteur Brocq croit qu'il s'agissait seulement dans ce cas d'œdème péripancréatique inflammatoire.

Je signalerai encore le rapport de Mocquot sur une observation de Cuny (1404) qui vit, à la suite d'une grippe, un *faux kyste pancréatique* évoluer vers la suppuration. Huet a vu 1 cas à peu près semblable et les deux malades ont guéri par la marsupialisation. Citons aussi une très intéressante pièce d'autopsie de Quénu (832) prélevée sur un malade mort d'hémorragie : il s'agissait de calculs pancréatiques.

Plusieurs communications sur la ***gynécologie*** méritent de retenir l'attention :

Ce sont d'abord les *hémorragies intrapéritonéales* qui simulent celles que détermine la rupture de grossesse tubaire et qui sont liées à la rupture d'un kyste lutéinique. Vergoz et Loubert (588), Veyrassat (927), Thalheimer (1108) en signalent des cas qui ont tous guéri.

Plusieurs observations de *perforation utérine* au cours de curettage avec inclusion du grêle ont été observées par Pinsan (241) qui a pratiqué l'hystérectomie avec entérectomie, par Tierny (501) qui a fait seulement l'hystérectomie et Laquière (501) (Proust, rapporteur), qui sur 3 cas, n'ayant pu pratiquer de suite l'hystérectomie dans 1 cas, a été obligé de la faire secondairement. Ces cas s'ajoutent à ceux de Bergougnan, Mocquot, Sauvé, Moure, Rouhier et montrent qu'il ne faut à aucun prix refouler l'anse par le vagin.

Bachy prenant part à la discussion qu'une communication de Leveuf a mise à l'ordre du jour apporte les résultats qu'il a obtenus dans le *traitement conservateur des salpingites*. Il appuie les conclusions de Leveuf et

se déclare partisan des opérations conservatrices mais précoces avec ligamentopexie ; sur 31 cas opérés ainsi, il en a revu 17 ; 1 a été réopéré, 3 allaient bien et 13, soit 75 p. 100 des cas revus, avaient eu des grossesses.

Les *lithopédions* ne sont pas fréquemment observés, cependant 7 observations en ont été apportées par Abadie (475), Boppe (482) Leibovici (670) [Robineau, rapporteur], Auvray (710), Chevrier (756) et Jeanneney (1002). Ces lithopédions doivent être opérés dès qu'ils sont diagnostiqués. Ils donnent quelquefois lieu à des signes d'intoxication (Jeanneney) et peuvent provoquer l'occlusion et favoriser l'éclosion d'une tumeur maligne (Auvray), mais ils sont très souvent intimement soudés à l'intestin et l'entérectomie suivie d'entérorraphie apparaît indispensable.

Okinczyc (564) fait une intéressante communication sur les fibromes compliqués d'occlusion et montre que le fibrome, même enclavé, provoque rarement de tels accidents; l'examen de l'abdomen a révélé dans 1 cas l'existence d'un néoplasme sigmoïdien. A l'occasion de ce travail, Okinczyc étudie la conduite à tenir en pareils cas. Mais l'occlusion peut être déterminée par une tumeur de l'ovaire, ainsi que Doubrère (1100) l'a observé dans 1 cas de séminome de l'ovaire. La radiumthérapie a guéri depuis cinq ans la récidive opératoire.

D'Allaines a fait sur une observation de Doubrère (1100) concernant la *torsion axiale d'un utérus fibromateux* un rapport où il conclut que la mort de la malade peut être expliquée par le rétablissement brusque de la circulation vasculaire au cours de l'opération et l'introduction massive d'albumines toxiques dans l'organisme.

Robert Monod (630) a soulagé par une résection du plexus hypogastrique une malade qui présentait des névralgies pelviennes par *cancer inopérable du col restant* et Sénèque, au cours d'un Wertheim chez une malade traitée par curiethérapie pour épithélioma cylindrique du col au début, a trouvé de chaque côté les ganglions de Leveuf envahis par le néoplasme.

Stulz (400) a envoyé une observation d'*endométriome* développé dans la cicatrice abdominale d'une hystérectomie fundique, Robert Monod, rapporteur, étudie les conditions dans lesquelles ces tumeurs se développent, le rôle du péritoine et de l'ovaire restant et insiste sur la nécessité de bien protéger la paroi au cours des hystérectomies. Braine (403) apporte trois observations personnelles d'endométriomes extra-génitaux. Enfin, un cas d'utérus didelphe avec hématocolpos unilatéral a été traité par Cureau (971) par l'ablation du côté malformé et le drainage de l'hématocolpos.

Didier (62) présente l'observation d'un fibromyome de la cloison recto-vaginale. Baumgartner qui rapporte ce cas pense que la tumeur s'est développée aux dépens des restes du cul-de-sac génito-rectal du fœtus.

Caraven (431) faisant l'hystérographie au lipiodol d'un cancer de l'utérus a eu la surprise de voir le lipiodol injecter les veines utérines. La malade n'eut aucun trouble.

De la Marnierre (7) a vu au huitième mois de la grossesse se développer une péritonite à pneumocoques d'allure insidieuse et suppurer un kyste dermoïde qui a été pris pour un abcès résiduel.

En **chirurgie du rein**, Funck-Brentano (327) a présenté une observation d'*hématurie secondaire* après contusion du rein dont l'intervalle libre a été d'un mois. Gosset, son rapporteur, précise le rôle de la transfusion qui a permis la néphrectomie et insiste sur la nécessité d'attendre plusieurs semaines avant de conclure à la bénignité d'une contusion rénale. Charrier (331) a observé un intervalle de seize jours et L. Michon (332) de quinze jours.

Quatre *opérations conservatrices* montrent les avantages de cette chirurgie : Pierre Bazy (871) a revu guérie une malade opérée par lui il y a vingt ans de néphropexie pour hydronéphrose et après treize et douze ans deux opérés d'urétéro-cysto-néostomie pour blessure opératoire de l'uretère (902) ; ces trois malades restent guéris avec une fonction rénale excellente. Papin (954) dans un cas d'uretère supplémentaire abouché à la vulve a guéri l'incontinence par la résection de cet uretère et de l'hémi-rein correspondant. Moulonguet (956) a vu un cas semblable. Enfin Chevassu (574), qui a poussé si loin l'exploration de l'appareil urinaire, fait remarquer que dans le phlegmon périnéphrétique le diaphragme et le rein sont immobilisés au cours de l'examen radioscopique.

Deux cas de *surrénalectomie* ont été opérés par Sylvain Blondin (146) et par Ody de Piotrowski (1220) ; dans le premier cas, il s'agit d'une maladie de Buerger que l'ablation de la surrénale a améliorée le jour même. L'opération a été faite par la voie antérieure parapéritonéale de Louis Bazy qui donne un jour excellent sur les pédicules. Dans le cas d'Ody les phénomènes d'hypertension ont été très améliorés.

Trois observations de perforation spontanée intrapéritonéale d'une *vessie tuberculeuse* appartenant à Duncombe (316), Desjacques (316) et Guibal (473) permettent à Proust (rapporteur) de montrer que le diagnostic est rarement fait et l'intervention trop tardive, car les trois malades n'ont pas survécu. Lardennois [de Reims] (289) a traité avec succès quatre cas de fistule vésico-vaginale par la voie transvésicale de Marion. Brun (159) a montré la très grande fréquence des calculs vésicaux chez les enfants indigènes de Tunisie, leur volume est quelquefois tel que le calcul est cause de dystocie et les phénomènes de cystite souvent si accusés qu'on observe chez ces enfants du prolapsus. Enfin Chevassu (437) poursuivant comme je l'ai dit plus haut l'exploration radiologique de l'appareil urinaire montre l'appareil dont il se sert pour l'exploration radiologique de l'urètre et projette les renseignements que cette exploration peut donner.

Dans le même ordre d'idées, Legueu, Fey et Truchot (639) montrent les avantages des cysto-radiographies au collothior.

Le traitement des fractures continue d'intéresser la Société. Dupont et Godard (1258) ont présenté une *fracture transcotyloïdienne du bassin* avec pénétration de la tête fémorale dans le bassin traitée par l'extension latérale. Mais ce sont surtout les *fractures du col* du fémur qui ont fait l'objet de tentatives intéressantes. Cadenat (789) a traité par le cerclage deux fractures pertrochantériennes. Hustin et Leemans (740) enchevillent le col à l'aide d'un guide très simple que l'on applique sur le trochanter selon

des repères connus. Boppe (865) montre les bons résultats de l'enchevillement au clou de Petersen dans les fractures du col. Ducroquet (875) présente un appareil plâtré très ingénieux qui maintient réduites les fractures du col, tout en permettant aux malades de s'asseoir.

Mais ce sont surtout les suites éloignées de ces fractures qui ont été étudiées par Auvray et par Boppe. Auvray (942) apporte une statistique peu brillante de 29 fractures qu'il a expertisées, l'incapacité temporaire a dépassé six mois en moyenne et l'incapacité définitive a été pour la moitié des cas de 50 à 75 p. 100. Cependant, Boppe (1095), sur 11 fractures transcervicales (les plus mauvaises), a 5 très bons résultats, 1 résultat médiocre et 4 déplacements secondaires, dont 2 ont été réopérés avec succès, ce qui donne 7 bons résultats sur 11. Ces chiffres montrent la gravité de ces fractures qui, même lorsqu'elles apparaissent guéries, se compliquent quelquefois tardivement de résorption de la tête, comme Clark (1052) en a cité 1 cas rapporté par Basset.

Les *fractures de l'extrémité supérieure du tibia* se compliquent quelquefois de luxation de la tête du péroné : Huard (487) 4 cas. Mais ce sont surtout celles qui intéressent le plateau tibial et s'accompagnent d'un enfoncement avec dénivellation de l'interligne articulaire qui doivent retenir notre attention. Elles ont été magistralement traitées par Lenormant (1479) à l'occasion de 2 cas de Marcel Arnaud qui, après relèvement de la région écrasée, a comblé le vide par des greffes ostéo-périostiques.

Proust (1467) a fait faire à l'appareil de Beever une modification qui lui permet à l'aide de bandes plâtrées de l'employer comme appareil de marche.

Les *fractures du calcanéum* ont été étudiées par Mutricy et Huet (1401), par Sorrel (1472) et surtout par Lenormant (1470) qui montre qu'il faut envisager deux types de fractures : la fracture sous-thalamique justiciable du relèvement et de la greffe et la fracture vertico-transversale beaucoup plus rare. C'est dans cette variété que l'allongement du tendon d'Achille préconisé par Mutricy (1401) peut être utile pour la réduction et qu'une ostéo-synthèse de maintien peut être envisagée.

Baudet (536) a signalé 2 cas de *fracture de l'humérus* chez des lanceurs de grenades. Le Wassermann était positif comme dans les cas déjà signalés par Rouvillois et Clavelin. Boppe (1003) signale les bons résultats obtenus par l'appareil de Praeger. Mazini (1086) fait un plaidoyer en faveur de l'*ostéosynthèse dans les fractures de l'avant-bras*. Boppe (1494) indique que par la pronation ou la supination on arrive à corriger facilement le déplacement latéral des *fractures sus-condyliennes* de l'humérus. Enfin, Proust (1197) montre l'excellent résultat obtenu après deux ans d'une réduction sanglante, d'une *luxation radio-carpienne compliquée de fracture* de l'extrémité inférieure du radius. Et Lenormant décrit (1096) une *fracture marginale antérieure de l'extrémité inférieure du radius* avec subluxation antérieure du carpe, lésion rare, et présente (531) l'excellent résultat au bout de cinq mois d'une greffe osseuse pour longue perte de substance du radius.

Parmi les observations qui intéressent la pathologie du **membre supé-**

rieur, je rappellerai le beau résultat que Boppe (482) a obtenu dans une *paralysie radiculaire supérieure* du plexus brachial par l'arthrodèse de l'épaule suivie de dérotation de l'humérus. Bressot (1152), à l'occasion d'une *luxation récidivante des deux épaules*, a traité un des côtés par ostéotomie et angulation légère du col chirurgical. Sauvé et Kapandji (537 et 628), pour maintenir réduite une *luxation de l'extrémité inférieure du cubitus*, ont refait un ligament annulaire en *fascia lata*. Mouchet (360) et Guimbellot (365 ont interprété des cas de *lunarite* dont l'un présenté par Foucault (360). Mais trois affections ont retenu votre attention : tout d'abord les *paralysies tardives du cubital* après fracture du condyle externe, longuement étudiées par Mouchet à l'occasion de travaux de Rolland et Barge et de Bressot (64). Il montre l'action du valgus qui tiraille peu à peu le nerf et insiste sur l'avantage de sa retransposition en avant. René Bloch (359) a vu et a traité de la même façon un cas où le valgus n'existait pas; quant à Sorrel (193), il a préféré dans 12 cas réséquer l'épitrochlée.

C'est ensuite la pathologie du *syndrome ischémique de Volkmann* dont Picot a montré une artériographie (575) qui précise l'oblitération de la terminaison de l'humérale. Lance (391 et 583), Leriche (746) ont pratiqué des artériectomies qui ne donnent un résultat favorable (Leriche) que si l'opération est faite avant le stade de la sclérose définitive. Lombard (1037) a fait la sympathicectomie et l'a associée à un traitement orthopédique. Sorrel (393) l'a associée à un raccourcissement du squelette de l'avant-bras.

Enfin en *pathologie des tendons*, je rappellerai, à cause de leur rareté, les cas de rupture sous-cutanée apparemment spontanée du tendon long extenseur du pouce que Guimbellot (394) et Soupault (1337) ont apportés. Mouchet (1244) a présenté un cas d'arrachement de la phalange onguéale et de son tendon fléchisseur sur une longueur de 28 centimètres. Cunéo et Sénèque (968) et de la Marnierre rapporté par J.-Ch. Bloch (1313) ont précisé d'intéressants pointsde technique qui facilitent la suture du tendon dans l'opération de Sterling-Bunnel.

Les travaux qui se rapportent à la ***Chirurgie du membre supérieur*** concernent les cas les plus divers et ne peuvent trouver ici place à leur développement. Je signalerai seulement le verrouillage que Richard (89) applique à la *sacro-coxalgie*; le procédé d'arthrodèse que Delahaye (264) applique aux *coxalgies évolutives* de l'adulte; l'arthrodèse de la hanche que Oulié (889) fit avec succès à un tabétique; la reposition sanglante d'un cas de *luxation traumatique de la hanche* au cours de laquelle Voncken (987) a pu vérifier le bien-fondé des idées émises par René Bloch sur le rôle des parties molles péri-articulaires; la réduction sanglante que Folliasson (1308) fit tardivement d'une *luxation traumatique de l'os iliaque*; la description que fit Cadenat (797) de la voie latéro-postérieure pré-jumelle pour atteindre les *corps étrangers postérieurs de l'articulation du genou*; l'opération de Hey-Grove que Barret (1217) fit avec succès dans 1 cas d'*entorse du genou* avec laxité latérale et mouvement de tiroir alors que les ligaments croisés étaient intacts. Phélip (515) a fait avec de bons résultats deux *synovectomies du genou* pour arthrite chronique. Richard (956)

dans les énormes *déformations du genou, suites de tuberculose*, décrit une sorte de résection économique sous le nom de capsulotomie avec ténotomie et avivement des surfaces articulaires mais Sorrel (966) n'est pas satisfait des résultats lointains de cette opération; J.-Ch. Bloch (186) a opéré avec succès une *luxation récidivante de la rotule* par le procédé de Krogius-Lecène. Tavernier (1194) a fait *130 méniscectomies* par l'incision transversale avec section du ligament latéral interne; les résultats lointains sont excellents; Huard (560) *désarticule le genou par le procédé de Pollosson* qui conserve la synoviale, les ménisques et les parties fibreuses pour les suturer sous les condyles; ce procédé facilite beaucoup l'appareillage ultérieur. Enfin Huard (1518) et son rapporteur Mathieu ainsi que Braine (1585) étudient *les résections de l'arrière-pied* et Leibovici (1344) montre, à propos d'un cas de gangrène du pied, les avantages de l'opération retardée et la possibilité de faire une opération de Syme à lambeau externe.

Je m'excuse, Messieurs, de la longueur de ce rapport ; il vous montre la diversité des sujets traités depuis les cas les plus concrets jusqu'aux problèmes les plus abstraits de pathologie générale. Il est réconfortant de voir en faisant le bilan de ces travaux qu'ils se traduisent le plus souvent par des sanctions pratiques, nouvelles pour certains d'entre eux, mais qui toutes aboutissent au but qui nous réunit ici : la lutte toujours plus efficace contre la maladie.

Je ne quitterai pas cette place sans adresser à notre Président, M. Mouchet, toute ma gratitude pour la bienveillance qu'il m'a toujours témoignée dans les fonctions que j'ai essayé de remplir de mon mieux, ni sans dire à notre Secrétaire Général, mon ami Proust, toute mon affection et toute ma reconnaissance. Il devine ce qu'elles peuvent être quand elles ont été préparées par une amitié de quarante ans. J'ai pensé que le meilleur moyen de les lui témoigner était de prendre comme exemple le rapport qu'il fit en 1926 lorsqu'il quitta la place que je quitte à mon tour aujourd'hui.



Félix LEJARS

(1863-1932)



FÉLIX LEJARS

(1863-1932)

par M. Robert PROUST, secrétaire général.

Monsieur le Doyen,
Monsieur le Président du Conseil municipal,
Mes chers Collègues,
Mesdames, Messieurs,

En évoquant devant vous l'image du grand Maître qu'était Lejars, il me semble vraiment que je dessine l'arbre généalogique de notre Société, car en partant de Lejars nous remontons à Le Fort, et de Le Fort nous arrivons à Malgaigne en suivant l'ascendance de cette magnifique lignée chirurgicale dont les membres unis par les liens familiaux s'étaient auparavant si fortement agrégés l'un à l'autre par les attaches solides des mêmes convictions scientifiques que l'unité de ce groupement d'élite était déjà réalisée. Malgaigne, ainsi que l'a rappelé Lenormant dans le si bel éloge qu'il lui a consacré il y a cinq ans, faisait partie non seulement de ceux qui ont fondé la Société de Chirurgie, en 1843, mais est celui qui le premier a proposé de lui donner une devise qu'il avait édictée sous sa forme primitive : « Réalité dans la science, moralité dans l'art. » Le mot *réalité* qui était caractéristique de la pensée de Malgaigne a été remplacé depuis par le mot *vérité*, d'un sens plus général et qui indique pour la science une nécessité encore plus profonde de recherche.

* * *

Cette belle suite chirurgicale qui devait croître sans faiblir nous montre, si nous venons à l'étudier, non seulement l'effort de travail de tels hommes mais l'importance de leur œuvre d'enseignement. Malgaigne a écrit le *Manuel de Médecine opératoire* qui fut traduit en anglais, en allemand, en italien, en russe et en arabe. On peut dire avec Lenormant que, pendant près de cinquante ans, c'est dans Malgaigne que tous les chirurgiens de France et bien des chirurgiens étrangers ont appris la technique opératoire.

De même, le livre de *Chirurgie d'urgence* de Lejars a été une révélation des possibilités récentes alors de la chirurgie, et à partir de 1899, moment où il parut, une nouvelle période chirurgicale s'est ouverte ; une science précise est née, classant et clarifiant des faits jusqu'alors épars et confus

Cette force de systématisation a permis, par des opérations de plus en plus nombreuses, grâce à des indications cliniques les plus précises, de sauver des quantités de vies humaines.

Les traductions dans toutes les langues de ce livre admirable sont innombrables; une véritable école de la chirurgie d'urgence s'est créée qui a porté ses fruits et de nouveaux livres d'un puissant intérêt, comme les diagnostics urgents de notre ami Mondor, viennent prolonger, si l'on peut dire, l'œuvre bienfaisante de Lejars.

* * *

Félix Lejars est né en 1863 à Unverre, petite bourgade située à l'ouest de Brou, non loin des charmants rivages de l'Ozanne. C'est une région dont je ne peux parler sans émotion, car Brou est dans les environs d'Illiers, le pays où naquit mon Père et que mon Frère a, dans son œuvre, décrit sous le nom de Combray. Tous ces noms de Méréglise, dont Marcel a fait Méséglise, de Tansonville, de Monjouvain, de Mirougrin sont dans la direction de Brou, aux environs de la Thironne, un peu avant que celle-ci ne se jette dans le Loir. Cette région à laquelle tous les souvenirs de mon enfance sont restés si puissamment attachés a un charme dont ne peuvent se déprendre ceux qui y ont passé leur jeunesse, et très souvent Lejars, en m'en parlant et dans les différentes occasions où il voulut bien me manifester sa sympathie si agissante, me répétait que nous étions unis par les liens de cette petite patrie qui s'en va d'Illiers par Brou jusqu'à Unverre. Brou est un bourg assez important, et dans les premiers temps de l'établissement du chemin de fer qui, partant de Chartres pour aller à Bordeaux, desservait Illiers, il nous arrivait d'être obligés de descendre à Brou et de remonter alors en carriole au travers de cette route pittoresque qui longe les coteaux du Perche, car si Illiers est à la limite de la Beauce et du Perche, Brou et Unverre sont déjà dans le Perche.

Les qualités de l'homme du Perche, c'est-à-dire la ténacité dans le travail, la régularité dans l'effort, la continuité dans la production, Lejars les eut intégralement, mais il avait aussi au plus haut degré les qualités du Beauceron, et en effet cette partie du Perche, le Perche-Gouet, est limitrophe de la Beauce et reçoit le rayonnement de Chartres.

C'est du reste à Chartres qu'il fut élevé, à l'école de Notre-Dame où il est constamment en tête de ses classes. C'est à Chartres que se passe toute son enfance, car son père, qui était notaire à Unverre, meurt lorsque Félix Lejars avait neuf ans et sa mère vient s'établir à Chartres pour vivre près de l'enfant dont l'effort au travail était considérable, mais dont la sensibilité si grande et qu'il devait garder toute sa vie ne pouvait que bien difficilement s'habituer à l'internat.

Lejars avait gardé un très vif souvenir de toute cette partie de sa jeunesse passée à Chartres. Il avait pour maîtres, à cette Institution Notre-Dame, deux hommes qui ont eu une profonde influence sur sa formation intellectuelle, dont la sympathie pour son intelligence si pénétrante s'était

vite transformée en véritable amitié et qui devaient jouer un grand rôle dans sa vie. C'étaient les abbés Foucaut et Bauchet, ses aînés de vingt ans, à qui il resta toujours uni par les liens de la plus tendre affection.

* * *

L'abbé Alphonse-Gabriel Foucaut était aussi d'Eure-et-Loir; il était en effet né à Senonches, en lisière de la belle forêt de ce nom, à une quarantaine de kilomètres à l'ouest de Chartres. Après avoir commencé ses toutes premières études à Saint-Chéron, il était venu les terminer au séminaire de Chartres. C'était un homme éminent, licencié ès lettres, docteur en théologie, doué d'une grande intelligence et d'une volonté très énergique. Il était voué à de hautes destinées. En effet, peu d'années après que Lejars eut quitté l'Ecole Notre-Dame de Chartres pour venir à Paris faire sa médecine, il devint curé archiprêtre de Nogent-le-Rotrou, et c'est là que vint le trouver le décret du 3 janvier 1893, le nommant évêque à Saint-Dié. Préconisé à Rome le 19 du même mois, il fut sacré évêque dans sa chère ville de Chartres, le 20 mars 1893, ce qui causa une immense joie à Lejars qui venait lui-même à ce moment d'arriver à l'agrégation. Ainsi nommé, Mgr Foucaut, dont nous avons signalé la volonté créatrice qui se doublait d'un ardent patriotisme, mit tout en œuvre pour restaurer et intensifier le culte de Jeanne d'Arc et se consacra alors avec toute son ardeur à la construction de la basilique qui s'élève aux portes de Domrémy sur le coteau de Bois-Chenu. Certains, dont je suis, préfèrent malgré tout et de beaucoup la visite de la calme et humble maison où vécut Jeanne d'Arc à Domrémy même, ainsi que la simple église où elle se rendait, trouvant que c'est là le plus émouvant lieu de pèlerinage. Mais on ne peut méconnaître la grandeur de réalisation de l'œuvre de Mgr Foucaut ni la valeur du patriotisme qui l'a inspiré. On conçoit qu'au contact d'un tel maître l'élève Lejars dès le début ait senti grandir son affection. La mort seule pouvait dénouer les liens qui les unissaient.

L'autre professeur qui eut également et dans un sens légèrement différent une action si pénétrante sur la formation intellectuelle de Lejars est l'abbé Beauchet que nous avons déjà nommé et qui était un grand ami de l'abbé Foucaut. (Ils l'avaient été de toujours, nés tous les deux à Senonches et presque de même âge, car quelques mois à peine les séparaient.) Ce fut l'abbé Beauchet qui prépara Lejars à sa rhétorique et qui lui laissa, si l'on peut dire, l'empreinte de son esprit organisateur et conciliant. Cet homme remarquable, après avoir été seize ans professeur à Notre-Dame de Chartres, devint curé de l'église Saint-Aignan. Mais il resta en rapport constant avec la cathédrale, et c'est dans celle-ci qu'en 1902 il prononça sa si belle oraison funèbre sur Noël Ballay, compagnon de Savorgnan de Brazza qui, bien avant de devenir Gouverneur de la Guinée française, avait été un des meilleurs élèves de Notre-Dame de Chartres.

* * *

Cette Institution Notre-Dame de Chartres s'est toujours développée, pourrait-on dire, à l'ombre de la cathédrale à laquelle elle était liée par les liens spirituels les plus étroits. C'est ainsi que son Directeur, l'abbé Tissier, qui pendant tant d'années était resté attaché à ce centre d'instruction, et pendant ce temps avait publié ses si remarquables ouvrages qu'on pourrait lire aujourd'hui avec profit sur la « Valeur morale de l'éducation de la jeunesse », devint tout naturellement l'archiprêtre de la cathédrale. Ainsi, le centre intellectuel de Notre-Dame de Chartres et le foyer religieux de la cathédrale s'unissent de la façon la plus intime. Ils sont inspirés tous deux au plus haut degré de l'esprit chartrain. Cette formation chartraine qui caractérisait si profondément les professeurs de Lejars et dont il s'est à son tour imprégné est l'expression la plus élevée de l'esprit particulier d'Eure-et-Loir. Il est arrivé à faire de cette région une véritable et splendide petite patrie. C'est la tradition des Carnutes qui se survit. Ils ont, comme leurs ancêtres, le courage paisible des vrais Gaulois, et ils sont capables simplement et sans hésiter des plus hauts exploits.

Tel Foucher de Chartres :

.....Fulcherius ille,
Natus Carnoti, proceres præcedere mille,
Non timet, invictae properans ad moenia villæ,

qui maniait aussi bien l'épée que la plume et qui nous a laissé la relation la plus complète de la première croisade à laquelle il avait si héroïquement pris part avec Etienne de Chartres et Robert de Normandie,

Je crois que la descendance de ces qualités de la race, héritage de l'attachement des premiers druides pour cette région si propre aux réunions, n'est pas une simple vue de l'esprit. Il est incontestable qu'il y a une tradition chartraine, je n'ose dire, car le mot paraîtrait prétentieux, une tradition des Carnutes, qui s'est perpétuée jusqu'à nos jours. En tout cas, ce qui est certain, c'est que l'attachement à la patrie d'Eure-et-Loir est profond. J'ai l'ai vu pour mon père, pour mon frère, pour moi-même. Je pourrais en citer des exemples historiques, tel celui de la famille de Sénarmont. Le berceau de cette illustre lignée se trouvait à Morancey, non loin de Chartres, sur la route qui de la ville part vers Dammarie, sur le bord du chemin où se trouve la propriété de Voisin où vivaient les premiers ancêtres de cette glorieuse famille. Le célèbre général du premier Empire, celui auquel Napoléon avait dit après la victoire de Friedland : « Sénarmont, vous avez fait mon succès », et qui fut tué devant Cadix, quoique né à Strasbourg au moment où son père y tenait garnison, considéra toujours comme sa patrie l'Eure-et-Loir qui l'avait choisi comme président à vie de son collège électoral.

* * *

Cette campagne d'Eure-et-Loir habitée par des gens si attachés à leur terre semble ne pas avoir senti l'évolution des siècles. L'Histoire nous décrit son aspect déjà caractéristique au moment de l'occupation romaine, à l'époque où César, frappé de l'esprit d'indépendance des Carnutes, avait décidé de faire hiverner une légion sous les ordres de Lucius Plancus entre Chartres et Tours. Et la cristallisation des souvenirs est si forte dans ce pays que ce nom de Lucius Plancus devint dans le cours des siècles celui de Luplanté qui désigne le petit bourg situé à l'emplacement du camp romain. César dans ses Commentaires fait du pays chartrain le centre même du culte druidique. C'est en effet à Chartres qu'était, au bord de l'Eure, le principal sanctuaire des druides, celui où on attendait, où on vénérait d'avance, suivant le mot si juste de l'abbé J. Marquis, doyen d'Illiers, « la venue de la Vierge qui devait donner un Sauveur au monde ». C'est là que devait se construire sur la crypte druidique la cathédrale, un culte remplaçant l'autre. Dans le pays chartrain même, il n'est pas de région qui n'ait gardé en plus grand nombre que la vallée du Loir des monuments mégalithiques, ceux-ci sous leurs trois formes de dolmen, la table de pierre, type du monument druidique, le menhir, la gigantesque pierre levée, et le cromlech avec sa disposition circonférencielle. Ils témoignent tous les trois de leur lointaine origine celtique, d'où provient du reste leur nom.

Sans même parler du menhir de la Nicolletière ni du dolmen de Saint-Avit, nous devons signaler le cromlech remarquable situé entre Saint-Avit et Saumeray. Malheureusement, les pierres colossales qui formaient ce monument remarquable ont été brisées et transportées pour la construction de la propriété de Mirougrin. C'est dans ce pays tellement imprégné de la religion druidique malgré la proscription des druides qu'Auguste avait voulu réaliser au début de l'ère chrétienne que saint Eman vint faire son évangélisation si pénétrante dans le cours du VIe siècle. Évidemment, saint Chéron et saint Sintin vinrent en premiers missionnaires jusqu'à Chartres, mais en réalité c'est saint Eman qui se consacra à l'apostolat de cette contrée. Originaire de Cappadoce, venu à Rome avec le désir de s'instruire, sa piété le conduisit à Milan, puis à Autun pour y vénérer les reliques des martyrs. C'est à Autun même qu'il entendit des voix qui lui ordonnèrent de se rendre à Chartres pour y développer son apostolat. La ville, comme nous l'avons vu tout à l'heure, depuis le passage de saint Chéron et de saint Santin était devenue chrétienne. Elle avait même pour évêque Ethère, prédécesseur de saint Lubin. Mais les campagnes étaient restées profondément attachées à la religion druidique. C'est pour cela que, quittant Chartres, saint Eman partit pour le pays d'Illiers et là il fit une évangélisation dont le souvenir ne s'est jamais perdu. Il a formé toute une région. Vous comprendrez qu'avec une faiblesse partiale, tout ce qui

touche à ce cher village d'Illiers m'imprègne profondément, et d'ailleurs bien des fois avec Lejars nous parlâmes ensemble du charme de cette région. Le nom de saint Eman resta fixé en cet endroit puisque à quelques kilomètres à peine d'Illiers, aux sources du Loir qui donne son caractère à cette région, se trouve le petit village de Saint-Eman. Parmi les traditions curieuses de ce pays, il en est une assez particulière relative justement à ces sources du Loir. On raconte en effet que ces sources étaient d'abord bien au delà de Saint-Eman et que ce n'est qu'au temps de Sully que la partie originaire de cette petite rivière devint souterraine. Quoi qu'il en soit, il est certain que saint Eman se fixa dans le pays chartrain, *in pago carnotensi*, aux limites du Perche et sur le bord par conséquent de la région qui vit naître notre Maître vénéré. La manière dont saint Eman évangélisait ces populations montrait qu'il avait bien compris leur caractère qui était tout d'énergie, de bonne volonté, mais aussi de conciliation. C'est ainsi qu'en imprégnant ces populations de la foi chrétienne la plus pure, il les laissa tout de même garder leurs habitudes un peu superstitieuses, celles qui vénéraient en quelque sorte les pierres et les forêts du pays, éclairées ainsi d'une auréole légendaire et pourvues d'un véritable pouvoir mystérieux. Il se passa ainsi à la fusion des anciennes traces de la religion druidique et de la formation catholique une sorte de tradition poétique et religieuse qu'on retrouve bien souvent à l'état de réminiscence dans les âmes de ces gens calmes, courageux, énergiques et mystiquement attachés à la terre qui les a vus naître et qu'ils considèrent comme une sorte de divinité tutélaire qui a formé à la fois leur cœur et leur imagination.

* * *

On ne saurait trop à notre époque, où toute tradition et toute discipline morale semblent avoir tendance à s'affaiblir sinon à disparaître, insister sur l'avantage du souvenir du terroir par lequel on remonte en soi-même à la hauteur des générations disparues qu'on sent revivre en soi dans les grands moments de l'existence. C'est pour cela que les gens de ce pays chartrain et de la zone environnante comme cette partie du Perche Gouet d'où était Lejars sont d'un patriotisme qui touche à l'héroïsme. Ils aiment leur patrie, ils sont attachés à leur terre et leur moralité est splendide. Sans remonter bien loin, la guerre de 1870 fournit aux populations d'Eure-et-Loir l'occasion de montrer la force de leur courage. Châteaudun, ville ouverte, se défend d'une manière légendaire contre les 12.000 hommes de Von Wittich. Cette défense et l'incendie de la ville qui la termine ont été immortalisés dans des eaux-fortes qui peuplent les villages de la région et dans l'admiration desquelles s'est passée mon enfance. Le besoin de défendre son pays, de se dévouer les uns pour les autres est inné chez ces descendants des druides dont la devise est : « Qu'une couronne de chêne soit donnée à ceux qui se dévouent les uns pour les autres. » C'est la formule chartraine et nous avons vu combien Lejars, de par son long séjour à Notre-Dame et son amitié avec l'abbé Foucaud et l'abbé Beauchet, était

devenu chartrain. A l'époque où sa jeunesse se passait ainsi, il y avait encore toute une partie du vieux Chartres qui rappelait la vie de travail et de sagesse des anciens habitants. Pour retrouver aujourd'hui cette impression du vieux Chartres, il faut venir chercher l'entrée de la ville par la vieille porte Guillaume, avec ses deux tours crénelées qui se reflètent dans l'eau, monter par la rue du Bourg qui nous permet d'atteindre les curieuses boiseries qui forment ce qu'on appelle l'escalier de la Reine Berthe, tourelle de bois sculpté avec ses guirlandes, ses corniches, ses cariatides enfin sur lesquelles s'appuie un toit conique. Et si nous continuons, nous arrivons au tertre Saint-Eman où la chapelle Saint-Eman nous rappelle le grand évangilisateur qui avait parcouru l'Eure-et-Loir en tout sens.

Une fois sa scolarité terminée, Lejars quitte Chartres dont le souvenir ne l'abandonna jamais et part pour Paris faire ses études de médecine. Rapidement, dès l'âge de vingt ans, il est nommé interne.

*
* *

J'ai dit tout à l'heure que la sensibilité de Lejars ne se serait pas accommodée de l'internat du collège. Mais il devait au contraire garder un fort bon souvenir de la vie de salle de garde où il fut infiniment apprécié de ses collègues et où malgré son jeune âge, sa maturité précoce faite de science et de travail réfléchi impressionnait ses camarades plus enjoués, mais qui reconnaissaient en lui une exquise sensibilité en même temps qu'une érudition extraordinaire.

Interne à vingt ans, il est chirurgien des hôpitaux à vingt-huit et nommé agrégé, premier de sa promotion, à vingt-neuf ans, après un concours remarquable et une leçon qui restera comme un exemple pendant de longues années dans le souvenir de tous. Ceci se passait en 1892.

C'est à ce moment, quand il fut chargé pour ses débuts du remplacement de Tillaux à l'enseignement de clinique chirurgicale de la vieille Pitié, que je l'approchai pour la première fois et devins son élève. Dans les conditions véritablement effrayantes où se faisaient à ce triste hôpital, dans un amphithéâtre vétuste, les opérations chirurgicales, il fallait l'habileté, la science, la prudence et le soin méticuleux de Lejars pour arriver à obtenir des résultats vraiment excellents et qui nous surprenaient d'autant plus que nous admirions la hardiesse avec laquelle il entreprenait les interventions d'une chirurgie abdominale complexe et encore redoutée par la plupart.

Puis après ce remplacement, il devint à l'hôpital Beaujon l'assistant de Théophile Anger à une époque où les assistants étaient encore très rares et où il s'imposa avec les qualités d'un véritable chef de service. C'est alors qu'il prit l'habitude de faire des exposés cliniques le dimanche matin, exposés dans lesquels il étudiait surtout les conditions de la chirurgie d'urgence. Il présentait fréquemment des malades opérés au cours de la garde et guéris par lui. C'était là la première documentation dont il devait se servir pour publier quelques années plus tard son célèbre *Traité de Chi-*

rurgie d'urgence. En même temps qu'il tenait d'une façon aussi parfaite ce service de chirurgie de Théophile Anger, il faisait l'après-midi à la Faculté comme agrégé des conférences de pathologie externe. A partir de 1912 il fut nommé professeur de cette même pathologie externe. Ses cours étaient très suivis, car Lejars possédait des qualités qu'il est souvent rare de rencontrer réunies chez un même individu. Il avait, en effet, d'une part une érudition profonde associée à une connaissance très complète de toute la littérature étrangère. Il aurait pu ainsi donner sur chaque question une bibliographie étendue et fournir à propos de n'importe quelle affection les détails les plus complets. Mais, en même temps, il avait un esprit clair, simple, un goût de clinicien et, de toute la documentation qu'il possédait, il savait tirer des formules schématiques et également toujours donner un exemple concret qui développait chez l'étudiant le goût, à côté de l'enseignement théorique indispensable, d'aller ensuite se documenter dans le service d'hôpital par l'examen des faits. Ce double besoin d'enseignement théorique et pratique, Lejars l'eut toute sa vie, et vers la fin de sa carrière nous le reverrons à Saint-Antoine se complaire à l'enseignement de stagiaires. Mais chez Théophile Anger, là où il est assistant, il n'y a pas ces masses de stagiaires qu'il trouvera plus tard dans son service de clinique chirurgicale, et c'est aux quelques élèves du service qu'il consacre le meilleur de lui-même. Le dimanche matin on accourt de toutes parts pour venir entendre son enseignement dans lequel, comme nous l'avons vu, il résume les faits saillants de la semaine. Plus tard, il devient chef de service à la Maison Dubois et ensuite à l'hôpital Tenon. Quand j'eus l'honneur d'y être chef de service, son souvenir y était encore profondément vénéré et il avait cependant quitté cet hôpital depuis déjà treize années. C'est en 1906, en effet, qu'il abandonna Tenon pour Saint-Antoine, hôpital où il devait passer la plus grande partie de sa carrière et avec la vie duquel il devait complètement s'identifier. Il y fut un grand chef de service et c'est sur place qu'il devint plus tard, en 1919, professeur de clinique chirurgicale, développant alors sur une plus grande échelle l'enseignement qu'il n'avait jamais cessé d'y donner. Soit comme chirurgien des hôpitaux chef de service, soit comme professeur de clinique chirurgicale, il passa dans cet hôpital Saint-Antoine plus d'un quart de siècle, exactement vingt-six ans, de 1906 à 1932, à se dévouer au soulagement des malades indigents.

* * *

En dehors de cette si belle carrière hospitalière, Lejars écrivait beaucoup. Sans parler de ses nombreux ouvrages, car, outre son *Traité de Chirurgie d'urgence*, il avait publié dès 1895 un important volume intitulé *Leçons de chirurgie* et il devait donner plus tard son *Traité d'exploration clinique et de diagnostic chirurgical*, il était un collaborateur assidu de la *Semaine médicale*. Régulièrement, on voyait paraître sous sa signature des articles clairs, dogmatiques, bourrés de faits, avec toujours un détail qui retenait l'attention et des conseils thérapeutiques vraiment précieux. Avec

une prescience remarquable et qui s'explique par la finesse de son observation clinique et la précision de son jugement critique, il fut un des premiers à se rendre compte de ce qu'on était en droit d'attendre des injections massives de sérum salé et ses travaux sur ce qu'il appelait « le lavage du sang » eurent une action très bienfaisante sur l'évolution des suites opératoires.

Nous étions loin de connaître à ce moment-là les réactions miraculeuses qu'a données depuis l'emploi du sérum hypertonique, mais déjà, et sans pouvoir lui être comparé, le sérum salé isotonique injecté largement et souvent par Lejars par la méthode intraveineuse combattait d'une façon efficace l'hypochlorémie dont nous ne connaissions pas l'existence, mais dont les accidents trouvaient ainsi leur guérison. Comme M. Jourdain, nous faisions de la prose sans le savoir, mais l'esprit averti de Lejars lui avait révélé que la quantité avait de l'importance et aujourd'hui nous comprenons pourquoi.

* * *

De très bonne heure, pour l'époque, cinq ans après sa nomination aux hôpitaux, Lejars est élu à la Société de Chirurgie; ceci se passe en 1896; dix-huit ans plus tard, en 1914, il est secrétaire général et pendant toute la durée de la guerre il va fournir, en dehors de ses fonctions hospitalières et de ses inspections militaires, sur lesquelles nous reviendrons, le travail formidable, à ce moment, de secrétaire général.

C'est l'honneur de notre Société, pendant que les plus jeunes vivaient sur le front où leur devoir les appelait, de s'être faite ici comme *l'Académie de la chirurgie de guerre*. Accueillant libéralement les travaux des chirurgiens comme ceux de ma génération qui n'en étaient pas encore membres, précisant les indications opératoires, elle défendait par la voix illustre d'un Bazy (qui hélas vient de nous être arraché il y a deux jours) la sérothérapie antitétanique, qui sans lui aurait risqué de ne pas être appliquée, entraînant alors des morts irrémédiables, de véritables hécatombes. Le souvenir de ce que j'ai vu à Verdun au début de la guerre, quand on nous refusait le sérum antitétanique, hante encore ma mémoire.

La Société par la science d'un Quénu donnait toute sa valeur au choc traumatique par résorption, que nous combattions empiriquement jusqu'alors par les amputations précoces. Personnellement, j'attribuais ce choc traumatique à un ensemencement vasculaire. J'avais bien remarqué que les débridements étaient impuissants, que l'amputation seule pouvait sauver l'existence, à condition d'être très rapide et peu traumatisante.

C'est à ce propos que M. Quénu, qui voulut bien rapporter mon travail, émit pour la première fois sa théorie de la décharge des toxines par le membre lésé, théorie qui devait être d'une telle importance dans l'avenir.

En même temps que ces directives générales que nous envoyait la Société, elle y joignait souvent des félicitations personnelles qui galvanisaient nos énergies.

Au front, parmi les ambulances les plus avancées jusqu'au niveau des

postes de secours au contact des lignes de feu, le rôle de la Société de Chirurgie était considérable et celui de son secrétaire général, qui, rien que pour l'année 1916, collationnait un volume de près de 3.000 pages, fut d'une valeur inappréciable.

On peut dire que pendant la guerre la Société de Chirurgie et son secrétaire général ont bien mérité de la patrie.

*
* *

Mais, pour les blessés, Lejars fit encore plus en se prodiguant à l'hôpital Villemin et dans ses inspections aux armées. Il avait, en effet, dès le début de la catastrophe mondiale, été nommé chef du service de chirurgie de l'hôpital Villemin et plus tard chef de tout l'hôpital. De cette fonction il fit un véritable apostolat. Pour être toujours en état de recevoir d'urgence les trains de blessés, il créa un service de garde d'une extrême rigueur. En dehors de son rôle chirurgical bienfaisant, il remplissait auprès des blessés un rôle de haute consolation morale si souvent nécessaire auprès de Héros martyrisés par de telles douleurs. Dans ces années de dur combat, il s'est extériorisé d'une façon extraordinaire, il a vécu là une tranche de vie qui suffirait à glorifier sa mémoire. Avec sa modestie, il n'a voulu rien en retenir de personnel, mais dans l'intérêt des générations futures il a décidé d'en tirer un enseignement en publiant ce qu'il avait pu constater dans un volume intitulé : *Un hôpital militaire à Paris pendant la guerre*.

Car il considérait comme une nécessité d'enregistrer scientifiquement et quotidiennement ce qu'on avait observé avec précision. Tout à l'heure je reparlerai de cette forme de son esprit à propos de son inspection à l'armée d'Italie.

Lejars était particulièrement désigné pour donner toute sa valeur au traitement des plaies de guerre. Dès 1908, il avait insisté sur l'utilité qu'il y aurait à ce que nos Congrès et nos Sociétés s'occupassent plus souvent de cette forme de chirurgie, vision prophétique que devait reprendre et préciser Depage en avril 1914, à New-York, dans son beau discours par lequel il inaugura l'ouverture du Congrès de la Société Internationale de Chirurgie, discours qui surprit tous les assistants qui se croyaient voués à une paix éternelle.

Je pense encore à ceux de mes collègues qui se penchaient vers moi ce 13 avril 1914, à New-York, à la fin de la matinée, en me disant : « Quelle idée a eu ce Depage de nous faire un discours sur la chirurgie de guerre ; mais il n'y a plus de guerre possible entre pays civilisés. Il est intoxiqué parce qu'il a été à Constantinope au moment de la guerre des Balkans. » (C'est, en effet, au moment des attaques des lignes de Tchataldja que, avec un ensemble de chirurgiens de la Société impériale de Constantinople, Depage avait émis le vœu — utopique, hélas ! — de voir interdire l'emploi des shrapnells),

Dans ce discours, Depage, dont on connaît la conduite pendant la guerre, lui si terriblement frappé par la mort de Mme Depage, succombant au cours

du torpillage du *Lusitania*, s'exprimait ainsi : « Nous autres chirurgiens, nous représentons forcément par notre profession même une sorte de protestation silencieuse et permanente contre les maux de la guerre. En organisant les secours aux blessés, en travaillant, pendant les périodes de paix, à prévoir toutes les misères du champ de bataille pour y porter remède, nous rappelons au peuple que la guerre est le plus grand des fléaux. » Mais je dirai avec lui que nous devons raisonner la guerre et ses conséquences, compulser les statistiques où s'additionnent les blessés et les morts, et en tirer la conclusion nécessaire à la bonne organisation des services chirurgicaux aux armées.

Ce faisant, je sais que j'exprime scrupuleusement les idées de Lejars avec qui j'eus plus tard l'occasion de parler longuement de ces questions.

* * *

Déjà, douze ans avant le discours de Depage, il avait, dans un article paru dans le *Caducée*, insisté sur les enseignements de la guerre Sud-Africaine.

Six ans plus tard, il avait fait paraître en 1908, dans la *Semaine médicale*, un article très remarqué dans lequel il discutait et précisait ce qu'il convenait de penser de la guerre moderne et de la chirurgie de guerre d'après les enseignements qu'on venait de retirer de la campagne russo-japonaise. Dans son article de 1902 à propos de la guerre du Transvaal que je viens de citer, il avait étudié les effets des balles de petit calibre, mais à propos des terribles pertes de la guerre russo-japonaise il montrait combien était fausse la théorie de la réduction des pertes sanglantes que certains avaient escomptée avec l'emploi des armes modernes. Il prouvait déjà que les pertes sanglantes sur le champ de bataille avaient plus que doublé dans l'armée japonaise et que la proportion des tués par rapport aux blessés avait sensiblement progressé, passant de 1 p. 6 à 1 p. 4, et il montrait avec une claire vision les dangers de l'avenir que nous avons vus, hélas, en même temps que nous reconnaissions combien ces pourcentages avaient encore augmenté et se trouvaient au delà des prévisions les plus pessimistes.

C'est évidemment une chose effrayante de penser que tous les efforts, tous les courages, tous les dévouements surhumains qui se prodiguent sur le champ de bataille finissent dans des résumés de pourcentage de mortalité passant de 1 p. 6 à 1 p. 4 et même davantage avec un nombre de blessés, toujours croissant de guerre en guerre. Mais quelque atteinte qu'une telle loi des chiffres puisse faire à notre sensibilité, nous devons surmonter cette faiblesse pour étudier scientifiquement l'Histoire et en tirer un enseignement sur l'ordre de grandeur des organisations chirurgicales à préparer pour le soin des blessés. C'est ce que Lejars, dont la douceur était proverbiale, a fait en se dominant lui-même et si plus nombreux avaient été les chirurgiens capables d'étudier les conditions des guerres actuelles, les premiers blessés, en 1914, eussent largement bénéficié de ces travaux. Cela, c'est le bel effort de l'humanité cherchant à savoir comment

panser les martyrs de la guerre et pour cela à concevoir leur nombre vraisemblable. Or, hélas, avec la conception de certains sur le « matériel humain », tout peut arriver. Nous avons encore présents à l'esprit ces détails effroyables révélés dans une correspondance et qui précisent ce fait qu'un général russe ayant dit dans un conseil de guerre qu'il se faisait fort d'avoir raison des Japonais si on lui donnait une armée de 400.000 hommes bien entraînés avec le droit d'en sacrifier 40.000 et n'ayant pas, loin de là, obtenu de succès tout en ayant perdu 13.000 hommes, écrivait pour réclamer sa « marge » de 27.000 hommes nouveaux à sacrifier. De telles conceptions nous laissent effarés et il faut espérer que l'avenir verra disparaître ces besoins sanguinaires de destruction systématique. Mais hélas tout est toujours possible et nous devons travailler, chacun dans notre profession, à réduire de notre mieux les dangereuses conséquences éventuelles du fléau de la guerre.

* * *

C'est comme cela que dans ses articles d'alarme si consciencieux, si travaillés, si remplis de documents puisés aux meilleures sources, Lejars obéissait à ce désir de se consacrer à l'intérêt général qui était la règle de toute sa vie et à ce besoin de servir qui l'anima toujours.

Rouvillois, dans le splendide et émouvant éloge qu'il a fait de lui à l'Académie de Médecine, a bien noté combien ardent était son patriotisme. C'est ce patriotisme qui le soutint dans le labeur surhumain qui était sa tâche à l'hôpital Villemin.

Car il eut là tout à faire, l'organisation du début, la continuité dans le rendement et le perfectionnement de la technique. Dans le livre émouvant que nous avons vu qu'il avait consacré à cette organisation[1], il s'efface avec sa modestie habituelle devant ce qu'il a créé et ayant signé son livre pour prendre la responsabilité des faits qu'il expose et des critiques qu'il croit parfois nécessaire de formuler, il « prie instamment (ses) lecteurs éventuels de l'oublier » ; car, dit-il, et c'est tout Lejars, il n'aurait jamais osé l'écrire s'il avait pensé que sa prière d'anonymat ne serait pas comprise. Je ne sais si elle a été comprise, mais j'ose refuser d'en tenir compte ; nous lui rendons hommage de ce qu'il n'a pas voulu faire un livre de mémoires personnels ou virulents, mais nous sommes sûrs que dans l'avenir jamais son nom ne pourra se détacher de ce remarquable exposé des conditions de la chirurgie de guerre. A ce propos, on se rend compte de son regret que ce ne fut qu'en 1918 qu'on se décida devant l'embouteillage de Meaux et de Coulommiers à utiliser le centre chirurgical de Paris, si bien que ce n'est qu'à ce moment, à partir du mois de mars, que, sur l'initiative de M. Mourier, alors sous-secrétaire du Service de santé, l'hôpital Villemin fut régulièrement constitué en hôpital d'évacuation. « Mais, dit Lejars, même après la création des hôpitaux d'évacuation parisiens, il s'avéra bientôt que Paris n'était en réalité qu'un hôpital de fortune sur lequel on n'évacuait qu'à

1. Un hôpital militaire à Paris pendant la guerre. Villemin 1914-1919. Masson éditeurs.

regret et lors d'urgence absolue. Le pli était pris depuis longtemps ; le moins de blessés possible à Paris. » Et Lejars en tire la conclusion suivante : « On n'a pas utilisé autant qu'on aurait pu le centre chirurgical de Paris ; on ne lui a pas demandé le *rendement* qu'il pouvait fournir. Est-ce un exemple à suivre ? » dit-il.

Malgré la profonde admiration que j'ai pour la pensée de Lejars, je ne partage pas tout à fait sa manière de voir, en ce sens que si je crois que dans les grands cas d'urgence les hôpitaux parisiens révèlent des ressources admirables et qu'il faut utiliser alors que le temps manque pour réaliser instantanément une organisation suffisante, les conditions d'un bon triage des blessés de guerre sont que ce triage soit réalisé le plus près possible des lignes, sous la direction de chirurgiens mobilisés aux Armées. De là alors peuvent partir des convois dans d'excellentes conditions pour des hôpitaux d'évacuation secondaires du type réalisé si remarquablement par Toubert et Uzac pour la campagne de 1918 ; mais vouloir d'emblée que les blessés soient dirigés directement sur des hôpitaux d'évacuation de grandes villes serait, je crois, une initiative très dangereuse.

Lejars critique également (car ce livre qu'il a courageusement signé sans vouloir s'en faire à aucun prix un titre de gloire renferme beaucoup de critiques) la multiplication des hôpitaux auxiliaires. Mais ces hôpitaux auxiliaires lui ont fourni l'occasion de nombreuses inspections où il put une fois de plus faire profiter tant de gens de sa science et donner en exemple la générosité de son cœur.

Sans compter sa tâche à l'hôpital Villemin, il assurait de plus le service de Saint-Antoine et, par un prodigieux surcroît, il assuma dès 1917 les fonctions de chirurgien consultant aux armées.

C'est ainsi que pendant que j'étais à l'armée de Champagne où nous venions de ressentir douloureusement le terrible échec des opérations d'avril 1917, nous apprenions qu'à notre gauche Lejars était venu s'installer au centre chirurgical de Beaurieux, que Robert Picqué avait installé à quelques kilomètres à peine des lignes et nous savions avec quel courage et quel dévouement inlassable Lejars s'était mêlé à la vie intime si fatigante des chirurgiens du front ; je crois que de tous les consultants venus de l'intérieur, aucun, sauf peut-être Tuffier, n'avait su s'immiscer aussi pleinement parmi les gens de l'avant. Cette armée dont il était le si bon consultant, c'était la Xe armée dont le Service de Santé était à l'époque si admirablement dirigé par Toubert. Une partie importante de cette X^{e} armée passa justement en Italie avec Toubert comme organisateur du Service de Santé de l'armée et Lejars comme consultant du sous-secrétariat du Service de Santé en novembre 1917. C'est à ce moment que j'eus l'occasion de voir F. Lejars en Italie.

J'ai gardé du voyage qu'il fit alors un précieux souvenir tout imprégné de la grandeur des circonstances et de son effort considérable de science et d'énergie.

* * *

L'armée d'Italie, l'ensemble des forces françaises en Italie suivant le terme administratif, dont j'étais le chirurgien consultant, possédait à Vérone l'organisation centrale de son Service de Santé.

Là, sur une colline ornée de pins qui domine la ville et dont le souvenir reste ineffaçable à quiconque a vu ce grandiose paysage, une charmante villa dont les murs étaient embellis de fresques ravissantes servait de bureau à l'état-major et, n'eût été le froid très vif à cette période de l'année, on aurait eu l'impression d'un rêve de poète. Mais on était loin des rêves, et sous l'énergique impulsion du médecin-inspecteur Toubert on organisait sans relâche les hôpitaux et les relais d'ambulances qui devaient permettre ultérieurement de soigner les blessés de l'affaire du Monte Tomba et plus tard de poursuivre la grande offensive libératrice.

Dès que Lejars, envoyé en inspection par le sous-secrétariat du Service de Santé, arriva en Italie les grands souvenirs de l'époque napoléonienne, à laquelle il était si attaché, de même que les souvenirs de la campagne d'Italie de 1859 au cours de laquelle son beau-père Lefort avait glorieusement pris part, revenaient en foule dans sa mémoire et c'était une grande chose, dans cette période encore si troublée de la guerre, impressionné qu'on était par les effets de la révolution russe et où l'on devinait déjà les répercussions qui en résulteraient sur le front français dans une angoisse qui ne devait se préciser que trois mois plus tard au moment du traité de Brest-Litovsk, c'était une grande chose de sentir le calme et le rationnel optimisme de ce puissant cerveau organisateur. Il nous le montra d'une façon lumineuse dès les premiers jours de son arrivée, comme nous déjeunions à Peschiera sur le lac de Garde, en nous racontant les premières campagnes de Napoléon Ier qu'il connaissait dans ses moindres détails ; il nous parlait à la fois de l'arrivée de Joséphine sur ces bords du lac de Garde et de l'organisation stratégique du fameux quadrilatère de Vérone et Mantoue. Mais, à ce moment, la question de l'organisation du front défensif n'était plus la même. A l'est, c'était le Piave et nos installations d'ambulance d'Asiago et de Bassano et, plus au nord, le si important hôpital d'évacuation de Conco si admirablement conçu et perfectionné grâce à la collaboration de Lejars et de Toubert et qui entre les mains de notre collègue Deniker devait au moment de la grande offensive de l'automne 1918 donner de si merveilleux résultats.

Félix Lejars avait été très intéressé par l'ensemble de l'organisation de l'armée qui avec son grand centre de Milan pour les malades facilement évacuables et les centres de soins plus immédiats comme Vicence et Galliera, ainsi que les postes plus avancés de Castel Franco et d'Assolo, donnait l'impression d'une réalisation schématique correspondant bien à l'esprit clair et puissamment chirurgical de Toubert.

Lejars s'était rendu compte des résultats obtenus, nous lui avions montré l'évolution régulièrement aseptique de la plupart des blessés opérés.

Il nous avait exprimé son contentement et m'avait demandé de communiquer ici même le tableau de cette organisation.

Je me reproche de ne pas l'avoir fait alors, et c'est en hommage à sa mémoire que je remercie aujourd'hui en son nom le Service médical de l'armée, et en particulier Toubert et Lannes, pour ce qu'ils nous ont permis de réaliser en Italie.

* * *

Malgré ce travail surhumain, complété par celui que la confection des Bulletins lui imposait pendant la guerre, Lejars a trouvé le moyen dès cette époque, dès 1915, de commencer la série de ses magnifiques éloges qui forment une des importantes parties de son œuvre de secrétaire général. C'est par Segond qu'il commença, et les autres sont consacrés en 1916 à Lucas-Championnière, en 1917 à Labbé, en 1918 à Picqué et en 1919 à Reclus. Dans chacun de ces éloges, il fait revivre avec une intensité extraordinaire ceux qu'il glorifie, tant il montre la forme intime de leur caractère, leurs réactions au travail, tant il sait bien dégager les parties importantes de leur œuvre, tant en un mot il montre sa profonde connaissance du cœur et du savoir humain.

Quand j'eus l'honneur d'être nommé secrétaire général et que j'allai rendre visite à Lejars dans son appartement de la rue de la Victoire, il me parla tout de suite de l'importance qu'on doit attacher à la rédaction de ces éloges et il me racontait combien il y avait travaillé le soir, seul dans la nuit, polissant sans cesse son ouvrage et se satisfaisant seulement lorsqu'il voyait en quelque sorte apparaître devant lui l'image complète de celui qu'il cherchait à représenter. « C'est un travail considérable, me disait-il, mais vous verrez plus tard quelles satisfactions vous aurez à contempler cette galerie de portraits que vous aurez édifiée et combien cela vous fera pénétrer dans l'histoire vraie de la chirurgie et dans l'évolution du caractère de vos Maîtres. »

Je n'ai pas la prétention de chercher à comparer mon œuvre à la sienne, mais j'ai suivi ses conseils, et je reconnais que ce travail tenace qui vous fait pénétrer au sein même de l'âme des Maîtres disparus est un des plus beaux privilèges qui soit attaché à ce poste de secrétaire général. Il y ajoutait, lui, son rôle formidable pendant la guerre, si fécond par ses résultats et si important au point de vue scientifique.

Ayant terminé ses fonctions de secrétaire général, Lejars fut nommé vice-président de la Société de Chirurgie et l'année suivante nommé à l'unanimité président pour 1920. Sous sa présidence, les discussions ont toujours gardé la haute tenue qu'il recommandait dans son discours d'ouverture. Il considérait en effet que si l'esprit critique est essentiel dans les débats de notre Société, la critique doit toujours, avec un soin méticuleux, éviter les personnalités et épargner les hommes. Rigoureuse dans le fond, il est indispensable qu'elle s'astreigne dans la forme à n'employer que des expressions soumises à une sage réserve. Telle était dans sa forme littérale la pensée de Lejars qui n'aimait pas les joutes violentes du passé

auxquelles il avait jadis assisté quand il était jeune membre de notre Compagnie et qui ne convenaient pas à sa nature toute de pondération et de courtoisie. Il y voyait de plus et avec raison un obstacle aux discussions générales. Il voulait les faire revivre. Elles sont une des raisons d'être de notre Société, car elles permettent vraiment la mise au point de certaines questions, et lorsqu'elles se terminent par une conclusion précise comme celles qu'un Pierre Duval a réalisée pour le traitement de l'appendicite aiguë, on peut dire qu'elles servent vraiment la science. Vous savez que, grâce aux travaux de la Commission du règlement et à la place prépondérante qu'on a décidé de donner aux communications, nous espérons, comme déjà le souhaitait Lejars, avoir des discussions complètes mais condensées en une ou deux séances tout au plus, faute de quoi l'intérêt porté à la discussion disparaît, car elle risque de dévier et perd son caractère de vivante mise au point.

Lejars fut un excellent président, dirigeant les séances avec science et autorité, et il s'employa inlassablement à ne pas laisser dépasser le nombre de pages qui avait été fixé. Mais au fond il avait horreur de ces restrictions de la pensée. Il déplorait ces communications alors si strictement limitées, « ces mémoires, comme il disait, qu'on écourte ». Nous allons maintenant par les soins du Comité de lecture tâcher de pallier un peu à ces inconvénients.

Quatre ans après sa présidence, en 1924, Lejars entrait à l'Académie.

* * *

J'ai tenu à insister sur le rôle de Lejars, je ne dirai pas homme de guerre, mais consolateur des maux de la guerre, parce que c'est là un hommage à ce caractère splendide qui, sans ambition personnelle, voulut toujours se dévouer et servir, mais l'aspect sous lequel il restera certainement toujours dans les mémoires : c'est comme fondateur de la chirurgie d'urgence.

L'an dernier, en faisant l'éloge de notre ancien et vénéré président Richelot, je montrais combien les environs de 1900 avaient été un véritable tournant de la chirurgie et une aurore de la chirurgie nouvelle. C'est à l'aube de cette époque en 1899 que Lejars publiait sa *Chirurgie d'urgence*, dont la diffusion, en inspirant la majorité des praticiens, en révolutionnant leurs habitudes, allait permettre de sauver tant de malades.

Il ne pouvait, évidemment, être question, dès ce moment, d'établir pour tant de délicats diagnostics de l'abdomen un « horaire aussi précis » que celui qu'il est permis de le faire aujourd'hui, et qu'on trouve par exemple dans le *Traité des diagnostics urgents* de Mondor. On connaissait bien, par exemple, dès ce moment le rôle du diverticule de Meckel dans certains accidents d'occlusion, mais on ne connaissait pas encore sa perforation analogue à celle de l'ulcère gastrique, ni la valeur de l'hémorragie qui la précède.

En revanche, que de précisions déjà remarquables sur la pancréatite hémorragique, sur son diagnostic, sur son traitement.

Et puis Lejars ne se contentait pas d'édifier toute une série de chapitres qui finissent du reste par représenter la totalité de la chirurgie d'urgence de l'époque, — car il s'occupe aussi bien de la chirurgie des fractures que de la reconstitution du périnée — il veut vraiment former l'âme du praticien. Écoutons-le : « Le problème est complexe et nous ne voulons rappeler ici que l'un des facteurs de la solution, le plus important à notre sens : la volonté du praticien instruit et convaincu. *Savoir ce qu'il faut faire*, *savoir et vouloir le faire* : telles sont les conditions nécessaires d'une action bienfaisante. »

Ce grand esprit voyait ainsi l'union féconde du savoir et de la décision, et c'est vraiment là le substratum de ce que doit être la pensée médico-chirurgicale.

Ce qui fait la grandeur du médecin, ce qui a fait l'union de la grande famille médicale pendant la guerre, ce qui fait que la profession aurait dû en sortir grandie et vénérée de tous, c'est cette union de la science et du caractère qui est seule capable d'élever l'âme humaine. Mais, en dehors de ce point de vue général et spéculatif, il faut bien reconnaître également qu'au point de vue de l'utilité pratique rien ne vaut l'entraînement rationnel d'une sûre discipline vers la décision rapide.

Lejars a appris à la masse des praticiens à faire instantanément des diagnostics d'appendicite, de perforation intestinale, de rupture de grossesses extra-utérines.

Il a voulu en même temps que son livre fût pratique, permettant aux praticiens forcés par les circonstances d'organiser des conditions de propreté chirurgicale, et c'est ainsi qu'il a demandé à ses élèves préférés, et en particulier à notre cher président Georges Labey, de bien vouloir se laisser photographier rangeant des instruments au sortir de la poissonnière, retirant avec précaution des compresses de la marmite bouilloire.

Pendant de longues années ce livre fut le *vade mecum* de tout médecin et tout chirurgien soigneux. Il fut du reste traduit en allemand, en anglais, en espagnol, en italien, en russe, en polonais, en hongrois et je crois que c'est vraiment le livre de chirurgie qui, jusqu'ici, a obtenu le plus grand succès.

Chez nous, il a donné à beaucoup le goût de la recherche clinique et de la décision rapide, il nous a fait aimer et rechercher la découverte ou la précision de signes nouveaux venant éclairer le diagnostic et l'indication opératoires.

*
* *

Nous avons vu que Lejars avait collaboré à la *Semaine médicale*. En dehors d'articles particulièrement importants, il y a publié, pendant vingt-cinq ans, une longue série de notes de clinique, de thérapeutique où il relatait les faits de sa pratique en étudiant les questions d'actualité et de littérature étrangère. C'est en effet une notion extraordinaire de voir à

quel point Lejars était instruit de tout ce qui se faisait et s'écrivait à l'étranger, c'est ainsi qu'il put être véritablement en tête de sa génération, car pour cela la connaissance de divers travaux de chirurgie mondiale est indispensable. Lecène l'a bien montré.

Actuellement, grâce aux publications analytiques, cette parfaite connaissance et cette relativité de la chirurgie d'un pays sont clairement comprises, mais, à l'époque de Lejars, il fallait un prodigieux effort personnel pour arriver à un tel niveau et nul ne saura, une fois sa journée de longue pratique durement remplie, combien de soirées prolongées tard dans la nuit Lejars employa à développer cette connaissance profonde de littérature chirurgicale étrangère. Par un juste retour des choses d'ici-bas, dès que ses grands travaux parurent, *Traité de Chirurgie d'urgence* et *Traité de Diagnostic chirurgical*, leur connaissance se répandit à l'étranger comme la lueur d'un phare et il y a peu d'auteurs dont la renommée mondiale soit arrivée à un tel niveau. C'était une grande joie pour lui de voir à quel point il était apprécié ainsi au dehors, mais sa joie la plus pure était de se rendre compte dans son service de l'avidité avec laquelle ses jeunes stagiaires attendaient son enseignement.

Car ce que Lejars aimait, c'était de prendre de jeunes étudiants tout à leur début, de commencer à les former dans le sens de la vérité chirurgicale. Il leur en inculquait les principes comme ceux d'une véritable religion.

Il voulait leur montrer la grandeur de l'œuvre qu'ils auraient plus tard à accomplir, il tenait aussi à les former au point de vue pratique. Pour cela, il développait chez eux le goût du travail manuel qui est indispensable à notre art et il tâchait également d'éveiller chez eux l'esprit clinique sans lequel les décisions opératoires ne peuvent être prises sainement.

On comprend que la place d'un tel homme se trouvait à la Faculté où, pendant sept ans, il se consacra à l'enseignement de la pathologie externe avant de devenir, en 1919, professeur de clinique chirurgicale.

Cet enseignement de clinique chirurgicale, il le fit dans son cher hôpital Saint-Antoine où il était chef de service depuis treize ans déjà et qu'il tâcha à ce moment de faire réorganiser de façon à permettre un meilleur et plus complet enseignement des stagiaires, mais la maison était vieille et il s'y rencontre de nombreuses difficultés lorsque l'on veut en faire une clinique véritablement moderne. Car, en chirurgie, Lejars avait l'esprit tout à fait moderne. Pour bien des choses il a été un novateur. Il fut un des premiers à faire connaître, en France, les idées d'Arbuthnot Lane sur les coudures iléales et il inspira, à ce sujet, le remarquable travail de notre collègue Sorrel.

* * *

Ce qui caractérisait sa méthode de travail, c'était sa ténacité et la régularité avec laquelle il suivait l'évolution des questions qu'il avait une première fois étudiées. C'est ainsi qu'en 1895, ayant exposé longuement la

chirurgie des nerfs dans son bel article du Traité de Duplay et Reclus, il resta toujours passionné des observations se rapportant à ce sujet, et on sait l'importance du travail qu'il écrivit plus tard en collaboration avec Launois et auquel nous devons d'avoir une parfaite connaissance et une saine appréciation critique des résultats obtenus par les opérations libératrices du nerf radial après les fractures de l'humérus.

Il avait toujours aimé, du reste, cette question de l'anatomie des nerfs. Dès l'année 1892, il avait, en collaboration avec Quénu, fait dans les *Archives de Neurologie* une remarquable étude anatomique sur les vaisseaux sanguins des nerfs. On peut dire que ce sont eux les deux auteurs qui ont les premiers étudié cette importante question d'anatomie générale,

Aujourd'hui que notre Société, ayant reçu de la famille du professeur Quénu la magnifique photographie qui fait revivre les traits du Maître, a pu la placer au siège d'honneur, derrière le Bureau, au-dessous de son Maître Terrier, montrant ainsi la filiation de l'asepsie dans la chirurgie moderne, ces deux visages si puissants étant surmontés de l'effigie de Pasteur, je suis heureux d'honorer en même temps que celui de Lejars ce nom glorieux de Quénu que nous lui retrouverons si souvent associé.

En étudiant cette collaboration si féconde de Quénu et de Lejars, et à l'Académie des Sciences en 1989, et aux *Archives de Neurologie*, nous voyons qu'ils ont établi les règles aussi bien de la circulation artérielle que de la circulation veineuse des nerfs. Ils ont montré que les nerfs superficiels sont tous accompagnés d'une artériole qui leur reste accolée et qui se prolonge grâce à une série d'arcades, cela sur toute leur longueur, et que toutes les conditions qui, dans les centres nerveux, empêchent l'afflux direct et brusque du sang artériel se retrouvent dans les nerfs. Quant à leur étude des veines, elle leur a permis de tirer de leurs constatations toute une théorie vasculaire des névralgies, en particulier dans les varices et dans le varicocèle. Ces notions, alors toutes nouvelles, devaient rendre d'incomparables services dans la suite.

* * *

On voit par là que Lejars avait le goût des recherches anatomiques, mais surtout dans leurs rapports avec les grandes notions d'anatomie générale ou dans les cas susceptibles d'applications chirurgicales. C'est ainsi qu'il fit des études d'anatomie par systèmes si l'on peut dire.

Il s'intéressa en particulier au système veineux, tant au point de vue anatomique qu'au point de vue physiologique et pathologique. Au point de vue anatomique, il a décrit avec une rigoureuse précision et une systématisation très claire les voies de sûreté de la veine rénale, alors que jeune prosecteur il sortait à peine de l'internat. Sa description du canal réno-azygo-lombaire est restée depuis absolument sans retouches et sa théorie de l'importance des appareils de dérivation s'est trouvée confirmée en tous points.

Toujours dans le même esprit, en collaboration avec Tuffier, il publia, trois ans plus tard, à propos des veines de la capsule adipeuse du rein, le

grand schéma de dérivation veineuse, avec les cinq groupes : capsulo-rénales, capsulo-mésaraïques, capsulo-surrénales, capsulo-spermatiques et capsulo-lombaires, qui est devenu depuis absolument classique et est à la base de l'enseignement anatomique de cette région.

Mais non content de l'anatomie elle-même, il voulait en quelque sorte comprendre les mécanismes les plus intimes de la circulation des vaisseaux qu'il étudiait et c'est ainsi qu'à propos de la semelle veineuse du pied dont il a fait une étude si détaillée d'anatomie humaine et d'anatomie comparée, il chercha à expliquer la richesse de ce plexus plantaire et tâcha de montrer qu'il sert non seulement à la circulation veineuse, mais qu'il sert aussi à la sustentation. Il explique comment les veines enchâssées dans l'épaisseur même du derme s'y renflent en bosselures, comment une partie de la pression s'épuise à vider ces canaux intradermiques en déchargeant d'autant la peau, comment enfin ce riche plexus veineux entretient la caléfaction de la peau plantaire si lointaine et soumise à tant d'intermittences circulatoires. On saisit là sur le vif l'esprit chercheur, déductif et rigoureux de Lejars en même temps que son besoin d'apporter toujours à la science des acquisitions nouvelles.

Enfin, passant aux modifications pathologiques des veines, il étudie la circulation veineuse des moignons, montre combien les névromes sont richement vascularisés, comment les veines s'enchevêtrent en lacis à leur surface, constituant un réseau serré dans leur épaisseur et il tire déjà de là une explication des douleurs des névromes. L'étude des cas si nombreux, hélas, de névromes douloureux que nous a fournis l'exploration des moignons des milliers d'amputés de la grande guerre, nous a montré l'exactitude des constatations de Lejars, mais il a fallu malheureusement y ajouter la constatation de nombreuses autres causes de terribles douleurs dont en particulier les lésions de la gaine de Schwann et la disposition des névromes en plaque unissant dans une même anastomose névromateuse les sections de différents nerfs. Mais le type vasculaire décrit par Lejars reste constant même dans ces névromes les plus complexes.

En chirurgie, du fait de l'étude des indications d'urgence, il a touché à peu près à tous les problèmes. De même, par les nombreux rapports qu'il a faits à la Société de Chirurgie. C'est que c'était là des rapports véritables ; il ne se contentait pas, en effet, de publier simplement les observations qui lui étaient envoyées, il les étudiait à fond, il en détachait les parties qu'il croyait caractéristiques et grâce à sa vaste érudition il les incorporait aux données les plus modernes de la science. Je me souviens d'un rapport qu'il voulut bien consacrer à une observation de tumeur inflammatoire para-intestinale où j'avais été amené à faire une résection du côlon et où, partant de ce fait, il fit une mise au point remarquable de cette question des tumeurs inflammatoires, à laquelle du reste il devait continuer de s'intéresser par la suite. De tels rapports sont de véritables travaux originaux et élèvent le niveau scientifique de la Société. C'est un bien bel exemple à retenir.

∴

Lejars avait une figure placide et tout en lui respirait la douceur. Mais sous ce masque calme et derrière sa pacifique bienveillance il y avait une énergie farouche et une ténacité sans égale. Il était doux et bon pour les autres mais extrêmement dur pour lui-même. Nous avons tous dans notre souvenir sa figure tranquille et réfléchie encadrée d'une barbe qui, à la suite de ses longues veilles et de son travail sans relâche, avait rapidement blanchi. Son énergie lui permit d'ouvrir, pour le plus grand bien de tous, les voies nouvelles d'une chirurgie entreprenante et hardie, mais, personnellement, sa haute conscience faisait que, dans son service, il s'attachait à montrer l'importance des contre-indications opératoires, voulant servir l'ensemble mais ne voulant jamais risquer de nuire dans un cas particulier. Le *Primum non nocere* était, comme il convient, sa règle stricte pendant que tout son effort tendait à créer une chirurgie plus entreprenante. Il n'était heureux qu'au travail et passait ses journées dans son service. Il y avait là auprès de lui, comme assistant, comme coadjuteur admirable, notre excellent collègue Brocq, qui avait si bien compris la pensée de son Maître et qui, lorsque Lejars, vers la fin de sa vie, supportait héroïquement les douloureuses conséquences de sa double cataracte, fut pour lui, en même temps que son meilleur élève, son plus fidèle ami. Dans la rigueur de son travail, dans la sûreté de son érudition, nous retrouvons chez notre jeune collègue des reflets de la pensée et de la conscience du Maître disparu. Heureux ceux qui sont à l'école de tels Maîtres! Heureux les Maîtres qui forment de tels élèves!

∴

Chez Lejars, en dehors de ses qualités scientifiques, les qualités de l'amitié étaient extrêmement développées et, si elles venaient s'épanouir en surface, elles naissaient vraiment du fond du cœur. J'ai vu ces admirables qualités se manifester d'une façon prodigieusement émouvante, en particulier dans deux bien tristes circonstances.

La première fois, c'était à la mort de notre cher et grand ami commun, le dessinateur Leuba, le père de la romancière bien connue, l'homme qui a réalisé avec un tel succès les premiers dessins de technique opératoire moderne et d'anatomie chirurgicale précise, avant l'apparition du talentueux Frantz.

Lejars était déjà malade. C'est là qu'il m'annonça, avec son calme sang-froid, son étonnante maîtrise de lui-même et toute la hauteur philosophique de sa pensée, qu'il allait le jour suivant se soumettre à une douloureuse opération oculaire. Mais il avait tenu à venir quand même à cette triste cérémonie. Nous n'étions là que quelques intimes. Au moment où l'enterrement touchait à sa fin, alors que le cercueil renfermant le corps de notre ami allait disparaître à jamais, Lejars, dans une de ces évocations dont il avait le secret, nous montra avec tant de réalité l'importance de l'œuvre accomplie par Leuba, la création qui en était résultée de si précieux modèles

pour des générations d'étudiants, il décrivit si bien les conditions de travail opiniâtre et d'application profonde du grand artiste que, derrière l'œuvre, nous voyions en quelque sorte revivre devant nous l'homme à qui nous avions donné notre amitié. Lejars lui avait donné la sienne et on se rendait compte ce jour-là de quelle qualité merveilleuse était ce don et quelle avait été l'importance de cette collaboration.

Lejars avait du reste beaucoup collaboré avec son ami le Dr Daleine qui avait fait la plupart des dessins de la *Chirurgie d'urgence*, mais les grandes planches avaient été confiées à Leuba.

Bien des années plus tard, à la fin de 1931, Lejars devait à nouveau devant nous ressusciter nos pensées les plus chères. C'était aux obsèques de notre cher collègue Lapointe, frappé dans les derniers jours de sa vie hospitalière à cet hôpital Saint-Antoine qui était vraiment la seconde patrie de Lejars. Autour du Maître aimé, les chefs de service de Saint-Antoine étaient comme les membres d'une grande famille dont il était le chef vénéré. Et cette famille venait de perdre un de ses membres les plus chers, un de ceux que Lejars choyait le plus, car ils avaient fait de leurs deux services de chirurgie une sorte de véritable symbiose scientifique unissant la Faculté et le Corps hospitalier dans une union féconde et remarquable quant à ses résultats. Des discours élogieux venaient d'être prononcés. Tout d'un coup, Lejars déjà malade se leva, faisant peine à voir. Il lui était impossible de détourner sa pensée du souvenir de notre cher Collègue. Il ne peut détacher son regard du cercueil qui est là; il en semble hypnotisé; il tourne autour de lui comme préparant une incantation puis tout d'un coup, sortant de lui-même, en une apostrophe éloquente, il retrace tous les grands faits, tous les souvenirs qui nous relient à notre ami disparu et il est si pénétrant, il éveille avec tant de force chez chacun de nous les sentiments les plus secrets, les admirations les plus cachées qu'avait su faire naître Lapointe que nous nous sentons reportés aux belles heures du passé et à l'époque où fleurissait sans crainte de l'avenir cette merveilleuse et opiniâtre force de travail.

C'est dans de telles circonstances qu'on se rendait compte combien Lejars pénétrait l'âme de chacun de nous. Sous son aspect calme et discret, il avait une grande profondeur d'analyse psychologique et il démêlait admirablement les sentiments de chacun. Un certain degré de réserve, je ne dirai pas de méfiance, faisait qu'il ne se livrait que quand il avait bien connu la nature réelle des nouveaux venus qui l'approchaient. Mais une fois qu'il avait donné son amitié, il ne se reprenait jamais et il est un des plus grands exemples de la sécurité et de la fidélité dans l'amitié qu'il nous ait été donné de voir.

* * *

Lejars avait été l'élève fidèle et préféré de Léon Le Fort dont il devait devenir le gendre et c'est par Le Fort, comme nous l'avons vu, qu'il se rattachait à la tradition de Malgaigne dont Le Fort avait été un des plus brillants élèves.

Curieuse et belle figure que Léon Le Fort qui a été ici président de la Société Nationale de Chirurgie en 1875.

Né le 5 novembre 1829, il était entré à dix-neuf ans, en 1848, à l'hôpital militaire d'instruction de Lille, sa ville natale, et il avait eu là pour premiers maîtres Cazeneuve, Scrive, Maillot. Lorsqu'en vertu du décret du 23 avril 1850 les hôpitaux d'instruction de Lille cessèrent de fonctionner en même temps que ceux de Metz et de Strasbourg, les élèves militaires furent mis en congé afin de pouvoir venir continuer ailleurs leurs études médicales. C'est comme cela que Le Fort vint à Paris où tout de suite il donna sa mesure. Rapidement interne lauréat, aide d'anatomie, puis prosecteur, il passa, en 1858, une thèse de premier ordre sur l'anatomie du poumon. Moins d'un an après, c'est la guerre d'Italie et Le Fort, encore tout imprégné de ses premières études militaires, part à l'armée, fait campagne avec l'ardeur et le dévouement qui le caractérisent en toutes choses. Larrey, le descendant du grand Larrey, qui était médecin en chef de l'armée d'Italie, lui a rendu à ce sujet un juste et éloquent hommage. Dès la campagne finie, Le Fort rentre dans la vie civile et s'attaque à la dure carrière des concours. En 1863, il devient chirurgien des hôpitaux et agrégé. Deux ans après sa nomination aux hôpitaux, il devient membre de notre Société qu'il devait présider dix ans plus tard. Dans l'intervalle, en 1873, à l'âge de quarante-quatre ans, la Faculté de Médecine l'avait appelé dans son sein et lui avait confié la chaire d'opérations et d'appareils, celle qui est devenue aujourd'hui chaire d'anatomie chirurgicale et de médecine opératoire et que j'ai l'honneur d'occuper. Trois ans après, il entrait à l'Académie de Médecine. C'est dire la prodigieuse et rapide carrière de ce grand chirurgien. Continuateur de Malgaigne, il publia de nombreuses éditions de son classique *Traité de médecine opératoire* que, progressivement, il mit en rapport avec les incessants perfectionnements de la chirurgie.

Le Fort était, au point de vue opératoire, à l'avant-garde du progrès. C'est ainsi qu'il fut le premier à pratiquer en France la néphrectomie (qui avait, il est vrai, été maintes fois pratiquée à l'étranger, mais qu'on n'avait pas osé exécuter en France avant 1880, date de l'intervention de Le Fort). Le Fort fut brusquement enlevé à l'affection des siens en 1893, au moment où Lejars, son gendre, en qui il se sentait survivre, venait d'être nommé à l'agrégation. Ainsi cette belle famille chirurgicale dont nous avons au début montré la réalisation se continuait dans un effort de haut travail et de profond dévouement.

Lejars, lui, laisse deux fils, dont l'un récemment marié vient à son tour d'être père, et ainsi nous sommes sûrs de voir se perpétuer le beau nom de Lejars.

* * *

Peu de temps avant sa mort, Lejars avait accepté de laisser faire une médaille qui devait perpétuer ses traits devant les yeux de tous. L'exécution en avait été confiée au regretté maître de l'École des Beaux-Arts, Pau

Richer. Hélas, lui aussi est disparu, mais l'œuvre a pu être enfin terminée et la médaille est maintenant entre les mains de ses élèves. Un médaillon en marbre va être incessamment apposé sur les murs du pavillon Lejars, dans la clinique chirurgicale de Saint-Antoine que dirige actuellement notre ami Grégoire. Un second médaillon sera apposé sur la maison natale de Lejars à Unverre.

J'ai voulu aller voir cette maison natale et je me suis rendu dans ce pays d'Unverre, aux lisières de la ville de Brou, que je connaissais bien, car, ainsi que je vous l'ai dit, j'y allais souvent dans mon enfance, et plus tard j'étais un admirateur de son église qui, sans avoir la renommée de son homonyme, celle qui est aux portes de Bourg-en-Bresse, est d'un art plus ancien et très intéressant. En quittant Brou, et en se dirigeant vers Authon-du-Perche, on suit quelque temps les bords charmants de l'Ozanne et on arrive bientôt au petit village des Moulins, village sans attrait particulier, mais dans lequel vient s'ouvrir à angle droit une route bordée de plus hautes maisons : dès qu'on s'y engage, le paysage change brusquement : c'est Unverre. Tout de suite une grande place. Sur la droite, on voit le château, qui, après avoir longtemps appartenu à la famille de Boissieu, est maintenant occupé par les Espinay de St-Luc, et en face de soi une église très belle, curieuse, émouvante, parce qu'elle rappelle à la fois la construction paysanne, et l'ardeur mystique par la pureté de ses lignes. Elle se compose d'une grande travée centrale avec pignon triangulaire à l'entrée et deux versants très inclinés; c'est à peine une église, c'est presque un hangar, ou une grange monumentale, mais percée de deux fenêtres, où déjà l'on devine la naissance des ogives. Sur le flanc gauche de cette travée, cinq petits bâtiments perpendiculaires, placés côte à côte, comme si chacun d'eux avait été conçu comme une moitié de transept ; ils ont chacun leur toit à deux versants, et au point bas de l'union régulière de chacun de ces deux toits se trouve une magnifique gargouille supportée par un pilastre. Le premier de ces bâtiments qui sert de chapelle a une porte d'entrée taillée dans un portail roman bien sculpté avec au-dessus une lucarne ronde en forme d'immense œil-de-bœuf. La porte principale de l'église, qui est, elle, sous les deux fenêtres à tendances ogivales de la travée centrale, est en vieux bois qui garde encore ses antiques ferrures. Mais on ne la voit pas de la place, car une sorte d'auvent assez particulier la masque en partie. La partie centrale de cet auvent est bien en regard de la porte, mais les parties latérales soutenues par des piliers forment une sorte de narthex très rustique qui servait peut-être jadis aux catéchumènes, et qui vraisemblablement maintenant permet surtout d'abriter les gens qui sortent de l'église. Enfin, sur le côté droit de la travée centrale, s'élève une grande construction quadrangulaire à la manière des campaniles italiens, mais qui là est directement accolée à l'église : c'est le clocher, très élevé, muni de nombreux et très beaux abat-sons. Cette séparation presque complète du clocher et de l'église se rencontre très rarement dans nos églises, et il serait curieux d'en connaître à Unverre la raison profonde. Personnellement, je crois que cela tient à ce que l'église a été construite par blocs séparés. De

fait, quand on y pénètre, on se rend compte nettement qu'il y a des parties très anciennes qui doivent dater du xe siècle ou xie siècle, et de grandes arcades gothiques qui datent du xiiie. Ces grandes arcades gothiques font communiquer le bord gauche de la travée centrale avec chacune des cinq petites chapelles de côté sur lesquelles j'ai attiré l'attention. L'effet en est extrêmement curieux. Quant au toit de l'église, il rappelle tout à fait celui de l'église d'Illiers qui m'est si cher. Alors que du dehors on en distingue simplement les deux versants, de l'intérieur c'est un véritable vaisseau de bois retourné, nef splendide dont les bords sont réunis de loin en loin par d'admirables poutres sculptées qui s'étendent horizontalement et transversalement d'un mur à l'autre et sur le milieu de chacune d'elles s'élève un axe vertical qui vient soutenir le faite du toit, j'allais dire la quille de la nef sacrée. L'ensemble de l'intérieur de cette église d'Unverre avec un fort beau chœur, mais plus moderne, et des bancs de prière très anciens révélant de longs siècles de piété, fait une impression profonde. Il m'en a fait d'autant plus que j'évoquais notre Maître vénéré y venant dans sa jeunesse. Si j'ai insisté si longuement sur l'aspect de cette église d'Unverre, c'est parce que c'est le tableau qu'avait gardé devant ses yeux Félix Lejars pendant tant d'années.

La maison de ses parents, la maison du notaire, puisque son père était notaire, est en effet sur la place, face à l'église, et on se rend compte de l'importance que ce monument dut avoir dans l'imagination et dans la première formation de la pensée de Lejars. Maintenant que sur le seuil de cette maison notariale va être prochainement apposée par les soins de Mlle la doctoresse Saint-Laurens la réplique du médaillon de Saint-Antoine et que beaucoup d'entre nous seront amenés à faire le pèlerinage d'Unverre, leur pensée devra s'attacher aussi sur cette église qui résume si bien l'histoire de la vieille France rustique, paysanne et croyante, qui dans ses élans mystiques comme dans la ténacité de son labeur a su tant faire pour la grandeur de sa patrie.

La pose du médaillon de Saint-Antoine, la pose de la réplique de celui-ci à Unverre sont d'utiles témoignages matériels destinés à faire ainsi revivre Lejars parmi nous. Et depuis que cette pieuse coutume se propage et que nous l'avons vue s'établir pour Lecène, pour Dujarier, nous aimons à penser que l'âme de ces grands disparus revient hanter en quelque sorte le lieu de leur labeur et se sent heureuse de l'hommage qui leur est rendu.

Mais on ne se survit pas seulement par son souvenir, on se survit surtout par son œuvre. Or, l'œuvre de Lejars est bien vivante et le demeurera toujours. Ses élèves du reste mettent leur zèle et leur dévouement inaltérable à la rajeunir sans cesse en la complétant des données nouvelles que le Maître eût été heureux d'y voir ajouter. C'est ce que fait Brocq qui, pendant de si longues années assistant de Lejars, en fut un peu comme son fils spirituel et qui, maintenant, avec la précieuse collaboration de Chabrut, ancien chef de clinique du Maître, a repris page à page l'immortel *Traité de Chirurgie d'urgence* et va faire paraître dans quelques mois la neuvième édition de cet ouvrage qui a déjà, l'on peut dire, parcouru le monde entier,

pénétrant dans les bourgades les plus reculées, inspirant à chacun le sentiment du devoir chirurgical et fournissant les moyens de l'accomplir avec sagesse, avec science et en pleine sécurité.

* * *

Ainsi, ces trois hommes, Malgaigne, Le Fort, Lejars, venus de trois régions bien différentes de la France, Malgaigne de la Lorraine, Le Fort de la région du Nord, Lejars du Perche, et en réalité de la région chartraine, avec des caractères qui au premier abord peuvent sembler différents, ont contribué à la même œuvre grandiose de sciences et de diffusion chirurgicales dont ils ont été chacun vis-à-vis de l'autre le fidèle collaborateur et l'énergique continuateur.

Malgaigne, dominé surtout par le pragmatisme, par ce qu'il appelait la réalité, a donné son merveilleux *Traité* objectif de médecine opératoire. Le Fort, entraîné par son ardeur et son esprit d'avant-garde, a introduit en France des opérations nouvelles tout en continuant fidèlement l'enseignement de médecine opératoire de son beau-père. Lejars enfin a créé la discipline moderne de l'âme chirurgicale en établissant les préceptes de la chirurgie d'urgence.

Les quatre-vingt-dix années qu'a vécu notre Société depuis sa fondation ont été remplies par l'activité scientifique de tels hommes. C'est dire la gratitude que nous leur devons et de quelle façon leur souvenir doit être vénéré. Ces trois hommes ont toujours tout sacrifié à l'intérêt général. A notre époque où tant de gens sont dominés par le désir de profits personnels, de tels exemples méritent d'être longuement médités et nous montrent la force et la beauté de la tradition des grandes familles françaises. Je crois que c'est honorer Lejars comme il l'aurait voulu que de rattacher ainsi directement son souvenir à l'œuvre de ceux dont il a continué la glorieuse tradition. C'est un noble et précieux héritage qu'il laisse à ses deux fils qui, tel leur père, se sont si glorieusement conduits pendant la guerre. Devant eux et devant Mme Lejars, fille du professeur Le Fort et digne de son père et de son mari par son admirable conduite auprès des blessés qui lui a valu la croix de la Légion d'honneur, je tiens, au nom de notre Société, à m'incliner respectueusement.

BIENFAITEURS

DE LA

SOCIÉTÉ NATIONALE DE CHIRURGIE

René Duval et René Marjolin, fondateurs d'un prix annuel de 300 fr.

Édouard Laborie, fondateur d'un prix annuel de 1.200 francs.

Vulfranc Gerdy, fondateur d'un prix biennal de 2.000 francs.

Pierre-Charles Huguier, donateur d'une rente annuelle de 1.000 francs, et Mme Huguier, sa veuve, donatrice d'une somme de 10.000 francs, destinées à favoriser les publications scientifiques de la Société.

Demarquay, fondateur d'un prix biennal de 700 francs.

Ricord, fondateur d'un prix biennal de 300 francs.

Dubreuil (de Montpellier), fondateur d'un prix annuel de 400 francs.

Jules Hennequin, fondateur d'un prix biennal de 1.500 francs.

O. Lannelongue, fondateur d'un prix quinquennal de 5.000 francs, avec médaille en or.

Mme veuve Aimé Guinard, fondatrice d'un prix triennal de 1.000 francs.

Mme veuve Chupin, fondatrice d'un prix biennal de 1.400 francs.

Édouard Quénu, donateur d'une somme de 10.000 francs dont les arrérages devront être employés par la Société à l'amélioration de son bulletin.

Édouard Schwartz, donateur d'une somme de 10.000 francs pour l'amélioration de l'installation de la Société de Chirurgie.

Les Elèves du Dr Eugène Rochard, fondateurs d'un prix triennal de 10.000 francs.

Mme veuve A. Le Dentu, fondatrice d'un prix annuel.

Mme Jules Lebaudy, M. Robert Lebaudy, Mme la Comtesse de Fels, donateurs d'une somme de 50.000 francs.

Paul Guersant, — Lenoir, — Payen, — Velpeau, — Gerdy, — Baron Larrey, — Ch. Nélaton, — Le Dentu, — Delens, — Lucien Hahn, — Ch. Périer, — Monteils, — Ch. Monod, Donateurs de livres pour la Bibliothèque de la Société.

PRIX DE LA SOCIÉTÉ NATIONALE DE CHIRURGIE

La Société de Chirurgie dispose de douze prix permanents et d'un prix temporaire de 50.000 *francs :*

1° Le prix Duval, fondé par Jacques-René Duval, membre de la Société de Chirurgie de Paris.

Le 12 juillet 1854, la Société a pris la décision suivante : « La Société de Chirurgie de Paris, après une donation de M. Duval, fonde, à titre d'encouragement, un prix *annuel* de la valeur de 100 francs, en livres, pour l'auteur de la meilleure thèse de chirurgie publiée en France dans le courant de l'année. Autant que possible, les recherches doivent porter sur un seul sujet et s'appuyer sur des observations recueillies par l'auteur lui-même dans un service d'hôpital.

« Tous les auteurs, anciens et modernes, qui ont traité le même sujet, devront être indiqués, ainsi que la source précise des citations.

« Sont seuls admis à concourir : les docteurs ayant rempli les fonctions d'internes définitifs dans les hôpitaux ou ayant un grade analogue dans les hôpitaux militaires ou de la marine. » Les aides-médecins de la marine nommés au concours sont assimilés aux internes des hôpitaux (4 novembre 1885).

Les candidats devront adresser franco deux exemplaires de leur thèse au secrétariat de la Société.

Par la bienveillance de M. le Dr Marjolin, membre fondateur de la Société, le montant du prix Duval a été porté de 100 à 300 francs à partir de 1886; le prix ne peut être partagé.

2° Le prix Édouard Laborie, fondé par Mme veuve Laborie, le 6 mai 1868. Il est *annuel* et de la valeur de 1.200 francs.

La Société a pris en 1868 les décisions suivantes : « Le prix Édouard Laborie sera décerné chaque année dans la séance solennelle de la Société (troisième mercredi de janvier) à l'auteur du meilleur travail *inédit* sur un sujet quelconque de chirurgie adressé à la Société pendant l'année courante.

« Les auteurs sont libres de choisir les sujets de leurs mémoires; toutefois, la Société indiquera tous les six ans un sujet de mémoire pris parmi les points de la chirurgie dont le docteur Laborie s'est plus particulièrement occupé.

« Tous les docteurs et élèves en médecine, français et étrangers, sont admis à prendre part au concours.

« Les mémoires, écrits en français, en latin, en anglais ou en allemand, devront être envoyés (affranchis) à M. le Secrétaire général de la Société nationale de Chirurgie de Paris, 12, rue de Seine, avant le 1er novembre de chaque année.

« Les manuscrits doivent être adressés dans les formes académiques, c'est-à-dire non signés, mais portant une épigraphe reproduite sur la suscription d'une lettre renfermant le nom, l'adresse et les titres du candidat. »

3° Le prix Gerdy, fondé, en 1873, par Vulfranc Gerdy, en souvenir de son frère P.-N. Gerdy, membre de la Société nationale de Chirurgie. Ce prix est *biennal* et de la valeur de 2.000 francs.

Le sujet à traiter par les concurrents est indiqué par la Société et donné deux années à l'avance. Les règles du concours sont celles du prix Laborie.

4° Le prix Demarquay, fondé, en 1875, par Jean-Nicolas Demarquay, membre de la Société nationale de Chirurgie, qui a légué à la Société une somme de 10.000 francs. Le prix est *biennal* et de la valeur de 700 francs.

Le sujet, indiqué par la Société, est donné deux années à l'avance; les règles du concours sont celles du prix Laborie.

5° Le prix Ricord, fondé, en 1889, par Philippe Ricord, membre de la Société nationale de Chirurgie, qui a légué à la Société une somme de 5.000 francs. Le prix est *biennal* et de la valeur de 300 francs.

Il est décerné à l'auteur d'un travail inédit sur un sujet quelconque de chirurgie ou d'un mémoire publié dans le courant de l'année et n'ayant pas encore été l'objet d'une récompense dans une autre Société.

Les manuscrits pourront être signés. A cette différence près, les règles du concours sont celles du prix Laborie.

6° Le prix Dubreuil, fondé, en 1901, par Henri-François-Alphonse Dubreuil, membre de la Société nationale de Chirurgie, qui a légué à la Société une somme de 15.000 francs. « Les intérêts de cette somme, placée sur l'État à 3 °/₀, serviront à cette Société pour la fondation d'un prix *annuel* destiné à récompenser un travail sur un sujet d'orthopédie. »

7° Le prix Jules Hennequin, fondé, en 1910, par Jules-Nicolas Hennequin, membre de la Société nationale de Chirurgie, qui a légué à la Société une somme de 25.000 francs, « dont les arrérages seront accordés tous les *deux ans*, et *sans partage*, au meilleur mémoire sur l'anatomie, la physiologie, la pathologie ou les traumatismes du squelette humain ».

8° La Médaille internationale de Chirurgie (Fondation Lannelongue). — Le prix fondé, en 1911, par M. Lannelongue consiste en une médaille d'or à décerner tous les cinq ans, et dotée d'une somme de 5.000 francs.

« Cette médaille sera internationale, c'est-à-dire attribuée à un chirurgien de n'importe quel pays, qui, durant les dix dernières années, aura fait la découverte chirurgicale la plus notoire ou les travaux les plus utiles à l'art et à la science de la chirurgie. L'attribution de la médaille de chirurgie ne pourra être faite deux fois de suite dans la même nationalité. »

M. Lannelongue exprime la volonté formelle qu'il ne soit tenu aucun compte de la nationalité, mais uniquement des mérites de celui qui paraîtra le plus digne. Est seul proclamé lauréat celui qui sera présenté par les personnes suivantes, qualifiées à cet effet :

a) Les membres du bureau de la Société nationale de Chirurgie de Paris;

b) Le quart des autres membres titulaires et honoraires de cette même Société, tirés au sort tous les cinq ans;

c) Les lauréats de la médaille Lannelongue;

d) Les chirurgiens, membres du Conseil de dix Facultés de Médecine de nations étrangères à la France, choisis tous les cinq ans par le Bureau de la Société nationale de Chirurgie, et au nombre de deux au plus par nationalité; le bureau veillera à faire une répartition convenable, selon l'importance des nationalités. Ci-joint l'énumération des nationalités dans lesquelles sera fait le choix des juges : Angleterre; Allemagne; Autriche-Hongrie et États balkaniques; Belgique, Hollande et États scandinaves; Espagne, Portugal et Mexique; Italie, Suisse, Grèce et Turquie; Russie; États-Unis d'Amérique du Nord et Canada; États de l'Amérique du Sud; Japon et Chine. Les chirurgiens étrangers qualifiés seront invités par lettre recommandée à proposer un lauréat; les propositions devront être faites avant le 1er novembre de l'année qui précède la séance annuelle de la Société nationale de Chirurgie.

Ces propositions, comme celles des juges français n'habitant pas Paris, seront faites par écrit et adressées au Président de la Société nationale de Chirurgie de Paris. Celui-ci convoquera ensuite les membres français qualifiés, habitant Paris, pour qu'ils fassent à leur tour des propositions par écrit dans

une séance spéciale où le Président procédera au dépouillement total des suffrages exprimés.

La médaille sera attribuée au candidat qui aura obtenu la majorité absolue des suffrages, et à son défaut une majorité relative. Si deux ou plusieurs candidats recueillent un nombre égal de suffrages, la voix du Président du Bureau de la Société devient prépondérante. Le Président proclame le lauréat.

La médaille sera remise dans la séance annuelle de la Société nationale de Chirurgie de Paris.

9° Le prix Aimé Guinard, fondé, en 1914, par Mme veuve Guinard, en souvenir de son mari, membre de la Société nationale de Chirurgie.

Le prix est *triennal* et de la valeur de 1.000 francs.

Il est décerné au meilleur travail de chirurgie générale présenté par un interne des hôpitaux de Paris, pendant qu'il sera en exercice, ou pendant l'année qui suivra la fin de son internat.

10° Le prix Chupin, fondé en 1923, par Mme veuve Chupin en mémoire de son mari, membre correspondant de la Société nationale de Chirurgie.

Le prix est *biennal*, de la valeur de 1.400 francs et ne peut être partagé.

Il sera décerné tous les deux ans au meilleur mémoire inédit ou imprimé de pathologie chirurgicale portant plus particulièrement sur les affections ou blessures observées aux armées.

11° Le Prix des Élèves du Dr Eugène Rochard a été créé par un groupe d'anciens élèves de ce chirurgien pour perpétuer son souvenir. Le prix, d'une valeur de 10.000 francs, sera attribué tous les trois ans à un travail, inédit ou paru dans les trois dernières années, sur un sujet de chirurgie générale, travail dû à un interne ou ancien interne des hôpitaux de l'Assistance publique de Paris. Ce prix ne pourra être partagé. Au cas où la Société ne jugerait pas qu'il y ait lieu de décerner le prix, les arrérages seraient reportés, et, trois ans plus tard, la Société pourrait distribuer deux prix. La commission chargée d'examiner les mémoires présentés sera composée de 7 membres titulaires ou honoraires. Les mémoires, inédits ou déjà publiés, devront être adressés au Secrétaire général avant le 1er novembre précédent la séance où le prix sera attribué.

Le prix sera décerné la première fois dans la séance annuelle de janvier 1930.

12° Le Prix Auguste Le Dentu, fondé, en 1927, par Mme veuve Le Dentu, en souvenir de son mari, membre honoraire de la Société nationale de Chirurgie.

Le prix sera décerné chaque année à l'interne Médaille d'or en chirurgie. Le prix sera de 1.500 francs l'année où l'interne Médaille d'or en chirurgie est lauréat du prix Oulmont de l'Académie de médecine (1.000 fr.) et de 2.500 francs l'année où le prix Oulmont est décerné à l'interne Médaille d'or de médecine.

13° Le Prix de 50.000 francs (fondé en 1916). — Mme Jules Lebaudy, M. Robert Lebaudy, Mme la Comtesse de Fels ont mis à la disposition de la Société nationale de Chirurgie une somme de 50.000 francs pour être attribuée à l'auteur de l'*appareil suppléant le mieux à la perte de la main*.

Les constructeurs des nations alliées et neutres peuvent seuls concourir. Ils devront présenter à la Société des mutilés se servant de leurs appareils depuis six mois au moins.

La Société expérimentera les appareils sur des mutilés pendant le temps qu'elle jugera nécessaire pour apprécier leurs qualités. L'appareil récompensé restera la propriété de son auteur.

PRIX DÉCERNÉS EN 1933

(Séance annuelle du 24 janvier 1934.)

Prix Duval-Marjolin, annuel (300 francs). — N'est pas attribué.

Prix Edouard Laborie, annuel (1.200 francs). — N'est pas attribué.

Prix Gerdy, bisannuel (2.000 francs). — N'est pas attribué.

Prix Demarquay, bisannuel (700 francs). — N'est pas attribué.

Prix Ricord, bisannuel (300 francs). — N'est pas attribué.

Prix Dubreuil, annuel (400 francs). — Le prix est décerné à MM. Henri-Fischer (de Bordeaux) et Destaud (de Narbonne), pour leur travail intitulé : *Du rôle en clinique des variations thoraciques*.

Prix Jules Hennequin, bisannuel (1.500 francs). — Le prix est décerné à M. Jean Vuillième pour son travail intitulé : *L'ostéosynthèse dans les fractures et les pseudarthroses diaphysaires des deux os de l'avant-bras.*

Prix Le Dentu, annuel (1.500 francs). — Sera attribué à l'interne médaille d'or en chirurgie de 1933.

PRIX A DÉCERNER EN 1934

(Séance annuelle de janvier 1935.)

Prix Duval-Marjolin, annuel (300 francs). — A l'auteur (ancien interne des hôpitaux ou ayant un grade analogue dans l'armée ou la marine) de la meilleure thèse inaugurale de chirurgie publiée dans le courant de l'année 1934.

Prix Édouard Laborie, annuel (1.200 francs). — A l'auteur d'un travail inédit sur un sujet quelconque de chirurgie.

Prix Dubreuil, annuel (400 francs). — Destiné à récompenser un travail sur un sujet d'orthopédie.

Prix Chupin, biennal (1.400 francs). — Au meilleur mémoire inédit ou imprimé de pathologie chirurgicale portant plus particulièrement sur les affections ou blessures observées aux armées.

Prix Le Dentu, annuel. — A l'interne, médaille d'or de Chirurgie en 1934.

Les manuscrits destinés au prix Laborie doivent être anonymes et accompagnés d'une épigraphe reproduite sur la suscription d'une enveloppe renfermant le nom, l'adresse et les titres du candidat.

Les travaux des concurrents devront être adressés au Secrétaire général de la Société Nationale de Chirurgie, 12, rue de Seine, Paris (VIe arrond.), avant le 1er novembre 1934.

PRIX A DÉCERNER EN 1935

(Séance annuelle de janvier 1936.)

Prix Duval-Marjolin, annuel (300 francs). — A l'auteur (ancien interne des hôpitaux ou ayant un grade analogue dans l'armée ou la marine) de la meilleure thèse inaugurale de chirurgie publiée dans le courant de l'année 1935.

Prix Édouard Laborie, annuel (1.200 francs). — A l'auteur d'un travail inédit sur un sujet quelconque de chirurgie.

Prix Dubreuil, annuel (400 francs). — Destiné à récompenser un travail sur un sujet d'orthopédie.

Prix Le Dentu, annuel. — A l'interne médaille d'or de chirurgie en 1935.

Prix Gerdy, bisannuel (2.000 francs). — A l'auteur d'un travail inédit sur un sujet choisi par la Société de Chirurgie à la fin de l'année 1933 et dont le titre est déposé au Secrétariat.

Prix Demarquay, bisannuel (700 francs). — A l'auteur d'un travail inédit sur un sujet choisi par la Société de Chirurgie à la fin de l'année 1933 et dont le titre est déposé au Secrétariat.

Prix Ricord, bisannuel (300 francs). — A l'auteur d'un travail inédit sur un sujet quelconque de chirurgie, ou d'un mémoire publié dans le courant de l'année et n'ayant pas été l'objet d'une récompense dans une autre Société.

Prix Jules Hennequin, bisannuel (1.500 francs). — Au meilleur mémoire sur l'anatomie, la physiologie, la pathologie ou les traumatismes du squelette humain.

Ce prix ne peut être partagé.

Prix Aimé Guinard, triennal (1.000 francs). — Au meilleur travail de chirurgie générale présenté par un interne des hôpitaux de Paris, pendant qu'il sera en exercice ou pendant l'année qui suivra la fin de son internat.

PRIX A DÊCERNER EN 1936

(Séance annuelle de janvier 1937.)

Prix Duval-Marjolin, annuel (300 francs). — A l'auteur (ancien interne des hôpitaux ou ayant un grade analogue dans l'armée ou la marine) de la meilleure thèse inaugurale de chirurgie publiée dans le courant de l'année 1936.

Prix Édouard Laborie, annuel (1.200 francs). — A l'auteur d'un travail inédit sur un sujet quelconque de chirurgie.

Prix Dubreuil, annuel (400 francs). — Destiné à récompenser un travail sur un sujet d'orthopédie.

Prix Le Dentu, annuel. — A l'interne médaille d'or de chirurgie en 1936.

Prix Chupin, biennal (1.400 francs). — Au meilleur mémoire inédit ou imprimé de pathologie chirurgicale portant plus particulièrement sur les affections ou blessures observées aux armées.

Les manuscrits destinés au prix Laborie doivent être anonymes et accompagnés d'une épigraphe reproduite sur la suscription d'une enveloppe renfermant le nom, l'adresse et les titres du candidat.

Les travaux des concurrents devront être adressés au Secrétaire général de la Société Nationale de Chirurgie, 12, rue de Seine, Paris (VIe arrond.), avant le 1er novembre 1935.

Prix des Élèves du Dr Eugène Rochard, triennal (10.000 francs). — A l'auteur, interne ou ancien interne des hôpitaux de l'Assistance publique de Paris, au meilleur travail inédit ou paru, dans les trois dernières années, sur un sujet de chirurgie générale.

Les manuscrits destinés au prix Laborie, au prix Gerdy et au prix Demarquay doivent être anonymes et accompagnés d'une épigraphe reproduite sur la suscription d'une enveloppe renfermant le nom, l'adresse et les titres du candidat.

Les travaux des concurrents devront être adressés au Secrétaire général de la Société Nationale de Chirurgie, 12, rue de Seine, Paris (VIe arrond.), avant le 1er novembre 1935.

Le Secrétaire annuel : M. J. Berger.

Paris. — A. Marethbux et L. Pactat, imp., 1, rue Cassette.

BULLETINS ET MÉMOIRES

DE LA SOCIÉTÉ NATIONALE DE CHIRURGIE

Séance du 31 Janvier 1934.

Présidences de M. Pierre Duval, ancien président,
puis de M. Labey, président pour l'année 1934.

PREMIÈRE SÉANCE

PROCÈS-VERBAL

La rédaction du procès-verbal de la précédente séance est mise aux voix et adoptée.

CORRESPONDANCE

La correspondance comprend :

1° Les journaux et publications périodiques de la semaine.

2° Des lettres de MM. Chastenet de Géry, Sénèque, Lance, Soupault s'excusant de ne pouvoir assister à la séance.

3° Une lettre de M. d'Allaines sollicitant un congé jusqu'au 14 février.

4° Une lettre de M. Huard (Armée) remerciant la Société de l'avoir nommé membre correspondant national.

5° Une lettre de M. Egon Ranzi (Vienne) remerciant la Société de l'avoir nommé membre correspondant étranger.

6° Un travail de M. Yves Bourde (Marseille), membre correspondant national, intitulé : *Subocclusion par sigmoïdite et par péri-sigmoïdite.*

7° Un travail de M. Cuny (d'Annemasse), intitulé : *Invagination chronique sur un lympho-sarcome du grêle chez un enfant de trois ans. Résection en deux temps. Guérison.*

M. Mocquot, rapporteur.

8° Un travail de M. Abel Pellé (Rennes), intitulé : *Faux œdème du dos de la main dans les panaris de la face dorsale.*

M. Moure, rapporteur.

9° Un travail de M. Abel Pellé (Rennes), intitulé : *Mycose thoracique.*

M. Lenormant, rapporteur.

10° Un travail de M. Helman (Galatz), intitulé : *Perforation utérine avec grave lésion intestinale au cours d'un curettage pour avortement.*

M. Picot, rapporteur.

11° Un travail de MM. Alfredo Monteiro et Paulo Fillio, intitulé : *Anévrisme artério-veineux carotido-caverneux. « Exophtalmos pulsans ».*

M. Petit-Dutaillis, rapporteur.

12° Un travail de M. Émile Delannoy (Lille), intitulé : *Contracture abdominale et syndrome péritonéal par rupture sous-péritonéale d'un anévrisme de l'aorte abdominale* est déposé aux Archives sous le n° 30.

13° Un travail de M. Séjournet (Paris), intitulé : *Deux observations de fibromes compliqués au cours de la grossesse* est déposé aux Archives sous le n° 31.

14° Un travail de MM. J. Trabaud et Mourched Khater (Damas), intitulé : *Intoxication par le gingembre. Phénomènes péritonéaux. Hernie crurale étranglée* est déposé aux Archives sous le n° 32.

Des remerciements sont adressés aux auteurs.

NÉCROLOGIE

Discours de M. Albert Mouchet, président sortant, à l'occasion du décès de M. Pierre Bazy.

Mes chers Collègues,

La mort s'abat sur nos anciens Présidents et non les moindres; voilà qu'après Édouard Quénu nous devons déplorer la perte de Pierre Bazy, comme lui membre de l'Institut.

Nous avons peine à croire que nous ne reverrons plus cet homme si vigoureux, dont les années n'avaient point courbé la haute taille et qui avait gardé sur sa figure aimable, encadrée d'une belle barbe, toute la fraîcheur et la sérénité de l'âge mûr. Nous savions bien qu'il avait été forcé, lui si assidu à nos séances, de garder la chambre depuis plusieurs semaines, mais nous espérions le revoir prochainement et lui prouver, par un chaleureux accueil, toute l'affectueuse estime que nous avions pour lui.

Pierre Bazy a tenu une grande place dans la chirurgie française ; il n'a pas été seulement le spécialiste des voies urinaires dont la réputation s'était étendue bien au delà de nos frontières. Appelé pendant toute sa carrière hospitalière à diriger un service de chirurgie générale, il a pu, tout en réservant une place aux malades des voies urinaires, traiter les affections chirurgicales les plus variées et faire bénéficier ses collègues et ses

élèves d'une longue expérience, servie par le jugement le plus sûr et le sens clinique le plus avisé.

Pierre Bazy a publié de nombreux travaux dans la *Revue de Chirurgie*, dans les *Annales des Maladies des Organes génito-urinaires*; il a fait des communications à la Société de Biologie, à l'Académie de Médecine, à l'Académie des Sciences. Mais la plupart de ses communications — et les plus importantes — ont été faites à la Société de Chirurgie et vous vous rendrez compte, en parcourant nos Bulletins depuis quarante-cinq ans, de l'immense labeur accompli par ce chirurgien.

Depuis sa thèse de doctorat de 1880, où il avait précisé le « Diagnostic des lésions des reins dans les affections des voies urinaires », Bazy avait insisté sur l'importance du symptôme, « pollakiurie nocturne », symptôme précoce, facile à constater, permettant de dépister de bonne heure l'atteinte primitive du rein dans la tuberculose urinaire.

Il montrait que la pollakiurie nocturne pouvait avoir pour conséquence l'incontinence nocturne d'urine et cette incontinence a permis souvent le diagnostic de tuberculose rénale.

Le point douloureux urétéral supérieur, ou point ombilical, est resté classique sous le nom de *point de Bazy*.

C'est Pierre Bazy qui, le 20 décembre 1882, a fait la première opération de tumeur de la vessie quand il était chef de clinique du professeur Alfred Richet. Il fut félicité par M. Guyon qui n'avait pas approuvé son initiative.

Convenons qu'il fallait une certaine audace pour pratiquer cette opération à une époque où l'asepsie n'était pas née et où régnait seule une antisepsie plus ou moins parfaite.

A la suite de nombreuses recherches sur les bassinets et les uretères de nouveau-nés et d'observations cliniques précises, Bazy a été amené à soutenir que l'*hydronéphrose intermittente* n'était pas due au rein mobile, mais à une disposition anatomique congénitale, et il a montré par quelle série de lésions l'hydronéphrose intermittente pouvait aboutir à l'hydronéphrose permanente.

Cet abouchement vicieux, constaté sur les pièces d'hydronéphrose, l'a conduit, dans les cas où le rein méritait d'être conservé, à une opération nouvelle, l'*urétéropyélonéostomie*.

C'est le même chirurgien qui a imaginé l'*urétéronéocystostomie*, dans les cas où l'uretère, au cours d'une opération, avait été sectionné au voisinage de la vessie.

En 1903, Pierre Bazy a établi l'existence du *rétrécissement congénital de l'urètre* chez l'homme; il en a défini les caractères anatomiques; il a décrit sa symptomatologie quelquefois un peu spéciale; il a signalé ses relations possibles avec la syphilis congénitale et indiqué sa pathogénie, en montrant ses relations avec la persistance partielle plus ou moins marquée de la membrane cloacale.

La connaissance du rétrécissement congénital de l'urètre a une grande importance, non seulement au point de vue médical, où on l'a vu causer

une variété assez fréquente d'incontinence nocturne d'urine, mais encore au point de vue social.

Bazy a été le premier à faire connaître les hématuries d'origine prostatique.

Il n'a publié que peu d'ouvrages : un livre sur « *Urètre et vessie. Exploration et traitement* » dans l'*Encyclopédie scientifique des Aide-Mémoire* ; un article sur « l'Hydronéphrose » dans l'*Encyclopédie d'urologie* ; enfin il a collaboré avec Guyon à l'*Atlas des Maladies des voies urinaires*.

Dès 1895, Pierre Bazy a montré l'importance et surtout l'innocuité — alors contestée par tous les chirurgiens — de la pleurotomie exploratrice dans le traitement des lésions intrapulmonaires. Il a dû soutenir une lutte opiniâtre pour faire accepter ses idées. Heureusement que, pendant la dernière guerre, la pratique du *pneumothorax chirurgical* a été largement mise à contribution et Pierre Duval nous a excellement prouvé tout le parti qu'il avait su en tirer.

C'est aussi dès l'année 1895 que Pierre Bazy, après avoir constaté des cas de tétanos dans son service de Bicêtre, a mis en pratique la *sérothérapie préventive du tétanos*, et l'efficacité de cette méthode si simple l'engagea à la faire connaître à ses collègues. Il eut, pour la faire triompher, à soutenir des luttes dont on trouvera les échos dans nos Bulletins. Il devait, au moment de la guerre de 1914, revenir sur ces faits et en démontrer toute l'importance. C'est un titre de gloire qu'on ne saurait lui contester.

Vous n'avez pas oublié l'effrayante mortalité par tétanos qui a sévi au début de cette guerre, à un moment où le sérum manquait et où peut-être les chirurgiens n'étaient pas assez convaincus de la valeur de la sérothérapie préventive. Au bout de quelques mois, heureusement, cette sérothérapie, largement appliquée, sauvait d'innombrables vies humaines.

En terminant, je voudrais rappeler, outre les travaux que je viens de signaler, les *recherches* faites par Pierre Bazy dans le domaine de l'*anatomie* (ganglions de la cavité de Retzius, forme des uretères et des bassinets des nouveau-nés, rapports de la tunique vaginale), de la *physiologie* (circulation rénale, évacuation de la vessie), de l'*anatomie pathologique* (grenouillette sublinguale) ; ses communications sur l'anesthésie générale, sur la résection des condyles du maxillaire inférieur pour luxation ancienne par un procédé spécial, sur l'asepsie, sur la duodénoplastie pour rétrécissement non cancéreux du duodénum, etc.

Ces travaux montrent que Bazy avait abordé les sujets les plus variés de la chirurgie générale, sans se cantonner dans le domaine de la chirurgie urinaire.

Il a été en son temps un chirurgien novateur dans la conception, audacieux dans la pratique. Il a défendu ses idées avec ténacité toujours, avec combativité parfois. Et de ces mérites, on ne saurait trop le louer.

Inclinons-nous avec respect devant cet homme de pleine droiture, de haute conscience et foncièrement bon : il a pu rencontrer des adversaires dans l'exposé de ses idées, il n'a jamais eu que des amis dans sa vie et l'on ne compte plus les œuvres charitables auxquelles il s'est dévoué.

Tous nous regretterons de ne plus voir son sourire si aimable, son œil si doux sous des sourcils broussailleux, sa figure si franche, faite pour la médaille.

Que Louis Bazy, dont nous avons le plaisir d'entendre souvent ici les brillants rapports et les intéressantes recherches biologiques, soit assuré que nous garderons fidèlement le souvenir de son cher père.

Je le prie de vouloir bien faire agréer à sa sœur, Mlle Bazy, dont on connaît la charité fervente et l'inépuisable dévouement aux œuvres sociales, l'hommage attristé de nos plus sincères condoléances.

La séance est levée en signe de deuil.

DEUXIÈME SÉANCE

Allocution de M. Albert Mouchet, Président sortant.

Mes chers Collègues

Je m'excuse d'avoir encore à prendre la parole, mais, cette fois, ce n'est plus dans des circonstances douloureuses, c'est à l'occasion d'un événement heureux, qui remplit de joie et de fierté tout à la fois la Société nationale de Chirurgie.

Notre ancien Président Gosset, jeune encore d'âge et tout jeune d'allure, vient d'être élu membre de l'Académie des Sciences.

Ce grand honneur était bien dû au Professeur de Clinique chirurgicale qui a codifié des techniques opératoires impeccables, et qui, entouré de brillants collaborateurs, a créé à la Salpêtrière un service modèle qui fait, à juste titre, l'admiration du monde entier.

Je suis sûr d'être votre interprète à tous en adressant à Gosset nos plus chaleureuses félicitations; mais je voudrais aussi, moi qui, il y a trente-huit ans, étais son camarade d'internat à la « vieille Pitié » et qui ai pu assister depuis lors à son ascension rapide et continue, dire affectueusement à Gosset quel grand plaisir j'éprouve aujourd'hui à pouvoir officiellement, dans cette Société où il tient une si grande place, saluer son élection à l'Institut.

Au moment de quitter le fauteuil présidentiel, je veux encore vous remercier tous du fond du cœur de la courtoisie, de l'affabilité même dont vous n'avez cessé de faire preuve à mon égard pendant cette année. Je me suis efforcé d'être le Président exact, impartial et conciliant, et de favoriser sans relâche, tout en respectant la tradition, l'aboutissement des réformes. dont l'urgence se faisait sentir.

J'ai pu me rendre compte, en présidant vos séances de travail si consciencieux, que l'avenir de notre Société ne laissait indifférent aucun d'entre vous.

Il me reste un devoir agréable à remplir, celui de souhaiter la bienvenue

au Président de cette année, mon vieil ami Georges Labey. Depuis le temps déjà lointain où nous nous sommes connus chez notre excellent maître Le Dentu, nous ne nous sommes jamais perdus de vue, nous nous sommes retrouvés depuis plus de quinze ans chaque semaine dans cette Société qui nous est également chère à tous deux.

Maintenant que je vais rentrer dans le rang où je compte bien apporter à vos travaux une collaboration assidue, je suis heureux, comme vous devez l'être, de voir notre Société présidée par Georges Labey et je l'invite à prendre ma place au fauteuil.

M. **Gosset** : Je tiens à remercier notre Président des paroles si cordiales qu'il a prononcées.

Je tiens aussi à remercier la Société qui a bien voulu s'associer à son témoignage.

Si je vous disais que je ne suis pas très satisfait et très heureux d'avoir été élu à l'Académie des Sciences, vous ne me croiriez pas.

Mais j'y vois un autre avantage : c'est d'avoir plus d'autorité pour la tâche à laquelle je veux me consacrer, dans les années qui me restent à vivre, à savoir la défense au point de vue matériel et au point de vue moral des chirurgiens et plus particulièrement des chirurgiens des hôpitaux de Paris.

Allocution de M. Georges Labey, Président.

Mes chers Collègues,

En prenant possession de ce fauteuil où se sont succédé tant de chirurgiens illustres, des pensées variées arrivent à mon esprit.

C'est d'abord un sentiment de très vive gratitude envers vous tous, mes chers Collègues, qui, par vos suffrages unanimes, m'avez appelé à la Présidence de notre vieille, mais toujours jeune Société.

De cela je ne pourrai jamais vous remercier comme je le voudrais : car il n'y a rien de plus doux pour le cœur d'un homme, rien qui puisse le remplir d'une plus légitime fierté que de se sentir l'objet de l'estime générale de ses pairs, cette estime fût-elle accompagnée d'une amicale indulgence.

Je ne dirai cependant pas que j'ai vu, toute ma vie, briller au bout de ma route l'étoile de la Présidence de la Société de Chirurgie. Lorsque j'ai été nommé membre titulaire, en 1917, cette étoile était trop lointaine pour penser à l'atteindre jamais. Et puis, du fait de la modestie souvent excessive de collègues qui ont demandé leur honorariat, du fait, hélas ! de la disparition prématurée de collègues aimés, l'étoile s'est rapprochée plus vite que je ne m'y attendais et un beau jour elle s'est trouvée si près que sa clarté m'a ébloui et, pour être sincère, je dois vous dire que, sans l'amicale insistance de mon vieil ami Pierre Duval, j'aurais détourné la tête et je me serais dérobé à ce grand honneur.

Vous auriez eu, un an plus tôt, le Président calme, net et précis que sera certainement notre ami Fredet.

Vous m'avez donc jugé digne de présider à vos discussions : c'est un honneur qui, s'il me remplit de fierté, ne laisse pas que de me faire éprouver une légitime inquiétude devant le rôle que je vais avoir à remplir.

Ce rôle demande, en effet, certaines qualités d'autorité, de persuasion, d'éloquence même que possédaient beaucoup de mes prédécesseurs.

Les posséderai-je suffisamment moi-même ? Question angoissante pour moi, mais dont vous aiderez la solution, j'en suis certain, en m'accordant votre indulgente bienveillance et en me facilitant une tâche parfois quelque peu ardue.

Je profiterai d'ailleurs de l'assistance précieuse et documentée de notre Secrétaire général, mon vieil ami Robert Proust, et du zèle toujours dévoué de nos Secrétaires annuels.

La vie de notre Société continue à être d'une activité féconde.

Le temps est loin où votre Président regardait avec inquiétude un ordre du jour si peu chargé qu'il craignait d'être obligé d'écourter la séance.

Aujourd'hui, rien de pareil à redouter, comme en témoignent le volume de vos Bulletins et l'angoisse parfois justifiée de notre Trésorier.

L'augmentation du nombre des communications et des rapports est due certainement en grande partie à l'augmentation du nombre de nos membres que vous avez décidée il y a quelques années et qui s'effectue suivant un rythme que d'aucuns trouvent peut-être un peu rapide.

Quoi qu'il en soit, il semble bien que nous ayons bénéficié de cette transfusion d'éléments jeunes et actifs, qui nous apportent le fruit de leur activité et de leur expérience.

On a toujours à apprendre : « L'Encyclopédie de l'ignorance, disait Arago, est supérieure à l'Encyclopédie des connaissances », et, de fait, combien de recherches sur des sujets nouveaux n'ont-elles pas été exposées à cette tribune.

Il y a deux ans, en inaugurant sa présidence, Pierre Duval faisait allusion à certains reproches, venus surtout de lecteurs étrangers, sur la dispersion dans nos discussions, l'incohérence apparente dans notre travail.

Les modifications que vous avez récemment décidées concernant l'ordre du jour de nos séances et la manière dont se feront désormais les discussions doivent enlever dorénavant tout objet à ces reproches.

L'avenir dira si nous y arrivons.

Dois-je, comme le fait chaque année votre nouveau Président, vous recommander le silence pendant nos séances, vous dire que j'espère être plus heureux que mes prédécesseurs pour faire cesser le bourdonnement qui couvre si souvent la voix des orateurs ? Ce serait peut-être présomption de ma part ; mais je vous demande, en ce temps de crise, de ne pas m'obliger à faire ce qu'avait fait un de nos anciens présidents, Richelot : l'achat d'une sonnette plus forte que celle dont le tintement essaie de faire taire les conversations.

En revanche, je vous demanderai instamment de conserver, toujours et dans quelque circonstance que ce soit, le calme et la dignité dont ne devrait jamais se départir une Société savante.

Je considérerais comme faillir à mon devoir si, en entrant dans mes nouvelles fonctions, je n'adressais pas moi-même, et après notre Président sortant, un pieux et respectueux hommage à notre cher et si regretté ancien Président, Pierre Bazy, dont la disparition, profondément ressentie par notre Société, a pesé douloureusement sur l'atmosphère de notre séance annuelle, et si je ne redisais, en mon nom personnel et au vôtre, à notre ami Louis Bazy toute la part que nous prenons à son immense chagrin.

Enfin, mes chers Collègues, je suis certain d'être votre interprète à tous en adressant tous nos remerciements à notre Président Mouchet, qui nous quitte après avoir, pendant cette année, dirigé vos débats avec l'autorité que lui donnait sa belle carrière et la ferme courtoisie dont il ne s'est jamais départi; à notre Secrétaire général Robert Proust, que je suis heureux de conserver et de retrouver à mes côtés, comme au temps lointain où nous étions assis l'un et l'autre sur les bancs du lycée Condorcet ; enfin, à notre Secrétaire annuel Picot, qui s'est acquitté de sa tâche ardue et quelque peu ingrate avec un zèle et une ponctualité exemplaires.

Et maintenant, travaillons.

A PROPOS DU PROCÈS-VERBAL

A propos du traitement de l'ostéomyélite chronique par les larves de « Lucilia sericata »,

par M. **L. Ombrédanne.**

Lenormant nous a présenté, dans la dernière séance, un cas d'ostéomyélite traité par des larves de mouche, provenant de souches sélectionnées et d'œufs rendus stériles. Par le même procédé, avec les mêmes larves, également fournies par le laboratoire de M. Brumpt, j'ai mis en traitement, le 7 novembre 1933, six ostéomyélites chroniques, fistuleuses depuis trois à six mois.

A cet effet, trois jours avant l'ensemencement, j'ai moi-même mis très largement à plat les foyers, enlevé les séquestres, tamponné au sérum, et j'ai eu l'impression que mes interventions étaient complètes.

Trois de ces enfants sont guéris ; je vous en montrerai deux tout à l'heure : c'étaient des ostéomyélites fracturaires. La troisième n'a reçu que deux ensemencements, puis a contracté la scarlatine. Il a guéri néanmoins,

mais c'était un enfant de trois ans et l'ostéomyélite est d'autant plus bénigne que l'enfant est plus jeune.

Des trois autres cas, l'un ne présente plus qu'une étroite bande granuleuse, rouge et de bon aloi, après ablation de la totalité du cubitus séquestré ; je ne crois pas que la guérison complète tarde beaucoup maintenant.

Mais les deux autres ont encore une fistule à distance de leur foyer principal. En particulier, un de ces enfants avait fait, il y a six mois, deux foyers d'ostéomyélite aiguë, à quarante-huit heures d'intervalle, aux deux métaphyses tibiales inférieures. Formes graves ; en définitive, lésions bilatérales, symétriques, occupant la moitié inférieure des deux tibias. Le 7 novembre, je mets les lésions à plat : elles présentaient un aspect identique, et les mêmes dimensions, environ 10 centimètres. Toutes deux contenaient des séquestres qui sont enlevés avec le même soin.

Je décide alors de traiter une des lésions par les larves, et l'autre comme il est accoutumé, de manière que ce second côté servît de témoin, et je laissai à mes assistants le choix de la désignation d'un des deux côtés, pour jouer franc jeu.

Les deux lésions ont évolué parallèlement, et nous en avons suivi les progrès avec une grande curiosité.

Or, il y a une dizaine de jours, le côté non ensemencé était guéri, alors que le côté ensemencé présentait une fistule basse, ouverte à quelque 5 centimètres au-dessous de la lésion principale. Immédiatement, j'ai fait ouvrir ce trajet secondaire, et mon assistant en a extrait un séquestre long de 1 cent. 1/2 : suivant mes instructions, il a laissé ouvert pour permettre à l'assistant de M. Brumpt d'y mettre des larves. Mais celui-ci a déclaré la chose inutile, j'ignore pourquoi : tant il est vrai que nos opinions aux uns et aux autres ne sont point encore bien solidement assises.

Il n'en faut pas conclure qu'une ostéomyélite bien mise à plat et débarrassée de tous ses séquestres a guéri plus vite sans larves qu'avec larves ; du reste, M. Brumpt pense que les larves agissant sur les tissus morts par les produits solubles qu'elles sécrètent, ces produits peuvent être résorbés et agir même sur une lésion du côté opposé.

Seulement on peut en tirer une conclusion : c'est que les larves, si elles n'ont aucun pouvoir destructif vis-à-vis des séquestres constitués, ce que les Américains ont bien dit, n'empêchent pas un séquestre de se constituer si l'évolution nécrosante de l'ostéomyélite n'est pas terminée : car vraiment je ne crois pas avoir laissé, au moment de mon intervention, le séquestre qui vient d'être extrait.

Une autre conclusion encore, c'est l'importance considérable d'une mise à plat parfaite, d'une ouverture très large, d'une ablation rigoureusement complète des séquestres existants. Mais ceci n'est-il pas une condition, par elle seule favorable à une guérison par les pansements habituels? Et n'améliorerions-nous pas nos résultats en donnant plus de soin à de grandes mises à plat, deux ou trois mois après la poussée initiale?

M. Brumpt et ses assistants répugnent à placer des larves dans les cavités ostéomyélitiques profondes : telles sont par exemple trois ostéomyélites de

hanche, deux à tête extraite, l'autre à tête en voie de séquestration, qui sont actuellement dans mon service : je ne vois pas bien la possibilité d'exposer une telle lésion sans qu'il reste de recoins, d'anfractuosités dans lesquelles les larves ne semblent pas aller volontiers, ou dans lesquelles leur action ne serait pas efficace, pensent les assistants de M. Brumpt, ce que je crois d'ailleurs vrai.

Pourtant, je dois dire que dans l'ensemble le processus de cicatrisation en présence des larves est remarquablement net : plus de ces gros bourgeons gris et fongueux, exubérants et mollasses, mais très vite des bourgeons charnus rouge vif, bien serrés, et de même niveau ; pas de tuméfaction des lèvres de la plaie.

Somme toute, l'action des larves sur les ostéomyélites m'a paru très favorable. Mais je ne suis pas encore convaincu que les enthousiasmes américains touchant cette méthode n'aient quelque peu dépassé la juste mesure.

Avec Pierre Duval, je pense que nous avons le droit et le devoir de nous faire une opinion personnelle, et que pour le moment des conclusions fermes seraient prématurées. Il m'apparaît infiniment vraisemblable que les larves doivent être un très utile adjuvant. Mais il ne faut pas leur demander ce qu'elles sont incapables de faire. Et, pour ma part, ce sont ces limites de l'action des larves dont je ne me suis pas encore fait une idée suffisante.

A propos des kystes hydatiques du poumon observés en Grèce,

par M. J. Braine.

A la suite de la communication de M. N. Alivisatos, d'Athènes, parue avec le compte rendu de la séance du 17 janvier dernier (p. 75 de nos Bulletins) et qui apporte une statistique de 31 kystes pulmonaires, je crois intéressant de vous faire part de deux autres statistiques comprenant ensemble *144 cas de cette affection* et émanant également de Grèce. J'ai été frappé, lors de mon dernier séjour à Athènes, de la fréquence que présente encore dans l'Hellade l'échinococcose et spécialement sa localisation pulmonaire.

Mes amis les Drs Pappa et Maccas ont bien voulu me confier leurs statistiques succinctes, arrêtées à la date de janvier 1933.

N'ayant pu faire état de ces documents, qui vous étaient destinés, lors de ma courte communication du 25 octobre 1933 (p. 1275) sur les erreurs du diagnostic radiologique des kystes pulmonaires, je crois qu'il convient de vous les apporter aujourd'hui, très brièvement.

M. Al. Pappa, Ancien Interne des Hôpitaux de Paris, Chirurgien de l'Hôpital Evanghelismos, a opéré en cinq ans *11 cas* de kystes hydatiques du poumon. Il n'eut à déplorer qu'une mort, par hémorragie foudroyante,

par la plaie et par hématémèse, survenue au quinzième jour; il s'agissait d'un énorme kyste (tête d'adulte) du poumon gauche opéré en deux temps, la plèvre étant libre d'adhérences. Les 10 autres cas ont été opérés : 4 en un temps (ils présentaient tous des adhérences de la plèvre et 2 étaient suppurés), les 6 autres en deux temps. Parmi ces derniers, il s'agissait une fois d'un kyste double : les deux kystes étaient séparés par une grande épaisseur de tissu pulmonaire, de sorte qu'il fut impossible d'arriver du même coup sur le kyste le plus profond; l'ablation de ce deuxième kyste fut faite dans un second temps. Dans 1 cas, il y avait un petit kyste du côté droit, des dimensions d'une orange, près du hile et un gros kyste à gauche du volume d'une tête d'enfant, à la base du poumon : opération du premier en deux temps et du second (qui était suppuré) en un temps.

M. Pappa tire de sa pratique les quelques remarques suivantes : « A moins de sentir immédiatement le kyste hydatique sous la plèvre libre, cas dans lesquels il serait facile d'isoler la grande cavité pleurale, je ne me hasarderais pas à opérer en un seul temps. Je n'ai pas observé de récidives, mais je n'ai pas pu suivre par la suite tous mes opérés et, d'autre part, ma statistique à l'Evanghelismos ne s'étage que sur cinq ans. La radiographie stéréoscopique me donne d'excellents renseignements, mais j'estime infiniment préférable d'opérer sous écran, ce qui évite des recherches parfois difficiles, malgré une localisation radiologique satisfaisante. Toutes mes opérations ont été faites à l'anesthésie locale, précédée d'une piqûre de pantopon. »

M. M. Maccas, Chirurgien du très bel Hôpital de la Croix-Rouge Hellénique, où je l'ai vu opérer un kyste pulmonaire, en avait, il y a un an, opéré *133 cas*. Dans les kystes aseptiques, il préfère, en général, la fermeture primitive de la cavité pulmonaire et de la plaie pariétale, mais reconnaît que cette conduite n'est pas toujours possible. Il draine toujours, bien entendu, par contre, les kystes infectés. Il est d'avis de ne pas opérer les kystes à siège central et de petites dimensions, lesquels, très souvent, guérissent spontanément, par ouverture dans les bronches. Il opère en règle générale sous anesthésie locale. La mortalité opératoire atteignait 7,5 p. 100 dans ses 67 premiers cas, mais elle serait beaucoup moins élevée si on mettait à part les kystes compliqués; son pourcentage de guérisons s'est encore amélioré dans ces dernières années.

Les 106 premiers cas de M. Maccas ont fait l'objet de deux importantes publications [1] que vous pourrez consulter avec fruit et qui me dispenseront de m'étendre davantage sur ses constatations cliniques et opératoires.

Nous sommes loin de pouvoir actuellement en France aligner d'aussi copieuses statistiques. Les cas de kystes hydatiques pulmonaires se font rares dans nos services parisiens et ceux qui y sont observés sont d'ailleurs très fréquemment d'origine nord-africaine, coloniale ou étrangère, comme le cas que je vous avais rapporté ici en octobre dernier (Maroc).

1. *Bruns' Beiträge zur klinischen Chirurgie*, Band 141, p. 645-675 en 1928 et Band 133, p. 201-232 en 1931.

RAPPORT

Un cas de guérison d'épithélioma du sein à la suite d'infection grave de la tumeur,

par MM. **Thésée Papadopoulo**, **J. Kopp** et **A. Hadjigeorges** (d'Athènes).

Rapport de M. J.-L. Roux-Berger.

Cette observation est aisée à résumer : à la suite d'une biopsie sur une tumeur cancéreuse du sein éclatent des accidents infectieux locaux d'une extrême violence, mettant en danger la vie même de la malade. Elle en guérit, mais tout le sein est détruit. Plus de trois ans après le début de cette histoire, la guérison persiste. Il semble bien, dans ce cas, que l'infection n'a guéri — jusqu'à ce jour — cette tumeur qu'en réalisant, par sa violence et son étendue, une véritable amputation de l'organe. On ne peut, semble-t-il, parler ici du rôle hypothétique des infections dans la guérison de certaines tumeurs et de l'aide qu'elles peuvent apporter aux moyens de défense de l'organisme.

Voici l'observation de cette malade :

Il s'agit d'une dame Oic..., âgée de soixante-trois ans, mère de quatre enfants en bonne santé, sans antécédents spécifiques héréditaires ni collatéraux qui se présenta le 18 septembre 1929 à la consultation de l'un de nous (Th. Papadopoulo) avec l'état suivant :

Au niveau du sein gauche, tumeur de la grandeur d'un œuf de pigeon se continuant sans démarcations nettes avec le reste de la glande, mobile, sans adhérences avec le plan musculaire sous-jacent, mais avec connexions avec la peau de la partie externe de l'aréole mamelonnaire ayant apparu d'après la malade depuis trois à quatre mois environ. Pas de ganglions axillaires ou sus-claviculaires palpables.

Personne amaigrie avec état général laissant à désirer.

La famille de la malade ayant refusé une intervention radicale d'emblée sans preuve anatomo-pathologique, nous procédons à l'excision d'un morceau de la tumeur pour biopsie sous anesthésie locale le 20 septembre 1929.

L'examen histologique fait par M. le professenr Mélissinos démontra la nature maligne de la tumeur :

Examen histologique : L'examen histologique du prélèvement a démontré l'existence *d'infiltrations cancéreuses* entourées par un abondant tissu conjonctif. Ces infiltrations cancéreuses forment de longs bourgeons constitués par des cellules pour la plupart atrophiques à cause de leur resserrement par l'abondant tissu conjonctif. Ce dernier est formé, pour la plupart, par de longs faisceaux dont quelques-uns en dégénérescence hyaline. Nulle part on ne rencontre de processus inflammatoire.

Un processus septique d'une intensité excessive se déclara vingt-quatre heures après l'excision ayant comme point de départ la plaie insignifiante de la biopsie qui d'ailleurs fut faite dans la salle d'opération avec tous les moyens d'une asepsie parfaite.

L'examen nous révéla une inflammation de la peau et du tissu cellulaire

sous-cutané avoisinant à la plaie avec lymphangite aiguë réticulaire accompagnée de fièvre à 39° et de frissons.

Nous enlevons les agrafes qui unissaient les lèvres de la plaie que nous pansons avec un pansement humide chaud bicarbonaté et nous hospitalisons notre malade dans le service chirurgical dirigé par l'un de nous.

Le processus inflammatoire, loin de s'arrêter avec la thérapeutique instituée, se propagea rapidement sur toute la surface du sein avec lymphangite radiculaire et gonflement douloureux des ganglions axillaires.

L'état général devient de plus en plus grave avec fièvre oscillante entre 39° et 40°4, frissons, tachycardie, insomnie.

Malgré une médication anti-infectieuse assez intense, (septicémine, stock-vaccin, pansements locaux avec antivirus), le processus inflammatoire s'étend de jour en jour et nous avons, le 28 septembre 1928, c'est-à-dire huit jours après la biopsie, l'état suivant :

Tout le sein gauche, peau et glande, ne forme qu'une vaste plaie sans limites précises, s'étendant de la clavicule gauche jusqu'au rebord chondro-costal et du bord gauche du sternum jusqu'à la ligne axillaire avec débris sphacélés qu'on est obligé de détacher tous les jours en faisant le pansement et suppurent abondamment.

Le Dr Blanc, directeur de l'Institut Pasteur hellénique, appelé en consultation, a eu l'obligeance de faire lui-même des prélèvements de pus et de sang afin de dépister l'agent de l'infection pour la préparation d'autovaccin. L'examen a démontré dans le pus et dans le sang (hémoculture) l'existence de streptocoque hémolytique.

L'état général de la malade se déclare de plus en plus désespéré avec un cœur fléchissant malgré les cardiotoniques, un pouls filiforme et de la dyspnée.

Albuminurie et cylindres dans les urines.

Consultation avec le professeur Condoléon et l'un de nous qui proposa une actinothérapie, non plus au point de vue cancer, qui à ce moment n'existait plus, mais contre l'infection même dans le sens d'une actinothérapie anti-inflammatoire selon Heidenheim.

Une séance de radiothérapie fut faite le 29 septembre 1929 dans les conditions suivantes : 45 R. (Intern.) distance anticathode-peau 45 centimètres sur une surface de 30 × 35 centimètres, 180 kv filtre 1/2 mil. + 1 mil. Al.

La fièvre 39°9 au moment même de l'irradiation à 14 heures tomba brusquement jusqu'à 37°3 à 19 heures, 35°8 le lendemain matin à 8 heures.

Etat apyrétique pendant quarante heures ; une nouvelle petite poussée de fièvre 37°5 le 3 octobre 1929 à 19 heures fut combattue par une nouvelle irradiation, dose et technique comme la précédente.

Chute de fièvre jusqu'à 35°7 dans le délai de dix heures. Dès lors la température reste autour de la normale.

Parallèlement à la chute de la fièvre, l'état général et local s'améliora rapidement. La lymphangite a disparu quarante-huit heures après la première irradiation, la plaie jusqu'alors nécrotique et complètement atone et mal limitée change complètement d'aspect et présente un bourgeonnement excessif qui aboutit à la cicatrisation complète de la surface, relativement énorme, dans le délai de quarante-cinq jours.

Les ganglions axillaires ont disparu aussi rapidement et la malade quitte la clinique le 15 novembre 1929 en état local parfait, cicatrisation presque complète et avec un état général très satisfaisant.

Cet état se maintient jusqu'aujourd'hui, dernier contrôle le 15 avril 1933.

Etat général très bon. Mme Oic.,, a engraissé de 15 kilogrammes.

Cicatrice souple, lisse, un peu mince mais solide, se nourrissant bien et s'étendant en longueur depuis la clavicule jusqu'au rebord chondro-costal.

Pas de ganglions. Mouvements de l'épaule normaux ; aucune gêne de l'innervation et de la vascularisation de la région et du membre supérieur.

J'apporte cette observation pour sa rareté. Mais j'en profite pour dire un mot sur la biopsie dans les tumeurs du sein, j'entends les tumeurs non ulcérées, et dont la « biopsie » constitue une véritable petite opération. Cette biopsie, sous la forme du prélèvement d'un fragment de la tumeur n'est pas un procédé qu'il convient d'encourager. Rien de comparable au prélèvement — sans danger — sur une tumeur ulcérée et fréquemment traumatisée, sur une ulcération linguale, par exemple. Cependant, en présence de certaines tumeurs dont la malignité n'est pas cliniquement évidente, et surtout chez une femme de moins de quarante ans, on peut et on doit hésiter avant d'enlever un sein. Il faut alors enlever la tumeur économiquement mais *en totalité*, par une mammectomie un peu étendue, et en passant assez au large de la tumeur pour ne pas la blesser. L'examen histologique, rapidement pratiqué, détermine la conduite à suivre.

Je vous propose de remercier les auteurs de l'envoi de leur intéressante observation.

COMMUNICATIONS

Valeur pronostique de la dilatation de la 1re anse jéjunale dans les perforations gastro-duodénales,

par M. **Yves Delagenière** (du Mans).

Je voudrais attirer l'attention sur un signe que je n'ai trouvé décrit nulle part et qui me semble avoir une grande valeur pour établir le pronostic dans les perforations gastro-intestinales : c'est la dilatation de la 1re portion du jéjunum.

Voici d'abord une observation princeps :

Le 7 décembre 1927, à 6 heures du matin, interne de garde à Lariboisière, je recevais dans le service de mon maître, M. Labey, un homme de cinquante-quatre ans, pris deux heures et demie auparavant d'une douleur syncopale au creux épigastrique ; l'examen permettant de poser facilement le diagnostic de perforation gastrique, les signes généraux étant encore peu marqués, j'interviens vers 6 h. 30 avec l'autorisation du chirurgien de garde.

Selon la technique généralement adoptée par mes maîtres et par mon père, je me contente de suturer la perforation, suture relativement facile, et de pratiquer une gastro-entérostomie postérieure transmésocolique. A ce moment, je suis étonné de trouver la 1re anse jéjunale fortement dilatée. Cette anse atteint au moins le double des dimensions normales du jéjunum, elle est violacée et me donne l'impression d'être distendue par un obstacle sous-jacent. Rapidement et doucement, j'explore le grêle : il est distendu dans son ensemble, mais de moins en moins à mesure que l'on s'éloigne de l'angle jéjunal ; l'iléon semble normal à partir de 60 centimètres environ au-dessous de la 1re anse.

Je termine l'intervention en asséchant le péritoine et drainant d'une part le foyer autour de la perforation, d'autre part le Douglas.

Dans la journée qui suit, le malade est calme, sans phénomènes de shock ; le pouls est un peu rapide à 90, le facies bon. Le lendemain 8 décembre, le pouls est à 100, le facies se grippe, le malade s'agite ; les injections de sérum salé à haute dose ne modifient pas cet aspect inquiétant. La purge le 9 décembre ne fait pas d'effet, le pouls s'accélère encore et le malade meurt dans la matinée du 10 décembre, des progrès de sa péritonite, progrès que rien n'a pu enrayer. L'intestin n'a pas repris son fonctionnement normal.

Telle est l'observation princeps au cours de laquelle j'ai noté pour la première fois la dilatation de la 1re anse jéjunale. Il s'agit là d'un homme déjà âgé, mais opéré trois heures à peine après sa perforation, et selon une technique simple et d'exécution rapide. Dans ces conditions, M. Labey avait pensé à la virulence spéciale des germes répandus dans le péritoine ; c'est en effet la cause probable du décès dans ce cas.

Mais le fait que j'avais retenu était la présence de cette dilatation très anormale du haut jéjunum. Il ne saurait être question de voir là la cause du décès, mais seulement la signature de la gravité du cas, un simple signe physique traduisant précocement l'existence d'un facteur de gravité extrême.

Alerté par ce premier cas, j'ai noté systématiquement depuis lors l'état de la 1re anse jéjunale dans les perforations gastro-jéjunales. Je me suis d'ailleurs abstenu toujours depuis d'examiner le grêle au delà des 20 premiers centimètres, cette manœuvre ayant la réputation d'être shockante, ce qui d'ailleurs semble surtout dépendre de la façon brutale ou douce dont elle est exécutée.

Le hasard a fait que, de 1927 à 1930, je n'ai pu observer aucun cas nouveau de perforation gastro-intestinale ; depuis 1930, j'ai observé cinq nouveaux cas, ce qui est encore très peu sur plus de 2.000 interventions.

Je dois dire tout de suite que la série n'est pas brillante comme résultats : sur 5 cas, 3 décès, 2 guérisons. Mais il faut noter que dans 2 cas sur 5 il s'agissait non d'ulcères, mais de cancers perforés histologiquement vérifiés ; or, il est banal de dire en chirurgie gastrique que le cancéreux est beaucoup moins résistant que l'ulcéreux. Il est d'ailleurs curieux de constater que les cas de cancers perforés sont, par tous les auteurs, soigneusement éliminés des statistiques de perforations gastriques publiées jusqu'à présent.

La série est trop faible pour qu'on puisse en dégager aucune notion d'ensemble. Je veux noter les points qui pourraient classiquement servir à établir un pronostic. D'emblée, il faut d'ailleurs séparer un décès par pneumonie de 2 décès par péritonite.

L'âge du malade varie, sans grande valeur pronostique : décès par péritonite à trente-trois et soixante-huit ans, par pneumonie à cinquante-cinq ans : guérison à trente-huit et cinquante ans.

Le temps écoulé entre la perforation et l'opération n'a, lui aussi, qu'une valeur pronostique imprécise : décès par péritonite après intervention aux cinquième et vingt-quatrième heures ; décès par pneumonie après intervention à la vingt-huitième heure ; guérisons après interventions aux neuvième et vingtième heures.

Je ne parle pas de la technique employée : tous ces malades ont été traités de la même façon par suture de la perforation et gastro-entérostomie postérieure transmésocolique.

L'étude bactériologique du contenu péritonéal n'a pas été faite. On sait que de grandes séries ont démontré l'inconstance de la valeur pronostique de ces recherches.

Reste enfin le facteur pronostic que j'étudie aujourd'hui. Celui-ci m'a semblé revêtir une valeur toute particulière : *les 2 malades qui présentaient de la dilatation nette du haut jéjunum à l'intervention sont morts des progrès de leur péritonite. ou plus exactement d'iléus paralytique ; les malades guéris (ainsi que la malade morte de pneumonie, mais après reprise normale des fonctions intestinales) présentaient à l'intervention un haut jéjunum absolument normal d'aspect.*

Tels sont les faits dans leur simplicité. J'ai été surpris de ne pas trouver ce signe si évident dans ce qu'il m'a été possible d'étudier dans la littérature française ou étrangère. Comment peut-on expliquer cette dilatation et son importance pronostique.

Les morts post-opératoires me semblent dues à la péritonite et plus particulièrement à l'iléus paralytique qu'elle détermine. L'observation que j'ai détaillée ici donne à penser que l'iléus paralytique, à l'inverse de l'occlusion par obstacle mécanique, commence en haut et progresse de haut en bas. Cette solution me semble encore confirmée par le fait suivant : j'ai récemment opéré un kyste de l'ovaire tordu, six jours après le début de la torsion, chez une malade de soixante et un ans ; à l'intervention, pratiquée beaucoup trop tardivement chez une malade déjà gravement shockée, j'ai trouvé le grêle dilaté à sa partie moyenne ; la longueur de la laparotomie me le permettant facilement, j'ai vérifié que les 2/3 supérieurs du grêle étaient dilatés, d'autant plus fortement que l'on remontait plus haut, et sans mouvements péristaltiques ; le 1/3 inférieur était normal. Malgré tous les soins, y compris les injections salées à hautes doses, la malade mourut quarante-huit heures après sans que l'intestin ait repris son fonctionnement.

Dans ces conditions, je serais tenté d'admettre que la *dilatation de la 1re ou des 1res anses jéjunales n'est que le stade de début d'un iléus paralytique.*

Un dernier point est à souligner : c'est que, mis en éveil par mes observations antérieures, j'ai traité d'emblée après l'opération nos malades par les injections de sérum salé sous-cutanées et intraveineuses, et les lavements de sérum hypertonique, en plus des médicaments classiques. Malgré cela, je n'ai pu enrayer les progrès de la paralysie iléale, et obtenir une reprise des fonctions intestinales. J'ajoute qu'étant donnée la marche de la paralysie, toute tentative de *fistulisation* de l'intestin semble vouée à l'échec ; la marche descendante explique, en effet, assez bien les échecs constants des fistulisations dans ces cas.

En résumé, mais ceci sous réserve de confirmation par l'étude de grandes séries de cas, étude que je viens solliciter aujourd'hui (car il se

peut que le hasard seul ait joué dans une courte série de 6 cas), j'estime :

1° Que l'aspect normal de la 1re anse jéjunale, au cours d'une intervention pour perforation gastrique ou duodénale, permet de donner un pronostic favorable, sauf complication extra-abdominale;

2° Que la dilatation nette de la 1re et *a fortiori* des 1res anses jéjunales doit faire porter un pronostic défavorable, mais cette règle me semble moins absolue que la précédente. Je fais cette restriction à cause d'un dernier cas, opéré à l'hôpital, où il existait une dilatation assez marquée du début du jéjunum; malgré cela, le malade ne mourut qu'au seizième jour après l'intervention. Il m'est malheureusement impossible de faire état de ce fait, aucune donnée précise sur l'évolution post-opératoire ne m'ayant été communiquée par le Service responsable.

Épispadias grave guéri par plicature vésico-urétrale,

par **M. Jean Gautier** (d'Angers), membre correspondant national.

J'ai l'honneur de présenter une observation d'épispadias grave dont l'incontinence fut guérie grâce à une plicature de la région sphinctérienne pratiquée par voie sous-pubienne.

Le jeune L..., âgé de cinq ans, était atteint d'épispadias grave avec absence presque totale de verge et incontinence absolue des urines.

La nuit, à cause du décubitus dorsal, il ne perdait pas ses urines, mais dès qu'il se levait l'incontinence apparaissait et persistait toute la journée, pour ne disparaître que par le coucher. Aussi était-il obligé de se garnir constamment et présentait-il des lésions cutanées entretenues par l'irritation constante de l'urine.

A l'examen, on est frappé par l'absence de verge. Au-dessus des bourses de développement normal se trouve sur le même plan qu'elles un petit orifice d'où sort l'urine presque goutte à goutte.

Le raphé médian des bourses paraît pénétrer dans cet orifice dont la limite supérieure est formée par un bourrelet cutané à concavité dirigée en bas.

Derrière le prépuce, on sent une petite masse de consistance ferme qui est le gland qu'on ne peut faire saillir à l'extérieur.

Dans une première opération, faite en 1932 et dont je n'ai pas le compte rendu, on aurait libéré, suivant la technique classique, l'embryon de verge, mais sans amélioration notable. Le petit malade urinait au moins toutes les demi-heures et était constamment mouillé.

Lorsque je le vois en novembre 1933, le rudiment de verge est un peu plus apparent qu'avant l'opération. Le prépuce, surtout développé à sa partie inférieure, masque encore complètement le gland. Celui-ci, cependant, est facilement extériorisé et l'on constate que sa face supérieure plane présente une ébauche de gouttière très étalée qui remonte vers la racine de la verge en se rétrécissant et en s'incurvant. Elle constitue profondément avec la muqueuse préputiale un orifice infundibuliforme qui se continue avec l'urètre postérieur.

Le cathétérisme montre que l'urètre dans sa totalité est de diamètre supérieur à la normale. Il admet facilement une bougie n° 14 qu'on peut aisément faire progresser jusque dans la vessie sans éprouver d'obstacle.

On est donc en présence d'une malformation totale de l'urètre atteignant également la région sphinctérienne.

L'examen est complété par une radiographie qui révèle un élargissement très prononcé de la symphyse.

Etablissant une analogie entre cet épispadias et une petite exstrophie vésicale chez une petite fille que j'avais guérie par plicature vésico-urétrale, je me décide à intervenir par la voie sous- et rétro-pubienne, afin d'essayer de refaire un sphincter vésical. Une sonde est introduite dans l'urètre pour servir de repère et éviter de léser les tissus fragiles qui forment la paroi supérieure de l'urètre profond et pour calibrer le nouvel urètre qui résultera de la plicature.

Sous chloroforme, je fais une incision en Y renversé dont la branche unique prépubienne se divise au niveau de la naissance de la verge en deux branches qui encadrent celle-ci. Après section des attaches pubiennes de la verge, cette dernière est isolée jusqu'au ligament transverse. On désinsère alors au bistouri le ligament sous-pubien et on décolle aisément l'urètre et le col de la vessie en remontant très haut derrière le pubis. Les ligaments pubo-vésicaux sont facilement rompus au doigt et la graisse de la cavité de Retzius vient même faire hernie dans la plaie. On a ainsi très nettement étalés sous les yeux la partie inférieure de la vessie et l'urètre postérieur au niveau duquel la sonde est sentie recouverte par une mince paroi.

Je fais alors par points séparés une première plicature longitudinale allant de la vessie à l'urètre bulbaire. Ce premier accolement est enfoui sous un second plan de points séparés qui prennent très largement de chaque côté, aussi loin que possible. Le point le plus élevé qui empiète sur la vessie est amarré contre le pubis; il en est de même du dernier point urétral. Les parties molles sont réunies au tissu cellulaire pré- et sous-pubien et la peau est suturée en un seul plan longitudinal pour augmenter la longueur de la racine de la verge.

Les suites opératoires se passent sans incident. La sonde à demeure est enlevée au bout de quarante-huit heures. Dès ce moment, les mictions deviennent satisfaisantes. Pendant quelques jours il y eut encore une ou deux mictions spontanées, involontaires, mais, au bout d'une semaine, tout était rentré dans l'ordre. Le malade éprouvait normalement le besoin d'uriner et pouvait garder ses urines pendant deux heures. Le résultat s'est maintenu depuis, et le malade a une continence normale.

Pour parachever cette guérison on pourra, un peu plus tard, reconstituer l'urètre antérieur, suivant les procédés classiques, ce qui, grâce à l'abondance des tissus et à la largeur de la gouttière, sera relativement aisé.

Je tenais toutefois à vous montrer dès maintenant ce résultat, afin de bien souligner la rapidité, l'importance et la qualité de la guérison ainsi obtenue.

Deux ordres de remarques me paraissent devoir être faites à propos de cette observation : les unes concernent les lésions, les autres la technique suivie.

Il me semble, en effet, qu'on peut diviser les incontinences de l'épispadias en deux variétés : les incontinences réflexes qui sont guéries par les interventions classiques qui ont pour but la réfection de l'urètre antérieur. La région sphinctérienne n'est pas atteinte, la lésion restant localisée à la partie antérieure de l'urètre. Dans ce cas, le cathétérisme urétral montrerait un sphincter suffisant.

A l'opposé de cette forme simple se trouvent les incontinences qu'on peut qualifier d'organiques ou d'anatomiques. Dans celles-ci, l'aplasie existe non seulement au niveau de l'urètre antérieur, mais s'étend également sur l'urètre postérieur et le sphincter vésical. Le cathétérisme alors ne rencontre aucun obstacle ou fait sentir seulement un sphincter paresseux et insuffisant. L'absence de la paroi supérieure de l'urètre se continue profondément jusque sur le col de la vessie; mais, à ce niveau, la lésion est mas-

quée par le tissu celluleux péri-urétral et péri-cervical ainsi que j'ai pu le constater au cours de l'intervention.

Cette aplasie totale de la partie supérieure de l'urètre qui représente une forme de passage entre l'épispadias simple et la petite exstrophie de la vessie ne peut être guérie par l'intervention habituelle, classique. Par contre, le procédé que j'ai l'honneur de proposer et qui porte sur la région sphinctérienne, point de départ de l'incontinence, peut, ainsi que le démontre l'observation que j'apporte, assurer la guérison de cette infirmité.

Le mode d'action de cette technique pourrait être interprété de la façon suivante :

La plicature large de la région vésico-urétrale constitue un bloc fibreux solide qui complète la région sphinctérienne là où elle était déficiente et sert de point d'appui au muscle dans sa contraction tonique ; ainsi est formé un anneau musculo-fibreux ou même musculaire. Les fibres sphinctériennes viennent en contact intime et s'adossent par une large surface là où primitivement elles étaient séparées par une zone aplasiée. Le sphincter est ainsi reconstitué et l'histoire du malade, que je viens de signaler, montre qu'il peut récupérer un fonctionnement normal. Sans doute, il était impossible de fournir une preuve histologique : le critérium fonctionnel étant le seul pouvant être invoqué, ce qui d'ailleurs est, je pense, suffisant.

La technique de cette intervention est très simple.

Cette voie sous-pubienne permet, grâce à la désinsertion du ligament sous-pubien, d'avoir un jour très grand sur le carrefour vésico-urétral. On peut, en outre, de cette façon, avoir une vue très étendue sur la vessie qui s'abaisse très facilement après la désinsertion, avec le doigt, des faibles ligaments pubo-vésicaux. Je dois d'ailleurs ajouter que chez l'adulte il en est de même, ainsi que j'ai pu l'observer chez deux femmes ayant de l'incontinence absolue des urines que j'ai guéries par une intervention analogue.

Pour faciliter la plicature urétrale, il est bon de commencer assez haut sur le col de la vessie, là où se trouve un tissu abondant et lâche.

L'accolement se fait aisément et se continue avec plus de facilité sur l'urètre. Il me semble inutile et difficile de reconstituer les plans fibreux pré-urétraux dont le rôle est secondaire et qui sont remplacés d'ailleurs par le tissu cicatriciel.

On pourrait se demander comment évoluera plus tard le lobe antérieur de la prostate. Il est probable que le groupe glandulaire antérieur participe de l'aplasie de l'urètre et ne causera ultérieurement aucun trouble.

Il est évidemment impossible de se baser sur un seul cas pour juger définitivement de la valeur d'un procédé. S'il m'avait été aisé de trouver d'autres épispadias, j'aurais attendu d'en avoir une série avant de présenter cette nouvelle intervention. Malheureusement, cette malformation est rare et je suis heureux de vous apporter une guérison dans un cas qui, jusque-là, paraissait au-dessus de toute thérapeutique. Aussi, j'espère que, grâce à ce procédé, on pourra, plus aisément et mieux, lutter contre cette infirmité qui, d'après les meilleures statistiques, reste encore incurable dans 50 p. 100 des cas.

Indications de la résection arthroplastique de la hanche pour certaines pseudarthroses du col fémoral,

par M. **Paul Mathieu**.

Un certain nombre de pseudarthroses du col du fémur se présentent dans des conditions telles que leur traitement par la chirurgie réparatrice n'a plus de chances sérieuses de succès. Tantôt il s'agit de fractures traitées par des méthodes réparatrices (enchevillement péronier, vissage) avec échec constaté, tantôt il s'agit de fractures nettement pathologiques, avec résorption rapide du fragment cervical, altérations de la tête, et l'on sait que la fréquence de cette variété de fractures du col est loin d'être négligeable. Girode et Leveuf ont insisté sur ce point, indiquant en particulier le rôle joué par la syphilis, ce que confirment les observations que j'ai récemment publiées avec Padovani.

C'est à ces pseudarthroses graves que les chirurgiens ont réservé des méthodes de traitement palliatif très diverses : quelquefois l'arthrodèse de la hanche, plus souvent, surtout en Europe centrale, l'ostéotomie sous-trochantérienne du fémur à point d'appui pelvien, du genre de la « bifurcation de Lorenz », mais de toutes ces interventions palliatives aucune ne me paraît présenter autant d'intérêt que la résection arthroplastique de la hanche.

J'ai pratiqué 11 résections arthroplastiques de la hanche pour pseudarthroses graves du col ; je tiens à faire remarquer que j'ai pratiqué au moins autant d'opérations restauratrices et que j'estime celles-ci infiniment préférables quand elles peuvent être utilisées avec chances de succès. Il n'est donc pas dans mon intention de mettre en parallèle les résections avec les opérations restauratrices.

Sur la technique suivie dans mes interventions, je serai bref ; elle correspond, à quelques détails près, à celle que j'ai décrite dans le *Journal de Chirurgie* (juillet 1931). Une seule fois (obs. II) j'ai utilisé l'interposition aponévrotique. Dans les autres cas, j'ai cherché surtout à faire une intervention rapide et j'ai négligé cette interposition. Le grand avantage de l'opération ainsi réglée est en effet d'être simple et non choquante. Les soins post-opératoires qu'elle nécessite sont assez courts puisque aujourd'hui je ne prolonge pas l'immobilisation plâtrée au delà du vingt et unième jour, commençant à ce moment la mobilisation dans le lit, pour permettre la marche au bout de quatre à cinq semaines après l'opération. Je ne suis arrivé à cette simplification de l'intervention et de ses suites que progressivement, instruit que j'étais par l'évolution des cas antérieurs. J'ajoute qu'après la résection je n'exagère plus la mise en rotation interne du membre inférieur ; cette exagération ajoutée à une immobilisation trop prolongée m'a valu, dans 2 cas, une rotation interne persistante du membre inférieur qui est parfaitement évitable (obs. VII et VIII). L'échec de l'opération réparatrice tentée n'est pas toujours due à une erreur de technique, toutefois cette erreur (greffon ou clou de Smith Petersen placé trop postérieu-

rement dans la tête) est indiscutable; il faut le reconnaître (obs. III, VIII). Mais, je le répète, je n'oppose nullement la résection à une opération restauratrice dont j'estime la réussite toujours préférable. Il est bien entendu, d'autre part, que, parmi les pseudarthroses invétérées, je n'opère que celles qui comportent des troubles fonctionnels graves. Il n'y a pas avantage marqué à opérer les pseudarthroses appuyées non douloureuses permettant une marche suffisante.

Voici le résumé de mes observations :

Observation I. — R..., soixante-deux ans. Entre à l'hôpital Saint-Louis le 23 octobre 1930 pour pseudarthrose du col à gauche. Suite de fracture cervicale en août 1930 (malade atteinte de Σ). Résection arthroplastique de la hanche gauche le 11 novembre 1930 (P. Mathieu). Revue en juillet 1931. Bon résultat fonctionnel, marche avec une canne. Mouvements de flexion à 45°, peu de douleurs.

En octobre 1931, fracture transversale droite, traitée par extension continue à Rueil pendant six mois. Entre le 9 décembre 1932 à l'hôpital Cochin pour pseudarthrose du col à droite. L'impotence est totale. Résection arthroplastique de la hanche droite le 21 janvier 1933. Reprise de la marche en avril 1933, résultat fonctionnel assez satisfaisant. En août 1933, la malade revient dans le service pour fractures sous-condyliennes bilatérales des fémurs; fractures pathologiques actuellement consolidées.

Obs. II. — P..., trente ans, terrassier. Fracture transversale gauche le 20 avril 1931 (chute de 3 mètres de haut), traitée pendant trois mois par un appareil plâtré en Corse. Entre le 20 octobre 1931 à Cochin avec une pseudarthrose du col gauche, une forte résorption du fragment externe est notée. Résection arthroplastique le 3 novembre 1931 (avec interposition aponévrotique). Mouvements de flexion, d'abduction, très étendus. La flexion dépasse 30°. Le blessé marche bien mais souffre un peu et éprouve une sensation de craquement dans la hanche. Retourné en Corse, il a donné depuis de ses nouvelles satisfaisantes.

Obs. III. — B..., soixante-huit ans. Fracture transversale gauche (par faux pas) le 9 août 1932. Vue le 10 septembre 1932, date de son entrée à Cochin. Enchevillement péronier (Dr Huet) le 21 septembre 1932. Résultat immédiat excellent, mais les difficultés de la marche apparaissent en janvier 1933, le greffon a quitté la tête. Résection arthroplastique (P. Mathieu) le 18 février 1933. R. Malade parti en province. Marche satisfaisante.

Obs. IV. — G...., soixante ans, cultivateur. Fracture transversale droite datant du 21 octobre 1932 (chute de bicyclette), traitée par extension continue pendant soixante jours en province. Pseudarthrose, avec impotence presque totale, résorption étendue du col. Résection arthroplastique le 4 mars 1933. Actuellement (janvier 1934) hanche indolore, flexion assez étendue, marche encore avec une canne (renseignements écrits par le blessé).

Obs. V. — D..., trente-neuf ans. Fracture du col du fémur droit le 23 décembre 1930, traitée par extension continue (dans un autre service). Reprise de la marche au bout de quatre mois : marche pénible, douloureuse, en attitude vicieuse. L'impotence s'aggrave, la blessée entre dans le service le 14 mars 1933 avec les signes d'une pseudarthrose du col. Résection arthroplastique le 18 mars 1933. Reprise de la marche fin avril. Sort le 22 mai. Revue le 26 janvier 1934. Souffre un peu après une marche prolongée. Attitude du membre normale, flexion de 25°, abduction et adduction très limitées.

Obs. VI. — B..., cinquante-six ans. Fracture transcervicale en septembre 1933, traitée par appareil de Thomas, en province. Vue en avril 1933 avec les

signes d'une pseudarthrose serrée très douloureuse, rotation externe extrêmement prononcée. Marche difficile. Résection arthroplastique le 8 mai 1933. Actuellement membre en position normale, 25° de flexion, hanche indolore. Peut marcher sans cannes.

Obs. VII. — H..., trente-cinq ans. Fracture transversale, presque spontanée, chez un syphilitique (Wassermann +++). Le 19 janvier 1933 (le blessé sent sa hanche s'affaisser en portant un sac de 80 kilogrammes), l'impotence devient totale un mois après. Vu le 19 février 1933 ; traitement anti-Σ énergique. Enchevillement péronier le 4 avril 1933. Fracture du greffon quelques jours après (dans le lit). Résection arthroplastique le 8 juin 1933.

Actuellement, ne souffre pas, marche facilement, la hanche un peu raide, flexion 35°, abduction active limitée, rotation interne conservée, légère attitude vicieuse en rotation externe, abduction.

Obs. VIII. — D..., cinquante-huit ans. Fracture transcervicale du col du fémur le 29 mars 1933. Enclouage (Smith Petersen) le 6 avril 1933. Le clou placé trop en arrière quitte la tête. On l'extrait le 30 mai, et, devant les signes de pseudarthrose constituée : résection arthroplastique le 17 juillet 1933. La malade marche bien sans douleurs. Mouvements assez limités, bonne attitude du membre sauf une légère rotation interne persistante.

Obs. IX. — C..., cinquante-cinq ans. Fracture du col le 6 juin 1933, traitée en province par extension continue. Entre dans le service le 8 juin 1933 avec une pseudarthrose du col et une impotence fonctionnelle absolue. Enchevillement péronier par arthrotomie, le 25 juillet 1933. Fracture du greffon péronier constatée le 5 septembre. Résection arthroplastique le 2 décembre 1933. La malade souffre peu, flexion de la hanche 30°, abduction et adduction très limitées. Marche bien avec une canne.

Obs. X. — P..., soixante-neuf ans. Fracture transcervicale le 4 décembre 1933. Etant donné l'âge de la malade peu favorable pour une longue immobilisation, on propose une résection d'emblée. L'arthrotomie montre un fragment capital très aminci. Résection arthroplastique le 19 décembre 1933. La malade commence à marcher au bout d'un mois.

La mortalité opératoire a été nulle ; j'ajoute que les nombreuses résections arthroplastiques que j'ai pratiquées pour d'autres lésions (arthrites déformantes, luxations traumatiques anciennes) n'ont pas non plus comporté de mortalité. Il en résulte une notion importante au sujet de la bénignité de l'opération. Je n'ai pas non plus d'accident infectieux local à signaler. Ma première opérée a fait une infection pulmonaire grave, sans retentissement au niveau de sa résection.

Au point de vue fonctionnel, voici exactement rapportées mes constatations chez mes opérés que j'ai tous revus ou dont j'ai eu des nouvelles écrites. Je mets à part l'observation I dans laquelle il s'agissait de fractures successives des deux cols, et qui, après résection des deux côtés, s'est, au cours d'un exercice de marche, fracturé les deux fémurs au-dessus du genou. Cette pauvre femme commence à se lever depuis quelques jours seulement. En général, la mobilité obtenue au niveau de la hanche est restreinte, 20°-25° de flexion pour le moins, 50° au plus (obs. II). Dans quelques observations on note une conservation notable des mouvements de rotation et des mouvements d'abduction et d'adduction, d'autres ont ces mouvements très réduits, presque supprimés. Je n'ai pas encore pu déter-

miner toutes les raisons de ces résultats variables, mais les résections qui suivent une opération restauratrice sont particulièrement suivies d'enraidissement. Il est certain que l'interposition aponévrotique semble très favorable à l'augmentation d'étendue des mouvements. J'ai fait la même remarque dans mes opérations de résection pour arthrite déformante,

Par contre, si les mouvements sont peu étendus, les malades ne souffrent pas, ceux qui ont des mouvements importants conservés se plaignent davantage de souffrir après la marche.

Les résections arthroplastiques donnent un parfait appui au bassin sur le membre inférieur; le moignon cervical, si petit qu'il ait été dans certaines interventions, bute nettement sur le plafond du cotyle. Les opérés marchent de façon satisfaisante. Aucun, sauf la malade de l'observation I, ne marche avec des béquilles. La plupart gardent habituellement une canne, mais peuvent marcher sans appui. Il est utile, bien entendu, de faire porter aux réséqués une petite talonnette pour compenser le léger raccourcissement que donne la résection.

Je tiens à insister sur l'importance des soins post-opératoires qui exigent un personnel très dévoué et s'intéressant à l'amélioration des résultats. Ma dernière opérée, femme de soixante-dix ans, a marché un mois après l'opération. C'est une condition excellente pour le résultat fonctionnel ultérieur.

J'ai voulu, par cette communication, insister sur la grande ressource que constitue la résection arthroplastique de la hanche dans le traitement des pseudarthroses du col du fémur les plus graves, celles qui ne sont plus justiciables d'un traitement réparateur.

M. Alglave : A l'appui de la communication de notre collègue Mathieu je rappellerai que je vous ai présenté dans le passé des faits analogues à ceux dont il vient de nous parler. Mes résultats ont été dans l'ensemble très satisfaisants, étant donnée la gravité de cette fracture du col.

Ma technique opératoire était très simple, et je mobilisais mes opérés après dix à douze jours dans leur lit. La plupart ont marché après un mois à six semaines.

L'opération de résection de la tête fémorale avec modelage du col est, en pareil cas, une bonne opération.

M. E. Sorrel : M. Mathieu vient de nous présenter une série fort intéressante de beaux documents sur l'opération de Whitman dans les fractures du col. Elle donne des résultats fonctionnels excellents et la pièce si démonstrative que nous a montrée ici même, il y a quelques années, notre regretté collègue Dujarier prouvait bien qu'il ne pouvait guère en être autrement.

Pour les vieilles pseudarthroses du col, je crois qu'il n'y a pas à hésiter à avoir recours à cette opération.

La seule question qui se pose est de savoir s'il faut la préférer aux enchevillements lorsqu'on estime que par suite de l'âge du malade, de la forme de la fracture... on pense ne pas obtenir de consolidation par les moyens orthopédiques seuls. Pour ma part, je crois qu'il doit en être souvent ainsi.

PRÉSENTATION DE MALADE

Fermeture d'une fistule bronchique par l'électrocoagulation,

par M. **P. Moulonguet.**

Au mois de mai dernier, Robert Monod, dans sa communication sur les abcès du poumon, nous a indiqué un procédé de fermeture des fistules bronchiques grâce à l'emploi du bistouri électrique.

J'ai eu l'occasion d'utiliser avec beaucoup de satisfaction ce procédé très simple et je vous présente le malade guéri. Il s'agissait d'une fistule broncho-cutanée, difficile à guérir parce que située, comme la radiographie lipiodolée des bronches le montrait, sur le trajet d'une grosse bronche du lobe inférieur. J'ai réussi à fermer cette fistule en l'électrocoagulant de la façon suivante : la fistule est cathétérisée par la pointe du bistouri électrique enfoncée de 3 centimètres, une fois l'aiguille en place j'ai fait passer le courant coagulant d'intensité moyenne pendant une dizaine de secondes. La fistule a d'abord été obturée fonctionnellement par l'escarre de coagulation et, à la faveur de cette obturation, la cicatrice s'est faite. La fistule est tarie depuis le jour même de cette petite manœuvre.

Nous devons remercier Robert Monod de nous avoir fait connaître ce procédé de cure d'une lésion très difficile à guérir.

M. Robert Monod : Je remercie M. Moulonguet d'avoir fait allusion à mon procédé de fermeture des fistules bronchiques par l'électro-coagulation. Il simplifie beaucoup le traitement, sans lui si compliqué, de ces fistules.

Cependant, il est préférable de ne pas se hâter d'obtenir cette fermeture pour deux raisons : la première est qu'un grand nombre de fistules bronchiques se ferment spontanément si on a la patience d'attendre ; la seconde est qu'en les fermant prématurément on risque de déclencher, comme je l'ai observé, des accidents de rétention qui persistent jusqu'au moment où l'escarre tombe et où le drainage par la fistule se rétablit.

Je crois donc que le procédé de l'électro-coagulation, qui m'a toujours donné jusqu'à présent des résultats positifs, mais qui demande dans certains cas deux ou trois séances, est excellent à la condition d'y avoir recours avec un certain recul.

Le Secrétaire annuel, J. Berger.

Paris. — A. Maretheux et L. Pactat, imp., 1, rue Cassette.

BULLETINS ET MÉMOIRES

DE LA SOCIÉTÉ NATIONALE DE CHIRURGIE



Séance du 7 Février 1934.

Présidence de M. Georges LABEY, *président.*

PROCÈS-VERBAL

La rédaction du procès-verbal de la précédente séance est mise aux voix et adoptée.

CORRESPONDANCE

La correspondance comprend :

1° Les journaux et publications périodiques de la semaine.

2° Une lettre de M. Raoul-Charles MONOD demandant un congé de trois semaines.

3° Des lettres de MM. BASSET, LANCE, MAISONNET, OUDARD s'excusant de ne pouvoir assister à la séance.

4° Une lettre de M. JENTZER (Genève) remerciant la Société de l'avoir nommé membre correspondant étranger.

5° Une lettre de M. Jean VUILLIÈME remerciant la Société de lui avoir attribué le prix Jules Hennequin.

6° Une lettre de M. Henri FISCHER remerciant la Société de lui avoir attribué le prix Dubreuil.

7° Une lettre de M. MOUCHET demandant l'honorariat.

8° Un travail de MM. O. FRANCKE et N. FALCOIANU (Jassy), intitulé : *Fistule biliaire totale précoce consécutive à une gastrectomie pour ulcère. Cholécysto-jéjunostomie. Guérison.*

M. OKINCZYC, rapporteur.

9° Un travail de M. J. MAES (Abbeville), intitulé : *Observation d'opération d'Ody.*

M. Ch. LENORMANT, rapporteur.

10° Un travail de M. Merry (Gien), intitulé : *Résultat d'une sympathectomie veineuse faite il y a dix ans.*

M. Ch. Lenormant, rapporteur.

11° Un travail de M. Jean Bernardbeig (Toulouse), intitulé : *Péritonite typhique par perforation. Suture. Drainage. Appendicostomie. Guérison.*

M. Moure, rapporteur.

12° Un travail de M. Rolland (Marine), intitulé : *A propos de 2 cas d'hémorragies consécutives à l'appendicectomie.*

M. Auvray, rapporteur.

13° Un travail de MM. Rouzaud et Bourllec, intitulé : *A propos d'un cas d'appendicite pelvienne* est déposé aux Archives sous le n° 33.

14° Un travail de M. Boulay (Saint-Amand-Montrond), intitulé : *Péritonites généralisées par rupture de pyosalpinx* est déposé aux Archives sous le n° 34.

Des remerciements sont adressés aux auteurs.

RAPPORTS

Hématome intracérébral isolé. Évacuation. Guérison,

par **M. Jean de Lauwereyns** (de Valenciennes).

Rapport de M. P. Mouloñguet.

M. G... (René), tente de se suicider le 12 septembre 1933 et se tire un coup de revolver dans la région temporale droite.

Le blessé, quelques heures après, bien que légèrement obnubilé, répond aux questions, ne présente pas de troubles des réflexes, de la sensibilité, de la motilité, ni de la parole. Le pouls bat soixante fois à la minute.

Il existe un hématome considérable de l'orbite droite, avec gonflement des paupières, ecchymoses palpébrales et sous-conjonctivales, exophtalmie, parésie du droit supérieur droit.

Examen oculaire du 13 septembre 1933 (Dr Andt). — L'œil droit présente des hémorragies rétiniennes profuses. Pas d'hémorragie du vitré. Il n'existe pas de stase papillaire; les vaisseaux centraux ne sont pas modifiés dans leur apparence. Réaction pupillaire normale. Tonus normal. Vision très réduite. Champ visuel conservé, sauf dans toute la partie inférieure.

L'œil gauche est d'apparence extérieure normale. Aucune lésion du fond d'œil : *pas d'œdème papillaire.* Vision normale.

Cet état persiste pendant les trois jours suivants, au cours desquels le blessé se plaint, en outre, d'une céphalée croissante. Le quatrième jour, on constate une légère hyperréflectivité rotulienne et une ébauche de signe de Babinski à droite.

Une ponction lombaire pratiquée ce jour ramène du liquide rosé dont la rapidité d'écoulement témoigne d'une hypertension notable. 20 cent. cubes de liquide céphalo-rachidien sont prélevés. La rachicentèse améliore légèrement la céphalée.

L'état reste stationnaire jusqu'au *huitième jour* où la céphalée augmente et

où s'installe un état de torpeur progressivement croissant. Soustraction de 25 cent. cubes d'un liquide céphalo-rachidien xanthochromique, puis, le lendemain, nouvelle ponction lombaire.

Le onzième jour, l'obnubilation s'est accrue. La fréquence du pouls est tombée à 52.

Le projectile peut être maintenant, après résorption de l'hématome environnant, palpé dans l'épaisseur du muscle temporal gauche.

Il n'existe ni paralysie, ni convulsions localisées ou diffuses.

L'hématome orbitaire droit se résorbe assez rapidement en une dizaine de jours. L'œil reprend sa place normale. La parésie du droit supérieur disparaît.

Les hémorragies rétiniennes de l'œil droit, moins épaisses, laissent voir une déchirure choroïdienne large, supérieure et transversale, elles descendent jusqu'à la région maculaire.

Devant cet ensemble de symptômes, et sur les conseils de M. le Dr Fournier, une *trépanation exploratrice et décompressive gauche* est décidée.

Après incision en fer à cheval à pédicule inférieur dans la région temporale, le lambeau cutané est rabattu vers le bas; l'aponévrose est incisée verticalement, le muscle temporal dissocié et écarté latéralement, après avoir, chemin faisant, extrait le projectile (une balle blindée de 6mm35). Une brèche osseuse, grande comme une pièce de 5 francs d'argent, est pratiquée dans l'écaille de l'os temporal. La dure-mère, perforée par la balle à 5 millimètres en avant d'une artère méningée moyenne intacte, est normalement colorée, mais ne présente pas de battements et semble tendue.

Pour éviter les risques d'une hernie cérébrale, tout en poursuivant l'exploration, une ponction est pratiquée à l'aiguille, 1 centimètre en arrière du trou de sortie de la balle. L'aspiration ne relève pas la présence de sang sous la dure-mère. Sous le contrôle du vide, l'aiguille est enfoncée obliquement, légèrement de bas en haut, et d'arrière en avant, suivant le tracé présumé de la balle.

A 25 millimètres de profondeur environ, la seringue aspiratrice se remplit d'un liquide séro-hématique noirâtre. Une incision verticale de 20 millimètres est pratiquée sur la dure-mère et permet de constater, entre ses lèvres écartées par deux pinces, que l'aspect extérieur du cerveau est normal; une sonde cannelée est introduite dans la substance cérébrale suivant la même direction que l'aiguille, et retirée. Par le trajet ainsi créé s'échappent en bavant *20 cent. cubes de sang environ*. A la suite de cette évacuation, le cerveau commence à battre et anime les pinces, placées sur les lèvres de l'incision méningée, de mouvements rythmés.

La dure-mère n'est pas refermée. Après asséchement de la plaie, le muscle et l'aponévrose temporale sont suturés aux catguts, la peau aux crins.

Dès son réveil, le blessé semble plus présent.

Dans les jours qui suivent, la céphalée s'estompe, le pouls reprend sa fréquence normale. Dès le lendemain, l'obnubilation disparaît. Quatre jours après la trépanation, le blessé s'assied dans son lit.

Examen oculaire du 27 septembre : état du fond de l'œil droit identique. Œil gauche : stase papillaire légère, flou du contour papillaire sans modification des vaisseaux.

Le 14 octobre 1933 : état du fond de l'œil droit sans modification, papille optique normale dans tous ses détails. L'acuité visuelle centrale de l'œil droit est nulle, en raison des lésions hémorragiques rétiniennes descendant jusqu'à la région maculaire. Champ visuel : marque toujours une lacune importante dans toute la partie inférieure.

Œil gauche : papille toujours œdématiée à un faible degré. Les artères rétiniennes ont un calibre normal. L'acuité visuelle de cet œil est normale. Les pupilles sont normales, réagissent normalement et sont égales.

Le blessé sort guéri vingt jours après l'opération.

Les hématomes intracérébraux sont tenus pour très rares. C'est une opinion qui n'est tout à fait exacte que si on entend les *hématomes intracérébraux isolés, collectés*, ayant une physionomie clinique autonome.

Les autres variétés, en effet, sont relativement fréquentes : que ce soient les contusions cérébrales hémorragiques (Auvray), bouillie cérébrale sanglante, plutôt qu'hématome véritable, ou bien les hématomes vrais mais multiples (Routier[1], Couteaud, Lannelongue et Mauclaire[2], Cadenat[3]), ou encore les hématomes cérébraux rompus dans les ventricules et ayant entraîné une inondation ventriculaire. Tous les travaux insistent sur la part prépondérante que prennent ces lésions cérébrales complexes dans l'évolution trop souvent funeste des traumatismes craniens (Lecount et Apfelbach[4], Bacon et Lecount[5], Martland et Beling[6], Duret). Actuellement, ces lésions ne nous apparaissent pas curables. Leur étude en est à la phase anatomo-pathologique.

Au contraire, les hématomes intracérébraux typiques et isolés sont susceptibles d'être opérés avec le même succès que celui de M. de Lauwereyns, et ce sont eux seulement que je veux retenir dans ce rapport. Puisqu'il s'agit d'une lésion curable, il importe que nous soyons préoccupés de la rechercher cliniquement et au cours de la trépanation. J'ai eu l'attention attirée sur cette question, qui me paraît avoir un intérêt pratique réel, par un cas que j'ai opéré il y a quelques années.

M. B..., âgé de vingt-cinq ans, est blessé à la tête en se promenant au voisinage d'un champ de tir, par une balle de fusil Lebel. Il en résulte une plaie du cuir chevelu de la région pariétale gauche. La balle a frôlé le crâne. Aussitôt la main droite est paralysée, le blessé ne perd pas connaissance.

Les jours suivants l'état reste inchangé, la main est paralysée complètement, l'avant-bras et le bras droits sont parésiés avec des réflexes tendineux exagérés. Il n'y a jamais eu de crise épileptique. Les autres membres sont intacts. L'état psychique du blessé est normal.

Le blessé m'est montré au bout de douze jours par le Dr Brouxel. Après consultation avec notre collègue Weissenbach, l'intervention est décidée.

Le 26 août 1927, sous anesthésie à l'éther, un volet cutané est tracé au niveau de la plaie du cuir chevelu déjà cicatrisée. Le crâne est intact. Sur les repères de la scissure de Rolando et à la partie moyenne de cette scissure, juste à la hauteur de la cicatrice du cuir chevelu, une trépanation est faite. Elle mène sur un hématome extradural de petit volume, large comme une pièce de 1 franc, épais de 1/2 centimètre, et organisé.

Après curettage léger de la dure-mère, celle-ci apparaît rigide et tendue ; elle est incisée : une circonvolution cérébrale apparaît œdémateuse, turgescente avec des vaisseaux piemériens congestionnés. Cette circonvolution est ponctionnée au bistouri et un hématome s'évacue, du volume d'un verre à liqueur, entraînant des débris de matière cérébrale.

1. Routier : *Bull. et Mém. de la Soc. nat. de Chir.*, 1895, p. 547.
2. Couteaud, etc. *in* Duret : Les traumatismes craniens.
3. Cadenat *in Thèse Patel*, 1931, Paris, v. p. 117.
4. Lecount et Apfelbach : *Journ. Amer. med. Assoc.*, t. LXXIV, 1920, p. 501.
5. Bacon et Lecount : *Arch. of Surgery*, t. XVIII, 1929, p. 769.
6. Martland et Beling : *Arch. of Neurologie a. Psych.*, t. XXII, 1929, p. 1001.

La dure-mère est suturée et la peau refermée sur un petit drainage.

Trois jours après, le blessé récupère des mouvements d'extension du poignet; cinq jours après, ceux des doigts ; huit jours après, il peut donner une poignée de main. La guérison opératoire se fait sans incident.

Un mois après, la main et les doigts ont tous leurs mouvements, sauf les mouvements dissociés au niveau des doigts internes. L'écriture est normale, il subsiste des troubles stéréognosiques. Je demande à notre collègue Bourguignon d'examiner le blessé au point de la chronaxie. Ses conclusions sont les suivantes : « La seule altération que révèle l'examen électrique est la diminution de la chronaxie sensitive du nerf radial ; elle est d'ailleurs bilatérale. Dans l'état actuel de nos connaissances, l'interprétation de ce fait est difficile. » Un traitement par l'ionisation calcique transcérébrale est institué.

Un an après, M. B... ne conserve pas de troubles apparents des mouvements de la main droite, mais comme il est graveur de bijoux il n'a pas retrouvé son adresse professionnelle.

Au point de vue de leur symptomatologie, les hématomes intracérébraux donnent, suivant leur localisation, des troubles sensitivo-moteurs, ou seulement des troubles généraux de compression encéphalique. Ces symptômes peuvent apparaître d'emblée comme dans mon observation, ou bien se manifester peu à peu les jours qui suivent l'accident comme dans l'observation de Lauwereyns, ou bien encore éclater brusquement après un intervalle libre, réalisant une des formes anatomiques de l'apoplexie traumatique tardive ; Auvray[1] rapporte 2 cas de ce type (Heusner et Bartlett) qui ont guéri grâce à la trépanation.

La chronologie des accidents n'a pas de valeur diagnostique précise. Le syndrome de compression cérébrale n'en a pas davantage, et ce n'est guère que la constatation d'un déficit sensitivo-moteur ou sensoriel isolé qui peut mettre en clinique sur la voie du diagnostic d'hématome intracérébral.

A. *Hématomes intracérébraux avec signes de localisation.* — Il existe des observations où le chirurgien a eu la main conduite par un *syndrome neurologique de localisation*, et l'opération fut souvent couronnée de succès. Voici celles que nous avons pu trouver, brièvement résumées :

Observation Berger[2]. — Chute sur la tête, coma immédiat, hémiplégie et épilepsie gauche allant en s'aggravant. Trépanation pariétale droite. Fracture de la voûte. Au-dessous de la dure-mère, on trouve un énorme foyer sanguin qui distendait l'hémisphère droit, évacuation. Le blessé guérit, mais reste épileptique pendant plusieurs années.

Observation Cushing[3]. — Chute de bicyclette, état subcomateux. Le lendemain, hémiplégie droite, pouls à 50, pression artérielle : 30, forte hypertension cranienne. On taille un large volet à gauche, on trouve les circonvolutions cérébrales aplaties. A travers la scissure de Rolando, on enfonce une sonde à 4 centimètres. On évacue deux cuillers de sang décoloré et des caillots. Amélioration immédiate avec chute de la pression artérielle, mais décès le deuxième jour.

1. Auvray : *Gazette des Hôpitaux*, 12 et 15 janvier 1927.
2. Berger : *Bull. et Mém. de la Soc. nat. de Chir.*, 1892, p. 602.
3. Cushing *in* Duret, t. III.

Observation Heusner[1]. — Fille de quinze ans, chute, court évanouissement, petit à petit une parésie sensitivo-motrice brachiale gauche et une paralysie faciale s'installent. Quatorze jours après, trépanation sur une zone restée douloureuse, pariétale antérieure. Os intact, dure-mère tendue; après son incision, le cerveau se présente comme une ampoule fortement gonflée et rougeâtre. Ponction avec une lancette; à 2 centimètres de profondeur, on trouve un liquide rouge noir et le cerveau s'affaisse. Guérison complète.

Observation Jeannel[2]. — Femme de cinquante-deux ans, chute sur le côté droit de la tête, état semi-comateux, hémiplégie droite incomplète. Une exploration du crâne est faite au niveau de la contusion : le crâne est intact. Les jours suivants, des convulsions épileptiques apparaissent dans la face et le bras droit. Le surlendemain de l'accident, craniectomie gauche dans la région Rolandique, pas d'hématome extradural, incision de la dure-mère, vaisseaux pie-mériens turgides. On remarque une écorchure sur l'écorce du pied de la 2e frontale, en ce point ponction à la sonde cannelée, issue d'un hématome. L'index pénètre dans une cavité qui a le volume d'un œuf, il s'écoule un verre à bordeaux de sang et de bouillie cérébrale. Drainage de la cavité. La blessée guérit, mais reste hémiplégique et aphasique.

Observation Moulonguet. — ...

Observation Tzelicki[3]. — A la suite d'une rixe, perte de connaissance, puis hémiplégie, on intervient, on traverse les méninges et on pénètre dans une cavité pleine de sang, grosse comme un œuf de poule.

En résumé, dans ces six observations, on a été guidé, dans tous les cas, vers le foyer intracranien par des signes neurologiques, *apparus précocement ou tardivement*, dans 3 cas par la localisation du traumatisme. (Fracture dans le cas de Berger, zone douloureuse dans le cas de Heusner, plaie du cuir chevelu dans mon cas.)

Dans le cas de Jeannel, la lésion encéphalique s'est produite par contre-coup et dans un premier temps le chirurgien a exploré le crâne du côté du traumatisme, l'a trouvé intact; dans un second temps il a découvert le foyer hémorragique intracérébral controlatéral.

Lorsque les signes de déficit nerveux sont très localisés, sous forme de monoplégie brachiale (Moulonguet), ou sous forme de monoplégie brachiale avec parésie faciale (Heusner), le diagnostic d'hémorragie intracérébrale est presque certain. Lorsque, au contraire, les signes neurologiques sont plus diffus, il ne sera pas possible de décider entre un hématome extra- ou sous-dural et une hémorragie cérébrale. Au moins, peut-on penser à cette dernière pour la rechercher, comme l'a fait Jeannel, en profitant des moindres indices d'une altération du cortex, ou encore, comme l'a fait Cushing, en ponctionnant l'encéphale dont les circonvolutions étaient aplaties. Une très belle observation est celle de Borzuk et Witzel[4] où existait un double hématome extradural et intracérébral. Les signes neurologiques ayant persisté

1. Heusner : *Deut. Med. Woch.*, 18 octobre 1888.
2. Jeannel *in* Massip : *Th. Toulouse*, 1909.
3. Tzelicki *in* Duret, t. II, p. 319.
4. Borzuk et Witzel *in* Duret, t. III, p. 319.

après l'évacuation du premier, les auteurs réintervinrent, trouvèrent le second et guérirent leur malade.

Observation Borzuk et Witzel. — Un jeune homme de vingt et un ans reçoit un coup violent sur le pariétal gauche. Le troisième jour, aphasie et paralysie faciale, évacuation d'un hématome intradural. Mais la paralysie faciale persistant, réintervention : incision de l'écorce au niveau du centre facial, évacuation de deux cuillerées de sang et de caillots. Guérison.

Le diagnostic d'hématome intracérébral peut donc être fait ou soupçonné cliniquement dans ce type d'observations et l'opération s'impose alors impérieusement.

Est-ce à dire qu'il n'y a pas de causes d'erreurs ou d'échecs? Naturellement, non. Lecène[1], dans un cas d'hémiplégie post-traumatique retardée, part à la recherche du foyer hémorragique, mais il ne le trouve pas et Lhermitte, plus tard, le localise grâce aux signes neurologiques dans la région capsulo-thalamique. C'est surtout dans les syndromes retardés que cette collaboration neuro-chirurgicale est indispensable, puisqu'alors la notion même de traumatisme peut être devenue discutable et la recherche de son point d'application sur le crâne aléatoire.

A cette époque tardive, beaucoup d'autres diagnostics neurologiques peuvent entrer en discussion et je ne citerai que les abcès du cerveau post-traumatiques qui évoluent souvent sans fièvre et sans signes apparents d'infection. Auvray[2] en rapporte un cas.

B. *Hématomes intracérébraux sans signe de localisation.* — Les hématomes intracérébraux sans signe neurologique de localisation sont beaucoup plus difficiles à reconnaître. Ils peuvent cependant être traités avec succès. Mais pour cela il faut être pénétré de la formule de mon maître Lenormant : « C'est l'aggravation des accidents qui conduit à l'intervention. »

Une observation de ce type est fournie par Lindstöm.

Observation Lindstöm[3]. — Un homme de vingt-huit ans tombe de très haut sur la région occipitale. Perte de connaissance passagère. Quatre heures après, à l'examen, pas de signe neurologique. Huit heures après, le blessé est très abattu et présente une légère paralysie faciale droite, le pouls est ralenti à 54. On pense à une lésion de l'artère méningée. Trépanation sur les repères de la branche antérieure de la méningée; pas d'épanchement extradural. On ponctionne alors le cerveau, à 1 centimètre on trouve un hématome que l'on incise, on retire d'une cavité intracérébrale deux cuillerées de sang noir. Le malade sort très vite de son coma et guérit.

Observation de Lauwereyns. — Nous pensons qu'il faut la ranger ici, puisque, la balle étant sous les téguments, ce n'est pas à l'occasion de sa recherche, mais bien de parti pris et parce que la situation au lieu de s'amé-

1. Lecène : *Bull. et Mém. de la Soc. nat. de Chir.*, 1928, p. 677.
2. Auvray : *loc. cit.*
3. Lindstöm : Voir *Journ. de Chir.*, t. III, 1910, p. 150.

liorer allait s'aggravant le onzième jour que l'auteur a trépané et découvert l'hématome profond intracérébral.

Il y a évidemment une part de chance dans cette découverte à l'aveugle, sans indication formelle du côté atteint et de l'emplacement de l'hématome, mais ces beaux succès sont la justification des opérations résolument exploratrices où le chirurgien, fort du diagnostic clinique de lésion évolutive, part à la découverte de cette lésion et explorant successivement l'espace décollable extradural, les méninges, la tension ventriculaire, et enfin ici, la substance cérébrale elle-même, est enfin récompensé par la découverte de l'hématome intracérébral.

Arnaud et Crémieux [1] n'ont-ils pas proposé le traitement systématique du foyer de contusion cérébral au cours des opérations pour traumatismes craniens? Les résultats qu'ils relatent, extrêmement encourageants, doivent être un stimulant pour cette chirurgie active et entreprenante.

C. *Hématomes intracérébraux par pénétration intracérébrale.* — Un troisième groupe d'observations, enfin, concerne les hématomes intracérébraux en rapport avec une fracture de la voûte, ou formés autour d'un corps étranger.

Observation André [2]. — Enfant de onze ans reçoit un coup de fourche dans la tête. Sept jours après, attaque d'épilepsie. On suit le trajet de la blessure, on trouve dans le cerveau un hématome comme un œuf de pigeon. Son évacuation entraîne la guérison.

Observation Mallet (Guy) et Corajod [3]. — Enfant de six ans. Plaie par coup de fourche. Opération quatre jours après, pas d'hématome méningé. On trouve la dent de fourche brisée, en plein cerveau, dans un hématome. Evacuation. Guérison.

Observation Peyrot et Souligoux [4]. — Fracture ouverte du frontal. En nettoyant la fracture, on trouve quelques caillots en dehors de la dure-mère et un caillot sortant par une ouverture que présente l'extrémité antérieure du lobe frontal. Extraction à la curette. Guérison.

Ce type d'observations ne nous arrêtera pas puisqu'elles ne soulèvent aucune discussion au sujet de la conduite à tenir : nettoyage de la plaie, exérèse des esquilles ou du corps étranger, évacuation de l'hématome quand il existe.

A côté des hématomes intracérébraux isolés et opérés avec succès dont nous avons rapporté quelques observations, il existe beaucoup plus souvent, il faut le répéter, des lésions complexes, hématomes multiples, hématomes associés à des foyers de contusions, et les chirurgiens ne connaîtront pas que des succès, la chose est évidente.

Au lieu de se laisser décourager par les risques de cette chirurgie, il

1. Arnaud et Crémieux : *Revue Neurol.*, t. XXXVI, 1929, p. 1099.
2. André : Congrès de Chirurgie 1904.
3. Mallet (Guy) et Corajod : Soc. de Chir. de Lyon, 26 mai 1932.
4. Peyrot et Souligoux : *Bull. et Mém. de la Soc. Nat. de Chir.*, 1900, p. 659.

faut étudier les comptes rendus d'autopsie relatant comme causes de la mort des hématomes intracraniens isolés et regretter que de tels cas n'aient pas été opérés avec l'intention de rechercher et d'évacuer cet hématome, parce qu'ils auraient peut-être guéri.

L'autopsie de J.-L. Petit est la première en date, où il trouve, trois mois après un traumatisme, un hématome intracérébral enkysté, infecté. Duret en rapporte plusieurs observations de Josse, de Kocher, de Vibert.

Observation Kocher[1] (1er cas). — Coup sur la région pariétale, perte de connaissance, puis après un intervalle libre aphasie suivie de monoplégie brachiale droite, puis d'hémiplégie. On opère, mais on se contente d'enlever les esquilles de la fracture du crâne. Mort cinq jours après. A l'autopsie, il existe dans la couronne rayonnante une cavité du volume d'une pomme remplie de sang coagulé.

Observation Vibert[2]. — Maréchal-ferrant, trente-cinq ans, reçoit un coup de pied de cheval sur l'arcade sourcilière droite, pas de perte de connaissance. L'état s'aggrave petit à petit pendant deux mois. Mort dix semaines après, avec une hémiplégie gauche et dans le coma. A l'autopsie, hématome intracérébral temporo-occipital droit, isolé.

Dans d'autres observations, l'autopsie trouve l'hématome rompu dans les ventricules; le malade est mort du fait de l'inondation ventriculaire. Il est bien probable qu'une intervention faite avant cette diffusion de l'hémorragie pourrait donner des guérisons.

Observation Michel[3]. — Un homme est atteint par la chute d'une barre de fer, il ne perd pas connaissance. Les jours suivants, la céphalée s'installe avec amblyopie, la mort survient après un coma de quelques heures, huit jours après le traumatisme. On trouve un hématome du lobe temporal droit, côté du traumatisme, rompu dans les ventricules.

Au sujet de la fréquence des hématomes intracérébraux isolés, les relevés de Lecount sont intéressants à consulter. Sur 504 autopsies de traumatismes craniens, il trouve 6 hémorragies sous-corticales de petit volume (5 à 10 millimètres de diamètre); sur 104 autopsies d'hématomes extraduraux, il signale 4 petites hémorragies intracérébrales de 1 centimètre de diamètre dans l'hémisphère comprimé. Rand et Nielsen[4] trouvent dans un cas une lésion analogue.

Est-ce que la découverte et le traitement de ces lésions encéphaliques ne pourraient pas améliorer quelque peu le pronostic encore si triste des fractures du crâne?

L'observation de M. de Lauwereyns nous montre en tout cas l'effet admirable de la chirurgie cérébrale dans un cas, dont l'évolution progressivement aggravée était fort inquiétante. Je vous propose de le remercier de sa belle observation et de le féliciter de son succès.

1. Kocher *in* Duret.
2. Vibert *in* Massip : *Thèse Toulouse*, 1909.
3. Michel *in* Massip : *Thèse Toulouse*, 1909.
4. Rand et Nielsen : *Arch. of Surgery*, t. XI, 1925, p. 434.

Résultat éloigné d'une synovectomie du genou pour hydarthrose chronique,

par M. **Raymond Bernard**, chirurgien des Hôpitaux.

Rapport de M. J. Braine.

Notre collègue des Hôpitaux, M. R. Bernard, nous a présenté son opéré à la séance du 4 janvier 1933 (p. 47, t. LIX, n° 1 des Bulletins). Vous avez pu constater l'heureux résultat qu'il a obtenu : son malade avait un genou sec, avec mouvements de flexion dépassant l'angle droit, sans laxité articulaire; il s'accroupissait et se relevait sans accuser la moindre gêne, ni la moindre douleur.

L'observation de ce malade vient à l'appui des récents plaidoyers exposés ici même en faveur des *arthrotomies transrotuliennes*, d'une part, et de la *synovectomie du genou pour lésions non tuberculeuses* de la séreuse articulaire, d'autre part.

Voici le résumé de l'observation de M. Bernard :

M. R..., cinquante-deux ans. Hydarthrose du genou remontant à sept ans; assez particulière par le fait que cliniquement la déformation siège surtout au niveau du cul-de-sac quadricipital, formant là une *tumeur considérable remontant presque jusqu'à la moitié de la cuisse (le malade avait été envoyé comme sarcome du fémur)*.

Au niveau de l'interligne la synoviale était néanmoins très épaisse, mais il y avait peu de liquide et le choc rotulien était presque inexistant. D'ailleurs il n'y avait aucun reflux, depuis la tumeur crurale, susceptible de refouler la rotule et pour cette raison nous avions pensé à la possibilité de tuberculome parasynovial (ou de syphilome, à cause de l'absence complète de ganglions inguino-cruraux et malgré un Bordet-Wassermann négatif).

Les mouvements étant limités, le malade souffrant de plus en plus et ne pouvant plus exercer son métier d'acheteur aux Halles, nous décidons d'intervenir par voie transquadricipitale médiane, de façon à la transformer en transrotulienne, si nous le désirons.

Opération (juillet 1931) : Nous disséquons sans difficulté un cul-de-sac quadricipital monstrueux. Rapidement *nous fendons la rotule, mais un peu obliquement, de manière à ne pas avoir à fendre le tendon rotulien qui restera attaché à un gros fragment rotulien externe*. Le fragment rotulien interne, plus petit, sera repoussé en dedans avec l'expansion interne des vastes.

L'incision médiane du quadriceps remontant très haut (20 centimètres au-dessus de la base de la rotule), cette voie d'abord se montre excellente, tout le quadriceps étant refoulé de part et d'autre, de chaque côté du fémur.

On achève la synovectomie qui n'enlèvera, avec le cul-de-sac quadricipital, que les culs-de-sac latéraux. On laisse l'étage sous-méniscal de l'articulation qui semble indemne et il n'est pas touché à la partie poplitée de l'articulation, qu'on est d'ailleurs dans l'impossibilité d'apercevoir.

Fil de bronze. Sutures. Gouttière.

Par suite d'une erreur, le malade, rentré chez lui, est resté un mois et demi dans sa gouttière sans donner de ses nouvelles. Le massage et la mobilisation

eurent assez de mal à rattraper la raideur qui était importante: mais on peut considérer le résultat éloigné comme excellent.

En effet, dix-huit mois après l'opération, le malade, qui a repris son métier aux Halles, a un genou entièrement sec. L'extension est complète. La flexion dépasse très notablement l'angle droit. Il n'existe aucun craquement. *Le malade s'accroupit et se relève sans difficulté* et sans douleur. Il n'y a aucun mouvement de latéralité.

La synoviale enlevée avait 1 cent. 1/2 d'épaisseur et contenait très peu de liquide. L'examen histologique, pratiqué par Ivan Bertrand, montra l'absence de toute lésion tuberculeuse.

Au point de vue étiologique, on peut noter dans les antécédents du malade une section du tendon d'Achille du même côté, par blessure de guerre, en 1914. La balle avait en outre déterminé la formation d'un anévrisme artério-veineux qui fut opéré en 1915. Depuis, le membre était resté faible dans son entier et il arrivait souvent au malade de voir son genou se dérober sous lui. Il est possible qu'il y ait eu là des phénomènes de fatigue articulaire, avec réaction de la synoviale, ayant abouti en 1924 à l'apparition du gros genou.

M. Raymond Bernard fait suivre son observation des appréciations suivantes :

La voie d'abord que nous avons employée était dans notre cas toute naturelle, puisque nous ne savions pas si nous aurions à toucher à l'articulation elle-même. *La transrotulienne verticale a complété très simplement la trans-quadricipitale.*

Cependant nous pensons que nous emploierions encore la même voie à l'avenir pour des synovectomies décidées d'emblée, parce que le jour est excellent, à condition de remonter très haut dans le quadriceps *et surtout d'aller en bas jusqu'au niveau de la tubérosité antérieure du tibia.* Les deux moitiés du quadriceps et de la rotule exposent alors facilement l'articulation.

Précisément, pour descendre si bas sur le tibia il nous semble qu'il faut tailler obliquement la rotule *pour ne pas diviser inutilement le tendon rotulien et lui laisser son intégrité. C'est l'expansion interne des vastes qu'on fendra jusqu'à son insertion.* La réparation est des plus simples.

Il y a dans l'histoire de ce malade trois points qui méritent d'être envisagés séparément :

1° *De quelle lésion s'agit-il ?* Nous aurions aimé être éclairés davantage sur les constatations histologiques. Synovite chronique, hyperplasique, localisée, partielle, principalement développée au niveau du cul-de-sac sous-quadricipital, sans doute, mais pouvait-on, à coup sûr, éliminer la syphilis?

2° *Heureux résultat d'une synovectomie partielle.* C'est une intervention dont les indications cliniques ne sont pas très fréquentes, mais qui n'en est plus à compter ses succès.

a) Immédiatement nous tenons à mettre à part la *tuberculose*, pour laquelle la synovectomie ne peut être que tout à fait exceptionnellement envisagée : formes synoviales, lésions strictement limitées à la séreuse, formes localisées, quelques formes de synovites à grains riziformes (Alglave-Picot) et qui sont rares. Mon maître Alglave, un de ceux qui pratiquent volontiers la synovectomie, n'a obtenu en pareille circonstance,

sur 6 cas, que 50 p. 100 de bons résultats éloignés; dans 3 cas, il fallut pratiquer secondairement une résection du genou. Il reconnaît lui-même que c'est, en pareil cas, une intervention contestable, qui ne s'applique qu'à des formes limitées. Autrement, c'est franchement une mauvaise opération.

b) C'est *en dehors de la tuberculose*, au contraire, que se recrutent les indications habituelles de cette exérèse limitée à la synoviale articulaire. *La synovectomie peut, dans ces cas, être partielle ou totale.*

La synovectomie totale ne peut guère se concevoir sans le sacrifice des ligaments articulaires et spécialement des croisés : c'est, à notre avis, ce qui en diminue beaucoup la valeur, car, malgré des cas incontestables de restauration fonctionnelle excellente, étonnante même, de l'articulation, la laxité articulaire et l'insuffisance de solidité ultérieure de la jointure sont particulièrement à redouter. Les cas isolés publiés en France sont démonstratifs à cet égard. A l'étranger Boon It (Boston), publiant sa statistique de dix ans, donne des résultats *favorables* dans 75 p. 100 des cas, mais *non tous parfaits*[1]. Dans sa récente et excellente thèse, basée sur 13 cas, mon élève et ami J. Querneau[2] conclut que la synovectomie totale ne permet, en règle générale, que des mouvements limités, dont l'amplitude dépasse exceptionnellement l'angle droit.

Fait intéressant et très important au point de vue pratique, c'est, *histologiquement*, une *véritable régénération de la synoviale* qui se produit, avec une rapidité surprenante, par bourgeonnement issu de la couche sous-synoviale (Policard), dans les cas d'*exérèse partielle* de la séreuse, quand l'étendue des lésions excisées n'a pas permis d'en pratiquer une suture complète. Après *synovectomie totale ou subtotale*, au contraire, *la régénération complète n'est plus histologiquement possible*; on ne peut plus compter que sur une *adaptation fonctionnelle du tissu de cicatrice* qui peut acquérir l'aspect macroscopique, mais non la structure hautement différenciée (chondroïde) d'une synoviale vraie et non plus sa souplesse physiologique. C'est le test anatomique de la supériorité fonctionnelle des synovectomies partielles sur les exérèses totales ou subtotales de la synoviale articulaire.

3° *Facilités données par une arthrotomie transrotulienne*, dont R. Bernard se plaît à souligner les avantages.

Ce n'est certes pas moi qui viendrai le contredire : j'y ai eu recours fréquemment et n'ai eu qu'à m'en louer[3]; je crois même pouvoir, confidentiellement, vous dire que c'est un peu pourquoi je suis son rapporteur. La division temporaire de la rotule, qu'Ollier nous a enseignée, donne un jour excellent et permet de faire, à ciel ouvert, sur la partie antérieure de l'articulation, les interventions variées que l'on sait : ablation de corps étrangers multiples et profonds, de lésions d'ostéochondrite, réfection d'un ligament

1. Boon It : *Journal of Bone and Joint Surgery*, t. XII, n° 4, octobre 1930, p. 853-858.
2. Jean Querneau, interne des hôpitaux de Paris : De la synovectomie du genou (indications, technique, résultats). *Thèse Paris*, 1932. Arnette, édit.
3. Cf. Jean Braine : *Bull. et Mém. de la Soc. nat. de Chir.*, 19 octobre 1932, p. 1235 et 7 décembre 1932, p. 1541.

croisé, vérification du siège et de la nature d'un « dérangement interne » du genou dont l'origine, le siège méniscal ou non, restent incertains, synovectomies partielles, etc. *Je préfère, en général, l'arthrotomie transrotulienne verticale* : j'en demande pardon, une fois encore, à mon excellent maître Alglave : j'ai un scrupule infini, tout empreint de la vieille et respectueuse affection que j'ai pour lui, à croiser perpendiculairement la route qu'il aime à suivre, et je pense à lui... avec quelques remords, chaque fois que je scie une rotule verticalement; mais je la scie tout de même dans le sens de la longueur et voici, une dernière fois, pourquoi :

L'arthrotomie transrotulienne horizontale expose sans doute un peu plus largement la cavité articulaire, j'en conviens bien volontiers, mais elle réalise une fracture transversale de la rotule, laquelle *interrompt la continuité de l'appareil extenseur de la jambe sur la cuisse*. Que la suture ou le cerclage de la rotule ainsi divisée se fasse dans les conditions les meilleures, je n'en disconviens pas, mais c'est une fracture de la rotule tout de même et qui demande une immobilisation, laquelle, même réduite autant que faire se peut n'est pas négligeable, et nécessite une convalescence d'une certaine durée. Ce n'est pas une vue de l'esprit que de constater qu'il existe des *fractures itératives de ces rotules divisées transversalement* : mon regretté maître Dujarier en avait rapporté un cas ici même; j'en ai connu un autre; c'est un risque avec lequel il faut compter. Enfin il est fréquent de constater radiologiquement et même cliniquement, une *hypertrophie post-opératoire plus ou moins marquée des rotules suturées ou cerclées* pour fractures transversales par arrachement : travail d'ossification, traction formidable par le quadriceps, malléabilité du col osseux, coaptation imparfaite, en paraissent être les causes. Or, *cette hypertrophie osseuse ne se constate pas après la division verticale de la rotule*.

L'arthrotomie transrotulienne verticale, qui donne un jour peut-être un peu plus large, expose cependant admirablement, elle aussi, toute la partie antérieure de l'articulation, elle met même mieux en évidence le cul-de-sac sous-quadricipital dans toute sa hauteur (R. Bernard n'a eu qu'à s'en louer pour pratiquer sa synovectomie partielle au niveau de ce cul-de-sac). Mais surtout son avantage, énorme à notre sens, c'est qu'elle *respecte la continuité de l'appareil quadricipital* et que les deux demi-rotules sciées longitudinalement s'affrontent d'elles-mêmes, pour ainsi dire automatiquement. Au prix d'une suture réduite au minimum (deux catguts, à la rigueur, peuvent suffire), la rotule est coaptée; la contraction du quadriceps et les mouvements de flexion ne tendent pas à écarter les fragments; la mobilisation et la marche peuvent être débutées *au plus tôt*. La seule précaution essentielle pour bien luxer chacune des deux demi-rotules sur le condyle correspondant du fémur est de *diviser haut le quadriceps*, plus haut qu'on ne pense, à *12 centimètres au minimum au-dessus de la base de la rotule* (R. Bernard l'a constaté lui-même dans son observation) et d'hémisectionner le ligament rotulien *en totalité*, jusqu'à la tubérosité antérieure du tibia.

Le dernier malade auquel j'ai pratiqué une arthrotomie transrotulienne verticale, dans le courant de l'année dernière, à Saint-Antoine, était un

dompteur d'un grand cirque ambulant, Abyssin, fortement pigmenté, qui exécutait devant ses lions, en brandissant des torches, les danses forcenées de son pays. Il présentait des blocages très fréquents de son genou droit, avec poussées d'hydarthrose, dont je ne pensais pas qu'un ménisque rompu fût responsable. La radiographie montrait d'ailleurs de multiples lésions d'arthrite traumatique (arrachement d'une épine tibiale, corps étrangers, ostéochondrite). J'exposai largement son genou par une arthrotomie trans-rotulienne verticale, qui me permit de vérifier l'intégrité de la partie antérieure des ménisques et de traiter les lésions ostéochondrales (ablation de corps étrangers et de fragments cartilagineux). Le genou fut mobilisé au bout de quarante-huit heures ; l'homme fut sur pied au dixième jour et reprit intégralement son métier, où ses genoux étaient soumis à la plus dure, la plus exceptionnelle des épreuves, moins d'un mois après mon intervention. L'eût-il fait aussi tôt et aussi bien après une section horizontale de la rotule? Je ne le pense pas.

R. Bernard a cru devoir pratiquer dans son cas une arthrotomie trans-rotulienne verticale. Elle lui a donné, à cause du siège de la lésion à laquelle il s'attaquait, un jour qui lui a permis de mener à bien, très aisément, l'exérèse de cette énorme synovite du cul-de-sac sous-quadricipital. Il a évité le tendon rotulien, au lieu de le diviser verticalement dans le sens de ses fibres, comme il est habituel de le faire en pareil cas ; il a divisé la rotule en deux fragments inégaux, une grosse moitié externe restant fixée au ligament rotulien intact, une petite moitié interne ne tenant qu'à l'expansion interne des vastes. C'est une variante qui ne change pas d'une manière essentielle les caractéristiques de cette voie d'accès du genou. Personnellement, toujours par suite de ce même souci de *ne pas rompre la continuité de l'appareil quadricipital*, par raison aussi de symétrie et de sciage plus simple de la rotule, d'un seul trait de scie, le genou étant mis en flexion, j'aurais, en principe (sauf indication spéciale tenant compte à la disposition des lésions), préféré hémisectionner suivant les axes du fémur et du tibia le quadriceps, la rotule et le ligament rotulien.

Au demeurant, dans le *cas très particulier* qu'il a rencontré, où *la lésion intéressait en somme moins le genou lui-même que le cul-de-sac quadricipital*, extrêmement distendu et hypertrophié (presque jusqu'à mi-cuisse, nous dit-il), n'aurait-il pas suffi de faire plus simplement encore une incision crurale latérale, externe ou mieux interne élargie (Langenbeck, Gernez, Cadenat)[1], remontant haut vers la cuisse, descendant au besoin en dedans de la rotule et qui aurait, sans doute, donné un jour convenable pour extirper cette énorme lésion localisée de la synoviale, pour ainsi dire juxta-articulaire?

Mais je m'en voudrais de chicaner mon ami R. Bernard sur la voie d'accès qu'il a utilisée avec le succès que vous savez.

Il a guéri son opéré d'une façon qui lui fait honneur et c'était l'essen-

1. Voir l'excellent livre de F. M. Cadenat : *Les voies de pénétration des membres*, t. II, p. 97 (G. Doin, éditeur, 1933).

tiel. Je vous propose de l'en féliciter, de le remercier de son observation et d'insérer celle-ci dans nos Bulletins.

Vous voudrez bien ne pas oublier son nom, au jour prochain où il importera que vous vous en souveniez.

M. E. Sorrel : Je ne suis pas tout à fait de l'avis de M. Braine sur la valeur respective des incisions *transversale* et *verticale* de la rotule : la première donne certainement un jour beaucoup plus grand et je crois que la réparation de la rotule, après ces incisions franches, se fait très rapidement et de façon parfaite, si un bon cerclage périrotulien est fait. C'est cette incision transversale que j'emploie régulièrement et elle m'a toujours semblé excellente.

Par ailleurs, je tiens à insister sur ce que nous a bien indiqué M. Braine à propos de la nature de l'arthrite du malade de M. Bernard : *il ne s'agissait pas d'arthrite tuberculeuse* et je fais remarquer une fois de plus que jamais encore un bon résultat de synovectomie du genou n'a été apporté à cette tribune pour arthrite dont la nature *tuberculeuse* aurait été prouvée par les examens du *liquide* ou de la *synoviale*.

M. **Madier** : Je vous ai présenté ici, en mai 1930, un malade opéré de synovectomie du genou, porteur d'une hydarthrose chronique traumatique datant de treize ans, chez lequel j'ai trouvé une synovite végétante à forme de lipome arborescent. Il a obtenu de cette opération un excellent résultat.

Depuis, j'ai eu l'occasion de faire une autre synovectomie du genou chez un lieutenant de vaisseau porteur d'une hydarthrose chronique datant de huit ans, non tuberculeuse, d'origine traumatique, avec grosse atrophie du quadriceps. L'opération a été faite en septembre 1933 ; le résultat est déjà suffisamment bon (l'état de la musculature ayant rendu les progrès assez lents au début) pour que cet officier ait été jugé apte, ces jours derniers, à faire campagne en Extrême-Orient.

J'ai fait, dans les deux cas, une longue incision externe, dans le genre de ce que Gernez nous a conseillé ici ; mais cette incision n'a pas été suffisante pour extirper le cul-de-sac interne et j'ai dû faire de plus une petite incision interne. Peut-être essaierai-je, dans une prochaine opération, de faire ce qu'a fait M. Raymond Bernard, mais il faut savoir qu'on peut pratiquer l'excision très complète de toute la partie antérieure de la synoviale du genou sans sectionner la rotule. Dans ces synovites chroniques non tuberculeuses, les seules auxquelles je me sois attaqué, la synovectomie partielle, celle de la partie antérieure suffit largement à obtenir le résultat désiré : disparition de l'hydarthrose, genou indolent, mobile et solide.

C'est une excellente opération qui devrait être pratiquée plus souvent.

COMMUNICATIONS

Essai sur l'équilibre des acides et des bases dans la pratique chirurgicale[1],

par M. G. Wolfromm.

Les récents travaux de MM. Gosset, Binet et Petit-Dutaillis, de MM. Legueu et Fey, de M. Robineau montrent le souci que les chirurgiens prennent, aujourd'hui, des *phénomènes d'hypochlorémie* observés chez leurs malades.

M. Robineau a bien confirmé que ce qui importait était, non l'abaissement du chiffre absolu du chlore du plasma, mais *l'abaissement du rapport* $\frac{\textit{chlore globulaire}}{\textit{chlore plasmatique}}$.

Pour M. Ambard et ses collaborateurs, les variations de ce rapport nous renseigneraient sur l'état d'équilibre des acides et des bases de l'organisme.

L'abaissement de ce rapport irait de pair avec l'alcalose. Son élévation irait de pair avec l'acidose[2].

D'après cette conception de M. Ambard, dont nous ferons (bien qu'elle ait suscité quelques réserves) notre hypothèse de travail, les chirurgiens qui se préoccupent de la chlorémie de leurs opérés sont aux prises avec un problème complexe de physico-chimie : *l'équilibre des acides et des bases dans l'organisme.*

Les troubles de cet équilibre sont fréquents. Ils passent souvent inaperçus. Dans quelques cas, ils prennent une intensité telle que, par eux-mêmes, ils menacent la vie du malade. *Ils sont alors capables d'expliquer certains accidents post-opératoires, mystérieux jusqu'à ce jour*[3].

1. Communication faite à la séance du 8 novembre 1933 (*Bull. et Mém. de la Soc. nat. de Chir.*, LIX, n° 29, 18 nov. 1933, p. 1335).

2. Les mots d'acidose et d'alcalose sont pris dans ce travail strictement au sens physico-chimique. Nous appelons phénomène d'*acidose* tout ce qui abaisse le *p*H du plasma ou l'abaisserait si des phénomènes de compensation n'entraient en jeu pour s'opposer à cet abaissement. Nous appelons phénomène d'*alcalose* tout ce qui élève le *p*H du plasma ou l'élèverait si des phénomènes de compensation n'entraient en jeu pour s'opposer à cette élévation.

3. Bibliographie. — 1° A. Gosset, L. Binet et D. Petit-Dutaillis : De la valeur du chlorure de sodium employé en solution hypertonique et à haute dose comme moyen curatif ou préventif de l'intoxication dans les occlusions du tube digestif. *La Presse Médicale*, n° 2, 7 janvier 1928, p. 17 ; Les accidents généraux de l'occlusion intestinale et les moyens de les combattre (recherches expérimentales et résultats pratiques). *Journ. de Chir.*, 3 mars 1930, p. 321.

2° Legueu et Fey : Importance de la chlorurémie au cours des prostatectomies.

I. — Aperçu historique.

J'ai eu la curiosité de parcourir les analyses publiées dans le *Journal de Chirurgie*, de 1908 à 1933.

J'ai pu ainsi esquisser une sorte d'historique des préoccupations des chirurgiens touchant l'équilibre des acides et des bases chez leurs malades.

Quatre périodes se succèdent. Elles empiètent les unes sur les autres [1].

Durant une *première période* qui prend fin vers 1920 environ, les chirurgiens ne craignent, pour leurs malades, que l'*acidose* : céto-acidose des diabétiques, céto-acidose des non-diabétiques et en particulier des enfants, acidose non cétosique dans les infections abdominales, les gangrènes, les brûlures, certains états de shock. De cette période, datent les prescriptions suivantes : ni jeûne, ni purgation, traitement post-opératoire par le sucre, le bicarbonate de soude et l'insuline.

Dans une *seconde période*, qui va de 1920 à 1923 environ, quelques notes discordantes s'élèvent. *On doute de la généralité des phénomènes d'acidose.* On les estime le plus souvent brefs et sans gravité. On doute de la valeur thérapeutique, dans nombre de cas, des injections de sucre et d'insuline.

Dans une *troisième période*, qui va de 1923 à 1933, les chirurgiens ne semblent plus se préoccuper que d'hypochlorémie. Nous avons vu que c'est, implicitement, se préoccuper d'*alcalose*. De cette période datent les traitements par les solutions hypertoniques de sel marin.

Dans une *quatrième période*, qui débute dès 1928, quelques observateurs commencent à *douter de la généralité des phénomènes d'alcalose*. Ils les estiment souvent brefs et sans gravité. Ils mettent en doute, dans nombre de cas, la valeur de la thérapeutique par le sel.

Aujourd'hui, nous n'avons plus le droit de soumettre, presque systématiquement, nos malades, comme on le conseillait avant-hier, à un traitement dirigé contre l'acidose présumée. Nous n'avons plus le droit de les soumettre, presque systématiquement, comme on le conseillait hier encore, à un traitement dirigé contre l'alcalose présumée. *Nous avons le devoir, avant d'en instituer la thérapeutique, de définir le sens dans lequel est troublé l'équilibre des acides et des bases chez nos malades.* C'est ainsi que nous pourrons espérer les meilleurs résultats.

XXXIIe Congrès de l'Assoc. franç. d'Urol., Paris, 1932, p. 274 ; Importance de la chlorémie en chirurgie. *Journ. d'Urol.*, n° 1, juillet 1933, p. 5.

3° Robineau : Azotémie post-opératoire et sérum salé hypertonique. *Bull. et Mém. de la Soc. nat. de Chir.*, LIX, n° 12, 1er avril 1933, p. 519.

4° Robineau et Max Lévy : La poussée d'urémie post-opératoire. *Bull. de la Soc. franç. d'Urol.*, n° 2, 20 février 1933, p. 92 ; On peut éviter les accidents post-opératoires accompagnés d'hyperazotémie et d'hypochlorémie. *La Presse Médicale*, n° 81, 11 octobre 1933, p. 1565.

5° Ambard et Schmidt : La réserve alcaline. Doin, éditeur. Paris, 1928.

1. ... la médecine actuelle..., avec ses remèdes, prônés un jour, sur des données dont l'insuffisance est manifeste, et tout aussi subitement rejetés le lendemain, semble oublier parfois la complexité extrême des phénomènes dont elle traite... Emile Meyerson (*De l'explication dans les sciences*, II, p. 289).

II. — Exemples de troubles de l'équilibre des acides et des bases.

Je citerai maintenant, à titre d'exemples, quatre faits cliniques dont deux ont été recueillis grâce à l'obligeance du Dr Roux-Berger.

Observation I. — *Crise d'hypochlorémie (alcalose probable) à la suite de la cure opératoire d'une fistule vésicale hypogastrique, après prostatectomie. Anurie. Traitement par le sérum hypertonique. Guérison*[1].

Un malade de soixante-quatre ans, M. Cl..., chez qui, en 1926, j'ai déjà étincelé un papillome vésical, vient me consulter, en juin 1931, pour une hématurie. Je le trouve porteur de *deux papillomes vésicaux saignants*. Il a, de plus, un gros *adénome prostatique* qui entretient de la *rétention incomplète avec distension*. Le résidu, après miction, est de 580 cent. cubes.

Je pratique, le 19 juin, une exploration fonctionnelle globale des reins. Elle donne les résultats suivants :

Urée sanguine, en gramme par litre de sérum	0,18
Constante uréo-sécrétoire.	0,038
Phénol-sulfone-phtaléine éliminée en soixante-dix minutes p. 100	72

Première opération. — Le 27 juin 1931, après dix jours de sonde à demeure, le malade subit, en un seul temps, sous anesthésie générale à l'éther, *l'étincelage à vessie ouverte de ses deux polypes* et la *prostatectomie transvésicale*.

Les suites opératoires sont normales. Mais la fistule hypogastrique ne parvient pas à se fermer spontanément.

Deuxième opération. — Le 17 août 1931, cette *fistule hypogastrique est fermée*, sous anesthésie générale à l'éther, suivant la technique que voici : le cône cicatriciel, unissant la vessie à la peau, est réséqué. La face antérieure de la vessie est largement mise à nu. L'orifice vésical est fermé par une suture en deux plans. Les muscles droits sont dégagés de leur gaine et suturés l'un à l'autre. Le feuillet antérieur de cette gaine est suturé. La peau est partiellement réunie. Un double drainage est établi, l'un prévésical, l'autre sous-cutané.

Le 18 août, il apparaît une violente éruption d'*urticaire* accompagnée de *vomissements incessants*. Les urines tombent au chiffre de 500 cent. cubes par vingt-quatre heures.

Le 19 août, les mêmes accidents persistent. Le chiffre des urines des vingt-quatre heures tombe à 250 cent. cubes.

Le 20 août, *l'anurie est presque complète* : le chiffre des urines des vingt-quatre heures tombe à 38 cent. cubes. Epuisé par les vomissements, torturé par son urticaire, le malade est dans un état très alarmant.

Mais m'appuyant sur la constante favorable (elle l'était même un peu trop), je pense que le malade a de bons reins. Ce sont ses vomissements qui ont dû le priver de chlore : il doit s'agir d'une *anurie par manque de sel* telle que l'a décrite Blum de Strasbourg. Je fais une prise de sang. Avant même d'avoir les résultats de l'analyse de ce sang, j'injecte dans la veine du malade *7 gr. 50 de chlorure de sodium, en solution hypertonique à 20 p. 100*. J'y injecte également *5 cent. cubes de Nortal* (éosinate de cæsium), médicament antichoc, d'une toxicité nulle, d'une grande inertie chimique, dont j'attends qu'il mette fin aux vomissements, en calmant l'irritation des muqueuses digestives que j'attribue à l'urticaire.

1. G. Wolfromm : Anurie post-opératoire avec hypoch'orémie, etc... *XXIIIe Congrès franç. d'Urol.* Paris, 9-14 octobre 1933.

Immédiatement les vomissements s'arrêtent. Les plaques cutanées d'urticaire prennent la couleur de l'éosine, comme si le Nortal se fixait sur ces lésions. Dans les vingt-quatre heures qui suivent, *le chiffre des urines remonte à 1.180 cent. cubes.*

Le 21 août, le malade reçoit encore dans ses veines 7 gr. 50 de chlorure de sodium en solution hypertonique. Le chiffre des urines atteint 1.600 grammes. La crise d'anurie est bien conjurée.

Voici les résultats des analyses du sang prélevé durant ces trois journées :

DATE	URÉE du sérum en grammes	CHLORE du sérum en grammes	VOLUME des urines en cent. cubes
—	—	—	—
20 août	0,61	2,84	38
21 août	0,88	3,18	1.180
22 août	0,32	3,55	1.600

L'éruption d'urticaire s'éteint peu à peu. La vessie se ferme. Au début de septembre 1931, le malade part en convalescence sur une plage lointaine.

A la suite des fatigues du voyage, il se développe une épididymite accompagnée d'une *nouvelle crise d'urticaire et de vomissements.* En deux jours *le volume des urines tombe à 300 cent. cubes.*

Avisé télégraphiquement, je conseille de recourir sans attendre à la *thérapeutique par le sel.* Le malade reçoit 900 cent. cubes de plasma marin de Quinton. Les urines remontent à 800 grammes. Le lendemain, on injecte encore au malade 500 grammes de plasma marin. Le chiffre des urines atteint 1.000 cent. cubes. Le surlendemain, il atteint 2.000 cent. cubes. Les vomissements et l'urticaire disparaissent. Il n'a pas été, cette fois, injecté de Nortal.

Depuis ces incidents, le malade est resté guéri. Je l'ai revu, en bonne santé apparente, en mars 1933.

Cette observation a été recueillie en août 1931. Je me suis contenté du taux du seul chlore du sérum pour conclure à une hypochlorémie, donc à une alcalose. Les heureux résultats de la thérapeutique par le sel ont paru donner quelque vraisemblance à cette hypothèse.

La cure de la fistule vésicale hypogastrique, telle que nous l'avons décrite, réalise une *forte attrition des tissus en milieu infecté.* Cette attrition des tissus a sans doute un double effet : *elle met en circulation des produits de protéolyse* à l'action toxique desquels il paraît légitime d'attribuer les phénomènes d'urticaire et les vomissements. De plus, suivant les faits rapportés par MM. Legueu, Fey, Palazzoli et Mlle Lebert, elle a dû déterminer au niveau de la zone opératoire une *fixation importante de chlore.* Celle-ci, jointe à la perte de chlore par les vomissements, a dû abaisser le taux des chlores du sang et troubler ainsi la fonction rénale [1].

Obs. II. — *Phénomènes d'alcalose au cours d'une occlusion intestinale, par volvulus du côlon sigmoïde. Détorsion et extériorisation de l'anse. Guérison sans aucun traitement particulier de l'alcalose.*

Je suis appelé le 22 mai 1933 auprès d'un malade de soixante-douze ans, M. H..., qui *ne peut plus uriner* depuis près de six heures. Son ventre est ballonné, de forme régulière. On ne perçoit nul globe vésical, ni au palper de l'abdomen, ni au palper bimanuel. La prostate paraît petite. Le sondage ne retire que 200 grammes d'urine très foncée. Depuis vingt heures, le malade n'a eu ni selles, ni gaz.

Je pense alors à une *occlusion intestinale*, et pour établir si elle est ou n'est pas

1. Legueu, Fey, Palazzoli et Mlle Lebert : Le déséquilibre des chlorures dans le choc opératoire. *Bull. de l' Acad. de Méd.*, t. CIX, n° 25, 27 juin 1933, p. 879.

une manifestation *d'urémie*, je fais faire un examen de sang. En voici les résultats :

Urée sanguine, en gramme par litre	0,46
*p*H	7,49
Réserve alcaline, en centimètres cubes	46
$\frac{\text{Chlore globulaire}}{\text{Chlore plasmatique}} = \frac{2,65}{5,55}$	0,47 [1]

Il existe donc, en dépit de l'abaissement de la réserve alcaline, une *alcalose nette*. Mais l'azotémie, quoique supérieure à la normale, me paraît trop faible pour pouvoir provoquer un trouble aussi grave qu'un iléus paralytique. Je pose le diagnostic *d'occlusion intestinale de cause mécanique* et confie la malade au Dr Roux-Berger,

Nous constatons tous deux, peu avant l'opération, une certaine asymétrie du ventre : le flanc gauche est plus saillant.

Opération. — Sous anesthésie locale, le 22 mai au soir, le Dr Roux-Berger incise le flanc droit, découvre un cæcum non dilaté et, vers le milieu du ventre, une grosse anse très dilatée. L'incision du flanc est refermée.

Le Dr Roux-Berger pratique alors, sous rachi-anesthésie, une cœliotomie médiane. Il découvre un *volvulus du côlon sigmoïde*. L'anse sigmoïde est distendue à l'extrême. Il la détord et l'extériorise. Quelques jours après elle sera réséquée. Le malade guérit sans autre incident que de la rétention d'urine, qui cède d'ailleurs à quelques injections de pilocarpine, suivant la technique indiquée par André Cain et Oury, il y a une dizaine d'années. *Nulle thérapeutique de son alcalose n'a été mise en œuvre.*

Obs. III. — *Crise grave d'acidose après résection d'une anse grêle altérée, coudée, adhérente, ayant provoqué de petites crises de sub-occlusion. Guérison immédiate des troubles par injections de sérum bicarbonaté.*

Un malade de cinquante-cinq ans, M. G..., ayant subi, une vingtaine d'années auparavant, une appendicectomie à chaud dans des conditions assez dramatiques, est pris, depuis quatre mois, de *crises douloureuses abdominales avec arrêt temporaire des matières et des gaz*. La dernière crise remonte à cinq jours. Elle a été plus vive que les précédentes. La radiographie montre l'existence d'une *anse grêle distendue par les gaz*.

Le Dr Roux-Berger porte le diagnostic d'occlusion incomplète de l'intestin grêle. Le taux de l'urée sanguine est de 0 gr. 28.

Opération. — Sous anesthésie à l'éther, le 12 août 1933, le Dr Roux-Berger découvre au milieu de l'abdomen une anse repliée sur elle-même, bosselée, rouge, altérée et dont les coudures sont fixées par des adhérences. Il pratique une résection de 25 centimètres environ d'intestin grêle et rétablit la continuité du tube digestif par une anastomose termino-terminale. L'anse réséquée était atteinte de curieuses lésions inflammatoires rappelant la lymphogranulomatose.

Le lendemain de l'opération, le malade, assez mal en train, commence à vomir et son ventre se ballonne. Des *injections de sérum salé* n'améliorent en rien la situation. Il est fait un prélèvement de sang dans le but de rechercher s'il n'existe pas quelque trouble de l'équilibre des acides et des bases.

1. Voici un autre exemple d'alcalose dans l'occlusion. Un obstacle siégeait sur le côlon transverse. Un anus cæcal fut pratiqué et six heures après, l'examen du sang donnait les renseignements suivants :

*p*H	7,50
Réserve alcaline, en centimètres cubes	67
$\frac{\text{Chlore globulaire}}{\text{Chlore plasmatique}} = \frac{1,42}{3,23}$	0,43

(Observé chez une opérée du Dr Roux-Berger).

Le surlendemain de l'opération, 13 août, l'état du malade est fort mauvais. *Le ventre est distendu, les vomissements sont continuels et ils prennent bientôt un caractère fécaloïde.*

A ce moment, le laboratoire nous transmet les résultats des analyses du sang. Ils traduisent *une forte acidose* :

*p*H	7,19
$\frac{\text{Chlore globulaire}}{\text{Chlore plasmatique}} = \frac{4,07}{2,74}$	1,48 [1]

Je pratique alors immédiatement une injection sous-cutanée *de 500 grammes de sérum bicarbonaté à 30 p. 1.000. Les vomissements, dès la fin de l'injection, cessent* « comme si on fermait une vanne » dit le malade. L'état général s'améliore rapidement. La température qui était voisine de 39° retombe à la normale.

Les jours suivants, on observe trois légères rechutes caractérisées par de petits vomissements et une reprise de l'état nauséeux, en même temps que remonte la température. Ces rechutes sont rapidement jugulées, d'abord par de nouvelles injections de sérum bicarbonaté, puis, plus simplement, par l'administration par la bouche de citrate de soude. Il est, de plus, injecté au malade du sérum glucosé et à deux reprises, sur le désir de son médecin, 10 unités d'insuline.

Le 16 août, tous les symptômes inquiétants ayant disparu, une nouvelle analyse de sang donne les résultats suivants qui montrent une *régression de la crise d'acidose* :

*p*H	7,32
$\frac{\text{Chlore globulaire}}{\text{Chlore plasmatique}} = \frac{2,18}{3,09}$	0,70
Réserve alcaline	59,3

Ainsi parallèlement disparaissent les troubles et rétrocède la crise d'acidose.

La fièvre observée, au cours de ces suites opératoires, fut due à une petite suppuration de la paroi. Elle disparut définitivement quand le petit foyer infecté fut ouvert et drainé.

Obs. IV. — *Crise d'acidose accompagnant un iléus paralytique après une cystostomie pour rétention complète d'urine, par adénome prostatique. Rétrocession de la crise d'acidose sous l'influence du traitement alcalin. Persistance des accidents d'occlusion. Anus cæcal. Mort.*

Un malade de soixante-sept ans, M. M..., extrêmement obèse, est pris le 27 août 1933 de *rétention aiguë d'urine*. Il a une *énorme prostate*. On ne parvient que très difficilement à lui mettre une sonde à demeure. Elle est laissée en place quatre jours. Mais au bout de ce temps le malade ne peut uriner spontanément. Une nouvelle tentative de sondage échoue, mais fait saigner abondamment l'urètre du malade.

Il entre alors à la maison de santé où je mets en place, au moyen d'un mandrin, une sonde n° 18. L'urine est très sanglante, les caillots bouchent la sonde. Il faut l'enlever, mais il devient alors impossible de la remettre en place. Pour couper court à ces ennuis, je décide de faire une cystostomie.

Première opération. — *Cystostomie*, sous anesthésie locale, le 1er septembre. Aucun incident immédiat. Mais l'urine reste très sanglante.

1. Le chiffre de ce rapport paraît anormalement élevé, ainsi d'ailleurs que le taux du chlore globulaire. Mais nous devons remarquer que la crise d'acidose est d'une gravité extrême et que, de plus, au moment où la prise de sang est faite, le malade vient de recevoir des injections de sérum salé qui ont pu artificiellement surcharger les globules de chlore.

Le 4 septembre, le malade est pris brusquement d'un grand malaise. Son ventre est ballonné. L'épigastre est très tendu. La respiration est gênée, le pouls assez faible. Les membres inférieurs se couvrent de taches cyanotiques.

Je fais alors une prise de sang. Sans attendre le résultat de l'analyse, croyant à une crise d'alcalose, j'injecte *30 cent. cubes de sérum salé hypertonique à 20 p. 100 dans la veine*. Je fais un lavage d'estomac. Le malade est soulagé, les taches cyanotiques disparaissent.

Mais les résultats de l'analyse du sang montrent au contraire une hyperchlorémie, c'est-à-dire *une acidose*.

Urée sanguine, en gramme	1,56
$\frac{\text{Chlore globulaire}}{\text{Chlore plasmatique}} = \frac{2,12}{3,33}$	0,64

Je fais alors des *injections de sérum bicarbonaté*. L'état du malade ne s'améliore pas. Le ventre est toujours ballonné. L'estomac, toujours distendu, doit être constamment évacué et lavé. Il n'y a aucun vomissement, et, pour ainsi dire, aucune émission de selles ni de gaz.

Une nouvelle analyse du sang faite le 8 septembre donne les renseignements suivants :

Urée sanguine, en grammes	2,88
$\frac{\text{Chlore globulaire}}{\text{Chlore plasmatique}} = \frac{2,12}{3,61}$	0,59

Ainsi le rapport $\frac{\text{chlore globulaire}}{\text{chlore plasmatique}}$ est redevenu presque normal, mais l'urée sanguine a continué à monter.

L'état d'occlusion persistant, je me décide à pratiquer une fistule cæcale.

Deuxième opération. — Le 8 septembre au soir, sous anesthésie locale, j'établis une *fistule cæcale*. Cela me permet de vérifier l'absence de toute réaction inflammatoire péritonéale : les anses sont distendues, mais ne présentent aucune rougeur. Il n'y pas trace de liquide dans la cavité péritonéale.

Malgré des évacuations assez abondantes par l'anus cæcal, malgré la mise en œuvre de tous les moyens thérapeutiques utilisés dans ces cas (extraits hypophysaires, prostigmine, etc.), le malade succombe le 11 septembre 1933.

Si nous jetons un coup d'œil d'ensemble sur ces quatre faits cliniques, nous distinguons :

1° Une crise d'alcalose grave qui cède au traitement salé.

2° Une crise d'alcalose franche qui ne demande pas d'autre traitement que celui de la lésion causale.

3° Une crise d'acidose grave qui guérit par le traitement alcalin.

4° Une crise d'acidose grave. Le traitement alcalin la réduit, mais les troubles continuent et le malade succombe.

Nous trouvons dans notre expérience clinique toutes les contradictions que nous avons relevées dans notre aperçu historique.

C'est que le problème est complexe. Il y joue de très nombreux facteurs. Nous ne pouvons pas juger directement de l'état d'acidose ou d'alcalose de l'organisme, mais seulement de ses répercussions, souvent très indirectes, sur la composition des déchets de l'organisme (urine, air alvéolaire) et surtout du sang. Même en nous tenant à la seule étude du sang, ce que nous

ferons aujourd'hui, nous nous heurtons à un très grand nombre de phénomènes dont certains seuls sont mesurables et quelques-uns au prix de techniques très minutieuses [1].

Nous nous entendons de plus fort mal sur ce qui définit une acidose ou une alcalose [2].

III. — Éléments permettant de définir l'équilibre normal des acides et des bases, l'acidose et l'alcalose.

Il importe de préciser ce que nous devons entendre par un état d'acidose et par un état d'alcalose, du moins d'après les renseignements que l'étude du sang peut nous fournir.

Le tableau I nous y aidera. Il résume, de façon sans doute un peu simpliste, les faits essentiels (voir page 250).

Étudions avec quelque détail chacun des tests invoqués dans ce tableau.

IV. — Le *p*H.

Normalement, les éléments acides, que mesure le nombre d'ions H libres, et les éléments alcalins, que mesure le nombre d'ions OH libres, sont, dans le sang, dans un certain état d'équilibre qui donne au plasma un *p*H de 7,35.

Bien qu'il soit assez facile de comprendre ce que représente le *p*H, il est assez compliqué de l'expliquer. Les indications suivantes permettront de s'en faire une idée.

Les réactions chimiques n'ont lieu qu'entre des ions libres. Une solution acide contient deux sortes de molécules : des *molécules intactes* ou non dissociées dont les ions sont liés ensemble, des *molécules dissociées* dont les ions sont libres.

Les molécules intactes représentent l'acidité « en sommeil », l'acidité potentielle de la solution.

1. La détermination du *p*H se réduit à la mesure d'une différence de potentiel, la détermination de la réserve alcaline à la mesure d'un volume de CO^2, la détermination du rapport $\frac{\text{chlore globulaire}}{\text{chlore plasmatique}}$ à deux dosages de chlore.

Aucune de ces mesures n'offre de grandes difficultés pour un expérimentateur d'une instruction et d'une habileté moyennes. Mais des obstacles, souvent presque insurmontables, surgissent dès que ces mesures doivent être appliquées au sang. Le sang est en effet un système chimique et physico-chimique très complexe et, de plus, très instable dès qu'il est sorti des vaisseaux.

On a, par exemple, les plus grandes peines à empêcher d'abord les échanges chimiques entre le sang et le milieu extérieur (perte de CO^2), puis les échanges chimiques entre le plasma et les globules (troubles de l'équilibre chloré tel qu'il existait dans les vaisseaux).

Ceci peut nous expliquer bien des contradictions et doit nous inciter à garder quelques doutes sur la certitude des conclusions auxquelles nous pouvons arriver aujourd'hui.

2. L'erreur la plus répandue est la suivante : tout abaissement de la réserve alcaline est tenu pour une preuve d'acidose, toute élévation de la réserve alcaline pour une preuve d'alcalose (V. *La réserve alcaline*, p. 256).

TABLEAU I. — L'ÉQUILIBRE NORMAL DES ACIDES ET DES BASES ET SES TROUBLES.

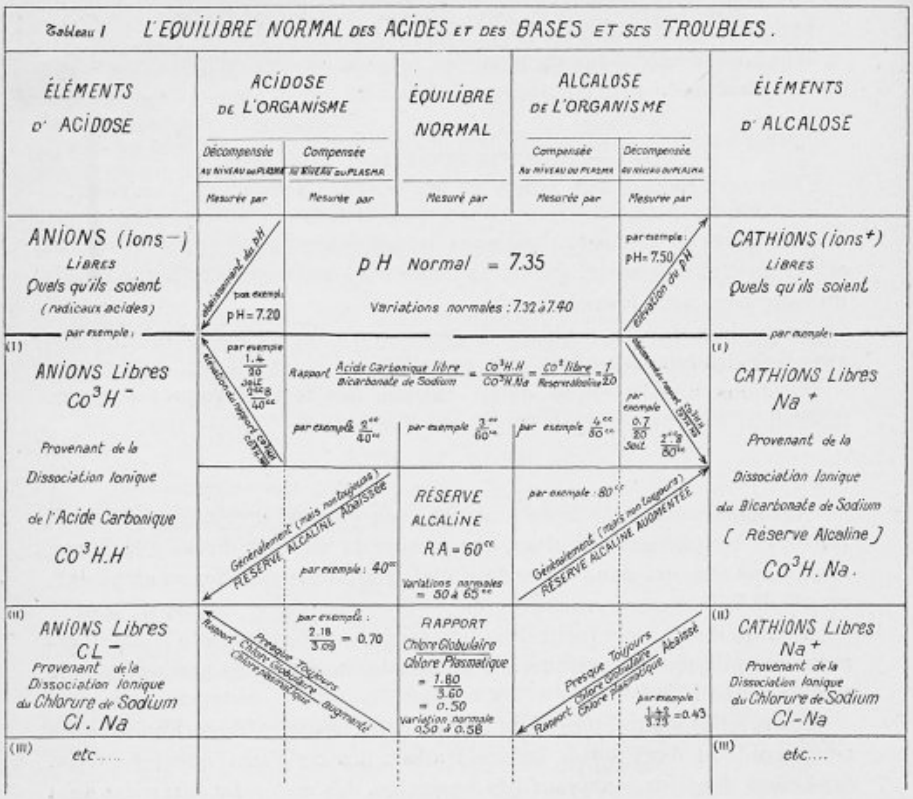

Dans la colonne des éléments d'acidose (en III), on pourrait ajouter tous les anions [1] libres (représentant des radicaux acides), provenant des électrolytes du sang autres que l'acide carbonique et le chlorure de sodium : chlorures autres que le sodium, bicarbonates, sulfates, phosphates, lactates, protéinates, etc. des diverses bases.

Dans la colonne des éléments d'alcalose (en III), on pourrait ajouter tous les cathions [1] libres provenant des électrolytes du sang autres que le bicarbonate et le chlorure de sodium : bicarbonates et chlorures d'autres bases que le sodium, sulfates, phosphates, lactates, protéinates, etc. des diverses bases.

Les molécules dissociées en leurs ions constitutifs représentent l'acidité « en éveil » de la solution, son acidité actuelle : c'est elle seule qui entre en jeu dans une réaction.

L'acidité totale d'une solution est la somme de ces deux acidités.

Une solution d'acide chlorhydrique, par exemple, comprend des

1. Quand un courant électrique traverse une solution d'électrolyte, les ions chargés négativement sont attirés par le pôle positif ou anode, d'où leur nom d'*anions*. Les ions chargés positivement sont attirés vers le pôle négatif ou cathode, d'où leur nom de *cathions*.

anions Cl et des cathions H. Ces ions H sont le support de la propriété acide.

Le nombre d'ions H par litre ou C_H *(concentrations en ions hydrogène libres) mesure l'acidité actuelle d'une solution acide.*

Ce nombre est en général très petit, inférieur à l'unité. L'utiliser directement contraint à manier des nombres de 1 à 14 décimales, ce qui est peu commode pour les calculs.

Pour simplifier ceux-ci, on recourt au langage logarithmique[1]. On exprime ces nombres par leur cologarithme, le *p*H[2].

Le tableau II donnera une idée concrète de ce que représente le *p*H (voir page 252).

A mesure que l'acidité augmente, le p*H décroît* : c'est un inconvénient de cette notation.

Quand le p*H décroît d'une unité, l'acidité devient 10 fois plus grande.*

Quand le p*H décroît de 0,3 (trois dixièmes d'unité) l'acidité double*[3].

(On ferait le raisonnement inverse pour juger de l'alcalinité d'une solution.)

Ceci montre l'importance de la détermination des décimales dans la mesure du *p*H.

Le *p*H normal du plasma est de 7,35 en moyenne. Les oscillations entre 7,32 et 7,40 sont considérées comme normales. Au-dessous de ces chiffres, il y a *acidose du plasma*. Au-dessus de ces chiffres, il y a *alcalose du plasma*. Mais il peut y avoir acidose ou alcalose de l'organisme sans qu'il y ait de variation du *p*H du plasma. On dit alors que l'*acidose est compensée* (au niveau du plasma), que l'*alcalose est compensée* (au niveau du plasma).

Envisageons le cas d'une invasion d'acides dans le plasma[4] (le raisonnement serait inverse en cas d'invasion alcaline) :

Le *p*H varie ou ne varie pas. Il semble paradoxal qu'il puisse ne pas varier. Cela tient au pouvoir que possède le plasma d'amortir, de « tamponner » l'effet des invasions acides.

Le plasma parvient à maintenir un certain temps son p*H normal*. Il met en jeu des phénomènes de compensation que nous étudierons plus loin.

1. L'usage d'une table de logarithmes est donc indispensable pour passer du symbole *p*H au nombre réel C_H d'ions H libres par litre qu'il représente.

Ceci ne doit pas nous faire reculer devant le problème de l'équilibre des acides et des bases. Ce qu'il faut savoir de calcul logarithmique, pour s'y sentir à l'aise, s'apprend en moins de deux heures. Il ne faut pas connaître beaucoup plus de mathématiques que les règles des quatre opérations.

2. Le *p*H est le logarithme de l'inverse de la concentration de la solution en ions H libres :

$$pH = \log \frac{1}{H}$$

or :

$$\mathrm{Log}\ \frac{1}{H} = -\log H = \mathrm{colog}\ H.$$

3. Voir tableau III, p. 255.

4. Faisons remarquer que ces mots d'invasion d'acides, d'invasion d'alcalins n'ont qu'une signification relative. Au point de vue du *p*H, les choses se passent de la même façon qu'il y ait invasion d'acides ou évasion d'alcalins d'une part, qu'il y ait invasion d'alcalins ou évasion d'acides d'autre part.

TABLEAU II. — QUELQUES EXEMPLES DE *p*H ET NOMBRE D'IONS H+ PAR LITRE OU C_H QUI LEUR CORRESPOND.

VALEUR du *p*H	COLOGARITHME DE			NOMBRE D'IONS H+ LIBRES par litre (C_H) auquel le *p*H correspond	NOMBRE DE LITRES NÉCESSAIRES pour contenir un ion H+ libre sous le *p*H envisagé		EXEMPLES DE LIQUIDES ayant un *p*H égal au *p*H envisagé ou voisin de lui	
*p*H = 0,00	10^{0}	$\frac{1}{10^{0}}$	$\frac{1}{1} = 1$	1 ou : un ion H+ par litre.	Un litre, soit 1 litre.	Acides.		Solution normale d'acide chlorhydrique : *p*H = 0,60.
*p*H = 1,00	10^{-1}	$\frac{1}{10^{1}}$	$\frac{1}{10}$	0,1 ou : un dixième d'ion H+ par litre.	Dix litres, soit 10 litres.			
*p*H = 1,60	$10^{-1,6}$	$\frac{1}{10^{1,6}}$	$\frac{0,25}{10}$	0,025 ou : deux centièmes et demi d'ion H+ par litre.	Quarante litres, soit 40 litres			Suc gastrique : *p*H = 1,60.
*p*H = 7,00	10^{-7}	$\frac{1}{10^{7}}$	$\frac{1}{10.000.000}$	0,000.000.1 ou : un dix-millionnième d'ion H+ par litre.	Dix millions de litres, soit 10.000.000 de litres.		Zone où se tiennent habituellement les *p*H de la biologie.	Urine légèrement acide : *p*H = 7,00.
*p*H = 7,07	$10^{-7,07}$	$\frac{1}{10^{7,07}}$	$\frac{0,85}{10.000.000}$	0,000.000.085 ou : huit cent-millionièmes et demi d'ion H+ par litre.	Plus de onze millions de litres, soit 11.763.529 litres.	Neutre.		Eau distillée (neutralité de l'eau distillée) : *p*H = 7,07.
*p*H = 7,35	$10^{-7,35}$	$\frac{1}{10^{7,35}}$	$\frac{0,45}{10.000.000}$	0,000.000.045 ou : quatre cent-millionièmes et demi d'ion H+ par litre.	Plus de vingt-deux millions de litres, soit 22.222.222 litres.	Alcalins.		Plasma sanguin normal : *p*H = 7,35.
*p*H = 8,00	10^{-8}	$\frac{1}{10^{8}}$	$\frac{1}{100.000.000}$	0,000.000.01 ou : un cent-millionième d'ion H+ par litre.	Cent millions de litres, soit 100.000.000 de litres.			Liquide céphalo-rachidien : *p*H = 8,26.
*p*H = 14,00	10^{-14}	$\frac{1}{10^{14}}$	$\frac{1}{100.000.000.000.000}$	0,000.000.000.000.01 ou : un cent-trillionième d'ion H+ par litre.	Cent trillions de litres, soit 100.000.000.000.000 de litres.			Solution normale de soude : *p*H = 14,05.

Il serait préférable de lire ce tableau une table de logarithmes en mains.

En son défaut, on remarquera simplement que *p*H 7,00 répond à un nombre d'ions H libres, représenté par une *fraction* où le dénominateur est l'unité suivie de *sept zéros*, ou par un nombre décimal dont le premier chiffre significatif occupe le *septième rang*, à droite de la virgule.

*L'agression acide est « compensée » dans le plasma. L'organisme est bien en acidose, mais non pas le plasma. Telle est l'*acidose compensée.

*Mais quand les phénomènes de compensation ont donné tout leur effet, le p*H *du plasma se modifie*. Il se déplace dans le sens de l'acidité. Il s'abaisse. *L'agression acide n'est plus « compensée » au niveau du plasma. L'organisme est en acidose, mais aussi le plasma. Telle est l'*acidose décompensée.

Le plasma a donc, dans une certaine mesure, le pouvoir d'amortir l'effet des invasions acides.

Il l'amortit *grâce à un double mécanisme : l'un physico-chimique, l'autre physiologique.*

Le mécanisme physico-chimique joue aussi bien *in vitro* qu'*in vivo*. Il est lié à l'existence de *systèmes tampons* dont l'un des plus importants est le système acide carbonique-bicarbonate de sodium. Un acide fort étant introduit dans le plasma, le bicarbonate de sodium le neutralise par sa base forte et libère son propre acide faible. Celui-ci, peu ionisé, modifie à peine le *p*H, infiniment moins que ne l'eût fait l'acide fort [1], non neutralisé.

Le mécanisme physiologique est le suivant : *le plasma se débarrasse des éléments acides en surnombre en les rejetant sur les globules rouges* (ceci se

1. Rappelons qu'un acide faible est un *acide faiblement ionisé*, un acide fort, un *acide fortement ionisé*.

vérifie même *in vitro*) et *sur les tissus*, ou en les rejetant à l'extérieur *dans l'urine* ou *dans l'air alvéolaire* (ceci ne se vérifie naturellement qu'*in vivo*). Tant que ce mécanisme est suffisant, l'acidose est compensée au niveau du plasma : le *p*H ne bouge guère. Mais quand ce double mécanisme a donné tout ce qu'il pouvait donner, l'acidose est décompensée au niveau du plasma : le *p*H baisse.

Le p*H du plasma ne nous renseigne donc que sur les acidoses décompensées.*

Pour les *médecins*, les acidoses décompensées sont rares. Elles ne se voient que dans des cas extrêmes. Elles perdent de ce fait une grande part de leur intérêt pratique.

Nous pensons que les *chirurgiens* auraient tort de se ranger à cet avis. Nos observations personnelles nous ont montré assez souvent de brusques et franches modifications du *p*H, traduisant donc des acidoses et des alcaloses décompensées. Les chirurgiens sont donc en droit de demander des indications thérapeutiques aux variations du *p*H.

Le tableau III montrera de quel ordre de grandeur sont les variations du *p*H qui ont pu être observées cliniquement et expérimentalement [1] (voir page 255).

Malheureusement, *la détermination du* p*H du plasma est difficile*. Elle demande de grandes précautions, aussi bien dans la récolte du sang que dans la conduite des mesures. Il y faut des manipulateurs expérimentés, toujours en alerte et méticuleux jusqu'au scrupule, une instrumentation complexe et coûteuse, délicate à manier et à entretenir.

De plus, *le nombre des acidoses compensées est encore très grand*, et nous devons chercher ailleurs que dans les variations du *p*H les tests de l'acidose de l'organisme. Nous les trouverons justement dans l'étude des phénomènes de compensation qui s'efforcent de maintenir le *p*H du plasma à sa valeur normale.

Nous pouvons acquérir, en effet, indirectement une preuve de l'attaque de l'organisme par les acides en déterminant :

1° Dans quelle mesure ont été utilisés les *ions alcalins* dont disposait le plasma pour neutraliser les ions acides ;

2° Dans quelle mesure le plasma a pu se débarrasser des *ions acides* qui se sont trouvés en excès à la suite d'une invasion d'acides.

Ainsi, *la détermination de l'amplitude des phénomènes de compensation pourra, dans une certaine mesure, être substituée à la détermination du* p*H* quand il s'agira de juger une invasion acide. Cette détermination de l'amplitude des phénomènes de compensation sera même capable de nous renseigner sur une invasion acide de l'organisme quand le *p*H du plasma ne se sera pas modifié.

1. Bibliographie. — 1° Fred Vles : *Précis de Chimie physique*. Vigot, éditeur, Paris 1929.
2° R. Legendre : *La concentration en ions hydrogène de l'eau de mer : le* p*H*. Les Presses universitaires de France. Paris 1925.
3° Marcel Labbé et F. Nepveux : *Acidose et alcalose*. Masson, Paris 1928.

TABLEAU III. — TYPE DE DIVERS *p*H OBSERVÉS CLINIQUEMENT ET EXPÉRIMENTALEMENT.

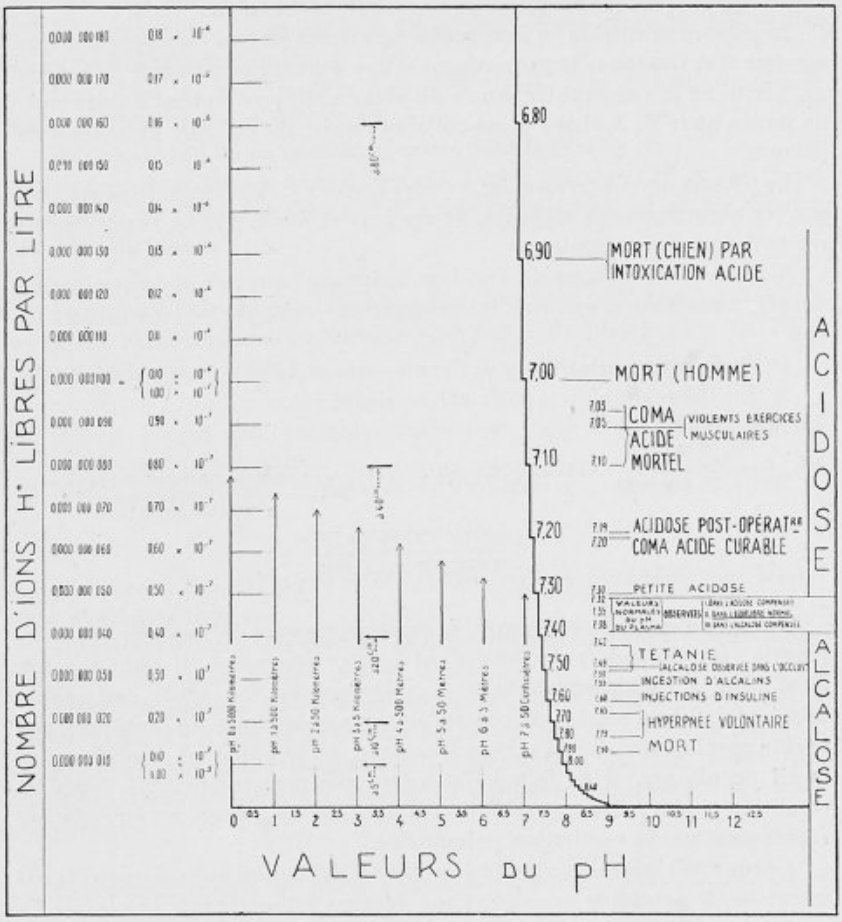

1° Les flèches verticales indiquent la distance à laquelle figureraient les divers *p*H, inférieurs à *p*H 7, s'ils pouvaient prendre place sur le graphique (en admettant que *p*H 7 y figure à 50 centimètres au-dessus de la ligne des abscisses). On voit ainsi qu'à un *p*H inférieur d'une unité correspond un nombre d'ions H libres dix fois plus grand.

2° Les petites flèches horizontales attirent l'attention sur ce fait que chaque fois que le *p*H diminue de 0,3 (3/10) le nombre des ions H libres double.

3° On observera que certains *p*H extrêmes se rencontrent à la fois dans des accidents mortels et dans des conditions physiologiques, excessives sans doute, mais sans gravité, du moins chez des organismes sains. Ceci montre assez que la modification du *p*H n'est pas tout. L'organisme sain peut corriger de fortes variations de *p*H, ne les subir donc que temporairement. Un organisme malade a, sans doute, plus de mal à ramener un *p*H dévié à la normale; le trouble devient durable et de ce fait fort grave. D'autres éléments nocifs doivent, de plus, entrer en jeu.

4° Si l'homme meurt en acidose, à un *p*H voisin de 7 et le chien à un *p*H voisin de 6,90, c'est, pour une part sans doute, parce qu'il s'agit, dans un cas, d'organismes malades, et, dans l'autre, d'animaux d'expérience à peu près sains : ceux-ci résistent plus longtemps à l'acidose.

Ces phénomènes de compensation se passent au niveau de l'air alvéolaire, au niveau des urines, au niveau du sang, au niveau des tissus. Nous n'envisagerons ici que ce qui se passe *au niveau du sang*.

Le plasma neutralise les ions acides agresseurs surtout au moyen des ions alcalins Na. Ces ions Na proviennent d'une part du *bicarbonate de sodium* qui constitue la « réserve alcaline » du plasma. Ils proviennent d'autre part, du moins pour M. Ambard et ses collaborateurs, du *chlorure de sodium* du plasma.

Le plasma se débarrasse de *ses ions acides Cl* en excès, en les rejetant sur les albumines des globules, de *ses ions acides* CO^3H en excès, en les rejetant dans l'air alvéolaire.

Si nous voulons juger de l'acidose autrement que par la détermination du *p*H, nous sommes amenés à envisager ce qui se passe dans le sang du côté :

1° *De la réserve alcaline et de l'acide carbonique* ;

2° *Du chlore du plasma et du chlore globulaire*.

V. — La réserve alcaline et le rapport $\frac{\text{acide carbonique libre}}{\text{réserve alcaline}}$ ou $\frac{\text{acide carbonique}}{\text{réserve alcaline}}$.

Dès qu'un acide envahissant l'organisme menace de modifier le *p*H du plasma, *le bicarbonate de sodium du plasma intervient*. Il cède son ion alcalin Na à l'acide envahisseur et le neutralise. Son acide carbonique laissé seul, libre, n'est plus contrebalancé par les ions Na, capturés par l'acide envahisseur. Mais l'acide carbonique, acide faible, ne modifie guère le *p*H du plasma. Il ne le modifie même que momentanément. Dans les conditions habituelles, cet acide carbonique, acide gazeux, va être éliminé rapidement par la ventilation pulmonaire.

Chaque fois qu'une partie du bicarbonate de sodium aura disparu, le pH ayant gardé sa valeur normale, nous devrons admettre que le plasma l'a comme sacrifiée pour neutraliser *un acide envahisseur*. L'attaque acide qui vient d'avoir lieu ne se manifeste pas par un abaissement du *p*H, mais seulement par la disparition d'une partie du bicarbonate de sodium, par *une diminution de la réserve alcaline du plasma*[1]. Cette diminution témoigne d'une *acidose*. Mais cette acidose est encore *compensée*. C'est aux dépens de la réserve alcaline que s'est faite cette compensation.

(Un raisonnement inverse démontrerait qu'*une augmentation de la réserve alcaline, le pH restant constant, témoignerait* d'une agression alcaline du plasma, d'*une alcalose compensée*.)

La réserve alcaline se mesure de façon indirecte, en dosant l'acide carbonique CO^2 qui entre dans la composition du bicarbonate de sodium. La

1. Voir la réserve exprimée dans la note 1, page 258.

grandeur de la réserve alcaline est ainsi indiquée par le nombre de centimètres cubes de CO^2 liés au sodium [1].

Pour 100 cent. cubes de sang, la réserve alcaline est de 60 cent. cubes d'acide carbonique lié au sodium. On admet comme normales les oscillations de 50 à 65 cent. cubes.

Le CO^2 lié au sodium sous forme de bicarbonate de sodium mesure ainsi un *élément d'alcalinité du plasma*.

En face du CO^2 lié au sodium, il existe dans le plasma du *CO^2 libre*. Il y existe sous deux formes : une *forme simplement dissoute CO^2* et une *forme hydrolysée où CO^2 est devenu CO^3H^2 acide carbonique*, qui est un *élément d'acidité du plasma* [2].

Le rapport existant entre l'acide carbonique libre (CO^2 dissous + CO^3H^2) et l'acide carbonique lié au sodium sous forme de bicarbonate (CO^3HNa) offre un très grand intérêt.

Quand le *p*H est normal, c'est-à-dire égal à 7,35, le rapport $\frac{\text{acide carbonique libre}}{\text{acide carbonique lié au sodium}}$ ou plus simplement $\frac{CO^2 \text{ libre}}{\text{réserve alcaline}}$ est de $\frac{1}{20}$.

Tant que ce rapport garde cette valeur, le *p*H ne se modifie pas. Mais il faut distinguer trois cas :

La réserve alcaline est normale (autour de 60 cent. cubes) : dans ce cas, *l'équilibre des acides et des bases est normal.*

La réserve alcaline est abaissée (inférieure à 50 cent. cubes, par exemple). Dans ce cas, il y a *acidose de l'organisme, compensée au niveau du plasma* [3].

La réserve alcaline est augmentée (supérieure à 65 cent. cubes, par exemple). Dans ce cas, il y a *alcalose de l'organisme compensée au niveau du plasma.*

Examinons ce qui se passe quand le rapport $\frac{CO^2 \text{ libre}}{\text{réserve alcaline}}$ prend une valeur différente de $\frac{1}{20}$.

Quand ce rapport s'abaisse, devient par exemple à $\frac{0,7}{20}$ $\left(\text{soit environ } \frac{1}{28}\right)$, la proportion de bicarbonate de sodium augmentant relativement à la pro-

1. Il n'y a dans le sang que du bicarbonate de sodium CO^3HNa et non du carbonate de sodium CO^3HNa^2. Celui-ci exige, pour pouvoir se former en quantités appréciables, un *p*H très supérieur aux *p*H observés dans le plasma.

2. La quantité de CO^3H^2 est toujours proportionnelle à la quantité de CO^2 dissous, si bien que l'on évalue simultanément sous le nom de CO^2 libre à la fois le CO^2 dissous et l'acide carbonique CO^3H^2 ; cela équivaut simplement à affecter CO^3H^2 d'un coefficient. Cela ne modifie en rien la signification des rapports dans lesquels nous allons faire entrer CO^3H^2.

3. Voir la réserve très importante exprimée dans la note 4, page 258.

portion de CO^2 libre, *le* p*H s'élève* (par exemple à 7,50). Le plasma devient plus alcalin.

Quand ce rapport s'élève, devient par exemple égal à $\frac{1,4}{20}$ $\left(\text{soit environ } \frac{1}{14}\right)$, la proportion de CO^2 augmentant relativement à celle du bicarbonate de soude, le plasma devient moins alcalin, *le* p*H s'abaisse* (par exemple à 7,20).

Quand le p*H s'écarte de sa valeur normale, le chiffre absolu de la réserve alcaline perd toute signification s'il est envisagé seul.* Avec une même réserve alcaline normale de 60 cent. cubes, le plasma peut être en état d'acidose décompensée, si le rapport CO^2 sur $\frac{CO^2 \text{ libre}}{\text{réserve alcaline}}$ est augmenté $\left(\frac{1,4}{20} \text{ par exemple}\right)$ ou être en état d'alcalose décompensée, si ce rapport est abaissé $\left(\frac{0,7}{20} \text{ par exemple}\right)$.

Cependant, avec ce même chiffre de réserve alcaline de 60 cent. cubes, si le *p*H est normal, le plasma est en équilibre normal de ses acides et de ses bases.

Le tableau IV rendra plus clairement compte de ces faits (voir page 260).

Nous voyons ainsi que, si nous admettons que le *p*H du sang est presque toujours normal, la réserve alcaline peut nous renseigner, par sa valeur absolue, sur les agressions acides ou alcalines que l'organisme a pu subir [1]. Si par contre — et telle serait notre tendance — nous admettons que ce *p*H varie plus souvent et plus brusquement qu'on ne l'admet habituellement, la réserve alcaline, à elle seule, ne nous fournira aucun renseignement valable. Nous devrons connaître la valeur du rapport $\frac{CO^2 \text{ libre}}{\text{réserve alcaline}}$.

Malheureusement on ne peut connaître les deux termes de ce rapport que si on connaît le p*H*, que l'on fasse le dosage direct du bicarbonate de sodium suivant la méthode de Van Slyke ou que l'on applique, connaissant le CO^2 total, la formule de Henderson-Hasselbach.

$$p\text{H} = 6,1 + \log \text{ de } \frac{\text{réserve alcaline}^{2}}{CO^2 \text{ libre}}.$$

Ainsi nous sommes réduits à demander au laboratoire des déterminations de *p*H, quand nous voulons connaître le sens exact de la réserve alcaline. Nous savons les difficultés de ces déterminations [3 et 4].

1. Voir la réserve exprimée note 4, p. 258.

2. 6,1 est un logarithme exprimant la constante de dissociation de la première valence de l'acide carbonique, corrigée par sa constante d'hydrolyse.

3. Bibliographie. — 1° C. Sannié, M. Delaville et P. Boyer : *Les échanges respiratoires*, Chahine, éditeur, Paris 1928.

2° Delaumay : La réserve alcaline. *La Biologie médicale*, t. XXXVIII, octobre-novembre 1929, n°s 8 et 9.

4. Dans un travail récent (paru depuis que cette communication a été faite à la

VI. — Le rapport $\frac{\text{chlore globulaire}}{\text{chlore plasmatique}}$.

Il serait donc préférable de posséder un test d'acidose ou d'alcalose qui pût être décelé en l'ignorance du *p*H. Dans la grande majorité des cas, du moins suivant les idées de M. Ambard et de ses collaborateurs, *le rapport* $\frac{\textit{chlore globulaire}}{\textit{chlore plasmatique}}$ paraît pouvoir constituer un tel test.

Normalement, ce rapport est de 0,50 environ. On admet comme normales les oscillations de 0,50 à 0,58 [1].

Quand ce rapport s'élève au-dessus de ces chiffres vers 0,60 et au-dessus, il y a *acidose de l'organisme; elle peut être compensée ou décompensée* (au niveau du plasma).

Quand ce rapport s'abaisse au-dessous de ces chiffres vers 0,40 et au-dessous, *il y a alcalose de l'organisme; elle peut être compensée ou décompensée* (au niveau du plasma).

Cette conception est basée sur les expériences suivantes déjà fort anciennes : elles s'échelonnent de 1867 à 1895 :

1° Si l'on fait barboter de l'acide carbonique dans le sang total, le plasma s'enrichit en bicarbonate de soude (Zunts, 1867 à 1882).

2° Si l'on fait barboter de l'acide carbonique dans le sang total, le plasma s'appauvrit en chlore. Les globules s'enrichissent en chlore. Si l'on chasse l'acide carbonique du sang total, le phénomène inverse se produit. Le plasma s'enrichit en chlore. Les globules s'appauvrissent en chlore (Hamburger, 1891).

Un phénomène semblable se produit pour les anions autres que le chlore, par exemple pour l'anion SO^4 du sulfate de sodium du plasma, pour l'anion $C^3H^5O^3$ des lactates.

Société de Chirurgie), MM. Chabanier et Lobo-Onell poussent beaucoup plus loin la critique de la valeur de la réserve alcaline. Pour eux la conception classique, adoptée ici, se borne trop à considérer des acidoses fixes.

Si nous envisageons par exemple le cas 8 du Tableau IV, p. 260) nous voyons qu'il peut être interprété de deux façons différentes. Suivant la conception classique, c'est une *acidose fixe* que compense une diminution de l'acide gazeux CO^2 libre. Pour MM. Chabanier et Lobo-Onell ce peut aussi bien être une *alcalose gazeuse* (par abaissement du CO^2 libre) compensée par une diminution du bicarbonate de soude.

La quantité de bicarbonate de soude présente à tout moment dans le sang dépend de deux facteurs :

1° La quantité de bases auxquelles l'acide carbonique peut se lier : à ce titre la réserve alcaline baisse dans l'acidose fixe; 2° la quantité d'acide carbonique contenue dans le sang : à ce titre la réserve alcaline diminue dans l'alcalose gazeuse.

La remarque de MM. Chabanier et Lobo-Onell (Hypochlorémie et accidents post-opératoires, Masson, éditeur, Paris 1934) nous paraît si importante que nous avons cru devoir la rappeler par une série de notes dans le courant de notre exposé.

1. Henri Benard, Lenormand et Merklen admettent comme normales les oscillations de ce rapport de 0,43 à 0,63 (Les données biologiques de l'acidose rénale, *Paris médical*, 24 décembre 1932, p. 547-555).

TABLEAU IV. — VARIATIONS DU RAPPORT $\frac{\text{ACIDE CARBONIQUE LIBRE}}{\text{RÉSERVE ALCALINE}}$.

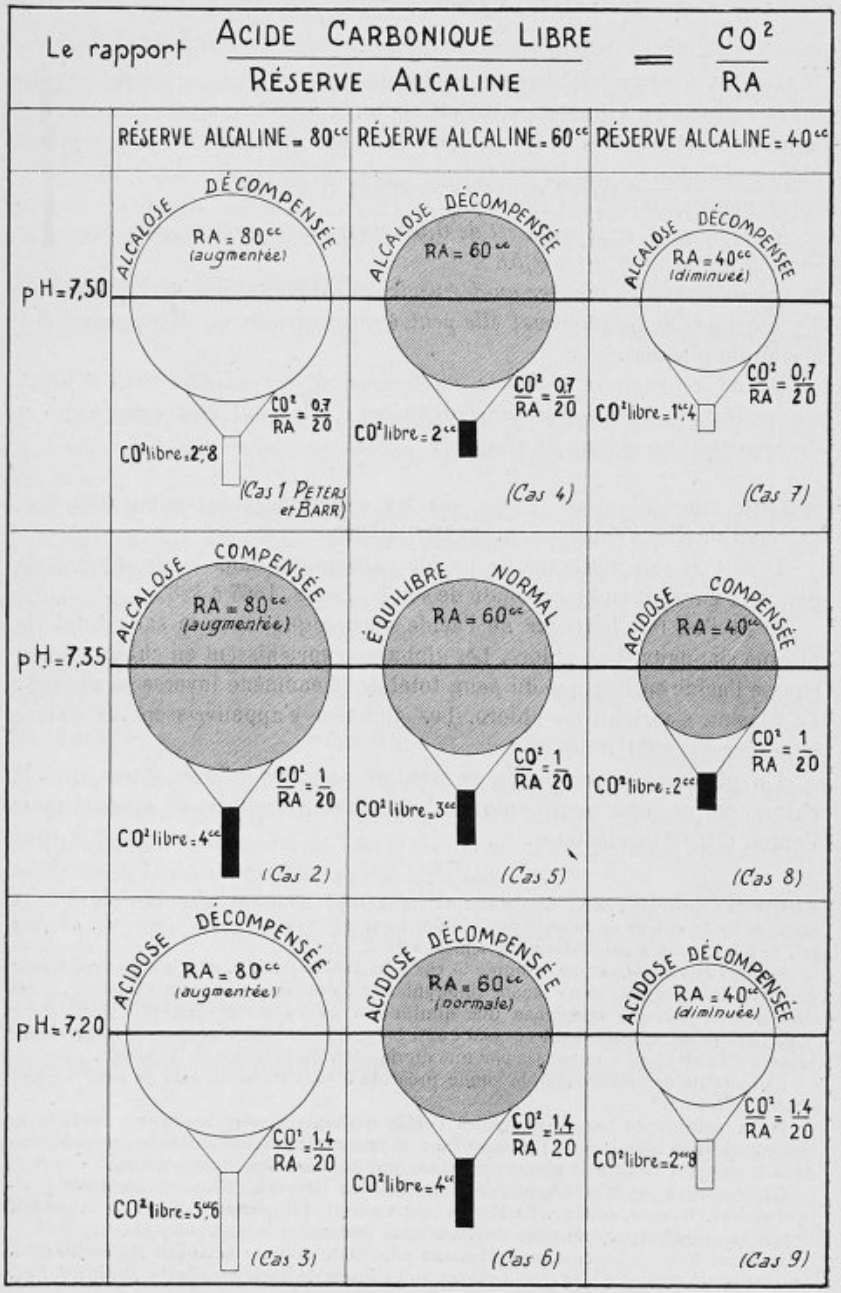

La conclusion de ces expériences fut donnée par Gurber en 1895 : sous l'influence de l'acide carbonique, le chlore du chlorure de sodium passe du plasma dans les globules, tandis que le sodium du chlorure de sodium reste dans le plasma et se combine à de l'acide carbonique pour former du bicarbonate de sodium (cité d'après Ambard).

Ainsi, quand un acide a pénétré dans le sang et se trouve en présence du chlorure de sodium dissocié, il s'empare des ions alcalins Na. Les ions acides Cl (dont la présence n'est plus balancée par celles des ions Na maintenant combinés à l'acide envahisseur) passent dans les globules où ils sont adsorbés par les albumines globulaires : le globule subit une surcharge en ions chlore, une surcharge en acide.

Cette surcharge chlorée, d'après Ambard et ses collaborateurs, ne se limite pas aux globules. *Les tissus de l'organisme* (d'une richesse en albumine comparable à celle des globules) et en particulier le système nerveux, *subissent la même surcharge chlorée*. Il y a donc une surcharge de toutes les albumines en ions chlore, par conséquent une *surcharge acide de toutes les albumines* [1].

L'intérêt de la surcharge des globules en chlore que mesure l'augmentation du rapport $\frac{\text{chlore globulaire}}{\text{chlore plasmatique}}$ tient donc à ceci : elle est le reflet de la surcharge acide des albumines des tissus.

Cette surcharge acide a un effet immédiat sur la *ventilation pulmonaire*. Toute surcharge acide du tissu nerveux du centre respiratoire bulbaire excite ce centre. La respiration s'accélère.

Inversement, toute décharge chlorée du tissu nerveux du centre respiratoire diminue l'excitabilité du centre, ralentit la respiration.

Ces phénomènes sont schématisés dans le tableau V (voir page 262).

1° *Devant une invasion d'acides* (ou une évasion d'alcalins) tout se passe

1. L'ion chlore doit être ici considéré comme un radical acide : le radical de l'acide chlorhydrique.

Légende du tableau IV figuré ci-contre :

1° Ce tableau n'est qu'un mode d'expression du graphique de Peters et Barr, aujourd'hui classique (Cf. Marcel Labbé et F. Nepveu : *Acidose et alcalose*, p. 150; et Vles : *Précis de Chimie physique*, p. 183).

2° Le plasma peut garder un *p*H normal avec une réserve alcaline normale augmentée ou diminuée : il suffit que le rapport $\frac{CO^2 \text{ libre}}{\text{réserve alcaline}}$ reste égal à $\frac{1}{20}$.

3° Le *p*H du plasma peut monter à 7,50 avec une réserve alcaline normale, augmentée ou diminuée; mais il faut que le rapport $\frac{CO^2 \text{ libre}}{\text{réserve alcaline}}$ s'abaisse à $\frac{0,7}{20}$.

4° Le *p*H du plasma peut s'abaisser à 7,20 avec une réserve alcaline normale, augmentée ou diminuée : mais il faut que le rapport $\frac{CO^2 \text{ libre}}{\text{réserve alcaline}}$ s'élève à $\frac{1,4}{20}$

5° On remarquera que pour que le *p*H, avec une même réserve alcaline, passe de 7,50 à 7,20, c'est-à-dire diminue de 0,3, il suffit qu'ait doublé la quantité d'acide carbonique libre qui entre dans le rapport (voir Tableau III, flèches horizontales). Ainsi une diminution de 0,3 du *p*H répond à une acidité ionique doublée. Une augmentation de 0,3 du *p*H du plasma répond à une acidité ionique diminuée de moitié.

TABLEAU V. — LE RAPPORT $\frac{\text{CHLORE GLOBULAIRE}}{\text{CHLORE PLASMATIQUE}}$, LA SURCHARGE DES TISSUS EN CHLORE ET LES VARIATIONS DU RYTHME RESPIRATOIRE.

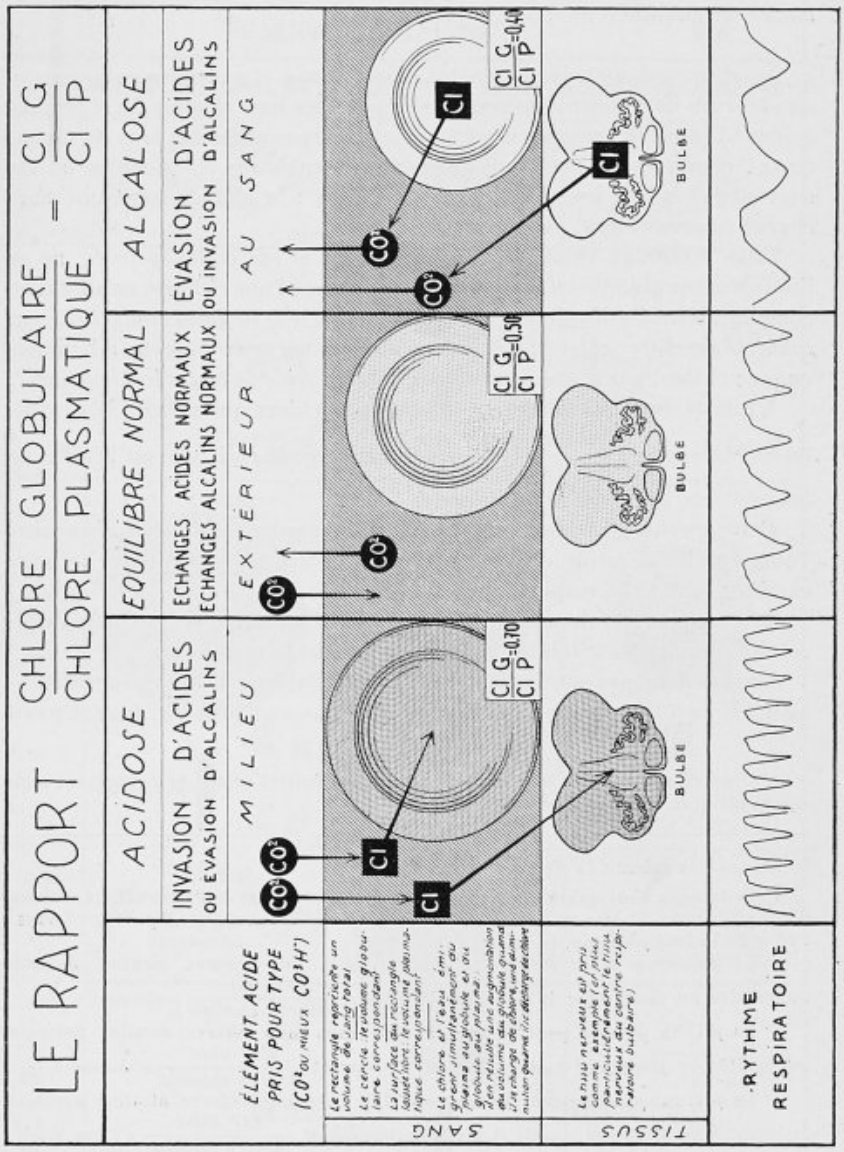

Légende du tableau V. — Les échanges de chlore entre les globules et le plasma s'accompagnent d'une modification du volume des hématies.

En même temps que du chlore, de l'eau entre dans le globule rouge : le volume de l'hématie s'accroit.

comme si le plasma cherchait à maintenir à tout prix son *p*H au niveau normal : il compense sa surcharge acide (acide carbonique, acide lactique, acide chlorhydrique, etc.) en refoulant sur les globules, riches en protéines, tout ce qu'il est nécessaire de ses anions Cl pour ramener le *p*H à son niveau normal. *Le rapport* $\frac{\textit{chlore globulaire}}{\textit{chlore plasmatique}}$ *s'élève. Parallèlement, les albumines du tissu nerveux du centre respiratoire* (et des autres tissus) *se surchargent en chlore. La respiration s'accélère*[1].

2° *Quand les acides et les alcalins entrent dans le plasma et en sortent librement*, il ne se passe aucun échange de chlore entre les globules et le plasma. *Le rapport* $\frac{\textit{chlore globulaire}}{\textit{chlore plasmatique}}$ *reste constant et égal à la normale. Les tissus ont leur charge chlorée normale. La respiration a son rythme normal.*

3° *Quand il y a invasion d'alcalins* (ou évasion d'acides dans le plasma), tout se passe comme si le plasma cherchait à maintenir son *p*H à son niveau normal. Il emprunte aux globules (et parallèlement aux tissus) des anions Cl qui viennent neutraliser les alcalins en excès. *Le rapport* $\frac{\textit{chlore globulaire}}{\textit{chlore plasmatique}}$ *s'abaisse. Les centres nerveux respiratoires, déchargés en chlore, deviennent moins excitables. La respiration se ralentit*[2].

Cet exposé peut se résumer ainsi : *toute invasion acide du plasma sur-*

1. L'originalité de la conception d'Ambard tient à ce qu'il fait jouer un rôle acide à un sel neutre. Cela ne se comprend pas si on envisage seulement le plasma. Cela se comprend aisément si l'on considère à la fois les globules et le plasma. Le NaCl, neutre dans le plasma, se dissocie. L'élément acide passe dans la phase globulaire. L'élément alcalin reste dans la phase plasmatique où il neutralise un nouvel acide.

2. On remarquera l'automatisme apparent des phénomènes. Si le plasma est menacé par les acides, la ventilation pulmonaire s'exagère. L'acide carbonique est éliminé. L'équilibre se rétablit.

Si le plasma est menacé par les alcalins, la ventilation pulmonaire diminue. L'acide carbonique s'accumule dans le sang. L'équilibre se rétablit.

Suite de la légende du tableau V :

En même temps que le chlore quitte le globule rouge, de l'eau le quitte également : le volume de l'hématie diminue.

Les aires circulaires du tableau V sont proportionnelles aux volumes pris par les globules lors des échanges de chlore.

Rappelons que, normalement, 100 volumes de sang total comprennent 55 volumes de plasma et 45 volumes de globules.

Rappelons également que lorsqu'un globule rouge augmente de volume, il diminue de diamètre et augmente d'épaisseur; lorsqu'un globule rouge diminue de volume, il augmente de diamètre et diminue d'épaisseur.

Il y a là quelque analogie avec un ballon de caoutchouc d'abord aplati, puis que l'on gonflerait légèrement, sans en distendre la paroi.

Les graphiques des mouvements respiratoires sont ici conventionnels : une excitation acide du centre respiratoire peut provoquer, soit une accélération du rythme, soit une respiration à type spécial (respiration de Kussmaul de l'acidose diabétique, respiration de Cheyne-Stokes de l'acidose urémique).

Ce tableau exprime plus des variations « physiologiques » que des variations « pathologiques ». En pathologie, par exemple, l'action de substances toxiques dominerait l'action de l'alcalose sur le centre respiratoire et amènerait une excitation de ce centre (Chabanier et Lobo-Onell, *loc. cit.*).

charge en chlore les globules rouges et parallèlement les tissus. Toute invasion alcaline du plasma décharge en chlore les globules rouges et parallèlement les tissus.

Telle est du moins la conception de M. Ambard et de ses collaborateurs. En accord avec la grande majorité des faits cliniques et expérimentaux, elle a néanmoins trouvé des contradicteurs. Pour MM. Bénard, Lenormand et Merklen, l'élévation du rapport $\frac{\text{chlore globulaire}}{\text{chlore plasmatique}}$ ne coïncide pas toujours avec une acidose, son abaissement ne coïncide pas toujours avec une alcalose. Mais en général cette double coïncidence existe. Les mêmes auteurs nient encore qu'il y ait toujours parallélisme entre la charge chlorée des globules et celle des tissus : le bulbe peut être en hyperchlorhydrie quand les globules sont en hypochlorhydrie.

La conception de M. Ambard ne s'applique peut-être pas à la généralité des phénomènes, mais à leur grande majorité seulement, et nous admettrons, jusqu'à nouvel ordre, que *l'accroissement du rapport des deux chlores est un test assez fidèle d'acidose, son abaissement un test assez fidèle d'alcalose*[1].

VII. — Des divers types d'acidose et d'alcalose rencontrés dans la pratique chirurgicale.

Ce long exposé théorique nous amène aux conclusions suivantes :

1° *Le* p*H du plasma* renseigne sur l'existence des acidoses ou des alcaloses décompensées.

2° *Dans une acidose ou une alcalose compensée* (où le *p*H du plasma reste normal), le chiffre isolé de la *réserve alcaline* nous renseigne par son abaissement sur l'existence d'une acidose (compensée au niveau du plasma), son élévation sur l'existence d'une alcalose (compensée au niveau du plasma)[2].

3° *Dès que le* p*H du plasma se modifie*, le chiffre isolé de la réserve alcaline perd toute signification précise. C'est *le rapport* $\frac{CO^2 \text{ libre}}{\text{réserve alcaline}}$ qui par son élévation nous renseigne sur une acidose décompensée. Par son abaissement il nous renseigne sur une alcalose décompensée.

4° Par contre, *le rapport* $\frac{\text{chlore globulaire}}{\text{chlore plasmatique}}$ (même en l'ignorance du *p*H) nous renseigne sur l'existence d'une acidose ou d'une alcalose; par son élévation sur l'existence d'une acidose, par son abaissement sur l'existence

1. Bibliographie. — 1° Henderson : Le sang, système physico-chimique. Traduction française. Les Presses universitaires de France, Paris, 1931.

2° Henri Bénard, J. Lenormand et F.-P. Merklen : Chlore sanguin et acidose rénale. *Bull. méd.*, 29 mars 1930, p. 225; Les données biologiques de l'acidose rénale (discussion critique). *Paris méd.*, 24 décembre 1932, p. 547-555.

3° R.-H. Chabanier et G. Lobo-Onell : L'acidose post-opératoire. Rapport au *XXIe Congrès de l'Assoc. franç. d'Urol.*, Paris, 1931.

2. Voir encore la réserve exprimée note 4, p. 258.

d'une alcalose. Il ne nous permet pas, à lui seul, de dire si acidose ou alcalose sont compensées ou décompensées, mais du moins permet-il d'orienter le traitement.

Comment se présentent à nous ces divers tests d'acidose ou d'alcalose que nous venons d'envisager? Ils se combinent les uns aux autres pour donner *différents types d'acidose ou d'alcalose*.

Le tableau VI schématise les diverses formes de trouble d'équilibre des acides et des bases que l'on peut rencontrer en clinique chirurgicale (voir page 266).

Un coup d'œil d'ensemble jeté sur ce tableau nous permet les conclusions suivantes :

Le rapport $\frac{\textit{chlore globulaire}}{\textit{chlore plasmatique}}$ augmente dans toutes les acidoses, compensées ou non, diminue dans toutes les acidoses compensées ou non.

Le rapport $\frac{\textit{acide carbonique libre}}{\textit{réserve alcaline}}$ augmente dans toutes les acidoses décompensées, diminue dans toutes les alcaloses décompensées.

La réserve alcaline, envisagée seule, peut augmenter ou diminuer dans l'acidose, peut diminuer ou augmenter dans l'alcalose.

La charge en ions H du plasma augmente dans les acidoses décompensées, diminue dans les alcaloses décompensées.

Le pH s'abaisse dans les acidoses décompensées, il s'élève dans les alcaloses décompensées.

VIII. — Causes des crises d'acidose et des crises d'alcalose.

Un organisme normal maintient l'équilibre de ses acides et de ses bases.

Il élimine les éléments acides en excès par le *rein* (acides fixes surtout) et par le *poumon* (acide carbonique, gazeux).

Il élimine les éléments alcalins en excès par le *rein* et par le *tube digestif*.

Il trouve soit dans l'*alimentation*, soit par la *diminution de sa ventilation pulmonaire*, les *éléments acides* (fixes ou gazeux) qui lui permettent de neutraliser les éléments alcalins en excès.

Il trouve dans l'*alimentation* les *éléments alcalins* qui lui permettent de neutraliser les acides fixes en excès.

Il transforme, par le jeu normal des divers métabolismes (action du foie, du pancréas, etc.) en *corps neutres* (glucose, acétone) *les acides organiques* qui se forment au cours de la dégradation des sucres, des graisses et des protéines.

Ces multiples mécanismes permettent à l'organisme normal de maintenir à peu près fixe, en dehors de quelques brèves oscillations de faible amplitude, le *p*H de son plasma.

Certains états pathologiques sont capables d'empêcher l'organisme de

TABLEAU VI. — TYPES CLINIQUES D'ACIDOSE ET D'ALCALOSE.

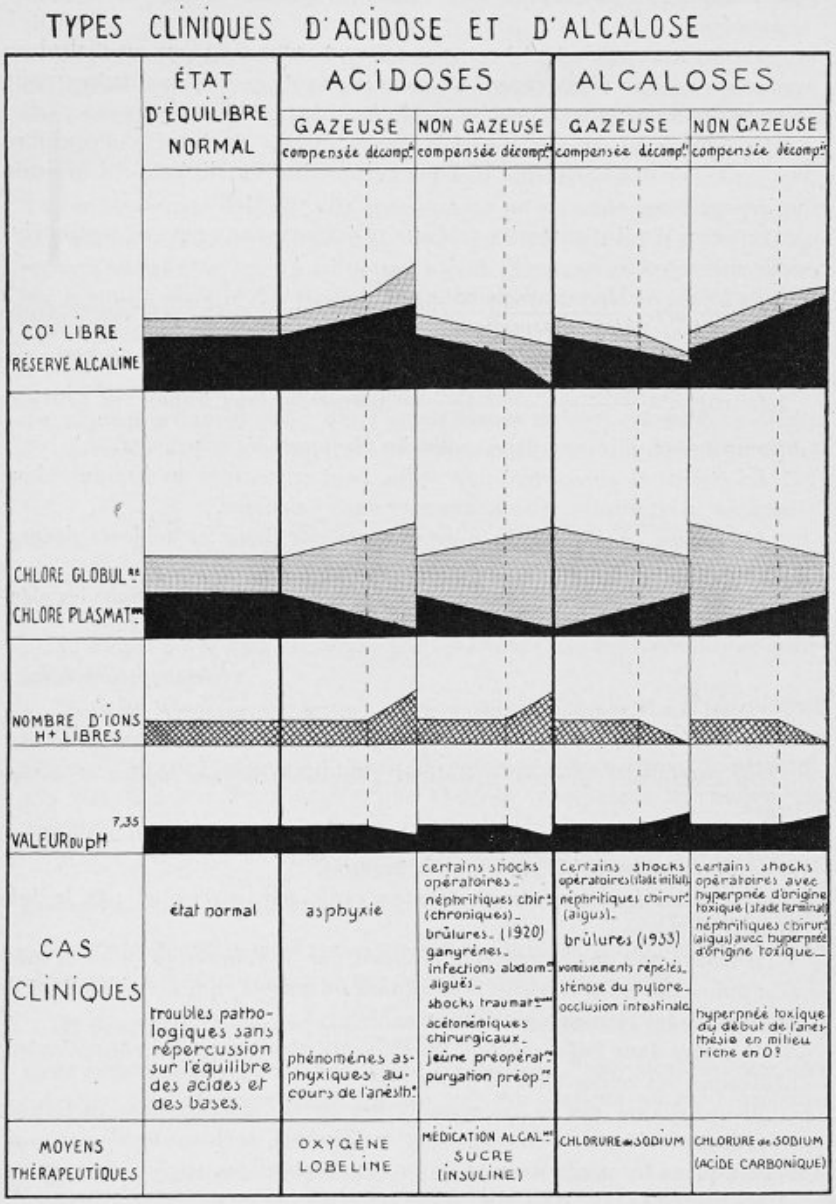

Légende du tableau VI. — Ce serait dépasser notre pensée que de donner à ce tableau une signification de rigoureuse précision. Il n'est qu'un essai assez grossier de représentation graphique des phénomènes : les échelles y sont arbitraires, il ne renseigne en rien sur le chiffre absolu des taux de l'acide carbonique, de la réserve alcaline et des deux chlores. Bien des troubles capables de provoquer une acidose ou

maintenir son équilibre acido-basique. C'est sans doute parce qu'ils s'accompagnent d'un ou de plusieurs troubles suivants :

Troubles des fonctions rénales :

1. Le rein n'élimine plus suffisamment d'*éléments acides* : acidose.

2. Le rein élimine exagérément les *éléments alcalins* : acidose.

Troubles de la fonction respiratoire :

1. Il se produit soit au niveau des tissus, soit au niveau du poumon une *rétention d'éléments acides* (acide carbonique) : acidose.

2. Il se produit, au niveau du poumon, une *élimination exagérée d'éléments acides* (perte excessive d'acide carbonique dans l'hyperpnée) : alcalose.

3. Il se produit au niveau des tissus, par insuffisance d'oxygénation, une *production exagérée d'éléments acides* (acide lactique) liée à une combustion incomplète du glucose : acidose.

Troubles de la fonction digestive :

1. Le tube digestif retient prisonniers les *éléments acides* (acide chlorhydrique) qui n'y devraient que transiter périodiquement (sténose du pylore, occlusion intestinale) : alcalose.

2. Le tube digestif rejette à l'extérieur des *éléments acides* en grande quantité (vomissements répétés) : alcalose.

3. Le tube digestif rejette à l'extérieur un *excès d'éléments alcalins* (diarrhées profuses) : acidose.

Troubles de l'alimentation :

1. La ration alimentaire apporte en excès des *éléments acides* (intoxication acide expérimentale) : acidose.

2. La ration alimentaire apporte en excès des *éléments alcalins* (intoxication alcaline expérimentale ou intoxication par une thérapeutique alcaline excessive dans les dyspepsies ou le diabète) : alcalose.

3. La ration alimentaire n'apporte plus assez d'*éléments acides* (régime déchloruré) : alcalose.

4. La ration alimentaire n'apporte plus assez d'*éléments alcalins* (alimentation carnée) : acidose.

Troubles des divers métabolismes.

L'insuffisance fonctionnelle du foie, du pancréas ou d'autres organes laisse subsister, au delà du taux infime qui est normal, des *éléments acides* provenant de la dégradation des sucres, des graisses, des protéines (diabète par exemple) : acidose.

Suite de la légende du tableau VI :

une alcalose n'y figurent pas. De nouvelles recherches plus rigoureuses modifieront sans doute la répartition des cas cliniques entre les divers types d'acidose et d'alcalose.

H. Chabanier et Lobo-Onell expliquent de la façon suivante la chute de la réserve alcaline dans l'alcalose : Les produits toxiques formés dans l'organisme, en particulier sous l'influence de l'insuffisance rénale, exercent une action toxique excitatrice sur le centre respiratoire. Cette action domine l'action déprimante qui serait due à l'alcalose. L'hyperpnée abaisse immédiatement dans le sang le CO^2 libre et le CO^2 combiné au sodium.

TABLEAU VII. — ESSAI DE CLASSIFICATION DES CAUSES DE L'ACIDOSE.

I. — DÉFAUT D'ÉLIMINATION D'ACIDES FORMÉS EN PROPORTIONS NORMALES

CAUSE DE L'ACIDOSE	CARACTÈRE DES ACIDES EN CAUSE	NATURE PROBABLE DES ACIDES EN EXCÈS
1. Respiration en milieu chargé d'acide carbonique mais sans déficit d'oxygène.	Acide gazeux.	Acide carbonique.
2. Néphrite chronique quand le rein a perdu sa perméabilité aux acides	Acides fixes.	Acide chlorhydrique, phosphorique, sulfurique et acides indéterminés.
3. Exercice musculaire	Acide fixe.	Acide lactique.

II. — DÉFAUT D'ÉLIMINATION D'ACIDES FORMÉS EN PROPORTIONS ANORMALES

CAUSE DE L'ACIDOSE				CARACTÈRE de l'acide en cause	NATURE PROBABLE de l'acide en cause
1. Acétonémie des diabétiques				Acides fixes.	Acide β-oxybutyrique, Acide diacétique.
2. Acétonémie des non diabétiques					
3. Anoxhémies de toute nature.	1. De cause générale.	Défaut d'absorption d'oxygène au niveau du poumon.	1. Respiration en milieu pauvre en oxygène.	Acide gazeux et acide fixe.	Acide carbonique et acide lactique.
			2. Affections pulmonaires.		
	2. De cause locale.	Défaut d'absorption d'oxygène au niveau des tissus.	Stases circulatoires locales.		
4. Surmenage musculaire				Acide fixe.	Acide lactique.
5. Protéolyse dans les tissus.	1. A la suite d'infection, brûlures, gangrènes.			Acides fixes.	Acides indéterminés (acides aminés???).
	2. A la suite de la contusion des tissus.		Shock traumatique, certains shocks opératoires.		

III. — PERTE D'ÉLÉMENTS ALCALINS

CAUSE DE L'ACIDOSE	NATURE PROBABLE DE LA BASE DÉFICITAIRE
1. Certaines néphrites où le rein devient plus perméable aux bases qu'aux acides. 2. Affections avec diarrhée profuse, entraînant une perte de bases	Sodium (en général).

page 289 sur 1484

TABLEAU VIII. — ESSAI DE CLASSIFICATION DES CAUSES DE L'ALCALOSE.

PERTE ANORMALE D'ÉLÉMENTS ACIDES			
CAUSE DE L'ALCALOSE		CARACTÈRE de l'acide déficitaire	NATURE PROBABLE de l'acide déficitaire
1. Hyperpnée en milieu pauvre en acide carbonique, riche en oxygène		Acide gazeux.	Acide carbonique.
2. Immobilisation d'éléments acides dans le tube digestif.	Sténose du pylore. Occlusion intestinale (Hartwell et Hoguet, 1912. Haden et Orr, 1923. Gosset, Binet et Petit-Dutaillis, 1928)	Acide fixe.	Acide chlorhydrique.
3. Rejet répété d'éléments acides par le tube digestif.	Vomissements répétés	Acide fixe.	Acide chlorhydrique.
4. Protéolyse dans les tissus y fixant le chlore (Legueu, Fey, Palazzoli et Mlle Lebert).	Certains shocks opératoires, brûlures .	Acide fixe.	Acide chlorhydrique.

page 290 sur 1484

Nous laisserons de côté les états d'intoxication par administration expérimentale ou thérapeutique d'éléments acides ou alcalins en excès.

Nous voyons alors qu'une crise d'acidose peut se produire dans 2 cas différents :

1° Quand l'organisme se surcharge en éléments acides ;

2° Quand il s'appauvrit en éléments alcalins (voir tableau VII, page 268).

Nous voyons, d'autre part, qu'une crise d'alcalose se produit dans 2 cas différents :

1° Quand l'organisme perd réellement des éléments acides ;

2° Quand il en perd seulement la libre disposition[1] (voir tableau VIII, page 269).

IX. — Mécanisme des troubles accompagnant l'acidose et l'alcalose.

Il paraît assez difficile de définir quel est le mécanisme intime des troubles provoqués par l'acidose ou par l'alcalose.

La première hypothèse qui vient à l'esprit est de rattacher la cause du trouble à la simple modification du *p*H. Les tissus vivants sont, en effet, extrêmement sensibles aux variations de réaction de leur milieu intérieur. Les protéines sont les éléments essentiels du protoplasma. Il n'y a pas de phénomènes vitaux sans combinaisons des protéines. Pas de combinaisons chimiques définies des protéines sans un état défini du *p*H du milieu dans lequel elles sont plongées (Loeb).

Pour un *p*H donné, le microbe se développera ou ne se développera pas. La diastase agira ou n'agira pas. La fibre musculaire se contractera ou ne se contractera pas. La glande secrétera ou ne secrétera pas.

C'est ainsi que l'acidose (ou l'alcalose) empêchera la cellule rénale de secréter. C'est ainsi que l'alcalose empêchera la musculature intestinale de se contracter.

Mais, à l'heure actuelle, cette conception reste simplement dans le domaine des hypothèses possibles.

De son côté, Blum, de Strasbourg, auquel sont dus les beaux travaux qui ont créé la notion d' « azotémie par manque de sel », a formulé, pour les cas d'hypochlorémie, une autre hypothèse : un défaut de chlorure de sodium abaisserait la pression osmotique du plasma, c'est cette baisse de pression osmotique qui troublerait le fonctionnement rénal. Il en donne la preuve suivante : l'injection de bicarbonate de soude, dans les cas d'hypochlorémie, est capable de rétablir la sécrétion rénale en relevant la pres-

1. Les premières recherches sur le rôle heureux du chlore dans l'occlusion intestinale semblent attribuables à Hartwell et Hoguet. Etude expérimentale sur l'occlusion haute de l'intestin. *The Amer. Journ. of med. Sciences*, n° 3, mars 1912, p. 357-390.

Puis viennent, en 1923, les travaux de Haden et Orr (Cf. pour bibliographie détaillée, Gosset, Binet et Petit-Dutaillis. Les accidents généraux de l'occlusion intestinale, etc. *Journ. de Chir.*, 3 mars 1930).

sion osmotique, alors qu'elle ne peut en rien relever l'acidité de l'organisme.

Ceci nous amène à envisager plus particulièrement un des troubles que l'on voit souvent accompagner l'acidose ou l'alcalose : l'élévation du taux de l'urée sanguine.

La sécrétion de l'urée par les reins est, croyons-nous fermement, régie par les lois d'Ambard. Avec beaucoup d'urée dans le sang, un bon rein rejette beaucoup d'urée dans l'urine. Un bon rein pourrait donc débarrasser le sang de toute l'urée qui dépasserait le taux normal. Or, nous voyons des malades qui ont retrouvé une bonne constante, garder dans le sang *un taux d'urée supérieur aux chiffres normaux habituels*.

On peut se demander si cette urée, en excès apparent, ne serait pas de quelque utilité pour l'organisme. Il semble qu'il en soit ainsi et pour les raisons suivantes :

1° Le rein est capable de former de l'ammoniaque en partant de l'urée.

2° Il est capable d'utiliser cet ammoniaque pour neutraliser des éléments acides en excès. Il fait ainsi l'économie de ses bases fixes, de sa réserve alcaline.

3° Dans l'acidose, en effet, on voit augmenter à la fois la quantité de l'ammoniaque urinaire et la quantité des acides titrables de l'urine.

4° Une chèvre que l'on soumet à une intoxication acide tandis qu'elle reçoit une alimentation végétale, pauvre en azote, succombe pour une certaine dose d'acide administrée. Mais elle survit si on ajoute à sa ration alimentaire une quantité suffisante d'urée ; ses urines s'enrichissent alors en ammoniaque (Eppinger).

5° M. Picot a apporté dans deux publications, dont l'une déjà ancienne (1912 et 1933), les preuves cliniques de l'utilité de l'administration de l'urée dans l'urémie post-opératoire.

Ainsi, *dans l'acidose*, nous ne pouvons juger du degré de l'atteinte rénale par le seul taux de l'azotémie. Une partie de l'urée, que nous jugeons en excès, peut être utilisée par l'organisme pour saturer des acides menaçants. Mais nous ne pourrons porter ce pronostic optimiste sur les azotémies post-opératoires, que si nous savons que le rein du malade a gardé une bonne valeur fonctionnelle. Autrement, l'hyperazotémie peut vraiment n'être que le témoin de la défaillance de la fonction rénale.

La conception de M. Blum sur le rôle de la pression osmotique dans les phénomènes rénaux[1] nous suggère une nouvelle hypothèse semblable, à propos des crises d'*alcalose*. Si l'hypochlorémie, que nous tenons pour un

1. Cette conception est vivement combattue par M. Chabanier et ses collaborateurs. « ... On comprendrait d'ailleurs mal,... à cause de l'extrême diffusibilité de l'urée, que l'organisme s'adressât à cette substance plutôt qu'à d'autres pour rétablir la pression osmotique de son milieu intérieur. » (Legueu, Chabanier, Lobo-Onell, Lebert et Lélu : Hyperazotémie et chloruration : la question des hyperazotémies par manque de sel de L. Blum. *Soc. fr. Urol.*, 17 juin 1929, p. 202-244.)

test d'alcalose, entraîne un abaissement de la pression osmotique, l'organisme ne pourrait-il, en produisant plus d'urée, relever sa pression osmotique. Pure hypothèse sans doute et qui n'est pas comme la précédente soutenue par des expériences et des observations concluantes. Mais nous devons remarquer qu'il est des espèces animales, les Sélaciens, groupe d'ailleurs si curieux au point de vue physiologique et anatomique, qui maintiennent leur pression osmotique avec de l'urée dont ils ont 30 grammes par litre dans le sang.

Ainsi, nous serions conduits, dans les crises d'alcalose, devant une grosse hyperazotémie, à ne pas porter un pronostic trop pessimiste, du moins si nous sommes assurés de la bonne valeur du fonctionnement rénal. L'urée en excès pourrait être utilisée pour relever la pression osmotique au niveau nécessaire au bon fonctionnement de l'organisme.

Nous ne devons toutefois jamais oublier la grande complexité des phénomènes biologiques et le grand nombre de facteurs qui y jouent. La valeur du *p*H, la valeur de la pression osmotique, ne sont que deux de ces facteurs. Nous ignorons le nombre et l'importance des autres. Ce n'est qu'exceptionnellement qu'un phénomène biologique dépendra directement et uniquement du seul *p*H ou de la seule pression osmotique.

X. — Importance clinique de l'appréciation de la valeur fonctionnelle des reins.

Ces conceptions sont encore très hypothétiques. Une étude plus approfondie des faits cliniques et expérimentaux nous dira seule ce que nous pouvons en accepter ou en rejeter.

Elles ont du moins le mérite de nous montrer la complexité des phénomènes et de nous inciter à nous rendre compte chez tous nos malades de la valeur fonctionnelle de leurs reins.

On nous objectera que les malades de chirurgie générale ont le plus souvent des reins sains. Rien n'est moins prouvé.

Trop souvent encore, au contraire, des malades de chirurgie générale succombent à une anurie post-opératoire imprévue. Les chirurgiens urinaires perdent peu de malades par urémie après néphrectomie et le rein restant est cependant souvent bien loin d'être indemne, mais tous les chirurgiens urinaires ont été appelés à l'aide par des chirurgiens généraux pour des anuries consécutives à des opérations portant sur les voies digestives (amputation du rectum) ou sur les voies génitales (hystérectomies). Nous croyons que certaines de ces anuries inattendues, survenant chez des malades, présentant avant l'opération un taux d'urée sanguine tout à fait normal, seraient prévues et généralement évitées si les chirurgiens généraux avaient le même souci que les chirurgiens urinaires d'explorer la valeur fonctionnelle des reins de leurs opérés.

Il n'y a pour nous qu'une épreuve qui renseigne avec une grande certitude sur la valeur du rein : c'est *la constante d'Ambard*. Mais il faut qu'elle soit faite dans les conditions rigoureuses indiquées par M. Ambard. Elle ne l'est pas toujours. De là, à notre avis, tant de jugements pessimistes immérités portés sur la constante.

Les autres épreuves sont loin d'avoir la même valeur.

Les urologues allemands perdent d'urémie un certain nombre de leurs néphrectomies, pour s'en tenir — pensons-nous — à l'épreuve grossière de l'élimination de *l'indigo carmin*.

La *phénol-sulfone-phtaléine* est précieuse parce qu'elle renseigne à la fois sur l'état du rein, du foie et de l'appareil circulatoire. Mais elle ne permet pas de juger sûrement de la valeur du rein ; un médiocre pouvoir sécréteur du rein peut, dans une certaine mesure, être compensé par une bonne activité circulatoire, augmentant le débit du sang dans l'artère rénale, par un bon fonctionnement du foie.

M. Fredet juge de la valeur nocive de divers anesthésiques d'après la façon dont ils influencent l'élimination de la phénol-sulfone-phtaléine. Mais ne conclut-il pas à un trouble rénal, alors qu'il n'y a peut-être qu'un trouble circulatoire (ou hépatique) ?

L'épreuve de la *concentration maxima*, si pénible pour le malade, n'a de valeur que si les deux reins ont même fonctionnement. Sinon, l'urine pauvre du rein malade masque la richesse en urée de l'urine du rein sain. Elle ne donne de bons renseignements, en dehors des cas où les deux reins sont sains, qu'après une division des urines, et encore sous certaines réserves.

Devant une crise d'alcalose ou d'acidose, il ne sera possible de porter un pronostic valable que si, avant l'opération qui l'a déclenchée, nous avons par l'établissement d'une constante déterminé ce que vaut la fonction rénale [1].

1. Bibliographie. — 1° Jacques Loeb : *Les Protéines*, traduction française. Alcan, éditeur, Paris, 1924.

2° Lambling : *Précis de Bio-Chimie*. Masson, éditeur, Paris, 1921.

3° Léon Blum et C. Van Caullaert : *Le Rôle du sel dans les néphrites*. Masson, éditeur, Paris, 1931.

4° Fred Vles : *Cours de Physique Biologique*, t. I, Vigot, éditeur, Paris.

5° Picot : Action de l'urée sur la sécrétion rénale dans les cas d'oligurie. *Journal d'Urologie*, t. II, n° 2, 15 août 1912, p. 203 ; Azotémie post-opératoire. *Bulletins et Mémoires de la Société Nationale de Chirurgie*, t. LIX, n° 24, 3 juillet 1933, p. 1070.

6° Fredet : Sur l'azotémie post-opératoire. *Bulletin de la Société Nationale de Chirurgie*, t. LIX, n° 22, 24 juin 1933, p. 982 et n° 24, 3 juillet 1933, p. 1068.

7° P. Duval : Azotémie post-opératoire. *Ibidem*, t. LIX, n° 22, 24 juin 1933, p. 975.

8° B. Fey : Azotémie post-opératoire. *Ibidem*, t. LIX, n° 22, 24 juin 1933, p. 985.

XI. — Signification clinique de ces troubles. Valeur des traitements qu'on leur oppose. Pronostic.

Ceci nous amène à envisager la signification clinique de ces troubles, leur pronostic et la valeur des traitements qu'on leur oppose : traitement alcalin dans l'acidose, traitement par le sel dans l'alcalose.

Le trouble de l'équilibre des acides et des bases peut être très grave ou dénué de toute gravité.

I. Les troubles sans gravité guérissent sans traitement particulier, ou malgré un traitement illogique.

II. Les troubles graves, en apparence convenablement traités, guérissent ou ne guérissent pas.

A. Ils ne guérissent pas pour l'une des deux raisons suivantes :

1° Ils sont trop graves et résistent à toute thérapeutique ;

2° Ils ne sont convenablement traités qu'en apparence. Nous admettons bien qu'il y a parallélisme entre les troubles d'équilibre décelés dans le sang et les troubles d'équilibre dont souffre l'organe ou le groupe d'organes dont l'altération menace la vie du malade. Nous n'en avons jamais la certitude absolue. Il se peut qu'il y ait des exceptions. Vis-à-vis des organes malades, et ce sont eux qui importent le plus, le traitement est mal dirigé. L'absence de guérison n'a rien d'étonnant.

B. Un trouble grave d'équilibre des acides et des bases peut fort bien céder au traitement. Mais dans ce cas encore, trois éventualités sont possibles. Ou le malade succombe ou il guérit incomplètement, ou il guérit complètement.

1° Il peut succomber à l'affection dont il est atteint, alors que le trouble d'équilibre acido-basique est guéri. Ce trouble n'était pas le facteur de gravité le plus important. Il n'était dans l'histoire de la maladie qu'un épisode secondaire ;

2° Le malade peut guérir incomplètement. Il en est ainsi des malades qui, étant sous le coup d'une affection chronique telle que le diabète ou la néphrite, éprouvent un trouble de leur équilibre acido-basique. Ce trouble cède bien. Mais le malade reste toujours menacé par son affection chronique. Quelquefois il est même plus sévèrement menacé. Le trouble d'équilibre acido-basique, avant de disparaître, a aggravé son état ;

3° Enfin, il peut guérir complètement. Il en est ainsi chez les malades qui ne portent aucune tare chronique grave. Un traitement opportun guérit le trouble d'équilibre acido-basique. Tout rentre dans l'ordre.

XII. — Conclusions.

Des états d'acidose ou d'alcalose, décelables au niveau du plasma, accompagnent un certain nombre d'accidents chirurgicaux.

Ces états d'acidose ou d'alcalose peuvent présenter une extrême gravité, hors de proportion avec la maladie en cours. Ils sont capables d'entraîner par eux-mêmes la mort du malade (dans l'anurie ou dans l'occlusion par exemple).

Ces troubles de l'équilibre des acides et des bases peuvent être évités par une thérapeutique préventive ou combattue par une thérapeutique curative à la condition que l'on ait bien défini la nature même du trouble en jeu. Il est nécessaire pour prévoir l'issue de la crise de bien connaître les tares antérieures de l'organisme du malade.

La thérapeutique de l'alcalose par le sel fait souvent merveille. La thérapeutique de l'acidose est plus ingrate. Elle compte néanmoins quelques « résurrections » aussi à son actif.

Il ne faut pas cependant nourrir trop d'illusions. Les morts dues uniquement à l'acidose et à l'alcalose sont rares. Cependant la connaissance des troubles de l'équilibre acido-basique peut nous permettre d'améliorer dans une certaine mesure les résultats de la thérapeutique chirurgicale.

A propos d'un kyste du ménisque interne du genou chez un enfant,

par MM. **E. Sorrel et H. Benoit.**

Depuis le rapport si documenté qu'en 1924 M. Auvray fit à cette tribune sur des observations de M. Jean [1], et la communication de MM. Oudard, Seguy et Dalger [2] en 1926, il n'a pas été parlé de *kystes des ménisques du genou* dans notre Société.

Pourtant le nombre des cas publiés s'est considérablement accru depuis cette époque : alors que M. Auvray n'en trouvait que 18 dans la littérature médicale en 1924, MM. Mouchet et Tavernier [3], dans leur rapport au XXXVe Congrès de l'Association française de Chirurgie en 1926, en rassemblaient 24, Rowley Bristow [4] en 1928 apportait une série personnelle de 11 cas, et Marique [5], publiant dans le *Bordeaux Chirurgical* de janvier 1932, avec 1 cas personnel, une revue générale de la question, arrivait au total de

1. G. Jean (Toulon) [Rapport de M. Auvray] : Kystes du cartilage semi-lunaire externe du genou (méniscite chronique pseudo-kystique). *Bull. et Mém. de la Soc. nat. de Chir.*, 1924, p. 775-781.

2. Oudard, Seguy et Dalger : Pseudo-kyste multiloculaire traumatique du cartilage semi-lunaire externe du genou gauche. *Bull. et Mém. de la Soc. nat. de Chir.*, 1926, p. 509-512.

3. Mouchet et Tavernier : Pathologie des ménisques du genou. *Rapport XXXVe Congrès français de Chirurgie*, 1926, p. 101.

4. Rowley Bristow : Cysts of the semilunar cartilages of the knee. *The Robert Jones Birthday volume*, 1928, p. 269.

5. P. Marique : Contribution à l'étude des ménisques kystiques. *Le Scalpel*, année LXXXV, n° 39, septembre 1932, p. 1214-1220;

P. Marique : Les kystes des ménisques du genou. *Bordeaux Chirurgical*, janvier 1932.

67 cas, auxquels M. Dieterich [1], de Mulhouse, ajoutait 11 cas personnels quelques mois plus tard.

A côté de ces travaux, il faut citer, parmi ceux qui sont postérieurs à 1924, les observations de Tavernier et Veyrassat [2], de Delchef [3], de Nové-Josserand et Pouzet [4], de Frœlich et Corret [5], de Moure et Martin [6], de Folliasson [7] et les articles de Zadek et Jaffe [8], de Ollerenshaw [9], de Zäch-Christen [10].

Il pourrait donc sembler inutile de relater une observation qui, sans être banale, n'a plus le mérite de la rareté. Cependant, si les kystes des ménisques commencent à être bien connus, leur pathogénie reste encore obscure et on discute toujours sur l'intervention qu'il convient de leur opposer.

Notre observation, de plus, présente certaines particularités qui nous semblent offrir quelque intérêt.

L'enfant K... (Odette), âgée de dix ans et demi, entre dans le service le 11 janvier 1934 pour une petite tuméfaction siégeant au niveau du genou droit. On ne trouve aucun antécédent pathologique.

Cette tuméfaction est apparue il y a sept mois, spontanément, sans aucun traumatisme. Depuis quelques semaines, elle a augmenté de volume. A part quelques légères douleurs survenant, disent les parents, lorsque l'enfant fait de la gymnastique, il n'y a aucun trouble fonctionnel; la marche et la course ne sont pas gênées.

L'examen précise les caractères de la tumeur.

Elle siège du côté interne, à la partie moyenne de la face latérale du genou, à un travers de doigt au-dessus de l'interligne articulaire.

Elle présente le volume d'une très grosse noisette, sa forme est régulièrement arrondie, ses limites sont nettes, sa consistance est rénitente. Elle est très mobile sous la peau et sur les plans profonds. On peut la déplacer verticalement et horizontalement. La palpation est indolore.

L'articulation paraît normale : pas d'hydarthrose, pas de limitation des mouvements. Dans les mouvements de flexion et d'extension, la tumeur n'est pas entraînée, et son volume ne se modifie pas; elle ne se réduit pas dans l'articulation.

1. Dieterich : La méniscite kystique. *Archives franco-belges de Chirurgie*, n° 7, juillet 1932, p. 617.
2. Tavernier et Veyrassat : Un cas de kyste du ménisque. *Lyon Chirurgical*, 1928, p. 640.
3. Delchef : Deux cas de kystes du ménisque externe chez des sujets féminins. *Revue d'Orthopédie*, n° 2, 1929, p. 172.
4. Nové-Josserand et Pouzet : Kyste du ménisque externe chez un enfant. *Lyon Chirurgical*, 1929, p. 725.
5. Frœlich et Corret : Kyste du ménisque interne du genou. *Revue médicale de l'Est*, n° 13, 1930, p. 501.
6. Moure et Martin : Un cas de kyste du ménisque externe du genou. *Ann. d'anat. path. méd. chir.*, t. X, n° 9, décembre 1932, p. 1034.
7. Folliasson : Kyste du ménisque externe du genou. *Revue d'Orthopédie*, 1930, p. 44.
8. Zadek et Jaffe : Cysts of the semilunar cartilages of the knee. *Arch. of. Surg.*, 1927, p. 677.
9. Ollerenshaw : The developpment of cysts in connection with the external semilunar cartilage of the knee-joint. *Brit. Journ. of Surg.*, 1929, p. 555.
10. Zäch-Kristen : Ueber meniscuscysten der kniegelenks. *Virchows' Arch. f. pathol. Anat.*, 1930, p. 273.

Il n'y a aucune atrophie musculaire du membre.

La ponction n'a pas été pratiquée.

La radiographie ne montre rien d'anormal.

Le diagnostic de *kyste du ménisque* est discuté, mais on n'ose l'affirmer à cause du siège interne, de l'absence d'influence des mouvements du genou sur la tumeur et de sa situation à distance de l'interligne.

Intervention le 13 janvier 1934 : Incision en L de Barker qui donnera du jour à la fois sur la tumeur et sur l'interligne articulaire.

Incision de la capsule et des expansions du vaste qui la renforcent. Le kyste est situé en dessous, juste en avant du bord antérieur du ligament latéral interne auquel il n'adhère pas.

Il est formé d'une poche principale du volume d'une noisette, et d'une deuxième poche plus petite, développée en avant et en dessous d'elle. Toutes deux sont implantées à l'extrémité d'une partie rétrécie formant pédicule qui va s'insérer sur la partie externe de la corne antérieure du ménisque (fig. 1). Grâce à la branche verticale de l'incision de Barker, la dissection du kyste se fait



Fig. 1.



Fig. 2.

Fig. 1. — Le kyste bilobé est inséré par un pédicule assez étroit sur la face externe du ménisque dans son tiers antérieur. La longueur de ce pédicule explique la mobilité anormale du kyste qui remontait au-dessous de la capsule à un bon travers de doigt au-dessus de l'interligne articulaire.

Fig. 2. — Coupe schématique du kyste, de son pédicule et du ménisque montrant les cavités du kyste et du pédicule et les petites logettes situées dans le ménisque même au voisinage de l'insertion du pédicule.

facilement et on peut très bien voir sa situation et ses rapports avec le ménisque.

Pour se rendre compte de l'état du ménisque et de sa dégénérescence possible au niveau du point d'insertion du pédicule du kyste, on coupe ce pédicule au ras du ménisque ; sur toute la surface d'insertion, le ménisque est creusé de petites logettes (fig. 2) et la dégénérescence kystique semble s'étendre assez loin. Il paraît donc préférable d'enlever tout le ménisque, y compris sa corne postérieure, ce que l'on fait très facilement grâce à la branche horizontale de l'incision de Barker, après avoir sectionné le ligament latéral interne.

Réfection en deux plans du ligament latéral interne et du plan capsulo-aponévrotique. Agrafes sur la peau. Plâtre en rectitude.

Suites opératoires simples. Au dixième jour, on enlève plâtre et agrafes.

L'enfant quitte l'hôpital le seizième jour ; la marche n'a pas encore été reprise à ce moment.

Examen de la pièce : En coupant la pièce, on voit que le kyste contient plusieurs cavités remplies d'un liquide gélatineux et incolore. Il existe aussi dans l'intérieur du pédicule de petites cavités kystiques qui se retrouvent, comme nous l'avons dit, dans la zone d'insertion du pédicule sur le ménisque ; partout ailleurs, le ménisque paraît tout à fait normal.

L'examen microscopique a été pratiqué par M. Henri Benard, chef de labo-

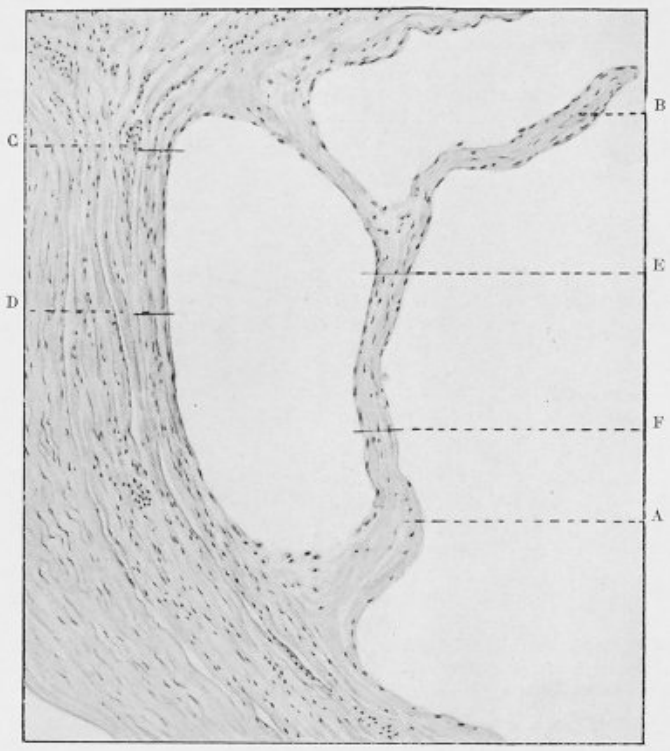

Fig. 3. — La paroi conjonctive envoie dans l'intérieur de la cavité principale des prolongements qui la cloisonnent (A), ou se terminent librement (B) et semblent être alors les vestiges d'un cloisonnement antérieur.

(La portion C. D. de la paroi et la portion E. F. du prolongement sont dessinées sur la figure suivante à un plus fort grossissement.)

ratoire de l'hôpital Trousseau, que nous remercions de son obligeance, et qui a bien voulu nous remettre la note suivante :

« Kyste multiloculaire. La paroi conjonctive envoie dans l'intérieur de la cavité principale des prolongements qui la cloisonnent ou se terminent librement et semblent être alors les vestiges d'un cloisonnement antérieur (fig. 3). Paroi et prolongements sont tapissés par une seule couche de cellules plates (fig. 4). *On ne peut affirmer s'il s'agit d'un endothélium véritable ou d'un aspect endothélioïde.* Contenu gélatineux renfermant quelques cellules desquamées. Le ménisque, examiné dans la partie voisine du kyste, paraît à peu près normal.

La zone d'insertion est constituée par du tissu conjonctif renfermant quelques vaisseaux. *En aucun point, on ne note d'aspect inflammatoire ni de lésions vasculaires.*

Quelques points de cette observation nous paraissent pouvoir retenir l'attention.

Tout d'abord l'*âge* du sujet (dix ans). Cette affection est rare chez l'enfant puisque, à notre connaissance, il n'en existe encore que 2 cas



Fig. 4. — Structure de la paroi (E. F.) et des prolongements (C. D.). Fibres conjonctives doublées d'une couche de cellules plates (endothélium véritable ou couche endothélioïde?).

publiés, l'un par Froelich et Corret[1] (enfant de onze ans), l'autre par Nové-Josserand et Pouzet[2] (enfant de huit ans). Le sexe féminin n'est pas souvent atteint (1/3 des cas).

On ne retrouve dans les antécédents *aucun traumatisme*. Pourtant, la plupart des auteurs ont insisté sur la fréquence du traumatisme à l'origine des kystes méniscaux. Pour Dieterich, on peut parfois incriminer un

1. Froelich et Corret : *loc cit.*
2. Nové-Josserand et Pouzet : *loc. cit.*

trouble dans la statique du membre inférieur, par luxation ou ankylose des hanches par exemple, entraînant des microtraumatismes au niveau du genou. Rien de semblable n'existait chez notre malade.

Au point de vue anatomique, il s'agissait d'un kyste du ménisque *interne*. Les kystes du ménisque externe sont beaucoup plus fréquents; on ne connaissait que cette localisation externe jusqu'en 1926 où Allisson et O'Connor[1] publièrent le premier cas de localisation interne, et sur les 67 cas qu'il a colligés Marique[2] ne signale que 11 kystes du ménisque interne, donc 16 p. 100. Cela tiendrait pour Mandl[3], dont les idées ont été reprises par plusieurs auteurs, à la différence de mobilité des ménisques : l'externe, assez mobile, échappe aux traumatismes importants qui pourraient le déchirer et, de fait, ses ruptures sont rares, mais, en revanche, les traumatismes peu importants et répétés qu'il subit peuvent entraîner sa dégénérescence kystique. Le ménisque interne, presque fixe au contraire, se déchire fréquemment et ne dégénère qu'exceptionnellement.

Notre kyste était *sous-capsulaire* et c'est là la disposition la plus fréquente : le kyste traversant le plan capsulaire et devenant sous-cutané est assez rare. Mais la disposition *pédiculée* que nous avons observée est exceptionnelle; habituellement, le kyste est, soit étroitement implanté sur le ménisque, soit même partiellement inclus dans son épaisseur. En dehors de la zone d'insertion du pédicule, le ménisque lui-même, dans notre cas, était d'aspect normal. Le fait est habituel, pourtant on a parfois décrit au ménisque un aspect jaunâtre et légèrement dépoli.

L'examen *microscopique* de notre pièce est identique à la plupart de ceux qui ont été publiés en France, à ceux de Jean et Seguy par exemple[4] : même aspect multiloculaire, même *absence* de *lésions vasculaires* et *inflammatoires* permettant de songer à une origine vasculaire primitive ou infectieuse du kyste. Il n'a pas été possible d'affirmer si les cellules plates doublant la paroi conjonctive méritaient d'être appelées *endothéliales*, ou seulement *endothélioïdes*. Pourtant, on sait l'importance de cette interprétation de l'aspect histologique : les partisans d'une *origine congénitale* tiennent pour l'endothélium, puisqu'ils admettent que les kystes se développeraient aux dépens des cellules endothéliales de la synoviale incluses dans le cartilage au moment de sa formation; c'est l'opinion soutenue tout d'abord par Ollerenshaw[5] et qui a trouvé quelque écho en Angleterre et en Allemagne.

Ceux qui pensent au contraire que le kyste est produit par une dégénérescence du tissu fibro-cartilagineux estiment qu'il ne s'agit que d'une couche de cellules pseudo-endothéliales. C'est l'opinion généralement

1. Allisson et O'Connor : Cysts of the semilunar cartilages. *Surgery, Gynecology and Obstetrics*, 1926, p. 259.
2. Marique : *loc. cit.*
3. Félix Mandl (Vienne) : Au sujet des différents kystes des ménisques. *Deutsche Zeitschrift für Chirurgie*, t. CCXXXIII, fasc. 2-3-4, octobre 1931, p. 262.
4. Jean (Rapport de M. Auvray) : *loc. cit.*
5. Ollerenshaw : Sur les kystes développés dans le cartilage semi-lunaire externe du genou. *British Journal of Surgery*, t. VII, n° 32, 1922, p. 409-412.

admise en France où l'on assimile le processus formateur des kystes méniscaux à celui que Letulle et Bazy [1] ont décrit pour les kystes du poignet.

Les *symptômes* de notre kyste étaient assez atypiques, et cela en raison de sa disposition pédiculée. C'est d'elle, en effet, que résultaient l'absence des troubles fonctionnels, le siège à distance de l'interligne, la mobilité sur les plans profonds, l'absence de solidarité avec les mouvements du ménisque, l'absence aussi de modifications lors des mouvements articulaires.

Aussi le *diagnostic* ne pouvait-il être posé avec certitude. La mobilité de la tumeur permettait d'éliminer les autres tumeurs, d'ailleurs bien rares, développées aux dépens de la capsule ou du ménisque [2]. Mais on avait discuté la possibilité d'une bursite séreuse du ligament latéral interne.

Au point de vue opératoire, deux points méritent d'être discutés : l'*incision* et l'*étendue de l'exérèse*.

Nous avons employé l'incision de Barker, parce que nous n'étions pas très certain de notre diagnostic. La petite tumeur se trouvait nettement au-dessus de l'interligne articulaire ; il fallait donc une incision qui donnât un jour suffisant pour une exploration complète des lésions et pour l'ablation ensuite du ménisque, si elle était nécessaire.

Mais dans un cas où le diagnostic serait certain et où le kyste se trouverait près de l'interligne articulaire, nous emploierions l'incision transversale, comme nous le faisons toujours pour l'ablation des ménisques déchirés.

Nous avons fait une *ablation totale du ménisque* parce qu'il présentait des lésions au niveau du pédicule du kyste et que nous ne pouvions savoir jusqu'où elles s'étendaient ; c'est la conduite que recommandait M. Auvray [3] et qu'ont admise la plupart des chirurgiens français. Elle est basée sur la crainte des récidives si l'on ne fait qu'une ablation partielle, et, de fait, Riedel [4], Ollerenshaw [5], Bristow [6] en ont signalé.

Cette ablation totale du ménisque n'est cependant pas universellement admise.

On s'est parfois contenté d'enlever plus ou moins largement la partie externe du ménisque sur laquelle s'insère le kyste en faisant remarquer que la portion interne du ménisque, qui est purement cartilagineuse et ne contient pas de tissu fibreux, ne présente pas de dégénérescence. Ce à quoi on a pu répondre (Pouzet [7]) qu'en agissant ainsi on pourrait créer un

1. Letulle et Bazy : Les kystes dits « synoviaux » du poignet. *Annales d'Anatomie pathologique*, t. V, n° 9, décembre 1928, p. 937.
2. Gino Pieri a signalé un cas de *sarcome* du ménisque interne du genou. *La Presse Médicale*, n° 18, 4 mars 1933, p. 348.
3. Auvray : Rapport sur une communication de M. Jean, *loc. cit.*
4. Riedel : Seltenere Ganglien. *Deuts. Zeit. f. Chir.*, 1915, p. 167.
5. Ollerenshaw : *loc. cit.*.
6. Rawley Bristow : *loc. cit.*
7. Pouzet : Au sujet des kystes du ménisque externe. *Rev. d'Orthop.*, t. XVII, n° 2, mars 1930, p. 126.

ménisque en « anse de seau », qui est précisément une des lésions pour lesquelles on a le plus souvent à pratiquer des méniscectomies.

C'est ce qu'ont pourtant fait assez récemment encore Moure et Martin [1]; c'est ce qu'a fait également Folliasson [2]. Et, revus à longue échéance, leurs malades sont restés bien guéris.

D'autres auteurs enlèvent les deux tiers antérieurs du ménisque et laissent la corne postérieure; c'est ainsi que procède Bristow [3] et il a publié récemment 11 cas de résultats parfaits.

Mais il ne faut pas oublier cependant que, parfois, l'extension des lésions se fait jusque sur la corne postérieure : tel le cas de Nové-Josserand et Pouzet [4], ou même se fait surtout sur la corne postérieure, comme dans un cas signalé par Silverskiold [5].

Or, on a fait actuellement suffisamment d'ablations totales du ménisque déchiré pour pouvoir être certain qu'après une méniscectomie complète le fonctionnement du genou reste parfait. Dans ces conditions, il nous semble que la sagesse consiste à suivre la conduite habituellement admise et à enlever tout le ménisque lorsqu'il présente en un point quelconque de son étendue une dégénérescence kystique.

PRÉSENTATION DE MALADE

Ulcus géant de la petite courbure,

par M. Georges Labey.

Je vous présente un homme, tabétique, auquel j'ai fait, le 20 décembre dernier, une large gastrectomie, pour un énorme ulcus de la petite courbure.

La radiographie que je vous présente révélait la présence d'une niche de dimension véritablement considérable et telle que je n'en avais jamais observé.

Cette niche siégeait au-dessus de la partie moyenne de la petite courbure.

1. Moure et Martin : *loc. cit.*
2. Folliasson : *loc. cit.*
3. Bristow : *loc. cit.*
4. Nové-Josserand et Pouzet : *loc. cit.*
5. Silverskiold : Deux cas de kystes du ménisque interne du genou. *Acta Chirurg. Scandin.*, vol. LXIV, fasc. 4, 23 avril 1929, p. 548.

L'intervention a pu être effectuée à l'anesthésie locale à la percaïne.

J'ai trouvé un ulcus perforé bouché en selle, occupant non seulement la petite courbure, mais une partie des faces antérieure et postérieure de l'estomac ; le fond de l'ulcère était formé en arrière par le pancréas, en avant par la face inférieure du foie, presque jusqu'à son rebord inférieur.

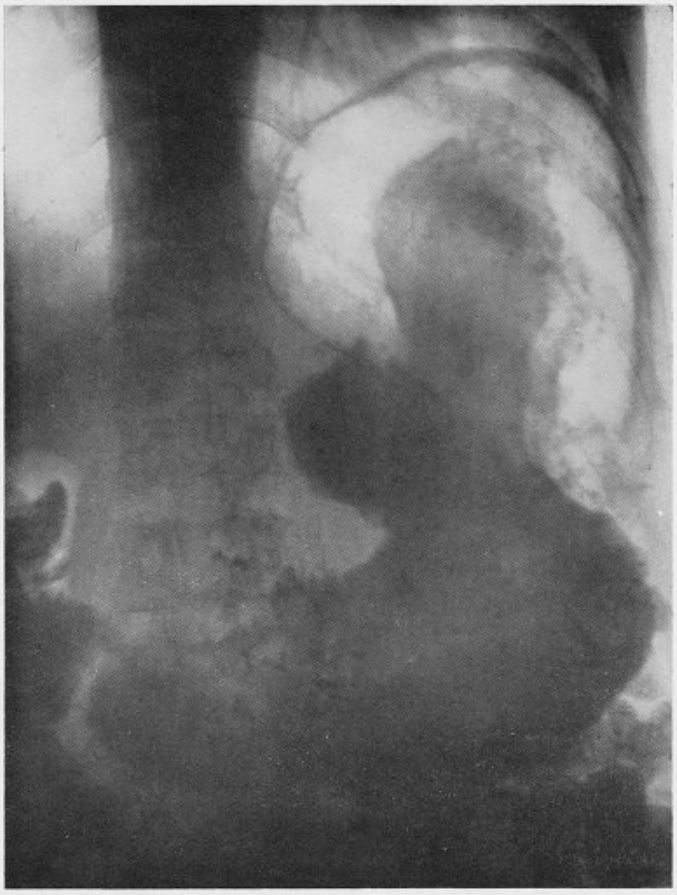

Fig. 1.

J'ai fait une large résection gastrique en laissant le fond de l'ulcère, me bornant à un léger curettage suivi d'un attouchement à la teinture d'iode.

Malgré la situation assez élevée de la lésion, je n'ai pas éprouvé de difficulté particulière. J'ai terminé par une anastomose termino-latérale à la Finsterer.

Vous pouvez voir sur la radiographie faite un mois après l'opération qu'il ne reste pas beaucoup de la poche gastrique.

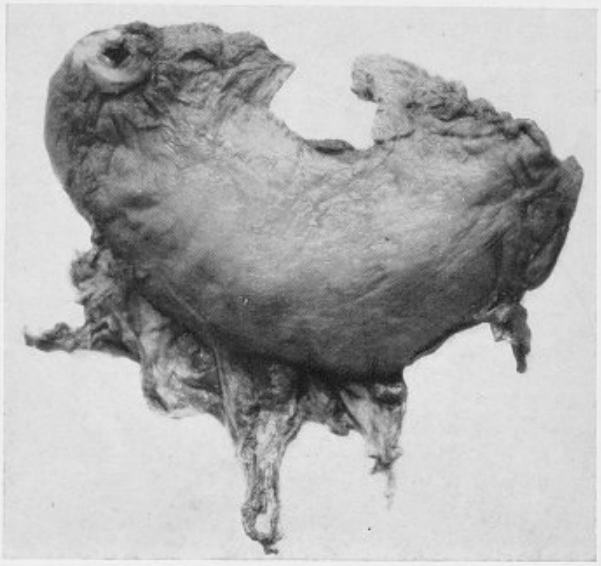

Fig. 2.

La perte de substance de la paroi stomacale était véritablement énorme, large comme la paume de la main environ.

PRÉSENTATION DE RADIOGRAPHIES

Embolies successives des deux artères iliaques primitives localisées par l'aortographie et traitées par artériectomies. Thrombose aortique. Échec. Mort,

par MM. **Roux-Berger**, **Contiadès** et **Naulleau**.

Mme G... (Henriette), trente-huit ans, est hospitalisée dans le service du professeur agrégé Brulé, le 30 octobre 1933, pour des signes de défaillance cardiaque avec arthralgies et fièvre.

On note de la bradycardie avec extrasystoles, un dédoublement du second

bruit, un souffle systolique de la pointe se propageant peu dans l'aisselle; tension artérielle : 10-6. Le foie est hypertrophié, douloureux, il existe des râles sous-crépitants dans les deux poumons. L'amaigrissement est notable, la température irrégulière atteint 38°.

Dans ses antécédents, on relève une crise de rhumatisme aigu à l'âge de douze ans. Peu de temps avant son admission, la malade aurait ressenti brusquement des douleurs et des fourmillements dans la main droite avec diminution de la force musculaire et refroidissement périphérique; et à l'examen on est frappé par une disparition du pouls radial du côté droit et l'absence d'oscillations de ce côté. Cet ensemble de signes fait discuter rétrospectivement l'hypothèse d'*embolie artérielle du membre supérieur droit*, non suivie de gangrène.

Pendant son hospitalisation, dans la nuit du 12 au 13 novembre 1933, brutalement la malade ressent une douleur violente dans le membre inférieur droit. Les jours suivants cette douleur persiste avec des paroxysmes nocturnes. Le membre inférieur est froid, douloureux à la pression dans toute son étendue; les téguments sont pâles avec un réseau veineux superficiel. Aucun battement artériel n'est perçu, même au niveau de la fémorale, les oscillations sont complètement abolies. Le membre inférieur est immobilisé dans un pansement ouaté, un traitement à l'acétylcholine est institué. La température atteint, puis dépasse 39° les jours suivants.

Le 19 novembre l'acuité des douleurs augmente, on constate une gangrène étendue du pied et de la partie inférieure de la jambe. La malade est passée, le 20 novembre 1933, dans notre service.

C'est une femme pâle, au facies émacié, sa respiration est rapide et superficielle, la température est à 39°5, le pouls bradyarythmique. Son amaigrissement est extrême; à la région sacrée existe une escarre. L'impotence fonctionnelle est complète au niveau du membre inférieur droit, qui est le siège de vives douleurs, surtout intenses au mollet.

On découvre une *gangrène du pied* remontant, en s'atténuant progressivement, jusqu'à l'union du tiers moyen et du tiers inférieur de la jambe : les orteils et la plante sont noirâtres, des placards violacés couvrent la face dorsale du pied et du cou-de-pied, des marbrures bleues remontent sur la jambe, le reste des téguments est livide. Tout le membre inférieur est froid. Au niveau de la région gangrénée, il existe une anesthésie à tous les modes, aux limites du sphacèle une zone d'hyperesthésie douloureuse. On ne perçoit aucun battement artériel; même sous l'arcade crurale, aucune oscillation n'est décelée au Pachon.

L'étude de la circulation artérielle des autres membres montre les résultats suivants :

Au membre inférieur gauche : le pouls est nettement perceptible à la fémorale et à la poplitée; on ne perçoit pas de battement à la tibiale postérieure. L'examen oscillométrique donne : au tiers supérieur de la jambe deux divisions et demie, au cou-de-pied aucune oscillation.

Au membre supérieur gauche : l'index oscillométrique est de trois quarts de division au bras.

Au membre supérieur droit, qui semble avoir été le siège d'une embolie récente sans gangrène, le pouls radial était aboli à l'entrée de la malade à l'hôpital. Quand nous l'examinons, les pulsations ont réapparu à la radiale, mais faiblement perçues. L'index oscillométrique au bras droit est d'une division et demie.

Pour préciser le siège de l'embolus qui a déterminé la gangrène du membre inférieur droit, on pratique le jour même une *aortographie*. Sous anesthésie locale, l'aorte est ponctionnée par voie lombaire à hauteur de la 2e vertèbre lombaire, on injecte 30 cent. cubes de collothor[1] sous une pression de deux atmo-

1. Ultérieurement, nous n'avons plus employé le collothor mais le thorotrast qui n'offre pas de danger.

sphères au moyen de l'artériographe de Reynaldo dos Santos. Deux clichés sont pris : l'un pendant l'injection; le second, trente secondes après. Ils donnent des images analogues, l'oblitération artérielle siège au niveau de l'iliaque primitive droite. En effet, sur les clichés, on voit que l'aorte apparaît injectée depuis le bord supérieur de la 2e vertèbre lombaire jusqu'à sa bifurcation; à gauche, la fémorale et les branches de ces artères sont aussi parfaitement opacifiées; il en est de même de la mésentérique supérieure, du tronc des sigmoïdes et de

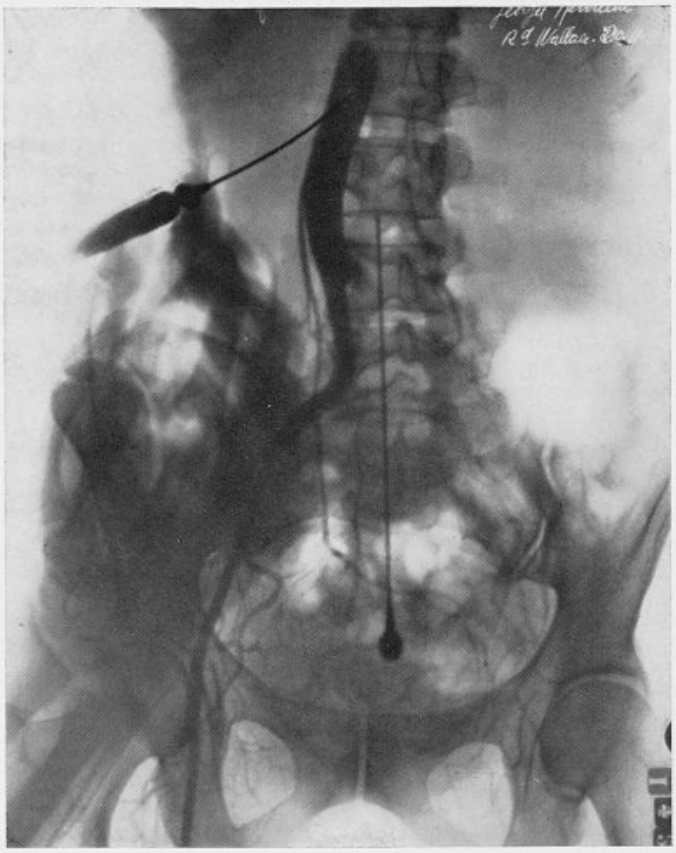

Fig. 1.

la sacrée moyenne. A droite, au contraire, l'iliaque primitive est seule injectée et uniquement près de son origine; sur le premier cliché, l'artère est visible sur une étendue de 1 centimètre; sur le second cliché, sur une distance de 3 centimètres. Mais son opacité décroît, dessinant à hauteur du bord inférieur de la 4e vertèbre lombaire, sur la ligne médiane, une image en cupule un peu irrégulière que nous interprétons comme un moule du caillot. Le siège de l'oblitération artérielle est ainsi nettement précisé. L'étude des clichés permet en outre de se rendre compte que la circulation collatérale n'est développée qu'au niveau de l'obturatrice droite dont on reconnaît le tronc et les deux branches termi-

nales ; enfin, on note une artère sur le bord latéral de L4 et de L5 dont l'identification est difficile.

Ainsi l'aortographie a permis de vérifier le diagnostic d'oblitération artérielle, mais surtout d'en préciser le siège exact (bord inférieur de la 4e vertèbre lombaire sur la ligne médiane), et *de montrer la pauvreté de la circulation collatérale du côté oblitéré.* La trophicité du segment de membre non encore gangréné est donc

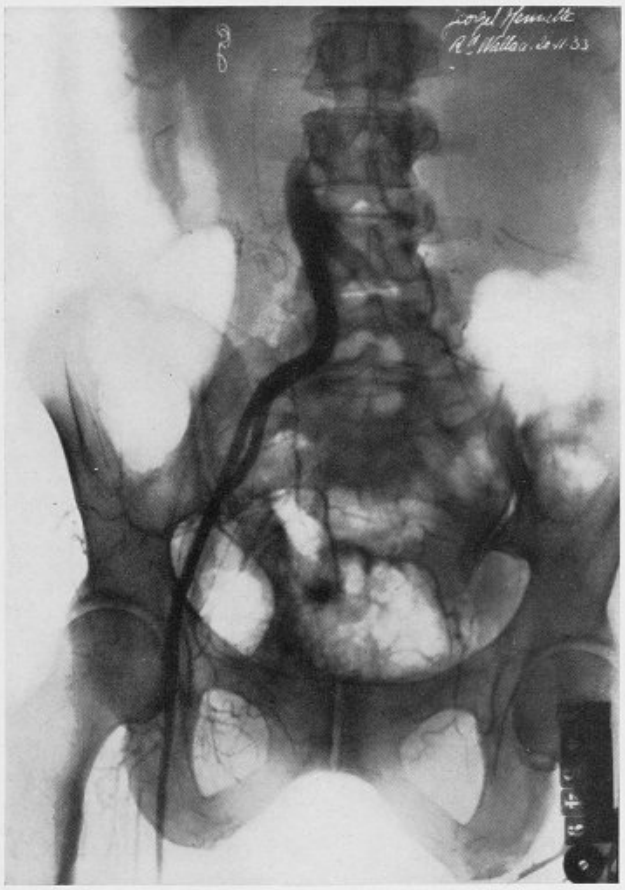

Fig. 2.

menacée, ce qu'indiquait déjà l'allure extensive du sphacèle, le refroidissement de la cuisse. L'intervention est décidée, guidée par *l'indication localisatrice de l'aortographie.*

Le 20 novembre 1933, sept jours après l'embolie, intervention sous la direction du Dr Roux-Berger et en sa présence. Opérateur : Naulleau. Aide : Contiadès.

Rachianesthésie : 10 centigrammes de scurocaïne.

1° Incision de ligature de l'iliaque externe droite prolongée en haut et en dehors ; section du grand oblique, la terminaison de l'iliaque externe est décou-

verte après séparation du *fascia transversalis* du bord postérieur de l'arcade crurale et refoulement du péritoine. Le petit oblique et le transverse sont alors sectionnés dans toute l'étendue de l'incision, le péritoine décollé est refoulé progressivement avec l'uretère. De proche en proche, on découvre successivement l'iliaque externe, la bifurcation iliaque primitive, le tronc de l'iliaque primitive. L'état des vaisseaux est le suivant : *l'iliaque externe*, le *segment d'origine de l'hypogastrique*, l'*iliaque primitive sont oblitérés*, ne battent plus, ils donnent au palper

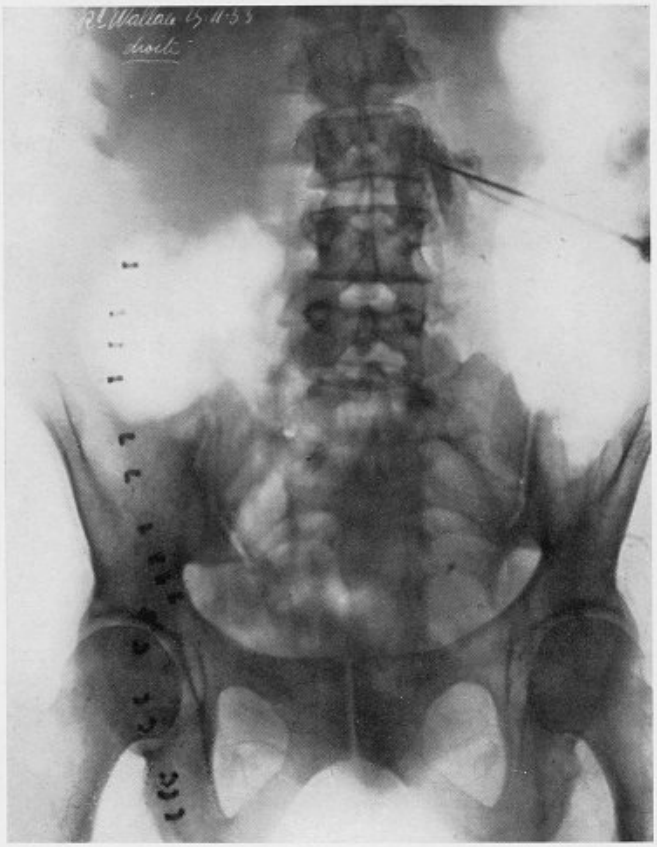

Fig. 3.

la sensation d'un cordon induré. A 2 centimètres environ au-dessous de la bifurcation aortique, l'iliaque primitive est souple et bat. Ligature de cette artère en zone perméable au-dessous de l'oblitération, ligature de l'hypogastrique à 2 centimètres de son origine, de l'iliaque externe de sa terminaison. *Artériectomie de l'iliaque primitive, de sa bifurcation et de l'iliaque externe.* Au cours de la libération artérielle, on constate que l'adventice est assez adhérente aux tissus voisins, à la veine en particulier. La veine iliaque externe est sectionnée entre deux ligatures.

2° Après section de l'arcade crurale, l'incision est prolongée au niveau de la

cuisse suivant le trajet de l'artère fémorale. Cette artère est thrombosée, ne bat pas. *Artériectomie de la fémorale commune et de 2 centimètres de la fémorale profonde, de la fémorale superficielle* jusqu'à la pointe du triangle de Scarpa. A ce niveau, la thrombose cesse, la lumière artérielle est libre, sans caillot. L'artère est liée à ce niveau.

Suture de l'incision abdominale en deux plans au catgut ; un drain est placé dans la zone de décollement sous-péritonéal. Suture de l'incision crurale.

Transfusion de 200 cent. cubes.

L'examen de la pièce de résection artérielle montre un caillot blanchâtre, ferme, résistant, occupant la partie terminale de l'iliaque primitive. En aval, la lumière artérielle contient un caillot mou, noirâtre, de thrombose secondaire, ayant envahi toute l'iliaque externe, la fémorale et sa bifurcation, la fémorale superficielle jusqu'à la pointe du triangle de Scarpa.

L'examen bactériologique des différents fragments artériels et du caillot a été pratiqué par le Dr Mutermilch de l'Institut Pasteur. Aucun microbe n'a été décelé à l'examen direct ; les cultures sont restées négatives.

Suites opératoires : Le soir de l'intervention, les douleurs spontanées ont considérablement diminué ; la cuisse est chaude et la sensibilité qui avait disparu réapparaît à son niveau.

Le lendemain, ces phénomènes sont plus nets ; par contre, le sphacèle s'étend et remonte jusqu'à trois travers de doigt au-dessous de la pointe de la rotule. Quelques marbrures violettes apparaissent à la partie inférieure de la cuisse. La température qui était descendue à 37° remonte à 39°4.

Au total, cette artériectomie étendue a pour résultats : *l'atténuation considérable des phénomènes douloureux spontanés, la réapparition de la sensibilité et de la chaleur au niveau de la cuisse et du genou, mais elle est restée impuissante à enrayer l'extension des phénomènes de sphacèle, ce qui était prévu.*

Quarante-huit heures après l'artériectomie, le processus nécrotique est à peu près stabilisé, ce qui, joint à la température en plateau dépassant 39°, indique impérieusement l'amputation.

Intervention le 22 *novembre* 1933.

Opérateur : Naulleau ; aide : Contiadès.

Amputation supracondylienne de cuisse à l'anesthésie locale, suivant la technique d'Huard et Montagné.

Au cours de l'opération, on constate que les veines sous-cutanées sont thrombosées. Quelques rares artérioles donnent. La section osseuse saigne. Les vaisseaux poplités sont thrombosés, la section musculaire saigne peu.

Après l'amputation, on pratique une transfusion de 200 cent. cubes.

Dès le soir de l'intervention, la température devient et reste normale.

Nouvelle embolie : Le 25 novembre 1933, à 15 heures, la malade ressent progressivement un engourdissement du pied gauche. Tout mouvement actif du pied est impossible. On examine le malade deux heures après l'apparition des symptômes.

Le pied, la jambe et le genou sont froids ; la cuisse est moins chaude que du côté amputé. Anesthésie du pied et du cou-de-pied ; le pouls fémoral est aboli. Il n'existe au membre inférieur droit aucune oscillation au Pachon.

Une nouvelle embolie étant diagnostiquée, on pratique une seconde *aortographie*. On injecte seulement 15 cent. cubes de thorotrast chez cette malade déjà très fatiguée [1]. Sur le cliché, on note que l'aorte est opacifiée sur le flanc gauche de la colonne lombaire, sur une faible longueur, se projetant du bord supérieur de la 3e lombaire à la partie moyenne de la 4e lombaire. Le liquide de contraste a bien pénétré dans la lumière aortique puisqu'une artère lombaire

1. Cette dose est insuffisante pour obtenir une bonne aortographie.

gauche a été indirectement injectée. On ne reconnaît pas la bifurcation aortique.

L'opacité du segment aortique visible n'est pas homogène; on note en particulier, entre deux zones latérales sombres, une zone médiane claire allongée suivant l'axe du vaisseau et s'effilant vers le haut. Nous avons hésité à interpréter immédiatement cet aspect. Rétrospectivement, nous estimons que cette zone claire doit correspondre à un caillot intra-aortique. Nous avons pu vérifier ultérieurement que la quantité de thorotrast injectée était nettement insuffisante. Cela nous empêche d'affirmer l'existence, dès ce moment, d'un début de thrombose intra-aortique.

Quoique imparfaite, cette aortographie *a permis de constater la perméabilité* de la terminaison aortique. Associée à l'absence de pouls fémoral sous l'arcade crurale, elle localise le siège de l'embolus à l'iliaque primitive ou à l'iliaque externe; renseignement suffisant pour dicter la voie d'abord.

Intervention le 25 novembre 1933, à 21 heures, six heures après le début de la complication : artériectomie de l'iliaque primitive gauche.

Opérateur : Contiadès. Aides : Naulleau, Bourgeois.

Anesthésie locale : les vaisseaux iliaques sont découverts par l'incision de ligature de l'iliaque externe élargie en haut et en dehors. L'artère épigastrique est reconnue et respectée. Les lésions constatées sont les suivantes :

L'artère iliaque primitive gauche est oblitérée sur une étendue de 2 cm. 1/2 par un caillot qui est mobile dans la lumière artérielle. En amont de l'oblitération, à un niveau situé un peu au-dessus du promontoire, les battements artériels sont perçus. En aval, la terminaison de l'iliaque primitive, l'hypogastrique, l'iliaque externe sont souples, dépressibles, mais ne présentent aucun battement.

Quoique l'embolectomie fût l'opération théoriquement idéale, en particulier chez cette malade déjà largement artériectomisée à droite, on décide une artériectomie, étant donné la profondeur du segment artériel oblitéré et surtout l'état général précaire de la malade qui réclame une intervention rapide.

On pratique une résection de l'artère de l'*iliaque primitive gauche sur une longueur de 3 cm. 1/2*, enlevant le segment artériel oblitéré et laissant la bifurcation de l'iliaque primitive.

Suture en deux plans, un drain dans la zone de décollement sous-péritonéal, transfusion de 200 cent. cubes après l'opération.

On note à ce moment que le temps de coagulation est de cinq minutes.

L'examen du fragment artériel réséqué montre qu'il contient un caillot de 2 centimètres environ, blanchâtre et ferme à sa partie moyenne, cruorique, et plus mou en amont et en aval et sur une faible étendue. Donc, *dès la sixième heure, il existait un début de thrombose extensive.*

Suites opératoires : Les douleurs disparaissent après l'intervention. Quelques heures après, la cuisse et le genou redeviennent chauds.

Le lendemain, l'amélioration se complète : la jambe est devenue chaude; seuls le cou-de-pied et le pied restent froids et cyanosés. Les troubles de la sensibilité régressent : la zone d'anesthésie remonte à la partie moyenne de la jambe seulement. La malade ne peut mobiliser les orteils.

Le 27 novembre 1933, l'état local est stationnaire, la température est à 37°5, le pouls à 90. On injecte 20 centigrammes d'acétylcholine par jour.

Le 28 novembre 1933, les phénomènes locaux s'aggravent, la cyanose s'étend, des placards violacés sont notés au pied et à la jambe, remontant jusqu'à son 1/3 moyen. Le pied et le 1/3 inférieur de la jambe sont froids. La pression du mollet réveille des douleurs vives. De plus, une épistaxis, des taches purpuriques disséminées au cou, au thorax et à l'abdomen, malgré un signe du lacet négatif, font pratiquer un nouvel examen du sang.

Le temps de saignement est de trente minutes, le temps de coagulation :

sept minutes. La numération globulaire et la formule leucocytaire ont été pratiquées dans le laboratoire du Dr P. E.-Weil.

Hématies	4.100.000
Leucocytes	12.800
Hématoblastes	35.000
V. G.	0,93
H.	75

Formule leucocytaire :

Polyneutrophiles	74
Polyéosinophiles	2
Polybasophiles	1
Lymphocytes	4
Moyens monos	12
Grands monos	7

Une transfusion de 200 cent. cubes est pratiquée.

Les jours suivants, le sphacèle du pied et des 2/3 inférieurs de la jambe se précise.

A partir du 1er décembre, la température atteint 38°. L'escarre sacrée s'étend. L'état général décline. Par contre, les signes sanguins rétrocèdent :

Le 3 décembre : Temps de saignement, onze minutes; temps de coagulation, sept minutes.

Le 6 décembre : Temps de saignement, six minutes; temps de coagulation, sept minutes.

Le 6 décembre 1933 : *Une amputation de jambe* au-dessous du genou est pratiquée à l'anesthésie locale. Les troncs artériels et veineux sont thrombosés. On ne met pas de ligature. Les muscles saignent très peu, surtout en arrière. On a l'impression que le moignon n'est pas assez vascularisé et que l'amputation a été trop économique.

Le 9 décembre : La température est à 39°, la respiration est rapide et superficielle. La malade délire et est agitée. La mort survient le 11 décembre 1933, en hyperthermie.

Autopsie : A l'autopsie, on trouve une symphyse pleurale bilatérale. Les poumons sont congestionnés, surtout aux bases. Il n'y a pas d'infarctus, le sommet droit présente des nodules scléreux.

Sur les deux feuillets du péricarde existent des plaques blanchâtres. *L'oreillette gauche est volumineuse, et est remplie par un énorme caillot blanchâtre.* A la coupe, le centre de ce caillot est ramolli.

L'orifice mitral présente une sténose serrée en entonnoir, les valvules sont dures, scléreuses, sans végétations. Dans l'oreillette et le ventricule droits, on trouve des *caillots blancs, adhérents*. La valvule tricuspide est normale. Les sigmoïdes pulmonaire et aortique sont normales.

Rien à signaler à l'artère pulmonaire.

L'aorte ne présente pas d'altérations pariétales macroscopiques. Mais la lumière de la terminaison aortique *est occupée par deux caillots blanchâtres fermes, libres dans la lumière artérielle. L'inférieur, bifurqué, moule la division aortique ; le supérieur allongé fusiforme remonte jusqu'à la naissance des artères rénales.*

Le foie est augmenté de volume, d'aspect muscade, sans infarctus.

La rate est normale.

Le rein droit présente deux infarctus corticaux.

Etant donné les troubles présentés par la malade, au niveau du membre supérieur droit, on essaie de vérifier la perméabilité vasculaire au niveau de ce

membre. L'examen a porté seulement de la sous-clavière à la bifurcation de l'humérale, la lumière était libre sur toute cette étendue.

1° Il a été pratiqué deux aortographies. — a) *Valeur localisatrice.* — 1° Repérage exact du siège de l'embolus qui permet ainsi *une voie d'abord limitée*, réduisant au minimum les sections vasculaires à éviter, si l'on veut favoriser le développement de la circulation collatérale;

2° Repérage exact de la *limite supérieure* de la thrombose extensive en amont, que l'on sait difficile sinon impossible à reconnaître, même l'artère découverte; ni la consistance de l'artère, ni la perception des battements ne sont en effet des signes suffisants.

b) *Renseignements sur l'état de la circulation collatérale.* — Pauvreté dans le cas particulier.

c) Un point est d'interprétation difficile : *c'est l'existence* ou l'absence, sur la deuxième aortographie, d'une thrombose aortique qui existait à l'autopsie.

d) Ces deux explorations ont été bien supportées par cette malade à l'état général précaire.

e) C'est la première fois, à notre connaissance, que l'aortographie a été utilisée pour la localisation d'une embolie artérielle. Lœwé[1] puis Abbeloos[2] dans une embolie du membre inférieur ont obtenu *une artériographie* par injection d'abrodyl dans la fémorale.

2° Considérations cliniques. — L'échec obtenu chez cette malade doit être attribué à plusieurs facteurs défavorables :

a) Caractère tardif de l'opération (septième jour); mauvais état général : décompensation cardiaque, escarre sacrée, gangrène, frappant un territoire étendu et accompagnée d'accident infectieux (température 39°), endocardite subaiguë;

b) Les embolies successives qu'a présentées cette malade : aux deux iliaques primitives à droite, puis à gauche; au membre supérieur droit, semble-t-il.

Au cou-de-pied gauche : absence de pouls et d'oscillation constatées à l'entrée.

Au rein droit (constatation nécropsique).

c) Les localisations de deux de ces embolies sur des vaisseaux importants comme les iliaques primitives.

Ischémie d'un territoire vasculaire très important.

Retentissement cardiaque.

3° Considérations anatomiques. — Ce cas montre l'étendue de la throm-

1. Lœwé : Sur la localisation radiologique des embolies et autres oblitérations des artères périphériques. *Zentr. f. Chir.*, t. LVIII, n° 35, 29 août 1931, p. 2182-2185.

2. Abbeloos : Localisation des embolies artérielles par l'artériographie. *Journ. de Chir.*, et *Annales de la Société belge de Chirurgie*, n° 3, mars 1933, p. 99.

bose extensive (en amont et en aval) dans un cas tardif (septième jour) et dans un cas précoce (sixième heure).

a) *Cas tardif* : Thrombose en aval très étendue de l'iliaque primitive à la fémorale au niveau de la pointe du triangle de Scarpa.

Il semble que l'artériectomie n'ait pas atteint la limite supérieure de la thrombose en amont : à l'autopsie, le segment restant de l'iliaque primitive était un peu plus long que le segment perméable montré par l'aortographie,

b) *Cas précoce* : La thrombose extensive existait dès la sixième heure, mais peu étendue.

Il semble néanmoins, sans qu'on puisse l'affirmer, qu'il existait dès ce moment, en même temps qu'une embolie de l'iliaque primitive, un début de thrombose aortique.

4° Considérations pathogéniques. — Il est évident que l'embolie iliaque primitive droite était due à une endocardite subaiguë chez une mitrale décompensée.

Mais l'origine de l'embolie iliaque primitive gauche est discutable :

Soit nouvelle embolie à point de départ cardiaque.

Soit embolie par fragmentation du caillot d'une thrombose intra-aortique débutante (voir constatations et interprétation de la deuxième aortographie).

5° Considérations thérapeutiques. — a) *Anesthésie*. — Trois opérations sur quatre ont été pratiquées chez cette malade à l'anesthésie locale (intérêt chez cette malade à mauvais état général), deux amputations et une artériectomie de l'iliaque primitive.

b) *Voie d'abord* : sous-péritonéale ; a donné dans les deux cas un jour excellent chez cette malade maigre.

c) *Le traitement suivi* : Dans les deux cas on a eu recours à l'artériectomie.

Cette dernière a été pratiquée sans artériotomie préalable [utile pour vérifier qu'on a dépassé la limite supérieure de la thrombose] (Moure), à cause du voisinage immédiat de la bifurcation aortique non découverte par la voie sous-péritonéale employée.

Ces artériectomies ont eu pour résultat : la disparition des troubles thermiques et sensitifs à la cuisse et au genou ; elle n'a pas empêché le sphacèle dans la deuxième artériectomie.

L'embolectomie pouvait être discutée dans la deuxième embolie opérée à la sixième heure. Mais il s'agissait d'une artère profonde et d'une malade fatiguée.

Cependant il aurait été souhaitable, conformément à l'opinion de Leriche et aux expériences de ses élèves Stricker et Orban, d'associer à l'artériectomie une *sympathectomie lombaire*.

« Si nous avions à opérer pareil cas aujourd'hui, nous ferions, par voie sous-péritonéale gauche, la découverte du carrefour, la résection du carrefour et immédiatement une sympathectomie lombaire gauche en confor-

mité avec les enseignements de nos expériences. » (Leriche et Stricker. *L'Artériectomie dans les artérites oblitérantes*, Masson, 1933, page 137.)

Néanmoins, il ne faut pas oublier que dans la seconde artériectomie il existait des facteurs défavorables :

1° Une vaste artériectomie opposée bloquant une grande partie des voies collatérales ;

2° De petites embolies artérielles périphériques, au niveau du cou-de-pied gauche, antérieures à l'oblitération de l'iliaque primitive gauche.

Einar Key a montré que de telles embolies périphériques peuvent entraîner la gangrène, même après embolectomie suivie de rétablissement dans la perméabilité dans le tronc artériel principal (Moure : *Soc. de Chirurgie*, 14 janvier 1931 ; E. Key : *Lyon chirurgical*, t. XXV, n° 3, mai-juin 1928, page 272) ;

3° Peut-être l'existence d'une thrombose aortique associée bloquant une partie des voies collatérales.

En terminant l'exposé de ce cas, nous ne saurions assez insister sur les travaux de Leriche qui, en 1924, fit la première artériectomie pour une embolie de l'humérale et sur l'admirable méthode d'investigation qu'est l'artériographie imaginée par R. dos Santos.

VOTES EN VUE DE L'ÉLECTION D'UN MEMBRE TITULAIRE

Troisième tour :

Nombre de votants : 81.

MM.	Séjournet	28 voix.
	Leibovici	20 —
	Hertz	11 —
	Thalheimer	6 —
	Bulletins blancs	16

La majorité absolue n'étant pas atteinte, un quatrième tour est reporté à une date ultérieure.

Le Secrétaire annuel : M. J. Berger.

Paris. — A. Maretheux et L. Pactat, imp. 1, rue Cassette.

BULLETINS ET MÉMOIRES

DE LA SOCIÉTÉ NATIONALE DE CHIRURGIE



Séance du 14 Février 1934.

Présidence de M. Georges LABEY, *président.*

PROCÈS-VERBAL

La rédaction du procès-verbal de la précédente séance est mise aux voix et adoptée.

CORRESPONDANCE

La correspondance comprend :

1° Les journaux et publications périodiques de la semaine.

2° Des lettres de MM. LANCE, ROUX-BERGER, SORREL s'excusant de ne pouvoir assister à la séance.

3° Une lettre de M. RICHARD sollicitant un congé pendant la durée du concours de chirurgien des hôpitaux.

4° Des lettres de MM. BOURGEOIS (Montréal) et MAKOTO SAÏTO (Magoya) remerciant la Société de les avoir nommés membres correspondants étrangers.

5° Une lettre de la Société Yougoslave de Chirurgie informant la Société que le Ve Congrès de Chirurgie Yougoslave se tiendra à Belgrade du 28 avril au 5 mai 1934.

6° Une lettre de M. Raymond BERNARD posant sa candidature à une place de membre titulaire.

7° Un travail de M. A. GAUDIER (Lille), membre correspondant national, intitulé : *Le bromure de sodium comme anesthésique de base.*

8° Un travail de M. CHRISTIDI (Bucarest), intitulé : *Compresse-champ oubliée dans le ventre et trouvée à la suite d'une intervention dans la lumière de l'intestin grêle.*

M. HUET, rapporteur.

9° Un travail de MM. Amza Jeanu et Dan Théodoresco (Bucarest), intitulé : *Fracture bilatérale de la clavicule*, est déposé aux Archives sous le n° 35.

10° Un travail de M. Dan Théodoresco (Bucarest), intitulé : *A propos de la désarticulation inter-tibio-calcanéenne de Ricard*, est déposé aux Archives sous le n° 36.

Des remerciements sont adressés aux auteurs.

RAPPORTS

Un procédé d'ostéosynthèse temporaire par cerclage pour les fractures diaphysaires,

par M. **N. Barbilian** (Jassy).

Rapport de M. J. Okinczyc.

On connait assez les inconvénients de l'ostéosynthèse par matériel perdu non résorbable dans les fractures diaphysaires des os longs.

M. Barbilian a pensé qu'il serait facile d'éviter ces inconvénients si on pouvait, après avoir réduit et fixé les fragments par cerclage et immobilisé le membre dans un appareil plâtré, extraire le matériel d'ostéosynthèse sans nouvelle intervention.

M. Barbilian nous propose un système de deux lames agencé pour faciliter cette extraction sans nouvelle intervention.

La première lame (*a*), qui est une lame simple, est passée autour des fragments réduits qu'elle encercle (fig. 1).

Un bout de lame est laissé beaucoup plus long et sort par la plaie entre les points de suture.

Une deuxième lame (*b*) présente à l'une de ses extrémités deux ailettes de la largeur de la moitié de la lame.

Ces ailettes vont être rabattues autour de la lame qui encercle les fragments (fig. 2) assez serrées pour ne pas permettre le relâchement du cerclage, mais pas trop serrées pour ne pas résister à une traction modérée au moment de l'extraction.

L'autre bout sort par la plaie entre les points de suture comme la lame précédente qu'elle double.

L'opération se poursuivra donc comme suit :

1° Réduction des fragments;

2° Cerclage par deux ou trois lames simples;

3° Fixation du cerclage par la lame portant le dispositif à ailettes;

4° Suture de la plaie en laissant les deux bouts des lames dans le pansement ;

5° Immobilisation dans un plâtre, dans lequel on ménagera une fenêtre au niveau de la plaie ;

6° Après asséchement du plâtre, on retire la lame à ailettes (le jour même de l'opération ou dans les jours suivants) et puis, tout doucement, la lame encerclant les fragments.

Ce procédé convient aux fractures diaphysaires dont le trait de fracture est très oblique, à trajet spiroïde ou à trois fragments.

Pour les fractures transversales, il faut cercler autour d'une plaque

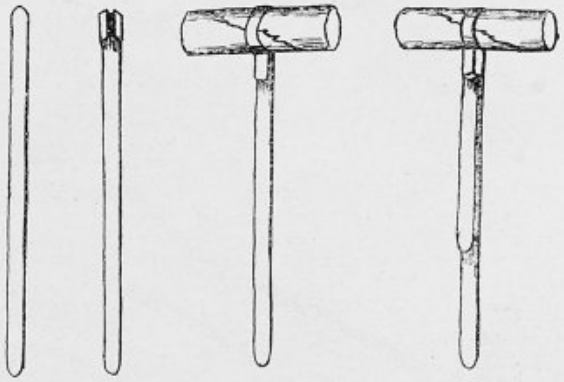

a *b* FIG. 1. FIG. 2.

ordinaire assez solide, mais autant qu'il sera possible étroite pour pouvoir aussi être retirée. Cette plaque sera pourvue à un de ses bouts d'un fil solide. Une simple traction sur le fil amènera la plaque au dehors, après l'extraction du matériel de cerclage.

Deux observations de fractures juxta-articulaires vicieusement consolidées traitées par ostéotomie cunéiforme,

par M. **Merle d'Aubigné.**

Rapport de M. F. M. CADENAT.

A la séance du 6 novembre dernier, M. Merle d'Aubigné vous a présenté une malade à laquelle il avait fait une ostéotomie cunéiforme sus-articulaire pour fracture de Dupuytren vicieusement consolidée et vous avez pu apprécier l'excellence du résultat.

A cette observation, notre jeune collègue en joint une seconde du même

ordre mais pratiquée cette fois au-dessous de l'interligne articulaire du genou.

Voici, résumées, ces deux observations :

Observation I. — Mme Ch... Fracture de Dupuytren ouverte vicieusement consolidée : ankylose partielle. Ostéotomie cunéiforme juxta-articulaire.

Mme Ch..., âgée de trente-cinq ans, en descendant d'un train en marche, le 30 avril 1932, se fait une fracture bi-malléolaire type Dupuytren, ouverte

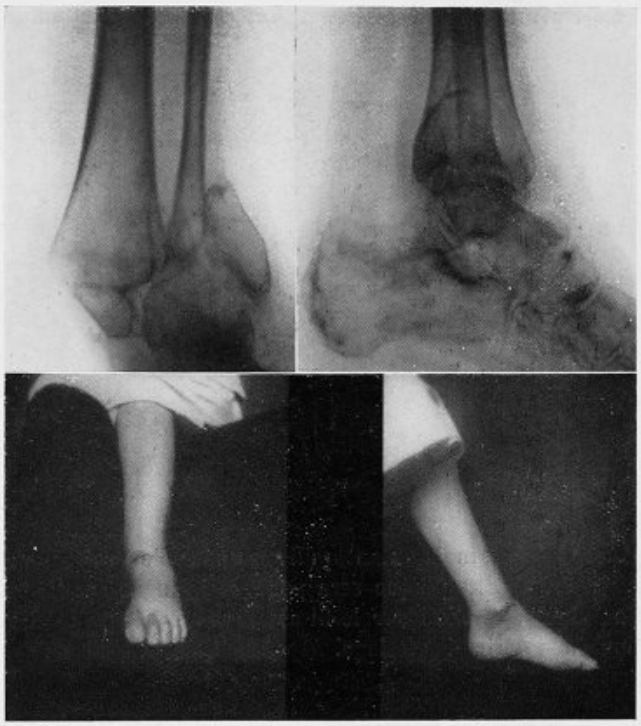

Fig. 1.

d'emblée au niveau de la malléole interne. Opérée trois heures après, elle est immobilisée dans un plâtre ; la fracture n'étant pas réduite, elle fait au niveau de la malléole interne une large ulcération de la peau qui met trois mois à se cicatriser (sans signes d'infection articulaire sérieux).

La malade entre à Vaugirard le 6 octobre 1932. Elle présente un *pied valgus* traumatique extrêmement accentué ; la plante du pied regarde en bas et en dehors. La crête tibiale prolongée tombe 5 centimètres en dedans du bord interne du pied. Par contre, il n'y a pas de subluxation postérieure.

Les téguments qui recouvrent la saillie très marquée de la malléole interne sont très amincis, rosés, adhérents à l'os et présentent encore une petite croûte.

L'articulation tibio-tarsienne présente des mouvements d'environ 15° d'amplitude, mais la flexion est très limitée : le pied est *en équin* accentué.

Fonctionnellement, les mouvements actifs sont à peu près nuls. La marche est complètement impossible.

La radiographie montre une subluxation externe de l'astragale avec bascule extrêmement marquée: la face supérieure de l'astragale vient au contact du fragment supérieur du péroné, dont le fragment malléolaire est remonté et consolidé sur la face externe de la diaphyse. La malléole interne est consolidée sur la face inférieure du pilon tibial. La radio, de profil, montre qu'il n'y a pas de déplacement antéro-postérieur.

En résumé : cals vicieux du cou-de-pied, valgus équin très accentué avec conservation de quelques mouvements articulaires et téguments internes inutilisables.

Après avoir longuement parlé avec notre maître le professeur P. Duval et demandé conseil à M. Cadenat, nous décidons de faire une ostéotomie cunéiforme juxta-articulaire. L'ostéotomie des cals nous paraît à rejeter pour deux raisons : 1° l'ancien interligne n'existe plus : un nouvel interligne s'est formé qui paraît utilisable fonctionnellement; 2° l'état des téguments internes ne permettrait pas une fermeture correcte.

L'ostéotomie cunéiforme, au contraire, doit nous permettre : 1° de corriger la déviation angulaire externe en taillant un coin à la base interne; 2° de corriger la translation latérale par un mouvement de glissement en dedans; 3° de corriger l'équin, en donnant au coin une largeur plus grande en avant qu'en arrière; 4° la réunion sera possible, car, avec le coin osseux, nous enlèverons le segment de peau cicatricielle.

Nous préparons donc l'intervention en construisant sur deux télé-radiographies de face et de profil une épure et en repérant soigneusement nos traits de section par rapport à des saillies osseuses faciles à retrouver.

Intervention le 14 octobre 1932 sous anesthésie générale. Ostéotomie cunéiforme. Incision interne en quartier d'orange horizontal enlevant toute la cicatrice. Incision externe verticale sur la malléole externe. Dénudation à la rugine des faces antérieure et postérieure des deux os. Repérage des traits de section.

Les tendons et les parties molles antérieures étant protégés par deux lames métalliques malléables glissées entre l'os et les tendons, nous introduisons à ce niveau la lame étroite d'une scie à cadre et nous taillons le coin osseux. Coaptation des deux surfaces sans ostéosynthèse (la raréfaction osseuse extrêmement prononcée ne nous l'aurait d'ailleurs pas permis). Suture du tégument et pose d'une gouttière plâtrée.

Suites opératoires : Le 15 janvier, ablation du plâtre et mobilisation. Comme il persiste des douleurs vives et un œdème marqué des malléoles, avec ostéoporose persistante à la radiographie, on fait le 14 février une *sympathicectomie périfémorale*.

La mobilisation est ensuite poursuivie.

Actuellement, la malade marche sans boiter et ne se plaint que d'une douleur en arrière de la malléole externe après une marche prolongée et d'un peu d'œdème après la station debout.

Obs. II. — René V... Fracture bitubérositaire du tibia avec consolidation vicieuse en varus et flexion. Ostéotomie cunéiforme juxta-articulaire.

Le 17 juin 1932, René V..., âgé de quarante-six ans, se fait dans un accident d'automobile une fracture complexe de l'extrémité supérieure du tibia. Il est immobilisé à Rochefort dans une gouttière de fil de fer.

La consolidation se fait, mais il persiste un varus marqué : l'appui sur le membre est impossible. Le malade ne peut marcher sans béquilles.

Il entre à l'hôpital de Vaugirard le 3 novembre. A l'examen, il présente une double déformation :

1° *Varus* : La jambe fait un angle d'environ 20° avec la verticale, la tête du

péroné fait une saillie considérable au côté externe du genou. Du côté interne, existe un véritable coup de hache, à deux travers de doigt au-dessous de l'interligne.

2° *Flexion* : Dans la position d'extension, le membre fait avec le prolongement de l'axe de la cuisse un angle d'environ 15°.

Pourtant, il persiste des *mouvements dans l'articulation* du genou d'une ampli-

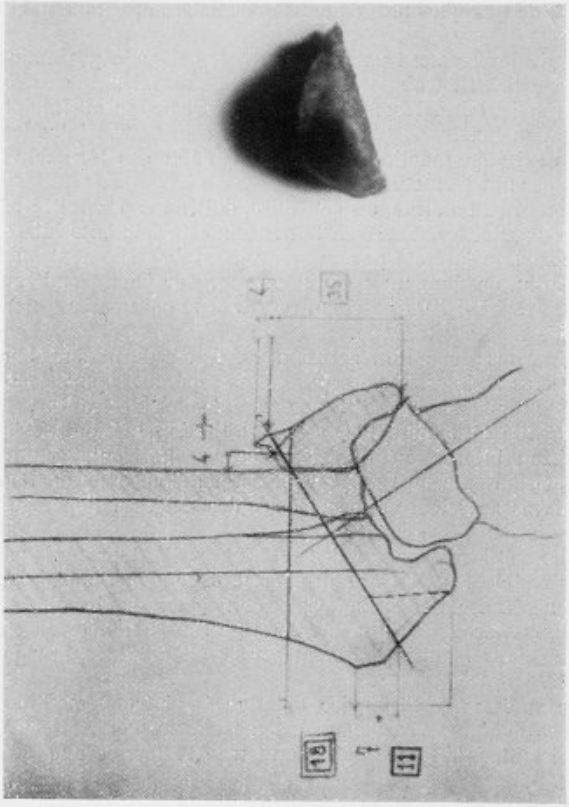

Fig. 2.

tude de 20° environ. Il n'y a que de très minimes mouvements de latéralité.

La radiographie montre une fracture en λ renversé de l'extrémité supérieure du tibia, le plateau tibial interne, très abaissé, a permis à l'extrémité inférieure du fémur de se subluxer en dedans, le condyle fémoral externe venant s'encastrer entre les deux tubérosités tibiales. La diaphyse du tibia forme un angle interne très accentué avec la diaphyse fémorale.

Ici encore, une opération juxta-articulaire nous parut indiquée plutôt qu'une intervention intra-articulaire.

1° Etant donné l'ancienneté du traumatisme et la complexité des lésions, on ne pouvait pas espérer une restauration anatomique correcte ; 2° en effet, la

conservation d'un jeu articulaire suffisant devait permettre un bon résultat fonctionnel par simple correction de l'axe.

Celle-ci devait se faire dans deux plans :

a) Correction du varus par taille d'un coin à base externe ;

b) Correction de la flexion par un coin à base antérieure.

En réalité, comme l'a montré M. Cadenat, il suffit de tailler un coin dont l'arête doit être *perpendiculaire au plan de la déformation maxima* : dans le cas

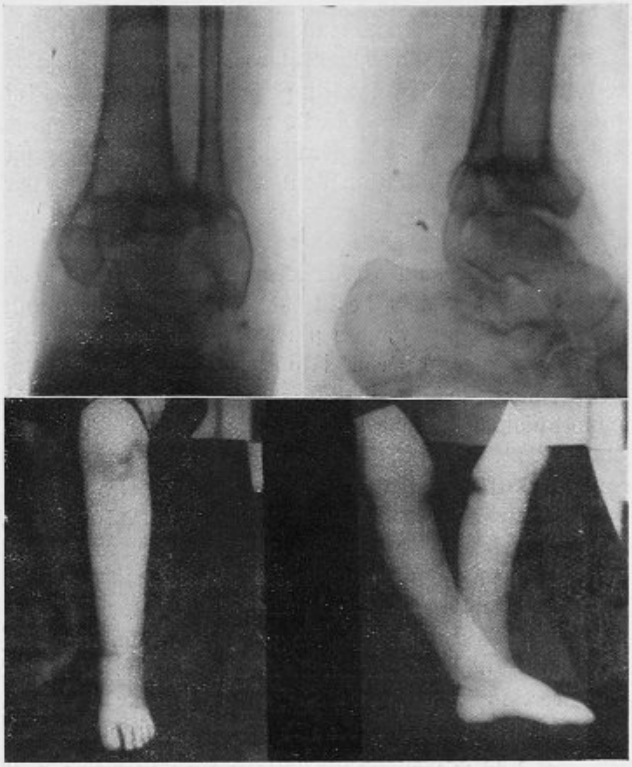

Fig. 3.

particulier, coin à base antéro-externe. Les dimensions de celui-ci furent calculées sur une radiographie faite dans le plan de déformation maxima et les traits de section repérés par rapport aux saillies osseuses (ce repérage précis était nécessaire, car nous n'avions pas de goniomètre à notre disposition).

Opération le 10 novembre 1932, sous anesthésie générale, ostéotomie cunéiforme par deux incisions : par une incisien externe, résection du péroné sur 2 centimètres. Par une incision antérieure, résection sur le tibia d'un fragment cunéiforme dont la base antéro-externe mesure 33 millimètres. Coaptation sans synthèse. Fermeture et pose d'une gouttière plâtrée.

La consolidation n'est complète que le 20 mars. Il quitte l'hôpital le 15 avril.

Nous le revoyons en août 1933, il marche très bien sans boiter, se tient sur son membre blessé. La flexion du genou atteint 50°.

Les deux observations de M. Merle d'Aubigné ont ce point commun qu'il s'agissait de déformations au voisinage d'articulations ayant gardé une certaine mobilité, et qu'il y avait par conséquent un intérêt capital à pratiquer la résection à une certaine distance de l'interligne, pour conserver cette mobilité. Ainsi, pour le second malade, une résection simple du genou eût parfaitement corrigé la déformation, mais au prix d'une ankylose. Au contraire, en procédant comme il l'a fait, il a pu non seulement conserver les 20° de mobilité préexistants, mais les amplifier par massage et mécanothérapie jusqu'à l'angle droit, comme le montrent les photographies. De face, le résultat morphologique est excellent, et le léger déjettement qu'on observe en dehors est dû à l'énorme lésion du plateau tibial dont les tubérosités encastrent le condyle fémoral interne. De profil, la déformation en baïonnette est plus accentuée, mais le parallélisme entre les axes fémoral et tibial est parfait. Cette déformation tient surtout à l'ankylose partielle du genou qui ne permettait pas à la jambe de se mettre en rectitude. Elle tient aussi à ce que l'opérateur a pratiqué sa résection au-dessous de l'angulation. S'il avait enlevé le coin osseux tel qu'il est figuré sur le schéma, le résultat eût été supérieur. Mais il est très difficile de faire les coupes dans la large épaisseur de l'épiphyse; de plus, ayant été obligé, comme temps préliminaire, de réséquer le péroné là où la présence du sciatique poplité externe lui a permis de le faire, l'auteur s'est vu dans la nécessité de pratiquer la coupe tibiale à hauteur de la section péronière. Tel qu'il est, ce résultat est excellent.

Le premier cas est encore plus intéressant, car le traitement des fractures de Dupuytren vicieusement consolidées est encore très discuté. Dans le cas présent, il existait une véritable néarthrose en valgus qu'il fallait conserver en la ramenant en bonne position. Il n'existait pas, il est vrai, de déplacement postérieur, mais la conduite eût été exactement la même, et, d'ailleurs, M. Merle d'Aubigné a dû corriger l'équinisme, ce qui l'a obligé à tenir compte d'une double déviation. Dans ces fractures de l'extrémité des membres, la direction du segment distal est donnée par la perpendiculaire à l'interligne. Le coin à réséquer était de 32°, et vous pouvez constater sur les radiographies que le résultat est parfait. On pouvait se demander ce qu'il adviendrait de la mince lamelle osseuse qui constituait le fragment inférieur, porte-malléolaire, et, de fait, une sympathectomie semble avoir été nécessaire pour en assurer la solidité.

Je félicite d'autant plus M. Merle d'Aubigné que, s'il a bien voulu me demander mon avis sur ces deux cas, il n'a pas cru devoir se servir du goniomètre (que je lui aurais cependant prêté avec grand plaisir). Après avoir établi ses épures et repéré avec soin ses futures coupes osseuses, il s'est fié à son coup d'œil pour les exécuter. Je crois que pour des coupes perpendiculaires à l'axe du membre, et lorsqu'on attaque l'angulation par la convexité, on peut en effet se contenter de mesurer la hauteur de la base du coin à réséquer et faire ses coupes sensiblement perpendiculaires à l'os. Mais, lorsqu'on veut pratiquer des coupes obliques au squelette (pour permettre par exemple un allongement du membre par glissement), ou encore

lorsque l'angulation est attaquée par sa concavité, il est prudent de se laisser diriger par un instrument préalablement réglé. Dans le livre jubilaire de mon Maître Hartmann, j'ai montré comment, faute de goniomètre, il était facile de fabriquer un instrument de fortune dans une simple plaque de métal.

Au reste, j'ai toujours précisé, dans les articles que j'ai écrits sur l'ostéotomie cunéiforme, qu'il y avait deux points à considérer : la méthode et l'instrumentation. M. Merle d'Aubigné démontre, et je l'en félicite, qu'un chirurgien adroit peut, en se contentant d'appliquer avec soin la méthode, se passer de l'instrumentation.

Il nous montre aussi, il le dit lui-même, la « possibilité d'adaptation presque illimitée d'articulations présentant des désordres anatomiques considérables, à condition qu'on leur permette de travailler suivant un axe correct ».

M. **Proust** : J'ai été très intéressé par le cas de M. Merle d'Aubigné, parce que je considère que, dans une lésion siégeant au-dessus de la tibio-tarsienne, l'ostéotomie cunéiforme est infiniment supérieure à toute opération telle que l'astragalectomie qui risque de gêner les mouvements de l'articulation. Et les moyens de précision que nous donne M. Cadenat pour exécuter ces ostéotomies cunéiformes sont tout à fait à recommander.

M. **Mathieu** : Je tiens à dire que j'ai pu apprécier les avantages des résections cunéiformes précises que permet l'appareillage présenté par Cadenat. J'ai d'ailleurs publié ici même le résultat remarquable obtenu par des résections précises destinées à corriger les déviations des deux segments des membres inférieurs. La simplification apportée par Cadenat généralisera certainement l'application de son excellente méthode.

M. **Brocq** : Je voudrais rappeler que ces résections cunéiformes para-articulaires ont déjà été étudiées depuis longtemps pour le genou. Dans mon travail, paru en 1914 dans *La Revue de Chirurgie*, sur les Ankyloses vicieuses du genou, je leur ai réservé une place importante.

J'avais même à cette époque conseillé de construire, sur un décalque radiographique, un schéma de l'opération. Mais ces résections para-articulaires, qui avaient donné d'ailleurs, dans des conditions particulières, de bons résultats, n'avaient pas été employées avec les perfectionnements techniques apportés par Cadenat.

J'ajoute qu'on peut encore faire, dans des cas, il est vrai, exceptionnels, des interventions très intéressantes pour conserver en partie la longueur du membre, en retournant un fragment cunéiforme, taillé suivant un angle moitié moindre. En particulier, Morestin et un certain nombre de chirurgiens étrangers ont pratiqué avec succès ce retournement du coin osseux.

M. **F. M. Cadenat** : Je remercie les orateurs qui ont bien voulu prendre la parole. Mon maître Cunéo insiste sur l'avantage qu'il y a à faire un coin

simple de préférence à un coin à double angulation, c'est-à-dire à attaquer l'angulation dans le plan même de la déviation ou perpendiculairement à celui-ci. Dans mon premier essai j'avais entrepris, d'après deux radiographies prises à 90°, de corriger la double angulation que me donnaient ces épreuves : le résultat fut déplorable. J'en trouvai la raison dans ce fait que, sous des incidences obliques, les images (qui ne sont que des projections) sont déformées et ne donnent pas l'angle vrai. Celui-ci ne peut être obtenu que sur une radiographie prise sous une incidence normale au plan même de déviation.

Mon ami Mathieu a bien voulu rappeler le beau résultat que nous avons obtenu dans un cas particulièrement difficile de déformation rachitique intéressant le fémur et le tibia. Ce cas vous a été présenté ici même. Quant à l'emploi d'un coin inversé pour diminuer le raccourcissement que signale mon ami Brocq, il est parfaitement justifié en théorie. Mesurant l'angle de déviation comme je vous l'ai indiqué, il suffit de prendre la moitié de cet angle et de retourner ensuite le coin pour obtenir la rectitude avec un raccourcissement diminué de moitié. Malheureusement cette technique est d'un emploi limité pour deux raisons. La première est la vitalité même de ce fragment ainsi interposé dont on ne sait jamais s'il se consolidera bien. La seconde provient du fait que ces cas où l'on craint un raccourcissement trop marqué correspondent à des angulations très accentuées, avec forte rétraction des parties molles, et qu'il n'est pas toujours facile d'interposer le fragment; bien plus souvent au contraire on doit élargir l'ostéotomie cunéiforme en ostéotomie trapézoïdale pour permettre le redressement.

Je terminerai en précisant que les appareils de fortune que je viens de vous présenter sont très antérieurs au goniomètre que j'utilise d'ordinaire, et dont le simple réglage permet l'utilisation dans tous les cas. Mais j'ai essayé de vous montrer que, même sans cet appareil, il est possible de tailler, dans une simple plaque de métal, un instrument correspondant à un cas déterminé et permettant de ne rien laisser au hasard d'une coupe plus ou moins heureuse.

Trois cas de surrénalectomie gauche pour hypertension artérielle,

par MM. **Jean Meillère** et **Henri-René Olivier**.

Rapport de M. B. DESPLAS.

Vous avez certainement le souvenir de la malade que Jean Meillère vous a présentée dans la séance du 22 novembre 1933.

Il s'agissait d'un cas d'hypertension artérielle grave à forme paroxystique, se traduisant par des crises d'œdème aigu du poumon et résistant à tous les traitements médicaux ; Meillère tenta la surrénalectomie gauche qui fut un beau succès.

Meillère et Olivier ont traité ainsi 3 malades avec une guérison, une amélioration très importante, un décès rapide.

Avant de vous rapporter leurs observations et les considérations qu'elles comportent, permettez-moi de poser le problème devant vous.

Vous savez que, déjà avant guerre, le professeur Vaquez et Josué tenaient pour considérable le rôle de l'hyperépinéphrie dans la genèse de l'hypertension artérielle.

Tournade et Chabrol ont confirmé l'action de l'adrénaline sur le tonus vasculaire : il semble donc logique d'admettre le rôle de l'hypersécrétion d'adrénaline dans la genèse de l'hypertension.

Mais l'excitation physiologique des nerfs splanchniques augmente la sécrétion de l'adrénaline et provoque l'hypertension, et, d'autre part, la section du nerf de Hering du sinus carotidien provoque expérimentalement l'hypertension : de telle sorte que l'on peut admettre que la surrénale joue dans la genèse de l'hypertension un rôle certain, soit directement en tant qu'endocrine adrénalinogène, soit secondairement comme annexe du système sympathique. Il est donc logique d'intervenir sur la surrénale dans l'espoir d'abaisser la tension chez les hypertendus graves.

Mais, parmi les hypertensions, il faut distinguer deux groupes.

Certaines hypertensions sont liées à des tumeurs de la surrénale : à cette classe se rapporte la très intéressante observation de MM. Ody et Piotrovsky, que M. Proust a rapportée ici le 18 novembre 1933. D'autres observations on ont été rapportées antérieurement (voir VIe Congrès international de Chirurgie, Londres 1923, rapport de Willems et Goormaghtigh).

Mais à côté de ce type rare d'hypertensien par tumeur surrénale, il y a l'hypertension artérielle banale, dans laquelle les quelques interventions pratiquées ont montré l'intégrité apparente de la surrénale. C'est à ce groupe que se rapportent les observations de Pierre Delbet, Galata, Desmarest et Monier-Vinard, et celles de Meillère et Olivier.

Le professeur Delbet, dans 3 cas d'hypertension permanente, n'a obtenu que des morts rapides après surrénalectomie gauche.

Galata, dans un cas d'hypertension permanente de la ménopause, traitée par surrénalectomie gauche, a eu un beau résultat, maintenu après six mois (*Riforma medica*, 26 octobre 1929).

MM. Desmarest et Monier-Vinard (Société médicale des Hôpitaux, 13 juin 1930) ont rapporté un cas d'hypertension artérielle permanente avec paroxysmes, momentanément améliorée par la surrénalectomie droite, et chez lequel la radiothérapie médullaire profonde et des ponctions lombaires répétées ont entraîné une amélioration très notable.

Ceci posé, voici, très résumées, les observations de Jean Meillère et Henri-René Olivier dont la liste complète est déposée aux archives [1].

L'observation I concerne une malade de quarante-huit ans atteinte d'hypertension artérielle paroxystique, paraissant s'être greffée sur une insuffisance aortique d'origine syphilitique. Les premiers accidents

1. Les observations *in extenso* sont déposées dans les archives de la Société sous le n° 37.

cliniques se manifestèrent en septembre 1932 pour se répéter ensuite avec une gravité et une fréquence croissantes, sous forme de crises atypiques d'œdème aigu, de pseudo-asthme, voire de crises angineuses. La tension, habituellement de 16-6, montait pendant les crises à 28, 32 et plus. Les crises étaient suivies de signes transitoires d'insuffisance rénale. Le traitement médical, puis la radiothérapie surrénale n'empêchèrent point l'aggravation des crises, à tel point que le 13 avril 1933 la malade fit trois crises d'œdème aigu du poumon, nécessitant trois saignées, avec soustraction totale de plus de 800 grammes de sang. Le lendemain la surrénalectomie gauche fut pratiquée par Meillère. La malade fut rapidement améliorée, après une flambée hyperthermique. Elle présente actuellement un état de guérison clinique, avec très bon état général, disparition de tous les signes fonctionnels et de l'insuffisance rénale. La malade fait parfois sept heures de marche ; une fois, elle a fait 34 kilomètres de bicyclette en une journée. La tension artérielle est fixée à 17 1/2-6. Il est à noter que l'examen fonctionnel du rein montre un meilleur fonctionnement du rein du côté surrénalectomisé. C'est cette malade que Meillère vous a présentée.

L'observation II concerne un malade de quarante-deux ans, atteint d'hypertension artérielle permanente, ancienne, à bouffées hypertensives et arrivée à la période ultime de son évolution. Etat général très grave, malade alité depuis février 1933, troubles fonctionnels très graves se manifestant par des crises de céphalée, de dyspnée intense, d'*angor pectoris*. Tension artérielle 29-17 ; insuffisance rénale. Malgré le traitement médical, l'état empire : torpeur coupée de crises angineuses avec agitation extrême ; le cœur commence à lâcher : tension artérielle 26-20. Le 12 juin, Meillère pratique une surrénalectomie gauche subtotale. Après des suites difficiles, poussée d'hyperthermie, la tension artérielle paraît s'améliorer, puis remonte pour se fixer à 25-12. Mais actuellement, le malade a un état général considérablement amélioré : les troubles fonctionnels si pénibles ont disparu, ainsi que les œdèmes des jambes et l'albuminurie ; et si la Mx est encore à 25, la Mn est à 12, ce qui implique une disparition de l'insuffisance cardiaque.

L'observation III concerne une malade de quarante-trois ans, présentant une hypertension permanente avec bouffées paroxystiques atteignant jusqu'à 31 et se compliquant d'albuminurie et d'azotémie progressive. La surrénalectomie est suivie d'une hyperthermie en flèche, et la malade meurt le lendemain avec 41°8.

Il est à noter que, dans ces 3 cas, la surrénale extirpée a été reconnue histologiquement normale.

De ces observations, Meillère et Olivier dégagent les considérations suivantes que je vous demande de vous rapporter.

« I. L'intervention pratiquée a été une surrénalectomie gauche par *voie antérieure sous-péritonéale*, dérivée de la voie décrite par Louis Bazy, appliquée pour la première fois par M. Carajanopoulos à l'extirpation de la surrénale, et utilisée ultérieurement par Sylvain Blondin. La voie est claire, encore que l'extirpation même soit délicate.

Dans les 2 premiers cas, nous avons fait une surrénalectomie subtotale laissant la portion supra-hilaire; dans le troisième cas, l'extirpation a été totale.

Dans les 3 cas, la surrénale se présentait comme normale macroscopiquement et histologiquement, sauf dans la troisième observation, où il existait une *hyperplasie médullaire modérée*.

II. Les résultats obtenus ont été les suivants dans les 2 cas que leur évolution heureuse après la surrénalectomie nous a permis de suivre.

Dans l'observation I, concernant 1 cas d'hypertension artérielle encore récente, à poussées paroxystiques brutales, élevées, dramatiques, le traitement médical était devenu inopérant, la radiothérapie surrénale avait échoué. La malade était arrivée à un véritable *état de mal* hypertensif, se manifestant par des accidents cataclysmiques à type d'œdème aigu du poumon, de crises angineuses. La surrénalectomie gauche, décidée devant l'augmentation progressive de fréquence et de gravité des crises, devant *l'imminence de l'issue fatale*, a rendu la malade à une *vie normale*, supprimé les brutales poussées d'hypertension, les troubles fonctionnels, stabilisé la tension à 17 1/2-6, rendu presque normal le fonctionnement rénal.

Dans l'observation II, concernant une hypertension *permanente*, ancienne, longtemps solitaire, compliquée à la longue de lésions artérielles et d'une insuffisance rénale progressive et grave, la maladie hypertensive semblait arrivée à la période ultime de son évolution. Or, la surrénalectomie, en faisant disparaître cet état d'hypertonie artérielle, et en ramenant à un taux inférieur la tension, a supprimé les troubles fonctionnels et donné au malade une véritable *sensation de délivrance*. Mais dans ce cas d'hypertension ancienne, élevée, comme fixée et *invétérée*, l'amélioration de l'état général a été bien plus lente, mais certaine : malgré que la tension artérielle Mx se soit relevée à 25, la Mn est fixée à 12, l'état général est considérablement amélioré, les signes fonctionnels et les signes d'insuffisance rénale ont disparu.

Ces deux observations prouvent l'action indiscutable de la surrénalectomie sur les manifestations cliniques de l'hypertension artérielle et sur la tension elle-même. Aussi bien il n'est point permis de parler, dans le premier cas de guérison, ni dans le second, d'amélioration définitive; et seule *l'évolution ultérieure fixera sur la valeur lointaine de l'intervention*.

Nous rappellerons que la surrénalectomie avait antérieurement été pratiquée dans des cas d'hypertension permanente donnant à M. le professeur Delbet trois échecs, à M. Galata un beau succès dans une hypertension de la ménopause et à MM. Monier-Vinard et Desmarest une amélioration temporaire.

III. Les 2 cas suivis nous semblent apporter des arguments aux théories pathogéniques actuelles de l'hypertension, et éclairer, en particulier, les rapports de l'hypertension artérielle et de l'insuffisance rénale.

Il n'est plus possible de penser que l'hypertension artérielle est *toujours* la conséquence d'une néphrite chronique. Comme le pensent MM. Donzelot,

De Gennes, c'est souvent l'hypertension artérielle qui engendre l'insuffisance rénale. Nos observations le confirment.

Dans l'observation I, *l'hypertension paroxystique* s'est manifestée la première; puis, au bout d'un certain temps d'évolution, il a été constaté, *après chaque poussée paroxystique*, une courte phase d'albuminurie légère sans cylindrurie; une glycosurie avec hyperglycémie. Dans l'intervalle des crises, lorsque la tension s'était abaissée, la fonction rénale apparaissait presque normale, la constante restant seule légèrement élevée. Et, depuis que *l'opération a stabilisé la tension*, *l'albuminurie a disparu*, l'urée du sang est normale; seule la constante reste un peu élevée; d'autre part, le fonctionnement du rein gauche est manifestement meilleur que celui du rein droit, ce qui porterait à croire à une *action directe de la surrénale sur le rein homologue*.

Dans l'observation II, ce n'est qu'après des années d'une *hypertension permanente*, s'élevant à 29 comme maxima, que se sont installées une albuminurie et une azotémie permanentes et croissantes, avec le syndrome classique de la néphrite chronique dite hypertensive. Et la surrénalectomie, en stabilisant à un taux moindre la tension, semble avoir ramené à la normale le fonctionnement rénal. Il faut donc admettre que, dans ces cas, l'adultération rénale a été secondaire au syndrome hypertensif.

Par contre, nos observations confirment l'opinion de MM. le professeur Vaquez et Josué, concernant le *rôle considérable de l'hyperépinéphrie dans la genèse de l'hypertension artérielle*. Les physiologistes (Tournade et Chabrol) ont confirmé l'action de l'adrénaline sur le tonus vasculaire, en sorte qu'il est logique d'accepter le rôle de l'hypersécrétion d'adrénaline dans la genèse de l'hypertension.

On peut donc admettre que c'est *l'ablation de la médullaire surrénale* qui a produit les effets favorables que nous avons observés. C'est en escomptant d'ailleurs ces effets que nous nous étions déterminés à intervenir.

Il n'en saurait d'ailleurs découler que l'hypertension est une maladie *d'origine* surrénale, car les surrénales enlevées ont été reconnues normales, car les physiologistes ont montré l'action du sympathique et en particulier des splanchniques sur l'adrénaline-sécrétion, car, enfin, la section du nerf de Hering permet expérimentalement de provoquer l'hypertension.

Dans la régulation du tonus vasculaire, la surrénale ne constitue qu'un des maillons de la chaîne qui, des centres supérieurs ou des zones vasculaires réflexogènes, s'étend aux dernières ramifications de l'arbre artériel et constitue l'organe régulateur de la tension artérielle. Et si *l'on excepte le cas des tumeurs surrénales à expression clinique hypertensive*, il faut reconnaître que *la surrénale ne constitue qu'un des maillons de la chaîne pathologique qui aboutit à l'hypertension*. On conçoit, dès lors, que la surrénalectomie, *interrompant le circuit pathologique*, ait une action éminemment favorable sur l'hypertension artérielle. Constatons cette action, en reconnaissant l'action illogique et étonnante d'une intervention unilatérale sur un système pourtant symétrique.

IV. *Est-il possible, d'autre part, de préciser les indications de la surréna-*

iectomie au cours de l'hypertension artérielle en dehors des cas de tumeurs de la surrénale?

L'extrême rareté de cette tentative chirurgicale *autorise plus à des hypothèses qu'à des conclusions fermes.*

Cependant, il faut reconnaître que, dans un cas d'hypertension *paroxystique* avec accidents cataclysmiques, la surrénalectomie a donné *l'apparence* de la guérison à notre malade, qui a repris une vie absolument normale. De cette tentative — *la première surrénalectomie dirigée contre l'hypertension paroxystique sans surrénalomes* — on peut déduire que c'est là un traitement efficace *dans cette forme d'hypertension*, mais qu'autorisent seulement l'échec du traitement médical et de la radiothérapie surrénale, l'imminence de l'issue fatale.

Dans l'hypertension *permanente*, le professeur Delbet a eu trois échecs, M. Galata, un succès; dans notre cas d'hypertension ancienne, progressive, élevée, l'intervention a provoqué une amélioration certaine, mais cependant relative et probablement temporaire, qui se rapproche du cas publié par MM. Desmarest et Monier-Vinard. Faut-il dès lors y renoncer, ou faut-il au contraire la tenter précocement pour enrayer l'évolution progressive vers des accidents graves encore lointains? La conduite est séduisante, et c'est là *le danger*. En effet, il n'est pas certain que l'effet obtenu *soit durable, et surtout il s'en faut que chez les hypertendus cette intervention soit bénigne.*

Sans doute, la surrénalectomie a été bien supportée chez nos deux premiers malades, malgré leur état si précaire; mais il faut noter que tous deux ont fait, le lendemain, *une poussée thermique en flèche* à 39°5 et 40°. Et notre troisième malade a fait une ascension thermique encore plus élevée, et est décédée rapidement à l'acmé de cette poussée fébrile (41°8) vers la vingtième heure. Ces redoutables surprises, dont la cause nous échappe : troubles de la régulation thermique chez les hypertendus, traumatisme grave du sympathique voisin au cours de l'intervention... rappellent les poussées analogues observées après les traumatismes et les interventions intracraniennes.

Faut-il alors envisager une opération plus bénigne : soit ablation de la médullaire surrénale, soit énervation de la surrénale par section des splanchniques ou sections nerveuses juxta-glandulaires (Pende)? Ce que nous a appris l'exécution de nos surrénalectomies nous rend bien sceptiques sur la réalisation pratique de ces interventions.

Il faut donc demander tout ce qu'il est possible au traitement médical et à la radiothérapie surrénale. Celle-ci, malheureusement, ne donne que des résultats inconstants; il est logique de l'essayer avant la surrénalectomie, ou de l'employer après elle pour en compléter les effets. Ces deux thérapeutiques doivent se compléter et non s'opposer.

Et la surrénalectomie doit encore être considérée comme une intervention grave, un remède héroïque, que, seules, l'extrême gravité des troubles fonctionnels, la déchéance menaçante de l'état général, l'inefficacité des traitements habituels autorisent à tenter dans les grandes hypertensions, afin d'enrayer une issue fatale à brève échéance. »

Ces conclusions de Meillère et Olivier appellent quelques remarques :

Un problème thérapeutique chirurgical se trouve posé. La surrénalectomie est efficace dans les grands accidents de l'hypertension essentiellement paroxystique, où elle constitue une opération valable.

Dans les hypertensions permanentes élevées, elle donne des résultats moins favorables. Il y a donc lieu de se demander si l'on peut être autorisé à la pratiquer plus précocement. La condition serait alors la bénignité de la surrénalectomie. Or, il faut remarquer que, dans trois opérations faites par voie antérieure sous-péritonéale, il y a des poussées thermiques graves, et une mort, tandis que les suites des opérations faites par voie latérale ou postérieure sont apparues plus bénignes. La voie antérieure expose plus au traumatisme opératoire du sympathique abdominal central, en particulier par la pression des valves, et c'est peut-être là la cause de ces accidents. Et nous nous demandons s'il ne serait pas plus logique alors de revenir aux autres voies d'abord chirurgical.

Quoi qu'il en soit de ces remarques, il n'en reste pas moins que Meillère et Olivier nous ont envoyé des observations extrêmement intéressantes, de valeur documentaire très grande. Je vous propose de les en remercier, et de verser aux archives le texte intégral de leur travail, vu l'intérêt de leurs observations très précises.

M. **de Martel** : A-t-on vérifié l'état de l'autre surrénale chez celui des trois opérés qui mourut le soir de l'opération avec une température de 42° ?

Depuis longtemps je soutiens cette idée que les malades que nous opérons sur le cerveau et qui meurent en hyperthermie meurent par leurs viscères abdominaux. Une opération sur le 3e ventricule entraîne souvent, en quelques heures, une agonie avec hyperthermie qui ressemble à s'y méprendre à n'importe quelle agonie par maladie infectieuse.

A l'autopsie de l'opéré on trouve parfois des lésions viscérales profondes d'origine angioneurotique et en particulier des lésions des surrénales. Nous possédons des examens de pièces faits par le Dr Oberling, qui sont très probants.

Tout se passe comme si une défaillance des centres du 3e ventricule, qu'elle soit traumatique, mécanique ou infectieuse, produisait les mêmes effets, des phénomènes vaso-sympathiques très accusés, suivis d'une grève générale de tous les organes et en particulier des surrénales. Le phénomène est peut-être réversible et la suppression des surrénales, si intimement associées au système sympathique, entraîne peut-être des troubles sympathiques profonds, identiques à ceux qu'on obtient en lésant le 3e ventricule, et qui aboutissent à la destruction des surrénales.

M. **P. Petit-Dutaillis** : Je voudrais demander si l'on a fait quelque chose contre l'hyperthermie ; quel traitement on a appliqué ?

Je pense que l'hyperthermie consécutive à la surrénalectomie peut se combattre de la même façon que l'hyperthermie due à un traumatisme

cranien ou celle qui survient après une thyroïdectomie pour maladie de Basedow.

On peut la combattre efficacement par la réfrigération générale.

M. **Desplas** : Je remercie d'abord tous nos collègues qui viennent de prendre la parole.

Pour de Martel, je précise que l'observation du malade qui est décédé ne comporte pas de vérification autopsique. Une question posée par M. Cunéo est fort intéressante; elle est soulevée par Meillière et Olivier dans leur travail. Ils se demandent en effet si on ne pourrait se contenter soit d'une résection de la médullaire, soit d'une résection des nerfs sympathiques, mais les difficultés opératoires qu'ils ont rencontrées les font sceptiques sur ces interventions un peu théoriques. Petit-Dutaillis m'a demandé si une thérapeutique particulière avait été instituée contre l'hyperthermie, je ne le crois pas; les deux premiers malades ont fait une ascension et une chute thermique rapide, le troisième a fait une ascension au clocher jusqu'à 41°5 et il est mort comme les sujets atteints de grands traumatismes cérébraux.

DISCUSSIONS EN COURS

Discussion sur les cholépéritoines sans perforation évidente des voies biliaires.

M. **Moulonguet** : Comme l'a bien voulu rappeler mon maître Lenormant, j'ai examiné la vésicule biliaire enlevée par Baumann et Padovani dans un cas de cholépéritoine et je l'ai vue sous le microscope entièrement nécrosée. Que la bile passe à travers une paroi nécrosée c'est tout naturel, et pour ma part je ne vois pas où est ici le problème de fait à résoudre. Pas plus qu'on ne s'étonne de trouver un épanchement péritonéal fétide, infecté par les anaérobies de l'intestin dans l'appendicite gangréneuse, il n'y a lieu d'être surpris de trouver un épanchement péritonéal bilieux dans la cholécystite gangréneuse. La seule différence est que la nécrose gangréneuse modifie la couleur de l'appendice et est immédiatement apparente, tandis que la même altération peut passer inaperçue sur la vésicule normalement bleue ou bleu verdâtre; c'est pourquoi la constatation sous le microscope d'un sphacèle total ou partiel de la paroi vésiculaire peut surprendre et instruire le chirurgien. Il n'en faut que retenir plus soigneusement les aspects notés pendant l'opération par Baumann et Padovani : « points jaunâtres, à peine surélevés » sur le fond ardoisé de la vésicule, et aussi sans doute l'amincissement, la consistance de papier mouillé de la paroi. Par ces aspects, nous apprendrons à reconnaître la cholécystite nécrosante et saurons faire, comme mon maître Lenormant

nous le conseille, la cholécystectomie qui est formellement indiquée.

La lecture des rares observations de cholépéritoine sans perforation vésiculaire qui comportent un examen histologique, peut faire penser que la nécrose localisée ou généralisée de la paroi vésiculaire y est fréquente. En effet Dziembowski trouve « des lésions inflammatoires avec, en outre, des lésions nécrotiques », Wienderli, chez un jeune enfant atteint de cholépéritoine, met en évidence une nécrose partielle de la paroi vésiculaire. Mêmes constatations dans les observations de Bundschuh et de Ruppaner. Dans une observation de cholépéritoine appartenant à Welti et Rousset, qui m'ont autorisé à en faire état devant vous, la nécrose pariétale occupe le fond de la vésicule où elle est totale; la transition entre la zone de



Nécrose *totale* de la paroi vésiculaire au niveau du fond. On voit la transition brusque entre la paroi normale à droite et la paroi nécrosée à gauche, qui n'est plus colorable et n'est visible que comme un fantôme. Il faut noter que la nécrose s'étend un peu plus loin du côté séreuse que du côté muqueuse, en sorte que la paroi saine apparaît biseautée par la nécrose.

cholécystite aiguë et la zone gangrénée est brusque; la figure ci-jointe le montre clairement.

La transudation de la bile à travers une paroi totalement détruite fournit une explication si simple du cholépéritoine que je pense, malgré le petit nombre des observations bien étudiées, que c'est là l'explication du phénomène. Explication beaucoup plus vraisemblable, à coup sûr, que les soi-disant perforations microscopiques, ou que les perforations passagères et sitôt cicatrisées que la tension extrême de la vésicule, relatée dans toutes les observations (analogue à la turgescence des appendices gangréneux avant leur rupture) rend absolument impossible à admettre.

Brocq nous a dit que Lecène n'admettait pas volontiers les cholépéritoines sans perforation de la vésicule; c'est qu'il ne faisait pas de différence entre perforation et gangrène. Ne vaudrait-il pas mieux rappeler cette gangrène, toutes les fois que l'examen histologique la démontre exister, dans le titre même de l'observation et dire *cholépéritoine par cholécystite gangréneuse*? Il s'agit bien là, en somme, du premier stade, encore une fois non visible à l'œil nu, de la gangrène de la paroi vésiculaire, auquel succèdent ensuite ces larges perforations à l'emporte-pièce à bords sphacéliques que Gosset, Desplas et Bonnet ont retrouvées comme la lésion

la plus fréquente dans les perforations vésiculaires en péritoine libre (*Journ. de Chir.*, XXIV, 1925).

A côté de la constatation de fait qu'est la nécrose pariétale, une discussion subsiste : quel est l'agent des cholécystites nécrosantes? Messieurs, quand l'examen bactériologique démontre la présence de microbes virulents : colibacilles et entérocoques dans l'observation de Baumann, colibacilles dans celle de Sabadini et de Doberauer, bacilles d'Eberth dans celle de Legrand, il ne paraît pas nécessaire de chercher plus loin. De même, dans l'observation de Brocq (Thèse Arviset, Paris, 1928) où la vésicule contenait un mélange de bile et de liquide louche. Malgré qu'un peu passés de mode les microbes continuent à jouer un rôle capital en pathologie chirurgicale et qui de nous songerait à proposer une théorie diastasique de l'appendicite gangréneuse?

Il faut donc, à mon avis, rendre au cadre des cholécystites gangréneuses les observations de Bundschuh, de Pepi, de Dziembowski où l'on a trouvé des microbes de la bile et dans l'épanchement péritonéal. Cette pathogénie microbienne ne suffit-elle pas?

Il faut douter de l'étiologie de celles, nombreuses, où ne se trouve aucun renseignement bactériologique, et je me permets d'affirmer qu'il est prudent de douter aussi de l'asepsie de certaines cholécystites dans la bile desquelles on n'a pu faire pousser de microbes, parce qu'il est bien démontré maintenant que, dans la bile, les microbes peuvent être devenus inaptes à l'ensemencement ou même avoir disparu, comme si ce milieu avait un pouvoir d'auto-stérilisation, cependant que l'ensemencement de la paroi vésiculaire donne la preuve de la septicité du processus.

La théorie tryptique de la nécrose vésiculaire, prudemment ramenée dans les bornes d'un processus aseptique, mérite-t-elle dès lors une entière créance? C'est à voir. En effet, comme l'a dit mon maître Lenormant « des ferments analogues aux ferments pancréatiques peuvent être mis en liberté dans la vésicule nécrosée », ce sont les diastases protéolytiques de l'autolyse, dont Lambling écrit (*Précis de biochimie*) : « Des diastases protéolytiques différentes de la pepsine et de la trypsine existent aussi dans les tissus et c'est à leur puissante action qu'est dû en grande partie le phénomène de l'autolyse. » C'est par l'action comparée de ces diastases sur certains polypeptides qu'on peut les différencier les unes des autres et Lambling cite notamment comme test le glycyl I tyrosine. Ces études biochimiques délicates ont-elles toujours été faites?

Non seulement les tissus en voie de destruction autolytique, mais les leucocytes sont très riches en diastases protéolytiques, Fiessinger l'a bien montré. Les microbes eux-mêmes, d'après certains auteurs seraient producteurs de diastases protéolytiques.

Quand on lit dans l'observation de Dziembowski, où la bile était microbienne et où la paroi vésiculaire montrait des lésions de nécrose, que « le résultat des recherches en ce qui concerne la trypsine ne fut peut-être pas absolument net », on est autorisé à ne pas compter cette observation comme démontrant le reflux pancréatico-vésiculaire.

Quand, à l'inverse, Popper dit avoir trouvé des ferments pancréatiques dans la bile chez 20 p. 100 des sujets normaux qu'il a examinés à ce point de vue, il faut bien conclure que la présence de trypsine dans la bile n'explique pas la nécrose vésiculaire.

Je rappelle, qu'expérimentalement, la question de la nécrose par reflux pancréatico-vésiculaire n'est nullement résolue : d'aussi bons expérimentateurs que Stulz et Bauer n'ont pas réussi à produire de nécrose vésiculaire par injection de suc pancréatique dans la vésicule (*La Presse Médicale*, 29 novembre 1933), et ils mettent en doute les résultats de Westphal et de Wolfler comme entachés d'infection. Ne faisons-nous pas l'expérience sans le vouloir, chez l'homme, toutes les fois que nous pratiquons une cholécysto-duodénostomie? A-t-on jamais signalé que cette anastomose, toujours suivie de reflux duodénal comme l'ont montré Mallet-Guy, Lecène et bien d'autres, ait été suivie de nécrose vésiculaire?

Enfin, dernier argument des partisans du reflux pancréatico-vésiculaire : l'existence *de taches de bougie* sur le péritoine à l'opération des cholépéritoines. Ce serait une erreur de croire que la saponification des graisses neutres, amenant la cystostéatonécrose, est l'apanage des ferments pancréatiques. Les lipases attaquant les graisses neutres sont sécrétées très activement par les leucocytes et spécialement par les mononucléaires, par les tissus en voie d'autolyse, par un grand nombre de microbes (Lambling). Le phénomène histologique de la cystostéatonécrose est constant dans toutes les infections du tissu cellulo-graisseux. Lecène y a vivement insisté (*Ann. Anat. Path.*, 1927, p. 615), afin que ne fussent pas confondues les cystostéatonécroses aseptiques et celles, banales, qui se rencontrent autour des foyers infectés. Ainsi, quand le cholépéritoine est infecté il peut, comme toutes les péritonites, donner naissance à la cystostéatonécrose péritonéale et épiploïque, sans qu'il soit du tout nécessaire de faire intervenir les ferments pancréatiques. Schweizer (*Schweiz. Med. Woch.*, LIV, 1925) soutient cette opinion à propos d'un cas de perforation vésiculaire avec taches de bougie péritonéales, qu'il a complètement étudié à l'autopsie. Peut-être, au reste, la présence de bile active-t-elle ce processus de saponification des graisses péritonéales et le rend-elle plus apparent à l'œil nu sous l'aspect classique de taches de bougie.

Si donc la théorie du reflux pancréatico-duodénal peut être admise, comme l'a fait mon maître Lenormant, dans quelques très rares observations où un obstacle évident au niveau de la papille de Vater le rend vraisemblable, il y a lieu, pour la plupart des cas, d'admettre une explication beaucoup plus banale de la cholécystite nécrosante : gangrène de cause microbienne ou autolyse par ischémie consécutive à un volvulus de la vésicule ou à une thrombose vasculaire. Dans tous ces cas, la nécrose est favorisée par l'extrême tension du contenu vésiculaire.

En résumé, j'attire l'attention :

Sur la nécrose massive de la paroi vésiculaire, cause principale à coup sûr des cholépéritoines sans rupture de la vésicule.

Sur la fréquence de l'infection dans les observations publiées de cholépéritoines.

Sur la difficulté de différencier la trypsine pancréatique des autres ferments protéolytiques qui existent dans l'autolyse tissulaire et dans les milieux infectés.

Sur la non-spécificité des taches de bougie, qui ne prouvent pas à elles seules l'intervention des ferments pancréatiques.

MM. H. Welti et **J. Rousset** : Voici maintenant leur observation, que je me suis chargé de vous rapporter :

M. Du..., soixante-neuf ans, est admis à l'hôpital Tenon, le 24 novembre 1933, pour crise abdominale aiguë. Il s'agit d'un homme ayant travaillé jusqu'à ce jour. Le matin même à 7 heures, se rendant au marché, il est pris brusquement de douleurs violentes siégeant dans la région épigastrique. Il se roule sur le trottoir, tant la douleur est intense. Les douleurs vives, dès le début, se sont progressivement accrues. Elles s'exagèrent par crises accompagnées de vomissements abondants sans caractères nets. L'interrogatoire est difficile. Le malade présentait auparavant de vagues troubles dyspeptiques qui ne s'accompagnaient ni de vomissements ni d'ictère.

Examen : Malade choqué. Douleurs très vives. Pouls 130. Température 38°1.

Le ventre peu météorisé ne respire pas. A noter une cicatrice à la région inguinale gauche — (le malade a été opéré de hernie inguinale étranglée il y a quatre mois) — et une hernie inguinale droite volumineuse. Cette dernière est immédiatement mise hors de cause, car si elle est douloureuse à la pression (réaction péritonéale), elle est parfaitement réductible.

Palpation : ventre de bois. La contracture est maxima dans la région épigastrique et sous le rebord costal droit. La douleur est également vive au niveau de l'hypogastre et le toucher rectal est douloureux. Il n'existe pas de douleur à la palpation de l'angle costo-lombaire.

Percussion : Aucune matité. Il n'y a pas de sonorité préhépatique.

Immédiatement avant l'intervention, à 18 heures, le choc paraît s'être dissipé (piqûre de morphine). Localement, les signes sont aussi intenses. L'état général est alarmant.

Les diagnostics envisagés sont : perforation d'ulcère gastrique d'une part, pancréatite de l'autre.

Intervention : Welti, aide Rousset.

Anesthésie générale (éther).

Incision médiane juxta-ombilicale. Dès l'ouverture du péritoine, un liquide bilieux s'écoule. L'incision est prolongée vers le haut. On note alors une voussure qui soulève l'extrémité droite de l'arrière-cavité, et simule un hématome prépancréatique. Par ailleurs, des *taches au niveau de l'épiploon font penser à des taches de bougie*, sans être toutefois caractéristiques. Ne s'agit-il pas, malgré la présence de bile, d'une pancréatite hémorragique? On effondre le ligament gastro-colique : le liquide qui s'écoule est de la bile et non du sang. *Le pancréas est par ailleurs normal* et on arrive sur le fond de la vésicule, qui adhère, en avant du duodénum, au ligament épiploïque. Ces adhérences de la vésicule ont permis au liquide bilieux de s'enkyster entre les deux feuillets de l'épiploon.

On passe alors en avant du duodénum et de l'épiploon : le duodénum est normal, on n'y voit aucune perforation, mais il est nettement coloré en vert par son contact avec la vésicule. Libération d'adhérences vélamenteuses unissant vésicule, épiploon et duodénum. *Une quantité importante de liquide bilieux est collectée dans la région sous-hépatique.*

La vésicule est tendue, verdâtre. Ses parois sont œdématiées, mais ne pré-

sentent aucune perforation. On note près de son collet une tache jaunâtre, et sur sa face inférieure une traînée de teinte différente de celle du reste de la vésicule. Cependant, au cours de la cholécystectomie, aucun liquide bilieux ne s'écoule. Il est possible de faire refluer le contenu de la vésicule dans la voie biliaire principale, mais la mise en tension de la poche vésiculaire détermine sur sa surface œdématiée la formation d'une véritable *rosée biliaire*. L'œdème sous-séreux facilite la dissection du lit hépatique.

Cholécystectomie. Mèches. Paroi en trois plans. *Suites opératoires* excellentes : le malade guérit rapidement.

Examen de la vésicule : La vésicule est de forme normale. Sa paroi est flasque et œdématiée. Aucun calcul.

On retourne la vésicule comme un doigt de gant pour examiner sa muqueuse. Celle-ci est d'aspect normal. La vésicule étant à nouveau retournée, on la remplit d'eau et on obture son collet. En la pressant entre deux doigts, on arrive à produire, à travers l'œdème pariétal, une transsudation de liquide semblable à celle notée au cours de l'intervention.

Examen histologique (Dr Moulonguet) : Cholécystite gangréneuse. Il existe au niveau du fond de la vésicule une zone de nécrose intéressant toutes les couches de la paroi.

Examen bactériologique du liquide biliaire prélevé au cours de l'intervention : Il nous est impossible d'en tenir compte, les résultats ayant été obtenus dans de mauvaises conditions.

L'observation que nous avons l'honneur de présenter à la Société nous paraît intéressante à un double point de vue, disent Welti et Rousset :

1° Avant l'intervention : l'état de choc. Au cours de l'opération, la découverte d'une poche liquide enkystée en avant du pancréas ainsi que la présence de taches blanchâtres au niveau de l'épiploon, semblaient plaider en faveur d'une pancréatite hémorragique. En réalité, le liquide contenu dans la poche liquide prépancréatique était de la bile et cette bile s'était collectée en ce point par suite d'adhérences unissant vésicule et ligament gastro-colique. Quant aux taches de bougie, vraisemblablement il ne s'agissait que de petits placards de péritonite. Le prélèvement de ces placards, aux fins d'examen, serait intéressant dans les observations ultérieures.

2° Aucune perforation vésiculaire n'était visible, mais les parois de la vésicule étaient œdématiées et l'examen histologique montra l'existence sur une zone d'une nécrose totale de la paroi. La transsudation de bile dans la cavité péritonéale était donc la conséquence de cette cholécystite nécrosante. La cholécystectomie, seule opération logique, a permis de guérir un cas en apparence désespéré.

M. J. Okinczyc : La péritonite biliaire sans perforation pose un problème qui s'éclaire, nous semble-t-il, à la lumière de certains faits jusqu'ici épars dans la littérature médicale, mais qui, regroupés, rapprochés, nous acheminent vers la solution.

Il n'y a pas si longtemps que le mystère des pancréatites hémorragiques s'est singulièrement éclairci grâce aux travaux de Lecène et Lenormant, qui nous ont montré l'interdépendance de la lithiase biliaire dans son étiologie, à ceux de Brocq et Morel, de Brocq et Binet qui ont révélé l'action

du reflux biliaire dans les canaux pancréatiques et le rôle de l'activation intraglandulaire des ferments pancréatiques sous l'influence de ce reflux, ceux de J. Bottin qui accuse la parésie intestinale de provoquer un relâchement du sphincter d'Oddi et de favoriser ainsi le reflux du contenu intestinal vers le canal de Wirsung.

L'anatomie, la physiologie et la clinique concordent pour démontrer l'interdépendance des fonctions biliaire et pancréatique. J'ai cru devoir, dans un travail récent[1], insister sur cette interdépendance et en tirer la conclusion logique de thérapeutique : la valeur du drainage biliaire dans les pancréatites, drainage qui modifie les conditions de pression et de circulation dans la glande et la région pancréatiques.

Or, dans les péritonites biliaires, si soudaines dans leur apparition, si graves dans leurs manifestations, il conviendrait peut-être de ne pas perdre de vue cette interdépendance des fonctions biliaire et pancréatique.

Dans l'observation si intéressante qui est à l'origine de cette discussion, je suis très frappé des lésions constatées sur la vésicule et, entre autres, de la nécrose massive des parois vésiculaires, nécrose qui paraît s'être faite de dedans en dehors, puisque la séreuse semble encore avoir résisté à cette action destructrice.

Sans doute, l'infection est coutumière de ces nécroses massives, et, autrefois, on accusait aussi l'infection d'être à l'origine des pancréatites hémorragiques ; que reste-t-il aujourd'hui de cette théorie inflammatoire? Ne pourrait-il s'agir aussi d'une action biochimique par l'action des ferments activés ? La pensée des ferments pancréatiques vient naturellement à l'esprit.

Mais comment admettre le reflux des ferments pancréatiques activés dans la vésicule biliaire? Ne s'agit-il, en définitive, que d'une hypothèse qui reste à démontrer ?

Or, je crois que la démonstration de ce reflux a été donnée et mieux même qu'expérimentalement par Nordmann[2]. Chez deux malades opérés pour pancréatite hémorragique et qui avaient subi conjointement le drainage du cholédoque, le drain placé dans le cholédoque donna issue pendant quelques jours à du suc pancréatique. Le suc pancréatique mélangé à la bile dans le cholédoque peut refluer dans la vésicule biliaire, et n'est-ce pas tout le secret des avantages du drainage biliaire dans les pancréatites, que ce drainage se fasse par cholédocotomie ou par cholécystostomie.

Le reflux de ferments activés ne pourrait-il pas même, dans certains cas, remonter jusque dans les canaux intrahépatiques, et provoquer au niveau du foie des nécroses, qui expliqueraient des insuffisances fonctionnelles, causes de mort encore inexpliquées chez les malades opérés ?

Quoi qu'il en soit, il me semble que nous ne devons pas rejeter cette étiologie dans les péritonites biliaires avec ou sans perforation, et à côté

1. J. Okinczyc : Le drainage biliaire dans les pancréatites. *Revue médico-chirurgicale des maladies du foie, du pancréas et de la rate*, 1933.

2. Nordmann : XLIIe Congrès allemand de Chirurgie, Berlin, 26-29 avril 1913 ; in *Zentralbl. f. Chir.*, t. XL, n° 28, 12 juillet 1913 (Supplément), p. 79 à 81.

des infections, laisser une place importante aux actions chimiotoxiques qui résultent d'un trouble mécanique et physiologique dans l'excrétion de la bile et du suc pancréatique.

Pour expliquer le reflux de suc pancréatique dans les voies biliaires, je ne crois pas que l'obstacle au niveau de l'ampoule de Vater soit indispensable, et je suis sur ce point moins difficile et moins exclusif que M. Lenormant.

J'ai déjà rappelé les expériences de Bottin (*Revue belge des Sciences médicales*, t. IV, n° 4, avril 1932, p. 265). Selon cet auteur, des lésions discrètes provoquent une parésie localisée à l'estomac et au duodénum ; ce serait à la faveur de cette parésie que se produirait le reflux du contenu duodénal vers l'ampoule de Vater. Il y aurait, non plus un spasme du sphincter d'Oddi, mais, au contraire, un relâchement de ce sphincter et c'est cette béance paralytique qui favorise le reflux du suc intestinal vers l'ampoule de Vater, vers le canal de Wirsung; pour admettre le reflux jusque dans la vésicule biliaire, il n'est donc pas nécessaire d'invoquer un obstacle au niveau de l'ampoule de Vater.

COMMUNICATIONS

Remarques sur l'anesthésie générale avec un sel sodique de la cyclo-hexényl-biméthyl-malonyurée (Evipan),

par M. **Robert Monod**[1].

Les recherches entreprises sur le groupe des hypnotiques dérivant de l'urée et des uréides ont conduit à la découverte de produits doués de propriétés narcotiques tout à fait remarquables, dont la liste qui s'enrichit sans cesse est, à l'heure actuelle, loin d'être close.

Ces produits dérivés de la malonyurée, obtenue par action de l'acide malonique ou barbiturique sur les iodures alcooliques, sont désignés sous le nom générique de *barbiturates*. Ils sont tous composés d'un groupement malonyuré invariable sans pouvoir hypnotique, relié à un radical hypnogène qui les distingue les uns des autres.

Les deux corps les plus connus de cette famille sont le véronal et le gardénal d'un usage médical courant; mais l'étude de ces hypnotiques puissants nous intéresse également, car ils peuvent être utilisés pour provoquer et renforcer la narcose chirurgicale et de fait, au cours de la dernière décade, de nombreux essais ont été faits dans cette voie.

1. Communication faite à la séance du 7 février.

Parmi les corps utilisés jusqu'à ce jour comme anesthésiques, il faut citer parmi les plus intéressants : l'amytal, le pernocton, le numal et le sonéryl.

Ici même, M. Fredet nous a communiqué à plusieurs reprises les résultats de ses belles études sur le numal (allyl-isopropyl-malonyurée) employé comme anesthésique de base.

Dans le même but, M. Desplas a, plus récemment, expérimenté le sonéryl (hexil-éthyl-malonyurée) donné par voie buccale, mais auquel il vient d'adjoindre un sel sodé injectable.

Depuis le mois de mai 1933, nous avons utilisé pour l'anesthésie un des derniers venus de cette série de barbituriques, l'évipan sodique, sel sodé de la cyclo-hexényl-biméthyl-malonyurée, dont l'usage, au cours de la dernière année, s'est fort répandu à l'étranger.

Nos premiers résultats favorables ont été publiés dans la *Gazette des Hôpitaux* du 20 mai 1933 et du 14 octobre 1933.

Actuellement, nous avons donné plus de 100 anesthésies à l'évipan, exactement 125, sans accident.

Données pharmacologiques. — Le cyclo-hexényl-biméthyl-malonyurée est constitué par un groupement hypnogène dérivé de la chaîne fermée de la benzine C6 H6.

Il se rapproche donc du gardénal et du phanodorme et comme eux appartient à la série fermée cyclique.

Il serait théoriquement, de ce fait à la fois plus toxique et plus actif que le sonéryl et le numal dont les radicaux alcooliques sont en chaîne ouverte comme ceux du véronal. C'est un corps lourd, son poids moléculaire total est de *238* et celui de son groupement hypnogène seul de *97*.

Son poids atomique est supérieur à celui du numal et du sonéryl. Son action narcotique est plus puissante que celle du sonéryl et beaucoup plus courte que celle du numal ; ses applications seront donc différentes.

Comme tous les véronals, en général, l'évipan est peu soluble dans l'eau. Pour pouvoir l'utiliser par voie intraveineuse, on a recours pour le solubiliser à un sel sodé.

Ce sel, instable, se dissocie rapidement en présence de l'eau, ce qui provoque la rupture du noyau hypnogène, et explique son action rapide.

La désintégration de la molécule d'évipan sodique s'opère surtout dans le foie.

Les urines ne présentent que des traces de substance non modifiée.

L'évipan partage les propriétés communes aux autres barbituriques : fixation élective dans le cerveau et le bulbe, énergique sur les globules, faible dans le plasma, la rate, la graisse et le muscle ; nulle dans le rein et le foie.

Son coefficient de sécurité est élevé ; il est de 4 chez le chat variant de 25 milligrammes par kilogramme (dose minima) à 100-110 milligrammes (dose lithale).

L'injection dans une veine d'une dose relativement minime provoque instantanément le sommeil.

A dose non toxique, l'Evipan produit une anesthésie de courte durée, mais suffisante dans la grande majorité des cas.

L'anesthésie profonde avec disparition complète des réflexes est plus difficile à obtenir et ne s'observe que chez les sujets réceptifs (sujets âgés ou en état d'acidose).

Le réveil est rapide. La durée de la narcose est, suivant la dose et le sujet, de quinze à trente minutes.

Action cardio-pulmonaire : A dose chirurgicale, l'évipan a une faible influence sur l'appareil cardio-vasculaire.

Le pouls reste plein, bien frappé, régulier ; il est un peu accéléré dans certains cas.

La baisse de la tension est minime, moins marquée que pour l'avertine.

Le retour à la normale se rétablit spontanément et rapidement, parfois avant la fin de la narcose.

Dans aucun cas nous n'avons trouvé d'indication à faire une injection correctrice d'éphédrine.

Voici quelques chiffres de tension relevés sur nos opérés :

Dose, en centimètres cubes. .		5	4,5	7	8
Tension artérielle.	Avant.	13,5-10	11-7	12,5-8	14-8
	Pendant	13,5-10	»	13,5-8	11-6
	Après.	13,5-10	10-6	13 -8	13-8

Modifications de la tension par minute. Dose d'évipan : 8 cent. cubes.

	APRÈS 1'5	APRÈS 2'	APRÈS 5'	APRÈS 7'	APRÈS 9'
Avant : 14-8. . . .	10-6,5	9-6	10-6	12-7	15-9

Comme tous les barbituriques, l'action dépressive de l'Evipan s'exerce électivement sur les centres *respiratoires*.

Il est fréquent, au début de la narcose, de noter une apnée de courte durée.

Le rythme respiratoire n'est guère modifié ; il est fréquemment ralenti.

Il existe souvent une légère cyanose du visage. Mais dans aucun cas, avec les doses et la technique que nous employons, nous n'avons vu cet état dépressif aboutir au collapsus pulmonaire et à la syncope.

ÉTUDE CLINIQUE. — *Action narcotique et anesthésique*. L'évipan est de tous les anesthésiques actuellement connus celui qui procure le sommeil de la façon la plus rapide et la plus agréable.

Le sommeil s'établit presque instantanément pendant l'injection, l'introduction de 2 à 3 cent. cubes suffisent pour le déclancher. Le sommeil s'établit comme le sommeil physiologique, aussi calmement ; sans une parole, sans un geste, le sujet s'endort en comptant, il bredouille un peu, a un ou deux bâillements, une inspiration plus profonde, baisse les paupières et se met à ronfler.

TECHNIQUE SUIVIE. — L'endormissement étant très rapide, l'injection doit se faire au moment même où le chirurgien est prêt à inciser, dans les cas où l'on veut utiliser l'évipan seul. La solution est préparée extemporanément : l'évipan sodique se trouve dans le commerce sous forme d'ampoules renfermant 1 gramme de la solution sèche ; à chaque ampoule renfermant l'évipan est jointe une ampoule contenant 10 c. c. 5 d'eau distillée, pour la dissolution.

Réaspirer à plusieurs reprises la solution pour bien faire le mélange et attendre que la poudre soit bien dissoute.

PRÉPARATION. — L'évipan sodique ayant une action très rapide et très puissante, aucun *moyen de renforcement* n'est nécessaire : nous déconseil-

lons l'injection pré-anesthésique de morphine, celle-ci n'est indiquée qu'au réveil, dans le cas d'agitation.

Pour nos dernières anesthésies, nous avons, systématiquement, fait précéder l'anesthésie d'une injection de *sédol* pratiquée une heure avant. Sans pouvoir affirmer que le sédol en soit la cause, toutes les anesthésies précédées de sédol ont été très régulières et suivies d'un réveil calme.

Injection. — Pour l'injection, choisir une veine du coude. Dès que l'aiguille de la seringue a pénétré, aspirer un peu de sang pour s'assurer que l'on est bien dans la veine et pousser lentement l'injection.

Injecter très lentement, et par doses fractionnées. Nous n'injectons jamais la dose nécessaire en une seule fois, et procédons de la façon suivante :

Au moment où nous commençons l'injection, nous demandons au malade de compter à haute voix.

Dès qu'il bredouille, nous ralentissons l'injection. Ce stade exige l'injection de 2 à 3 cent. cubes de la solution 1/10.

Dès que le sommeil est obtenu, nous injectons, suivant la durée de l'anesthésie recherchée, 1 ou 2 cent. cubes supplémentaires, à une minute d'intervalle.

La dose nécessaire pour obtenir la narcose est, comme nous le verrons plus loin, très variable, suivant que le sujet à endormir est réceptif ou réfractaire.

La dose habituelle moyenne varie entre *4 et 6 cent. cubes.*

Qualité de la narcose. — Avec l'évipan, anesthésique à effet foudroyant, les trois étapes successives de l'anesthésie sont franchies d'un bond sans pouvoir être distinguées. Au moment de l'établissement du sommeil, l'on note assez souvent une courte apnée. Dans quelques cas, un léger frissonnement que nous n'avons jamais vu persister et qui n'est pas gênant.

La perte de la conscience est immédiate.

La résolution musculaire n'est jamais complète.

Il est possible de noter du tremblement et même de la contracture.

A la période de narcose confirmée, le visage peut conserver sa coloration habituelle, il est souvent un peu cyanosé, et il faut, dès ce moment, *surveiller la chute de la langue.*

La respiration est superficielle, un peu ralentie, mais réagit bien au carbogène.

Le pouls est normal ou accéléré, mais régulier et bien frappé. La tension est peu modifiée.

Le réflexe cornéen est faible ou aboli. Les réflexes tendineux sont conservés.

Même dans le cas de sommeil profond, il n'est pas rare de voir l'opéré réagir à la douleur.

La durée du sommeil, distinct de l'analgésie, est soumise à des variations individuelles assez grandes, mais elle est, dans l'ensemble, brève.

Avec les doses moyennes de 4 à 6 cent. cubes, le réveil survient au bout de vingt à trente minutes.

En réduisant la dose, il est possible d'obtenir des narcoses de plus courte durée (véritable bouffée anesthésique).

Le réveil est rapide et habituellement calme; cependant, quelques malades se sont montrés particulièrement agités : 5 à 6 sur 100 environ. Dans ces cas, une injection de morphine post-anesthésique est très efficace; les vomissements post-anesthésiques sont exceptionnels, nous ne les avons observés que 3 à 4 fois sur 125 anesthésies.

Il n'y a pas de *malaise post-anesthésique*.

La conscience revient complètement dans la demi-heure qui suit l'anesthésie; l'on note, comme pour l'avertine, une *amnésie rétrograde*. Les malades ne conservent aucun souvenir de l'intervention; même, quand ils se sont plaints, ils déclarent n'avoir rien senti et célèbrent toujours les bienfaits de cette méthode anesthésique.

Applications. — *Caractérisé par la merveilleuse constance*, l'instantanéité et la brièveté de son action, l'évipan trouve, en pratique anesthésique, des applications multiples :

1° Il est, au même titre que le chlorure d'éthyle, mais avec plus d'agrément pour le sujet, l'anesthésique idéal des *consultations*. Employé seul à petites doses (2 à 3 cent. cubes) il convient aux actes chirurgicaux très courts : incision d'abcès, pansements douloureux, mise en place de drain, ablation de mèches.

Cette dose correspond à la simple *bouffée anesthésique*.

2° A dose plus forte, mais injectée lentement et en plusieurs fois, sans jamais dépasser la dose maxima de 10 cent. cubes, il procure une anesthésie générale suffisante, pendant vingt à trente minutes (petites interventions, chirurgie de la tête, du cou et du thorax).

Si, dans ces cas, l'anesthésie doit être à un moment *prolongée*, on peut, soit injecter dans la veine (l'aiguille étant restée en place) une petite quantité supplémentaire d'évipan sodique, soit recourir à un complément d'anesthésique volatil : chlorure d'éthyle, éther ou mélange de Schleich.

3° Outre cette utilisation pour les anesthésies de courte durée, où il est employé seul, l'évipan, comme le numal et le sonéryl et tous les anesthésiques de base, peut être systématiquement utilisé en association avec un anesthésique de renfort pour une narcose prolongée.

Dans ce cas, il se prête mieux encore que l'*avertine* ou le rectanol à toutes les combinaisons anesthésiques.

Plus rapide dans son action et plus simple dans sa technique que l'avertine, il représente mieux encore que ce dernier ce que nous avons proposé d'appeler « un anesthésique starter » idéal.

Dans notre pratique, nous l'avons à diverses reprises associé au chlorure d'éthyle, à l'éther et au Schleich. Mais, de toutes ces associations, celle que nous jugeons de beaucoup la plus satisfaisante et la moins toxique est celle avec le *protoxyde d'azote* que M. Desmarets, au Congrès international de

Madrid, nous a si chaleureusement recommandée pour l'avertine. M. Fredet, suivant son exemple, l'a adoptée pour le numal. Nous l'avons utilisée avec l'évipan et ne pouvons qu'insister ici sur ses très réels avantages. Cette association est applicable à toute la chirurgie abdominale.

Résultats cliniques (recueillis par M. Dulac, externe du service) : Nous avons utilisé l'évipan pour l'anesthésie dans *125 cas* :

1° *Vingt laparotomies* :
Cures de hernies, éventration, appendicites, rétroversions, etc.

2° *Dix-sept cas de chirurgie thoracique* :
Pleurotomies : 5.
Pneumotomies : 8.
Thoracoplastie : 1.
Cure de fistule bronchique : 3.

3° *Chirurgie de la face et du cou* : 3 cas.
Extraction balle de la face.
Extraction calcul salivaire.
Phlegmon de l'amygdale.

4° *Gynécologie* : curettages et colpotomies : 14 cas.

5° *Abcès et adénome du sein* : 5 cas.

6° *Incision d'abcès périnéphrétique* : 1 cas.

7° *Cure de phimosis* : 1 cas.

8° *Cure d'hémorroïdes, fistule anale, abcès de la marge* : 12 cas.

9° *Incision d'abcès et phlegmons* : 11 cas.

10° *Arthrotomie et amputations de cuisse* : 4 cas.

11° *Réduction et immobilisation de fractures* : 4 cas.

12° *Réduction de luxation* : 1 cas.

13° *Sympathectomie périfémorale* : 1 cas.

14° *Interventions de petite chirurgie diverses* :
Pansements douloureux.
Greffes dermo-épidermiques, etc. : 30 cas.

Sur ces 125 anesthésies, nous n'avons enregistré qu'*un seul échec* complet, pour une cure de phimosis, chez un adulte endormi en présence de notre collègue Pouliquen. Nous avons injecté, dans ce cas, la totalité des 0 c. c. 10, injectés en plusieurs fois; l'injection est restée sans effet; on dut, pour obtenir la narcose, recourir au chlorure d'éthyle, qu'il fallut maintenir pendant toute la durée de l'intervention.

Dans tous les autres cas, le sommeil a été obtenu :

1° *Deux fois* l'anesthésie a été nettement *mauvaise, insuffisante*, nécessitant une anesthésie complémentaire;

2° *Neuf fois* l'anesthésie a été *peu satisfaisante*, mais n'a pas exigé une anesthésie de renfort;

3° *Vingt fois* l'anesthésie a été peu profonde mais *suffisante*:

4° Dans *70 p. 100* des cas, l'anesthésie a été excellente ou parfaite.

Quelles doses convient-il d'utiliser?

Une première règle — qui s'applique d'ailleurs à toutes les anesthésies par injection — peut être formulée : c'est que l'on ne doit pas utiliser une dose omnibus.

Il faut pour chaque anesthésie individualiser la dose convenable.

Il ressort de l'étude de nos observations que la qualité de la narcose est loin d'être en rapport avec la quantité d'anesthésique injecté; c'est ainsi que dans les cas dont nous parlons plus haut, où l'anesthésie fut mauvaise — la dose moyenne injectée avait été de 8 c. c. 66 — elle a été de 7 c. c. 5 pour les anesthésiés médiocres, de 7 cent. cubes pour les moyennes, de 5 c. c. 9 seulement pour les bonnes, de beaucoup les plus nombreuses.

Plusieurs de nos opérés ont parfaitement dormi avec des doses de 3 et même 2 cent. cubes ; dans 1 cas de phlegmon de l'amygdale très douloureux, avec trismus, observé chez un confrère ami, 1 c. c. 5 suffit à provoquer le sommeil et à l'entretenir pendant vingt minutes. Ce malade, très fatigué, sujet aux amygdalites phlegmoneuses, soigné par un laryngologiste, ne consentait pas à endurer une nouvelle anesthésie locale — dont il conservait un douloureux souvenir — et avait eu un début de syncope dans une tentative antérieure d'anesthésie au chlorure d'éthyle. C'est alors qu'il fit appel à nous pour une anesthésie à l'évipan.

Nous n'avons dû utiliser la dose de 10 cent. cubes, que nous considérons comme maxima, que dans 3 cas seulement sur 125, et encore est-ce dans un de ces 3 cas que rentre le seul échec que nous ayons enregistré jusqu'ici.

La constatation de ces faits souligne l'importance que l'on doit accorder au facteur individuel pour le calcul de la dose, et combien varie d'un sujet à l'autre l'aptitude au sommeil.

A côté de la quantité de produit injecté, il convient de tenir compte d'un autre facteur également important, qui est la vitesse de l'injection.

La même dose, qui injectée rapidement et en une fois peut être mortelle, est parfaitement tolérée si on l'injecte lentement et par doses fractionnées. D'où la règle observée dans notre pratique d'injecter lentement (1/2 centicube par 1/2 cent. cube) et de marquer un temps d'arrêt entre chaque injection, dès que la narcose a été obtenue.

Accidents. Suites anesthésiques. — En appliquant cette technique, au cours de nos essais, nous n'avons pas eu jusqu'ici un seul *accident*, ou même incident inquiétant.

Dans les *2 seuls de nos cas*, sur 125, qui ont été suivis de mort, mort survenue le lendemain de la narcose, l'anesthésie, compte tenu de l'état des opérés, ne saurait être incriminée ; dans 1 cas, il s'agissait d'un abcès du poumon dans un état grave compliqué d'une localisation méningée découverte à l'autopsie; dans l'autre, d'une cirrhose du foie, chez un malade splénectomisé, ayant désuni sa paroi au cinquième jour. La cure de l'éviscération chez cet opéré ictérique et anurique fut faite — à tort d'ailleurs — à l'évipan. Le décès par insuffisance hépatorénale survint un jour après la cure de l'éventration.

Nous n'avons jamais observé d'accident grave. En Allemagne, 3 cas mortels sur environ 20.000 anesthésies ont été publiés à notre connaissance, cas sur lesquels nous ne possédons pas de détails.

Tout récemment, 1 cas mortel a été communiqué à la Société de Laryngologie de Paris par M. Moulonguet; c'est jusqu'ici le premier et le seul cas

publié en France. M. Moulonguet a eu l'obligeance de nous adresser son observation non encore parue. Il s'agissait d'un cancer du pharynx nécessitant une trachéotomie. La dose d'évipan avait été de 10 cent. cubes, injectée en une minute et demie, en une seule fois.

Le malade fit immédiatement une syncope respiratoire et ne put être ranimé.

Cette observation, bien qu'isolée, est à retenir et doit nous inciter à la prudence.

Elle nous enseigne qu'une dose non mortelle pour un sujet peut l'être pour un autre, et que *pour cette anesthésie — comme pour toutes les anesthésies par injection non gouvernables — la fixation préalable de la dose domine toute la question.*

Prophylaxie et traitement des accidents. — Les objections que l'on peut faire à la narcose à l'évipan sont celles qui s'appliquent à toutes les anesthésies par injection intraveineuse de barbituriques :

Difficulté de fixer exactement à l'avance la dose nécessaire ;

Danger du surdosage ;

Impossibilité une fois la dose injectée d'en neutraliser immédiatement les effets.

Ces objections sont, dans l'ensemble, valables.

Cependant, ne disposons-nous pas dès maintenant de médications dont l'avenir précisera encore la valeur, mais auxquelles il est dès maintenant rationnel d'avoir recours comme moyens de sauvegarde au cours de ces anesthésies ?

Nous n'insisterons pas ici sur ces moyens de sauvegarde, ayant entrepris à leur sujet des recherches que nous nous proposons d'exposer dans une communication ultérieure.

Nous nous contenterons de les rappeler brièvement.

1° *Utilisation d'un test de susceptibilité individuelle.*

Une première précaution consiste, nous le savons, à tenir compte pour le dosage : du sexe, de la taille, de l'âge et du poids du malade.

A côté de ces facteurs, il convient de faire intervenir une susceptibilité individuelle qui paraît indépendante de tous les calculs et qui réside dans l'aptitude plus ou moins grande à s'endormir qu'offre chaque individu.

Différentes recherches ont été proposées pour évaluer cette aptitude individuelle qu'il est important de pouvoir dépister à l'avance pour l'établissement du dosage anesthésique.

A. Garrelon et ses élèves ont proposé, comme test, l'étude du réflexe oculo-cardiaque ; les sujets fortement vagotoniques, à R. O. C. ++ accentué avec ralentissement du pouls, doivent être considérés comme réceptifs, la dose d'anesthésique pour eux sera donc réduite.

Les hypovagotoniques, à R. O. C. nul ou inversé, seront des réfractaires et exigeront une dose d'anesthésique plus forte.

B. Sebrecht pour la rachianesthésie utilise comme test de réceptivité la réaction à une injection préalable de *sédol* : si le sujet devient somnolent et

si son pouls se *ralentit*, c'est un *réceptif*, la dose d'anesthésique sera diminuée ; si le sédol est sans effet et le pouls rapide, il s'agit d'un sujet *réfractaire*, la dose sera plus forte. Personnellement, nous tenons compte dans le dosage de l'évipan de la réaction à une injection préalabfe de *sédol*.

C. Cette influence du *système nerveux neuro-végétatif* sur l'effet d'un anesthésique n'est d'ailleurs pas la seule ; l'état *physico-chimique* du milieu intérieur doit également intervenir. Tiffeneau et son école n'ont-ils pas démontré l'influence du taux de la *réserve alcaline* que l'on pourrait également mettre à profit dans la pratique?

Nous ne pouvons pas nous étendre sur ces recherches, nous désirons seulement signaler l'intérêt qu'il y aurait à les poursuivre et à les soumettre au contrôle de la pratique.

2° Dans le cas d'accidents respiratoires ou de syncopes, à quelles *médications* faut-il avoir recours?

A. La première indiquée est le CO^2, animateur et régulateur normal et spécifique des centres respiratoires, correcteur efficace des perturbations respiratoires liées à la narcose : quelques inhalations de CO^2 feront merveille dans le cas d'apnée prolongée ou de respiration simplement ralentie.

Au cours d'un état syncopal, il est indiqué de placer toujours le masque à carbogène — de préférence à CO^2 — sur la bouche du malade au moment de commencer la respiration artificielle et de donner sous pression de petites doses de CO^2 au moment des inspirations : toutefois, comme il est logique d'admettre que, lorsqu'il y a syncope prolongée, la voie d'absorption pulmonaire devient rapidement inutilisable, dans ce cas, nous proposons d'adjoindre à la respiration artificielle des *injections sous-cutanées*, soit de CO^2, soit de carbogène.

Il ne faudrait pas cependant que le recours au CO^2 conduise à une pratique irrationnelle, ignorante des lois physiologiques qui règlent son action.

Trop de CO^2 est pire que point du tout.

Autant son emploi est recommandable au début quand le centre n'est pas déprimé et que la carbémie n'est pas élevée, autant il devient dangereux quand le CO^2 du sang atteint un taux élevé ; dans ce cas, l'inhalation supplémentaire de CO^2 pur ou concentré peut conduire à la mort par sommation. D'où le principe de toujours le donner sous une pression contrôlable et d'une façon discontinue.

B. A côté du CO^2, nous disposons, pour lutter contre les syncopes respiratoires graves, de médicaments toni-respiratoires parmi lesquels les plus actifs à l'heure actuelle sont la *lobéline*, la *coramine* et *l'hexétone*.

Le recours à ces produits doit être assez rapide, car leur efficacité dépend du moment où ils sont utilisés : c'est ainsi que l'action excitante de la *lobéline* n'existe qu'au début de la narcose quand le centre est encore peu imprégné ; plus tard, l'injection d'une dose non mortelle de lobéline peut provoquer la mort foudroyante.

La coramine en injection intraveineuse a une zone *maniable beaucoup plus grande* que la lobéline et doit, pour cette raison, lui être préférée ;

comme elle elle convient particulièrement aux accidents respiratoires dus aux hypnotiques de la série barbiturique.

L'adjonction de cardiozol ou d'hexétone serait théoriquement indiquée dans ces cas.

C. La stimulation des centres respiratoires n'est pas le seul recours dont nous disposions pour lutter contre le surdosage.

Tout récemment, les Américains Haggard et Grienberg ont démontré l'action remarquable des barbituriques comme contre-poison de la *strychnine*.

Ide, de Louvain, a montré que cette action antidote était *réversible* et que la strychnine donnée à doses élevées et successives, non seulement était bien tolérée, mais arrivait à corriger les effets de l'*intoxication* barbiturique.

Nous aurions ainsi, dans ce remarquable antidotisme barbital-strychnine, une arme nouvelle et bien intéressante, dont la récente discussion à la Société médicale, sur le traitement par la strychnine des intoxications barbituriques, à propos d'une observation décisive de Mme Bertrand-Fontaine, vient de confirmer l'efficacité.

Grâce à la méthode d'Ide — injections intraveineuses d'azotate de strychnine à la dose de 1 centigramme répétées toutes les heures, jusqu'au réveil — méthode qui ne contre-indique pas à titre d'adjuvant l'emploi immédiat de coramine ou d'adrénaline, nous aurions le pouvoir de combattre les accidents de surdosage.

Cet antidotisme, qui rendrait leur action réversible et gouvernable, ne peut que favoriser l'emploi des barbituriques pour l'anesthésie chirurgicale, et permettrait ainsi de mettre à profit sans danger leurs très grands avantages.

Indications. — En terminant, nous fixerons à l'anesthésie à l'évipan les indications suivantes :

Elles relèvent de ses *avantages* :

1° Simplicité de technique ;

2° Rapidité d'action ;

3° Ménagement du psychisme (idéale pour les nerveux) ;

4° Innocuité pour les principaux appareils : respiratoire, digestif et urinaire ;

5° Suppression du malaise post-anesthésique.

Employé seul, convient aux interventions *de courte durée* (dix à vingt minutes).

Trouve son emploi :

1° *En petite chirurgie* : pour toutes les petites interventions courantes : ongle incarné, loupe, etc., ou même des opérations plus importantes : cure d'hémorroïdes, hernie, etc.

2° *En gynécologie* : curettages, biopsies, poses de radium, colpotomies.

3° *En urologie* : cystostomie, cathétérismes, prostatectomies, dilatations, etc.

4° Pour toute la *chirurgie de la face et du cou* : trouve ses principales

applications en oto-rhino-laryngologie, ophtalmologie, stomatologie, chirurgie thoracique.

Associé à une anesthésie de renfort, peut être utilisé comme *anesthésique de base* pour amorcer la narcose et peut être dès lors appliqué à toute la chirurgie abdominale (notamment la chirurgie gastrique au même titre que l'*avertine*).

Se prête à toutes les combinaisons anesthésiques, parmi lesquelles celle avec le *protoxyde d'azote* nous paraît de beaucoup la plus recommandable.

Les contre-indications de l'évipan sont peu nombreuses :

Il est contre-indiqué chez les malades très infectés, ou porteurs d'un foie nettement *déficient* (cirrhose atrophique, etc.), ce dernier intervenant presque uniquement dans la *désintégration* du noyau hypnotique.

M. P. Brocq : J'ai employé l'évipan quatre ou cinq fois dans mon service; j'en ai été relativement satisfait. Cependant, dans un cas, j'ai observé une brève syncope, sans suites fâcheuses.

D'autre part, j'ai reçu de M. Sicard, d'Oran, un travail sur 25 observations d'anesthésie à l'évipan; je ferai ultérieurement un bref rapport sur ce mémoire.

M. Capette : J'ai eu l'occasion de pratiquer dans mon service quelques anesthésies à l'évipan sodique pour des opérations abdominales de courte durée. Je crois pouvoir dire que l'injection doit être poussée avec une extrême lenteur, car il est fréquent d'obtenir un sommeil profond alors que 1 cent. cube seulement a été injecté. Si dans l'ensemble les résultats ont été satisfaisants, il y eut cependant un cas impressionnant, le malade ayant été agité sans arrêt de tremblements généralisés qui durèrent plus d'une demi-heure après l'opération. Le malade ne poussait pas et les manœuvres abdominales purent être effectuées; malgré cela l'impression était désagréable.

Appareillages pour le traitement des fractures de jambe de réduction difficile,

par **M. Paul Mathieu**.

En 1910, M. Lambret a présenté à la Société de Chirurgie un appareil pour le traitement des fractures de jambe, par traction excentrique sur les fragments. La traction s'exerçait sur les extrémités de deux clous transfixant le squelette du pied au-dessus et au-dessous du foyer de fracture, à l'aide de deux attelles métalliques extensibles. En 1911, M. le professeur Quénu et moi-même avions modifié cet appareil en donnant au cadre métallique rectangulaire qu'il formait *une faculté de gauchissement permettant de corriger le décalage des fragments*. L'usage de clous de plusieurs millimètres d'épaisseur transfixiant l'os ne s'est pas généralisé en France. Mais le principe de la traction excentrique sur les fragments est resté d'un grand intérêt et Böhler (de Vienne), entre autres, l'utilise dans la technique

de réduction des fractures de jambe à gros déplacement puisque les attelles plâtrées de son appareil, placées autour de la jambe après réduction de la fracture, fixent cette réduction en prenant point d'appui sur des clous respectivement placés à travers l'extrémité supérieure et l'extrémité inférieure du tibia. Je n'ai pas un enthousiasme très marqué pour les transfixions des os par les clous de 3 à 4 millimètres d'épaisseur. Je n'ai pas vu d'accidents très graves, mais les petites ostéites signalées et d'existence réelle m'ont incité à les abandonner.

Les services rendus par ces appareillages à traction excentrique sont pourtant si considérables dans le traitement de certaines fractures que j'ai pensé qu'il y aurait lieu de substituer, à l'emploi des clous, celui des broches fines utilisées par Kirschner. Cet emploi exige l'usage d'étriers tenseurs.

L'appareil de Quénu-Lambret-Mathieu, déjà présenté par M. le professeur Quénu et moi-même en 1913 dans *La Presse Médicale*, a été modifié par moi

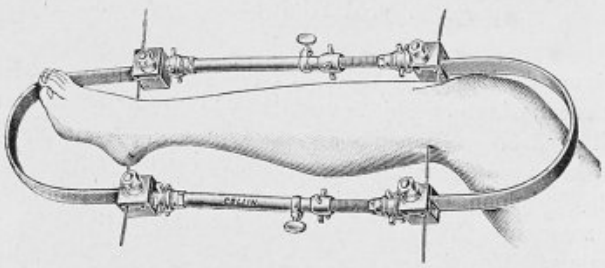

Appareil modifié (Broches sous tension transfixant le tibia et le calcanéum ou les deux extrémités du tibia). (P. Mathieu.)

dans ce sens il y a déjà deux ou trois ans, et mon collègue Sénèque, dans son rapport au Congrès de Chirurgie de 1931, a publié la description sommaire de cet appareil fabriqué par la maison Collin et que je vous présente aujourd'hui (voir figure).

Je ne rappelle pas la technique d'emploi et les indications de cet appareil. Les deux broches étant placées dans les extrémités du tibia sont mises en tension par les étriers et sur ceux-ci on adapte les attelles extensibles dont on règle la longueur et par suite la force d'écartement agissant sur les fragments.

Cet appareil permet le contrôle radiologique facile de la réduction, la surveillance d'une fracture ouverte ; mais aussi il est tout à fait précieux à mon avis pour corriger *une fracture très basse de jambe*, fracture de réduction difficile par suite de la faible prise dont on dispose sur le fragment inférieur, et je vous présente les radiographies démonstratives.

J'ajoute que, dans l'utilisation des procédés de Böhler que j'expérimente dans mon service, j'ai aussi substitué aux clous transfixiants les broches de Kirschner sans tension et que cette pratique après une mise au point donne déjà des résultats très satisfaisants.

Ces appareils à traction forte sont excellents pour obtenir et maintenir

la réduction nécessaire. Le seul inconvénient de leur emploi est que souvent, au début de leur mise en pratique, on corrige trop, et *cette hypercorrection est non seulement absolument inutile, mais peut être cause d'un retard de consolidation*. Il est donc nécessaire d'éviter toute cette hypercorrection, le contrôle radiologique le permet facilement.

M. **Desplas** : J'ai employé à plusieurs reprises l'appareil de Mathieu pour des fractures basses de jambe et j'ai toujours eu d'excellents résultats.

La comparaison entre les deux méthodes, broche de Kirschner ou appareil de Mathieu, me paraît, pour ces fractures spéciales si difficiles à bien réduire, en faveur de l'appareil de M. Mathieu.

A propos de l'origine de la péritonite encapsulante,

par MM. **F. d'Allaines** et **Jomain**.

A la séance du 19 octobre 1932, M. Louis Bazy, rapportant ici 2 cas de péritonite encapsulante, posait la question de l'origine épiploïque de cette maladie, il montrait que dans l'observation qu'il rapportait, envoyée par le Dr Pinsan, la coque encapsulante, semblait bien répondre à la situation normale de l'épiploon. Quelques jours après, Wilmoth, répondant à cette question, reconnaissait que dans toutes les observations de péritonite encapsulante publiées, à part quelques cas (Wilmoth, Esaü, Rouhier, et plus tard Bergeret [9 novembre 1932]), il n'est pas fait mention de la situation et de la nature de l'épiploon et, par conséquent, qu'il était très possible qu'une péritonite encapsulante puisse être produite par des lésions chroniques de l'épiploon entraînant, d'une part, l'adhérence de celui-ci tout autour de la cavité abdominale et, en second lieu, sa transformation en une membrane scléreuse, blanchâtre et amincie.

J'apporte actuellement une observation d'*épiploïte encapsulante tuberculeuse* et j'ai l'impression qu'il s'agit là d'une forme de début de la péritonite encapsulante concordant, par conséquent, avec l'hypothèse de Louis Bazy :

Mme M..., âgée de vingt-huit ans, entre le 29 avril 1933 à l'hôpital Tenon dans le service de mon maître, le Dr Roux-Berger. Elle vient consulter pour des troubles génitaux; depuis ses dernières règles normales, qui datent du mois de février, elle présente des métrorragies continuelles de plus en plus abondantes qui s'accompagnent de douleurs abdominales vagues et sans troubles digestifs. Dans les antécédents de cette malade, on ne relève rien à noter; cette femme italienne habitant la campagne a toujours été bien portante, elle n'a jamais eu d'affection abdominale, elle a eu deux accouchements normaux il y a quatre et neuf ans et demi, pas de fausse couche. L'examen pratiqué à son entrée nous a montré un ventre légèrement météorisé, un peu résistant, manquant de souplesse; dans la partie inférieure de l'abdomen on sent, au-dessus du pubis, une masse volumineuse, arrondie, assez irrégulière, se prolongeant vers la gauche; le toucher vaginal montre une grosse masse, sus-pubienne, médiane et latérale gauche, cette masse est peu mobile, elle est arrondie et on pense qu'il s'agit d'une tumeur utérine ou périutérine. Le diagnostic penche vers la possibilité d'un utérus fibromateux avec métrorragies, mais, à la vérité, du côté gauche, il

semble bien y avoir une seconde tumeur latérale qui embarrasse un peu le diagnostic ; l'intervention est décidée, les examens complémentaires ne montrent rien, le taux de l'urée sanguine est 0,37, la coagulation sanguine normale, l'examen de sang ne révèle rien de particulier.

Opération. Incision médiane sous-ombilicale, au moment d'ouvrir le péritoine pariétal celui-ci paraît tendu mais non épaissi, de telle sorte qu'on incise avec une extrême prudence et immédiatement s'écoule un peu de liquide citrin ; sous le péritoine apparaît alors immédiatement une surface continue, rosée,



Aspect de l'épiploon réséqué, en haut il est rouge et vasculaire;
en bas, il devient peu à peu plus mince, blanchâtre, et sa vascularisation diminue.

légèrement blanchâtre par endroits, et qui est formée d'une surface lisse sur laquelle sont semées des granulations fines, blanchâtres et assez espacées. L'aspect ne rappelle en rien celui de l'épiploon normal, la consistance est un peu cartonnée. M. Jomain, interne du service, qui opère cette malade, pense immédiatement qu'il s'agit d'une péritonite encapsulante, me demande de venir assister à l'opération et, sur sa demande, je la continue avec lui. En examinant les lésions de plus près, je constate que la main glissée dans l'incision, sous le péritoine pariétal, sépare très facilement celui-ci de la coque continue qui est en arrière ; cette coque résistante s'étend en bas jusqu'au pubis, en haut jusqu'à l'estomac et sur les côtés jusqu'aux parties latérales de l'abdomen, aucune anse intestinale n'est visible ; en agrandissant l'incision nous nous rendons compte

que cette coque est formée par l'épiploon et que vers la partie supérieure on voit parfaitement celui-ci bien reconnaissable avec son aspect un peu grenu et ses vaisseaux ; à la partie inférieure, au contraire, celui-ci change tout à fait d'aspect, il devient beaucoup plus lisse, légèrement blanchâtre, par endroits il présente certaines taches blanches analogues à des plaques leucoplasiques et, vers le pubis, il ne rappelle absolument plus l'aspect de l'épiploon normal. Pour libérer cet épiploon, on arrive assez facilement à le libérer sur les côtés où il adhère dans les deux fosses iliaques, mais à la partie inférieure il est solidement fixé aux organes génitaux et on doit le sectionner aux ciseaux pour pouvoir l'enlever. Je sectionne alors cet épiploon en bas au niveau de son adhérence utérine, en haut à la face inférieure de l'estomac, et je constate qu'il est très peu vasculaire et même, par endroits, on peut sectionner cette membrane aux ciseaux sans déterminer aucune hémorragie ; j'examine le contenu abdominal. Dans le pelvis, l'utérus et les annexes sont adhérents entre eux. Les anses intestinales sont agglutinées par une sorte d'enduit mucoïde mais peuvent être aisément séparées ; le cæcum et l'appendice sont complètement enfouis sous les adhérences. Dans l'ensemble, les viscères présentent un aspect rosé et il existe par-ci par-là quelques granulations analogues à celles qui siégeaient sur l'épiploon, légère quantité de liquide ascitique. Fermeture en deux plans avec des soies perdues. Fermeture de la peau, agrafes et crins.

Les suites opératoires ont été normales ; la température, qui, la veille de l'opération, était aux environs de 38°, a baissé progressivement, mais au bout d'une quinzaine de jours la malade a fait une phlébite qui a guéri en deux semaines environ.

Voici l'examen histologique que je dois aux bons soins du Dr Dobkévitch :

L'examen histologique de quatre fragments prélevés sur chacun des bords de la pièce opératoire montre partout le même aspect.

La présence de tissu adipeux permet d'identifier l'épiploon. Celui-ci est largement infiltré par un tissu d'inflammation chronique constitué par des bandes de sclérose, des amas leucocytaires polymorphes où dominent lymphocytes et plasmocytes, et des follicules tuberculeux typiques (cellules géantes, cellules épithélioïdes et couronne lymphoïde).

Cet aspect histologique est celui de la *tuberculose* ; ce diagnostic est confirmé par la recherche du *bacille de Koch qu'on met en évidence* à l'intérieur d'une cellule géante après coloration de Ziehl.

La malade a été revue à plusieurs reprises et la dernière fois en juin 1933. Très fatiguée après son opération, elle allait mieux à ce moment, son appétit était meilleur, elle allait régulièrement à la selle ; à l'examen, la paroi abdominale était parfaitement souple mais il existait encore dans le pelvis des lésions caractérisées par un utérus peu mobile et un peu d'induration des culs-de-sac. Ajoutons que cette malade devait partir dans son pays, quand elle est morte en juillet des suites d'une diphtérie maligne d'évolution extrêmement rapide.

Il est peut-être difficile à la vérité d'affirmer que cette affection entre dans le cadre de la péritonite encapsulante ; je ne veux pas en apporter ici la confirmation par la présence d'une membrane mince, blanche et nacrée, mais tout de même cette membrane dont la figure ci-contre reproduit l'aspect présente les caractéristiques essentielles nettement définies par M. Lenormant dans la séance du 23 mai 1933, c'est-à-dire indépendance complète du péritoine pariétal antérieur et englobement de la masse de l'intestin grêle qui est indivisible et qui n'adhère pas à la coque encapsulante. Ici, il est vrai, la membrane n'était pas lisse, et en haut au point d'insertion gastrique, elle prenait nettement l'aspect d'un épiploon épais,

homogène, lisse et vasculaire, mais en bas elle commençait à ressembler en quelque sorte à la capsule de la péritonite encapsulante; vers le pelvis et sur les côtés, elle était plus lisse, peu vasculaire, ne saignant pas à la section et par endroits un peu nacrée, comme je l'ai dit plus haut, présentant un aspect pseudo-leucoplasique. Il me semble qu'il peut s'agir là du début de la transformation de l'épiploon en la membrane décrite par les classiques.

Le deuxième point n'a pas à être discuté ici, c'est la possibilité de l'origine tuberculeuse de la péritonite encapsulante, cela me semble bien démontré si même ce n'est pas le cas le plus fréquent. Un des premiers cas décrits en France, celui de Wilmoth et Patel qui a été l'origine de leur beau mémoire, est une tuberculose typique. En conclusion, je ne veux pas affirmer ici que la péritonite encapsulante est toujours tuberculeuse ni qu'elle est toujours une épiploïte chronique encapsulante au début de son évolution, mais j'ai désiré vous apporter ce cas nouveau qui me paraît justifier l'hypothèse soulevée ici par Louis Bazy relativement au rôle de l'épiploon dans la pathogénie de cette affection rare.

Vingt-six observations d'occlusion d'origine appendiculaire,

par MM. **G. Renon** et **H. Laffitte**, chirurgiens à l'hôpital de Niort.

La discussion en cours à la Société nous a incités à rechercher dans notre pratique commune de ces sept dernières années les cas d'appendicites compliquées d'occlusion. De janvier 1927 à novembre 1933 ont été opérées 1.113 appendicites aiguës. 223 étaient graves (voir la thèse de notre élève Simon, Paris, janvier 1934). Le nombre des morts est de 38. Or, sur les 26 cas d'occlusion, nous trouvons 13 morts. Soit le tiers de la mortalité totale. Ce chiffre est impressionnant et attire l'attention sur la gravité des occlusions. L'étude attentive des 26 observations[1] que nous versons aux archives de la Société nous permet de les grouper suivant les rapports *dans le temps* qu'elles peuvent présenter avec l'appendicite.

Nous distinguons d'abord les occlusions contemporaines de la crise que nous appelons : *occlusions appendiculaires primitives*; nous en rapportons 7 observations.

Pour les *occlusions post-opératoires immédiates*, c'est-à-dire celles qui succèdent immédiatement à l'acte opératoire : 9 observations.

Et enfin, les *occlusions secondaires* qui comprennent : soit, celles qui s'établissent plus ou moins tardivement après un premier rétablissement immédiat des fonctions intestinales (10 observations), soit celles qui se produisent au cours de l'évolution d'une appendicite non opérée : nous n'en avons pas observé.

1. Les observations sont déposées aux archives de la Société (n° 38).

La caractéristique des « occlusions primitives » est un tableau clinique assez spécial qu'il convient de différencier de la pseudo-occlusion appendiculaire, et de la parésie intestinale en liaison avec une réaction ou inflammation péritonéale. Dans l'ensemble, ces malades n'ont été envoyés que tardivement, et nous insistons sur ce point, car les médecins qui s'adressent à nous envoient toujours toutes leurs appendicites, non seulement lorsqu'ils en font un diagnostic précis mais quand ils se bornent à les soupçonner. Dans l'ensemble, on diagnostique une occlusion pure et simple : ventre souple et même plat, peu de défense; clapotis net à siège maximum hypogastrique; niveau liquidien à la radio; température très variable, malgré la présence constante de foyer infectieux. A l'intervention (laparotomie médiane sous-ombilicale), on trouve un foyer avec une ou plusieurs anses agglutinées, en position souvent pelvienne, distendues en amont, plates en aval. Cinq fois ce tableau était intégral. Une fois, il y avait, en outre, perforation et ulcération de la fin de l'iléon (obs. I). Une autre fois, un véritable volvulus du grêle (obs. IV). Le traitement a consisté à enlever l'appendice, déterger le foyer et drainer. Deux fois, nous fîmes une entéro-anastomose complémentaire (obs. I et II), résultat : 2 morts; une fois, une résection (obs. IV), résultat : 1 mort; une fois, une fistule du grêle (obs. III), résultat : 1 mort.

Nous avons rechloruré certains de nos malades sans succès apparent, en particulier la malade de l'observation IX. Par contre, les malades des observations V et VI qui ont guéri avaient reçu du sérum de Vincent et de l'anti-gg. Au total, ces 7 cas d'occlusions primitives nous ont donné 5 morts.

Nous en arrivons donc à cette conclusion, en ce qui concerne la symptomatologie de cette forme, qu'il convient d'insister sur le point suivant : l'importance des signes locaux de l'appendicite n'est pas en rapport avec sa gravité, mais avec son siège. Au point de vue du pronostic qui est si sombre et du traitement, nous demandons s'il ne serait peut-être pas plus sage de se borner à la méthode indirecte d'entéro-anastomose, tout au moins comme premier temps, en évitant de malaxer le foyer purulent. C'est une hypothèse que nous formulons avec réserve ; il nous semble que le traitement idéal n'est pas encore fixé et qu'il y a mieux à faire que ce que nous faisons.

En ce qui concerne le deuxième groupe (*occlusions post-opératoires immédiates*), il s'agissait toujours également de formes graves : appendice sphacélé ou perforé, collection purulente plus ou moins localisée. Tous les malades ont été drainés. L'aspect clinique est le suivant : la circulation intestinale ne se rétablit pas du tout; peu à peu, le ventre se ballonne et se tend à l'extrême. Sept fois on pratiqua une fistule cæcale avec trois guérisons ; une fois une fistule du grêle avec une guérison ; une fois une fistule spontanée se produisit qui amena aussi une guérison. 16 occlusions post-opératoires immédiates relèvent dans tous les cas de l'iléus paralytique dû à l'infection. C'est pourquoi nous pensons que c'est à la thérapeutique médicale qu'il faut avoir recours : sérum, vaccin, rechloruration. C'est dans

ces cas que la fistule du grêle trouve son indication de choix et peut nous donner d'aussi beaux résultats que ceux des observations IX et XVI.

Les *occlusions secondaires* ont une toute autre allure et relèvent d'une thérapeutique différente. A notre avis, elles comprennent tous les cas qui succèdent à l'intervention, mais dont elles en sont séparées par un laps de temps au cours duquel les fonctions intestinales ont repris leur cours. Le degré de cette reprise des fonctions intestinales et l'importance de l'intervalle temporaire importent peu. Cette catégorie comprend aussi bien les occlusions qui surviennent le troisième, sixième jour que celles que l'on observe au bout de plusieurs mois. Dans notre statistique, 2 surviennent le troisième jour; 6 apparaissent du septième au douzième; 1 au bout de vingt jours; 2 au bout de trois mois. Les causes de l'occlusion furent sept fois des adhérences, coudures ou plicatures; deux fois un abcès, une fois un étranglement interne avec noyau infectieux succédant à une première entéro-anastomose.

C'est dans ces occlusions secondaires, s'établissant précocement, qu'il faut suivre l'évolution de la maladie avec la plus grande attention. Il importe, en effet, de ne pas les confondre avec les « occlusions post-opératoires immédiates » qui sont des occlusions paralytiques infectieuses et non des occlusions mécaniques comme celles-ci. Dans tous les cas, le diagnostic a été fait par la constatation d'un *intervalle libre*, auquel nous attachons la plus grande importance, qui comporte une émission de gaz et de selles, parfois avec déballonnement. Il convient, en outre, de vérifier l'état du Douglas par un toucher rectal qui peut indiquer une collection pelvienne suffisante pour provoquer une occlusion passagère. Mais, en pareil cas, l'attention est attirée par une élévation thermique à peu près constante. On est toujours autorisé à faire une radioscopie qui montre les niveaux liquidiens du grêle et la perméabilité du côlon. En présence d'une de ces occlusions, il convient de faire une *laparotomie médiane*, si possible à l'*anesthésie locale*. Elle seule permet de se rendre compte des lésions. Huit fois sur dix nous avons eu des agglutinations de plusieurs anses. Nous n'avons jamais rencontré *la bride* à l'état isolé. Et c'est pourquoi nous avons préféré, à tous les moyens thérapeutiques, la technique suivante : six fois, sans rien libérer, nous avons fait une entéro-anastomose, le plus souvent au bouton, et nous avons obtenu 6 guérisons. Dans l'observation XXIII, nous avons libéré les adhérences, le résultat fut nul et, malgré une fistulisation successive du cæcum et d'une anse grêle, le malade succomba. On ne peut qu'être frappé par la constance des bons résultats donnés par la méthode indirecte. Une seule réserve est à faire : le malade de l'observation XXV fit une première occlusion seconde traitée par anastomose. Il revint deux mois après sa guérison pour une nouvelle occlusion due à une incarcération sous l'anastomose, compliquée il est vrai d'un foyer purulent secondaire.

Au total, sur 10 occlusions secondaires nous avons 2 morts et 8 guérisons, dont 6 ont été obtenues par l'établissement d'une simple anastomose sans toucher aux lésions. Nous insistons sur ce point, car nos observa-

tions I et II montrent qu'une anastomose complémentaire de manœuvre directe sur la lésion inflammatoire n'a donné aucun succès, pas plus qu'une intervention portant sur le foyer (obs. XXV). La dérivation par anastomose est à la fois beaucoup plus complète qu'une simple fistule et beaucoup moins grave qu'une libération d'un foyer infecté, tout en étant plus efficace que lui.

Il est évident que si l'on trouvait une simple bride isolée, on pourrait se contenter de la sectionner; mais nous n'avons jamais rencontré cette lésion dans sa pureté.

En conclusion, *nous pouvons dire que cette classification nous paraît justifiée, non seulement au point de vue clinique, mais au point de vue thérapeutique. Elle peut sembler schématique. Une occlusion dans les cas que nous envisageons n'est jamais due à une cause unique : l'obstacle mécanique et la paralysie d'origine infectieuse se combinent l'une et l'autre. Toutefois, l'étude de nos observations nous a permis de montrer que l'on pouvait les classer sous ces trois rubriques en se basant sur les signes cliniques et la date d'apparition de l'occlusion par rapport à l'évolution de la crise appendiculaire. Ce diagnostic chronologique nous semble être la clé de la thérapeutique.*

Dilatation aiguë de l'estomac, spontanée, non opératoire. Mort en cinq heures,

par M. **Daniel Ferey** (de Saint-Malo),
ancien interne des Hôpitaux de Paris.

Nous relatons cette observation à titre purement documentaire. Elle vient s'ajouter aux cas déjà publiés ces dernières années de Matry, Auvray, Kummer, Pétridis, Le Filliâtre, Lamare et Larget. De toutes ces observations, elle se distingue par son évolution extrêmement brutale, puisque, la crise ayant débuté à minuit, le malade est mort à 5 heures.

Le 10 janvier 1934, nous examinons à notre consultation un malade soigné depuis plus de deux ans pour un ulcère de l'estomac. Il s'agit d'un homme de trente ans, très robuste, habitué aux travaux de la campagne. Il se plaint de crises abdominales douloureuses, mais qui ne ressemblent que de très loin aux symptômes habituels de l'ulcère de l'estomac. Ces douleurs n'ont pas d'horaire, elles se reproduisent environ tous les mois sans cause apparente, elles sont devenues plus fréquentes depuis le mois de novembre 1933. Elles sont accompagnées de ballonnement abdominal, de gargouillements. Elles durent quelques heures et se terminent par des vomissements, soit surtout par une évacuation abondante de matières et de gaz. Ce malade a été examiné à la radioscopie à Rennes deux fois. En 1932, on aurait trouvé un ulcère de la petite courbure; en 1933, les signes radiologiques d'ulcère auraient disparu pour faire place à une dilatation gastrique importante accompagnée d'atonie.

La dernière crise date du 1er janvier 1934. Il est pris au milieu de la nuit d'une douleur atroce au creux de l'estomac, cette douleur s'étend rapidement jusqu'au-dessous de l'ombilic et irradie de chaque côté de la colonne lombaire.

Il ne peut rester dans son lit, il se lève, s'agite et, n'en pouvant plus, il demande un médecin. Le ventre est très météorisé, il ne vomit pas, mais a des envies incessantes d'aller à la selle. Le médecin fait une piqûre de morphine et d'huile camphrée, il s'apprête à l'envoyer à l'hôpital, quand brusquement une émission abondante de gaz par le rectum et un énorme vomissement de liquide brunâtre améliorent rapidement l'état du malade. Le lendemain, tout était redevenu normal. Cette crise est de beaucoup la plus vive de toutes celles présentées jusque-là.

L'examen pratiqué le 10 janvier ne donne aucun renseignement. Le ventre est plat, les muscles de l'abdomen sont solides, il n'y a aucune localisation douloureuse.

Dans ces conditions, nous demandons au radiologue un examen complet du tube digestif, dont voici le résumé :

Radioscopie de l'estomac (samedi 13 janvier 1934).

Estomac dilaté et ptosé, rejeté sur la droite.

Bords réguliers, excepté dans la région pylorique, au niveau de la petite courbure où il y a une légère déformation. Cette région est sensible à la pression. Les mouvements péristaltiques sont très lents et mous dans les deux tiers supérieurs de l'estomac, *presque nuls* dans la région pylorique.

L'évacuation de l'estomac est très lente et, *huit heures* après l'ingestion du repas opaque, *il en reste encore un quart dans le bas-fond*.

Dimanche, *vingt-quatre heures* après le premier examen, il reste encore un peu de bouillie bismuthée dans le bas-fond de l'estomac. Une grande partie se trouve dans la terminaison de l'intestin grêle et le cæcum.

Lundi, *quarante-huit heures après* le premier examen, la bouillie remplit le cæcum, le côlon ascendant et une petite portion du côlon transverse.

Mardi, *soixante-douze heures* après le premier examen, le repas bismuthé remplit le côlon transverse et seulement la 1re portion du côlon descendant. Grosse poche à air gastrique. Le transit intestinal est très lent, mais paraît régulier.

Le mercredi 17 janvier, il doit passer une fois encore à la radio, quand il meurt d'une dilatation aiguë de l'estomac dans la nuit du 16 au 17, à 5 heures du matin.

Voici les renseignements que j'ai pu obtenir sur les dernières heures de la vie de ce malade.

Très heureux que l'on n'ait pas trouvé d'obstacles sur l'intestin, ayant très faim, car il avait été mis à la diète pendant les quatre jours de l'examen, il fait un repas copieux composé de viande, de choux et d'un plat important de haricots. Il se couche vers 20 heures quand, à minuit, il est pris d'une douleur atroce dans le ventre. Il se lève, arpente de long en large sa chambre, espère que cela ne va pas durer, qu'il s'agit de crises douloureuses auxquelles il est habitué. A 3 heures, il se couche, n'en pouvant plus; ses parents appellent un médecin qui fait une piqûre de morphine et d'huile camphrée. Aucune sédation des douleurs. Une heure après, le médecin revient et trouve un malade souffrant de plus en plus. Il constate une distension énorme généralisée de tout l'abdomen. Une dyspnée très marquée s'est installée, les membres sont froids, violacés, on ne sent plus son pouls; les symptômes alarmants sont apparus avec une rapidité foudroyante. Il est transporté d'urgence à l'hôpital. Nous nous trouvons devant un moribond qui n'a plus de pouls, plus de connaissance, une respiration extrêmement pénible et il meurt quelques minutes après notre arrivée à 5 heures du matin.

A l'autopsie, nous trouvons un estomac énorme, occupant toute la hauteur de l'incision qui va de l'appendice xiphoïde au pubis; il cache entièrement les anses intestinales. Il est blanc, on ne voit pour ainsi dire pas de vaisseaux à sa surface, tellement ils ont été étirés, allongés. Il est mince comme un ballon de baudruche, et, au moment où l'on met la main dans l'abdomen pour essayer de nous rendre compte de son volume, il éclate véritablement, et c'est une inondation dans le péritoine d'un liquide brunâtre, fétide, dans lequel on retrouve tout le repas du soir. Il s'est déchiré sur toute la longueur de la petite courbure, les

parois en sont tellement molles, tellement flasques, que l'on ne peut même pas se rendre un compte exact de la forme, de la situation de l'antre pylorique et du pylore déchiré jusqu'au duodénum. En tout cas, il n'y a aucune trace d'ulcère. Le foie, le pancréas paraissent normaux, seules les anses grêles sont rouges et un peu dilatées. Pas de liquide dans le péritoine.

Que peut-on faire dans un cas aussi aigu? Je ne crois pas qu'un lavage eût pu évacuer non seulement la quantité considérable de liquide contenu dans l'estomac, mais surtout le calibre du tube de Faucher eût été insuffisant pour évacuer l'amas de légumes déglutis sans avoir été mastiqués.

Si j'avais pu arriver à temps, je crois que, me trouvant devant un estomac aussi formidablement distendu, je me serais contenté d'une gastrostomie d'urgence, avec l'espoir de réintervenir dans les jours suivants.

Il est bien difficile de trouver les causes d'une mort aussi rapide. Nous pensons que la douleur extrême, la gêne de la circulation sanguine, la compression du cœur par refoulement du diaphragme ont entraîné une asystolie aiguë.

M. **Proust** : Je voudrais demander à M. Ferey comment était le duodénum.

M. **Ferey** : Il était déchiré jusqu'à la 1re portion. Je n'ai pas pu voir s'il était dilaté ou non.

M. **Proust** : M. Ferey ne pense-t-il pas que, puisque le duodénum s'est déchiré comme une feuille de papier, cela semble indiquer que le duodénum était dilaté? Il est très vraisemblable qu'il s'agissait d'un iléus artério-mésentérique.

M. **Ferey** : C'est probable.

PRÉSENTATIONS DE MALADES

Anévrisme fusiforme de l'artère axillaire. Extirpation. Guérison,

par M. **Pierre Mocquot**.

Je vous présente un homme de soixante-quinze ans, manœuvre, que j'ai opéré le 8 janvier dernier d'un anévrisme de l'artère axillaire droite traité par l'extirpation de la poche et la ligature des deux bouts.

Il avait constaté, il y a environ un an, une grosseur dans l'aisselle droite, mais, n'en souffrant pas, il n'y prêta pas attention. Au début d'octobre, apparurent des troubles divers dans les membres supérieurs, fourmillements, engourdissements, sensation de doigts morts, et de temps en temps impotence, parésie du membre supérieur. Cet homme a cependant continué son travail jusqu'au moment de l'entrée à l'hôpital.

A l'entrée, il présente une tumeur volumineuse qui fait saillie sous la clavicule et repousse la paroi antérieure de l'aisselle ; elle est ovoïde à grand axe obliquement dirigé en bas et en dehors ; elle remplit presque le creux de l'aisselle ; elle est animée de battements et d'expansion et présente un souffle systolique rude.

La main et la partie inférieure de l'avant-bras sont cyanosées et plus froides que les régions correspondantes du côté gauche. Le pouls radial est faiblement perçu.

Trois jours après, la tumeur ne présentait plus ni battements, ni expansion, ni souffle ; elle était plus dure : il s'était manifestement produit une coagulation massive ; le pouls radial n'était plus perçu. L'exploration à l'oscillomètre ne décelait à l'avant-bras aucune oscillation.

A gauche, la tension est de 14-7, l'indice oscillométrique de 2,5.

Dans les jours suivants, les troubles circulatoires augmentèrent, la main droite était presque inerte, refroidie ; le malade en souffrait beaucoup et il y avait des alternatives inquiétantes de pâleur et de cyanose. En outre, la tumeur paraissait augmenter un peu de volume malgré l'absence de battements et de souffle.

Cet homme est syphilitique ; il présente une plaque de leucoplasie à gauche et la réaction de Bordet-Wassermann a été nettement positive.

L'opération a été pratiquée le 8 janvier.

Je fis d'abord, sous anesthésie locale, une incision sus-claviculaire qui me permit de passer une sonde de caoutchouc sous la sous-clavière pour assurer l'hémostase provisoire et de faire une infiltration anesthésique autour des troncs du plexus brachial avec la solution de novocaïne à 1 p. 200.

L'anesthésie ainsi obtenue fut excellente ; à la fin de l'opération, qui fut longue, on fut obligé de donner quelques bouffées de chloroforme, mais, pendant trois quarts d'heure environ, l'analgésie a été parfaite. J'avais seulement fait une traînée d'anesthésique sur la ligne d'incision.

J'ai pratiqué d'abord l'incision de ligature de l'axillaire sous la clavicule, puis une incision oblique sur la face antérieure de l'aisselle, en dedans du sillon delto-pectoral ; j'ai été obligé de prolonger cette incision jusqu'au bord antérieur de l'aisselle et de couper complètement le grand et le petit pectoral.

La dilatation commençait juste sous la clavicule ; je fis d'abord la ligature et la section de l'artère à ce niveau ; puis je procédai à la dissection laborieuse de la poche, je fus conduit presque d'emblée à sacrifier la veine axillaire et j'eus beaucoup de difficulté à ménager les nerfs du plexus ; je fus même, à la partie inférieure, obligé de laisser à leur contact un

fragment de la paroi du sac. Le pôle inférieur de l'anévrisme dépassait même le bord inférieur de l'aisselle ; je reconnus et coupai la scapulaire inférieure oblitérée à son embouchure, et je liai l'artère sur une portion encore dilatée, au-dessus de l'origine des circonflexes.

Je n'avais pas eu à me servir du lien passé sous la sous-clavière, la poche étant entièrement thrombosée. Cependant, les collatérales, notamment l'acromio-thoracique, étaient perméables.

Les suites opératoires furent favorables. Aussitôt après l'opération, la main était pâle et froide, mais, dès le lendemain, la circulation était rétablie, la coloration était bonne et la chaleur revenue ; les mouvements des doigts étaient possibles. La situation n'a cessé depuis de s'améliorer. Actuellement, la main est chaude, un peu moins cependant que l'autre. La motilité et la force sont revenues ; cependant, les mouvements du pouce, en particulier l'extension et l'abduction, sont gênés par la présence d'un noyau scléreux qui paraît développé dans l'adducteur et le premier interosseux dorsal, sorte de myosite scléreuse et rétractile qui est peut-être d'origine ischémique. L'exploration à l'appareil de Pachon au bras nous montre de petites oscillations (une demi-division environ) entre les chiffres 6 et 2.

Voici la pièce : c'est une dilatation fusiforme qui occupe toute la longueur de l'axillaire ; en un point, il y a une perte de substance : la tumeur était à cet endroit si adhérente aux nerfs que j'en ai laissé une partie fusionnée aux troncs nerveux. La poche anévrismale est remplie de caillots récents.

Les circonstances étaient évidemment, malgré l'étendue du sac anévrismal, favorables à l'extirpation, puisque la thrombose de l'anévrisme n'avait pas entraîné de gangrène.

Je n'insiste pas sur le résultat excellent de l'anesthésie du plexus brachial : il m'a permis d'éviter presque complètement à cet homme âgé les inconvénients d'une longue narcose. C'est un fait à retenir.

Mais le véritable but de ma présentation est d'insister sur le résultat donné par l'extirpation de l'anévrisme : je n'étais pas sans inquiétude sur le résultat de cette opération laborieuse, alors qu'il y avait déjà des signes précurseurs de gangrène : or, dès le lendemain, l'amélioration a été manifeste.

A quoi l'attribuer ? Le volume de la tumeur pouvait-il être un obstacle mécanique au rétablissement de la circulation collatérale ? J'en doute et j'incline à penser que l'amélioration est due plutôt, selon la conception de Leriche, à la résection de l'artère et du sympathique péri-artériel altéré. Mon maître Delbet avait, en faveur de l'extirpation, argué de l'englobement, de l'enserrement des troncs nerveux dans le tissu d'inflammation chronique qui se développe autour de l'anévrisme. Le sympathique péri-artériel est certainement le premier à en souffrir et c'est là, à mon avis, un argument à donner en faveur de l'extirpation des anévrismes.

Étranglement du ligament rond du foie,

par MM. **P. Moure** et **Barraya.**

Nous avons l'honneur de vous présenter les coupes histologiques d'un ligament rond du foie dont l'étranglement dans un orifice de la ligne blanche a provoqué les signes classiques de l'étranglement herniaire. Le diagnostic clinique était celui d'épiplocèle étranglée. L'intervention a

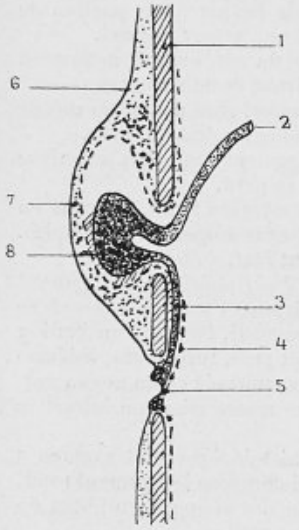

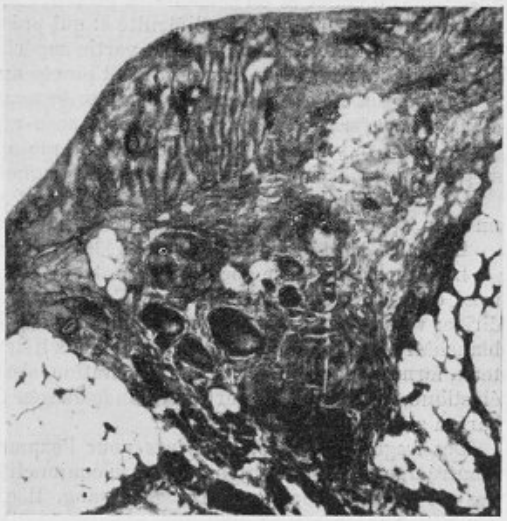

Fig. 1. Fig. 2.

Fig. 1. — Coupe médiane sagittale de la région ombilicale.
1, Ligne blanche ; 2, ligament rond, sectionné à son extrémité hépatique ; 3, ligament rond, accolé à la ligne blanche ; 4, péritoine ; 5, ombilic ; 6, sac herniaire ; 7, téguments ; 8, ligament rond étranglé. La coupe histologique porte en ce point.

Fig. 2. — Coupe portant sur la partie étranglée du ligament rond (grossiss. 50/1). Les coupes du ligament rond étranglé montrent la distension des veines qui sont gorgées de sang et thrombosées.

montré que l'épiploon était absolument normal et que les lésions de stase et d'infarctus portaient exclusivement sur le ligament rond coudé et hypertrophié dans la paroi du sac.

Observation. — Un homme de trente-sept ans entre à l'hôpital Saint-Louis, le 2 décembre 1933, pour une tuméfaction douloureuse de la région épigastrique.

L'examen révèle, immédiatement au-dessus de l'ombilic, une tuméfaction allongée dans le sens vertical. Elle mesure 6 centimètres sur 8 environ, elle est bien limitée, n'adhère pas à la peau et présente à sa partie profonde un pédicule. Elle est tendue et douloureuse, surtout au niveau de son collet et à la partie inférieure de celui-ci, au voisinage de l'ombilic.

Cette tumeur est apparue il y a trois ans à la suite d'un effort et a depuis augmenté progressivement de volume.

Réductible depuis son apparition, elle est devenue brusquement irréductible trois jours avant l'entrée à l'hôpital. Quelques vomissements bilieux se sont produits au début ; mais il n'y a eu aucun arrêt des matières ni des gaz.

Le foie est légèrement ptosé, débordant de deux travers de doigt le bord inférieur du gril costal. Devant ce tableau clinique, on porte le diagnostic d'épiplocèle étranglée qui commande une intervention.

On la pratique le 3 décembre, sous anesthésie loco-régionale à la novocaïne.

Par une incision verticale, on découvre, puis on dissèque le sac dont on isole le collet qui s'enfonce dans un orifice de la ligne blanche à deux travers de doigt au-dessus de l'ombilic. On ouvre le péritoine sur la ligne médiane au-dessus du collet et on constate la présence dans la hernie d'une portion de l'épiploon qui se réduit sans difficulté et qui présente un aspect normal.

En fendant alors le collet et la partie supérieure du sac, on voit nettement l'extrémité inférieure du ligament rond pincée au niveau de la stricture.

Le ligament est œdémateux et violacé, présentant l'aspect d'un nodule du volume d'une noix et formant une sorte de bouchon endo-sacculaire au delà du collet.

On lie et on sectionne l'extrémité hépatique du ligament rond puis on enlève sa partie périphérique avec le sac au fond duquel il se perd.

Suture verticale, à points séparés au catgut à résorption lente, prenant en un plan aponévrose et péritoine. Crins sur la peau. Suites opératoires simples.

Le malade a été revu le 9 janvier 1934 en excellent état.

L'examen de la pièce opératoire montre l'extrémité périphérique du ligament rond et le sac doublé d'un lipome. En suivant le ligament rond, on le voit se diriger vers le sac. Jusqu'au collet, il est d'aspect normal, formant un cordon blanchâtre, puis immédiatement au-dessous il devient gros, turgescent, œdémateux, formant une boucle qui, par infiltration, s'est transformée en un noyau dur, élastique, qui remplit la partie profonde du sac. Cette masse laisse un interstice par où s'était introduit l'épiploon.

Des fragments ont été prélevés pour l'examen histologique. Cet examen a montré une congestion intense du tissu conjonctif qui compose le ligament rond. Les veines sont dilatées, gorgées de sang. Il existe des signes manifestes de congestion intense avec diapédèse et extravasation sanguine.

Cette observation démontre donc le rôle que peut jouer le pincement du ligament rond du foie dans une hernie épigastrique.

Cette hernie contenait un fragment d'épiploon, mais celui-ci ne présentait aucun signe d'étranglement alors que les lésions de congestion et de stase siégeaient exclusivement sur l'extrémité périphérique du ligament rond qui s'était coudé et étranglé au niveau du collet du sac.

VOTE SUR LA DEMANDE D'HONORARIAT DE M. MOUCHET

M. Mouchet est nommé membre honoraire par 65 voix et 2 bulletins blancs.

Le Secrétaire annuel, J. BERGER.

Paris. — A. MARETHEUX et L. PAOTAT, imp., 1, rue Cassette.

BULLETINS ET MÉMOIRES

DE LA SOCIÉTÉ NATIONALE DE CHIRURGIE



Séance du 21 Février 1934.

Présidence de M. Georges LABEY, *président.*

PREMIÈRE SÉANCE

PROCÈS-VERBAL

La rédaction du procès-verbal de la précédente séance est mise aux voix et adoptée.

CORRESPONDANCE

La correspondance comprend :

1° Les journaux et publications périodiques de la semaine.

2° Des lettres de MM. CHASTENET DE GÉRY, MARTIN, ROUX-BERGER s'excusant de ne pouvoir assister à la séance.

3° Une lettre de M. D'ALLAINES sollicitant un congé pendant la durée de son cours à la Faculté.

4° Une lettre de M. Georges CARAYANNOPOULOS (Athènes) posant sa candidature au titre de membre correspondant étranger.

5° Un travail de M. Joseph FIÉVEZ (Malô-les-Bains), intitulé : *Torsion supravaginale du cordon spermatique (bistournage accidentel) sans inversion testiculaire. Détorsion opératoire à la vingtième heure. Guérison.*

M. MOULONGUET, rapporteur.

6° Un travail de M. Marcel Arnaud (Marseille), intitulé : *A propos d'un kyste hydatique du rachis (Etude clinique opératoire, anatomique et histologique d'une compression médullaire grave par hydatides de l'espace épidural)*.

M. Picot, rapporteur.

A PROPOS DE LA CORRESPONDANCE

M. **Fredet** : Notre collègue, le professeur Forgue, dont l'ardeur au travail ne se ralentit pas, m'a chargé de remettre à la Société un exemplaire de son *Précis d'anesthésie chirurgicale*, paru depuis peu.

Permettez-moi d'attirer votre attention sur cet ouvrage plein d'originalité. Il résume l'expérience acquise pendant près de cinquante ans, par un chirurgien doublé d'un physiologiste. Vous retrouverez dans ce livre la clarté d'exposition, la netteté, l'élégance de style qui font le charme des ouvrages de M. Forgue.

NÉCROLOGIE

Allocution de M. le Président.

Mes chers Collègues,

La Belgique est en deuil : elle vient de perdre, en la personne de S. M. Albert Ier, un souverain qu'elle aimait et vénérait du plus profond de son être et pour lequel la France avait, en même temps qu'une très respectueuse admiration, une reconnaissance inaltérable.

N'est-ce pas grâce à la décision rapide, conforme à sa conception de l'honneur et de la loyauté du « Roi-Chevalier » en même temps qu'à son héroïque courage, que nous avons pu, aux heures douloureuses d'août 1914, arrêter l'invasion qui menaçait notre pays tout entier?

La Société nationale de Chirurgie s'associe au deuil de nos amis belges.

Beaucoup d'entre nous, Messieurs, comptent, parmi les membres du Corps médical belge, des amitiés solides.

Plusieurs d'entre nous ont vu, pendant la Grande Guerre, l'Infirmière Royale se consacrer, avec un dévouement et une charité sans bornes, à soulager les souffrances des blessés à l'Hôpital de la Panne.

Nous nous associons à la douleur de S. M. la Reine Élisabeth, de la

famille royale, du Corps médical, de la Nation Belge tout entière, et très respectueusement nous nous inclinons devant elle.

Messieurs, je vous propose de lever la séance en signe de deuil.

La séance est levée en signe de deuil.

DEUXIÈME SÉANCE

A PROPOS DU PROCÈS-VERBAL

A propos des péritonites biliaires.

par M. P. Brocq.

Je n'avais pas pris la parole dans la discussion sur la pathogénie des péritonites biliaires, parce que je ne possédais aucun fait nouveau capable d'éclairer la question.

Néanmoins, à la demande de mon ami Moulonguet, je dirai mon opinion sur la valeur des hypothèses qui ont été formulées.

Trois groupes d'éléments ont été apportés dans la discussion :

1° La constatation de lésions pariétales de la vésicule, nécrose ou perforation.

2° La constatation de microbes (colibacilles, entérocoques en particulier) dans la bile vésiculaire ou dans l'épanchement péritonéal.

3° La constatation de ferments protéolytiques ou saponifiants dans le contenu vésiculaire ou dans l'épanchement péritonéal, avec parfois stéatonécrose péritonéale.

Moulonguet estime que la nécrose vésiculaire est d'origine microbienne et qu'elle est capable d'expliquer, dans la majorité des cas, tous les phénomènes observés : filtration de bile, présence dans le péritoine de liquide à pouvoir protéolytique et saponifiant, présence de cyto-stéatonécrose, sans qu'il soit nécessaire de faire intervenir un reflux, bien problématique, du suc pancréatique dans la vésicule.

Je crois qu'il a raison. Je crois, avec lui, que la théorie du reflux, séduisante en elle-même, admissible lorsqu'il y a un obstacle bien net au niveau de l'ampoule de Vater, calcul par exemple, je crois que cette interdépendance du pancréas et de la vésicule n'est nullement prouvée par les expériences et les constatations opératoires publiées jusqu'ici. J'ai cru comprendre que c'était aussi, mis à part quelques faits, l'opinion de notre maître M. Lenormant.

Comme l'a fort bien dit Moulonguet, l'infection est à l'origine de la nécrose.

Une fois la nécrose réalisée, la paroi devient perméable et laisse filtrer de la bile.

Si l'épanchement bilieux possède parfois un pouvoir sur les albuminoïdes, c'est parce qu'il contient des ferments protéolytiques qui peuvent naître dans les tissus nécrosés, dans les microbes, dans le sang.

L'épanchement bilieux manifeste aussi, dans certains cas, une action saponifiante pour des raisons analogues : les ferments lipasiques sont sécrétés par les mêmes éléments que les ferments protéolytiques. En outre, l'action de ces ferments lipasiques est renforcée par la bile.

Actuellement, il semble permis de dire que ni les ferments protéolytiques, ni les ferments saponifiants, ni par conséquent la stéatonécrose autour de la vésicule ne contresignent la présence de suc pancréatique dans l'épanchement péritonéal.

La question est autrement complexe.

On a cherché, depuis quelques années, à distinguer par de délicates épreuves de laboratoires, la trypsine et la lipase pancréatique des ferments analogues, mais d'origine différente. En particulier, on croit pouvoir reconnaître la lipase pancréatique, parce qu'elle résiste à l'action de l'atoxyl, tandis que ce corps détruit les autres lipases.

Or, dans les observations expérimentales ou cliniques qui ont été publiées jusqu'ici, je ne pense pas que cette distinction ait été tentée; de ce fait, ces documents perdent une grande partie de leur valeur.

A mon avis, de ce qui a été dit sur la pathogénie de la péritonite biliaire, il reste jusqu'ici des éléments indiscutables, les phénomènes de nécrose de la paroi vésiculaire, la présence d'agents microbiens, la présence de ferments protéolytiques et saponifiants dont l'origine n'est pas établie.

Tout le reste est actuellement pure hypothèse.

RAPPORTS

Fausse tumeur gastrique, en réalité granulome de corps étranger dans la sous-muqueuse de l'estomac,

par M. **Duroselle** (d'Angoulême).

Rapport de M. Moulonguet.

M. Duroselle nous envoie une observation tout à fait intéressante, mais dont je ne pourrai vous parler que très brièvement parce que je n'en ai trouvé aucune autre comparable dans la littérature. Est-ce que véritablement cette lésion est rarissime? Est-ce que l'attention n'ayant pas été attirée

sur elle, elle a manqué d'être reconnue? Je serais très heureux si la publication de cette observation de Duroselle vous rappelait des cas semblables dont nous serions heureusement instruits.

En deux mots, il s'agit d'une petite tuméfaction pariétale gastrique, enlevée comme tumeur par une gastro-pylorectomie et qui, à l'examen microscopique, s'est montrée être un granulome inflammatoire au milieu duquel existe un fragment hétérogène, d'origine alimentaire assurément, mais dont la nature exacte n'a pas pu être déterminée.

Voici l'histoire clinique :

B... (L.), quarante ans, bien portant jusqu'au 1er juillet 1930, date à laquelle il fait une chute, contusion lombaire, et il commence à souffrir dans la région épigastrique.

Les douleurs sont capricieuses, survenant à n'importe quel moment, et ne paraissent pas réglées par les repas. Elles surviennent par crises, tous les quinze jours environ ; ces crises durent sept à huit jours mais le malade ne souffre que quelques heures dans la journée.

Elles s'accompagnent de vomissements.

Dans le courant de 1931, elles deviennent de plus en plus violentes et fréquentes et il y aurait eu hématémèse.

Au début de janvier 1932, il entre à l'hôpital dans un service de médecine pour une hématémèse d'abondance moyenne. La recherche du sang dans les selles est positive au moment des crises douloureuses. La réaction de Bordet-Wassermann est positive, mais un traitement spécifique ne donne pas d'amélioration.



Fig. 1. — Aspect schématique de la pièce opératoire. Sur la face antérieure, la fausse tumeur en forme d'amande est logée dans l'épaisseur des tuniques gastriques intactes.

La radioscopie ne montre pas de signes d'ulcère, pas de sténose du pylore.

Opération le 8 avril 1932 : Anesthésie éther. Médiane sus-ombilicale, estomac de volume normal. La palpation permet de sentir dans l'antre pylorique une tumeur ronde, aplatie, légèrement creusée en cupule en son centre et semblant enchâssée dans l'épaisseur de la paroi gastrique antérieure. Elle est un peu mobile entre les plans de la paroi, elle est limitée à sa périphérie par un bourrelet circulaire, dur. A son niveau, la surface de l'estomac a conservé son aspect normal en sorte que la musculeuse et la séreuse ne paraissent pas intéressées. Gastro-pylorectomie enlevant toute la portion horizontale et la 1re portion du duodénum. Rétablissement de la continuité du tube digestif par un Finsterer.

Suites opératoires normales. Sort de l'hôpital au bout de trois semaines.

Revu le 7 juin 1932. A continué de souffrir de la région épigastrique, mais surtout de la région lombaire ; ces douleurs n'ont pas de rapport avec l'alimentation, pas de vomissements.

Revu ensuite à plusieurs reprises, amélioration, a pu reprendre son travail de peintre en bâtiments.

En bon état actuellement, avril 1933.

Examen macroscopique de la pièce : L'estomac ouvert, la tumeur forme une saillie en verre de montre qui soulève légèrement la muqueuse ; à ce niveau celle-ci présente quelques petites érosions superficielles. Le reste de la muqueuse

est normal. La tumeur étant sectionnée en son milieu, elle apparaît comme une pastille de 2 cent. 1/2 de diamètre environ sur 3 à 4 centimètres d'épaisseur, elle est ronde en forme de disque, de couleur gris jaune, ferme, homogène, semblant développée entre muqueuse et musculeuse, elle n'adhère pas du tout à la musculeuse, très légèrement à la muqueuse.

L'examen histologique confirme la situation topographique de la lésion, au-dessous d'une muqueuse intacte. Il s'agit d'une néoformation bien limitée et qui tranche nettement sur l'architecture normale de la paroi gastrique. Elle est constituée par un tissu conjonctif fibrillaire œdémateux, au milieu duquel se voient quelques nodules lymphoïdes et des faisceaux de fibres musculaires appar-

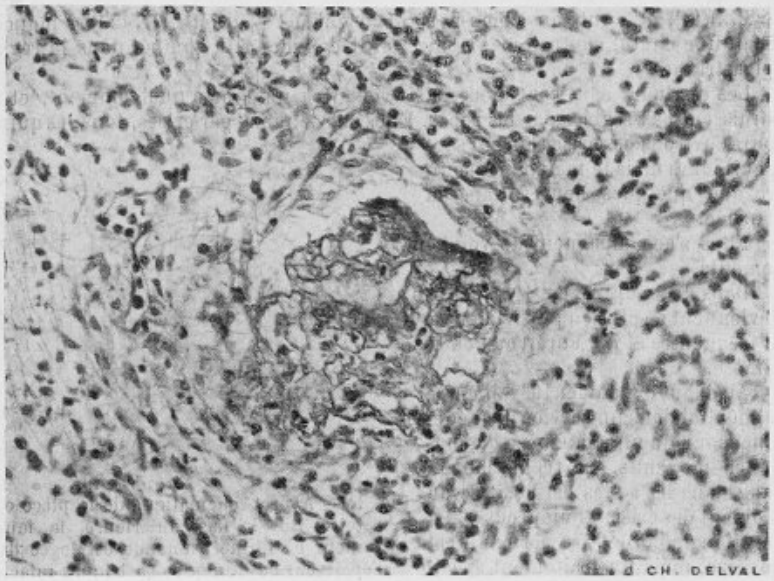

FIG. 2. — Aspect microscopique du granulome de corps étranger. Le corps étranger, de structure alvéolaire, est pénétré par les éléments cellulaires de l'organisme. Le granulome œdémateux est extrêmement riche en leucocytes éosinophiles.

tenant à la couche superficielle de la musculeuse, dissociée par les éléments néoformés.

Ceux-ci ne présentent aucun caractère de malignité : c'est un *granulome chronique*, richement vascularisé et dans lequel se remarque une abondance extraordinaire de leucocytes éosinophiles, soit le tiers des cellules constituant ce tissu (exactement 30 p. 100 sur une numération de 400 cellules).

Enfin, en un point de tumeur, existe une formation hétérogène assez volumineuse pour être retrouvée sur plusieurs coupes en série. C'est un organisme cloisonné, dans les alvéoles duquel pénètrent des cellules géantes et des macrophages, indice de la réaction de défense des tissus. Ce *corps étranger* est manifestement la cause et la raison formative du granulome chronique. Quelle est sa nature ? M. Langeron qui a eu l'amabilité d'examiner nos préparations dit que ce n'est pas un parasite animal dont il n'a ni la structure, ni l'organisation ; ce n'est pas non plus un débris végétal malgré son aspect alvéolaire, parce qu'il n'est pas biréfringent. M. Langeron nous a suggéré que ce pourrait être un débris d'éponge, mais sans que rien permette de l'affirmer.

La conclusion ferme de l'examen histologique est que nous sommes en présence d'un granulome chronique autour d'un corps étranger d'origine digestive, qu'il ne s'agit pas d'une tumeur gastrique, mais d'une fausse tumeur.

Au point de vue clinique, il faut retenir l'évolution relativement longue s'étendant sur près de deux ans, les phénomènes douloureux épigastriques très vifs, mais capricieux et non rythmés par les repas, enfin l'hémorragie digestive. Les observations futures confirmeront-elles la valeur de ce groupement de symptômes dans les fausses tumeurs gastriques?

Au point de vue opératoire, Duroselle a fait une opération large puisqu'il pensait à une néoplasie. Les suites en ont été très favorables.

De mes recherches dans la littérature au sujet de cas semblables, je ne rapporte rien ou presque rien, en sorte que je suis embarrassé pour parler de ce fait et pour le classer correctement.

Malgré l'impossibilité où nous avons été, M. Langeron et moi, d'identifier le corps étranger de la paroi gastrique, il est certain qu'il a pénétré là par la voie digestive. Comment s'est-il logé sous la muqueuse gastrique? Est-ce là un débris de quelque parasite capable de pénétration active? M. Langeron le nie. Est-ce un fragment alimentaire qui a pénétré à la faveur d'une érosion de la muqueuse, ou parce qu'étant lui-même traumatisant? C'est le plus probable. Et autour de ce fragment retenu une réaction inflammatoire chronique avec œdème s'est constituée de façon permanente, créant la fausse tumeur.

Il semble que pareil accident devrait arriver assez souvent, spécialement aux dépens de corps alimentaires piquants, arête, fragment d'os. En fait, l'éventualité n'a pas été retenue par les auteurs que j'ai consultés. En pathologie vétérinaire, une lésion est fréquente, mais bien différente puisqu'il s'agit d'un parasite : ce sont les œstres gastrophiles dont les œufs pénètrent dans la paroi gastrique du cheval et autour desquels se forment des réactions tissulaires inflammatoires plus ou moins aiguës.

En pathologie humaine, deux ordres de faits sont à retenir : les inclusions intrapariétales hétérogènes en cas d'ulcère gastrique et les phlegmons chroniques de l'estomac.

Des corps étrangers intrapariétaux en cas d'ulcus gastrique, une belle observation est celle de Bensaude et Cain (*Archives des Maladies de l'appareil digestif*, t. XVIII, n° 3, mars 1928). Elle se rapporte à un ulcère calleux pénétrant, formant une volumineuse tumeur, qui fut suspectée être un cancer. L'examen histologique montra au sein des tissus néoformés des débris végétaux dissociés, évidemment la cause de la volumineuse tuméfaction pseudo-tumorale. Bensaude et Cain admettent, pour l'interprétation de ce cas, que l'ulcère gastrique est la lésion primitive, compliquée secondairement de la pénétration de débris alimentaires. Ils repoussent comme invraisemblable l'hypothèse de la pénétration traumatique des débris ayant été ensuite le point de départ d'un ulcus. Il n'y a donc pas d'homologie entre leur observation et celle de Duroselle où la muqueuse est sinon intacte, puisque le chirurgien y voit de petites érosions superficielles, au

moins indemne de véritable ulcère. L'observation de Duroselle ne peut pas être rangée avec les exemples des complications de l'ulcus gastrique. C'est tout autre chose.

Le chapitre des phlegmons est en voie d'enrichissement rapide. De nombreuses observations ont été publiées ces dernières années, mais il apparaît qu'elles ne sont pas toutes comparables. A côté du phlegmon suppuré, primitif ou secondaire à une lésion primitive de l'estomac, il existe des phlegmons chroniques qui ne sont peut-être pas très loin de la lésion que nous étudions.

A la vérité, aucune des observations que j'ai consultées n'attribue la lésion à la présence d'un corps étranger, mais n'est-ce pas à un hasard heureux que j'ai dû de découvrir celui-ci sur la pièce de Duroselle?

Un très intéressant article de Diez (*Prensa medica argentina*, 10 décembre 1931) se rapporte, semble-t-il, à des lésions assez voisines de celle-ci. Discutant de leur dénomination, Diez adopte le nom de tumeur inflammatoire primitive de l'estomac. Ce sont de fausses tumeurs gastriques, occupant surtout le fundus, près de la grande courbure, à limites nettes. Leur volume est variable, depuis le pouce jusqu'à une tête de fœtus. La paroi gastrique infiltrée par cette tuméfaction est très épaisse et rigide. A l'ouverture de l'estomac, la muqueuse est tantôt intacte, tantôt ulcéreuse. Pour l'aspect histologique Diez emploie, comme nous, le terme de granulome. Il croit que ces tumeurs inflammatoires de l'estomac sont le stade prolongé, évolution vers la guérison d'une gastrite phlegmoneuse. En effet, il retrouve dans les antécédents une phase initiale aiguë, après laquelle apparaît la tumeur gastrique perceptible cliniquement.

Ce n'est pas là l'histoire du malade de Duroselle. Aussi bien les observations rassemblées par Diez au nombre de 18 ne sont-elles pas semblables à tous points de vue à celle que je vous apporte. Son travail m'a paru cependant digne de vous être signalé parce qu'au moins, en ce qui concerne les indications opératoires, il pose le même problème : c'est la découverte par le chirurgien d'une tumeur gastrique, au sujet de laquelle il faut prendre une décision immédiate. Dans beaucoup d'observations l'opérateur a fait une gastrectomie, ainsi Duroselle, dans l'impossibilité où il était de reconnaître la nature de la tuméfaction. Il est assurément utile qu'il soit désormais averti de l'existence de ces fausses tumeurs : cela pourrait modifier la conduite opératoire.

De même qu'en présence d'une tumeur bénigne de l'estomac on peut, par l'inspection de la muqueuse intacte, écarter le diagnostic du cancer, de même ces granulomes gastriques laissent la muqueuse indemne et par là l'opérateur pourrait opter pour une exérèse plus limitée que la gastrectomie.

N'y a-t-il pas d'ailleurs des relations entre les granulomes gastriques et certaines lésions rangées sous le nom de tumeurs bénignes, dites fibromatoses gastriques, myxofibromes gastriques, etc., dont l'examen histologique, quand il est apporté en détail, laisse un doute sur leur nature vraiment néoplasique? Les travaux de Thomson et Graham (*Annals of Surgery*,

t. LVIII, n° 1, juillet 1915), de Kirby Dwight (*Annals of Surgery*, t. LXXXV, n° 5, mai 1927) permettent de le penser.

Je m'excuse si ce rapport contient plus de points d'interrogation qu'il n'est désirable, mais c'est un fait exceptionnel que Duroselle nous a envoyé et propose à nos recherches. Je vous demande de l'en remercier.

La styloïdite radiale et la tuberculite de Gerdy,

par M. **Jean Veyrassat** (de Genève).

Rapport de M. Albert Mouchet.

Dans la séance du 24 mai 1933, je vous ai présenté un cas de styloïdite cubitale chez une joueuse de tennis, caractérisé cliniquement par des douleurs au niveau de l'apophyse styloïde du cubitus, et anatomiquement par un aspect épineux spécial du sommet de cette apophyse, visible à la radiographie.

Ce sont des faits analogues, mais sans modification anatomique visible à la radiographie, que M. Jean Veyrassat, professeur de Chirurgie à la Faculté de Genève, nous a adressés : une styloïdite radiale et une tuberculite de Gerdy.

I. Styloïdite radiale. — Ce syndrome a été observé chez une femme de quarante ans qui, dès l'âge de quatorze ans, a toujours exercé la profession de couturière sans avoir jamais éprouvé de fatigue des doigts ou de la main.

Cette femme jouit d'une excellente santé, elle est bien réglée, elle n'a jamais eu de pertes entre ses règles. Un peu nerveuse, elle se plaint parfois de troubles digestifs légers marqués par de la pesanteur d'estomac et de la constipation, mais tous ces malaises ont disparu depuis plusieurs années.

En 1931, subissant diverses effets de la crise, n'ayant plus de travail sur les fines lingeries qu'elle cousait habituellement, elle a dû accepter de coudre des tuniques et des capotes militaires en drap épais. Pour effectuer ce travail auquel elle n'était pas accoutumée, elle a été obligée de se servir d'une assez forte aiguille et de faire des efforts inusités pour perforer ces étoffes grossières. Au bout de quelques jours de cet exercice, son poignet droit a commencé à lui faire mal et elle a été obligée de renoncer à cette occupation qui, quelques essais qu'elle ait faits de la reprendre, exaspérait son état douloureux.

M. Veyrassat la voit le 22 mars 1932. La région styloïdienne radiale droite fait sur le bord externe du poignet une saillie un peu plus marquée qu'à gauche. La peau n'est pas rouge. La pression exercée sur la partie antéro-externe du style radial est douloureuse. Les mouvements de supination de la main, exécutés comme ceux qu'il faut faire pour coudre, provoquent au même point de la douleur.

La *radiographie* ne révèle rien d'anormal. Les clichés des deux poignets montrent des images identiques.

L'état général paraît excellent. Toutes les articulations sont normales. Rien au cœur, ni aux poumons. Ni albumine, ni sucre dans les urines.

Diagnostic : *Styloïdite radiale* par surmenage des insertions des fibres du ligament radio-carpien antérieur.

M. Veyrassat a eu l'occasion d'observer le même syndrome chez deux autres couturières.

II. Tuberculite de Gerdy. — Je laisse la parole à M. Veyrassat.

Il s'agit d'un jeune homme de vingt-quatre ans qui souffre du genou droit depuis cinq mois. Son médecin croit à une lésion du ménisque externe et me le présente pour avoir mon avis. Ce jeune homme est de bonne santé, très bien constitué, grand joueur de foot-ball. Il m'explique qu'il s'est entraîné spécialement à « shooter », c'est-à-dire, pour les non-initiés aux termes techniques, à lancer le ballon d'un coup de pied. Il précise que, pour « shooter » convenablement, il faut projeter le ballon par un coup de pied donné en position de rotation interne. Autrement dit, il faut taper le ballon non pas de la pointe, mais du bord externe du pied, condition *sine qua non* pour que le ballon soit projeté dans la bonne direction.

Or, la douleur de son genou droit est telle qu'elle s'exaspère tout particulièrement quand il s'adonne à cet exercice auquel il a dû renoncer.

A l'examen, le genou ne présente aucune modification apparente. Peau normale. Pas trace d'épanchement. La pression permet de repérer un point douloureux situé exclusivement sur le tubercule de Gerdy qui paraît un peu plus saillant que le gauche. Dès qu'on lui fait mettre le pied en adduction et en rotation interne, et que dans cette position on lui demande d'étendre un peu brusquement la jambe, la douleur se produit exactement sur les insertions du jambier antérieur qui, comme on le sait, est rotateur en dedans et adducteur. Radiographies négatives.

La marche rapide lui fait mal au même endroit. S'il reste au repos, l'algie s'atténue et disparaît presque complètement. Elle ne l'empêche pas de dormir. Bref, tous les caractères de ce symptôme douloureux me font immédiatement penser à une irritation du tubercule de Gerdy semblable à celle qu'on a si bien décrite sur l'épicondyle des joueurs de tennis.

Je conseille, outre l'abandon des shoots et du foot-ball, une révulsion un peu énergique. Deux séances de pointes de feu amenèrent une sédation des phénomènes douloureux et permirent de marcher sans ressentir aucun mal. Seuls, les mouvements de torsion du pied et de la jambe en dedans sont restés douloureux.

J'ai revu ce malade le 10 juillet 1933. Il va bien, mais, dès qu'il essaie de tordre le pied en dedans et d'étendre la jambe dans cette position, il sent sa douleur. Il a cessé de jouer au foot-ball.

Plusieurs foot-ballers m'ont déclaré connaître des cas exactement superposables à celui-ci.

De même qu'il y a un « tennis-arm », une épicondylite, il existe un « foot-ballknie. »

La tuberculalgie de Gerdy me semble donc constituer une entité clinique nette qu'on peut classer dans le cadre plus général des apophysalgies par surmenage des tendons ou des ligaments.

M. Veyrassat fait remarquer que ces états douloureux observés à l'épicondyle huméral, à la styloïde radiale ou cubitale, au tubercule de Gerdy, se produisent à des saillies osseuses servant de points d'insertion à des fibres ligamenteuses ou tendineuses à direction divergente.

Ces insertions peuvent ainsi, en étant tiraillées en sens contraire, amener de petits arrachements osseux.

C'est ainsi qu'une extension violente de l'avant-bras avec une supination brusque amène une épicondylite; une extension de la main avec

supination, une styloïdite radiale. Enfin, une extension brusque de la jambe avec rotation interne du pied entraîne une tuberculite de Gerdy (action combinée du fascia lata et du jambier antérieur).

M. Veyrassat croit que l'état congestif qui accompagne la croissance des os peut être une cause favorisante et rappelle à ce propos l'exemple de l'apophyse tibiale antérieure[1]. Je suis volontiers de son avis, car je connais un cas de *tuberculite de Gerdy* qui n'est pas dû au foot-ball et où des phénomènes congestifs de croissance ont dû intervenir.

Dans mon adolescence, j'ai souffert à plusieurs reprises, sans avoir reçu de coup à ce niveau et sans y attacher autrement d'importance, de mon tubercule de Gerdy du côté droit. Est-ce à la course que je pratiquais avec assez de ferveur qu'étaient dus ces phénomènes douloureux? Peut-être ; ce n'était pas certainement le foot-ball qui pouvait être en cause. Mon tubercule de Gerdy droit est resté un peu plus gros que le gauche.

M. Veyrassat a observé pareillement, nous dit-il, des *coracoïdites*, dues certainement à un surmenage musculaire ; M. Julliard vient d'en présenter quelques cas à la Société médicale de Genève, en juin dernier, et de publier un mémoire sur la « Coracoïdite », dans la *Revue belge de Pathologie et de Physiologie du Travail* (n° 3, décembre 1933, p. 105 à 110).

Incidemment, à propos de l'épicondylite aujourd'hui bien connue, M. Veyrassat rappelle l'hypothèse soutenue, en 1921, par Villard, à la Société de Chirurgie de Lyon, d'après laquelle il s'agirait du développement anormal d'une bourse séreuse au-dessous des insertions musculaires épicondyliennes. M. Veyrassat, qui a opéré deux épicondylites rebelles, n'a pas trouvé de bourse séreuse.

J'ai vu plusieurs cas d'épicondylite, je n'ai pas eu l'occasion de les opérer, mais en faisant des radiographies en série de ces malades j'ai trouvé, dans tous les cas un peu prolongés, des ossifications soit au niveau de l'épicondyle même, soit en dehors de lui sous forme d'ombres plus ou moins diffuses, dans les muscles épicondyliens (processus semblable à l'ossification paracondylienne interne de Pellegrini-Stieda, bien étudiée par Petrignani dans sa thèse de Paris, 1930). C'est de cette façon, je crois, et non par l'hypothèse de la bourse séreuse qu'il faut interpréter l'épicondylite.

Pour en revenir aux faits observés par M. Veyrassat, au tubercule de Gerdy et à la styloïde radiale, on pourrait être tenté de croire que, si ce chirurgien *n'a pas observé à la radiographie de modification des éminences osseuses*, c'est vraisemblablement parce qu'il n'a pas fait de radiographies en série. Je vous rappelle que ma jeune tennis-woman à la « styloïdite cubitale » avait cette apophyse d'apparence épineuse (petits arrachements osseux répétés).

Toutefois, on ne peut rien affirmer à cet égard : je viens d'observer *deux faits de styloïdite radiale*, comparables à ceux de M. Veyrassat, dans

1. Voir, à ce propos, Albert Mouchet, *Le Sud médical et chirurgical*, 15 juin 1932, et Perrot (de Genève), *Revue d'Orthopédie*, septembre 1933, p. 497.

lesquels la radiographie n'a pas permis de noter la moindre modification d'aspect ou de structure du squelette.

L'un de ces cas concerne une femme de cinquante-cinq ans, exempte de toute tare rhumatismale qui, à la suite de surmenage de son poignet droit, a souffert tellement de son apophyse styloïde du radius droit que j'ai dû immobiliser le poignet pendant un mois et demi dans un appareil plâtré. Il y a deux mois et demi que cet appareil a été enlevé ; la malade ne souffre plus, elle a une mobilité normale de son poignet. A aucun moment, elle n'a présenté aucune modification du squelette à la radiographie.

Le second cas est celui d'une femme de quarante-cinq ans, qui a été prise de douleurs à l'apophyse radiale droite, à la suite d'exercices prolongés de piano. Le repos et la radiothérapie ont guéri la malade. Dans ce cas aussi, la radiographie n'a rien montré au niveau du squelette.

Dans tous ces cas, ainsi que le recommande M. Veyrassat, le repos, les compresses chaudes, la diathermie, au besoin la révulsion, la radiothérapie, suffiront à guérir le malade. Je me suis bien trouvé, dans une de mes observations, de l'immobilisation plâtrée. Le massage doit être interdit ; je crois qu'il ne fait qu'aggraver les douleurs.

Peut-être pourrait-on recourir aux injections locales de novocaïne. Et, dans les cas tant soit peu rebelles, on est autorisé à suivre le conseil de M. Veyrassat, qui prescrit une intervention opératoire directe sur les apophyses douloureuses.

Je vous propose, Messieurs, de remercier M. Veyrassat de nous avoir adressé ses deux observations auxquelles il a ajouté des considérations intéressantes et de les publier dans nos Bulletins.

COMMUNICATIONS

Effets des diverses sympathectomies sur la sudation,

par MM. **R. Leriche** et **G. Arnulf.**

Le sympathique est le nerf de la sudation. Il est donc intéressant de rechercher, chez l'homme, ce que devient la sécrétion sudorale après les diverses sympathectomies.

Cette étude n'a été faite jusqu'ici, de façon un peu systématique, que par Gino-Pieri.

Nos recherches, poursuivies depuis 1925, avec Fontaine, nous ont conduits à des conclusions identiques aux siennes. Elles nous ont, de plus, révélé quelques faits nouveaux que personne, croyons-nous, n'a encore observés.

Technique d'étude : A l'état normal, la sudation n'est pas uniformément

excrétée sur tout le corps. Il y a des points où la sécrétion est nettement plus abondante qu'en d'autres. A la face, elle est plus marquée sur le front, sur le menton, sous le nez. Au thorax, elle est intense en avant et en arrière. A l'abdomen, elle est peu considérable, mais plus accentuée au pubis. Au membre supérieur, elle est peu marquée, sauf à l'aisselle et à la paume de la main où elle est très forte. Au membre inférieur, elle est peu abondante à la jambe, de moyenne intensité à la cuisse et aux fesses, très forte à la plante des pieds.

Si, chez un homme normal, on injecte 1 centigramme de pilocarpine sous la peau, la sudation se déclanche toujours partout après un temps perdu variant de cinq minutes à une demi-heure. Elle est très intense dans les régions d'élection plus haut citées, où il y a un véritable ruissellement. Elle dure une heure à deux.

Nous avons examiné une trentaine de malades, ayant subi des sympathectomies diverses, dont 17 ces temps derniers à l'hôpital de Grange-Blanche.

Voici la substance de ce que nous avons vu :

1° Si l'on fait l'*anesthésie du ganglion stellaire* à l'aide de 10 cent. cubes de scurocaïne à 1 p. 100, avant d'injecter de la pilocarpine (l'apparition d'un syndrome de Claude Bernard-Horner, du myosis, de la rougeur de la pommette et de la chaleur de l'oreille faisant la preuve que l'injection à été faite correctement où il faut) et que l'on injecte après, sous la peau, 1 centigramme de pilocarpine, la sudation apparaît sur tout le corps, excepté dans la moitié correspondante de la face et du cou, et dans tout le membre supérieur du même côté.

Si, par contre, on injecte d'abord la pilocarpine sous la peau, puis au bout d'un quart d'heure, la scurocaïne au contact du stellaire, la sudation est généralisée et n'épargne ni la face, ni le cou, ni le membre supérieur, alors que le test oculaire est présent. Si l'on essuie le côté où le ganglion a été anesthésié, la sueur y perle de suite.

L'anesthésie secondaire du ganglion n'est donc pas suspensive de l'action de la pilocarpine, quand celle-ci a déclanché le mécanisme préparatoire de la sudation. Elle ne l'arrête pas quand elle est commencée. Il faudrait rechercher s'il en est de même quand les deux injections se succèdent immédiatement.

2° *L'ablation du stellaire* supprime *immédiatement* la sudation dans l'hémiface, l'hémicou, le moignon de l'épaule, la partie haute du thorax, et dans le membre supérieur correspondant. La ligne d'arrêt est exactement médiane sur le front, sur l'arête du nez, sur le menton. La suppression est rigoureusement totale sur la face et le cou.

Il persiste parfois, le plus souvent même, de la moiteur dans la paume de la main.

Au bout de quelques mois, nous avons eu, parfois, quelques gouttes de sueur sur le front, sur le nez, à la ligne supérieure et la houpe du menton, et souvent une moiteur à la paume de la main. Mais d'habitude la suppression est pratiquement complète : partout la peau est chaude et sèche.

Au bout de quelques années (quatre ans), la suppression sudorale reste la même à la face et au cou. Il y a un léger retour au membre supérieur.

Si la stellectomie a été bilatérale, la suppression sudorale est, d'habitude, complète des deux côtés : front, face et cou,et membres supérieurs. Cependant, dans un cas d'hyperhydrose, nous avons vu revenir une certaine sudation pathologique du côté opéré en premier lieu.

L'injection de pilocarpine reste sans effet notable. Nous avons, en outre, vu avec R. Fontaine que si l'opéré est, un jour, soumis à un processus fébrile, il ne transpire plus dans la zone sus-indiquée. De ce même côté, la face ne rougit pas, alors que de l'autre elle est vultueuse.

3° *La sympathectomie lombaire unilatérale* (deuxième, troisième et quatrième ganglions, troisième et quatrième seulement ou quatrième seul) s'accompagne de la suppression de la sudation dans le membre inférieur. La peau de l'hypocondre du côté correspondant reste sèche jusqu'à l'ombilic. L'hémipubis est sec aussi. La plante ne transpire plus.

Si l'opération est bilatérale, la suppression est complète des deux côtés. Si on a enlevé les troisième et quatrième ganglions d'un côté et le quatrième seulement de l'autre, l'effet est identique des deux côtés. Au bout de plusieurs mois, il y a tendance à un rétablissement de la sudation, qui va de la cuisse vers le pied. Dans un cas où l'opération avait été très difficile, et où nous n'avons pas eu la certitude d'enlever la chaîne lombaire, n'ayant trouvé qu'un tractus nerveux sans ganglions, la sudation n'a été supprimée que pour le pubis. L'opération avait donc vraisemblablement été incomplète.

4° Après la sympathectomie périartérielle, la sudation est considérablement diminuée dans le membre correspondant. Il en est de même après les artériectomies.

Après résection de la fémorale superficielle pour anévrisme ou artérite oblitérante, la sudation était supprimée à la jambe et au pied.

Ces constatations montrent : tout d'abord que des fibres sudorales passent après les éléments vaso-moteurs allant aux artères. Il a été établi autrefois, par Vulpian et par François Franck (1884), qu'une partie des fibres sudorales allaient directement de la moelle dans les nerfs des membres. Il est vraisemblable que c'est ainsi que des fibres sudoripares arrivent sans doute jusqu'aux artères. Comment sont-elles restituées à la périphérie ? Nous n'en savons rien. Il y a là un problème intéressant de physiologie à élucider.

Elles font ensuite la preuve que les éléments nerveux, supprimés par la sympathectomie périartérielle et par l'artériectomie, sont bien des éléments sympathiques. On a souvent prétendu, en Angleterre et en Amérique, que la sympathectomie périartérielle n'était pas une opération sympathique, mais une neurectomie sensitive ordinaire. L'étude de la sudation provoquée montre que la sympathectomie périartérielle, tout en étant une suppression d'éléments centripètes, mérite bien son nom d'opération sympathique.

Par suite, on doit considérer aussi l'artériectomie comme une sympathectomie.

Ces observations ont un réel intérêt.

1° *Au point de vue physiologique d'abord*. Elles précisent la topographie de l'innervation sudorale et éclairent le mécanisme du phénomène sécrétoire (effet de l'anesthésie stellaire avant et après l'injection de pilocarpine). Elles montrent le singulier phénomène d'une topographie rigoureusement unilatérale de certaines actions sympathiques, alors qu'en d'autres domaines (vaso-motricité) le sympathique parait avoir des associations d'un côté à l'autre.

Elles montrent ensuite la dissociation du phénomène circulatoire et du phénomène sudoro-sécrétoire : la sympathectomie qui enrichit les circulations locales, qui fait de l'hyperhémie, supprime la sudation. C'est peut-être ainsi qu'elle agit (au moins en partie) pour produire de l'hyperthermie.

Enfin elles dénotent une tendance au rétablissement de la sécrétion sudorale après un certain temps d'asséchement complet. Cette tendance est moins marquée que pour les autres modalités de l'action nerveuse sympathique. Elle existe cependant. Elle devrait être, à l'occasion, recherchée dans des cas anciens de stellectomie, pour que l'on sache si, en ce domaine également, il semble physiologiquement y avoir un automatisme local.

2° *Au point de vue pathologique* : Elles montrent que l'on peut tenir le phénomène sudation pathologique pour un signe d'excitation sympathique.

En fait, il en est bien ainsi. Nous avons plusieurs fois fait l'épreuve de la sudation provoquée chez des malades atteints de syndromes douloureux ou vaso-moteurs. Nous avons vu habituellement la sudation très exagérée du côté malade, en particulier dans ces cas d'algies ascendantes post-traumatiques appelées autrefois névrites ascendantes et que nous considérons comme des algies d'origine sympathique.

3° *Au point de vue thérapeutique* : On peut espérer, par les opérations sympathiques, guérir les sudations désagréables des malades atteints d'acrocyanose, avec sueurs froides profuses. Nous avons des observations prouvant à longue échéance que ce résultat est acquis.

On peut surtout escompter cet effet chez les malades atteints d'hyperhydrose généralisée ou localisée. Kotzaref, Bräucker et surtout Gino Pieri en ont rapporté des exemples. Nous avons personnellement opéré deux malades avec des résultats très satisfaisants[1].

Or, il s'agit là d'infirmités très ennuyeuses, interdisant à ceux qui en sont affligés, toutes sortes d'activités. Un de nos malades, jeune homme de dix-sept ans, ne pouvait plus trouver aucun emploi, sa main tachant tout ce qu'il touchait.

Un dernier mot : il serait très intéressant de voir ce que deviennent histologiquement les glandes sudoripares chez les sympathectomisés. Nous n'avons aucun renseignement à ce sujet.

1. Leriche et Fried : Hyperhydrose extrêmement prononcée des mains et des pieds. Essai de traitement par des opérations sympathiques. Soc. de Chir. de Lyon, 18 mai 1933, *Lyon chir.*, janvier 1934, p. 86.

Le lever précoce dans la chirurgie gynécologique,

par M. **G. Cotte** (de Lyon), membre correspondant.

Je ne viens faire ici ni l'apologie, ni le procès du lever précoce en chirurgie abdominale; mais, à la demande de ceux de nos collègues qui ont abordé ce sujet à cette tribune, j'apporte simplement les résultats de mon expérience personnelle. Les faits sur lesquels elle est basée ne sont pas encore très nombreux; mais ils ont du moins l'avantage d'être homogènes, puisqu'ils ne comprennent que des interventions gynécologiques.

Je commence donc par avouer que, jusqu'à ces tout derniers mois, je suis resté assez réfractaire à l'idée du lever précoce après une laparotomie gynécologique, et cela, pour deux raisons principales : la première, c'est qu'il me paraissait un peu cruel, et même inhumain, de vouloir faire lever dès le troisième ou le quatrième jour de grandes opérées à peine remises à ce moment du traumatisme opératoire. La seconde, c'est la règle qu'avait posée Chalier de suturer la paroi à crins perdus. J'avoue que, sur ce point, les avantages, aussi grands soient-ils du lever précoce, ne m'ont jamais paru compenser les ennuis qui peuvent résulter de l'inclusion dans les tissus de corps étrangers même aseptiques. Sans doute, les crins sont-ils mieux tolérés que les fils de soie. Il n'empêche cependant que de temps à autre, six mois, un an, ou même davantage après une intervention qui avait été suivie d'une réunion *per primam*, on voit revenir des opérées avec une fistule qui oblige à aller enlever les fils que l'on avait posés. Au reste, l'utilité de cette technique n'est-elle peut-être pas indispensable. Jeanneney (de Bordeaux), qui fait lever précocement ses malades, fait des sutures à trois plans au catgut et se contente, pour étayer la paroi, de faire une suture en masse complémentaire avec des fils métalliques serrés autour d'un bourdonnet de gaze. Quant à moi, en gynécologie, j'ai recours presque exclusivement à l'incision transversale basse sus-pubienne de Pfannenstiel qui offre de tels avantages, au point de vue de la solidité de la paroi, qu'il n'y a pas à craindre d'éviscérations précoces ou d'éventrations après l'intervention. Je ne fais l'incision médiane que lorsqu'il s'agit d'enlever des tumeurs très volumineuses ou bien quand on intervient à chaud, dans des cas infectés, où il y aurait des inconvénients sérieux à faire les décollements que comporte l'incision sus-pubienne. Dans ces cas-là, j'estime, comme je le dirai tout à l'heure, qu'il vaut mieux ne pas faire lever les malades trop tôt, la question des fils perdus ne se pose donc pas.

Quant à la question de sentiment que j'évoquais tout à l'heure, je reconnais qu'elle n'est pas fondée. J'ai été très surpris, en effet, de voir qu'il n'en coûte souvent pas plus aux malades de se lever le troisième ou le quatrième jour après l'intervention que le onzième ou le douzième, peut-être même moins enraidies par un repos au lit prolongé. A condition de les aider convenablement et de bien diriger la manœuvre, de façon à leur éviter tout effort, elles n'accusent le plus souvent aucun malaise, ni aucune

douleur. L'enquête à laquelle je me suis livré auprès de la cheftaine de mon Service n'a fait d'ailleurs que me convaincre davantage. A l'heure actuelle, en effet, ce sont le plus souvent les opérées qui demandent, elles-mêmes, à se lever. Quand elles ont vu que les malades, opérées un, deux ou trois jours avant elles, se sont déjà levées, elles n'hésitent pas à le faire. Il arrive même qu'on a de la peine à faire garder le lit à celles chez qui il y a une contre-indication à faire du lever précoce. Quant aux infirmières, elles ont peut-être, de ce fait, un peu plus de travail les deux ou trois premiers jours où l'on fait lever les malades ; ensuite, leur tâche est très simplifiée.

Mais venons-en aux faits. Depuis le mois de novembre 1933 jusqu'au 14 février dernier, j'ai opéré, tant en ville qu'à l'hôpital, 135 malades parmi lesquelles j'en ai fait lever 58, le troisième, quatrième ou cinquième jour. Parmi ces cas, on peut, si l'on veut, en éliminer 8 d'appendicectomies avec incision de Mac Burney : 2 appendicites aiguës opérées précocement avec fermeture sans drainage et 6 appendicites chroniques. Les suites ont été, d'ailleurs, remarquablemdnt simples. Il reste donc 50 interventions gynécologiques pratiquées toutes sous rachianesthésie avec incision de Pfannenstiel basse. Celles-ci comprennent 3 hystérectomies totales pour myome ou pour néoplasme du corps, 1 hystérectomie fundique, 3 myomectomies, 2 castrations bilatérales, dont 1 avec greffe ovarienne. La plupart sont constituées par des interventions conservatrices diverses : 11 castrations unilatérales ou opérations conservatrices sur l'ovaire, 9 fixations ligamentaires, 15 interventions sur le sympathique pelvien avec ou sans interventions complémentaires sur les annexes ou sur l'utérus (fixation ligamentaire, cloisonnement du cul-de-sac de Douglas, etc.) ; 1 ablation de kyste dermoïde de l'ovaire, 1 intervention pour tumeur solide du ligament large ; 4 castrations unilatérales pour grossesses extra-utérines. Dans presque tous les cas, les grossesses extra-utérines exceptées, on a fait l'ablation complémentaire de l'appendice[1]. Parmi ces 50 malades, 14 avaient moins de vingt-cinq ans ; 26, de vingt-cinq à trente-cinq ans ; 6, de trente-cinq à quarante-cinq ans et 4 seulement de quarante-cinq à soixante ans. J'ajoute immédiatement que chez toutes ces malades il s'agissait d'interventions dites aseptiques, terminées sans aucun drainage abdominal ou vaginal. Dans les hystérectomies qui figurent ici, on avait laissé seulement une mèche dans le vagin, avec péritonisation basse, sans exclusion du petit bassin.

Si j'insiste sur ces détails, c'est que je ne comprends pas encore qu'on applique le lever précoce à des *malades opérées pour des lésions inflammatoires du petit bassin ou des annexes* encore en évolution. Je sais bien que, pendant la guerre, on a proposé la mobilisation immédiate dans les arthrites suppurées. Je dois dire cependant que, malgré les avantages que cette méthode peut avoir pour le drainage de l'articulation, je n'en ai

1. Comme on le voit par cet énoncé je n'ai jamais fait lever les malades chez lesquelles l'hystérectomie était motivée par des lésions graves de l'appareil génital, ni celles opérées par voie vaginale (hystérectomies ou interventions pour prolapsus).

jamais obtenu de bons résultats. En tous cas, en ce qui concerne les salpingo-ovarites et les lésions inflammatoires du petit bassin, nous savons tous que le repos au lit, joint à un traitement médical bien compris, suffit souvent à éviter l'intervention. Cela ne veut pas dire que lorsqu'on est amené à intervenir on soit dispensé de poursuivre ensuite ce traitement de repos au lit et de chaise-longue. Dans la plupart des cas, en effet, où l'on fait de la chirurgie conservatrice, les organes qu'on laisse en place ont été touchés par l'inflammation. Ils présentent souvent des lésions résiduelles qui ne demandent qu'à guérir lorsque le côté le plus malade aura été supprimé. Encore faut-il qu'une fois l'intervention terminée on mette la malade dans des conditions susceptibles d'assurer sa guérison. Et si la chirurgie conservatrice reste encore si discutée quant à ses résultats, c'est qu'on a trop souvent négligé ce traitement post-opératoire et qu'on n'a jamais accordé aux malades le temps nécessaire à leur guérison. J'estime donc que chez de telles malades le lever précoce est formellement contre-indiqué. On pourrait en dire d'ailleurs tout autant pour certains cas de néoplasme du col ou d'annexites graves pour lesquels on a été conduit à faire une hystérectomie totale, et où il existe des lésions inflammatoires du paramètre ou du petit bassin qui ont motivé un drainage. Ces lésions résiduelles guériront d'autant mieux que les malades resteront au repos et j'avoue ne pas comprendre l'intérêt qu'il y a à faire lever le troisième ou le quatrième jour des opérées chez lesquelles on a fait un drainage à la Mikulicz. S'il y avait des lésions inflammatoires telles qu'on a cru utile de les drainer, tout en cherchant à obtenir un cloisonnement de la cavité péritonéale au moyen d'un sac de gaze rempli de mèches, ne croit-on pas que celui-ci remplira son rôle d'autant mieux que la malade sera laissée au repos? Pour ma part, je n'utilise que très rarement un drainage à la Mikulicz, et quand je le fais, c'est pour éviter que l'infection ne diffuse dans la grande cavité péritonéale. Je ne sais pas si le troisième ou le quatrième jour l'exclusion ainsi obtenue est suffisante pour éviter tout risque de ce côté. Aussi, je me garderais bien de faire lever de telles malades.

Ceci étant dit sur les conditions dans lesquelles j'ai fait lever mes opérées, j'en arrive au point capital de la question. *Le lever précoce permet-il d'éviter les phlébites et les embolies post-opératoires*? A en croire les communications de Chalier, il semblerait qu'il en soit bien ainsi, et dans les cas douteux, si l'on a soin de faire de l'hirudinisation préventive et de donner des toni-cardiaques, le danger serait à peu près complètement écarté. Personnellement, j'en suis toutefois beaucoup moins certain — et je le suis d'autant moins que tout récemment j'ai vu mourir d'embolie une femme de trente-cinq ans chez laquelle j'avais fait une hystérectomie fundique pour myomes multiples.

Il s'agit d'une femme de trente-cinq ans, célibataire, qui était venue consulter en raison de douleurs abdominales déjà anciennes, mais qui s'étaient beaucoup accentuées ces derniers temps. Dans l'enfance, elle avait eu un abcès froid de la cuisse, à point de départ probablement osseux, car de ce côté il existe un raccourcissement du membre manifeste. A part cela, aucune autre

maladie à signaler. Réglée à douze ans, toujours régulièrement tous les vingt-six jours. Institutrice, la malade a fait sa classe jusqu'à ce jour sans avoir jamais été arrêtée. Un frère et une sœur en bonne santé. Son père est mort, dit-elle, d'aortite spécifique. On ne retrouve cependant chez elle aucun stigmate autre qu'une voûte ogivale très profonde. Peut-être l'ostéite du fémur a-t-elle été de nature spécifique ? En tout cas, rien ne le prouve. Rien au cœur, ni aux poumons.

A l'examen, fait au début du mois de décembre, on voit que l'utérus qui a le volume d'un utérus gravide de trois mois environ est bourré de noyaux. Il est relativement fixé, surtout du côté droit, où l'on a l'impression qu'il y a un noyau dans l'épaisseur du ligament large. En l'absence de toute autre lésion, on n'hésite pas à mettre les accidents accusés par la malade sur le compte de ce fibrome et on conseille l'intervention avec l'espoir qu'on pourra, malgré la multiplicité des noyaux, faire une intervention conservatrice, car la malade n'a que trente-cinq ans.

Celle-ci est pratiquée le 6 janvier dernier. Rachi-anesthésie. Incision sus pubienne transversale. Le ventre ouvert, on voit que les myomes sont développés surtout sur le fond utérin. A droite, il existe, en outre, un volumineux noyau qui plonge jusque dans le cul-de-sac de Douglas. L'énucléation des noyaux est impossible : ceux-ci adhèrent assez intimement à l'utérus, ce qui amène à faire une résection fundique atypique. Seule, la corne utérine droite est ouverte. Suture à trois plans avec péritonisation de la brèche avec le péritoine vésical. La masse réséquée renferme une dizaine de noyaux. Au total, elle a le volume d'une tête d'enfant nouveau-né.

Les suites opératoires immédiates ne sont marquées par aucun incident. Le lendemain de l'intervention, la température est à 39°, ce qui est normal après une myomectomie de ce genre, mais le pouls ne dépasse pas 80. D'ailleurs, le troisième jour, la température est revenue à 37°8; le soir à 38°4. Le quatrième jour, la température est à 37°8. La malade à qui on avait parlé de lever précoce demande, elle-même, à aller sur son fauteuil, et elle y va même seule, très surprise et très contente d'avoir pu en faire autant. Le soir, la température est à 38°2, en baisse sur la veille. Le lendemain matin, début du cinquième jour après l'intervention, quand j'arrive dans la chambre, la malade vient de se lever. Elle va bien et déclare seulement que le matin elle est encore un peu barbouillée. Je m'attarde à causer avec elle, et dix minutes environ plus tard, en repassant devant sa chambre, j'entre à nouveau pour régler avec l'infirmière son régime. A ce moment, la malade accuse brusquement un malaise. Elle dit que « la tête lui tourne » et perd connaissance. Immédiatement, on l'étend sur son lit. La respiration est entrecoupée, et devient rapidement stertoreuse, le pouls est très lent. On fait immédiatement des injections d'éther, de caféine et de solucamphre, etc. La persistance des accidents respiratoires et des pauses amène à faire des tractions rythmées de la langue, mais l'effet n'est que transitoire, et bientôt, malgré tous les moyens thérapeutiques mis en œuvre, le cœur qui avait des soubresauts tumultueux tels que ceux que l'on voit dans les fibrillations ventriculaires, s'arrête. Moins de cinq minutes se sont écoulées en tout depuis le début des accidents.

L'examen de la pièce faite par le professeur Noël a montré que la muqueuse utérine était très hyperplasiée. Le stroma musculaire présentait des lésions inflammatoires de type subaigu. Pas d'altérations vasculaires pouvant faire penser à la spécificité.

On pourrait discuter évidemment pour savoir si, dans ce cas, la mort subite a bien été le fait d'une embolie ou d'une syncope. Nous n'en saurons jamais rien. Je tiens à dire, toutefois, que celle-ci ne s'est pas produite à l'occasion d'un effort ou d'un mouvement, puisque la malade était dans un

fauteuil depuis plus d'un quart d'heure quand les accidents se sont produits. La malade s'était levée la veille sans incident, et on pourrait se demander si le lever précoce est responsable de la mort ou s'il s'agit d'une simple coïncidence? Mais c'est là une hypothèse difficile à défendre.

Dans un autre cas, le quatrième jour, après une fixation ligamentaire, avec appendicectomie, le pouls et la température étant normaux, on commence à faire lever la malade. Le soir même, celle-ci accuse un point de côté avec une ascension thermique à 38°2. J'étais assez embarrassé pour savoir s'il s'agissait d'un infarctus, mais, comme le lendemain la température était redevenue normale, on fit de nouveau lever la malade non sans avoir fait appliquer des sangsues et donner des toni-cardiaques. Le douzième jour, elle eut, néanmoins, une petite poussée de phlébite dans le mollet droit, ce qui montre qu'il s'était bien agi d'accidents emboliques. Celle-ci évolua du reste sans incident. La malade quitta le service le vingtième jour, complètement guérie.

Ainsi donc, sur cette série de 50 malades ayant subi une intervention gynécologique et soumises au lever précoce, j'ai eu deux accidents emboliques, l'un mortel, l'autre bénin. Et je ne suis malheureusement pas seul à en avoir observé. Ici même, Sauvé a publié 2 cas de phlébite ou d'embolie chez des malades, bien qu'elle aient été levées précocement, et il ajoute qu'il en connaît d'autres qui n'ont pas été publiés. Jeanneney a rapporté également un cas de mort subite après le lever précoce. A la *Société de Chirurgie de Lyon*, Villard a communiqué 2 cas d'embolie mortelle, du dixième au douzième jour, chez des malades que Pellanda avait fait lever précocement. Voici pour les cas publiés; mais il y a en outre tous ceux qui ne le sont pas. Et ceux-ci sont probablement encore plus nombreux. Santy m'a communiqué 1 cas personnel où, après une appendicectomie à froid avec lever précoce, il a eu une embolie mortelle au quatrième jour. Je connais 2 autres cas appartenant à d'autres chirurgiens, chauds partisans du lever précoce, et qui sont restés inédits!

Certes, je me garderai bien d'affirmer que, chez mes 2 malades, c'est le lever précoce qui a provoqué les accidents, et je le ferai d'autant moins que dans une pratique gynécologique qui remonte déjà à près de quinze ans j'ai vu mourir autrefois d'embolie, au quatrième jour, une jeune femme à qui j'avais fait une myomectomie et qui n'avait pas encore bougé de son lit. De même, j'ai souvenir d'une autre malade, obèse, à qui j'avais fait une périnéorraphie et chez laquelle, en prévision d'accidents phlébitiques, j'avais fait faire cette « gymnastique au lit » dont parlent Forgue et Massabuau dans leur excellente étude sur la laparotomie gynécologique. Cela n'empêcha pas cette malade de mourir d'embolie au cinquième jour. Il y a quelques mois à peine, une femme de trente-neuf ans, primipare, chez qui j'avais fait une myomectomie sur un utérus gravide de quatre mois environ, a présenté dès le troisième jour, avant de s'être levée, une embolie pulmonaire grave, suivie d'une deuxième embolie au neuvième jour, puis d'une phlébite du membre inférieur gauche et du membre supérieur du même côté. Elle a fini par bien guérir, mais la grossesse s'est terminée par une

fausse couche. Enfin, plus récemment, chez une femme jeune qui avait été opérée d'une rétroversion avec appendicectomie j'ai également noté un infarctus pulmonaire au troisième jour, suivi d'un épanchement qui a heureusement évolué sans incident. Cela montre une fois de plus qu'il y a des *embolies précoces*, d'autant plus inattendues qu'elles apparaissent souvent chez des femmes jeunes, non tarées, chez lesquelles l'examen médical le plus minutieux avant l'intervention n'a rien montré qui puisse faire prévoir cette redoutable complication. Contre celles-ci, le lever précoce ne peut assurément rien, et je crois même que, si on a le malheur d'avoir une embolie mortelle ou non dans ces conditions, on aura beaucoup de peine à faire admettre que celui-ci n'est pour rien dans le déterminisme des accidents. Personnellement, je n'ai pas l'impression que chez la malade dont j'ai rapporté l'histoire le lever précoce ait été la cause déterminante des accidents, et je dirai plutôt que l'embolie mortelle s'est produite malgré le lever précoce qui avait été institué, mais on peut être d'un avis différent.

Peut-on éviter davantage les *accidents tardifs*? Les faits rapportés par Sauvé, par Villard, montrent malheureusement que non. Au reste, si l'on parcourt la littérature consacrée à ce sujet depuis quarante ans, on voit que les avis sont restés très partagés. Dans leur *Traité de Gynécologie*, Forgue et Massabuau disent que pour les frères Mayo le lever précoce a réduit d'un tiers seulement les risques d'embolie et de thrombose; Klein et Friedmann estiment que ces complications sont devenues quatre fois plus rares. Par contre, Bozelius, Schnitzler, Arndt n'en ont pas vu diminuer le nombre.

Personnellement, ma statistique est trop restreinte pour avoir quelque valeur. Je dois dire cependant qu'en face de ces 58 malades soumises au lever précoce et chez lesquelles il y a eu deux fois des accidents de nature embolique, j'ai opéré, dans le même laps de temps, 77 autres malades qui présentaient même des lésions plus graves, puisque je ne les ai pas fait lever. Une seule de celles-ci (hystérectomie pour néoplasme du corps) a eu une phlébite consécutive; une autre a eu un infarctus pulmonaire qui a guéri sans incident. Pour la seule année 1933, d'ailleurs, sur un total de 450 malades opérées pour une affection gynécologique, soit en clientèle, soit à l'hôpital et non soumises au lever précoce, j'en ai perdu une seule d'embolie au onzième jour (hystérectomie vaginale pour métrite fongueuse de la ménopause avec pertes fétides, ayant fait craindre un néoplasme du corps). 8 autres ont eu des accidents emboliques ou phlébitiques dont elles ont guéri, ce qui ramène le taux des accidents mortels par embolie à 25 p. 100 et celui des phlébites ou embolies pulmonaires à 1,75 p. 100. Je doute qu'avec le lever précoce on ait beaucoup moins de complications d'origine veineuse.

Par ailleurs, je reconnais volontiers que dans les conditions où je l'ai fait faire, c'est-à-dire chez des malades où il n'y avait pas de contre-indications à l'autoriser, le lever précoce m'a paru accélérer beaucoup la guérison des opérées. Tel l'appareil de marche de Delbet pour les fractures de jambe, il permet à la malade de faire en quelque sorte sa convalescence en même temps qu'elle poursuit la cicatrisation de sa plaie opératoire. Le

temps de séjour à l'hôpital n'est peut-être pas réduit de beaucoup, mais quand la malade sort, elle n'est déjà plus à la charge de quelqu'un. Elle peut subvenir elle-même aux soins de sa toilette et s'occuper un peu de son ménage, et ce n'est pas là son moindre avantage, surtout pour les malades d'hôpital.

Au point de vue des suites opératoires, je n'ai jamais eu de complications pulmonaires [1], et bien que j'utilise largement l'incision de Pfannenstiel je n'ai jamais eu d'hématomes, ni d'épanchements de sérosité dans la paroi. Une seule malade qui avait un kyste intraligamentaire (opération conservatrice) a fait secondairement vers le douzième jour un hématome profond, assez volumineux, puisqu'il est venu bomber au-dessus de l'arcade crurale et que j'ai dû l'inciser. Je crois que le siège intra-ligamentaire de la tumeur et les difficultés d'une hémostase très complète étaient en cause ici beaucoup plus que le lever précoce.

Actuellement, je continue donc à faire lever précocement certaines de mes opérées en redoublant de prudence pour celles qui me paraissent plus susceptibles de faire des accidents de thrombose ou d'embolie. Mais j'estime que c'est une erreur d'affirmer, comme le font certains protagonistes de la méthode, qu'avec l'hirudinisation préventive et les toni-cardiaques, que beaucoup de nous utilisent d'ailleurs volontiers dans les suites opératoires, le lever précoce suffit à prévenir les embolies et les thromboses. Cela me semble d'autant plus exagéré que, dans la pathogénie de ces accidents, la *stagnation sanguine n'est certainement pas seule en cause*. Schwartz, après quelques autres, a montré récemment le rôle des infections autogènes à point de départ intestinal, des infections colibacillaires en particulier. Je suis complètement d'accord avec lui sur ce point, et je crois que le jour où les bactériologistes seront arrivés à préparer un vaccin anticolibacillaire et anti-entérococcique vraiment efficace que nous pourrons utiliser de façon préventive nous aurons un moyen d'éviter les phlébites peut-être plus certain que le lever précoce.

M. Sauvé : Je félicite M. Cotte de son exposé très objectif. Il a du moins le double mérite de publier des cas véritablement importants, au point de vue opératoire, de lever précoce, et de publier des cas d'embolie ou de phlébite.

Sur ces 2 cas de lever précoce suivis d'embolie que j'ai publiés et dont aucun ne fut du reste mortel, l'un d'eux a été récusé par M. Folliasson parce que le lever n'avait été pratiqué que le quatrième jour : si cette malade, a-t-il écrit, s'était levée le second jour, l'accident ne se fût pas produit. Cette argumentation me semble faire preuve d'un bel enthousiasme. Mais

1. Chez les malades laissées au lit, celles-ci sont d'ailleurs exceptionnelles. Je n'ai noté, en effet, pour les 450 malades dont j'ai parlé plus haut, que 1 cas de bronchite et 3 cas de congestion pulmonaire. Dans un de ces cas il s'agissait d'une femme de soixante-douze ans, chez laquelle j'avais fait sous anesthésie locale un cloisonnement du vagin pour un prolapsus total. La cicatrisation était complète et la malade s'était déjà levée lorsqu'elle prit une congestion de la base droite dont elle mourut en quarante-huit heures. Les deux autres ont guéri.

M. Folliasson n'a pas fait état de l'autre cas publié par moi, et qui concerne un lever précoce d'une gastro-entérostomie au second jour.

La vérité c'est, comme l'a dit fort justement M. Cotte, que le lever précoce est loin d'être une panacée préventive contre embolies et phlébites, sur lesquelles il ne semble avoir aucune action.

Le principal avantage du lever précoce est, à mon avis, un certain effet préventif contre les complications pulmonaires consécutives à certaines opérations. Il a comme contre-partie cet inconvénient réel, c'est que, quand il survient un accident post-opératoire, l'entourage, la famille, ne manquent pas de le mettre au compte du lever précoce.

En conclusion, dans la question du lever précoce des opérés, il faut se garder, comme d'ailleurs dans toute autre question de notre art, des formules dogmatiques englobant l'universalité des cas. Il a des indications ; il a aussi des contre-indications, vis-à-vis desquelles j'ai exactement la même opinion que M. Cotte. Il faut éviter surtout de l'ériger en méthode systématique, il faut produire, comme vient de le faire M. Cotte, des observations concernant des opérations importantes, en publiant aussi bien les succès que les insuccès.

Qu'est-ce qu'une entorse ?

par M. **René Leriche**.

Dans n'importe quel livre, ancien ou récent, on ne trouve aucune réponse à cette question précise. Tout le monde sait de quoi il s'agit quand on prononce le mot. Il semble que cela suffise.

Les uns disent : « L'entorse n'a pas de définition anatomique. C'est l'ensemble des lésions produites dans une articulation quand elle subit un mouvement n'aboutissant pas à la luxation. » Les mêmes disent plus loin : « La luxation est dans l'ordre des lésions un degré de plus que l'entorse. »

Pour d'autres, l'entorse est l'ensemble des lésions que déclenche dans une articulation l'exécution brutale de mouvements allant au delà des limites physiologiques. Et certains ajoutent : « Quand toutefois la violence ne va pas jusqu'à briser les extrémités osseuses. »

En somme, le chapitre des entorses est sans frontières précises. Le mot exprime plus un mécanisme qu'un état anatomique. Et Auguste Broca a écrit : « Le problème est insoluble, car on ne meurt pas d'une entorse et, quand, dans un accident, on périt avec une entorse, celle-ci passe inaperçue. »

La question n'est peut-être pas insoluble, mais elle demande à être serrée de près et avec d'autres moyens que l'exploration radiologique ou clinique du squelette.

Il faut tout d'abord la bien poser.

Il est important en premier lieu de préciser que l'existence d'une lésion osseuse ne joue aucun rôle dans l'apparition de ce qui caractérise l'entorse. Le tableau est complet avec une parfaite intégrité squelettique et, si cer-

tains arrachements peuvent en assombrir le pronostic, en fait, l'évolution d'une entorse peut être fâcheuse alors que le squelette est primitivement intact.

Donc, ce n'est pas l'état de l'os qui déclenche ce qui aboutit en quelques minutes au tableau clinique de l'entorse.

Ce n'est pas non plus évidemment l'état de la synoviale qui commande la symptomatologie. Tout d'abord la synoviale, notamment, au pied est très protégée et, quand on se tord le pied en marchant, ce n'est certes pas elle qui supporte le contre-coup du mouvement forcé. D'autre part, les traumatismes de la synoviale donnent de l'hémarthrose et de l'hydarthrose alors que l'entorse évolue d'habitude sans épanchement. Il me paraît inutile d'insister.

Restent les ligaments. En fait, l'idée que nous avons tous, c'est que l'entorse est avant tout le résultat d'un traumatisme ligamentaire.

Comment ce traumatisme ligamentaire a-t-il pour traduction presque immédiate de l'hyperhémie locale, de l'œdème, de la douleur, une impotence fonctionnelle presque complète, et plus tard, de l'atrophie musculaire, des douleurs et de la gêne fonctionnelle longtemps persistantes ?

Tout le problème est là.

On dit souvent que les ligaments sont tiraillés, arrachés, élongés, partiellement rompus. Évidemment, ils peuvent être tout cela. Cela n'explique rien et d'autre part, en règle, ils sont intacts. Ils ne sont que contusionnés. L'hypothèse de l'élongation, de la rupture partielle ou totale a été faite de chic. Et comme elle paraît vraisemblable on ne l'a jamais discutée ni vérifiée. On ne cite pas dans la littérature de vérification anatomique des ligaments dans l'entorse habituelle du cou-de-pied, alors que c'est elle qui sert de type à la description.

Profitant de circonstances favorables (plaies des parties molles obligeant à intervenir sur la jambe), j'ai deux fois vérifié les ligaments externes de la tibio-tarsienne. Je les ai trouvés intacts. Il n'y avait des suffusions sanguines que dans le tissu cellulaire.

D'autre part, les faits que je rapporterai plus loin font la preuve que les ligaments ne sont certainement pas rompus, ni partiellement, ni complètement.

Alors comment se fait-il qu'une contusion ligamentaire plus ou moins violente soit suivie des troubles vaso-moteurs, musculaires et douloureux, qui caractérisent l'entorse ?

Personne, je crois, ne s'est jamais posé la question.

Or, il y a quelques années, étudiant le rôle de l'innervation sensitive des articulations et de leur appareil ligamentaire dans la physiologie pathologique des articulations[1], j'ai pu me rendre compte que si l'on injecte de la

1. Recherches sur le rôle de l'innervation sensitive des articulations et de leur appareil ligamentaire dans la physiologie pathologique articulaire. *La Presse Médicale*, 26 mars 1930, p. 417 ; — Des effets de l'anesthésie à la novocaïne des ligaments et des insertions tendineuses périarticulaires dans certaines maladies articulaires. *Gazette des Hôpitaux*, 1er septembre 1930, p. 1298.

novocaïne ou ses similaires au niveau des ligaments d'une articulation atteinte d'entorse, depuis quelques jours, la douleur et l'impotence fonctionnelle disparaissaient de suite, la marche devient possible et tous les signes de l'entorse sont supprimés. Je crois tout d'abord que cela ne serait que passager.

Assez rapidement, je vis que l'effet des injections anesthésiantes dépassait de beaucoup la durée du phénomène anesthésique et qu'après une ou deux injections, quelquefois trois, la guérison définitive était obtenue. En 1932, j'attirai l'attention sur ces faits avec Fontaine. Depuis lors, j'ai soigneusement observé, la seringue à la main, les entorses que j'ai eu l'occasion de voir.

J'ai parfois infiltré les ligaments tibio-tarsiens une demi-heure après l'accident, alors que déjà l'impotence fonctionnelle était complète, la douleur intense, la région chaude et œdémateuse, plus souvent le soir ou le lendemain, et j'ai eu la satisfaction de voir que les troubles rétrocédaient de suite, que les symptômes de l'entorse disparaissaient en quelques secondes et parfois définitivement; que s'ils reparaissaient le lendemain ils étaient très diminués, et qu'une seconde injection en avait raison.

Il est évident que l'injection ne peut agir que sur les éléments nerveux ligamentaires. Et cela prouve, *sans aucun doute, que ce que nous appelons entorse, n'est, initialement et essentiellement, que la conséquence du trouble fonctionnel apporté par le traumatisme à l'appareil nerveux si développé des ligaments articulaires.*

Nous n'avons jusqu'ici considéré les ligaments que comme des dispositifs d'attache solides et résistants.

Cependant Rauber avait, en 1865, montré l'extraordinaire abondance des corpuscules sensitifs autour des articulations. Il en avait compté 15 autour de l'articulation interphalangienne du pouce, 22 autour de la 2e articulation interphalangienne de l'index, 96 autour de l'articulation du coude, 200 au niveau des articulations des orteils, 60 dans la région tarso-métatarsienne, 11 dans le pourtour de la tibio-tarsienne. Et Sappey a écrit en 1866 : « Les ligaments articulaires sont aussi abondamment pourvus de nerfs que la peau. Quelques-uns même sont plus richement dotés que la peau du tronc et des membres, et pour donner une juste idée des plexus nerveux que nous présentent ces derniers il faudrait les comparer à la peau des doigts et des orteils. »

Il serait peut-être temps, soixante-dix-huit ans après la description de ce système nerveux périphérique, de lui faire jouer un rôle physiologique et pathologique. Sans doute, les neurologistes parlent bien des sensibilités articulaires quand ils étudient les altérations des sensibilités profondes. Mais nous, chirurgiens, nous ne leur faisons jouer aucun rôle. Les ligaments ne sont pour nous que des éléments mécaniques de contention.

Nous devons les considérer désormais comme des porte-nerfs, aussi bien du point de vue de la physiologie que du point de vue de la pathologie. La fonction « porte-nerf » des ligaments est aussi importante que leur fonction « moyen d'attache ».

Songez, en effet, un instant à la complexité des mécanismes mis en jeu par le moindre de nos mouvements coordonnés, et vous verrez qu'on marche autant avec l'appareil sensitif péri-articulaire qu'avec les ligaments de contention A chaque instant, dès que nous faisons le plus petit déplacement dans l'espace, les appareils du mouvement mettent en action des séries de régulations automatiques qui coordonnent la flexion, l'extension, la force de préhension, de maintien, l'inclinaison, tout ce qu'il faut et rien que ce qu'il faut pour les relâchements antagonistes.

Le moindre de nos gestes impressionne tout l'appareil sensitif articulaire. Il est probable que les corpuscules de Ruffini, répartis autour des tendons, dans le périoste, dans les ligaments et surtout dans leurs points d'attache, dans les capsules articulaires, entrent en jeu dès que les tractus conjonctifs qui leur servent de support sont tiraillés, tendus ou relâchés. Ce sont vraisemblablement eux qui, par voie réflexe, règlent la juste proportion des actions musculaires et l'harmonie des déplacements osseux.

La pathologie nous permet, au reste, de voir une partie des retentissements de ce jeu complexe.

Elle nous montre en effet que, quand l'appareil centripète d'une articulation est brusquement excité par un traumatisme, ou expérimentalement par une piqûre, bien que les nerfs dont il dépend appartiennent au système de la sensibilité spinale, la réponse motrice se fait tout à la fois sur le muscle strié, d'où la contracture, et sur le muscle lisse, d'où l'hyperhémie en certains endroits, la vaso-constriction dans d'autres, hyperhémie que l'oscillomètre traduit et enregistre. Ce réflexe, dans sa partie motrice, se passe tout à la fois dans le système sympathique et dans le système spinal. Cela peut paraître au premier abord surprenant. Mais, en fait, c'est assez banal, car il en est ainsi dans l'angine de poitrine et dans l'asthme.

Or, cette réponse lisso-motrice a une grande importance pathologique. Elle conditionne, en effet, l'état circulatoire régional, et, en même temps, l'état circulatoire des muscles moteurs de l'articulation envisagée.

Il en résulte que, quand un traumatisme plus ou moins violent tord ou frappe un ligament articulaire, il se fait instantanément un déséquilibre vaso-moteur régional, un brusque état hyperhémique local qui engendre l'œdème, la douleur et par suite l'impotence fonctionnelle.

Les signes primaires de l'entorse, ceux qui sont immédiatement réalisés, ne sont que la résultante des excitations des corpuscules et des terminaisons sensitives des nerfs ligamentaires.

Du point de vue du mécanisme et du point de vue clinique, l'*entorse* est *une maladie qui se consomme dans le système nerveux périphérique. Elle n'est*, permettez-moi cette expression, *articulaire qu'en apparence.*

Ne croyez pas, si paradoxal que cela paraisse, qu'il y a dans ce que je dis un jeu de l'esprit.

Depuis dix-sept ans, je me suis donné la tâche d'étudier le *rôle des sensibilités tissulaires et viscérales dans le déterminisme physiologique et pathologique.* Je crois avoir fait, par l'artériectomie, la démonstration

expérimentale que, dans l'ordre vasculaire, ce rôle était considérable, et ceci n'est plus guère contesté.

Pour les phénomènes articulaires pathologiques, en voici la démonstration que je poursuis depuis 1928 : l'infiltration novocaïnique de l'appareil ligamentaire d'une articulation soumise au traumatisme qui crée l'entorse empêche celle-ci de s'installer ou en fait rétrocéder les symptômes.

Une jeune fille se tord le pied, en 1930, à la descente d'un tramway. Mécanisme banal d'entorse. L'accident a eu lieu à 3 h. 1/2. Impotence immédiate. Elle arrive à la Clinique de Strasbourg à 4 heures. Il y a déjà de l'œdème, de la chaleur locale. L'impotence est considérable. Radiographie, immédiate, négative. Aussitôt infiltration des ligaments externes et internes de la tibio-tarsienne avec, de chaque côté, 3 cent. cubes (une ampoule) de novocaïne à 1 p. 100, sans adrénaline, dilués dans ce qu'il faut de sérum physiologique pour avoir 10 cent. cubes de liquide. La douleur cesse aussitôt, ainsi que la chaleur locale. Les mouvements deviennent possibles. La malade part dix minutes après, marchant presque normalement. Elle revient le lendemain. Elle a de nouveau souffert vers 9 heures du soir pendant une heure ou deux; puis toute douleur a cessé. Le matin, elle a encore un peu de gêne, mais plus de douleur. Il n'y a presque plus d'œdème. Nouvelle infiltration. Même disparition instantanée de tout symptôme. Guérison complète et définitive. La « maladie entorse » a donc duré en tout dix-huit heures.

Cas bénin? heureux hasard? Je dirai : cas habituel.

Je pourrai multiplier les exemples. Cela me paraît inutile. La vérification de ce que je viens de dire peut être aisément faite par tous ceux qui voudront.

On obtient d'ailleurs le même résultat lorsque l'accident date de vingt-quatre ou de trente-six heures. J'en ai publié quelques cas avec Fontaine. Vous en trouverez d'autres dans la thèse que M. Étienne Bernard, élève de Roux-Berger, a faite à l'hôpital Tenon, en 1931 et 1932.

En voici un : un étudiant en médecine vient me voir il y a trois semaines. La veille, un dimanche, il s'est tordu le pied en faisant du ski. Depuis, il souffre, il boite et il a de l'œdème. Je l'examine le lundi matin, soit au bout de vingt heures : signes typiques d'entorse médio-tarsienne. Pas de lésions radiographiques. Infiltration immédiate. Il suit ma visite sans boiter. Aucune réaction douloureuse consécutive. Je ne le revois que huit jours après. Il n'est pas revenu parce que tout a été terminé après l'injection.

Il en est assez souvent ainsi. Mais fréquemment il y a, quelques heures après l'injection, une réaction assez douloureuse qui représente pour le psychisme du malade l'heure du doute sur l'efficacité réelle d'une méthode qui, au premier moment, est toujours qualifiée de miraculeuse. Puis, la douleur passe et la maladie est terminée, ou ce qui en reste cède à une nouvelle injection, à condition que l'on soit arrivé avant la constitution d'une hydarthrose.

Quand, en effet, il y a déjà épanchement hydarthrosique, la réaction

synoviale qui la conditionne ne cède pas aux injections ligamentaires. On ne saurait s'en étonner quand on connaît le mécanisme. Je l'ai expliqué autrefois [1]. Je n'y reviens pas.

Par contre, si l'on intervient avant l'épanchement secondaire, je veux dire hydarthrosique, celui-ci ne se produit pas.

Quand les accidents d'entorse datent de trois ou quatre mois, ou même davantage, les résultats sont les mêmes : une, deux ou trois injections suffisent à faire disparaître les douleurs et l'impotence fonctionnelle, à réduire l'œdème. Toujours il y a grande amélioration. Mais s'il y a épanchement, celui-ci persiste.

Ce qu'il y a de particulièrement intéressant dans ce mode de traitement, c'est que l'injection intraligamentaire agit à distance sur les phénomènes musculaires qui accompagnent l'entorse, ce qui montre bien la solidarité de l'ensemble « articulation-muscles ».

J'ai vu, en effet, sur d'anciennes entorses scapho-lunaires, en mesurant la force au dynamomètre avant et après l'injection, un gain de force très appréciable. Alors que la main gauche saine donnait 30 au dynamomètre, et la main droite 9 seulement, après l'injection, la main malade donnait 14 par exemple. Deux jours après, l'injection procurait un nouveau gain.

En somme, avec la méthode des injections anesthésiantes intraligamentaires, il nous est désormais possible d'arrêter net le développement des signes cliniques de l'entorse, de réduire à presque rien les conséquences immédiates de l'accident et d'empêcher le développement des séquelles tardives dépendant directement de l'entorse elle-même.

Il est bien évident que si celle-ci est compliquée d'arrachement osseux, en particulier de l'épine tibiale, comme cela se voit si souvent au genou, l'anesthésie ligamentaire n'agira pas sur l'évolution de la lésion osseuse. Mais il est possible qu'en permettant une reprise immédiate de la fonction du membre, elle diminue beaucoup l'impotence ultérieure. Je pense d'ailleurs que, quand il y a présomption ou preuve radiographique d'un arrachement osseux, l'intervention immédiate doit être pratiquée.

La méthode de traitement que je propose exige, en effet, qu'un diagnostic anatomique aussi exact que possible soit fait en présence d'un traumatisme articulaire. Pour le genou, nous avons parfois tendance à mettre un peu tout sous le nom d'entorse : des déchirures ligamentaires, des lésions méniscales, des ruptures du ligament croisé, l'arrachement des épines tibiales.

Nous aurions avantage désormais à être plus précis, à réserver le nom d'entorse à ce qui est simplement une contusion ligamentaire, sans destruction anatomique. On me dira que cela n'est guère possible. C'est possible, à condition de ne pas se payer de mots. J'ai soigné un malade pour lequel un éminent orthopédiste avait parlé de rupture du ligament interne du genou avec élongation du ligament interne du genou à cause d'une douleur localisée et du type de l'impotence fonctionnelle. Après une injection dans ce ligament, le malade marchait sans douleur, et le résultat tint quinze

1. Voyez *La Presse Médicale*, 26 mars 1930.

jours. Après une seconde injection, il est resté guéri. Il n'avait donc certainement pas une rupture ligamenteuse.

Je voudrais, en terminant, ajouter que la *méthode des injections novocaïniques dans les ligaments trouve son indication dans les suites des opérations articulaires où le mécanisme entorse, c'est-à-dire traumatisme ligamentaire, a joué, pendant l'opération, en troublant la reprise des fonctions.* Chez les arthrotomisés du genou, qui ont peine à se mobiliser, elle facilite la récupération fonctionnelle, surtout si on les associe à l'injection sous-cutanée d'acécoline.

J'ai vu, il y a quelque temps, un malade qui, arthrotomisé pour un corps étranger du genou post-traumatique, avait eu, après des suites opératoires parfaites, une impotence fonctionnelle complète. Rien n'y avait fait, ni le soleil, ni le massage, ni les divers traitements médicamentaux antirhumatismaux et antialgiques. Il m'était adressé par son chirurgien et par une compagnie d'assurance pour l'opération sympathique que je croirais utile.

L'arthrotomie datait de sept mois. L'impotence était considérable. Le malade marchait genou raidi avec des béquilles. Dès qu'il appuyait le pied sur le sol, il éprouvait de violentes douleurs à la face interne du genou. Le membre n'avait aucune force. Le malade le soutenait avec les deux mains. Il ne pouvait détacher le talon du plan du lit. Il n'y avait pas d'hydarthrose. Son appareil ligamentaire fut largement infiltré par mon aide, le Dr Van den Linden, élève de notre collègue de Beule. Le malade put aussitôt rentrer dans la salle sans béquilles. L'impotence fonctionnelle avait cessé. Les douleurs avaient disparu. Les jours suivants, le résultat se maintint. Au bout d'une semaine, le malade se déclara guéri et demanda à rentrer dans son pays, ne sentant plus aucune douleur. Quinze jours plus tard, il revint se faire faire une nouvelle infiltration, parce que la gêne avait graduellement reparu. Van den Linden en fit trois. Et le malade repartit transformé. Il devait revenir s'il souffrait. Je ne l'ai pas revu.

En somme, nous devons penser désormais que les ligaments articulaires sont le support d'un appareil sensitif très développé, et que les troubles de cet appareil interviennent dans un certain nombre d'états articulaires, en particulier dans l'entorse qui est essentiellement une maladie fonctionnelle de l'appareil nerveux ligamentaire, et qu'il est possible de guérir celle-ci en quelques instants par une thérapeutique visant seulement la fonction nerveuse des ligaments.

Quand on se promène dans une station de sports d'hiver, on a l'impression que cette acquisition doit être largement divulguée.

Et maintenant je reprends la question par laquelle j'ai commencé :

Qu'est-ce qu'une entorse?

Je réponds : la conséquence réflexe d'un traumatisme par distorsion de l'appareil nerveux ligamentaire d'une articulation. Et il nous appartient d'en arrêter net l'évolution par le blocage anesthésique des ligaments périarticulaires sans s'attarder aux pratiques habituelles qui n'ont pas grande efficacité.

M. **Victor Veau** : J'ai écouté avec beaucoup de plaisir la communication de Leriche. Les idées qu'il a émises m'ont rappelé une période de ma vie où j'ai eu une paralysie diphtérique grave. Je ne pouvais pas me tenir debout. Cela a duré six semaines et, naturellement, j'ai réfléchi, car j'avais une intégrité complète de l'intellect. Je n'avais aucune paralysie. Je pouvais dissocier l'action de tous mes muscles. J'étais arrivé à cette conclusion que la station est possible quand se produit le réflexe de tonicité musculaire qui est commandé par la tension des ligaments.

Ceci est un peu loin de l'entorse. Je m'excuse de dévier la question, je n'ai parlé que sur le fait du réflexe ligamentaire.

M. **Toupet** : Il y a deux choses dans la communication de M. Leriche : la première qui est une question de pathogénie de l'entorse, l'autre qui est une question pratique de thérapeutique.

La première question, je n'en parlerai pas.

La deuxième question nous ramène très loin en arrière, mais avec un gros progrès. Elle nous ramène à la conception d'un ancien interne du nom de Gautier. Or, le grand secret de Gautier et de tous les « rebouteux », c'est de faire marcher tout de suite les malades qui sont atteints d'entorse. Un individu qui a le courage de marcher, de faire mouvoir son articulation aussitôt après l'accident, guérira de son entorse beaucoup plus vite qu'un autre.

L'immense progrès qu'apporte M. Leriche, c'est de permettre une thérapeutique qui est applicable aux gens les plus pusillanimes. Mais la grosse chose, ce n'est peut-être pas la novocaïne, c'est la marche immédiate, la mobilisation immédiate de l'articulation traumatisée.

Ce traitement des entorses par la mobilisation immédiate et la marche donne des résultats excellents toutes les fois que la lésion articulaire ne compromet pas la statique du membre.

M. **Métivet** : Je pense, comme M. Leriche, que les troubles nerveux d'ordre sympathique, doivent être importants dans l'entorse.

Il y a trois ans, en réduisant un kyste synovial du poignet par écrasement, je me suis fait une petite entorse du poignet. La douleur a persisté pendant quelques jours avec irradiations vagues dans le médius.

Or, pendant deux hivers consécutifs, j'ai fait régulièrement et plusieurs fois par jour des crises semblables aux crises de Reynaud, dans ce médius. Depuis dix-huit mois, ces accidents ne se sont plus reproduits. Je ne puis pas ne pas les rattacher à cette légère entorse médio-carpienne.

M. **Basset** : Je voudrais simplement parler d'un point particulier de la communication de M. Leriche et lui poser une question.

Dans les cas de traumatisme de la tibio-tarsienne que nous sommes tous habitués à cataloguer comme *entorses*, et dans lesquels la radiographie ne montre aucune lésion osseuse, à côté du gonflement, de la douleur spontanée et provoquée, de l'impotence plus ou moins marquée, il y a, en

règle très générale, des hématomes et des ecchymoses parfois très étendues.

Ces ecchymoses révélatrices d'hémorragies sous-jacentes, M. Leriche les attribue-t-il uniquement à un mécanisme nerveux?

M. **Leriche** : Tous les médecins ne sont pas aussi énergiques que M. Toupet. Beaucoup, quand ils souffrent, ne mettent plus le pied par terre. Ceux-là trouvent que l'injection anesthésique leur transforme l'existence. J'en ai infiltré un nombre déjà respectable et ce sont eux qui m'ont demandé de faire connaître ce procédé de traitement.

Quant à la question de M. Basset, je la trouve très légitime. Mais je pense que l'ecchymose sous-cutanée ne joue pas grand rôle dans le mécanisme des accidents. J'ai infiltré de nombreux malades ayant toute la région sous-malléolaire ecchymotique. J'ai dit plus haut que l'hémorragie interstitielle injecte d'habitude les ligaments. Toujours est-il que l'anesthésie ligamentaire chez ces malades agit comme chez les autres. Ils marchent avec le pied bleu de suite après l'injection. Cela prouve que l'ecchymose ne joue pas dans le mécanisme des accidents.

Le bromure de sodium comme anesthésique de base,

par M. **H. Gaudier**, correspondant national.

Depuis l'article de A. Bréchot, paru dans le *Progrès médical* du 2 décembre 1934, j'ai, ainsi que mes assistants, employé systématiquement les injections intraveineuses de bromure de sodium, comme anesthésique de base, suivant les indications de l'auteur; c'est le résultat de cette pratique que je rapporte ici dans cette note, devant la faire suivre plus tard de renseignements complémentaires.

Je dois dire que les résultats ont été conformes aux dires de Bréchot et n'ai jamais observé d'accidents à la suite de l'emploi de ces injections.

Nous nous sommes servis de la solution

Bromure de sodium	10,0
Uréthane	0,25
Sérum glucosé	20 c. c.

dans la plupart des cas, sauf au début où nous n'ajoutions pas d'uréthane, ce qui rend peut-être l'injection intraveineuse moins douloureuse dans les quelques secondes qui suivent l'injection

L'injection, faite au pli du coude, doit être lente; on observe presque toujours une douleur dans l'avant-bras le long des vaisseaux, plus ou moins accusée, plus surtout chez les nerveux. Il y a même parfois chez quelques sujets un retentissement nerveux qui se traduit par du tremblement des extrémités, un peu de subdélire, mais qui ne dure que quelques minutes, trois à quatre.

On attend trois quarts d'heure avant l'intervention; pendant ce temps, les patients sont calmes et reposés et ne se plaignent pas. La tension qui

s'était légèrement élevée après l'injection (2, 3°) revient très vite à la normale.

L'élimination du bromure est très rapide, car, dans les urines recueillies quelques minutes après l'injection, on le trouve déjà ; nous poursuivons d'ailleurs cette recherche du bromure dans différents liquides de l'organisme dans les jours qui suivent l'intervention.

Comme anesthésiques accessoires, nous avons utilisé Schleich, chloroforme, et sans pouvoir apporter de chiffres précis ou de volumes, ce qui est impossible, tous nos anesthésistes ont noté qu'après une dose, au début plus importante, à l'Ombrédanne par exemple, nos 4, 5, 6, la ration d'entretien est presque nulle : 0,5 et même 0. Ainsi, pour une opération abdominale d'une durée de quarante minutes, nous avons noté : anesthésie totale obtenue en quatre minutes n° 5 ; pendant toute l'intervention 0,5 à 1 ; pendant les sutures 0 ; ce qui représente une quantité d'anesthésique bien minime ; dans une anesthésie au chloroforme d'une durée de trente minutes, nous avons pu mesurer seulement 3 cent. cubes d'anesthésique employé, ceci grâce au compte-gouttes. L'avis des anesthésistes n'est pas à négliger ; pas de comparaison comme facilité et quantité d'anesthésique employé entre les bromurés et les non-bromurés, à l'avantage des bromurés bien entendu.

Le sommeil est calme, sans alertes ; nous donnons du carbogène, quand même, pendant et après l'anesthésie.

Ce qui nous a frappé le plus, ce sont les suites : peu ou pas de vomissements, et le minimum de douleurs post-opératoires le jour et le lendemain ; pas de céphalée ; pas de troubles urinaires ; les opérés paraissent aller à la garde-robe plus facilement et plus vite.

Nous n'avons pas observé chez eux d'accidents pulmonaires post-opératoires, mais depuis l'usage du carbogène ils deviennent si rares ou si légers que nous n'osons pas attribuer leur absence à l'injection de bromure de sodium.

L'utilisation de cet anesthésique de base nous a permis, dans les anesthésies locales, ou régionales, de diminuer sensiblement la quantité et la dilution de l'anesthésique employé.

Aucun accident de bromisme ne nous a été signalé ; l'examen du système nerveux ne montre aucune séquelle résultant de l'injection intraveineuse de bromure de sodium.

Je l'ai même utilisé à doses moins fortes pour la rachianesthésie et ai obtenu une anesthésie remontant jusqu'au niveau de l'injection, tout à fait bonne ; mais je reviendrai ultérieurement sur ce sujet.

Pour conclure, ce premier essai m'ayant donné satisfaction complète : bonne anesthésie, doses minimes d'anesthésique, aucun incident immédiat ou consécutif, je suis décidé à continuer les injections intraveineuses de bromure de sodium comme anesthésique de base donnant une sécurité rarement rencontrée jusqu'ici.

Le Secrétaire annuel : M. J. Berger.

Paris. — A. Maretheux et L. Pactat, imp. 1, rue Cassette.

BULLETINS ET MÉMOIRES

DE LA SOCIÉTÉ NATIONALE DE CHIRURGIE



Séance du 28 Février 1934.

Présidence de M. Georges Labey, *président.*

PROCÈS-VERBAL

La rédaction du procès-verbal de la précédente séance est mise aux voix et adoptée.

CORRESPONDANCE

La correspondance comprend :

1° Les journaux et publications périodiques de la semaine.

2° Des lettres de MM. Chastenet de Géry, Roux-Berger, Huet, Sauvé s'excusant de ne pouvoir assister à la séance.

3° Un travail de M. René Leriche, membre correspondant national, intitulé : *A propos de 22 cas d'intervention sur la surrénale.*

4° Un travail de M. E. Mériel (Toulouse), membre correspondant national, intitulé : *Perfectionnements apportés par M. Georges Rieunau à son appareil tracteur pliant et portatif pour l'orthopédie des membres.*

5° Un travail de MM. Camelot, Langeron, Vincent (Lille), intitulé : *Essai de traitement chirurgical de l'hypertension artérielle essentielle par la section du nerf splanchnique gauche.*

M. R. Proust, rapporteur.

NÉCROLOGIE

Décès de M. Bousquet (de Clermont-Ferrand), membre correspondant national.

Allocution du Président.

Mes chers Collègues,

J'ai le regret de vous annoncer la mort d'un des plus anciens membres correspondants nationaux de notre Société à laquelle il appartenait depuis le 4 janvier 1888 : le Dr Bousquet, directeur honoraire de l'École de Médecine de Clermont-Ferrand.

Hippolyte Bousquet était né le 13 mars 1852 à Issoire, d'une famille de fonctionnaires. A Besançon, où il termina ses études, il connut Pasteur, ami d'enfance de son père. L'influence de ce savant génial développa son goût pour la connaissance scientifique et l'orienta vers la médecine. Plus tard, étudiant à Paris, il retrouva Pasteur dont il fréquentait assidûment le laboratoire et resta lié par une solide amitié avec lui jusqu'à sa mort. Aux côtés de Pasteur, il connut Duclaux et Roux qui tous deux l'avaient précédé à l'École de Médecine de Clermont.

Lorsque la guerre de 1870 éclata, Bousquet, âgé de dix-huit ans, venait de terminer ses études classiques; il s'engagea au 1er chasseurs d'Afrique,

La guerre finie, il commença ses études médicales à Paris et entra au Val-de-Grâce en 1874. Il fut l'élève de Tillaux, Farabeuf, Guyon, Terrier, Pozzi. Agrégé de chirurgie au Val-de-Grâce, en 1880, il publia, seul ou en collaboration avec Poulet, puis avec Ricard, des traités d'anatomie et de pathologie externe qui furent longtemps classiques.

Ayant quitté l'Armée en 1885, il fut nommé, après un brillant concours, professeur suppléant à l'École de Médecine de Clermont.

Six ans plus tard, il était nommé professeur de clinique obstétricale, puis de clinique chirurgicale, et, en 1893, il devint directeur de l'École.

Éducateur incomparable, il donna à l'École de Clermont une impulsion et une prospérité bienfaisantes.

Chirurgien habile, remarquable clinicien, d'une honnêteté et d'une rigidité professionnelles scrupuleuses, il devint, pour toute l'Auvergne, l'un « des grands seigneurs féodaux de la chirurgie française » selon le mot de notre regretté Lecène.

La guerre éclate; à soixante-deux ans, l'engagé volontaire de 1870 endosse à nouveau l'uniforme et devient chirurgien chef de la Place de Belfort.

Nommé médecin principal de 2e classe au début de 1895, il est cité à l'ordre du gouvernement militaire de la place de Belfort le 26 juillet 1915. Puis il devient chirurgien chef de secteur à Toul, où il est fait officier de la Légion d'honneur au début de 1917.

A la fin de cette même année 1917, il est envoyé en mission par le Gouvernement pour étudier le fonctionnement du Service de Santé de l'Armée belge et en particulier de l'hôpital « Océan », à la Panne, qu'avait créé son ami le professeur Depage.

Il fut l'un des plus ardents promoteurs de la vaccination antityphique : « Le mérite du médecin principal Bousquet durant la guerre, est-il dit dans un rapport, fut d'avoir déclanché le mouvement en faveur de la vaccination antityphique par l'industrialisation qu'il fit de l'emploi de ce vaccin. »

La guerre terminée, il reprend, à soixante-six ans, son activité chirurgicale qu'il conserva jusqu'à soixante-quinze ans; alors, « par respect pour ses malades », dit-il, il cessa d'opérer.

L'Académie de Médecine l'avait, en 1921, nommé membre correspondant national.

Sous des dehors un peu bourrus, Bousquet cachait un cœur d'or. Dévoué à ses élèves, aux familles de ses élèves, il s'intéressait à eux comme un père, leur inculquant non seulement les principes scientifiques et pratiques, mais aussi la notion du devoir et de l'honneur; il les suivait dans la vie, les aidait de ses conseils pourvu qu'ils conservassent la dignité et la droiture professionnelles qu'il mettait au-dessus de tout. Rigide pour lui-même, il l'était pour les autres et rejetait impitoyablement ceux de ses disciples qu'il ne jugeait plus dignes de son estime.

« On dit que j'ai un mauvais caractère, disait-il, non, j'ai un caractère. »

L'attachement, l'affection qu'il avait su inspirer à ceux qu'il avait formés, se montrèrent dans tout leur éclat lorsque ceux-ci, en 1931, organisèrent, en l'honneur de leur patron, un jubilé scientifique auquel assistèrent plus de 300 médecins.

La figure de Bousquet est celle d'un bon serviteur de la Chirurgie française, d'un de ces serviteurs qui font honneur à notre profession, et la Société nationale de Chirurgie, fière de l'avoir compté parmi les siens, ressent douloureusement la perte qu'elle vient de faire.

Elle adresse le témoignage de ses condoléances émues à Mme Bousquet, au Dr Bousquet (de Cannes), son fils et à toute sa famille.

A PROPOS DU PROCÈS-VERBAL

La surrénalectomie pour hypertension artérielle,

par M. P. Wilmoth.

Notre collègue B. Desplas a commenté, dans la séance du 14 février dernier, les trois observations de Jean Meillère et H.-R. Olivier concernant 3 cas de surrénalectomie gauche pour hypertension artérielle. J'apporte ici

ma contribution personnelle qui se borne à une observation de surrénalectomie gauche. M. le professeur Loeper m'avait demandé d'enlever une capsule surrénale chez une femme de trente et un ans, atteinte d'hypertension artérielle essentielle. Avant l'intervention, cette hypertension était décelée, pour la tension maxima, par l'indice 30 [1], pour la tension minima par l'indice 15 ; la malade se plaignait surtout d'une céphalée rebelle à toute thérapeutique, et elle était incapable d'exercer son métier d'institutrice depuis plusieurs années. Il faut noter, cependant, que de légères améliorations avaient été obtenues d'abord par l'irradiation des régions surrénales, puis par une saison thermale à Bains-les-Bains.

Le 27 janvier 1932, j'aborde la capsule surrénale gauche par une incision en équerre dont la branche horizontale suit la portion originelle de la 11e côte et dont la branche verticale descend à trois travers de doigt de la ligne épineuse dorso-lombaire. Après résection partielle des 11e et 12e côtes, je refoule le cul-de-sac pleural et j'enlève en totalité, sans difficultés, la capsule surrénale gauche; ligature de quatre pédicules vasculaires; suture des parties molles sur un petit drain.

Les suites opératoires sont très simples, et la malade semble éprouver un réel soulagement, la céphalée disparaît et la tension artérielle qui, le lendemain de l'intervention, était tombée à 18 maxima-13 minima, se maintient pendant quelques jours à 17 maxima-11 1/2 minima. Mais cette amélioration est de courte durée, la céphalée réapparaît et la tension remonte à 20 maxima-15 minima.

L'examen histologique a révélé que la glande surrénale gauche était normale.

J'ai revu cette malade le 20 février 1934, plus de vingt-cinq mois après la surrénalectomie gauche ; elle est de nouveau hospitalisée dans le service du professeur Loeper ; elle se plaint des mêmes symptômes qu'avant l'intervention : la céphalée persiste, empêchant toute occupation ménagère ou professionnelle. Seule la cicatrice opératoire est satisfaisante, elle est souple et indolore. Le résultat de cette intervention est médiocre : sans doute, la tension artérielle, qui, avant l'intervention, était de 30 maxima-15 minima, est actuellement de 23 maxima-14 1/2 minima, mais tous les troubles subjectifs persistent et la malade est confinée au lit. Ce résultat ne nous surprend pas, la glande surrénale gauche avait une structure normale.

Après l'intervention, M. le professeur Loeper m'a demandé pourquoi j'avais enlevé la capsule surrénale gauche, de préférence à la droite; je n'ai pu que lui répondre que la seule raison en était l'abord plus facile de celle-là.

Si l'hypertension essentielle est due à une tumeur de la glande surrénale droite et si nous enlevons systématiquement la glande surrénale gauche, parce que cela est plus facile, ce n'est pas le traitement chirurgical qui apportera la solution du problème de l'hypertension essentielle artérielle. Mais les physio-pathologistes ne peuvent, à l'heure actuelle, affirmer que la lésion surrénale, cause de l'hypertension, siège à droite ou à gauche.

1. Appareil de Vaquez-Laubry.

A propos des péritonites biliaires sans perforation,

par M. H. Mondor.

Pour ces épanchements biliaires intrapéritonéaux sans perforation visible, que M. Lenormant a étudiés dès 1912, il était naturel que la *théorie infectieuse* fût la première des explications.

Il y a quatre ans, j'avais indiqué qu'il n'y avait, en cas de vésicule infectée, aucune surprise à voir cette filtration abondante de bile, et que, pas plus qu'au niveau de l'appendice, la perforation n'était nécessaire, sur la vésicule, à l'explication de l'invasion péritonéale diffusante. Dans un travail plus récent, je me suis même donné le plaisir de retrouver à ces cholépéritoines et à leur pathogénie microbienne des parrains français, en rappelant, tirée d'un *Traité de Médecine* de 1900, l'excellente phrase que voici : « Quelquefois, le processus spécifique de cholécystite ulcéreuse ne va pas jusqu'à la perforation véritable, mais la lésion a tellement aminci les tuniques du réservoir que celles-ci sont d'une ténuité quasi-poreuse, qui laisse passer la bile infectée. Il s'ensuit alors une *péritonite par transsudation.* »

Depuis ces lignes anciennes de Dupré dont je me permets de proposer l'excellence à ceux qui résument, dans des termes très voisins, leur conception actuelle de la question, bien des auteurs, expérimentateurs ou chirurgiens, n'ayant pas vu, même discrètes, les cholécystites nécrosantes, ont dû chercher d'autres explications. Pour condamner ces auteurs en quelques lignes, il faudrait ou pouvoir leur reprocher un jugement étourdi ou s'être penché soi-même sur tous les documents jusqu'ici produits et les avoir soumis à une critique sans arbitraire. Je crois avair lu la plupart des observations publiées : ce n'est certainement pas une méthode favorisant les conclusions expresses, car je me trouve bien loin d'être aussi assuré que quelques-uns de mes collègues d'une explication univoque de ces singuliers épanchements biliaires et, en particulier, de la constante validité de la théorie infectieuse.

L'hypothèse du reflux pancréatique ne m'a paru ni sans valeur, ni sans preuve. D'ailleurs, pas plus que les auteurs qui ont bien étudié la pancréatite hémorragique ne cherchent, je pense, à nous proposer le reflux biliaire comme une condition toujours nécessaire et toujours suffisante du drame, ceux qui ont cru découvrir les preuves biologique et chimique du reflux de liquide pancréatique dans les voies biliaires ne paraissent songer à faire de cette « riposte du pancréas » une condition exigible dans tous les cas.

Quant aux expérimentateurs qui n'ont pas obtenu, avec les diastases pancréatiques, les lésions de nécrose annoncées par Blad, Schönbauer, Wesphal, il faut leur répéter la remarque faite par Bundschuh : les ferments ont sans doute besoin, pour agir sur les parois vésiculaires, d'un

certain degré de concentration, d'une certaine durée d'attaque ou des récidives répétées de celle-ci.

Reste l'attribution aux diastases protéolytiques de l'autolyse et aux diastases des leucocytes de la *cytostéatonécrose* parfois présente. Cette attribution est encore sans démonstration. Ce qui agrée mieux au bon sens et ce qui est moins hypothétique, c'est la présence accidentelle de trypsine et d'amylase dans le cholédoque (Nordmann), dans le liquide vésiculaire (Ruppanner), la présence dans un épanchement péritonéal stérile de diastases très actives (Popper). Toutes les étapes de ce drainage aberrant du liquide pancréatique ont, en effet, été vérifiées.

Je ne veux ni reproduire ici des observations que j'ai rassemblées ailleurs, en assez grand nombre, ni continuer cette controverse théorique où la chronologie et le dosage de ce qui revient à l'infection et à la nécrose digestive restent confus. Comme l'a dit M. Lenormant, il faut attendre la lumière des recherches expérimentales nouvelles.

Mais l'hypothèse pathogénique de ceux qui ont pu, avec quelque raison, appeler ces épanchements des « péritonites pancréatico-biliaires » a été un jour un si utile instrument de travail que je veux, pour finir, évoquer l'observation de Bernhard (*Deutsch. Zeitschrift für Chir.*, 23 juillet 1931) ; elle fait voir le cheminement d'un bon diagnostic inhabituel.

Une femme de soixante-quatre ans avait depuis dix ans des « crampes d'estomac » avec irradiation vers l'épaule droite. Brusquement, deux jours avant son arrivée à l'hôpital, crampes plus violentes, calmées un peu par l'application de compresses, mais plus intenses le lendemain et, cette fois, irradiant vers l'*épaule gauche*. La malade, à son entrée, a un ventre de bois, particulièrement douloureux et contracturé[1] dans sa partie supérieure. Pas d'ictère. Température : 37°8. Pouls : 105. Dans les urines peu d'albumine, pas de sucre, bilirubine en quantité notable et surtout augmentation de l'urobiline. Les urines contiennent des diastases : 256 unités Wohlgemuth. L'examen du sang : leucocytes : 24.950 ; sucre : 0,135 p. 100. Diastase dans le sérum : 32 unités Wohlgemuth.

Le diagnostic de péritonite parut incontestable. Quant à l'origine de celle-ci, les premières hypothèses étaient celles d'appendicite ou de pancréatite aiguë. Le résultat de l'examen des urines indiquait avec certitude une atteinte des voies biliaires et du pancréas. Mais l'état général de la malade n'était pas aussi gravement atteint que dans les cas de nécrose du pancréas. On pouvait donc dire péritonite biliaire et, parmi les péritonites biliaires, écarter les péritonites par perforation, car s'il y avait début brusque et passé lithiasique, il y avait peu de fièvre, un pouls peu accéléré, pas de collapsus. D'autre part, il y avait les signes d'un engorgement de la sécrétion pancréatique : diastases dans le sang, diastases dans les urines, et ce signe clinique : l'irradiation scapulaire gauche. Ces symptômes réunis

1. Je signale à ceux qui en continuent l'étude que la contracture de la paroi abdominale peut exister au devant d'une péritonite biliaire aseptique (obs. de Popper).

firent faire à Bernhard le diagnostic, jusque-là inouï, de *péritonite biliaire sans perforation*.

L'opération permit de vérifier cet admirable diagnostic. On trouva 2 à 3 litres de liquide bilieux dans la cavité péritonéale, mais aucune perforation n'était visible ni sur la vésicule, ni sur les voies biliaires. Il y avait des calculs vésiculaires et des calculs cholédociens dont un à l'ampoule de Vater.

Il m'a semblé qu'en marge des débats incertains de pathogénie que soulève l'étude actuelle des cholépéritoines sans perforation cette exemplaire observation clinique méritait d'être rappelée.

Hématome du centre ovale. Craniectomie et évacuation de l'hématome. Guérison,

par MM. **H.-L. Rocher** et **A. Fontan** (Bordeaux).

Dans la séance du 7 février 1934, M. Moulonguet a fait un rapport des plus documentés sur le traitement chirurgical des hématomes intra-cérébraux, à propos d'une observation de M. Jean de Lauwereyns (de Valenciennes).

Les observations d'hématomes intra-cérébraux avec syndrome neurologique de localisation sont évidemment rares, puisque M. Moulonguet n'en a pu recueillir que 6 cas (Berger, Cushing, Heusner, Jeannel, Tzelicki, Borzuk et Witzel).

M. Moulonguet ne pouvait évidemment connaître notre cas, puisqu'il n'est pas encore publié.

Nous avons pensé qu'il n'était pas inopportun de le rapprocher de ceux qui sont mentionnés dans le très intéressant rapport de notre distingué collègue.

Quel que soit le mécanisme exact de cet hématome au sujet duquel on peut discuter, puisqu'il ne devait pas y avoir biopsie (angiome), il n'en existe pas moins que ce succès thérapeutique nous permet d'espérer d'autres résultats similaires dans certaines hémorragies cérébrales dites médicales, chez les jeunes sujets ou les adultes en dehors des hémorragies d'ordre traumatique.

Pourquoi ne pas réduire au minimum les séquelles d'une hémorragie cérébrale, en évacuant la masse sanguine qui amorcera sûrement une sclérose encéphalique ou méningo-encéphalique, cause de séquelles graves et durables : parésie, contracture, épilepsie, etc.

La craniectomie exploratrice, avec l'instrumentation et la technique actuelles, ne présente aucun élément d'aggravation chez de tels sujets, bien au contraire. Que l'acte chirurgical n'atteigne pas la cause de la rupture vasculaire, le fait se produira bien souvent, mais il en évitera les conséquences ; au même titre que la ponction de l'hémarthrose ou de

l'hématome, l'évacuation de l'hématome intracérébral favorisera le retour à la fonction normale.

Ce jeune homme dont nous vous apportons l'observation a fait l'objet d'une communication de notre part au dernier Congrès Français de Chirurgie où elle est publiée in extenso. Nous n'en donnons ici que la substance pour surtout insister davantage sur le problème chirurgical.

Michel C...., étudiant en pharmacie, âgé de vingt et un ans, après avoir pris une douche froide, est frappé soudainement et aussitôt d'hémiplégie droite avec aphasie.

Le 17 avril 1932 (trois quarts d'heure après le début de l'accident) la paralysie du membre supérieur est presque complète; celle du membre inférieur est incomplète; hypoesthésie très accusée, vomissements bilieux, douleur très vive dans l'hémicrâne gauche. La ponction lombaire ne révèle qu'une légère hyperglorachie. Les troubles s'exagèrent progressivement au point de vue moteur et sensitif; le lendemain, la température monte à 38°6, le soir; respiration irrégulière, suspirieuse; ralentissement du pouls : 62; état d'obnubilation intellectuelle.

Le 19, la température monte à 39°9; le pouls reste à 64. La situation s'aggrave et l'interrogatoire de l'entourage du malade nous permet de savoir que ce jeune homme a été victime, il y a environ un mois, d'un accident de basket-ball au cours duquel la tête a été projetée sur un poteau. Perte de connaissance une demi-heure; pendant quelques heures, trouble très marqué de la mémoire, puis retour à un état complètement normal pendant un mois environ.

Une radiographie du crâne est négative.

En présence du syndrome clinique de compression cérébrale progressive localisée à l'hémisphère gauche. et étant donné l'antécédent traumatique, bien que durant tout le mois qui a précédé les troubles d'hémiplégie, il n'y ait eu aucun signe absolu d'irritation ou de compression cérébrale, nous décidons une intervention ; celle-ci est pratiquée le 20 avril à 20 heures à la maison de santé de Bagatelle, avec l'assistance des docteurs Guérin et Roudil, chefs de clinique.

Anesthésie locale à l'allocaïne. Craniectomie par incision en fer à cheval. Section du crâne au moyen de l'appareil de De Martel ; plusieurs couronnes de trépan sont réunies facilement entre elles, un large volet osseux, large comme la paume de la main, est rabattu. Nous ne constatons aucune anomalie au niveau du crâne ; pas de trait de fracture, ni aucun épanchement à l'extérieur de la boîte cranienne, notamment dans l'espace décollable de Gérard-Marchand. Par contre, nous sommes frappés par une tension très marquée de la dure-mère repoussée par le cerveau qui bombe considérablement; pas de battement, pas de coloration anormale par transparence de la dure-mère. Nous incisons « en étoile » et progressivement la dure-mère. Ces lambeaux rabattus permettent de vérifier la tension énorme du cerveau dont les circonvolutions sont noyées dans un léger œdème qui comble le fond de toutes les scissures. En un point, au centre exactement de la plaie opératoire, nous apercevons une plaque violacée, lilas foncé, de la surface d'une pièce de 1 franc, siégeant à fleur de cortex, et qui est parcourue par quelques arborisations vasculaires veineuses. Cet aspect clinique est celui d'un angiome du cortex.

Etant donnée la tension du cerveau, nous pensons aussitôt à l'existence d'un hématome dans le centre ovale, et nous pratiquons — avec une aiguille un peu grosse — une ponction en haut et en arrière de cette plaque angiomateuse que nous avons bien la précaution de ne pas toucher.

Nous retirons facilement — par aspiration à la seringue de Luer — du sang noir et notre diagnostic d'hématome du centre ovale se trouve confirmé. Nous prenons la décision d'évacuer cet hématome. Avec cette aiguille enfoncée dans la cavité de l'hématome, nous pratiquons quelques mouvements de

dilacération, de manière à agrandir la brèche cérébrale, et immédiatement, nous nous trouvons en présence d'une petite plaie de 1 centimètre de long par laquelle le liquide sanglant, sirupeux, noirâtre, donnant l'impression d'un jus de groseille très liquide, s'écoule en bavant. Ce sang est aspiré au débouché de la plaie cérébrale, au moyen d'une petite canule, munie d'un caoutchouc souple, et de manière à parfaire l'évacuation de cette collection, nous faisons l'aspiration en abouchant l'extrémité de la canule à la plaie cérébrale, mais l'aspiration aussitôt attire un vaisseau qui traverse, probablement, la cavité; immédiatement, nous arrêtons l'aspiration, de manière à ne pas arracher et faire saigner ce vaisseau. L'évacuation de la cavité hémorragique étant terminée, nous plaçons délicatement dans celle-ci une mèche de gaze ordinaire qui sort par la partie postéro-supérieure de l'incision. Etant donnée la tension du cerveau, il est absolument impossible de suturer la dure-mère et de conserver le segment de boîte cranienne détaché par la craniectomie; on l'enlève, et nous rabattons sur le cerveau les lambeaux dure-mériens et suturons les téguments (suture à points rapprochés); une petite lame de caoutchouc draine les espaces méningés entre tégument cranien et cerveau. L'opération dure une heure et demie.

Les suites opératoires ont été des plus simples. On a assisté, progressivement, à la rétrocession des signes nerveux et, le surlendemain de l'intervention, le 22 avril, le malade est capable de prononcer son prénom, de dire une courte phrase. La main et l'avant-bras, du côté droit, retrouvent leur sensibilité.

Le 23, il retrouve les mouvements de flexion et d'extension des doigts, il lève son bras.

Le 15 mai, c'est-à-dire trois semaines après la trépanation, le malade se lève et marche. Les réflexes sont encore un peu vifs au membre inférieur; il se sert à peu près normalement de sa main, mais il persiste un petit trouble stéréognostique, pour la reconnaissance des objets. La parole est très satisfaisante; il achoppe sur certains mots; l'écriture est normale. Le malade recopie ses cours de pharmacie sans difficulté. Au début de novembre 1932, il passe avec succès ses examens de pharmacie. A part un petit incident de fourmillements avec engourdissement survenu dans la main et l'avant-bras droit, en novembre 1932, avec gêne de la parole passagère (durée de cet incident : quatre à cinq minutes), la guérison se maintient d'une façon complète.

La présence d'une large brèche cranienne, que vous pouvez explorer, ne détermine aucune gêne; cette brèche mesure environ 9 cent. 7.

Nous ne croyons pas qu'il s'agisse d'un hématome conditionné par le traumatisme survenu au cours de la partie de basket-ball. L'hématome que nous avons évacué est probablement lié à la rupture d'un vaisseau tributaire de la lésion angiomateuse rencontrée à la surface du cerveau.

Il est très logique de penser que la rupture vasculaire a été conditionnée par les phénomènes vaso-moteurs entraînés par la douche froide.

Nous avons évacué, au troisième jour, un volumineux hématome du centre ovale, et le succès de notre intervention s'est avéré complet, puisque la résolution de tous les troubles dus à cet épanchement fut rapide : troubles de la respiration et température élevée disparurent comme par enchantement et la force musculaire, la sensibilité, l'intelligence reviennent rapidement à leur état normal.

Une telle observation ne peut qu'attirer l'attention des médecins sur les bienfaits de l'avenir de la chirurgie en matière d'hémorragie cérébrale.

A propos du traitement des péritonites généralisées par rupture du pyosalpinx,

par MM. **H. Costantini**, correspondant national,
et **L. Sabadini** (d'Alger).

La très intéressante communication du professeur Pierre Duval ayant ouvert la discussion sur le traitement qu'il convient d'appliquer aux péritonites par rupture de pyosalpinx, nous croyons le moment venu d'apporter notre contribution à l'étude de ce chapitre de thérapeutique chirurgicale. A l'exemple de L. Michon et de P. Huet, nous ferons tout d'abord connaître notre statistique et nos observations. Nous rappellerons que, récemment, l'un de nous a déjà écrit sur cette question deux mémoires (L. Sabadini, *Revue de Chirurgie*, n° 9, 1928 ; *La Presse Médicale*, n° 70, 1932).

Nous possédons dix observations de valeur inégale puisque, dans plusieurs cas, nous avons omis de demander un examen bactériologique.

Nous les résumons en bref[1] :

Observation I. — Mme L..., opérée en 1926, à la trentième heure. Mauvais état général : pouls, 120 ; température, 39°9 ; facies mauvais. Opérateur : L. Sabadini. Ether, expression et vidange des trompes, asséchement du péritoine, Mickulicz, guérison, pas d'examen du pus.

Obs. II. — Femme de trente ans, opérée en 1927, à la clinique ; accident datant de quelques heures. Etat général assez bon. Opérateur : H. Costantini. Salpingectomie bilatérale, mèches et drain. Guérison ; pas d'examen du pus.

Obs. III. — Femme de vingt-cinq ans, opérée à la sixième heure. Température, 40°. Etat général inquiétant. Pouls, 120. Opérateur : L. Sabadini. Asséchement du péritoine (pus fétide). Ouverture et vidange de la trompe malade, Mickulicz, guérison, pas d'examen du pus.

Obs. IV. — Jeune femme de vingt-cinq ans, opérée en 1928, pour péritonite d'origine génitale. Opérateur : H. Costantini. On découvre peu de pus dans le ventre. Il vient d'une trompe que l'on enlève. Mèches et drains. Guérison ; pas d'examen du pus.

Obs. V. — Femme de quarante ans, vue en 1929, trente-six heures après le début. Etat général mauvais. Opérateur : H. Costantini. Asséchement du péritoine. Hystérectomie ; Mickulicz. Décès au bout de trois jours. Pas d'examen de pus.

Obs. VI. — Femme de vingt-huit ans, vue après vingt-quatre heures. Mauvais état général : pouls, 110 ; température, 39°. Opérateur : L. Sabadini. Ether, asséchement du péritoine, incision des deux poches annexielles, drains, Mickulicz, guérison. Dans le pus : gonocoques.

Cette malade a été réopérée pour éventration seize mois après. Les trompes examinées sont absolument normales, souples, paraissant perméables.

Obs. VII. — Femme de quarante-deux ans, opérée à la sixième heure. Etat général mauvais : pouls, 110 ; température, 38°5. Opérateur : H. Costantini.

1. Les observations plus détaillées sont versées aux Archives sous le n° 42.

Asséchement du péritoine. Ouverture large des trompes. Mickulicz. Pas de microbes dans le pus. Guérison.

Obs. VIII. — Femme de quarante-quatre ans, opérée après trois jours. État général mauvais. Opérateur : H. Costantini. Asséchement du péritoine, ouverture large des trompes. Mickulicz, guérison. Bacille de Friedländer dans le pus.

Obs. IX. — Femme de quarante ans, début deux jours auparavant, état général très grave. Pouls incomptable. Opérateur : H. Costantini. Asséchement du péritoine, ouverture large des trompes. Mickulicz, guérison ; pas de microbes dans le pus.

Obs. X. — Femme de quarante-trois ans, opérée à la sixième heure en décembre 1933. État très grave. Opérateur : H. Costantini. Asséchement du péritoine. Ouverture des trompes. Mickulicz, pas de microbes dans le pus.

Suites opératoires d'abord favorables. Au huitième jour, diarrhée fétide. L'état général décline. Œdème des membres inférieurs. Amibes dans les selles. Émétine et stovarsol. Amélioration. Puis l'œdème des membres inférieurs reparaît. Fistule stercorale. Hémorragie intestinale en janvier et syndrome de coliques néphrétiques avec colibacillose. Le 1er février, nouvelle hémorragie intestinale. Transfusion de sang ; décès deux mois après l'intervention.

Comme on le voit, la conduite tenue chez nos opérées se défend d'avoir eu un caractère systématique. Comme Huet, comme Michon, nous avons tantôt fait une salpingectomie, uni- ou bilatérale, tantôt une hystérectomie, tantôt l'application d'un Mickulicz, après ouverture large des trompes, mais, il faut bien le reconnaître, notre tendance, et nos observations en sont la preuve, est de nous contenter au moins dans les cas graves d'un drainage à la Mickulicz, sans exérèse d'organe.

Certes, les belles statistiques du professeur Pierre Duval pourraient nous inciter à penser que nous ne sommes pas dans la bonne voie. Et cependant n'indique-t-il pas lui-même qu'il eut peut-être de la chance. Il rappelle que Brichner accuse 54 p. 100 de mortalité ; Huet, 40 p. 100 ; Lenormant et Kaufmann, 32 p. 100 ; Petroff, 27 p. 100. Si, de notre côté, nous consultons d'autres statistiques où furent faites systématiquement des opérations d'exérèse, nous pouvons en demeurer effrayés. Ainsi, dans la thèse de Constandulaki (Paris 1930) réunissant les statistiques de Toupet et Jean Quénu, nous notons 5 morts sur 9 opérées. Ce qui porte à 55 le pourcentage de mortalité. Et cette mortalité élevée se comprend.

En effet, il est un point particulier sur lequel on ne paraît pas insister suffisamment, c'est la gravité habituelle de l'état général des malades qui nous sont confiées. Ainsi, 2 de nos opérées paraissaient vraiment au-dessus des ressources de la chirurgie ; et ces deux opérées ont guéri par simple drainage. Il semble logique d'admettre que ces malades n'auraient pas supporté une intervention longue telle qu'une hystérectomie. Nous ne voudrions pas qu'on nous fasse dire que tout pyosalpinx rompu doit être systématiquement, et sans esprit critique, traité par l'ouverture du ventre, le débridement des annexes et l'application d'un Mickulicz. Nous sommes prêts à faire, comme pour les malades nos 2 et 4, une salpingectomie uni- ou bilatérale. Mais nous l'avouons sans hésiter, c'est avec répugnance que

nous entreprendrions une hystérectomie comme chez notre malade n° 5. Et cela, pour les raisons suivantes : ou bien la salpingectomie est techniquement facile sans le sacrifice de l'utérus; nous estimons alors que la conservation de cet organe est utile. Ou bien la salpingectomie ne peut être faite convenablement qu'après sacrifice de l'utérus, et alors il s'agit de cas graves où l'atteinte de l'état général est profonde. En somme, de ces cas on ne peut espérer la guérison que si l'intervention est rapide et n'exige pas de manœuvres compliquées.

Et puis, les résultats immédiats et lointains que nous avons eus dans ces cas graves opérés simplement, drainés largement sans sacrifices d'organes, sont bien faits pour nous convaincre que nous sommes dans la bonne voie.

Résultats immédiats. — Sur 10 de nos malades, 7 ont été simplement drainées. 6 ont guéri. Le septième cas a guéri opératoirement et, s'il y a eu décès, il n'est pas imputable à la méthode, car il est survenu après deux mois. Une amibiase grave avec atteinte du foie et des reins en fut responsable.

Résultats lointains. — C'est un fait un peu inattendu ; lesdites malades, qui, toutes, présentaient des lésions anatomiques importantes, sont actuellement complètement guéries. Elles ne souffrent plus. Leurs règles sont revenues normalement. L'une d'entre elles fut réopérée seize mois après pour éventration. Ses annexes étaient souples, paraissaient perméables et il n'y avait aucune indication à les enlever.

Vraiment, on ne saurait condamner une technique qui donne de tels résultats immédiats et lointains.

Et ce sera notre conclusion. Si, avec le professeur Pierre Duval, nous admettons certaines indications à la salpingectomie uni- ou bilatérale, nous croyons que l'hystérectomie est une opération dangereuse lorsque l'état général est mauvais. Enfin, et dans la majorité des cas, elle se présente à nous avec un caractère de gravité inquiétant; la laparotomie simple, avec ouverture des trompes et drainage au Mickulicz, est une méthode prudente, capable d'amener la guérison immédiate et lointaine. C'est d'ailleurs dans cet esprit que Huet et Michon paraissent avoir opéré leurs malades.

Il reste un souhait à formuler : c'est que le diagnostic de ces perforations de pyosalpinx soit porté précocement. Et alors nous pourrions envisager plus souvent les opérations d'exérèse.

A propos de vingt-deux cas d'intervention sur la surrénale,

par M. **René Leriche**, correspondant national.

J'ai fait jusqu'ici 22 opérations surrénales : 21 ablations subtotales ou totales et une ablation de médullo-surrénalome juxta-aortique situé en dehors de la glande.

Je voudrais, à l'aide de mon expérience, examiner quelques-uns des points soulevés par la récente communication de J. Meillère et H.-R. Olivier et le rapport de Desplas.

1° Tout d'abord la question du *traitement de l'hypertension*.

Dans l'article que j'ai consacré à « L'avenir de la chirurgie des surrénales » dans le livre jubilaire de M. Hartmann, j'ai examiné la position du problème de l'hypertension solitaire et de l'hypertension paroxystique. Depuis lors, j'ai opéré 2 hypertensions.

Dans le premier cas, il s'agissait d'une hypertension paroxystique. Le professeur Bauer, de Vienne, M. Marcel Labbé et moi avions pensé qu'il s'agissait d'une tumeur de la surrénale. M. Monier-Vinard avait parlé d'une tumeur sympatique extrasurrénalienne. J'ai trouvé la surrénale normale, cherché au delà d'elle la tumeur à laquelle avait songé Monier-Vinard et découvert à bout d'instruments, contre l'aorte, vraiment très loin, une tumeur que j'ai enlevée et qui était un médullo-surrénalome. Les suites ont été extrêmement simples. Les crises ne sont pas revenues et la tension s'est abaissée à 17. Le professeur Marcel Labbé et M. Monier-Vinard ont parlé de ce cas récemment à la Société médicale des Hôpitaux (9 février).

Dans l'autre cas, il s'agissait d'une hypertension solitaire irréductible qui me fut confiée par mon collègue Paupert-Ravault, médecin des Hôpitaux de Lyon. J'ai fait une surrénalectomie gauche totale. Les suites ont été idéalement simples. La tension qui était de 22-3 avant l'opération est tombée et reste à 18.

Il est évidemment un peu trop tôt pour pouvoir parler des résultats. Cependant tout ce que l'on sait est assez encourageant. Dans l'hypertension paroxystique, les cas de Mayo, de Volhard, de Shipley, de Porter le montrent. Dans un récent éditorial de *Surgery, Gynecology and Obstetrics*, Wattman Walters écrit que dans les cas de Mayo, Shipley et Porter les résultats se maintiennent excellents depuis plus de six années.

M. Monier-Vinard m'a récemment dit que chez la malade qu'il avait fait opérer par Desmarest la grande amélioration obtenue se maintenait en 1934. Je donnerais donc volontiers une note plus optimiste que MM. Meillère et Olivier.

2° *Techniquement*, la surrénalectomie est quelquefois une opération facile. Souvent, surtout chez les gens un peu forts, elle n'est pas très aisée. La surrénale est toujours très profonde, plaquée contre le plan postérieur, parfois contre le diaphragme, ce qui est très gênant. Pour la libérer, il est le plus souvent impossible de mettre sur elle une pince et de la tirer vers soi, parce qu'elle est trop friable. Il faut tourner autour d'elle, en la libérant d'une graisse fluide qui se dilacère mal. Ce n'est pas un organe facilement clivable. On doit donc être très patient, très ménager de ses gestes dans tout le cours de l'opération. Souvent, on a quelque peine à lier convenablement les pédicules veineux. J'ai l'intention de les prendre désormais dans des clips. Les difficultés d'une opération cavitaire expliquent que les opérés puissent avoir un peu de température dans les premiers jours. Je

crois qu'il ne faut pas chercher ailleurs la raison de l'hyperthermie signalée par M. Meillère.

Dans mes 22 opérations, *j'ai toujours fait une incision sous-costale*, partant du bord axillaire antérieur et s'arrêtant au bord du droit, ceci à hauteur de la 12e côte que j'ai réséquée quand elle était longue et me gênait. Cette incision qui a été indiquée dans les travaux de mes élèves Stulz et Stricker est si commode que je n'ai pas bien compris pourquoi M. Sylvain Blondin, puis M. Meillère, ont choisi l'incision trop antérieure de Louis Bazy.

Évidemment, je suis toujours resté *sous-péritonéal*. Je pense que la voie transpéritonéale est mauvaise et ne doit pas être utilisée.

3° Au début, j'ai fait des *ablations subtotales*. Depuis plusieurs années je n'ai plus fait que des *totales*.

Je n'en ai vu aucun inconvénient.

J'ai essayé, au début, l'évidement de la médullaire que Houssay a étudiée chez les animaux et que Costantini a depuis recommandée théoriquement. Je la crois, et je l'ai déjà dit, ici même, difficilement réalisable chez l'homme du moins par les procédés sanglants. Peut-être serait-elle facile avec le bistouri électrique.

Je n'ai jamais essayé l'énervation malgré les nombreuses observations de Crile, malgré les cas de Donati et de Corachan.

4° *La surrénalectomie est-elle grave ? Y a-t-il lieu de craindre les hyperthermies dont ont parlé Meillère et Olivier* et *de retenir le cas de mort rapide qu'ils ont observé*? Je ne le crois pas. Je crois que la *surrénalectomie est une opération sans gravité spéciale* si l'on consent à opérer avec une hémostase soigneuse, doucement dès qu'on aborde la glande, sans rien traumatiser, sans tirer, sans exprimer le contenu adrénalinique. D'une façon générale, la *chirurgie hormonale* doit s'inspirer des mêmes directives générales que la chirurgie du sympathique, que la neurochirurgie.

Sur mes 22 opérations, je n'ai eu qu'une mort par thrombose aortique chez un grand athéromateux de quarante-cinq ans. La thrombose s'est manifestée dans l'après-midi du second jour. La mort est arrivée le lendemain. A l'autopsie le carrefour aorte-iliaque était très athéromateux, presque infranchissable et un long caillot récent oblitérait complètement l'aorte au-dessus du carrefour.

L'observation a été publiée dans la *Revue de Chirurgie* en 1928, n° 2, sous le titre « Thrombose précoce du carrefour aortique », par Stricker et de Girardier.

Tous mes autres cas ont opératoirement guéri, tous très simplement si je mets à part un petit épanchement pleural chez un d'entre eux et une petite infection pariétale autour d'un tampon oublié chez un autre. *D'une façon habituelle mes opérés n'ont pas eu de température ou de faibles réactions thermiques* comme l'on en voit après beaucoup d'opérations profondes, exigeant des décollements importants et la dilacération de tissus graisseux. Jamais je n'ai eu d'inquiétudes à leur sujet, et cependant j'ai opéré des malades dans des états graves.

Je pense donc que *les suites de la surrénalectomie sont identiques à celles*

de n'importe quelle opération. Il me paraît très excessif de croire que le fait d'enlever une surrénale expose à « une poussée hyperthermique en flèche à 39°5 et à 40° », rappelant les hyperthermies consécutives aux opérations cérébrales. Je n'ai rien vu de tel sur mes 22 cas et je crois plus normal d'expliquer la fièvre observée par le fait que la surrénale est profonde, logée dans de la graisse et que pour l'atteindre il faut couper de fortes couches musculaires.

J'ai étudié avec soin mes opérés. Je n'ai jamais pu saisir chez eux des signes de déficience glandulaire, et je les ai soigneusement cherchés, au début surtout, quand je n'abordais pas sans appréhension cette chirurgie absolument nouvelle.

Souvent pendant l'opération j'ai fait suivre les oscillations tensionnelles comme au cours d'une opération pour tumeur cérébrale.

A titre documentaire voici les chiffres relevés[1] pendant ma dernière opération, chez une hypertendue, par Paupert-Ravault qui publiera un jour l'observation complète :

Avant l'opération	29,5
Au début de l'anesthésie à l'éther, à 10 h. 30	23,5
Pendant que l'anesthésie avance, à 10 h. 35	19
Au moment de l'incision cutanée, à 10 h. 42	14,5
Pendant l'hémostase pariétale, à 10 h. 50	12
Pendant le décollement de la graisse, à 10 h. 55	14,5
Pendant le décollement de la graisse, à 10 h. 58	16,5
Pendant le décollement de la graisse, à 11 h. 02	16,5
Pendant le décollement de la graisse, à 11 h. 5	15
On saisit la surrénale avec une pince, à 11 h. 05	14
Isolement, à 11 h. 12	14
Isolement, à 11 h. 16	15
Ligature de la veine capsulaire moyenne, à 11 h. 17	14
Ablation de la glande, à 11 h. 21	14
Reconstitution de la paroi, à 11 h. 25	13,5
Reconstitution de la paroi, à 11 h. 27	13

Les jours suivants Ravault note :

18, 22,5, 21,5, 21,5, 18,5, 20, 18.

Dans ces chiffres, ce qui me paraît le plus intéressant pour apprécier la gravité de la surrénalectomie, c'est que, au cours de l'opération, *les chiffres les plus bas de tension ont été notés au cours de l'incision cutanée* et que la prise de la surrénale n'a pas fait baisser sensiblement la tension, non plus que la ligature de la grosse veine capsulaire moyenne.

Il en a été généralement ainsi dans tous les cas que j'ai contrôlés.

Finalement je dirai pour résumer mon état d'esprit à l'égard de la surrénalectomie : C'est une opération sans gravité spéciale, mais qui doit se faire suivant les règles de la chirurgie des glandes à sécrétion interne, c'est-à-dire comme dans la neuro-chirurgie.

1. Pour simplifier je n'indique que les maxima.

RAPPORTS

Phlegmons des gaines de la main traités par incisions latérales et discontinues.

par MM. **Costescu** et **Tudor**, **Iselin** et **Megnin**.

Rapport de M. Moure.

Si, devant la gravité de certains phlegmons de la main, les anciens chirurgiens se préoccupaient avant tout du pronostic vital, aujourd'hui, nous sommes devenus plus exigeants; la mort consécutive à un phlegmon de la main est devenue exceptionnelle, l'amputation de la main rare; mais, devant les impotences fonctionnelles définitives dues aux rétractions cicatricielles, si fréquentes à la suite des suppurations de la main, nous cherchons aujourd'hui à perfectionner leur traitement, espérant, par des opérations plus précoces et des incisions plus judicieuses, obtenir un meilleur résultat fonctionnel.

Je me suis intéressé à cette question, avec la collaboration de M. Iselin, qui a eu le mérite de la développer dans plusieurs mémoires et dans son livre sur *La chirurgie de la main*[1].

Les idées que nous avions développées se sont répandues et, aujourd'hui, je puis grouper dans ce nouveau rapport huit observations qui se répartissent ainsi :

Bonnet, deux observations[2].

Iselin et Richard, une observation.

Costescu et Tudor, une observation.

Enfin, quatre observations qui ont été recueillies dans mon service et traitées sous la direction de M. Iselin, par mes internes, Mégnin, Aboulker, Barraya et Grasset.

L'étude de ces observations détaillées que je verse aux Archives autorise quelques commentaires sur la clinique, l'anatomie pathologique et le traitement des phlegmons des gaines de la main.

Comme je vous le disais dans un précédent rapport sur un travail de M. Iselin, les signes cliniques classiques de l'atteinte de la gaine des fléchisseurs sont très infidèles : la douleur vive tout le long de la gaine, dite douleur traçante, et surtout le crochet irréductible sont pour M. Iselin des signes de distension de la gaine, car si la gaine s'est rompue spontané-

1. M. Iselin : *Chirurgie de la main*. Masson, 1927.

2. Depuis que j'avais été chargé de ce rapport, M. Bonnet a été nommé membre de notre Société. Je verse aux Archives sous le n° 41 les observations résumées dans mon travail.

ment, ou si elle a été ouverte par une timide incision médicale, la distension ayant cessé, il n'existe plus ni crochet, ni douleur traçante.

Il faut donc décrire deux tableaux cliniques des phlegmons des gaines :

Celui de la gaine intacte, avec tous les signes classiques.

Celui de la gaine rompue, avec, comme seuls signes, ceux qui traduisent *l'infection de l'espace* (ou des espaces) *celluleux, dans lequel s'est ouverte la gaine.*

Par le seul examen clinique, le diagnostic est alors impossible à affirmer, si l'on ne trouve pas une collection en bissac antibrachiale et palmaire, avec fluctuation nette de l'une à l'autre. Cette constatation, qui sera plutôt faite le malade étant anesthésié, affirmera le diagnostic. En effet, l'existence d'une collection antibrachiale *importante*, coexistant avec une infection palmaire, implique sa propagation par la gaine, car les fusées purement celluleuses ne contiennent jamais beaucoup de pus. Seule l'exploration chirurgicale peut fournir la certitude de l'infection de la gaine, exploration qui doit être faite très prudemment pour ne pas risquer d'inoculer une gaine intacte sous une collection purement celluleuse.

Enfin, dans un troisième ordre de faits, rien ne permet de soupçonner l'infection synoviale (il en fut ainsi dans nos trois derniers cas). Mais alors, si malgré l'ouverture et le drainage des collections celluleuses, les signes infectieux persistent, il faut aller vérifier la gaine, car c'est la ténosynovite qui entretient l'infection.

En résumé, il faut distinguer à tous points de vue deux grandes formes de phlegmons des gaines :

Les formes purement synoviales, dont le diagnostic, basé sur les signes classiques, est facile, le traitement simple et le pronostic excellent avec les techniques modernes.

Les formes diffusées, de diagnostic difficile, dont le traitement demande le plus souvent des interventions multiples et dont le pronostic est beaucoup plus mauvais, car la suppuration prolongée aboutit fatalement à la nécrose du tendon.

L'anatomie pathologique a pu être étudiée au cours des interventions chirurgicales, pratiquées à des stades différents de l'infection, grâce à la recherche méthodique du pus par des incisions plus anatomiques, sous le couvert de l'hémostase absolue que donne la bande d'Esmarch. Cette étude a montré que, rapidement, la gaine infectée se perfore et que le pus fuse dans les espaces celluleux voisins en suivant un chemin à peu près constant. La fréquence de ces fusées est si considérable qu'elles existaient dans presque tous nos cas à des degrés divers.

Il existe trois espaces celluleux dans la loge palmaire moyenne des anatomistes :

1° L'espace superficiel sous-aponévrotique prétendineux ;

2° L'espace profond rétro-tendineux sur lequel insiste Kanavel ;

3° Les espaces commissuraux entre les articulations méta-carpo-phalangiennes.

La gaine cubitale peut se rompre dans l'un des trois espaces.

Elle se rompt le plus fréquemment dans le superficiel, ce qui est sans gravité particulière. La propagation à l'espace commissural du dernier espace interdigital est plus sérieuse, car elle se complique de *panaris de la gaine du quatrième doigt*, fait signalé par Kanavel et constaté dans deux de nos observations. De plus, par l'espace commissural, l'infection se propage à la face dorsale.

La rupture dans l'espace celluleux profond est heureusement plus rare (un seul cas d'Iselin-Richard), car le pus baignant les muscles interosseux les détruit, déterminant des attitudes vicieuses et des troubles trophiques des doigts moyens. Cette fusée profonde est donc (comme le phlegmon isolé du même espace) d'un mauvais pronostic.

La gaine radiale se rompt à la main, dans l'espace thénarien, vers la commissure du pouce.

Enfin, les deux gaines se rompent presque toujours à l'avant-bras par leur cul-de-sac supérieur, dans un espace dit, par les auteurs étrangers, « espace de Parona », qui est compris entre le plan des tendons fléchisseurs en avant et celui du carré pronateur en arrière.

Vers l'avant-bras, cet espace se continue entre les deux plans de fléchisseurs, superficiel en avant, profond en arrière.

Or, lorsqu'il existe des fusées purulentes, l'ouverture même large de la gaine ne suffit pas, et il faut en outre évacuer les collections celluleuses.

Dans un cas personnel, j'avais traité un phlegmon de la gaine cubitale par incision médiane avec section du ligament annulaire. Ce large débridement n'améliora guère la situation, car il existait une fusée méconnue en arrière de la gaine, devant le carré pronateur, fusée qu'il suffit à Iselin d'ouvrir pour faire cesser les signes généraux et tarir la suppuration.

Cette action des fusées purulentes n'est d'ailleurs pas nouvelle, car, dans l'excellente thèse de Ferrand faite en 1911, nous trouvons dix-sept observations très bien prises et détaillées où il existait des fusées extra-synoviales.

L'importance de ces fusées purulentes est commandée avant tout par l'*époque tardive de l'intervention*.

Dans les opérations très précoces comme celles de M. Leibovici (obs. 6 du mémoire avec Iselin), la gaine n'est même pas entièrement pleine de pus et dans l'observation de M. Bonnet la gaine est tendue, grise, comme injectée de sang.

Tous nos cas, par contre, ont été opérés très tard, jusqu'à dix jours après l'apparition des signes d'infection.

Il y aurait donc intérêt à opérer les ténosynovites plus précocement.

Le traitement des phlegmons des gaines de la main s'est précisé grâce aux travaux modernes de Kanavel en Amérique, de Klapp en Allemagne, et à ceux d'Iselin en France.

Ces auteurs ont défendu les incisions *latérales et discontinues*, par opposition aux incisions *continues et médianes*, antibrachio-palmaires, comportant la section du ligament annulaire qu'Helferich avait préconisées après Chassaignac et que Lecène conseillait d'employer dans les cas graves.

Par ces incisions latérales, la gaine est simplement drainée *au contact*, ce qui évite aux tendons la néfaste pression des drains; elle est de plus drainée au point déclive, car la dernière incision fermée est toujours celle de l'avant-bras.

Recherche des fusées. — Si la température ne baisse pas après l'ouverture de la gaine, si l'œdème ne disparaît pas, si des douleurs persistent, il est certain qu'une ou plusieurs fusées n'ont pas été drainées : il faut les chercher systématiquement sous anesthésie générale.

Dans le cas de *phlegmon diffusé*, l'opération se fait en sens inverse : on ouvre d'abord la collection la plus apparente, et l'on se rend compte, soit immédiatement, soit dans les suites opératoires, que l'opération n'est pas complète, car la gaine reste infectée; on l'ouvre alors secondairement, comme dans le cas précédent.

Pour apprécier la valeur de cette méthode, nous pouvons essayer de juger les résultats, en nous appuyant sur seize observations, six publiées par MM. Iselin et Leibovici, dans leur mémoire du *Journal de Chirurgie*, deux observations d'Iselin publiées dans son livre et les huit observations qui font le sujet de ce rapport.

M. Iselin tient beaucoup à une classification très précise des résultats; il distingue :

Des résultats parfaits, avec retour de la flexion, extension normale de tous les doigts.

Des bons résultats, dans lesquels le doigt d'où partit l'infection a seul perdu ses mouvements; pour Kanavel et pour Lecène, ce genre de résultat est le meilleur.

Des résultats médiocres dans lesquels les mouvements du quatrième et du cinquième doigt sont limités.

Des résultats mauvais, dans lesquels les autres doigts sont plus ou moins enraidis, le poignet également, avec des incapacités rarement inférieures à 4 p. 100.

Les résultats des observations dont je fais état fournissent 4 résultats fonctionnels parfaits, 6 bons, 2 médiocres et 3 mauvais.

Mais il faut savoir que, dans la valeur du résultat fonctionnel éloigné, l'âge du sujet joue un grand rôle, car les mauvais résultats s'observent sur les sujets de cinquante-deux à cinquante-six ans, et les meilleurs chez des opérés au-dessous de trente ans.

Comparons maintenant ces résultats à ceux de la technique habituelle en nous appuyant sur trois statistiques :

Celle de Ferrand, dix-sept observations recueillies de 1909 à 1912, opérations faites par MM. Lecène, Desmant, Chifoliau et Reynier.

Celle d'Iselin, en 1928, 40 cas provenant des services où il avait été interne, avec 17 provenant des services Lecène, Lenormant, Gosset.

Celle qu'Iselin avait faite, en 1929, avec les observations du service Lecène recueillies entre 1927 et 1929, à la demande de Lecène lui-même qui avait été surpris par les mauvais résultats éloignés constatés par la précédente statistique qu'il jugeait trop hétérogène.

Vous en trouverez les détails numériques dans le livre d'Iselin; je ne vous dirai ici que les chiffres brutaux qui, dans les trois statistiques, concordent à peu près :

Ferrand : sur 11 malades revus à échéance suffisante, 1 résultat parfait (gaine radiale opérée par Lecène), 2 bons résultats, 4 médiocres, 5 mauvais.

Donc, en gros, 25 p. 100 de résultats satisfaisants, avec 2 morts.

Iselin, 1928 : sur 40 malades, 8 amputations, sur 9 résultats éloignés, 2 satisfaisants et 7 médiocres ou mauvais.

Donc également 25 p. 100 en gros de résultats satisfaisants.

Service Lecène, 1929 : 6 cas, tous revus, 2 satisfaisants, 3 mauvais, 1 amputation.

Si l'on s'en réfère aux cas isolés, l'impression est plus optimiste : Lecène, Braine, ont présenté de beaux succès ici même, et nous connaissons des opérés de Sénèque, Soupault et Garnier qui ont eu un excellent résultat fonctionnel. Il n'en va pas moins que, dans l'ensemble, la grande incision continue avec section du ligament annulaire donne deux fois plus de mauvais résultats que les incisions discontinues.

Iselin a fait une analyse soigneuse des causes d'échec de l'incision médiane après l'étude des résultats éloignés et il les ramène à quatre chefs :

1° Drainage insuffisant, au point culminant de la gaine, par une incision qui ne permet pas d'exposer la fusée antibrachiale profonde;

2° Section de l'important organe de réflexion que constitue le ligament annulaire pour les tendons fléchisseurs;

3° Mise à nu des tendons qui en favorise la nécrose, puis l'adhérence à la cicatrice du ligament sectionné;

4° Persistance après guérison de longues cicatrices qui, devenant rétractiles, brident les mouvements des doigts à la manière d'une maladie de Dupuytren.

D'ailleurs, dans un de ses cas, Lecène dut secondairement sectionner une semblable bride pour donner un peu de jeu au doigt, et je vous ai présenté à la suite de la communication de Lecène l'observation d'une malade à laquelle je dus pratiquer des résections osseuses pour obvier à la rétraction cicatricielle des tendons.

On peut donc considérer que les incisions latérales discontinues drainent suffisamment, qu'elles ne lèsent aucun organe de glissement et n'exposent pas les tendons; il n'est donc pas étonnant que les résultats fonctionnels en soient supérieurs.

Il faut cependant bien savoir que l'acte chirurgical n'est qu'un acte de drainage et que nous sommes, ici comme ailleurs, à la merci de la virulence de l'élément microbien et de la résistance du sujet. Certaines inoculations ultra-septiques de la main resteront toujours au-dessus de toute thérapeutique locale, et, dans les infections aiguës banales, il peut être fort utile de mettre en jeu la thérapeutique de choc ou la thérapeutique vaccinale, car il n'est pas toujours opportun d'inciser d'extrême urgence des tissus

enflammés œdémateux, en l'état de conjonction diffuse, sans aucune collection purulente, dont il faut parfois savoir attendre la formation.

La thérapeutique des phlegmons des gaines de la main que nous avons envisagée s'applique aux infections aiguës suppurées qu'il faut absolument différencier des infections septiques suraiguës diffuses pour lesquelles le seul but doit être de sauver la vie, et qui, dans ce but, peuvent nécessiter les incisions les plus larges, les plus mutilantes, telles que la section du ligament carpien et même l'amputation.

Je vous propose de remercier les auteurs qui nous ont envoyé ces intéressantes observations et de féliciter M. Iselin de nous avoir fait connaître cette méthode d'incision, d'avoir persévéré pendant des années dans cette étude, ce qui permet d'améliorer les résultats éloignés jusque-là si décevants des phlegmons des gaines de la main.

M. E. Sorrel : Je voudrais féliciter M. Moure des paroles prudentes et sages qu'il vient de prononcer. Que les auteurs des travaux de ces dernières années sur les suppurations de la main l'aient voulu ou non, il est certain que peu à peu, maintenant, une opinion est en train de s'accréditer : il serait inutile d'inciser largement un phlegmon des gaines, et, pour en obtenir la guérison, il vaut mieux ne pratiquer que de petites incisions discontinues.

Or, je crois, comme M. Moure, que s'il est des cas où ces petites incisions très localisées peuvent suffire, il en est d'autres — et ils sont à mon avis infiniment plus nombreux — où les méthodes antérieures, qui consistent à « ouvrir » très largement, restent celles qu'il faut employer.

Six observations de « septicémie à staphylocoques » traitées par la transfusion sanguine,

par **M. Carayannopoulos** (d'Athènes).

Rapport de M. Jacques Leveuf.

M. Carayannopoulos nous a envoyé six observations de « septicémie à staphylocoques » traitées par la transfusion de sang pur.

Ces observations vont me permettre de discuter devant vous l'influence de la transfusion sur les septicémies. Cette question a été abordée une seule fois à notre tribune en novembre 1928 par MM. Oudard, Guichard et Le Bourgo [1]. Encore cette communication n'envisageait-elle que l'immuno-transfusion.

Je résumerai d'abord très brièvement les observations de M. Carayannopoulos :

1. Oudard, Guichard et Le Bourgo : L'immuno-transfusion dans les infections chirurgicales. *Bull. Soc. nat. de Chir.*, Paris, t. LIV, n° 32, 1928.

Observation I. — Homme de trente-trois ans, atteint de fracture de cuisse compliquée. Amputation pour accidents infectieux. La fièvre oscille entre 37°8 et 39°. Hémoculture positive : staphylocoques. On transfuse 150 grammes de sang à deux jours d'intervalle, puis 250 grammes, et cinq jours après, 180 grammes. Les hémocultures faites dans la suite furent négatives. La température est devenue subitement normale après la dernière transfusion.

Obs. II. — Garçon de onze ans. Ostéomyélite du tibia gauche traitée par résection diaphysaire. La fièvre continue. Hémoculture positive : staphylocoques dorés. Au sixième jour, transfusion de 350 grammes. Six jours après, deuxième transfusion de 220 grammes. La température baisse progressivement. Trois hémocultures ultérieures ont été négatives. Guérison avec reconstitution du tibia.

Obs. III. — Garçon de quatre ans. Ostéomyélite du tibia gauche traitée par résection de la diaphyse. Fièvre à 39°. Présence d'abcès multiples sous-cutanés. Hémoculture positive : staphylocoques dorés. Au septième jour, transfusion de 300 grammes de sang. Dix jours après, transfusion de 300 grammes. Et enfin, quatorze jours après, dernière transfusion de 450 grammes. Pendant ce temps on incise de nombreux abcès. La température baisse progressivement. Guérison, avec reconstitution du tibia.

Obs. IV. — Homme de vingt-deux ans, atteint d'abcès de la prostate qui s'est ouvert dans l'urètre. (Staphylocoques dans le pus.) Fièvre, 39°4. Abcès sous-cutané pré-sternal. Hémoculture positive : staphylocoques dorés. Au troisième jour, transfusion de 200 grammes de sang. Quatre jours après, transfusion de même quantité. Trois jours plus tard, transfusion de 400 grammes. Enfin, cinq jours après, transfusion de 320 grammes. La fièvre a baissé progressivement, puis est remontée à 38°5. Apparaissent alors de nombreux abcès sous-cutanés qui sont incisés (staphylocoques); on fait une dernière transfusion de 300 grammes. Guérison.

Obs. V. — Homme de quarante-cinq ans. Abcès multiples durant depuis deux mois (pied, bras, etc.). Hémoculture négative, mais tableau clinique de la septicémie. Première transfusion de 80 grammes de sang. Quatre jours après, deuxième transfusion de 100 grammes. Trois jours plus tard, dernière transfusion de 450 grammes. La température baisse progressivement. Guérison.

Obs. VI. — Homme de cinquante-deux ans. Phlegmon diffus de jambe avec arthrite suppurée du genou. Amputation d'urgence. La température tombe à la normale. Puis brusquement frissons avec température à 40°. Hémoculture positive : staphylocoques. Première transfusion, 300 grammes de sang, suivie d'une deuxième et d'une troisième transfusion de 200 grammes et enfin d'une quatrième transfusion de 180 grammes. En dehors des transfusions : autovaccin, propidon, injections intraveineuses de sérum glycosé et physiologique, abcès de fixation. La température ne se modifie pas. Une nouvelle hémoculture est positive. Meurt soixante-cinq jours après son entrée à l'hôpital.

Voilà donc une série d'infections à staphylocoques dans lesquelles M. Carayannopoulos a employé des transfusions de sang pur (200 cent. cubes en moyenne) répétées à quelques jours d'intervalle. L'injection de petites quantités de sang est la règle admise par les auteurs qui préconisent ce mode de traitement dans les infections chirurgicales.

Il existe aujourd'hui un courant d'opinion qui porte à préférer l'usage du sang pur à celui du sang citraté. Cependant certains auteurs, Reimold

et Kramer[1] par exemple, sont restés fidèles à l'emploi du sang citraté. Lorsqu'on injecte de petites quantités de sang on n'expose guère les malades à des accidents d'intolérance. Et Tzanck[2] a raison de distinguer la grande transfusion, telle qu'on l'emploie dans les anémies graves, de petites transfusions répétées qui appartiennent plutôt au domaine de l'hémothérapie.

Depuis quelques années la transfusion de sang est appliquée avec une fréquence croissante au traitement des affections les plus variées et cela, semble-t-il, sans grand esprit critique pour beaucoup de cas.

Avant de discuter la valeur des observations de septicémie à staphylocoques qui nous sont apportées par M. Carayannopoulos, permettez-moi la remarque suivante :

L'emploi de la transfusion dans la lutte contre les infections ne repose, à ce que je sache, sur aucune donnée scientifique ou expérimentale. Ce n'est pas que les promoteurs se fassent faute de mettre en avant un certain nombre d'arguments, mais leur valeur ne me paraît pas solidement établie.

Soit qu'on pense introduire dans l'organisme des sels du sang et surtout des protéines étrangères (Hempel) : la transfusion agirait, le cas échéant, à la manière d'un choc protéinique.

Soit que l'apport de sang étranger excite l'activité générale de l'organisme, celle des organes hématopoïétiques en particulier. Cette opinion est basée sur le fait qu'on observe souvent, après transfusion, une augmentation du nombre des globules rouges et blancs et une augmentation du taux de l'hémoglobine. Mais ces modifications sont passagères comme j'ai pu m'en rendre compte dans quelques cas.

Soit qu'on soutienne que la transfusion procure au malade les défenses humorales et leucocytaires qui lui font défaut. On sait que le sérum d'un sujet sain présente des propriétés bactéricides et antitoxiques : leur effet est sans doute bien faible si l'on considère la petite masse de sang injecté.

Certains auteurs ont prétendu que le sang du donneur apportait des anticorps, facteur d'immunité. Cette hypothèse ne peut guère être retenue pour les infections à microbes pyogènes, qui paraissent incapables de créer dans l'organisme un état d'immunité vraie.

Moritsch et Hoche[3], à la clinique d'Eiselsberg, ont mesuré le taux des agglutinines dans le sang des malades. Si donneur et receveur appartiennent au même groupe sanguin, on voit les agglutinines augmenter après une transfusion. Lorsque cette réaction ne se produit pas, on ne doit attendre aucun effet salutaire de la transfusion.

Admettons, sans conteste, les données des auteurs viennois, qui reposent d'ailleurs sur un petit nombre d'observations (10 cas). Il n'en

1. W. Reimold et B. Kramer : Ueber Behandlung septischer allgemein Infektionen im Kindesalter durch kontinuierliche Bluttransfusionen. *Berliner klin. Wochenschr.*, t. I, n° 7, 12 février 1927, p. 305-309.

2. A. Tzanck : *Problèmes théoriques et pratiques de la transfusion sanguine*. Masson et Cie, Paris.

3. Moritsch et Hoche : Die Antikörpersteigerung als Wirkung der Bluttransfusion. *Mitteil. a. d. Grenzgeb. Med. u. Chir.*, t. XL, 1927-1928, p. 80-84.

demeure pas moins que l'élévation du taux des agglutinines ne saurait être interprétée comme un phénoméne d'immunité.

En résumé, on peut admettre à la rigueur que la transfusion exerce, comme le dit Harvier, « une action stimulante sur l'organisme infecté ». Il ne s'agit pas, à proprement parler, de lutte contre l'infection.

Ainsi la transfusion est une méthode purement empirique lorsqu'elle s'adresse au traitement des septicémies. Seule une étude serrée des résultats qui nous sont apportés permettra d'en apprécier la valeur.

Tout de suite se dresse un écueil important. Les observations qualifiées de septicémie sont difficiles à classer et par suite à comparer entre elles.

M. Carayannopoulos, dans 5 cas sur 6, nous apporte bien le contrôle du laboratoire sous forme d'hémoculture positive. Mais ici les données du laboratoire ont besoin d'être interprétées : *hémoculture positive* et *septicémie (au sens clinique du mot) ne sont pas toujours synonymes*. En voici la preuve.

Les observations de M. Carayannopoulos comprennent 2 cas d'ostéomyélite aiguë des adolescents où le staphylocoque a été trouvé dans le sang. Faut-il admettre qu'il s'agisse vraiment de septicémie à staphylocoque et que la transfusion a donné un appoint thérapeutique nécessaire à la guérison?

Je ne le crois pas.

Dans mon service de l'hôpital Bretonneau, j'ai obtenu, dans 5 cas d'ostéomyélite, des hémocultures positives (staphylocoques dorés). Trois fois il s'agissait de septicémie vraie. Deux de ces malades ont succombé d'ailleurs le lendemain de leur entrée à l'hôpital. Le troisième a vécu huit jours : pendant ce laps de temps, deux hémocultures ont été positives et la mort a succédé à des phénomènes de méningite. Je dirai en passant qu'une transfusion de 200 cent. cubes de sang, prélevé chez un donneur vacciné au staphylocoque et streptocoque par injections intradermiques de cultures atténuées, n'avait fourni aucune amélioration de l'état général [1].

Restent deux malades qui étaient des ostéomyélites banales où la gravité de l'état général avait donné l'idée de faire une hémoculture. La guérison a été obtenue sans difficulté par le seul traitement chirurgical habituel.

Aussi n'estimé-je pas devoir conserver l'étiquette de « septicémie à staphylocoques » aux observations d'ostéomyélite de M. Carayannopoulos.

Le même raisonnement s'applique aux autres observations de M. Carayannopoulos, sauf à la dernière qui est une septicémie véritable avec hémoculture plusieurs fois positive, mais dont l'issue a été mortelle en dépit des transfusions.

J'ai parcouru beaucoup d'observations de septicémie publiées dans la littérature comme résultats heureux du traitement par la transfusion sanguine. Il s'agit presque toujours d'un foyer d'infection (phlegmon, fracture

1. Oberthür m'a confié dix observations d'ostéomyélite sur lesquelles je ferai prochainement un rapport. L'une d'entre elles est une forme septicémique avec hémoculture positive. Le foyer principal (tibia) avait été réséqué. Malgré deux immuno-transfusions, la température est restée à 40°, les hémocultures ont continué à être positives et l'enfant est mort avec une broncho-pneumonie.

ouverte, ostéomyélite, etc.) qui s'accompagne de température élevée et de suppurations à distance, dans le tissu cellulaire en général. *La défervescence n'apparaît que lorsque les abcès se sont collectés et ont été incisés.*

On ne saurait voir là des septicémies proprement dites où, à la suite d'une inoculation septique parfois insignifiante, s'est manifesté un état général grave, avec hémoculture constamment positive. Et je rappellerai que les cliniciens s'accordent à penser qu'au cours d'une septicémie vraie l'apparition de collections purulentes atténue quelque peu la rigueur du pronostic.

Ce n'est donc pas sans étonnement que j'ai vu attribuer à la transfusion les « effets salutaires » suivants : apparition d'abcès sous-cutanés, production d'arthrite aiguë ou même suppuration d'un abcès de fixation resté muet jusqu'alors.

Si l'on abandonne l'étude des faits isolés pour considérer des statistiques d'ensemble, on se heurte à la même confusion.

Voici, par exemple, les chiffres fournis par Hoche[1] qui a réuni les observations de transfusions pour infection grave pratiquées dans les diverses cliniques chirurgicales de Vienne :

Suivant les services, la mortalité varie de 47 p. 100 à 100 p. 100.

Il est évident que la gravité des infections n'a pas été appréciée de la même manière par les divers chirurgiens.

De l'ensemble de ces travaux se dégage l'impression que, dans les septicémies à microbes pyogènes, l'usage de la transfusion n'a guère amélioré la gravité du pronostic. C'est l'opinion que soutiennent des auteurs comme Tzanck et Benda[2] qui, par ailleurs, sont très favorables à cette méthode thérapeutique.

Faut-il conclure dès lors que la transfusion est à rejeter dans le traitement des infections chirurgicales graves?

Cette opinion serait, je le crois, excessive. Au cours d'une longue infection où les médications habituelles ont échoué et où la guérison ne se déclanche pas, la transfusion peut être utile en donnant un coup de fouet à la résistance de l'organisme fatigué.

On trouve dans la littérature beaucoup de cas analogues à ceux de M. Carayannopoulos et qui témoignent de cet effet utile de la transfusion.

Je donnerai à titre d'exemple une observation de Burkle de la Camp[3] : Un homme de soixante ans est atteint d'un phlegmon des gaines de la main qui a conduit à une amputation. Néanmoins la température persiste, bien que l'hémoculture soit négative. Au quarantième jour, une transfusion amène pour la première fois une chute de fièvre pendant trois jours. Puis la température remonte avec frissons. Nouvelle transfusion. A partir de ce moment, défervescence de la température et guérison

1. Hoche : Succès et insuccès de la transfusion du sang dans la septicémie généralisée. *Wiener klin. Wochenschr.*, an. XLV, n° 52-53, 23 décembre 1932.
2. R. Benda : *La transfusion du sang.* G. Doin et Cie, édit. 1930.
3. Burkle de la Camp : Sur le traitement des infections générales par les transfusions sanguines. *Deuts. Zeits. f. Chir.*, t. CCXXXI, fasc. 2, 3, 4, avril 1931, p. 237-242.

On ne saurait nier, en pareil cas, l'action favorable de la transfusion, mais on voit aussi l'écart qui existe entre de semblables observations et les cas de septicémie proprement dits.

Jusqu'ici, j'ai envisagé seulement l'influence des transfusions de sang pur sur les infections générales à microbes pyogènes. Peut-on attendre des résultats meilleurs de l'usage des immuno-transfusions que Wright a proposé en 1923[1] ?

Un certain nombre d'auteurs, Lévy-Weissmann[2], Knut Hallberg[3], Brody et Crocker[4], ont publié des cas où, après échec de la transfusion simple, ils ont eu recours, avec succès, à l'immuno-transfusion.

La place me manque pour entrer aujourd'hui dans une pareille discussion, mais je dois avouer que mes conclusions seraient de même ordre pour l'emploi de l'immuno-transfusion dans les septicémies que pour l'emploi des transfusions de sang pur.

Ce sont là des tentatives intéressantes qu'il convient, faute de mieux, de poursuivre et, si possible, d'améliorer. Mais il serait imprudent d'attendre de ces procédés plus qu'ils ne peuvent donner : une impulsion favorable à l'organisme au cours de certaines infections.

Permettez-moi de remercier M. Carayannopoulos de nous avoir envoyé ces observations intéressantes et prises avec une grande conscience. Je vous rappelle que M. Carayannopoulos, qui a rempli pendant la guerre les fonctions d'interne à l'Hôpital Necker, nous a adressé un grand nombre d'importants travaux. Vous n'oublierez pas son nom lors des prochaines élections de Membre correspondant étranger.

M. E. Sorrel : Je crois que M. Leveuf a fort bien fait de montrer combien il était difficile de s'entendre sur le terme de *septicémie*. Une seule hémoculture positive est-elle un critérium suffisant ? Je ne le crois pas, car à ce compte un grand nombre de malades atteints d'ostéomyélite aiguë devraient être considérés comme atteints de *septicémie à staphylocoques*. Et cela conduirait à conclure que les septicémies à staphylocoques sont bénignes, tout au moins *quoad vitam*, ce qui n'est nullement l'opinion généralement admise : on considère habituellement ces septicémies comme extrêmement graves.

Puisque nous nous entendons mal sur ce terme de septicémie, il est évidemment bien difficile d'estimer la valeur du traitement qu'on lui oppose.

A propos du traitement par les transfusions, je puis signaler un cas : j'ai suivi pendant bien des semaines avec MM. Lemierre et Chabrol une

1. Wright, Almroth (E.) : *Ann. de l'Inst. Pasteur*, Paris, t. XXXVII, 1923.
2. Lévy-Weissmann : *Bull. et Mém. de la Soc. méd. des Hôp.*, Paris, t. XLIX, 1925, p. 359-363.
3. Hallberg (Knut) : L'immuno-transfusion. *Acta Chir. Scand.*, vol. LXIX, fasc. 4, p. 314-327.
4. Brody et Crocker : Specific immunotransfusion in treatment of septicemia. *Journ. Amer. Med. Assoc.*, vol. XCVIII, 18 juin 1932, p. 2191-2193.

jeune fille atteinte de septicémie à staphylocoques. Une transfusion fut faite. A dater de ce jour, l'état s'aggrava, les accidents se précipitèrent et la malade mourut assez rapidement. Sans pouvoir penser que la transfusion a aggravé les accidents, on peut cependant dire que dans ce cas elle ne les a pas jugulés.

M. Rouhier : J'ai été extrêmement intéressé par le rapport de Leveuf et les observations de mon ami Sorrel. Nous connaissons tous l'extrême gravité des septicémies à staphylocoques, mais il est quelquefois extrêmement difficile de savoir s'il s'agit bien vraiment d'une septicémie; or, le pronostic en dépend essentiellement. J'ai eu l'occasion récemment de soigner un jeune homme morphinomane qui, au cours de sa cure de démorphinisation, a fait des centaines d'abcès pendant plusieurs mois. Je lui en incisais sept ou huit tous les deux ou trois jours. Son état général était devenu misérable, les vaccins aussi bien que les traitements chimiques avaient complètement échoué et une série d'hémocultures successives, au moins cinq ou six, avaient chaque fois donné un résultat positif, bien que les ponctions veineuses aient été faites dans des régions qui paraissaient parfaitement saines et loin des foyers abcédés.

En désespoir de cause, j'avais fait venir près de ce malade mon ami, le professeur Debré, et celui-ci avait pensé qu'il ne s'agissait peut-être pas d'une septicémie, qu'il pouvait y avoir un état lymphangitique de la peau et du tissu cellulaire extrêmement étendu à une grande partie de son tégument externe et que l'aiguille pouvait se charger de staphylocoques en traversant le tissu cellulaire.

Le fait est que, lorsque j'ai fait faire des prises de sang nouvelles dans des points s'écartant plus encore des régions abcédées que l'on avait cru devoir le faire jusque-là, les nouvelles prises de sang furent pratiquées dans la saphène interne prémalléolaire et dans la jugulaire externe, les hémocultures furent négatives et d'ailleurs le malade a fini par guérir.

Il est donc souvent très délicat de faire le diagnostic de septicémie et l'on risque d'attribuer bien des succès à une thérapeutique empirique qui a surtout pour elle qu'elle frappe l'imagination, alors que, sans cette thérapeutique, le résultat eût été le même.

Volumineuse tumeur conjonctive des parties molles du creux de l'aisselle. Amputation interscapulo-thoracique,

par MM. **E. Mourgue-Molines** et **W. Arnal** (de Montpellier).

Rapport de M. Jean Quénu.

MM. Mourgue-Molines et Arnal nous ont adressé une observation de tumeur de l'aisselle intéressante à plusieurs points de vue :

Mme C... (Louise), soixante-sept ans, entre le 22 août 1932 dans le service de M. le professeur Riche, que l'un de nous avait l'honneur de suppléer, pour une volumineuse tumeur de la région axillaire et des troubles parétiques du bras gauche.

Les premiers signes se seraient manifestés sept à huit mois auparavant : douleurs vagues dans l'épaule, sensation de fourmillements et de pesanteur engourdissant le bras.

En juin, augmentation des troubles fonctionnels : maladresse de la main, impossibilité de lever le bras pour se coiffer. En même temps, apparition d'une tumeur arrondie, du volume d'un œuf, sous la clavicule. Puis, accroissement rapide de cette tumeur, provoquant, par ses dimensions mêmes, l'écartement du bras du tronc.

Depuis le début d'août, douleurs continues privant la malade de sommeil, impotence marquée du membre supérieur gauche.

Examen : La région sous-claviculaire gauche est occupée par une volumineuse tumeur arrondie, qui comble le creux de l'aisselle, écarte le bras du tronc et remonte en masse le moignon de l'épaule.

A la surface de la tumeur, la peau est distendue, mais saine et non adhérente. Lacis de grosses veines sous-cutanées.

La consistance est ferme. Sa surface est lisse, régulière. La tumeur ne peut être mobilisée.

Le bras est écarté en abduction permanente légère. La malade ne parvient pas à l'élever jusqu'à l'horizontale. Parésie marquée de la main et des doigts qui rend impossible la préhension d'un objet. Hypoesthésie cutanée.

Pas d'œdème du bras. Le pouls radial est bien perceptible.

Les seins sont normaux et ne présentent pas trace de tumeur.

Radiographie : Image opaque, arrondie, située dans la région axillaire, sans lésion osseuse ou articulaire.

Examen électrique : Diminution marquée de l'excitabilité électrique des muscles de la main et du bras, sans réaction de dégénérescence.

Urines : normales ; *azotémie* : 0 gr. 20 ; *réaction de Bordet-Wassermann* : négative.

Numération globulaire et formule sanguine : globules rouges : 4.500.000 ; globules blancs : 12.000 ; hémoglobine : 85 p. 100 ; polynucléaires : 63 p. 100 ; mononucléaires : 4 p. 100 ; lymphocytes : 33 p. 100.

Opération le 5 septembre 1932.

Anesthésie : éther.

Incision en écharpe sur la tumeur, descendant obliquement du milieu de la clavicule au bord antérieur du grand dorsal à trois travers de doigt plus bas que le pôle inférieur de la tumeur.

Dissection de la lèvre inférieure de la plaie. Section du grand, puis du petit pectoral et mise à nu de la tumeur.

Elle présente une capsule assez nette, qui permet de trouver un plan de clivage et de libérer le pôle inférieur de la masse.

Malheureusement, la libération se révèle bientôt impossible, car la tumeur est profondément encastrée au sommet de la pyramide axillaire, où elle a probablement pris son origine. Dans sa poussée en avant, elle a refoulé et étalé à sa surface les vaisseaux axillaires et les diverses branches du plexus brachial. Ces éléments ne semblent pas englobés par la tumeur, mais soulevés par elle ; ils sont tendus comme des cordes de violon sur un chevalet, de sorte que, même en position de relâchement maximum, bras rapproché du tronc et porté en avant, on ne peut pas insinuer le doigt entre eux et la tumeur, sans risquer de les rompre. La tumeur est donc bloquée entre l'omoplate en arrière et le paquet vasculo-nerveux largement étalé en avant. Son extirpation ne serait possible que par morcellement. On se résout à pratiquer l'amputation interscapulo-thoracique.

Section de la clavicule à sa partie moyenne. Libération de son segment interne qui est réséqué au ras du sterno-cléido-mastoïdien. On a ainsi un large jour sur

les vaisseaux sous-claviers et les racines du plexus brachial, immédiatement en dedans de la tumeur. Ligature, puis, section de l'artère et de la veine sous-clavière. Infiltration avec une solution de scurocaïne à 2 p. 100 de chacune des racines nerveuses, avant de la sectionner, afin de diminuer le choc.

Le bras étant attiré en avant et en haut, et l'épaule débordant de la table, on taille un lambeau postérieur par une incision curviligne qui va rejoindre les deux extrémités de l'incision antérieure. L'hémostase étant facilement faite à mesure, on détache l'omoplate par section des muscles qui s'y insèrent, et on achève la libération du membre supérieur avec la masse de la tumeur encastrée en avant du scapulum, au-dessous de la moitié externe de la clavicule. Suture cutanée avec gros drain au point déclive.

Examen de la pièce. — Après dissection, la tumeur apparaît comme une

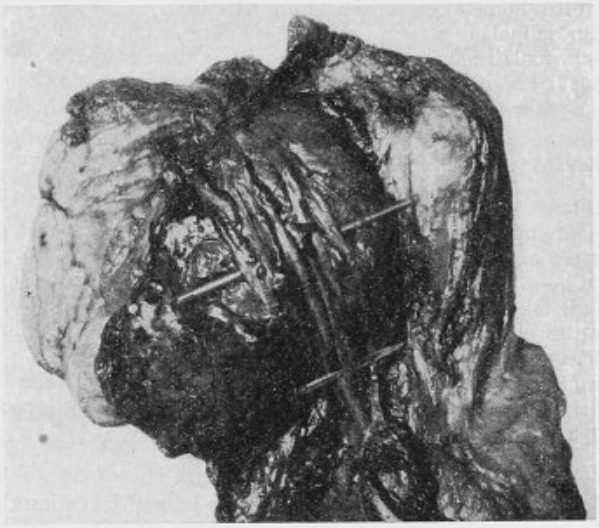

La tumeur de face montrant sa portion sphérique. Le paquet vasculo-nerveux étalé à sa surface est maintenu par une pince. Il a été sectionné très haut, comme le montre le point où l'artère axillaire (soulevée par une tige de bois) passe dans la fourche du médian.

masse volumineuse, de la grosseur de la tête d'un enfant, affectant une forme irrégulière, sphérique dans sa portion antéro-externe, aplatie dans sa partie interne. Elle mesure 15 centimètres dans son grand axe vertical et 16 centimètres dans son diamètre transversal. Son épaisseur maxima, sur son bord externe, est de 12 centimètres. Elle présente une face postérieure légèrement bombée qui comble toute la surface antérieure excavée de l'omoplate, en la débordant en dedans, mais ne lui adhère nulle part et peut être séparée par un plan de clivage naturel du muscle sous-scapulaire.

Sa face antérieure se divise en deux portions distinctes : une externe globulaire répond à la masse arrondie qui faisait saillie sous les pectoraux; l'autre, aplatie, affecte une forme concave qui, coincée entre l'omoplate et le thorax, se moulait en avant et en dedans contre le gril costal.

La tumeur est entourée d'une mince capsule lamelleuse qui la sépare des éléments voisins.

Elle est croisée sur sa face antérieure par les vaisseaux axillaires et les

branches du plexus brachial. Ces éléments sont étalés à sa surface, mais ne lui adhèrent pas.

La consistance de la masse tumorale est uniformément ferme, élastique, sans zones nettement ramollies.

A la coupe, tissu lardacé, dense, donnant l'impression d'un encéphale fixé dans le formol.

L'examen histologique, dû à l'obligeance de M. le Dr Guibert, chef du laboratoire du professeur Grynfelt, a montré qu'il s'agissait d'une *tumeur mésenchymateuse* intéressant le système réticulo-endothélial. Les éléments histiocytaires présentent des signes de malignité, mais ils manifestent aussi un pouvoir fibrillogène qui permet de penser que la malignité n'est pas absolue.

Suites opératoires. — La malade, à peine choquée le premier soir, a cicatrisé par première intention et a quitté l'hôpital vingt jours après l'opération.

Revue en très bon état en janvier et en avril 1933.

Le 10 juin, la malade revient pour se faire enlever un « kyste sébacé » de la région sus-claviculaire *droite* (du côté opposé à la tumeur opérée).

En effet, sur le bord postérieur du sterno, tumeur comme une noix, paraissant dans la peau, et mobile sur les plans profonds. Elle est enlevée à l'anesthésie locale.

L'examen histologique montre que cette petite tumeur est absolument comparable à l'aspect présenté par les territoires de l'hyperplasie histiocytaire de la tumeur axillaire.

Le 29 août, un an après l'amputation, la malade est ramenée mourante : dyspnée extrême, collapsus cardiaque. Décès le lendemain.

Autopsie. — Nombreux noyaux métastatiques pulmonaires; un, énorme, occupe tout le lobe inférieur du poumon gauche. Le poumon droit présente une série de petites métastases au début. Rien dans le médiastin, ni dans la cavité abdominale. Pas de récidive locale sous la cicatrice opératoire.

Examen histologique. — Métastase évidente de la tumeur primitive avec la même structure histiocytaire, ayant refoulé le parenchyme pulmonaire jusqu'à le faire disparaître.

MM. Mourgue-Molines et Arnal font suivre leur observation de quelques commentaires que voici résumés.

Cliniquement, ils avaient pensé à cette variété de tumeurs décrites par Eugène Pollosson dans sa thèse sous le nom de *conjonctivomes de la gaine des vaisseaux*, bien que ces tumeurs s'observent habituellement à la cuisse et généralement chez des sujets plus âgés.

Les constatations opératoires semblèrent confirmer ce diagnostic, mais l'examen pratiqué dans le laboratoire du professeur Grynfelt montra qu'il s'agissait d'une variété tout à fait particulière de tumeur mésenchymateuse, présentant « tantôt de vastes plages où dominaient des faisceaux collagènes avec de rares éléments cellulaires, tantôt une prolifération des éléments histiocytaires constitutifs du système réticulo-endothélial ».

Je me permets de vous rappeler que ces *réticulo-endothéliomes*, bien étudiés par Masson, naissent aux dépens des éléments de soutien du tissu des organes du système réticulo-endothélial (rate, foie, ganglions lymphatiques, amygdales), et qu'une de leurs caractéristiques est la prolifération des *histiocytes*, qui sont des éléments blancs sédentaires. J'ajouterai que ces tumeurs, tout à fait exceptionnelles au niveau des membres, sont des tumeurs malignes. Celle que je vous présente a donné, au bout d'un an,

une métastase pulmonaire, et un noyau cervical cutané qui constituait une culture pure d'histiocytes.

La question du traitement vaut qu'on s'y arrête.

M. Mourgue-Molines désirait naturellement enlever la tumeur et conserver le membre. En fait, il a enlevé le membre avec la tumeur, il a fait la désarticulation interscapulo-thoracique.

Comment a-t-il été amené à cette résolution extrême? Était-il possible de faire autrement? Voilà les deux points que je veux discuter.

M. Mourgue-Molines, ayant suivi la voie antérieure à travers les muscles pectoraux, s'est trouvé en présence d'une grosse tumeur encastrée entre le gril costal et l'omoplate, barrée, sur sa face antérieure, par le paquet vasculo-nerveux. L'artère et la veine axillaires, les cordons du plexus brachial sont refoulés en avant, étalés à la surface de la tumeur, soulevés, tendus comme des cordes de violon sur un chevalet, formant une véritable haie qui défend l'abord de la masse. M. Mourgue-Molines entreprend la libération par le pôle inférieur. Il est obligé de s'arrêter. Il essaie différentes positions du bras pour relâcher les nerfs et les vaisseaux : rien n'y fait. Il ne peut même pas insinuer le doigt entre la tumeur et le paquet vasculo-nerveux, sans risquer de le rompre. Il songe un instant au morcellement, mais ne s'arrête pas à cette mauvaise solution. Il se résout à la désarticulation interscapulo-thoracique.

Il a fait la désarticulation interscapulo-thoracique non pas pour reculer les limites de l'exérèse et assurer à sa malade de plus grandes chances de guérison. Il l'a faite parce qu'il ne voyait pas la possibilité d'enlever la tumeur sans sacrifier les nerfs et les vaisseaux nourriciers du membre supérieur.

Autant qu'on peut juger des faits par un exposé écrit, je crois, après mûre réflexion, qu'il n'était pas impossible de tenter la conservation du membre.

Cette tumeur était barrée par le paquet vasculo-nerveux en avant, coincée en arrière entre les côtes et l'omoplate, c'est entendu. Mais, M. Mourgue-Molines le dit expressément, *elle n'adhérait ni au squelette, ni au paquet vasculo-nerveux.* « *C'était une tumeur bien limitée, encapsulée, facile à libérer grâce à un plan de clivage.* »

Je suis allé à l'amphithéâtre. Sur un sujet en position ventrale, j'ai fait une incision le long du bord spinal de l'omoplate, dépassant ce bord en haut; j'en ai branché une autre le long de l'épine. J'ai libéré le bord spinal et le bord supérieur de l'omoplate en coupant tous les muscles qui s'y insèrent : trapèze, rhomboïde, angulaire, deltoïde, grand dentelé. J'ai essayé de basculer l'omoplate en dehors pour aller à l'aisselle. Je n'ai pu le faire qu'après avoir divisé l'interligne acromio-claviculaire et les ligaments coraco-claviculaires. Alors l'interstice scapulo-thoracique s'est ouvert largement, découvrant l'aisselle et son contenu.

Dès lors, il m'eût été facile d'enlever une bien grosse tumeur axillaire. Il m'eût été loisible, la tumeur enlevée, de rabattre l'omoplate, de reconstituer les plans musculaires, sans autres sacrifices que la section des artères

scapulaires supérieure et postéricure, du nerf sus-scapulaire et du nerf du muscle sous-scapulaire.

Eussé-je été gêné en dehors par l'omoplate? Elle ne tenait plus que par le double manchon scapulo-huméral, musculaire et ligamenteux. En un coup de couteau, l'omoplate enlevée, l'aisselle n'est plus une cavité ni un creux, c'est une dépression sans profondeur, où le paquet vasculo-nerveux, reposant sur l'aponévrose clavi-pectorale, peut être, sans la moindre difficulté, suivi et disséqué de la clavicule au bras. La tête humérale et le membre supérieur ne sont d'aucune gêne.

Si le hasard me met en présence d'un cas analogue à celui qu'a observé M. Mourgue-Molines, je n'hésiterai pas à aborder l'aisselle par voie postérieure. Si la bascule de l'omoplate ne me suffit pas, j'enlèverai l'omoplate. Et si, par extraordinaire, la scapulectomie ne suffisait pas, mais alors seulement, je me résoudrais à faire tomber le membre.

La critique est aisée, mais l'exercice de notre art nous met parfois en présence de difficultés imprévues. Etait-il possible, dans le cas présent, de prévoir la difficulté, c'est-à-dire l'obstacle formé par les nerfs et vaisseaux en avant de la tumeur axillaire?

L'examen clinique, la recherche des battements de l'artère pouvaient-ils fournir un renseignement à ce sujet? Je me garderai bien de l'affirmer. Aussi bien mon intention n'est-elle pas de critiquer la conduite de M. Mourgue-Molines, mais plutôt d'attirer l'attention sur la possibilité que peut offrir, dans certains cas exceptionnels, la voie postérieure, scapulaire.

Voilà pour la technique ou, comme l'on dit maintenant, pour la tactique chirurgicale.

Mais la chirurgie n'est pas la seule ressource thérapeutique dont nous disposions contre ces tumeurs réticulo-endothéliales. Il est bon de savoir *qu'elles sont très radio-sensibles*. La radiothérapie apparaît comme infiniment précieuse chaque fois que l'exérèse semble devoir être, du fait du siège de la tumeur, difficile, délabrante ou mutilante. C'est bien le cas des tumeurs malignes qui siègent à la racine des membres. De plus, l'exérèse chirurgicale, même mutilante, a moins de chance d'être complète pour ces tumeurs que pour celles qui siègent plus bas sur la continuité des membres. Dans ces conditions, il est permis de se demander si la radiothérapie n'offre pas, à meilleur compte, autant de chance de guérison. La biopsie constitue l'élément capital de la décision. Dans le cas présent, la nature histologique de la tumeur n'a été connue qu'après la désarticulation. La seule question qui pouvait encore se poser est celle d'un traitement radiothérapique post-opératoire, dans le but de prévenir la récidive. Elle ne semble pas avoir été envisagée.

J'ai observé, il y a quelques années, un conjonctivome de la fesse qui, quatre fois opéré, quatre fois récidivé, fut finalement irradié. On le crut guéri, jusqu'au jour où il fit une métastase pulmonaire. Il s'agissait, il est vrai, d'un *lipo-myxo-sarcome*, tumeur beaucoup moins radio-sensible que le réticulo-endothéliome.

Un homme de quarante-neuf ans vient consulter le 17 août 1931 à l'hôpital de Notre-Dame-de-Bon-Secours pour une tumeur de la cuisse déjà deux fois opérée dans un autre hôpital, deux fois récidivée.

La tumeur est apparue à la suite d'un traumatisme, affirme le malade, en 1920, a grossi lentement.

Elle a été opérée une première fois en 1923, alors qu'elle était grosse comme un œuf de poule.

Elle a récidivé en 1929 et a fait l'objet d'une *deuxième exérèse au début de* 1930.

Actuellement (août 1931), masse volumineuse siégeant sur la face postérieure de la cuisse, juste sous le pli fessier. Elle a grossi beaucoup plus vite que les autres fois, et détermine des douleurs sourdes avec irradiations le long de la face postérieure de la cuisse.

Sous une peau rosée, on sent une tumeur arrondie, du volume d'une tête d'enfant, de consistance charnue, inégale suivant les points.

Troisième opération le 29 août 1931 : Ether. Résection d'une tumeur qui s'insinue par son bord supérieur sous le grand fessier et semble adhérer en un point à l'extrémité supérieure de la ligne âpre du fémur. Le nerf sciatique, qu'on découvre préventivement, n'est pas au contact immédiat de la tumeur. Drain cigarette, suture. Suites simples.

Examen histologique. — Fragment constitué par :

1° Du tissu adipeux relativement riche en cellules à noyaux moins aplatis que normalement;

2° Des cellules à noyaux assez volumineux, globuleux, ronds ou ovalaires, à protoplasma de contours irréguliers ou légèrement effilé aux pôles terminaux.

Nombreuses mitoses. Capillaires du type sinusoïde en abondance.

Sarcome présentant par places les caractères d'un *myxo-sarcome*.

Revu le 5 octobre 1931 en bon état.

Revu le 25 janvier 1932, avec une récidive de la partie moyenne de la cicatrice.

Quatrième opération le 4 février 1932 : Ether. Résection large de deux noyaux de récidive, gros comme des œufs, indépendants l'un de l'autre quoique voisins, situés l'un sous le bord inférieur du grand fessier, l'autre à la face profonde du muscle. Drain cigarette. Suture.

Examen histologique. — Lipo-myxo-sarcome.

En avril 1932, le malade, ayant constaté une récidive, va consulter M. Henri Béclère, qui l'adresse à M. Solomon, lequel lui fait, à l'hôpital Saint-Antoine, 14 séances de radiothérapie. « Le résultat paraît merveilleux », m'écrit Henri Béclère en m'envoyant le malade en octobre 1932 pour que je constate la disparition de la tumeur.

Un an après, en octobre 1933, le malade revient à Bon-Secours dans un service de médecine. Il a, paraît-il, subi une série de douze séances de radiothérapie pour récidive locale. Il revient cette fois pour une pleurésie, toussant et dyspnéique. En même temps, il souffre de la cuisse, et la région opératoire est indurée.

La radioscopie montre un gros épanchement liquide dans la plèvre gauche, avec refoulement du cœur, et une petite ombre circulaire sur le champ pulmonaire droit. La dyspnée oblige à quatre ponctions en vingt jours : extraction de 6 lit. 1/2 de liquide.

Il rentre chez lui. Le liquide reparaît avec une grande rapidité, nécessitant de nouvelles ponctions tous les quatre ou cinq jours. *Le malade succombe le* 1er *janvier* 1934 *d'asphyxie progressive.*

Voilà donc deux observations de tumeurs conjonctives des membres de nature un peu différente et traitées par des méthodes différentes : toutes

deux se terminent par la mort, et par la même mort : la métastase pulmonaire. Cette évolution est conforme aux conclusions de la thèse d'Eugène Pollosson : « alors que chaque chirurgien annonce souvent la guérison opératoire d'un conjonctivome, la réalité montre, lorsqu'on a eu l'occasion de revoir le malade, qu'il y a eu récidive ou généralisation ».

MM. Mourgue-Molines et moi avons eu au moins le mérite d'attendre l'un un an, l'autre deux ans et demi avant de publier nos observations.

M. **Rouhier** : Je veux dire simplement que je partage l'avis exprimé par mon ami Quénu que dans ces tumeurs d'abord difficile, quand elles sont sensibles aux radiations, il est peut-être plus prudent d'y avoir recours.

La voie qu'il a étudiée par bascule de l'omoplate est des plus intéressantes, mais, s'il faut aller jusqu'à la scapulectomie, il est difficile d'espérer un bon résultat.

Je n'ai eu qu'une seule fois l'occasion de faire une scapulectomie pour un sarcome de l'omoplate. J'avais pourtant gardé le col de l'omoplate pour respecter l'articulation scapulo-humérale. Cependant, le résultat fut misérable, le bras pendait à peu près inerte et il présentait des signes de compression du paquet vasculo-nerveux extrêmement pénibles.

J'aurais été sans doute amené à enlever ce bras si des métastases n'étaient survenues qui ont réglé la question. Mais j'en ai conservé l'impression que la scapulectomie totale ou presque totale est une opération décourageante.

M. **Basset** : Quelques mots seulement au sujet de la technique opératoire et sans revenir sur ce qu'a déjà dit Rouhier à ce sujet.

Je ne préconise pas du tout systématiquement, bien loin de là, la terrible mutilation que constitue l'amputation interscapulo-thoracique.

Je dis seulement que dans l'ablation de ces grosses tumeurs pourvues et entourées de vaisseaux volumineux l'hémostase directe dans le champ opératoire peut être, et est souvent, très difficile lorsqu'on aborde directement la tumeur, même par une voie élargie comme celle que M. Quénu a étudiée sur le cadavre, avec bascule de l'omoplate en dehors et, au besoin, scapulectomie totale.

L'amputation interscapulo-thoracique classique a, dans ces cas-là, l'avantage d'assurer au début de l'opération une hémostase indirecte à peu près complète du champ opératoire. Par là, elle met à l'abri d'hémorragies opératoires, parfois incoercibles et, en tout cas, toujours graves et dangereuses.

M. **Jean Quénu** : A M. Rouhier j'accorde bien volontiers que la scapulectomie entraîne une infirmité considérable. Peut-être n'est-il pas absolument impossible d'y remédier, au moins partiellement, par un appareillage, ou même par un artifice chirurgical tel que la suspension de la tête humérale à l'extrémité externe de la clavicule. En tout cas, cette infirmité me semble tout de même moins importante que celle créée par la désarti-

culation interscapulo-thoracique, qui est une mutilation irrémédiable.

A M. Basset, je confirme que mes suggestions techniques n'ont ni la valeur, ni l'intention d'une critique de la conduite suivie dans le cas particulier. Néanmoins, il ressort du compte rendu opératoire et de la description de la pièce que la tumeur n'était pas adhérente, qu'elle était de toute part environnée par un plan de clivage qui permettait de la séparer assez facilement des parties voisines. Il ne semble donc pas que les difficultés d'hémostase, auxquelles fait allusion M. Basset, eussent été, dans le cas présent, bien considérables. En d'autres circonstances, je ne conteste pas la sécurité que pourrait donner la ligature première de l'artère axillaire.

Mais, d'une manière générale, je persiste à penser qu'en présence d'une tumeur des parties molles de la racine d'un membre, on doit, autant que possible, choisir une technique qui ménage, au cours de l'intervention, des possibilités de conservation, et ne rende pas d'emblée nécessaire le sacrifice du membre.

Je vous propose de remercier MM. Mourgue-Molines et Arnal, et d'insérer dans nos Bulletins leur intéressante observation.

Aspect radiologique de l'hémopéricarde dans un cas de plaie du cœur,

par M. **Marcel L'Heureux** (Le Cateau).

Rapport de M. Maisonnet.

Dans la séance du 15 mars 1933, le professeur Cunéo, dans un rapport qu'il faisait à propos d'une observation de plaie de l'oreillette droite, traitée par M. Meillère, insistait sur le diagnostic différentiel par la radiographie de l'infiltration hématique du médiastin et de l'hémopéricarde, et il disait : « L'hémopéricarde présente, au-dessous d'un pédicule supérieur plus étroit que dans l'infiltration médiastinale, et à bords verticaux, une image globuleuse, en sorte que le bord droit de l'ombre médiastinale est en « S » inversé, et que son pied forme plutôt, malgré l'avis d'Ewart, un angle rentrant avec le cintre diaphragmatique. »

M. L'Heureux a eu l'occasion de pratiquer, avant l'intervention, la radiographie d'un blessé du cœur, et ses constatations confirment les opinions de MM. Cunéo et Meillère.

Voici, résumée, l'observation de M. L'Heureux :

L... (Gaston) reçoit le 25 octobre 1932, à midi, une balle de pistolet automatique qui pénètre dans la poitrine au niveau du 3e espace intercostal droit, exactement dans l'angle chondro-sternal. Etat de choc immédiat, amélioré par le traitement (Dr Tison). Signes d'hémorragie interne, pas d'hémoptysie.

L'Heureux voit le blessé deux heures après la blessure. L'état est relative-

ment satisfaisant, le teint s'est recoloré, le pouls est à 100, très petit et régulier. La tension artérielle au Vaquez-Laubry est de 6-4. Trente respirations à la minute. Les bruits du cœur sont perceptibles, mais assourdis.

La radiographie faite en position couchée, ampoule dorsale, montre un vaste élargissement de l'aire cardiaque dont le bord droit suit le bord droit de la colonne vertébrale jusqu'à la 5e articulation costo-vertébrale, d'où part une saillie globuleuse en arc de cercle dont la flèche mesure 2 centimètres au niveau du bord inférieur de la 6e côte et dont l'extrémité inférieure vient se confondre avec l'hémicoupole diaphragmatique droite, au niveau de la 7e articulation costo-vertébrale.

La plage gauche, au contraire, présente un aspect parfaitement triangulaire, dont le sommet se détache à 11 centimètres du bord vertébral sur le bord supérieur de la 7e côte et dont les extrémités correspondent en haut à la 2e articulation costo-vertébrale, en bas à la 10e. Il est à remarquer que ce point est situé à 14 centimètres au-dessous du bord supérieur de la 7e vertèbre dorsale et, qu'en conséquence, le centre phrénique est fortement abaissé.

Un examen attentif permet de distinguer le bord gauche de l'ombre cardiaque de l'ombre péricardique qui la déborde.

La balle de pistolet, qui a pivoté de 180° sur sa trajectoire, se projette sur le bord inférieur de la 6e côte, son culot paraissant correspondre au bord gauche du cœur. A un rapide examen radioscopique antérieur, on la voyait animée de petits mouvements, synchrones avec la révolution cardiaque, mais il fut impossible de discerner si son siège était intra ou extracardiaque.

Les plages pulmonaires sont claires.

Intervention immédiate. Anesthésie à l'éther (appareil d'Ombrédanne) parfaitement supportée. Sternotomie médiane. On clive l'espace rétro-sternal avec le levier rugine de Lambotte et on fend verticalement le sternum sur sa partie médiane avec le ciseau à épaulement frappé. Mise en place de l'écarteur de Tuffier.

Le jour obtenu étant insuffisant, on sectionne transversalement l'hémisternum gauche au niveau des 3e et 6e espaces intercostaux, ce qui permet de relever plus facilement le volet. On incise le péricarde qui bombe fortement, il s'échappe par l'ouverture environ 1.500 grammes de sang, en partie coagulé.

On aperçoit alors une plaie de la face antérieure du ventricule droit à bords déchiquetés, de la dimension d'une nouvelle pièce de 10 francs, paraissant prouver que la blessure a été reçue en fin de diastole en pleine cylindrée, et d'où le sang s'échappe en bavant.

On place immédiatement deux doigts dans la plaie, mais tandis qu'on s'apprête à pratiquer la suture, le cœur entre en flutter, la respiration s'arrête et le blessé meurt, tandis que s'éteignent les frémissements cardiaques.

Poursuivant son examen, M. L'Heureux constate l'existence d'un orifice de sortie, près du sillon interventriculaire, intéressant le ventricule droit, de forme ovalaire, à grand axe mesurant 1 centimètre, dont la réparation eût été facile. La balle, du calibre de 6mm33, est libre dans le sac péricardique en arrière du cœur. L'autopsie a permis de reconnaître l'intégrité des plèvres.

Les constatations radiologiques qu'a faites M. L'Heureux sont d'autant plus intéressantes qu'il est rarement possible de pratiquer un tel examen. Notre confrère s'excuse que la radiographie ne soit pas meilleure, l'état du blessé ne lui ayant pas permis de pratiquer un examen prolongé, de localiser le projectile dans ou en dehors du cœur, de procéder à des radiographies oblique ou transversale. Quoi qu'il en soit, il a pu mettre en évidence une hémorragie intrapéricardique, développée plus particulièrement en bas et en dehors, il lui a été possible de délimiter l'aire cardiaque de l'aire péricardique sans cependant, malgré le siège du projectile, qu'il soit

possible de trouver des éléments permettant de reconnaître le siège, le nombre, les dimensions de la ou des plaies du cœur.

L'image de l'hémopéricarde du blessé de L'Heureux correspond parfaitement au schéma que donne Mellière (*Bull. et Mém. de la Soc. nat. de Chir.*, 25 mars 1933, p. 4) et cette constatation mérite d'être retenue.

J'insisterai encore brièvement sur deux points qui ont retenu l'attention de notre confrère :

Au point de vue clinique, c'est tout d'abord l'absence de blocage du cœur dans un cas d'hémopéricarde fermé de grande capacité et de constitution rapide, si l'on en juge par la présence de deux orifices, dont l'un de dimensions impressionnantes. C'est, en outre, la mise en flutter du cœur, consécutive à l'évacuation de l'hémopéricarde. La cause de la mort semble due à une sorte de fonctionnement à vide du cœur.

Au point de vue opératoire, M. L'Heureux n'a pas obtenu, malgré la mise en place de l'écarteur de Tuffier, un jour suffisant par la voie trans-sternale, et il a dû transformer la sternotomie médiane en volet externe par section de l'hémisternum gauche, en regard de deux espaces intercostaux, et de pratiquer une charnière externe par section des côtes correspondantes.

Sans doute cette manière de faire supprime une partie des avantages de la voie médiane, néanmoins je crois que cette dernière doit être utilisée dans les blessures de la partie droite du cœur, et que le volet de Fontan doit être réservé aux blessures de la partie gauche.

Je vous propose de remercier M. L'Heureux de son intéressante observation et de l'insérer dans nos Bulletins.

Un cas de « Patella pluri-partita »,

par M. **Stéphanini**, chirurgien des hôpitaux militaires.

Rapport de M. Maisonnet.

Notre collègue Coureau a publié dans nos Bulletins, le 8 mars 1933, un cas de *patella pluri-partita* unilatérale. J'avais, dès cette époque, un rapport à vous faire sur une observation du Dr Stéphanini, chirurgien des hôpitaux militaires, qui, le 16 novembre 1932, avait observé, chez un de ses malades, une fragmentation congénitale et bilatérale de la rotule, à quatre fragments.

Les radiographies que je vous présente, faites suivant l'artifice de technique recommandé par Mouchet, permettent en effet de constater :

Sur la rotule droite. Au niveau du quadrant supéro-externe déformé, excavé, une large cupule, à contours flous et peu nets, surtout au centre du cratère, quatre nodules osseux de grosseur, de forme, de densité différentes, paraissant déborder l'aire rotulienne normale.

A signaler en outre, au niveau du condyle interne du fémur droit, une image en amande, caractéristique de l'ostéochondrite disséquante.

Sur la rotule gauche. On constate que le quadrant supéro-externe de cet os a conservé sensiblement sa forme normale, mais son contour est ondulé. En regard de lui se trouvent quatre nodules osseux, dont un tout petit à la base des deux nodules supérieurs, et présentant les mêmes caractères que les noyaux signalés à droite.

Il s'agit donc bien d'un cas de *patella pluri-partita*, lésion sans doute très rare, puisque 2 cas seulement en ont été publiés depuis que ces anomalies de la rotule ont été décrites par Reinbold (de Lausanne) et par notre président Albert Mouchet.

Les exemples de *patella tri-partita* sont plus nombreux et sont cités dans le travail de Coureaud et Circan (*Soc. nat. de Chirurgie*, séance du 8 mars 1933, p. 435).

Le caractère congénital de la lésion ne se discute pas dans le cas que je vous présente, la lésion étant bilatérale, bien que le malade invoque un traumatisme.

Voici son observation résumée :

R... (Pierre) est envoyé en consultation en vue d'une décision pour aptitude au service, en raison d'une hydarthrose chronique ancienne du genou droit.

L'interrogatoire de R... apprend qu'il est tombé, il y a deux ans, sur le genou droit, du haut d'une charrette de foin. Douleur assez vive qui l'oblige à quitter son travail. Augmentation progressive du volume du genou traumatisé. Les douleurs disparaissent très vite, mais R... conserve un gros genou, qui ne détermine cependant aucune gêne fonctionnelle.

A l'examen du sujet, très musclé, on est frappé du volume considérable du genou droit. Le méplat rotulien est soulevé, encerclé par un gros épanchement qui en masque les contours, et dessine, en relief accusé, la voussure sus-rotulienne du cul-de-sac sous-quadricipital.

Les fossettes sous-rotuliennes sont saillantes et le volume du liquide sous tension est tel que, dans la recherche du choc rotulien, il est impossible d'amener la rotule au contact des condyles fémoraux. Aucun point douloureux. Extension active et passive normale, flexion limitée à 140°. Très légère latéralité interne. Pas de tiroir, pas d'amyotrophie du membre inférieur droit.

Examen clinique du genou gauche et des différents viscères et appareils : normal. Il s'agit donc, dans ce cas, d'une affection congénitale, sur laquelle s'est greffée, d'un seul côté, une hydarthrose traumatique.

M. Stéphanini se demande si, dans les anomalies unilatérales, il est toujours facile d'affirmer la nature congénitale ou traumatique des lésions rotuliennes, et nous adresse les radiographies d'un jeune dragon qui présente une image typique de *patella bi-partita*, et qui, cependant, fait remonter son affection et une hydarthrose récidivante à une chute de bicyclette remontant à trois ans. Je crois que l'aspect radiographique est suffisamment typique pour qu'on puisse affirmer que la lésion est congénitale, malgré son unilatéralité, et éliminer une fracture marginale ancienne de la rotule.

Je m'excuse du retard que j'ai apporté à vous soumettre cette observation, qui aurait dû être la première publiée dans notre Société, et je vous propose de l'insérer dans nos Bulletins, avec nos remerciements à son auteur.

DISCUSSIONS EN COURS

Sur les péritonites biliaires,

par M. Ch. Lenormant.

Les deux rapports que j'ai faits ici, l'année dernière, sur des observations de *Péritonites biliaires sans perforation visible* — le premier, en juillet, sur un cas de Sabadini; le second, en novembre, sur une observation de Baumann et Padovani — ont été suivis d'une courte, mais importante, discussion sur ce point de pathologie abdominale. Elle n'a amené à cette tribune que quatre orateurs, mais tous quatre d'une indiscutable autorité; je n'ai, ni à les départager, ni à rien ajouter à ce qu'ils ont dit avec plus de compétence que je ne saurais en avoir.

Je signalerai seulement, en passant, que l'observation de Welti et Rousset, qu'a rapportée Moulonguet, est, à ma connaissance, le premier cas publié de péritonite biliaire *enkystée*; il ne faudrait pas, en effet, établir de confusion entre la vraie péritonite biliaire, à manifestations toujours aiguës, et le cholépéritoine, épanchement biliaire enkysté, à évolution toujours lente, que l'on observe parfois après les traumatismes du foie ou des voies biliaires.

Dans l'ordre pratique, tout le monde est d'accord, et la cholécystectomie s'impose dans ces péritonites : la vésicule, profondément altérée et cause de tous les accidents, doit être enlevée, comme doit être enlevé l'appendice dans une péritonite appendiculaire.

L'existence constante de lésions vésiculaires est, en effet, admise par tous, qu'il s'agisse d'une perforation invisible ou d'une altération pariétale laissant filtrer la bile; et je ne crois pas que l'hypothèse du passage de la bile sous l'influence de la seule distension de la vésicule conserve encore des défenseurs. Il semble bien, comme l'a dit Moulonguet, au nom de l'anatomie pathologique, que, plus souvent qu'une perforation punctiforme, une nécrose totale ou partielle de la paroi vésiculaire soit en cause.

Mais quelle est l'origine de cette nécrose? Là est tout le problème.

Okinczyc l'attribue au reflux du suc pancréatique dans les voies biliaires, un relâchement du sphincter d'Oddi permettant d'expliquer ce reflux, même dans les cas nombreux où il n'y a ni calcul, ni autre lésion macroscopiquement visible de l'ampoule ou de la voie biliaire principale.

Moulonguet, au contraire, regarde la nécrose vésiculaire comme toujours infectieuse, et il rappelle que, dans toutes ou presque toutes les observations récentes, on a trouvé des microbes dans le liquide péritonéal, dans le contenu ou les parois de la vésicule.

Brocq, qui mieux que tout autre a étudié la physiologie pathologique du pancréas et les interdépendances des sécrétions pancréatique et biliaire,

partage cette opinion. Tous deux, avec raison, ne voient pas dans la stéatonécrose, quelquefois signalée, une preuve certaine de l'intervention du suc pancréatique, car la stéatonécrose est un phénomène assez banal que peuvent déterminer bien des ferments saponifiants, d'origine tissulaire ou microbienne, autres que la lipase pancréatique. Tous deux critiquent l'interprétation des observations jusqu'ici publiées, faute d'une détermination précise des ferments incriminés.

Ils demandent qu'à l'avenir on s'efforce, par des recherches de laboratoire — que Brocq qualifie, d'ailleurs, de « délicates » —, de différencier ces ferments et de donner ainsi une base plus solide à la pathogénie des péritonites biliaires sans perforation.

En attendant de telles observations, qui seules peuvent avoir une valeur indiscutable, peut-être vaut-il mieux n'être pas trop exclusif : sans doute, la majorité des péritonites biliaires paraissent être la conséquence d'une nécrose infectieuse primitive de la vésicule ; mais, pour quelques cas, l'hypothèse d'un reflux du suc pancréatique est, sinon démontrée, du moins vraisemblable. Et il me semble aussi que c'est l'opinion de Mondor : quel que soit le sort que l'avenir lui réserve, elle aura été une bonne hypothèse de travail.

Ainsi donc, si cette discussion est close, la question, à mon avis, reste ouverte.

COMMUNICATIONS

Pseudo-cancers gastriques guéris après simple laparotomie. (A propos des tumeurs inflammatoires de l'estomac),

par M. **G. Jeanneney**, correspondant national (de Bordeaux).

Il arrive que, dans des cas ayant toutes les apparences de cancers gastriques désespérés, la simple *laparotomie* guérisse le malade. Ces victoires — victoires de hasard, car il ne s'agissait pas de cancers — offrent un grand intérêt pratique, puisque sans l'intervention le malade aurait probablement succombé, et méritent de ce fait d'être signalées.

En pratique, voici comment se résume d'ordinaire l'*histoire du malade* : Un homme ayant dépassé la quarantaine présente, depuis quelques mois, un fléchissement marqué de l'état général, de l'amaigrissement, de la pâleur avec teint jaune paille, de l'asthénie, avec des troubles gastriques : crampes, anorexie intense, élective pour les viandes, puis totale, malaises gastriques, hémorragies persistantes. On pense à un *cancer gastrique* ; la radiographie confirme ces craintes et l'on intervient. Le ventre ouvert, on se trouve en présence d'une volumineuse tumeur, infiltrant l'estomac, le

fixant aux organes voisins, avec adénopathies dans le petit épiploon. Devant le mauvais état général et l'étendue du soi-disant cancer, le chirurgien referme ou se contente d'une simple gastro-entérostomie palliative. Et, *à la surprise de tous, le malade s'améliore, se transforme et guérit cliniquement puisque trois, quatre ans après il est encore vivant.*

Cette survie signe l'erreur de diagnostic : il s'agissait d'un pseudo-cancer qu'une simple exploration ou une gastro-entérostomie ont guéri.

Quels sont ces pseudo-cancers ? Peut-on les reconnaître ? Comment les traiter ? Telles sont les questions que nous envisagerons ici d'après quelques observations personnelles.

Ces pseudo-cancers sont en réalité des *tumeurs inflammatoires secondaires ou primitives.*

On connaît trop les *tumeurs inflammatoires secondaires* à des ulcères, des syphilis, voire même des actinomycoses ou des tuberculoses gastriques, pour qu'il soit besoin d'insister ici. Les plus fréquentes sont les *périgastrites de l'ulcère*, et en particulier de l'*ulcère calleux*. Le professeur Hartmann (1930) en a donné une bonne description qui en montre les similitudes cliniques avec le cancer : « Par suite de l'extension du processus inflammatoire chronique qui caractérise l'ulcère calleux, le petit épiploon présente souvent à son contact un épaississement scléro-adipeux ; des adhérences s'établissent avec les parties voisines, la paroi abdominale quelquefois, le foie plus souvent, le pancréas habituellement. » Ces adhérences inflammatoires peuvent être prises pour des propagations de la tumeur.

La *syphilis gastrique* à forme tumorale occupe également ici une place importante : anatomiquement, il s'agit d'une infiltration gommeuse tantôt circonscrite, tantôt diffuse : « Elle peut même empiéter sur le foie sous la forme de gommes sous- et sus-hépatiques » (Chabrol, 1929). Cliniquement, il s'agit « d'un homme qui a toutes les apparences d'un cancéreux ; son âge, la présence d'une tumeur confirment cette présomption. Le bon sens vous porte à affirmer qu'il est atteint d'un cancer de l'estomac. Cependant, lorsque vous examinez de très près son histoire, vous apprenez que depuis plus de quatre ans déjà il maigrit, perd ses forces et n'a plus d'appétit. Cette période de quatre ou cinq ans est bien longue pour l'évolution du cancer. D'autre part, ce sujet ne présente pas la teinte jaune paille habituelle. Son état général est mieux conservé qu'il le serait s'il s'agissait de néoplasme » (Chabrol, *Paris méd.*, 14 décembre 1929).

Enfin, la *tuberculose gastrique* et l'*actinomycose* peuvent également, quoique bien plus rarement, se présenter avec le masque tumoral.

A côté de ces *tumeurs inflammatoires secondaires*, il faut faire une place aux *tumeurs inflammatoires dites primitives* : il s'agit ici de granulomes infectieux, non spécifiques, développés dans l'épaisseur des parois gastriques et représentant en réalité un stade de l'évolution des *gastrites phlegmoneuses idiopathiques* subaiguës régressives, dont Julio Diez a pu réunir 18 cas (*Prensa médica argentina*, 1931).

Anatomiquement, il s'agit de tumeurs de la face antérieure de l'estomac au voisinage de la petite courbure, ou de l'antre, du volume d'un poing ou

même d'une tête d'adulte. L'estomac est infiltré, épaissi, cartonné, et contracte des adhérences avec les organes voisins, face inférieure du foie ou *paroi abdominale antérieure*, propagation fréquente ici, rare au contraire dans l'ulcus et dans le cancer (voir Thèse Decressac).

Ces tumeurs inflammatoires ne sont autre chose qu'une étape régressive des gastrites phlegmoneuses, probablement d'origine streptococcique atténuée. Dans l'histoire de ces malades on retrouve une phase inflammatoire subaiguë avec légère réaction péritonéale et troubles généraux, suivie d'une phase de développement *rapide* de la tumeur, qui se présente comme une masse épigastrique irrégulière diffuse, ferme. A la radio, gros estomac avec *image lacunaire* rappelant celle des néoplasmes, mais sans déformation des bords gastriques. Or ces pseudo-tumeurs sont susceptibles de régresser spontanément.

Cliniquement, et même sur la table d'opération, il est parfois très difficile de distinguer du cancer l'origine inflammatoire de ces tumeurs gastriques : la présence de gros ganglions mous, les adhérences, en particulier à la paroi antérieure de l'abdomen, sont des signes de probabilité. Pratiquement, tout le monde s'y trompe ou peut s'y tromper. La biopsie seule donnerait une certitude. En réalité, cette certitude nous est surtout fournie par les excellentes suites éloignées.

Quant à la *conduite à tenir* dans ces tumeurs inflammatoires, elle est strictement régie par les constatations opératoires : dans certains cas, les lésions sont si étendues, si adhérentes, l'estomac si œdématié et cartonné que l'on referme en portant un pronostic fatal à brève échéance ; dans d'autres, devant une tumeur pylorique volumineuse adhérente avec mauvais état général on se contente d'une gastro-entérostomie qu'on annonce palliative. Dans d'autres, une gastrectomie est possible et d'emblée exécutée. Parfois enfin l'estomac est si infiltré qu'une jéjunostomie seule permet de résoudre le problème de l'alimentation du malade. *Dans tous ces cas*, après des suites immédiates parfois angoissantes, *le malade se rétablit*, et, *à la surprise générale, est encore vivant après des années*. Toutes ces manières de faire — de la gastrectomie à la simple laparotomie exploratrice — s'avèrent excellentes, parce qu'en *réalité il ne s'agissait pas de cancer*.

Je ne rapporterai pas ici les exemples classiques de succès de la gastro-entérostomie dans les volumineuses périviscérites (périgastrites) de l'ulcère ; ce sont, pour tout chirurgien ayant quelque pratique de la gastro-entérologie, des banalités. Mais nous sommes moins habitués aux succès de la seule exploration. On peut observer, même *dans les cancers vrais*, des améliorations surprenantes après de simples laparotomies exploratrices : « Chose curieuse, dit à ce sujet le professeur Hartmann, elles sont quelquefois suivies d'une sédation des douleurs et d'une amélioration temporaire considérable de l'état des malades. Ces améliorations ne sont toutefois que de courte durée, et la survie, dans ces cas de tumeurs inopérables, n'a guère dépassé sept mois chez mes opérés ». (Hartmann, *Paris Médical*, 2 avril 1932.)

Mais il est des cas où la survie est plus déconcertante encore. En voici un exemple personnel :

Observation. — D... (Henri), cinquante-trois ans, tonnelier, vu en juillet 1929. Pas de passé gastrique ; mais a toujours été fragile du côté pulmonaire ; réformé pour bronchite chronique.

Maigrit depuis trois mois. Le début de la maladie a concordé avec un traumatisme de la région épigastrique et a été marqué par des vomissements, un état subfébrile, du mélæna, une asthénie profonde.

Depuis, l'état général s'est rapidement altéré, le malade aurait maigri de plus de 10 kilogrammes ; *anorexie totale*, vomissements glaireux et alimentaires constants. Sujet de pâleur cireuse, très amaigri, avec une masse épigastrique aisément palpable. La radiographie montre un estomac rigide, avec image lacunaire pylorique et retard considérable de l'évacuation.

Laparotomie sus-ombilicale le 2 août 1929. On trouve une grosse tumeur épigastrique qu'on décolle difficilement de la paroi (suintement hémorragique abondant). Tout l'estomac est cartonné jusqu'au cardia, et l'antre est masqué par une énorme tumeur tenant de partout. Des nodules durs, blanchâtres, infiltrent le péritoine et le grand épiploon qui est rétracté. On s'empresse de refermer, mais, devant le suintement dû au décollement pariétal, une mèche est placée.

Suites très mouvementées : quarante-huit heures après l'opération, l'opéré est trouvé sans connaissance, stertoreux, et nous laissons entendre à la famille qu'il n'y a pour ainsi dire aucun espoir de le sauver. Cependant, sérum, toni-cardiaques, goutte-à-goutte rectal sont poursuivis. Le soir, le pouls redevient perceptible et le lendemain le malade demande à boire. L'état général s'amende alors rapidement. Le malade quitte la clinique vingt jours plus tard et depuis son état général s'est progressivement amélioré.

Revu deux ans plus tard nous ne le reconnaissons plus : c'est un homme transformé et qui se dit, avec raison, guéri.

Ici *laparotomie*, *drainage*, repos général, toniques, alimentation rectale *ont guéri le malade*. Il ne s'agissait pas de cancer, mais peut-être d'une lésion tuberculeuse ou d'une gastrite phlegmoneuse traumatique.

En somme, l'observation peut ainsi se résumer :

Un malade, étiqueté cliniquement et opératoirement cancer de l'estomac, guérit d'une façon surprenante après une simple laparotomie exploratrice.

Que s'est-il donc passé? S'agissait-il vraiment de cancer? On sait, nous l'avons rappelé plus haut (opinion du professeur Hartmann à ce sujet), que, dans le *cancer*, *des opérations purement exploratrices* peuvent parfois donner des guérisons apparentes, et l'on connaît assez *l'incertitude du pronostic du cancer en général* et du cancer gastrique en particulier pour conserver une prudente et longue réserve avant de parler de guérison de ces cancers.

Pourtant, force est bien de reconnaître ici l'existence de ces pseudo-cancers et leur curabilité par des moyens simples : les uns guérissent par une *dérivation palliative*, le fait est banal : la mise *au repos* de la lésion a été le facteur évident de sa guérison.

Mais, dans les cas qui guérissent par une *simple laparotomie*, l'explication est plus difficile. Parfois, la guérison peut être attribuée *au drainage* d'une infection atténuée, parfois à la simple « *aération* » comme dans la péritonite tuberculeuse, parfois enfin au *choc peptonique* de l'opération qui aurait

réveillé des défenses somnolentes et désensibilisé l'organisme (mécanisme qui pourrait d'ailleurs s'appliquer aux guérisons de soi-disant cancers par la radiothérapie, ou par d'autres procédés médicaux de désensibilisation).

Ces notions sont, à mon sens, très encourageantes au point de vue pratique, et il est bon d'en tirer profit.

Tout d'abord, elles légitiment la *laparotomie exploratrice systématique* que certains hésitent encore à faire. *Il n'est pas de tumeur en apparence si grave et cachectisante qui ne mérite au moins une exploration chirurgicale.* Le ganglion de Troisier, lui-même, dont Nard a montré dans sa thèse qu'il pouvait n'être qu'une réaction inflammatoire banale, n'est plus un *noli me tangere*. L'exploration permettra, dans des cas en apparence désespérés, d'obtenir parfois des rémissions et, si on a la chance de se tromper, des guérisons définitives chez des malades qui, sans elle, auraient succombé. Il y a donc ici tout à gagner et rien à perdre.

En résumé, il est de *faux cancers gastriques* dans lesquels *la seule laparotomie guérit le malade qui, sans elle, aurait succombé*, et cette notion vient justifier une fois de plus la doctrine des *interventions exploratrices systématiques* (d'ailleurs graves chez les vrais cancéreux) dans les tumeurs, si avancées soient-elles.

Les épididymites primitives à staphylocoques,

par MM. **R. Gouverneur** et **Charles Motz.**

Nous voudrions, avec Charles Motz, attirer l'attention sur un groupe de faits encore peu connus : celui des épididymites à staphylocoques cliniquement primitives, c'est-à-dire surgissant chez un malade qui n'a pas de lésion urétrale, dont les urines sont claires et qui ne présente pas d'autre manifestation staphylococcique en évolution.

Il s'agit de faits intéressants qui, sans être fréquents, sont loin d'être exceptionnels, et soulèvent un problème diagnostic important.

Les épididymites à microbes banaux, que l'on rencontre au cours de l'infection des voies urinaires : cystite, pyélonéphrite sont bien connues. Elles relèvent du même agent pathogène qui a causé les lésions vésico-rénales ou urétrales, sont d'un diagnostic facile et ne nous arrêteront pas.

Il en est différemment des épididymites dites « primitives », tout au moins en apparence, et qui surviennent chez des malades à *urines claires* qui ne présentent, par conséquent, pas de lésion de l'appareil urinaire.

Les épididymites à staphylocoques ont un triple intérêt :

Diagnostique : par la difficulté de les différencier avec les lésions tuberculeuses dans les formes chroniques ;

Pronostique : par la bénignité habituelle de leur évolution pour toutes les variétés ;

Thérapeutique : par l'abstention opératoire, qui est de règle dans la majorité des cas, pour les variétés subaiguës et chroniques.

Les épididymites à staphylocoques comprennent des formes aiguës, des formes subaiguës et chroniques, ces deux dernières variétés sont les plus fréquentes.

La forme *aiguë* est assez rare, nous n'en avons observé qu'un cas, assez comparable à celui de Braine, rapporté dans la thèse de Bouillié.

Il s'agissait d'un jeune homme de dix-sept ans qui, le 17 mars 1933, ressent une douleur vive dans la moitié gauche du scrotum avec irradiation iliaque et lombaire ; au deuxième jour, la température est à 38°, il n'y a aucun écoulement urétral et aucun signe d'inflammation du côté du canal ; dans les antécédents, on retrouve la présence de furoncles guéris depuis deux mois et qui ont siégé dans la région du dos et de l'épaule ; à l'examen, la bourse gauche est douloureuse, augmentée de volume et de teinte rouge inflammatoire ; la queue de l'épididyme présente une petite tuméfaction du volume d'une noix, fluctuante et abcédée, le reste de l'organe est un peu augmenté de volume, le testicule est normal, pas de liquide dans la vaginale, prostate normale. Une petite incision donne issue à du pus jaunâtre, épais, qui montre de nombreux staphylocoques dorés ; la plaie guérit en dix jours et le malade, revu trois mois après, présentait un minuscule nodule scléro-cicatriciel souple.

Beaucoup plus fréquentes sont les formes *subaiguës* et *chroniques* et, dès maintenant, nous devons dire que cette variété de lésions a été pendant longtemps et reste encore souvent confondue avec la tuberculose.

Durant ces dernières années, on s'est occupé des épididymites à microbes banaux et surtout des épididymites à colibacilles, mais il faut faire une place à part aux épididymites à staphylocoques qui surviennent chez des malades à urines claires, sans lésion urétrale ou vésico-rénale.

En France, Redon et Bouillé ; en Italie, Bolognesi et Redi ont étudié quelques cas d'épididymites non tuberculeuses, souvent staphylococciques, dans lesquelles la localisation génitale était un signe prédominant, souvent unique, et devenait, par là même, d'un diagnostic étiologique difficile ; mais, dans la plupart des observations publiées, les auteurs ont pensé à la tuberculose, sont intervenus chirurgicalement, et n'ont posé le diagnostic que rétrospectivement.

Seul, l'examen anatomo-pathologique de la pièce ou la culture des sérosités ou des fragments a prouvé la nature exacte des lésions.

Cependant, Seifert, dans 23 cas d'épididymites subaiguës et chroniques, a noté que treize fois l'examen bactériologique des urines, exécuté avec une technique minutieuse et précise, démontrait la présence de staphylocoques.

En effet, jusqu'à ces dernières années, il semblait que les lésions épididymaires chroniques ne puissent relever que de trois causes, dont deux surtout étaient fréquentes. Mettant à part la syphilis, dont les lésions sont assez spéciales, et ne touchent que rarement l'épididyme seul, en présence d'une épididymite chronique, il s'agissait ou d'une épididymite gonococcique, ou de tuberculose. Ce dernier diagnostic était le plus souvent posé, un peu vite, presque par dogme et ne répondait pas à la réalité.

C'est ainsi que, nous reportant aux travaux modernes publiés, nous

voyons que Lindgreen, sur 258 épididymectomies, n'a trouvé la tuberculose que dans 46 cas. Des opérations diverses ont été pratiquées pour des épididymites non tuberculeuses, 2 castrations par Flesche et Thébésius, 1 par Redon et par Dorn, 2 épididymectomies ont été faites par Redon, 2 par Bolognési et Redi, 1 par Philipowicz, et 1 par Crescenzi.

Il y a donc, à notre avis, un intérêt majeur à chercher à reconnaître la véritable nature de la lésion dans les cas qui semblent suspects en clinique. Nous avons voulu voir, tant par la clinique que par les examens de laboratoire, s'il y avait des signes de présomption ou de certitude, qui permettaient de faire le diagnostic des épididymites à staphylocoque.

Notre étude clinique est basée sur 15 cas personnels, qui tous ont été suivis par nous avec un certain recul; ces chiffres montrent qu'il s'agit de faits qui sont loin d'être exceptionnels et qui méritent qu'on les connaisse.

Avant de discuter la valeur des symptômes observés, nous voudrions citer cette observation, qui nous semble réellement démonstrative.

Malade âgé de vingt-cinq ans, clicheur, consulte le 27 mai 1933 à Saint-Louis, pour épididymite droite; blennorragie en 1930, rapidement et complètement guérie, otite depuis de nombreuses années, qui suppure par intermittence. Le début de l'épididymite remonte à quinze jours. Elle se manifeste par de petits frissons, quelques douleurs au niveau de la région épididymo-testiculaire droite, irradiant le long du cordon, et dans la région lombaire correspondante. L'épididyme est augmenté de volume dans sa totalité, et présente un noyau important au niveau de la queue. Il est de consistance dure, bosselé, légèrement douloureux au palper. Un sillon net le sépare du testicule qui est un peu augmenté de volume, pas d'hydrocèle vaginale, légère funiculite. Le canal déférent est normal, pas de sécrétion urétrale, prostate normale au toucher. Les urines sont claires dans les deux verres.

L'examen histo-bactériologique des urines, prélevées par sondage, montre l'absence de leucocytes et de germes visibles; à l'examen direct, la culture des urines donne des staphylocoques. Dans la sécrétion prostatique on trouve du pus, et du staphylocoque à la culture. On pratique une série d'injections de vaccin antistaphylococcique de Pasteur, sans grande amélioration, et le malade est hospitalisé, et bien que le diagnostic soit positif nous avons voulu avoir une confirmation par la culture de la pièce opératoire. Le 13 juin 1933, le testicule est normal et la queue de l'épididyme est triplée de volume, elle est réséquée. La culture des fragments de la pièce donne du staphylocoque pur. L'examen anatomo-pathologique montre une infiltration inflammatoire diffuse interstitielle, avec intégrité relative des tubes épididymaires. Pas de lésion tuberculeuse; le malade est revu en parfait état le 13 janvier 1934. Ses urines sont claires.

L'épididymite primitive à staphylocoques se voit avant tout chez l'homme jeune. Sur 15 malades, nous n'avons noté aucun cas avant vingt ans, 8 cas entre vingt et trente ans, 4 entre trente et quarante ans, et 3 au-dessus de quarante ans.

Toutes les formes observées par nous étaient, ou subaiguës ou revêtaient une allure chronique. Dans aucun cas, nous n'avons observé la bilatéralité des lésions.

Le début de l'épididymite staphylococcique peut toujours être précisé

d'une façon exacte par le malade. Il ne présente pas l'indolence qu'on a coutume d'observer dans la tuberculose. D'une manière générale, dans l'épididymite tuberculeuse, le début exact des lésions est souvent difficile à préciser, et c'est seulement par hasard que le malade a remarqué, un jour, une tuméfaction à côté de son testicule, tout au moins dans la majorité des cas, en exceptant, bien entendu, les formes de tuberculose à début subaigu.

Le début se manifeste par des douleurs, une augmentation de volume de la masse épididymo-testiculaire, parfois une légère élévation de la température. La douleur spontanée ne manque pour ainsi dire jamais, mais elle est variable. Six de nos cas ont présenté des douleurs vives, lancinantes, plus ou moins marquées, irradiant le long du cordon, et vers la région lombaire correspondante. La marche était pénible, tout effort physique à peu près impossible. Rapidement, d'ailleurs, le repos, quelques compresses humides chaudes font disparaître la douleur. Huit autres malades ressentaient des douleurs beaucoup moins violentes, plutôt sourdes, avec gêne au niveau des bourses. Une fois, la douleur était absente.

L'augmentation de volume de la région scrotale est variable, selon les cas. En règle générale, les formes subaiguës présentent des modifications plus marquées que les formes à allure chronique. Point très important, le déférent est normal, sans déformation moniliforme, la prostate est normale au toucher, la température, après un petit crochet du début, retombe à 37°. Chez un seul de nos malades, la température a persisté pendant deux mois. L'interrogatoire devra faire préciser l'absence de toute sécrétion urétrale, ce que confirme l'examen du méat, mais le caractère le plus important est fourni par l'aspect des urines, qui sont parfaitement claires, sans filament. C'est là un fait capital pour poser le diagnostic d'une épididymite primitive.

Un dernier point à préciser, c'est celui des antécédents blennorragiques. Il faut voir quand il y a eu blennorragie si celle-ci est complètement guérie, et n'a pas laissé derrière elle une urétrite chronique à microbes banaux, qui aurait pu, secondairement, produire l'épididymite. Ainsi, sur 15 de nos malades, 9 ont bien eu des blennorragies, mais sept fois elles dataient de plus de six ans, deux autres fois de trois ans, et tous ces accidents avaient guéri sans laisser de séquelle. Il faut s'enquérir, également, si le malade n'a pas présenté, les mois qui ont précédé, un foyer suppuré à staphylocoques; c'est là un fait essentiel pour asseoir le diagnostic, 4 de nos malades ont eu des furoncles, 3 des otites, 1 un anthrax, avant l'apparition de l'épididyme.

Après la phase de début, qui dure deux à trois jours, les symptômes fonctionnels et la douleur s'atténuent, la fièvre tombe, si toutefois elle avait existé. L'examen de la région donne, à ce moment, des renseignements variables. Parfois, il y a encore un peu de rougeur inflammatoire, et la palpation est pénible à cause de la douleur; le plus souvent, elle permet de percevoir un épididyme sensible, augmenté uniformément de volume,

de consistance ferme, bosselé, en un mot, le classique « cimier de casque ». A côté de cette prise en masse de l'épididyme, nous avons vu une augmentation spécialement marquée de la queue, une autre de la tête de l'épididyme. Enfin, dans 1 cas, l'épididyme tout entier était augmenté de volume, portant une masse à la tête et une autre à son extrémité caudale.

Trois fois, il y avait uniquement un noyau à la queue, le reste de l'épididyme étant normal. Cette énumération des différents aspects que peut revêtir l'épididyme n'a qu'un intérêt : celui de montrer que, jusqu'ici, dans l'examen physique, rien n'est caractéristique Le testicule est parfois gros, mais le plus souvent normal. Presque jamais il n'y a d'épanchement de la vaginale. Le cordon présente un peu de funiculite ; le canal déférent, fait essentiel, n'est pas épaissi et ne présente pas de noyau, pas de chapelet.

Pour affirmer le diagnostic, on doit, de toute nécessité, le compléter par un examen de laboratoire. C'est la recherche des staphylocoques, dans l'urine, et dans le premier jet d'urine, après massage de la prostate. On sait que la présence de microbes banaux dans la sérosité urétro-prostatique n'a qu'une valeur relative, aussi faut-il que cette recherche soit faite d'une façon très minutieuse. On fera uriner, au malade, 30 à 40 cent. cubes pour faire un premier nettoyage de la fosse naviculaire, on désinfectera avec de l'alcool la peau de la verge, et, après avoir lavé l'urètre avec une solution d'oxycyanure de mercure faible, on injecte, avec une seringue, 2 cent. cubes d'alcool dans la fosse naviculaire. Cette dernière manœuvre produit une sensation de cuisson, d'ailleurs passagère. Le malade est alors sondé, on laisse s'écouler les premiers centimètres cubes d'urine et on en recueille environ 50 cent. cubes dans un matras. Celles-ci sont examinées au microscope, après centrifugation, et cultivées. La sonde est alors retirée. On masse la région prostato-vésiculaire, et, immédiatement après, le malade urine à nouveau dans un flacon stérile. Cette urine devra également être examinée après centrifugation, et cultivée.

Nous avons pratiqué cet examen dans 10 cas. Il nous a montré, en général, l'absence de leucocytes ; la culture des urines, faite douze fois, a été neuf fois négative, deux fois elle a montré du staphylocoque, et une fois du staphylocoque et du colibacille. La sécrétion prostatique a été examinée dans 12 de nos cas : huit fois on y a trouvé un peu de pus, quatre fois, elle semblait normale, les germes pathogènes n'ont été retrouvés à l'examen d'urine que dans 4 cas. Trois fois, il s'agissait de staphylocoques, dont une fois en très grande abondance, et dans ce cas il est à noter que la sécrétion prostatique ne contenait que quelques leucocytes ; une fois le staphylocoque était associé au colibacille. Par contre, la culture de la sécrétion prostatique, faite dans 14 cas, a été toujours positive, sauf une fois ; elle a montré des staphylocoques purs dans 9 cas, le staphylocoque associé au colibacille dans 4 cas.

Ces faits plaident en faveur d'une prostato-vésiculite fruste, d'origine canaliculaire, l'infection se propageant à partir du foyer épididymaire par la lumière du déférent, ou par les voies lymphatique et sous-muqueuse. Cette prostato-vésiculite doit être très légère, puisqu'elle ne modifie pas la

prostate dans son volume, sa forme ou sa consistance. De plus, la virulence des germes doit être atténuée puisqu'il n'y a pas d'urétrite.

Dans le seul cas où la culture a été négative et où l'évolution rapidement favorable a bien montré qu'il ne s'agissait pas de tuberculose, le malade était pourvu d'un noyau à la tête de l'épididyme ; or, ce malade avait eu cinq ans auparavant une épididymite de nature indéterminée dont on pouvait percevoir encore le petit noyau résiduel au niveau de la queue de l'organe. Il est possible que l'obstruction du déférent, par ce noyau, au niveau de la queue ait empêché la progression des microbes à travers la lumière du déférent.

Etant données les causes d'erreur possibles, lors des cultures, ces examens de laboratoire n'ont naturellement pas de valeur absolue ; cependant, l'examen des pièces opératoires que nous avons fait a bien montré la nature non tuberculeuse des lésions.

Nous avons opéré de parti pris trois malades, pour nous assurer qu'il s'agissait bien d'épididymites à staphylocoques ; dans deux des cas, la culture des pièces opératoires a montré du staphylocoque pur ; dans un cas, le staphylocoque était associé au colibacille. Les autres malades ont été soumis au repos et à la vaccinothérapie, et aucun d'eux n'a évolué vers la fistulisation. La plupart ont guéri rapidement, soit par résolution complète, sans séquelle, soit en gardant un minuscule noyau cicatriciel.

Dans quelques observations, nous avons noté une évolution se faisant par poussées successives, mais aboutissant finalement à une guérison complète. Sur 12 malades, 4 ne présentaient rien d'anormal et 8 un tout petit noyau cicatriciel, parfaitement limité et souple.

L'évolution des lésions constatée à plusieurs examens séparés par un intervalle vient aussi le plus souvent affirmer la nature infectieuse banale de l'épididyme et permet d'éliminer la tuberculose. C'est là également un signe clinique important.

Il nous paraît donc qu'on a une tendance un peu trop grande, en matière d'épididymite chronique, à voir partout et toujours la tuberculose. On doit penser à la possibilité d'une épididymite staphylococcique chez un malade en bonne santé, sans passé urétral récent, à urines claires, surtout s'il a eu les mois qui ont précédé un foyer suppuré quelconque. Le déférent ne doit jamais être ni épaissi, ni moniliforme.

La recherche de la bactériurie et l'examen de la sécrétion prostatique directement et par culture sont à conseiller. L'évolution vient d'ailleurs confirmer le diagnostic, il s'agit d'attendre un peu et de revoir le malade.

Le traitement est simple : nous avons utilisé dans certains cas un vaccin polivalent, le propidon. Dans d'autres, nous nous sommes servis du vaccin antistaphylococcique de Pasteur, avec des résultats analogues.

Les indications du traitement chirurgical sont donc exceptionnelles dans les formes chroniques.

Une fois, cependant, nous avons été contraints de pratiquer une épididymectomie motivée par des rechutes successives, sous forme de poussées fluxionnaires, douloureuses, au niveau de l'épididyme, qui s'accompa-

gnaient aussi de furoncles au niveau des membres. L'ablation de l'épididyme a supprimé radicalement ces séries de furoncles, comme si l'épididyme foyer infectieux avait été cause des ensemencements à distance.

L'intérêt de ces faits tient à ce qu'ils attirent l'attention sur un groupe d'épididymites chroniques qui, au même titre que les épididymites à colibacilles, doivent être individualisées et dont le diagnostic peut souvent être soupçonné et évitera au malade une intervention mutilante et inutile.

M. Madier : Mon ami Gouverneur, dans sa communication, a surtout envisagé les formes chroniques des épididymites à staphylocoques et nous a dit que les formes aiguës étaient rares.

Ces formes aiguës sont cependant intéressantes, car on peut les voir survenir chez des sujets jeunes et elles peuvent être prises pour des accidents de torsion. Ignorant les épididymites staphylococciques aiguës, j'ai commis cette erreur dans un cas que j'ai observé.

Il s'agit d'un garçon de quatorze ans et demi qui fut pris le 28 mars de l'année dernière, pendant la récréation d'après déjeuner, d'une douleur dans le bas-ventre.

Il fut conduit à l'infirmerie où la douleur ne fit que s'accroître pendant deux heures, s'accompagnant de malaise et de céphalée.

Reconduit chez lui, il est vu le soir par le médecin de la famille ; il a 38°3. On ne trouve aucun signe de localisation, on pense à un embarras gastrique et on le purge.

Le lendemain, la température est à 39°2, l'épididyme droit est augmenté de volume, en cimier de casque, et très douloureux. Le jeudi, il y a, de plus, de l'œdème de la bourse et le Dr Blechmann, appelé en consultation, fait le diagnostic de torsion et me fait appeler. A ce moment, il y avait un œdème de teinte cuivrée, limité très exactement à la bourse droite et qui s'opposait à une palpation précise. On sentait, cependant, le cordon épaissi et douloureux jusque dans le canal inguinal. Pas de symptômes abdominaux; la température était à 39°3, le pouls à 130.

J'opérai le soir même; après avoir extériorisé par une incision inguinale la vaginale épaissie et entourée d'un œdème verdâtre, je l'incisai. Elle contenait un peu de liquide roussâtre ; l'albuginée avait son aspect normal, mais l'épididyme était énorme, ayant le volume d'un doigt, et il avait la teinte presque noire du boudin, sans présenter la moindre torsion ni la moindre coudure. En le regardant de plus près on voyait sous la séreuse qui recouvrait sa surface une multitude de très petites taches jaunes.

Je jugeai que cet épididyme était voué à la nécrose et décidai d'en débarrasser mon malade, mais, après avoir vérifié par une petite incision de l'albuginée que le testicule saignait, je crus bon de le conserver et me contentai d'une épididymectomie. En détachant l'épididyme du testicule j'ouvris deux petits abcès du volume d'une lentille, et je laissai un petit drain dans le fond du scrotum. Je dis tout de suite que le testicule s'élimina par un véritable fongus bénin dans les semaines qui suivirent, mais aussitôt après l'opération les phénomènes généraux s'amendèrent.

Dans le pus des deux abcès, l'examen microscopique décela du staphylocoque doré à l'état de pureté et en grande abondance.

Les coupes de l'épididyme ont montré la destruction des tubes épididymaires et une infiltration de leucocytes, de fibrine, d'hématies et, en certains points, de foyers hémorragiques.

J'ajoute qu'un examen bactériologique des urines prélevées la veille de mon intervention, mais dont je n'ai connu le résultat que le lendemain, y a décelé des hématies, des leucocytes et des staphylocoques en faible abondance.

M. P. **Moure** : J'ai observé un nourrisson dont la mère présentait un abcès aigu du sein, et qui fit un abcès aigu de l'épididyme. Il se forma en quelques jours une collection suppurée à la partie inférieure du scrotum; l'incision évacua une collection purulente à staphylocoque doré; la cicatrisation se fit en quelques jours. Cet enfant que j'ai revu quelques années plus tard ne présente aucune atrophie du testicule.

M. **Louis Bazy** : Je pense que les faits que vient de nous apporter M. Gouverneur ne sauraient trop retenir notre attention. S'il est vrai, en effet, que chez l'enfant il faille toujours penser à la torsion du testicule, on ne doit pas éliminer *a priori* l'hypothèse d'une lésion infectieuse testiculo-épididymaire. Personnellement, j'ai eu l'occasion voici déjà bien des années d'observer un jeune garçon de quatorze ans qui avait été pris brusquement d'accidents au niveau du testicule droit. Je fus frappé de ce fait que ces accidents étaient apparus au cours d'une crise d'entérite aiguë et que, d'autre part, je ne trouvais pas les signes physiques que l'on a l'habitude de constater dans les torsions du testicule. Ayant porté mon attention du côté des urines, je trouvai que celles-ci contenaient une petite quantité de pus, du colibacille et de l'entérocoque. Dans ces conditions, je m'abstins de toute intervention opératoire et bien m'en prit, puisque ce jeune garçon guérit. Je ne dis pas que son testicule n'ait pas pâti de l'atteinte grave qu'il avait subie, mais il a été conservé et, dans ces circonstances, je pense que la discussion du diagnostic à laquelle je me suis livré m'a conduit à faire une thérapeutique raisonnable.

M. **Moulonguet** : Mon maître Lecène a, le premier en France, attiré l'attention sur les épididymites chroniques non tuberculeuses. Il avait remarqué en faisant systématiquement l'examen des épididymes enlevés, soi-disant pour tuberculose, qu'il s'agissait très souvent d'épididymites causées par des microbes banaux.

Nous avions cherché avec lui quels étaient les moyens de faire le diagnostic clinique de ces épididymites non tuberculeuses, afin de ne pas mutiler inutilement le malade. Nous n'avions pas trouvé de test urologique permettant de faire ce diagnostic; je serai très heureux d'utiliser ceux que nous conseille mon ami Gouverneur.

Depuis lors, j'ai essayé une épreuve thérapeutique qui permit le diagnostic chez de tels malades où j'avais éliminé par la radiologie la tuberculose pulmonaire et par les signes cliniques habituels les tuberculoses rénale, prostatique, etc. Chez ces malades j'ai essayé le propidon. J'ai vu plusieurs fois des épididymites chroniques fondre sous l'effet de cette thérapeutique, m'évitant une opération qu'il est humiliant de faire quand elle est inutile.

Je crois que M. Gouverneur a fait une allusion à ce vaccin : il est non seulement un moyen thérapeutique, mais encore un procédé diagnostique.

M. **Braine** : J'ai été vivement intéressé par la communication de mon ami Gouverneur. Il a bien voulu faire allusion au travail que mon excellent externe et ami Raymond Bouillé a consacré, il y a deux ans, sur mon conseil, aux orchi-épididymites à staphylocoques[1]. Vous trouverez dans sa thèse, parmi plusieurs autres, une observation d'épididymite métastatique à staphylocoques dorés que vous me permettrez de commenter brièvement ici, parce qu'elle me paraît assez instructive.

Il s'agissait d'un homme de cinquante ans, photographe, qui vint nous consulter à Saint-Antoine, en février 1932, pour un *phlegmon lymphangitique du pouce et du dos de la main*, consécutif à l'infection d'une « crevasse » causée par des manipulations répétées de ses « bains » photographiques. Mauvais état général, température à 40°. Incision, staphylocoque doré, guérison. Quelques jours après l'incision du phlegmon, apparition d'un *gros abcès sus-aponévrotique de la cuisse, métastatique : staphylocoque doré pur*, poussant en nombreuses colonies sur les cultures.

Trois jours après cette incision crurale, apparition de *quelques manifestations urinaires* : ténesme, brûlures urétrales, urines troubles. Le lendemain, apparition d'une vive douleur inguino-scrotale du côté droit. Quatre jours après, le malade revient à Saint-Antoine porteur d'une *épididymo-déférentite droite* extrêmement douloureuse et avec un *abcès de la queue de l'épididyme* de la grosseur d'une grosse noisette, déjà adhérent au scrotum, rouge et œdémateux à ce niveau. Le reste de l'épididyme est très augmenté de volume dans son ensemble, assez régulièrement, sans bosselures. Pas ou extrêmement peu de liquide dans la vaginale ; testicule normal. *Funiculite et déférentite intenses du côté correspondant* ; le cordon œdémateux, rigide et très vivement douloureux, est enflammé dans son ensemble, de l'épididyme à l'orifice profond du canal inguinal. Le toucher rectal décèle une douleur assez nette à la base de la prostate, du côté droit. Rien d'anormal dans la bourse opposée. Pas de douleur dans la région rénale, Urines troubles.

L'incision de l'abcès de la queue de l'épididyme est pratiquée séance tenante : il était d'ailleurs certain qu'il allait s'ouvrir spontanément, à bref délai, à la partie postéro-inférieure du scrotum. *Pus crémeux à staphylocoques purs*. Cette incision soulage aussitôt le malade qui souffrait atrocement.

Le résultat de l'examen bactériologique fut pour la femme du malade d'un réel réconfort : quelque peu au courant des choses de la médecine, un peu jalouse aussi peut-être, elle suspectait une collusion gonococcique extraconjugale à l'origine de manifestations génitales qui lui parais-

1. R. Bouillé : Les orchi-épididymites à staphylocoques. *Thèse Paris*, 1932. Le François, édit.

saient insolites ! Le malade guérit en huit jours ; la cessation de la fièvre, qui dépassait 39°, fut immédiate. Le cordon s'assouplit complètement en quatre ou cinq jours. La guérison complète date actuellement de deux ans.

A propos de cette observation personnelle, permettez-moi de souligner l'intérêt qu'elle nous paraît présenter au point de vue pathogénique. Autant qu'on puisse en inférer, de par la clinique, il semble bien que l'inoculation de l'épididyme soit passée par les étapes que voici : *septicémie à staphylocoque confirmée par la nature de la lésion digitale, point de départ, et par l'abcès crural métastatique ; élimination par le rein de staphylocoques et infection des urines ; étape de relais prostatique*, révélée par le ténesme et la douleur locale reconnue au toucher ; *infection spermatique ascendante déférento-épididymaire* (par voie canaliculaire ou lymphatique) ; *abcès de la queue de l'épididyme* ; pas de participation testiculaire ni vaginale.

C'est là, semble-t-il, la marche habituelle de l'infection staphylococcique qui nous remet en mémoire la vieille théorie émise autrefois par Cayla et longtemps demeurée classique en ce qui concerne la tuberculose uro-génitale : « Les bacilles descendent le cours des urines et remontent le cours du sperme. » Vous savez ce qu'il en faut penser aujourd'hui, en ce qui concerne la tuberculose épididymaire : les examens histologiques, ceux de Lecène en particulier, ont bien montré par le siège périvasculaire des follicules tuberculeux que la voie sanguine est l'habituelle voie d'infection de l'épididymite bacillaire. En ce qui concerne l'infection staphylococcique, il semble bien qu'une *étape prostato-vésiculaire* soit de règle et que, de ce relais, l'épididyme soit secondairement ensemencé par la voie canaliculaire ou lymphatique « ascendante ».

Au stade rénal et prostatique de cette migration staphylococcique, on sait la si fréquente éventualité de la périnéphrite et de la périprostatite suppurées métastatiques.

Dans l'observation que nous apportons ici, il est possible de suivre pour ainsi dire « à la trace » la marche de l'infection staphylococcique chez ce malade, depuis l'accident initial digital jusqu'à une épididymite suppurée qui guérit très simplement, après une incision limitée de la lésion abcédée.

M. Louis Bazy : Je voudrais ajouter un simple mot à ce que vient de dire M. Moulonguet. Le diagnostic clinique entre les épididymites à germes dits banaux et les épididymites tuberculeuses est évidemment parfois fort difficile. Mais je ne crois pas que l'action des vaccins puisse toujours servir à faire la discrimination entre ces différents états, car il ne faut pas oublier qu'il existe des formes fluxionnaires de la tuberculose qui cèdent parfois à l'action de produits même non spécifiques. J'aurais plus confiance pour ma part actuellement dans les méthodes sérologiques et, en particulier, dans la méthode à la résorcine de Vernes dont nos confrères militaires nous ont à plusieurs reprises entretenu et qui m'a personnellement donné des résultats extrêmement intéressants dans les tuberculoses en évolution.

M. **Gouverneur** : Je remercie mes collègues d'avoir apporté leurs faits personnels sur ce sujet. Il y a deux grandes variétés d'épididymites à staphylocoques.

Les formes aiguës se voient surtout chez les jeunes et revêtent l'allure de l'orchite aiguë avec douleur vive, irradiée, rougeur des téguments et formation d'une collection suppurée; l'incision simple suffit à guérir ces orchites aiguës.

Les formes chroniques sont beaucoup plus fréquentes et c'est pour elles que le diagnostic se pose avec la tuberculose; nous faisons, il faut bien l'avouer, le diagnostic d'épididymite tuberculeuse souvent d'une façon hâtive et Lecène, examinant ses pièces opératoires, avait remarqué qu'elle n'était pas toujours en cause.

Nous avons cherché si en plus de la clinique il n'y avait pas de test urologique capable de nous renseigner à l'avance sur la nature de l'épididymite; je pense que l'examen direct et la culture des urines après massage de la prostate peut être très utile, ce signe nous a semblé être presque constant, il faudrait évidemment plus de cas encore pour se rendre compte si cette recherche a une valeur absolue. Mais ce qu'il importe de retenir c'est la grande similitude des lésions épididymaires, qu'il s'agisse de tuberculose ou de staphylococcie, et seule l'évolution clinique permet de faire un diagnostic certain.

Ostéomyélite aiguë du péroné. Résection précoce partielle. Résultat après quatre ans[1],

par M. **Pierre Lombard**, membre correspondant national.

Notre collègue Leveuf nous a certainement rendu un très grand service en nous obligeant à remettre à l'étude la thérapeutique de l'ostéomyélite aiguë.

J'apporte aujourd'hui le résultat éloigné de ma première résection diaphysaire précoce : résection partielle d'un os d'importance secondaire, le péroné; elle permet cependant d'intéressantes constatations.

Une enfant de cinq ans, M... (Yvonne), entre dans mon service le 1er juillet 1929 avec tous les signes d'une ostéomyélite aiguë du péroné gauche.

Les accidents datent de six jours : début brusque par des douleurs vives dans le tiers externe de la jambe accompagnées de fièvre et suivies de gonflement. La tuméfaction de la région péronière, la fluctuation profonde permettent aisément de faire le diagnostic d'ostéomyélite du péroné.

Une incision externe me conduit sur une grosse collection sous-musculaire et sous-périostique dans le fond de laquelle le péroné apparaît dénudé sur plusieurs centimètres. Je le trépane à la pince gouge et je constate que le canal

1. Les radiographies accompagnant ce travail sont versées aux Archives sous le n° 40.

médullaire contient du pus, je décide alors de faire une résection partielle : je passe une rugine au ras du cartilage de conjugaison et je sectionne la diaphyse à 6 centimètres plus bas dans la région où le décollement périostique me paraît s'arrêter; à ce niveau, la tranche de section semble saine, le fragment réséqué comprend donc les 6 centimètres supérieurs de la diaphyse doublée en certains endroits d'une mince enveloppe d'os nouveau. Le périoste a été soigneusement respecté.

Les suites opératoires ont été remarquablement simples; la plaie, laissée large ouverte, s'est très rapidement cicatrisée.

L'enfant a été perdue de vue et recherchée seulement en juillet 1933. La guérison s'est maintenue parfaite, sans le moindre réveil inflammatoire.

A la partie supérieure de la face externe de la jambe gauche, il y a une cicatrice gaufrée de 8 centimètres environ au-dessous de laquelle on perçoit la tige osseuse régulière du péroné. Les deux jambes sont d'égale longueur, légèrement convexes en dehors.

La radiographie (juillet 1933) montre que le *péroné, parfaitement reconstitué, présente dans la zone réséquée des caractères absolument normaux*; il est par contre *élargi dans la région sous-jacente* à la section, comme si la réaction périostique s'était faite au niveau de la portion conservée de la diaphyse; entre les deux zones, le contraste est frappant.

Le cartilage de conjugaison est parfaitement distinct et ses caractères sont identiques à ceux du côté sain.

En résumé, guérison rapide, complète, sans récidive après quatre ans : aspect absolument normal du segment diaphysaire reconstitué et du cartilage de conjugaison.

PRÉSENTATIONS D'INSTRUMENTS

Modification au tube de Paul,

par M. **Bergeret.**

J'ai demandé à M. Gentile de faire au tube de Paul une modification inspirée du tube vésical de Marion.

Cette modification a consisté à introduire dans la partie verticale du tube, celle que l'on fixe à l'intestin, une tubulure étroite. Comme le montre le dessin ci-joint, elle pénètre dans le tube un peu au-dessous de son coude. La partie qui reste en dehors du tube est très courte, elle s'incline parallèlement au coude pour être plus à l'abri et moins facile à briser. Un capuchon en caoutchouc la ferme. Un tube de caoutchouc s'y adapte lorsqu'on veut l'utiliser.

La portion de la tubulure qui est à l'intérieur du tube descend presque

jusqu'à l'orifice inférieur. Comme elle n'est pas en saillie, elle permet de serrer l'intestin sur la rainure comme à l'ordinaire.

Par cette tubulure, on peut envoyer dans l'intestin de l'eau, du sérum iso- ou hypertonique, de l'huile, selon les indications. L'envoi d'eau ou d'huile facilite l'évacuation lorsque le tube de Paul est obstrué par les matières ou par la muqueuse intestinale œdématiée. En mettant une pince sur le tube de caoutchouc qui prolonge le drainage du tube de Paul, on



peut donner un grand lavement, faire absorber par l'intestin du sérum instillé en goutte à goutte, etc. Je n'insiste pas sur toutes les utilisations que chacun peut faire selon son gré.

Appareil pour la contention transitoire des fractures des os longs après réduction sanglante, jusqu'à maintien définitif par appareil plâtré externe,

par M. J. **Abadie** (d'Oran).

Cet appareil comprend trois pièces essentielles : un ruban métallique entourant l'os et s'accrochant par ses extrémités à une pièce cubique, une vis puissante qui traverse cette pièce, une attelle longitudinale qui reposera sur l'os et sur laquelle la vis prendra point d'appui : en serrant la vis, on tire sur le ruban, serre l'os dans le collier et le plaque contre l'attelle : la contention est parfaite. Mais cette attelle longitudinale obligerait à laisser la plaie béante pour la retirer après achèvement de l'appareil plâtré; on l'a donc constituée de deux moitiés articulées sur une pièce centrale, l'une sur une face, l'autre sur l'autre; chacune d'elles articulée par sa base autour d'un axe à gauche en se relevant à droite bute dans une rainure qui s'arrête à l'horizontale. Lorsque, après avoir enlevé vis et ruban, on retirera la

pièce centrale, chacune des moitiés de l'attelle horizontale sera ramenée naturellement à la position verticale et le tout sera enlevé par l'espace le plus réduit, entre les lèvres de la plaie presque totalement suturée.

Pourquoi ai-je été amené à imaginer cet appareil, c'est-à-dire à recourir à la réduction sanglante sans laisser de matériel permanent d'ostéosynthèse? Je fais des ostéosynthèses depuis 1907; j'ai employé tous les procédés : fils d'argent, de bronze, agrafes, plaques de Lambotte, de Shermann, rubans de Parham, fixateurs externes, etc.; j'ai même, contrairement



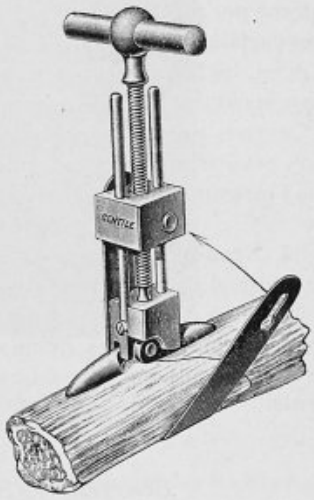

aux données classiques, employé l'ostéosynthèse dans des fractures ouvertes, voire infectées, ne lui demandant alors que de maintenir les fragments pendant le temps nécessaire à l'organisation du manchon ostéopériostique qui s'opposera aux déplacements ultérieurs. Mais l'expérience m'a montré que les cas dans lesquels le matériel d'ostéosynthèse peut être laissé en place sont exceptionnels; même dans les cas d'évolution aseptique parfaite, des mois après, on est amené à enlever des plaques et l'on trouve au-dessous d'elles du tissu nécrosé et un séquestre lamellaire dus à la pression de la plaque sur l'os. En outre, la contention idéale, parfaite, n'est point une raison suffisante de consolidation plus prompte, bien au contraire; il y a souvent des retards de consolidation qui s'arrêtent quand on enlève le matériel perdu; enfin, plaques serrées, vis, plus encore rubans métalliques enserrant les os entraînent des troubles de circulation locale et de l'ostéite raréfiante viciant la consolidation. Voilà pourquoi je ne

recours à l'ostéosynthèse à matériel perdu que lorsque je ne peux m'en dispenser. Je n'insiste pas sur ce point ne voulant pas amorcer, à la faveur de la présentation d'un instrument, une discussion très complexe.

J'ai employé plusieurs fois l'appareil que je vous présente; j'ai même constaté combien il peut non seulement « maintenir », mais encore « réduire » une fracture des os longs. Est-ce à dire que j'en escompte des succès fréquents, un emploi presque constant? Non. Parce que, abstraction faite des cas de fractures ouvertes, de fractures fermées qu'il faut réduire opératoirement parce qu'il est impossible de les réduire par manœuvres externes, des fractures transversales par choc direct, des fractures avec interposition musculaire, il restera toujours comme sources d'insuccès ou de succès contestable les fractures obliques, spiroïdes, où la difficulté de contention est due à la contraction musculaire; rarement la contention externe par plâtré est suffisante et après une réduction idéale, une contention parfaite à l'aide de tel ou tel appareil de contention transitoire comme le mien, les fragments osseux sollicités ensuite par les actions musculaires reprennent une attitude incorrecte.

Je vous présente donc un appareil dont je vais poursuivre les essais, sans me dissimuler les critiques dont est justiciable la méthode plus encore que l'instrument.

M. **Fredet** : Je ne puis laisser dire sans protestation que la tolérance du matériel de suture après ostéosynthèse est exceptionnelle.

J'ai déjà dit ici, je répète et suis prêt à démontrer par un très grand nombre d'observations, qu'un matériel aseptique, de bonne forme et correctement appliqué, est, en général, toléré indéfiniment et sans inconvénients.

Écarteur-valve pour la stellectomie,

par M. **J. Abadie** (d'Oran).

L'écarteur spécial que Leriche a fait construire pour une opération a l'inconvénient de laisser revenir de part et d'autre de l'écarteur et rétrécir le champ visuel, les parties musculaires superficielles. La valve que je présente conserve le bec accrochant de Leriche qui permet dans la profondeur de bien isoler le ganglion stellaire; mais, plus on remonte et plus la valve est large, écartant les muscles et facilitant la libre vision de la profondeur. Le manche est contrecardé de façon à ce que la traction sur le manche facilite l'écartement dans la profondeur. Le modèle, que je remets à Leriche pour qu'il en contrôle lui-même les avantages, a été établi chez Lépine, à Lyon.

Perfectionnements apportés par M. Georges Rieunau à son appareil tracteur pliant et portatif pour l'orthopédie des membres,

par M. **E. Mériel** (de Toulouse), membre correspondant national.

Nous avons présenté à la séance du 5 avril 1933 de la Société nationale de Chirurgie de Paris une note manuscrite et deux clichés photographiques (*Bull. et Mém de la Soc. nat. de Chir.*, n° 14, 15 avril 1933, p. 634) concer-



Fig. 1. — Appareil en position pour le membre inférieur (le ruban métrique mesure 1m50).

nant l'appareil tracteur pliant et portatif pour l'orthopédie des membres de notre interne, M. Georges Rieunau. Cet appareil a fait l'objet d'un brevet d'invention (n° 752993 S. G. D. G.). Il permet de réaliser la réduction, l'ostéosynthèse, l'appareillage des fractures et l'immobilisation plâtrée des tuberculoses ostéo-articulaires du membre inférieur. Il peut être également utilisé pour le traitement extemporané des fractures du bras et de l'avant-bras. Il est pliant et portatif et transforme n'importe quelle table en table orthopédique.

L'appareil décrit dans cette note et dans l'article de la *Revue de Chirurgie* (n° 9, 1933, p. 723-730) était le prototype et la première réalisation pratique de transport et d'utilisation.

Quelques perfectionnements d'ordre mécanique lui ont été apportés depuis lors et ce sont ces perfectionnements qui font l'objet de la présente note. Ils portent sur deux points principaux :

I. Les dimensions de l'appareil.

II. La disposition des moyens de traction.

I. *Dimensions.* — La longueur des tiges de duralumin porte tracteur et

porte pelvi-support a été portée de 60 centimètres à 80 centimètres pour permettre l'utilisation de l'appareil pour les plus grandes tailles dans la position d'abduction des membres inférieurs.

II. *Moyens de traction.* — 1° Les tracteurs ont été allongés pour permettre une course utile de 30 centimètres, des crochets ont remplacé les boutons d'accrochage au niveau de l'étrier de traction;

2° La traction est réalisée par la manœuvre d'un écrou à grandes oreilles et le tracteur peut être bloqué à la position choisie d'extension et de rotation grâce à un contre-écrou identique;

3° Le tracteur coulisse verticalement dans l'extrémité du tube qui le porte et peut être immobilisé à la hauteur choisie qui va depuis le plan de

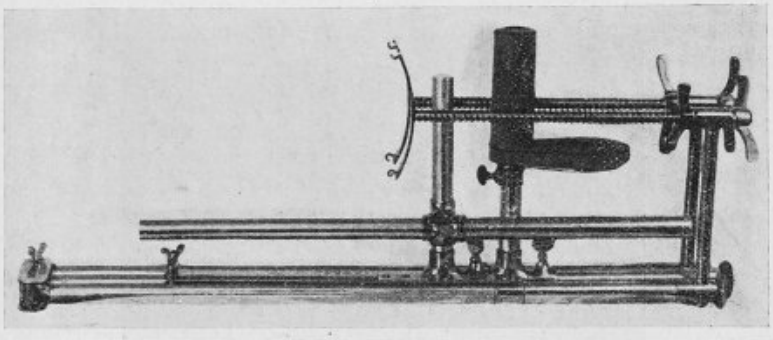

Fig. 2. — Appareil replié : 6 kilogrammes, 80/30/12 centimètres.

la table opératoire jusqu'à 20 centimètres au-dessus de celle-ci. Comme corollaire à ce dispositif, la sellette du pelvi-support coulisse le long de la tige qui la porte pour adapter sa position à la hauteur des moyens de traction. Ce dernier point, tout en conservant à l'appareil les qualités principales qui sont d'être pliant et portatif, le rend également démontable.

Disons en terminant que son poids est de 6 kilogrammes, que ses dimensions d'encombrement minimum sont de 80/30/15 centimètres quand il est replié, de 80/15/10 centimètres quand il est complètement démonté.

PRÉSENTATION DE PIÈCE ET DE RADIOGRAPHIES

Tumeur à myéloplaxes de l'extrémité supérieure du tibia gauche,

par M. **Albert Mouchet**.

La pièce et les radiographies que je vous présente proviennent d'une femme de vingt-sept ans que j'ai été appelé à voir le 6 février 1932.

Un mois auparavant, elle avait fait une chute de sa hauteur, après avoir été heurtée à l'épaule par un camion qui reculait.

Son genou gauche avait augmenté de volume et l'avait fait souffrir.

L'épiphyse supérieure du tibia était volumineuse au niveau de la tubérosité externe : pas d'œdème des parties molles, pas de circulation veineuse collatérale, pas d'hydarthrose. La palpation révélait au voisinage de la tubérosité antérieure une crépitation parcheminée : légère sensibilité locale. Les mouvements du genou sont libres. Pas d'adénopathie.

État général excellent, sans fièvre.

La *radiographie* montre une grande cavité régulièrement arrondie, sans cloisons nettes, occupant presque toute l'épiphyse supérieure du tibia, sauf la tubérosité externe, avec une paroi mince au niveau de la cavité articulaire.

Je diagnostique une *tumeur à myéloplaxes* et propose une opération qui est acceptée.

Le 9 février 1932, *large évidement osseux*, complété par des *greffes ostéo-périostiques*, empruntées au tibia gauche. Il s'écoule une grande quantité de sang : la curette promenée avec soin sur les parois ramène un tissu fibreux mou, rouge, comme charnu. Appareil plâtré. Réunion *per primam*.

L'examen histologique des fragments de la paroi montre la structure habituelle des tumeurs à myéloplaxes des os.

On trouve partout une tumeur identique formée par un nombre excessivement élevé de myéloplaxes de tailles des plus variables ; les plus petits de ces myéloplaxes sont munis d'un ou deux noyaux ; dans les plus gros, nous avons pu en compter jusqu'à soixante ; en certains points, ces éléments sont très rapprochés les uns des autres. Ils sont sertis dans un tissu densifié, formé de cellules conjonctives petites, à noyau allongé, ovoïde ; entre ces cellules fibroblastiques s'intercale une petite quantité de fibres collagènes onduleuses. Quelques lamelles osseuses formées ou en voie de formation apparaissent dans cette tumeur ; on y trouve une certaine quantité de pigment hémoglobinique ; d'ailleurs, des hémorragies étendues apparaissent de place en place. La vascularisation de ces tissus est assez abondante, normalement formée.

Dans la suite, l'examen clinique et les radiographies successives montrent l'agrandissement de la cavité osseuse et, au début de juin, un traitement par la *radiothérapie* est institué par le Dr Belot.

Mais ce traitement, qui a été suivi de succès dans beaucoup de cas —

je rappellerai entre autres les heureux résultats publiés à cette Société par Lecène, par Clavelin et nous-même — n'a fourni aucune amélioration dans le cas présent.

En janvier 1933, l'extension locale de la tumeur était telle, la dislocation du genou si prononcée, que l'amputation du fémur devenait inévitable. Elle fut pratiquée le 23 janvier.

Depuis lors, la santé de la malade est parfaite et une jambe artificielle lui permet la reprise d'une vie active.

Cette observation ne prête pas à des considérations bien spéciales ; elle n'apporte pas, en particulier, une contribution utile à l'étiologie de ces tumeurs à myéloplaxes dont l'origine reste mystérieuse. La chute faite par la malade a attiré l'attention sur son genou : mais il paraît difficile d'admettre qu'elle a créé la tumeur à myéloplaxes : elle aurait tout au plus précipité son évolution.

Cette observation prouve, en tout cas, que si les tumeurs à myéloplaxes ne sont pas des tumeurs malignes, donnant lieu à des métastases, un certain nombre d'entre elles, malgré un traitement judicieusement appliqué, sont susceptibles de causer un envahissement local tel qu'une opération mutilante comme l'amputation s'impose.

Après un curettage soigneux de la paroi, complété même par une greffe, on a observé des récidives locales dans 10 à 15 p. 100 des cas, suivant certaines statistiques.

La radiothérapie, qui, dans beaucoup d'observations, a complété heureusement l'action de l'évidement et de la greffe, s'est montrée, dans beaucoup d'autres, inefficace ; ce fut le cas ici.

La tumeur à myéloplaxes reste encore assez mystérieuse, en ce qui concerne sa nature et son évolution ; elle appelle des recherches nouvelles.

Vous noterez sur la pièce la résistance que le cartilage articulaire a opposée à l'envahissement de la tumeur ; ce cartilage, aussi bien que les ménisques, est resté intact.

Le Secrétaire général rappelle aux auteurs qui envoient des travaux à la Société de Chirurgie en vue de rapports, que ces travaux doivent être adressés directement au Secrétariat général, 12, rue de Seine, car c'est là qu'ils sont soumis au Comité de lecture préalablement à toute désignation de rapporteur.

Le Secrétaire annuel, J. BERGER.

Paris. — A. MARETHEUX et L. PACTAT, imp., 1, rue Cassette.

BULLETINS ET MÉMOIRES

DE LA SOCIÉTÉ NATIONALE DE CHIRURGIE



Séance du 7 Mars 1934.

Présidence de M. Georges LABEY, *président.*

PROCÈS-VERBAL

La rédaction du procès-verbal de la précédente séance est mise aux voix et adoptée.

CORRESPONDANCE

La correspondance comprend :

1° Les journaux et publications périodiques de la semaine.

2° Des lettres de MM. CHASTENET DE GÉRY, GUIMBELLOT, LARDENNOIS, LEVEUF, MÉTIVET, R.-Ch. MONOD, SOUPAULT, TOUPET s'excusant de ne pouvoir assister à la séance.

3° Un travail de M. André CHALIER (Lyon), membre correspondant national, intitulé : *Le lever précoce dans la chirurgie gynécologique.*

4° Un travail de M. GAUDIER (Lille), membre correspondant national, intitulé : *Thymus et maladie de Basedow.*

5° Un travail de MM. I. PAVEL, J. CLAUDIAN et GHITESCO, intitulé : *A propos d'une nouvelle observation d'ictère due au spasme réflexe du sphincter d'Oddi. Nouveaux symptômes et considérations thérapeutiques.*

M. CAPETTE, rapporteur.

6° M. R. PROUST dépose aux Archives de la Société, sous le n° 43, un travail de M. KŒCHLIN (Genève), intitulé : *Ulcère perforé de la 2e portion duodénale.*

7° M. R. PROUST dépose aux Archives de la Société, sous le n° 44, un travail de M. G. BAILLAT (Perpignan), intitulé : *A propos des perforations utérines au cours du curettage.*

8° Un travail de M. RÉNY (Saint-Dizier), intitulé : *A propos d'un cas de*

dilatation aiguë de l'estomac (non opératoire) est déposé aux Archives de la Société sous le n° 45.

Des remerciements sont adressés aux auteurs.

9° MM. LAMARE et LARGET (Saint-Germain-en-Laye) font hommage à la Société d'un exemplaire de leur ouvrage intitulé : *Biothérapie chirurgicale anti-infectieuse.*

Des remerciements sont adressés aux auteurs.

RAPPORTS

Physiologie chirurgicale de l'espace péridural dans l'anesthésie métamérique haute péridurale.

par M. **G. Zorraquin** (Buenos-Ayres).

Rapport de M. ROBERT MONOD.

Les idées sont dans l'air. Quelques jours à peine avant celui où M. Bonniot nous a exposé son intéressante note sur la pression péridurale négative, le professeur Zorraquin nous avait adressé un remarquable travail sur la même question.

Ces recherches, indépendamment du problème physiologique assez complexe qu'elles abordent, sont d'un intérêt pratique immédiat évident.

Elles donneraient à l'anesthésie péridurale (méthode de Dogliotti), en permettant de contrôler le vide péridural, une précision, et, par suite, une sécurité qui ferait tomber la principale objection que l'on peut faire à cette ingénieuse technique anesthésique. On sait qu'elle consiste à porter la solution anesthésique, non autour de la moelle dans le liquide céphalo-rachidien, mais dans l'espace péridural, autour des racines rachidiennes, avant leur sortie du canal rachidien. Cette anesthésie radiculaire exigeant une dose d'anesthésique beaucoup plus forte que pour une injection sous-arachnoïdienne, il est essentiel que l'aiguille reste en dehors de la dure-mère pendant l'injection.

Toute la difficulté réside dans ce repérage de l'espace péridural. Jusqu'à présent, cette recherche à l'aiguille, guidée par de seules sensations tactiles, exigeait beaucoup de doigté, une grosse habitude et comportait un certain aléa.

M. le professeur Zorraquin, comme M. Bonniot, a eu l'idée de mettre à profit la pression négative qui existe dans l'espace épidural en la rendant contrôlable.

M. Bonniot, pour enregistrer la pression négative de l'espace péridural, a recours à un manomètre à eau branché sur l'aiguille à ponction.

M. Zorraquin interpose entre l'aiguille et la seringue une simple petite ampoule de cristal.

Cette ampoule est chargée de liquide avec une bulle d'air et jouera ainsi le rôle de niveau. Un fond blanc analogue à celui des thermomètres placé sur un des côtés de l'ampoule facilite la visibilité de la bulle d'air.

Une pièce intermédiaire solidarise l'ampoule et l'aiguille et facilite la maniabilité de celle-ci pendant la ponction.

Dès que la pointe de l'aiguille a franchi les ligaments jaunes, elle pénètre dans l'espace péridural.

Deux cas peuvent dès lors se présenter (en éliminant deux éventualités faciles à vérifier : que l'aiguille se soit bouchée, ou qu'elle ait pénétré une veine intrarachidienne) :

Premier cas : La bulle d'air de l'ampoule est aspirée par l'aiguille, ce qui indique que celle-ci a atteint le vide de la cavité péridurale; elle est donc en bonne place.

Deuxième cas : La bulle d'air est expulsée par le liquide céphalo-rachidien, ce qui indique que l'aiguille a pénétré dans l'espace sous-arachnoïdien à tension positive.

Que l'on utilise un manomètre ou l'ampoule à bulles d'air de M. Zorraquin, la possibilité de contrôler à un moment précis le vide péridural avant l'injection donne une grande sécurité et permet d'éviter presque à coup sûr d'injecter au delà de la dure-mère, dans l'espace sous-arachnoïdien.

En dehors de l'anesthésie, la possibilité de porter, d'une façon précise, dans l'espace péridural, des solutions thérapeutiques peut avoir également des applications.

Je me suis borné, dans ce court rapport, à vous exposer l'ingénieux procédé de contrôle du vide péridural imaginé par M. le professeur Zorraquin.

Je vous propose de le remercier de nous avoir adressé son travail qui sera déposé dans nos Archives sous le n° 46; ceux que la question intéresse y trouveront de nombreux détails techniques, en même temps que des considérations physiologiques fort judicieuses.

Invagination chronique sur un lympho-sarcome du grêle chez un enfant de trois ans. Résection en deux temps. Guérison,

par M. **J. Cuny** (d'Annemasse).

Rapport de M. Pierre Mocquot.

Le Dr Cuny nous a envoyé sous ce titre une observation dont l'intérêt essentiel réside en ceci : après extirpation de la tumeur, cause de l'invagi-

nation, on a pratiqué un traitement énergique par les rayons X et la guérison a été vérifiée un an après l'opération :

Un enfant de trois ans, bien constitué et jusque-là bien portant, commence, en mai 1932, à se plaindre de maux de ventre, perd l'appétit et maigrit. En août, les douleurs se reproduisent par crises très violentes, durant environ un quart d'heure, accompagnées de bruits hydro-aériques, réapparaissant d'abord tous les trois jours, puis se rapprochent, augmentent d'intensité, s'accompagnent de vomissements alimentaires et bilieux. Une seule fois, au début d'août, il y a eu un peu de sang dans les selles.

Le 26 novembre 1932, l'enfant est cachectique, extrêmement pâle; il va régulièrement à la selle; le ventre est à peine ballonné, mais des crises douloureuses atroces se produisent plusieurs fois par jour; une fois, au cours d'une de ces crises, on a pu sentir une tumeur mobile dans le quadrant supérieur droit de l'abdomen; la crise passée, on n'a plus retrouvé la tumeur. Des bruits hydro-aériques accompagnent la fin de la crise.

En présence de ce tableau d'occlusion chronique du grêle, l'intervention est décidée et pratiquée immédiatement. Laparotomie médiane sous narcose chloroformique. On trouve immédiatement un boudin d'invagination très long (25 centimètres environ) occupant l'angle colique droit et le début du transverse. Le grêle est surdistendu. Cæcum et côlon ascendant sont mobiles. En deux endroits sur le grêle existent des plaques roses, légèrement surélevées et d'aspect urticarien.

Une tentative de désinvagination réussit en partie, mais on n'arrive pas à refouler le boudin au delà du cæcum. Il reste une masse inflammatoire volumineuse dans laquelle pénètre le grêle et on ne peut déterminer au juste ce qui appartient au cæcum.

M. Cuny établit rapidement une anastomose iléo-transverse, puis il coupe l'anse afférente entre l'anastomose et la tumeur, après écrasement, enfouit les deux bouts et extériorise la tumeur.

Après un choc post-opératoire assez accentué, l'enfant se remonte. Au bout de quarante-huit heures, on fait un orifice au thermo-cautère sur l'anse efférente pour donner issue aux gaz. Le troisième jour se produit la première selle.

Huit jours après l'opération, on commence progressivement la section au thermo du méso, puis de l'intestin, en progressant chaque jour. L'ablation est complète le 10 décembre.

La pièce enlevée représente une portion du grêle sur laquelle est implantée une tumeur sessile, saillante dans la lumière. La désinvagination s'est complétée spontanément.

L'examen histologique a été pratiqué par le professeur Askanasy, de Genève; en voici le compte rendu :

« Bout d'intestin grêle enlevé sur un trajet de 10 centimètres. La séreuse est enduite d'une couche d'exsudat de couleur gris sale. Dans la lumière intestinale proémine une tumeur de 5 centimètres de long sur 4 centimètres de base. Ce champignon néoplasique, de couleur gris pâle, non ulcéré, est recouvert de muqueuse tendue. A cet endroit, la paroi intestinale est épaisse de 5 millimètres; la circonférence de 8 centimètres à l'endroit le plus rétréci et de 12 centimètres à l'endroit le plus dilaté, c'est-à-dire au niveau de la tumeur. Sur une coupe passant par le plus grand diamètre, on constate que la masse principale de la tumeur est formée par un tissu blanc rosâtre, opalescent et humide, avec des foyers blanc pâle, jaunâtres, d'aspect lardacé.

Au microscope, la tumeur est recouverte de la muqueuse du grêle; dans la sous-muqueuse commence une tumeur formée de petites cellules rondes, à noyau finement vésiculaire, et très peu riches en protoplasma. Elles ont, par leur taille et leur structure, l'aspect de lymphocytes. Entre de petits amas, on trouve des cellules qui ressemblent à des cellules réticulaires dans les ganglions lym-

phatiques. Beaucoup de mitoses dans les cellules tumorales. Dans les amas plus importants, on remarque des nécroses centrales, souvent parcourues par des vaisseaux à paroi mince. Dans les coupes examinées la musculature n'est plus reconnaissable.

Diagnostic anatomique : lymphosarcome de l'intestin grêle.

L'enfant s'était remonté très vite avant l'opération ; les fonctions intestinales étaient normales : la fistule se tarit et commence à se rétrécir.

Mais, en présence du diagnostic histologique et de son pronostic fatal, en présence des plaques rosées surélevées trouvées en deux endroits du grêle et que M. Cuny considère comme des métastases probables, un traitement par radiothérapie pénétrante est institué; l'enfant le supporte très bien, à part une légère radiodermite.

La dose donnée a été de 4.000 R en deux séances, à quarante-huit heures d'intervalle, et par une seule porte d'entrée.

L'enfant rentre chez lui, reprend du poids et mène une vie normale.

Le 4 février 1933, sous narcose chloroformique, on procède à la fermeture de la fistule.

En décembre 1933, l'enfant est toujours en parfaite santé; il présentait une éventration avec phénomène d'étranglement chronique. M. Cuny en a pratiqué la cure radiale et a pu, à cette occasion, examiner la région opérée : le grêle adhérent à la paroi a été libéré ainsi que l'épiploon. L'anastomose ne présente rien d'anormal. Le cæco-ascendant est d'aspect normal, aplati et vide. L'appendice scléreux est enlevé. Sur le grêle, en amont de l'anastomose, on aperçoit une dizaine de granulations blanches, saillantes comme des tubercules; l'une d'elles est prélevée pour examen histologique.

Cet examen pratiqué par le professeur Askanazy a montré un nodule formé de cellules géantes contenant des inclusions d'aiguilles réfringentes, incolores avec, çà et là, de rares lymphocytes : nodule formé autour de corps étrangers.

Il n'a pas été vu trace de tumeur maligne.

Je ne m'arrêterai ni sur le tableau clinique classique, ni sur les rapports entre la tumeur et l'invagination, ici invagination iléo-iléale, puis iléo-colique.

L'intérêt est tout entier dans la survie observée après le traitement radiothérapique et grâce à lui, car M. Cuny, bien qu'il ne nous en apporte pas la preuve, est convaincu que les plaques rosées surélevées existant sur l'intestin étaient des métastases. Il n'a pas fait mention d'envahissement ganglionnaire. Les cas analogues qu'il a retrouvés, celui de Aumont (*Bull. et Mém. de la Soc. nat. de Chir.*, 26 février 1930) et celui de Fullerton (*The British Journ. of Surgery*, avril 1926) avaient entraîné la mort par récidive dans le délai de deux mois; j'ai relevé encore récemment 1 cas de H. W. Cave : lymphosarcome de l'iléon chez un enfant de quatre ans, mort rapide (*Annals of Surgery*, avril 1932, p. 269).

A. Ullmann et B. S. Abeshoun ont colligé, à propos d'une observation

personnelle, 125 cas de lymphosarcome de l'intestin, en dehors du travail de Graves de 1919 (*Annals of Surgery*, juin 1932, p 878).

174 malades ont été opérés. Dans 85 cas, la longueur de la survie est indiquée; la mortalité opératoire immédiate a été de 17,6 p. 100; 35,2 p. 100; des opérés ont survécu plus d'un an. La durée moyenne de la survie a été de dix-neuf mois, 2 malades vivaient plus de dix ans après l'opération.

Ces deux auteurs considèrent que l'irradiation est indiquée dans tous les cas : comme traitement palliatif dans les cas inopérables et pour prévenir les récidives dans les cas opérables. Elle avait été utilisée comme traitement post-opératoire dans 20 cas.

Il convient, certes, de faire des réserves sur l'avenir du petit malade de M. Cuny, mais aussi de noter l'action des rayons X qui semble un complément utile de l'opération.

Je vous propose, Messieurs, de remercier M. Cuny de nous avoir adressé cette observation et d'en publier dans nos Bulletins le résumé que je vous ai donné.

Péritonite typhique par perforation. Suture, Appendicostomie. Guérison,

par M. **J. Bernardbeig** (de Toulouse).

Rapport de M. P. Mouret.

M. Bernardbeig nous a adressé une intéressante observation de perforation intestinale typhique avec péritonite, traitée et guérie par la suture suivie du drainage de l'intestin par appendicostomie. C'est une pratique que j'ai défendue à cette tribune[1], qui mérite d'être répandue et qui, j'en suis convaincu, améliorera le pronostic opératoire de cette terrible complication de la fièvre typhoïde.

Voici cette observation :

Four... (Julien), quatorze ans, était soigné depuis le début de juillet pour une dothiénentérie; hémoculture positive au bacille d'Eberth.

La maladie suivait normalement son cours : l'alimentation était sévèrement surveillée, lorsque, dans la nuit du 2 au 3 août, le jeune malade fut pris de douleurs vives dans le ventre avec maximum dans la fosse iliaque droite; la température, qui était de 38°1 le soir, tombe à 37°, puis à 36°4; phénomènes fonctionnels et généraux satellites : vomissements, frissons, refroidissement des extrémités, dissociation du pouls à 130 et de la température à 36°. L'enfant est conduit à la clinique.

Le tableau est net : le facies est grippé, le nez pincé et froid, les yeux cernés, le ventre ballonné; l'hyperesthésie cutanée interdit toute palpation profonde, la percussion révèle un tympanisme manifeste, les vomissements poracés sont accompagnés de hoquet, l'agitation et l'inquiétude sont effrayantes.

Le début remonte à peine à quelques heures. L'intervention est pratiquée

1 Mouret : *Bull. et Mém. de la Soc. nat. de Chir.*, t. I, 1930, p. 102.

dans la matinée du 3 août sous anesthésie générale à l'éther. Laparotomie médiane ; le ventre est rempli de liquide séro-purulent strié de mucosités, de sang et de bile qui entraîne en s'échappant au dehors des lambeaux de fausses membranes. Une toilette rapide permet de reconnaître et de saisir le cæcum, puis, en remontant le long de l'iléon, de constater l'existence d'une perforation ovale de 3 millimètres sur 2 environ. Le tissu environnant semble susceptible de supporter la suture, elle est faite aussi vite que possible, mais soigneusement, en deux plans au catgut chromé 00 et fil de lin, perpendiculairement à l'axe de l'intestin. Ne constatant pas, aux environs de la lésion principale, d'ulcération menaçante, on renonce à l'extériorisation et on décide de terminer par un drainage de la plaie médiane. Avant de fermer, cependant, on pratique une appendicostomie iliaque de la façon la plus simple : le bistouri traverse d'un coup la paroi abdominale, au niveau de la fosse iliaque droite ; une pince de Kocher engagée par cette boutonnière saisit l'appendice par l'extrémité de son méso et l'attire en entier en dehors; on le maintient en place pour gagner du temps, en transfixant le méso à sa base au ras de l'appendice avec un fragment de sonde cannelée, qui est laissée à demeure. L'appendice est ensuite sectionné à 2 centimètres de la peau et on place dans sa lumière une sonde de Nélaton n° 18.

Les suites opératoires furent loin d'être simples; l'enfant, dans un état d'émaciation squelettique et de déshydratation extrême, donna de sérieuses inquiétudes durant plusieurs jours.

Par la fistule de dérivation, soit spontanément, soit à l'aide de petits lavages, s'éliminèrent des gaz et des liquides intestinaux en abondance. Alors que toute alimentation gastrique était impossible et que l'on n'osait plus, faute de place, faire d'injections de sérum physiologique, on réussit à faire passer par la sonde de l'appendicostomie jusqu'à 2 litres de sérum glucosé par jour.

C'est dans cette situation que nous montrons en consultation notre opéré au professeur Jean Tapie ; il nous donne quelques indications thérapeutiques précieuses et conseille de continuer l'alimentation cæcale liquide. Ce fut fait avec patience ; le petit malade ne put pas prendre la moindre alimentation normale avant le dixième jour; il commença alors à garder un peu de tisane glacée, puis du bouillon de légumes.

La première phase était terminée; la guérison opératoire complète se fit par la suppression prudente du drainage de la plaie médiane qui se referma par seconde intention. La sonde cæcale, devenue inutile, fut supprimée le dix-huitième jour. Le moignon appendiculaire s'atrophia progressivement et, un mois et demi après l'opération, la fistule appendico-cæcale était presque tarie. Une seule pointe de feu, faite au thermocautère, en eut définitivement raison.

M. Bernardbeig fait suivre son observation de quelques commentaires, considérant avec raison que le drainage du cæcum a rempli deux indications primordiales : la désintoxication par évacuation rapide du contenu intestinal, et la réhydratation par le goutte à goutte cæcal beaucoup plus efficace que par voie rectale.

Je m'associe pleinement à ces conclusions et je souhaite que ce beau résultat opératoire incite d'autres chirurgiens à suivre cette pratique qui, j'en suis convaincu, allégera le pronostic encore si lourd des complications péritonéales de la fièvre typhoïde. J'irai même plus loin et je crois que la fistule cæcale ou l'appendicostomie, quand elle est possible, serait indiquée dans les fièvres typhoïdes graves avec hémorragies intestinales et surtout avec ballonnement.

Volvulus du côlon pelvien et grossesse.

par M. **Paul Banzet.**

Rapport de M. Huet.

J'ai eu l'occasion d'opérer récemment un cas de volvulus du côlon pelvien qui m'a semblé digne d'être signalé. Voici l'observation de la malade que j'ai été appelé à soigner :

Mme S..., quarante-deux ans, est enceinte de huit mois. Il s'agit de sa cinquième grossesse. Elle a eu, jusqu'à présent, quatre grossesses qui ont évolué sans le moindre incident et se sont terminées par des accouchements normaux. La grossesse actuelle s'est déroulée normalement jusque-là, lorsque, le 16 avril, à 2 heures du matin, la malade est prise de douleurs abdominales violentes à type de coliques. Elle pense à un début de travail bien que les douleurs éprouvées ne ressemblent pas aux douleurs d'accouchement auxquelles elle était accoutumée.

La malade est vue par mon ami, le Dr Laennec, qui la fait transporter dans une clinique et me demande de venir l'examiner.

A 16 heures, l'état de la malade est le suivant : les douleurs n'ont pas cessé depuis le matin. Elles ont une allure continue, mais, sur ce fond de douleurs supportables, se détachent des crises paroxystiques atrocement douloureuses. Depuis le début des accidents, il n'y a eu aucune selle ni gaz. Pas de vomissement, mais depuis une heure ou deux s'est installé un état nauséeux accentué.

Aucune modification de l'état général ; bon facies.

L'examen de l'abdomen permet de recueillir des signes extrêmement fructueux : ce qui frappe à l'inspection, c'est une énorme distension asymétrique du ventre : il existe une grosse tuméfaction arrondie latéro-médiane droite et, la surmontant, une tuméfaction allongée obliquement de haut en bas et de droite à gauche, dessinant assez bien, sous les téguments soulevés, une anse intestinale extrêmement distendue.

La palpation permet de sentir que la tumeur inférieure et droite est l'utérus gravide refoulé vers la droite. La seconde tuméfaction est sonore à la percussion, non douloureuse à la palpation qui déclanche des ondulations péristaltiques visibles sous les téguments.

L'auscultation de l'abdomen est négative ; ce gros ventre distendu est absolument silencieux.

Le toucher rectal ne fournit aucun renseignement.

Au point de vue obstétrical, le Dr Laennec me signale que les bruits du cœur sont un peu affaiblis.

Les antécédents ne permettent de relever aucun trouble antérieur du transit intestinal en dehors d'une légère constipation chronique d'allure banale.

Dans ces conditions, le diagnostic d'occlusion intestinale s'impose, avec possibilité de volvulus du côlon pelvien, et nous décidons d'intervenir.

Opération. Le 16 avril, à 16 h. 30 : anesthésie générale à l'éther.

Je pratique une longue incision médiane sus- et sous-ombilicale. Immédiatement fait issue du ventre une anse intestinale formidablement distendue, du diamètre d'une cuisse d'enfant. Cette anse est le côlon pelvien volvulé, mais la présence de l'utérus gravide empêche absolument une bonne exploration des lésions et je décide de faire une césarienne.

Incision de l'utérus ; extraction d'un enfant en état de mort apparente, pesant 2 kilogr. 800. Suture de l'utérus en deux plans au catgut chromé.

A ce moment, l'utérus rentré dans l'abdomen, on distingue nettement le volvulus du côlon pelvien : l'intestin est tordu d'un tour et demi environ, dans le sens des aiguilles d'une montre ; il n'y a pas de lésions pariétales au point de torsion ; le méso-côlon est long, sans mésentérite rétractile ; il existe un repli péritonéal qui prolonge en haut et en arrière le ligament large et vient se fixer sur la branche gauche de l'anse pelvienne et qui semble avoir amorcé la torsion.

Détorsion du volvulus.

Le volume du côlon tout entier, distendu par les gaz, est très gênant. Je fais introduire un tube de Faucher par le rectum jusque dans le côlon pelvien et je parviens facilement à évacuer les gaz qui encombrent l'intestin. Je sectionne le repli péritonéal, qui paraissait avoir favorisé le volvulus, et je termine l'opération par une suture de la paroi en un plan à la soie.

Suites opératoires sans incident. La température reste normale. Les gaz sont évacués avec quelques difficultés et, peu à peu, le fonctionnement de l'intestin redevient normal.

Au quinzième jour, la mère et l'enfant quittent tous les deux la maison de santé en excellent état.

L'observation que nous a adressée notre collègue Banzet est intéressante à plus d'un titre :

Elle a d'abord le mérite de nous apporter un fait d'une relative rareté, puisque Lambert (*Thèse* 1931) n'a réuni que 29 cas de volvulus du côlon pelvien au cours de la grossesse. Bloch et Blondin en ont apporté un nouveau au cours de l'année dernière (Société d'Obstétrique et de Gynécologie, 1er mai 1933), ce qui fait, avec le cas de Banzet, trente et une observations.

Je passe sur les considérations mécaniques qui peuvent, au cours de la grossesse, favoriser le volvulus (constipation) ou jouer un rôle discutable (augmentation de volume de l'utérus), car l'observation de Banzet présente des points plus intéressants.

Du point de vue clinique, il a réussi à percevoir et à différencier du globe utérin refoulé à droite l'anse colique oblique et sonore qui le côtoyait à gauche et surmontait son fond. Bref, par un bon examen de sa malade, il a su porter un diagnostic exact et précis, ce que Bloch et Blondin considèrent comme exceptionnel dans ces cas.

Son observation soulève, par contre, deux questions intéressantes :

1° L'évacuation utérine par césarienne.

L'opportunité de celle-ci est discutée ; mais il est incontestable que, dans son cas, elle a été légitime. Le fœtus était âgé de huit mois, donc viable après césarienne, et, de plus, le volume de l'utérus rendait impossible toute exploration du pied de l'anse volvulée.

Banzet était donc dans la nécessité d'évacuer l'utérus, d'une part pour éviter la mort probable de l'enfant dont les bruits du cœur étaient déjà assourdis, s'il laissait à la nature le soin de l'évacuer par les voies naturelles ; d'autre part, pour avoir sur les racines du mésocôlon pelvien un jour suffisant ; je crois que l'observation de Banzet contribue à éclairer cette question sur laquelle discutent les accoucheurs ; l'âge avancé de la

grossesse semble constituer une double indication de la césarienne : indication de nécessité pour le traitement correct de la lésion maternelle, indication de moindre péril pour l'enfant.

2° Sur la question de la résection ou de la réintégration de l'anse après détorsion, on peut discuter davantage.

Dans le cas qui nous occupe, l'anse était en bon état ; elle put être évacuée à l'aide d'un tube introduit par l'anus ; d'autre part, il s'agissait de la première crise ; et Banzet avait sectionné une bride qui, à son avis, avait amorcé la torsion et il n'a pas réséqué l'anse volvulée.

Certes, la résection eût mis sa malade à l'abri de toute récidive ultérieure, accident dont on connaît la fréquence ; citons, entre autres, l'observation de Matry dont la malade fit deux volvulus au cours de deux grossesses successives. Mais Banzet fait remarquer que sa malade avait quarante-deux ans, qu'elle avait déjà eu 5 enfants, que les chances de nouvelle grossesse étaient minimes chez elle. En outre, il est certain que l'intervention eût été plus longue et plus grave chez cette malade fatiguée. Aussi, je pense que Banzet a sagement agi dans le cas particulier et a fait preuve de prudence.

La guérison de la mère a été simple et l'enfant a vécu. Banzet a donc obtenu le résultat le plus souhaitable. Aussi je vous propose de le féliciter de son heureuse intervention et de publier celle-ci dans nos Bulletins.

Compresses champs oubliées dans le ventre et retrouvées dans la lumière intestinale,

par M. **Christidi**, agrégé à l'Université de Bucarest.

Rapport de M. P. Huet.

M. Christidi nous a adressé une observation relative au sort d'un champ oublié dans l'abdomen au cours d'une intervention.

A la suite d'une laparotomie pour castration droite et appendicectomie, pratiquée par un autre chirurgien, la malade commença à souffrir dans la région ombilicale et à présenter une intolérance pour les aliments solides, sans autres troubles du fonctionnement intestinal.

Quatre mois plus tard, apparurent des vomissements, du hoquet, du ballonnement.

Huit mois après l'opération, une radiographie sans préparation ne révéla aucune image démonstrative. Après ingestion de gélobarine, on constata, par contre, que l'estomac était refoulé en haut vers la droite, que le bulbe restait injecté en permanence, que des anses grêles massées dans l'hypocondre gauche étaient dilatées. Au bout de trente heures, la gélobarine était dans le transverse ; mais il en subsistait des traces dans les anses grêles, dans l'hypocondre gauche.

Le médecin de la malade ayant soupçonné l'oubli d'un champ dans le ventre une nouvelle laparotomie est pratiquée neuf mois après la première : on découvre des anses agglutinées et adhérentes ; une anse très dilatée, présentant une con-

sistance mollasse, adhère à la paroi ; après décollement, on note sur l'intestin l'existence d'une cicatrice.

Mais comme il existe dans les antécédents de la malade une histoire d'ascaridiose, Christidi pense qu'il s'agit d'un paquet de parasites agglutinés dans cette anse dilatée et espère que la simple libération des adhérences permettra leur évacuation par les voies naturelles. Aucune amélioration.

Troisième laparotomie, trois mois après la seconde, un an après la première. Résection de l'anse dilatée que l'on retrouve à la même place que précédemment. Guérison.

L'anse intestinale ouverte montre à son intérieur une compresse champ de 30 à 40 centimètres.

Cette observation est assez exactement superposable à celle de Michaux, rapportée par Jalaguier, et relative à une malade qui avait subi antérieurement une laparotomie et une hystérectomie vaginale.

Pour expliquer la migration de cette compresse du péritoine dans la lumière intestinale, Christidi se rallie à l'opinion généralement admise : enkystement du corps étranger par des adhérences, ulcération de la paroi intestinale par le corps étranger à la faveur d'adhérences protégeant la séreuse, puis pénétration du corps étranger dans l'intestin dont la paroi se répare derrière lui.

Les expériences de Jalaguier et de Mauclaire ont établi chez l'animal l'exactitude de cette hypothèse ; nous avons pu en vérifier personnellement l'exactitude chez l'homme dans les circonstances suivantes :

Au cours d'une réintervention, chez une malade qui avait subi, d'un autre chirurgien, une castration droite pour salpingite, nous avons trouvé, sous un couvercle d'adhérences intestinales serrées, une compresse oubliée dans la partie gauche du pelvis : celle-ci avait déjà érodé les plans musculo-séreux de la face antéro-gauche du rectum, refoulé devant elle la muqueuse, rappelant en tous points la figure 5 du mémoire de Jalaguier et de Mauclaire.

Un abcès peut d'ailleurs se développer autour de ces corps étrangers ; il s'évacue, soit vers l'intestin, entraînant avec lui la compresse, soit vers la paroi, où son ouverture spontanée ou chirurgicale aboutit à une fistule stercorale (Broca).

Cette pénétration des corps étrangers abandonnés dans le péritoine peut se faire dans d'autres viscères creux : utérus d'une chienne (Jalaguier et Mauclaire).

Le corps étranger, une fois dans l'intestin, que devient-il?

De petit calibre, il peut migrer, comme le bol fécal, et être éliminé par les voies naturelles (cas de Pilatte, six mois et demi après une myomectomie).

S'il est volumineux, il semble résulter des observations publiées que les accidents d'occlusion complète soient exceptionnels : cas de Christidi avec huit mois d'occlusion chronique, avec transit baryté à peine retardé ; cas de Delbet, occlusion chronique de dix mois.

Le corps étranger subit d'ailleurs parfois de curieuses modifications : la compresse fut trouvée pétrifiée dans le cas de Brin.

Enfin, il est encore un fait curieux relaté dans plusieurs observations :

c'est la fistulisation spontanée d'anse à anse observée dans quelques cas : s'agit-il d'une fistulisation secondairement établie, une fois la compresse entrée dans la lumière intestinale, ou la compresse ulcère-t-elle à la fois deux anses pour y pénétrer simultanément, il est, je crois, impossible de le dire; mais on peut se demander si ces fistulisations entéro-entérique ou entéro-colique (cas de Delbet), réalisant des « anastomoses spontanées », ne permettent pas à l'occlusion de durer avec le minimum de dommage pour le malade.

Il faut retenir en tous cas que les adhérences sont toujours inextricables et serrées et l'intestin si altéré qu'une résection plus ou moins étendue est souvent nécessaire.

Pour reconnaître la présence de la compresse dans l'abdomen, Christidi propose l'imprégnation des compresses et champs opératoires à l'aide d'une substance opaque aux rayons X. Je crois qu'il serait tout à fait inopportun de le suivre dans cette voie.

BIBLIOGRAPHIE

Biessenberger : *Zentr. f. Chir.*, t. LVII, 19 juillet 1930, p. 1791-1794.
Brin : *Soc. nat. de Chir.*, 4 juin 1920.
Davidoo : *Arch. f. Gyn.*, t. CLI, 1932, p. 90-110.
Delbet : *Soc. nat. de Chir.*, 23 mai 1928.
Grunstein : *Zentr. f. Gyn.*, t. LIV, juin 1930, p. 2839.
Haberer : *Deut. Zeits. f. Chir.*, t. CXCIX, 1926, p. 98-101.
Jalaguier et Mauclaire : *Soc. anat.*, 1893.
Michaux, rapport de Jalaguier : *Soc. de Chir.*, 12 avril 1893, p. 254.
Opel : *Zentr. f. Chir.*, t. LIII, 3 avril 1926, p. 889-890.

(Le travail *in extenso* de M. Christidi et 2 planches qui l'accompagnent sont versés aux Archives de la Société sous le n° 47.)

M. **Édouard Michon** : J'ai eu l'occasion, il y a déjà quelques années, d'enlever une pince hémostatique laissée dans l'abdomen. Cette pince avait pénétré dans l'intestin grêle, pointe dans une anse, anneau dans une autre. Heureusement la masse agglomérée d'intestin n'adhérait pas à la paroi, je pus l'extérioriser facilement et réséquer l'intestin.

M. **Mauclaire** : Au point de vue du mécanisme de pénétration des compresses dans la cavité intestinale, je rappellerai que, dans nos expériences avec Jalaguier, on voyait que les fragments de compresse s'étaient mis en boule olivaire et c'est l'extrémité de cette masse olivaire qui pénétrait peu à peu dans l'intestin.

Quant au cas de compresse entrée dans la cavité utérine, chez une chienne, je dois rappeler que l'animal avait fait une grossesse après notre opération.

J'ai observé aussi un cas de pince à artère oubliée dans l'abdomen. Mais j'ai trouvé autour d'elle et autour du grêle de telles adhérences que l'opération de résection intestinale fut très difficile et le malade succomba.

M. Huet : L'observation de M. Michon apporte la réponse à la question que j'avais posée.

Il semble que dans son cas on ne puisse pas discuter que la pince ait pénétré simultanément dans les deux anses. A M. Mauclaire, je répondrai que la compresse que j'ai eu l'occasion d'extraire avait pris la forme d'une boulette sphérique, mais non une forme olivaire.

A propos de trois cas d'hémorragies consécutives à l'appendicectomie,

par M. **Rolland,** médecin principal de la Marine.

Rapport de M Auvray.

M. Rolland, sur 335 appendicites opérées depuis 1929 à l'hôpital maritime de Brest, a observé 3 cas d'hémorragies intrapéritonéales importantes qu'il nous a adressés.

Ces 3 cas appartiennent à deux groupes de faits distincts. Dans un premier groupe il y a lieu de classer les deux premières observations que voici très résumées :

Observation I. — H..., vingt-cinq ans, opéré le 8 juin 1932 pour appendicite aiguë datant de quarante-huit heures.

On ne trouve pas d'abcès, mais une sérosité louche. On ne draine pas. Trois jours après, signes péritonéaux : pouls 104, douleurs abdominales, ballonnement, vomissements bilieux, subictère. Le 16 juin, la cicatrice opératoire bombe; on la désunit, il s'écoule environ 200 cent. cubes de sang. Deux heures après le pansement est fortement teinté de sang (transfusion 200 cent. cubes); la brèche opératoire est largement débridée; on évacue une très grande quantité de sang et caillots fétides occupant la région cæcale et le cul-de-sac de Douglas. On voit sous le cæcum une zone cruentée noirâtre où se produit un saignement abondant provenant de deux ou trois artérioles dont le jet est visible. Tamponnement à la Mikulicz avec mèches imbibées d'hémostyl. Guérison non sans complications (fistule cæcale passagère, pleurésie purulente).

Obs. II. — Opération pratiquée au deuxième jour d'une crise grave d'appendicite le 18 juillet 1930. Dans l'abdomen, grande quantité de sérosité louche; les anses intestinales sont rouges et recouvertes de fausses membranes; gros abcès rétro-cæcal; on enlève un appendice sphacélé. Drain dans l'abcès qu'on enlève le 21 juillet. Le 26, production d'une fistule stercorale. Le 31 juillet (treize jours après l'opération), il se produit, après une légère douleur, une hémorragie abondante provenant de la région sous-cæcale. On réintervient. On enlève des caillots et on voit saigner en jet dans la profondeur quelques petites artères. Tamponnement à la Mikulicz; guérison.

Ces deux faits sont superposables. On ne peut invoquer, dans la production de l'hémorragie, une faute de technique telle une ligature mal faite ou le drainage ; il ne fut fait aucun drainage chez le premier opéré, et, chez le second, le drain ne fut laissé en place que trois jours. Il s'agit là

d'hémorragies se produisant dans un foyer d'appendicite très infecté, gangréneux, où de petites artérioles de la paroi participent au sphacèle de la cavité abcédée; à la chute des escarres, l'hémorragie se produit. Nous devons retenir le bon résultat obtenu par le tamponnement à la Mikulicz de la cavité saignante. On ne saurait songer à faire, en pareil cas, la ligature isolée des vaisseaux, leur pincement dans le tissu sphacélé étant impraticable.

Bien que cette variété d'hémorragie ne soit pas absolument rare, il n'était pas inutile, cependant, au point du vue pratique, d'en rappeler l'existence.

Par contre, la troisième observation qui nous est soumise par M. Rolland appartient à une catégorie de faits exceptionnels :

Obs. III. — Malade anciennement atteint de crises d'appendicite, est opéré au cours de l'une d'elles, environ trente-six heures après le début, le 14 février

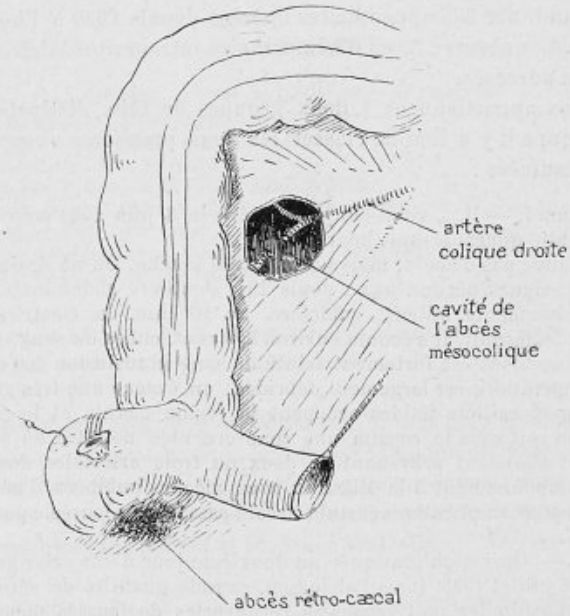

1931 : sérosité louche, appendice rétro-cæcal qui, par sa pointe, baigne dans un petit abcès. La paroi est incomplètement refermée autour d'un drain allant jusqu'à l'abcès. Le 15 février, émission de gaz, enlèvement du drain, température normale. Le 19 février, au soir, la plaie se met à saigner.

A la suite d'un effort pour uriner, le malade a éprouvé une vive douleur de la région épigastrique et du flanc gauche. Il a vomi quelques glaires. De la plaie s'échappe, en bavant, un peu de sang mêlé de pus fétide. Le pouls est à 84, bien frappé. La plaie nettoyée, le suintement sanguin semble s'arrêter; on a appliqué un pansement fait de mèches imbibées d'hémostyl. Mais le pansement est bientôt à nouveau taché de sang; le pouls monte à 140, la respiration est accélérée, le ventre ballonné. Le malade éprouve une sensation de barre épigas-

trique ; il est très agité, anxieux. On lui injecte de la morphine. Peu après, le pouls est à peine perceptible ; le visage se cyanose, le nez est pincé. Une transfusion est pratiquée, mais la mort survient malgré tout. La rapidité des événements, la chute brutale de l'état général n'avaient permis aucune opération.

Autopsie. — L'abdomen est plein de sang et de caillots. La région cæcale est à peu près isolée de la grande cavité par un barrage épiploïque et des adhérences péritonéales, ce qui explique que le sang épanché dans le ventre ne soit venu qu'en très petite quantité à la plaie opératoire. Pas d'infarctus du côlon, ni du grêle.

Dans l'épaisseur du méso-côlon ascendant, sur le trajet de l'artère colique droite et non loin de l'angle droit du côlon, on découvre un abcès à pus noirâtre.

La cavité est à peu près du volume d'une mandarine. On y trouve, rompue, une des branches de division de l'artère colique droite (voir figure), et c'est la rupture de ce vaisseau qui a déterminé l'hémorragie. Les deux portions de l'artère sont rétractées. Elles sont perméables et ne semblent pas thrombosées.

En somme, la mort a été provoquée par la rupture d'une branche de la colique droite, au sein d'un abcès métastatique, six jours après l'opération, très simple, d'une appendicite aiguë suppurée.

Cette dernière observation dans laquelle la source de l'hémorragie a pu être mise en évidence est très intéressante. C'est, qu'en effet, il n'est pas toujours aisé dans des cas analogues de préciser cette source de l'hémorragie. Lenormant dans le *Journal de Chirurgie* de février 1927 (p. 218), analysant un article de Gurewitsch sur les hémorragies intrapéritonéales après l'appendicectomie, parle de 2 cas où l'auteur est réintervenu après appendicectomie chez des sujets qui présentaient un syndrome de péritonite et chez lesquels il a évacué des gaz fétides et du sang non coagulé. Au cours de l'opération, il n'a pas pu préciser l'origine de l'hémorragie. L'autopsie a pu être pratiquée dans l'un de ces cas et il a été impossible de découvrir le point de départ de l'hémorragie ; l'auteur a pensé que, dans les 2 cas, l'hémorragie était due à la perforation d'un ulcère gastrique, sans en apporter la preuve. Or, ces deux observations ont la plus grande ressemblance avec celle de M. Rolland, et il est bien possible qu'il se soit agi, comme chez son malade, d'une lésion ulcéreuse d'un vaisseau du mésentère ; il n'est pas facile, en effet, de retrouver le vaisseau perforé dans un mésentère qui est généralement profondément altéré.

En tout cas, le fait observé par M. Rolland est absolument superposable à celui que j'ai rapporté à cette Société en décembre 1932, avec cette différence que, chez mon malade, l'altération vasculaire, source de l'hémorragie, intéressait une branche mésentérique du système porte que nous avons été assez heureux pour pouvoir mettre en évidence et que dans mon cas l'*hémorragie* s'était faite en péritoine fermé avant *l'opération*. Je rappelle que, dans ce cas personnel, la veine ulcérée, la veine iléo-colique, était thrombosée. J'ai admis que, dans l'intérieur de la veine thrombosée ou autour d'elle, avait pu se développer un abcès au contact duquel la paroi veineuse s'était ulcérée et perforée. Il ne serait pas impossible que l'ulcération de la veine soit aussi la conséquence d'un abcès développé

dans un ganglion enflammé du mésentère, ganglion situé au contact du tronc veineux.

Dans l'observation III de M. Rolland, nous avons vu qu'une artère colique droite avait été trouvée ouverte dans une cavité d'abcès mésentérique. Les deux bouts de cette artère étaient perméables, ce qui laisse à penser que l'ulcération qui a abouti à la perforation du vaisseau n'a pas eu pour point de départ sa cavité que rien n'obstruait. J'admets volontiers l'opinion pathogénique émise par M. Rolland qui pense que l'artère s'est ulcérée au contact d'un abcès péri-artériel développé dans un des ganglions situés le long de la colique droite. N'oublions pas que, chez son malade, il existait un abcès appendiculaire rétro-cæcal remontant à la face postérieure du côlon ascendant; l'infection s'est propagée aux ganglions par la voie lymphatique postérieure de l'ascendant. Elle a abouti à la production d'un abcès au contact duquel l'artère s'est ulcérée et dans lequel elle s'est ouverte; sous la pression, le péritoine, déjà altéré par la suppuration, s'est effondré en avant dans la grande cavité péritonéale. Dans ce cas, l'évolution des accidents s'est faite avec une telle rapidité qu'aucune intervention n'a pu être tentée. Les cas de ce genre, du fait de la péritonite et de l'hémorragie associées, resteront généralement au-dessus des ressources de la chirurgie.

M. Rolland m'a écrit qu'il n'avait rien trouvé, dans ses recherches bibliographiques, de comparable au cas que j'ai signalé et à celui qu'il a observé.

Je vous propose, Messieurs, de remercier M. Rolland de la très rare observation qu'il nous a envoyée.

M. **Oudard** : Je puis rapporter une observation analogue. Il s'agit d'un jeune marin que j'ai opéré à Toulon en 1922, je crois, trois semaines après une crise d'appendicite aiguë. Opération banale; aucune constatation particulière; j'ai enlevé l'appendice, refermé la paroi sans drainage. Suites immédiates très simples; mais au septième ou huitième jour le malade présente brusquement des signes inquiétants : ventre légèrement ballonné, un peu de défense de la paroi, matité de la fosse iliaque droite; l'état général est alarmant, le malade est livide, exsangue, sans pouls. On prend à trois reprises la pression au Pachon : pas d'oscillations. J'opère d'urgence par l'incision d'appendicectomie. Fosse iliaque pleine de caillots et de sang; petit bassin rempli de sang noir à odeur de coli. Asséchement. Je ne trouve pas la source de l'hémorragie, aucun suintement. D'ailleurs, l'état du blessé m'oblige à faire vite. Tamponnement. Je dois ultérieurement pratiquer une transfusion. Le blessé guérit. *Mais il fit une fistule stercorale*, qui se tarit d'ailleurs spontanément.

Cette dernière constatation ne permet-elle pas de rapprocher mon cas de la dernière observation rapportée par M. Auvray?

COMMUNICATIONS

Remarques sur l'anesthésie péridurale segmentaire (méthode de Dogliotti),

par M. **Robert Monod.**

Pouvoir, par une seule injection, anesthésier parfaitement et sans risque l'étage sus-ombilical de l'abdomen ou la totalité du thorax, paroi et contenu, est encore un problème à résoudre, problème dont la solution rendrait cependant à la chirurgie de ces régions un inappréciable service.

Sans doute les anesthésies par lavement (à l'avertine) ou par injection intraveineuse (évipan ou numal) suppléent-elles heureusement à assurer l'anesthésie de ces régions hautes pour lesquelles l'anesthésie rachidienne est contre-indiquée.

Le recours à ces précieuses méthodes ayant peu de chance d'être utilisées par les irréductibles partisans de la locale, ceux-ci ont actuellement à leur disposition plusieurs méthodes :

1° L'anesthésie loco-régionale : procédant par boutons dermiques et injections multiples en surface et en profondeur encadrant la région à insensibiliser.

Elle demande du temps, exige des doses élevées et n'est agréable pour personne, y compris l'opérateur dont elle entrave parfois la besogne.

Elle est pour le moment la meilleure et la plus usitée (thoracoplastie, gastrectomie).

2° L'anesthésie splanchnique (Neumann et Kappis) :

Réservée à la chirurgie du haut abdomen, cette méthode, un instant en vogue, en raison des difficultés et des risques de son exécution est retombée dans un juste oubli.

3° La méthode de Pitkin :

Celle-ci, en introduisant pour la rachianesthésie l'emploi de solutions hypobazes permettant de régler en hauteur l'action anesthésiante, semble avoir en partie résolu la question.

Néanmoins, les risques de diffusion avec ces solutions sont encore assez grands et restent le point redoutable de la méthode.

En regard de ces considérations, il convient, nous semble-t-il, de suivre avec la plus grande attention l'ingénieuse méthode d'anesthésie récemment proposée par M. Dogliotti qui consiste à porter la solution anesthésiante, à distance de la moelle, en dehors de la dure-mère, dans l'espace péridural et à atteindre directement les racines rachidiennes dans leur trajet intrarachidien entre leur émergence des sillons collatéraux de la moelle et leur sortie du trou de conjugaison.

Les avantages de cette méthode sont considérables et évidents ;

Suppression de l'action sur les centres médullaires et comme corollaire des signes de dépression qui en découlent.

Suppression des risques de diffusion par l'intermédiaire du liquide céphalo-rachidien et comme conséquence des signes d'intoxication bulbaire.

Localisation de l'anesthésie dans un segment prévu, réalisant une anesthésie régionale type.

Par la diffusion de la solution au delà des trous de conjugaison, atteinte des rameaux communicants et des ganglions sympathiques reliés aux paires rachidiennes, réalisant une anesthésie à la fois du système périphérique cérébro-spinal et du système sympathique.

Cette anesthésie réunit donc tous les avantages de la rachianesthésie, bloquant la sensibilité de la paroi et des viscères sans en avoir les inconvénients résultant de l'atteinte des centres bulbo-médullaires.

Elle serait donc une anesthésie idéale et, dès lors, on est en droit de rechercher les raisons pour lesquelles elle ne s'est pas davantage répandue depuis sa découverte qui remonte à près de trois ans, en 1931.

La principale raison à son peu d'expansion tient certainement au fait qu'elle est d'exécution délicate, plus délicate que celle de la rachianesthésie banale, et que si l'on commet une erreur de technique elle peut être dangereuse.

Expliquons ces deux points :

Le champ d'action le plus intéressant de cette anesthésie correspond au segment dorsal de la colonne vertébrale. A ce niveau, en raison de l'obliquité des apophyses épineuses des vertèbres, l'atteinte de l'espace péridural n'est pas très commode.

Le danger tient au fait que la dose de solution anesthésique nécessaire pour une anesthésie péridurale est beaucoup plus élevée (près de cinq fois plus) que celle que l'on utilise pour une rachianesthésie (injection subdurale): 50 à 60 cent. cubes de novocaïne à 1 p. 100 au lieu de 10 à 12 cent. cubes[1].

Il est donc essentiel qu'au cours de l'injection l'aiguille reste en deçà de la dure-mère, car la solution donnée par mégarde en totalité dans l'espace sous-arachnoïdien serait à peu près sûrement mortelle.

Toute la difficulté réside dans le repérage précis de l'espace péridural qui ne mesure, en certains points, que quelques millimètres d'épaisseur.

Quels moyens avons-nous pour reconnaître, avant d'injecter, que l'aiguille est en bonne place dans l'espace péridural ?

Même pour des mains très expertes et rompues aux ponctions lombaires, la recherche directe par l'aiguille de l'espace péridural, interposé entre les ligaments jaunes dont la traversée offre de la résistance et le sac dural dont la percée est immédiatement suivie d'écoulement de liquide céphalo-rachidien, est aléatoire et peut prêter à des interprétations tactiles erronées.

Le plus sûr, jusqu'à présent, est de recourir à l'un ou l'autre des deux procédés suivants :

1. L'expression rachianesthésie demandera à l'avenir à être précisée : on dira une rachi subdurale — ou péridurale.

1° Procédé de Dogliotti :

Dogliotti, dès que la fixité de l'aiguille indique qu'elle a pénétré le ligament jaune interépineux, lui adapte une seringue remplie d'une solution salée physiologique.

Tant que l'aiguille est encore dans le ligament, on ressent de la résistance à l'injection. Dès que celle-ci se fait librement, on est assuré que l'aiguille a pénétré dans l'espace péridural que l'injection de sérum, poussée par petites giclées, élargit aussitôt en refoulant la dure-mère.

La seringue est alors détachée, et ce n'est qu'après avoir vérifié qu'il ne s'écoule pas de liquide par le pavillon de l'aiguille que l'on procède en plusieurs fois espacées à l'injection de la solution anesthésique.

2° Procédé de Sebrecht :

Sebrecht procède différemment. Comme pour une ponction lombaire banale, il pousse d'emblée son aiguille dans l'espace sous-arachnoïdien, de façon à obtenir un écoulement du liquide céphalo-rachidien.

A ce moment, l'aiguille est retirée légèrement jusqu'à l'arrêt de l'écoulement, un peu comme on procède pour le réglage d'une sonde urétrale. A ce moment, on constate l'aspiration de la dernière goutte perlant au pavillon de l'aiguille. Cette aspiration indique que la pointe de l'aiguille est bien dans l'espace péridural où existe une pression négative.

Cette aspiration d'une goutte est délicate à saisir.

Un contrôle visible à tout moment, au cours de la ponction de cette pression négative révélatrice de l'espace péridural, donnerait une plus grande sécurité et, en permettant de rester en dehors de la dure-mère, rendrait la technique de Dogliotti plus satisfaisante.

Nous venons de voir, dans le rapport que je viens de vous exposer, que le professeur Zorraquin, comme M. Bonniot, a imaginé un dispositif permettant le contrôle de ce vide péridural.

M'inspirant de leurs recherches, j'ai fait réaliser, par M. Gentile, un matériel de ponction destiné à réduire les tâtonnements de cette ponction dont la réussite apparaît, au début des essais, assez délicate.

Tout d'abord, à l'instar des aiguilles utilisées pour la ventriculographie, j'ai fait graduer les aiguilles en demi-centimètres : deux traits par centimètre, un trait par demi-centimètre. De plus, ces aiguilles graduées, à biseau très court, sont armées d'un petit curseur, permettant de vérifier à tout instant la profondeur de pénétration de l'aiguille et de retrouver instantanément cette longueur en cas de mouvement intempestif de l'aiguille ou du malade.

La largeur du curseur se trouvant reportée sur l'aiguille, en avant de la première graduation, il suffit de compter le nombre de divisions de l'aiguille, en deçà du curseur ramené à la peau, pour savoir exactement la profondeur où se trouve la pointe de l'aiguille.

A l'aiguille s'adapte un petit manomètre qui est un modèle de Claude modifié, en ce sens qu'il indique également les pressions inférieures à 0 jusqu'à — 20.

Ce manomètre métallique peut être désinfecté au formol; cependant,

une pièce métallique intermédiaire, stérilisable, s'interpose entre l'aiguille et le manomètre destinée à faciliter les manœuvres et à réduire les risques de contact septique (avec le manomètre).

Deux seringues à piston très doux ont été préparées à l'avance, l'une remplie de sérum physiologique, l'autre de 10 cent. cubes de solution de novocaïne à 1 p. 100 + XXV gouttes d'adrénaline.

La ponction se pratique le manomètre, ramené au 0, adapté à l'aiguille.

Dès que l'on obtient une pression négative, le manomètre est détaché de l'aiguille. On vérifie qu'il ne s'écoule pas de liquide céphalo-rachidien et l'on injecte quelques centimètres cubes de sérum physiologique.

Cette injection permet à la fois de vérifier la perméabilité de l'aiguille et de distendre un peu l'espace péridural en refoulant la dure-mère.

Ce n'est qu'après ces vérifications que l'on pratiquera l'injection de la solution anesthésique.

Lorsque, au cours de la ponction, l'on voit la pression lisible sur le manomètre devenir brusquement positive, atteindre les chiffres de + 15 à + 20, cela indique que l'on a atteint l'espace sous-arachnoïdien. Il suffit alors de retirer légèrement l'aiguille de façon à ramener la pression proche de 0 pour retrouver l'espace péridural que l'aiguille avait tout à l'heure dépassé.

Injection. — Il est prudent d'injecter par doses fractionnées et espacées.

On commence par injecter 10 à 15 cent. cubes de la solution de novocaïne à 1 p. 100, ce qui représente une dose normale pour une rachianesthésie. Ainsi, dans le cas où l'injection aurait été faite par erreur dans l'espace sous-arachnoïdien, on aurait pratiqué une rachianesthésie habituelle dont les effets ne tarderont pas à se manifester. L'on attendra donc pendant quatre à cinq minutes pendant lesquelles on surveillera le facies, le pouls, la respiration et l'apparition de fourmillements dans les membres inférieurs.

Si aucun trouble n'apparaît, si le patient supporte son injection comme une banale injection de novocaïne dans le tissu cellulo-graisseux, on peut en conclure que l'aiguille est en bonne place dans l'espace péridural et injecter 20 nouveaux centimètres cubes de la solution.

Après une nouvelle attente, on injectera les 25 ou 30 cent. cubes complémentaires, la dose totale pour une anesthésie de l'abdomen sus-ombilical étant de 60 à 70 cent. cubes.

La localisation de l'anesthésie est des plus précises.

L'anesthésie s'établit sur une bande correspondant au niveau de l'injection, mais la largeur de la bande anesthésiée est en rapport avec la quantité de liquide injecté. Elle peut s'étendre à 8 à 10 segments médullaires.

Si l'on pratique l'injection, comme le recommande Dogliotti dans le décubitus latéral, c'est la moitié déclive du corps, comme nous l'avons nous-même récemment constaté, celle qui est au contact de la table, qui est en premier lieu anesthésiée ; il importe donc de modifier la position du sujet suivant la région à anesthésier, par exemple placer en décubitus latéral droit pour le foie, en latéral gauche pour la rate.

Au cours de l'anesthésie, il ne survient aucun des phénomènes traduisant l'atteinte des centres médullaires ou bulbaires.

La crise hypotensive de la rachianesthésie ne s'observe pas. Les suites sont celles d'une anesthésie loco-régionale courante.

Hauteur de l'injection et doses. — En principe, l'injection peut être pratiquée sur toute la hauteur du rachis.

En pratique, l'injection sera surtout dorsale moyenne ou lombaire haute.

L'étendue en hauteur de la région anesthésiée varie selon la hauteur choisie pour l'injection et selon la quantité de solution utilisée.

En règle, il est possible d'obtenir une anesthésie complète et profonde de 8 à 10 segments médullaires en utilisant de 60 à 80 cent. cubes d'une solution à 1 p. 100 de novocaïne, additionnée de XX à XXV gouttes d'adrénaline, qui est la solution recommandée par Dogliotti.

La concentration de la solution peut être modifiée, ainsi que la quantité injectée.

Voici quelques chiffres relevés dans un récent travail que M. Dogliotti a eu l'obligeance de nous adresser.

1° Pour obtenir une anesthésie de l'abdomen supérieur, injecter entre D^5 et D^{12}.

En cas de difficulté, *on peut abaisser l'injection entre* L^1 *et* L^2, détail à souligner car il permet une simplification appréciable de la technique. Dans ce cas, injecter de 60 à 70 cent. cubes et sous pression. On peut encore faciliter la diffusion de la solution vers les parties hautes, en utilisant pendant l'injection la position de Trendelenburg.

2° Pour obtenir l'anesthésie du thorax ou même du membre supérieur, ponctionner entre D^4 et D^{10}.

Ne pas injecter dans ce cas plus de 40 cent. cubes pour ne pas risquer d'atteindre les racines cervicales et les nerfs des muscles respiratoires.

Principales indications. — On utilisera la méthode pour les grosses interventions abdominales de l'étage sus-ombilical principalement : estomac, rate, voies biliaires, résections intestinales ; elle est également indiquée pour la chirurgie des reins et des canaux urinaires.

Elle est également préconisée pour la chirurgie du thorax.

En un mot, elle paraît devoir compléter avantageusement, pour la moitié supérieure du corps, le champ de la rachianesthésie.

Nous l'avons utilisée récemment avec succès :

Dans 1 cas de volumineuse hernie ombilicale chez une femme âgée.

Dans 1 cas de cancer étendu de l'estomac nécessitant une gastro-entérostomie chez une femme âgée et affaiblie.

L'anesthésie de la paroi et de l'abdomen a été absolument parfaite. Nous avions injecté 50 cent. cubes de novocaïne à 1 p. 100.

Dans ces 2 cas nous avons fait une ponction dorsale, facile dans 1 cas, plus laborieuse dans le second.

Correctement appliquée, l'anesthésie épidurale offre tous les avantages d'une rachianesthésie, mais d'une rachianesthésie idéale, c'est-à-dire localisée, réglable en hauteur et exempte d'accidents médullaires et surtout bulbaires.

Bien qu'il s'agisse d'une méthode encore à l'étude, il nous a paru intéressant d'attirer sur elle votre attention et de nous étendre quelque peu sur sa technique, étant donné qu'il en est fait ici mention pour la première fois. Ses avantages nous paraissent *a priori* suffisants pour que nous nous imposions l'apprentissage qu'exige son emploi et que nous nous efforcions d'en rendre à l'avenir l'exécution encore plus facile et surtout plus sûre.

M. Maurer : M. de Winter, lors d'une conférence que j'ai faite à Strasbourg, m'a cité un cas où, à la suite d'une épidurale haute, le malade avait présenté des phénomènes d'asphyxie avec paralysie du diaphragme et paralysie des intercostaux ; phénomènes qui avaient entraîné la mort. Depuis, m'a-t-il dit, il a le plus souvent recours, pour les thoracoplasties, à des lavements d'avertine. Encore une fois, je crois qu'il faut dire, aux chirurgiens qui expérimenteront cette méthode, qu'elle n'est pas sans dangers.

Les recherches de M. Dogliotti sont très importantes. M. Bonniot, dans sa communication récente à la Société de Chirurgie, attire l'attention sur ce fait qu'au moment où on injecte le liquide anesthésique dans l'espace épidural, ce liquide sous pression peut pénétrer dans les espaces sous-arachnoïdiens par le trou fait dans la dure-mère, ou encore ce liquide peut être injecté directement, l'aiguille ayant été malencontreusement poussée et ayant pénétré à nouveau au travers de la dure-mère. Or, il est souvent difficile de ne pas déplacer légèrement une aiguille au cours d'une ponction. M. Bonniot attire l'attention sur les précautions à prendre.

M. de Winter qui a fait opérer Sebrechts reconnaît que des accidents peuvent survenir.

Je suis donc un peu effrayé de cette méthode, qui, pour être intéressante, en est encore à la période d'étude.

M. **Desplas** : Je voudrais rapporter quelques faits de mon expérience personnelle à propos des injections épidurales hautes. J'ai une assez grosse expérience des rachi-anesthésies ; j'en ai fait plus de 8.000. J'ai eu l'occasion de pratiquer six fois des injections épidurales hautes dans mon service. J'ai fait une ponction lombaire, j'ai laissé couler le liquide céphalo-rachidien, j'ai retiré l'aiguille et, quand il ne vint plus de liquide, j'ai injecté 25 cent. cubes d'une solution de novocaïne à 1 p. 200.

Le premier cas était relatif à un malade que je devais opérer pour néoplasme du pylore. C'était la première anesthésie épidurale haute que je faisais, j'ai eu un très beau succès et j'ai eu l'impression que j'entrais dans une voie tout à fait favorable.

J'ai fait cinq autres anesthésies épidurales dont quatre avec un insuccès complet. Dans le dernier cas, chez une femme chez laquelle je voulais intervenir pour lésions ulcéreuses de la petite courbure, j'ai fait une injection épidurale dans les mêmes conditions que les autres et j'ai eu des accidents tout à fait émouvants, non seulement ceux que l'on a quelquefois quand on fait un rachi, mais, pendant quatre jours, cette malade a présenté des troubles nerveux analogues à ceux qui sont secondaires à un traumatisme

important de la colonne vertébrale : à un hématorachis. La malade a présenté des phénomènes d'irritation radiculaire typique avec paraplégie, troubles des réflexes, irritation du névraxe.

Je crois donc qu'il s'agit là d'une méthode intéressante, mais dangereuse, car le contrôle qu'on peut avoir n'est pas certain ; or, il y a des dure-mères scléreuses où l'orifice de ponction reste ouvert ; c'est ce qui explique, je crois, certains accidents, en particulier, les céphalées que présentent quelques malades : il y a issue du liquide céphalo-rachidien autour de la dure-mère. Or, si on admet que le liquide céphalo-rachidien peut sortir de l'intérieur de la dure-mère vers l'extérieur, il est possible qu'une quantité de liquide injecté autour de la dure-mère puisse pénétrer à l'intérieur de la dure-mère. Quand on injecte 25 cent. cubes d'une solution à 1 p. 200, la quantité peut être suffisante pour donner des troubles redoutables : c'est une hypothèse qui me paraît logique.

En résumé, sur 6 anesthésies épidurales hautes, j'ai eu 1 bon résultat, 4 nuls et 1 accident grave.

M. **Bréchot** : Si je prends ici la parole, c'est non pas pour donner une opinion sur les ponctions épidurales hautes, mais parce que, au cours de la discussion, mon ami Desplas pense que les accidents observés au cours des ponctions rachidiennes sont expliqués par l'issue de liquide céphalo-rachidien à travers l'orifice de ponction laissé dans la dure-mère, dans quelques cas. Je crois ce dogme presque classique erroné. Différents faits paraissent le prouver.

Tout d'abord, depuis longtemps, existent des observations de plaies du canal rachidien par armes blanches dans lesquelles une issue abondante de liquide, pendant quelquefois plusieurs semaines, ne s'est accompagnée d'aucun symptôme cérébral, même d'aucune céphalée.

Sans invoquer des observations anciennes, j'ai eu, dans mon service à Trousseau, une enfant de quatorze ans, je crois, qui, jouant avec sa sœur, avait été poussée par celle-ci de façon si malencontreuse qu'elle tomba à la renverse sur un lit où, dans une corbeille à ouvrage, des ciseaux étaient placés pointe en l'air. Ces ciseaux provoquèrent une plaie pénétrante du rachis au niveau, je crois, du 1er espace interlamellaire lombaire. L'enfant transportée dans mon service eut un abondant écoulement de liquide céphalo-rachidien pendant plus d'une semaine sans jamais présenter aucun trouble, aucune céphalée.

Le deuxième ordre de faits est le suivant. Je me suis occupé beaucoup du rôle des épaississements congénitaux dure-mériens dans l'incontinence d'urine et dans le pied creux. Lorsque j'ai fait mes premières laminectomies, pour l'une ou l'autre de ces affections, je me suis attaché à cliver soigneusement la dure-mère, ne voulant laisser subsister qu'une membrane souple analogue à la dure-mère sus- et sous-jacente aux lésions. Or, très souvent, l'on ne peut y parvenir et l'on se trouve obligé d'ouvrir la dure-mère scléreuse. Je n'ai jamais observé d'accidents, si bien que j'ouvris systématiquement la dure-mère et la réséquai, si nécessaire, du bord supérieur de la

4e lombaire jusqu'au sacrum, établissant donc une communication considérable du canal rachidien avec les tissus mous périphériques. Je n'ai pas observé dans ces cas de troubles.

Pour ces raisons, il me paraît net que les accidents secondaires aux ponctions lombaires ne peuvent être dus à l'issue de liquide par un orifice de ponction. J'ai déjà dit à cette Société une explication plus plausible.

Thymus et maladie de Basedow,

par M. **H. Gaudier** (de Lille), membre correspondant national.

Jusqu'à présent, au cours des interventions nombreuses que j'avais pratiquées pour la maladie de Basedow (résection des ganglions sympathiques cervicaux, thyroïdectomie, injections d'alcool à 90° dans la thyroïde ou les parathyroïdes...), je n'avais jamais observé d'hyperplasie du thymus, ni de persistance de cette glande. Il y a deux mois, chez une malade envoyée par mon collègue, le professeur Minet, pour Basedow à évolution progressive, j'ai, lors de l'opération, rencontré un thymus volumineux, anormal, dont j'ai pratiqué la résection; les résultats obtenus m'ont décidé à publier cette observation, d'autant plus qu'en France les rapports entre thymus et Basedow n'ont pas jusqu'ici donné lieu à de nombreux travaux, alors qu'en Allemagne et en Autriche la littérature, sur ce sujet, est considérable.

D... (Camille), âgée de trente-huit ans, entre dans mon service le 2 janvier 1934, avec le diagnostic de maladie de Basedow. Pas d'antécédents héréditaires. Rhumatisme articulaire à l'âge de quatre ans, a été réglée à douze ans, à quinze ans, apparition du goitre, après un arrêt des règles de six mois. Mariée à vingt-huit ans; deux grossesses normales; à la troisième : glycosurie importante qui cède au traitement. Le goitre qui avait diminué sous l'influence de l'iode et de la thyroïdine, subit une poussée nouvelle lors de l'accouchement; apparaissent aussi, à cette occasion, les troubles nerveux et cardiaques, tremblement, agitation, tachycardie à 120-130 au moindre effort, légère dilatation cardiaque, troubles généraux, bouffées de chaleur, angoisse, modification du caractère, amaigrissement, exophtalmie légère. Un traitement institué à ce moment : iode et opothérapie, n'amène aucune amélioration. A son entrée à l'hôpital, on constate les symptômes signalés avec, en plus, apparus depuis peu de temps, des troubles moteurs (crampes, faiblesse musculaire), *sensitifs* (névralgies), *vaso-moteurs* (sueurs profuses, œdèmes), *psychiques* (cauchemars, insomnie), *dyspeptiques* (anorexie, boulimie, crises de diarrhée), *respiratoires* (coryza spasmodique, dyspnée au moindre effort). Le goitre est peu volumineux, élastique, non douloureux au palper, il ne dévie ni comprime la trachée, l'examen du cou ne décèle rien au niveau du manubrium, ni latéralement en dehors du goitre, pas de ganglions.

Poumons intacts, cœur un peu dilaté, rien dans les urines, urée sanguine normale, temps de saignement et de coagulation normaux, tension artérielle : 13,8. Métabolisme de base : +24. Depuis quelques mois, la malade a maigri de 7 à 8 livres, pas de température, mais grande faiblesse.

Devant le manque d'action des traitements médicaux, l'intervention chirurgicale est décidée qui est pratiquée le 10 janvier.

Anesthésie locale à la scurocaïne, incision en cravate, le goitre est excessive-

ment vascularisé; en soulevant le lobe droit, pour rechercher les parathyroïdes, on découvre une masse allongée, d'aspect grisâtre, lobulée, peu vascularisée superficiellement, du volume du pouce, ayant près de 10 centimètres de longueur, s'étendant du niveau de l'artère thyroïde supérieure jusqu'à la fourchette sternale derrière laquelle elle descend, sa direction est donc légèrement oblique, consistance élastique, moindre que celle de la thyroïde. Ce doit être le thymus persistant et hypertrophié, le thymus hyperplasique des Allemands.

Résection de haut en bas, dissection facile, mais la traction sur le pôle inférieur derrière le sternum provoque une alerte cardiaque qui n'a pas de suites ni de conséquences. L'intervention se continue sans incidents, drainage capillaire, sutures profondes et superficielles.

Suites opératoires absolument normales, sauf une petite élévation de température le deuxième jour (38°3).

Le pouls tombe à 90 le troisième jour, remonte à 100 le quatrième jour où réapparaissent les règles absentes depuis six mois, puis redescend à 80-70 d'où il ne bouge plus.

La malade a quitté le service le 22 janvier en excellent état, plus de palpitations, d'essoufflement, amélioration de l'état général, reprise de l'appétit, plus de troubles vaso-moteurs ni sensitifs.

Revue un mois après, cette femme se dit complètement guérie, elle a repris son travail, n'est plus fatiguée, mange et dort bien, elle n'a plus ce facies coloré par bouffées de chaleur qu'elle présentait auparavant, elle dit avoir engraissé, mais ne s'est pas pesée; ultérieurement on refera son métabolisme de base.

L'examen de la pièce a été fait par le professeur Debeyre, il s'agit bien d'un thymus hyperplasique, avec de nombreux corpuscules de Hassal, du groupe II. Le poids de ce thymus est de 32 grammes. Le parenchyme représente 70 p. 100 du thymus.

Hammar[1] a particulièrement bien étudié, dans ce travail considérable qu'est le livre consacré au « Thymus » chez l'homme, l'état du thymus dans la maladie de Basedow. En 1917, son étude avait porté sur 27 cas, en 1929 sur 16 nouveaux. Pour lui, l'augmentation de volume du thymus dans le Basedow peut être considérée comme certaine, mais sa signification encore très variable. Sur 43 cas, le parenchyme était supérieur à la normale dans 27 cas, normal dans les 16 autres, l'hyperplasie portait aussi bien sur la couche médullaire que sur la corticale, sauf cinq fois où la corticale l'emportait sur la médullaire.

Dans les thymus basedowiens, le nombre des corpuscules de Hassal est, à deux exceptions près, toujours supérieur à la normale, l'augmentation portant surtout sur les deux premiers groupes de grandeur: dans 25 cas, augmentation du groupe I; dans 21, augmentation du groupe II, selon l'importance prédominante du processus basedowien ou infectieux le rapport 2/1 est supérieur ou inférieur à la normale, la production des corpuscules de Hassal peut donc être modifiée dans un sens ou dans un autre, dans certaines circonstances. On peut observer aussi, mais plus rarement, une infiltration leucocytaire interstitielle qui manifesterait un début d'involution coïncidant avec l'apparition de complications. On trouverait également de l'éosinophilie et une abondante leucocytose. La maladie de

1. Hammar : *Die Menschenthymus*, Leipzig, t. II, 1929, p. 733.

Basedow déterminerait donc une hyperplasie du parenchyme intéressant corticale et médullaire, plus la première que la seconde, elle s'accompagnerait d'une augmentation du nombre des corpuscules de Hassal portant principalement sur le deuxième groupe.

Le Basedow seul peut-il expliquer cette hyperplasie thymique? Il semble que d'autres causes peuvent être invoquées : ainsi, les infections aiguës peuvent, sans autre altération du thymus, faire prédominer le groupe I aux dépens du groupe II.

Hammar insiste sur les dangers que fait courir au basedowien la persistance et l'hyperplasie du thymus, il étudie particulièrement 43 cas de malades atteints de Basedow qui furent soignés dans les hôpitaux d'Allemagne, Autriche, Suède, Norvège, qui subirent différentes interventions : hémithyroïdectomie, ligature des vaisseaux thyroïdiens... et qui moururent tous de complications cardiaques, pulmonaires, générales, un jour ou quelques après l'opération. Ces malades présentaient tous un thymus plus ou moins volumineux avec les lésions corticales ou médullaires signalées plus haut. L'hyperplasie thymique assombrit donc le pronostic considérablement. Cette statistique très peu encourageante ne se retrouve pas, heureusement, chez d'autres chirurgiens : Haberer par exemple.

Haberer[1] a pratiqué cinq fois la thymectomie dans la maladie de Basedow, selon les indications et la technique de Garre. Dans le cinquième cas, le thymus comprimait et sténosait la trachée. Dans toutes ces interventions, le succès fut complet. L'un d'eux était particulièrement intéressant : il s'agissait d'un homme âgé de trente ans, qui, après des accidents fébriles, fit un Basedow dans lequel les troubles cardiaques étaient très accentués; comme les symptômes s'aggravaient, un chirurgien pratiqua l'hémithyroïdectomie seule; l'exophtalmie du côté opéré fut améliorée, mais l'état général resta stationnaire; ensuite, on fit la ligature des vaisseaux thyroïdiens. Aggravation de tous les symptômes nerveux et cardiaques, bronchite, crises de dyspnée, dilatation du cœur telle que la pointe du cœur fut refoulée sur la ligne axillaire, gros foie, grosse rate, le pouls radial à peine perceptible bat au repos entre 140 et 160. Pronostic très sombre. Sur la demande expresse du malade, la thymectomie fut pratiquée sous l'anesthésie locale. Ce thymus était petit, un des plus petits vus par Haberer. Histologiquement, il était en pleine involution avec de très nombreux corpuscules de Hassal. Le résultat fut remarquable, pas immédiat, mais presque, la dilatation cardiaque disparut, le cœur battant en dedans de la ligne mammaire, le pouls radial était de 60 à 80 bien frappé, quoique encore un peu irrégulier, les symptômes nerveux, tremblement, agitation, ont cessé, foie et rate de dimension normale, état général tel que le malade a repris ses occupations et même a fait de l'alpinisme.

Haberer a, depuis, encore opéré 4 nouveaux malades, ce qui fait en tout 9 cas : 8 femmes et 1 homme; dans 5 cas, il existait une hypertrophie notable du corps thyroïde, avec prédominance des signes thyroïdiens, mais

1. *Wiener Medizinische Wochenschrift*, n° 44, 1913, p. 2834.

qui n'expliquaient pas du tout le tableau clinique ; dans les autres cas, on sentait au-dessus du manubrium une masse qui, à la radio, donnait une ombre ; dans 2 cas, il existait une hypertrophie des amygdales dont le développement avait coïncidé avec le début de Basedow. C'est au cours de l'intervention que le thymus plus ou moins hypertrophié fut constaté.

Haberer ne pratique la thymectomie seule que sur 1 de ses opérés ; chez les 8 autres il agit sur la thyroïde et sur le thymus.

En comparant les résultats obtenus avec ceux constatés après la thyroïdectomie seule (toujours dans le Basedow), Haberer conclut que les résultats sont *meilleurs* après la thymectomie qu'après la thyroïdectomie, et *supérieurs* quand il a été pratiqué thymectomie et thyroïdectomie.

Il a vu l'exophtalmie, ainsi que la tachycardie, disparaître en quelques jours, l'amélioration des symptômes nerveux est plus lente, parfois variant de deux à six mois.

L'intervention modifie la formule sanguine trouvée avant l'opération alors qu'il existait leucopénie, diminution de polynucléaires, augmentation des lymphocytes ; après, on observait une augmentation des polynucléaires, une diminution des lymphocytes, la leucopénie restant cependant stationnaire. Redeviennent aussi normaux les temps de saignement et coagulation quand ils étaient altérés avant l'intervention.

Haberer insiste sur les dangers que fait courir le thymus hyperplasique, tant par son volume (compressions possibles) que par son fonctionnement ; il lui fait jouer un rôle considérable dans l'évolution du Basedow, en même temps que la thyroïde, et c'est pourquoi il préconise l'ablation de l'un, la réduction de l'autre.

Tout ce qui a été écrit sur le thymus et la thymectomie par Haberer, Cappelle et d'autres n'entraine pas, cependant, la conviction dans presque tous les cas. En effet, ils ont joint, à la thymectomie, l'hémithyroïdectomie, les ligatures artérielles, et il est difficile de savoir quelle a été l'action prépondérante de l'une ou de l'autre de ces interventions. Mon observation est une des rares où seule la thymectomie fut pratiquée.

L'amélioration consécutive est évidente, mais il y manque encore l'épreuve du temps, comme cela se voit assez souvent après les opérations pour Basedow.

Il en est de même pour le rôle joué par l'hyperplasie thymique dans la pathogénie du goitre exophtalmique dont les variétés sont nombreuses, ce qui expliquerait la différence des résultats.

Dans la majorité des cas, il est impossible, avant l'intervention, de savoir si le thymus persiste, de volume normal ou non, et, dans le cas de persistance, quelle part lui revient dans la symptomatologie clinique.

Question complexe, comme me l'écrivait Leriche, que cette chimie de sécrétions internes, surtout dans le Basedow, qui n'est strictement thyroïdienne que pour les esprits simplistes ; le thymus y joue un rôle, certainement, d'autres glandes probablement aussi. Cette note n'a d'autre but que de remettre la question sur le tapis, en France, surtout, où elle ne paraît pas avoir attiré beaucoup de chercheurs.

BIBLIOGRAPHIE

Bayer : *Beitrage zur Klin. Chir.*, 1912, p. 82.
Capelle : Thymectomie bei Basedow. *Beitrag zur Klin. Chir.*, 1911, p. 72.
Edes : *Boston Med. and Surg. Journ.*, 1906, p. 134.
Hirsch : *Deutsche Med. Woch.*, 1913, p. 39 ; *Nouveau Traité de Médecine*, fasc. VIII, p. 226.
Lieberny : *Wien. Klin. Woch.*, 1924, p. 37.

PRÉSENTATION D'INSTRUMENT

Appareil à transfusion du sang Henry et Jouvelet,

par M. **Rouvillois**.

Cet appareil, d'une conception toute nouvelle, est réalisé suivant un principe complètement différent de tous les appareils à transfusion actuellement existants.

Il répond à une condition éminemment favorable à la transfusion puisqu'il permet de faire *passer directement le sang du donneur chez le receveur par un simple tube de caoutchouc et sans aucun intermédiaire.* Toutes les manœuvres destinées à assurer le mouvement du sang étant extérieures au tube à travers lequel circule le sang.

Cet appareil, de constitution robuste, est d'une grande simplicité. Il est indéréglable et ne nécessite aucun entretien. Avec son emploi, les risques de coagulation sont réduits au minimum : plus de différences de calibre comme dans les appareils à seringues, plus de zones élargies succédant à des parties rétrécies et où certaines parties du liquide peuvent stagner quelques instants, la vitesse d'écoulement n'étant pas le même pour toute la masse du sang, plus de contacts avec des milieux différents (caoutchouc, verre, métal).

Le sang ne passe que dans un tube élastique et, à *chaque mouvement de propulsion, tout le liquide aspiré est chassé* du donneur vers le receveur.

En raison de sa constitution même, l'appareil est d'une étanchéité absolue et aucune rentrée d'air n'est possible.

L'appareil est utilisable non seulement comme appareil à transfusion du sang, mais aussi comme appareil à ponctions et à injections. Il a, en outre, tous les emplois d'une seringue ordinaire.

* * *

Le principe de l'appareil repose sur le passage du sang à l'intérieur d'un tube de caoutchouc reliant sans intermédiaire le donneur au receveur.

La progression du sang est assurée par une pression extérieure s'exerçant dans un sens déterminé et à l'extérieur du tube par lequel passe le sang.

Le tube de caoutchouc est disposé en boucle dans une cuve creusée dans une masse métallique. La pression extérieure destinée à assurer la progression du sang est obtenue par l'intermédiaire d'un galet mobile monté sur un axe pourvu d'une manivelle et situé au centre de la cuve.

A chaque tour de manivelle, le tube est écrasé d'une quantité fixe, successivement et sur toute la longueur de la boucle et le liquide est déplacé dans le sens de la rotation. A chaque tour de manivelle, une quantité fixe de sang est propulsée et, avec le tube employé, cette quantité est de 1 cent. cube par tour.

Un compteur permettant de connaître à tout instant le nombre de tours de manivelle indique la quantité de liquide ayant traversé l'appareil. Le tube est obtenu par un procédé particulier de moulage qui assure un calibrage et un centrage absolument réguliers. Il est préférable de l'employer à tout autre, mais, si on en est démuni, on peut employer n'importe quel tube d'un diamètre approchant. Il est possible, en effet, de régler la pression du galet de façon à écraser plus ou moins le tube.

En vue d'éviter toute erreur dans le sens de rotation de la manivelle, dans les opérations de transfusion, un cliquet interdit à la manivelle de tourner autrement que dans le sens donneur récepteur.

Le bloc métallique dans lequel est ménagée la cuve peut se diviser en deux parties s'écartant l'une de l'autre, au moyen d'un levier, de manière à permettre l'introduction du tube dans la cuve. Sur le moyeu de la manivelle sont disposés deux petits galets horizontaux ayant pour but de maintenir le tube élastique à l'intérieur de la cuve.

Deux manomètres disposés sur le tube, l'un à l'entrée, l'autre à la sortie de la cuve et dont les aiguilles sont opposées dans un viseur, permettent de se rendre compte de tout incident dans la marche de l'opération. Une variation de pression si faible soit-elle, due à un ralentissement du débit, soit par suite de la formation d'un caillot, soit par suite de l'emploi d'une aiguille de diamètre trop faible, est immédiatement décelée.

* * *

L'emploi de l'appareil est très simple.

Le tube élastique est placé dans le fond de la cuve, le cliquet étant placé de telle sorte que le sens de rotation de la manivelle ne soit possible que dans le sens des aiguilles d'une montre (sens donneur-receveur).

On ponctionne la veine du donneur avec l'aiguille fixée à l'extrémité gauche du tube, puis on tourne lentement la manivelle. Au bout de 8 à 10 tours, le sang apparaît à la lumière de l'embout fixé à l'extrémité droite

du tube. On ponctionne alors la veine du receveur et il suffit d'adapter l'aiguille à l'embout.

On tourne la manivelle à la cadence désirée et, à chaque tour, on fait passer 1 cent. cube de sang du donneur chez le receveur. A tout instant, une simple lecture sur le compte-tours permet de savoir le nombre de tours et, par conséquent, la quantité de sang injecté.

PRÉSENTATIONS DE RADIOGRAPHIES

Évolution post-opératoire d'une ostéochondrite disséquante de la hanche,

par M. **P. Moulonguet.**

Dans la séance du 30 novembre 1932, j'ai fait une communication sur l'ostéochondrite disséquante de la hanche dont j'avais opéré deux cas, l'un bilatéral, l'autre unilatéral.

C'est ce dernier dont je veux montrer aujourd'hui, sur des radiographies, l'évolution post-opératoire. J'avais fait grâce à une arthrotomie avec luxation temporaire de la hanche l'exérèse du séquestre de la tête fémorale. Une perte de substance considérable de cette tête en résultait. On pouvait craindre que la déformation capitale ne se répare qu'imparfaitement et qu'une arthrite de la hanche n'évolue par la suite. C'est pourquoi certains d'entre nous s'étaient demandé si une résection arthro-plastique de la hanche n'aurait pas été, d'emblée, une technique préférable.

L'évolution post-opératoire a levé mes craintes : elle a été très heureuse. Actuellement, vingt mois après, mon malade a un résultat fonctionnel excellent : cultivateur, il marche et chasse dans de mauvais terrains, il a tous les mouvements de la hanche, sauf l'abduction forte. Anatomiquement, on suit sur cette série de radiographies le comblement progressif de la perte de substance capitale ; elle s'est rétrécie en même temps qu'elle diminuait de profondeur. Actuellement, la tête fémorale a presque repris sa forme normale ; il n'est apparu aucune lésion d'arthrite déformante.

Je pense pouvoir conclure que l'intervention indiquée contre l'ostéochondrite disséquante de la tête fémorale est, comme cela est unanimement admis pour la lésion analogue du genou, l'exérèse pure et simple du séquestre devenu corps étranger articulaire.

Un cas d'épiphysite de la tête du 2e métatarsien. (Metatarsus planus),

par M. **Mauclaire.**

Voici la radiographie d'un cas typique d'épiphysite de la tête du 2e métatarsien (*Metatarsus planus*).

Il s'agit d'une malade, âgée actuellement de quarante et un ans. C'est vers l'âge de quinze ans qu'elle a souffert de l'avant-pied au niveau de la racine du 2e orteil droit pendant assez longtemps. Puis elle n'a plus souffert que par intermittences. La marche était rapidement fatigante.



Il y a quatre mois, à la suite d'un faux pas, elle a souffert de nouveau. A la vue, le 2e orteil droit est raccourci ; l'articulation métatarso-phalangienne est un peu douloureuse. A la radiographie, la tête du 2e métatarsien est très aplatie ; la métaphyse est un peu épaissie. Le métatarse est un peu en éventail. La métaphyse du 5e métatarsien est un peu concave en dehors. La surface articulaire de la 1re phalange est irrégulière en S, comme le signale Kœhler[1].

Les empreintes plantaires ont montré que, des deux côtés, le pied n'est pas plat. L'avant-pied est un peu étalé.

Sur mon conseil, la malade a porté une semelle de liège présentant une excavation au niveau de la tête du 2e métatarsien. Elle en a été très améliorée.

J'ai rapporté ici le premier cas publié en France de cette singulière affection, dont la pathogénie est encore bien obscure et qui ressemble beaucoup à celle de la coxavara.

En France, l'affection paraît assez rare. Les cas publiés après le mien sont ceux de Brun et Joubert, Mouchet et Rœderer, Tavernier.

Quant au cas que j'ai publié ici, en mai 1928, avec figure et siégeant sur la tête du 5e métatarsien, celle-ci était bien ostéoporosée, mais bien peu aplatie ; les autres métatarsiens étaient en adduction très marquée et tous les orteils en abduction. C'était un *metatarsus adductus* sans varus et avec ostéoporose de la tête métatarsienne et non un *metatarsus planus*.

1. Alban Kœhler. *Rœntgenologie*, 5e édition, 1927 (bibliogr.).

VOTES EN VUE DE L'ÉLECTION D'UN MEMBRE TITULAIRE

Quatrième tour :

Nombre de votants : 76. — Majorité absolue : 39.

MM.	Leibovici	11 voix.
	Séjournet	4 —
	Hertz	1 —
	Thalheimer	1 —
	Bulletins blancs	59

Après quatre tours de scrutin, aucun candidat n'ayant obtenu la majorité absolue, et une majorité absolue de 59 bulletins blancs sur 76 votants ayant montré la volonté de la Société Nationale de Chirurgie, les opérations en cours sont terminées.

Une place de membre titulaire de la Société Nationale de Chirurgie est déclarée vacante.

Les candidats ont un mois pour faire acte de candidature et envoyer leurs titres, à partir du 14 mars 1934.

Le Secrétaire général rappelle à nouveau aux auteurs qui envoient des travaux à la Société de Chirurgie en vue de rapports, que ces travaux doivent être adressés directement au Secrétariat général, 12, rue de Seine, car c'est là qu'ils sont soumis au Comité de lecture préalablement à toute désignation de rapporteur.

ERRATUM

Dans la communication de M. G. Cotte : « Le lever précoce dans la chirurgie gynécologique », séance du 21 février, n° 7, page 363, 38e ligne, il a été imprimé par erreur que le taux des accidents mortels par embolie était de 25 p. 100. C'est 0.25 p. 100 qu'il faut lire puisque la statistique est de 1 cas mortel pour 450 opérés.

Le Secrétaire annuel : M. J. BERGER.

Paris. — A. MARETHEUX et L. PACTAT, imp. 1, rue Cassette.

BULLETINS ET MÉMOIRES

DE LA SOCIÉTÉ NATIONALE DE CHIRURGIE



Séance du 14 Mars 1934.

Présidence de M. Georges LABEY, *président.*

PROCÈS-VERBAL

La rédaction du procès-verbal de la précédente séance est mise aux voix et adoptée.

CORRESPONDANCE

La correspondance comprend :

1° Les journaux et publications périodiques de la semaine.

2° Des lettres de MM. GOUVERNEUR, Jean QUÉNU s'excusant de ne pouvoir assister à la séance.

3° Une lettre de M. DAGNEAU (Québec) remerciant la Société de l'avoir nommé membre correspondant.

4° Un travail de M. ELBIM, intitulé *Traitement des luxations récidivantes de la mâchoire inférieure par une butée osseuse.*

M. BAUMGARTNER, rapporteur.

5° M. R. PROUST dépose aux Archives de la Société, sous le n° 49, un travail de M. Louis BERGOUIGNAN (Évreux), intitulé : *Quatre cas de fractures ouvertes de Dupuytren.*

6° M. R. PROUST dépose aux Archives de la Société, sous le n° 50, un travail de M. Pierre IBOS (Saint-Quentin), intitulé : *Perforation d'un ulcère géant de la petite courbure.*

7° M. R. Proust dépose aux Archives de la Société, sous le n° 51, un travail de M. Pierre Ibos (Saint-Quentin), intitulé : *Perforation itérative d'un ulcère gastrique.*

8° Un travail de M. G. Moskoff (Sofia), intitulé : *Quatorze cas de kyste hydatique du poumon opérés* est versé aux Archives de la Société sous le n° 52.

9° M. J. Braine dépose sur le Bureau de la Société, en son nom et en celui de M. Paul Funck-Brentano, un exemplaire de leur travail fait à l'amphithéâtre des hôpitaux et intitulé : *Les variations des artères du corps thyroïde. Étude d'anatomie chirurgicale.*

10° M. Robert Monod dépose aux Archives de la Société, sous le n° 53, un très intéressant travail de MM. Victor Dimitriu et Nicolas Covali (Bucarest), intitulé : *Du lever précoce post-opératoire.*

11° MM. F. Paître, H. Lacaze, S. Dupret font hommage à la Société d'un exemplaire de leur ouvrage intitulé : *Pratique anatomo-chirurgicale illustrée*, fasc. I. *Région abdomino-thoracique.*

Des remerciements sont adressés aux auteurs.

A PROPOS DU PROCÈS-VERBAL

Péritonite biliaire avec cytostéatonécrose chez une malade ayant subi une cholécystectomie douze ans auparavant. Drainage simple du péritoine. Guérison,

par M. **Yves Delagenière** (du Mans).

Au cours de la discussion sur les péritonites biliaires, presque tous les auteurs se sont trouvés d'accord pour admettre que l'épanchement de bile dans le péritoine doit être secondaire à une nécrose de la vésicule biliaire. Or, j'ai eu l'occasion d'observer une péritonite biliaire chez une femme qui n'avait plus de vésicule : c'est ce fait que je viens verser au débat. Pour plus de clarté, je vous conterai l'histoire de ma malade dans l'ordre chronologique :

Mme F..., née en 1875, est opérée par mon père d'urgence le 13 avril 1919; l'état grave de la malade n'ayant pas permis une intervention complète ce jour-là, une cholécystectomie est faite un mois plus tard, le 17 mai 1919. Guérison sans incident.

Les 7 et 27 juin 1927, la malade subit deux interventions pour de l'ostéite costale tuberculeuse.

Le 26 mars 1931, *donc douze ans après la cholécystectomie*, Mme F... arrive à la clinique dans un état grave. L'avant-veille, une douleur épigastrique intense l'a prise brusquement et n'a pas cessé depuis ; pas de vomissements.

A l'examen, le ventre apparaît fortement ballonné ; le pouls est à 100 ; la face est cyanosée. Le médecin de la malade pensait à une perforation gastrique.

J'interviens par voie médiane sus-ombilicale. Le ventre est rempli de liquide teinté de sang et de bile. Un bloc d'adhérences inflammatoires récentes recouvre l'hiatus de Winslow ; j'y note l'existence de plusieurs taches indiscutables de stéatonécrose. Je décolle ces adhérences, réussis à pénétrer dans l'hiatus, et trouve au delà de ce passage un bloc épais et dur : c'est la tête du pancréas, siège d'une poussée inflammatoire intense. Pendant que j'examine la tête du pancréas, je vois couler par l'hiatus de la bile qui semble pure. Je cherche à dégager le cholédoque, mais il est pris dans une gangue inflammatoire, et, manifestement, la bile ne suinte pas sur le trajet du canal. Je cherche si celui-ci peut être rompu en un point, je ne trouve ni fissure, ni non plus, semble-t-il, de dilatation anormale du cholédoque.

L'état de la malade ne me permettant pas de prolonger l'intervention, je place un drain dans l'hiatus, là où apparaît la bile, et le fais sortir par une boutonnière pariétale latérale droite. Un deuxième drain est placé de la même façon pour drainer le Douglas.

Les phénomènes de shock se dissipent lentement. Pendant quarante-huit heures, le drain de l'hiatus donne de la bile pure ; puis l'écoulement se tarit. La malade guérit complètement.

Aucun incident nouveau d'origine biliaire ou pancréatique n'est survenu depuis trois ans ; j'ai enlevé il y a trois semaines le rein droit de cette malade pour lésions tuberculeuses avancées (cavernes) ; j'ai fait la néphrectomie par voie parapéritonéale antérieure, ce qui m'a permis de pousser mon exploration jusqu'à la zone pancréatique, que j'ai trouvée absolument souple et normale à l'exploration tactile.

Voilà, à n'en pas douter, une observation de pancréatite aiguë, hémorragique et d'origine biliaire : sang et bile ont été identifiés dans le liquide péritonéal, les taches de cytostéatonécrose ont signé le diagnostic.

Mais le fait anormal, c'est *l'absence de voies biliaires accessoires* chez cette malade : vésicule et cystique avaient été enlevés douze ans auparavant. Ce fait posait deux problèmes à résoudre : 1° d'où venait la bile ? 2° quel traitement appliquer pour drainer les voies biliaires, ce qui constitue le traitement de choix des pancréatites aiguës ?

J'ai vu la bile pure s'écouler par l'hiatus de Winslow, venant d'un point situé au delà de cet hiatus. Où exactement ? Je n'ai pu, gêné par la tête du pancréas très augmentée de volume, m'en rendre compte exactement. Le seul point que j'aie pu établir, c'est que la bile ne semblait pas s'écouler par un point correspondant au trajet sus-pancréatique du cholédoque.

Pour le traitement, je devais choisir entre le drainage du cholédoque ou l'abstention. Le drainage cholédocien eût été d'exécution exceptionnellement difficile dans les conditions inflammatoires de la région, et la malade était dans un état très grave. Je me suis contenté de *drainer le point où la bile apparaissait dans la grande cavité péritonéale*. Ce traitement simple a suffi à sauver la malade.

Je tiens à ne pas tirer de conclusion d'un fait isolé. Mais je serais curieux de savoir comment on peut expliquer la péritonite biliaire chez une malade qui n'a plus de vésicule capable de se nécroser pour laisser filtrer ou transsuder la bile, ou bien la transsudation s'est-elle faite au niveau du cholédoque?

La vieille théorie du reflux — non du suc pancréatique dans la vésicule comme on l'a écrit — mais *du reflux de la bile dans les canaux pancréatiques*, ne trouverait-elle pas ici une confirmation au moins partielle? Ce reflux, suivi de réaction inflammatoire du pancréas, pourrait être à l'origine d'une transsudation au niveau même de ce dernier. Ce n'est là qu'une hypothèse, mais qui me semble devoir être étudiée.

A propos de l'amputation interscapulo-thoracique,

par M. **Pierre Fredet.**

On a bien rarement l'occasion de parler de l'amputation interscapulo-thoracique, car cette opération est vraiment exceptionnelle. Je voudrais donc profiter de l'intéressant rapport de M. Jean Quénu pour signaler un détail de technique qui offre quelque intérêt. L'amputation interscapulo-thoracique telle qu'on l'exécute, suivant la technique devenue classique de Paul Berger, n'est pas seulement une opération terriblement mutilante; elle entraîne aussi des troubles respiratoires. La section, dans le dernier temps, des muscles grand dentelé, rhomboïde et angulaire, au ras du bord spinal de l'omoplate, annihile l'action du grand dentelé. Or, nul n'ignore les troubles provoqués par la suppression fonctionnelle de ce muscle; on sait, par exemple, les fâcheuses conséquences d'une lésion du grand nerf respiratoire de Bell à la suite de certaines exérèses du sein, mal conduites.

Il est facile d'éviter cet écueil, sans compliquer beaucoup le manuel opératoire : au lieu de trancher les muscles grand dentelé, rhomboïde et angulaire au ras du bord spinal, conserver ce bord spinal, ainsi que les deux angles internes de l'omoplate, en coupant dans la feuille avec une pince de Liston, ce qui se fait aisément. On sauvegarde ainsi les attaches des muscles. Dans 2 cas où j'ai employé cette technique, j'en ai constaté les heureux effets.

Il ne serait pas difficile d'adapter ce *modus faciendi* à l'opération proposée par M. Jean Quénu — bascule de l'omoplate ou scapulectomie — en lui laissant tous ses avantages.

RAPPORTS

Syndrome de Wolkmann du membre inférieur consécutif à la ligature de l'artère fémorale. Guérison par sympathectomie péri-iliaque,

par **M. Raymond Dieulafé** (de Toulouse).

Rapport de M. R. Proust.

M. Dieulafé nous a envoyé l'intéressante observation d'un blessé de guerre chez qui on avait dû pratiquer la ligature de l'artère fémorale. Il en était résulté de l'atrophie musculaire et de la contracture des muscles postérieurs de la jambe avec attitude en flexion de la jambe et des orteils, l'allongement du membre étant très pénible. Ces phénomènes s'aggravèrent progressivement et, par suite de la contracture du triceps, le pied était en équinisme.

M. Dieulafé décide alors de pratiquer une sympathectomie :

Anesthésie générale à l'éther. Découverte sous-péritonéale de l'artère iliaque externe droite. Dénudation de cette artère et résection de sa gaine conjonctive sur une hauteur de 3 centimètres commençant au-dessus de l'émergence de l'artère épigastrique.

Le lendemain de l'opération, toutes les douleurs disparaissent et la pression sur les régions douloureuses est parfaitement tolérée. Les mouvements des orteils et du pied commencent à s'esquisser. Au quinzième jour, le blessé se lève et commence à marcher ; au vingtième jour, résection phalangienne. Depuis cette époque, le blessé a repris son travail. Son appui plantaire est bon et ses mouvements valides. Les modifications tensionnelles montrent la restauration de la fonction circulatoire dans tout le membre inférieur.

M. Dieulafé qui avait déjà publié 1 cas de guérison de syndrome de Wolkmann, du membre supérieur après sympathectomie péri-humérale, confirme ainsi par ces 2 cas la valeur des conceptions de Leriche que nous apprécions tous.

Ici le résultat a été obtenu par simple sympathectomie. On comprend du reste que, vu le siège élevé de la ligature, comme il s'agissait de l'iliaque externe, on se soit contenté de la dénudation. Quand il s'agit d'une artère facilement réséquable, personnellement je préfère la résection. Je rappellerai à ce propos une observation de mon service, où chez un malade qui avait une fracture de jambe avec énorme hématome ayant nécessité la ligature de l'artère fémorale dans le canal de Hunter, il en était résulté des troubles circulatoires et trophiques avec absence de consolidation. La résection de la fémorale par MM. Houdard et Judet guérit ces troubles et permit d'obtenir une consolidation rapide.

Je vous propose de remercier M. Dieulafé de son observation qui met en valeur les avantages thérapeutiques des beaux travaux de Leriche[1].

Onze observations de résection diaphysaire pour ostéomyélite des adolescents,

par M. **Henri Oberthür**.

Rapport de M. Jacques Leveuf.

M. Oberthür nous a envoyé une importante série de 11 cas de résection de la diaphyse pour ostéomyélite aiguë de l'adolescence, opérés pour la plupart dans le service de notre collègue Sorrel.

Je ne serais pas revenu devant vous sur cette question si les documents d'Oberthür ne conduisaient pas à envisager, dans le détail, certains points d'un grand intérêt.

Laissons de côté les deux premières observations qui sont des formes septicémiques à foyers multiples avec hémoculture plusieurs fois positive. La suppression d'un de ces foyers par la résection ne pouvait modifier en rien la gravité du pronostic.

Restent neuf observations : huit sont des résections précoces, une seule est une résection tardive faite neuf mois après le début de l'affection. Il est vrai que, dans ce dernier cas, Oberthür a eu la main forcée par l'état de l'os. Le sujet n'avait jamais été traité. La suppuration était abondante et le périoste spontanément décollé de la diaphyse. Toutes conditions relativement favorables qui expliquent, comme nous le verrons, la régénération de l'os après la résection. Mais on a enregistré trop d'insuccès en pareil cas pour que je ne vous mette pas en garde, une fois encore, contre l'emploi de ces résections tardives.

Je discuterai tout d'abord les indications qui ont poussé Oberthür à recourir à la résection précoce. Toutes ses opérations, sauf une, sont des résections secondaires faites à la suite d'une opération antérieure, incision ou trépanation.

Quatre fois la résection apparaît comme un *procédé de nécessité*, commandé par l'apparition d'une *fracture spontanée* ou d'une *arthrite suppurée*.

Voici d'abord cette ostéomyélite du fémur (obs. IV) où la diaphyse malade était rompue en deux fragments. Que faire en pareil cas, sinon d'enlever l'os ? Je me suis trouvé en présence de semblables difficultés chez un des opérés que je vous ai présenté ici même parfaitement guéri[2]. Oberthür a enregistré, comme moi, un très beau succès.

Même conduite et même résultat pour le décollement de l'épiphyse observé chez le sujet de l'observation XI.

1. L'observation *in extenso* de M. Dieulafé est versée aux Archives sous le n° 54 et l'observation de MM. Houdard et Judet sous le n° 55.

2. Jacques Leveuf : *Bull. et Mém. de la Soc. nat. de Chir.*, t. LVIII, n° 12, 1932, p. 596.

Une arthrite suppurée aggrave singulièrement l'évolution de l'ostéomyélite ; cette complication vaut qu'on s'y arrête un instant.

Je n'envisage pas ici les réactions articulaires simples où l'on trouve du liquide louche qui ne contient que peu de polynucléaires et pas de microbes.

Plus grave est le stade où ce liquide contient des polynucléaires en grand nombre : les staphylocoques ne sont pas toujours visibles à l'examen direct mais poussent sur les milieux de culture. Nous sommes ici bien près de l'arthrite suppurée. Chez un de mes opérés, la résection de la diaphyse fémorale, c'est-à-dire du foyer infectieux initial, a arrêté l'évolution d'une telle arthrite sans autre intervention.

La suppuration franche de l'articulation pose un problème thérapeutique difficile à résoudre.

Oberthür, dans ses 2 cas, a réséqué la diaphyse, point de départ de l'infection, sans toucher à l'épiphyse, et il a, d'autre part, ouvert séparément l'articulation. Ses opérés ont guéri avec une remarquable rapidité : l'un d'entre eux a conservé une mobilité articulaire excellente et l'autre une mobilité suffisante susceptible encore de progrès.

Vous trouverez la même conduite chirurgicale et le même résultat favorable chez les opérés de MM. Barret [1] et Barbilian [2], et surtout dans la belle observation de M. Mathieu [3] où une résection de l'extrémité inférieure de la diaphyse tibiale et une astragalectomie faites séparément ont permis de conserver l'épiphyse et son cartilage de conjugaison et de guérir ostéomyélite du tibia et arthrite suppurée du cou-de-pied dans des conditions très satisfaisantes.

Il y a là un progrès indéniable sur les traitements dont nous disposions jusqu'alors, y compris la médiocre résection simultanée de la diaphyse et de l'épiphyse [4] qui arrête définitivement la croissance du membre lorsqu'elle supprime un cartilage fertile.

Ces indications « de nécessité » d'une résection de la diaphyse (fracture spontanée, décollement épiphysaire, arthrite suppurée) viennent se joindre aux indications déjà admises jusqu'alors : l'extension des lésions de nécrose, la « pandiaphysite » avec suppuration profuse et aggravation rapide de l'état général.

Cependant, la plupart des observations de M. Oberthür sont moins dramatiques. On y voit bien des lésions diaphysaires étendues avec large décollement du périoste et suppuration abondante ; mais le foyer d'infection, bien drainé par l'incision ou la trépanation, ne retentissait plus sur l'état général. M. Oberthür insiste sur le point suivant : c'est l'extension des lésions locales, bien précisées par la radiographie, qui l'a conduit à réséq-

1. Marcel Barret (rapport d'Et. Sorrel) : *Bull. et Mém. de la Soc. nat. de Chir.*, 1931, t. LVII, n° 16, p. 620.

2. Barbilian (rapport de Jacques Leveuf) : *Bull. et Mém. de la Soc. nat. de Chir.*, 1933, t. LIX, n° 28, p. 1256.

3. Mathieu : Observation encore inédite.

4. Voir une observation de Carayannopoulos (rapport de Jacques Leveuf) : *Bull. et Mém. de la Soc. nat. de Chir.*, 1931, t. LVII, n° 22, p. 915.

quer *pour éviter les inconvénients de l'ostéomyélite prolongée*. Nous retrouvons là les indications admises par M. Sorrel dans son rapport sur les observations de Barret.

En pareil cas, la résection est logique puisque nous savons que toute autre intervention serait forcément incomplète.

Laisser en place de l'os malade (j'entends même à la suite d'une résection insuffisante), c'est exposer le malade à de graves ennuis ultérieurs.

Je passerai plus rapidement sur la technique opératoire. Oberthür a toujours trouvé le périoste spontanément décollé et n'a usé de la rugine qu'avec une extrême modération. Il pense, à juste titre, que les « nécroses adhérentes » (et c'est le cas de la plupart des résections tardives) contre-indiquent la résection.

Les résections faites par Oberthür sont des résections étendues, totales ou subtotales. Il a vu que la séparation nette de la diaphyse d'avec le cartilage de conjugaison n'était pas toujours facile à obtenir, pour l'extrémité inférieure du fémur en particulier. Il faut alors achever la résection à la pince-gouge. Lorsque des fragments d'os ont été oubliés, on observe ultérieurement l'élimination de séquestres insignifiants et même (dans un cas) la persistance d'une petite fistule. Ce sont des inconvénients que, pour ma part, je n'ai, jusqu'alors, jamais enregistrés. La guérison locale doit, dans la règle, être obtenue d'emblée par la résection. Le contraire nous ramènerait aux ennuis de l'ostéomyélite prolongée qu'il s'agit d'éviter.

M. Oberthür a donné une attention particulière aux soins post-opératoires. Le seul cas d'échec qu'il relate (obs. III) prend à mes yeux la valeur d'une expérience de laboratoire. L'opérateur (qui n'était pas M. Oberthür) a répété les pansements en usant de mèches, d'antiseptiques tels que le Dakin. Ces pratiques ont empêché l'os de repousser alors qu'il s'agissait d'une résection du péroné où guérison et régénérescence de l'os s'obtiennent si aisément.

Pour tous ses opérés Oberthür a suivi les règles que je vous ai exposées à plusieurs reprises. Il a même mis en œuvre des perfectionnements techniques d'un grand intérêt.

D'abord, *l'immobilisation du foyer opératoire*, qu'il a demandée autant que possible à de grands plâtres faits correctement ; le talent d'orthopédiste de M. Oberthür n'a pas été complètement étranger aux beaux résultats qu'il nous présente aujourd'hui.

D'autre part, la *rareté des pansements*. Pour arriver à ce but, le foyer opératoire a été entouré de compresses vaselinées, à la manière d'Orr. Le cas le plus démonstratif est celui de l'observation XI où la régénération de l'humérus réséqué était visible dès le vingt-septième jour. *Au soixantième jour l'humérus était solide : plâtre et pansement avaient été changés une seule fois*[1].

Oberthür a été élevé, comme moi, à l'école de M. Delbet. Il a appris à

1. Je dois rappeler ici les très beaux succès obtenus d'une manière analogue par le professeur Tixier (de Lyon) dans le traitement des pseudarthroses.

éviter l'abus des drainages, l'usage des antiseptiques, et les traumatismes renouvelés d'une plaie. Ainsi s'expliquent les succès qu'il a obtenus.

Il me reste maintenant à vous projeter les radiographies de tous les enfants opérés par M. Oberthür.

Vous verrez que la plupart des cas sont des résultats remarquables et même parfaits comme cette observation IV de résection subtotale du fémur.

Deux d'entre eux paraissent un peu moins brillants : légère déformation de l'os (sans grande importance fonctionnelle), raccourcissement de 3 cent. 1/2, laxité articulaire (qui s'améliore d'ailleurs avec le temps). Mais il s'agissait là d'ostéomyélites graves, compliquées parfois d'arthrite suppurée où cartilage de conjugaison et épiphyse sont atteints à quelque degré. Dans cet ordre de lésions il serait excessif d'exiger la perfection pour tous les cas. Une guérison rapide et de bon aloi qui conserve un membre utile, représente déjà en elle-même une grande satisfaction pour le chirurgien.

Permettez-moi de remercier en votre nom M. Oberthür de nous avoir envoyé ces belles observations, accompagnées de si nombreuses radiographies.

Observation I[1]. — R..., quatorze ans, forme septicémique.

Ostéomyélite de l'extrémité inférieure du tibia droit. Température, 40°5. Trépanation au troisième jour. Hémoculture positive (staphylocoques). Résection de la diaphyse au septième jour. Existence d'autres foyers : tibia gauche, os malaire, bras droit, péroné gauche, articulation tibio-tarsienne. Amputation de cuisse suivie d'arthrite suppurée de la hanche. Mort deux mois après le début.

Obs. II. — A..., neuf ans et demi, forme septicémique.

Ostéomyélite de l'extrémité inférieure du tibia gauche. Température, 40°. Etat général grave. Incision simple de l'abcès sous-périosté. Hémoculture positive (staphylocoques). La température se maintient à 40°. Apparition de nouveaux foyers : à l'humérus gauche et au fémur droit. Résection de la diaphyse tibiale deux jours après. Deux immuno-transfusions. Hémoculture toujours positive. Broncho-pneumonie. Mort quinze jours après le début.

Obs. III. — B..., neuf ans et demi.

Ostéomyélite aiguë du péroné gauche. Résection primitive de la diaphyse. Mèches. Dakin. Pansements fréquents. Pas de régénération osseuse.

Obs. IV. — B..., sept ans et demi.

Ostéomyélite de l'extrémité inférieure du fémur droit. Opéré par trépanation. Parotidite qui guérit spontanément. Scarlatine. Le foyer suppure toujours abondamment. Fracture spontanée du fémur au tiers moyen. Résection de toute la diaphyse au cinquante-troisième jour. Plâtre. A la troisième semaine, ablation du plâtre et extension continue. Reconstitution parfaite de l'os. *Deux tout petits séquestres* (tête d'épingle) s'éliminent ultérieurement. Guérison définitive sans raccourcissement. Résultat fonctionnel parfait, constaté dix-huit mois après.

Obs. V. — L..., onze ans.

Ostéomyélite de l'extrémité inférieure du fémur gauche. Opéré par trépanation. Suppuration abondante. Nécrose extensive de la diaphyse. Résection

1. Les observations, très complètes, de M. Oberthür, ont été résumées par moi aussi brièvement que possible.

dix-neuf jours après la trépanation. Extension continue sur une attelle de Thomas, remplacée au bout de quinze jours par un grand plâtre. Régénération de l'os avec 1 centimètre de raccourcissement. Part pour Berck où il fait une *fracture de l'os nouveau* qui se consolide. Revu un an après. Bons résultats mais persistance d'une *petite fistule* à la partie inférieure de l'incision. A l'heure actuelle, dix-mois après, la cicatrisation est pour ainsi dire complète.

Obs. VI. — D..., treize ans.

Arthrite du genou droit à staphylocoques. Trois jours après, on reconnaît une ostéomyélite de l'extrémité inférieure du fémur. Incision externe de l'abcès sous-périosté et arthrotomie du genou. Suppuration profuse. Grosse lésion osseuse sur la radio. Deuxième intervention quarante-neuf jours après la première. Résection diaphysaire. Plâtre non fenêtré. Régénération de l'os visible au vingt et unième jour.

Revu dix mois après. Fémur solide décrivant une légère crosse à convexité antérieure. Raccourcissement de 3 cent. 1/2. Quelques mouvements au niveau du genou. *Persistance d'une petite fistule* donnant très peu de suintement.

Obs. VII. — B..., dix ans.

Ostéomyélite de la partie supérieure du tibia gauche, traitée par trépanation. Température reste élevée. *Epanchement articulaire* où la ponction révèle du pus à staphylocoques. Cinq jours après, nouvelle ponction du genou. La radio montre des lésions étendues du tibia.

Deuxième intervention dix-neuf jours après la première. Arthrotomie du genou. Résection de la diaphyse tibiale presque en entier. Plâtre. Suppuration abondante avec *élimination de petits séquestres*. La suppuration du genou s'est tarie très vite. Part pour Berck quatre mois après le début de l'affection, où il élimine un *petit séquestre*. Vu récemment : jambe un peu déformée. Résultat satisfaisant. Le genou est encore très mobile. Le raccourcissement, qui était de 4 centimètres, s'est atténué à la suite du redressement spontané d'un léger récurvatum.

Obs. VIII. — B..., treize ans et demi.

Ostéomyélite de l'extrémité supérieure du tibia gauche avec épanchement du genou. Trépanation immédiate.

Les radios successives montrent des lésions osseuses graves. Résection de toute la diaphyse entre les deux cartilages de conjugaison quarante-deux jours après la trépanation. Grand plâtre maintenant le genou en demi-flexion pour éviter le récurvatum provoqué par la traction des muscles ischio-jambiers sur l'épiphyse supérieure mobile. Pansements rares. Régénération osseuse rapide. Le plâtre est remplacé au bout de trente-six jours par l'extension continue. Consolidation deux mois après la résection, avec *dislocation du genou*.

Revu récemment, la laxité du genou a diminué. Raccourcissement, 2 centimètres. L'enfant marche avec un appareil articulé dont on augmente progressivement l'étendue des mouvements.

Obs. IX. — V..., seize ans.

Ostéomyélite du tibia droit qui n'a jamais été traitée et qui s'est fistulisée spontanément. Existence d'un foyer costal et d'une suppuration de la hanche droite. Vu cinq mois après le début. Hanche ankylosée en flexion. Suppuration profuse et intarissable au niveau du tibia. A l'intervention, au neuvième mois, l'os est si malade qu'Oberthür l'enlève à son corps défendant. Plâtre. Deux mois après, l'os est reconstitué.

Dans la suite, *fracture de l'os nouveau* qui se consolide dans les délais habituels. Guérison du foyer tibial avec un os régénéré un peu grêle.

Obs. X. — D..., cinq ans et demi.

Ostéomyélite de la clavicule. Incision de l'abcès sous-périosté. Vingt-sept jours après, résection du corps de la clavicule qui est nécrosé. Reconstitution osseuse parfaite.

Obs. XI. — M..., neuf ans.

Ostéomyélite de l'extrémité supérieure de l'humérus, traitée par incision d'un abcès sous-périosté. Température baissée aux environs de 38°. Etat général bon.

Vingt et un jours après, la radiographie montre un *décollement spontané de l'épiphyse supérieure* et une réaction osseuse sous-périostée étendue jusqu'à la partie inférieure de l'humérus. Résection de l'humérus sur presque toute sa hauteur. Application d'un plâtre thoraco-brachial et d'un pansement vaseliné. Plâtre et pansement sont changés une fois au vingt-quatrième jour et une fois au soixantième jour. L'os s'est régénéré dès le vingt-septième jour ; il est solide au soixantième jour. L'enfant est encore en traitement : cependant, trois mois après l'opération, le résultat est presque parfait.

COMMUNICATIONS

Le mécanisme de la régénération osseuse après résection d'une diaphyse atteinte d'ostéomyélite,

par M. **Jacques Leveuf.**

Il m'a paru intéressant de rapprocher les faits que j'ai observés des constatations ultérieures d'autres auteurs tels que Barret, Carayannopoulos et Oberthür, et de vous présenter une vue d'ensemble sur la régénération de l'os après résection d'une diaphyse atteinte d'ostéomyélite.

Faite dans ces circonstances la résection est, à vrai dire, de la chirurgie expérimentale. Bien mieux, les renseignements qu'elle donne n'ont point leur analogue dans les expériences qu'on peut réaliser sur l'animal chez lequel on n'est pas encore parvenu, à ma connaissance, à créer une ostéomyélite véritable.

* * *

Il faut se demander, tout d'abord, comment se comporte l'ostéogénèse au niveau d'un os atteint d'ostéomyélite non traitée ou traitée par un procédé simple tel que l'incision de l'abcès. Nous ne savons pas à quel moment débute la formation de l'os nouveau sous-périosté. Les premières manifestations en sont visibles sur des radiographies entre le quinzième jour et la troisième semaine qui suivent le début de la maladie. L'os nouveau apparaît sous forme d'un liséré un peu flou qui est nettement séparé

des contours réguliers de la diaphyse par un léger intervalle clair. Tout porterait à conclure, dans l'état actuel de nos connaissances, que l'os jeune s'est formé dans le périoste décollé de l'os ancien par la suppuration.

Lorsqu'on intervient pour faire une résection précoce de la diaphyse, on est extrêmement surpris des contradictions manifestes qui existent entre l'état du périoste, constaté en cours d'intervention, et l'aspect des radiographies préalables.

Le périoste est bien décollé complètement de l'os sous-jacent. Mais la diaphyse, que l'on a extirpée, présente une surface hérissée de grains ou de petits mamelons d'os nouveau plus ou moins confluents, comme je vous en ai projeté un certain nombre d'exemples.

Par contre, la gaine périostée est lisse, souple et ne contient aucun dépôt d'os visible à l'œil nu, ni perceptible au palper. Dans deux cas même, j'ai pris la précaution de faire une biopsie de ce périoste : le microscope en montre la structure collagène habituelle sans notables modifications. D'os proprement dit, on ne trouve aucune trace.

Ne suis-je pas autorisé à conclure que ce n'est pas dans le périoste lui-même qu'apparaît l'os nouveau ?

* * *

La diaphyse malade une fois enlevée, l'os se régénère avec une étonnante rapidité.

J'ai pu, dans certains cas, constater sur des radiographies une opacité visible dès le cinquième jour sous forme d'une ombre légère. L'os nouveau apparaît pour ainsi dire d'un seul coup sur toute la hauteur du foyer de résection. Cette reproduction massive de l'os semble bien répondre à un phénomène de prise, au « gel des colloïdes », indiqué par Gerhardt, et sur lequel Leriche et Policard insistent dans leur livre.

Dans la suite, la diaphyse reconstituée augmente à la fois en volume et en densité. Il est même curieux de constater que l'ombre de l'os nouveau atteint parfois un diamètre deux à trois fois supérieur à celui de l'os normal. Force est bien d'admettre que l'infiltration calcaire a dépassé les limites de la gaine périostée et qu'elle a envahi les masses musculaires avoisinantes. L'incision de la gaine périostée, que l'on a faite pour extirper la diaphyse, joue un rôle certain dans ce phénomène. Des aspects analogues se rencontrent au cours de la formation du cal d'une fracture où le périoste a été également déchiré.

L'os nouveau est homogène. On voit parfois, en certains points, des espaces clairs non calcifiés qui répondent sans doute à quelque bride ou adhérence de tissu conjonctif banal qui n'est pas apte à fixer les sels calcaires.

Volumineux et irrégulier au début, l'os nouveau est, dans la suite, lentement remanié par l'organisme. Avec le cours des années, il reprend une forme normale où il est parfois impossible de distinguer un ancien foyer d'ostéomyélite. Cette évolution se voit particulièrement bien sur les radio-

graphies d'une résection du péroné dont j'ai pu suivre l'évolution pendant huit ans.

Bien mieux, la masse opaque d'os nouveau se différencie en corticale dense et en canal médullaire plus transparent aux rayons X.

Je n'ai pas eu l'occasion d'examiner au microscope un os ainsi régénéré, mais je puis dire qu'il présente les propriétés de l'os normal. Dans un cas, j'ai brisé l'os nouveau pour le redresser, une autre fois mon assistant Godard a fait une ostéotomie. Oberthür vous a décrit plusieurs exemples de fracture de l'os nouveau. Partout la consolidation a été obtenue dans les délais habituels.

* * *

Essayons maintenant d'analyser d'un peu plus près les phénomènes de la régénération osseuse.

Tout nous montrera le rôle prépondérant du périoste, mais non dans le sens exact où l'entendent les classiques.

Chacun sait que, si l'on détruit le périoste au cours d'une résection, l'os ne se reproduit pas.

Mais le périoste conservé ne crée de l'os que s'il a été au préalable « irrité » suivant l'expression des anciens auteurs [1]. Ce phénomène se manifeste surtout par l'augmentation de l'activité circulatoire telle qu'on la voit dans les débuts d'une infection aiguë. Pour ce qui est de l'ostéomyélite, l'étude de la régénération osseuse après résection confirme cette donnée d'une manière formelle.

En effet une résection diaphysaire sous-périostée, faite sur un os normal, non infecté, n'est suivie pour ainsi dire jamais de reproduction de l'os.

D'autre part la résection « à chaud » d'une ostéomyélite procure une régénération osseuse d'autant plus rapide que l'opération a été plus précoce. Si on laisse « refroidir » les accidents infectieux, l'apparition d'os est d'autant plus lente que le début de l'affection est plus reculé. Lorsque les phénomènes d'infection ont disparu, la reconstitution de l'os est compromise et ne se produit qu'exceptionnellement.

Ce pouvoir d'ossification du périoste, qui paraît lié à l'augmentation de l'activité de ses vaisseaux, devient facile à comprendre si l'on considère que, dans les ostéomyélites graves, le *périoste représente la seule voie par laquelle puisse se rétablir la circulation sanguine*.

Prenons l'exemple d'une ostéomyélite totale de la diaphyse. L'artère centrale de l'os, dont on connaît le rôle prépondérant, est oblitérée, que ce phénomène soit primitif ou secondaire (la discussion importe peu dans le cas particulier).

L'artère centrale est encore plus sûrement supprimée lorsqu'on a réséqué toute la diaphyse entre les deux cartilages de conjugaison.

Par quelle voie collatérale se rétablit la circulation ?

1. Voir Ollier : *Traité des résections*, t. I, p. 92.

Le rôle de l'épiphyse paraît négligeable : nous savons, en effet (Lexer, Ochsner), que le cartilage de conjugaison est pratiquement avasculaire. Dans certains cas de résection, où l'activité du périoste a été détruite (obs. de Gaudart d'Allaines, obs. III d'Oberthür, par exemple), il se produit seulement une insignifiante pointe d'os sur la face diaphysaire du cartilage de conjugaison. Ceci témoigne à mon avis des faibles ressources de cette voie trans-cartilagineuse.

Par contre, le périoste, dont les vaisseaux sont, chez le sujet normal, tout à fait accessoires, se montre capable, sous l'influence de facteurs tels que l'inflammation, d'augmenter son activité dans des proportions suffisantes pour rétablir les échanges circulatoires (sans doute par l'intermédiaire des anastomoses avec les artères des muscles qui sont en connexion avec lui).

Lorsque les vaisseaux du périoste ont été détruits soit mécaniquement, soit par la virulence de l'infection, l'os réséqué ne se reproduit pas. *Semblable résultat s'observe d'ailleurs au cours d'ostéomyélites qui évoluent spontanément vers la pseudarthrose après qu'un séquestre plus ou moins important a été éliminé.*

Ainsi les divers faits que nous venons de signaler permettent d'affirmer qu'à la suite de la résection d'une diaphyse pour ostéomyélite, l'os est régénéré par un périoste dont l'activité circulatoire a été augmentée de façon temporaire par l'inflammation. Cette puissance d'ossification du périoste s'affaiblit à mesure que les phénomènes inflammatoires s'éteignent progressivement.

* * *

Une dernière question qui se pose est celle de la provenance des matériaux calcaires nécessaires à la régénération osseuse.

Ollier dans son livre a soutenu à plusieurs reprises — et pour l'ostéomyélite en particulier — que « la présence d'os mort est nécessaire à la formation d'os vivant ».

C'est un phénomène que j'avoue, pour ma part, n'avoir jamais compris. Voilà un os privé de circulation, véritable corps étranger que les leucocytes attaquent à sa périphérie et sans grand succès : comment penser qu'il s'établisse entre ce séquestre et l'organisme des échanges nécessaires à la reproduction de l'os?

Aussi ne puis-je pas suivre MM. Leriche et Policard lorsqu'ils rajeunissent les idées d'Ollier sous le nom de « mutations calciques locales ».

Quand un os a été lésé, la structure des parties osseuses avoisinantes devient, il est vrai, le siège de remaniements. L'étude des radiographies nous permet aujourd'hui d'apprécier la marche des phénomènes. Mais nous ne savons pas dans quelle mesure ces « mutations calciques locales » supposées sont nécessaires à l'ostéogénèse.

Je n'ai pas la prétention de vouloir trancher cette question. Cependant, je crois utile de souligner ce fait que, dans l'ostéomyélite, la présence d'os ancien paraît gêner la formation d'os nouveau. Lorsqu'on enlève la dia-

physe malade à une date précoce (il m'est arrivé de faire une résection primitive au deuxième jour de la maladie) et *lorsqu'on l'a extirpée en totalité, il ne reste aucune trace d'os sur toute l'étendue de la gaine périostée. Et cependant l'os se reproduit avec une vitesse et une exubérance dont je n'ai pas vu d'exemple, à beaucoup près, quand l'os ancien est resté en place.*

Il nous faut donc admettre que les materiaux calcaires destinés à l'ossification proviennent exclusivement de la circulation générale et qu'ils sont déversés dans le foyer par l'intermédiaire des vaisseaux du périoste.

La régénération de l'os après ablation d'une diaphyse atteinte d'ostéomyélite est un phénomène d'ordre humoral. Elle ressemble en cela à l'ostéogénèse de l'embryon avec cette différence que les matériaux calcaires, au lieu d'être apportés par l'artère principale de l'os, le sont par une circulation de secours périostée.

Si M. Leriche voulait bien abandonner, pour le cas particulier, le thème lyonnais des « mutations calciques locales » et s'il consentait à s'en tenir à l'origine humorale de la régénération osseuse — qu'il a brillamment défendue — je trouverais, dans la sphère modeste de mes observations sur l'ostéomyélite, une confirmation de ses travaux.

* * *

Je m'excuse d'avoir prolongé un peu cette discussion : elle m'a conduit à réhabiliter en quelque sorte le rôle du périoste qu'on tendait à négliger dans le courant de ces dernières années.

Dans l'ostéomyélite, le périoste enflammé reconstitue l'os non parce qu'il contient des ostéoblastes, non parce qu'il est doublé de lamelles osseuses adhérentes, non parce qu'il est transformé en milieu collagène ossifiable, mais simplement parce qu'il est seul capable de rétablir la circulation qui apportera les matériaux nécessaires à l'édification de l'os nouveau.

J'ajouterai que si l'on draine largement un foyer de résection sous-périostée, avec des mèches de gaze en particulier, on évacue les humeurs transsudées par les vaisseaux du périoste et l'os ne se reproduit pas.

Quand l'os a été reconstitué et que l'inflammation a complètement disparu, le périoste reprend son rôle de membrane limitante conservatrice de la morphologie de l'os. Les infiltrations calcaires exubérantes qui dépassaient la gaine périostée sont progressivement résorbées. Et par là se rejoignent une fois encore les phénomènes de l'ostéogénèse au cours des fractures et ceux de la reproduction de l'os au cours d'une ostéomyélite.

M. **Proust** : A propos de la très remarquable communication de Leveuf, je voudrais rappeler que notre ami Sorrel, il y a quelque temps, a présenté ici une observation dans laquelle il montrait le rôle du cartilage épiphysaire dans la reconstitution osseuse.

Je voudrais tâcher de préciser ici un point qui est presque de chirurgie expérimentale au sujet de la régénération osseuse au cours des résections costales dans les thoracoplasties en laissant en place les gaines périostiques.

Dans certains cas, nous sommes très gênés par la reconstitution rapide des côtes au niveau de cet étui périostique.

Or, nous avons donc été amenés dans les thoracoplasties supérieures à faire des résections étendues et à désarticuler les côtés en arrière et en avant.

Dans ces cas, il reste bien l'étui périostique complet, mais pas de sections osseuses à ses extrémités. Dans ces conditions, il ne se produit pas, en général, de régénération osseuse. Par conséquent, me souvenant de ce qu'avait dit Sorrel, je me suis demandé si, dans l'action du périoste, les extrémités osseuses ne jouent pas un rôle d'excitation ou d'apport calcique. Il semble se dégager de ces faits que, dans un étui périostique où il y a des extrémités osseuses, l'étui périostique joue un rôle considérable, mais les petits bouts d'os qui restent ont aussi leur importance, et, quand ces petits fragments d'os ont été enlevés complètement, la régénération est certainement moins rapide.

M. **Métivet** : Je pense que dans le cas de non régénération du péroné, qui nous est rapporté, mon ami Leveuf n'insiste peut-être pas assez sur le rôle néfaste des antiseptiques et des pansements fréquents.

De tout ce qui vient d'être dit, il semble bien résulter que périoste et cartilage peuvent refaire de l'os ; mais de ce cas de non régénération osseuse il semble aussi résulter que le meilleur moyen d'entraver la reproduction de l'os est de faire des pansements fréquents et d'employer largement les antiseptiques.

M. **Okinczyc** : Je voudrais demander à M. Leveuf si la statistique de M. Oberthür est une statistique intégrale de toutes les observations d'ostéomyélites. Car s'il a eu, à côté de ses succès, des échecs, il serait bon qu'il les publiât, ils seraient plus instructifs, car ils nous renseigneraient sur les conditions dans lesquelles l'os ne se régénère pas.

M. **E. Sorrel** : M. Proust venant de faire allusion à la pièce que j'ai présentée ici l'an dernier ,je tiens à bien préciser encore une fois ce qu'elle était.

J'avais fait une résection du tiers supérieur du péroné pour ostéomyélite, en laissant en haut le cartilage de conjugaison et une partie de la diaphyse. Quelques mois plus tard, au cours d'une nouvelle intervention, je pus constater que le fragment de la diaphyse, resté adhérent au cartilage fertile, avait été refoulé jusqu'au contact du fragment diaphysaire inférieur : l'espace (de 8 centimètres si j'ai bonne mémoire) situé entre les deux était comblé et il y avait une pseudarthrose. Aucune erreur n'était possible. Je vous ai montré la pièce.

C'est un fait, et il prouve que, dans certaines circonstances, l'activité du cartilage conjugal peut être exacerbée dans des proportions que, pour ma part tout au moins, je ne soupçonnais point.

Il est donc possible que dans la réfection osseuse, après résection dia-

physaire et conservation du cartilage conjugal, l'activité de ce cartilage joue parfois un certain rôle. Il me semble d'ailleurs que c'est le contraire seul qui pourrait étonner.

Je n'ai pas dit autre chose, et je voudrais bien qu'on ne m'en fasse pas dire davantage, car je suis tout aussi persuadé que M. Leveuf peut l'être que la réfection diaphysaire doit se faire avant tout et surtout grâce au périoste, par suite d'un mécanisme sur lequel nous nous entendons encore assez mal, mais qui est certain puisque, quand on supprime ce périoste, l'os ne se reproduit pas.

Personne, je crois, ne met plus la chose en doute depuis les travaux d'Ollier et de Sedillot.

Quant à savoir si les éléments calciques locaux laissés en place, c'est-à-dire les fragments osseux, jouent un rôle plus ou moins important dans la construction de l'os nouveau, ou n'en jouent pas, la chose est assez difficile pour cette simple raison qu'on ne peut guère affirmer qu'en enlevant une diaphyse nécrosée, on n'a pas laissé quelque fragment adhérent au périoste, sans compter que les extrémités osseuses respectées peuvent toujours fournir du matériel calcique.

M. Jacques Leveuf : Je ne crois pas que le cartilage de conjugaison joue un rôle très important dans la régénération de l'os après résection de la diaphyse.

Dans certains cas où l'action du périoste a été annihilée — je viens de vous en projeter un exemple — il se produit un tout petit peu d'os au contact du cartilage. Mais cette régénération médiocre s'avère insuffisante et s'arrête bientôt définitivement.

Il est arrivé, d'autre part, au cours de certaines ostéomyélites compliquées d'arthrite suppurée, de réséquer à la fois diaphyse et épiphyse y compris, bien entendu, le cartilage de conjugaison. Je vous ai projeté les radiographies d'un cas de résection de la diaphyse humérale avec son épiphyse inférieure. M. Carayannopoulos nous a envoyé une observation analogue de résection de l'extrémité supérieure du tibia. L'os s'est parfaitement reproduit dans l'un et l'autre cas. Mais la croissance du membre a été entravée et cela dans une proportion d'autant plus forte que le cartilage fertile a été supprimé comme dans l'observation de Carayannopoulos.

Le cartilage de conjugaison joue donc un rôle certain dans les phénomènes de croissance, mais un rôle plus que douteux dans la reproduction de l'os après résection.

Les constatations de M. Proust sont très intéressantes. Lorsqu'il résèque la côte d'un bout à l'autre, ne lie-t-il pas les vaisseaux aux deux extrémités? Ou bien ne supprime-t-il pas quelque apport vasculaire important? On retomberait alors dans les conditions où les vaisseaux de périoste ont été détruits et où l'os ne se reproduit pas, malgré la conservation de l'étui périosté.

Les phénomènes de l'ostéogénèse sont infiniment complexes. Il est un peu vain de vouloir les aborder par un seul côté. Mais il m'a semblé que

ces quelques rappels d'opinions anciennes, rapprochés des suggestions nouvelles que soulève la régénération de l'os après résection pour ostéomyélite, méritaient de vous être communiqués.

Le lever précoce dans la chirurgie gynécologique,

par M. **André Chalier** (de Lyon), membre correspondant national.

C'est pour moi une réelle satisfaction de voir que mes efforts en faveur du lever précoce post-opératoire n'ont pas été vains, puisque beaucoup de mes collègues se sont enfin décidés à utiliser la méthode et que certains, à l'instar de Folliasson, de Jeanneney et G. Cotte, n'ont pas hésité à publier, ici même, leurs premiers résultats et leurs premières impressions.

La communication récente de mon ami Cotte prouve que les gynécologues, moins encore que les chirurgiens généraux, ne peuvent se désintéresser d'une méthode qui, en France tout au moins, a fait ses preuves depuis six ans. Je suis heureux de lire que l'argument de sentiment, qu'on m'avait tant reproché au début, n'est aucunement fondé et que le lever précoce n'a rien de cruel ni d'inhumain, puisque « ce sont le plus souvent les opérées qui demandent, elles-mêmes, à se lever » par cette sorte de contagion observée dans les salles communes des hôpitaux et des cliniques.

Mais ce qui, jusqu'à présent, avait éloigné Cotte de la méthode du lever précoce c'est la règle que, dans mon désir d'assurer une paroi solide, j'avais posée, de suturer les aponévroses aux crins perdus. Je lui ferai cependant remarquer que, dans ma communication princeps à la Société de Chirurgie de Lyon le 31 octobre 1929, j'avais écrit ceci : « Dans quelques cas où, à la suite d'opérations particulièrement longues et choquantes, il est avantageux de gagner du temps, je ne crains pas de recourir à la suture en un seul plan aux fils métalliques, qui me permet aussi le lever précoce, mais cette suture n'a, à beaucoup près, ni la solidité, ni l'élégance de la précédente. C'est pourquoi je ne l'utilise qu'à titre exceptionnel ». J'en dirai autant du procédé classique qui consiste à étayer la paroi par une suture en masse complémentaire avec des crins ou des fils métalliques serrés autour d'un bourdonnet de gaze extérieur. Comme Cotte, j'utilise beaucoup l'incision de Pfannenstiel depuis que je l'ai apprise de mon maître Aug. Pollosson, en 1907. Elle est commode et résistante, mais ne met pas toujours à l'abri des éventrations. D'autre part, elle ne convient pas à l'exérèse des grosses lésions pelviennes ou pelvi-abdominales, à la suite desquelles précisément il y a lieu de redouter la phlébite et l'embolie, et de recourir, par conséquent, au lever précoce, dans la mesure où il demeure indiqué. En tout cas, pour ce qui est des crins perdus, ma pratique (et celle de mes élèves) est considérable, car elle s'étend sur plus de quinze ans et porte sur plusieurs milliers d'interventions. Que M. Cotte soit donc pleinement rassuré sur ce point : les crins perdus sont parfaitement

tolérés; leur élimination secondaire est tout à fait exceptionnelle, même dans les parois qui suppurent; et la résistance des cicatrices obtenues par eux est inébranlable.

Si j'en arrive maintenant à la statistique de G. Cotte, je dois reconnaître qu'il agit avec une bien grande prudence, comme je faisais moi-même au début. En effet, il n'a levé précocement que 58 malades sur 135, ce qui ne fait pas une sur deux, et encore ne s'agissait-il que d'opérations relativement bénignes, puisque je ne relève que 7 hystérectomies ou myomectomies. Sous peu, je n'en doute pas, il arrivera à lever, comme moi-même, 90 p. 100 de ses opérées gynécologiques.

Au point de vue de l'anesthésie, Cotte n'a utilisé, dans sa statistique actuelle, que la rachianesthésie. N'ai-je pas été, moi aussi, un des partisans les plus convaincus de ce mode d'analgésie? Or, depuis quelques années, grâce, à coup sûr, au lever précoce, qui augmentait les céphalées et les phénomènes d'hypotension cérébrale, j'ai réduit considérablement la proportion de mes rachis au profit de l'anesthésie au Schleich, qui est vraiment admirable, et n'est jamais un obstacle au lever précoce, même très précoce, puisque, dans bon nombre d'opérations bénignes, on peut l'autoriser dès la trente-sixième ou même dès la vingt-quatrième heure.

En ce qui concerne le lever précoce des opérées drainées, je n'ai pas changé d'avis, depuis ma première communication, et je puis affirmer que, sur un nombre important de malades drainées soit par mèche vaginale, soit même par le sac de Mikulicz, je n'ai jamais observé le moindre inconvénient au lever précoce, dans tous les cas où il a été utilisé, mais je n'ai jamais dit ni écrit qu'il fallait systématiquement l'employer chez toutes les opérées ni, *a fortiori*, chez toutes les opérées drainées. J'ai, au contraire, donné au lever précoce, comme application optima, les opérations aseptiques terminées par une fermeture complète de la paroi. Mais cette discussion m'entraînerait à l'étude des indications du lever précoce, pour laquelle je renvoie à un article qui doit prochainement paraître dans le *Lyon Chirurgical*. De même, je traite longuement, dans ce mémoire, des arguments théoriques et cliniques qui plaident en faveur de l'action prophylactique du lever précoce vis-à-vis des phlébites et embolies post-opératoires. Je ne puis donc insister ici sur tous ces points. Je voudrais seulement faire quelques remarques à propos de l'observation publiée par Cotte dans son travail. Il permettra sans doute à ma vieille amitié de lui dire que, chez une vieille fille de trente-cinq ans, porteuse de fibromes multiples atteignant le volume d'une grossesse de trois mois, j'aurais sans doute préféré pratiquer une hystérectomie plutôt qu'une myomectomie ou même qu'une « hystérectomie fundique atypique », plus dangereuse, à mon sens, au point de vue du péril veineux, qu'une opération typique et nette. Les « douleurs abdominales déjà anciennes, mais qui s'étaient beaucoup accentuées ces derniers temps » n'auraient fait que me confirmer dans la crainte de troubles circulatoires utérins, d'autant plus à redouter, semble-t-il, que le père de cette malade était mort d'aortite syphilitique. Enfin, s'il n'est pas niable que cette malade est bien morte en moins de cinq minutes, au début

du cinquième jour après son opération, — de l'avis de Cotte lui-même qui a assisté à ce drame rapide —, il est impossible de savoir si « dans ce cas, la mort subite a bien été le fait d'une embolie ou d'une syncope ». On voit donc que cette observation n'a pas, dans l'espèce, une valeur démonstrative absolue. Je puis bien aussi regretter que, chez cette malade, les temps de saignement et de coagulation n'aient pas été recherchés, car de par ces examens, que je considère comme indispensables avant beaucoup d'opérations abdominales, notamment les opérations pour fibromes, on aurait peut-être été conduit à différer l'intervention, à prolonger la période de préparation ou à utiliser une autre technique.

Depuis la communication que je vous fis ici même, le 11 février 1931, sur la prophylaxie des phlébites et embolies post-opératoires en gynécologie, je n'ai cessé d'utiliser pour mon compte et de préconiser tout un ensemble de moyens à mettre en œuvre avant, pendant, et après l'opération. Parmi ces moyens, le lever précoce me paraît jouer le plus grand rôle, mais non le seul. Leur ensemble me paraît d'une efficacité certaine puisque, sur plusieurs centaines de malades ayant subi de grosses interventions gynécologiques et qui ont pu bénéficier du lever précoce, je n'ai pas observé ni une seule embolie mortelle, ni une seule phlébite véritable. Certes, j'ai observé de temps en temps des menaces de phlébite, dans quelques cas, même, des phlébites débutantes, mais, comme je l'ai montré au dernier Congrès français de Chirurgie, toutes ces menaces, tous ces débuts de phlébite ont avorté en quelques jours, grâce à un dépistage précoce, grâce surtout à la continuation du lever et de la marche, en y joignant en outre les moyens adjuvants classiques (hirudinisation, toni-cardiaques, citrate de soude, pansements humides chauds). Je suis absolument convaincu qu'une moitié au moins de ces malades aurait vu évoluer une phlébite vraie, avec ses dangers, sa durée, ses séquelles, si, dans un moment d'abandon à la fatalité, j'avais cessé le lever et la déambulation et recouru à l'immobilisation complète.

Une observation de péritonite encapsulante,

par M. **P. Hardoüin** (de Rennes), membre correspondant national.

J'ai l'honneur d'apporter à la Société un nouveau cas de péritonite encapsulante. Les cas publiés en France jusqu'à ce jour sont assez peu nombreux, et l'obscurité qui règne encore sur l'étiologie exacte de cette curieuse lésion péritonéale m'invite à signaler cette nouvelle observation. Comme nous allons le voir, les faits rapportés ici ne fournissent pas d'éclaircissements nouveaux sur l'origine de la maladie, mais les circonstances m'ayant obligé, dans la suite, à pratiquer chez cette jeune fille une deuxième opération abdominale, j'ai pu noter *de visu* les modifications subies par le péritoine à la suite de ma première laparotomie.

C'est le contrôle éloigné, au bout de plus d'une année, qui présente, je crois, l'intérêt de cette relation.

Observation. — Mlle Y. L. C..., âgée de quatorze ans, entre dans mon service le 27 septembre 1932, pour des douleurs abdominales dont elle souffre déjà depuis plusieurs mois et qui provoquent, de temps en temps, des crises aiguës avec localisation dans le bas-ventre et accompagnées de vomissements.

Les antécédents héréditaires et collatéraux de cette fillette n'offrent rien de bien intéressant. Le père est mort de maladie inconnue, alors que la petite malade était âgée de quatre ans. La mère a trente-neuf ans, et se porte bien. Elle n'a ni frères ni sœurs.

Personnellement, elle me dit avoir eu la rougeole à six ans. A onze ans, elle consulte un médecin pour une hypertrophie du corps thyroïde. Elle suit alors un traitement sur lequel elle ne peut donner aucun détail, puis tout rentre dans l'ordre. Actuellement, le corps thyroïde est normal. Elle n'a jamais eu auparavant d'accidents péritonéaux, pas d'appendicite, pas de contusions de l'abdomen.

Histoire de la maladie. — Le début remonte au mois de février 1932, la malade avait alors treize ans. A cette date, elle ressentit, du côté du ventre, des phénomènes de gêne, de pesanteur et fut prise passagèrement de vomissements. Il n'y avait ni constipation ni diarrhée. Cet état maladif dura un mois environ, puis la guérison survint spontanément.

En août de la même année, rechute avec vomissements abondants, biliaires puis alimentaires et douleurs vives dans tout l'abdomen.

Au cours de cette crise, elle est réglée pour la première fois, septembre 1932, pendant un jour seulement. Je la vois le 27 septembre 1932. C'est une enfant, d'aspect fatigué, pâle, les traits tirés et amaigris. Elle se plaint d'être toujours sans appétit, de souffrir du ventre et de vomir presque tous les jours.

L'examen de l'abdomen me permet de constater, dans la région sous-ombilicale, une masse sensiblement médiane qui fait saillie sous la paroi. Elle est du volume des deux poings environ et régulière. Au palper, j'ai l'impression d'une masse un peu tendue, paraissant fluctuante, légèrement douloureuse à la pression et peu mobile. La percussion montre de la submatité, et je pense qu'il doit s'agir d'une tumeur profonde, probablement un kyste ayant au devant de lui des anses intestinales.

Le toucher rectal montre que le bassin est libre. Je me décide à intervenir le 12 octobre.

Intervention. — Anesthésie générale au balsoforme. Incision sous-ombilicale. A l'ouverture du péritoine pariétal, j'aperçois une masse blanchâtre, uniforme, lisse et arrondie, qui recouvre totalement le grêle et la plus grande partie du gros intestin.

En soulevant cette masse vers le haut, je constate que le bassin est libre, et je vois le rectum d'aspect sensiblement normal qui s'échappe de la masse.

En haut, dans la région sus-ombilicale, la tumeur adhère au péritoine pariétal de la paroi abdominale et dissimule complètement le foie.

Je pratique prudemment, sur cette poche, une incision longitudinale qui permet de libérer quelques anses grêles situées au-dessous. J'essaie alors de décoller la membrane, mais, en certains points, elle est assez fortement adhérente à l'intestin et, craignant de léser le tube digestif, je ne poursuis pas cette dissection. Je me contente de faire deux autres incisions parallèles à la première, en dégageant avec l'extrémité du doigt une partie de l'intestin sous-jacent.

Puis je referme le ventre, en laissant un drain dans le Douglas.

La guérison opératoire s'est produite sans complications et, tout de suite après l'intervention, il y a eu disparition absolue de tous les troubles observés précédemment ; plus de douleurs, plus de vomissements.

J'ai suivi cette enfant les mois suivants, et j'ai pu constater un résultat durable. Cette fillette, pâle et malingre, s'est rapidement développée. Elle mange avec appétit, a pris de l'embonpoint et ses règles se sont établies régulières.

J'ai revu cette jeune fille, fin décembre 1933, quinze mois après son opération. Son état général se maintenait excellent, sans aucun trouble digestif ou péritonéal, mais elle venait me trouver parce que, au niveau du drain que j'avais laissé en place pendant quarante-huit heures après l'intervention, il s'était produit une petite éventration, et, dans les efforts, on voyait se produire une petite hernie traumatique des dimensions d'un œuf de pigeon.

Je propose immédiatement une nouvelle opération pour remédier à cette petite infirmité.

Opération le 2 janvier 1934.

Anesthésie générale : éther.

Incision de la paroi que je prolonge un peu au-dessus de l'éventration pour me rendre compte de l'état du péritoine et de l'intestin.

Je constate tout d'abord la disparition absolue de toute la membrane péritonéale épaissie et blanc nacré, dont j'avais laissé en place la plus grande partie lors de la première opération. Il persiste simplement, du côté gauche, entre les anses grêles, et entre celles-ci et le gros intestin, une fine couche membraneuse, transparente, qui fait adhérer mollement ces anses entre elles, et qui cède facilement par décollement lorsque j'essaie de les séparer.

Les adhérences entre l'intestin et la partie haute de la paroi antérieure de l'abdomen existent encore, également molles et friables.

Réfection de la paroi abdominale en trois plans, sans drainage. Guérison sans complications.

J'ai opéré cette malade la première fois sur une erreur de diagnostic. Je crois d'ailleurs que pareille méprise est arrivée à tous les chirurgiens étant intervenus, jusqu'à ce jour, pour des cas analogues. L'aspect de la lésion m'a fort surpris, car c'était la première fois que je rencontrais un cas de péritonite encapsulante, et l'excellent article de Wilmoth et Patel, publié un an auparavant dans le *Journal de Chirurgie*, m'avait échappé ou, tout au moins, avait disparu de ma mémoire.

Aussi, c'est avec une certaine appréhension que j'ai commencé à décoller de l'intestin cette fausse membrane qui le recouvrait complètement, d'autant plus que, par places, elle me paraissait assez adhérente.

J'ai donc renoncé rapidement à cette exérèse, et, comme je l'ai dit plus haut, je me suis contenté de libérer les anses grêles, par plusieurs incisions, leur permettant une large issue dans la cavité abdominale.

Le lendemain, en lisant l'étude précitée, où les auteurs conseillent l'ablation aussi complète que possible de la capsule engainante, je fus inquiet du sort de ma petite malade, regrettant de ne pas avoir suffisamment poursuivi ma dissection. Je fus, il est vrai, rapidement rassuré par les suites fonctionnelles, immédiates, excellentes de cette intervention incomplète, tout en me demandant ce qui adviendrait dans l'avenir de cette péritonite encapsulante.

Aussi, c'est avec un très vif intérêt que je suis intervenu à nouveau chez cette malade, quinze mois plus tard, pour remédier à la petite éventration post-opératoire qui s'était produite chez elle.

La disparition totale de la capsule engainante m'a paru d'un grand intérêt pratique, et démontre qu'il n'est pas toujours nécessaire de poursuivre la dissection totale de la poche, dans les cas où une pareille intervention, toujours un peu longue, paraîtrait dangereuse chez des malades déjà fatigués par les troubles digestifs habituels dans l'évolution de la maladie.

Certes, si je me retrouvais en présence d'un cas analogue, je tenterais l'extirpation ; mais si la capsule apparaissait fortement adhérente ou si mon malade était très déprimé, je me contenterais, avec moins d'appréhension cette fois, de larges débridements qui, nous venons de le voir, peuvent se révéler suffisants pour lever les phènomènes de sub-occlusion intestinale, et pour obtenir consécutivement une guérison parfaite.

Une observation de cancer de l'appendice,

par M. **P. Hardoüin** (de Rennes), membre correspondant national.

La rareté des cancers de l'appendice vermiforme m'incite à présenter à la Société un nouveau cas que j'ai observé récemment.

L..., garçon de treize ans, bien portant, éprouve depuis quelques semaines, et de temps à autre, de vagues douleurs dans la fosse iliaque droite. Il ne s'est jamais arrêté, et se trouve actuellement comme pensionnaire dans un collège de Rennes.

Pas de troubles gastro-intestinaux importants.

Il y a deux jours, nouvelle crise douloureuse légère dans la fosse iliaque droite. La nuit suivante, la douleur est un plus forte, et le petit malade a un vomissement.

Je suis appelé à le voir dans la journée (décembre 1933). A ce moment la douleur a plutôt rétrocédé. Au palper, pas de contracture de la paroi, mais je détermine très nettement de la douleur à la pression en un point limité de la fosse iliaque droite.

Pas de température. Pouls normal.

Malgré ces faibles signes, en me basant sur les phénomènes douloureux éprouvés les semaines passées et surtout sur le vomissement de la nuit précédente, je conseille une intervention qui est acceptée.

L'opération, très simple, me fait découvrir dans la fosse iliaque un appendice libre, paraissant un peu congestionné. Sensiblement normal dans ses trois quarts internes, il se termine par un renflement assez régulier, des dimensions d'un noyau de cerise.

Ablation, et suture de la paroi sans drainage.

Guérison sans incidents.

L'appendice sectionné longitudinalement, d'une extrémité à l'autre, montre que sa portion terminale est complètement occupée par une tumeur blanchâtre, ferme, sans cavité apparente. Elle fait complètement corps avec la paroi de l'organe, dont le revêtement péritonéal paraît intact. Pas d'œdème du méso, pas de ganglions.

Cette petite tumeur est envoyée pour examen histologique au professeur Chévrel qui me transmet au bout de quelques jours la réponse suivante :

« La tumeur est caractérisée par une infiltration diffuse de la paroi de l'intestin, par des travées de cellules épithéliales de petites dimensions, arrondies ou légèrement ovalaires, ne manifestant aucune tendance fonctionnelle. Ces travées compactes, et généralement de petites dimensions, dissocient les éléments musculaires et conjonctifs. Leur nature néoplasique ne fait aucun doute. Leur point de départ est vraisemblablement le revêtement épithélial de la muqueuse. »

Les cancers de l'appendice sont bien connus, et les premiers cas observés remontent déjà à presque un siècle. Cependant, ils restent rares. En 1895, 12 cas seulement étaient connus, et un seul décrit histologiquement. Il faut arriver, en France, aux observations de Lecène, rapportées ici même à la Société de Chirurgie par le professeur Hartmann en 1917, pour avoir une vue d'ensemble sur la question.

Depuis lors, un certain nombre d'observations nouvelles ont été signalées et quelques travaux intéressants ont paru, dont on trouvera la bibliographie dans les thèses de Kemhadjian[1] et de Michot[2]; toutefois, leur nombre reste peu élevé, et comme le disait le professeur Kirmisson, à propos d'une observation personnelle, publiée dans nos Bulletins en 1917 : « La question... est loin d'être entièrement jugée ; aussi y a-t-il intérêt à publier les faits qui se présentent à notre observation, surtout quand ils ont pu, comme dans le cas que je vous présente, être soumis à un examen clinique et histologique complet. » C'est ce qui m'a poussé à rapporter ici mon observation.

Dans le cas particulier, il s'agit d'un épithélioma à évolution jusqu'ici torpide qui déterminait une irritation de l'organe, simulant une appendicite subaiguë, et découvert par hasard au cours de l'intervention.

Cette forme d'appendicite paraît être de beaucoup la plus fréquente et les recherches faites à la Clinique des frères Mayo ont montré que, dans plus d'un tiers des cas, les malades avaient précisément été opérés pour appendicite aiguë ou subaiguë.

Comme particularité, j'attire l'attention sur le jeune âge de l'enfant : treize ans. D'après les statistiques, c'est aux environs de trente ans que l'on observe le plus communément cette variété de cancer; cependant, on trouve dans la littérature médicale l'observation d'un enfant de six ans (Rogg), un autre de cinq ans, un cas à neuf ans et demi (Jalaguier), à quatorze ans (Kirmisson).

Enfin, comme l'ont montré la plupart des auteurs, il semble que le cancer de l'appendice, au moins dans les formes torpides découvertes au hasard d'une laparotomie, soit d'une grande bénignité.

Dans une communication du 3 mars 1915, le Dr Mac Carty, étudiant 45 cas opérés à la Clinique Mayo, signalait la guérison de tous les cas.

Je me hâte de dire qu'il n'en est pas toujours ainsi, et quelques obser-

1. Kemhadjian (A.): *Le cancer de l'appendice iléo-cæcal*, Paris, 1911.
2. A. Michot : *Cancer de l'appendice*, Paris, n° 66, 1927.

vations ont montré parfois une évolution maligne malgré l'intervention : tels les cas de Lejars, Ross, Potherat, Thierry, etc. Cependant, ces formes graves restent malgré tout exceptionnelles.

Dans le cas que je vous rapporte aujourd'hui, un an et quatre mois après l'opération, il n'existe aucun signe de récidive. J'espère que la guérison sera définitive.

M. **Métivet** : Je ne pense pas que le cancer de l'appendice soit toujours bénin. Étant interne de M. Picqué, j'ai opéré un cancer de l'appendice sans le savoir. L'appendice était un peu gros, un peu rouge et je pensais qu'il s'agissait d'une appendicite banale. Or, le malade ne se remit pas et mourut après quelques mois d'un cancer secondaire du poumon à type intestinal, sans que l'autopsie pût montrer de cancer digestif primitif. Il faut admettre qu'il s'agissait d'un cancer de l'appendice avec métastases pulmonaires.

M. **P. Moulonguet** : Je ne crois pas que la lésion rencontrée par M. Hardoüin soit un cancer. Avant même d'avoir examiné ses coupes — qu'il a déposées sur le bureau — je suis enclin à penser qu'il s'agit d'une de ces petites tumeurs dites *carcinoïdes appendiculaires* qui sont absolument bénignes et qu'il ne faut pas, malgré leur nature épithéliale, appeler cancers.

En effet, l'aspect macroscopique de ce petit noyau jaune trouvé dans la lumière de l'appendice, l'histoire clinique qui est celle d'une appendicite chronique me paraissent caractéristiques du carcinoïde appendiculaire, lésion qui, d'ailleurs, est relativement fréquente.

Quant aux caractères histologiques de ces carcinoïdes, ils sont bien connus maintenant et notamment par les travaux de P. Masson. L'un des plus typiques est la chromatophilie de ces cellules épithéliales pour les solutions d'argent. P. Masson pense que les carcinoïdes appendiculaires sont des sortes de nævi de l'endoderme et qu'ils ont un rapport histogénétique avec le système nerveux de l'intestin.

En tout cas, au point de vue pronostic, ils sont bénins et leur découverte à l'examen d'un appendice enlevé ne doit pas nous faire craindre une évolution ultérieure vers le cancer.

— Après examen des coupes de M. Hardoüin, je confirme la nature bénigne de la lésion : *il s'agit d'un carcinoïde appendiculaire, non d'un cancer.*

M. **Barthélemy** (de Nancy) : J'ai eu l'occasion d'observer un cas de cancer de l'appendice chez un homme d'une cinquantaine d'années qui semblait avoir présenté une crise typique d'appendicite subaiguë. J'ai trouvé un appendice, à son extrémité rouge violacé, et paraissant atteint de lésions inflammatoires banales. Le cæcum était normal. Je n'ai pas cru devoir faire examiner l'appendice au laboratoire. La guérison a eu lieu *per primam*. Quelques mois après, le malade a été opéré à nouveau dans une autre clinique où il avait été admis pour troubles douloureux après appen-

dicectomie. J'ai appris qu'une laparotomie exploratrice avait permis de constater un cancer du cæcum inopérable. Le malade n'a pas tardé à succomber.

M. **Hardoüin** : Je voudrais demander à M. Moulonguet comment on peut distinguer histologiquement un véritable cancer de ces pseudo-cancers à forme bénigne qui ne seraient en réalité pas des cancers.

Subocclusion par sigmoïdite et par péri-sigmoïdite,

par M. **Yves Bourde** (de Marseille), membre correspondant national.

L'occlusion par sténose du côlon iléo-pelvien reconnaît, pour cause la plus fréquente, le cancer de ce viscère.

En particulier, le cancer sigmoïdien bas, le cancer de la jonction recto-sigmoïdienne se révèle bien souvent par une occlusion aiguë ou subaiguë. Huit fois, dans ces dernières années, nous avons eu à intervenir dans des cas de ce genre et, chaque fois, nous avons trouvé une tumeur tellement adhérente aux organes voisins (à la vessie principalement), que nous avons dû renoncer à toute tentative d'exérèse. La cause du retard apporté au diagnostic réside, pour une part, dans ces deux faits, que le cancer sigmoïdien bas est à la fois difficilement accessible au palper abdominal et inaccessible au toucher rectal et que les examens radioscopiques et recto-scopiques sont trop longtemps négligés. Ce cancer est donc fréquemment méconnu jusqu'à l'occlusion terminale.

Mais si l'on peut méconnaître un cancer recto-sigmoïdien, par contre on peut croire à tort au cancer dans certaines sigmoïdites ou péri-sigmoïdites, comme nous l'avons observé. L'examen radiographique et les signes cliniques d'occlusion font redouter ce diagnostic qu'il serait nécessaire de confirmer ou d'infirmer par la recto-sigmoïdoscopie.

Les observations que nous présentons ici nous ont paru dignes d'être signalées à cause de certaines similitudes entre elles et avec le cancer, quoique leur étiologie fût assez différente.

La première concerne 1 cas de sigmoïdite aiguë avec subocclusion prise d'abord, à cause des signes cæcaux à distance, pour une appendicite aiguë, puis pour un cancer du côlon pelvien, à cause de l'image radiographique.

Observation I. — Le nommé Mar... (V.), âgé de cinquante ans, est hospitalisé le 7 janvier 1932, salle Moulaud, pour douleurs de la fosse iliaque droite ayant débuté dans la nuit du 3 au 4 janvier.

Le 3 janvier, à 22 heures, cet homme est réveillé par une douleur très violente dans le flanc droit sans irradiations. Cette douleur reste constante et d'intensité égale jusqu'au lendemain midi, puis elle s'atténue.

Il y a trois ou quatre vomissements alimentaires au début de la crise, mais ces vomissements ne se reproduisent pas.

On note dans ses *antécédents*, en 1912, une période de diarrhée (5 à 10 selles

glaireuses par jour) accompagnée de coliques sans localisation durant trois ou quatre jours, alternant avec des périodes de constipation.

Ces troubles persistent jusque vers 1922 puis cessent spontanément. Depuis, cet homme a quotidiennement une selle normale.

Examen à l'entrée : Homme encore robuste, température 37°2, il n'y a plus de vomissements.

Depuis quatre jours l'arrêt des matières est complet, mais quelques gaz ont passé cependant.

La fosse iliaque droite est sensible, légèrement empâtée et résistante; il y a une douleur exquise au Mac Burney, sans irradiations.

Un examen de sang pratiqué le 9 janvier montre :

Globules rouges.	4.898.000
Globules blancs.	10.050
Polyneutro	78
Mono	10
Lympho.	12

L'expectative est décidée par le chirurgien qui s'occupe de ce malade; la température se maintient aux environs de 37°.

Le 18 janvier, la fièvre monte brusquement à 39° en même temps qu'on constate une augmentation de l'empâtement et de la voussure de la fosse iliaque droite.

Par le toucher rectal, on ne perçoit pas de collection mais à bout de doigt on réveille une douleur très nette.

On intervient alors avec le diagnostic d'*abcès appendiculaire* le 21 janvier 1932.

Incision iliaque droite; on tombe sur une masse dure, bosselée, adhérente aux parois pelviennes, noyée dans un bloc inflammatoire. L'appendice n'est pas vu. Un drain et une mèche sont glissés derrière cette masse.

Suites opératoires : température en plateau à 39° pendant quatre jours.

Le 25, l'aspiration ramène du pus putride : l'abdomen reste souple et une débâcle diarrhéique succède à la constipation absolue des jours derniers.

Un *examen radiographique* est pratiqué le 2 février 1932 par le Dr Huguet; le lavement remplit facilement le rectum et le bas sigmoïde mais la partie moyenne se remplit mal, irrégulièrement, de manière très floue avec imprégnation insuffisante. Il existe là une portion très suspecte dont l'image paraît être celle d'un néo. Tout le reste du côlon se remplit normalement, le cæcum est à sa place, au-dessus de la crête iliaque, un peu déformé et non douloureux au palper.

Une deuxième intervention est envisagée, mais doit être retardée à cause d'une minime suppuration pariétale.

Le malade quitte l'hôpital le 2 mars pour aller à la campagne.

Deuxième hospitalisation le 17 avril 1932.

Le malade a évacué, le 10 avril, une abondante collection suppurée par l'anus. Depuis sa sortie de l'hôpital il allait à la selle très difficilement et souffrait du bas-ventre avec envies fréquentes d'uriner.

La palpation profonde de l'abdomen donne une sensation d'empâtement de la région hypogastrique. Le toucher rectal ne fait pas percevoir la tumeur, mais le Douglas est résistant, occupé.

Deuxième intervention le 20 avril 1932 (Dr Bourde) :

Rachianesthésie. Laparotomie médiane sous-ombilicale. L'épiploon est plaqué derrière la paroi dont on le décolle.

L'anse sigmoïde, dans sa partie pelvienne, est fusionnée avec la face postérieure de la vessie; ses parois sont extrêmement rouges et épaissies, cartonnées. Une tentative de clivage d'avec la vessie ouvre un petit abcès qui est asséché. En bas, le cul-de-sac de Douglas est comblé par la masse hypertrophiée du côlon

recto-sigmoïde. L'exérèse ne pourrait se faire qu'au prix de difficultés considérables ; la vessie et les uretères courraient le plus grand danger.

Il semble plus rationnel de mettre cette portion de l'intestin au repos, de la désinfecter par une dérivation et par de grands lavages.

Par une contre-incision iliaque gauche, on extériorise sur un drain la partie haute de l'anse sigmoïde.

Suites simples : l'intestin est ponctionné au thermo le troisième jour, ouvert le cinquième jour.

L'anus artificiel fonctionne bien et dérive la totalité des matières; lavages chauds dans les deux sens chaque jour.

Par le toucher rectal, on constate la diminution progressive de la masse pelvienne.

Le malade sort le 15 mai 1932.

Un *examen radiologique* pratiqué le 24 juin 1932 montre qu'après avoir rempli le rectum et le bas sigmoïde le lavement s'arrête. On est obligé de passer par l'anus iliaque pour essayer de remplir le segment supérieur. On arrive ainsi à percevoir une petite colonne semi-opaque large de 1 cent. 5 environ qui va rejoindre la colonne plus opaque qui vient de l'anus normal. La mobilité paraît très diminuée.

Je comptais réintervenir chez ce malade pour pratiquer l'exérèse en réalisant une opération du type Hartmann. Mais sachant que, de toutes façons, il conserverait un anus iliaque, le malade a refusé cette troisième intervention. Actuellement, son état général est excellent. Il a engraissé de 8 à 10 kilogrammes. Une recto-sigmoïdoscopie pratiquée en juillet 1932 n'avait pu conclure, la jonction recto-sigmoïdienne n'ayant pu être franchie.

L'hypothèse du cancer doit être éliminée.

Je pense qu'il s'est agi d'une sigmoïdite aiguë, réveil d'une colite remontant à 1912. Cette sigmoïdite s'est accompagnée de signes de subocclusion. Je n'insisterai pas sur l'erreur commise par le chirurgien qui a cru à une appendicite aiguë ; elle est classique. Ce qui me paraît plus intéressant, ce sont les signes radioscopiques que nous allons retrouver analogues dans la deuxième observation qui est celle d'une péri-sigmoïdite d'origine appendiculaire.

Obs. II. — La nommée S..., épouse Ag..., cinquante-quatre ans, est hospitalisée le 17 octobre 1933 dans le service du professeur Fiolle sur mes conseils, avec le diagnostic d'appendicite aiguë.

Depuis deux ans, cette femme qui a eu cinq enfants, ménopausée en 1929, souffre du ventre. Il y a quinze jours, les douleurs sont devenues plus intenses, et depuis treize jours l'arrêt des matières est absolu. Seuls, quelques gaz passent encore.

A son entrée dans le service, elle ne peut plus uriner et on doit la sonder.

Examen : Femme d'aspect fatigué et usé. Le ventre est légèrement ballonné. Toute sa partie inférieure est douloureuse, mais la douleur est surtout marquée dans la fosse iliaque droite. A ce niveau, la paroi se contracte vivement sous la main qui explore. Le toucher vaginal montre que le cul-de-sac droit est douloureux, mais souple. Au toucher rectal, l'ampoule est vide; le Douglas est libre.

La température est à 37°6 ; il est impossible de savoir s'il y a eu de la fièvre les jours précédents.

Examen radioscopique (18 octobre 1933) [Dr Astier] : le lavement opaque progresse normalement dans le rectum; il ne subit pas de temps d'arrêt dans

l'S iliaque, mais il existe un défilé étroit à l'union de la portion iliaque et de la portion pelvienne du côlon sigmoïde. Cet aspect ne se modifie pas pendant toute la durée de l'examen. Lésion organique de l'S iliaque, très vraisemblablement néoplasme.

Examen d'urines : Albumine et sucre : néant ; acétone : présence ; nombreuses cellules épithéliales et quelques hématies.

Examen de sang : Azotémie : 0,35 ; B. W. négatif.

Le 24 octobre 1933 : L'examen radiologique étant en faveur d'un cancer, et la subocclusion persistant, je pratique un anus cæcal. Au cours de l'intervention, la main étant glissée dans l'abdomen, je sens à bout de doigt une masse dure qui tient à la partie supérieure du rectum.

Suites simples : l'anus cæcal fonctionne dès le troisième jour, et la malade reprend rapidement un meilleur état général.

Le 18 novembre 1933 : Deuxième examen radiologique : le lavement opaque chemine normalement dans le gros intestin et ressort par l'anus cæcal.

Le côlon pelvien a une image amincie mais ne présente plus l'aspect en défilé constaté à l'examen précédent. Les bords sont moins irréguliers. Le diagnostic de cancer est alors mis en doute, mais il y a intérêt à aller voir la cause de l'occlusion.

Deuxième intervention le 5 décembre 1933 : Fermeture temporaire à la soie de l'anus cæcal ; laparotomie médiane sous-ombilicale en position de Trendelenburg.

Je constate aussitôt que du cæcum part un appendice volumineux, très enflammé, qui se dirige en bas et en dedans. Son extrémité plonge dans un abcès résiduel englobant annexes droites et haut rectum.

Appendicectomie sans enfouissement : je laisse une mèche tassée dans la cavité asséchée de l'abcès. Cette mèche sort par la partie inférieure de l'incision.

Suites simples.

Troisième intervention le 28 décembre 1933 : Je ferme sans difficulté, par voie intrapéritonéale, l'anus cæcal ; libération de l'anus, suture intestinale en trois plans. Suture des plans pariétaux au-dessous. Seule, la peau, très irritée, est suturée incomplètement.

Suites parfaites : selle au troisième jour par l'anus naturel.

Cette malade est actuellement en excellent état. Son appétit et ses selles sont parfaitement réguliers.

Il s'est donc agi de péri-sigmoïdite sténosante par appendicite pelvienne.

Les *constatations radiologiques* de ces deux observations sont assez voisines pour m'avoir paru susceptibles d'être rapprochées. Dans les 2 cas, ces constatations, jointes aux signes de subocclusion, ont fait naître l'idée de cancer recto-sigmoïdien.

On sait bien que les sigmoïdites se traduisent à la radio par un aspect lacunaire, pommelé, plus ou moins identique à celui du cancer (Desmarets et Diamant-Berger).

Mais un signe distinctif me paraît à retenir : la longueur du défilé, de la portion rétrécie, est plus grande que celle qu'on observe d'ordinaire dans le rétrécissement cancéreux.

De plus, dans nos 2 cas, la mise au repos du côlon par un anus de dérivation a montré une modification de l'image. Le côlon a repris un certain calibre, le défilé est devenu moins étroit et ses contours moins déchiquetés.

Des observations semblables à notre premier cas ont été publiées assez

fréquemment. En particulier, Tixier et Bertrand ont rapporté, le 3 mars 1932, à la Société de Chirurgie de Lyon, 6 cas de sigmoïdites.

Deux fois (obs. I et III), la sigmoïdite a simulé, chez des hommes de soixante-cinq à quatre-vingt-sept ans, un cancer recto-sigmoïdien avec crises de subocclusion. Dans l'observation III, l'examen radioscopique montrait, à l'union de la portion mobile et de la portion accolée du côlon pelvien, un rétrécissement allongé sur 5 ou 6 centimètres. Dans l'observation IV, il y avait également un syndrome d'obstruction intestinale, mais on pensa plutôt à un volvulus.

MM. Tixier et Bertrand terminent en insistant sur la prudence avec laquelle doit être accepté, chez des malades âgés, le diagnostic de sigmoïdite, alors que les signes sont en faveur du cancer.

Récemment, ici même (*Bulletins*, 1933, n° 32), Barthélemy (de Nancy) a apporté 2 cas de péri-sigmoïdite simulant le cancer, l'un à cause des hémorragies, l'autre de l'obstruction intestinale qui les accompagnaient.

Quant à la péri-sigmoïdite d'origine appendiculaire, elle est signalée par Friedel (« Les Périviscérites digestives » et « les colites », où l'on trouve page 177 une radiographie de sténose sigmoïde par appendicite chronique).

Lardennois (Congrès de Chirurgie, 1927) écrit : « Nous pourrons voir une appendicite suivie de péricolite transverse, de péricolite splénique, voire de périsigmoïdite (Kocher). »

Ces faits sont donc bien connus. Il nous a paru néanmoins intéressant de rappeler ici qu'à côté du cancer recto-sigmoïde qui en est la cause la plus fréquente, on peut observer, comme autres causes de subocclusion intestinale basse, soit une sigmoïdite, soit une péri-sigmoïdite par propagation (Michaux).

Les signes radiologiques eux-mêmes, dont nous avons rappelé les particularités, sont assez voisins pour qu'on s'y trompe. Mais l'erreur n'a pas de conséquences funestes puisqu'elle conduit à une exploration chirurgicale utile, grâce à laquelle on pourra instituer le traitement approprié [1].

1. Les radiographies accompagnant cette communication sont versées aux Archives de la Société sous le n° 48.

PRÉSENTATION DE MALADE

Epithélioma thyroïdien de la parotide, Extirpation. Guérison. Récupération fonctionnelle complète du nerf facial paralysé,

par MM. G. Worms et A.-G. Weiss.

Je tiens à vous présenter ce malade pour deux raisons : d'abord, il s'agit du résultat éloigné de l'ablation d'une tumeur maligne de la parotide ; d'autre part, c'est un nouvel exemple de restauration fonctionnelle parfaite de la paralysie faciale inévitablement liée à l'évidement du creux parotidien.

Voici, dans ses traits essentiels, l'observation de ce malade :

Au mois de février 1925, le capitaine B..., du 2e régiment d'aviation, consulte le Dr A.-G. Weiss, agrégé de la Faculté de Strasbourg, au sujet d'une petite tumeur située au niveau de l'angle droit de la mâchoire inférieure.

Cette tumeur avait fait son apparition vers le mois de septembre 1924. Elle était parfaitement mobile sous la peau et ne semblait pas adhérer aux plans profonds. Sa consistance, de dureté moyenne, rappelait tout à fait celle d'un ganglion tuberculeux.

Notre collègue Weiss extirpa cette grosseur à la clinique du professeur Stolz le 3 mars 1925.

L'opération fut pratiquée sous anesthésie locale (novocaïne-adrénaline) et se passa sans le moindre incident. Les fils furent enlevés le 9 mars ; la plaie était complètement fermée.

Aussitôt enlevée, la tumeur, après fixation dans du liquide de Bouin, fut confiée au laboratoire d'anatomie pathologique de la Faculté de Strasbourg.

Les coupes furent examinées par MM. Houette, Oberling, Géry et par M. le professeur Masson. Le diagnostic porté fut celui d'*épithélioma glandulaire d'aspect thyroïdien envahissant la parotide. Mitoses assez nombreuses.*

M. Masson formula, à son propos, le pronostic le plus sombre.

Sur ce renseignement fâcheux, un traitement radiothérapique complémentaire fut considéré comme l'ultime ressource à tenter. Il fut immédiatement institué sous la direction du Dr Gunsett. Durée : dix jours.

En dépit de ces précautions, une récidive locale ne tarda pas à apparaître en un point de la loge parotidienne un peu plus élevé que celui de la précédente tumeur.

Sur les indications du Dr Weiss, le malade entrait à la fin d'avril 1926 dans notre service du Val-de-Grâce.

Il présentait, en avant du tragus, un noyau induré, des dimensions d'une grosse noisette, inclus en pleine parotide, adhérent à la cicatrice cutanée et paraissant également s'enfoncer dans la profondeur.

Il n'existait ni paralysie faciale, ni douleurs. Le malade ressentait seulement un peu de gêne dans les mouvements de la mâchoire inférieure.

Absence totale d'adénopathie. État général excellent.

Avant de prendre une décision, je soumis le malade à M. le professeur Regaud, de l'Institut Curie, qui écarta toute idée de traitement par les rayons et conseilla formellement l'extirpation de la tumeur.

Le 2 mai 1926, sous anesthésie générale (éther), à la faveur d'une incision verticale sur laquelle venait se brancher, à hauteur du lobule, une petite incision horizontale, je pratiquai un large évidement de la loge parotidienne, sans résection de l'angle du maxillaire, mais en rasant de près le bord postérieur du masséter.

Tout en cherchant, en cours de route, à ménager les filets du facial, je ne pus éviter d'en sectionner un certain nombre, sinon le tronc lui-même.

Dès le réveil, le malade présentait une paralysie faciale totale du côté opéré, avec déviation marquée des traits et lagophtalmie.

Les suites opératoires furent simples. La cicatrisation se fit de façon normale.

Pendant cinq mois, l'état se maintient tout à fait satisfaisant.

Le malade, que je continuais de surveiller régulièrement, était seulement gêné par le défaut d'occlusion de l'œil droit. A l'occasion d'une poussée de kératite ulcéreuse, une blépharoraphie fut jugée nécessaire.

En novembre 1926, nouvelle récidive, tout à fait localisée sous forme d'un petit nodule adhérent à la cicatrice opératoire.

Sous anesthésie générale, je pratique l'excision aussi large que possible du bloc cicatriciel contenant le petit foyer néoplasique.

Aucun incident jusqu'en juillet 1927. A ce moment, nouvelle poussée tumorale sous le lobe de l'oreille droite, nécessitant une quatrième intervention sur la plage cicatricielle.

A noter que toutes ces récidives sont demeurées strictement localisées au creux parotidien, sans s'étendre aux régions voisines, sans retentir sur les ganglions.

Depuis 1927, la guérison s'est maintenue.

Entre temps, de quinze à dix-huit mois après les premières interventions, le malade ressentait dans l'hémiface paralysée une sorte de chatouillement, une vague sensation dysesthésique.

Il lui semblait que, de plus en plus, à chaque tentative de mouvement tant du côté des paupières que du côté de la joue, les muscles répondaient aux efforts de contraction.

De plus, la déviation des traits, à l'origine très marquée, s'estompait petit à petit. Ce signe objectif d'amélioration ne pouvait tromper.

Fin 1927, la récupération fonctionnelle fut jugée suffisante pour qu'on pût, sans arrière-pensée, libérer les paupières suturées.

Celles-ci avaient récupéré leurs mouvements normaux. La contraction de l'orbiculaire se produisait avec force.

Aujourd'hui, abstraction faite de l'excavation de la région parotidienne opérée, vous pouvez constater une parfaite symétrie des deux côtés de la face, au repos.

Au moment de l'occlusion volontaire de l'œil droit se produit une petite grimace, comme un mouvement associé de la commissure labiale correspondante, qui se relève. Le sillon naso-génien a repris son aspect normal.

L'*électrodiagnostic* pratiqué au laboratoire du Val-de-Grâce (Dr Pasteur), il y a deux ans, montrait une légère diminution de l'excitabilité faradique et galvanique du facial droit.

Renouvelé il y a deux jours, il a donné le résultat suivant (Dr Arlabosse) : « Réactions électriques sensiblement normales et égales des deux côtés pour le facial et ses branches avec toutefois une très légère diminution de l'excitabilité faradique de la branche moyenne droite par rapport au côté opposé. »

Cette observation nous a paru digne de vous être soumise en raison du résultat favorable — et qui se maintient depuis sept ans — obtenu par le seul traitement chirurgical dans une tumeur de la parotide qui, de l'avis

d'histologistes compétents, présentait des caractères de haute malignité, qu'attesta l'évolution clinique elle-même.

Les récidives répétées, toutes localisées au foyer originel, ont chaque fois pu être éradiquées par une excision adéquate, sans mutilation du squelette adjacent.

Un point nous a particulièrement surpris. Contrairement à toute prévision, nous avons assisté à une récupération progressive des mouvements volontaires dans tout le territoire du facial paralysé.

L'ablation en masse de la parotide nous paraissait cependant devoir entraîner la perte définitive de la motilité dans l'hémiface correspondante.

Il nous est difficile de préciser dans quelle mesure, au cours des interventions successives, tel filet du facial a été sauvegardé, telle branche a été sectionnée. Nous ne pouvons même pas assurer que le tronc a été respecté.

Quoi qu'il en soit, la paralysie faciale totale, immédiatement consécutive à l'opération, a rétrocédé de façon complète deux ans à peine après son apparition.

La documentation que nous avons rassemblée à cette occasion prouve que le fait est loin d'être isolé.

Ici même, le 22 janvier 1913, M. Robineau présentait une malade qui, après résection du nerf facial sur une étendue de 1 centimètre, au cours d'un large évidement pour nécrose étendue du rocher, avait récupé, deux ans plus tard, la motilité volontaire dans la plupart des muscles de la face. L'exploration électrique révélait une régénération incontestable du nerf facial.

Au cours de la même séance, M. Sebileau rappelait un cas analogue de Tuffier, qui vit les mouvements spontanés reparaître dans le domaine du facial au bout de dix-huit mois. Lui-même ajoutait que, pour sa part, il avait assisté, dans un certain nombre de cas, au rétablissement des fonctions de ce nerf après section pétreuse ou parotidienne.

En présence de telles éventualités, il y a lieu de se demander si, après les anastomoses spino- ou glosso-faciales, la récupération — partielle ou totale — mais toujours tardive de la fonction doit être attribuée à l'intervention même ou, au contraire, à des phénomènes de régénération spontanée analogues à ceux qui paraissent s'être produits chez notre malade.

S'il en était ainsi, il est évident qu'on serait en droit de se montrer très circonspect en matière de chirurgie réparatrice du nerf facial.

M. **Proust** : Je tiens à féliciter M. Worms de son remarquable résultat qui fait autant honneur à sa maîtrise opératoire qu'à la sûreté de ses indications. Quant à ce qui est de la régénération nerveuse, je pense que peut-être un ensemble de filets s'étaient trouvés refoulés dans la profondeur et que la résection du facial n'était peut-être pas totale.

M. **Worms** : J'ai sans doute conservé quelques filets du nerf facial, mais j'ai conscience d'en avoir, à coup sûr, sectionné un plus grand nombre au cours de l'évidement de la loge parotidienne.

Je ne me suis pas spécialement inquiété du tronc du nerf facial. J'ai pratiqué une excision aussi large, aussi profonde que possible de la glande, sans aller systématiquement à lui.

Il existe des observations où la récupération fonctionnelle paraît s'être produite après section du tronc intra- ou extrapétreux.

M. Gernez : Deux faits, tout différents, sont à retenir dans l'observation de M. Worms :

1° *La question de la restauration fonctionnelle du facial.*

Il est impossible d'affirmer qu'on a sectionné le tronc du facial en totalité, si on n'a pas procédé, tout d'abord, à la découverte du tronc, en arrière de la parotide, avant toute extirpation tumorale et cela d'après l'excellente technique que nous devons à Duval.

Dans les tumeurs mixtes, en effet (tumeurs primitives ou prétendues récidives), Nélaton, et plus tard Berger, ont bien montré que les rapports normaux du facial avec la glande étaient complètement bouleversés. D'où, parfois, rejet à la périphérie de branches nerveuses, surtout de la supérieure.

D'autre part, Berger a parlé du facial « boudant » après l'intervention, dans ces tumeurs parotidiennes ; il semble qu'il soit en totalité sectionné, car, physiologiquement, on a tous les symptômes d'une paralysie faciale périphérique, puis tout s'arrange au bout de quelques jours.

2° *La question des tumeurs de la parotide (en dehors du cancer de la région parotidienne).*

L'intéressante observation de M. Worms démontre, une fois de plus, qu'il faut toujours opérer, opérer encore, malgré la réapparition de tumeurs et quel que soit le délabrement que l'on doive faire subir à la région. Il y a huit ans qu'il a réopéré ce malade, l'intervention a été grave, aujourd'hui le malade peut être considéré comme guéri et son facial est actif.

Raison de plus pour nous convaincre de poursuivre, sans défaillance, ces tumeurs radio-résistantes, mais accessibles au bistouri ou à l'électro-coagulation ; je le répète : malgré l'étendue du délabrement.

Cette question serait à reprendre complètement, à mon avis.

Au cours de la séance, le Président a publiquement déclarée vacante, à la date du 14 mars, la place de membre titulaire déjà annoncée dans le précédent bulletin. Les candidats ont un mois pour faire acte de candidature et envoyer leurs titres au Secrétariat général. Le registre d'inscription sera clos le 14 avril au soir.

Le Secrétaire annuel, J. BERGER.

Paris. — A. MARETHEUX et L. PACTAT, imp., 1, rue Cassette.

BULLETINS ET MÉMOIRES

DE LA SOCIÉTÉ NATIONALE DE CHIRURGIE



Séance du 21 Mars 1934.

Présidence de M. Georges Labey, *président.*

PROCÈS-VERBAL

La rédaction du procès-verbal de la précédente séance est mise aux voix et adoptée.

CORRESPONDANCE

La correspondance comprend :

1° Les journaux et publications périodiques de la semaine.

2° Des lettres de MM. Chastenet de Géry, J. Madier, Roux-Berger s'excusant de ne pouvoir assister à la séance.

3° Des lettres de MM. Hertz et Paul Banzet posant leur candidature à une place de membre titulaire.

4° Un travail de M. Sicard (Oran), intitulé : *Anévrisme artério-veineux des vaisseaux axillaires.*

M. Moure, rapporteur.

5° Un travail de MM. Émile Delannoy et Jules Driessens (Lille), intitulé : *Kyste vrai du pancréas. Exérèse totale. Guérison.*

M. Brocq, rapporteur.

A PROPOS DU PROCÈS-VERBAL

Kyste méniscal du genou,

par MM. **P. Moure** et **René Martin**.

A la suite de la communication de Sorrel, il nous a paru intéressant d'apporter une nouvelle observation de kyste méniscal du genou dont nous avons pu suivre l'évolution complète.

Voici cette observation :

En mars 1926, G. N..., dix-neuf ans, éprouva, en sautant un mur, une sensation de déclanchement dans le genou droit; cet incident n'est suivi d'aucune gêne de la marche, ni d'aucun gonflement appréciable du genou.

En mars 1927, alors qu'il était soldat, cet homme éprouve brusquement, en marchant sur un terrain plat et sans avoir le souvenir d'avoir fait un faux pas, une douleur très vive dans le genou droit qui se bloque en extension. Le lendemain apparaît un épanchement qui va en augmentant et qui gêne la marche. Le blessé est examiné dix jours plus tard et présente tous les signes d'une hydarthrose. La palpation méthodique du genou révèle un point douloureux localisé à la partie antérieure du ménisque externe. On pratique une ponction évacuatrice qui retire un liquide séro-fibrineux dont l'inoculation au cobaye est négative. Etant donné l'histoire clinique, le point douloureux méniscal et la nature du liquide retiré, on pose le diagnostic de méniscite.

Le blessé est perdu de vue et revient six ans après, porteur d'une petite tumeur sous-cutanée siégeant au-dessus et un peu en avant de la tête du péroné. On apprend alors qu'à la suite de la ponction du genou le liquide ne s'est pas *reproduit. Mais, par contre, le sujet a éprouvé quelques crises rappelant le blocage du genou, moins douloureuses que la première*, avec une sensation de déclic, et sans épanchement consécutif. Ce petit incident se produisait une ou deux fois par mois, et, depuis quelque temps, provoquait dans les jours suivants une gêne de l'extension forcée. C'est alors qu'apparut progressivement une petite tumeur arrondie, non douloureuse au début, puis douloureuse par période, qui gênait la flexion. L'examen montra alors, à la face externe du genou, une tumeur grosse comme une demi-noix, siégeant exactement au niveau de l'interligne, fixée au plan profond et recouverte d'une peau normale. Pas d'épanchement articulaire ni d'atrophie du quadriceps. La pression sur la tumeur, rénitente, est légèrement sensible. Les mouvements du genou sont normaux, sauf une limitation de la flexion forcée. L'hyperextension est douloureuse. Le creux poplité est normal.

Opération le 8 février 1933.

Anesthésie générale : éther. Incision transversale oblique passant au point culminant de la tumeur. On traverse les plans aponévrotiques. La face superficielle du kyste est recouverte d'un lacis de petits vaisseaux. Elle est incisée franchement, de façon à pouvoir examiner la cavité. Il s'en écoule un liquide clair, gélatineux. Celui-ci étant épanché, on constate que cette cavité est irrégulière et s'enfonce dans l'épaisseur du ménisque. On ouvre l'articulation juste au-dessus du ménisque; une artère est coupée, pincée et liée. On constate que la synoviale est rouge, granuleuse. On aperçoit la face supérieure articulaire du ménisque d'aspect normal. On décide alors d'extirper seulement la partie péri-

phérique du ménisque qui forme le fond de la cavité kystique, en dépassant ses limites en avant et en arrière, mais sans encocher profondément le ménisque, toute la partie suspecte périphérique étant seule extirpée. L'exérèse s'arrête en arrière, au bord antérieur du ligament latéral externe que l'on voit nettement. Cette section longitudinale du ménisque provoque une hémorragie notable. Hémostase soigneuse. Fermeture de la capsule par des points séparés au catgut, en laissant un petit hiatus pour permettre à l'articulation de se drainer dans le tissu cellulaire sous-cutané. Crins sur la peau. Pansement compressif.

Suites normales. L'opéré commence à marcher le dixième jour. Pas d'épanchement articulaire. Récupération progressive complète des mouvements. Disparition de tous les signes anormaux. L'opéré, qui a été revu le 23 février 1934,

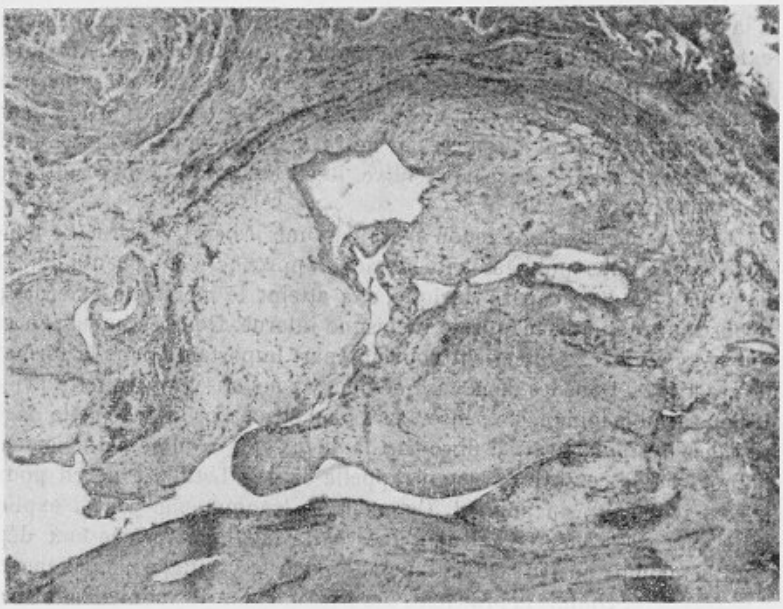

Coupe du ménisque. Microphoto Schaller. Grossissement : 80/1. La coupe intéresse la portion du ménisque que formait le fond du kyste, et qui présentait à l'œil nu de petites lacunes. Cette coupe montre le processus de désintégration aux dépens duquel se constitue le pseudo-kyste.

c'est-à-dire un an après l'opération, revient d'une station de sports d'hiver où il a fait du ski sans aucun inconvénient.

Examen macroscopique de la pièce : Les fragments de ménisque et la paroi kystique, examinés aussitôt après l'opération, montrent une cavité à parois irrégulières qui s'enfonce dans les couches superficielles du ménisque. La section perpendiculaire de la pièce, de la superficie à la profondeur, montre que le tissu fibreux du ménisque, qui forme le fond de la cavité, présente de petits kystes de la grosseur d'une tête d'épingle contenant du liquide gélatineux. Au cours de la section opératoire du ménisque, on n'avait constaté la présence d'aucune cavité dans la portion restante du ménisque.

L'*examen microscopique* a été fait par Mme S. Dobkevitch qui a remis la note suivante :

Les fragments examinés sont constitués par des trousseaux de tissu fibreux, abondamment vascularisé. Ce tissu est creusé de vastes cavités ou fentes, à revêtement endothélioïde.

La formation de ces cavités est éclairée par la présence de zones de désintégration du collagène. Cette désintégration est précédée, sur les coupes colorées au Van Gyson, par des modifications tinctoriales de la substance collagène, qui devient brunâtre ou franchement jaune.

Il s'agit donc de *pseudo-kystes* dont le processus est analogue à celui qu'on observe dans la formation des pseudo-kystes gélatineux des tendons.

En 1931, nous avions eu l'occasion d'opérer un autre kyste du ménisque externe du genou, nous en avions publié l'observation le 1er décembre 1932 à la Société Anatomique. Là encore il s'agissait d'un kyste du ménisque externe dont l'apparition avait été secondaire à un traumatisme manifeste : le sujet avait fait sur le genou une chute qui avait entraîné une hémarthrose. Nous nous étions contentés d'enlever le kyste et la partie attenante du ménisque. Nous avions pu revoir notre opéré un an après l'intervention ; il ne présentait nulle trace de récidive. Revu ces jours-ci, le résultat fonctionnel demeure excellent.

Le kyste méniscal du genou n'est pas une lésion très rare. Le nombre des observations publiées actuellement approche de la centaine. Dans 84 p. 100 des cas, d'après Marique, elle atteint le ménisque externe, plus exposé au traumatisme que le ménisque interne. Nous estimons, en effet, que le traumatisme intervient pour une part importante dans la formation de ces kystes. Dans les deux cas que nous avons observés, il a été évident. Il nous semble logique de penser qu'il peut être à l'origine de cette dégénérescence kystique du tissu fibro-cartilagineux qui résume actuellement la pathogénie de ces kystes et qui rappelle ce que Letulle a décrit pour les kystes synoviaux du poignet. Comment le traumatisme peut-il expliquer cette dégénérescence? S'agit-il d'une cavité kystique formée aux dépens d'un hématome ancien? On sait, en effet, que le cartilage n'a pas tendance à se régénérer comme le prouvent, par exemple, les déviations définitives et les atrophies de la cloison chez les fracturés du nez. Nous admettons plus volontiers que la dégénérescence se produit dans les zones cicatricielles du tissu méniscal, là où le fibro-cartilage avait été définitivement altéré par le traumatisme.

Le rôle important du traumatisme dans la formation de ces kystes nous semble confirmé par la fréquence de la localisation de la lésion sur le ménisque externe. Celui-ci est plus exposé que l'interne aux traumatismes et aux chocs répétés. De plus, comme le fait remarquer Folliasson, la lésion atteint presque toujours la partie antérieure du ménisque, et « non pas la partie postérieure protégée par le ligament latéral externe, le tendon du biceps et, plus profondément, par le poplité ».

Sorrel et Benoit ont pratiqué une méniscectomie totale, imitant en cela la plupart des auteurs qui ont opéré des kystes méniscaux. Pour notre part, nous nous sommes contentés, chez nos deux malades, d'enlever simplement la partie périphérique du ménisque attenante au kyste, en coupant

en plein tissu méniscal et en débordant sur le ménisque sain, en dehors de la base d'implantation de la petite tumeur kystique. Nous avons eu l'occasion de revoir nos deux opérés, l'un deux ans et l'autre un an après l'intervention; ils ne présentaient nulle trace de récidive et le résultat reste parfait ; les deux opérés ont récupéré l'intégrité fonctionnelle de leur genou.

Devant ces deux faits nous ne pensons pas qu'il faille préconiser systématiquement l'ablation totale du ménisque.

En effet, la lésion kystique ne peut atteindre que la partie périphérique du cartilage semi-lunaire, là où la capsule articulaire envoie des travées fibreuses dans le tissu cartilagineux. C'est aux dépens de ces travées fibreuses que la dégénérescence kystique se produit. Celle-ci progresse d'une façon excentrique vers le tissu fibreux juxta-articulaire, mais elle n'a pas tendance à atteindre la partie centrale de l'organe qui est purement cartilagineuse et qui reste toujours intacte.

Sur nos coupes, ce fait est particulièrement net : il existe de petites plages de dégénérescence au niveau de la périphérie du ménisque, mais la partie interne de l'organe ne présente aucune altération microscopique. Il nous paraît donc suffisant, en pareil cas, de pratiquer une résection tangentielle de la partie périphérique dégénérée du ménisque, portion dégénérée qui, dans les 2 cas que nous avons observés, était très localisée.

RAPPORTS

Torsion supravaginale du cordon spermatique (bistournage accidentel) sans inversion testiculaire. Détorsion opératoire à la vingtième heure. Guérison,

par M. **Fiévez** (de Malo-les-Bains).

Rapport de M. P. Mouloxguet.

La physio-pathologie des torsions spermatiques comporte deux modes : la torsion dans l'espace scrotal, en dehors du sac fibro-séreux, où tout l'appareil testiculaire, épididyme, vaginale, sac fibreux et crémaster participent à la rotation, et où l'enroulement se fait sur le cordon, au-dessus de la réflexion de la séreuse, et la torsion dans la vaginale où le testicule et l'épididyme tournent seuls dans leurs enveloppes intactes.

Le premier mode de rotation est relativement fréquent dans l'ectopie testiculaire, mais très rare lorsque la migration et le développement de l'appareil génital sont accomplis. En 1904, Lapointe ne trouvait que 3 cas

de bistournage accidentel chez l'homme et 2 de ces cas étaient survenus sur des testicules ectopiques. Chevassu en rapporta 1 cas en 1908[1].

En dépouillant le *Bulletin de la Société nationale de Chirurgie* depuis la guerre, on trouve, sur huit observations apportées, que six sont des torsions intravaginales; une seule de Petridis[2] est une torsion supravaginale au cinquième jour, avec nécrose et suppuration du tractus génital, et une, de Mouchet[3], est une forme mixte, probablement unique en son genre. Même constatation à la lecture des observations de la thèse de Briffault (Lille, 1933).

L'observation de Fiévez est un exemple rare, mais intéressant parce que très exactement observé et bien décrit, de torsion en masse supravaginale, autrement dit de « bistournage accidentel ».

« Le cas que je rapporte a trait à une torsion supravaginale du cordon, en dehors de toute malformation testiculaire appréciable, diagnostiquée et opérée à la vingtième heure.

L. P..., dix-sept ans, appelle le 12 janvier 1934, vers 20 heures, le Dr Vautrin, de Malo-les-Bains, pour une douleur vive dans le scrotum gauche, en haut, apparue brusquement vers 16 heures, à l'occasion d'un mouvement de croisement des cuisses, la gauche sur la droite. Un vomissement un quart d'heure après l'accident, un deuxième vers 19 h. 30.

Le Dr Vautrin constate une douleur à la pression nettement maxima juste au-dessus du testicule; à cet endroit, il existe des « traînées dures, en zig-zag, descendant en s'amenuisant vers le bas de l'organe ». Température normale. Pas de blennorragie. Injection de sédol. Le malade dort jusqu'à 7 heures du matin, il souffre encore au réveil, mais moins que la veille. Pourtant son médecin, soupçonnant un accident mécanique, m'appelle en consultation.

L'examen immédiat me montre un scrotum volumineux dans sa partie inférieure, sous le plan de la verge. La palpation ne dénote rien d'anormal à droite, le testicule un peu mou cependant. A gauche, elle révèle une masse grosse comme un œuf de poule, douloureuse, sous-jacente à un cordon scrotal et inguinal normal et indolore. En palpant cette masse très attentivement, je distingue : *a*) une partie mollasse, centrale, antérieure, qui est le testicule dans un léger épanchement vaginal, testicule en position normale, sans inversion apparente; *b*) l'entourant, sauf en avant, une masse plus dure et plus sensible, donnant l'impression de l'épididyme, énormément épaissi, au niveau de sa tête principalement, avec un point exquisement douloureux en haut et en arrière, correspondant à l'attache du cordon.

Au total, l'aspect clinique est celui d'une volumineuse épididymite à prédominance céphalique.

Néanmoins, l'absence d'infections orchitogènes (toucher rectal négatif), la brusquerie du début, la notion d'une crisette d'une heure survenue à l'âge de cinq ans, me font porter le diagnostic de torsion génitale, avec probabilité d'une torsion de l'hydatide en raison de la prédominance des lésions au sommet du testicule.

Intervention à 11 h. 30, sous chloroforme (Dr Vautrin). Incision du scrotum, ayant le point de douleur maxima à son centre. Dans le bas de cette incision, apparaît la vaginale, rougeâtre, légèrement distendue; dans le haut, il n'y a pas

1. Chevassu : *Arch. gén. de Chir.*, 1908, p. 225.
2. P. Petridis : *Bull. et Mém. de la Soc. nat. de Chir.*, 1925, p. 320.
3. A. Mouchet : *Bull. et Mém. de la Soc. nat. de Chir.*, 1923, p. 201.

d'enroulement, en cordon ombilical, du cordon spermatique. Mais en dégageant avec précaution le tractus génital, je constate l'existence d'un sillon net, juste au sommet de la vaginale qui est à ce niveau comme ombiliquée, masquant la torsion funiculaire.

Le dégagement progressif rend cette torsion plus apparente et permet d'en préciser le sens, inverse de celui des aiguilles d'une montre.

J'extrais la masse funiculo-testiculaire du scrotum. La partie postérieure en apparaît bleue, noire plutôt, formée de gros vaisseaux rigides, confondus en un magma offrant l'aspect d'un véritable hématome. Détorsion, dans le sens des aiguilles d'une montre, de la verge vers l'aine : un demi-tour, un tour et, brusquement, un bon centimètre de vaisseaux gonflés sort de la dépression de la vaginale ; la région reprend sa forme régulièrement allongée, normale. Fixation, par trois points de soie 0, de la vaginale restée non ouverte au scrotum : au fond, au bas et au milieu de l'incision. Fermeture sans drainage aux crins de Florence.

Suites opératoires simples. Au bout de dix jours, les éléments du tractus génital : cordon, épididyme, testicule et vaginale sont redevenus nettement distincts et semblent avoir conservé leur pleine vitalité.

L'intérêt de ce cas me paraît résider dans la précocité, au moins relative, du diagnostic et du traitement. Peut-être la torsion du cordon aurait-elle pu être affirmée dès le premier soir, quatre heures après l'accident ; l'intervention immédiate aurait évidemment minimisé les séquelles de l'étranglement. Mais, au total, sans préjuger de la valeur fonctionnelle définitive de la glande et de ses conduits, on peut affirmer que l'opération leur a évité la nécrose menaçante. C'est un résultat appréciable, et il contraste heureusement avec les mutilations de la castration, qui s'est imposée aux chirurgiens dans la très grande majorité des cas de torsion extra-vaginale du cordon.

La précocité de l'examen médical a eu une autre utilité, qui semble importante : la possibilité de saisir les signes cliniques initiaux de la torsion, la possibilité même (non saisie, à la vérité !) de préciser à l'avance devant quelle variété d'accidents mécaniques nous nous trouvions. Les symptômes initiaux, bien observés par le Dr Vautrin, correspondent en somme à la perception d'un paquet de vaisseaux tordus, avec la stase sous-jacente : point douloureux, exquisement, bien limité, juste au-dessus du testicule, au droit de la torsion ; traînées dures, en zig-zag, s'amenuisant vers le bas, à partir de la zone douloureuse. Quand j'ai vu le malade, l'infiltration sanguine avait considérablement modifié l'état des choses. J'ai alors eu à choisir, comme toujours, dans les accidents mécaniques du tractus génital, entre trois hypothèses : torsion de l'hydatide, torsion du cordon, intra- ou extravaginale.

J'ai penché pour la torsion de l'hydatide, en raison de la localisation au sommet testiculaire du maximum des signes ; mais, dans cette lésion, ce sont les réactions vaginales qui dominent, et l'aspect général est celui de l'*hydrocèle*.

Par ailleurs, « quand il s'agit d'une torsion intravaginale du cordon (volvulus du testicule), le syndrome clinique est celui d'une *orchite* aiguë ». J'ai bien vérifié cette affirmation de Mouchet dans un cas que j'ai observé et opéré avec succès il y a quelques années.

Dans le cas d'une torsion extravaginale (bistournage accidentel) comme ici, je retiens pour l'avenir que l'aspect clinique est celui d'une *épididymite* totale, à prédominance céphalique. Anatomopathologiquement, il ne s'agit évidemment pas d'infiltration inflammatoire de l'épididyme ; mais l'infiltration sanguine, sous la torsion, enveloppe le testicule, sauf en avant, d'une gangue dure, qui rappelle les épaississements inflammatoires, les lésions prédominant en haut, où les vaisseaux sont les plus nombreux et les plus volumineux.

La figure de Lexer reproduite dans le *Traité des maladies des organes génitaux de l'homme*, de Sebileau et P. Descomps (Le Dentu, P. Delbet, édition de 1916) montre les lésions de la torsion extravaginale exactement comme elles sont décrites ici.

A noter que la torsion étant d'un tour complet, il n'y avait pas d'inversion testiculaire apparente : c'était une facilité en moins pour le diagnostic.

Un seul mot de technique : je crois qu'il n'était pas indispensable de fixer, comme je l'ai fait, la vaginale au scrotum. L'intense congestion passive des organes doit les immobiliser rapidement par la formation d'adhérences secondaires.

Je vous propose de remercier M. Fiévez de sa belle observation clinique et de vous souvenir qu'il a déjà envoyé de bonnes contributions aux travaux de notre Société.

COMMUNICATIONS

Sur l'anesthésie épidurale des racines dorsales, lombaires et sacrées (25 cas),

par MM. **L. Houdard**, **Robert Judet** et **Mathey**.

Depuis quelques semaines, intéressé par des communications antérieures, j'ai eu la curiosité de pratiquer des anesthésies épidurales des racines lombaires et dorsales et, avec mes internes R. Judet et Mathey, d'étudier la technique et les conditions anatomiques et physiologiques qui pourraient permettre de rendre cette anesthésie plus simple et plus sûre.

Actuellement, nous avons utilisé vingt-cinq fois cette méthode.

Mon intention était d'attendre, pour vous communiquer nos résultats et les réflexions qu'ils nous suggèrent, que notre expérience ait été plus longue et que notre statistique ait additionné un très grand nombre de cas. Mais la dernière communication de Robert Monod, son rapport sur le travail de M. Zorraquin et surtout la discussion qui a suivi m'ont décidé à apporter dès maintenant notre contribution à cette question à l'étude aujourd'hui.

Jusqu'à présent, nous n'avons pas eu l'occasion de pratiquer des anes-

thésies très hautes et n'avons pas ponctionné au-dessus de la cinquième dorsale. Ce qui suit s'applique donc uniquement à ces anesthésies et ne préjuge en rien ni des considérations techniques, ni des résultats de l'anesthésie des racines dorsales supérieures ou cervicales.

La technique que nous avons adoptée n'est pas compliquée. Pour savoir si nous étions bien dans l'espace épidural, nous avons suivi les directives fournies par M. Bonniot et cherché le vide épidural. Pour le déceler, nous avons utilisé un matériel fort simple, rudimentaire, même, pourrait-on dire, dont la sensibilité nous a paru plus grande que celle des manomètres métalliques à forte inertie. C'est un banal manomètre à eau constitué par un tube de verre en U. Une des branches est reliée par un tuyau de caoutchouc à un embout qui s'adapte à volonté sur le pavillon de l'aiguille.

Le malade est installé en décubitus latéral ; un billot sous le flanc ou l'hypocondre élève la région de la colonne où doit porter la ponction.

Une aiguille à ponction lombaire à biseau court est enfoncée dans l'espace intervértébral choisi. Après s'être assuré qu'on pénétrait bien et avant de traverser le ligament jaune, on relie cette aiguille au tube à niveau. On enfonce ensuite très doucement en surveillant le niveau d'eau. On a, avec un peu d'habitude, la sensation très nette de la traversée du ligament jaune et, en enfonçant un peu et toujours très doucement, on voit une dénivellation brusque en pression négative du niveau. Cette dénivellation est très variable : 1 centimètre à 4 ou 5 centimètres. Elle n'est parfois que temporaire suivie rapidement du retour des deux colonnes liquides au même niveau.

Il faut alors s'assurer, et il est plus sûr de le faire en aspirant avec une seringue, qu'il ne vient ni liquide céphalo-rachidien, ni sang.

L'injection peut alors être poussée lentement. Mais nous recommandons, après avoir injecté quelques centimètres cubes seulement, de renouveler l'expérience de vérification, qui aurait pu être faussée si la lumière de l'aiguille s'était obturée au cours de sa pénétration, en aspirant à nouveau ou mieux en sortant la seringue du pavillon de l'aiguille et en s'assurant qu'il ne s'écoule pas de liquide céphalo-rachidien. Normalement, il y a issue de quelques gouttes de la solution anesthésique qu'il ne faut pas confondre avec l'issue de liquide céphalo-rachidien. Ces gouttes s'écoulent lentement, puis une dernière goutte fait saillie à l'orifice du pavillon de l'aiguille et disparaît sans qu'il s'en reproduise de nouvelles.

L'assurance étant acquise qu'on est bien dans l'espace, l'injection peut être poursuivie ; elle se fait facilement par une pression légère sur le piston. Si le liquide pénètre mal, même en poussant très fort (c'est ce qui s'était produit dans un cas où nous avons eu un échec), on peut être certain de n'être pas dans l'espace épidural : on n'a pas pénétré assez loin et on injecte en dehors du canal ou dans les ligaments.

En cas d'issue de liquide céphalo-rachidien ou de sang constatée au moment de la ponction, quelle conduite doit-on tenir? Jusqu'à présent, nous avons été très prudents, timides presque, en pratiquant ces anesthésies. Il n'y a pas à insister sur le danger évident, et combien grave, qu'on

ferait courir au malade en injectant imprudemment dans le liquide céphalo rachidien une dose au moins six fois supérieure aux doses employées habituellement pour la rachianesthésie.

Et on doit se demander, en cas de blessure de la dure-mère, s'il est prudent, après avoir ramené l'aiguille en dehors du sac dural, de faire l'injection anesthésiante. Je sais que cette manœuvre est employée. Personnellement, je n'ai jamais osé agir ainsi et je crois que je n'oserai jamais. Plusieurs fois, lors de nos premières tentatives, mes collaborateurs ou moi, nous avons piqué trop profondément, enregistré au niveau une pression positive et noté l'issue de liquide céphalo-rachidien. Nous avons considéré la tentative comme manquée et utilisé sans insister un autre mode d'anesthésie.

Bien qu'une fois, au début de nos tentatives, quand nous ne prenions pas les précautions que j'ai indiquées plus haut, nous ayons, par une erreur reconnue trop tard (l'aiguille obturée n'ayant pas donné issue au liquide céphalo-rachidien avant l'injection), injecté dans l'espace sous-arachnoïdien 60 centigrammes de novocaïne sans incident, je ne suis pas éloigné de supposer que les accidents, dont certains graves, qui ont été mis au passif de la méthode, n'aient été dus à la présence d'une forte dose de novocaïne autour d'une dure-mère perforée. Certes, l'orifice de ponction est petit et, au surplus, peut spontanément s'obturer en grande partie ; je crains, néanmoins, qu'il ne puisse rester dans certains cas une communication suffisante pour permettre le passage de doses dangereuses d'anesthésique dans le liquide céphalo-rachidien. Dans le cas que je viens de citer, j'attribue l'absence d'accidents (dont nous guettions l'apparition avec l'angoisse que vous devinez) à la chance que nous avons eue d'avoir été en présence d'un sujet résistant, de nous être aperçu de notre erreur dès la fin de l'injection et à la thérapeutique préventive instituée immédiatement (éphédrine, injection intrarachidienne de caféine, etc.).

De même, il nous semble plus prudent de ne pas insister si on constate l'issue de quelques gouttes de sang. Nous l'avons observé deux fois lors de nos premiers essais. Le risque de blessure des plexus rachidiens peut donc sembler assez fréquent. Les recherches que nous avons entreprises, et dont nous nous réservons d'exposer les résultats quand ils porteront sur un plus grand nombre de sujets, montrent pourtant, dès maintenant, qu'il n'en est rien, tout au moins dans les régions dorsale inférieure et lombaire. Dans ces régions, la blessure, due le plus souvent moins à la disposition des plexus qu'à une faute de technique, devra être de plus en plus rare. Disons seulement aujourd'hui qu'en prenant soin d'enfoncer l'aiguille en direction bien sagittale on s'expose peu à atteindre les veines intrarachidiennes. Dans la région cervicale il semble, au contraire, que le risque soit assez grand, quelques précautions qu'on prenne, pour limiter sérieusement l'utilisation de ce mode d'anesthésie pour les régions supérieures du corps.

Ces deux dangers étant évités, la ponction épidurale ne nous a pas paru présenter de difficultés considérables, au moins pour les anesthésies moyennes et basses. L'espace péridural n'a pas certes la largeur repré-

sentée sur les figures ou les schémas d'anatomie. Mais il est loin d'être négligeable. Grâce à l'obligeance de M. le professeur Rouvière, avec Judet et Mathey, nous avons pu en prendre une connaissance plus étendue sur les collections de coupes sagittales et transversales de l'École pratique et sur plusieurs sujets et voici ce que nous avons constaté :

Cet espace est bien développé dans la région lombaire : en arrière sur la ligne médiane, dans l'angle dièdre, ouvert en avant, formé par la réunion des deux lames, il atteint ou dépasse même 1 centimètre ; il diminue au fur et à mesure qu'on s'élève vers la région cervicale, mais présente toujours au moins quelques millimètres de profondeur. Il semble manquer complètement au niveau des deux 1res cervicales, la dure-mère adhérant à l'os.

Ce n'est pas, nous le savons, un espace virtuel comme la cavité pleurale. Outre les plexus veineux, il renferme un tissu cellulo-graisseux avec une graisse très fluide, rougeâtre.

Comment expliquer alors ce qu'on appelle le vide épidural? Existe-t-il réellement un espace en pression négative par rapport à la pression atmosphérique? Nous n'en avons pas l'impression. Mais il est évident que cet espace parfaitement clos, limité, d'une part, par une paroi rigide osseuse et ligamentaire, d'autre part, par le sac dural rempli de liquide et de volume variable, va subir, au moins momentanément, des variations de pression quand le volume du sac dural diminuera ou augmentera. M. Bonniot a noté des pressions différentes suivant la position du sujet, donc suivant que le liquide céphalo-rachidien s'accumulait dans une région du sac dural ou s'en retirait en partie.

Mais, en pratique, en pénétrant lentement dans l'espace, on ne voit rien que la très minime dépression déjà signalée par M. Bonniot et qui nous semble n'être qu'une petite secousse mécanique due au choc transmis au liquide du niveau d'eau quand on perfore le ligament jaune.

La dépression, très nette, plus forte, qu'on observe en ponctionnant dans une région où l'espace est étroit ou en enfonçant plus rapidement l'aiguille, est due, nous semble-t-il, au refoulement de la dure-mère et à la création ainsi réalisée d'un espace mort au point ponctionné.

La constatation de la dépression manométrique n'indiquerait donc pas, à notre avis, qu'on vient d'entrer dans l'espace, mais qu'on y est et surtout qu'on va en sortir, en allant trop loin, et pénétrer dans la zone dangereuse.

Plusieurs constatations militent en faveur de cette hypothèse :

Sur le sujet à rachis ouvert, on se rend parfaitement compte *de visu* qu'une dure-mère non tendue se laisse difficilement perforer et que même avec une épingle fine, ayant plus de pouvoir perforant que nos aiguilles à ponction lombaire, on refoule notablement la dure-mère avant de la traverser.

En faisant des ponctions dans la région dorsale moyenne où on doit enfoncer l'aiguille non plus perpendiculairement à la peau, mais très obliquement à 45° et où, par conséquent, on chemine obliquement aussi dans l'espace, en refoulant peu ou pas la dure-mère, on n'a pas de dépression ou une dépression très minime.

En ponctionnant le canal rachidien par l'hiatus sacré, là où il n'y a plus

de sac dural, on note seulement un petit choc insignifiant du liquide quand on refoule et perfore le ligament, mais pas de dépression quand on a pénétré dans l'espace épidural où, si le vide préexistait à l'introduction de l'aiguille, on le constaterait très nettement.

Enfin, on peut se rendre compte, après avoir constaté la dépression, en ramenant très légèrement l'aiguille en arrière, que la pression reprend sa valeur normale ; et on est pourtant bien encore dans l'espace cherché puisque l'injection est facile et qu'on obtient l'anesthésie désirée.

Cette opinion ne nous semble pas d'ailleurs en contradiction absolue avec celle de M. Bonniot. N'a-t-il pas remarqué des faits semblables et dit textuellement, dans sa communication, après avoir noté les variations de pression suivant les positions : « Le sujet est alors ramené en position rigoureusement horizontale et la dépression tombe à 0. L'aiguille est alors poussée pour pénétrer dans les espaces sous-arachnoïdiens. Avant de perforer les méninges, elle les refoule et, immédiatement, la dépression tombe à moins 8. Le même phénomène se reproduit à chaque pression légère sur l'aiguille jusqu'au moment où, les méninges étant traversées, la pression devient brusquement positive. »

Ces constatations entraînent quelques déductions pratiques.

Utilité d'abord pour permettre, si on enfonce trop, le refoulement facile des méninges de diminuer au maximum le volume du sac dural et surtout la tension du liquide et de la dure-mère au point choisi pour la ponction ; se mettre donc dans les conditions inverses de celles requises pour la rachianesthésie en élevant en proclive la région de la colonne vertébrale où on veut pénétrer.

Avantage aussi de n'employer que des aiguilles à biseau très court, à pointe peu aiguë ne pouvant traverser que très difficilement une dure-mère relâchée.

Et enfin nécessité de faire pénétrer l'aiguille lentement et régulièrement et sans essayer de vaincre brutalement une résistance.

Est-il besoin d'employer un matériel spécial? Nous avions songé à modifier les aiguilles et à remplacer, après constatation du vide, la partie perforante par une fine canule mousse pour pénétrer plus profondément sans craindre de perforer la dure-mère. Mais après les constatations que nous avons faites et venons de rapporter, nous avons jugé illogique de réaliser ce projet puisque la constatation du vide indique qu'on est déjà au fond de l'espace. Aussi bien l'injection des premiers centimètres cubes de solution anesthésique, en refoulant certainement le sac dural, réduit à néant les risques ultérieurs de sa perforation.

Au surplus, avec un peu d'habitude, on se rend parfaitement compte du moment où on vient de pénétrer dans l'espace et on peut prévenir l'entourage que le manomètre va indiquer la dépression. Ce manomètre n'en est pas moins utile à employer : au début pour faire son apprentissage ; plus tard, comme signal d'alarme, pour prévenir les fautes d'attention. Mais je n'ai pas hésité à faire des anesthésies, même quand il ne donnait pas d'indications, certain que l'aiguille était en bonne place, parce

qu'il ne s'écoulait pas de liquide céphalo-rachidien, donc que je n'étais pas trop loin, et que l'injection pénétrait facilement, donc que je n'étais ni en dehors du rachis ni dans ses parois.

Jusqu'à présent nous n'avons expérimenté cette anesthésie que pour des opérations simples. Nous avons opéré ainsi :

7 hernies simples ou étranglées.
9 appendicites.
1 pleurésie purulente.
3 interventions sur le membre inférieur.
1 laparotomie exploratrice pour cancer du rectum et anus iliaque.
1 épididymectomie.
1 infiltration d'urines.
2 curettages.

L'anesthésique employé a été la solution de scurocaïne à 2 p. 100 additionnée de bicarbonate de soude, utilisée couramment pour l'anesthésie épidurale basse. Pour cette dernière, 30 cent. cubes de la solution sont en général injectés, c'est-à-dire qu'on utilise 60 centigrammes de scurocaïne. Cette dose nous a paru excessive pour certaines opérations et a pu être réduite à 12 cent. cubes, donc 24 centigrammes de scurocaïne.

Malgré cela, les anesthésies ont été très bonnes. Nous n'avons eu qu'un échec que l'expérience acquise nous permet d'attribuer sans hésitation à une erreur de technique : injection en dehors du canal rachidien. Deux fois aussi au début, au cours d'appendicectomie et de cure radicale de hernie, l'opération n'a pas été complètement indolore : l'extériorisation de l'appendice ou de l'épiploon ayant entraîné une sensation assez pénible et quelques nausées. Il est bien évident que la distribution de l'innervation viscérale est sans rapports avec celle de l'innervation des parois. Dans les opérations plus récentes, nous avons pu éviter cette insuffisance d'anesthésie en injectant plus haut et une plus grande quantité de liquide pour infiltrer les racines sur une plus grande étendue.

Parfois l'anesthésie est massive et précoce : ce sont les cas les plus rares. Plus souvent elle est retardée et progressive, débutant au bout de cinq à dix minutes et atteignant son maximum d'intensité et d'étendue après quinze à vingt minutes. Elle se manifeste alors, bien entendu, d'abord sur le segment cutané dépendant de la racine issue de l'intervalle ponctionné, puis s'étend vers le haut et vers le bas et cette extension est plus ou moins considérable suivant la quantité de liquide injecté et, peut-être aussi, varie d'un sujet à l'autre suivant la capacité de l'espace épidural et la faculté de décollement de la dure-mère. C'est parce que, avec les doses maxima que nous employons toujours au début, nous avons noté chez un opéré une anesthésie absolue de tout le segment inférieur du corps, depuis la ligne mamelonnaire, que nous avons décidé de réduire les doses pour les opérations bien limitées.

Sa durée est d'environ une heure et demie à deux heures pour les territoires innervés par les paires visées par l'injection.

Cette anesthésie est parfois absolue : c'est rare. Le plus souvent les

divers modes de la sensibilité sont dissociés : perte de la sensibilité à la douleur; conservation ou seulement diminution des autres sensibilités.

Un point mérite d'être particulièrement mis en lumière : nous n'avons jamais observé de paralysie musculaire ou seulement une légère parésie et les réflexes achilléens et rotuliens, quand nous les avons recherchés, n'étaient pas abolis.

Nous n'avons jamais eu d'accidents au cours de l'anesthésie ; pas d'incidents non plus. Jamais on n'observe l'orage du début de la rachianesthésie. La surveillance de l'opéré ne révèle pas le moindre symptôme alarmant ou simplement inquiétant, un peu de pâleur seulement quelquefois. L'opéré est aussi peu choqué que s'il était sous anesthésie locale. Malgré cette absence de symptômes alarmants nous avons cherché s'il existait des variations de la tension artérielle. Dans la plupart des cas, on enregistre d'abord une petite élévation puis une baisse de cette tension, en moyenne 3 centimètres, au maximum 8 à 9 centimètres. Mais cette baisse de tension n'est pas constante et nous nous sommes demandé si on pourrait la prévoir pour exercer une surveillance plus attentive de l'opéré et la conjurer à temps chez des sujets particulièrement sensibles et chez qui une chute plus forte risquerait de devenir dangereuse.

Il nous a semblé qu'on pouvait faire état des renseignements fournis par la recherche du réflexe oculo-cardiaque. Nous avons remarqué, chaque fois que ce réflexe était positif (c'est-à-dire quand il y a ralentissement du pouls par pression des globes oculaires), une baisse de la tension. Dans les cas où il est nul ou inversé, la baisse de tension est nulle ou insignifiante. Mais ces constatations portent encore sur trop peu de cas pour que nous puissions leur attribuer une valeur absolue et ne peuvent être signalées qu'à titre d'indication.

Après l'opération, nous n'avons jamais remarqué non plus de troubles alarmants, pas de troubles urinaires notamment. Une seule opérée, qui avant l'opération souffrait de céphalée, depuis plusieurs jours, a accusé une légère recrudescence de ses douleurs.

Les résultats de cette expérience, encore courte, de l'anesthésie péridurale, et je le répète seulement en ce qui concerne les anesthésies pratiquées au-dessous de la 4e dorsale, nous ont semblé en sa faveur et nous encouragent à en poursuivre l'étude. Mais nous reconnaissons volontiers que cette anesthésie est délicate à pratiquer, exige une certaine expérience et peut entraîner des risques sérieux entre les mains d'opérateurs insuffisamment avertis ou imprudents.

Il y a contre elle, en outre, un inconvénient : on n'est jamais sûr de pouvoir la réussir; car, nous le répétons en terminant, parce qu'on ne saurait trop insister à ce sujet :

Si on n'est pas certain, non seulement que l'aiguille est bien dans l'espace épidural, mais encore qu'elle y a pénétré sans blesser la dure-mère ou les plexus, il faut, mettant tout amour-propre de côté, savoir reconnaître qu'on n'a pas pu ou su faire une ponction correcte de l'espace, et, sans insister, utiliser un autre mode d'anesthésie.

M. Robert Monod : Je retiens, de l'intéressante communication de mon ami Houdard qu'il apporte sur l'anesthésie périrudale, une note moins pessimiste que celles de MM. Desplas et Maurer,

Les possibilités de cette méthode méritent que nous l'étudiions.

Récemment, j'ai opéré, sous anesthésie péridurale, une volumineuse hernie inguinale chez un homme âgé et gras, cas défavorable pour une anesthésie locale. L'anesthésie a été parfaite et les suites ont été celles d'une anesthésie régionale banale.

Il a quitté le service quatorze jours après son intervention.

J'avais fait une injection basse lombaire et avais injecté 60 cent. cubes de la solution de novocaïne à 1 p. 100 adrénalinée.

Or, l'anesthésie atteignait en hauteur le thorax.

A propos de la communication de M. Houdard, je tiendrai à souligner les deux points suivants, ayant trait, le premier à la hauteur de l'injection, le second au danger de perforation de la dure-mère.

1° La hauteur de l'injection a peut-être moins d'importance que la quantité de solution injectée.

Il n'est pas nécessaire de faire une ponction haute pour obtenir une bonne anesthésie de l'étage sus-mésocolique de l'abdomen et même du thorax.

M. Dogliotti, pour une anesthésie du haut abdomen, conseille d'injecter entre D^8 et D^{12}, en cas de difficultés il reporte l'aiguille entre L^1 et L^2. Pour le thorax, il descend jusqu'à D^6 et D^{10}.

Quand on recherche une anesthésie haute, il suffit d'injecter une quantité plus grande d'anesthésique et d'utiliser la position de Trendelenburg qui favorise l'ascension du liquide.

2° Quant à la perforation de la dure-mère, redoutée par M. Desplas, il faudrait prouver que la brèche faite est suffisamment grande et béante pour maintenir une communication à plein canal entre l'espace péridural et l'espace sous-arachnoïdien.

Cette possibilité, bien faible quand on utilise une aiguille fine, s'accorde également mal avec la différence de pression qui existe entre celle du liquide céphalo-rachidien qui peut varier de + 15 à + 30 et celle de l'espace péridural qui, au contraire, est inférieur à la pression atmosphérique atteignant suivant la position — 4 jusqu'à — 12.

Il est donc loin d'être prouvé que le liquide injecté dans l'espace péri dural, une fois l'aiguille retirée, passera dans l'espace sous-arachnoïdien, et cela est si bien établi que M. Dogliotti a érigé sa technique sur ces données. Or, il n'hésite pas à faire sa ponction entre D^4 et D^5, comme je l'ai vu faire sans aucun inconvénient.

En conséquence je ne pense pas que le danger de perforation de la dure-mère soit un réel danger nécessitant de renoncer à pratiquer l'injection, surtout si, comme on le doit toujours, on utilise des aiguilles fines.

Je ne saisis pas pourquoi, comme le note M. Houdard, l'atteinte des paires antérieures motrices échapperait à l'action de l'anesthésique puisque l'objectif de la méthode est de dépasser l'injection de l'espace péridural qu'elles traversent pour atteindre au delà des trous de

conjugaison les rameaux communicants et les ganglions du sympathique.

Ce qui paraît aujourd'hui démontré, c'est que cette méthode d'anesthésie met à l'abri des incidents bulbaires et des grosses baisses de tension de la rachianesthésie (toute anesthésie locale est hypotensive), tout en assurant une anesthésie de longue durée.

M. **Desplas** : Au sujet de la piqûre de la dure-mère, je voudrais insister sur un point. Quand on fait une rachi, si on emploie une aiguille à biseau un peu long, ce biseau peut être à cheval sur la dure-mère, une partie se trouvant dans l'espace dure-mérien, une partie à l'extérieur. C'est pourquoi, si on n'a pas la précaution d'enfoncer un peu plus profondément l'aiguille, on peut avoir une anesthésie rachidienne très insuffisante, une partie de l'anesthésique s'épanchant au dehors de la dure-mère. Ce détail peut expliquer que dans certains cas d'anesthésie épidurale haute, une partie du liquide peut être injecté à la fois dans l'espace épidural et dans l'espace intradural. L'anesthésie épidurale haute est une méthode d'anesthésie complexe pour un chirurgien isolé.

Elle est possible dans un service, elle l'est moins dans la pratique ordinaire.

La hernie dont Monod nous parle aurait été aussi bien opérée sous anesthésie régionale.

Enfin, les baisses de tension artérielle, observées au cours des rachi, sont très avantageusement contrebattues par l'adréphédrine comme je l'ai montré ici avec Leveuf. L'argument hypotension dans les rachis ne peut plus être retenu.

M. **P. Moure** : Je crois qu'il faut être très prudent avant d'engager les chirurgiens à employer cette méthode d'anesthésie — qui peut certes avoir des indications, mais qui expose à des dangers certains. Il me paraît tout au moins inutile de l'employer pour des opérations de l'ordre de la hernie; et il ne faudrait pas que la communication de Monod déclenchât des séries d'expériences qui pourraient avoir de fâcheuses conséquences.

M. **Robert Monod** : Je répondrai à M. Moure que le but que nous cherchons avec l'épidurale est d'obtenir une anesthésie locale du haut abdomen et du thorax. Toute la question est là : compléter le champ d'action de la rachianesthésie qui, au-dessus de l'ombilic, devient dangereuse.

N'avons-nous pas dès lors le devoir de rechercher si l'épidurale n'apportera pas la solution de ce problème qui nous intéresse tous?

Or, dès l'instant où une épidurale basse lombaire offre aussi peu d'inconvénients qu'une banale anesthésie régionale, ne sommes-nous pas autorisés à y recourir d'abord pour des cas faciles qui nous permettent d'apprécier les bénéfices d'une méthode destinée peut-être à mettre à l'avenir nos opérés à l'abri des risques de la rachianesthésie haute.

M. **Houdard** : Je n'ai pas l'expérience des anesthésies très hautes, mais je sais comme Monod qu'on a pu les obtenir en ponctionnant plus bas. Il

est évident que, dès que nous aurons plus l'expérience de la méthode, nous pourrons régler l'étendue de l'anesthésie, soit en diminuant la dilution et augmentant la quantité de solution injectée, soit inversement.

Je crois la perforation de la dure-mère plus dangereuse que lui. Après l'injection, la pression est certainement la même des deux côtés de cette membrane et il est possible que, sinon des échanges physiques, du moins des échanges chimiques, puissent se faire.

Quant aux paralysies musculaires, nous n'en avons jamais observé. Il est possible que l'anesthésique n'imprègne que le ganglion : c'est une question de pure neurologie, dont je laisse l'étude aux spécialistes compétents.

Comme M. Moure, je pense que cette anesthésie ne doit pas être faite à la légère et qu'il faut la réserver, en concurrence avec la rachianesthésie, mais beaucoup plus bénigne, aux cas où l'anesthésie générale est contre-indiquée et l'anesthésie locale impossible.

A propos du Butyl-Éthyl-Barbiturate de sodium, Sonéryl sodique intraveineux comme anesthésique de base,

par M. **Bernard Desplas**, chirurgien de la Charité,
et Mlle **G. Chevillon**, anesthésiste.

La récente communication de R. Monod sur l'Évipan, où il a rappelé nos recherches sur le Sonéryl sodique, m'engage à vous entretenir de l'état actuel de nos expériences sur l'emploi du Sonéryl sodique par voie intraveineuse, comme anesthésique de base.

Je tiens à préciser les conditions de notre travail. Convaincu que, par ses propriétés physiologiques et les résultats d'une très sérieuse expérimentation, le Sonéryl sodique serait un anesthésique de base des plus intéressants, nous avons commencé les premiers, je crois, à l'utiliser par voie buccale ; nos recherches vous ont été communiquées, ici, le 2 juillet 1932 (*Bull. et Mém. de la Soc. nat. de Chir.*, n° 21, p. 997) et publiées dans le *Paris-Médical* (n° 28, 15 juillet 1933, plus de 200 cas).

Après avoir mesuré son efficacité et étudié les syndromes chimique et physiologique de son absorption par voie buccale, *nous avons été convaincu de son innocuité*. Nous avons alors atteint le stade anesthésique de base et nous avons utilisé le Sonéryl sodique par voie intraveineuse. Nos premiers résultats ont été publiés dans le *Paris-Médical*, n° 4, du 27 janvier 1934 (nos premières observations datant de mai 1933).

Notre collègue Wilmoth s'est intéressé à la question et le Dr Colette Brinon-Cherbuliez, son élève et anesthésiste, a récemment soutenu sa thèse de doctorat sur l'Anesthésie de base au Sonéryl sodique par injection intraveineuse. Cette thèse brillante expose toute la question.

Considérations générales. — Le Sonéryl sodique (butyl-éthyl-malonyl-

urée) est un composé cristallin soluble dans l'eau, dont les propriétés hypnotiques ont été démontrées pour la première fois en 1922 par le professeur Carnot et Marc Tiffeneau.

C'est actuellement le dérivé barbiturique qui possède *la plus grande marge de sécurité*, comme l'a bien montré le professeur L. Launoy dans le *Journal de Physiologie et de Pathologie Générale* (1932, p. 364-379), et comme il ressort des expériences publiées dans la thèse de son élève J. Coutière.

Du point de vue chimique, le Sonéryl est le meilleur des anesthésiques barbituriques. Il possède les coefficients de sécurité et d'utilisation thérapeutique les plus élevés pour une durée convenable d'intervention opératoire. Il permet des interventions de longue durée, sans hyperdosage barbiturique.

Action sur l'organisme. — On note :

1° Abaissement sans importance de la température centrale de quelques dixièmes de degré ;

2° Accélération légère du pouls ;

3° Diminution de la fréquence et de l'amplitude respiratoires, qu'il y a lieu de corriger par quelques bouffées de CO^2 au début de l'anesthésie ;

4° Une baisse de la tension artérielle de 1 à 4 centimètres Hg, portant sur la maxima et la minima, la différentielle restant constante, cette chute de tension artérielle est corrigée, si besoin est, par le CO^2 et l'injection d'éphédrine ;

5° Action sur l'élimination hépato-rénale.

Cette étude a été faite par le Dr Max Lévy, assistant de mon service, qui continue les intéressants travaux qu'il a commencés avec M. Robineau.

Six sujets ayant subi des opérations importantes sous anesthésie Sonéryl-Éther ont été plus particulièrement étudiés dans la phase post-opératoire et, bien que ce nombre d'observations soit insuffisant, les constatations faites sont assez intéressantes pour que nous les rapportions.

Les examens ont porté sur les points suivants :

1° *Fonction rénale.* — a) *La diurèse* est en tout point comparable à celle des opérés qui subissent des opérations de même importance. Chez trois patients, ayant subi une gastrectomie, une injection intraveineuse de 20 grammes de NaCl en solution hypertonique pratiquée le deuxième jour élève brusquement la diurèse à 1 litre, preuve que l'organisme réagit normalement vis-à-vis de la chloruration.

b) *Le pouvoir de concentration uréique* n'a pas présenté de diminution particulière, indiquant une intégrité suffisante de la fonction rénale ; c'est ainsi que nous avons relevé, chez nos opérés, des concentrations de 28 à 40 grammes d'urée par litre, dès le deuxième jour qui suit l'opération.

2° *La désassimilation azotée post-opératoire*, extériorisée quantitativement par la quantité d'urée éliminée dans la phase post-opératoire, est, en tout point, comparable à celle des opérés anesthésiés à l'éther. Il en est de même du taux de l'azote résiduel du plasma.

3° *La poussée d'urémie post-opératoire*, qui, on le sait, est conditionnée

par l'insuffisance rénale d'une part, et la désassimilation azotée d'autre part, ne fut plus marquée que pour les opérés habituels de la même catégorie. L'élévation de l'urée sanguine y fut constante, d'ampleur variable, et cessa immédiatement après l'injection de NaCl intraveineux.

4° *L'hypochlorémie* post-opératoire, tant plasmatique que globulaire, n'a pas présenté de caractère spécial; elle fut constante et s'est développée avec l'ampleur qu'il est habituel de constater.

Au total, chez ce petit nombre d'opérés, les troubles observés dans la phase post-opératoire furent ceux que l'on constate après toute intervention importante. En particulier, la poussée d'urémie, l'hypochlorémie sanguine, l'insuffisance rénale, n'y furent pas plus marquées que d'habitude.

En résumé : Action narcotique profonde ; abaissement de la tension artérielle ; diminution de l'amplitude respiratoire ; innocuité vis-à-vis de l'élimination hépato-rénale.

Technique employée. — 1° La veille de l'intervention, le soir vers 21 heures, nous donnons 0 gr. 30 de Sonéryl sodique par voie buccale. Nous avons maintenu cette dose de Sonéryl que nous donnions déjà lorsque nous employions le Sonéryl exclusivement par voie buccale. Grâce à cette prise de Sonéryl, les malades, même les plus nerveux, dorment profondément la nuit qui précède l'intervention ; les heures d'appréhension, souvent pénibles, leur sont ainsi évitées, et c'est avec calme qu'ils arrivent à l'intervention.

2° Le malade étant somnolent, une demi-heure avant l'anesthésie, nous faisons une injection intraveineuse de Sonéryl sodique en solution à 5 p. 100 (1 gramme de Sonéryl sodique dissous dans 20 cent. cubes d'eau bidistillée). Cette injection est faite à la dose de 1 centigramme par kilogramme, donc 50 centigrammes pour un sujet pesant 50 kilogrammes. Pour les sujets pesant 45 kilogrammes et au delà, nous injectons 0 gr. 0.125 par kilogramme (80 centigrammes pour un sujet pesant 65 kilogrammes).

On ne saurait trop insister sur la nécessité de pousser l'injection *très lentement*, en quatre à cinq minutes, en surveillant attentivement le pouls, la respiration et la tension artérielle.

Très vite, le malade se sent pris d'un grand besoin de dormir, il a de la difficulté à parler, il bredouille, il bâille et s'endort à la fin de l'injection. Son sommeil est profond. Sa respiration est considérablement diminuée — tant dans son rythme que dans son amplitude. Le pouls reste inchangé. La tension artérielle s'abaisse de 1 à 2 unités (action banale de tous les barbituriques).

On peut alors pratiquer soit une anesthésie générale à l'éther, soit une anesthésie régionale, soit même ne pas utiliser d'autres anesthésiques.

Sonéryl intraveineux et anesthésie générale à l'éther. — Lorsqu'il s'agit d'anesthésie générale à l'éther, le malade passe insensiblement de ce sommeil au sommeil anesthésique chirurgical. Le contact du masque est à peine perçu et les opérés, pour la plupart, ne se souviennent pas de l'anesthésie.

1° Pour l'incision de la paroi, il faut tenir le malade sous l'éther fourni

à des doses progressivement croissantes, pendant dix minutes environ, en stimulant la respiration par quelques bouffées de CO^2 ; c'est entre 4 et 5 de l'indice numérique de l'Ombrédanne que l'anesthésie est obtenue profonde, permettant une très bonne exploration.

2° Pendant tout le cours de l'intervention proprement dite, la dose d'éther est considérablement diminuée et maintenue entre 1/2 et 2, le plus souvent entre 1/2 et 1, souvent même le malade n'absorbe que le rebreathing.

Le silence abdominal est complet, le sommeil est paisible, sans cyanose, sans mucosités, sans nausées, *c'est une anesthésie de sécurité complète*.

3° Pour la fermeture de la paroi, la dose d'éther est augmentée et portée à 4, le silence abdominal est alors complet et l'éther supprimé remplacé par quelques bouffées de CO^2 pour activer le réveil.

Réveil. — Le réveil, comme dans le cas de Sonéryl par voie buccale, est rapide, entre cinq minutes et une heure et demie.

Les opérés sortent rapidement de leur anesthésie (éther ou chloroforme), ce qui est la meilleure preuve qu'ils ont absorbé peu de toxique ; ils reprennent conscience, répondent aux questions qu'on leur pose, mais redeviennent vite somnolents. Cette somnolence dure environ quarante-huit heures ; elle est calme, sans agitation, sans vomissements, sans douleurs (ce qui a le gros avantage de supprimer la morphine et de faciliter singulièrement les suites post-opératoires). Quelquefois vers la fin de la première journée : agitation passagère, l'essentiel est alors de laisser les opérés dans le calme et à la demi-obscurité.

Les suites opératoires sont très simples, peu douloureuses. L'émission des gaz est rapide. On a noté 2 cas de glycosurie passagère, immédiatement après deux gastrectomies.

Sonéryl intraveineux et anesthésie régionale et Sonéryl intraveineux sans adjonction d'autre anesthésique.

J'ai utilisé le Sonéryl intraveineux associé à l'anesthésie régionale en chirurgie pulmonaire dans 3 cas, temps pariétal et temps profond pour pyosclérose.

En chirurgie gastrique : 2 cas — gastrectomie ; un très beau résultat, un résultat très suffisant.

Dans 6 cas, j'ai utilisé le Sonéryl sans adjonction d'autre anesthésique, en chirurgie pulmonaire — temps profond pour pyosclérose.

En résumé, le Sonéryl intraveineux, s'il permet à lui seul quelques interventions profondes et particulières, est un anesthésique de base remarquable pour les interventions abdominales. Il permet de diminuer considérablement la dose d'éther nécessaire et, de ce fait, est bien un anesthésique de base.

Pratiquement, l'anesthésie régionale permet toutes les interventions sur le crâne, la face, le cou, le thorax, les membres supérieurs.

L'anesthésie rachidienne doit être réservée aux opérations importantes sous-ombilicales et membres inférieurs.

La région sus-ombilicale (estomac et foie) a toujours été le point critique de l'anesthésie.

Ni la rachidienne, ni la régionale impossible chez certains malades, ne m'ont donné de résultats constants et c'est aussi la région où les interventions sont le plus souvent causes de complications pulmonaires.

C'est en vue d'avoir la meilleure anesthésie possible et les résultats post-opératoires les plus favorables dans les interventions sur le foie et l'estomac que j'ai étudié le Sonéryl, anesthésique de base.

En vérité, c'est là que l'association Sonéryl intraveineux-Éther m'a donné les résultats les plus satisfaisants. C'est actuellement pour moi l'anesthésie de choix pour les opérations sur l'estomac et les voies biliaires.

Statistique. — De juin 1933 au début de mars 1934, nous avons employé le Sonéryl sodique par voie intraveineuse dans 87 cas.

A. *Sonéryl intraveineux et anesthésie générale.* — 76 cas.

1° 70 laparotomies.

15 laparotomies gynécologiques : 12 hystérectomies, 2 hystéropexies, 1 salpingectomie.

33 interventions sur l'estomac : 28 gastrectomies, 5 gastro-entérostomies.

7 interventions sur les voies biliaires.

1 néphropexie.

10 appendicectomies.

1 éventration.

2 colectomies.

1 anus iliaque.

2° Deux interventions sur les membres :

1 méniscectomie.

1 ostéosynthèse.

3° 3 amputations larges du sein.

1 abcès froid costal.

B. *Sonéryl intraveineux et anesthésie régionale.* — 5 cas.

3 pneumectomies progressives pour pyosclérose.

2 gastrectomies.

C. *Sonéryl intraveineux sans association.* — 6 cas.

6 pneumectomies progressives pour pyosclérose.

Je tiens à souligner que nous n'avons jamais employé le Sonéryl dans des cas dits de petite chirurgie et que notre statistique comprend la plus grande proportion d'interventions importantes (28 gastrectomies, 12 hystérectomies, 2 colectomies, 9 pneumectomies, 7 interventions sur les voies biliaires).

Contre-indications. — De réelles contre-indications ne sont pas apparues.

Avec Wilmoth et Mme Brinon, nous croyons par prudence que la seule contre-indication réelle est l'hypotension. Le chiffre 9 Hg. de T. maxima

enregistré par le Vaquez, reste un critère expérimental de valeur. Cependant, nous avons avec le CO^2 et l'éphédrine des correctifs de ces états d'hypotension.

Incidents. — Dans *quelques cas*, nous avons observé, douze heures ou trente-six heures après l'anesthésie, une période d'excitation, de courte durée, très variable en intensité et en durée, n'excédant jamais l'excitation que présentent certains malades anesthésiés à l'éther.

Dans aucun cas, nous n'avons observé d'intoxication barbiturique et c'est pourquoi nous n'avons pas mis en œuvre l'arsenal thérapeutique dont R. Monod vous a longuement parlé au sujet de l'emploi de l'Evipan.

Nous n'avons pas eu de syncope et nous n'avons pas eu à employer le CO^2, ou la lobeline, ou la coramine ou l'hexétone. Nous n'avons pas non plus utilisé les injections intraveineuses d'azotate de strychnine ou plus simplement des injections à doses répétées de sulfate de strychnine, comme il est classique de l'employer actuellement dans les cas, hélas ! trop nombreux, d'intoxications volontaires par les barbituriques.

Sur 87 anesthésies au Sonéryl intraveineux, nous n'avons pas enregistré un seul échec ; toujours l'anesthésie a été suffisante et, en particulier pour les longues interventions sur le tube digestif (gastrectomies, colectomies, etc.), cette méthode nous a donné entière satisfaction.

Nous n'avons pas observé de complication post-opératoire et aucun décès imputable à l'anesthésie.

Au sujet de l'Evipan, que nous n'avons pas employé, R. Monod signale 2 morts sur 125 cas et rapporte 1 mort par syncope immédiatement après l'injection d'Evipan, observée par Moulonguet.

Ceci démontre que l'Evipan est un produit toxique, dangereux, qui peut être mortel. Les Allemands, d'après Monod, rapportent 3 morts sur 20.000 anesthésies. Monod n'a pas de renseignements précis.

Malgré les dangers de l'emploi de l'Evipan, R. Monod recommande son emploi comme anesthésique, même dans les opérations de petite chirurgie. Cette conclusion inattendue nous surprend et nous ne pouvons l'accepter, d'autant plus que les auteurs allemands eux-mêmes se préoccupent de la toxicité du produit. A. Stimpfl, dans le *Munch. Med. Woch.*, n° 37, 9 septembre 1933, p. 1429, intitule son article :

« La narcose intraveineuse à l'Evipan est-elle dangereuse »? Il insiste sur :

Les complications de son emploi :

Thromboses veineuses ;

Sensibilité extrême des malades atteints de péritonite ;

Troubles respiratoires et circulatoires, cyanose ;

Paralysie du centre, asphyxie ;

Et en rapporte 7 cas.

Il cite d'après Anschutz, de Vienne, 8 cas mortels et en plus :

1 cas de Kilian, par arrêt du cœur :

1 cas de Gritti ;

1 cas de mort observé par l'auteur.

D'après Stimpfl, l'Evipan, s'il est employé, ne peut l'être que pour des interventions de courte durée; sa posologie est très difficile à fixer. Les schémas de posologie de Specht et de Hoster, basés sur le poids, ne satisfont pas Anschutz qui dit que la posologie de l'Evipan ne peut être établie qu'au cours de la narcose elle-même, selon les réactions de chaque malade après l'injection des 2 à 3 premiers centicubes.

Cette opinion est à peu près générale chez les auteurs de langue allemande :

Feldweg (*Munch. Med. Woch.*, n° 7, 16 février 1934, p. 257) souligne le danger de l'Evipan chez les asthmatiques : Bei asthma Kein Evipan, dit Feldweg.

Holtermann (*Zbl. F. Gynäk.*, n° 5, 1934, p. 286) signale récemment 2 cas graves d'intoxication après narcose à l'Evipan sodique chez deux femmes, dont l'une succomba rapidement par insuffisance cardio-vasculaire aiguë.

Domanig (*Wien. Med. Woch*, n° 8, 17 février 1934, p. 318) rapporte 1 cas de mort rapide par troubles respiratoires et syncope, quelques minutes après l'injection de 3 c. c. 5 d'Evipan observé par Hogenauer, chez une femme vigoureuse de quarante-cinq ans, présentant une péritonite aiguë. La coramine, la lobéline, l'adrénaline intracardiaque, la respiration artificielle n'ont pas empêché la malade de succomber à la syncope respiratoire.

En présence de tels faits, nous nous croyons autorisés à considérer l'Evipan comme un produit très dangereux et à déconseiller son emploi.

Le Sonéryl jusqu'alors, et pour des interventions importantes, n'a pas entrainé de complications ou d'accidents mortels.

Nous n'emploierons jamais le Sonéryl ou tout autre anesthésique de base pour des opérations de petite chirurgie, dans lesquelles l'anesthésie régionale donne toujours des résultats parfaits, et nous pensons que ces anesthésiques de base devront toujours être réservés à des cas chirurgicaux complexes, longs, difficiles, où le problème anesthésique joue un rôle de premier plan.

Il faut, en effet, nous semble-t-il, proportionner la méthode anesthésique à l'importance de l'acte opératoire et cette « mesure » ne doit jamais être perdue de vue.

M. **Pierre Fredet** : J'ai écouté avec grand intérêt la communication de M. Desplas sur le *sonéryl*, donné par voie intraveineuse, comme anesthésique de fond. Je constate que les résultats obtenus par notre collègue, avec cette malonylurée substituée, sont sensiblement identiques à ceux que j'obtiens moi-même depuis plusieurs années avec l'allyl-isopropyl-malonylurée, produit commercialement livré sous la forme de *numal* : même innocuité, mêmes effets utiles.

Les deux produits sont à tel point comparables que l'anesthésie au

sonéryl est réalisée par les mêmes doses de corps actif que l'anesthésie au *numal* : 1 centigramme par kilogramme de poids corporel et maximum de 60 centigrammes à ne pas dépasser. Je n'en suis point étonné, car la composition du *sonéryl* est assez voisine de celle du *numal*.

Parmi les malonylurées substituées, il en existe d'ailleurs plusieurs autres qui ont procuré des résultats semblables, tel le *pernocton* par exemple (butyl β brom-allyl-malonylurée). Dans la clinique du professeur Bircher, à Aarau, un de mes correspondants, M. R. Patry, a expérimenté concurremment sur d'importantes séries le *numal* et le *pernocton* et il m'a écrit que les deux produits fournissaient des résultats tout à fait analogues.

J'ajoute que l'on peut fabriquer un nombre presque illimité de corps de ce genre, en substituant, aux deux atomes du noyau malonique, tous les radicaux alcooliques, tant de la série acyclique que de la série aromatique. Tous ces corps n'ont pas la même action anesthésique, mais il serait intéressant à coup sûr de connaître avec précision les effets physiologiques de chacun d'eux, car plusieurs pourraient vraisemblablement être utilisés pour l'anesthésie.

M. Desplas a vérifié, comme moi, que l'injection de barbituriques provoquait un abaissement immédiat de la tension artérielle. Mais il dit que la tension différentielle ne varie pas. Ce n'est pas tout à fait exact. Les graphiques que j'ai établis, sur un millier d'observations au moins, montrent une légère chute de la tension différentielle, car la maxima baisse relativement un peu plus que la minima.

Au sujet des renseignements fournis par l'étude du coefficient érythroplasmatique du chlore sanguin, je me permets d'attirer l'attention sur un travail de M. Bottin, publié dans le numéro de janvier 1934 du *Bulletin de la Société de Chimie biologique*. M. Bottin soutient que ce coefficient, c'est-à-dire le rapport entre la concentration du chlore globulaire E et la concentration du chlore plasmatique P, $\frac{E}{P}$ n'a qu'une valeur discutable, car il est sujet à de nombreuses variations à l'état normal. Il faut tenir compte du volume globulaire Vg et du volume plasmatique Vp, de telle sorte que le coefficient utile à connaître est donné par l'expression : $\frac{E \times Vg}{P \times Vp}$.

Sous ces réserves, je ne puis que féliciter M. Desplas de son intéressant apport à l'étude des barbituriques, comme anesthésiques généraux.

M. **Robert Monod** : Je répondrai aux critiques de M. Desplas.

Il a, sans doute, mal lu ma communication ; il y verra que les deux décès signalés dans ma statistique et dont il fait état ne sont pas imputables à l'anesthésie.

Je répèterai donc que sur une expérience personnelle — de 125 cas au moment de ma communication, aujourd'hui de 175 — je n'ai observé aucun accident, ni même aucun incident.

J'ai une assez grande expérience du rectanol, et l'emploie couramment principalement pour la chirurgie thoracique. Eh bien, depuis que j'ai essayé l'Evipan j'ai certainement, avec cet anesthésique, une tranquillité

encore plus grande. Je contrôle la tension artérielle au cours de toutes mes anesthésies; or la chute de tension avec l'Evipan est toujours infime ou nulle, ce qui est très appréciable et rassurant.

L'Evipan est actuellement utilisé dans beaucoup de pays (pour ma part, je l'ai vu employer en Suisse, en Angleterre et en Belgique). S'il était aussi dangereux que l'affirme M. Desplas il serait bien étonnant que son expansion soit si grande.

Je conseille à M. Desplas de l'essayer comme je suis tout disposé de mon côté à essayer le Sonéryl intraveineux. L'étude des barbiturates est, pour ceux qui s'intéressent à la question des anesthésiques, pleine d'avenir. Mais je ne vois pas l'intérêt de mettre ces différents produits en concurrence. Chacun a ses propriétés et mérite d'être étudié.

Je puis ajouter que, depuis ma communication, mon expérience s'est accrue. Actuellement j'utilise l'Evipan, non seulement pour les anesthésies de courte durée (petite chirurgie), mais également, grâce à une modification de la technique, pour des interventions longues.

Un de mes internes, M. Arnal, étant allé à Genève dans le service du professeur Jentzer, y a vu utiliser une variante à la méthode, qui m'a paru intéressante pour l'anesthésie prolongée.

Elle consiste, après avoir endormi le malade avec la dose habituelle qui varie entre 4 et 7 cent. cubes, à brancher sur l'aiguille maintenue dans la veine (la saphène est commode dans ces cas) un goutte-à-goutte de sérum glucosé. Celui-ci, outre son action tonique, entretient la perméabilité de la veine et de l'aiguille.

Il suffit, tous les quarts d'heure, d'injecter à travers le tube de caoutchouc du goutte-à-goutte 1 à 3 cent. cubes d'Evipan pour entretenir l'anesthésie.

J'ai pratiqué avec ce procédé 5 interventions de chirurgie pulmonaire dont 3 thoracoplasties qui ont duré entre une heure et une heure et quart, l'anesthésie étant entretenue uniquement avec du sérum glucosé additionné d'Evipan.

Les doses utilisées ont été respectivement, dans 4 de ces cas, de 15, 19, 20 et 22 cent. cubes de la solution d'Evipan à 10 p. 100.

Ces doses, qui dépassent de beaucoup la dose limite en deçà de laquelle je m'étais toujours tenu, ne sont possibles *qu'en dilution dans le sérum glucosé*. Mais on obtient ainsi une narcose prolongée parfaite, tranquille et dont les suites sont excellentes.

L'emploi, sans troubles, de ces doses élevées ne fait-il pas la preuve que le produit en question n'est pas aussi toxique que le pense mon ami Desplas à l'exposé duquel j'ai tenu à apporter ce correctif.

M. **Basset** : Je n'ai jamais employé le Sonéryl. Je n'ai employé l'Evipan que dans un petit nombre de cas et j'ai cessé de l'employer tellement les anesthésies qu'il m'a données ont été inconstantes dans leur durée.

De la rachi-anesthésie, Monod a dit tout à l'heure qu'elle était dangereuse pour les opérations abdominales du segment sus-ombilical. Desplas considère son emploi comme délicat dans cette même région.

Sur la statistique de mon service, qui est d'environ 500 cas de rachi à la percaïne par la méthode de Quarella, mon assistant, notre collègue Ameline, et moi avons pratiqué environ une cinquantaine d'interventions sur l'estomac, le duodénum et les voies biliaires, et cela avec d'excellentes anesthésies.

Dans son article récent de *La Presse Médicale*, Quarella, qui a une expérience de près de 2.000 cas de sa méthode, avec une série d'interventions sus-ombilicales, dit qu'il n'a jamais eu d'échec.

J'ajoute que, à la fin de mes interventions abdominales sous-ombilicales à la rachi-percaïne, j'ai constaté que l'anesthésie cutanée remontait toujours au moins à la ligne mamelonnaire et très souvent jusqu'aux clavicules.

M. P. Brocq : M. Sicard (d'Oran) nous a envoyé un travail sur 25 anesthésies à l'Evipan sodique et M. Dubouchet (d'Alger) un mémoire portant sur 102 cas. Or sur les 25 observations de M. Sicard, il y a 1 mort pendant l'opération (tumeur du médiastin) et 1 mort le lendemain (ulcère perforé du duodénum).

Sur les 102 cas de M. Dubouchet, il y a 1 mort quelques heures après une opération pour « hydrocèle très volumineuse » chez un homme de soixante-deux ans.

Si l'on doit ne pas mettre au passif de l'Evipan le décès après perforation d'un ulcère, si l'on doit considérer que le décès par tumeur du médiastin pendant l'intervention est discutable et peut être attribué à une erreur d'indication de l'Evipan, il faut bien retenir la mort après opération d'hydrocèle et proclamer que l'Evipan n'est pas sans danger.

Vous pourrez apprécier ces accidents quand M. le Président me donnera la parole sur les deux travaux de MM. Sicard et Dubouchet.

M. Pierre Duval : J'estime que les chirurgiens ne doivent pas, même en présence d'une opération importante, utiliser un de ces anesthésiques nouveaux dont la bibliographie est trop lourdement chargée de cas de morts, alors que les procédés anesthésiques classiques donnent une sécurité à peu près complète.

M. Desplas : Je n'ai rien à répondre que de remercier tous les orateurs qui ont pris la parole. J'approuve entièrement les conclusions de M. le professeur Duval. On ne peut pas, en effet, oublier que nous sommes ici les « porte-bannière » de la profession et que les opinions que nous pouvons exprimer sont susceptibles d'avoir une portée extrêmement importante. Bien des fois nous avons vu, dans la pratique ordinaire, des résultats tragiques à la suite de l'utilisation de techniques opératoires présentées ici par des gens éminents qui avaient raison de les exposer, mais qui, entre les mains de chirurgiens inexpérimentés, ont entraîné des désastres.

La Société, consultée par le Président, adopte les conclusions de M. Pierre Duval.

PRÉSENTATION DE MALADE

Volumineux hématome du creux sus-claviculaire droit,

par M. **Truffert.**

Ce malade vous a été présenté à la séance du 7 décembre 1932, pour un volumineux hématome s'étendant de la mâchoire jusque dans la région thoraco-abdominale.

M. Lenormant, dans le rapport écrit au sujet de cette présentation, concluait à la rupture probable d'un kyste thyroïdien.

Or, il y a trois semaines, au début de février 1934, est apparue brusquement, sans cause, une tuméfaction du creux sus-claviculaire droit et progressivement s'est extériorisée une ecchymose, qui, depuis les huit jours que le malade est dans mon service, s'accroît sans que la tuméfaction très dure ait changé de volume.

Sachant que M. Lenormant devait s'absenter, je lui ai montré le malade et notre avis est qu'il s'agit d'une rupture vasculaire. Aucun signe n'en permet d'en localiser l'origine, si ce n'est d'exclure les gros vaisseaux.

Je demande aux membres de la Société s'ils ont observé des cas semblables et quelle est à leur avis la meilleure conduite à tenir.

Mon intention est d'attendre, et si l'hématome ne semble pas augmenter, d'en attendre la résorption, tout au moins plus accusée, avant d'aller explorer la région d'origine probable de l'hémorragie.

Tous les examens hématologiques pratiqués se sont révélés normaux.

PRÉSENTATIONS DE RADIOGRAPHIES

Décollement épiphysaire du condyle externe avec rotation de 180° suivant un axe antéro-postérieur,

par MM. **E. Sorrel** et **Dulot.**

Nous venons d'observer un cas de décollement épiphysaire du condyle externe de l'humérus avec déplacement inusité.

Voici l'observation en quelques mots :

L'enfant B... (Gilbert), sept ans, entre dans le service le 28 février 1934 pour un traumatisme du coude gauche survenu la veille. Il présente tous les signes ordinaires d'une fracture du condyle externe. Un seul point attire un peu

l'attention : en palpant le coude, on n'a pas l'impression que le condyle externe est refoulé en arrière ou remonté, comme il arrive souvent dans ces fractures, mais la palette humérale semble anormalement élargie. La tuméfaction d'ailleurs étant considérable et l'infiltration sanguine importante, les renseignements fournis par la palpation sont assez imprécis.

La radiographie montre qu'il s'agit d'une fracture du condyle externe, ou plutôt d'un décollement épiphysaire (fig. 1) qui a suivi la ligne du cartilage conjugal dans toute la *partie externe* et ne s'en est légèrement écarté, pour mordre un peu sur l'*épiphyse*, que vers la terminaison interne, sur la joue externe de la poulie trochléenne. (C'est l'inverse de ce qui se passe habituellement, le trait dans les fractures du condyle externe commençant sur le bord

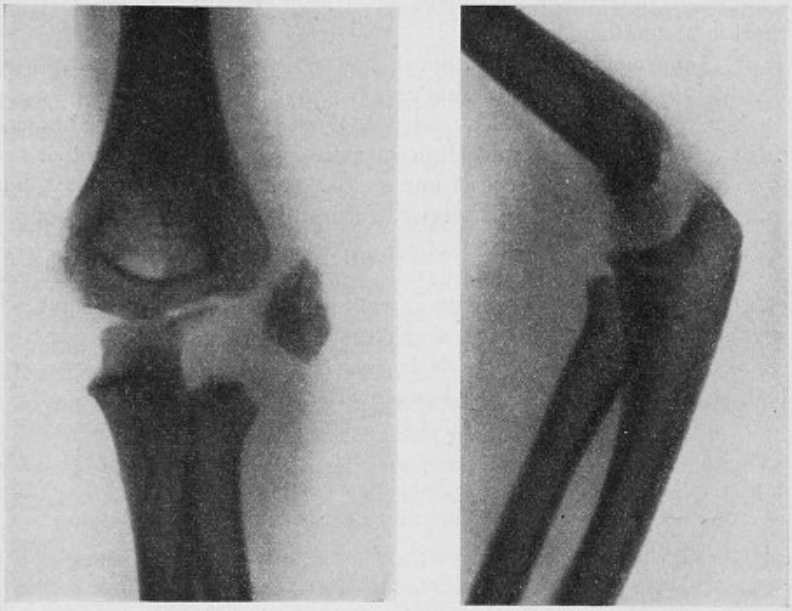

Fig. 1. — Radiographies (face et profil) du coude.

Sur la radiographie de face, on voit bien le fragment décollé. Il est fortement écarté et retourné de telle sorte que la surface de décollement regarde en dehors et en avant. Le trait de fracture a suivi la ligne du cartilage conjugal dans toute la partie externe ; il ne s'en est légèrement écarté pour mordre un peu sur l'épiphyse que vers la terminaison interne, au niveau de la joue trochléenne.

Sur la radiographie de profil, la lésion est difficile à apprécier; on se rend seulement compte que le fragment n'a pas été repoussé en avant ou en arrière.

Cas Bon... (Gilbert), sept ans, radiographies du 1er mars 1934.

externe de l'humérus, au-dessus de la ligne de conjugaison et la rejoignant vers le fond de la trochlée.)

Tout ce fragment externe est très fortement déplacé en dehors ; il paraît retourné sur lui-même, mais sa position exacte est bien difficile à apprécier sur la radiographie et ce n'est que l'intervention qui permit de la comprendre.

Le déplacement paraissant trop important pour pouvoir être réduit sans intervention, l'enfant est opéré le 3 mars 1934. Voici le relevé du protocole opératoire :

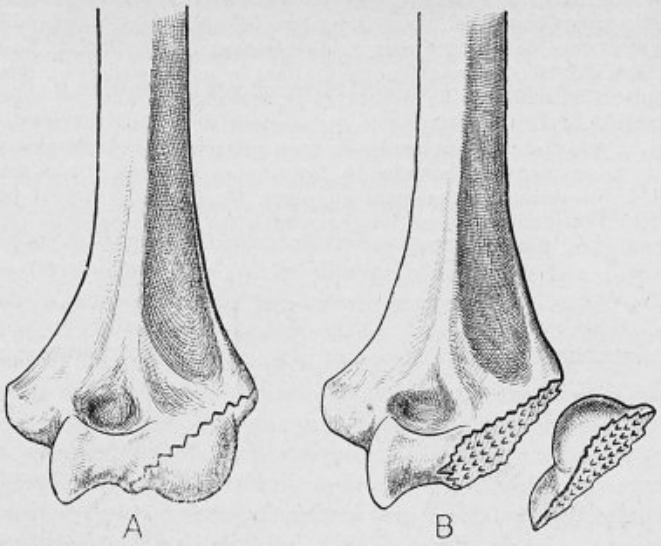

Fig. 2. — Figure schématique montrant la direction du trait de fracture (A) et la position qu'occupait le fragment condylien (B). Il avait fait une rotation complète de 180°, la surface de décollement regardant en dehors, le condyle se trouvant placé en haut et l'épicondyle en bas.

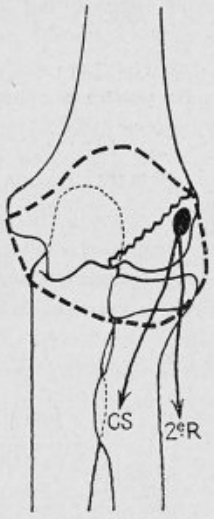

Fig. 3.

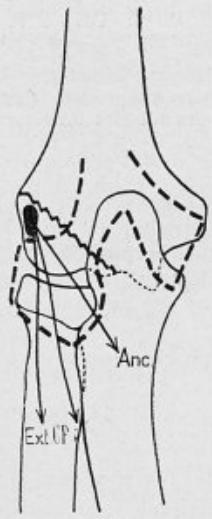

Fig. 4.

Fig. 3 et 4. — Figures schématiques montrant la direction du trait de fracture et le sens dans lequel s'exercent les tractions musculaires.

3 mars 1934 : Incision externe directe sur le condyle. Importante infiltration sanguine des tissus traversés. On constate que le condyle est basculé de telle sorte que la surface de fracture regarde directement la peau (fig. 2). La réduction est assez difficile. On y arrive en mettant le coude en flexion forcée, en faisant bâiller l'articulation en dehors, et en sectionnant la pointe supérieure du fragment condylien qui gênait le mouvement de bascule nécessaire à la réduction, cette pointe butant contre la face postérieure de la diaphyse. Mais, dès que le mouvement de bascule du fragment a dépassé 90°, ce fragment se remet de lui-même brusquement en place. On fixe le fragment par une broche dont l'extrémité dépasse les téguments. On l'enlèvera dans quelques jours. Plâtre en flexion à 90° avec orifice pour l'ablation de la broche.

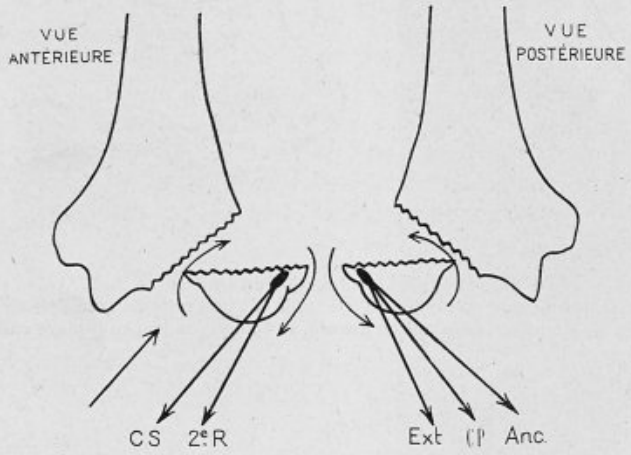

FIG. 5. — Figures schématiques de face et de profil montrant comment le déplacement du fragment amorcé par le choc de la cupule radiale a pu être complété par la traction des muscles antérieurs et postérieurs.

Les suites furent normales. Le poinçon fut enlevé le 9 mars à travers l'orifice qui avait été ménagé dans le plâtre et sans que le plâtre ait été modifié.

La radiographie de contrôle montre que la réduction est restée bonne : le fragment ne s'est pas déplacé.

Le lendemain, l'enfant sort de l'hôpital avec son appareil plâtré. Il doit revenir dans une huitaine de jours pour son ablation.

Cette observation nous a paru intéressante à relater pour trois sortes de raisons.

Tout d'abord, les décollements épiphysaires purs (ou à peu près purs) du condyle externe de l'humérus sont rares. Tous les auteurs qui se sont occupés des fractures du coude sont d'accord sur ce point.

En deuxième lieu, lorsque ces décollements épiphysaires existent, ils ne s'accompagnent, en général, que de peu de déplacement, à tel point que Massart et Cabouat[1], dans l'article important qu'en 1928 ils ont consacré

1. MASSART et CABOUAT : Fractures du condyle externe chez l'enfant. *Revue d'Orthopédie*, novembre 1928, p. 476.

aux fractures du condyle externe — article pour lequel ils ont utilisé la riche documentation du service de M. Broca — groupent les décollements épiphysaires avec les *fractures sans déplacement*.

Or, ici, il existait un déplacement considérable, une rotation de 180° autour d'un axe antéro-postérieur.

Dans les travaux qu'il nous a été donné de consulter, nous n'en avons pas vu signaler de semblables, même lorsqu'il s'agissait de *fracture* du condyle externe. Dans la thèse de Trèves, il est fait très brièvement allusion à un cas de Kocher peut-être du même ordre que le nôtre puisque Trèves écrit : « On a signalé des cas de rotation complète de 180° » (Kocher)[1], mais nous n'avons pu trouver la référence exacte.

Dans le livre si riche en renseignements précieux de Matti[2], l'étude des déplacements du condyle est particulièrement poussée, et trois dessins illustrant le texte montrent les divers modes de retournement du condyle : il ne nous a pas semblé que les cas indiqués soient semblables au nôtre.

Nous nous sommes demandé, lorsqu'à l'intervention nous avons vu ce déplacement, comment il avait pu se produire. On admet habituellement que les déplacements du condyle externe sont déterminés par le choc de la cupule radiale contre le condyle qui, par ailleurs, est retenu par ses attaches capsulaires. Et c'est le sens suivant lequel s'effectue le choc qui détermine le sens du déplacement.

Il nous semble que pour expliquer la rotation complète qu'a effectuée le condyle dans notre cas, le choc radial est insuffisant. Il amorce le déplacement, il peut peut-être le pousser jusqu'à 90°, ou même un peu au delà ; il ne doit pas pouvoir faire davantage. Mais dans cette position à 90°, l'insertion des muscles épicondyliens, tant antérieurs que postérieurs, se trouve fortement rejetée en dehors. Les muscles sont tendus au maximum, et il est probable, étant donné le sens dans lequel ils agissent, que c'est leur traction qui achève le mouvement de bascule du fragment (fig. 3, 4 et 5). Ce fragment ne pourra être remis en place que si on lui fait effectuer le chemin inverse de celui qu'il a parcouru. C'est ce que nous avons fait, avec quelques difficultés d'ailleurs, et, pour y parvenir, nous avons dû réséquer une petite lamelle osseuse qui empêchait le retournement du condyle. Mais, dès que nous sommes arrivés à replacer le condyle un peu au delà de 90°, il a filé brusquement et s'est de lui-même remis en place sous la traction des muscles épicondyliens qui l'ont fait basculer.

Cette constatation confirme le mécanisme qui nous semble pouvoir être admis pour expliquer ce cas assez curieux.

Un troisième point nous paraît devoir être mis en lumière. Il est évident que la réduction d'un déplacement aussi important ne peut se faire que par une intervention sanglante. Il est tout à fait inutile de tenter de l'obtenir par des manœuvres externes, même sous anesthésie. D'autre part, il est

1. Trèves : Fracture de l'extrémité inférieure de l'humérus chez l'enfant. *Thèse Paris*, 1911, p. 163.

2. Matti (de Berne) : *Knochenbrüche*. Berlin, J. Springer édit., 1931, p. 610 et 611, fig. 588, 589, 590.

logique de conserver si possible le fragment condylien : le plus souvent, quand on a opéré des fractures du condyle externe, on a enlevé ce condyle, et c'est une recommandation qui est souvent donnée dans les traités. Ici, il s'était remis en place de façon si parfaite que l'idée de l'enlever ne venait même pas à l'esprit.

Nous l'avons fixé provisoirement avec une broche autour de laquelle nous avons refermé les parties molles. Nous avons fait un appareil plâtré et, le sixième jour, nous avons enlevé cette broche, car nous ne laissons de corps étranger métallique dans un os que lorsqu'il est rigoureusement impossible de faire autrement. A dire vrai, nous croyons que le fragment aurait pu tenir tout seul en place sans fixateur, mais il nous a semblé plus sûr d'agir ainsi, ces fixations temporaires très courtes nous paraissant sans inconvénient.

La réduction obtenue est bonne et nous ne doutons pas que le résultat immédiat soit satisfaisant. Quant au résultat à longue échéance, il est comme toujours pour les fractures du condyle externe à réserver, car les troubles du développement sont fréquents et peuvent entraîner des déformations importantes et de graves complications nerveuses.

La prochaine séance aura lieu le **mercredi 11 avril 1934.**

Le Secrétaire annuel : M. J. BERGER.

Paris. — A. MARETHEUX et L. PACTAT, imp. 1, rue Cassette.

BULLETINS ET MÉMOIRES

DE LA SOCIÉTÉ NATIONALE DE CHIRURGIE



Séance du 11 Avril 1934.

Présidence de M. Georges LABEY, *président.*

PROCÈS-VERBAL

La rédaction du procès-verbal de la précédente séance est mise aux voix et adoptée.

CORRESPONDANCE

La correspondance comprend :

1° Les journaux et publications périodiques parus pendant les vacances.

2° Des lettres de MM. CHEVASSU et SAUVÉ s'excusant de ne pouvoir assister à la séance.

3° Des lettres de MM. BARBIER, R. BERNARD, MÉNÉGAUX, SÉJOURNET, THALHEIMER posant leur candidature à une place de membre titulaire.

4° Un travail de M. Félix PAPIN (Bordeaux), membre correspondant national, intitulé : *Cholédoco-duodénostomie pour pancréatite sténosante. Résultat de quatre ans.*

5° Un travail de M. DUROSELLE (Angoulême), intitulé : *Un cas de pneumopéritoine,*

M. R. PROUST, rapporteur.

6° Un travail de MM. René FONTAINE et Frédéric LEWIT (Strasbourg), intitulé : *Paraplégie spasmodique dans un mal de Pott ancien, guérie en quelques semaines par une laminectomie décompressive étendue.*

M. PETIT-DUTAILLIS, rapporteur.

7° Un travail de M. BARBILIAN (Jassy), intitulé : *Curieuse évolution d'un pincement latéral du grêle dans une hernie étranglée* est déposé aux Archives de la Société sous le n° 56.

Des remerciements sont adressés à l'auteur.

RAPPORTS

Perforation utérine avec grave lésion intestinale au cours d'un curettage pour avortement,

par M. **L. Helman** (Galatz).

Rapport de M. Picot.

L'observation que le Dr Helman nous a envoyée mérite de retenir notre attention pour deux raisons :

S'étant trouvé en présence d'une perforation utérine survenue au cours d'un curettage par avortement, il a trouvé dans le vagin une anse intestinale. Instruit par les cas qui ont été apportés à cette tribune par Bergougnan, Küss, Tanasesco, Rouhier, etc. et par les discussions auxquelles ils ont donné lieu (Proust, Mocquot, Basset), il a suivi les indications qui ont été formulées ici et il est intervenu par laparotomie et hystérectomie sans avoir essayé, au préalable, de réduire l'anse prolabée. La malade a guéri.

Cette observation est encore intéressante par les lésions que la curette et la pince, malheureusement conduites, ont provoquées : l'intestin grêle, *arraché du cæcum*, pendait dans le vagin et donnait issue aux matières. Il était en outre désinséré du mésentère sur une longueur de 40 centimètres environ. Grâce à l'étanchéité parfaite de la valvule iléo-cæcale, l'état de la malade était encore excellent trente heures après la perforation et la déchirure de l'intestin et la réaction péritonéale était à peine accusée.

M. Helman ferma le cæcum, réséqua largement le grêle désinséré, fit une iléo-colostomie latéro-latérale et termina par une hystérectomie enlevant à la fois l'utérus et le fragment intestinal incarcéré.

Je vous propose de féliciter M. Helman et de le remercier de nous avoir envoyé cette observation qui lui fait honneur et qui s'ajoute à celles qui ont été publiées. Elle justifierait, s'il était nécessaire, la conduite qui a été formellement recommandée ici.

Je regrette de ne pouvoir publier l'observation en entier. Elle est versée aux Archives sous le n° 57.

M. Soupault : J'apporterai, dans la prochaine séance, une observation relative à une malade que j'ai opérée l'année dernière d'urgence pour perforation utérine par curettage et dont le rectum et le sigmoïde avaient été arrachés et pendaient par lanières à travers l'utérus et le vagin.

Je dus réséquer le rectum et le sigmoïde, puis faire l'hystérectomie; l'utérus saignait beaucoup.

Par miracle, la jeune femme guérit. Je n'ai retrouvé, en feuilletant la

littérature mondiale, que trois observations concernant des plaies du gros intestin à travers une perforation utérine au cours d'un curettage.

M. **Mondor** : Je tiens à rappeler, avec mon ami Picot, plus que leur éventuelle bénignité, la très fréquente gravité des perforations utérines : que celles-ci soient le fait d'avortements criminels ou le fait d'interventions opératoires maladroites ou malheureuses; qu'elles soient de grandes ou de petites dimensions. J'ai réuni facilement, il y a un an, de nombreuses observations aussi démonstratives de la sauvage maladresse de certains médecins s'armant de curettes que des risques mortels de leurs perforations utérines.

Pour n'utiliser que le plus usuel des schémas didactiques, en matière de traumatismes de l'abdomen, n'est-on pas autorisé à dire que la perforation de l'utérus peut tuer par hémorragie comme la blessure d'un viscère plein, tuer par péritonite comme la blessure d'un viscère creux, tuer aussi par l'étranglement et le sphacèle des anses intestinales que le harponnage insensé de l'opérateur a amenées dans l'utérus ?

Les exemples sont si nombreux que je ne songe même pas à évoquer leurs variétés. Le cas de mon ami Soupault me fait penser à celui de Maxwell où deux médecins firent ensemble l'opération : elle fut suivie d'un ballonnement douloureux qui les incita à donner à la malade, pendant les préparatifs de transfusion, un grand lavement (magnésie et glycérine) : comme ils avaient perforé le rectum, le lavement fut envoyé dans la cavité péritonéale et précipita les événements. La malade, dont Doderlin a raconté l'histoire, avait été curettée par un médecin et endormie par la femme de celui-ci : la mort survint, en quatre heures, par hémorragie interne cataclysmique. Schmid a vu deux cas où le curettage se compliqua de blessure et d'étranglement de l'intestin : il n'aurait songé, dit-il, ni à les produire ni à s'en étonner, les sachant non exceptionnels; mais qu'il se soit agi de curettage d'utérus non gravides vous paraîtra, comme à lui, plus rare et plus digne de surprise.

Je viens d'observer, à l'hôpital Bichat, très récemment, avec mon interne Leroy, une autre sévère complication, jusqu'ici moins connue [1], de la perforation : l'*infarctus tubo-utérin*. L'observation, dont je donnerai plus tard les détails, est comparable à celles, si intéressantes, que mon ami Braine nous avait adressées, il y a deux ans, et plus encore à celles de Van Geppert et à celle de Brakemann que je m'étais permis de vous rappeler [2].

Lorsqu'une lésion traumatique expose à la fois au saignement vite mortel, à la péritonite suraiguë, au sphacèle de l'intestin, à l'infarctus tubo-utérin massif, on peut la dire, la redire grave. *Or, ce sont les cas graves,*

1. Gueulette, Bergougnan ont fait, sur les complications hémorragiques et infectieuses, deux excellents mémoires.

2. Il me semble qu'un cas de M. Mauclaire, sur lequel je reviendrai, mais dont j'ai déjà souligné ailleurs l'intérêt, peut être rangé à côté de ces exemples, dits jusqu'ici exceptionnels, d'infarctus utérin.

mieux que les cas par hasard bénins, qui doivent faire le meilleur de notre expérience.

Si la notion de transfixion viscérale *certaine* n'est pas enregistrée ou confessée par l'opérateur, le *diagnostic* est difficile; cette notion nous est assez régulièrement refusée, et par la malade, si elle opéra elle-même, et par le premier thérapeute, s'il est le responsable.

En présence d'une malade atteinte de perforation utérine, l'erreur grave (j'en ai publié un exemple) est de croire à une infection puerpérale et d'en rester à cette inertie chirurgicale contre laquelle M. Gosset, avec raison, s'est dressé ici même. Une erreur, à peine moins grave et pas rare, c'est de prendre pour des symptômes de rétention placentaire les signes de la perforation; il arrive alors que le chirurgien agrandit, à coups de curette, la perforation du précédent opérateur (Gueulette l'a parfaitement dit). L'erreur la moins funeste, en somme, c'est de croire à une grossesse extra-utérine; la laparotomie, si elle est décidée, éclairera, presque toujours, aussitôt.

M. **Proust** : Je suis heureux que la question rebondisse grâce à la remarquable discussion de mon ami Mondor.'

J'avais rapporté autrefois un cas où, à la suite d'un coup de curette, on avait ramené une anse intestinale arrachée sur une grande longueur. On fit l'hystérectomie; on réséqua cette anse et tout marcha bien. Mais l'inconvénient de ces observations, c'est qu'elles donnent une impression de bénignité qui est fausse.

En développant la question, j'avais insisté sur le fait que les perforations utérines, au cours du curettage, sont très graves et qu'elles doivent toujours, à mon avis, être suivies de laparotomie. Autrefois on disait qu'il suffisait, dans le cas de plaie de l'abdomen, de mettre de la glace sur le ventre : c'est une grosse erreur, on n'a pas le droit de faire d'expectative en pareil cas. La perforation utérine est grave à toute une série de points de vue : à cause de la lésion intestinale, à cause de l'ouverture de la cavité péritonéale, à cause des infarctus qu'elle peut produire. Je crois que la vraie doctrine, en matière de perforation, c'est la laparotomie immédiate et jamais on n'insistera trop sur la gravité éventuelle et fréquente de ces perforations.

M. **Soupault** : Deux mots seulement.

D'abord, l'observation dont vient de parler Mondor est l'une des deux que j'ai retrouvées. Comme lui, j'avais été frappé par l'étrange inconscience (c'est le moins qu'on puisse dire) des auteurs qui, après avoir fait un pareil traumatisme, ont, chez une femme au rectum déchiré, administré un lavement et qui se perdent ensuite, dans leur article, en considérations sur les causes physiologiques de la mort qui s'ensuivit.

En second lieu, à propos de l'infarctus tubo-ovarien autour des perforations utérines, je viens d'en observer, au cours des vacances de Pâques, un exemple très démonstratif. Une femme est amenée à Boucicaut cinq heures après un curettage suivi de perforation. Je trouvai, après laparo-

tomie, un utérus perforé à son dôme, mais, en outre, complètement violacé et marbré dans toute son étendue. Je fis l'hystérectomie et les coupes de la pièce montrèrent des lésions d'infarctus du myomètre tout à fait caractéristiques.

M. **P. Moure** : Lors de la première communication sur ce sujet, j'avais dit qu'à l'exemple de mon maître Morestin j'avais traité et vu guérir sans opération une petite perforation utérine faite par un chirurgien au cours d'un curettage.

Il serait naturellement absurde de conseiller l'abstention, si, après un curettage brutal, on constate l'issue de l'intestin à travers l'utérus perforé, ou s'il existe des signes ou des présomptions de lésions traumatiques ou infectieuses graves.

M. **R. Ch. Monod** : Je pense qu'en cas de perforation utérine, non seulement il faut faire une laparotomie exploratrice, mais que, sauf très rares exceptions, il est sage de faire une hystérectomie. Il ne faut pas perdre de vue, qu'au moins en clientèle hospitalière, nous sommes presque toujours en présence d'utérus plus ou moins gravement infectés.

M. **Mauclaire** : Une autre complication à signaler, c'est la gangrène utérine avec eschare tardive après la perforation. Les médecins légistes en ont signalé de nombreux cas (Thèse de Paul).

Il faut distinguer la perforation par l'hystéromètre et les perforations par une curette. La première est un peu moins grave. Parfois, peut-être, l'hystéromètre entre profondément dans une corne utérine distendue anormalement.

Néanmoins, je crois que, pour toutes les variétés de perforations utérines, la laparotomie exploratrice est prudente.

M. **Brocq** : La question est très importante; il y a eu, à la Société de Gynécologie, l'année dernière, une très longue discussion suscitée par une communication de Basset. Trois orateurs ont pris la parole pour préconiser l'intervention systématique : M. Proust, Basset et moi-même. Les autres ont été flottants. Il est extrêmement utile d'insister sur ce point que dans le cas de perforation utérine il faut intervenir systématiquement.

Une perforation utérine n'est, en réalité, qu'une plaie pénétrante de l'abdomen à travers l'utérus. Quel est le chirurgien qui s'abstient en présence d'une plaie de l'abdomen?

Des perforations utérines par la curette guérissent spontanément, c'est indéniable, mais elles ne guérissent pas toutes.

Attendre des signes évidents de souffrance du péritoine, c'est aller au-devant de l'échec, si ces phénomènes apparaissent.

M. **Basset** : J'approuve pleinement ce qu'ont dit mon maître Proust, Brocq et Mondor. Ce dernier nous a parfaitement exposé les diverses raisons pour lesquelles une perforation utérine au cours d'un curettage peut tuer.

Dans le cas rapporté par Picot, il y a un élément spécial : la présence, constatée, d'une anse intestinale dans la cavité utérine. Ici, pas d'hésitation possible ni sur l'urgence ni sur la nécessité de faire une laparotomie.

Dans la discussion, rappelée par Brocq, que j'ai provoquée à la Société de Gynécologie, je n'avais envisagé que les cas où on a la conviction d'avoir passé à travers la paroi utérine, mais sans ramener dans l'utérus ni anse intestinale, ni épiploon. J'avais très nettement préconisé, même dans ces cas-là, la laparotomie systématique immédiate et je n'ai pas changé d'opinion. MM. Proust et Brocq avaient exprimé un avis semblable au mien, mais assez nombreux avaient été les partisans de l'abstention ou tout au moins de l'expectative. Ils déclaraient que, d'après leur expérience, la guérison spontanée survenait dans un bon nombre de ces cas-là.

Je leur avais alors répondu, et je le ferais encore, qu'à mon avis, parmi ces guérisons, il devait y avoir une série de cas où l'utérus n'était pas perforé.

Il arrive que la paroi utérine, flasque et distendue, se laisse refouler par la curette, qui tout d'un coup s'enfonce à une profondeur inquiétante, sans cependant qu'elle ait crevé l'utérus. Et puis comment peut-on affirmer la guérison spontanée d'une perforation quand on n'a pas vu celle-ci?

Je veux enfin m'inscrire en faux contre ce qu'a dit Raoul Monod de la nécessité de toujours faire une hystérectomie. Plusieurs fois j'ai suturé la perforation et mes opérées ont guéri. Il y a des cas d'espèce. Si on intervient tout de suite ou très vite, avant l'infection péritonéale, et si on trouve une perforation petite, non déchiquetée, portant sur une paroi utérine de qualité suffisante, la suture est parfaitement légitime. Elle a donné des succès à moi-même et à d'autres et la femme guérit en conservant ses organes génitaux internes.

M. Rouhier : Ce que je voulais dire ici l'a été déjà en grande partie et excellemment par Basset.

Je suis tout à fait, en principe, de l'avis de mon ami Mondor et de mon maître Proust qu'il faut laparotomiser immédiatement toute malade atteinte de perforation utérine certaine. Mais cependant les faits sont les faits et il est certain que les perforations utérines guérissent sans intervention, et même des perforations larges. J'ai rapporté ici, jadis, un cas que j'ai observé chez Poirier en aidant un de mes externes à faire un curettage. Une anse intestinale fut ramenée par l'utérus. Maintenant j'interviens donc sans hésiter. Alors, c'était en 1905 et j'étais interne, je ne l'ai pas fait et la malade a guéri. Qu'on ne veuille pas en tirer des conclusions d'inaction, je suis d'accord, mais ce sont des faits qui existent et qu'on ne peut ignorer.

Un second point, c'est que, si je suis d'avis de laparotomiser presque toujours, je ne suis nullement de l'avis de mon ami Raoul Monod pour l'hystérectomie systématique. Souvent il s'agit de malades très saignées, très choquées, l'hystérectomie est une opération grave et j'estime que lorsqu'il est possible de réséquer la plaie utérine comme une plaie de guerre et de conserver l'utérus, on fait souvent courir moins de risque à sa

malade. D'ailleurs il n'y que les cas d'espèce et il est impossible d'imposer une ligne de conduite unique dans tous les cas.

M. **Huet** : Je crois qu'en dehors des cas où la curette a ramené dans l'utérus un viscère (anse ou épiploon) le diagnostic de perforation utérine reste douteux.

J'ai vu le cas récemment : un interne me téléphone qu'une malade qu'il a curettée six heures plus tôt est dans un état inquiétant, et qu'il croit avoir perforé l'utérus.

L'abdomen est absolument contracturé. Je fais une laparotomie ; il y a du pus dans le ventre. Les trompes sont rouges et laissent baver du pus, mais il n'y a pas de perforation utérine. Mikulicz. Guérison.

M. **Desplas** : J'ai eu l'occasion d'observer un cas de perforation utérine suite de curettage pour métrite pratiqué par un excellent chirurgien ; un drain de Mouchotte avait été placé dans la cavité utérine. La malade alla bien pendant quarante-huit heures, puis, brusquement, elle présenta des accidents de septicémie suraiguë avec collapsus comparable à ce que l'on voit dans les infections à anaérobies. J'ai fait une laparotomie d'extrême urgence. J'ai trouvé un utérus violet non perforé, avec un infarctus tubo-utérin typique.

L'exploration de l'utérus dans sa portion accessible ne montrait aucune lésion apparente. Or, à l'intervention j'ai trouvé une perforation sous-péritonéale de l'isthme utérin avec cellulite de la base du ligament large. La malade a succombé en quelques heures.

C'est dire combien, même dans les cas où la perforation est sous-péritonéale, les accidents infectieux suraigus peuvent survenir et combien il faut être prudent et actif quand on a le moindre soupçon d'avoir perforé l'utérus ; il est, dans ce cas, toujours préférable de faire une laparotomie exploratrice.

Traitement des luxations récidivantes de la mâchoire inférieure par une butée osseuse,

par M. **Elbim**, interne des hôpitaux de Paris.

Rapport de M. Baumgartner.

M. Elbim nous a adressé un très intéressant travail sur les luxations récidivantes de la mâchoire inférieure, travail qui comporte une longue documentation et l'exposé d'un procédé chirurgical nouveau pour le traitement de cette infirmité.

Après avoir rappelé les différentes opérations déjà préconisées : extirpation des ménisques, résection du condyle, capsulorraphie, ménisco-

pexie, renforcement de la capsule articulaire par des bandelettes aponévrotiques, M. Elbim insiste plus particulièrement sur les procédés *extra-articulaires*, qui visent à limiter la course exagérée des condyles maxillaires coiffés de leurs ménisques, sans qu'on ait à toucher ni aux ligaments, ni à la capsule, ni aux ménisques.

Des tentatives ont déjà été faites dans ce but.

Moczar (*Revue de Stomatologie*, 1930, p. 129) signale un procédé imaginé par Lindeman en 1924 ; un volet taillé aux dépens de la racine longitudinale du zygoma viendrait se rabattre devant l'articulation temporo-maxillaire. C'est, en somme, une méthode s'inspirant des *butées* pratiquées au niveau de la hanche. Mais, étant donné le peu de hauteur du zygoma, il semble bien difficile d'avoir un volet suffisamment résistant et assez long pour s'opposer à la course du condyle maxillaire.

Mauclaire a utilisé dans le même but des *greffes ostéo-périostiques* (*Revue médicale française*, janvier 1927, p. 14, et *Thèse de Gontard*, Paris 1927). Sur un malade ayant présenté une luxation bilatérale cinq fois récidivée, il rugina la racine transverse du zygoma pour l'aviver, et plaça contre elle les greffes prises sur le tibia.

M. Elbim pense que, pour qu'une butée puisse réussir, il semble préférable d'utiliser un *greffon unique*, suffisamment long, placé verticalement devant l'articulation de la mâchoire, greffon qui, pour offrir une solide résistance, devrait être intimement soudé au zygoma.

Dans ce but, il a imaginé un procédé opératoire qu'il décrit ainsi :

« Dans un premier temps, on prélève sur la face interne du tibia un greffon long de 3 centimètres, large de 5 millimètres, épais de 3 à 4 millimètres. Dans un deuxième temps, on pratique une incision horizontale le long du bord inférieur du zygoma, partant de la base du tragus et de 2 centimètres d'étendue. Sur celle-ci, on branche une incision oblique en haut et en avant, parallèle aux filets orbiculaires postérieurs du facial. Cette incision néglige forcément les filets temporaux du facial, mais respecte tous les autres rameaux de la branche temporo-faciale. On rugine ensuite le segment postérieur du zygoma sur la portion libre d'insertions massétérines, juste devant le condyle temporal et en restant strictement en dehors de l'articulation. Pour créer la place nécessaire où viendra se loger la moitié supérieure du greffon, on résèque au ciseau et au maillet une portion du zygoma, devant le condyle temporal, sur une étendue correspondant juste à l'épaisseur du greffon. De cette manière, le greffon tibial peut être logé à frottement dur dans cette fente, sa moitié inférieure libre étant placée de front devant le condyle maxillaire. On réunit les parties molles et on immobilise le maxillaire inférieur pendant quinze jours par une fronde sous-mentonnière. La fronde est ensuite enlevée temporairement pendant les repas puis, après un mois, définitivement abandonnée. »

M. Elbim a utilisé son procédé sur un malade qui avait été envoyé dans mon service de la Pitié par mon collègue le Dr Aubertin.

Il s'agissait d'un homme de cinquante-six ans, prognathe, pseudo-bulbaire, présentant des crises de rire et de pleurer spasmodiques. Au

cours de ces crises, le malade fit une luxation bilatérale antérieure de la mâchoire inférieure qui fut réduite aisément. Mais, à partir de ce moment, la luxation se reproduisit de plus en plus fréquente, d'abord au moment de ses crises spasmodiques, puis à l'occasion des mouvements de mastication. Le port d'une fronde mentonnière n'amenait qu'un soulagement momentané. Une intervention chirurgicale fut décidée, et je confiai le malade à mon interne, M. Elbim, pour qu'il essaie son procédé opératoire. L'opération fut faite le 19 octobre 1933, du côté droit, suivant la technique plus haut décrite. La guérison opératoire se fit sans incident. Une radiographie, faite le 28 novembre, montre le greffon bien en place, devant l'articulation de la mâchoire. La luxation ne se reproduit plus. Pendant l'ouverture de la bouche, qui se fait facilement, on sent le condyle gauche se déplacer en avant, le menton se dévie légèrement à droite, mais le condyle droit reste bien dans sa cavité glénoïde. Le résultat s'est maintenu sans nouvel accident jusqu'à aujourd'hui, et, le malade ne se plaignant plus, il a semblé inutile de recourir à l'opération du côté gauche.

Le malade est resté guéri depuis six mois.

Le résultat qu'a obtenu M. Elbim est donc excellent. Son procédé opératoire, qui évite les manœuvres intra-articulaires compliquées, nous a paru simple, élégant, et d'exécution relativement aisée. Aussi cette technique opératoire nouvelle mérite-t-elle d'être désormais recommandée dans les luxations récidivantes de la mâchoire.

Nous vous proposons de remercier M. Elbim de nous avoir communiqué le résultat de ses recherches.

COMMUNICATIONS

Le genou angulaire grave, séquelle de la tumeur blanche; son traitement chez l'enfant,

par M. **A. Delahaye** (de Berck).

Parmi les séquelles de la tumeur blanche du genou de l'enfance, les déviations angulaires graves sont très difficiles à traiter.

Attendre l'âge adulte pour faire une résection, c'est favoriser par l'expectative l'aggravation de telles rétractions, de tels troubles trophiques, que l'opération risque d'être impraticable.

Le redressement par manœuvres externes est inopérant, et si l'on insiste, il détermine des inflexions ou des fractures des zones bulbo-épiphysaires.

L'ostéotomie suscondylienne donne une correction insuffisante.

La résection dite intra-épiphysaire n'est pas recommandable. En effet,

pour obtenir une rectitude convenable, il faudrait faire une résection large, ce qui est une erreur fondamentale. Un simple avivement amènerait, par contre, un redressement et une soudure imparfaits.

Nous avons cherché, depuis longtemps déjà, à améliorer le sort lamentable de telles déformations, d'abord avec notre maître Sorrel, puis avec Richard, qui depuis son arrivée à Berck s'intéresse beaucoup à cette question, et vous en a déjà parlé ici [1], et aux Journées orthopédiques de Paris. Voici comment il nous semble logique, à l'heure actuelle, d'envisager le traitement.

Nos deux directives essentielles sont :

I. Redresser sans réséquer ;

II. Maintenir la correction obtenue par un moyen de fixation définitive différent de la résection.

Le redressement. — L'examen de pièces anatomiques montre que l'obstacle principal à la correction est la *rétraction de la partie postérieure de la capsule*, réduite, au niveau des coques condyliennes, à un bloc fibreux dense, très solide.

Les autres obstacles, si réels soient-ils, sont accessoires et leur suppression ne permet pas de mobiliser utilement les surfaces articulaires tant que persiste la zone capsulaire postérieure.

Plus la section capsulaire postérieure sera complète, plus il sera facile de remettre en bonne place les surfaces articulaires sans y toucher. La capsulotomie postérieure bien exécutée s'oppose donc à la résection osseuse et permet justement de l'éviter. Elle doit être envisagée comme une intervention précise, portant sur une région élective, et non comme une opération mixte, mélange hybride de résection osseuse et d'ouverture capsulaire.

Il y a d'ailleurs d'autres obstacles à vaincre.

I. Les adhérences siégeant entre les surfaces articulaires ;

II. La rétraction des ischio-jambiers et le raccourcissement des jumeaux ;

III. Les irrégularités des surfaces articulaires : en particulier l'hypertrophie de la région antérieure des condyles et la pointe de la rotule, qui, basculée, plonge d'avant en arrière dans l'interligne.

Notre premier essai de redressement opératoire date de 1928. La section capsulaire postérieure fut timide et incomplète. Pour gagner un peu de redressement, nous fûmes obligé d'aviver les surfaces osseuses. Le genou déjà incomplètement corrigé fut immobilisé par simple appareillage externe. Le résultat obtenu à longue échéance fut mauvais et la déviation se reproduisit en grande partie. M. Picot, qui a eu récemment le jeune malade dans son service, a pratiqué une ostéotomie de redressement qui a amélioré la statique de ce genou complètement ankylosé secondairement.

1. A. Richard : Traitement opératoire de certaines tumeurs blanches du genou chez l'enfant. *Bull. et Mém. de la Soc. nat. de Chir.*, n° 21, 17 juin 1933, p. 956.

Cet échec nous a permis d'améliorer notre technique et nous avons agi depuis de la manière suivante :

Dans un premier temps, nous faisons la ténotomie des ischio-jambiers et l'allongement par dédoublement du tendon d'Achille. Le membre est immobilisé en flexion dorsale du pied pendant une douzaine de jours.

Dans un deuxième temps, après incision de la peau en fer à cheval, le surtout aponévrotique et la capsule sont ouverts en avant, comme dans la résection du genou ; la rotule est libérée. Tandis qu'un aide fléchit progressivement le genou, les adhérences articulaires et ce qui reste des ligaments croisés sont sectionnés. Après flexion extrême de l'articulation, on arrive sur les coques condyliennes. Les insertions supérieures et inférieures sont descellées à la rugine. La bride puissante qu'elles forment est sectionnée transversalement. Les os sont remis en place. Il est parfois utile de régulariser un point des surfaces articulaires pour obtenir une coaptation meilleure. L'abattement est toujours localisé, et n'a rien de comparable à la résection vraie.

Etant donné la longueur et la minutie de cette intervention, il est en général préférable de remettre à plus tard l'opération de fixation. Le surtout aponévrotique et les plans superficiels sont soigneusement reconstitués.

Après trois semaines environ d'immobilisation, nous pratiquons la fixation du redressement.

Le maintien de la correction. — Le seul procédé utilisable est l'arthrodèse par greffes.

Peuvent être employés :

L'enchevillement trans-épiphysaire au moyen de greffons tibiaux, fréquemment employé par Richard, qui vous en montrera un jour les résultats. Il s'agit là d'une arthrodèse intra-articulaire.

La *fixation par deux greffons latéraux*, selon la manière de Dupuy de Frenelle. C'est une arthrodèse juxta-articulaire.

Enfin, *l'arthrodèse antérieure fémoro-patello-tibiale*, exécutée au moyen d'un long greffon tibial souple placé en avant de l'articulation.

Ce procédé para-articulaire, que nous expérimentons depuis bientôt un an en plusieurs circonstances, et tout spécialement dans les traitements des tumeurs blanches traînantes de l'enfant, donne des résultats immédiats intéressants.

La *capsulotomie postérieure suivie d'arthrodèse par greffon* a des indications très limitées. Elle ne s'adresse qu'aux cas extrêmes, dont l'évolution est terminée chez des enfants jeunes, ayant un bon état général. Elle disparaîtra de la technique chirurgicale lorsqu'il sera donné de traiter correctement, dès le début, les tumeurs blanches du genou de l'enfant. Elle mérite qu'on s'attache à la perfectionner, parce qu'elle permet d'améliorer le pronostic fonctionnel de graves infirmités. Aussi ne doit-on pas l'opposer aux méthodes de traitement classique puisqu'elle est destinée à les compléter.

M. E. **Sorrel** : Je voudrais signaler l'intérêt de la communication qui vient de nous être faite.

Les enfants dont nous parle M. Delahaye sont vraiment dans une situation lamentable : incomplètement guéris d'une tumeur blanche avec un genou anguleux complexe, ils ont un membre en position telle que la marche est extrêmement difficile. Dès qu'ils tentent d'ailleurs de se porter sur ce membre dont la flexion peut atteindre, voire même dépasser l'angle droit, ils souffrent, et les micro-traumatismes constamment renouvelés par ce porte-à-faux au niveau de leur articulation déterminent des poussées nouvelles, et empêchent l'arthrite bacillaire de s'éteindre complètement.

En fait, ce sont des malades qui ne quittent jamais que pour quelques mois nos services hospitaliers, et qui ne guérissent réellement que le jour où, par une résection cunéiforme du genou, on a pu remettre leur membre en rectitude, et ankyloser complètement leur articulation.

Or, c'est une opération qu'on ne peut pratiquer que *vers la fin de la croissance* ; en attendant cette époque, souvent éloignée de bien des années, ces malades sont des infirmes et mènent une existence pitoyable.

Pour leur venir en aide, nous sommes fort mal armés ; nous n'avons à notre disposition que deux opérations. L'une est *tout à fait mauvaise* : c'est l'*ostéotomie sus-condylienne*, qui ne fait qu'ajouter un porte-à-faux supplémentaire à celui qui existait déjà, et dont naturellement tous les inconvénients persistent ; ce n'est qu'un trompe-l'œil et un cache-misère. L'autre, qui n'est applicable d'ailleurs qu'à un nombre restreint de cas, n'est *pas très bonne* : c'est *la résection intra-épiphysaire* ; l'obligation dans laquelle on se trouve de respecter les cartilages fertiles fait qu'habituellement on ne peut pratiquer qu'une résection trop économique; il persiste souvent une ébauche de flexion ; dans le jeune âge, de plus, l'ankylose ne se fait guère de façon très solide, et trop fréquemment la déformation se reproduit peu à peu.

Ce sont ces faits dont je me suis entretenu souvent avec M. Delahaye, lorsqu'il était mon collaborateur à l'Hôpital maritime, qui lui ont fait faire les recherches qu'il vient de nous exposer.

En s'adressant aux parties molles postérieures rétractées, en sectionnant ou en allongeant les tendons, en extirpant la partie postérieure de la capsule et les coques condyliennes, M. Delahaye nous dit que, sans augmenter l'étendue de la résection intra-épiphysaire, on obtient une rectitude du membre supérieure à celle que donne la résection intra-épiphysaire seule. Et il nous dit aussi qu'en fixant par des greffons extra-articulaires les extrémités osseuses, ainsi mises en position correcte, on obtient le maintien de cette position et on ne voit plus le genou se fléchir secondairement.

Si, comme tout porte à le penser, une expérience plus longtemps poursuivie vient confirmer les premiers faits fort encourageants qui nous sont soumis, je crois qu'il y a là une opération pleine d'avenir.

M. **Mauclaire** : M. Delahaye a eu raison d'insister sur la rétraction intense de la capsule du genou en arrière dans les cas d'ankylose. Non seulement, il faut la sectionner, il faut la réséquer presque complètement. Cette rétraction est aussi importante que la rétraction tendineuse et que les déformations ostéo-articulaires. Putti et Vilson [1] ont étudié cette résection capsulaire postérieure et les voies d'accès pour faire largement cette résection capsulaire postérieure.

Cholédoco-duodénostomie pour pancréatite chronique sténosante. Résultat de quatre ans,

par M. **Félix Papin** (de Bordeaux), membre correspondant national.

Opérant, pour des accidents de rétention cholédocienne, une malade qui avait des antécédents anciens de lithiase biliaire, je trouvai un cholédoque sans calcul obturateur mais très dilaté au-dessus d'une tête pancréatique indurée qui le sténosait étroitement. La vésicule biliaire étant réduite à un moignon fibreux inutilisable, je fis une anastomose à la suture entre le cholédoque et le duodénum. Cette cholédoco-duodénostomie est une intervention d'exception dans ces pancréatites chroniques, comme l'indique le rapport de Brocq et Miginiac au Congrès Français de Chirurgie de 1930.

Je publie cette observation parce que je n'ai pu suivre mon opérée depuis quatre ans et qu'elle apporte donc un résultat éloigné à inscrire dans un dossier qui en renferme peu. Ce sont, en effet, les résultats éloignés de pareilles anastomoses qui en sont cause et récemment encore Mallet-Guy, dans un travail de la *Revue de Chirurgie* (mars 1933), montrait combien il est difficile d'en retrouver qui se maintiennent bons après quelques années.

Marie P..., cinquante ans, est soumise à notre observation, en mai 1930, parce qu'elle a de violents accès fébriles et qu'elle est jaune.

L'histoire de sa maladie commence en 1913. A cette époque, il y eut des accidents violents de coliques hépatiques, suivis pendant plusieurs jours d'un ictère avec selles décolorées et urine acajou. La malade resta alitée trois mois. Depuis cette époque, de nouveaux accidents de coliques hépatiques, également suivis d'ictère avec décoloration des matières, se sont succédé irrégulièrement. Certains d'entre eux ont nécessité d'assez longs séjours au lit. La malade, depuis cette époque, a toujours continué à souffrir plus ou moins de l'hypocondre droit et a maintenant perdu tout son appétit. La dernière crise date d'avril 1930.

La venue de la malade est commandée actuellement par de violents frissons qu'elle présente depuis quelques semaines. Ces frissons qui comportent un stade de tremblement, de chaleur et de sueur ont fait prononcer le mot de paludisme. Elle est subictérique.

A l'examen, cette femme qui a beaucoup maigri, dit-elle, présente encore un embonpoint important et sa peau présente de grosses lésions de grattage. Les conjonctives sont jaunes, les urines acajou, les selles partiellement déco-

1. Putti : *Chirurgia degli org. del mov.*, 1931 et Congrès internat. de chir., 1929. — Vilson : *J. of bone and joints surg.*, 1929.

lorées. Localement, on constate une hernie ombilicale épiploïque, mais on ne palpe rien autre chose d'évident, tellement la paroi abdominale est épaisse. Le point vésiculaire est vaguement douloureux.

Diagnostic : lithiase biliaire avec calculs dans le cholédoque, expliquant les crises fébriles.

Dans les urines, ni albumine, ni sucre, ni acétone ; sels et pigments biliaires en quantité.

Cholestérinémie : 1 gr. 63. Azotémie : 0 gr. 40.

Temps de saignement : deux minutes trente secondes.

Temps de coagulation : huit minutes.

Opération (juin 1930). — Anesthésie à l'éther. Longue incision médiane. Après la traversée d'une paroi abdominale extrêmement grasse, on ouvre le péritoine et on constate que la face inférieure du foie est entièrement adhérente au duodénum et au côlon. L'angle duodénal entre la 1re et la 2e portion est complètement fusionné avec un petit moignon dur qui représente une vésicule biliaire scléro-atrophique.

On ne voit point d'abord le pédicule hépatique et celui-ci ne peut être mis en évidence que par un abaissement du duodénum. Le cholédoque apparaît alors gros comme le pouce ; on l'incise : il en sort de la boue biliaire, mais aucun calcul important. L'exploration de la partie supérieure montre que la voie biliaire est libre. L'exploration de la partie inférieure du cholédoque vers l'ampoule de Vater ramène plusieurs curettes de boue biliaire, mais ne fait sentir aucun calcul enclavé. Le cholédoque, dans la traversée pancréatique, est complètement sténosé, ce qui explique la dilatation sus-jacente. La tête du pancréas est, en effet, dure comme du bois. Un stylet peut passer jusqu'à l'ampoule de Vater, une sonde cannelée ne le peut pas.

Devant cette lésion, je pense que le drainage simple du cholédoque risque d'aboutir à peu près certainement à une fistule biliaire et je décide de faire une cholédoco-duodénostomie. J'incise donc le duodénum et je fais une anastomose latéro-latérale en deux plans de suture régulière entre l'incision cholédocienne et l'incision duodénale. Drainage au voisinage par un tube de caoutchouc ; une mèche est laissée à cause d'un léger saignement, mais loin de l'anastomose.

Les suites opératoires ont été très simples et pour ainsi dire sans incident. La malade a guéri parfaitement.

Résultat éloigné. — Cette malade a été régulièrement revue par moi ou par son médecin pendant les quatre ans écoulés depuis l'opération. Elle a eu, au début, une petite poussée fébrile avec ictère passager qui ne s'est jamais reproduite. A part cet incident, aucun trouble morbide. Malgré les recommandations faites, elle ne suit que très irrégulièrement son régime. Elle a engraissé, n'a plus eu de fièvre, ne souffre aucunement et est enchantée. Ce résultat, vérifié en mars 1934, ne s'est pas démenti.

La cholédoco-duodénostomie est une opération d'exception. Elle est légitime quand on ne peut pas faire autrement en fait d'anastome biliodigestive, mais il est évident qu'elle cède le pas aux anastomoses faites à l'aide de la vésicule lorsque celle-ci est utilisable. La lourde menace qui pèse sur les communications directes, sans sphincter, entre la voie biliaire principale et le tube digestif, réside dans l'angiocholite ascendante avec son issue souvent mortelle tôt ou tard (en France, les cas de Brault et Grégoire, Tuffier, Guibé, Moure et Sénèque, Mondor, etc.). Cette opinion, bien assise sur les faits, se trouve reflétée dans l'étude récente de Mallet-Guy à laquelle je faisais allusion au début : sur 28 observations d'anastomose entre la voie biliaire principale et le tube digestif suivies de résultats

éloignés, il trouve 12 guérisons parfaites maintenues après plusieurs années, 8 guérisons avec de petits accidents ictériques passagers, 8 cas suivis d'angiocholite ascendante mortelle.

Et cependant, il est curieux de voir certaines écoles étrangères pratiquer volontiers la cholédoco-duodénostomie. Je ne parle pas de cette opération faite pour néoplasme, ou après résection du cholédoque, ou pour traiter la dilatation kystique congénitale du cholédoque. J'envisage seulement la lithiase de la voie biliaire principale et ses complications vatériennes et pancréatiques. Dans cet ordre de faits, la cholédoco-duodénostomie apparaît à plusieurs chirurgiens étrangers, non comme une opération de nécessité, mais comme une *opération de choix* dans certaines formes de lithiase cholédocienne. Ils la pratiquent comme complément de la taille du cholédoque, comme prévention à l'égard d'accidents futurs (récidive calculeuse, rétrécissement, pancréatites), en tout cas comme traitement de ces accidents confirmés.

Il y a 20 cas de cholédoco-duodénostomie, avec 18 bons résultats, dans le mémoire de Florcken et Steden (*Arch. für Klin. Chir.*, 1913, t. CXXIV) et 46 cas de cholédoco-duodénostomie dans la statistique de von Sasse (*Arch. für Klin. Chir.*, 1913, t. CXXIV). Toutes ces cholédoco-duodénostomies ont été pratiquées pour lithiase du cholédoque, pancréatite chronique, récidives calculeuses, sténoses cicatricielles du cholédoque, sténoses de la papille.

Walton (de Londres) [*Surgery, Gynecology and Obst.*, oct. 1929, p. 526-532] a fait l'implantation terminale du cholédoque dans le duodénum dans 9 cas dont 4 sont vivants et en bon état après dix, cinq, quatre et trois ans. Il a fait 12 fois l'anastomose latérale cholédoco-duoduénale; 9 fois il s'agissait de cancer; dans les 3 cas où il s'agissait de pancréatites chroniques avec impossibilité d'utiliser la vésicule pour l'anastomose, les malades sont vivants et en bon état, trois, cinq et six ans après.

Z. Diembowsky a publié (*Polski Przeglad Chirurgiczy*, 1932, p. 543 à 560) 18 cas de cholédoco-duodénostomie et il insiste sur la valeur des opérations anastomosantes dans la chirurgie des voies biliaires. Sur ces 18 cas il y a 8 rétrécissements de la partie inférieure du cholédoque après lithiase, avec bons résultats au delà de deux ans; 2 pancréatites sténosantes de la tête avec bons résultats après deux ans; 6 lithiases du cholédoque avec une mort par complication pulmonaire et 5 bons résultats au delà de deux ans; 2 cas de calculs enclavés dans l'ampoule de Water avec 1 mort et 1 bon résultat. Il prétend que si la bile s'écoule bien l'infection ascendante serait peu à craindre.

Finsterer, en particulier, se montre un chaud partisan de la cholédoco-duodénostomie. Dans un premier travail (*Arch. für Klin. Chir.*, t. CXLVI, 1929), apportant les résultats qu'il a obtenus par cette opération faite pour lithiase du cholédoque et accidents consécutifs à cette lithiase, il cite 2 morts opératoires et 22 malades opérés depuis un laps de temps qui varie de trois ans à sept ans : 19 sont complètement guéris, 3 souffrent de quelques douleurs gastriques. Dans un second travail (*Arch. für Klin. Chir.*, t. CLXXIII, oct. 1932), il analyse 89 cas personnels de lithiase du

cholédoque avec angio-colite : sur ces 89 cas il a fait 18 fois le drainage de l'hépato-cholédoque, 11 fois la fermeture du cholédoque, 4 fois la cholédoco-duodénostomie trans-duodénale, *et 56 fois la cholédoco-duodénostomie* externe (celle envisagée ici).

Ces séries, numériquement importantes, présentent la cholédoco-duodénostomie sous un jour où elle est peu connue et peu appréciée en France.

Dans ces travaux, on ne sait pas toujours si les résultats annoncés sont bien vérifiés *à longue échéance*. Ce qui peut le faire croire, c'est la régularité avec laquelle un chirurgien expérimenté continue à pratiquer ce genre d'opération. Autre chose, en effet, sont les statistiques que nous pouvons établir avec des faits isolés et hétérogènes, et les statistiques homogènes qui résultent de la pratique en série de la cholédoco-duodénostomie par un même chirurgien.

Je ne saurai résoudre le problème et cette courte note ne peut que le poser. Personnellement, il me paraît prudent de continuer à faire de la cholédoco-duodénostomie non une opération de choix, mais seulement une opération de nécessité ; de la réserver, dans les accidents de la lithiase cholédocienne et ses séquelles, aux seuls cas où on ne peut faire autrement, lorsqu'une anastomose est absolument nécessaire et que la vésicule est inutilisable. En pareil cas, à côté des échecs dus à l'angiocholite ascendante, cette opération est susceptible de donner des résultats durables et très appréciables.

Remarques sur l'exploration radiologique des régions lombaires,

par MM. **G. Wolfromm** et **M. Gilson.**

Le premier rôle dans la pathologie de la région lombaire revient certainement au *rein*. C'est lui qui, le plus souvent est, le point de départ des tuméfactions que l'on observe dans cette région.

Mais, autour de lui, se groupent des organes qui sont parfois aussi le point de départ de tumeurs lombaires ou lombo-abdominales. Il n'est pas toujours facile de dire aux dépens de quel organe s'est développée telle tumeur lombaire.

En voici un exemple. Sur 20 cas d'hydronéphrose, opérés pour la plupart dans le service de mon maître Paul Lecène, cinq fois le diagnostic du siège exact de la tumeur lombaire n'avait pu être posé, faute de toute exploration urologique. Ces cinq hydronéphroses avaient été prises pour les affections suivantes : phlegmon périnéphrétique, ulcère duodénal, tumeur du côlon droit, cholécystite, kyste de la rate.

Sans vouloir faire ici une étude radiologique complète de la région lombaire, nous voudrions, par quelques exemples tirés de notre pratique courante, mettre en valeur la précision que l'exploration radiologique peut apporter au diagnostic de ces affections.

Une bonne radiographie simple, faite sur un sujet favorable, permet

parfois de faire un diagnostic complet. Mais, dès que cette radiographie simple laisse quelques points importants dans l'obscurité, on doit recourir à de nouvelles radiographies, en s'aidant d'un artifice et de méthodes d'appoint.

L'artifice est le *repérage par un fil de plomb collé sur la peau du malade du contour de toute masse perceptible à la palpation.*

Les méthodes d'appoint sont la *pyélographie intraveineuse ou instrumentale*, qui montrera mieux les aspects et les rapports de l'appareil urinaire, et *l'administration de repas et de lavements opaques aux rayons Rœntgen*, qui montreront mieux les aspects et les rapports des divers segments du tube digestif.

Les radiographies doivent être lues sur le négatif lui-même, sous une lumière douce. On en fera varier l'incidence. L'éclairage oblique des négatifs fait apparaître, grâce à la superposition optique des grains d'argent réduit, des masses et des contours indiscernables sous un éclairage dont les rayons sont perpendiculaires à l'image.

Il est bon de s'astreindre à calquer les radiographies dans tous leurs détails. On sera étonné de la netteté des conclusions dues à une méthode aussi humble.

Nous avons pu, en appliquant ces règles, établir une sorte d'atlas de la région lombaire dont les planches vont être mises sous vos yeux.

Nous envisagerons successivement les rapports du rein — normal ou malade — avec les organes voisins — normaux ou malades — et avec l'atmosphère périrénale[1].

I. — Pole inférieur du rein et partie initiale de l'uretère.

1. Une courbure franche, à concavité externe, de la partie initiale de l'uretère traduit la présence d'une masse tuméfiant le pôle inférieur du rein et saillant sur son bord interne.

Une *hydronéphrose partielle du rein droit* imprime à l'uretère une courbure à concavité externe et le refoule au-devant du rachis (fig. 1, p. 552, enfant Bar..., pyélographie par voie urétérale).

2. Un trajet un peu insolite de la partie initiale de l'uretère laisse présumer qu'il peut s'agir d'une modification pathologique du pôle inférieur du rein.

Un *abcès cortical du rein*, tout à fait proche de la capsule fibreuse, bombe sur le versant antéro-interne du pôle inférieur du rein. Ce rein est, d'ailleurs, entouré d'une couche épaisse de périnéphrite scléro-lipomateuse.

L'uretère s'écarte assez rapidement du rein et se porte au-devant du rachis.

1. Si nous ne reproduisons ici que des calques, c'est que certains clichés, bien que donnant des renseignements très nets, n'offrent pas de contrastes suffisants pour permettre de bonnes reproductions en photogravure.

De profil, il présente une courbure à concavité postérieure (fig. 2, face et fig. 3 profil, p. 552, Mme Gob..., double pyélographie par voie urétérale).

Dans un cas semblable, il ne peut s'agir que d'une présomption. Le trajet de l'uretère eût pu être le même en l'absence de toute lésion du pôle inférieur du



FIG. 1.

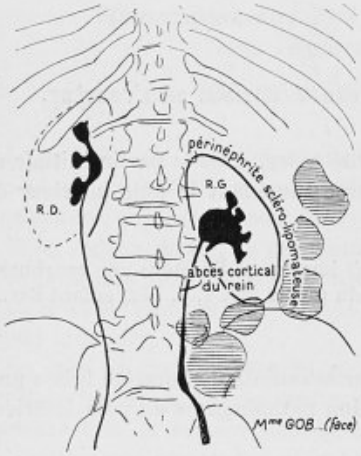

FIG. 2.

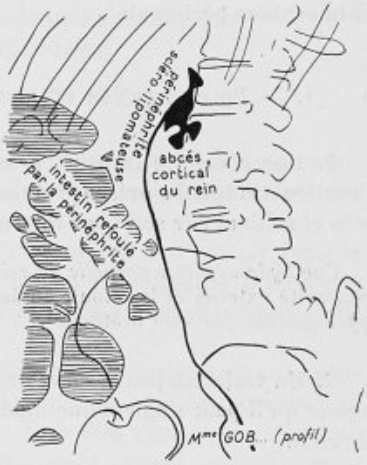

FIG. 3.

rein. Tout rein qui s'abaisse prend, en effet, une obliquité en bas et en dehors telle qu'il s'écarte bien souvent de la partie initiale de l'uretère.

On remarquera, sur ces radiographies, le refoulement du gros intestin, à distance du rein et de l'uretère. Ceci est dû à l'importante périnéphrite qui entoure le rein. Nous signalerons un fait semblable à propos du phlegmon périnéphrétique (V. § 11, p. 561).

II. — Rein et gros intestin.

3. Un énorme rein gauche est capable d'ouvrir l'angle splénique du côlon.

Une *volumineuse hydronéphrose gauche* écartèle l'angle splénique (fig. 4, p. 553, M. Gui..., lavement baryté).

Mais il faut faire une réserve. Les rapports des deux branches de l'angle splénique et d'une masse lombaire peuvent varier avec les changements de position du corps. Ceci sera démontré à propos d'une tumeur surrénale (v. § 12, p. 561 et 562).

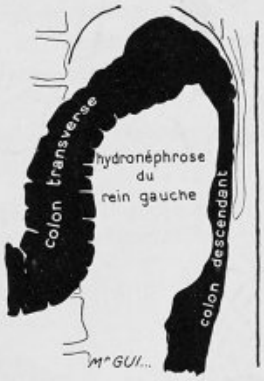

Fig. 4.

4. Un énorme rein droit abaisse l'angle colique droit.

Une *volumineuse hydronéphrose droite* refoule l'angle hépatique du côlon, presque jusqu'au niveau de la crête iliaque (fig. 5, p. 554, Mme O..., repas baryté).

On a tenté de mettre en évidence la nature hydronéphrotique de la tumeur par une urographie intraveineuse (fig. 6, p. 554, Mme O..., urographie intraveineuse). On semble y être parvenu. Il n'en a rien été d'ailleurs, car avant toute injection de Ténébryl le pôle inférieur de l'hydronéphrose était aussi opaque qu'après injection de Ténébryl.

5. Une tumeur colique gauche entourée d'une masse volumineuse de péricolite inflammatoire peut en imposer pour une tuméfaction du pôle inférieur du rein.

Cette erreur peut être évitée par une pyélographie. Elle montrera la position exacte du bassinet par rapport à la tumeur. Elle révélera l'absence de la déformation du bassinet qui ne manquerait pas d'accompagner une telle déformation du rein. L'exploration radiologique du tube digestif apportera une précision de plus.

Une malade est atteinte de *tumeur colique avec péricolite inflammatoire*. Quatre jours avant notre examen, elle a pris un repas opaque. Il reste de la bouillie barytée dans le côlon droit et dans le côlon gauche. Cette bouillie dessine même,

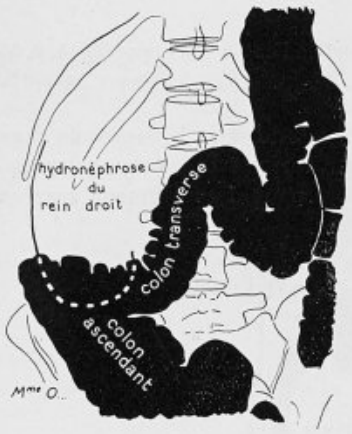

Fig. 5.

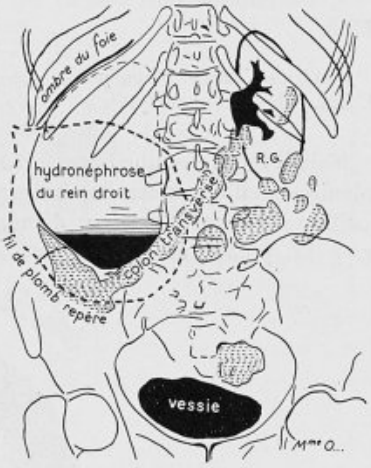

Fig. 6.



Fig. 7.



Fig. 8.

au niveau du côlon gauche, un défilé assez insolite qui est perdu au sein de la masse arrondie sentie à la palpation et repérée par un fil de plomb.

Une pyélographie par voie ascendante donne une image tout à fait normale du bassinet. Le bassinet ne peut donc guère appartenir à un rein qui serait du volume de la masse perçue à la palpation (fig. 7, p. 554, Mme Mon..., pyélographie par voie urétérale).

Ainsi, la radiographie, sur une seule plaque, nous démontre l'existence : 1° d'une stase colique : 2° d'un défilé colique, dû sans doute à la présence d'une tumeur ; 3° d'une masse qui est probablement une gangue de péricolite autour du néoplasme supposé ; 4° d'un bassinet d'aspect normal appartenant sans doute à un rein normal (la division des urines montra du moins que la fonction de ce rein était normale).

Ce diagnostic est confirmé par une nouvelle radiographie faite huit jours plus tard, après administration d'un lavement opaque. Elle précise les deux points suivants : 1° il y a bien un rétrécissement de la lumière colique et le néoplasme est probable ; 2° la masse perçue à la palpation a, en l'espace de huit jours, beaucoup diminué. Ceci est en faveur de sa nature inflammatoire que confirme encore l'existence de phénomènes fébriles (fig. 8, p. 554, Mme Mon..., lavement baryté).

III. — Rein, foie et vésicule biliaire.

6. *On ne doit jamais commencer une exploration radiologique de l'abdomen en prenant une radiographie à l'aide d'un compresseur.* On s'expose à modifier les rapports réels des viscères et à faire de grosses erreurs.

D'ailleurs, avec les techniques radiologiques modernes, on peut fort bien se passer de toute compression.

Une première radiographie de l'hypocondre droit faite sous compresseur montre une masse piriforme juxta-rénale, d'aspect étrange et qui en impose

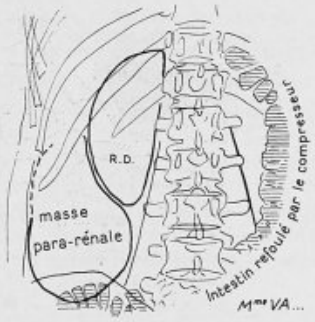

Fig. 9.



Fig. 10.

pour une tumeur paranéphrétique (fig. 9, p. 555, Mme Va..., radiographie simple sous compresseur).

Une seconde radiographie, faite cette fois sans compression, montre qu'il ne s'agit que d'un *lobe ballant du foie* (fig. 10, p. 555, Mme Va..., radiographie simple, sans compresseur).

7. On peut, sur les signes suivants, distinguer les *calculs vésiculaires* des calculs du bassinet : 1° leur silhouette est différente, toujours plus géométrique ; 2° leur opacité aux rayons Rœntgen est très différente ; ils

sont ou transparents, ou faiblement opaques, ou en partie opaques et en partie transparents; 3° leur ombre se projette en dehors de l'ombre du rein; 4° ils ne provoquent aucune déformation des pyélogrammes; 5° sur une radiographie de profil, ils sont à une grande distance du rachis.

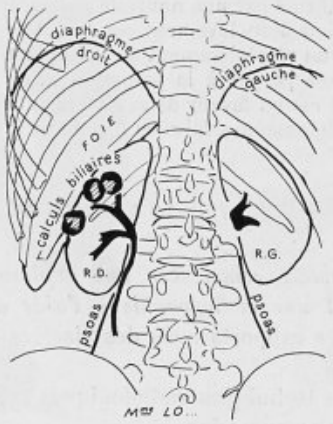

FIG. 11.



FIG. 12.

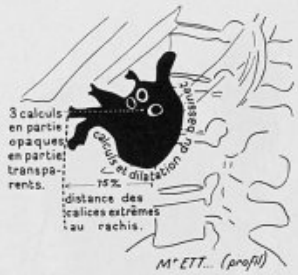

FIG. 13.

Trois calculs de la vésicule biliaire, en partie opaques, en partie transparents, débordent l'ombre du rein et ne modifient pas la silhouette du bassinet (fig. 11, p. 556, Mme Lo..., urographie intraveineuse).

Mais il est des *calculs du bassinet* qui ont quelques caractères communs avec les calculs de la vésicule biliaire : 1° ils peuvent être en partie opaques et en partie transparents : à vrai dire leur forme, moins géométriquement définie, reste assez différente de celle des calculs biliaires. Ils s'accompagnent aussi volontiers d'une modification de la forme du bassinet (fig. 12, p. 556, M. Ett..., urographie intraveineuse); 2° sur une radiographie faite de profil, les calculs du bassinet peuvent se projeter à une

surprenante distance de la face antérieure des corps vertébraux : il en est ainsi quand le rein s'est déplacé ou quand calices et bassinet, très dilatés, étendent le champ dans lequel peuvent se mouvoir les calculs. On ne peut donc jamais dire, d'après une radiographie de profil, si un calcul est pyélique ou vésiculaire.

Sur une radiographie faite franchement de profil, les calices ont leur extrémité à 75 millimètres de la face antérieure des corps vertébraux (fig. 13, p. 556, M. Ett..., urographie intraveineuse).

Sur la même radiographie, on observera un fait assez curieux : le rein a tourné autour de son axe vertical. Les calices sont sur un plan antérieur au bassinet. Il s'agissait d'un malade un peu gras et dont le rein n'était sans doute pas entouré d'une périnéphrite dense. Au contraire, sur la radiographie d'une autre malade, faite il est vrai plutôt de trois quarts que de profil, les calices sont franchement en arrière du bassinet (fig. 3, p. 552, Mme Go..., urographie par voie urétérale). Mais chez cette malade le rein était solidement fixé par une gaine épaisse et dense de périnéphrite scléro-lipomateuse.

IV. — Rein et rachis.

8. Il peut paraître étrange de se proposer de faire un diagnostic radiologique entre le *mal de Pott* et les affections rénales. Les masses tuberculeuses périvertébrales lombaires sont le plus souvent fluctuantes et le diagnostic clinique en est assez aisé. Parfois, elles sont assez tendues ou assez peu ramollies pour être prises pour de gros reins.

On évitera de telles erreurs en tentant de discerner, sur la radiographie, l'ombre rénale et en établissant qu'elle est indépendante de la masse perçue à la palpation. Si l'ombre du rein n'est pas nette, on recourra, pour mieux l'accuser, à l'urographie intraveineuse.

a) Un malade porte une masse arrondie et tendue dans le flanc gauche. Elle simule un gros kyste et descend en dessous de la crête iliaque. Mais, au-dessus de cette masse, la radiographie montre l'ombre très nette d'un rein refoulé en haut et en dehors et devenu parallèle à la 12e côte. Le bord du psoas n'est plus visible. La masse lombaire est un *abcès froid d'origine vertébrale* (fig. 14, p. 558, M. Des..., radiographie simple).

b) Mais si la tumeur est dure, présente un pôle inférieur très arrondi, si l'on sent que l'entourage médical du malade moins entraîné à la lecture des radiographies lombaires n'accepte pas, sur une radiographie simple, le diagnostic de *masse tuberculeuse périvertébrale*, rien n'est plus simple que de rendre le diagnostic éclatant par une urographie intraveineuse (fig. 15, p. 558, M. Gui..., urographie intraveineuse).

9. Une *fistule lombaire* peut s'ouvrir de longs mois après cicatrisation complète d'une plaie de néphrectomie pour tuberculose rénale. Le point de départ de cette fistule peut bien être la graisse périrénale ou le moignon de l'uretère. Mais son point de départ peut aussi être un foyer de *tuberculose vertébrale* : l'abcès froid utilise le chemin de moindre résistance, que lui offre la cicatrice de lombotomie, pour se faire jour au dehors.

Plusieurs mois après cicatrisation de sa plaie opératoire, une jeune femme voit apparaître une fistule lombaire. Quelque temps plus tard, apparaissent des signes de sciatique. Une première radiographie simple montre l'existence d'un mal de Pott lombaire. L'ombre du psoas a disparu dans la fosse lombaire privée

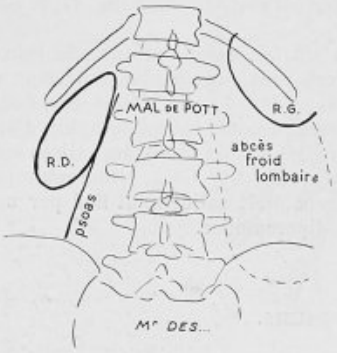

Fig. 14.

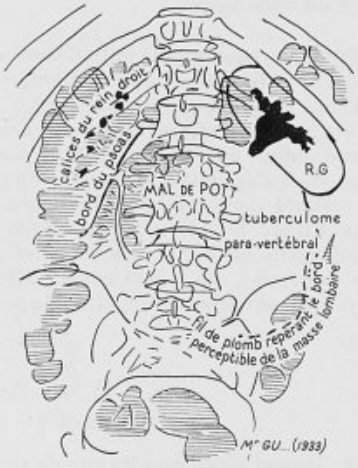

Fig. 15.

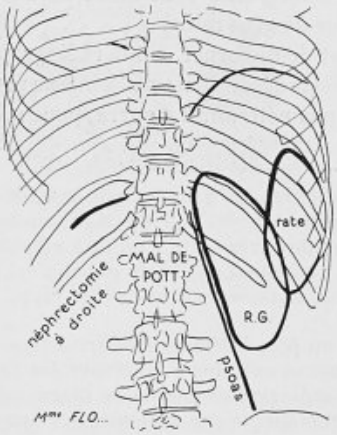

Fig. 16.



Fig. 17.

de son rein. Le rein restant semble bien avoir subi l'hypertrophie compensatrice qui est de règle chez les sujets jeunes, leur capsule rénale ayant gardé assez de souplesse pour permettre l'ampliation de la glande (fig. 16, p. 558, Mme Flo..., radiographie simple).

Une injection de lipiodol montre que la fistule communique avec le foyer osseux vertébral (fig. 17, p. 558, Mme Flo..., injection de lipiodol par la fistule lombaire).

V. — Rein et atmosphère périrénale.

10. Il n'est pas accoutumé de recourir à l'exploration radiologique dans les ruptures traumatiques du rein, où elle paraît de peu d'utilité. Cependant, nous avons eu l'occasion de la pratiquer dans un cas assez particulier.

Quinze jours après un accident, on sent une grosse masse dure dans la région lombaire gauche du blessé. Il existe une fièvre modérée. S'agit-il d'un phlegmon périnéphrétique occasionné par le traumatisme, ou s'agit-il d'un hématome périrénal en voie d'infection?

La pyélographie montre que l'on a affaire à un *hématome périrénal*. La sub-



Fig. 18.

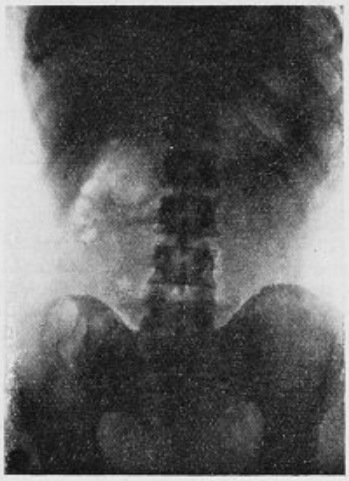

Fig. 19.

Fig. 19. — Radiographie simple dans un cas de phlegmon périnéphrétique : aucun diagnostic n'est possible.

stance opaque fuse par la brèche rénale dans l'atmosphère périrénale. L'hématome est incisé et le malade guérit (fig. 18, p. 559, pyélographie par voie urétérale).

11. Le seul signe radiologique direct du *phlegmon périnéphrétique* est l'existence, autour de l'ombre rénale, d'une ombre répondant à l'abcès. S'il coexiste des accidents infectieux, tels que des suppurations à distance, de la fièvre depuis un temps déjà long, le diagnostic est certain.

Mais le contour du rein est rarement visible, le contour de l'abcès ne l'est presque jamais.

L'urographie intraveineuse permet de définir avec netteté le contour du rein. Le repérage par un fil de plomb de la tumeur perçue à la palpation permet de retrouver sur la radiographie la limite inférieure de l'abcès périnéphrétique.

Depuis que nous avons eu l'idée de recourir à ces procédés nous avons pu,

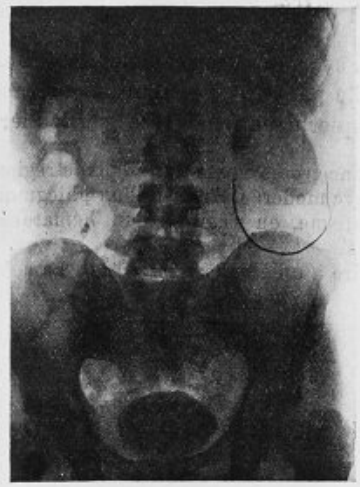

Fig. 20.

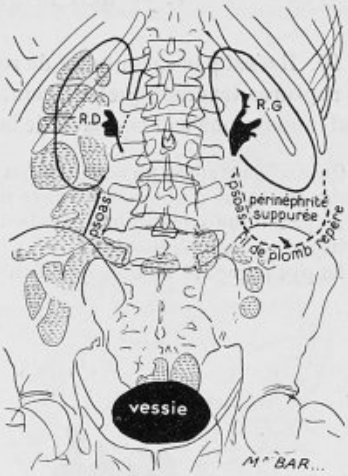

Fig. 21.

Fig. 20. — Radiographie dans un cas de phlegmon périnéphrétique après urographie intraveineuse et mise en place d'un fil de plomb repéré. Même malade que fig. 19 (la seule retouche faite à ce cliché a été de foncer un peu l'ombre du rein, bien nette sur le négatif mais qui risquait d'être insuffisamment visible en photogravure).
Fig. 21. — Interprétation du calque de cette radiographie.

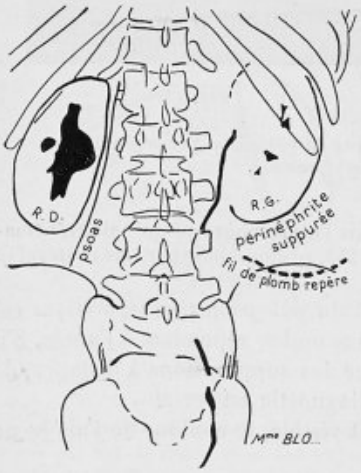

Fig. 22.

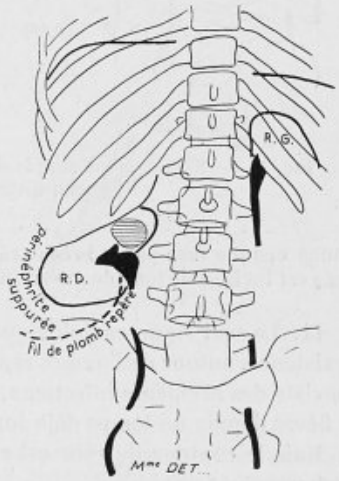

Fig. 23.

dans 3 cas de phlegmon périnéphrétique, faire trois fois un diagnostic très précis (fig. 19, 20, 21, 22 et 23, p. 559 et 560).

Rappelons qu'à côté de ce signe direct il existe des signes radiologiques indirects qui peuvent mettre sur la voie du diagnostic[1].

Ce sont : 1° la disparition de la silhouette du rein et de celle du psoas ; 2° le refoulement du côlon en dedans ; 3° l'ascension du dôme diaphragmatique et sa moindre excursion respiratoire (signe de Chevassu) ; 4° la scoliose lombaire à concavité regardant l'abcès.

VI. — Rein et capsule surrénale.

12. Une *tumeur de la capsule surrénale*, dès qu'elle a pris un développement notable, abaisse le rein et son bassinet. De ce fait, l'uretère prend une courbure très marquée.

Cette tumeur est capable de déplacer le gros intestin. Ce déplacement, à gauche, peut se faire dans deux sens différents suivant la position du malade : tantôt les deux branches de l'angle splénique s'accolent l'une à l'autre, tantôt elles s'écartent l'une de l'autre.

Une *tumeur de la capsule surrénale* abaisse le rein et le reporte en dedans. Son bassinet présente à la fois une orientation anormale et une dilatation. L'uretère

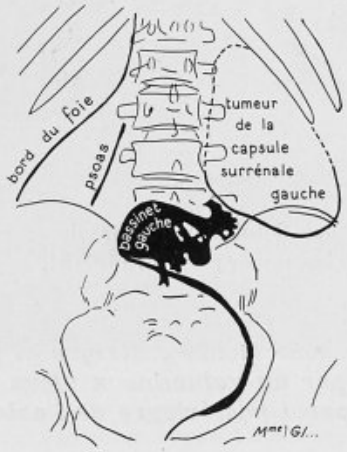

Fig. 24.

entraîné par le bassinet décrit une courbe à concavité interne (fig. 24, p. 561, Mme Gi..., pyélographie par voie urétérale).

Quand le malade est couché sur le dos, les deux branches de l'angle splé-

1. Cf. François (Anvers) : A propos de 3 cas d'abcès périnéphrétiques dont le diagnostic a été facilité par l'examen radiologique. *Journ. belge d'Urol.*, t. IV, n° 1, février 1932, p. 10, 18 ; G. Wolfromm et J. Busy : Appoint apporté par la néphro-pyélographie intraveineuse au diagnostic du phlegmon périnéphrétique. *Bull. de la Soc. franç. d'Urol.*, 20 février 1933, p. 87-92 ; G. Wolfromm : Furoncles du rein et phlegmon périnéphrétique. *Ibidem*, 19 mars 1934, p. 162-164.

nique sont accolées en canon de fusil, l'angle splénique se ferme (fig. 25, p. 562, Mme Gi..., repas opaque).

Quand le malade est couché sur le ventre, les deux branches de l'angle splénique s'écartent l'une de l'autre : l'angle splénique s'ouvre largement (fig. 26, p. 562, Mme Gi..., repas opaque).

Cet exemple montre qu'une tumeur rétropéritonéale n'a pas dans toutes les positions la même influence sur les divers segments de l'intestin (voir II, § 3, p, 553, où sont envisagés les rapports de l'intestin et de l'hydro-

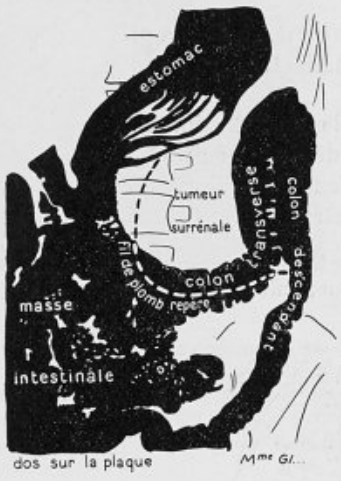

Fig. 25.

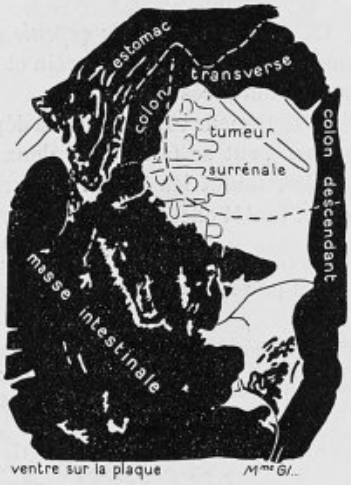

Fig. 26.

néphrose du rein gauche). Celui-ci reste libre de se mouvoir dans la cavité péritonéale, à laquelle la tumeur reste étrangère [1].

Double sténose médio-gastrique et pylorique par un volumineux ulcus de la paroi postérieure de l'estomac,

par **M. Jean Duval,** membre correspondant national.

Mme N..., âgée de quarante-huit ans, entre dans mon service, à l'hôpital général du Havre, le 2 septembre 1933.

Etude clinique. — Elle présente depuis de longues années des crises douloureuses périodiques faisant penser à un ulcus gastrique.

Ces crises douloureuses ont débuté à l'âge de dix-huit ans et se répètent à intervalles irréguliers, avec parfois deux ou trois ans de silence complet.

1. Nous remercions beaucoup ici les Dr Fernand Monod, A. Baumgartner, Roux-Berger, Raoul Ch. Monod et Aurousseau, qui ont bien voulu nous permettre d'utiliser les radiographies de quelques-uns de leurs malades.

Toutes les crises douloureuses sont de même type. Elles apparaissent, à jeun, vers 16 heures, ou vers minuit. Elles sont irrégulièrement calmées par l'absorption d'aliments, de bismuth ou de bicarbonate de soude.

Ces douleurs, extrêmement vives, siègent au creux épigastrique, irradient vers la gauche et dans le dos. Elles sont généralement suivies de vomissements alimentaires ou de régurgitations acides.

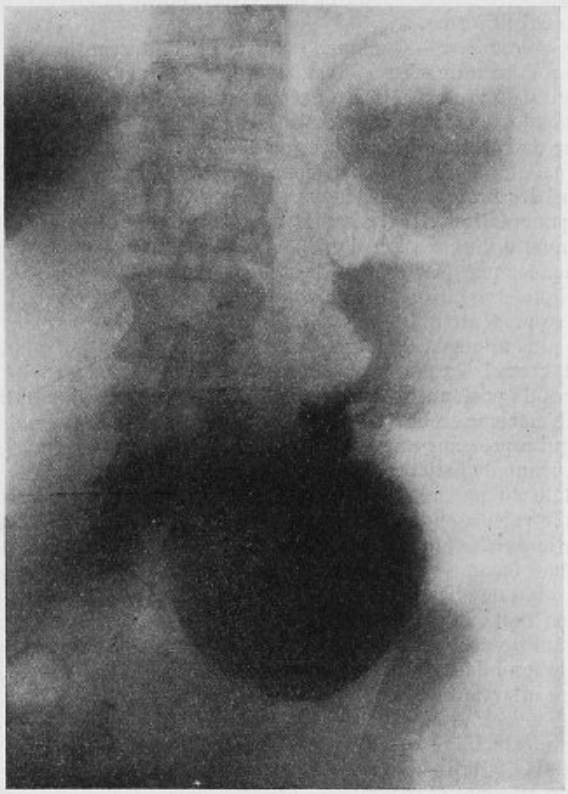

Avec le temps, les troubles s'aggravent, les douleurs deviennent permanentes, l'amaigrissement s'accentue, l'appétit diminue.

Il faut dire que, par crainte de douleurs, la malade est amenée à restreindre progressivement son alimentation et à ne prendre que de très petites quantités de lait ou de bouillon de légumes.

Aussi, à son entrée à l'hôpital, est-elle très fatiguée et demande à être opérée, le traitement médical prolongé restant sans effet.

A l'examen, elle est anémiée, considérablement amaigrie, le pouls est à 115, la température est à 36°, la tension à 23-11, l'urée sanguine à 0,68.

Au tubage gastrique, on retire 110 cent. cubes de liquide dont l'analyse donne les résultats suivants :

Acide chlorhydrique	1,35
Acidité totale	2,19
Acide combiné	1,60

Examen radioscopique. — Celui-ci est extrêmement intéressant. La baryte tombe dans une première poche, puis pénètre par un défilé très étroit dans une seconde poche régulièrement arrondie comme appendue à l'estomac. Elle séjourne assez longtemps dans ce bas-fond et s'évacue extrêmement lentement par un pylore rétréci et filiforme. Il existe donc une double sténose médio-gastrique et pyloro-duodénale (Dr Deruas).

Radiographie. — Elle montre nettement les lésions : poche supérieure sous-diaphragmatique, défilé tortueux et très étroit, poche inférieure dilatée, défilé pyloro-duodénal filiforme.

Soins pré-opératoires. — Quelques jours avant l'intervention, on rehydrate la malade en lui faisant du sérum physiologique sous-cutané et du goutte à goutte rectal. La veille de l'intervention, l'urée sanguine n'est plus que de 0,45.

Intervention le 31 octobre 1933. Anesthésie locale à la novocaïne. Je constate que la cause de cette double sténose médio-gastrique et pylorique est un très gros ulcère calleux de la face postérieure de l'estomac. Ulcère qui a complètement perforé les tuniques gastriques et dont le fond est formé par la région cœliaque et pancréatique. Il est complètement impossible de le mobiliser, la masse calleuse donnant l'impression d'un néoplasme adhérant fortement en arrière.

Je commence par sectionner l'estomac au niveau des rétrécissements médio-gastrique et pylorique et j'enlève toute la poche inférieure.

L'ulcère se présente alors très nettement. Il est de la grandeur d'une pièce de 5 francs, plus allongé que large, formé par une ulcération sanieuse, irrégulière, ayant creusé les plans postérieurs et formant une cavité de plus de 2 centimètres de profondeur dans laquelle il est possible de mettre une petite compresse. L'estomac en haut, le duodénum en bas, adhèrent aux bords de cette ulcération qui repose sur une large surface calleuse.

Avec beaucoup de patience, je libère le duodénum des bords de l'ulcération, puis de la tête du pancréas induré. Il faut que je poursuive cette libération jusque dans le voisinage du cholédoque, afin d'avoir suffisamment d'étoffe saine pour fermer le duodénum en trois plans.

De la même façon, je libère la poche supérieure des bords de l'ulcère en trouvant un plan de clivage en arrière de l'estomac, au-dessus de l'induration.

Je résèque toute la partie calleuse de la poche supérieure et je termine en faisant une anastomose gastro-jéjunale à la Finsterer en tissu sain. Je mets un drain dans le fond de l'ulcération laissée en plan.

Durée de l'intervention, trois heures et quart.

Suites opératoires. — Les trois premiers jours, le pouls est rapide, la tension est basse, on est obligé de soutenir l'état général par du sérum, de l'huile camphrée, de la digitaline. A partir du quatrième jour, grâce à cette médication, l'amélioration survient et se continue progressivement. Le lever est retardé par l'apparition d'un hématome de la paroi. Le drain est enlevé le troisième jour.

Examen histologique. — Ulcère simple non dégénéré, ganglions hyperplasiés (Dr Vinzent).

Actuellement, l'état général est excellent, Mme N... a augmenté de plusieurs kilogrammes et n'éprouve plus la moindre douleur, les digestions étant faciles, urée sanguine : 0,30.

J'ai cru devoir présenter cette observation à la Société de Chirurgie pour plusieurs raisons :

1° Si la sténose médio-gastrique est fréquente, la double sténose médio-gastrique et pyloro-duodénale est relativement rare. Je n'ai pas eu le temps de chercher dans les littératures françaises et étrangères des observations semblables, mais j'ai l'impression qu'elles ne doivent pas être très fréquentes.

2° J'aurais pu faire une gastro-gastrostomie entre les deux poches, puis une gastro-entérostomie sur la poche inférieure. J'ai renoncé à ces interventions palliatives pour deux raisons : d'une part, parce que l'estomac étant induré assez haut la paroi antérieure de la poche supérieure s'attirait mal; d'autre part, parce que le contenu gastrique restant au contact de cette vaste ulcération, celle-ci aurait eu peu de chance de se cicatriser spontanément et ma malade aurait continué à souffrir par irritation de son plexus solaire.

3° Une gastrectomie large, difficile, peut être tentée chez une malade relativement fatiguée. Il faut prendre soin de pratiquer cette intervention à l'anesthésie locale et faire une hémostase minutieuse afin que la malade ne perde qu'une quantité infime de sang pendant l'opération.

PRÉSENTATION DE MALADE

Développement d'un épithélioma sur la cicatrice vaginale vingt-six ans après une hystérectomie abdominale totale,

par MM. **C. Rouhier** et **Paul Walther**.

Périodiquement revient la discussion sur les avantages comparés de l'hystérectomie abdominale totale et de la subtotale dans les salpingites et les fibromes. Un des principaux arguments en faveur de la totale est la dégénérescence néoplasique ultérieurement possible du col utérin laissé en place. Il faut avouer que cet argument n'est pas sans valeur et que les cas de dégénérescence du moignon cervical, pour ne pas être extrêmement fréquents, ne sont pas exceptionnels. Toutefois, il ne faudrait pas croire que, parce qu'on a extirpé le col utérin, on ait mis sa malade définitivement à l'abri de tout accident de cette nature. Le cancer des cicatrices n'est pas une rareté. C'est un exemple de cancer de la cicatrice que nous avons tenu à vous présenter avec cette malade, qui a subi une hystérectomie totale, il y a vingt-six ans, par les mains de mon maître et ami, M. Launoy, et qui présente actuellement des bourgeons épithéliaux du fond du forma au niveau de sa cicatrice vaginale. Ce n'est qu'un fait isolé mais qui vaut la peine d'être noté et qui peut se joindre à d'autres. Voici l'observation de cette malade :

Mme P... (Jeanne), quarante-sept ans, vendeuse, a subi, à l'âge de vingt-deux ans, une hystérectomie abdominale totale pour des lésions qu'elle ne peut préciser. Depuis cette époque, son état de santé a toujours été excellent; son vagin,

parfaitement cicatrisé, ne donnait absolument aucune perte. Il y a huit mois seulement, elle a commencé à sentir de petites pertes d'humeur très discrètes, puis de très petites pertes de sang.

A l'examen, on constate un vagin en doigt de gant assez rétréci vers le fond, et sur la cicatrice d'hystérectomie un bourgeon un peu induré qui saigne au contact.

Nous pratiquons une biopsie le 19 mars 1934 et le laboratoire nous donne la réponse suivante : petit fragment ayant l'aspect général d'un ancien bourgeon charnu recouvert par un épithélium malpighien non kératinisé. En une zone, œdème et sérosité sanglante avec infiltrats inflammatoires subaigus. En outre, on trouve des îlots de cellules néoplasiques paraissant appartenir à un épithélioma malpighien baso-cellulaire et sans rapport avec l'épithélium de recouvrement.

Nous avons revu cette malade le 9 avril 1934. Il n'y a plus seulement un bourgeon mais plusieurs bourgeons beaucoup plus durs et friables. Nous avions dû nous demander, à notre premier examen, s'il ne s'agissait pas d'un granulome bénin comme on en voit fréquemment à la suite des hystérectomies totales ou des vaginales dans les premiers mois qui suivent l'intervention. A notre second examen, il n'y a plus de doute sur la nature maligne, même cliniquement.

L'état général florissant de cette malade et la limitation de ses lésions encouragent à tenter de la guérir et, comme il s'agit d'un épithélioma radiosensible, je compte la confier à notre collègue Gernez, s'il veut bien se charger de la traiter.

Le Secrétaire annuel, J. BERGER.

Paris. — A. MARETHEUX et L. PACTAT, imp., 1, rue Cassette.

BULLETINS ET MÉMOIRES

DE LA SOCIÉTÉ NATIONALE DE CHIRURGIE



Séance du 18 Avril 1934.

Présidence de M. Georges LABEY, *président.*

PROCÈS-VERBAL

La rédaction du procès-verbal de la précédente séance est mise aux voix et adoptée.

CORRESPONDANCE

La correspondance comprend :

1° Les journaux et publications périodiques de la semaine.

2° Des lettres de MM. AMELINE, LANCE s'excusant de ne pouvoir assister à la séance.

4° Un travail de MM. René FONTAINE et FRŒLICH (Strasbourg), intitulé : *Blocage ventriculaire après fracture du crâne mis en évidence par une encéphalographie lombaire.*

M. PETIT-DUTAILLIS, rapporteur.

A PROPOS DU PROCÈS-VERBAL

Arrachement du rectum et du côlon sigmoïde au cours d'un curettage,

par M. R. Soupault.

A l'occasion du rapport de M. Picot, dans la dernière séance, je verse aux débats l'observation suivante :

Une jeune femme, après un retard de règles de quelques semaines, se met à perdre sans remarquer autre chose qu'un peu de sang. Un jeune confrère conseille un curettage qui est fait à domicile sous anesthésie générale.

L'évacuation du contenu utérin ne se faisant pas comme il s'y attendait, l'opérateur insiste, rencontre enfin, au bout de sa curette, une sensation mollasse et s'efforce d'attirer par le col ces débris récalcitrants. Il n'y parvient pas, s'arme alors d'une pince de Museux et, cette fois, ramène avec pas mal de sang une lanière d'aspect étrange et qui l'inquiète.

Il appelle alors à son secours et me trouve au téléphone

Quand j'arrive, je vois, au milieu d'un grand et significatif désordre, étendue sur le divan-table d'opération, une jeune femme pâle, à peine sortie de sa narcose, avec un pouls petit et rapide, un ventre sensible dans son ensemble, et, la découvrant, je reconnais aussitôt, pendant à la vulve, un fragment de paroi intestinale.

Le drame date d'une demi-heure.

Elle est transportée à la clinique et opérée une heure plus tard.

Après laparotomie, je trouve du sang en abondance dans le bassin. Je repère l'utérus, l'attire en avant et vois, sur sa face postérieure, une large brèche de 5 à 6 centimètres, à bords déchiquetés et saignant beaucoup. Par cette brèche, pénètre une lanière d'intestin, je ne sais encore quoi. Je la ramène en la dévidant à l'envers. Hystérectomie subtotale avec ablation des annexes, car je ne crois ni possible ni prudent de conserver cet utérus. D'ailleurs, le temps presse.

Je peux alors voir quel est l'organe atteint : c'est le gros intestin, dont la paroi antérieure a été arrachée et dilacérée sur plus de 30 centimètres, depuis le sommet de l'anse sigmoïde jusqu'au bas de l'ampoule. La réparation est impossible tant par la forme et l'étendue des lésions qu'en raison de l'état général.

Je fais alors une résection du segment sigmoïdo-rectal blessé en coupant en haut et en bas aux limites mêmes des lésions, puis en sectionnant le méso et en liant les vaisseaux. Ensuite, je fais introduire par l'anus un tube de Paul, et, après avoir libéré un peu le haut sigmoïde, je l'attache grossièrement sur le raccord en verre, et, faisant tirer le tube de caoutchouc qui lui fait suite, je réalise une intubation sigmoïdo-rectale. Quelques points au catgut placés en couronne de l'un à l'autre segment intestinal les amarrent l'un à l'autre sans aucune prétention d'étanchéité.

Par un hasard heureux, il n'y a presque pas de matières fécales répandues et je nettoie rapidement à l'éther, je place un drain vaginal après section postérieure du col, un Mikulicz abdominal et je ferme la paroi en un plan aux doubles crins.

Un anus cæcal achève cette tentative de sauvetage.

Les suites furent heureuses. La cæcostomie remplit son office d'évacuation des gaz et de dérivation les premiers jours. Le drain rectal tomba au bout d'une

semaine puis, après suppression du Mikulicz, s'établit une large fistule stercorale par la plaie médiane, tandis que les matières trouvaient également issue par le vagin.

Dès que je le juge prudent, au bout d'un mois, je ferme la cæcostomie et, le cinquantième jour, la plaie abdominale s'était obturée d'elle-même. Il ne restait plus qu'une fistule recto-vaginale haute. Soupçonnant un rétrécissement rectal en aval de celle-ci, et à hauteur de la pseudo-suture, je fais une radioscopie qui me montre un diaphragme négligeable.

La malade part en convalescence et revient au bout de cinq mois, soit sept mois après la blessure, pour la cure de son ultime infirmité (j'excepte la castration, évidemment).

Laparotomie médiane par l'ancienne cicatrice, en excisant la cicatrice

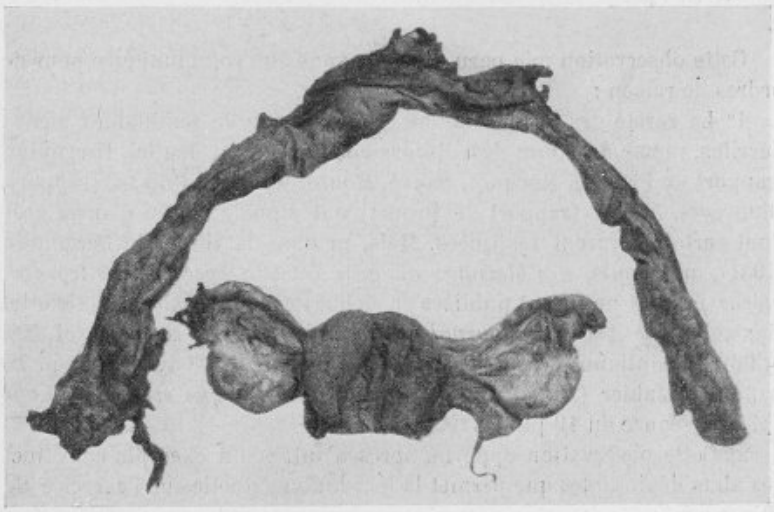

Photographie montrant les pièces réséquées : utérus largement déchiré et ses annexes ; côlon sigmoïde et ampoule rectale dilacérés et partiellement arrachés.

cutanée; à l'ouverture du ventre, les adhérences à la paroi sont insignifiantes et on peut aussitôt garantir l'abdomen et explorer le bassin. Là, par contre, les adhérences sont nombreuses et denses; quatre anses grêles sont venues coller au pourtour de l'anastomose rectale et de la fistule recto-vaginale; ce n'est qu'aux ciseaux qu'on peut les libérer et on vérifiera en fin d'opération que leurs tuniques sont intactes; l'une d'entre elles recevra deux points de péritonisation.

On trouve alors un bloc fibreux comprenant le moignon du col et le cul-de-sac vaginal postérieur fistulisé avec l'intestin. On sectionne et on entre aussitôt dans le rectum. De cette brèche rectale, on reprend la lèvre inférieure et on arrive à se glisser dans le plan de clivage recto-vaginal ; il reste alors à ouvrir le vagin régulièrement en collerette, à exciser la partie trop calleuse puis à commencer la fermeture du vagin par des points très soigneux. On utilise ce qui reste de tissu cartonné dans la zone vésico-vaginale pour enfouir, en quelque sorte, ces premières sutures vaginales.

On passe ensuite au rectum ; là, la brèche est large. Après exploration, on se rend compte qu'il y a un rétrécissement sur l'anse afférente et que l'anastomose

sera impossible vu la différence de calibre et, d'autre part, le fonctionnement très précaire en raison de cette sténose. On fait alors une sorte de plastie en excisant les bords sclérosés et en fendant de 2 à 3 centimètres la paroi antérieure du sigmoïde, très court d'ailleurs puisque, lors de la première opération, on a dû réséquer presque toute l'anse. Une anastomose est ensuite menée par suture à points séparés au noir-gut 00, en reprenant toute l'épaisseur des tuniques et on obtient une ligne très régulière, sans angle mort, et paraissant devoir être bien étanche. L'enfouissement est très délicat car la séreuse manque presque partout, mais on se sert du péritoine vésical et on parvient cependant à réaliser un second rang de suture qui pourra amorcer la cicatrice du côté du péritoine. Nettoyage à l'éther. Deux ou trois points d'appui sur l'ensemble des tissus pararectaux et paravésicaux. Un drain dans la zone des sutures et fermeture soigneuse de la paroi au noir-gut n° 2 en un plan. Peau à la soie.

Guérison par première intention.

Cette observation m'a paru digne de vous être communiquée pour deux ordres de raison :

1° La rareté des lésions. Je ne crois pas que de semblables aient été décrites, même au cours des discussions qui ont eu lieu ici. Bergouignan (rapport de Proust), Mocquot, Sauvé, Moure, Rouhier, Puisard (rapport de Okinczyc), Tierny (rapport de Proust) ont signalé l'issue d'anses grêles, dont certaines furent réséquées. Mais, ni dans la thèse de Bergouignan (1931), ni depuis, *des blessures du gros intestin avec issue à travers un utérus perforé* ne furent publiées en dehors des observations suivantes : Maxwell (*The American Journal of Obstetrics and Gynecology*, vol. XVII, p. 96) ; Placintianu (*Clujul Medical*, 12e année, n° 4, 1er avril 1931, p. 228) ; Laffont et Jahier (*Bulletin de la Société d'Obstétrique et de Gynécologie d'Alger*, séance du 19 juin 1929, p. 617).

2° Cette observation apporte, après d'autres, un exemple convaincant des abus déplorables que permet la législation actuelle sur l'exercice de la chirurgie.

Quelle conduite faut-il tenir à la suite d'une perforation utérine survenue au cours du curettage ?

par M. **Paul Moure.**

Au cours des différentes discussions qui ont eu lieu depuis le rapport de M. Proust, l'opinion que j'avais exprimée ici a été singulièrement déformée, au point de me faire passer pour abstentionniste en présence d'une perforation utérine consécutive à un curettage. C'est contre cette étiquette que je désire protester aujourd'hui.

Comme l'a fort judicieusement exposé Mondor, la perforation utérine doit être considérée comme une lésion grave, d'autant plus grave que les lésions traumatiques dépassent parfois de beaucoup l'utérus lui-même.

La perforation utérine tire, en effet, sa gravité moins de la lésion utérine

elle-même, dont l'hémorragie est rarement inquiétante, que de la septicité de la cavité utérine et des lésions des organes voisins.

Il me semble donc qu'il est nécessaire de sérier les faits pour essayer de poser des indications opératoires, adaptées à chaque cas particulier, et éviter d'aboutir à une formule trop absolue.

La question qui se pose aujourd'hui est en effet celle-ci : *En présence d'une perforation utérine survenue à l'occasion d'un curettage, faut-il pratiquer systématiquement une laparotomie ?*

Pour ma part, je ne le pense pas, car il me paraît plus judicieux d'essayer de sérier les cas.

En premier lieu, l'indication opératoire n'est certes pas analogue, lorsque la perforation a été faite par un tiers ou qu'elle vient d'être faite par le chirurgien lui-même.

Dans le premier cas, le plus souvent, il se sera écoulé un certain laps de temps entre l'accident et l'examen du chirurgien ; les premiers signes alarmants peuvent avoir eu le temps de faire leur apparition : l'indication opératoire est alors formelle ; aucun chirurgien n'hésitera à intervenir. *A fortiori*, la laparotomie d'urgence ne saurait être discutée, lorsque même, en l'absence de tout signe d'hémorragie ou de réaction péritonéale, une anse intestinale fait hernie à travers le col ou que des fragments d'épiploon ont été retirés par la curette et identifiés. Mais on a vraiment peine à croire que de pareils actes de brutalité puissent se produire à l'occasion d'un curettage !

Dans le deuxième cas, au contraire, lorsque le chirurgien lui-même vient de perforer l'utérus, l'indication de la laparotomie ne se pose pas avec le même absolutisme.

Le chirurgien qui vient de perforer lui-même l'utérus peut, en premier lieu, éprouver la sensation tantôt d'avoir fait une simple et discrète échappée, aussitôt contenue, à travers un muscle utérin anormalement friable ou, au contraire, le sentiment d'avoir négligé la sensation de perte de contact avec la cavité utérine et manœuvré avec quelque insistance la curette au delà. Dans cette deuxième alternative, le chirurgien n'hésitera certainement pas à pratiquer une laparotomie. Mais, dans le premier cas, j'avoue que je discuterais sur la meilleure conduite à tenir. La nature de la lésion pour laquelle on pratiquait le curettage doit certainement entrer en ligne de compte : la perforation d'un utérus infecté chez une malade fébrile comporte, certes, des indications plus impératives que celles d'un utérus curetté pour hémorragie au cours de la gestation ou en dehors d'elle. C'est ici que je me sépare franchement de ceux qui proposent la laparotomie systématique, car je considère que la perforation simple d'un utérus infectieux commande plutôt l'hystérectomie vaginale que l'hystérectomie abdominale.

Si, pour ma part, il m'arrive au cours d'un curettage de perforer moi-même un utérus avec la sensation de ne pas avoir laissé errer ma curette, voici quelle sera ma conduite :

Si l'utérus est infecté, je pratiquerai sur-le-champ une hystérectomie vaginale ; il arrive d'ailleurs parfois que la curette n'a fait que compléter

une perforation incomplète, simple fausse route produite par les manœuvres abortives, ou que le muscle utérin ramolli par l'infection n'oppose aucune résistance à la curette et se laisse d'abord déprimer, puis perforer si l'on insiste. Il peut, d'ailleurs, en pareil cas, être très difficile de dire si la perforation utérine est certaine.

Dans ces cas douteux, ou si la perforation s'est produite sur un utérus non infecté, je pense qu'une colpotomie immédiate constituera un double geste de contrôle et de salut : geste de contrôle, la colpotomie pourra mettre en évidence une hémorragie intrapéritonéale débutante et insoupçonnée ; geste de salut, la colpotomie, en drainant le point déclive du pelvis, évitera l'infection de la cavité péritonéale, comme le drain que nous laissons après une laparotomie exploratrice pour plaie de l'abdomen sans lésion intestinale.

Pour conclure, je dirai que devant une perforation utérine produite ou même soupçonnée au cours d'un curettage il me paraît excessif de conseiller la laparotomie systématique, comme dans les plaies de l'abdomen. Cette laparotomie s'impose naturellement toujours, lorsque les lésions ont manifestement dépassé l'utérus ou que le moindre signe traduit l'hémorragie intrapéritonéale ou la péritonite débutante.

La laparotomie s'impose encore lorsque la perforation a été pratiquée par un tiers dont l'angoisse traduit, en général, l'incertitude du geste ; mais lorsqu'un chirurgien conscient a directement perforé un utérus, en retenant aussitôt son geste, sans laisser filer la curette et surtout sans la manœuvrer au delà de la paroi utérine, je lui conseille de pratiquer aussitôt une colpotomie. Si l'ouverture du Douglas révèle une hémorragie ou si l'utérus curetté était infecté, l'ouverture du cul-de-sac postérieur sera le premier temps d'une hystérectomie vaginale; mais la colpotomie restera le geste suffisant dans la perforation utérine considérée comme simple par le chirurgien conscient, qui l'aura lui-même provoquée.

M. **Hartmann** : La communication de M. Moure a freiné un peu les interventionnistes. Je m'y associe complètement ; j'irai même plus loin, je ne ferai pas de colpotomie postérieure. Quand il s'agit d'utérus non infectés, que, dès la perforation faite, l'opérateur s'est abstenu de toute manœuvre, la perforation s'arrange toute seule en général ; j'en ai eu même la preuve, le mois dernier, chez une malade à laquelle mon assistant avait pratiqué un curettage explorateur; ayant eu la sensation d'avoir perforé l'utérus, il est venu me prévenir, j'ai conseillé de s'abstenir.

L'examen histologique des produits du curettage ayant montré qu'il s'agissait dans ce cas d'un épithélioma, une quinzaine de jours après je suis intervenu à nouveau, ce qui m'a permis de constater la réalité de la perforation, j'ai trouvé un peu de sang noirâtre dans le péritoine, une perforation du fond de l'utérus comblé par une masse rougeâtre. L'hystérectomie totale, que j'ai pratiquée, a été suivie de guérison.

M. **Proust** : Je m'excuse de n'être pas tout à fait de l'avis de mon ami

Moure. Toute la question est de savoir si, quand on a perforé un utérus généralement infecté, puisque le curettage est fait dans de tels cas, on a le droit de rester dans l'expectative.

Dans l'état actuel de la chirurgie, je réponds personnellement non. Je ne dis pas qu'il faille faire systématiquement une hystérectomie, mais s'il y a eu perforation quelconque je pense qu'il faut faire systématiquement une laparotomie.

Suivant la lésion trouvée, on peut alors faire soit une simple suture, soit une opération plus complexe.

(La Société décide d'ouvrir une discussion sur la question de la conduite à tenir en cas de perforation utérine au cours du curettage.)

RAPPORTS

1° Vingt-cinq observations d'anesthésie à l'Évipan sodique,

par M. **G. Sicard** (d'Alger).

2° Anesthésie par l'Évipan sodique intra-veineux. Emploi de la strychnine au cours de l'anesthésie générale à l'Évipan sodique et dans la période post-anesthésique,

par MM. **H. Duboucher**, **J. Mégnin** et **Sarlin** (d'Alger).

Rapport de M. P. Bucq.

J'ai déjà dit, à propos de la discussion entre mes amis Desplas et Robert Monod sur les avantages et les inconvénients de l'Évipan sodique, que dans les travaux de MM. Sicard et Duboucher j'avais relevé trois décès, dont un, tout au moins, devait être porté au passif de ce mode d'anesthésie.

J'ai demandé aux auteurs des précisions sur les conditions dans lesquelles sont morts ces trois malades. Je suis maintenant en mesure de vous les fournir.

* * *

M. G. Sicard (d'Oran), qui a utilisé vingt-cinq fois l'Évipan sodique, déclare qu'il a abandonné cet anesthésique « à cause de l'agitation post-

opératoire et de l'incertitude où l'on est de la durée exacte de l'analgésie ».

Je cite ses propres termes.

Il émet l'hypothèse que l'on pourrait agir sur l'agitation au moyen d'une injection de strychnine ; mais il n'en a pas l'expérience. Il a utilisé des doses de 5 à 10 cent. cubes, avec injection lente.

5 anesthésies sur 25 furent parfaites, aussi bien pendant l'intervention que dans les suites opératoires (polype utérin, cystostomie pour calcul, amputation de jambe, fissure anale, curettage utérin).

Dans *10 cas*, l'anesthésie se montra suffisante au début, mais des phénomènes d'agitation vinrent rapidement gêner l'acte opératoire et compliquer les suites immédiates (1 éventration sus-pubienne, 3 hernies inguinales, 3 appendicites chroniques, 1 hydrocèle, 1 sténose pylorique, 1 enfoncement du frontal).

Dans 8 cas, l'anesthésie dut être complétée par de l'éther ou du chlorure d'éthyle (1 occlusion intestinale par brides, 2 appendicites aiguës, 1 fracture ouverte de la rotule, hémorroïdes, dilatation aiguë de l'estomac, cystostomie, ulcère perforé du duodénum).

Deux *malades sont morts*. A ce sujet, M. G. Sicard m'a adressé les renseignements suivants :

1° L'un de ces malades portait une tumeur du médiastin, qui avait détruit tout le manubrium sternal et apparaissait sous la peau. M. Sicard désirait faire une biopsie.

« La circulation veineuse était tellement considérable que je préférai à tort, dit-il, user d'une courte anesthésie générale, pensant que je serais plus libre de mes gestes qu'avec une anesthésie locale. Le décès s'est produit cinq minutes après une injection de 4 à 5 cent. cubes d'Évipan, sans phénomènes prémonitoires. Arrêt de la respiration. Pas d'autopsie. » La tumeur était un *sarcome à cellules rondes*.

2° Le deuxième décès est celui d'un homme, opéré d'un ulcère perforé du duodénum à la quarantième heure après le début. Mort le lendemain de l'intervention par péritonite.

Voici les conclusions de M. G. Sicard :

L'anesthésie est, en général, de courte durée et dépasse rarement quinze minutes. Il faut craindre les phénomènes d'agitation post-opératoire et, quelquefois, des modifications de la tension artérielle.

On ne peut préjuger de la durée et de la valeur de l'anesthésie. Certains sujets dorment bien et longtemps, avec une dose moyenne. D'autres dorment mal et peu de temps avec une forte dose ; la notion d'âge est loin d'être, à ce sujet, une indication de valeur certaine.

* * *

Les deux travaux de MM. Duboucher, J. Mégnin et Sarlin sont très instructifs ; ils sont basés sur 102 observations.

Les auteurs ont injecté l'Évipan intraveineux très lentement (deux minutes). La dose a varié de 8 à 10 cent. cubes de la solution à 10 p. 100.

L'anesthésie a été presque immédiate, « soit sans agitation et en pleine conversation, soit accompagnée des quelques petites trémulations des muscles de la face et des membres ».

Les auteurs ont noté une accélération du pouls et une hypotension très passagère.

L'anesthésie a été bonne dans 93 cas ; mais, du fait de la longueur de l'intervention, on a été obligé de donner de faibles doses de chlorure d'éthyle ou, surtout, d'éther.

L'anesthésie a été incomplète ou nulle dans 9 cas :

Anesthésie nulle	1 cas.
Grave agitation	5 cas.
Anesthésie très courte	3 cas.

Dans les *suites anesthésiques*, MM. Duboucher, Mégnin et Sarlin ont observé *les accidents suivants* :

1° *Un décès.* — Il s'agissait d'un homme de soixante ans, porteur d'une hydrocèle droite, qui reçut 8 cent. cubes d'Évipan intra-veineux. Anesthésie très rapide, sans incident au cours de l'injection. Intervention très simple. 1/2 centigramme de strychnine sur la table d'opération. Dans les suites immédiates, le malade reste froid ; on ne peut le réchauffer. Grande agitation. Le soir, vers 17 heures, le malade est encore sous l'effet de l'anesthésique. Nouvelle injection de strychnine. L'agitation cesse. Température : 36°4. Pouls bien frappé. Respiration lente. Huile camphrée. Sérum. Le lendemain, hébétude marquée, coupée de périodes de sommeil profond. Anurie. La sonde ne retire que quelques centimètres cubes d'urines, riches en couleur et dépourvues de sucre, d'albumine, de pigments. Mort vingt-deux heures après l'opération dans le même état : langue sèche, hypothermie.

2° *Phénomènes d'excitation.* — L'excitation, qui peut survenir précocement, se produit en général à la fin de l'anesthésie : 30 p. 100 des cas. Elle peut être légère ou violente. Dans une observation, on note « grosse agitation, mouvements désordonnés et violents ; le malade veut enlever son pansement. L'agitation devient de plus en plus forte, on est obligé d'attacher solidement le malade ».

Les auteurs ajoutent : « Des remarques semblables sont fréquentes dans nos observations. On conçoit les difficultés que peuvent donner de tels malades au service infirmier. »

3° *Phénomènes de somnolence.* — Dans deux observations, l'opéré a continué à dormir plusieurs heures après l'intervention. Chez un troisième, la somnolence a duré jusqu'au lendemain.

Chez d'autres, les périodes d'excitation et de somnolence se sont succédées.

Frappés par ces incidents et ces accidents, les auteurs ont pensé qu'il y avait lieu d'utiliser la strychnine, non seulement pour les traiter, mais aussi pour en éviter l'apparition.

Leur première observation date du 3 août 1933. Robert Monod a conseillé, lui aussi, ici même, le 14 février 1934, l'usage du nitrate de strychnine dans les accidents de l'Évipan.

A ce point de vue spécial des effets de la strychnine, MM. Duboucher, Mégnin et Sarlin ont étudié soixante-dix-sept observations, qu'ils classent en trois groupes :

Premier groupe : Pas de strychnine ; le nombre des agités a été de 30 p. 100 (11 sur 34) ;

Deuxième groupe : 1/2 centigramme de strychnine à la fin de l'opération. Le nombre des agités est tombé à 10 p. 100 (2 sur 18).

Troisième groupe : 1 centigramme de strychnine à la fin de l'opération ; le nombre des agités est tombé à 4 p. 100.

Ils préconisent, en conséquence, une injection de strychnine de 1 centigramme, dès la fin de l'opération. Ils emploient le sulfate de strychnine plutôt que le nitrate de strychnine, préconisé par Robert Monod, et qu'ils croient plus dangereux pour le rein.

L'injection ne sera renouvelée que si le besoin s'en fait sentir : *céphalée* (1/2 centigramme à répéter si besoin). *Somnolence* (1 centigramme à répéter si besoin). *Agitation* (1 centigramme à répéter et à associer souvent à la morphine). Coma (1 centigramme toutes les demi-heures ou toutes les heures).

Les auteurs étudient ensuite les indications de l'Evipan.

D'après eux, les grands enfants, entre treize et quinze ans, supportent bien l'Évipan. Ils ne l'ont pas utilisé chez des enfants plus jeunes chez lesquels, d'ailleurs, le faible développement des veines leur paraît devoir rendre l'injection difficile.

Dans l'ensemble, les résultats leur ont semblé meilleurs chez les femmes que chez les hommes. Les malades nerveux, qui craignent l'anesthésie, bénéficient particulièrement de l'Évipan, tout spécialement les musulmans, qui comparent volontiers l'anesthésie par inhalation à l'ivresse, défendue par le Coran.

Voici maintenant les indications suivant les interventions.

L'Évipan peut être employé soit comme anesthésique de base, soit pour l'anesthésie crépusculaire, soit pour de très courtes opérations.

Comme anesthésique de base, l'Évipan peut remplacer, avec avantage, chez les malades un peu pusillanimes, le chlorure d'éthyle.

Il est excellent aussi pour les courtes opérations, mais seulement en maison de santé ou à l'hôpital. Les auteurs ajoutent qu'ils « se séparent résolument des fabricants du produit et de Monod, qui en font « l'anesthésique idéal de consultation » pour ouvrir panaris, abcès, etc. Pendant l'anesthésie, la nécessité de surveiller la langue, les accidents d'apnée ; après l'anesthésie, l'agitation qui suit fréquemment le réveil ; tous ces petits accidents nous paraissent nécessiter, disent-ils, la présence d'un ou de plusieurs aides et, par conséquent, le milieu hospitalier ».

Malgré cela, MM. Duboucher, Mégnin et Sarlin concluent que « les avantages de l'anesthésie par injection intraveineuse d'Évipan sodique sont

très grands pour le malade : facilité de l'établissement du sommeil, agrément du réveil, rareté des complications post-opératoires dues à l'anesthésie (vomissements, complications pulmonaires).

« Par contre, ajoutent-ils, cet anesthésique présente quelques inconvénients. Il donne souvent des phénomènes d'excitation ou de somnolence, auxquels on peut, en général, parer par l'injection intramusculaire systématique, après l'opération, de 1 centigramme de strychnine ; il donne aussi, parfois, des phénomènes d'insuffisance hépato-rénale. »

Mon rôle de rapporteur, qui jusqu'ici s'est borné à résumer les faits soumis à vos critiques, est-il terminé !

Je n'ai qu'une expérience très limitée de la question ; car je n'ai utilisé, dans mon service, que six fois ce mode d'anesthésie pour des incisions d'abcès de la fosse ischio-rectale, de panaris, d'abcès sous-périostés... Les doses, qui ont été injectées très lentement, variaient de 5 à 8 cent. cubes. L'anesthésie a été simple et le réveil sans agitation. J'ai observé cependant un incident d'apnée, de courte durée, mais assez impressionnant, chez un malade qui présentait un adéno-phlegmon du cou, consécutif à un cancer de la base de la langue ; ici, je considère que l'indication de cet anesthésique était tout au moins discutable.

Malgré cette expérience si restreinte, qu'il me soit permis de retenir les accidents signalés par les auteurs des deux mémoires que je viens d'analyser.

Parmi ces accidents, il y a d'abord les phénomènes d'excitation, de somnolence, d'apnée, qui nécessitent une importante surveillance et qui donnent à réfléchir.

Il y a ensuite trois morts :

L'une, par péritonite (perforation d'ulcère), je l'écarte. Une autre, presque immédiate, sur la table d'opération, pour une biopsie, dans un cas de sarcome du médiastin, très étendu. L'Évipan n'a-t-il pas démontré ici sa toxicité ?

La troisième, enfin, vingt-deux heures après une opération d'hydrocèle, chez un homme de soixante ans, dont le passé hépato-rénal était sans doute chargé. Néanmoins, on est obligé de remarquer que le malade, dans les suites de l'intervention, est resté froid, tantôt somnolent, tantôt agité, jusqu'au coma terminal. Ce ne sont pas là des suites fréquentes pour une opération d'hydrocèle.

L'un des auteurs, M. Mégnin, vient de m'écrire pour me signaler l'article de Moerl (V. *Zentralblatt für Chir.*, 1933, n° 877). Cet auteur rapporte un cas personnel de décès chez un homme de soixante-quinze ans, artérioscléreux, emphysémateux, diabétique, cirrhotique, qui mourut subitement trois minutes après une injection de 9 cent. cubes d'Évipan. Il signale, en outre, 5 autres cas de mort rapportés dans la littérature allemande par Bassler, Reschke, Petermann, Dœderlein et Joseph.

Voilà les faits. Je les ai exposés sans partialité et sans animosité personnelle contre ce mode d'anesthésie. Vous jugerez.

Pour terminer, je vous propose de remercier M. Sicard (d'Oran) et

MM. Duboucher, Mégnin et Sarlin (d'Alger) de nous avoir fait part de leurs intéressants travaux sur l'anesthésie à l'Évipan sodique. Il faut leur être reconnaissant de n'avoir pas hésité à nous communiquer les accidents qu'ils ont enregistrés ; leur contribution est, de ce fait, très instructive.

M. **Proust** : A la suite de la communication de Robert Monod, j'ai essayé quelques anesthésies par l'Évipan ; je n'ai pas eu d'accidents, mais, après la discussion de M. Brocq qui nous montre un assez grand nombre d'accidents survenus à la suite de l'emploi de cet anesthésique, je considère qu'il faut s'en rapporter de façon précise aux conclusions de Pierre Duval.

L'Évipan a une toxicité très nette et donne un choc direct considérable, et comme, malheureusement, des cas de mort ont été signalés il convient d'être très prudent et de ne chercher à l'employer que dans les cas où ce mode d'anesthésie présenterait des avantages nets pour faciliter un type particulier d'intervention.

M. **Robert Monod** : Pris à partie, je crois inutile de rouvrir un débat sur la question à propos du rapport de M. Brocq. Il nous avait déjà signalé les cas de mort dont il vient de parler.

Avant de répondre, je demande à relire avec soin les observations et à me renseigner sur l'état préalable du malade, sa préparation, facteurs très importants qui, négligés, peuvent rendre n'importe quelle anesthésie dangereuse.

De mauvaises indications anesthésiques peuvent expliquer des accidents d'autant mieux qu'on a toujours tendance à essayer un nouvel anesthésique d'abord dans des cas graves.

Moi non plus, je n'ai pas de parti pris pour l'Évipan.

Je l'emploie depuis un an, il m'a donné toute satisfaction. Je l'ai vu utilisé dans plusieurs pays. Je vous ai apporté mes résultats, avec des réserves prudentes, les règles d'application que j'avais observées, une étude d'ensemble des traitements correcteurs, en cas de surdosage, traitements applicables d'ailleurs pour tous les barbituriques, quels qu'ils soient, mais auxquels, pour ma part, je n'ai pas eu à recourir une seule fois au cours de mes anesthésies à l'Évipan.

C'est ainsi que jamais je n'ai eu la pensée de mériter une priorité pour l'emploi de la strychnine comme antidote de l'Évipan, puisque je n'ai pas encore eu l'occasion de l'utiliser jusqu'à présent.

En bref, j'estime qu'il serait prématuré de rejeter sans supplément d'enquête, sur des documents à mon avis encore insuffisants, un anesthésique qui, d'après mon expérience, me paraît très intéressant à suivre.

L'accueil fait ici même à l'éther et à l'anesthésie locale et les longues discussions que ces anesthésies, devenues classiques, ont soulevées à leurs débuts ne nous invitent-ils pas à ne pas nous hâter dans nos appéciations?

Attendons encore avant de conclure, mais je suis convaincu que, avant

longtemps, nous verrons pratiquer de plus en plus l'anesthésie par injection intraveineuse d'un barbiturique, qu'il s'agisse de l'Évipan ou d'un de ses frères de la même famille des hypnotiques.

M. **P. Brocq** : Je me suis borné à mon rôle de rapporteur, en vous expliquant les faits en toute impartialité.

Je n'ai pas dit qu'il faille rejeter systématiquement l'Évipan sodique, mais je ne peux pas faire table rase des incidents et surtout des accidents. Des trois morts que j'ai rapportées, j'en écarte une, qui est due à une péritonite par perforation d'ulcère. Je crois qu'il faut retenir la seconde, cinq minutes après l'anesthésie, au cours d'une biopsie pour une tumeur avancée du médiastin, saillant sous la peau du thorax. Il faut certainement porter au passif de la méthode la troisième, survenue vingt-deux heures après une anesthésie pour opération d'hydrocèle, alors que le malade était resté tantôt somnolent, tantôt agité depuis l'intervention jusqu'au décès.

M. **Desplas** : Autant que R. Monod, je crois aux barbituriques et à leur avenir, mais je pense qu'il ne faut pas leur demander trop, qu'il faut se maintenir au stade anesthésie de base, et qu'il faut employer les barbituriques les moins toxiques : c'est pourquoi j'emploie le Sonéryl.

Monod nous dit : On emploie l'Évipan partout. Oui, on l'emploie dans tous les pays où la propagande allemande s'exerce ; je connais des médecins militaires perdus dans de petits postes marocains qui reçoivent des tracts de publicité pharmaceutique leur conseillant l'emploi de l'Évipan.

Brocq vient de rapporter 3 morts, je vous en ai rapporté 13, signalées dans les publications scientifiques allemandes de ces derniers mois. Monod a rapporté 1 cas de mort de Moulonguet et 2 cas personnels de mort après anesthésie à l'Évipan sans que, d'après lui, l'Évipan soit responsable.

La discrimination des raisons qui ont fait qu'un malade a succombé à une anesthésie ou à une intervention, ou aux deux, est toujours d'un certain comique ; le fait est que le malade, lui, ne peut plus donner son avis, il ne faut pas l'oublier.

Autant je suis persuadé de l'intérêt des barbituriques comme anesthésiques de base, puisque j'emploie depuis bientôt deux ans le Sonéryl pour les interventions importantes, autant je trouve étonnant l'emploi, pour de petites opérations, d'un produit comme l'Évipan qui tue un malade en trois minutes, comme on vient de le rapporter.

COMMUNICATIONS

Diverticule juxta-cardiaque de l'estomac ayant causé un syndrome pseudo-ulcéreux. Ablation. Guérison.

par M. le médecin commandant **Georges Bonnet**,
professeur agrégé au Val-de-Grâce.

Nous croyons intéressant de présenter à votre Société une observation de diverticule de l'estomac. La symptomatologie et l'examen clinique orientaient vers une histoire d'ulcus de la grande courbure.

L'examen radiologique conclut à un diverticule, sans préciser s'il s'agissait de lésion ulcéreuse ou non. L'intervention permit l'exérèse d'un diverticule de l'estomac.

Voici l'observation du malade :

K... (Antoine), adjudant-chef, âgé de quarante-trois ans, ne présentant aucun antécédent digne de retenir l'attention, souffre de l'estomac depuis 1918.

Ce sont des douleurs en barre ou des crampes, à horaire irrégulier, survenant de deux à quatre heures après les repas, mais surtout la nuit après les repas du soir quand le *malade est couché*.

Ces crampes sont calmées par l'ingestion d'une petite quantité d'aliments ou d'un peu d'eau, par les alcalins. Elles n'ont pas d'allure périodique nette et se renouvellent capricieusement à intervalles de jours très variables.

En 1926, se fait une petite hématémèse d'un verre de sang noir. Le malade est hospitalisé et soumis à un traitement médical. Tout rentre à peu près dans l'ordre, avec cependant des épisodes douloureux irréguliers. Il y a un nouveau paroxysme en 1928 et un épisode de néphrite azotémique qui motive l'hospitalisation.

En 1932, une recherche de sang dans les selles est positive.

Le 28 juin 1933 se produit un mélæna qui dure quarante-huit heures et qui est suivi d'une petite hématémèse d'un verre et demi de sang noir.

Le malade est hospitalisé à Tunis et traité médicalement.

Kaolin, gastro-pansements, régime le calment et il est envoyé en congé de convalescence de quarante-cinq jours. Le diagnostic porté est celui d'ulcus de la grande courbure, probablement à la suite d'un examen radiologique dont nous ne possédons pas le compte rendu. Sur les conseils de son médecin, le malade consulte au Val-de-Grâce.

Notre collègue Ferrabouc, médecin capitaine, l'examine et le fait radiographier, puis nous le passe en précisant qu'il s'agit vraisemblablement d'un diverticule ulcéreux de la petite courbure, très haut situé, à la face postérieure de l'estomac, contre le cardia. La recherche du sang dans les selles est positive le 4 septembre 1933.

Le 12 septembre, entré dans notre service, le malade nous raconte son histoire et le dossier médical la précise. Il s'agit d'un fort gaillard, un peu pâle, qui déclare avoir perdu une douzaine de kilogrammes, mais semble en excellente condition physique. Depuis son arrivée dans le service de médecine, il n'a

plus ni douleur, ni pyrosis, ni renvois acides, ni vomissements. Son appétit est excellent. Il n'éprouve aucun dégoût électif, ne présente rien d'anormal à l'examen physique local ou général, aucun point douloureux. Cependant les incidents précédents l'ont alarmé et il réclame l'opération.

Il nous signale qu'il a quelquefois la « sensation du passage des aliments à la partie inférieure de l'œsophage ».

Nous n'attachons pas grande importance à ce symptôme, vraisemblablement un cardio-spasme.

Les examens radiologiques sont pratiqués au laboratoire de radiologie du Val-de-Grâce par le médecin capitaine Culty, assistant de radiologie. Ils donnent les résultats suivants :

1° Le 25 août 1933, déformation de la petite courbure sur son bord postérieur, à sa partie supérieure. Remplissage et évacuation normales, spasme pylorique. Deux heures après : léger résidu baryté du bas-fond et *présence d'une image en cupule au niveau de la déformation de la petite courbure précédemment signalée.*

Cinq heures après : l'image en cupule persiste. Vingt-quatre heures après elle a disparu. Les clichés pratiqués sont interprétés ainsi qu'il suit :

« La petite courbure gastrique, sur sa face *postérieure, au voisinage du cardia*, présente une modification du contour d'aspect *diverticulaire*, à *bords nets et réguliers*, bien visible en position O A D et cachée sous la grosse tubérosité gastrique dans les positions frontales. Pas de spasme ni de déformation du contour au voisinage de cette déformation. »

2° Second examen le 31 août 1933 : La recherche des plis de muqueuse par la diagnothorine permet de remplir le diverticule signalé lors du précédent examen. En position frontale antérieure, aussi bien en station debout qu'en décubitus, il n'est pas visible. Dans les positions O A D et O G P et en décubitus ventral en O G P, on peut voir que son implantation sur la face postérieure de la petite courbure a lieu par l'intermédiaire d'un conduit auquel il semble appendu. Le malade ayant été mis en position O D P le *diverticule se vide. Le pédicule* qui réunit le diverticule au corps de l'estomac est donc *assez large* pour permettre une évacuation facile de la poche. Les plis muqueux autour de la région diverticulaire apparaissent tourmentés et les bords du diverticule sont eux-mêmes légèrement irréguliers. Ces nouvelles explorations orientent le diagnostic radiologique vers l'hypothèse de diverticule ulcéreux appendu à un pédicule bien perméable, *situé sur la face postérieure de la petite courbure à sa partie supérieure juxta-cardiaque.*

Dans ces conditions, on décide de faire une laparotomie exploratrice pour voir les lésions et en faire l'exérèse si possible. Le diverticule a donné des troubles certains, mais s'agit-il ou non d'un ulcus? Il nous est impossible de nous prononcer.

L'intervention a lieu le 21 septembre 1933, après préparation du sujet dont le taux d'urée sanguine, les temps de saignement et de coagulation et la formule leucocytaire sont normaux.

Anesthésie générale au balsoforme. Laparotomie médiane sus-ombilicale. La face antérieure de l'estomac et du duodénum est normale. Il en est de même de la vésicule biliaire qui est libre et se vide bien. La paroi gastrique antérieure est normale à la vue et au palper. Le sujet étant bien musclé avec un estomac haut situé, non ptosé et vide, on doit, pour avoir du jour, faire un débridement transversal gauche à travers le grand droit. On relève le lambeau pariétal en haut et en dehors. Pour explorer la face postérieure de l'estomac, on effondre le ligament gastro-colique et on dépouille progressivement la grande courbure de droite à gauche et de bas en haut. On remonte ainsi de proche en proche, en liant au passage tous les petits vaisseaux et on retourne l'estomac de gauche à droite sur la petite courbure comme axe. Le corps et la queue du pancréas sont normaux. On atteint enfin la région juxta-cardiaque et la petite courbure, face postérieure.

A ce moment, on trouve une série d'adhérences vélamenteuses, très friables, non vasculaires, qui se libèrent aisément et on découvre le diverticule signalé. Celui-ci a son fond situé à droite (l'estomac étant retourné) et il est adhérent par sa face gauche à la face postérieure de l'estomac, il est un peu ascendant de l'estomac vers son fond.

Vide à ce moment, il a l'aspect de l'extrémité d'un doigt de gant de Chaput, une profondeur de 3 centimètres environ ; une fois libéré, il s'implante par une base non rétrécie à la face postérieure de l'estomac.

Autant qu'on peut préciser, il est implanté à 3 à 4 centimètres à gauche de la petite courbure, à 3 centimètres au-dessous du cardia.

On parvient à placer à sa base un clamp courbe et on le sectionne au ras de son implantation. Ces manœuvres à grande profondeur sont malaisées et donnent quelque hoquet au malade. On arrive à l'aide d'aiguilles fines et courbes, après avoir bien limité la région par des champs, à faire un surjet total et un séro-séreux d'enfouissement. Vérification des sutures. Fermeture de la paroi en un plan aux fils de bronze, crins de capitonnage dans l'intervalle des bronzes.

Suites normales sans aucun incident. Lever le septième jour. Ablation des crins le huitième et des bronzes le douzième.

Macroscopiquement, le diverticule semble composé des trois tuniques gastriques. Néanmoins, la muqueuse du fond du diverticule est amincie nettement, mais sans aspect d'ulcus. Les parois sont souples, non épaissies.

Nous n'avons pas pensé à faire photographier la pièce enlevée. Nous l'avons adressée à l'Institut Curie pour examen anatomo-pathologique et avons reçu les réponses suivantes :

Structure de muqueuse gastrique, région pylorique, presque normale. Signé : Regaud (réponse du 26 septembre 1933).

Absence à peu près totale de musculeuse ; on ne voit pas de tissu pancréatique. La muqueuse et la *muscularis mucosæ* paraissent normales.

Signé : D. Gricouroff (réponse du 2 novembre 1933).

Un mois environ après l'intervention, le 18 octobre, K... était de nouveau soumis à un examen radioscopique et radiologique pratiqué en l'absence du médecin capitaine Culty, par le médecin commandant Didiée, professeur agrégé, qui a examiné les films et le compte rendu des examens précédents. Voici le protocole qui nous est remis :

« L'ingestion de diagnothorine met en évidence un estomac de forme sensiblement normale, restant petit à cause de la moindre quantité de liquide opaque. La grosse tubérosité, nettement perceptible, montre des plis réguliers, sensiblement normaux. Pas d'anomalie appréciable de la grande courbure dont le contour est net ; on note seulement, du côté de la petite courbure, une légère voussure sous-tubérositaire, mais le contour à ce niveau reste net et régulier, quelle que soit l'incidence sous laquelle la radiographie est prise, et l'on ne relève pas l'image en doigt de gant précédemment signalée. Un peu plus tard, seule la muqueuse restant imprégnée, on perçoit dans la zone suspecte des plis irréguliers, mais le bord reste toujours net, bien tracé sans apparence d'image d'addition. Quant à l'image pyloro-duodénale et à l'évacuation, elles n'offrent aucune image anormale. »

Finalement K... quitte notre service le 28 octobre 1933, ayant engraissé de 3 kilogrammes.

Les diverticules de l'estomac sont des lésions rares. Si l'on met de côté les faux diverticules ou plutôt les images faussement diverticulaires créées par des ulcères térébrants, on en rencontre peu de cas dans la littérature médicale.

Stolz et Hickel (*Bulletin de la Société anatomique*, t. XX, 1923, p. 824)

font une brève revue de la question à propos d'une observation personnelle. La malade était atteinte de deux ulcères juxta-pyloriques, l'un antérieur, de grandes dimensions, pénétrant dans le foie, l'autre postérieur, plus petit. Dans la même région, au niveau de la grande courbure, était appendu à l'estomac un énorme diverticule du volume d'une tête de nouveau-né.

Gastrectomie. Guérison.

Après étude de la pièce, macroscopiquement et histologiquement, les auteurs, qui pensaient primitivement à un diverticule acquis, inclinent à croire qu'il y avait probablement un petit diverticule en doigt de gant, congénital, qui s'est développé peu à peu en raison du « retard à l'évacuation dû aux troubles purement fonctionnels du pylore ».

Quant aux diverticules congénitaux, ils citent quelques cas de Falconer (1907), Keith (1910) observés en Grande-Bretagne et ceux de Nauwerk (1920) en Allemagne, coïncidant avec un petit îlot sous-muqueux de tissu pancréatique. Ce dernier auteur considère ces diverticules comme le canal excréteur d'un pancréas accessoire.

La même année Oberling avait publié une observation à la Réunion anatomique de Strasbourg en février (*Bulletin de la Société anatomique*, 1923, p. 205). Il s'agissait, chez une femme de quarante-deux ans, d'un diverticule juxta-cardiaque du volume d'une cerise, béant largement dans l'estomac, libre de toute adhérence et constitué par une hernie de la muqueuse à travers la musculeuse.

Nous avons fait des recherches par ailleurs dans le *Journal de Chirurgie* depuis sa fondation, dans les *Archives des maladies de l'appareil digestif* et dans les journaux radiologiques.

Voici les cas que nous avons pu retrouver (outre quelques références anglo-saxonnes ou américaines de journaux que nous n'avons pu nous procurer). L'analyse de ces cas figure dans le *Journal de Chirurgie*, *les Archives des maladies de l'appareil digestif*, *La Presse Médicale*, *Le Progrès Médical*, etc.

1913. Petren et Edling (*Journ. Chir.*, 1913, p. 793; *Fortschritte auf dem Gebiete der Rœntgenstrahlen*, octobre 1913, p. 15). Image diverticulaire gastrique prise pour un néoplasme. Mort par hématémèse. Autopsie : véritable hernie de la paroi gastrique; le fond est uniquement séreux, trois vaisseaux sont ouverts dans le diverticule.

1920. Nauwerck de Chemnitz (*Deutsche medizinische Wochenschrift*, janvier 1920, p. 119; in *Journ. de Chir.*, 1920, p. 463. Travail auquel se réfèrent Stolz et Hickel). Il s'agit, dans un premier cas vérifié à l'autopsie, de deux diverticules congénitaux d'origine pancréatique. Le deuxième cas, beaucoup plus contestable, concerne un diverticule trouvé à l'autopsie d'un tuberculeux et conduisant dans une cavité suppurée d'origine ganglionnaire. Un vaisseau ouvert dans le fond a déterminé une hémorragie. Dujarier, qui analysait l'article, pensa qu'il s'agissait plutôt d'un ulcère perforé.

1923. Cas d'Oberling cité plus haut : diverticule par hernie de la muqueuse. Cas de Stolz et Hickel cité plus haut.

1925. Un cas présenté à la Société de Radiologie le 28 avril par Delherm, Morel, Kahn et Couput, analysé in *La Presse Médicale*, 16 mai 1925, concerne un diverticule de la petite courbure opéré par Mauclaire.

1925. Olive de Bram (*Wirchows archiv. fur pathol. anat. u. phys. u. für Klin. Medizin*). Encore une trouvaille d'autopsie : diverticule congénital dont les parois ont présenté une dégénérescence sarcomateuse.

Analysé in *Journ. de Chir.*, 1925, p. 214.

1925. Samuel Weiss (*Medical Journal and Record*, juin 1925, p. 768 ; in *Journ. de Chir.*, 1925). Diverticule situé à 7 centimètres au-dessous du cardia ; persistance à la radio d'une tache de baryum suspendue. Petit sac pédiculé gros comme une noisette, entouré d'adhérences, situé sur la petite courbure.

Histologiquement : paroi gastrique normale avec ses trois tuniques. Coexistence d'un ulcus plus bas situé.

1928. W. K. Kalbfleisch (*Amer. Journ. Rœntgen A. Rad. Ther.*, septembre 1929, p. 218 in *Arch. Mres App. Dig.*, 1929, p. 235). Diverticule de la paroi postérieure de l'estomac près du cardia. Aucun trouble. Diagnostic fait par la radio.

1928. B. M. Bernstein. (Même référence que ci-dessus). Découverte de la radio, femme de trente-quatre ans dyspeptique. Diverticule de la petite courbure près du cardia.

Pas d'intervention.

1930. Ottonello. Les diverticules de l'estomac (*Il Policlinico, octobre* 1930, p. 482, in *Journ. de Chir.*, 1931, p. 276). 5 cas de diverticules dont 3 vrais (nos 1, 2 et 4) ; aspect radiologique de tache liquidienne suspendue après l'évacuation gastrique.

1930. Koppenstein. Sur les diverticules de l'estomac (*Fortschrift a. d. Geb. d. Rœntg.*, novembre 1928, p. 807; in *Arch. Mal. App. dig.*, 1930, p. 232). 3 cas de diverticules congénitaux. Dans la plupart des cas, ils coexistent avec une autre affection gastrique.

1930. J. C. Bellet, R. Golden (*Journ. Amer. Med. Assoc.*, 22 février 1930) en indiquent la rareté, le siège juxta-cardiaque et l'absence de retentissement clinique.

1931. H. Laurell. Diverticule gastrique juxta-cardiaque (*Acta radiol.*, novembre 1931, p. 455). 1 cas de diverticule. Insiste sur l'âge moyen des malades, la prédominance chez la femme et leur étiologie. Ce seraient des diverticules de pulsion, quelquefois d'origine traumatique, le plus souvent dus à l'effort d'aspiration qui a lieu dans l'étage abdominal supérieur chez les femmes à parois relâchées.

1931. C. Bruckner (*Rœntgen praxis*, 15 janvier 1931, p. 73 in *Arch. Mres App. dig.*, 1931, p. 879). Diverticule gastrique juxta-cardiaque (?) qui n'a pu être retrouvé à tous les examens radiologiques, le sujet n'a pas été opéré.

1932. A. L. Lockwood (*Journ. Amer. Medic. Assoc.*, mars 1932, p. 961 in *Arch. Mres App. dig.*) Insiste sur les douleurs fréquentes causées par les diverticules, sur l'inanité des traitements médicaux et régimes.

La symptomatologie consiste en douleurs atypiques de la partie toute supérieure de l'abdomen chez des sujets ayant dépassé l'âge moyen de la vie.

1933. M. Cerf. La diverticulose vraie de l'estomac (*Journal belge de gastro-entérologie*, juin 1933, in *Progrès Médical*, octobre 1933, p. 1836). 2 cas de diverticules. Symptomatologie clinique à type cyclique, soit sous forme de douleurs, soit sous forme d'intolérance gastrique. Valeur de l'examen radiologique pour le diagnostic d'avec l'ulcus.

Ces travaux montrent une vingtaine de cas répartis de 1913 à 1933. Sur ce nombre (sauf preuve du contraire) 7 ont été opérés et sont indubitables, 4 ont été vérifiés à l'autopsie, dont 1 bien douteux.

Le *siège* de la lésion, le plus souvent, est la zone juxta-cardiaque de l'estomac, à proximité de la petite courbure, sur la face antérieure ou sur la face postérieure de l'estomac.

L'âge des sujets est le plus souvent quarante ans, ou aux environs de cet âge.

Le sexe féminin prédomine nettement (28 cas sur 34 d'après Lahrell).

Les symptômes cliniques sont variables avec les différents auteurs.

Dans un premier groupe de cas le diverticule coexiste avec un ulcus gastrique, le syndrome ulcéreux attire l'attention et domine la scène, le diverticule est une trouvaille opératoire et sa symptomatologie propre est masquée.

Dans d'autres cas, le diverticule est seul. Il peut être parfaitement silencieux (Bell et Golden, Lockwood, Kalbfleisch).

D'autres fois il provoque des accidents particuliers parmi lesquels le plus souvent observé est l'hématémèse (Nauwerck, Petren et Endling).

Dans le cas que nous avons observé, il y eut deux fois de petites hématémèses : un verre à un verre et demi. De même on peut observer du mélæna, ce qui fut également le cas de notre malade.

Le syndrome douloureux diverticulaire rappelle celui de l'ulcus mais avec des variantes qui pourraient attirer l'attention : douleurs par poussées mais généralement à périodicité irrégulière, à horaire capricieux, survenant surtout le soir. Ce fait est peut-être dû à ce que le diverticule gastrique, très souvent postérieur, se vide mal quand le sujet est couché.

Ces douleurs, barres ou crampes, peuvent s'accompagner de pyrosis et s'irradient de préférence à la base dorsale droite (Bernstein). Elles apparaissent brusquement et disparaissent aussi brusquement (Cerf). Notre malade présenta ce type de douleurs. Il eut, de plus, la sensation « du passage des aliments » à la partie inférieure de l'œsophage, ce qui indique un cardio-spasme de voisinage.

On peut observer, également, nausées et vomissements.

L'examen physique est muet et aucun point douloureux typique n'est signalé par les auteurs.

Radio. — Les examens scopique et graphique doivent être faits en position oblique (Kalbfleisch) qui, seule, permet de mettre en évidence un diverticule postérieur.

Dans un estomac de tonus et de motricité normaux, s'il n'existe aucun signe direct ou indirect (encoche, niche de face ou de profil, etc.) de lésion organique, la persistance d'une tache suspendue, haute, généralement juxta-cardiaque et postérieure doit faire penser au diverticule. On peut même voir ce diverticule se vider, dans une certaine position, comme ce fut le cas chez notre malade.

Anatomie pathologique. — En dehors des ulcères diverticulaires, des diverticules par inclusion de corps étrangers chez les aliénés, et des diverticules dus à des adhérences de périgastrite étendue et scléreuse, on trouve plusieurs types de lésion.

1° *Le diverticule congénital pur* formé d'une évagination des trois tuniques gastriques complètes.

2° *Le diverticule par pancréas accessoire* de Nauwerck, à trois tuniques également.

3° *Le diverticule herniaire*, où la muqueuse, la *muscularis mucosæ* et la sous-muqueuse s'ectasient à travers des couches musculeuses inexistantes à cet endroit ou atrophiées.

Les deux premiers types sont les plus rares.

Etiologie. — Dans les deux premières variétés, il s'agit de malformation congénitale.

Dans la troisième, le traumatisme intéressant seulement la musculeuse (Garcia Vasquez cité par Stolz et Hickel) a été observé. Mais il est exceptionnel. Handtmann (même référence) invoquerait un lieu de moindre résistance au niveau de l'arrivée des vaisseaux perforants.

Nous pensons qu'il peut exister, à l'endroit où le système musculaire œsophagien va se jeter sur la poche gastrique (région juxta-cardiaque) ou en tout autre point de l'estomac, une atrophie ou une faiblesse congénitale de la musculature et que la muqueuse, poussée dans cette déhiscence par la pression intragastrique (poche à air), s'évagine peu à peu. Le diverticule serait acquis, comme beaucoup de hernies, à la faveur d'une malformation congénitale. Cette hypothèse explique l'apparition de la plupart des diverticules à l'âge moyen de la vie.

Evolution. — Une *hématémèse* est l'accident le plus à redouter, parfois mortel (Petren et Edling, Nauwerck, Oberling).

La *cancérisation* peut s'observer (Clive de Brane) et Kalbfleisch semble la redouter.

La *perforation* n'est signalée nulle part, à notre connaissance du moins.

La lésion n'a aucune tendance à la guérison spontanée.

Traitement. — Le traitement médical palliatif par les alcalins et les gastro-pansements amène des sédations de durée variable. Il serait tout à fait inefficace pour Lockwood.

L'exérèse chirurgicale, qui est difficile quand la lésion est haut située et postérieure, semble le traitement de choix.

Reste à savoir si chez les sujets à musculature gastrique déficiente, les « diverticules herniaires » ne peuvent pas récidiver?

Nous posons la question sans avoir aucun élément de réponse...

Deux observations de rupture sous-cutanée, apparemment spontanée, du tendon long extenseur du pouce,

par M. le médecin commandant **Georges Bonnet**,
professeur agrégé au Val-de-Grâce.

Comme suite aux communications faites récemment à votre Société par MM. Guimbellot (1er mars 1933) et Soupault (8 novembre), nous avons l'honneur de vous adresser les observations de deux cas analogues vus et traités en avril et juin de la même année.

Observation I. — Le sergent S..., du premier groupe d'ouvriers d'aviation, se présente à notre consultation parce qu'il ne peut plus redresser la 2e phalange du pouce gauche.

Il y a un mois environ qu'il a remarqué que cette phalange restait en flexion permanente sur la 1re. Il ne se souvient pas d'avoir éprouvé un traumatisme et s'est cru atteint de « rhumatisme ». Il est impossible de faire préciser à quel moment l'attitude anormale a débuté.

L'examen clinique ne montre aucune déformation du poignet, aucun point douloureux; on constate que le relief tendineux de la berge interne de la tabatière anatomique a disparu; on sent au palper le bout distal du tendon manifestement rompu. L'intéressé, mécanicien de précision, fort gêné par son infirmité, réclame l'opération.

L'intervention est pratiquée par nous le 27 avril, sous anesthésie générale au balsoforme. Une longue incision part de l'extrémité distale du 1er métacarpien et remonte en dedans sur l'avant-bras. Le bout distal du tendon est facilement retrouvé.

Il est terminé par un renflement olivaire noirâtre. On supprime cette olive nécrosée et on va rechercher le bout proximal à l'avant-bras. La coulisse ostéo-fibreuse est vide et d'aspect normal. On ne l'ouvre pas. A l'avant-bras, on ne retrouve que des débris musculaires effilochés sur lesquels toute suture est impossible. Dans ces conditions, on prépare à la manière de Cunéo un enfilage en lacet du bout distal du tendon et on l'attache au court extenseur, après avoir pratiqué une boutonnière dans ce dernier. La suture faite au fil de lin fort demande plusieurs tentatives car le fragment du tendon long extenseur s'effiloche et n'a aucune tenue. On arrive cependant, au troisième essai, à un résultat satisfaisant et la dernière phalange du pouce est, à la fin de l'opération, en extension forcée.

Suture cutanée aux crins fins, réunion sans incidents. Immobilisation sept jours en extension-abduction forcée sur attelle en fil de fer.

Revu six mois après, le sergent S... est très satisfait du résultat. L'extension est presque complète : la phalangette peut être mise exactement dans le prolongement de la 1re phalange, sans aller au delà. La flexion est facile sans aucune gêne.

Nous avons envoyé à notre collègue Hugonot, médecin commandant, le fragment du tendon à examiner. Il nous a remis la note suivante :

Examen anatomo-pathologique. — Fragment de tendon.

Le fragment examiné présente :

A une de ses extrémités une plage constituée par un tissu amorphe, dense,

craquelé en faisceaux épais parallèles, fortement éosinophiles et ne contenant que peu ou pas de noyaux.

Par ailleurs, la masse principale est formée de tissu conjonctif lamelleux à faisceaux parallèles, relativement pauvre en éléments cellulaires fusiformes.

Elle est bordée par une nappe conjonctive, riche en cellules orientées en tous sens, mêlées à des histiocytes, des macrophages, des lymphocytes et quelques polynucléaires. Entre les faisceaux collagènes s'insinuent des lames formées d'un infiltrat polymorphe, plus spécialement réparti au voisinage de cavités de dimensions variables bordées par un endothélium non aplati, vides ou remplies de sang. Parmi cet infiltrat, on note quelques macrophages bourrés de pigment brun rougeâtre, vraisemblablement d'origine sanguine. Pas de signes de malignité histologique.

Pas de nécrose nettement caractérisée.

En résumé : réaction inflammatoire mésenchymateuse banale.

La culture d'un autre fragment de la pièce envoyé au laboratoire de bactériologie du Val-de-Grâce a été négative.

Obs. II. — Le capitaine P..., retraité, vient à notre consultation pour une petite tumeur qualifiée « kyste synovial de la tabatière anatomique ».

En réalité, l'intéressé, qui ne peut plus redresser la seconde phalange du pouce et se croit atteint de « rhumatismes », présente, dans la tabatière anatomique, une petite tumeur, dure, grosse comme une aveline et qui représente le bout distal du tendon long extenseur rompu. La berge interne de la tabatière a disparu. La déformation du pouce, phalangette fléchie, dure depuis un mois. Elle s'est produite, sans traumatisme net, à l'occasion du jardinage, alors que le capitaine P... arrachait de l'herbe dans une allée.

L'intéressé n'a ressenti aucun craquement, mais a eu une « sensation de crampe » dans la région où s'est produite la rupture.

L'intervention proposée est acceptée.

Opération le 22 juin 1933. Anesthésie générale au balsoforme. Mise en place d'une bande d'Esmarch. Longue incision le long de la tabatière anatomique, dirigée vers l'extrémité inférieure de l'avant-bras. On trouve facilement le bout distal renflé en une olive blanche, dans laquelle les fibres tendineuses s'emmêlent comme les éléments d'un névrome. Il faut réséquer 1 centimètre de tendon pour être en tissu sain. Le bout proximal rétracté est également pelotonné; il adhère à la coulisse ostéo-fibreuse. On doit aussi l'aviver. On enfile les deux extrémités par un point en lacet au moyen de fil de lin fort. Sur le bout proximal, la suture est à la limite du tissu tendineux et du muscle. Pour obtenir le rapprochement, il faut mettre pouce et poignet en extension forcée. Les nœuds faits, la suture est enfouie au lin fin. La coulisse qui avait été incisée latéralement est réparée. Ablation de la bande d'Esmarch, hémostase. Suture cutanée. Au moment où l'on va placer les derniers crins, brusquement la suture tendineuse claque et le pouce reprend l'attitude primitive. On désunit et on recommence l'intervention : la suture n'a pas tenu sur le fragment proximal qui s'est effiloché. Il est inutile de faire une autre tentative, le lin coupe le muscle qui ne tient pas sous les fils. On pratique alors, comme dans le premier cas, l'insertion du bout distal du long extenseur, dans une boutonnière du court extenseur, assez haut pour que la phalangette soit en extension forcée.

Crins sur la peau. Pansement immobilisateur sur attelle grillagée, en abduction-extension maxima. Réunion *per primam*. Début de mobilisation au dixième jour.

Revu neuf mois et demi, puis cinq mois après l'intervention, le blessé présente une extension de la phalangette qui place celle-ci dans le prolongement de la phalange : l'hyperextension n'est pas obtenue. Aucune gêne à la flexion.

Après le travail de Lapeyre, déjà cité à votre Société (*La Presse Médi-*

cale, n° 26 du 23 mars 1932) et les communications de MM. Guimbellot et Soupault, nos observations appellent peu de commentaires.

Remarquons cependant :

1° Qu'une étiologie traumatique nette n'a pu être retrouvée dans les cas que nous avons observés. Nous n'avons pas fait malheureusement pratiquer de radios du radius, dont la fracture concomitante est fréquente (38 fois sur 51 d'après Lapeyre) ;

2° S'il s'est agi, comme il est habituel, de rupture en deux temps, le premier temps a échappé aux blessés et nous n'avons pu nous-même le retrouver ;

3° La rupture s'est faite, comme il est classique, à l'union du tendon et du corps charnu du muscle ;

4° L'état du tendon et surtout du muscle, ramolli et dégénéré, n'a pas permis une suture directe. Tentée une fois, cette suture a lâché sous nos yeux, nous obligeant à recommencer l'opération.

A cause de cet état du muscle, une greffe (fascia lata ou tendon) n'eût pas tenu davantage.

Nous avons préféré pratiquer l'anastomose du tendon rompu au court extenseur voisin (Foerster, cité par Lapeyre).

Cette manœuvre que nous avions déjà faite dans d'autres circonstances (section infectée du tendon vue tardivement, avec élimination du bout central) donne un résultat fonctionnel excellent, sans grandes difficultés techniques.

Nous nous demandons même si elle ne suffirait pas dans la plupart des cas et s'il n'y aurait pas intérêt à la pratiquer d'emblée. On pourrait se contenter d'une incision très petite dans la tabatière anatomique, alors que la recherche du bout proximal oblige à une incision très longue pour retrouver un muscle souvent inutilisable qui ne tolère pas la suture.

5° L'examen anatomo-pathologique fait une fois ne nous apprend rien : la lésion datait déjà d'un mois et la réaction inflammatoire semble une pseudo-inflammation amicrobienne ;

6° En l'absence de traumatisme net, dont les intéressés auraient gardé le souvenir, quelle cause invoquer ?

Il n'y a chez aucun de nos malades de micro-traumatismes professionnels répétés, comme dans la rupture du tendon du pouce gauche chez les joueurs de tambour (nombreux cas rapportés en Allemagne).

Nous devons avouer que l'étiologie de ces ruptures quasi-spontanée nous échappe.

Traitement des luxations récidivantes de l'épaule par le procédé de la greffe osseuse incluse dans le dédoublement longitudinal de la pointe de la coracoïde et le tendon du coraco-biceps (Résultats éloignés),

par MM. **Louis Bazy** et **Jean Calvet**.

Mon interne Jean Calvet, ayant, dans mon service, rencontré l'occasion de traiter lui-même deux malades atteints de luxation récidivante de l'épaule, par le procédé personnel que je vous ai décrit ici même pour la première fois le 6 mars 1929, et qui consiste à inclure, dans la coracoïde et le tendon du coraco-biceps dédoublés longitudinalement, une greffe osseuse empruntée au tibia, s'est trouvé engagé à rechercher les résultats éloignés de cette opération que mes assistants ou moi-même avons, depuis 1928, pratiqué dans 12 cas. Les constatations que nous avons pu faire, en examinant les malades opérés depuis longtemps et qui ont bien voulu répondre à notre appel, sont si encourageants qu'il nous a paru intéressant de vous les soumettre, car elles nous portent à penser, qu'après bien des tâtonnements, inévitables dans une affaire peu grave et que chacun d'entre nous a peu d'occasions d'observer, le traitement des luxations récidivantes de l'épaule avait enfin trouvé une expression, sinon définitive, du moins très satisfaisante.

Il n'est que juste de proclamer que le progrès essentiel réalisé dans la thérapeutique des luxations récidivantes de l'épaule est sorti de l'idée de la butée osseuse antérieure que notre collègue, le médecin général Oudard, a proposée dès 1924. En réalité, l'opération d'Oudard, dans ses différentes variantes, comportait deux temps : le raccourcissement du muscle sous-scapulaire par une suture en paletot après ouverture de l'articulation, et la constitution d'une butée osseuse obtenue par allongement de la coracoïde dédoublée suivant différents procédés.

Je dois confesser que, pour ma part, j'ai cru à un moment donné que, de ces deux temps, le plus important était la suture en paletot du sous-scapulaire. Le grand mérite de Tavernier d'une part, de mon maître le professeur Lenormant et de mon ami Wilmoth d'autre part, est d'avoir montré que l'ouverture de l'articulation et le raccourcissement du sous-scapulaire étaient inutiles, et que la seule butée osseuse antérieure suffisait à assurer la cure de la luxation récidivante de l'épaule. Auparavant, le 6 mars 1929[1], je vous avais indiqué que j'avais été amené à remplacer l'allongement de la coracoïde, tel que le préconisait M. Oudard dans les diverses variantes de sa technique, par une opération d'exécution plus simple et qui consistait à dédoubler longitudinalement la pointe de la cora-

1. Louis Bazy : *Bull. et Mém. de la Soc. nat. de Chir.*, 6 mars 1929, p. 398.

coïde, puis le tendon du coraco-biceps et à placer, dans l'espèce de poche ainsi ouverte, une greffe osseuse empruntée au tibia. Ce procédé assure à la greffe une fixité absolue. Il me semble ainsi plus efficace que celui du professeur Mauclaire qui déposait des greffes à la Delagenière sur le rebord antérieur de la cavité glénoïde (1923), car ces greffes, d'après M. Mauclaire lui-même, ne restent pas en place. Tout en aboutissant au même résultat, il me paraît d'exécution plus simple que celui du médecin général Oudard. J'ai eu la satisfaction de voir ma technique adoptée avec quelques légères modifications par mon ami le professeur Paitre[1], puis par mon Maître le professeur Lenormant et mon ami Wilmoth[2] qui utilisa, pour la première fois en octobre 1929, la technique du greffon inclus dans la coracoïde et le tendon du coraco-biceps que je vous avais présentée en mars de la même année. Vous savez d'ailleurs que, par la suite, divers auteurs apportaient quelques modifications à la technique originale, en prélevant, en particulier, le greffon soit sur l'humérus comme le fait Murard (du Creusot), ce qui, d'ailleurs, me paraît assez compliqué, soit sur la clavicule (Mondor et Sicard).

En ce qui me concerne, je suis resté fidèle à ma technique initiale, telle que je l'ai décrite dans la thèse de mon interne Louis Avril[3]. Je rappelle en quoi elle consiste : incision le long du sillon delto-pectoral qui est simplement dissocié, de telle sorte qu'aucune incision musculaire n'est nécessaire; dédoublement longitudinal de la pointe de la coracoïde et du tendon du coraco-biceps et mise en place d'un greffon rigide prélevé sur le tibia. Quelques points de catgut, fermant l'ouverture béante de la fente musculaire, permettent la stabilité du greffon qui se trouve, d'autre part, dans des conditions de nutrition parfaite. Je précise, en outre, que le greffon doit être, non un greffon mince à la Delagenière, mais une véritable plaquette osseuse, prélevée suivant une technique que j'ai indiquée dans la thèse d'Avril, et qui permet au transplant osseux de trouver d'emblée sa place dans la loge qu'on lui a réservée, ce qui n'est pas toujours facile quand la greffe est mince et comme feuilletée.

L'opération ainsi réalisée est extrêmement simple dans son exécution et dans ses suites. Il est nécessaire, à mes yeux, qu'il en soit ainsi, car s'il est vrai que la luxation récidivante soit une infirmité ennuyeuse, elle ne comporte aucune gravité, et nous devons, par conséquent, nous fixer pour but de ne lui opposer que des méthodes thérapeutiques d'une bénignité absolue, ne comportant strictement aucune mutilation.

L'examen de nos résultats éloignés nous a, par ailleurs, donné toute satisfaction. Le malade chez qui, en 1928, j'avais pour la première fois

1. Paitre et Didiée : Sur les luxations récidivantes de l'épaule. Rapport Louis Bazy : *Bull. et Mém. de la Soc. nat. de Chir.*, 18 décembre 1929, p. 1423.

2. Wilmoth : Luxation récidivante de l'épaule traitée par l'allongement de la coracoïde. Rapport de M. Lenormant : *Bull. et Mém. de la Soc. nat. de Chir.*, 18 juin 1930, p. 833.

3. Louis Avril : Contribution à l'étude du traitement des luxations récidivantes de l'épaule. *Thèse de Paris*, 1932.

exécuté mon opération dans le service de M. Georges Labey, a été récemment revu à la clinique du professeur Cunéo par mon collaborateur et ami Sylvain Blondin. Aucune récidive ne s'était produite depuis six ans et la mobilité de l'épaule était cependant restée parfaite. Il en est de même des malades opérés par la suite et dont, Calvet et moi, vous soumettons les dossiers complets avec les radiographies et les photographies qui vous montreront qu'actuellement il n'existe aucune différence, malgré le temps passé, entre le fonctionnement des deux épaules. La plupart de nos opérés sont des ouvriers manuels qui ont pu reprendre le cours, jusque-là troublé, de leur travail, sans jamais être incommodés.

Ils possèdent désormais une épaule solide, dont les mouvements ont récupéré une amplitude normale et en laquelle ils ont désormais confiance. Chose curieuse, certains de nos opérés, chez qui, avant l'opération, nous avions noté un certain degré d'amyotrophie, ont vu celle-ci disparaître après l'opération. Cela peut se concevoir aisément. Beaucoup d'entre eux, en réalité, redoutant la luxation possible, limitaient instinctivement l'usage de leur épaule. D'autre part, les luxations incessantes, les réductions qu'elles entrainaient n'étaient pas sans nuire à la bonne nutrition des muscles du moignon de l'épaule. L'atrophie n'a cependant pas cédé chez tous les malades. Il en est chez qui elle a persisté d'une façon modérée, sans cependant nuire au bon fonctionnement de l'article.

Un fait nous a frappé. Chez presque tous nos opérés, on perçoit dans les mouvements de grande amplitude soit d'élévation forcée, soit de circumduction, un craquement plus ou moins accusé. Il nous est apparu que ce bruit était dû, non à une arthrite de l'épaule dont nous ne trouvions, par ailleurs, ni signes cliniques, ni radiologiques, mais au frottement de la tête humérale sur la pointe de la coracoïde et le tendon au coraco-biceps rendus épais et rigides par la greffe osseuse.

Il nous semble que cette constatation nous permet d'expliquer le rôle curateur joué par cette greffe osseuse dans les luxations récidivantes de l'épaule. Quand une luxation antéro-interne de l'épaule se produit, la tête humérale s'insinue sous la coracoïde, dans ce défilé étroit qui existe entre la face antérieure de l'omoplate et la sangle molle formée par les muscles qui s'insèrent à la pointe de la coracoïde. C'est pour cette raison, d'ailleurs, que j'ai proposé autrefois, pour avoir un jour parfait sur la tête humérale luxée, de sectionner la pointe de la coracoïde, afin de pouvoir rabattre les muscles qui y prennent origine. On notera, d'autre part, que la luxation de l'épaule se produit surtout au cours des mouvements, comme l'élévation du bras, qui amènent un relâchement du coraco-biceps et font bâiller par suite l'hiatus qui existe entre ce muscle et la face antérieure de l'omoplate. La greffe osseuse, en rendant rigide le bord antérieur de cet hiatus qui, ainsi, se trouve limité en avant et en arrière par deux rebords osseux, empêche la tête humérale de s'échapper en avant, dans la position habituelle des luxations.

L'étude du résultat éloigné et, d'ailleurs, parfaitement satisfaisant d'un des opérés d'Avril est à cet égard bien instructive. Cet homme qui possède

au surplus, une « déformation en hachette » des plus caractéristiques, et qui avait présenté plusieurs luxations, pour ainsi dire spontanées, jusqu'à son opération qui date d'octobre 1931, est absolument satisfait du résultat obtenu. Il a repris son métier et il peut l'exécuter sans aucune gêne. Les mouvements ont une amplitude presque normale. L'épaule est solide. Chez lui, on note toutefois des craquements articulaires d'une intensité particulière. Or, à la radiographie, la tête humérale n'est pas en face de la cavité glénoïde. Elle s'appuie sur le greffon qui, incontestablement, l'empêche d'aller plus loin et, bien que radiographiquement anormale, cette épaule ne se déplace plus, est solide, bien mobile et rend à son possesseur tous les services d'une épaule absolument normale.

Une autre de nos observations est non moins intéressante. Un homme jeune, qui avait présenté sa première luxation au cours d'une partie de rugby et qui, depuis, avait eu de si fréquentes récidives qu'il n'osait plus se servir de son bras, est opéré en novembre 1931. Dix-huit mois après, dans un accident, il reçoit un choc violent sur l'épaule opérée, celle qui autrefois se luxait à tout propos. Malgré l'importance du traumatisme, aucun déplacement ne se produit. Le greffon osseux intracoraco-bicipital est donc susceptible de prévenir la luxation, même dans des circonstances anormales.

Une opération, si simple et si logique qu'elle puisse apparaître, ne se juge que par la double épreuve du temps et de la résistance à l'usage et aux efforts. C'est pourquoi il nous a paru intéressant de vous apporter, avec le recul nécessaire, les résultats d'une opération dont nous vous avions soumis le principe il y a cinq ans, en vous rapportant notre première opération.

M. **Gernez** : Répondant à votre désir de voir les résultats éloignés des butées ostéopériostiques dans le traitement des luxations récidivantes de l'épaule, je vous présente un malade *opéré il y a six ans*.

Première luxation à quinze ans, puis onze luxations entre quinze et trente-trois ans.

Intervention consistant en la pose d'un long greffon ostéopériostique suivant la technique de notre collègue Oudard, mais sans raccourcissement du sous-scapulaire. Trois semaines après, cet homme reprend *intégralement* son travail.

Aujourd'hui, la musculature du bras gauche et du moignon scapulaire est identique à celle du bras droit. Il exécute tous les mouvements d'élévation, d'abduction et d'adduction, de rotation du bras. Un seul mouvement est moins ample que celui qu'exécute le bras droit : le moulinet.

M. **Oudard** : J'ai écouté, avec beaucoup d'intérêt, la communication de M. Bazy. Le procédé dont il donne les résultats éloignés me paraît très ingénieux. J'ai d'ailleurs déjà conseillé de l'employer, et je sais que certains chirurgiens des hôpitaux de la Marine en ont eu de bons résultats.

Cependant, on peut adresser un reproche aux procédés de traitement de la luxation récidivante par la seule greffe osseuse : c'est que, pendant

toute la période de remaniement, de réhabitation du greffon, la butée osseuse n'est pas constituée. A l'occasion d'un violent mouvement intempestif ou d'un accident banal, la luxation peut se reproduire.

J'ai reçu récemment la visite d'un médecin étranger qui me demandait mon avis sur le cas d'un de ses clients, atteint de luxation récidivante. Il l'avait fait opérer en France, par un chirurgien très connu, opérateur habile, qui avait employé uniquement le procédé de la greffe suivant la technique que vient de rappeler M. Bazy ; une dizaine de mois après l'opération, à l'occasion d'un traumatisme peu important, la luxation s'est reproduite. Depuis, les récidives ont été assez fréquentes, — les deux dernières, le malade étant couché et pendant son sommeil. J'ai vu deux radiographies : l'une, faite après l'opération, montrait une très belle butée d'apparence solide ; sur la seconde radiographie, faite après la récidive, on constatait, au niveau de la coracoïde, un épaississement net, mais le reste du greffon était presque invisible, pratiquement inexistant.

Après l'opération, il y a donc une période, celle de la réhabitation du greffon, d'une durée d'un an à dix-huit mois, pendant laquelle il y a risque de récidive. *La butée osseuse n'existe véritablement que lorsque la greffe « a pris »*.

C'est pourquoi je me demande s'il n'est pas prudent, pour donner au malade toutes les chances de guérison, de joindre à la greffe osseuse le raccourcissement du sous-scapulaire tel que je l'ai proposé.

Ce temps musculaire et capsulaire n'est-il pas, à lui seul, un moyen curatif de la luxation récidivante? C'est, en tout cas, la meilleure protection du greffon pendant toute la période dangereuse.

Tout récemment, un chirurgien de Paris, M. Français, publiait deux observations de luxation récidivante de l'épaule qu'il a traitées, il y a quatre ans, uniquement par mon procédé de raccourcissement du sous-scapulaire, sans le temps osseux. La guérison reste parfaite.

J'ajoute que le raccourcissement du sous-scapulaire me paraît s'imposer au moins dans 2 cas : lorsque l'on a affaire à un malade indocile, ou lorsque l'opéré a besoin de reprendre rapidement une vie et des occupations normales sans ménagement.

Néanmoins, je suis convaincu que le temps essentiel est celui de la butée osseuse qu'on ne saurait constituer avec trop de soin.

Si, pour une raison quelconque, on ne peut ou ne veut pas pratiquer le raccourcissement du sous-scapulaire, la constitution de la butée par dédoublement de la coracoïde avec glissement, lorsque les conditions anatomiques sont favorables, me paraît préférable à une greffe osseuse.

On crée, en somme, une fracture qui consolide dans les délais ordinaires d'un mois : il suffira donc d'immobiliser l'opéré pendant cette courte période dangereuse. La butée ainsi constituée est souvent grêle, donc fragile. Je crois indispensable de la doubler à l'aide de greffons ostéo-périostiques.

M. **René Bloch** : J'ai opéré 3 cas de luxation récidivante de l'épaule

suivant la technique de M. Bazy. Je ne peux que signaler sa facilité et sa simplicité; c'est une méthode qui donne de très bons résultats immédiats, car, en quelques jours, les malades récupèrent leurs mouvements avec une intégrité parfaite.

Mais un de ces cas mérite d'être rapporté en détail.

Il s'agit d'un Allemand que j'ai opéré en septembre dernier et qui avait été opéré quelque temps auparavant en Allemagne par l'opération de Joseph, suspension de la tête humérale par un lambeau de *fascia lata*; quinze jours après cette suspension, il avait une récidive. J'ai suivi la méthode de M. Bazy, lors de mon intervention, et j'ai mis un très gros greffon. Or, il y a quelques jours, cet homme a fait une nouvelle récidive. La radiographie m'a montré, à ma grande surprise, que le greffon avait absolument fondu. Peut-être était-il trop gros au moment où je l'ai placé, mais il était devenu filiforme. Sur les conseils de M. Chifoliau, dans le service duquel ce malade était rentré, j'ai réincisé au même endroit : le greffon tenait bien à la coracoïde, mais celle-ci s'affilait en se continuant par une sorte de ruban fibreux. J'ai refait une greffe ostéo-périostique mince à côté de la première.

Je me suis demandé si cette récidive n'était pas due à une faute de technique et si le greffon placé lors de ma première opération n'était pas trop gros. Cependant, d'après ce que nous venons d'entendre, cette évolution du greffon chez mon malade a été normale : en ce sens qu'il n'était pas encore réhabité quand s'est faite la récidive. Dans les autres cas, le résultat s'est maintenu avec une intégrité des mouvements parfaite.

M. **J. Ch.-Bloch** : J'ai opéré 8 cas de luxation récidivante de l'épaule par des procédés divers, dérivés de ceux d'Oudard. Les 8 cas ont guéri d'une façon parfaite et le cas le plus récent date d'un an et demi.

L'opération d'Oudard est une opération excellente, c'est un fait acquis. Ce qui est plus difficile, c'est de savoir quelle variante utiliser et quand il faut mobiliser.

Je crois que l'opération la plus simple est celle décrite par MM. Mondor et Sicard qui prélèvent un fragment claviculaire qu'on introduit dans la coracoïde par simple incision delto-pectorale, on évite ainsi une nouvelle incision jambière pour aller chercher le greffon, ce qui n'est pas négligeable, car il s'agit généralement de sujets sportifs qui tiennent à conserver l'intégrité de leurs membres inférieurs.

D'autre part, c'est une erreur, je crois, d'utiliser un gros greffon, car il est prouvé que plus il est gros moins il est bon. Il faut un petit greffon pour qu'il soit réhabité vite. Le gros greffon est donc une erreur au point de vue physiologique, car il ne faut pas trop compter sur la solidité immédiate, mais bien sur la solidité définitive.

Il est important enfin de ne pas mobiliser trop tôt. En pratique, il faut compter deux mois pour permettre de petits mouvements; le greffon se raréfie en effet en trois à six mois et n'est réhabité qu'au bout d'un an; il ne faut donc pas permettre les grands mouvements avant la fin de la première année.

M. **Desplas** : J'ai opéré 6 cas de luxation récidivante de l'épaule chez des sportifs. J'ai employé la technique de Louis Bazy en prélevant un greffon tibial. Je taille ce greffon de telle sorte qu'il ait une partie amincie que je coince dans la coracoïde dédoublée, et je le couche, enfoui, dans le coraco-biceps. Une suture au gros catgut reconstitue solidement le coraco-biceps.

J'immobilise dans un plâtre thoraco-brachial pendant six semaines, car je pense, comme J. Bloch, qu'il faut protéger le greffon et je ne conseille la reprise des mouvements sportifs qu'un an après l'intervention J'ai obtenu dans tous les cas un succès complet et une fonction excellente, comparable à celle du malade que nous a présenté Gernez.

M. **Louis Bazy** : Je voudrais tout d'abord féliciter mon ami Gernez du magnifique résultat qu'il a obtenu. Mais je voudrais spécifier que, dans le cas particulier, il a utilisé, pour la constitution de la butée osseuse, la technique d'Oudard par section primitive de la coracoïde et interposition entre les deux fragments d'un greffon tibial.

Je suis spécialement heureux que M. Oudard, qui, comme je l'ai souligné, était le véritable initiateur des progrès réalisés dans le traitement des luxations récidivantes, ait bien voulu prendre la parole pour nous mettre au courant de son expérience. Son intervention nous montre l'importance qu'il attache lui-même au plissement du sous-scapulaire, auquel j'avais renoncé à la suite des remarques de MM. Lenormant et Wilmoth, car il est certain que la suppression de ce temps permet de simplifier considérablement l'opération qui s'adresse à la luxation récidivante. C'est d'ailleurs en me plaçant à ce point de vue de la simplicité, que je trouve si ingénieux le prélèvement du greffon sur la clavicule qu'ont préconisé Mondor et Sicard, bien que je pense qu'il soit aussi utile pour un sportif de posséder une clavicule solide qu'un tibia intact.

Il me reste donc à remercier tous ceux qui ont bien voulu participe à cette discussion. Je pense que, dans une question comme celle des luxations récidivantes de l'épaule, sur laquelle chacun d'entre nous ne peut évidemment posséder qu'une expérience limitée, il est très important de confronter les opinions de chacun qui, s'ajoutant les unes aux autres, permettent d'arriver plus vite à fixer la meilleure technique à employer.

ÉLECTION D'UNE COMMISSION CHARGÉE DE L'EXAMEN DES TITRES DES CANDIDATS A LA PLACE DE MEMBRE TITULAIRE

Nombre de votants : 65.

MM. Braine, 65 voix, élu; Maisonnet, 65 voix, élu; Picot, 60 voix, élu; Moure, 5 voix.

Le Secrétaire annuel : M. J. Berger.

Paris. — A. Maretheux et L. Pactat, imp. 1, rue Cassette.

BULLETINS ET MÉMOIRES

DE LA SOCIÉTÉ NATIONALE DE CHIRURGIE



Séance du 25 Avril 1934

Présidence de M. Georges Labey, *président.*

PROCÈS-VERBAL

La rédaction du procès-verbal de la précédente séance est mise aux voix et adoptée.

CORRESPONDANCE

La correspondance comprend :

1° Les journaux et publications périodiques de la semaine.

2° Des lettres de MM. Charrier, Gouverneur, Robert Monod, Madier, Rouvillois, Wolfromm s'excusant de ne pouvoir assister à la séance.

3° Une lettre de M. J. Leveuf sollicitant un congé pendant la durée de son cours à la Faculté.

4° Un travail de MM. André Guillemin, membre correspondant national et Baur, intitulé : *Carcinoïdes appendiculaires.*

5° Un travail de M. Abel Pellé (Rennes), intitulé : *Tache verte du premier duodénum au cours d'une péritonite biliaire.*

M. Labey, rapporteur.

6° Un travail de MM. Augé, J. Mazeyrie, P. Orsoni (Armée), intitulé : *Un cas de tétanos généralisé grave guéri par la sérothérapie au sérum à 20.000 unités.*

M. Louis Bazy, rapporteur.

7° Un travail de M. Pierre Goinard (Alger), intitulé : *Ictère par rétention sans obstacle organique avec hypertonie vésiculaire ; cholécystostomie curative.*

M. Okinczyc, rapporteur.

COMMUNICATIONS

Carcinoïdes appendiculaires,

par MM. **André Guillemin** (de Nancy), professeur agrégé à la Faculté, chirurgien des Hôpitaux, membre correspondant national
et le médecin lieutenant-colonel **Baur**,
chirurgien de l'hôpital militaire Sédillot.

A l'une des dernières séances de la Société de Chirurgie, P. Hardouin rapportait une observation de cancer de l'appendice. Cette communication a soulevé une discussion sur le terme même de cancer de cet organe. Moulonguet a rappelé les travaux de P. Masson qui a décrit les carcinoïdes appendiculaires, lésion plus fréquente que le cancer lui-même à ce niveau, et en général bénigne.

Sur 17 cas étudiés par Thibaudeau et Burke, ces auteurs notent 5 tumeurs malignes, développées aux dépens de la muqueuse (1 cas), ou envahissant l'organe par propagation, et 12 carcinoïdes.

Ces tumeurs bénignes, carcinoïdes, d'après eux semblent bien être de nature épithéliale; elles siègent dans la sous-muqueuse et envahissent peu à peu les tissus voisins. Il semble que l'oblitération fréquente de la lumière de l'appendice soit due bien plutôt au développement même de la tumeur qu'aux réactions inflammatoires associées.

Prebstingue en a opéré 4 cas. Lévrat spécifie nettement leurs caractères dans une bonne revue générale de tumeurs solides de l'appendice.

Nous versons aux débats trois nouvelles observations de carcinoïdes appendiculaires.

Observation I. — Le matelot M..., de la division navale de Syrie, entre à l'hôpital militaire de Beyrouth le 2 janvier 1928, en observation pour crise appendiculaire. C'est un jeune matelot de vingt ans, à la figure amaigrie, au teint un peu bistré. Il souffre du ventre depuis quelque temps et aurait présenté antérieurement une crise appendiculaire constatée par un médecin.

A l'examen, on ne trouve qu'un peu de résistance au niveau de la fosse iliaque droite; l'appendice volumineux est bien perceptible chez ce sujet maigre.

Le toucher rectal est négatif, comme, du reste, l'examen somatique. Pas de température.

Le diagnostic porté est : « Appendicite chronique » à opérer.

Intervention le 7 janvier 1928 (Dr Baur).

Incision de Mac Burney. Incision à plans contrariés, anesthésie lombaire à la scurocaïne 0,08.

Ablation sans incident d'un appendice rouge, lisse, un peu volumineux, quelques adhérences. L'extrémité de l'appendice se renfle en une sphère de la grosseur du pouce. Fermeture sans drainage après appendicectomie sans enfouissement (un seul fil sur le méso et le moignon liés ensemble). L'appendice

est conservé dans le liquide de Bouin. Suites simples jusqu'au sixième jour. Le soir, la température monte à 39° puis atteint 39°5 et 40° les jours suivants. Le pouls l'accompagne entre 90 et 80. La plaie est examinée. Il y a un léger hématome local, on désunit les plans musculaires jusqu'au péritoine, mais, en même temps, on constate un souffle et des râles fins au niveau de la base gauche. La température demeure entre 38°5 et 40° durant six jours, puis retombe à 36°8.

Le malade présente quelques crachats rouillés et est traité comme un pneumonique. La plaie opératoire est cicatrisée. Mais la température remonte progressivement et, de 37°, atteint 39° en une dizaine de jours, puis prend un caractère oscillant. On cherche de tous côtés où une nouvelle collection a pu se former, quand l'opéré recommence à accuser de nouveau des douleurs abdominales. Un toucher rectal décèle une collection profonde, perceptible à gauche; le 29 janvier, vingt-deux jours après l'appendicectomie, vingt jours environ après la localisation pulmonaire, nous réopérons notre malade et, par une incision parallèle à l'arcade crurale gauche, nous ouvrons une vaste collection intra-abdominale. De cette cavité sortent environ 1 litre de pus verdâtre à odeur fade et non intestinale ainsi que de nombreux paquets d'étoupe, de fausses membranes fibrineuses comme on en voit dans les empyèmes méta-pneumoniques. Ces membranes sont envoyées au laboratoire qui nous répond qu'il s'agit de pneumocoque à l'état pur. En quatre jours, la température redevient normale et le sujet guérit sans nouvel incident.

Mais cette succession de phénomènes n'avait pas été sans nous intéresser et nous adressions, pour examen, l'appendice heureusement conservé au Dr Geoffroy de la Faculté française de Médecine à Beyrouth qui a bien voulu nous communiquer la note suivante :

« Appendice volumineux, en battant de cloche, congestif, avec adhérences vascularisées. »

« A la coupe : présence du côté de la muqueuse de quelques lésions inflammatoires banales. Centres germinatifs des follicules clos, claire infiltration lympho-plasmocytaire discrète. Capillaires turgescents. La lésion principale consiste en une tumeur endocrine faisant saillie sous la muqueuse du volume d'un petit pois et dont les infiltrations dissèquent la musculeuse très profondément.

« Cette tumeur est du type des tumeurs endocrines argentaffines de Masson. Elle présente dans ses travées massives à stroma peu abondant quelques formations en rosette nettes. Les grains argentaffines séparent les noyaux des basales. L'aspect dans cette partie de la tumeur essentiellement sous-muqueuse est endocrinien. Les travées néoplasiques fusent dans le conjonctif et dans la couche musculaire qu'elles dissocient.

« Elles gardent leur caractère massif en lobe, pour s'allonger en groupes de 5 à 6 cellules. Elles ne paraissent pas avoir dissocié la séreuse ni envahi le tissu cellulo-adipeux du méso. Examens bactériologiques faits sur la coupe n'ont révélé aucun coccus ou bacille particulièrement intéressant.

« Techniques Dubosc-Brazil :

« Trichrome. Hématéine. Erytrosine. Safran.

« Hématoxyline Rigaud-Ponceau-Fuchsine-bleu Poirier.

« Préparations argentaffines : Cajal et Magenta.

« Dubreuilh-Pichet pour les colorations de bacilles. »

Conclusion : Ce sujet a donc présenté, après appendicectomie banale, les phénomènes infectieux suivants :

Pneumonie au septième jour, péritonite à pneumocoque au vingtième. L'appendice, examiné au point de vue histologique, nous révèle une tumeur endocrinienne particulièrement rare (Masson).

Peut-être n'y a-t-il entre ces divers phénomènes qu'une simple coïncidence ou alors un lien pathogénique dont la réalité nous échappe?

Pour la rareté du fait, nous avons cru devoir rapporter cette curieuse observation.

Nous avons reçu dernièrement des nouvelles de notre opéré. Il jouit, trois ans après son intervention, d'une santé parfaite et a repris ses occupations normales.

L'adénome endocrine de Masson reste d'ailleurs habituellement une tumeur de petit volume et sans métastases; les auteurs la considèrent comme une tumeur exempte de malignité réelle, en raison de la lenteur de son infiltration (Duval et Gatelier).

Obs. II. — Mme P..., trente-deux ans, consulte son médecin habituel pour douleurs dans la fosse iliaque droite en juin 1933. Depuis plusieurs mois, elle se plaint de souffrir dans la région appendiculaire, d'une manière continuelle, mais, depuis quelques jours, la douleur a augmenté d'intensité. Le diagnostic de crise appendiculaire est porté. Il n'y a pas de fièvre ni de vomissements. La malade nous est adressée pour être opérée. C'est une robuste paysanne qui ne présente aucun antécédent pathologique.

A l'examen, la palpation provoque une douleur modérée, au point de Mac Burney, il n'y a pas de défense ni de contraction abdominale, pas de température. On pense à un appendice chroniquement enflammé qui a été le siège d'une légère recrudescence d'inflammation et l'ablation est conseillée.

Appendicectomie le 6 juillet 1933 (Professeur Guillemin).

Incision de Jalaguier, opération facile. L'appendice, un peu congestionné, présente à son extrémité libre un renflement gros comme un poids. Il n'y a pas de ganglions dans le méso-appendice, ni dans le mésentère. Le cæcum et la fin de l'iléon sont normaux. Fermeture de la paroi en trois plans. Guérison *per primam*.

L'appendice a été examiné histologiquement par le professeur Lucien qui a eu l'amabilité de nous transmettre la note suivante :

« Noyau induré de l'appendice, du volume d'un petit pois et de consistance fibreuse. A son niveau, la cavité appendiculaire est presque complètement effacée.

« L'examen microscopique montre une transformation néoplasique de la muqueuse de l'appendice en rapport avec le noyau d'induration observé.

« Le revêtement épithélial de la muqueuse a disparu. Seuls persistent quelques culs-de-sac glandulaires ayant conservé leur structure normale et isolés dans la masse néoplasique, ainsi que plusieurs follicules clos. Le chorion muqueux, très épaissi, est en voie de transformation fibreuse.

« Dans les mailles de ce tissu de sclérose, s'observent des éléments épithéliaux, de nature néoplasique, groupés en amas irréguliers ou en cordons plus ou moins grêles, tendant à reproduire des dispositifs glanduliformes. Les cellules se montrent tantôt cubiques, tantôt cylindriques; elles affectent des formes polyédriques diverses dans les amas et les cordons en voie de dégénérescence. Le protoplasma de ces éléments offre un aspect granuleux, le noyau est volumineux et fortement colorable. Certaines cellules sont en dégénérescence mucoïde ou vacuolaire. Les figures de mitoses sont rares.

« Le tissu conjonctif sous-séreux est très condensé.

« La couche des fibres musculaires circulaires ne montre que peu d'altérations.

« Au niveau de la couche des fibres musculaires longitudinales, les éléments néoplasiques font à nouveau leur apparition. Il s'agit là de cordons cellulaires grêles ou d'amas paucicellulaires s'infiltrant entre les faisceaux musculaires.

« Les éléments sont ratatinés, de petite taille, à noyau pycnotique.

« Les cellules néoplasiques sont encore très abondantes au contact de la couche adventitielle, mais ne semblent pas dépasser cette membrane, du reste fibrosée et très épaissie.

« Epithélioma localisé de l'appendice du type originellement cylindrique et glandulaire, mais ayant pris rapidement un aspect atypique. Envahissement de la couche musculaire externe que le processus néoplasique ne semble pas avoir dépassé. »

Obs. III. — Mlle C..., soixante-quatre ans, est affligée d'une cyphoscoliose très accentuée. Elle n'accuse aucun antécédent morbide. Depuis quelques mois, elle digère difficilement, souffre de l'estomac, mais n'a jamais eu de vomissements ou de régurgitations. Le fonctionnement intestinal est également défectueux.

Depuis un mois, la malade trouve que son ventre augmente. Il n'est pas douloureux. Elle consulte un confrère qui pense à un cancer de l'estomac, mais un examen clinique plus poussé, une radiographie et un toucher rectal situent l'affection dans le bassin.

Appelé à voir cette femme, je porte le diagnostic de kyste de l'ovaire gauche. Elle ne se décide à l'opération que six semaines plus tard; son ventre a encore augmenté et a accru la gène mécanique de la respiration, déjà entravée par la déformation thoraco-vertébrale.

Après préparation opératoire minutieuse, l'opération est faite sous rachianesthésie (professeur Guillemin). La ponction rachidienne est difficile en raison de la torsion vertébrale; cependant, l'anesthésie obtenue est bonne.

Laparotomie sous-ombilicale médiane; ablation d'un volumineux kyste de l'ovaire gauche (3 kilogr. 800). L'appendice est trouvé en battant de cloche, renflé à son extrémité libre qui est grosse comme une cerise. Appendicectomie.

Fermeture de la paroi en trois plans sans drainages.

Suites opératoires banales, après quelques jours de parésie intestinale qui cède aux moyens habituels.

A la coupe, l'appendice montre des parois épaissies. Son extrémité est kystique et contient un liquide muqueux, clair.

La paroi de cette cavité est rose pâle, les plis sont plus fins et moins nombreux que sur le reste de l'appendice.

L'examen histologique fait par le professeur Lucien a révélé l'existence d'un carcinoïde appendiculaire, de même structure que dans l'observation II. Nous n'en donnerons donc qu'un résumé :

« La muqueuse est très altérée, le revêtement épithélial a en grande partie disparu, il n'existe plus de formations glandulaires. Chorion indistinct, sans follicules lymphatiques, en dégénérescence mucoïde. Les couches musculaires sont infiltrées par des éléments mal conservés en dégénérescence mucoïde. Les lésions ne présentent pas de caractère inflammatoire et doivent être rapportées à un processus néoplasique.

« Epithélioma mucoïde de l'appendice à évolution interstitielle. »

Les deux dernières observations sont superposables et par leur allure clinique et par la structure histologique de l'appendice. Les malades ont guéri, le premier après une pneumonie qui a compliqué les suites opératoires, la deuxième sans incident. L'un reste guéri après six ans, l'autre n'a pas de récidive après dix mois; la guérison de la troisième est acquise, mais est toute récente encore.

Un malade de Thibaudeau et Burke restait guéri après plus de quinze ans.

Dans d'autres cas, l'appendice ne donne aucune réaction; l'attention n'est pas attirée cliniquement sur lui, et c'est au cours de l'opération que son aspect incite d'abord à l'enlever, ensuite à le faire examiner.

Notre observation III en est un exemple; jamais la malade n'avait souffert dans sa fosse iliaque droite et c'est à l'habitude de donner au laboratoire tous les appendices suspects qu'est due la constatation d'une lésion épithéliale de cet organe.

Ces faits viennent à l'appui de la bénignité de ces tumeurs qui ne sont,

en général, que des découvertes anatomo-pathologiques sans symptomatologie spéciale autre que celle d'une appendicite subaiguë.

Chez la malade de l'observation II, un point intéressant à noter est que son père est mort d'un cancer du foie et une de ses sœurs a été opérée d'un cancer utérin.

Trois observations de branchiomes (tumeurs congénitales solides) du cou,

par M. **P. Truffert.**

Il m'a paru intéressant de vous présenter ces trois observations de branchiomes du cou. Ces trois observations se rapportent à trois femmes présentant des tumeurs congénitales solides du cou, dont les caractères cliniques et anatomiques étaient ceux attribués classiquement aux branchiomes. Voici d'abord les trois observations :

Observation I. — Mme M... (Blanche), cinquante-cinq ans, nous est adressée pour une tumeur cervicale du volume du poing, occupant la partie moyenne du creux sus-claviculaire gauche.

Le début de cette tumeur remonte à sept mois environ. Son augmentation de volume a été progressive. La malade ne s'en est préoccupée que lorsque sont apparues des douleurs l'empêchant d'exercer sa profession de blanchisseuse.

A l'examen, on sent dans le creux sus-claviculaire gauche, à la partie moyenne, une tumeur dure du volume d'une grosse orange.

Cette tumeur, située sous le sterno-mastoïdien, le déborde en avant et en arrière. Sa surface est irrégulière et, en particulier, à son pôle supérieur, on note des irrégularités qui en imposent pour des ganglions collés sur elle.

En dedans, elle atteint le tractus aérien qui n'est pas déplacé et le récurrent n'est pas envahi.

Par ailleurs, cette tumeur est fixe, immobile lors des mouvements de déglutition. Cette fixité jointe à l'intégrité du récurrent gauche, à l'absence de déviation du conduit laryngo-trachéal, à l'absence de troubles respiratoires, nous permet de poser le diagnostic de tumeur branchiale.

L'intervention eut lieu le 9 mars 1931, sous anesthésie générale au chloroforme.

Une incision en U nous amène sur la masse, très facilement séparée du système thyro-trachéal et, en particulier, le lobe gauche du corps thyroïde. Celui-ci, bien qu'aplati et comprimé, n'est nullement envahi.

Le muscle sterno-cléido-mastoïdien étant réséqué dans toute l'étendue de la tumeur, on recherche le paquet vasculo-nerveux.

La carotide primitive et le pneumo-gastrique sont découverts au-dessus de la tumeur. En les suivant comme guides, on arrive à les isoler en dedans de la tumeur, puis au-dessous d'elle.

La jugulaire interne est incluse dans la masse et il est inutile d'essayer de l'isoler.

On pose une ligature inférieure sur la veine qui conserve encore un certain volume, puis une ligature à 2 ou 3 centimètres au-dessus de la masse.

Celle-ci est alors enlevée rapidement, elle adhère au plan cervical profond, et, cependant, on voit sur le plan profond le phrénique et le sympathique qui semblent intacts.

Du fait du grand espace mort laissé par l'ablation de la masse, on suture le lambeau cutané sur une mèche de gaze au peroxyde de zinc. Les suites opératoires furent simples, la mèche fut enlevée au bout de vingt-quatre heures, remplacée par un faisceau de crins. La malade sort guérie au huitième jour.

La pièce se présentait macroscopiquement, à la coupe, comme dure, criant sous le couteau et présentant un aspect blanchâtre, parsemé d'îlots plus colorés.

L'examen fut fait par le Dr Lavedan, chef de laboratoire de l'hôpital Bon-Secours, dont voici la réponse :

« Pièce très difficile à couper à cause de sa dureté. A la coupe, on voit une disposition alvéolaire des éléments néoplasiques qui constituent une partie importante du prélèvement.

« Les alvéoles sont enchâssées dans un stroma conjonctif nettement différencié et contenant de nombreux capillaires.

« Les éléments néoplasiques sont des cellules épithéliales, petites, arrondies ou polyédriques à noyaux globuleux et à protoplasma clair et peu acidophile ».

Cet examen se rapproche beaucoup des épithéliomas branchiaux du cou, et cependant le laboratoire conclut : il s'agit vraisemblablement d'une tumeur du ganglion carotidien. Conclusion que l'on ne saurait admettre cliniquement étant donné la situation même de la tumeur très au-dessous de la bifurcation carotidienne.

Après l'intervention, nous avons eu l'occasion de voir notre opérée à deux reprises :

Septembre 1931.

Mars 1932.

Elle ne présentait à cette époque aucune trace de récidive opératoire et exerçait toujours, et exerce encore, d'ailleurs, sa profession de blanchisseuse.

Le 14 mars 1933, cette malade nous était envoyée pour un nodule situé à la partie haute rétro-carotidienne externe de la cavité d'exérèse.

Celle-ci est restée souple et, en particulier, on palpe directement, sous les téguments, l'aile gauche et la carotide primitive gauche sans trace d'infiltration ni récidive d'aucune sorte.

La partie basse du champ opératoire est nette. Seul, est visible le nodule incriminé.

Sous anesthésie locale, nous avons prélevé un fragment, et ce fragment examiné au laboratoire nous a donné comme diagnostic :

« Adénome trabéculaire thyroïdien. »

L'état général de la malade est excellent, elle travaille sans douleur et cette récidive locale d'un tissu vraiment éloigné nous a fait demander une vérification du diagnostic primitif. Celui-ci a été confirmé.

Il s'agit donc bien d'un branchiome du cou.

La multiplicité des tissus, l'intrication de tissus épithélial et conjonctif évolués, la présence, dans la récidive, de vésicules ressemblant à du corps thyroïde, confirment la nature embryonnaire de la tumeur.

Celle-ci se montre comme très relativement maligne, puisque, près de trois ans après l'exérèse, seule se manifeste une métastase dont le caractère histologique ne se présente pas comme particulièrement malin, le laboratoire la considérant comme un adénome trabéculaire et non pas comme un épithélioma.

Obs. II. — Mme D... (Céline), soixante-quatre ans, de Clermont-sur-Sauldre, nous est adressée le 8 février 1931 pour une tumeur cervicale droite, siégeant à la partie inféro-interne du creux sus-claviculaire.

Cette tumeur a été reconnue il y a cinq mois et la malade en localise l'origine sous le muscle sterno-cléido-mastoïdien à peu près au niveau de son tiers inférieur.

Depuis un mois, elle a augmenté considérablement de volume, débordant

fortement en dedans et cette augmentation de volume s'est accompagnée de douleurs et de troubles respiratoires; un véritable cornage s'est installé.

A l'examen, on note l'existence d'une tumeur très dure, très volumineuse, grosse comme le poing, occupant la région du lobe thyroïdien droit.

Lorsqu'on cherche à repérer la trachée, on constate une déviation du conduit laryngo-trachéal qui est fortement repoussé vers la gauche et on découvre l'origine de la trachée au bord inférieur du cricoïde, sous le bord antérieur du muscle sterno-cléido-mastoïdien gauche.

L'examen laryngoscopique confirme la déviation laryngée; cependant, le récurrent droit est complètement intact.

Notre diagnostic restait hésitant, la déviation de l'arbre trachéal et la situation de la masse nous incitaient à penser qu'il s'agissait d'un cancer thyroïdien. L'absence de ganglions, l'intégrité du récurrent nous dictaient plutôt le diagnostic de branchiome. En tout cas, nous portions un pronostic extrêmement réservé.

Mais l'intensité des troubles respiratoires pousse l'entourage de la malade à solliciter une intervention, car tout sommeil est impossible à la malade qui dépérit rapidement.

Dès le lendemain, nous pratiquâmes l'intervention sous anesthésie générale au chloroforme, mais ayant préparé l'instrumentation nécessaire pour une intubation trachéo-bronchoscopique au cas de respiration difficile et nous tenant prêt, en cas d'alerte, à pratiquer une trachéotomie.

L'anesthésie donnée avec la pipe de Delbet-Sebileau s'effectua sans le moindre incident.

Nous fîmes une large incision en cravate et, après relèvement rapide du lambeau, avons immédiatement repéré le cricoïde et la trachée.

Nous pouvons alors explorer la masse qui, d'une part, se montre comme complètement indépendante du système thyroïdien et, d'autre part, s'enfonce dans l'orifice thoracique. Son pôle inférieur est atteint par l'index, mais ne peut être contourné.

On sectionne alors le sterno-cléido-mastoïdien qui semble indépendant de la tumeur. Celle-ci complètement dégagée en surface, on se porte au pôle supérieur pour rechercher en dessus d'elle les gros vaisseaux du cou.

La jugulaire interne sectionnée entre deux pinces est complètement prise dans la tumeur, mais la carotide primitive et le pneumo-gastrique en semblent indépendants, car l'artère au-dessus de la tumeur a un calibre et un aspect normaux.

Prenant alors l'artère pour guide, l'index coiffé d'une compresse arrive avec peine à séparer la tumeur du plan artério-nerveux, ce qui permet, devant l'impossibilité temporaire de libérer la tumeur jusqu'en bas, d'en pratiquer le morcellement.

Au cours de ce morcellement, la section itérative de la jugulaire interne n'a donné lieu à aucune hémorragie spéciale, la veine n'a pas été revue.

L'amélioration notable de la respiration chloroformique dès que la masse a cessé de comprimer l'arbre respiratoire nous a incité à poursuivre jusqu'au bout l'exérèse de cette masse. L'ablation du pôle inférieur fut particulièrement pénible, car celle-ci nous a conduit progressivement jusqu'au confluent veineux de Pirogoff et nous avons été assez heureux pour qu'un court moignon de jugulaire interne nous permette de placer deux pinces au-dessous desquelles nous n'avons même pas cherché à poser une ligature.

Nous avons reconstitué le sterno-cléido-mastoïdien et posé quelques fils sur le lambeau cutané.

Les suites opératoires furent remarquablement simples.

Le quatrième jour, nous avons fait porter la malade à la salle d'opération, fait sauter un fil cutané et avec une extrême précaution enlevé les pinces. Aucune hémorragie ne s'est produite.

La malade a quitté le service le dixième jour de l'intervention, la plaie opé-

ratoire cicatrisée. Elle était appelée d'urgence auprès de son mari qui décédait d'une pneumonie grippale.

Nous avons eu des nouvelles de cette malade au bout d'un mois, elle était en bonne santé. Le 20 avril suivant, nous apprenions qu'elle venait de succomber à une pneumonie grippale.

L'examen histologique fut pratiqué immédiatement et la réponse qu'il nous fournit concluait à la bénignité.

Nous avons fait pratiquer à nouveau un examen (Dr Lavedan) et la réponse fut : « Collagène dense parsemé par endroits d'éléments réactionnels qui, seuls, ont pris le colorant. » Le reste de la préparation demeure incolorable vraisemblablement à la suite de la trop longue fixation, mais rien, dans les constatations possibles, ne permet de penser à un branchiome malin.

Nous avons regardé nous-même les coupes et celles-ci présentent par places de véritables tourbillons de faisceaux conjonctifs qui donnent l'impression d'un fibrome.

Obs. III. — Mme P... (Alice), trente-cinq ans, nous est adressée le 15 janvier 1933 par le Dr Lançon pour une tumeur cervicale siégeant en plein creux sus-claviculaire gauche.

Cette tumeur qui existait depuis longtemps, au dire de la malade, a brusque-

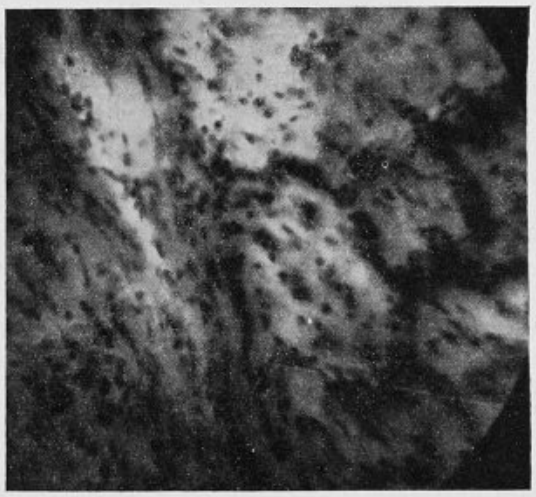

Fig. 1. — Observation III : A gauche, faisceau longitudinal; à droite, faisceau transversal.

ment augmenté de volume il y a trois semaines. Elle est devenue douloureuse et les douleurs qu'elle détermine présentent des irradiations pénibles vers l'épaule gauche.

A l'examen, nous sommes en présence d'une tumeur arrondie, lobulée, du volume d'une très grosse noix.

Cette tumeur est dure, fixée sur les plans profonds, et la palpation pourtant douce réveille chez la malade des irradiations douloureuses vers l'épaule.

L'intervention fut pratiquée le 20 janvier 1933, sous anesthésie locale à la novocaïne à 1/200.

Du fait de la fixité de la tumeur sur les plans profonds, nous circonscrivons

la masse par une incision ansiforme. Après avoir traversé tous les plans aponévrotiques superficiels et moyens et en particulier l'omo-hyoïdien, on aperçoit la masse située dans la gaine même du scalène antérieur et elle est croisée en écharpe par le nerf phrénique.

Nous ouvrons alors la gaine musculaire très en dehors du nerf et la masse est clivée extrêmement facilement, elle ne présente aucune adhérence aux plans musculaires. Son énucléation ne s'accompagne d'aucun écoulement sanguin.

On reconstitue les plans aponévrotiques et la peau est suturée aux agrafes, sans aucun drainage.

L'examen de la pièce fut pratiqué par notre collègue Rouffiac qui a bien voulu adjoindre à son examen des micro-photographies.

Il semble s'agir d'un fibromyome.

Tumeur du cou. Examen histologique (Dr Rouffiac). Nodule fibreux du cou, donnant absolument l'aspect fibromyomateux avec trousseaux fibreux coupés en



Fig. 2. — Observation III : Zone centrale au niveau de la séparation entre un faisceau coupé transversalement (à droite) et un faisceau coupé longitudinalement (à gauche).

tous sens, formés de cellules à noyaux réguliers, sans mitoses. Vaisseaux à parois propres.

Pas de monstruosités nucléaires.

En certains points, zones conjonctives plus denses à noyaux rares.

Aucun aspect de malignité.

Il m'a paru intéressant de grouper les trois observations suivantes parce qu'elles représentent trois variétés différentes de branchiomes du cou.

Nous entendons, en effet, « branchiome » dans le sens attribué à cette dénomination par Reclus à savoir : « Toute tumeur développée aux dépens d'îlots embryonnaires persistant dans le cou après l'évolution des arcs branchiaux [1] ».

Ces tumeurs ne sont pas fatalement de nature maligne. En effet, si l'îlot embryonnaire peut évoluer suivant le type épithéliomateux, les cellules peuvent également évoluer vers le type conjonctif, sarcomateux, fibromateux, voire même myomateux.

1. P. Reclus : Branchiomes du cou. *Bull. méd.*, 1906, p. 423 et 424.

L'observation I est un épithélioma branchial, son intérêt réside surtout dans le fait qu'il s'agit d'une femme. Alors qu'en colligeant les différentes observations des épithéliomas branchiaux du cou, nous n'avons retrouvé qu'un seul cas d'épithélioma branchial chez la femme dûment décrit (obs. IX de la *Thèse* de M. Veau, reproduite également dans la *Thèse* de Siégel). A ce cas s'ajoute un cas signalé par Reclus dont je n'ai pas retrouvé l'observation détaillée.

En effet, sur les quatre-vingt-neuf observations différentes rassemblées dans les *Thèses* de MM. Veau et Siégel, six ont trait à des femmes et, parmi celles-ci, cinq sont des tumeurs mixtes dégénérées de la région parotidienne ou sous-maxillaire.

La nature d'épithélioma branchial de notre observation est confirmée par l'apparition des récidives apparues : une haute trois ans après l'intervention et une actuelle (car nous avons eu la chance de pouvoir examiner ces jours-ci notre malade), dans la région externe du creux sus-claviculaire.

A ce niveau existe en effet, sur le tiers externe de la face supérieure de la clavicule, une masse irrégulière, nodulaire ou polylobée extrêmement sensible, dit la malade, au moindre frôlement, même d'une écharpe. Malgré cela, son état général est excellent, la malignité est relative puisque la récidive opérée il y a un an n'a pas reparu.

Cette observation est intéressante également par les réponses fournies par le laboratoire pour lequel la tumeur primitive cervicale basse avait une allure ressemblant à une tumeur du corpuscule carotidien, alors que la récidive cervicale haute se présentait avec la structure histologique d'un adénome trabéculaire thyroïdien.

L'observation II est plus intéressante : il s'agit, certes, d'un branchiome dont la nature conjonctive paraît devoir être retenue.

J'ai retrouvé, dans la *Revue médicale de la Suisse romande* du 1er janvier 1911, l'observation d'un malade opéré par M. Girard d'un sarcome branchiogène énorme et ulcéré[1]. M. Girard dut disséquer tous les vaisseaux et nerfs du cou et faire la résection de la jugulaire qui passait dans la tumeur, la carotide n'était pas touchée, l'énorme brèche fut comblée par un lambeau cervical qui a parfaitement repris.

Dans mon cas, également, les suites opératoires furent simples, le décès survenu trois mois après a été attribué à une pneumonie grippale, mais, étant donné la nature conjonctive et l'envahissement du système nerveux, on n'est pas en droit d'éliminer complètement l'hypothèse d'une métastase pulmonaire.

L'observation III m'arrêtera un peu plus longtemps. Ici encore il s'agit d'une femme, mais d'une femme jeune. La tumeur est fixée au plan profond, elle est dans la gaine du scalène antérieur. L'examen histologique lui attribue les caractères d'un fibromyome.

Malgré ses adhérences au plan profond, malgré sa situation, malgré les

1. Girard : Sarcome branchiogène du cou. *Revue médicale de la Suisse romande*, t. XXXI, n° 1, janvier 1911.

douleurs apparues irradiant vers le membre supérieur qui lui confèrent un des caractères cliniques signalés par de Quervain aux fibromes du cou, l'absence d'adhérences au plan aponévrotique la différencie nettement de ces tumeurs.

Voici d'ailleurs une observation de fibrome du cou publiée par Torraca dans la *Riforma Medicale* de 1922.

Il s'agissait d'une jeune fille de dix-neuf ans qui présentait dans la région supérieure et latérale gauche du cou une tumeur apparue deux ans auparavant.

Cette tumeur d'abord indolente, arrondie et très mobile, s'est développée peu à peu, en même temps qu'apparaissent des douleurs irradiant vers le membre supérieur. Opérée à l'anesthésie locale la tumeur paraît adhérente au muscle scalène antérieur dont on la détache à coups de ciseaux; en dedans, elle adhère à la face latérale de l'apophyse (je cite le texte) épineuse, il est probable qu'il y a un lapsus et qu'il s'agit de l'apophyse transverse de la 6e cervicale.

A l'examen histologique « fibrome dur ».

Dans mon cas rien de commun. La tumeur, bien que profonde, est encapsulée et se présente comme un *léiomyome* (myome à fibres lisses) sans contracter aucune adhérence ni aux muscles, ni aux aponévroses, ni au squelette adjacents.

Pourquoi attribuer à cette tumeur une origine branchiale? Parce qu'elle se rapproche, par ses caractères, des rhabdomyomes auxquels les tendances actuelles sont d'attribuer une origine branchiale; ensuite, parce que mon Maître M. Sebileau nous a toujours enseigné ceci : « Lorsque dans « le cou on se trouve en présence d'une tumeur qui ne fait pas sa preuve « d'origine dans un des éléments constitutifs de la région, vous pouvez, « sans grosse erreur, penser qu'il s'agit d'une tumeur congénitale. » Et ceci nous amène à émettre une hypothèse quant à l'origine des branchiomes.

Les branchiomes se développent toujours dans des régions vasculaires, ils ont des rapports plus intimes avec le système veineux dont le stade évolutif est le dernier en date. Ils sont toujours donc situés dans le domaine des arcs branchiaux et non pas dans le domaine des fentes branchiales puisqu'ils suivent les axes mêmes des arcs branchiaux qui sont des axes vasculaires. Mais, et j'y reviendrai encore : « Comment cette hypothèse peut-elle s'accorder avec l'observation III? »

Le muscle scalène antérieur, dont M. Sebileau, Zuckerkandl ont fait un homologue d'intercostaux, n'a droit, pensons-nous, à cette interprétation, que pour une partie de ses fibres. En effet, ses insertions inférieures débordent toujours plus ou moins de la 1re côte sur le surtout fibreux du dôme pleural et se continuent même, dans certains cas, jusque sur le paquet vasculaire sous-clavier; une partie donc de ce muscle a des rapports évolutifs avec les arcs aortiques.

En tout cas, M. Veau dans sa thèse montre que persistent, dans le cou, des îlots de tissu embryonnaire, et les figures 17 et 18 de sa thèse en montrent des exemples.

Durante dans une monographie publiée en 1908 sur « la théorie Caténaire des nerfs » exposait qu'un cylindre axe séparé de son centre passait par un stade où il se transformait en cellules mésoblastiques de type embryonnaire banal.

De cet état, qu'il appelait « régression embryonnaire indifférente », ces cellules reprenaient une évolution, soit vers la reconstitution du cylindre axe si le contact avec le centre était rétabli, soit vers du tissu conjonctif cicatriciel banal si la rupture était définitive.

Est-il impossible d'admettre que ces cellules embryonnaires à un stade sinon indifférent, du moins indifférencié, ne puissent pas, sous l'influence d'une excitation intrinsèque, évoluer vers l'un quelconque des types de tissus de la région, voire même d'un tissu quelconque? Ce n'est là qu'une hypothèse.

En tout cas, j'ai cru intéressant de rassembler les trois observations que je vous ai présentées parce qu'elles résument, dans un raccourci saisissant, trois types de tumeurs du cou développées aux dépens des dérivés branchiaux. Types différents dans leur structure anatomique et dans leur gravité puisque l'on peut, tout au moins pour l'observation III, prononcer le terme de « branchiome bénin ».

M. **Victor Veau** : Nous devons remercier Truffert de nous avoir apporté ses observations parce que le branchiome est une maladie encore en évolution.

Je ne devrais pas parler de ces tumeurs parce que, depuis ma thèse, je n'en ai pas observé. Ce n'est pas une maladie d'enfant. Mais j'ai été très attaqué par les anatomistes, et avec raison.

Ils m'ont reproché d'avoir englobé, sous ce titre, des tumeurs dont le point de départ était manifestement dans les organes bien différenciés de la région. Et c'est ainsi qu'ils ont isolé des tumeurs parathyroïdiennes (je ne suis pas sûr que la première des tumeurs de Truffert ne serait pas étiquetée ainsi par certains anatomistes).

Ils ont isolé des tumeurs du thymus.

Je dirai, pour ma défense, que ma thèse date de trente-quatre ans; c'était l'époque où les parathyroïdes venaient tout juste de recevoir un nom; on ignorait tout des thymus abberrants.

Demain, probablement, on isolera encore des tumeurs sympathiques. On sait le volume considérable du sympathique chez l'embryon.

Et on assistera à l'effritement anatomique de ces tumeurs qu'on avait appelées branchiomes parce qu'on ne savait pas quel nom leur donner. Le progrès consistera à démembrer cette entité et peut-être un jour il ne restera de cette maladie qu'un cadre, qu'une idée.

Est-ce que cette idée elle-même résistera au temps? L'avenir nous le dira.

Mais il y a des faits embryologiques qui sont impressionnants par leur nombre et la rigueur scientifique de leur observation. D'une part, il n'y a pas de tumeurs là où on trouve toujours des débris embryonnaires. D'autre part,

les tumeurs sont fréquentes là où on n'a jamais vu des débris embryonnaires.

Voilà par exemple le voile du palais. Dès le stade de 40 millimètres on trouve toujours sur la ligne médiane des îlots épithéliaux en grande quantité, même ils s'accroissent avec l'âge, ils deviennent des globes épidermiques quelquefois énormes, souvent on les voit à l'œil nu chez le nouveau-né. Un Genevois leur a consacré une thèse excellente. Je vous le demande, qui est-ce qui a jamais vu un kyste dermoïde ou mucoïde du voile du palais ?

Voilà une autre série de faits : les kystes dermoïdes de la queue du sourcil. Il n'y a pas de tumeurs plus fréquentes dans un service de chirurgie d'enfants, or, on n'a jamais vu d'inclusion tégumentaire à l'angle externe de l'œil. Moi, je les recherche depuis trente ans. Cependant, l'origine embryonnaire des kystes dermoïdes semble un axiome inutile à démontrer. Bien plus, les chirurgiens en ont déduit l'existence d'une fente branchiale qui remonterait jusqu'à l'angle de l'œil. Que dire d'une pareille rigueur scientifique ? On invente une théorie pathogénique et, pour lui donner un fondement, on imagine une embryologie hypothétique. Est-ce faire œuvre de révolutionnaire anarchique que de montrer la fragilité de cette preuve embryologique ?

Ne me prenez pas pour un détracteur systématique de l'origine embryonnaire des tumeurs cervicales ; mais j'ai voulu vous montrer que l'édifice du branchiome n'est pas d'une solidité à toute épreuve. Avec Cunéo, nous l'avons étayé dans notre jeunesse. Le temps en a en montré la fragilité. Un jour, espérons-le, un anatomiste nous apportera la lumière sur les tumeurs et les malformations embryonnaires.

M. **Arrou** : La communication de M. Truffert a ébranlé en moi une vieille notion de ma jeunesse, profondément enracinée, à savoir que tout sujet qui présentait un branchiome pouvait commander son cercueil. Je ne sais pas si l'évolution des choses est telle qu'à l'heure actuelle on puisse voir des branchiomes bénins. Je viens de l'entendre formuler, mais je demande à M. Truffert de nous dire s'il maintient fermement le terme de branchiome à propos des cas qu'il vient de nous citer. Car, pour ma part, je n'ai vu dans ma vie que 3 cas de branchiomes et le pronostic de ces 3 cas fut mauvais, les trois malades succombèrent au bout de quelques mois.

Un autre petit point de détail : c'est la position de la jugulaire au milieu de ces tumeurs. Lors de ma première intervention, j'eus énormément de peine à la trouver, je la cherchai en dehors, en dedans et ne la trouvai que tout à fait en bas, elle filait dans l'intérieur de la tumeur, je dus la couper entre deux ligatures.

Je l'ai cherchée dans la pièce opératoire. Je ne l'ai pas trouvée, elle était fusionnée dans les éléments de la tumeur. C'est d'ailleurs la règle en pareil cas.

M. **Truffert** : Je remercie les orateurs qui ont bien voulu prendre part à la discussion.

Je crois que M. Veau a parfaitement raison, mais je n'ai parlé de bran-

chiomes qu'en m'abritant derrière l'autorité de Reclus qui décrivait comme branchiomes toutes les tumeurs congénitales du cou. Dans l'incertitude actuelle de l'origine et du point de départ de ces tumeurs, le mot de branchiome n'est peut-être qu'un alibi. M. Veau nous a signalé l'existence d'ilots embryonnaires dans le voile du palais. Or, M. Sebileau nous a enseigné que certaines tumeurs se développant dans cette région, tumeurs encapsulées qu'on trouve aussi parfois dans les régions sous-pharyngées et qu'on énuclée très facilement, tumeurs qui, du point de vue histologique, ont la structure de tumeurs mixtes, étaient des tumeurs branchiales.

La tumeur de ma première observation est peut-être une tumeur parasympathique; je ne crois pas qu'elle soit parathyroïdienne, car elle était indépendante du système parathyroïde; mais, étant donné sa localisation périvasculaire, elle peut être parasympathique. Le sympathique étant, en effet, en rapport intime avec tout le système vasculaire. Dans mon cas, le système artériel était indemne.

Cette observation est intéressante, car il existe, dans cette région, des tumeurs qui ressemblent à des épithéliomas branchiaux et qui se présentent avec un caractère relativement bénin.

Guérison d'un énorme lymphangiome de la face par la radiumthérapie,

par M. **Auvray**.

L'enfant B... me fut présenté quelque temps après sa naissance, qui avait eu lieu le 21 juillet 1912, à la suite d'un accouchement pénible, qui s'était terminé par une application de forceps. On s'aperçut dès sa naissance qu'il existait une énorme tuméfaction de la joue droite que l'on crut devoir attribuer tout d'abord à la compression des tissus par le fer. En réalité, l'enfant était né porteur d'une tumeur congénitale, d'un lymphangiome, qui provoquait une déformation lamentable du visage. La figure 1 reproduit une photographie de l'enfant prise quelques mois après sa naissance et elle donne une idée si exacte de ce qu'était la tumeur qu'il me paraît inutile d'entrer dans une longue description. La tumeur, d'aspect lisse, luisant, recouvrait toute la joue, remontait en contournant l'aile du nez vers sa racine, s'insinuait dans la lèvre supérieure droite, déformait considérablement la commissure labiale et, débordant le bord inférieur du maxillaire, envahissait la région sous-maxillaire. Elle était molle dans son ensemble et ne présentait aucun signe de vascularisation, aucune manifestation d'une tumeur vasculaire. Il s'agissait bien d'un lymphangiome et tel fut aussi le diagnostic de notre collègue Jalaguier, auquel j'avais demandé d'examiner l'enfant. Pareille tumeur m'avait paru inopérable; Jalaguier, lui aussi, partagea cette manière de voir. Je me souvins alors des beaux résultats que MM. Wickham et Degrais avaient obtenus dans le traitement des angiomes par le radium et qui avaient fait l'objet d'un

rapport présenté par moi à la Société de Chirurgie en janvier 1914. Raisonnant par analogie, je proposai alors à la famille de présenter l'enfant à Degrais et de lui demander d'essayer dans ce cas de lymphangiome le traitement par le radium qui lui avait donné de si beaux résultats dans le traitement des angiomes. Jalaguier partagea cette manière de voir et l'enfant fut confié à Degrais.

En mai 1914, l'enfant était alors âgé de vingt-deux mois, le Dr Degrais posa sur la joue un appareil plat (vernis de radium) à quatre ou cinq reprises; l'application durait six heures et était répétée à intervalles de quinze jours.

Les applications provoquèrent une réaction locale intense, avec rougeur, gonflement, forte fièvre. Deux points de la tumeur s'abcédèrent, l'un sous le maxillaire que je fus forcé d'évacuer par le bistouri; l'autre, sur la



Fig. 1.

joue, au point d'application de l'appareil, s'ouvrit spontanément ; il en sortit une substance bourbillonneuse que les parents ont comparée à du coton. Par les orifices suppurants, il ne s'écoula jamais de lymphe. L'état local avait amené un grand fléchissement de l'état général ; celui-ci ne put être relevé qu'à la mer où l'enfant fut emmené en juillet 1914.

Quand l'inflammation provoquée par le traitement purement externe qu'on avait fait subir à l'enfant fut éteinte, on put se rendre compte que la tumeur avait subi une certaine diminution dans son volume. Pendant les années de guerre, il ne fut fait aucun traitement. De temps à autre, l'enfant éprouvait des poussées (de lymphangite?) au niveau de la tumeur, qui se caractérisaient par du gonflement, de la rougeur, un aspect lisse des téguments, qui cédaient à des applications de compresses chaudes.

Au début de l'année 1920, l'enfant, qui avait alors près de huit ans, fut de nouveau montré au Dr Degrais, qui procéda à de nouvelles applications de radium, faites avec un appareil plat, sur la face externe de la joue: il

fut fait sept ou huit applications, plus courtes que celles qui avaient été faites au moment des premières applications. Cette fois elles ne provoquèrent aucun accident, mais on n'observa aucun changement de la tumeur.

En juin 1924, l'enfant, alors âgé de douze ans, dont l'aspect était celui représenté sur la figure 2, fut pris en main par les Drs Rubens-Duval et Oppert, qui m'ont fourni les renseignements suivants :

« Le 2 juin 1924, implantation, sous anesthésie générale au chloroforme, dans le lymphangiome de la joue droite, à travers la muqueuse de



FIG. 2.

la joue, de sept aiguilles longues 20 microcuries et d'une aiguille courte 10 microcuries.

En fait, ce sont six aiguilles longues qui sont introduites dans la joue et deux aiguilles, une longue et une courte, dans la lèvre supérieure, là où la tumeur déborde sur la moitié droite de la lèvre supérieure. L'aiguille courte est tombée au bout de dix heures. La durée d'application a été de *six jours*, exactement cent quarante-trois heures :

Dose de la joue	M. C. D.	20,14
Dose de la lèvre	M. C. D.	3,34
Dose totale		23,48

Radiodermite de la face interne de la joue assez marquée le 23 juin 1924, suivie de l'ouverture d'un abcès dans la bouche, dans le courant de juillet

1924. Pas d'autre traitement. *Une seule application profonde de radium a été faite.* »

Cette application de radium a été très douloureuse, mais elle a donné un résultat magnifique que vous permet d'apprécier la figure 3, reproduction d'une photographie prise il y a quelques semaines. On peut dire sans exagérer qu'on a obtenu la disparition complète de la tumeur, sans qu'aucun trouble fonctionnel appréciable ait été la conséquence des applications de radium. A la vue, on constate que la peau de la joue est légèrement pigmentée, brunâtre; cette peau présente



FIG. 3.

quelques petits plis striés verticaux peu apparents; on retrouve les mêmes striations verticales sur la partie externe de la lèvre supérieure; peut-être ces plis reconnaissent-ils pour origine l'énorme distension de la peau à un moment donné, suivie de sa rétraction et de son plissement au moment où la tumeur s'est réduite sous l'influence du traitement. Quoi qu'il en soit, la peau de la joue est souple, mince, non adhérente aux parties profondes; il existe cependant un petit épaississement des tissus de la joue, à la hauteur de la commissure, et aussi un autre épaississement sous forme d'une petite nodosité à la hauteur du pli mentonnier; cette dernière nodosité subit de temps à autre des poussées qui se traduisent par une augmentation de volume, sans fièvre et sans phénomènes douloureux.

Lorsqu'on explore, à travers l'ouverture buccale, la face interne de la joue, on constate un aspect un peu irrégulier de la muqueuse jugale, un

peu de vascularisation anormale et par places un aspect légèrement cicatriciel.

Au palper, on note un épaississement de la muqueuse qui est moins souple que du côté opposé; cet état de la muqueuse a pour conséquence une très légère limitation de l'ouverture de la bouche. Le maxillaire n'est modifié ni dans sa forme, ni dans son épaisseur du côté malade; il n'a pas souffert de l'application de radium; il présente une forme assez allongée qui est certainement d'origine congénitale.

Ce cas, qu'il m'a été permis de suivre depuis vingt-deux ans, valait, je pense, la peine de vous être présenté. Il est instructif de voir que là, où la chirurgie était complètement désarmée, le radium a fait merveille.

Cette belle guérison est l'œuvre de MM. Rubens-Duval et Oppert, dont la tentative hardie a été couronnée d'un plein succès, mais le radium n'a vraiment réussi que le jour où, abandonnant les applications superficielles, on s'est décidé à porter le radium au centre même de la tumeur à l'aide des aiguilles. On remarquera que, malgré les réactions violentes subies par la tumeur, les tissus de la joue et même la muqueuse ont conservé une souplesse qui ne gêne pour ainsi dire pas l'ouverture buccale et du point de vue esthétique aussi on a obtenu un résultat très remarquable du fait de la disparition totale de la tumeur.

M. **Proust** : Le cas que nous rapporte M. Auvray est excessivement intéressant. Je crois, en effet, que quand on veut agir efficacement sur les angiomes il est préférable d'employer des aiguilles et de faire de la radiumpuncture plutôt qu'un traitement en surface, parce que alors l'action est directe.

Le seul point où je ne suis pas tout à fait d'accord avec M. Auvray, c'est à propos de l'interprétation qu'il donne des plis cutanés. Pour moi, il s'agit d'une sclérose profonde qui s'est produite à la suite de la radiumpuncture. C'est du reste par ce mécanisme que se guérissent les angiomes, c'est parce qu'il se fait du tissu scléreux autour de chaque aiguille.

M. **R. Ch. Monod** : Je voudrais demander à M. Auvray si un examen histologique a confirmé le diagnostic clinique.

M. **Auvray** : En ce qui concerne la formation des petits plis observés à la surface de la peau, j'accepte l'interprétation de Proust qui a beaucoup plus l'expérience que moi de la radiumthérapie.

A propos du traitement sanglant des fractures de la diaphyse fémorale,

par M. **Robert Soupault.**

Les ostéosynthèses du fémur sont des opérations couramment pratiquées et les chirurgiens entraînés en obtiennent de fréquents succès. Il n'en demeure pas moins que, de temps à autre, quelque complication vient compromettre le résultat escompté et chacun a pu observer des accidents infectieux aboutissant à des désunions de la plaie opératoire, à des fistules osseuses, à des pseudarthroses, ou encore à des cals vicieux par mauvaises réductions ou déplacements secondaires.

A coup sûr, les ostéosynthèses de la diaphyse fémorale sont parmi les plus difficiles des ostéosynthèses et les plus pénibles des opérations en général. Les raisons en sont nombreuses : la profondeur de l'os entouré sur tout son pourtour d'un manchon musculaire épais ; la difficulté de trouver une voie d'abord facile et anatomique, la voie externe la plus fréquemment utilisée obligeant à travailler sur le côté (même en se servant de tables à inclinaison latérale) et aussi à travers les fibres du vaste externe qui sont coupées lors de la traversée musculaire et saignent souvent d'une façon gênante. Enfin, la difficulté tient encore et surtout à la peine qu'on a pour réduire les segments osseux. Ceux-ci, chevauchant fortement, sont basculés par les tractions musculaires, encapuchonnés par un faisceau charnu, un lambeau périostique, ou du tissu de nouvelle formation et, de ce fait, difficiles à extérioriser; l'inférieur surtout est souvent insaisissable dans la profondeur. Quand on a pu enfin agripper dans un davier chacune des extrémités, il faut les mettre bout à bout. Les tractions suivant l'axe du membre par un ou plusieurs aides, même compréhensifs, avec d'autres aides pour la contre-extension, risquent d'entraîner des fautes d'asepsie et surtout sont presque toujours aussi inopérantes que pénibles. Le tracteur de Lambotte, que peu de chirurgiens ont à leur disposition, est également assez brutal, exigeant en l'espace de quelques minutes le gain d'un allongement de 4, 6 ou 8 centimètres. Reste la manœuvre de la mise à angles, classique, qui exige une mobilisation de la cuisse au-dessus du plan de la table avec déplacement inévitable des champs opératoires, issue des segments osseux hors de la plaie sur plusieurs centimètres, déploiement d'un grand effort de la part du chirurgien et de son aide et, enfin, là aussi, brutalité de la manœuvre qui consiste à agir comme un levier sur la résistance des parties molles rétractées. Or, celle-ci est considérable. Les masses musculaires de la cuisse sont épaisses et en quelques jours se sont raccourcies de plusieurs centimètres, ayant perdu une partie de leur élasticité.

Je m'excuse de rappeler ces quelques notions élémentaires et il suffit plutôt à chacun de se souvenir du mal que donne une ostéosynthèse du fémur. Quant aux suites éloignées, s'il n'a pas été possible d'obtenir une

réduction parfaite, à laquelle on a fini par renoncer à bout d'efforts, la consolidation peut se faire par un cal angulaire ou même en crosse. D'autre part, la nécessité où l'on a été le plus souvent de décoller, sur les extrémités osseuses, le périoste sur une assez grande étendue et sur tout le pourtour n'est pas pour favoriser ou, du moins, pour hâter la formation du cal. Je ne parle pas de la complication qu'est la formation d'un hématome qui demeurera rarement aseptique.

Pour toutes ces raisons, j'avais gardé un souvenir peu encourageant des ostéosynthèses de la diaphyse fémorale que j'avais eu l'occasion de faire (trois fois) et de celles que j'avais vu faire par mes maîtres ou mes collègues.

Or, les circonstances m'ayant amené à traiter une jeune fille, victime d'un grave accident d'automobile, dont la fracture du fémur avait été réduite (?) et plâtrée en province une dizaine de jours auparavant, je fis faire des radiographies vérificatives. Le déplacement des segments osseux était tel qu'il n'y avait aucun espoir de voir se produire une consolidation. La famille très alarmée réclamait une intervention. Moi, j'étais peu empressé et je cherchai à tourner la difficulté avec l'extension continue. La blessée fut placée dans un appareil de suspension, modèle du Service de santé (attelle et cadre). Comme la fracture était ancienne de plus de deux semaines, je décidai de faire une traction forte de 15 kilogrammes, impossible avec le Hennequin ou le Tillaux, et je plaçai une broche de Kirchner. En quelques jours, le chevauchement avait disparu, mais il restait un déplacement latéral; j'essayai pendant deux jours de la réduire par des tractions ou des pressions transversales; vainement.

Il ne me restait pas le choix et l'ostéosynthèse fut décidée.

J'utilisai la voie antérieure indiquée dans *La Presse Médicale* (n° 89, 7 novembre 1931) par J. Duval (du Havre) et dont la description m'avait séduit. Je ne fus pas trompé dans mon attente; elle a toutes les qualités : voie directe, très peu sanglante, ne coupant aucun filet nerveux, permettant de travailler à l'aise sur la face antérieure, libre, de l'os, facile enfin à réparer. C'est, à mon avis, l'incision de choix et je m'en suis servi chaque fois depuis.

La seconde partie de l'opération fut une autre surprise agréable. Avec la plus grande aisance, sans effort musculaire, sans manœuvre de force, avec très peu d'instruments, je pus dégager et mettre bout à bout les fragments. Je ne dépériostai que sur l'étendue juste nécessaire et sur la face antérieure seulement. La mise en place du davier, puis de la plaque et des vis, ne me donna aucune peine, dans un champ bien exposé. Les suites furent simples et je puis qualifier le résultat anatomique d'excellent, le résultat fonctionnel de même. Il y a quatorze mois de cela; la durée complète du traitement fut de six mois.

Depuis, j'ai traité cinq autres fractures analogues avec la même technique. *Traction préalable à la broche de Kirchner; réduction complète du chevauchement; ostéosynthèse.* Deux de ces dernières opérations, dont vous pourrez voir le résultat, furent faites dans le service de mon maître,

M. Labey, par les internes que j'aidais. Or, chacun de ces internes distingués en était à sa première ostéosynthèse du fémur et réussit parfaitement, avec une impression de grande aisance. Incision courte : 12 à 15 centimètres, non sanglante; atteinte facile des fragments qui sont dépériostés au minimum; réduction sans effort; vissage rapide de la plaque; opération courte.

Par conséquent, il me semble que le principe dont je vous parle — s'il n'a rien de très original — est bon et mérite d'être retenu.

L'ostéosynthèse de la diaphyse fémorale n'est pas toujours indiquée, loin de là. Quand elle l'est, il faut absolument s'ingénier à obtenir d'abord la *réduction dans la longueur*, autrement dit *du chevauchement* (la réduction préalable dans les autres plans a beaucoup moins d'importance) *avant* l'opération sanglante. Celle-ci n'aura lieu que quand les clichés (à la rigueur un cliché dans un seul plan suffit pour ce renseignement sur le non-chevauchement) montreront qu'il n'y a plus rien à gagner.

Pour arriver à ce résultat, la traction continue doit être forte, en règle générale : 10, 12, 20 ou même 25 kilogrammes, d'autant plus évidemment que le sujet est plus musclé et aussi que la fracture date de plus longtemps. (Il n'est pas question ici des fractures dites « anciennes ».) On arrive à la réduction en cinq ou six jours, rarement davantage. Il faut évidemment suivre radiographiquement au moins chaque deux jours l'évolution et la situation des fragments et éviter un autre écueil, à savoir le trop grand écartement inter-fragmentaire.

Avec des poids de cet ordre, la traction par bandes de diachylon ou de leucoplaste est impossible; de plus, les téguments sont irrités par la substance adhésive et les excoriations ou l'érythème peuvent alors obliger à retarder l'ostéosynthèse. Une fois (obs. III) chez un jeune garçon de quinze ans, assez malingre et très peu musclé, la traction cutanée fut suffisante, mais cela me paraît devoir être exceptionnel.

Au contraire, la traction par la broche de Kirchner est, à ce point de vue, parfaite. Je ne veux pas sortir de mon sujet en rappelant les quelques précautions qu'exige cette méthode et j'ajoute seulement que, dans les cas dont je m'occupe, la broche reste en place très peu de jours et est enlevée à la fin même de l'ostéosynthèse, sur la table d'opération.

Je tiens à répéter enfin que, dans mon esprit, il ne s'agit pas du tout de systématiser (toutes les systématisations sont nuisibles) l'ostéosynthèse dans les fractures diaphysaires du fémur. Certaines seront bien réduites par les appareils anciens ou modernes placés et surveillés avec vigilance. D'autres, au contraire, se montreront irréductibles ou seront vues tardivement. Il faudra alors *établir tout d'abord une puissante traction avec les bandelettes adhésives ou bien plus souvent avec la broche de Kirchner* et, quand la radiographie prouvera que *le chevauchement a disparu, on fera sans tarder l'ostéosynthèse par voie antérieure*. Avant de passer au deuxième temps, d'ailleurs, on pourra constater certaines réductions telles qu'il paraîtra superflu de les compléter par une intervention sanglante. C'est ce qui se serait passé pour le malade de mon observation IV, si des considérations

personnelles n'avaient amené ce jeune confrère à me réclamer l'ostéosynthèse.

Mais mon but n'est pas d'envisager les indications opératoires. J'ai seulement voulu indiquer un principe qui, à mon avis, est appelé à rendre de grands services et, si j'allais au fond de ma pensée, je dirais : à transformer l'exécution technique et le pronostic opératoire de ces importantes interventions que sont les ostéosynthèses de la diaphyse fémorale.

Les 6 observations, accompagnées de radiographies et de photographies, présentées par M. Soupault à l'occasion de sa communication ont été versées aux Archives sous le n° 60.

M. J. **Sénèque** : Personnellement, je n'ai eu à intervenir que deux fois pour des fractures transversales de la diaphyse fémorale au stade de pseudarthrose.

Dans le premier cas, il s'agissait d'un jeune homme de vingt-deux ans que j'ai opéré, en 1928, dans le service de M. Lapointe que je remplaçais à l'hôpital Saint-Antoine. Le blessé, qui avait une fracture transversale de la diaphyse fémorale gauche à la partie moyenne, présentait au quarante-cinquième jour une pseudarthrose complète. Je suis intervenu par la voie externe et, grâce au tracteur de Lambotte, j'ai pu obtenir une excellente réduction et maintenir les fragments avec une plaque de Shermann et six vis.

Dans le deuxième cas, il s'agit d'une malade blessée dans un accident d'automobile et que j'ai opérée récemment à l'Hôtel-Dieu. Dans ce cas, je suis intervenu par la voie antérieure qui m'a paru très supérieure à la voie externe. Grâce au tracteur de Lambotte j'ai pu obtenir la réduction d'une fracture opérée au quarantième jour du stade de pseudarthrose avec un raccourcissement de 8 centimètres.

Je craignais ne pouvoir obtenir la réduction de cet important raccourcissement et j'avais envisagé la possibilité d'un léger raccourcissement volontaire du fémur pour arriver au bout à bout; grâce au tracteur de Lambotte, j'ai pu corriger le déplacement sans avoir à diminuer la longueur du fémur et poser une plaque de Shermann avec six vis.

L'utilisation de plaques me paraît très supérieure à celle des agrafes de M. Cunéo dont s'est servi M. Soupault dans son premier cas, car ces agrafes ne me paraissent pas avoir la solidité suffisante pour maintenir au contact les segments de la diaphyse fémorale fracturée.

M. **Alglave** : Les faits dont M. Soupault vient de nous parler sont très intéressants en tant qu'ils visent la réduction obtenue pour des fractures récentes de la partie moyenne du fémur. Mais, sur les moyens techniques qu'il a employés, je demande à faire quelques remarques.

Pour ma part, je n'ai opéré de ces fractures que celles pour lesquelles les moyens usuels ne me paraissaient pas pouvoir donner un résultat anatomique et fonctionnel relativement satisfaisant.

Et ceci dit, je ne crois pas qu'il soit avantageux, comme le pense M. Soupault, de recourir à une traction préalable opérée sur l'os au moyen d'une broche pour obtenir une bonne réduction de la fracture.

Cette broche, qui traverse l'épiphyse inférieure de l'os et à la faveur de laquelle on va exercer sur lui cette traction, de 15 kilogrammes, dont parle M. Soupault, peut ne pas être sans inconvénients sérieux. La section progressive partielle ou complète de l'épiphyse traversée par la broche, l'infection qu'elle peut conduire de la peau vers l'os et même vers l'articulation, sont des incidents qui ont été signalés et des risques inutiles à courir, à mon avis, pour avoir la réduction de la fracture. Celle-ci ne pouvant d'ailleurs être obtenue, aussi satisfaisante que possible, que par l'action directe sur les fragments.

Les faits mêmes de M. Soupault nous le prouvent. Les tractions qu'il a exercées ont diminué le chevauchement des fragments mais n'ont pas donné la réduction voulue. M. Soupault vient de nous le dire.

Il n'en peut pas être autrement. En effet, dans la fracture de la diaphyse fémorale, le déplacement d'un fragment par rapport à l'autre se produit, comme on le sait depuis longtemps, suivant trois sens différents : frontal, sagittal et avec rotation inverse des fragments.

Dans ces conditions, la traction qui s'exerce dans le sens sagittal peut diminuer le déplacement qui s'est fait dans ce sens, mais elle ne peut agir sur celui qui s'est produit dans les autres.

Elle peut diminuer le chevauchement, mais elle ne peut donner la coaptation désirable.

Au demeurant, la réduction « par *la seule traction directe sur les fragments* » n'offre à mon avis aucune difficulté sérieuse, quand on la pratique dans les deux ou trois premières semaines qui suivent la fracture, quelquefois même après un temps plus long.

La traction soutenue, faite à main d'homme, à la faveur d'une semelle plantaire, dont je vous ai présenté un modèle, suffira dans bien des cas, associée à la manœuvre parallèle d'un davier, ou combinée au besoin à la manœuvre de la *mise en angle* des fragments.

La traction à main d'homme pouvant imprimer au membre, au moment voulu, une rotation dans un sens ou dans l'autre, favorable à la coaptation.

Sans oublier que pour les fractures qui ont vieilli, le tracteur spécial d'Albin Lambotte peut offrir un moyen d'action très puissant.

En ce qui concerne *la voie d'accès* de ces fractures, j'ai utilisé *l'incision au côté externe* de la cuisse, parce que la face externe du fémur m'a paru se prêter mieux que la face antérieure à l'application intime, sur l'os, de la plaque et des vis puissantes qui doivent assurer une contention rigoureuse. La face antérieure de l'os étant légèrement convexe tandis que sa face externe est sensiblement rectiligne.

L'incision externe est d'ailleurs celle qu'utilise M. Albin Lambotte, dont on sait les travaux précurseurs et la très grande expérience en l'espèce.

Pour éviter *le saignement* que peut donner cette incision, je place maintenant un lien hémostatique à la racine du membre.

Enfin, notre collègue Soupault me permettra aussi de faire remarquer que les dimensions des plaques métalliques qu'il a utilisées pour les fractures transversales, auxquelles il avait affaire, me paraissent un peu faibles pour assurer la contention absolue d'une fracture comme celle de la diaphyse fémorale, sur les fragments de laquelle vont agir le poids lourd du membre inférieur et de puissantes masses musculaires. Personnellement, expérience faite, j'emploie pour ces fractures transversales diaphysaires des plaques solides de 15 à 18 centimètres de long au moins, fixées par huit ou dix vis. Grâce à leur rigidité éprouvée et à leur résistance, ces matériaux m'ont permis de mobiliser la hanche et le genou de mes opérés, quelques jours après l'opération et souvent de les mettre debout en un mois à six semaines.

Sans parler des fractures obliques de l'os, justiciables d'un *cerclage solide*, lequel donne peut-être encore plus de sécurité que les plaques vissées et permet à certains opérés de faire leurs premiers pas après 25 à 30 jours.

M. E. Sorrel : Je crois comme M. Soupault que la traction par le fil de Kirchner combinée à la suspension du membre sur cadre est de beaucoup le meilleur mode de traitement que nous ayons actuellement à notre disposition pour les fractures de la diaphyse fémorale.

Lorsqu'il s'agit de fracture OBLIQUE, la *réduction* est toujours excellente. Lorsqu'il s'agit de fracture *transversale*, la réduction est, dans la très grande majorité des cas, fort bonne. Dans quelques cas exceptionnels, le fragment inférieur, bien qu'abaissé suffisamment, reste, quelque effort qu'on fasse, en arrière et en dedans du fragment supérieur; c'est qu'il y a une *interposition musculaire*, et dans ce cas une intervention est indispensable pour obtenir le bout à bout des fragments.

Quand on opère des fractures relativement récentes, cette intervention est assez simple.

Pour le *maintien* des fragments en bonne disposition, j'ai une opinion un peu différente de quelques-uns des collègues qui viennent de prendre la parole. Je crois qu'il ne faut laisser du matériel métallique dans l'os que s'il est impossible de faire autrement. Je vous ai présenté, il y a deux ans, un appareil qui permet de maintenir les fragments en place pendant que l'on fait l'appareil plâtré, en ménageant simplement une ouverture au niveau de la plaie opératoire. On enlève l'appareil lorsque le plâtre est sec, on ferme la plaie opératoire, on complète le plâtre et à condition qu'il prenne tout le membre inférieur, y compris le bassin, et qu'il soit fait de façon très précise, il empêche tout déplacement des fragments : j'ai toujours vu ensuite la consolidation se faire dans de bonnes conditions.

M. Picot : J'ai pratiqué autrefois un très grand nombre d'ostéosynthèses du fémur en raison surtout de ce fait que la traction nécessaire à la réduction finissait par disloquer le genou : le malade guéri présentait souvent des mouvements de latéralité gênants.

Depuis que nous avons à notre disposition la broche de Kirchner, j'y ai recours d'une façon systématique et je dois dire que, depuis cette pratique, j'ai beaucoup réduit les indications de l'ostéosynthèse.

La traction par broche de Kirchner finit généralement par obtenir une réduction très satisfaisante. Dans les fractures obliques, elle est quelquefois parfaite. Dans les fractures transversales, il est habituellement nécessaire, le membre étant placé dans une attelle de Thomas, d'exercer des tractions latérales à l'aide de lacs pour corriger le déplacement latéral ou antéro-postérieur. Mais j'approuve beaucoup l'idée de Soupault d'intervenir après application de la broche lorsque ce déplacement persiste, car il est généralement la conséquence d'une interposition.

M. **André Richard** : Je voudrais revenir sur deux points de la communication de M. Soupault :

1° L'innocuité de la broche de Kirchner.

Soupault m'a envoyé l'année dernière, à Berck, un malade qui avait été soigné par un de nos collègues très autorisé qui avait pratiqué une réduction magnifique d'une fracture de cuisse, qui avait d'abord 13 centimètres de raccourcissement.

Tout allait bien quand douze jours après se produisit une véritable catastrophe : par la broche s'installa une infection du fémur tout entier, qui suppura et qui continue à suppurer et à éliminer des séquestres. Cet homme est maintenant et pour l'avenir un véritable infirme.

Je crois donc que le risque n'est pas minime.

2° Deuxième point : les plaques. J'ai fait beaucoup d'ostéosynthèses avec succès; mais dans un cas j'ai eu une particulière difficulté à obtenir la consolidation chez un jeune homme qui, après un grave accident de la voie publique, avait consolidé spontanément une fracture de jambe ouverte et n'a jamais consolidé sa fracture de cuisse; j'ai mis une plaque sans résultat, 5 mois après j'ai enlevé cette plaque et je n'ai obtenu la consolidation qu'après avoir fait une greffe ostéopériostique : la consolidation a été alors extrêmement rapide.

J'ai été particulièrement intéressé par un article récent de Ménégaux à propos de la *nature du métal*. Je crois en effet que c'est extrêmement important, car dans beaucoup de cas elle doit être à la base du retard de la consolidation, si évident dans mon observation.

M. **Cadenat** : Les résultats obtenus par M. Soupault sont très beaux et je l'en félicite. Le mauvais souvenir qu'il a conservé de certaines ostéosynthèses du fémur tient sans doute à ce que l'outillage des opérateurs était insuffisant. En particulier, rien n'est plus inélégant et inefficace que les tractions faites sur le membre par des aides en l'absence d'un bon tracteur mécanique et je me permettrai de reprendre les différents points de sa communication.

1° *Bonne traction*, disons-nous, mais la broche de Kirchner n'est pas indispensable. Dans les fractures récentes le simple tracteur de Lambotte,

qui n'est peut-être pas l'instrument idéal, mais dont je me sers parce que je l'ai trouvé dans mon arsenal, suffit dès que l'anesthésie rachidienne a relâché les muscles. L'avantage essentiel de la broche de Kirchner est de rendre souvent inutile l'ostéosynthèse, mais lorsque celle-ci devient indiquée la réduction peut être parfaitement obtenue sans ce mode de traction.

2° *Voie d'abord.* — Le progrès essentiel, à mon avis, est la manière d'attaquer le squelette et, sur ce point, je ne partage pas l'opinion de M. Alglave. Il n'y a, surtout chez un sujet musclé, aucune comparaison à faire entre la voie externe, qui traverse les fibres obliques du vaste, saigne abondamment, laisse très profond le foyer osseux et oblige à une position incommode et la voie antérieure que Parcelier et Chenut ont décrite dans le *Journal de Chirurgie*. Celle-ci ne traverse que le muscle crural et parallèlement à ses fibres ; elle saigne peu et superficialise la lésion.

3° *Réduction.* — Avec une bonne traction les manœuvres à exécuter dans le foyer peuvent être très simples et, personnellement, je les réduis au minimum. Je curette les extrémités osseuses, mais dénude le squelette aussi peu que possible. Je ne rugine que la face antérieure et accroche les fragments avec les crochets réducteurs étroits que je vous ai présentés. La réduction par angulation, que signale Soupault, me semble une manœuvre assez traumatisante pour le foyer contus et je n'y recours que si je ne peux l'éviter.

4° *Matériel de synthèse.* — Pour les fractures de cuisse les plaques habituelles sont trop faibles et peuvent plier, cela m'est arrivé, aussi ai-je demandé à l'A. P. des plaques renforcées. De même, les lames de Parham ou de Lambotte sont souvent insuffisantes. Je leur préfère, d'ailleurs, la plaque qui n'a de contact avec l'os que sur une de ses faces.

5° *Asepsie.* — Soupault a laissé faire, avec son assistance, plusieurs ostéosynthèses de cuisse à ses internes. Je connais l'un d'eux qui a été chez moi et j'ai pu apprécier les grandes qualités de Gandy. J'avoue cependant que ce n'est pas sans une certaine appréhension que je confierais cette opération à quelqu'un qui n'est pas très habitué à la chirurgie osseuse. Les risques sont trop grands. Il faut, dès le début de l'opération, avoir une véritable phobie de la peau, même iodée, considérer les gants eux-mêmes comme septiques et tout faire à bout d'instruments : cela demande un certain entraînement.

Sous ces réserves, je crois que l'ostéosynthèse des fractures de cuisse n'est pas une opération aussi dangereuse que certains le supposent, mais il faut, bien entendu, la réserver aux cas où la réduction ne peut être obtenue par un autre procédé.

M. **Soupault** : Il m'est malheureusement impossible de répondre dans le détail à chacun des nombreux orateurs qui m'ont fait l'honneur de prendre la parole et que je remercie.

Loin de moi l'idée d'avoir voulu ouvrir un nouveau débat sur l'ostéosynthèse à propos des fractures de la diaphyse fémorale. Les discussions

à ce sujet en notre Société sont encore trop récentes; mais, dès qu'on aborde la question de l'ostéosynthèse, les opinions si variées sur les détails comme sur la doctrine s'affrontent, et chacun, d'ailleurs, reste sur ses positions.

Je ne voudrais pas non plus qu'on se méprenne sur ma pensée; je ne prône absolument pas comme méthode de choix et comme conduite systématique l'opération sanglante dans les fractures de cuisse et j'ai voulu seulement mettre en relief deux choses :

1° Contrairement à M. Alglave — et je m'excuse de n'être pas de son avis, étant donnée surtout son expérience particulière de l'ostéosynthèse — je suis persuadé que la voie antérieure (qu'elle passe à travers le quadriceps comme je le fais, entre le quadriceps et le vaste interne comme le conseille Jean Duval, entre le quadriceps et le vaste externe comme le veulent certains de mes collègues) transforme absolument et favorablement l'abord de la diaphyse fémorale au point de vue de la rapidité, de la clarté et de l'innocuité. Sénèque, Sorrel, Cadenat, Roux-Berger m'ont apporté leurs précieux témoignages et quiconque voudra bien essayer sera aussitôt convaincu.

2° Ce sur quoi j'insiste encore davantage, et qui a été au fond le but de ma communication, est l'extrême facilité que donne la traction préalable sur le foyer de fracture pour *corriger le chevauchement* avant le temps d'ostéosynthèse proprement dit. La pose de la broche de Kirchner demande quelques précautions, mais qui ne dépassent pas l'importance habituelle de nos préoccupations opératoires. D'autre part, ce mode de traction donne parfois à lui seul tellement de satisfaction quant à la correction du déplacement dans la fracture de la diaphyse fémorale que, comme l'ont dit certains orateurs, MM. Sorrel, Picot, Roux-Berger, il suffira dans un grand nombre de cas à lui seul. Mais, si l'on est obligé, pour une raison d'interposition musculaire, ou d'irréductibilité quelconque, de recourir à l'opération sanglante, la précaution préalable que je recommande facilitera considérablement les choses.

Je me doutais bien, en écrivant cette communication, qu'on viendrait me dire que cette opération de l'ostéosynthèse des fractures de cuisse n'était pas si difficile et si grave que je le laissais entendre; cela n'a pas manqué. Tant mieux si ma mauvaise impression n'est pas partagée par tous! Je la conserve cependant, et ne peux que conseiller encore une fois qu'en présence d'une fracture de la diaphyse du fémur on recoure en un premier temps à la traction forte par extension continue, suivie (le moins souvent possible bien entendu, mais lorsqu'il est nécessaire) de réduction à ciel ouvert.

Les résultats que je vous ai communiqués sont la preuve par les faits, et les tentatives que vous voudrez bien faire la confirmeront.

L'artériographie dans les artérites des membres,

par MM. **Louis Bazy, Henri Reboul** et **Maurice Racine**.

Nul ne contestera les difficultés qu'offre au chirurgien le traitement des artérites des membres. Quel que fût le soin avec lequel il les recueillait, il trouvait toujours pleines d'incertitudes les notions cliniques et étiologiques qu'il obtenait et qui devaient seules lui servir de guide. Avant l'avènement de la chirurgie du sympathique, il lui arrivait souvent de temporiser pour que la séparation du mort d'avec le vif lui fixât l'étendue des sacrifices à consentir, ou, si les événements le pressaient, la sagesse lui conseillait d'aboutir d'emblée à une amputation haute de cuisse. Nous savons aujourd'hui que la thérapeutique des artérites des membres peut être plus nuancée et que, sans attendre les événements irrémédiables, on peut essayer d'influencer favorablement le cours des artérites et de se montrer intelligemment conservateur. Ce désir légitime ne peut être réalisé qu'à la condition essentielle de pouvoir nous rendre un compte exact de l'importance et de la localisation des lésions artérielles, de pouvoir faire un bilan de la circulation et, partant, de la nutrition du membre, afin d'être à même, en définitive, de choisir parmi les opérations proposées — sympathectomies périartérielles, artériectomies en en précisant l'étendue, amputation en en fixant le siège et en la rendant ainsi aussi judicieusement économique que possible — celle qui paraît le mieux appropriée au cas envisagé.

L'artériographie est venue procurer à la chirurgie des artères la même clarté et les mêmes perspectives que l'exploration du tube digestif a fournies à la chirurgie gastro-intestinale. C'est elle, en particulier, qui nous permet de recourir plus souvent à l'artériectomie que Leriche nous a fait connaître et qui constitue, à coup sûr, un des plus merveilleux progrès que la chirurgie ait marqués dans ces dernières années.

Le lipiodo-diagnostic de Sicard et Forestier est la première et remarquable tentative d'artériographie humaine et suscita de nombreux espoirs. Il était, par contre, impossible de méconnaître les dangers du lipiodol, puis de l'iodure de sodium, qui, jusqu'en 1929, furent les seuls produits utilisables pour cette exploration radiologique du système artériel. La méthode ne put donc connaître d'emblée le succès auquel elle était promise. Elle démontra du moins, fait capital, l'innocuité des ponctions artérielles.

En 1929, dos Santos, Lamas, Caldas, Egas Moniz, Lope de Carvalho poursuivant leurs très beaux travaux sur l'artériographie, employèrent les premiers sels organo-iodés préconisés pour l'Urographie intraveineuse. En 1930, ils les abandonnèrent au profit d'une suspension colloïdale stabilisée de dioxyde de thorium : le thorotrast.

L'avantage considérable de ce nouveau produit primitivement destiné à l'hépato-liénographie est l'indolence absolue de son injection intravasculaire et les très belles images qu'elle fournit.

De fait, pour nos premières artériographies humaines, nous appliquâmes minutieusement la technique remarquablement mise au point par les auteurs portugais, avec le thorotrast.

Cependant, bientôt, les travaux de Huguenin, Nemours-Auguste et G. Albot, de Braciano, Llombart, Guerriero, de Radovici et Meller attirèrent notre attention sur les dangers éloignés de la fixation du thorium sur le système réticulo-endothélial. Ce sont surtout le foie, la rate, la moelle osseuse qui sont lésés par le thorium et, d'après ces auteurs, si, aux doses utilisées habituellement pour l'artériographie, les lésions sont en règle peu importantes, elles sont, par contre, constantes. Toutefois, ces travaux ne portent que sur des expérimentations relativement courtes par rapport à la durée de la fixation du thorium et à sa longue radio-activité. Ces considérations nous ont donc conduits à renoncer à l'emploi du thorotrast. pour ne plus utiliser que les composés organo-iodés, bien que l'injection de ceux-ci, étant douloureuse, exige l'anesthésie générale. Mais les inconvénients minimes de celle-ci nous paraissent peu de chose en comparaison des risques lointains que peut faire courir l'accumulation du thorium dans l'organisme.

On a observé, après artériographies faites avec les composés organo-iodés utilisés par dos Santos, quelques rares cas d'aggravation d'artérite.

Nous avons suivi minutieusement l'évolution de toutes les artérites que nous avons injectées avec les nouveaux composés organo-iodés utilisés en France pour l'urographie, et nous n'avons jamais constaté de faits analogues.

Ce n'est que lorsqu'on emploie des pressions trop considérables, surtout lorsque l'on pousse l'injection à contre-courant, que l'on voit apparaître parfois quelques plaques de sphacèle cutané, limitées d'ailleurs, évoluant très simplement vers la cicatrisation et qui se produisent quelle que soit la solution de contraste injectée. Nous avons observé trois fois ces phénomènes et nous croyons pouvoir les attribuer à la rupture de quelques capillaires.

Les renseignements fournis par l'artériographie sont considérables et indispensables pour fixer la thérapeutique chirurgicale des artérites.

Cette méthode permet l'étude de tout l'arbre artériel du membre avec une précision remarquable. Elle met en évidence l'importance, la régularité, la progression de décroissance du calibre artériel, la souplesse des courbures et des parois, le défaut d'homogénéité et d'opacité de l'artère lorsque sa lumière est partiellement encombrée de végétations, ou est le siège d'un thrombus, enfin la valeur de la circulation collatérale.

Actuellement, pour établir la thérapeutique et le pronostic des artérites, il faut tenir compte de :

L'importance des lésions endartérielles : homogénéité, aspect lacunaire, oblitération totale ou segmentaire ;

L'importance des lésions pariétales : courbures, flexuosités, angulation, irrégularité de calibre ;

La localisation de ces lésions par rapport aux branches collatérales ;

La valeur de la circulation collatérale.

Deux de nos observations mettent bien en relief l'intérêt de ces nouvelles conceptions. Ces observations, très complètes, seront déposées aux Archives de votre Société, si vous en exprimez le désir. Elles seront, en tout cas, intégralement publiées dans des travaux ultérieurs. Nous n'en donnons aujourd'hui qu'un bref résumé.

Dans un premier cas, il s'agit d'un malade de quarante-sept ans, syphilitique, atteint d'artérite bilatérale des membres inférieurs, dont nous avons artériographié et traité le côté droit menacé de gangrène du 1er orteil.

Cliniquement, on localisait l'oblitération artérielle à la partie inférieure de l'artère fémorale.

L'artériographie montre une oblitération, segmentaire seulement, et portant sur la partie inférieure de l'artère poplitée, le tronc tibio-péronier et la partie supérieure de l'artère tibiale postérieure.

L'oblitération débute immédiatement au-dessous de l'artère articulaire inféro-externe et occupe environ 7 centimètres.

Avant l'opération, en nous guidant sur le cliché et les repères osseux, nous avions pris le soin de marquer sur la peau un repère à la hauteur de l'artère articulaire inféro-externe.

Après avoir largement exposé le tronc artériel, l'aspect de ce que nous voyions n'était pas sans nous laisser dans quelque embarras.

L'artère, en effet, ne battait ni à la partie moyenne du creux poplité où, d'après l'artériogramme, elle n'était cependant pas oblitérée, ni à la partie inférieure, là où nous la savions imperméable.

Au doigt, elle était très dure dans sa partie inférieure, à peine moins résistante en haut et sans zone nette de démarcation. La gaine péri-artérielle était considérablement épaissie et fixée, impossible à dédoler au niveau du tronc tibio-péronier, mais guère plus souple au-dessus de l'interligne tibio-articulaire.

Enfin, aucune branche collatérale ne battait.

Évidemment, nous aurions pu, pour nous guider, nous servir de la ponction étagée du vaisseau. Mais notre repère cutané était en regard d'une branche collatérale qui se détachait du bord externe de la poplitée. Après avoir suivi cette collatérale sur quelques centimètres, nous acquîmes la certitude qu'il s'agissait bien de l'artère articulaire inféro-externe, branche importante à conserver. Ainsi, la section de l'artère poplitée juste au-dessous de cette collatérale fut décidée. Notre surprise fut grande de voir, aussitôt après cette section, tout le segment sus-jacent de l'artère poplitée et ses collatérales battre avec amplitude. Ce fait nous a considérablement frappés et nous a incités à nous demander si, à côté de l'action de la sympathectomie véritable que représente l'artériectomie, suivant la conception de Leriche, il n'y avait pas lieu d'invoquer, en outre, une action mécanique. On peut imaginer, en effet, que l'oblitération artérielle constitue un véritable heurtoir sur lequel vient s'amortir l'onde sanguine, créant ainsi un contre-courant. L'obstacle enlevé, l'expansion artérielle peut à nouveau se donner libre cours. Le fait vaudra d'être vérifié.

La suite de l'intervention ne présenta aucune difficulté et 7 centimètres du tronc artériel furent réséqués.

La cicatrisation se fit en huit jours.

En quelques heures, le pied reprit une coloration et une température sensiblement normales. L'amélioration fut rapide et considérable du côté opéré, progressivement plus lente du côté opposé que nous avions l'intention de traiter de la même façon, ce qui ne s'impose plus. Cinq mois et demi après l'intervention, ce sujet qui, tous les 100 mètres, était arrêté dans sa marche par des crampes intenses, parcourt actuellement 2 kilomètres à une allure normale et ne souffre plus.

Ainsi, l'artériographie a permis le diagnostic d'oblitération segmentaire, en a donné le siège avec précision, a été d'un précieux secours pour établir un repère cutané, utile en cours d'intervention. C'est grâce à elle que nous avons pu pratiquer, au point exact, l'artériectomie qui a donné un résultat parfaitement satisfaisant.

La seconde observation a trait à une artérite sénile bilatérale avec gangrène des cinq orteils droits, cyanose du 1er orteil gauche, évoluant lentement, mais progressivement sans la moindre rémission.

Lorsque ce malade s'est décidé à accepter l'intervention, il souffrait nuit et jour, était considérablement amaigri ; l'évolution semblait rapidement fatale.

A droite, nous pensions d'après l'examen oscillométrique que l'oblitération débutait au tiers inférieur de la cuisse.

La première artériographie centrée trop bas ne montrait aucun tronc principal, mais un fin réseau artériolaire alimentant un cercle artériel périmalléolaire important.

Le second artériogramme, centré plus haut, établit indiscutablement le siège de l'oblitération fémorale à 20 centimètres de la hanche, et montre en ce point les branches de la fémorale profonde qui se superposent à l'oblitération de l'artère superficielle.

La circulation collatérale nous semble grêle et nous décidons l'amputation de cuisse à la hauteur de l'oblitération artérielle. L'opération est exécutée sans incidents.

La dissection des vaisseaux du membre amputé permet de constater l'oblitération complète de la fémorale qui présente dans son segment huntérien un anévrysme fusiforme, du volume d'un œuf de pigeon, entièrement thrombosé. La poplitée est encombrée de végétations endartérielles qui laissent entre elles une lumière virtuelle.

En introduisant une canule entre ces végétations, nous avons poussé sous forte pression une injection de produit opaque dans cette artère ; le cliché ainsi obtenu montre un aspect lacunaire très spécial de la poplitée, et l'injection de quelques collatérales qui partent de ce segment. L'atonie vasculaire cadavérique, les conditions de cette injection, expliquent suffisamment la différence entre les artériogrammes pris avant et après l'amputation.

Quelques semaines après cette opération, l'état général de ce sujet s'était

considérablement amélioré, il souffrait un peu moins du côté non opéré, mais une ulcération talonnière atone s'était produite et s'agrandissait peu à peu, tandis que la cyanose du 1er orteil progressait.

L'artériographie montra de ce côté une oblitération de la fémorale située notamment plus bas que du côté opposé.

Pour essayer de reculer l'heure d'une deuxième amputation, qui nous paraissait bientôt imminente, si nous laissions évoluer les lésions, nous avons tenté de faire une artériectomie de la partie supérieure du segment artériel oblitéré, malgré tous les aléas que pouvait théoriquement comporter une telle opération.

Nous avons ainsi réséqué plus de 15 centimètres de l'artère fémorale superficielle gauche et trouvé dans le canal de Hunter un anévrysme analogue mais plus petit que le précédent. La cicatrisation fut normale et, en vingt et un jours, l'ulcération talonnière fut cicatrisée, la cyanose du pied disparut, les douleurs furent complètement amendées bien qu'à partir du quinzième jour notre malade ait commencé à marcher avec des béquilles.

Actuellement, plus de six semaines après cette opération, notre opéré est dans un état général particulièrement satisfaisant. Le moignon d'amputation bien étoffé, bien nourri, n'est pas douloureux. Le membre du côté opposé ne présente plus d'ulcération et il permet au malade de se lever, de marcher, bref, de trouver la vie extrêmement agréable, surtout après les angoisses qu'il a éprouvées. Nous ne prétendons certes point attribuer à ce résultat peu éloigné un caractère définitif, car il est encore trop tôt pour porter un jugement sur la valeur lointaine des opérations que nous avons pratiquées.

Il nous semble cependant que nous n'avons pas lieu de regretter l'amputation pratiquée du côté droit, puisque celle-ci, décidée sur les résultats de l'artériographie, s'est trouvée amplement justifiée par les constatations anatomiques faites sur le membre sacrifié. On y eût abouti tôt ou tard en laissant les lésions faire leurs preuves, et, en devançant les événements, nous avons évité à notre patient une attente qui ne lui eût apporté qu'un supplément de souffrances.

Par contre, la décision à prendre du côté gauche n'était pas aisée. Qu'eût-on fait sans les renseignements très précis fournis par l'artériographie? Sans aucun doute, devant le caractère peu menaçant des lésions, on se fût réfugié dans une prudente expectative, et il est peu probable que la circulation du membre s'en fût trouvée bien améliorée. L'exploration radiologique des artères nous a permis de décider une artériectomie dont le résultat immédiat peut être considéré comme un succès, au moins temporaire, et qui, à tout le moins, éloigne, sinon définitivement, au moins provisoirement, le moment où il eût fallu se résoudre à une amputation double de cuisse.

Ces deux exemples choisis parmi beaucoup d'autres que nous avons pu recueillir dans notre service de l'hôpital Saint-Louis et dans les services de quelques-uns de nos collègues nous incitent à penser que l'artériographie mérite de prendre place parmi les explorations courantes, nécessaires au

chirurgien pour guider rationnellement son action. Il faut prévoir le temps où l'exploration radiologique du système vasculaire nous semblera aussi nécessaire et aussi simple que l'exploration du tube digestif dont nous ne saurions plus nous passer. Est-ce à dire que l'artériographie, si intéressante dans ses résultats et, par ailleurs, si nécessaire, ne soit exempte d'aucune critique ? Il serait surprenant qu'une expérience aussi neuve pût déjà être aussi décisive. Un fait est acquis. On peut impunément pratiquer la ponction transcutanée des plus gros vaisseaux, car si nous n'avons, pour aujourd'hui, fait allusion qu'à l'exploration des gros troncs du membre inférieur, nos constatations personnelles nous permettent de confirmer de tous points tout ce que dos Santos a écrit sur son admirable méthode de l'aortographie. Le choix du produit à injecter ne peut être encore définitif. Nous avons renoncé, pour les raisons indiquées plus haut, aux suspensions colloïdales de thorium qui avaient cependant l'avantage d'être indolores. Les composés organo-iodés auxquels nous avons recours ont évidemment pour inconvénient d'exiger une anesthésie, de courte durée d'ailleurs, parce qu'elles sont douloureuses. Mais elles nous apportent la certitude qu'elles ne sont capables de provoquer aucune aggravation aux artérites, quelle que soit leur étiologie, et qu'aucun incident ultérieur n'est à redouter, à la simple condition de suivre la technique si merveilleusement et si scientifiquement établie par dos Santos. Si nous pensons que les suspensions colloïdales de sels de thorium doivent être abandonnées, nous estimons que tous les efforts doivent porter sur la recherche de solutions de contraste qui ne soient pas douloureuses et qui, par conséquent, n'exigent pas l'anesthésie. Nous sommes convaincus que l'on y parviendra. Ce n'est pas en un jour que l'on a mis au point les diverses méthodes d'exploration radiologique.

Il est non moins certain que l'on se trouvera contraint d'étudier le perfectionnement de l'outillage radiologique, de façon à l'adapter aux besoins de l'artériographie et peut-être même de recourir à l'aide précieuse de méthodes scientifiques nouvelles et jusqu'alors peu utilisées en médecine.

Enfin il n'est pas moins incontestable que l'étude et la comparaison de nombreux artériogrammes, combinés à un grand nombre d'examens cliniques et de constatations opératoires sont encore nécessaires pour obtenir de cette méthode d'investigation, encore à ses débuts, le maximum de précision[1].

M. Jean Quénu : Je pense comme Louis Bazy que l'artériographie est une méthode qui mérite d'entrer dans la pratique chirurgicale.

Grâce à la collaboration technique de MM. Reboul et Racine, internes des hôpitaux, j'ai eu plusieurs fois recours à l'artériographie, et notamment dans les artérites du membre inférieur. Dans les cas que j'ai observés, l'artériographie, mieux que toute autre méthode, m'a renseigné sur l'état

1. M. Louis Bazy projette alors une collection d'artériogrammes tous pris dans son service par son interne Henri Reboul qui s'est spécialisé dans ce genre d'explorations et y a acquis une grande compétence. A la demande du bureau tous ces documents sont déposés aux archives de la Société sous le numéro 59.

circulatoire du membre, et m'a permis de faire une amputation aussi basse que possible. Si vous le permettez, je vous montrerai dans une semaine les quelques documents que je possède sur ce sujet.

M. P. Moure : L'artériographie est certes une méthode intéressante, mais je voudrais demander à Bazy quelles sont les complications ou les petits ennuis que provoque l'injection intra-artérielle.

M. Sénèque : Je voudrais demander à M. Bazy s'il a fait plusieurs mois après chez ses malades de nouvelles radiographies pour se rendre compte de ce qu'était devenu le médicament injecté dans l'artère et répandu de là dans la circulation collatérale. Ce médicament est-il résorbé, ou reste-t-il en place? L'artériographie permet, en effet, d'obtenir de très belles images de l'arbre artériel et les clichés présentés par M. Bazy en sont une preuve éclatante, mais, si le médicament n'est pas résorbé, on peut se demander si cette épreuve d'exploration ne présente pas d'inconvénients en venant surcharger la circulation collatérale chez des malades dont la nutrition des tissus est déjà très diminuée, et si cette épreuve ne peut précipiter l'évolution de gangrène.

M. P. Brocq : J'ai eu, comme un certain nombre d'entre vous, recours à M. Reboul pour deux artériographies. Voici les résultats :

Dans le premier cas, il s'agissait d'un homme de cinquante-cinq à soixante ans, qui présentait des troubles trophiques et des douleurs très vives au niveau d'un orteil. Mon collègue et ami Donzelot, qui le soignait, me demanda de faire une sympathectomie péri-fémorale. La fémorale commune recommença à battre. La fémorale superficielle paraissait oblitérée. Résultat nul. *Artériographie* sous anesthésie à l'éther. Fémorale commune et fémorale profonde visibles sur le cliché. Fémorale superficielle oblitérée depuis son origine. Deuxième intervention : Artériectomie depuis l'origine de la fémorale superficielle jusqu'à l'anneau du 3e adducteur. Disparition des douleurs. Amélioration des troubles trophiques.

Dans le second cas, il s'agissait d'une gangrène sèche des orteils chez un cultivateur de cinquante ans. Artériographie sous anesthésie générale à l'éther. Les artères de la jambe ne sont pas visibles. Quelques oscillations au mollet. Le malade réclamant absolument une amputation basse et mon ami Donzelot insistant pour cet essai, j'ai fait un Pirogoff et je n'ai eu aucune ligature à réaliser. Simple saignement en nappe. Cicatrisation lente et encore incomplète. Peut-être faudra-t-il ultérieurement amputer plus haut. Le renseignement donné par M. Reboul était parfaitement exact et précieux.

M. Louis Bazy : La question qui m'est posée par MM. Moure et Sénèque mérite, en effet, une réponse précise. Pour que l'artériographie devienne la méthode d'usage courant qu'elle doit représenter, il est indispensable qu'elle soit inoffensive. La ponction artérielle, même portant sur l'aorte, ne comporte aucun inconvénient, et à ce point de vue je rends à nouveau hommage à M. Sicard qui a eu le premier l'idée d'explorer radio-

logiquement les vaisseaux. Il se servait du lipiodol qui était évidemment un produit mal choisi. Puis est venu l'iodure de potassium que préconisait dos Santos, l'apôtre véritable et jamais découragé de cette admirable méthode de l'artériographie et vous vous souvenez des critiques que M. Lecène adressa à l'époque aux injections d'iodure. Elles étaient incontestablement justifiées. Dos Santos pour y répondre préconisa ensuite le thorotrast et c'est à lui que nous avons eu d'abord recours. Mais, d'une part, certaines solutions colloïdales de thorium donnent, en présence du sang, un précipité dont on devine aisément les inconvénients. D'autre part, les travaux des histologistes et des expérimentateurs ont montré que le thorium s'accumulait dans le foie, la rate, la moelle osseuse, d'une manière générale dans le système réticulo-endothélial où il peut produire des lésions à longue échéance. Dans ces conditions, nous avons également renoncé à l'emploi du thorotrast, malgré ses avantages, pour n'avoir plus recours qu'au ténébryl que l'on utilise couramment pour les urographies intraveineuses. Le seul petit inconvénient est que l'injection intra-artérielle, contrairement à l'injection intraveineuse, est douloureuse et nécessite une courte anesthésie. Mais les résultats donnés par l'exploration artérielle ont une telle importance pour la décision opératoire à prendre, comme vous l'avez vu, qu'il me semble que cet inconvénient vaut bien qu'on passe sur lui. Je pense que ces précisions répondront aux préoccupations manifestées par MM. Moure et Sénèque et je souhaite, une fois de plus, en terminant, que l'artériographie prenne dans notre pratique courante la place qu'elle mérite.

PRÉSENTATION DE MALADE

Tumeur de l'hypocondre gauche,

par M. **Bréchot.**

Je vous présente un malade entré dans mon service le 6 février pour une énorme tumeur de l'hypocondre gauche. L'estomac était refoulé contre la cage thoracique et apparait tubulaire sur la radiographie. J'ai trouvé à l'opération un lobe gauche du foie énorme extraordinairement vasculaire. J'ai pensé qu'il s'agissait d'un sarcome du foie et j'ai ôté la tumeur comprenant tout le lobe gauche. Bien entendu, la masse n'était nullement pédiculée. J'ai fait des ligatures au gros catgut chromé et réséqué au bistouri électrique. Vous voyez trois mois après ce malade en bonne santé. La tumeur ôtée pesait 1 kilogramme. L'examen histologique a montré un épithélioma trabéculaire.

Le Secrétaire annuel, J. Berger.

Paris. — A. Maretheux et L. Pactat, imp., 1, rue Cassette.

BULLETINS ET MÉMOIRES

DE LA SOCIÉTÉ NATIONALE DE CHIRURGIE



Séance du 2 Mai 1934.

Présidence de M. Georges LABEY, *président.*

PROCÈS-VERBAL

La rédaction du procès-verbal de la précédente séance est mise aux voix et adoptée.

CORRESPONDANCE

La correspondance comprend :

1° Les journaux et publications périodiques de la semaine.

2° Des lettres de MM. BRAINE, DESPLAS, MOURE, OUDARD s'excusant de ne pouvoir assister à la séance.

3° Des lettres de MM. L. BAZY, BERGERET, CADENAT, GIRODE sollicitant un congé pendant la durée du concours de chirurgien des hôpitaux.

4° Un travail de M. Charles VIANNAY (Saint-Étienne), membre correspondant national, intitulé : *Sur la question de la conduite à tenir en cas de perforation utérine au cours du curettage.*

5° Un travail de MM. PRAT (Nice) et Jean BERNARDBEIG (Toulouse), intitulé : *Trois cas de calcification péri-scapulo-humérale opérés et guéris.*

6° Un travail de M. RIBOLLET (Armée), intitulé : *Méningo-encéphalite diffuse à streptocoques consécutive à une fracture ouverte du sinus frontal. Guérison par le sérum antistreptococcique de Vincent associé au traitement chirurgical.*

M. CHEVASSU, rapporteur.

7° Un travail de MM. Francke et Chipail (Jassy), intitulé : *Un nouveau cas heureux d'urétéro-cysto-néostomie.*

M. Chevassu, rapporteur.

8° Un travail de M. Dumont (Bruxelles), intitulé : *Les modifications de la réaction de Vernes à la résorcine dans les suites immédiates des interventions aseptiques.*

M. Proust, rapporteur.

9° Un travail (accompagné de radiographies) de M. Hartglas (Meaux), intitulé : *Fracture du condyle externe de l'humérus gauche à grand déplacement* est versé aux Archives de la Société sous le n° 61.

Des remerciements sont adressés à l'auteur.

A PROPOS DU PROCÈS-VERBAL

A propos du traitement sanglant des fractures de la diaphyse fémorale,

M. **Boppe** : Dans les fractures anciennes du fémur, on peut être obligé d'intervenir soit pour pseudarthrose, soit pour cal vicieux, et, dans ces cas, il existe souvent un raccourcissement considérable. Grâce au tracteur de Lambotte, on peut corriger extemporanément ce raccourcissement et mettre les fragments bout à bout. Mais cette traction très forte qui étire violemment les muscles et les nerfs est, à mon avis, dangereuse. J'ai autrefois perdu un malade dans les conditions suivantes : pseudarthrose de cuisse au troisième mois avec un raccourcissement énorme. Réduction au tracteur de Lambotte, bout à bout, ostéosynthèse par plaque. Mort de shock quelques heures après.

Dans ces cas de pseudarthrose, la broche de Kirchner, appliquée pendant dix à quinze jours avant l'intervention, distend doucement et progressivement les muscles rétractés, corrige en partie le raccourcissement et je ne saurais trop recommander son emploi.

RAPPORT

Note sur les variations du calcium sanguin au cours de la période post-opératoire,

par MM. **G. Ménégaux, Guillaumin** et **Pergola.**

Rapport de M. Raymond Grégoire.

Après la communication qu'avec Lyonnet et Delavenne nous fîmes à cette Société en mai 1933, MM. Ménégaux, Guillaumin et Pergola pressentirent que les modifications du calcium sanguin à la suite des opérations devaient avoir une portée générale. Ce que R. Simon, en 1932, n'avait fait qu'entrevoir, ce que nous avions étudié l'année suivante du point de vue purement expérimental, les trois auteurs dont je résume le travail l'envisagèrent chez l'homme après toute intervention sanglante et constatèrent que leurs résultats concordaient pleinement avec ceux de nos expériences.

Ils ont donc étudié les variations post-opératoires de la calcémie chez 11 malades du service de leur maître, le professeur Lenormant : 3 hystérectomies, 2 gastrectomies, 1 résection d'adénome du foie, 1 sympathectomie périfémorale, 3 cancers, 1 ostéosynthèse pour fracture humérale.

Chez 10 opérés sur 11, il y eut chute importante du calcium sanguin dès les premières vingt-quatre heures; la moyenne des différences observées a été de 10 milligr. 4.

De même que chez les animaux d'expérience, cette chute du calcium n'a été que temporaire : « le chiffre du calcium, disent ces auteurs, n'est revenu à la normale que le quinzième jour chez la plupart de nos malades ».

Voici les faits, mais comment les interpréter? Méningaux, Guillaumin et Pergola ont envisagé la question sous ses divers aspects. A leur avis, ni l'anesthésie, ni l'inanition post-opératoire ne peuvent être des causes à retenir. Il n'est d'ailleurs possible d'émettre à ce sujet que des hypothèses : peut-être faut-il chercher la cause de cette baisse calcique dans l'action des toxines mises en liberté par la désagrégation cellulaire des tissus contus ou par la fixation de calcium au niveau de ces tissus. Peut-être la vasodilatation que provoque tout traumatisme sympathique entraîne-t-elle des perturbations difficiles à comprendre? Peut-être enfin y a-t-il répercussion à distance sur les glandes parathyroïdes chargées normalement d'équilibrer la répartition du calcium ?

Il serait difficile d'être affirmatif, mais ces auteurs constatent qu'à la suite d'une intervention, quelle qu'elle soit, le calcium baisse, comme la glycémie augmente (Lefèvre, Amorosi, Lino), comme l'azotémie augmente en même temps que le chlore diminue (Robineau, P. Duval, Lambotte), comme la réserve alcaline s'abaisse (de Candia, Leveuf). Ménégaux et ses

collaborateurs ont remarqué encore que souvent on peut noter une chute du phosphore sanguin. Bref, le choc opératoire, par lui-même, est capable de provoquer des altérations profondes et jusqu'ici ignorées de la composition sanguine. Il y a bien réellement, comme le disait de Fourmestraux, et avec lui Leriche, une maladie post-opératoire.

C'est envisager la question du calcium sanguin d'une façon trop étroite que de la considérer seulement par rapport aux glandes parathyroïdes. Il est probable que ces glandes en régularisent la répartition, mais certainement d'autres facteurs interviennent dans son métabolisme.

Les recherches que nous continuons, en ce moment, avec mon chef de laboratoire, M. Delavenne, concordent exactement avec les résultats que je viens de résumer devant vous.

M. **P. Fredet** : Dans quelles proportions le taux de la calcémie a-t-il été réduit? Il serait intéressant de le savoir, car on ne peut attribuer de valeur qu'à des variations importantes.

Il faut être très circonspect en matière de calcémie. Le taux en peut varier considérablement chez un même sujet, suivant l'heure du prélèvement du sang. On obtient des chiffres différents selon qu'on prend du sang artériel ou du sang veineux. Un serrage exagéré du garrot placé autour du bras pour prélever du sang veineux en provoquant un certain degré de stase peut faire monter le taux de la calcémie, etc.

Ajoutez à cela que les divers procédés de dosage fournissent des chiffres différents. Dans le cas particulier, les analyses donnent toute garantie, puisqu'elles ont été faites par M. Guillaumin, c'est-à-dire par un chimiste particulièrement qualifié et dont le procédé personnel de dosage paraît un des meilleurs. Mais elles ne portent que sur 11 sujets. Il ne faudrait donc pas trop se hâter de conclure d'après un aussi petit nombre de cas, bien qu'il soit vraisemblable que le métabolisme du calcium soit influencé par un acte opératoire.

DISCUSSION EN COURS

Sur la question de la conduite à tenir en cas de perforation utérine au cours du curettage.

M. **Charles Viannay** (de Saint-Étienne), correspondant national : La conduite à tenir en cas de perforation utérine au cours d'un curettage doit s'adapter aux circonstances et ne saurait être toujours la même.

Il faut sérier les cas, comme l'a très justement dit ici M. Paul Moure. Si la perforation a été faite dans des conditions que nous ignorons, par un tiers : par exemple, un médecin qui a entrepris un curettage *post abortum*

à domicile, dans des conditions d'asepsie et parfois de compétence qui laissent à désirer, *nul doute qu'il faille intervenir sur-le-champ.*

Dans ces cas, en effet, l'infection est certaine, un laps de temps plus ou moins long s'est écoulé entre la perforation et l'examen du chirurgien, la malade est alors amenée à l'hôpital ou à la clinique parce qu'elle présente déjà des symptômes menaçants auxquels on nous demande de remédier.

Je me suis trouvé deux fois en présence d'une telle éventualité.

Premier cas : Curettage fait à domicile par un médecin.

Une anse grêle avait été attirée dans le vagin et, prise pour le cordon, avait été liée et sectionnée. C'est seulement après la section de cette anse que l'opérateur s'était aperçu de son erreur.

A l'hôpital où la malade avait été transportée, je pratiquai une laparotomie. Le péritoine était plein de sang. Ce sang épongé, j'aperçus le placenta (trois mois) qui était passé en entier dans la cavité péritonéale. Les membranes se trouvaient engagées dans la perforation utérine. L'orifice de cette perforation siégeait exactement sur le milieu du fond utérin qui était encadré en quelque sorte sur le côlon pelvien, dont le méso portait une large déchirure. A travers cette déchirure avait passé le placenta et, à côté de lui, je vis s'engageant dans la déchirure du mésocôlon d'abord, puis dans la perforation utérine, une anse grêle, étirée, qui n'était autre que la fin de l'iléon. L'iléon avait été arraché au ras de son implantation cæcale et, au fur et à mesure de son engagement dans l'utérus, le mésentère avait été déchiré de proche en proche, au ras de son insertion au grêle. Je pus extraire de l'utérus 50 centimètres d'iléon dépouillé de mésentère.

Ces lésions reconnues, je les réparai dans l'ordre suivant, après avoir extrait le placenta : 1° Suture de la perforation utérine au catgut en trois plans : deux points musculaires totaux, quatre points séro-musculaires d'affrontement, puis plan séro-séreux d'adossement qui fut assez facile à placer en raison de la souplesse gravidique des tuniques utérines ; 2° suture de la déchirure du mésocôlon pelvien, au moyen d'un surjet à la soie ; 3° hémostase de la tranche mésentérique ; 4° fermeture du bout cæcal de l'iléon ; 5° résection de la portion d'iléon dépouillée de son mésentère ; 6° implantation termino-latérale du bout supérieur de l'iléon dans le côlon ascendant ; 7° fermeture de l'orifice formé par la portion désinsérée du mésentère ; 8° suture de la paroi sans drainage. Mort par septicémie péritonéale le soir du troisième jour.

Une hystérectomie aurait-elle augmenté les chances de guérison ? Je ne le pensai pas et ne le pense encore pas, car l'ablation de l'utérus eût aggravé le shock opératoire déjà très important. D'ailleurs, il ne s'était guère écoulé plus de deux heures entre le curettage brutal et ma laparotomie. Mais, ce que j'eus le tort de ne pas faire, et ce que je ferais certainement si je me trouvais de nouveau devant un cas semblable, ce serait de mettre un Mickulicz.

Deuxième cas : Jeune femme amenée à l'hôpital quatre jours après un avortement. Métrorragies abondantes ; 38°5 ; facies grippé, ballonnement de l'abdomen ; vomissements porracés ; pouls : 120.

Le toucher vaginal permet de sentir un col mou et ouvert et de l'empâtement diffus du cul-de-sac postérieur ; la moindre tentative de mobilisation de l'utérus éveillait de vives douleurs. Bref, l'avortement récent était évident, mais les symptômes de péritonite dominaient la scène. Il pouvait s'agir, soit d'une

péritonite puerpérale consécutive à un avortement septique, soit d'une péritonite par perforation de l'utérus; perforation due à l'instrument aborteur, ou survenue au cours d'un curettage fait ailleurs. La malade et son entourage restaient absolument muets au sujet des commémoratifs.

Sous éthérisation, j'abaissai le col, j'enlevai un débris de membrane sortant par l'orifice externe et je cathétérisai très prudemment la cavité utérine avec une longue curette que je poussai à peine, la portant juste assez pour la faire pénétrer. Or, sans aucun effort, sans avoir senti la plus petite résistance, je vis ma curette s'engager de toute sa longueur; il y avait certainement une perforation utérine pré-existante. Hystérectomie vaginale. A l'incision du cul-de-sac postérieur et du cul-de-sac antérieur, il s'écoula du liquide louche contenant en suspension de fausses membranes. Guérison.

Examen de la pièce : Le fond utérin porte en son milieu une perforation arrondie, du diamètre d'une pièce de 1 franc, autour de laquelle le péritoine utérin est soulevé et décollé par une infiltration puriforme. Au fond de cette petite collection sous-séreuse apparaît la perforation des tuniques musculaires, qui sont en pleine suppuration. Dans la cavité utérine, il n'y a plus de débris placentaires reconnaissables, mais seulement quelques lambeaux de membranes adhérents à la muqueuse, elle-même infiltrée de pus.

Dans les cas analogues à ceux que je viens de rapporter, il ne peut y avoir aucun doute sur la nécessité et l'urgence d'une intervention immédiate. Mais il n'en va pas de même si la perforation est faite accidentellement au cours d'un curettage régulier par le chirurgien lui-même qui éprouve à ce moment la sensation d'une résistance vaincue, voit sa curette s'engager de toute sa longueur et arrête immédiatement ses manœuvres de curettage.

La chose m'est arrivée trois ou quatre fois, peut-être cinq ou six.....? à la fin d'un curettage. Je n'inscris même plus cet incident sur mes registres d'observations, tellement je le considère comme étant de minime importance. Cependant, à cause de sa possibilité, je donne la préférence au curage digital sur le curettage instrumental, toutes les fois que les dimensions de la cavité utérine sont suffisantes pour permettre à mon index d'y manœuvrer à l'aise, après dilatation du canal cervical aux bougies d'Hégar.

Quand il m'est arrivé de perforer l'utérus, je me suis borné à surveiller de près la malade, avec ou même sans glace sur le ventre, en me tenant prêt à intervenir au premier symptôme de réaction péritonéale. Or, je n'ai jamais eu à le faire. Les choses se sont toujours arrangées spontanément sans hystérectomie et même sans colpotomie.

En effet, les utérus que nous avons à curetter après avortement et expulsion incomplète du placenta sont souvent des utérus peu infectés, sinon bactériologiquement aseptiques. Ce sont des utérus qui n'ont pas achevé leur involution, qui restent un peu volumineux, qui continuent à saigner par le col entr'ouvert, sans qu'il existe la moindre réaction fébrile. La tolérance parfois très longue de l'utérus pour une petite rétention placentaire est une notion que je tiens de mon Maître Auguste Pollosson, et dont j'ai eu bien des fois l'occasion de vérifier l'exactitude. Quant la curette perfore un de ces utérus, les choses s'arrangent toutes seules en général, comme l'a dit ici M. le Professeur Hartmann.

Bien entendu, la situation est toute différente quand on a affaire à un utérus *cliniquement infecté* : quand la malade est fébrile, quand il y a des lochies purulentes..... Or, ces utérus infectés, à tuniques ramollies et friables, sont justement ceux qui se laissent perforer le plus facilement sur la curette. En pareil cas, je ferais d'abord une colpotomie, en me tenant prêt à pratiquer une hystérectomie vaginale, de préférence à une hystérectomie abdominale.

Conclusions : 1° Perforation d'un utérus cliniquement non infecté, au cours d'un curettage régulier : abstention ;

2° Perforation d'un utérus notoirement infecté dans les mêmes conditions que ci-dessus : colpotomie d'abord, en se tenant prêt à pratiquer une hystérectomie ;

3° Perforation par un tiers, dans des circonstances inconnues : intervention immédiate, soit hystérectomie vaginale, soit laparotomie, au cours de laquelle on se bornera à suturer la perforation, ou bien on fera l'hystérectomie suivant les lésions constatées et suivant ses tendances personnelles ;

4° Lésions viscérales associées, évidentes ou simplement probables : laparotomie de rigueur.

M. **Basset** : Brocq a rappelé la discussion qui a suivi ma communication à la Société d'Obstétrique et de Gynécologie. De nombreux orateurs y ont pris part, les uns accoucheurs, les autres chirurgiens, ces derniers presque tous membres de notre Société. En 1931-1932, cette discussion s'est poursuivie pendant huit séances. Je l'ai relue tout entière avant de prendre la parole aujourd'hui.

Dans la question qui de nouveau nous occupe actuellement, deux ordres de faits sont à distinguer, et Moure l'a bien compris.

Je réunis en une *première catégorie* les diverses éventualités dans lesquelles, au cours même des manœuvres sur l'utérus, ou après le curettage, s'impose la nécessité d'une intervention immédiate qui a d'ailleurs été le plus souvent pratiquée.

Cas où la curette ramène dans l'utérus ou le vagin une anse intestinale ou un fragment d'épiploon (cas de Helman rapporté par Picot).

Cas où se produit, au cours de la dilatation extemporanée, une importante déchirure de l'utérus, visible sur le segment inférieur et remontant vers le corps utérin (cas opéré par Ameline).

Cas où la réalité et l'importance de la perforation sont d'emblée mises en évidence par le fait que le liquide de lavage intra-utérin pénètre dans la cavité abdominale (Brocq et moi-même avons eu à intervenir dans ces conditions-là, chez des femmes curettées en ville quelques heures auparavant).

Cas où le curettage, bien que paraissant avoir été correct, est suivi de l'apparition de signes évidents de péritonite aiguë (Gueullette en a rapporté une observation, Séjournet une autre où trois heures après le curettage la péritonite était déjà certaine).

Cas où, dans les mêmes conditions, se manifeste un syndrome d'hémor-

ragie interne grave. (Une malade ainsi saignée à blanc fut opérée et sauvée par Gueullette, mais celle dont Mondor a parlé d'après Doderlin et qui ne fut pas opérée est morte en quatre heures.)

Cas où, au cours et surtout *au début* d'un curettage fait par le chirurgien lui-même pour infection sérieuse *post abortum*, la perforation est certaine ou simplement même très probable.

Cas, enfin, où le chirurgien est appelé parce que celui qui maniait les bougies ou la curette a eu nettement l'impression d'avoir perforé l'utérus.

Dans la *deuxième catégorie* de faits, il s'agit d'avortement avec rétention placentaire et pertes sanglantes, mais l'infection *paraît* légère ou absente. Un curettage est décidé. L'hystéromètre, rarement, et plus souvent une bougie de Hégar, très appuyée et mal retenue, file tout à coup à une très grande profondeur, ou bien c'est la curette elle-même qui, brusquement, s'enfonce si loin qu'il apparaît qu'elle a dû crever l'utérus.

Ici l'infection semble légère et la perforation n'est pas absolument certaine.

Il faut, a dit Moulonguet, qu'elle reste douteuse. Je suis d'accord avec lui lorsqu'il entend par là que toute manœuvre intra-utérine doit être interrompue aussitôt que l'on croit avoir perforé l'utérus.

Je n'oserais pas, je l'avoue, suivre l'exemple de Douay, qui, dans un cas où une bougie maniée par un externe venait de s'enfoncer sans résistance, prit un hystéromètre et, ayant trouvé à 12 centimètres du col le contact du fond utérin, vida l'utérus avec une curette prudemment conduite. La femme guérit; mais l'utérus était-il perforé?

Faut-il intervenir immédiatement dans les cas de cette deuxième catégorie?

Une série de faits ont été rapportés dans lesquels on s'est borné à mettre de la glace sur le ventre et à surveiller les malades qui ont guéri sans incident.

Je ne dénie pas toute valeur à ces faits, mais je ne les considère pas comme probants.

Ceux même qui en ont cité plusieurs, M. Auvray, par exemple, ont écrit qu'ils connaissaient l'existence des fausses perforations et savaient que parfois la paroi utérine, flasque, pouvait se laisser refouler par les instruments. Où trouvent-ils alors la preuve de la réalité de la perforation chez les femmes qui ont guéri sans intervention? L'erreur est possible. Elle a été faite.

Huet a cité un cas où, ventre ouvert, il a constaté que l'utérus ne montrait pas trace de la perforation que l'interne croyait bien avoir faite.

Wulff a publié une observation personnelle et rapporté 5 autres cas, dans lesquels le chirurgien était si convaincu d'avoir perforé l'utérus qu'il a fait aussitôt une hystérectomie vaginale et pourtant l'examen de l'utérus enlevé a montré qu'il n'était pas perforé.

Personnellement, je ne puis me résigner à rester dans le doute et à attendre l'apparition de signes de certitude qui, en l'espèce, seront le plus souvent des symptômes de péritonite ou d'hémorragie interne, lesquels

m'obligeront à intervenir dans des conditions devenues beaucoup plus mauvaises et me forceront probablement à faire une opération mutilante, s'il y a bien une perforation, avec, dans le pelvis, du liquide septique ou du sang.

Une telle intervention, faite dans de telles conditions, n'est même pas toujours salvatrice. Une observation de Pierre Monod et Kiraly, entre autres, en fait foi.

J'estime donc nécessaire, même lorsque la perforation n'est que probable, de vérifier immédiatement l'état de l'utérus.

Seule, la laparotomie me permettra de le faire. Seule aussi, elle me donnera la possibilité d'adapter la conduite de l'intervention à la nature des lésions.

Certes, l'hystérectomie vaginale, immédiate et même secondaire, a donné des succès.

Je ne l'admets cependant que dans les conditions très particulières précisées par M. J.-L. Faure : utérus très infecté, perforé par le chirurgien lui-même chez une femme en mauvais état général. Il faut l'exécuter tout de suite; mais elle pourra être difficile à faire lorsque l'utérus est ramolli et friable, et on doit se résigner à ne pas pouvoir rechercher ni traiter les possibles lésions extra-utérines.

En dehors de ces cas-là, l'hystérectomie vaginale est inutilement mutilante s'il n'y a pas de perforation ou si celle-ci est justiciable de la suture.

A la colpotomie postérieure, je fais les mêmes reproches d'absence de vérification et d'accès direct sur les lésions, et d'inutilité en cas de fausse perforation.

Je suis donc nettement partisan de la laparotomie exploratrice que je considère avec M. Proust, avec Brocq, et d'autres encore, comme un geste de prudence qui ne fait courir à l'opérée qu'un risque minime sans aucun rapport avec les dangers certains de l'abstention si l'utérus est perforé.

Le ventre ouvert, comment se comporter ensuite, compte tenu à la fois des lésions trouvées, de l'état de vacuité ou de réplétion de l'utérus, de son degré d'infection et de l'état général de la malade?

Divers éléments réunis ou même isolés commandent l'hystérectomie. Tels sont : l'existence d'une vaste brèche utérine déchiquetée, la constatation de perforations multiples, l'état de réplétion, avec infection marquée, d'un utérus perforé au début des manœuvres de dilatation ou de curettage, la friabilité du tissu utérin, la nécessité d'établir un large drainage lorsque le pelvis contient des débris embryonnaires (observation de Gueullette) ou du sang en abondance (observation de Gueullette encore) ou du liquide de lavage intra-utérin, ou enfin lorsque la péritonite est déjà en évolution (cas de Séjournet).

Il en est de même lorsqu'on trouve ou soupçonne des lésions de cellulite pelviennne comme dans le cas de Desplas ou dans une observation de Levant.

Les lésions extra-utérines seront naturellement traitées de leur côté et même les premières.

L'incarcération dans l'utérus d'une anse intestinale commande-t-elle toujours l'hystérectomie? Celle-ci fut pratiquée dans presque tous les cas de ce genre. Cependant, Mocquot fit avec succès une suture utérine et Le Lorier a cité une observation dans laquelle, après résection de l'intestin désinséré, un chirurgien circonscrivit la perforation en taillant une tranche de melon dans la paroi de l'utérus, sutura celui-ci et guérit sa malade, laquelle redevint enceinte et eut à terme un accouchement normal.

Lorsqu'à l'inverse des cas précédents un utérus vide, peu infecté, et dont le tissu est suffisamment résistant, porte une perforation de petites dimensions, n'ayant pas entraîné d'hémorragie importante, la suture de la perforation est parfaitement légitime. Elle a donné des succès entre les mains de Brocq, de Gueullette, de Küss, de Sauvé, de Jeanneney, entre les miennes, et je n'ai pas lu d'observation de suture se terminant par la mort de l'opérée.

La guérison que donne la suture de la perforation est en qualité la meilleure de toutes puisqu'elle n'est acquise au prix d'aucune mutilation.

Des femmes ainsi opérées par Bar, par Sauvé, par le chirurgien cité par Le Lorier ont pu mener à bien une nouvelle grossesse et accoucher normalement, ce qui prouve l'inanité ou du moins l'exagération de la critique de Metzger qui craignait qu'une suture utérine ainsi faite exposât la femme à une rupture utérine au cours d'un accouchement ultérieur.

Je considère donc la suture de la perforation utérine comme une pratique excellente à la condition que la laparotomie exploratrice soit immédiate ou très précoce et que l'état de l'utérus et la nature de sa lésion pariétale la rendent réalisable dans de bonnes conditions.

M. **J.-L. Faure** : Je pense que, dans une discussion comme celle-ci — et à cette tribune — nous devons nous garder des opinions trop entières. Nous savons tous que, lorsqu'il s'agit d'indications opératoires, il n'y a rien d'absolu en chirurgie.

La conduite à tenir en cas de perforation utérine n'échappe pas à cette loi. Et nous devons, en présence de cet accident, nous placer devant les faits tels qu'ils sont.

A part quelques cas évidents, d'ailleurs très rares, que je n'ai personnellement jamais vus depuis quarante années que je soigne des femmes, comme ceux où une anse grêle ou un lambeau épiploïque apparaissent au dehors, et comme le cas vraiment effroyable dont nous a parlé Soupault, à part des cas moins rares, mais encore exceptionnels où la malade nous parvient avec des renseignements authentiques, et surtout en dehors des cas où la perforation s'est faite sous nos yeux, l'immense majorité des perforations utérines s'accomplissent dans des circonstances douteuses, et sur lesquelles nous ne possédons que des renseignements obscurs, quand ils ne sont pas mensongers!

La plupart du temps, la question ne se pose même pas, et ce n'est pas contre une perforation hypothétique que nous avons à lutter, mais contre les accidents d'infection plus ou moins graves qui peuvent l'accompagner.

Et d'abord, que faut-il faire, quand la perforation est certaine?

Cela dépend des circonstances, et vous me permettrez de vous dire ce que j'ai fait dans les très rares cas que j'ai observés dans ma vie.

Je n'en ai vu que trois où j'avais des notions précises sur les conditions dans lesquelles s'était produite la perforation, puisque c'est moi-même qui en avais été l'auteur involontaire. C'est sans doute pour cela que j'ai gardé pour le curettage la sainte horreur que m'inspire une opération aveugle, et dont je crois qu'on abuse énormément, en dehors des cas d'infection *post abortum*, qui me semble en constituer l'indication presque exclusive. Ne touchons que le moins possible, avec une curette toujours aveugle, et toujours plus ou moins brutale, à une cavité utérine qui, certainement, en souffre plus souvent qu'elle n'en bénéficie.

Dans deux de ces cas, lorsque je me suis aperçu que la curette avait pénétré tout entière dans le ventre et que, par conséquent, l'utérus était certainement perforé, j'ai fait reporter les malades dans leur lit, où elles ont été surveillées de très près et où elles ont guéri, sans présenter aucun phénomène de réaction péritonéale. J'estime tout de même qu'une guérison obtenue à si peu de frais vaut mieux qu'une guérison après laparotomie, à plus forte raison après une hystérectomie, comme certains l'ont conseillé.

Dans le troisième cas, dont je parlerai plus loin, j'ai pratiqué une hystérectomie vaginale immédiate.

Je crois qu'il en sera ainsi dans la plupart des cas de perforation accidentelle au cours d'un curettage ordinaire, et je partage à ce sujet les idées que nous a exposées Hartmann.

Mais il faut, évidemment, qu'on puisse surveiller la malade d'une façon constante et rigoureuse, et qu'on soit prêt à intervenir à la moindre réaction péritonéale, et surtout à la moindre modification dans la souplesse du ventre, qui doit rester parfaite.

Par contre, au premier soupçon de complication péritonéale, il faut intervenir, — avant tout pour drainer le péritoine pelvien.

Si la femme est jeune, si l'utérus ne présente qu'une petite perforation, déjà presque refermée, si cet utérus est peu ou pas infecté, je me garderai de l'enlever et je ne prendrai peut-être même pas toujours la peine de le suturer, l'oblitération ayant des chances de se faire aussi bien toute seule au contact du sac de drainage, et la suture, dans ces tissus mous, pouvant quelquefois augmenter la brèche au lieu de la supprimer.

Si, au contraire, les lésions utérines sont importantes, si la déchirure est large, si ses bords sont déchiquetés et peu propices à une suture, enfin, si l'utérus est sérieusement infecté, eh bien, je le ferai sauter! Mais, en principe, je n'accepterai pas plus la règle de sa conservation que celle de son sacrifice. Je m'en remettrai, pour ma décision, aux données du simple bon sens, qui ne s'accommode pas toujours des formules invariables et des sentences absolues.

Mais la perforation utérine n'est pas toujours l'œuvre de celui-là même qui se charge de la réparer. Elle vient souvent du dehors, à la suite d'événements mal connus, souvent dénaturés, et de manœuvres qui

n'ont que de lointains rapports avec un curettage correctement exécuté

Ici, en réalité, nous ne savons rien, et si les circonstances nous permettent quelquefois d'envisager la possibilité d'une perforation, il n'y a, en général, aucun signe précis qui permette de l'établir.

Nous ne voyons pas souvent, il faut le reconnaître, des malades traitées avec « la sauvage maladresse » qu'a fait vivre sous nos yeux l'éloquence imagée de mon cher ami Mondor, et qui arrivent dans le sang et dans la fièvre, avec une anse grêle apparaissant au dehors! Je n'en ai jamais vu. Et combien, parmi nous, n'en ont pas vu plus que moi!

Ici, bien entendu, aucune hésitation n'est possible : laparotomie immédiate, extirpation de l'utérus infecté et large drainage pelvien. C'est ce qu'a fait Soupault dans la très belle observation qu'il nous a communiquée.

Mais s'il n'y a pas de lésions visibles, comme il est de règle, et si même on peut douter de l'existence d'une perforation, il n'en est pas de même. Car après tout, même après des manœuvres douteuses, comment peut-on savoir si l'utérus a été perforé? En réalité, on n'en sait rien. Est-ce que nous ne voyons pas souvent des malades qui nous arrivent avec fièvre, frissons, phénomènes d'infection utérine grave et accidents péritonéaux, sans que l'utérus ait été perforé, et sans même qu'il y ait eu de manœuvres intra-utérines?

Dans ces cas, même si la perforation est connue, avouée, certaine, ce n'est pas elle qui domine la scène, et qu'il faut traiter, c'est l'infection qui l'accompagne, et nous retombons ici, dix-neuf fois sur vingt, dans le problème du traitement de l'infection *post abortum*, ou même de l'infection puerpérale.

Ce n'est pas sans quelque satisfaction que je me souviens des attaques que j'ai subies, il y a maintenant trente-six ans, lorsque j'ai dit, en 1898, si je ne me trompe, qu'il fallait traiter l'infection puerpérale grave par l'hystérectomie vaginale! Aujourd'hui, je suis en retard sur les accoucheurs.

Au premier signe d'infection grave, avais-je dit, curettage, et si, vingt-quatre heures après, les choses ne vont pas mieux, hystérectomie vaginale!

« Pourquoi le curettage »? ai-je entendu dire à Couvelaire. « Si vous avez l'impression d'une infection très grave, enlevez l'utérus tout de suite ». Et il est, pour bien des cas, dans le vrai!

A plus forte raison, pour revenir à notre sujet, si l'utérus a été perforé, et qu'on le sache.

Mais, je le répète, la conduite à tenir est, en pratique, imposée non par la perforation, la plupart du temps méconnue, ou incertaine, mais par les accidents d'infection.

J'étais autrefois, — où la laparotomie n'était pas ce qu'elle est aujourd'hui, — partisan de l'hystérectomie vaginale presque exclusive. Je redoutais les accidents d'infection possible, du fait des manœuvres intrapéritonéales sur un utérus archi-infecté. J'avoue que je suis devenu beaucoup moins intransigeant sur ce point, depuis que je me suis convaincu des ressources immenses que l'on trouve dans le drainage péritonéal large et conduit sui-

vant les principes et la technique que j'ai trop souvent exposés ici pour y revenir.

Aujourd'hui, la conduite que je conseillerais est la suivante : Dans les cas d'infection grave, avec ou sans perforation, tout dépend de l'extension au péritoine des phénomènes d'infection. S'il y a ballonnement du ventre, vomissements, réaction péritonéale, alors c'est la laparotomie qu'il faut faire, avec hystérectomie rapide, au besoin avec pinces à demeure et drainage pelvien.

Si, au contraire, le péritoine semble indemne et que les lésions paraissent encore localisées à l'utérus, perforé ou non, et à la région périutérine, alors c'est l'hystérectomie vaginale que je conseillerai, si l'utérus est mobile et que l'opération ne paraisse pas devoir être trop difficile.

Car c'est une admirable opération, trop délaissée aujourd'hui, et avec laquelle j'adjure mes jeunes collègues de se familiariser, parce que, dans certains cas, — femmes épuisées, surinfectées et surtout obèses, — elle leur permettra de guérir des malades qu'une laparotomie tuerait presque à coup sûr.

Et pour rentrer encore dans le sujet même qui m'a conduit à cette tribune, si, au cours d'un curettage pour infection grave *post abortum*, je venais à perforer l'utérus d'une façon certaine, je ne perdrais pas dix minutes à mettre la malade en position déclive et à me changer de pied en cap, je lui ferais immédiatement une hystérectomie vaginale qui, tout en ayant autant de chances de la guérir, en aurait moins de la tuer. Et je suis ici de l'avis de notre collègue Moure.

Pour appuyer cette opinion, permettez-moi de vous communiquer deux observations qui rentrent dans notre sujet.

Il y a quelques années, je pratiquais un curettage pour une « métrite hémorragique », pour employer un terme qui s'applique en général aux hémorragies utérines dont nous connaissons mal la raison.

Le col étant assez serré, j'introduisis un dilatateur à trois branches, que j'ouvris lentement pour amorcer la dilatation. Le col manquant de souplesse, il se produisit, du côté droit, une petite déchirure de la paroi cervicale. J'introduisis alors des bougies de Hégar pour compléter la dilatation. A la deuxième ou troisième bougie, celle-ci pénètra de toute sa longueur vers le côté droit de l'utérus, perforé, autant que je pus m'en rendre compte, à la hauteur de l'isthme, au niveau de la déchirure. Au même instant, une hémorragie se produisit par la déchirure, si abondante que je ne puis l'attribuer à autre chose qu'à une rupture de l'artère utérine.

Me rendant compte que je ne parviendrais pas à l'arrêter, et pendant que je tamponnais énergiquement la plaie, par où s'écoulait encore beaucoup de sang, je fis flamber les instruments nécessaires pour une hystérectomie vaginale, que je pratiquai immédiatement, en quelques minutes, et qui sauva la malade.

La deuxième observation est plus intéressante encore. Il s'agit d'une jeune femme que j'ai opérée pendant la guerre. Enceinte de quatre mois, dans des conditions irrégulières, elle avait subi des manœuvres abortives,

d'ailleurs parfaitement avouées. J'eus l'occasion de la voir, quelques jours après, dans des circonstances assez dramatiques. Elle avait 40°, avec des frissons. Son état était inquiétant. Le lendemain, elle avait 41° et la situation s'était encore aggravée.

Je pratiquai alors une hystérectomie vaginale, qui se passa sans difficultés. Amélioration immédiate, mais pendant une huitaine de jours, l'état resta encore assez sérieux. C'est alors que l'infirmière, apercevant à la vulve quelque chose d'anormal, retira un fœtus de quatre mois, qui, au cours de la descente de l'utérus pendant l'hystérectomie, avait dû être énucléé dans le ventre, à travers une perforation qui, sous la poussée de bas en haut exercée par le fœtus, avait dû s'agrandir et se confondre avec l'incision de la paroi antérieure de l'utérus, poussée peu à peu jusqu'au fond, au cours de l'abaissement de l'organe pendant l'opération.

Le lendemain, la température était normale, et la guérison survint sans incident. Je vois encore, de temps en temps, cette opérée qui, pas plus que moi, n'a oublié son aventure.

Voici donc deux cas, où l'hystérectomie vaginale m'a rendu les plus grands services. Dans le premier, je suis convaincu que la malade serait morte d'hémorragie pendant la préparation de la laparotomie, et dans le second, la gravité de l'infection me donne à penser que la malade aurait peut-être succombé à une intervention péritonéale. Il est vrai qu'elle eût évité le séjour d'un fœtus infecté pendant une semaine dans la cavité pelvienne, au milieu des anses intestinales.

En tout cas, vingt ans après, la malade est toujours vivante. Et c'est le principal.

Messieurs, je me résume. En réalité, dans la plupart des cas, la perforation utérine n'est rien par elle-même. Elle n'agit que comme cause occasionnelle d'une infection péritonéale possible. Et c'est l'infection qui est tout.

Cela est si vrai que, dans la plupart des cas qui nous arrivent du dehors, nous constatons bien l'infection, mais nous ne savons rien sur la réalité de la perforation.

Nous ne constatons celle-ci d'une façon certaine que lorsqu'elle a été faite sous nos yeux, ou par nous-même, ou par quelqu'un qui nous en affirme la réalité.

Et je terminerai comme j'ai commencé. Je n'accepte pas ici de règles absolues, parce qu'il n'y en a pas.

J'ai la conviction qu'une perforation ordinaire, bien surveillée, se terminera presque toujours sans incident sérieux, et que nous éviterons ainsi bien des laparotomies et des hystérectomies inutiles, et qui, tout de même, quelquefois, dans ces circonstances défavorables, peuvent se terminer mal.

Pour les malades qui viennent du dehors, s'il y a évidence de perforation, comme dans les cas extrêmement rares de procidence intestinale, — on interviendra sans délai.

Mais si on ne possède que des renseignements incertains, c'est l'infection qui décidera de la conduite à tenir.

S'il y a infection sérieuse, avec ou sans phénomènes péritonéaux, on interviendra, soit par l'abdomen, soit par le vagin, suivant les règles que je viens d'exposer avec quelques détails, parce que je les crois un peu oubliées.

Mais s'il n'y a pas de phénomènes d'infection, que la perforation soit certaine ou seulement possible, je vous dis : « Vous ferez ce que vous voudrez. Mais moi, avec la vieille expérience que je puis avoir, je resterai l'arme au pied et je n'interviendrai pas ! »

M. **Auvray** : La question de la meilleure conduite à suivre à la suite des perforations utérines au cours du curettage a été déjà discutée dans cette Société, il y a fort peu de temps ; elle a fait aussi l'objet d'une discussion à la Société de Gynécologie en 1932. J'ai pris part à cette discussion et, jusqu'à nouvel ordre, je m'en tiens aux idées que j'exposais dans la séance du 1er février 1932 et que je tiens à rappeler ici.

Les faits que j'ai observés étaient bien de vraies perforations utérines. J'en ai observé 4 ou 5 cas dans ma carrière ; je n'en ai vu aucun depuis la discussion de 1932. Ces cas ont toujours été traités par l'abstention, le curettage a été immédiatement interrompu, aucune irrigation bien entendu, aucun pansement utérin n'ont été faits, les opérées ont été traitées par les applications de glace sur l'abdomen, les injections vaginales, l'immobilisation absolue et observées de très près, dans les heures qui ont suivi, pour intervenir secondairement si besoin était. *Toutes ont guéri* de la façon la plus simple, sans qu'aucune complication soit survenue à la suite du curettage, et l'indication d'une intervention chirurgicale ne s'est à aucun moment posée. Voilà les faits. Et alors, je vous avoue que je ne partage pas l'intransigeance de ceux qui préconisent systématiquement la laparotomie dans tous les cas de perforation.

Bien loin de moi, toutefois, la pensée de conclure qu'il ne faut jamais intervenir, en pareil cas, chirurgicalement ; mais si, en principe, l'intervention chirurgicale paraît s'imposer immédiate, en fait, elle est discutable avec les cas observés.

Je pense que la gravité de la perforation dépend de divers facteurs ; nous n'intervenons pas, en effet, toujours pour les mêmes lésions utérines et dans les mêmes conditions : il y a de nombreux cas où le curettage est fait sur une femme qui saigne, et n'est pas ou est peu infectée ; dans ces cas-là, la perforation ne comporte pas un pronostic sévère. Il y a les cas où on intervient surtout pour de la rétention avec infection plus ou moins grave ; en pareil cas, la perforation est d'un pronostic plus sévère et c'est là que surtout la laparotomie est à discuter plus particulièrement dans les graves infections ; alors elle s'impose.

Il faut tenir compte aussi du moment où la perforation s'est produite pendant le curettage ; si elle a lieu à la fin du curettage, alors que l'utérus est complètement ou à peu près complètement débarrassé des produits de rétention qu'il renferme, les complications abdominales sont beaucoup moins à redouter. Il faut tenir compte encore de ce qui s'est passé au moment de la perforation ; si l'opérateur a eu la précaution de s'arrêter dès

qu'il a eu conscience de la perforation ; si, bien entendu, il n'a fait aucune irrigation utérine après la perforation, les risques d'infection sont réduits.

Toutes ces considérations, à mon avis, entrent en jeu dans la détermination de la meilleure conduite à suivre en cas de perforation au cours d'un curettage. Ne pas discuter les indications opératoires, c'est s'exposer, je crois, à faire dans un certain nombre de cas des interventions inutiles. Or, il ne faut pas oublier que l'hystérectomie faite sur des sujets endormis, sans leur autorisation ou celle de leurs proches, peut engager gravement notre responsabilité ; mais ceci ne saurait, bien entendu, nous empêcher d'opérer dans les cas où notre intervention paraît absolument s'imposer, c'est-à-dire, pour moi, dans les cas où la perforation est faite au cours d'un curettage pratiqué pour une rétention de débris avec infection certaine et au début du curettage et, à plus forte raison, dans les cas où une lésion intestinale existerait en même temps que la perforation.

Si je me décidais à intervenir, je le ferais par la laparotomie et je donnerais la préférence à la suture avec conservation de l'utérus dans les perforations récentes et à bords nets. Je rejette la colpotomie postérieure parce que cette dernière opération ne permet pas de s'attaquer à la perforation, de la traiter comme il convient, d'être conservateur au besoin, parce qu'elle ne permet pas d'assurer un nettoyage du pelvis aussi parfait que la laparotomie, parce qu'elle ne permet pas de traiter une plaie viscérale s'il en existe une en même temps que la perforation.

M. **P. Brocq** : Je parlerai seulement des perforations de l'utérus par la curette après les avortements.

Je me range aux côtés de ceux d'entre vous qui ont soutenu le principe de la laparotomie exploratrice. C'est à ce principe que j'ai obéi, sans hésiter et sans avoir lieu de le regretter dans les 2 cas suivants :

Observation I. — Mme X..., entrée à l'hôpital Saint-Antoine (service du professeur Lejars) en 1923.

La malade avait fait un avortement après deux mois de grossesse. Elle présentait des métrorragies, de la fièvre, un état général assez bon, et une rétention. Le col était déjà dilaté et la dilatation avait été complétée sous anesthésie générale, au moyen des bougies d'Hégar. Le curettage fini, un lavage à l'eau iodée avait été pratiqué et l'opérateur s'était aperçu que l'eau passait dans l'abdomen.

C'est dans ces circonstances que je fus appelé auprès de cette malade et que je me décidai, sans plus attendre, à pratiquer une laparotomie.

Sur le fond de l'utérus, qui était gros comme un poing et extrêmement mou, je trouvai un orifice déchiqueté, plus large qu'une pièce de 2 francs. Dans le bassin il y avait une assez grande quantité d'eau iodée, que j'épongeai soigneusement. Pas de lésions intestinales, pas de lésions mésentériques.

Après avoir régularisé la brèche utérine déchiquetée, j'essayai de la suturer. Mais tous les fils, même peu serrés, coupaient la paroi de l'utérus et la plaie continuait à saigner. J'avais affaire manifestement à un utérus très infecté. Je me décidai à faire une hystérectomie subtotale et à établir, après une péritonisation soigneuse, un drainage sus-pubien, avec un simple drain.

La guérison opératoire se fit avec la plus grande simplicité.

Obs. II. — Mme C... est transportée à l'hôpital Saint-Antoine, en 1927 (service du professeur Lejars), à la suite d'une perforation utérine au cours d'un curettage pour métrite hémorragique *post abortum*, fait aux environs de Paris. Le curettage n'avait été pratiqué qu'assez longtemps après l'avortement, un mois environ après. Le curettage étant terminé, le praticien, en faisant une révision dernière de la cavité utérine, s'aperçoit que sa curette file dans l'abdomen par un orifice qui lui paraît assez large. L'utérus continue à saigner.

La malade arrive à l'hôpital Saint-Antoine quelques heures plus tard ; elle est pâle, fatiguée, souffre de coliques intermittentes. Le ventre est légèrement ballonné, la température est basse, le pouls faible et rapide. M. le professeur Lejars et moi, nous sommes d'avis d'intervenir après réchauffement de la malade et préparation. Je pratique presque aussitôt, sous anesthésie générale, une laparotomie médiane sous-ombilicale. Le bassin contient du sang liquide et une grande quantité de caillots. Pas de lésions intestinales ; pas de lésions mésentériques. Sur le fond de l'utérus je vois une brèche plus petite qu'une pièce de 2 francs, aux bords un peu déchiquetés. L'orifice saigne en nappe assez abondamment.

La malade n'étant pas une grande infectée, le curettage ayant été fait aseptiquement, je décide de conserver l'organe ; je régularise les bords de l'orifice en les réséquant et je pratique une suture musculaire à points séparés ; par-dessus je péritonise. Je termine en plaçant un simple drain dans le Douglas et en fermant la paroi en trois plans.

Guérison opératoire simple.

Je dois ajouter que, depuis, cette malade a fait des poussées de salpingite avec brides de pelvi-péritonite. Une première fois, j'ai dû enlever les annexes droites et l'appendice. Une seconde fois j'ai dû réintervenir et pratiquer une hystérectomie, quatre ans après la perforation utérine. Il s'agissait d'une salpingite avec péri-salpingite. Actuellement, elle paraît définitivement guérie.

J'ajouterai, à ces 2 cas, l'observation suivante de M. R. Chabrut :

Obs. III (R. Chabrut). — Une jeune femme de vingt ans est amenée à l'hôpital Lariboisière, dans le service du Dr Sauvé, remplacé pendant les vacances par mon assistant Chabrut. Elle arrive, le soir, vers 22 heures. Dans la journée, elle a subi, chez elle, un curettage pour rétention placentaire. Le médecin, qui a procédé à ce curettage, l'envoie avec le diagnostic de perforation utérine.

A son arrivée, cette femme est dans un état tout à fait satisfaisant. Le ventre est souple. Elle ne souffre pas. Il n'y a pas de vomissements. Le pouls est normal ainsi que la température,

L'interne de garde, qui l'examine, doute du diagnostic de perforation utérine. Par prudence, il montre la malade au chirurgien de garde qui se trouve justement dans l'hôpital à ce moment. Celui-ci conseille l'expectative.

Or, le lendemain matin, Chabrut trouve la malade dans l'état le plus alarmant. Le facies, le pouls misérable, le ballonnement et la sensibilité du ventre, les vomissements porracés, tout indique trop clairement une péritonite diffuse. Chabrut opère immédiatement. Il trouve l'abdomen rempli de sérosité louche et fétide, dans lequel baigne le fœtus. Le côlon sigmoïde plonge dans la cavité utérine par une perforation de la taille d'une pièce de 2 francs. On l'extrait, on constate qu'il est dépéritonisé sur une bonne dizaine de centimètres, et même qu'il présente une perforation. On fait rapidement une hystérectomie. On place un Mikulicz dans le bassin, et on referme l'abdomen, en extériorisant le côlon.

Mort la nuit suivante.

Vous me permettrez de reprendre brièvement deux points de la question :

a) Les arguments qui militent en faveur de la laparotomie exploratrice ;

b) Les modalités de l'acte chirurgical.

a) *Les arguments qui militent en faveur de la laparotomie exploratrice.* — Pourquoi intervenir systématiquement, soutiennent les abstentionnistes, puisque les malades guérissent souvent sans qu'on leur fasse autre chose que de les condamner au lit avec glace sur le ventre?

Pourquoi opérer toujours, disent les opportunistes, puisqu'il y a manifestement de bons cas, les cas avec utérus peu infecté, dans lesquels le chirurgien lui-même est l'auteur de la perforation ou y a assisté?

Pourquoi attendre, disent les interventionnistes systématiques, puisque la curette fait quelquefois des lésions graves, dont on ne peut apprécier la sévérité que par la laparotomie exploratrice, ou que trop tard par l'évolution desdites lésions.

Pour ma part, j'ai été étonné du peu d'unité de vues entre les gynécologues et même entre les chirurgiens, et je félicite ceux qui ont soulevé cette discussion qui permet aux opinions de s'affronter, ce qui n'est pas sans intérêt pour fixer les directives thérapeutiques dans l'avenir.

J'ai déjà dit que je me rangeais aux côtés des interventionnistes. Certes, on ne peut nier les succès de l'abstention, non plus que l'inutilité de nombreuses interventions en pareil cas. Je ne dis pas non plus qu'il ne soit jamais légitime de s'abstenir dans des circonstances très particulières, perforations faites par l'opérateur lui-même, sans brutalité et sans dilacérations répétées, dans un utérus peu infecté. Mais ce sont là des faits très particuliers, et nous devons envisager la conduite à tenir dans la généralité des cas.

En principe, quand on m'appellera auprès d'une femme dont l'utérus aura été perforé en ville ou à l'hôpital, sans que j'aie pu avoir des notions très précises sur la manière dont a été fait le curettage, c'est-à-dire, en pratique, sans que j'y aie assisté, j'interviendrai immédiatement par laparotomie, sans hésitations et j'ajoute sans regrets, quelles que soient les lésions.

En vertu de quel principe chirurgical s'abstenir en pareil cas? Parce que le trou peut être petit et que les fibres de l'utérus sont capables par leur disposition de l'obturer spontanément? Mais nous ne pouvons rien savoir à ce sujet sans avoir ouvert le ventre. Parce qu'il y a de nombreux cas qui guérissent par l'abstention? Mais il suffit qu'il y ait quelques cas qui soient capables d'entraîner la mort par hémorragie intra-abdominale, par infection péritonéale ou générale, par lésions mésentériques ou intestinales, pour que le principe de l'intervention prenne force de loi.

Une perforation utérine, c'est, en réalité, une plaie pénétrante de l'abdomen à travers un utérus plus ou moins infecté. Je demande donc aux chirurgiens quels sont ceux qui s'abstiennent lorsqu'ils sont appelés auprès d'un blessé qui a reçu un coup de couteau ou une balle de revolver dans le ventre, quels sont ceux qui attendent l'apparition de signes péritonéaux pour explorer la plaie? Et cependant, il y a des coups de couteau ou des balles de revolver qui ont tout juste perforé le péritoine sans léser un viscère et qui guérissent sans qu'on ait rien tenté. Témoins les faits que nous avons tous vus pendant la guerre. On n'en a pas moins condamné l'abstention, même pendant la guerre, où les conditions opératoires n'étaient pas toujours favorables.

A la vérité, il ne faut pas présenter la laparotomie exploratrice comme une mesure outrancière, mais comme une mesure de sécurité. C'est par prudence, pour mettre toutes les chances du côté de l'opérée, que l'on doit conseiller la laparotomie exploratrice. Si les lésions sont minimes, elle a été inutile, c'est vrai, mais elle n'a pas nui, si on l'a pratiquée avec un égal souci de prudence au point de vue vital et de conservation au point de vue de l'organe blessé. Si, par contre, les lésions étaient graves, c'est bien en opérant le plus tôt possible, immédiatement c'est encore mieux, qu'on a le plus de chance de sauver sa malade. Pour ma part, je le répète, je ne puis accepter (dans les cas douteux, qui sont les plus nombreux) l'expectation, l'attente des signes péritonéaux qui, s'ils viennent à apparaître, ne soulèveront que les regrets d'avoir trop hésité.

C'est la conduite que l'on tient, peut-être à tort, pour les contusions graves de l'abdomen sans plaie, et quand on opère, sur l'observation de signes d'aggravation, il est souvent trop tard ! Par contre, les chirurgiens se conduisent tout autrement quand il y a une plaie pariétale, dont ils ignorent le trajet, la profondeur, les dégâts ; ils opèrent alors systématiquement, et ils ont raison. Pourquoi ne pas faire de même pour les plaies pénétrantes de l'utérus dans l'abdomen, c'est-à-dire les perforations par la curette? On objectera sans doute que le couteau ou la balle de revolver sont autrement nocifs pour les viscères que la curette mousse. D'accord, mais il n'y a pas que les plaies, d'ailleurs assez rares, de l'intestin, il y a celles du mésentère, il y a les larges brèches de l'utérus, il y a les lésions de la vessie, il y a les hémorragies intrapéritonéales, il y a l'infection ; et tout cela suffit à légitimer la laparotomie exploratrice.

b) *Les modalités de l'intervention.* — A mon avis, *la laparotomie exploratrice* conserve, à elle seule, à peu près toutes les indications.

De la colpotomie, je ne veux pas, parce qu'elle n'est qu'un drainage aveugle, sans exploration possible, sans réparation des lésions, donc insuffisante.

De l'hystérectomie vaginale, je ne veux pas, ou je n'en veux que dans des circonstances spéciales. Elle n'est valable que pour les lésions utérines ; elle ne peut rien contre les lésions périphériques, telles que les plaies de l'intestin. Et pour l'utérus, elle est quelquefois trop radicale ; sa seule indication correspond aux cas très particuliers dont a parlé le professeur J.-L. Faure : utérus très infecté, perforé par le chirurgien lui-même, chez des femmes en mauvais état général.

C'est la laparotomie exploratrice que commande la perforation et je suis surpris qu'elle soit encore si discutée.

L'inventaire des lésions ayant été fait soigneusement, on se comportera suivant l'état local et l'état général. Je laisse de côté le traitement des plaies mésentériques et intestinales qui n'a rien de spécial, pour m'en tenir aux seules lésions utérines.

Une petite perforation, chez une femme peu infectée, sera régularisée, suturée en deux plans, avec drainage du bassin. Dans le cas de grosse

perforation, on peut encore tenter la conservation si l'utérus ne paraît pas trop infecté et surtout si, après régularisation, il est possible de faire une bonne suture avec péritonisation. Dans les autres cas, gros délabrements, curettage non terminé avec rétention septique, utérus infecté, mou, friable, il faut faire une hystérectomie.

Au total, s'il me paraît légitime d'intervenir, le plus souvent dans la crainte de lésions sévères, il me paraît excessif de toujours pratiquer une hystérectomie. Je ne prétends pas, d'ailleurs, que la suture soit toujours utile et efficace ; elle est indiquée précisément dans les cas qui pourraient guérir par l'abstention ; mais on n'en sait rien avant d'avoir opéré, et on peut faire la suture, puisqu'on a ouvert l'abdomen. *Ce n'est pas la suture qui est à discuter, c'est l'hystérectomie, qu'il faut réserver, me semble-t-il, aux cas précités, gros délabrements, rétention septique, utérus très infectés.*

M. Huet : Je verserai tout d'abord au débat les faits de perforation utérine qu'il m'a été donné d'observer.

Observation I. — Lorsque j'étais chef de clinique de mon maître M. le professeur Hartmann, je fus appelé par l'interne de garde pour une malade, entrée avec le diagnostic de fausse couche et présentant, en outre, une péritonite, à un stade avancé de son évolution.

La laparotomie me montra que le fond de l'utérus, noirâtre et ayant la consistance de l'étoupe, nageait dans un épanchement purulent abondant, au devant du côlon transverse. Le reste de l'organe demeuré dans le pelvis me resta dans la main dès que j'y touchai. Aucun pédicule ne saignait ; rien, d'ailleurs, n'était plus reconnaissable dans le petit bassin dont toutes les parois étaient noirâtres. Mikulicz. Mort.

Nous apprenons le lendemain que l'amant de cette femme, ouvrier électricien, lui avait administré lui-même une injection intra-utérine avec l'acide sulfurique (28° Baumé), qui sert à remplir les bacs d'accumulateurs.

Je n'ai cité cette observation qu'à titre de curiosité, et pour la joindre au mémorial de la brutalité de certains avorteurs, dont mon maître Mondor nous a, l'autre jour, rapporté, en termes imagés, de multiples exemples.

Obs. II. — Etant interne de M. le professeur Lenormant, je crus, au cours d'un curettage, avoir perforé l'utérus. Sur le conseil de mon chef de service, je surveillai ma malade dans la journée et la soirée ; aucun incident ne survint. Ce fait peut passer pour une perforation spontanément guérie. Mais avais-je réellement perforé l'utérus?

Obs. III. — Observation que j'ai déjà signalée à une précédente séance. Un interne, croyant avoir perforé l'utérus, m'appelle devant un syndrome de péritonite déclarée quelques heures plus tard. A la laparotomie, je trouve une péritonite d'origine annexielle, sans perforation utérine.

Obs. IV. — Un médecin averti et digne de foi m'affirme avoir eu la certitude, au cours d'un curage digital, qu'il avait perforé l'utérus. Ici la sensation tactile directe ne laissa aucun doute. Surveillance, abstention et guérison.

Obs. V. — Femme de vingt-huit ans, ayant subi d'une sage-femme des tentatives d'avortement (trois tentatives en trois jours), dut rester alitée du 10 au 15 avril.

Les pertes ayant cessé par le repos au lit, et comme il n'existe aucun signe d'infection, elle est autorisée à sortir. Elle revient le 28 avril, les pertes ayant reparu sans que nous sachions s'il y a eu de nouvelles manœuvres abortives.

Sous anesthésie générale à l'éther, elle subit un curettage, qui ramène des débris placentaires et des membres de fœtus, puis, tout à coup entraînée par la curette, une anse intestinale apparaît dans le col.

Aussitôt appelé, j'interviens trois quarts d'heure après l'accident, sans interruption de l'anesthésie générale.

Laparotomie médiane : un peu de sang dans le ventre, utérus du volume du poing. Sur la face antérieure, à gauche de la ligne médiane, au voisinage de l'insertion du ligament rond, une anse grêle et un coin mésentérique s'engagent dans l'utérus, à la faveur d'une perforation du diamètre de l'extrémité de l'index. Deux autres perforations plus petites siègent également sur la face antérieure, plus bas que la précédente, l'une complète dans la zone du péritoine non décollable, l'autre incomplète, restée sous-séreuse, au point où je vais inciser le péritoine au premier temps de l'hystérectomie.

Ignorant si l'anse est désinsérée de son mésentère, je réduis celle-ci avec la plus grande facilité. Il existe une désinsertion, sur 10 centimètres de long environ. L'anse est déjà violacée, sa séro-musculeuse est arrachée en deux ou trois points, sans ouverture de la muqueuse.

Hystérectomie subtotale, drain dans le col, péritonisation.

Résection de l'anse (18 à 20 centimètres). Entérorraphie circulaire.

Drainage du Douglas, paroi en un plan, transfusion de 300 grammes.

Examen de la pièce : Celle-ci montre, aux trois quarts expulsé par rétraction, le tronc d'un fœtus de 10 centimètres environ dont la tête est encore retenue dans l'utérus.

Guérison.

J'ai rapporté ces faits, l'un (obs. I) à titre de pure curiosité, les autres parce qu'ils me semblent pouvoir éclairer le débat actuel; en les analysant de près, je constate que :

Dans un cas, il n'y avait pas de perforation, malgré l'existence d'une péritonite (obs. III).

Dans un cas de perforation certaine, les suites furent simples sans intervention (obs. IV).

Dans un cas, deux perforations, en dehors de celle par laquelle fut attirée une anse grêle, étaient restées méconnues de l'opérateur (obs. V).

Voici, je crois, des preuves suffisantes, de la fragilité du diagnostic de perforation utérine sur la seule sensation donnée par la curette, puisque deux perforations qui furent anatomiquement constatées n'avaient pas été perçues par l'opérateur, et, qu'inversement, dans 2 cas, où l'on avait cru à la perforation, celle-ci était certainement absente dans un cas, et n'a pas été démontrée dans l'autre cas.

Mais il est un deuxième point sur lequel je veux insister également.

Lorsqu'on a, soit par système, soit sur des indications précises (signes d'hémorragie, ou d'infection au bout de quelques heures) pratiqué une laparotomie et découvert une perforation, que faut-il faire?

Hystérectomie ou suture?

L'anatomie pathologique de ces lésions nous répond d'une manière qui semble lever les doutes.

Les médecins légistes, au cours d'entretiens particuliers ou dans leurs traités, nous enseignent ce qu'ils observent à l'autopsie : « la suppuration et parfois la gangrène qu'on a vu se produire autour du point traumatisé, si la femme a survécu quelque temps... » et plus loin « la perforation apparait au centre d'une partie sphacélée ». (Vibert, *Traité de Médecine légale*, p. 458.)

Richardière aurait observé des faits identiques ; Mauclaire a publié également une observation dans laquelle la chute de l'escarre détermina une péritonite mortelle. C'est dire, qu'au moins dans certains cas, il se développe autour de la perforation, et dans les jours qui suivent celle-ci, une zone de sphacèle. (Huitième jour, cas de Sappey ; dixième jour, cas de Mauclaire.)

Une pièce opératoire, recueillie dans le service de mon maître Mondor, est un bel exemple de la lésion en cours d'évolution et permet de voir, autour de la perforation, une zone infarcie fort étendue. Elle représente un stade entre la perforation fraîche et la gangrène plus tardive. Dans ce cas, l'étendue de la zone infarcie eût permis peut-être, encore n'est-ce pas certain, d'en déduire celle de l'escarre, d'essayer donc d'en prévenir la chute par excision, suivie de suture. Dans l'observation de Mauclaire, par contre, on n'avait constaté, au cours d'une laparotomie, aucune perforation, mais simplement une zone infarcie. L'effraction de la paroi utérine était incomplète, sous-séreuse. L'escarre se détacha cependant et la malade succomba.

Nous ne pouvons donc pas savoir à coup sûr quelle sera l'étendue de la nécrose, même lorsque nous avons l'utérus sous les yeux.

On peut, par conséquent, se demander à bon droit quelle sécurité offrira une suture qui prend appui sur des tissus dont l'altération n'est pas toujours manifeste au cours d'une opération précoce, mais que nous savons voués dans un certain nombre de cas au sphacèle.

Sans doute, ce sphacèle n'est-il pas constant ; sans doute, certaines perforations s'oblitèrent-elles spontanément, ou le sont-elles par l'épiploon ou par un autre viscère ; c'est à cette éventualité qu'il faut rapporter les guérisons spontanées d'authentiques perforations, ou les succès obtenus par simple suture.

Mais c'est, me semble-t-il, jouer trop gros jeu que d'escompter comme constante cette évolution favorable. La méthode de la suture, appliquée à des tissus de vitalité douteuse, reste aléatoire dans ses résultats. Aussi l'hystérectomie est-elle une méthode, plus mutilante certes, mais qui met à l'abri du risque que fait courir à la malade l'escarrification toujours possible des bords de la perforation.

M. **Mondor** : La dernière observation que mon ami P. Huet nous apporte est particulièrement intéressante : elle met sous nos yeux l'exemple très récent d'une de ces brutales complications des curettages que l'un de nous, sceptique, disait « à peine croyable ». Cette observation souligne aussi ce que je m'étais permis de dire, il y a trois semaines, sur les plus fréquentes erreurs de diagnostic : celle de prendre pour signes de rétention

placentaire des signes qui sont déjà ceux de la perforation se compliquant est une des plus communes : dans ces cas, le second opérateur, assez régulièrement, agrandit, avec sa curette, les lésions de la première maladresse.

Je voudrais, à propos de thérapeutique, dire encore un mot. La colpotomie immédiate, chère à Morestin, ne peut apporter qu'un secours illusoire. Ses partisans en attendent deux avantages : l'un de diagnostic, l'autre de traitement. Mais la colpotomie n'apprendra rien, s'il s'agit de lésions nécrotiques sans hémorragie, et elle ne traitera rien s'il s'agit, au contraire, de complications hémorragiques.

Quant à l'hystérectomie vaginale dont cette colpotomie serait le premier temps, permet-elle, sur les environs de l'utérus et les lésions associées, une vue assez rassurante, pour pouvoir être la voie d'élection ?

Qu'il y ait des cas de guérisons spontanées (Hartmann, J.-L. Faure, Auvray, Sauvé, etc.), cela n'est pas douteux et ils aideront à faire une confiance apaisante à ceux qui auront la malchance de perforer l'utérus ; mais les guérisons spontanées de certaines plaies du cœur et de certains ulcères perforés n'ont pas la priorité lorsqu'il s'agit de fixer les indications opératoires de ces lésions.

Faire connaître les cas graves me paraît mieux servir l'intérêt des malades et mieux avertir les médecins de leurs responsabilités que ne le ferait un recensement trop optimiste des cas heureux.

COMMUNICATIONS

Trois cas de calcification périscapulo-humérale opérés et guéris,

par MM. **Prat** (de Nice), membre correspondant national,
et **J. Bernardbeig** (de Toulouse).

Malgré l'éloignement normal de nos activités professionnelles, le hasard des circonstances nous a rapprochés autour d'une table d'opérations. Il s'agissait d'une calcification périhumérale typique. Nous avons décidé de grouper nos trois cas dans un même travail.

Observation I. — P... (Joseph), quarante-sept ans, nous est amené par son médecin, se plaignant de douleurs dans l'épaule droite depuis déjà plusieurs mois, mais très vives depuis quelques semaines. Nous sommes en présence d'un sujet exceptionnellement musclé et dans un état général parfait. Tous les mouvements actifs de l'épaule sont douloureux et limités. L'élévation au-dessus de l'horizontale est entièrement impossible.

Lorsqu'on demande au sujet de rester en résolution musculaire et de laisser

mobiliser passivement son articulation, il devient possible de faire faire à l'articulation de l'épaule tous les mouvements, même les plus étendus. On ne perçoit, au cours de cette mobilisation passive, aucun craquement, aucune résistance articulaire. Les mouvements actifs demandant la contraction des moteurs volontaires éveillent une douleur vive que le malade situe sous la voûte acromio-claviculaire et que la palpation exploratrice révèle nettement, avec le caractère de douleur exquise. Pas la moindre atrophie musculaire.

Le malade ne pouvait dormir que le coude élevé, posé sur un coussin, la main droite sur la tête. Le jour les douleurs étaient moins gênantes, mais étaient réveillées lorsque l'inattention laissait faire un mouvement un peu trop étendu. Le malade ayant besoin d'une grosse activité intellectuelle et physique

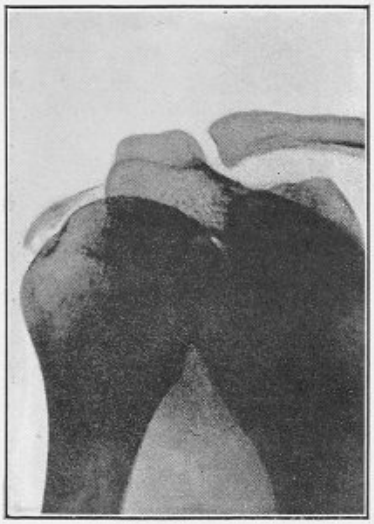

Fig. 1.

ne reculait devant aucun moyen pour être guéri et réclamait une intervention.

L'examen clinique avait été peu fructueux en symptômes.

Réaction de Bordet-Wassermann négative.

La radiographie montre la présence d'une ombre assez considérable, allongée, semblant entourer comme une écharpe incomplète la grosse tubérosité (fig. 1). L'intervention réclamée par le malade eut lieu le 17 septembre 1927 (Dr Bernardbeig).

Anesthésie locale. Incision rappelant l'incision exploratrice externe de Larrey. Dissociation des fibres du deltoïde, les deux lèvres musculaires antérieure et postérieure attirées par des écarteurs de Farabeuf, on arrive sur un plan sous-musculaire contenant la bourse séreuse sous-deltoïdienne normale. Elle fut néanmoins extirpée en totalité.

Nous continuons notre exploration par l'incision du tendon sus-épineux épaissi à l'exploration digitale. On peut alors, extirper par dissection, une poche contenant une émulsion calcaire. Fermeture musculaire et cutanée.

L'examen chimique de la matière blanchâtre prélevée montra qu'il s'agissait d'une précipitation de sels de calcium combinés aux acides carboniques et phosphoriques (Dr Boulicaud).

Les suites opératoires furent des plus normales. Dès le quinzième jour l'opéré qui, toute son existence, a fait de la gymnastique et était très gêné, jusqu'au moment de l'intervention, pour exécuter les mouvements rituels prescrits par la méthode suédoise, peut arriver à ébaucher certains mouvements qu'il ne pouvait plus faire à son grand regret.

Depuis, nous avons eu, à maintes reprises, l'occasion de le revoir; il affirme avoir été transformé, dans l'état local de son épaule, d'une façon qui le satisfait entièrement.

En fouillant avec notre malade dans ses souvenirs, nous avons réussi à relever un traumatisme important de cette épaule. Pendant la guerre, au cours de la retraite allemande sur la ligne Hindenburg, en 1917, il fut blessé au niveau de

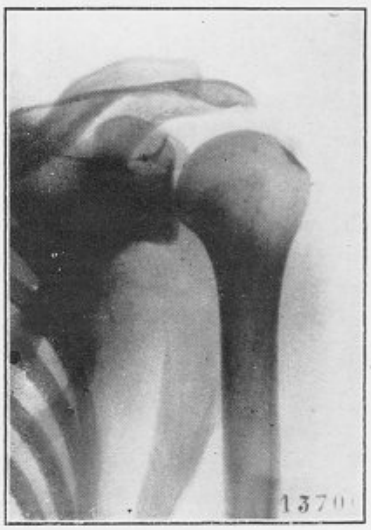

Fig. 2.



Fig. 3.

l'épaule droite, et eut, à la suite de cette contusion, un gonflement considérable de la région sous-deltoïdienne qui nécessita plusieurs semaines de repos.

Obs. II. — Manz..., quarante et un ans, nous est adressé par le Dr Monerville, de Lévignac-sur-Save, pour douleurs très vives au niveau de l'épaule gauche.

Cet homme a vécu trente-huit ans en Italie, son pays d'origine, et s'est fixé en France depuis trois ans. D'une robuste santé, il n'a jamais eu de maladie; père de plusieurs enfants en bon état et gros travailleur.

Depuis cinq à six semaines, à l'occasion d'un traumatisme de l'épaule gauche, il ressent, à ce niveau, des douleurs extrêmement vives du type névralgique, exagérées par le moindre mouvement. Il désigne de l'index droit un point exquis plus particulièrement douloureux, situé à 1 centimètre au-dessous de la pointe de l'acromion. Interrogé, il déclare avoir eu, au niveau de l'épaule, un traumatisme violent (choc par timon de charrette, il y a deux ans environ).

Une radiographie faite par le Dr Leclerc montre l'image typique : une opacité, en écharpe, entoure une partie de la tête humérale, le col et la partie supérieure de la grosse tubérosité [18 mai 1932] (fig. 2).

Ayant eu connaissance de la thèse de Belin (Toulouse 1928) rapportant les observations de Bonhoure et Baillat, avec images radiographiques pathognomoniques, et qui conclut à une affection syphilitique, je fais pratiquer une réaction de Wassermann qui se montre négative. Dans ces conditions, le blessé, homme d'action et désireux d'obtenir une guérison rapide, accepte l'intervention chirurgicale qui lui est proposée.

Opération le 23 mai 1932 (Dr Bernardbeig).

Anesthésie générale au balsoforme. Incision verticale de la peau, dissociation musculaire du deltoïde sans la moindre hémorragie; extirpation de la bourse séreuse sous-deltoïdienne saine. On arrive alors sur la capsule articulaire doublée des tendons, dans l'épaisseur de l'insertion humérale du sus-épineux; on trouve une masse de calcaire purulente, qu'il est possible d'extirper en grande partie par dissection; le reste est nettoyé à la curette. Un faisceau de crins de drainage est laissé en place, les plans musculaires sont refermés comme d'ordinaire.

Suites opératoires normales, ablation du drainage filiforme le troisième jour, des agrafes cutanées le septième.

L'opéré a cessé de souffrir dès le lendemain de l'intervention et a repris ses occupations quelques semaines plus tard.

L'examen de la pièce a été confié au Dr Bonhoure qui a donné les mêmes résultats que dans les autres observations.

Obs. III. — M. Geo..., quarante-trois ans : demi-surdité depuis quinze ans, mastoïdite gauche et otite droite post-rubéoliques.

Il y a huit ans, appendicite à froid.

Il y a trois ou quatre ans, éprouvant une lassitude extrême au lever, soumis par Lacapère à un traitement alterné chaque quinze jours : extrait surrénal 0,03 et parathyroïdien (5 milligrammes) qui fut suivi pendant ces huit mois derniers avec, dit le malade « grand succès ».

Depuis ces trois dernières années, douleurs de l'épaule gauche et du coude, surtout après les efforts survenant trois à quatre fois par mois, et durant plusieurs jours; ni les saisons, ni la température n'ont d'action sur ces douleurs. Le malade a surtout de la difficulté à déplacer et à soulever son bras.

A Aix-les-Bains, en août 1932, saison de massages sous douche et bains locaux de vapeur, difficilement supportés.

Quinze jours après sa cure, crise violente de douleurs. Impotence absolue pendant quinze jours.

En novembre 1932, massages, sudations, travail d'haltère avec grande énergie mais grandes réactions douloureuses.

Diagnostic porté à cette époque : névrite par excès d'exercices violents.

Le 1er mai, douleurs plus violentes et impotence de plus en plus marquée.

Examen : Bras immobilisé par contracture contre la douleur, collé au corps. Atrophie musculaire du groupe scapulo-brachial. Douleur exquise et limitée au niveau de la tête humérale, sur une étendue de pièce de 2 francs. La pression sur le coude ne révèle plus de douleur articulaire. Toute tentative de mobilisation est vaine à cause de la douleur provoquée (fig. 3).

Opération du 23 mai 1933 : Incision verticale du transdeltoïdien. Découverte de la région douloureuse correspondant au muscle (tendon) sus-épineux. Il existe une infiltration calcaire crayeuse, en partie condensée au centre, ressemblant à un tophus goutteux.

Résection de toute la portion infiltrée. La mobilisation est obtenue sans peine, au prix d'un faible effort et avec quelques craquements articulaires.

Suites immédiates normales.

Amélioration très rapide et très satisfaisante (mouvements provoqués et spontanés).

Le 10 juin, le malade remue sans douleur son épaule jusqu'à l'horizontale. Il part en vacances.

La pièce extirpée comprenant une portion du tendon du sus-épineux, la poche contenant le magma calcaire et la bourse séreuse sous-deltoïdienne a été confiée à M. le Dr Faure; il nous a donné une réponse conforme aux conclusions de Stulz et Breukmann (*Revue d'Orthopédie*, 1925) et Leriche et Breukmann (*Lyon chirurgical*, mai 1931). Nécrose du tissu tendineux suivie d'infiltration de sels calcaires; intégrité histo-anatomique de la bourse séreuse sous-deltoïdienne.

Ces trois observations viennent à l'appui des conclusions de Tavernier. Il s'agit d'une maladie autonome confondue à tort avec la péri-arthrite scapulo-humérale et les fractures parcellaires de l'épaule. Il ne s'agit pas d'une calcification de la bourse séreuse sous-deltoïdienne que nous avons trouvée saine toutes les fois.

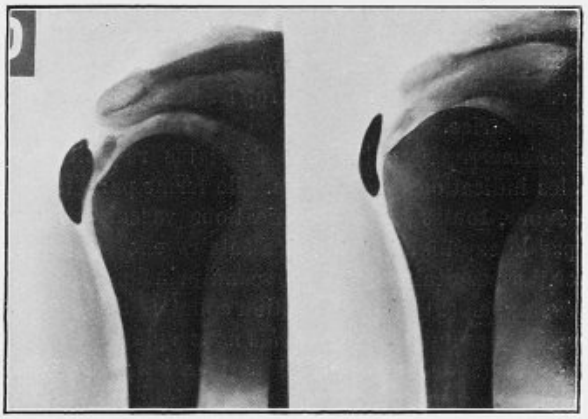

Fig. 4.

Nous avons réalisé sur le cadavre le jalonnement de la bourse séreuse par une pâte opaque, et la « calcification » dans l'épaisseur du sus-épineux [par un fragment de craie] (fig. 4). On voit nettement que la « tache » des radiographies publiées siège au même niveau que le calcaire placé expérimentalement dans le tendon du sus-épineux.

La pathogénie devient moins obscure; dans plusieurs observations on relève un traumatisme avec possibilité de calcification à longue distance d'hématome pouvant se produire électivement dans l'épaisseur du tendon sus-épineux, ce qui serait l'avis de Seeliger (*Archiv für klinische Chirurgie*, 15 octobre 1927, p. 405) ou le processus de résorption osseuse avec mutation calcique locale (Leriche et Breuckmann).

Au point de vue thérapeutique, l'abstention totale (Basset, Magnan), les agents physiques, le traitement antispécifique ont donné des améliorations, mais l'extirpation demeure, dans les cas pénibles du fait de la douleur, le traitement de choix qui guérit sûrement et rapidement.

L'opération de Matas à la lumière de l'artériographie,

par M. **Reynaldo dos Santos** (de Lisbonne),
membre correspondant étranger.

Le danger des anévrismes (en dehors de la rupture) est lié aux troubles circulatoires déterminés, soit par la chute de la tension en aval de l'ectasie, soit par les compressions extrasacculaires qui gênent le développement de la circulation collatérale. D'où l'indication essentielle de *supprimer le sac*.

Les ligatures exposent à la récidive (j'en citerai un exemple) et laissent la tumeur avec toutes leurs conséquences.

L'extirpation du sac supprime la tumeur et l'ectasie mais exige une dissection parfois dangereuse pour les nerfs et toujours menaçante pour les vaisseaux collatéraux qu'on est obligé de lier. C'est une opération excessive dans son but (ce n'est pas nécessaire d'*extirper* le sac, il suffit d'annihiler ses effets), et qui restreint trop les possibilités d'une bonne circulation compensatrice.

L'*endoanévrismorraphie* oblitérante de Matas remplit mieux et plus simplement les indications essentielles. Elle ferme par l'intérieur du sac, sans le disséquer, toutes les communications vasculaires avec l'ectasie, tandis que par le capitonnage complémentaire elle supprime la tumeur sans l'enlever. La perméabilité des vaisseaux principaux et les possibilités d'un libre développement de la circulation collatérale sont ainsi respectées au maximum. C'est ce que l'*artériographie* nous a pleinement confirmé dans 4 cas d'anévrismes (2 de la *poplitée*, 1 de l'*ischiatique*, 1 *iléo-fémural*) où l'opération de Matas a conduit à une guérison simple et parfaite.

Le problème essentiel de la technique de Matas est l'hémostase provisoire. Si on peut mettre un garrot l'opération est facile; si l'anévrisme siège à la racine des membres ou au-dessus, le Matas devient déjà délicat ou même dangereux. Là encore l'artériographie peut guider l'hémostase provisoire opératoire.

Voici d'abord les artériographies de deux anévrismes de la poplitée, avant et après le Matas.

Le premier cas vous est déjà connu (*Bull. de la Soc. nat. de Chir.*, séance du 27 avril 1932, fig. 2, 3 et 4).

Le second cas n'est pas moins démonstratif de la richesse de la circulation collatérale développée après le Matas et de l'étendue de la perméabilité des vaisseaux principaux interrompue seulement au niveau du parcours sacculaire (fig. 1 *a* et *b*). Le Pachon qui, au-dessous de l'anévrisme, ne donnait que de faibles et inconstantes oscillations, a donné 9-5 aussitôt après l'opération, 9-6 le lendemain et 18-8 (2) un mois après, c'est-à-dire au moment de l'artériographie post-opératoire que je viens de vous montrer.

Dans les anévrismes des vaisseaux pelviens les choses sont un peu plus délicates.

Nous avons opéré et étudié à l'artériographie trois anévrismes, un de

l'*ischiatique*, un *iléo-fémural* et le troisième tout à fait intrapelvien, artério-veineux des *iliaques externes*. Tous les trois à droite.

Dans le premier cas, siégeant à la fesse, le diagnostic a été précisé par l'artériographie (et corrigé, car on avait cru à un anévrisme de la fessière).

Opéré en novembre 1932 par la ligature intrapéritonéale de l'ischiatique, 7 centimètres au-dessous de l'origine de l'hypogastrique. La tumeur a cessé de battre et la malade, surveillée, semble guérie pendant un an, lorsque, en mars dernier, elle revient avec une récidive de l'anévrisme.



a *b*

FIG. 1. — Anévrisme de la poplitée :
a) artériographie avant l'opération ; *b*) un mois après l'opération de Matas.

devenu encore plus gros. Une nouvelle artériographie dessine, comme vous voyez, une grosse ectasie sous la dépendance de l'ischiatique et d'une collatérale. Cette fois-ci, après avoir mis un fil à l'hypogastrique, j'ai ouvert largement le sac et suturé par voie endosacculaire les deux vaisseaux perméables, finissant avec un capitonnage. Guérison. C'est un exemple de l'insuffisance de la ligature et de la sûreté et facilité du Matas conduit par l'artériographie.

Beaucoup plus grave et moins heureuse est cette observation, assez rare (que je suis obligé de résumer) d'*anévrisme artério-veineux des iliaques externes* dont voici l'artériographie. Cas grave par le siège et l'étendue des lésions et par le retentissement sur le cœur (radiographie et orthodia-

gramme). L'artériographie montre la double poche intrapelvienne et une veine fémorale grosse comme deux doigts. Le souffle et le thrill se propageaient en haut vers la région ombilicale, en bas *jusqu'aux orteils*. Gros œdème de tout le membre inférieur, dilatation veineuse, deux ulcères malléolaires. Grâce à l'obligeance de mon maitre, le professeur Cabeça, qui m'a confié le malade, je l'ai opéré en mai 1932, avec l'intention de faire un Matas.



a *b*

Fig. 2. — Anévrisme ilio-fémoral : *a*) artériographie montrant l'ombre du sac se superposant à celle de la tête fémorale; *b*) un mois après l'opération de Matas.

Double hémostase temporaire de l'artère et de la veine iliaques primitives droites (par laparotomie) ainsi que des vaisseaux fémoraux à la racine de la cuisse.

La pulsation et le thrill semblent disparus, mais, en ouvrant le sac artériel (dont l'accès m'a semblé moins difficile), une hémorragie assez abondante et persistante empêcha (malgré tous les essais de tamponnement temporaire) de reconnaître et suturer la communication artério-veineuse. J'ai dû suturer de nouveau le sac anévrismal (ouvert dans une

étendue de 10 centimètres) assez heureux de réussir à le fermer à travers cette hémorragie difficile à dominer. Désistant du Matas, j'ai transformé les compressions vasculaires provisoires en quadruple ligature. Pulsations et thrill disparaissent à nouveau. Pendant quatre jours, les suites n'ont pas été très mauvaises, mais alors les signes de gangrène du pied et de la jambe sont survenus, puis le cœur a cédé sans donner le temps à l'amputation.

L'insuffisance de l'hémostase provisoire n'a pas permis le Matas. Peut-être aujourd'hui, avec notre technique améliorée de l'artériographie, nous aurions eu des indications plus précises pour le temps essentiel de l'opération. Mais l'infériorité de la quadruple ligature, au point de vue de la vitalité du membre, reste évidente et l'opération de Matas toujours le but à poursuivre. La preuve, c'est cette dernière observation, beaucoup plus heureuse, d'*anévrisme artériel iléo-fémoral droit*, gros comme une grosse poire, moitié à l'aine, moitié à la fosse iliaque, bridé par l'arcade crurale.

L'artériographie (fig. 2 *a*) montre l'ombre sacculaire se superposant à l'articulation coxo-fémorale et la dépassant en dedans et en haut. On reconnait l'iliaque externe au pôle supérieur et l'origine de la fémorale profonde au pôle inférieur. Cette fois-ci, le Matas est intégralement exécuté. Double hémostase provisoire (clamp vasculaire) des iliaques primitive et externe, un autre clamp à la fémorale. En coupant l'arcade crurale, la tumeur émerge, turgescente dans toute l'étendue fémoro-pelvienne. Je l'ouvre largement et l'hémorragie qui survient (par l'épigastrique non liée), impressionnante au premier abord, est rapidement dominée par un tamponnement provisoire. Puis, trois vaisseaux sont suturés, l'iliaque, la fémorale et l'épigastrique. Enlèvement des clamps provisoires. Capitonnage du sac. Suture de la plaie. Suites excellentes sans le moindre incident et avec une qualité de guérison dont cette nouvelle artériographie faite un mois après en est le témoignage (fig. 2 *b*).

La perméabilité des gros vaisseaux a été respectée au maximum, interrompue juste au niveau du trajet sacculaire. Les anastomoses amorcées par la fessière avant l'opération ont pu se développer dans le riche réseau collatéral que vous voyez autour de l'articulation. Enfin les deux fémorales, superficielle et profonde, ont repris une importance que l'artériographie, avant l'opération, ne montrait pas.

Il me semble inutile d'insister sur l'importance de l'artériographie dans le diagnostic précis du siège, nombre, étendue, variété, etc. des anévrismes. Ce cas de gros anévrisme du cou, pris pour un anévrisme de la carotide et que l'artériographie (au thorotrast) a montré être un anévrisme de la crosse avec un diverticule cervical plein de caillots, en est un exemple, et, comme vous voyez, la carotide est normale dans toute son étendue.

Mais il m'a semblé intéressant de vous montrer le rôle que l'artériographie peut jouer dans l'étude des indications et plan opératoire de l'opération de Matas et de la qualité des résultats qu'elle permet de surprendre. Matas lui-même l'avait reconnu au Congrès de Chirurgie de 1929, en disant que l'artériographie était devenue une base essentielle de la chirurgie des anévrismes.

PRÉSENTATION DE MALADE

Résection d'un moignon antral et de la 1re portion du duodénum.

par M. **Raoul-Charles Monod.**

Il s'agit d'un malade qui présentait des crises douloureuses récidivantes après gastrectomie incomplète pour ulcère. Il est, je l'espère, guéri, mais je n'ai atteint ce résultat qu'après sept opérations successives. Son état général est aujourd'hui satisfaisant, mais le 20 novembre dernier il pesait 17 kilogrammes de moins que maintenant.

Cette observation me paraît étayer certaines hypothèses faites par le professeur Leriche. Si cet homme est, comme je l'espère, définitivement guéri, il le doit pour une bonne part à l'article que le professeur Leriche a fait paraître, en août dernier, dans *La Presse Médicale*[1]. Opéré une première fois, en décembre 1928, d'ulcère perforé, et ayant subi, en mars 1929, une gastro-entérostomie, ce malade a dû être réopéré, le 4 juin 1930, de gastrectomie pour ulcus peptique.

Au cours de cette gastrectomie, gêné par les adhérences nombreuses et serrées au siège ancien de la perforation, j'ai fait porter la section de l'estomac à droite à 2 centimètres environ à gauche du sphincter pylorique, laissant par conséquent subsister un petit segment antral. Les douleurs revinrent après la gastrectomie et je fis encore, en novembre 1930 et en novembre 1931, deux opérations pour libérer des adhérences.

En lisant l'article du professeur Leriche, en août dernier, je pensais, bien entendu, à ce pauvre garçon que, malgré tous mes efforts, sans nul doute mal dirigés, je n'arrivais pas à guérir. Lorsqu'il revint me voir, en novembre 1933, dans un état d'amaigrissement considérable, souffrant de crises douloureuses, intolérables par leur fréquence et leur acuité, me suppliant de l'opérer, je fis cette fois une résection de ce qui restait d'antre et de la 1re portion du duodénum. Je note en passant que du côté de l'anastomose gastro-jéjunale il n'y avait plus trace d'adhérences. Par contre, autour du moignon pylorique, des adhérences denses et serrées m'obligèrent à travailler longtemps et lentement avant d'avoir pu libérer le pylore pour le réséquer. *La pièce enlevée ne montrait pas trace d'ulcère.*

Ainsi, ce petit cul-de-sac antral macroscopiquement souple et sain suffisait à entretenir des crises douloureuses intolérables. Son ablation a fait disparaître comme par enchantement les crises et, depuis novembre dernier, ce malade n'a plus jamais souffert et a récupéré 17 kilogrammes.

Est-il définitivement guéri? Ce n'est pas certain et peut-être vous l'ai-je présenté trop hâtivement. Soyez assuré que s'il récidive il reviendra me voir et que je ne manquerai pas de vous en aviser.

1. René Leriche : Réflexions sur l'évolution, la nature et le traitement des ulcères de l'estomac et du duodénum. *La Presse Médicale*, nos 62 et 67, 5 août et 23 août 1933.

Le Secrétaire annuel : M. J. Berger.

Paris. — A. Maretheux et L. Pactat, imp. 1, rue Cassette.

BULLETINS ET MÉMOIRES

DE LA SOCIÉTÉ NATIONALE DE CHIRURGIE



Séance du 9 Mai 1934.

Présidence de M. Georges LABEY, *président.*

PROCÈS-VERBAL

La rédaction du procès-verbal de la précédente séance est mise aux voix et adoptée.

CORRESPONDANCE

La correspondance comprend :

1° Les journaux et publications périodiques de la semaine.

2° Des lettres de MM. BOPPE, BRÉCHOT, CAPETTE, GATELLIER, FREDET, LANCE, PETIT-DUTAILLIS s'excusant de ne pouvoir assister à la séance.

3° Un travail de M. ANDRÉ (Nancy), membre correspondant national, intitulé : *Sur les perforations utérines au cours de curettage.*

4° Un travail de M. COSTANTINI (Alger), membre correspondant national, intitulé : *Plaie tangentielle par balle de l'oreillette droite, section de la veine pulmonaire inférieure droite. Les voies d'abord du cœur. Rayons X et plaies du cœur.*

5° Un travail de M. Marcel ARNAUD (Marseille), intitulé : *Fracture de la voûte du crâne avec volumineux épanchement extra-dural et sous-périosté. Ponction ventriculaire et trépanation. Guérison.*

M. PETIT-DUTAILLIS, rapporteur.

A PROPOS DU PROCÈS-VERBAL

A propos des branchiomes.

M. **Maurice Chevassu** : Si j'avais assisté à la séance du 25 avril dernier, je n'aurais laissé passer sans protestation ni la communication de M. Truffert sur les branchiomes ni la réponse que mon ami Veau y a faite.

Des trois observations apportées par M. Truffert, aucune ne me paraît digne de l'appellation de branchiome.

Un branchiome, c'est un type de tumeur maligne du cou individualisé par Volkmann, en 1882, pour expliquer la nature épithéliale de certains cancers développés dans la région cervicale latérale, indépendamment du corps thyroïde, des glandes salivaires et de métastases ganglionnaires secondaires à un épithélioma du tractus aéro-digestif.

En 1901, la thèse de Veau a quelque peu compliqué les choses, puisque Veau a décrit, comme type d'épithélioma branchial, une tumeur rappelant tout à fait la structure des habituelles tumeurs mixtes salivaires. C'est là une forme exceptionnelle de branchiome. Mais il est depuis devenu habituel, je crois, de décrire, comme je l'ai fait jadis, les branchiomes épithéliaux, cancers indiscutables, et les branchiomes mixtes, dont l'évolution peu ou pas maligne rappelle tout à fait celle des tumeurs analogues observées au niveau des glandes salivaires.

Que des tumeurs cervicales d'autre nature puissent être d'origine branchiale, c'est possible, mais le fait reste à prouver.

Or, que voyons-nous dans la description histologique des tumeurs de M. Truffert?

La première tumeur est interprétée comme une tumeur du ganglion rétro-carotidien, bien que la description histologique plus que sommaire qu'on en donne n'y ressemble guère. De fait, sa récidive se produit sous forme d'adénome thyroïdien. Qu'elle soit développée aux dépens du corpuscule rétro-carotidien ou d'une thyroïde aberrante, pareille tumeur ne rentre pas dans les branchiomes proprement dits, puisqu'elle a son individualité propre.

Dans les deux autres tumeurs de M. Truffert, l'examen histologique ne montre ni épithélioma, ni élément de tumeur mixte. L'une semble être un fibrome, et l'autre peut-être aussi. Il n'est même pas certain qu'il ne s'agisse pas là de formations fibreuses d'ordre inflammatoire chronique. Rien ne peut, en tout cas, autoriser à conclure que ces deux lésions sont d'origine branchiale.

Mon ami Veau me permettra maintenant de ne pas partager son doux scepticisme actuel. J'ai beaucoup jadis admiré sa thèse. C'est elle qui m'a donné le goût de l'étude des tumeurs cervicales. S'il brûle aujourd'hui ce

qu'il a adoré, qu'il m'autorise à ne pas le suivre. Les résidus branchiaux de nature épithéliale peuvent incontestablement se rencontrer dans le cou. Les fistules congénitales qui peuvent aller du pharynx jusqu'au sternum en constituent l'illustration la plus typique, et je défie bien qu'on les explique autrement que comme des résidus du système branchial. J'ai étudié cette question, jadis, en détail, en m'appuyant sur les remarquables travaux embryologiques d'Hamar, faits à Upsall, de 1902 à 1904[1].

Qu'on ait abusé et abuse encore du terme de branchiome, la communication de M. Truffert le démontre, mais que la possibilité des branchiomes ne soit pas formellement démontrée, c'est contre quoi je proteste.

A propos de l'artériectomie,

M. **Proust** : L'intéressante communication de notre collègue Bazy, dans la séance du 25 avril (Bulletin n° 14, p. 625), sur l'artériographie a bien mis en évidence l'avantage de l'artériectomie. Je veux profiter de ce que cette question a été de nouveau évoquée à la tribune de notre Société pour vous citer une observation de mon service qui prouve bien les avantages de l'artériectomie si lumineusement démontrés par Leriche.

V... (J.), âgé de cinquante-deux ans, entré à Laennec le 18 janvier au soir, pour accident arrivé sur la voie publique. Etant chauffeur, il était derrière sa voiture arrêtée, a été heurté par une voiture arrivant par derrière et a reçu le pare-choc dans le creux poplité droit.

Il est amené immédiatement à l'hôpital. Il y a une petite plaie cutanée transversale; un très gros hématome qui remplit le creux poplité. Le mollet est tendu et très dur.

Suppression du pouls tibial antérieur et tibial postérieur alors qu'on les sentait très bien du côté sain.

Je fais le diagnostic de rupture artérielle intéressant la poplitée.

Je fais pratiquer devant moi une intervention d'urgence par mon interne M. Beuzard.

Incision longitudinale allant du milieu de la cuisse au milieu de la jambe. Le tissu sous-cutané est infiltré de sang. A l'ouverture de l'aponévrose superficielle, le sang jaillit. Il y a un gros foyer d'attrition musculaire, portant sur le jumeau interne.

On dégage le grand nerf sciatique et le sciatique poplité interne. On sépare la veine de l'artère. Les deux artères jumelles sont arrachées, cette rupture semblant la cause de l'hématome.

L'artère poplitée bat jusqu'à la hauteur de l'interligne. Au-dessous, elle prend une teinte violacée et ne bat plus. La partie saine s'avance en coup de bélier à chaque pulsation.

On dégage l'artère au-dessous en fendant l'anneau du soléaire. La zone violacée a deux travers de doigt de long environ. Au-dessous, l'artère semble saine mais ne bat pas.

A ce moment, voulant prendre la responsabilité de l'étendue de la résection

1. Chevassu : Les kystes branchiaux à structure pharyngo-salivaire et en particulier les kystes présternaux. *Revue de Chirurgie*, 10 avril 1908, p. 411-429 (4 fig.).

et m'assurer des conditions possibles du rétablissement de la circulation, au moyen d'un bistouri à iridectomie, je ponctionne l'artère et le tissu sain nettement au-dessous de la zone violacée. Le sang artériel apparaît sous forme d'un petit jet continu par le bout inférieur, jet qui s'arrête quand je comprime l'artère au-dessous, mais absolument sans battement.

Je mets alors une pince au-dessous de ma ponction et je fends longitudinalement le segment violacé de la paroi postérieure de l'artère. Je constate que l'artère est presque entièrement rompue, ne tenant que par son adventice qui se déchire. Je l'ouvre jusqu'à sa partie supérieure saine; le sang jaillit en jet, précédé d'un tout petit caillot.

Ligature au-dessus en tissu sain et *résection de toute la zone contusé* sur une étendue de plusieurs centimètres. Toilette des muscles. Le jumeau interne entièrement contus est réséqué. Le jumeau externe et le soléaire sont en partie déchirés. Epluchage.

On rapproche par quelques points. Deux gros drains.

Suites opératoires :

On injecte de l'acétylcholine : d'abord 20 cent. cubes, puis 30 cent. cubes, et ensuite 20 cent. cubes par jour pendant cinq jours.

La plaie poplitée se cicatrise très lentement. A la coque talonnière, phlyctène et petite plaque violacée; en quelques semaines cela s'arrange.

Le 31 mars, six semaines après l'intervention, il n'y a que des oscillations à peine perceptibles.

Le 30 avril, la tension est de 9-21 au Pachon.

Les oscillations sont réapparues : 3° du côté malade, 10° du côté sain.

Le blessé marche depuis quelques jours et a présenté un peu d'œdème du membre.

DISCUSSIONS EN COURS

Sur les perforations utérines au cours de curettage.

M. **André** (de Nancy), membre correspondant national : Voici une observation que je verse au débat actuellement en cours sur les perforations utérines au cours du curettage.

Faisant, il y a bon nombre d'années, un curettage pour une métrite banale, je sentis tout à coup la curette filer et s'enfoncer à une profondeur inusitée.

Il n'y avait aucun doute qu'elle venait de passer dans la cavité péritonéale, à travers une perforation utérine,

J'en étais très surpris car le curettage avait été fait avec toute la douceur désirable.

Bien entendu, la curette fut immédiatement retirée.

Je devais avoir peu après l'explication de cet accident.

Je fis, séance tenante, une laparotomie qui se termina, d'ailleurs, par une hystérectomie, et la malade guérit, très simplement.

L'examen de la pièce opératoire fut intéressant.

Au niveau du fond de l'utérus, sur l'étendue d'une pièce de 1 franc environ, existait la malformation suivante, évidemment congénitale.

Il y avait dans cette zone une absence totale de paroi musculaire. Le péritoine était immédiatement appliqué sur la muqueuse utérine, le tout ayant à peine 2 millimètres d'épaisseur. C'est au centre de cette zone que s'était produite la perforation.

J'estime que lorsqu'on constate une perforation utérine au cours d'un curettage il est toujours prudent de faire séance tenante une laparotomie qui permettra de se rendre compte, *de visu*, de l'état de l'utérus et de la lésion, et de se décider, en connaissance de cause, pour la conservation ou l'hystérectomie.

M. **Jean Quénu** : Les faits curieux ici rapportés par MM. Picot, Mondor, Soupault montrent qu'armé d'une curette ou d'une pince suffisamment longue un opérateur hardi peut, sans difficulté particulière, atteindre à travers l'utérus, déchirer, voire même amener à l'extérieur un certain nombre d'organes abdominaux tels que l'intestin grêle, le côlon, la vessie et le rectum. Ces faits pourraient utilement contribuer à éclairer le législateur et ses conseils sur l'opportunité de réserver l'exercice de la chirurgie à ceux qui en ont fait l'apprentissage.

Fort heureusement, ces faits horrifiques sont exceptionnels. S'il n'est pas permis d'en faire abstraction, il serait, par contre, excessif de les prendre comme base de discussion sur la question de pratique chirurgicale qui nous est aujourd'hui posée.

Que la perforation utérine résulte d'une tentative d'avortement ou d'une opération chirurgicale malheureuse, les dégâts sont habituellement plus limités.

J'ai personnellement observé 5 cas de perforations utérines. Mais je n'ai personnellement perforé qu'un utérus : c'était avec une bougie de Hegar.

Observation I. — En 1920, à l'hôpital Saint-Antoine, dans le service de mon vénéré maître Lejars, j'opérais une jeune femme pour un prolapsus utéro-vaginal. Lorsqu'il existait tant soit peu de métrite, Lejars faisait volontiers, en pareil cas, le curettage utérin avant la périnéorraphie. Me conformant à cet usage, je me mis en devoir de dilater le col. Ayant introduit une bougie de Hegar, je la poussai doucement. Elle disparut jusqu'à la palette sans que j'eusse rencontré la moindre résistance. Il était évident que j'avais perforé l'utérus. Je fis alors appel à mon supérieur hiérarchique, Pierre Brocq, qui était chef de clinique. Il intervint aussitôt, par voie haute, avec mon assistance. L'utérus était perforé sur sa face postérieure, au niveau de l'isthme. La perforation n'était pas béante, mais operculaire. Elle saignait un peu. Il y avait un peu de sang dans le cul-de-sac de Douglas. Le sang épongé, Brocq essaya la suture, mais le fil coupait la paroi utérine extrêmement friable. Brocq fit l'hystérectomie. La malade guérit simplement.

J'ai l'impression que cette malade eût peut-être guéri spontanément. C'était un cas bénin. Il n'en est pas de même du suivant.

Obs. II. — Il y a cinq ou six ans, je fus appelé une nuit comme chirurgien de garde auprès d'une malade qui avait subi un curettage pour infection *post-abortum*. Quand je la vis, elle était en pleine septicémie péritonéale. J'ai renoncé depuis plusieurs années à l'hystérectomie comme traitement dit héroïque de l'infection aiguë *post-partum* ou *post-abortum*, parce que je n'ai pas vu une seule femme hystérectomisée dans ces conditions, par moi ou par d'autres, guérir. Quand il existe des signes de péritonite, je fais sous anesthésie locale une incision sus-pubienne, et j'y mets un drain. C'est ce que je fis chez cette femme, qui était moribonde. Par l'incision, il sortit un flot de liquide séro-purulent sentant l'eau de Javel. J'appris alors que le curettage avait été suivi d'instillations discontinues de liquide de Dakin au moyen d'un drain laissé dans la cavité utérine. Je n'ai pas eu de nouvelles de cette malade, mais je crains fort qu'elle ne soit décédée.

Je crois pouvoir ranger ce cas parmi les perforations instrumentales de l'utérus. Je n'ai pu savoir si la perforation était le fait du curettage, ou des manœuvres abortives qui l'avaient précédé. Il est évident qu'elle avait été méconnue dans le service, et aggravée par les injections de liquide.

Les 2 cas suivants ont trait à des accidents survenus dans mon propre service. Sur 254 curettages pratiqués en neuf ans, j'ai observé ces 2 perforations. Je note qu'elles appartiennent au même opérateur, à quelques mois d'intervalle.

Obs. III. — *Une jeune fille de dix-huit ans* entre le 28 mars 1930 pour des pertes de sang. Enceinte de trois mois, elle perd du sang depuis trois semaines et a, paraît-il, subi des manœuvres abortives.

La température est montée la veille à 38°6. L'expulsion du fœtus se serait produite le matin de l'entrée. Pertes abondantes, col béant.

Intervention immédiate par un de mes internes. Ether. Hystérométrie : 11 centimètres. Curettage. On ramène un placenta presque entier... *et un lambeau épiploïque*, que l'on refoule dans l'utérus. Mèche. Glace sur le ventre.

La malade fut soumise à une surveillance étroite. La température tomba en quelques jours. La guérison survint sans incident.

J'ai revu cette jeune femme il y a quelques jours, honorablement mariée depuis deux ans, en parfaite santé, n'ayant jamais souffert du ventre. Elle n'a pas eu de nouvelle grossesse, quoiqu'elle le désire maintenant. A l'examen, je trouve un utérus petit, en rétroversion. Les culs-de-sac latéro-utérins sont parfaitement souples et indolores.

Obs. IV. — *Une femme de vingt-trois ans*, mère de deux enfants, entre dans mon service le 5 janvier 1931 pour des pertes de sang continuelles consécutives à une fausse couche de trois mois faite il y a trois semaines.

Opérée le 6 janvier. Ether. Hystérométrie : 15 centimètres. L'hystéromètre pénètre dans la cavité utérine et semble la dépasser. Le toucher vaginal ayant révélé un utérus moins volumineux, on ne poursuit pas le curettage, à cause de la perforation utérine. Mèche vaginale. Glace. Surveillance.

Guérison sans incident.

J'ai revu cette femme il y a quelques jours. Elle ne souffre pas du ventre. Elle a perdu les deux enfants qu'elle avait eus avant le curettage et souhaite en avoir d'autres. Ses règles sont régulières, sauf que de temps en temps elles manquent complètement pendant un mois. A l'examen, col métritique, corps utérin normal, culs-de-sac libres.

Voilà donc 2 cas de guérison sans intervention. Voici, par contre, le cas d'une malade que l'hystérectomie a, je crois, sauvée :

Obs. V. — Le 13 octobre 1931, à 17 heures, on amène dans mon service une femme dans un état extrêmement grave. Elle a accouché le 17 septembre et les suites de couches ont été normales. Mais, depuis quatre jours, elle a des pertes de sang abondantes. Elle a subi, le matin même, un curettage dans un service d'accouchement, et l'opérateur craint une perforation utérine.

La femme se plaint de douleurs extrêmement vives. Le ventre est contracturé et douloureux. Pâleur extrême, algidité. Température : 35°5. Pouls : 130.

Intervention immédiate. Ether. Laparotomie. Une large perforation sur la face antérieure de l'utérus, du côté droit. Un peu de sang dans le ventre. Ballonnement extrême du côlon pelvien. Léger exsudat péritonéal. Œdème sous-péritonéal. Hystérectomie subtotale. Paroi en un plan avec gros drain cigarette dans le cul-de-sac de Douglas.

Guérison sans incident.

Sur ces cinq malades atteintes de perforation instrumentale de l'utérus, traitées de façons diverses, la seule qui soit morte est celle dont la perforation a été méconnue. *Perforer un utérus est grave ; méconnaître la perforation est bien plus grave.*

Chez les quatre autres malades, la perforation a été reconnue. Les quatre malades ont guéri, deux sans aucune intervention, deux après hystérectomie. De ces deux dernières, j'ai l'impression que l'une a été sauvée par l'hystérectomie, mais que l'autre aurait guéri sans intervention.

En présence d'un cas donné, en présence d'une malade, il est relativement facile de prendre une détermination, en tenant compte des circonstances de l'accident, et de l'état de la malade.

Il est bien plus difficile de prendre position dans un débat comme celui d'aujourd'hui, d'enfermer dans une formule dogmatique son opinion sur la conduite à tenir.

Pour m'être abstenu deux fois, je n'aimerais pas être traité d'abstentionniste. S'il me fallait absolument choisir entre deux camps, c'est vers les interventionnistes que j'irais. Car il vaut certainement mieux opérer toutes les perforations utérines que de n'en opérer aucune.

La perforation utérine est une plaie pénétrante de l'abdomen. Elle ouvre dans le péritoine un viscère septique. Elle peut s'accompagner d'autres lésions viscérales. Elle peut tuer par infection, par hémorragie, par hernie interne. L'intervention doit être la règle, et c'est notre devoir de le proclamer.

Pourtant, s'il m'arrive un jour encore d'être l'auteur ou le témoin, dans mon service, d'une perforation utérine au cours d'une exploration ou d'un curettage, chez une toute jeune femme, si la faute aussitôt reconnue l'instrument a été retiré, s'il n'a pas été fait de lavage, s'il s'agit enfin d'un utérus probablement peu septique, je me demande si, dans ces conditions, j'ouvrirai le ventre séance tenante, pour obéir à la règle. Une telle lésion est-elle vraiment assimilable, dans son pronostic, à une plaie pénétrante de l'abdomen, une vraie, par balle de fusil ou par coup de couteau ? Et

puis, comme l'a timidement dit Rouhier, les faits sont les faits, et il y a des perforations utérines authentiques qui guérissent toutes seules. Ce sont celles-là. Aussi, dans les limites étroites de ces conditions exceptionnelles, peut-être prendrai-je encore la responsabilité de ne pas opérer, comme je l'ai déjà fait deux fois. Cela me coûtera certainement plus de souci qu'une intervention immédiate, car il me faudra observer de bien près ma malade, et la revenir voir souvent. Mais je crois que, bien surveillée, elle ne courra pas grand risque, et j'aurai la satisfaction de la voir guérie sans hystérectomie et même sans cicatrice abdominale. Pour une jeune fille de dix-huit ans, le détail a son importance.

Mais il est bien entendu que cette attitude sera l'exception, qui ne doit pas affaiblir la règle. Dans tous les autres cas, qui sans doute seront la majorité : perforation anonyme, manœuvres suspectes, opérateur douteux, renseignements sujets à caution, c'est d'emblée que j'interviendrai, sans hésiter. Je ne ferai sûrement pas la colpotomie ni l'hystérectomie vaginale. Par voie haute, j'irai d'abord reconnaître la perforation utérine. Je m'assurerai ensuite qu'il n'existe pas d'autre lésion viscérale. Après quoi, je me déciderai pour la suture ou l'hystérectomie, en tenant compte d'abord de la lésion, ensuite de l'utérus, enfin de la femme.

M. André Richard : Je vais vous communiquer un souvenir qui montre quelles complications vraiment imprévues peuvent survenir dans la cavité abdomino-pelvienne à la suite d'une perforation utérine au cours d'un curettage. C'était en 1925, alors que j'avais l'honneur d'être chef de clinique du professeur Pierre Duval. Un médecin étranger, exerçant dans le quartier de Vaugirard, me téléphone un dimanche après-midi, m'annonçant qu'il a fait transporter à la maison de santé une femme dont il craint d'avoir perforé l'utérus pendant un curettage fait *dans son cabinet*. Je ne connaissais pas ce médecin, il avait envoyé parfois des urgences que j'avais opérées à l'hôpital de Vaugirard; c'est ainsi qu'il avait connu mon nom. Malgré la volubilité avec laquelle il s'exprima, je ne crus pas un mot de l'explication donnée : la femme ayant soi-disant fait chez elle une fausse couche serait venue le consulter parce qu'elle continuait à perdre, et pensant qu'il y avait rétention placentaire il avait voulu la curetter dans son cabinet, *sur sa table d'examen*.

J'admis en mon for intérieur que, sur la demande de la femme, il avait plutôt essayé par une dilatation et un coup de curette d'interrompre une grossesse au début.

Dès que j'examinai la femme, je fus frappé de son facies altéré et de la douleur que réveillait le palper de l'hypogastre et de la fosse iliaque surtout à droite, et de plus je constatai au spéculum un important écoulement de sang noirâtre par le col, lui-même un peu déchiqueté et dilaté, assez mou d'ailleurs.

Je fis immédiatement une laparotomie, et constatai que la curette, probablement trop audacieuse parce que n'ayant pas tout d'abord ramené de débris d'œuf ou de placenta, avait perforé l'utérus au niveau de la moitié

droite de sa face postérieure près du fond, et, au delà, perforé également *une grossesse tubaire droite* qui inondait le péritoine et laissait couler par la perforation utérine du sang noirâtre.

Je fis une hystérectomie avec large drainage vaginal. Les accidents abdominaux s'amendèrent rapidement, mais la température resta élevée, et en quarante-huit heures j'assistai, malgré transfusion, sérum, injections colloïdales intraveineuses, à une septicémie qui emporta la malade.

Des renseignements contradictoires du médecin, de la malade et de son mari ne m'ont pas permis de préciser la date du curettage perforant, mais j'incline à croire qu'il remontait peut-être à la veille, ce qui expliquerait l'état grave, dès mon premier examen, de la malade, et la septicémie que l'ablation du foyer initial ne permit pas de conjurer.

M. **Sauvé** : Il est bien évident qu'en présence d'une perforation incontestable pratiquée sur un utérus très infecté tout le monde est d'accord : les moins interventionnistes iront traiter la perforation.

Là où le désaccord commence, c'est quand la perforation n'est pas certaine et que, d'autre part, elle a été produite à la fin d'un curettage soigneusement fait par un chirurgien de carrière. Certains, avec mes amis Basset et Brocq, se comporteront comme en face d'une perforation quelconque de l'abdomen ; d'autres, ainsi que mes maitres Auvray et Faure, se tiendront sur l'expectative armée.

Permettez-moi tout d'abord, Messieurs, de regretter, avec beaucoup d'autres, la facilité avec laquelle les curettages sont faits, et par n'importe qui : cette discussion n'aurait-elle pour résultat que la condamnation des curettages faits à tort et à travers par des non-chirurgiens, elle porterait ses fruits. Le curettage est une opération aveugle, et qui, par conséquent, plus qu'une opération en clair, exige une technique précise et un chirurgien habile.

Or, quand à la fin d'un curettage bien conduit, alors que l'utérus est déjà presque complètement nettoyé, vidé, le dernier coup de curette traverse un fond d'utérus friable, irons-nous systématiquement, alors que l'infection n'est pas en jeu, ou très peu, laparotomiser la malade? Pour ma part, Messieurs, je le refuse, d'autant que les perforations ne sont pas toujours certaines. Je surveillerai la curettée de demi-heure en demi-heure, et au moindre soupçon de réaction péritonéale j'interviendrai. J'ai observé un certain nombre de perforations faites par des collaborateurs, et cette manière de faire m'a toujours réussi.

Il m'est, à moi-même, arrivé de perforer l'utérus d'une façon certaine et dans de curieuses circonstances dignes, je pense, d'être rapportées.

Il s'agissait d'une veuve étrangère, et qu'un malheureux hasard avait, longtemps après la mort de son mari, très connu, rendue enceinte. Le même hasard avait provoqué une fausse couche, et avait prolongé les pertes bien au delà du temps licite. Je la curettai et, en arrivant sur le fond de l'utérus, alors que tout le reste de l'organe était vide, je sentis ma curette, maniée avec douceur, filer très loin. La perforation ne me semblait pas dou-

teuse, la profondeur atteinte par la curette était de 14 centimètres. Je m'arrêtai, mis un drain de Mouchotte et surveillai. Rien ne se produisit. Cette veuve, retournée dans son pays d'origine, se fit, pour une raison quelconque, enlever l'utérus. Je le sus et priai le chirurgien de me dire ce qu'il avait constaté sur l'utérus. Il s'agissait, me dit-il, d'un utérus fibromateux, dont la cavité mesurait 8 centimètres ; sa surface péritonéale ne présentait pas la plus petite cicatrice.

Ainsi donc, la perforation n'avait pas été douteuse et avait guéri parfaitement bien.

J'entends, Messieurs, que de tels cas sont exceptionnels, et que, dans l'immense majorité des cas, si l'on soupçonne une perforation et l'inexpérience du chirurgien, il vaut mieux y aller. Mais il n'existe pas, en médecine, de dogmes intangibles, et dans ces sortes de cas pas plus qu'en d'autres. Si la règle doit être l'intervention, il y a des cas où l'expectative armée s'impose, et je pense que les plus interventionnistes se comporteraient comme moi s'il s'agissait de faits familiaux.

L'intervention étant la règle, quelle intervention pratiquer ? Je crois qu'ici l'accord est beaucoup plus facile. La colpotomie me semble illogique, inutile et dangereuse : d'autres l'ont dit, et je suis bien de leur avis.

L'hystérectomie vaginale? Je ne la pratique plus, parce qu'elle aussi est une opération aveugle, et qui sacrifie systématiquement l'organe, quelles que soient ses lésions.

L'opération de choix, à mon sens, est la laparotomie exploratrice, opération bien en clair et qui permet d'agir à la demande des lésions. Sans doute, la plupart du temps elle aboutira à une hystérectomie ; mais elle permettra parfois de traiter la plaie utérine comme toutes les plaies récentes, par excision et sutures. J'en ai rapporté un cas heureux suivi de grossesse menée à bien. Ces sutures primitives, du reste, sont soumises aux mêmes règles générales que les autres. Elles ne doivent être tentées que dans les toutes premières heures, avant la pullulation microbienne et seulement dans des plaies sur des utérus qui ont été curettés pour hémorragie et non pour infection. Les recherches de Policard et d'autres ont montré que cette pullulation ne commençant qu'entre la quatrième et la sixième heure, la quatrième heure me semble être par conséquent la limite extrême.

Au résumé, si, dans la grande majorité des cas, je suis pour la laparotomie exploratrice, j'estime qu'il ne faut pas être systématique et qu'il est des cas rares (utérus non infectés, curettage bien fait) où l'expectative armée très surveillée peut et doit être tentée.

M. F. d'Allaines : J'ai pris la parole pour attirer l'attention sur une variété de perforation utérine peu fréquente dont il a été fait peu mention au cours de la discussion présente, c'est l'existence de perforations sous-péritonéales localisées à l'isthme utérin ou même au col et dont les conditions de production et la clinique sont un peu spéciales. Ici même, ces derniers jours, MM. J.-L. Faure et Desplas en ont incidemment parlé et j'en ai

moi-même observé 2 cas démonstratifs que je me permets d'apporter aujourd'hui. Voici tout d'abord ces deux observations :

Observation I. — Mme X..., âgée de trente-deux ans, est curettée par moi le 8 décembre 1931 pour une rétention placentaire prolongée. En février 1931, elle a fait une fausse couche spontanée pour laquelle il n'a pas été pratiqué de curettage ; depuis cette époque, la malade a des règles très augmentées en abondance et à deux reprises, en juillet et en novembre, elle a fait une poussée inflammatoire du côté droit qui a cédé aux injections de vaccin et qui a été suivie la première fois d'une cure à Luxeuil. Depuis longtemps, cette malade présentait un peu de salpingo-ovarite droite pour laquelle elle était soignée. Je lui fais un curettage le 8 décembre, sous anesthésie générale, et je commence par la dilatation du col aux bougies de Hégar ; la dilatation est assez difficile, je passe les bougies prudemment et en passant la bougie n° 12 j'ai l'impression d'un ressaut brutal après lequel l'instrument pénètre « trop facilement ». En explorant alors avec soin à l'aide d'un hystéromètre, je me rends compte qu'il existe une perforation dans l'utérus, mais je ne puis me rendre compte de l'endroit de la perforation, sinon qu'elle siège du côté droit ; il existe un suintement sanguin assez abondant et, après avoir pris l'avis de son mari (qui est lui-même chirurgien et qui assistait à l'intervention), nous décidons qu'il y a lieu de pratiquer immédiatement une laparotomie. Laparotomie médiane sous-ombilicale : j'aperçois immédiatement un fond utérin en position normale, flanqué à gauche d'un ligament large normal et à droite d'un ligament large tendu, bleuté, siège d'un hématome volumineux qui semble prêt à crever tellement il distend le péritoine ; en arrière du ligament se trouvent les annexes légèrement prolabées dans le Douglas et adhérentes. Je résèque les annexes entre deux ligatures et j'ouvre largement le péritoine ; après évacuation des caillots, j'aperçois une brèche dans la face latérale droite de l'isthme utérin, cette brèche est très volumineuse, il s'agit plus d'un éclatement que d'une perforation, elle mesure certainement 2 cent. 1/2 en hauteur, les bords en sont légèrement irréguliers et déchiquetés et à son contact saigne une artère qu'il faut lier. Après avoir pratiqué l'hémostase, je draine simplement le ligament large par une mèche cellophane et je ferme la paroi abdominale. Les suites de l'opération ont été troublées par une poussée thermique presque immédiate qui s'est élevée progressivement à 40° et qui a cédé en quelques jours.

Obs. II. — Le second cas concerne une perforation qui ne m'est pas personnelle, mais où j'ai eu à intervenir seulement pour la laparotomie : une malade de trente-cinq ans, ayant eu deux enfants autrefois et des crises de salpingite? droite après le second accouchement, fait une fausse couche de deux mois ; le quatrième jour de la fausse couche, devant la continuation des hémorragies, un curettage est décidé et pratiqué sous anesthésie générale. Le chirurgien commence par dilater aux bougies de Hégar et il dit avoir pénétré sans résistance appréciable les bougies les unes après les autres jusqu'au n° 16 ; une fois dilatation faite, il pratique un curettage qui ne ramène pas grand'chose, sauf des petits débris rougeâtres, mais qui, en revanche, s'accompagne d'une émission assez importante de sang et, au bout de quelques minutes de curettage, le chirurgien a l'impression très nette qu'il existe une perforation, car la curette disparaît jusqu'au manche ; l'hémorragie continue, il met la malade à la glace et au repos sans injection intra-utérine, et je suis appelé à la voir cinq heures après. Je trouve une malade avec une température à 38°, un pouls à 100, présentant une douleur du bas-ventre avec une contracture sus-pubienne et je décide sur ces signes d'intervenir, d'autant plus que n'ayant pas assisté à la perforation je suis d'autant plus interventionniste. La laparotomie me montre un gros utérus rétroversé, mou et violacé, un infarctus très important du ligament

large, ce dernier est bombé et il est perforé d'une perforation irrégulière, grande comme une pièce de 1 franc, un peu en arrière de son faite ; par cette perforation sort un peu de sang qui est accumulé sous la forme d'un liquide séro-noirâtre dans le Douglas. L'intérieur du ligament large est déchiqueté et, après l'avoir ouvert, je constate une large brèche dans l'isthme utérin qui semble complètement éclaté, la déchirure semble trop importante pour pouvoir conserver l'utérus ; en outre, la perforation date déjà de plusieurs heures et ses bords sont déchiquetés. Je pratique rapidement une hystérectomie subtotale avec un drainage au niveau du col et une péritonisation sur les côtés. Guérison dans les délais normaux. A l'examen de la pièce, je constate qu'il existe un éclatement à bords friables et fragiles, mais, en outre, la cavité utérine est entièrement remplie d'un placenta à moitié décollé et il est évident que le curettage a été un curettage du ligament large par la perforation et non pas de la cavité utérine.

D'après ces deux observations et quelques autres, rares du reste, assez détaillées, que j'ai pu consulter, la perforation de l'isthme se produit au moment de la dilatation d'un isthme étroit et peu extensible ; de telles conditions sont réunies au maximum dans le curettage gynécologique pour rétention placentaire prolongée, comme dans la première observation, ou même pour des métrorragies de causes indéterminées et pour lesquelles le curettage peut sembler indiqué. Comme l'a dit très justement mon ami Gueulette à la Société d'Obstétrique et de Gynécologie, lors du débat d'il y a deux ans, le danger de perforation dans le curettage gynécologique est au moment du cathétérisme du col [1] ; ce danger de perforation est du reste tout à fait réel, car j'ai pu me rendre compte par moi-même combien il faut peu de force pour produire des lésions très étendues, la bougie m'a semblé pénétrer aisément, je n'avais pas déployé de force exagérée et j'ai eu l'impression d'une perforation presque spontanée. C'est qu'il doit vraisemblablement exister, dans ces cas, des lésions antérieures de l'isthme qui favorisent les dégats et qui expliquent qu'il s'agit bien moins d'un véritable trou fait par la bougie dilatatrice que de l'éclatement d'un isthme friable et prédisposé à se rompre. Ma malade de l'observation I avait eu, depuis plusieurs mois, deux affections étiquetées : périmétrite droite ; la seconde malade avait eu de même une salpingite droite et, enfin, un cas rapporté ici par Tanacesco [2] concerne une malade antérieurement atteinte de salpingite droite chez laquelle, au cours d'un curettage *post abortum*, le chirurgien avait, lors de la dilatation, déterminé très facilement une perforation de l'isthme. Il semble donc, en définitive, exister des lésions préexistantes de la paroi utérine favorisant les dégâts ; aussi, dans ces cas, la dilatation lente en un à deux jours, à l'aide de tiges de laminaire me paraît plus justifiée et je regrette évidemment de ne l'avoir pas employée dans le premier cas.

Les lésions de la perforation consistent en un véritable éclatement de la paroi latérale de l'isthme étendu plus ou moins bas vers le col ; ceci a été très nettement décrit lors de la discussion de la Société d'Obstétrique et de

1. *Société d'Obstétrique et de Gynécologie*, juillet 1932, p. 439.
2. *Société de Chirurgie*, 25 novembre 1931.

Gynécologie. Chez ma première malade, la brèche admettait le doigt ganté, la deuxième avait une déchirure de 3 centimètres de haut, la brèche avait 5 centimètres de diamètre chez la malade opérée par Tanacesco. Il faut avouer, du reste, que la cicatrisation d'une telle plaie doit se faire d'une façon peut-être précaire et qui peut vraisemblablement prêter à l'apparition d'accidents dystociques ultérieurement ; de fait, dans les 2 cas que j'ai observés, cette déchirure musculaire à paroi irrégulière et friable m'a paru bien peu propice à des points de suture et il y a là, peut-être, un argument de plus en faveur de l'hystérectomie.

Dans le ligament large, les dégâts sont variables, l'hématome domine la scène et réalise un aspect de pseudo-infarctus tubo-utérin qui n'est peut-être pas loin de ce que signalait l'autre jour mon maître et ami Mondor quand il faisait allusion à l'infarctus tubo-utérin secondaire aux perforations utérines ; parfois, il peut s'y adjoindre une perforation secondaire du ligament large, voie d'infection ou d'hémorragie possible dans le péritoine, mais il est vraisemblable que ce qui domine la scène, ce sont les lésions sous-péritonéales et que les dégâts intrapéritonéaux sont secondaires et moins importants dans la majorité des cas.

Enfin signalons, fait intéressant et essentiel, qu'il semble que, dans la majorité des cas, l'utérus n'a pas été ni curetté, ni vidé, soit que le chirurgien reconnaissant d'emblée la perforation n'a pas continué ses manœuvres, soit que, méconnaissant les dégâts, il ait curetté consciencieusement le ligament large ainsi que j'en ai rapporté un exemple plus haut.

Quant à la conduite à tenir, l'intervention immédiate me paraît encore moins discutable que dans les perforations du fond utérin ; le danger, ici, est la cellulite sous-péritonéale et celle-ci paraît particulièrement à redouter. Chez la malade, pour laquelle je fis immédiatement le diagnostic et l'intervention abdominale nécessaire, j'observai tout de même une poussée de température à 40° qui m'inquiéta pendant quelques jours ; chez la malade, dont Desplas rapporta l'histoire récemment, la mort survint au bout de trois jours par cellulite et septicémie secondaires à une perforation isthmique méconnue.

Peut-être, théoriquement, pourrait-on penser le bien-fondé d'une intervention par la voie vaginale qui consisterait par la brèche de l'isthme à drainer le ligament large, mais une telle voie est parfaitement aveugle, on ne peut, par là, ni inspecter la perforation que l'on ne voit pas, ni vider l'hématome, ni contrôler l'hémostase, c'est donc une voie aveugle et dangereuse et je crois qu'il lui serait préférable de ne rien faire. La voie abdominale par laparotomie est évidemment la seule à envisager, l'ouverture du ligament large avec ou sans résection des annexes permet l'inspection rapide et aisée des lésions. Je crois que, dans l'immense majorité des cas, il sera préférable de faire une hystérectomie qui pourra être indiquée par l'étendue de la déchirure, la non-évacuation de l'utérus encore plein d'un placenta infecté, l'ancienneté de la perforation et enfin la nécessité d'un large drainage chez une malade déjà en état d'infection. Plus rare-

ment, comme dans le cas que j'ai traité, on pourra avec succès laisser l'utérus en place en ayant soin de drainer le ligament large.

M. **René Bloch** : J'ai observé 3 cas de perforation utérine au cours de curettages, perforation confirmée par la présence d'épiploon dans le vagin : ces 3 cas, je n'ai pu les voir que plusieurs heures après l'accident ; comme l'épiploon était rentré, que le ventre était souple et l'état général bon, je ne suis pas intervenu et les 3 malades ont guéri simplement. J'ai vu 2 autres cas de perforation supposée qui ont guéri de même.

Je pense donc qu'il n'y a pas lieu d'assimiler, comme on l'a fait, la perforation utérine à une plaie de l'abdomen parce que l'instrument perforant est ici mousse et stérile.

Dans les seuls cas de perforation par manœuvres abortives où l'assimilation pourrait être faite, nous ne voyons la malade qu'en cas d'accidents et alors l'intervention s'impose.

De même, d'ailleurs, en cas de déchirure, d'hémorragie ou d'accident quelconque, mais le cas intéressant étant justement celui où la perforation est vue à un moment où il n'y a aucune traduction clinique de l'accident, il m'a paru intéressant d'ajouter ces cas à ceux déjà cités de guérison sans intervention.

Sauf dégâts constatés au cours du curettage, je pense donc qu'en l'absence de signes cliniques pathologiques, une seule cause peut faire pencher la balance en faveur de l'intervention, qui sera d'ailleurs une hystérectomie, c'est l'état pathologique antérieur de l'utérus ayant commandé le curettage : soit infection, qui risque de se propager au péritoine, soit néoplasie confirmée ou non par le curettage explorateur perforant. Mais dans l'immense majorité des cas de curettages, pour rétention placentaire non infectée, je pense que l'abstention, sous réserve d'une surveillance attentive, permettra d'obtenir une guérison très simple.

COMMUNICATIONS

Deux cas de dyschondroplasie d'Ollier,

par MM. **André Richard**, **C. Rœderer** et **P. Dupuis**.

Nous avons entre pris, avec MM. Rœderer et Dupuis, un travail qui, par sa longueur, abuserait de votre patience et risquerait de dépasser les limites prévues pour nos Bulletins ; mais je veux, dès aujourd'hui, vous donner un résumé de deux observations qui se rattachent aux dyschondroplasies

d'Ollier, avec de nombreux points communs, mais aussi des différences qui méritent l'attention.

Ces deux observations sont caractérisées :

Cliniquement, par des raccourcissements, des déformations, des luxations secondaires (au niveau des os couplés), des segments de membres atteints.

Radiologiquement, par des images semblables, en tant qu'aspect des lésions, à celles qu'on rencontre dans les chondromatoses du squelette.

Histologiquement, par la constitution cartilagineuse des lésions.

Décrite par Ollier en 1899, très discutée par la suite, rapprochée à tort de certaines affections trophiques ou de croissance, mieux individualisée aujourd'hui, cette affection a subi une véritable éclipse en France, ne groupant depuis le travail princeps que de très rares observations le plus souvent passées inaperçues.

Au contraire, la lecture de nombreuses observations détaillées publiées à l'étranger sous ce nom nous a montré que beaucoup ne ressemblaient que de très loin à l'affection décrite par le maître lyonnais.

J'ai eu l'occasion de m'entretenir à plusieurs reprises de ce sujet avec mon ami Jacques Leveuf qui possède et suit, depuis de nombreuses années, une très belle observation qu'il vous communiquera quelque jour.

Il nous a semblé que les deux observations ci-après appartenaient nettement à la dyschondroplasie d'Ollier : je ne veux pas, dans ce court exposé, envisager la question de la pathogénie : qu'il me suffise de rappeler, ainsi que mon maître Ombrédanne y a souvent insisté, qu'il existe entre la maladie exostosante, la chondromatose et la dyschondroplasie des caractères communs, voire des formes intermédiaires qui établissent entre elles des liens de parenté; ces trois affections ont néanmoins des caractères très distincts qui permettent de les décrire comme des maladies nettement différenciées.

Observation I (André Richard et P.-V. Dupuis). — To... (Gilberte), sept ans, née le 9 septembre 1926.

Entre à l'Hôpital Maritime en septembre 1932 pour « déviations rachitiques de la jambe et de l'avant-bras droits ».

Antécédents sans intérêt, cuti-réaction négative, calcémie normale.

L'affection a débuté, à l'âge de un an et demi, par incurvation du tiers inférieur du tibia droit. Une réduction non sanglante, pratiquée à trois ans, a été suivie de récidive.

Examen clinique : Etat général moyen, déformations multiples portant strictement sur le côté droit du corps.

a) D'abord raccourcissement des deux membres droits portant sur le segment distal : 9 centimètres du membre inférieur dont 5,5 pour la jambe; 4 centimètres du membre supérieur dont 3 centimètres à l'avant-bras.

b) Les segments raccourcis sont très déformés : au tiers inférieur du tibia, incurvation concave en dedans portant le pied en varus (fig. 1), à l'avant-bras convexité externe du cubitus avec luxation de la tête radiale.

c) Au niveau des extrémités, anomalies :

α) A la main, index dévié en dehors, plus court qu'à gauche, 1re phalange courte et trapue, de même que celle du médius et de l'annulaire, pas ou peu de laxité.

β) Au pied, 1er métatarsien court et trapu.

Légère atrophie musculaire des divers segments atteints.

Radiographie : Intégrité absolue du côté gauche.

Intégrité du crâne, du thorax, des clavicules, du rachis, du carpe et du tarse.

Les lésions sont surtout métaphysaires : plages claires, longitudinales, soufflant l'extrémité atteinte, limitée par un liséré noir net.

Certaines lésions sont diaphysaires : taches claires, rondes, isolées en pleine diaphyse normale, probablement d'origine périostique. Les os plats (scapulaire, os iliaque) sont atteints : vous voyez ces images sur les radiographies que je vais vous projeter.

Un an plus tard, les lésions radiographiques se sont peu modifiées, sauf au tibia où, après l'intervention (biopsie), il y a une nette amélioration.

En septembre 1933, on pratique :



FIG. 1.

1° Une résection de la tête radiale luxée pour remédier à la gêne de la fonction articulaire.

2° Une ostéotomie cunéiforme en plein foyer tibial avec biopsie nouvelle.

Fin décembre 1933, mouvements du coude droit subnormaux, déformation tibiale corrigée, cal solide avec, à la radiographie, remarquable calcification de la lésion, la biopsie (faite par mon chef adjoint de laboratoire, le Dr Gérard Mozer) donne le résultat suivant :

« L'examen histologique montre un bloc de cartilage constitué par des cellules de formes et de dimensions variables, entourées d'une capsule d'enveloppe qui les isole au sein d'une substance amorphe ayant des caractères de la chondrine. La disposition des cellules est variable : tassées à la périphérie, semées en placard, en traînées irrégulières au centre, les cellules enclavées dans chacune des capsules sont en nombre variable. En quelques points, on retrouve des vestiges de tissu médullaire, fibrines et travées osseuses ramollies et décalcifiées.

« Il n'existe pas de lames périchondrales, le contact avec la surface osseuse et le cartilage est établi par la chondrine.

« En résumé, il s'agit d'un chondrome hyalin. »

Obs. II (C. Rœderer et R. Froyez). — Ga..., Marianne, onze ans — Antécédents héréditaires négatifs — aucune malformation osseuse dans la famille, sixième enfant d'une famille de 13 dont 12 vivants bien portants.

Antécédents personnels : sans intérêt, *cependant n'a marché qu'à quatre ans.*

L'enfant est amenée pour malformations multiples, raccourcissement et déviation des membres supérieur et inférieur droits, avec scoliose énorme, luxation du cou-de-pied droit. La déformation du bras a attiré l'attention peu après la naissance, celle de la jambe vers quinze mois, à plusieurs reprises on a tenté de l'envoyer en climat marin pour rachitisme. Ce n'est qu'à dix ans qu'elle a été amenée à Berck.

Bordet-Wassermann négatif, cuti-réaction négative, calcémie normale.

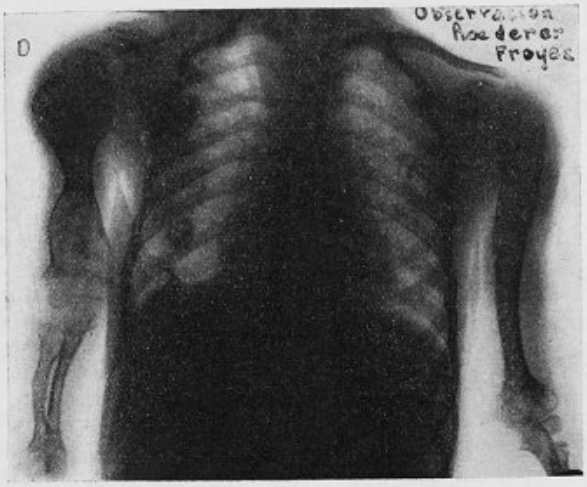

Fig. 2.

Examen clinique (juillet 1933). Enfant un peu pâle avec chevelure abondante brune, sourcils touffus, toute la partie supérieure du corps complètement déjetée à droite.

Membre inférieur droit, 13 centimètres de raccourcissement réel dont 11 centimètres du genou au pied. La jambe décrit une concavité externe, pied luxé en dehors, la malléole interne saille sous la peau, l'externe est invisible, la jambe présente deux renflements tumoraux à ses deux extrémités au niveau de la face externe; au niveau de la cuisse, léger épaississement sous-trochantérien; au niveau du pied, raccourcissement net par rapport au côté opposé, mouvements articulaires normaux, force musculaire bonne, réflexes normaux.

Membre supérieur droit, énorme raccourcissement, tel que, quand le tronc très déformé, mais souple, est redressé, la main droite atteint le haut de la crête iliaque alors que la main gauche arrive à mi-cuisse. Le bras, à la vue et au palper, est une véritable haltère avec une tige courte et deux sphères aux extrémités (fig. 2), l'avant-bras présente un épaississement à son extrémité distale, une concavité

externe importante, 6 centimètres de différence entre les deux membres supérieurs dont 2 cent. 1/2 pour le bras. Noter qu'au niveau du membre supérieur gauche l'avant-bras est normal tandis que le bras raccourci présente, au-dessus d'une brusque coudure à l'union du tiers supérieur et du tiers moyen, un évasement de l'extrémité supérieure de l'humérus.

La main droite est éversée sur le bord cubital, carpe normal; déformation des extrémités épiphysaires des métacarpiens et des 1res phalanges, le pouce à peu près normal; les doigts médians boudinés rappellent l'aspect de *spina ventosa*; au palper, on perçoit la soufflure de la diaphyse des phalanges de l'index et de l'annulaire, tandis que l'extrémité des phalanges est résorbée; si on les pince, on a l'impression que les doigts se rapprochent à travers une masse élastique; en tirant sur les doigts, on obtient un mouvement de pompe.

Au niveau de la main gauche, déformation du médius infléchi sur l'index et soufflure de l'annulaire; la radiographie confirme l'examen clinique et montre (alors que, dans la première observation, les lésions étaient strictement localisées du côté droit) que, dans la deuxième, elles *prédominent* seulement à droite. En particulier, fémur, tibia et pied gauches sont complètement indemnes.

En terminant, nous insistons sur les faits connus dans la plupart des informations publiées jusqu'à ce jour :

1° L'affection débute dans la première enfance;

2° Elle frappe de préférence le sexe féminin;

3° Elle n'est pas héréditaire dans les cas purs;

(On ne rencontre ce caractère que lorsqu'il y a association de maladie dyschondroplasique avec des exostoses multiples.)

4° Les lésions sont, comme de règle, multiples;

5° La distribution est cliniquement « hémiplégique », anatomiquement hémiplégique pure dans le premier cas, prédominante à droite dans le second : c'est cette asymétrie dans le développement des lésions qui donne à la maladie sa physionomie clinique;

6° La plus grande partie des lésions siègent au bulbe *méthaphysaire*; certaines d'entre elles sont diaphysaires, soit à point de départ périostique (obs. II), soit par migration au cours de la croissance de la diaphyse (obs. I).

L'artériographie dans les affections ostéo-articulaires et osseuses des membres,

par MM. **Louis Bazy** et **Henri Reboul**.

La valeur des renseignements que procure l'artériographie dans les artérites, et surtout l'innocuité actuelle de ce procédé d'investigation, alors même que les artères explorées sont considérablement altérées, nous ont incités à étudier, par cette méthode, quelle était la participation artérielle dans les affections ostéo-articulaires et osseuses.

Dos Santos eut l'idée originale d'appliquer l'artériographie à toute la pathologie des membres, de l'aorte abdominale et de son territoire viscéral.

Ici même, cet auteur nous a communiqué quelques résultats de ses remarquables travaux et nous avons été particulièrement frappés par l'intérêt considérable de ses recherches sur les néoplasies des membres. Elles comportent déjà des applications pratiques d'une valeur indiscutable.

D'une part, en effet, le type très spécial de la néovascularisation dans les néoplasies osseuses permet souvent le diagnostic de malignité sans avoir recours à la biopsie; d'autre part, l'artériographie devient un moyen de contrôler l'efficacité des tentatives thérapeutiques conservatrices de ces néoplasmes.

L'artériographie des ostéites, des ostéoses et des affections articulaires est encore trop récente pour permettre des déductions aussi formelles.

Il serait, à coup sûr, prématuré de vouloir baser sur cette étude des théories pathogéniques ou des éléments de diagnostic différentiel, par exemple, et tel n'est point notre but.

Nous voudrions seulement montrer combien sont importantes les modifications vasculaires dans les affections ostéo-articulaires, et combien elles sont différentes les unes des autres, tout au moins d'après les premiers documents recueillis dans mon service de l'hôpital Saint-Louis.

Ainsi, dans ce cas d'arthrite chronique du genou, nous avons été surpris par l'absence de tout réseau artériel périarticulaire, alors que l'aspect de la fémorale, de la poplitée et de leurs branches musculaires est absolument normal.

On voit bien toutes les branches collatérales de la poplitée, sauf les articulaires, et la grande anastomotique atteint à peine la partie supéro-interne du condyle fémoral. Invinciblement, on pense à ce que Babinski et Barré ont écrit sur le rôle des lésions vasculaires dans la production des arthropathies dites nerveuses.

Au contraire, l'artériographie de cette ostéo-arthrite tuberculeuse fistulisée met en évidence une hyperhémie légère mais nette. Notons que cette hyperhémie est, si nous osons dire, « réticulaire ».

On constate, en outre, surtout sur la fémorale, des lésions banales d'artérite sénile. L'aspect très particulier du rétrécissement segmentaire de la partie inférieure de la tibiale antérieure est plus spécial. C'est la première fois que nous rencontrons une telle image. L'avenir nous dira peut-être si nous pouvons considérer cet aspect comme celui d'une artérite tuberculeuse dont certains auteurs admettent l'existence.

En arrière du squelette jambier, à peu près à l'union du tiers moyen et du tiers inférieur, on voit un point constitué par une toute petite artère enroulée sur elle-même et alimentée par deux petits vaisseaux.

Cet aspect est également nouveau pour nous. Nous nous sommes demandés si cette image ne témoignait pas de l'existence d'une de ces formations que l'on appelle un « glomus » qui existent au niveau des doigts où elles peuvent donner lieu à des tumeurs décrites par Masson, dont Durante a montré l'existence dans l'utérus et qui sont de véritables petits cœurs périphériques.

Cet artériogramme d'ostéo-périostite spécifique du péroné montre, en regard des lésions osseuses, un réseau grêle dépendant du territoire de l'artère péronière.

Les branches de ce réseau ont une ordonnance normale.

Dans ce cas d'abcès osseux intramédullaire fémoral, le calibre des artères à destination osseuse nous semble plus considérable que normalement, mais il n'existe aucun réseau artériel néoformé.

Le cliché suivant montre bien la vascularisation intense et très spéciale des tumeurs malignes. Celle-ci est avant tout « tronculaire », car elle porte d'abord sur les troncs artériels.

Cette fracture fémorale spontanée est due vraisemblablement à une métastase de cancer prostatique.

L'aiguille injecte davantage la fémorale profonde que la fémorale superficielle. Les deux artères augmentées de volume et refoulées par la tumeur émettent des branches trop nombreuses et trop volumineuses dont l'ordonnance est vraiment caractéristique des néoplasies malignes.

Nous avons eu enfin la possibilité de pratiquer des artériographies pour deux affections relativement peu fréquentes : une maladie de Lobstein et une maladie de Paget.

La maladie de Lobstein ou ostéopsathyrose était particulièrement typique. Nous avons pensé qu'il serait intéressant de savoir quelle était la valeur de la circulation dans les zones osseuses, sièges de fracture ancienne.

L'une des onze fractures spontanées de ce malade avait porté sur la région sous-trochantérienne du fémur gauche.

En cette zone la radiographie montrait une décalcification importante.

L'artériographie met en évidence une exagération de la circulation, ainsi qu'en témoignent le calibre des artères qui barrent transversalement cette région et le nombre exagéré des points qui représentent des artères projetées sur le film selon leur axe. Ainsi, si dans la maladie de Lobstein l'os est fragile, ce n'est point à des altérations vasculaires qu'il le doit.

La maladie de Paget était également très caractéristique. Les lésions prédominaient sur l'extrémité inférieure du fémur et l'extrémité supérieure du tibia gauches.

L'artériographie a dû être recommencée plusieurs fois avant d'obtenir un contraste suffisant. La circulation est considérablement exagérée et nous avons progressivement augmenté le débit de l'injection intra-artérielle de solution de contraste pour obtenir un artériogramme net.

A la huitième seconde d'une injection dont le débit était de 4 c. c. 5 par seconde nous avons pu prendre ce cliché qui révèle l'importance extraordinaire de la vascularisation osseuse.

A la douzième seconde sur le cliché suivant on note l'opacification des veines.

Ainsi, d'après ces quelques clichés, comme d'après ceux de dos Santos,

les modifications artérielles sont très différentes les unes des autres dans chacune des affections osseuses et ostéo-articulaires qu'il nous a été permis d'étudier jusqu'à présent.

Ce ne sont là que des faits encore trop peu nombreux pour leur accorder une valeur certaine, mais nous pensons avec dos Santos que la comparaison de nombreux documents relatifs à des phases évolutives différentes de chacune de ces affections pourra peut-être éclairer la pathogénie encore mystérieuse de certaines d'entre elles, fournir par ailleurs des tests précieux pour leur diagnostic, dans les cas non exceptionnels où la clinique et les procédés actuellement usités sont insuffisants, et permettre ainsi une thérapeutique plus rationnelle ou plus précoce. L'artériographie ouvre à la pathologie générale, et non pas seulement à la pathologie vasculaire, des voies inexplorées. En dehors de quelques images intéressantes, nouvelles ou rares, qu'elle nous a permis de vous montrer, notre communication avait surtout pour but de souligner l'aspect très large, le champ très étendu de l'artériographie.

A propos de l'artériographie,

par **M. Jean Quénu.**

Dans sa communication du 25 avril, M. Louis Bazy, traitant de l'artériographie dans les oblitérations artérielles, a surtout attiré votre attention sur les indications que l'artériographie est capable de fournir pour décider d'une artériectomie et pour l'exécuter.

Même lorsque ces très belles opérations conservatrices ne sont pas possibles, même lorsque l'amputation apparaît comme inéluctable, je pense que l'artériographie peut encore être utile, parce que, nous donnant l'image des voies artérielles restées perméables, elle nous permet de choisir l'amputation qui convient à chaque cas, et de réduire au minimum le sacrifice nécessaire. Tel est le sens des deux observations que je vous apporte aujourd'hui.

Il s'agit de deux cas d'oblitération artérielle. L'une était le fait d'une artérite infectieuse aiguë, post-pneumonique; l'autre, plus banale, d'une artérite chronique chez un diabétique. Les deux malades ont dû être amputés. Mais l'artériographie m'a permis, chez l'un et chez l'autre, de faire une amputation aussi économique que possible.

Observation I. — Un homme de quarante-trois ans, robuste, fait en janvier 1934 une pneumonie grave. Quatre jours après la défervescence de la pneumonie, exactement le 18 janvier, à 23 heures, apparaît une douleur extrêmement violente aux 2e et 3e orteils du pied droit et à la région métatarsienne correspondante.

Le lendemain, cette douleur s'étend au gros orteil. Cyanose de l'avant-pied, sensation de froid intense, anesthésie douloureuse de la même région.

Le 21 janvier, le Dr Trotsky, médecin traitant, appelle en consultation le Dr Flandin. Diagnostic : oblitération artérielle par thrombose. Traitement : acécholine, hamamélis, novarsénobenzol (dans le but de diminuer la coagulabilité du sang : le temps de saignement est de une minute et demie, le temps de coagulation de quatre minutes). Le Dr Flandin demande un avis chirurgical. Je suis appelé le 22 janvier.

Je trouve un malade profondément déprimé, les traits altérés par la douleur. Depuis quatre jours et quatre nuits il souffre abominablement et n'a pu dormir un seul instant. La morphine est impuissante à calmer ses douleurs.

Toute la moitié antérieure du pied est livide et froide. Elle est, de plus, le siège d'une anesthésie douloureuse. Le moindre contact est horriblement douloureux. On ne sent battre ni la pédieuse, ni la tibiale postérieure, ni la poplitée. La fémorale est perceptible à l'arcade.

Je conseille de mettre le pied en position déclive, et de faire des applications d'air chaud. J'en fais une moi-même et ne constate aucune réaction vaso-motrice nette. L'épreuve de Moscovicz n'est pas plus probante.

Le 23 janvier, les douleurs sont de plus en plus vives. Sur le pied livide sont apparues quelques marbrures.

La tension artérielle est de 16-6 à l'humérale, de 20-9 1/2 à la cuisse, nulle au mollet et au cou-de-pied droits. Les oscillations sont de trois divisions à la cuisse ; elles n'existent pas plus bas.

Prévoyant l'éventualité prochaine d'une intervention chirurgicale, je fais transporter le malade dans mon service de l'hôpital Notre-Dame-de-Bon-Secours. M. Flandin me met en rapport avec M. Reboul, en vue d'une artériographie.

Artériographie le 24 janvier, par MM. Reboul et Racine, internes des hôpitaux. Courte anesthésie au chlorure d'éthyle. Ponction transcutanée de l'artère fémorale droite sur la tête fémorale, injection de 30 cent. cubes de *ténébryl* à 30 p. 100. Pression : 1,5 atmosphère. Cliché pris à quinze secondes. *Lecture du cliché* : l'artère fémorale superficielle apparaît normale, avec des branches collatérales normales. L'artère fémorale profonde n'est pas injectée. L'artère poplitée est perméable dans sa partie supérieure, avec un aspect lacunaire ; sa perméabilité cesse brusquement à 15 millimètres au-dessus de l'interligne articulaire du genou. Interruption complète du tronc artériel dans toute la région poplitée. Vers l'extrémité supérieure de l'espace interosseux, on voit reparaître les trois troncs jambiers : la péronière, insignifiante, n'a que quelques centimètres de long ; la tibiale postérieure est bien remplie, mais s'arrête au-dessus du milieu de la jambe ; la tibiale antérieure descend plus bas, jusqu'à l'union des trois-quarts supérieurs et du quart inférieur. La jonction entre le système crural et le système jambier est assuré par deux artères jumelles qui se détachent de la poplitée juste au-dessus du segment oblitéré, par des rameaux de l'artère grande anastomotique et de l'artère articulaire supérieure et externe. Toutes ces petites artères forment autour du genou un fin réseau aux mailles assez larges, suffisant cependant pour alimenter les troncs jambiers. Ceux-ci, dans leur portion perméable, donnent quelques collatérales.

Le 25 janvier, l'avant-pied, toujours livide, présente des reflets verdâtres ; le reste du cou-de-pied est couvert de marbrures violacées, d'où partent deux traînées de lymphangite remontant jusqu'au genou. La température monte légèrement depuis deux jours. Les douleurs sont devenues intolérables. Le malade n'a pas dormi depuis sept jours.

Dans ces conditions, au cours d'une consultation avec les deux médecins, je n'hésite pas à affirmer la nécessité et l'urgence de l'amputation. Après une discussion où il est tenu compte des signes cliniques et aussi, pour une large part, des données de l'artériographie, nous décidons de faire non pas l'amputation de cuisse, qui avait été un moment envisagée, mais l'amputation de jambe au-dessous de son milieu. Je consens à faire, en plus, une sympathectomie de la fémorale à l'arcade.

Intervention le 25 janvier. Anesthésie générale au chlorure d'éthyle, puis à l'éther.

1° Sympathectomie de la fémorale commune, sous l'arcade, un peu gênée par une petite infiltration sanguine due à la ponction artérielle de la veille. On rencontre des ganglions infiltrés.

2° Amputation de jambe au-dessous de son milieu, sans lambeau, à tracé ovalaire. Sur la coupe, on constate que les deux grosses artères de jambe sont complètement thrombosées. Mais les muscles saignent un peu ; du muscle jambier postérieur s'échappe même un petit jet artériel. Trois fils d'attente. Pansement à plat à la gaze glycérinée.

Dès le réveil, les douleurs effroyables dont le malade était torturé depuis une semaine ont disparu. Il ne reste, pendant quelques jours, que de petites douleurs névralgiques à la partie interne du moignon.

La plaie ayant bon aspect, je serre les fils le troisième jour. Suites simples. Le malade quitte l'hôpital le 17 février et part bientôt en convalescence. Il revient deux mois après, en excellent état général, avec un moignon cicatrisé, sauf un point, au niveau de l'extrémité inférieure saillante du tibia.

Tension artérielle : 20-10. Oscillations : quatre divisions à la cuisse droite, une demi-division au mollet.

Le 14 avril, j'ai fait la retouche du moignon, c'est-à-dire que, par deux courtes incisions latérales, j'ai réséqué 4 centimètres de tibia et 4 centimètres de péroné. Le moignon est actuellement cicatrisé.

Examen de la pièce d'amputation. MM. Reboul et Racine ont essayé d'injecter les artères du segment amputé : toute injection a été impossible. Ils m'ont remis une note très détaillée d'un examen histologique complet, pratiqué par M. Jacques Delarue, ayant porté sur chaque tronc artériel, en particulier sur les petites artères, sur les muscles et sur les téguments. En deux mots : les muscles et les téguments du pied étaient en voie de nécrose, les artères frappées de lésions de thrombo-artérite aiguë infectieuse.

Obs. II. — M. P..., soixante-trois ans, entre dans mon service de l'hôpital Bon-Secours, le 23 février 1934, pour une gangrène du gros orteil droit.

Depuis une dizaine de jours, il a été pris de douleurs dans le gros orteil, douleurs extrêmement vives et ne cessant de s'aggraver de jour en jour. En même temps, il a vu apparaître à la partie interne de l'orteil une ulcération qui s'est excavée peu à peu, laissant sourdre une sérosité sanguinolente.

De fait, le gros orteil a un aspect sphacélique, avec deux petites ulcérations à la base : une sur la face dorsale, une sur la face interne, et des traînées de lymphangite sur le dos du pied. Température : 38°.

On ne perçoit le pouls ni à la pédieuse, ni à la tibiale postérieure du côté droit, alors qu'il est perceptible en ces deux endroits du côté gauche. La fémorale et la poplitée battent normalement.

Tension artérielle à l'artère humérale : 16-9.

	MEMBRE INFÉRIEUR DROIT (malade)		MEMBRE INFÉRIEUR GAUCHE	
	Tension artérielle	Oscillations	Tension artérielle	Oscillations
Cuisse	17- 9	5	16-9	6
Mollet.	24-15	6	17-8	4
Cou-de-pied	16- 8	3	17-8	3
Pied	0	0	10	1/2

Glycosurie : 42 grammes par vingt-quatre heures. Pas d'acétone.

Glycémie : 1 gr. 41 par litre.

Artériographie le 24 février (MM. Reboul et Racine). La fémorale, la poplitée, le tronc tibio-péronier s'injectent normalement. Les artères de la jambe sont inégalement visibles ; néanmoins, la tibiale postérieure peut être suivie jusqu'au cou-de-pied.

Comme le malade souffre cruellement, comme il est diabétique, comme il existe une menace d'infection, on l'opère sans tarder.

Intervention le 25 février. Rachianesthésie. Amputation de Syme. Les artères sont reconnaissables, mais ne saignent pas. Il y a seulement un peu d'hémorragie veineuse.

Suites simples. 40 unités d'insuline par jour pendant dix jours. Des dosages répétés montrent la réduction progressive de la glycosurie, qui tend à disparaître.

La cicatrisation se fait normalement, sauf une petite désunion, grande comme une pièce de 50 centimes à la partie antérieure. Pour en activer la cicatrisation, j'ai fait, le 3 mai, la sympathectomie périfémorale ; à la suite de cette opération, les oscillations, au cou-de-pied, ont plus que doublé d'amplitude.

Dans ces 2 cas, l'artériographie ne nous a pas permis de poser les indications d'une artériectomie, suivant la méthode de M. Leriche : « L'artériectomie doit, en principe, être réservée aux oblitérations localisées chez des sujets capables de vaso-dilatation en aval ».

L'artériectomie ne pouvait, à la rigueur, se discuter que pour le premier cas. Mais je rappelle qu'il s'agissait d'une artérite survenue au cours d'une pneumonie. On connaît la gravité particulière de cette lésion. Buisine, dans sa thèse (Lille, 1927) en a réuni 78 cas, avec 40 p. 100 de morts. Dans le cas particulier, l'ischémie évoluait rapidement vers la gangrène avec menace d'infection, les conditions générales étaient peu favorables, les conditions locales, telles que nous les a révélées l'artériographie, ne l'étaient pas davantage. Car si l'oblitération principale était segmentaire, elle siégeait sur le tronc poplité-tibio-péronier, segment peu favorable à l'artériectomie (voir Leriche, *L'artériectomie dans les artérites oblitérantes*, p. 142) ; cette artériectomie aurait, de plus, fatalement supprimé plusieurs des collatérales qui alimentaient le réseau jambier, et notamment les artères jumelles. Enfin, les troncs jambiers eux-mêmes, dans leur partie inférieure, terminale, étaient de nouveau interrompus. Aucune intervention conservatrice ne pouvait être raisonnablement tentée.

Dans ces 2 cas, l'artériographie nous a donc rendu un grand service. En mettant sous nos yeux l'image de la vascularisation encore utilisable, elle nous a détourné d'opérations conservatrices qui eussent été vouées à l'insuccès et eussent probablement aggravé la situation. Elle nous a permis de faire passer notre trait d'amputation véritablement à la limite de la chair vive et de la chair morte.

Sans l'artériographie, il est bien probable que j'eusse été tenté d'amputer de cuisse le premier malade, et de jambe le second. Elle a donc épargné à ces deux malades un sacrifice excessif, que la crainte du pire m'eût dicté, si je n'avais eu sous les yeux l'image de leurs artères.

Dans les cas d'oblitération artérielle des membres, je considère l'arté-

riographie comme un procédé d'exploration précieux, dont l'innocuité semble démontrée, et qui doit venir compléter les données fournies par la clinique, l'oscillométrie et l'étude des réactions vaso-motrices.

M. **Métivet** : Dans une observation que j'ai rapportée ici, il s'agissait d'une malade atteinte de gangrène des orteils. J'ai fait une amputation de cuisse et j'ai eu la surprise, en disséquant la pièce, de voir que le soléaire était entièrement nécrosé.

Voici un cas où on aurait pu faire l'artériographie et où on n'aurait pas vu ce dont il s'agissait : il y avait cependant nécrose d'un muscle de la jambe jusqu'à sa partie supérieure, ce qui nécessitait une amputation haute. L'indication en avait été fournie par les douleurs qui apparurent très vite au niveau du mollet.

Par conséquent, je crois que l'artériographie est un bon procédé, mais ne doit pas être un signe absolu pour préciser le niveau d'une amputation.

M. **R. Proust** : Je crois que l'objection que notre collègue et ami Métivet semble opposer à l'artériographie n'en est pas une, car, si elle avait été pratiquée, il est très vraisemblable que celle-ci aurait montré l'oblitération des artères se rendant au soléaire.

Je considère en tout cas que l'artériographie est un mode d'exploration clinique de tout premier ordre. C'est justement l'intérêt de l'artériographie qu'elle met en valeur les variations de circulation des différentes collatérales. A propos de ces collatérales et de leur importance dans le rétablissement éventuel de la circulation je veux insister sur le rôle capital aux membres inférieurs des artères jumelles dont on apprécie bien ce que j'appellerai le territoire anastomotique sur les belles radiographies qui vous ont été soumises. Si j'insiste sur ce fait c'est qu'au cours de l'artériectomie pour contusion grave de l'artère poplitée ayant entraîné son oblitération par rupture des tuniques et caillot terminal, j'avais constaté un arrachement des deux artères jumelles qu'il avait fallu lier. Ce détail met en évidence le rôle considérable qu'a bien démontré Leriche de l'artériectomie dans l'utilisation au maximum grâce à leur vaso-dilatation des collatérales restantes, si faibles qu'elles soient, dans la restauration circulatoire.

M. **P. Brocq** : Si je rapproche l'une des observations de Jean Quénu de l'une des miennes, je suis porté à croire que l'artériographie donne des indications supérieures à celles de l'oscillomètre dans la détermination du niveau de l'amputation.

Dans le cas de Quénu, pas d'oscillations au bas de la jambe, mais artères de la jambe perméables ; amputation de Syme, guérison.

Dans mon observation, oscillations au bas de la jambe, artères oblitérées à l'artériographie. S'appuyant sur l'existence d'oscillations, mon ami et collègue Dongelot me demande de tenter une amputation basse (Pirogoff) ; aucune ligature ne fut nécessaire ; nécrose secondaire du lambeau ;

j'ai été obligé, ce matin, de faire une amputation de la cuisse, au-dessus du genou.

M. **E. Sorrel** : Que l'artériographie soit susceptible dans les artérites des membres de fournir des indications que l'oscillométrie ne peut donner ne saurait faire aucun doute.

Fontaine et Maître [1] ont relaté en novembre dernier à la Société de Médecine du Bas-Rhin une série de 15 cas dont quelques-uns sont fort démonstratifs à cet égard ; ces examens ont été faits, pour la plupart, chez des malades de la Clinique chirurgicale A de Strasbourg que j'ai connus puisque j'étais à ce moment titulaire de la Chaire.

Dans l'observation XIV, l'artériographie permit de déceler une oblitération de la fémorale superficielle depuis son origine, à la fémorale commune, jusqu'au canal de Hunter, alors qu'au-dessous, grâce à la fémorale profonde et aux collatérales la circulation était rétablie, et une résection de la fémorale superficielle, sur 17 centimètres, put être pratiquée avec un bon résultat immédiat.

Dans l'observation XV (il s'agissait d'un malade privé de Fontaine qui ne fut pas suivi dans le service) une artériographie montra une artérite oblitérante limitée à la tibiale postérieure.

L'oscillométrie dans ces cas — et bien d'autres ont été signalés — était bien incapable de donner des renseignements de cet ordre.

M. **Jean Quénu** : L'examen anatomique de mes pièces d'amputation a été pratiqué. Vous en trouverez le compte rendu détaillé dans le texte de mes observations.

Je ne pense pas que l'artériographie doive faire négliger les autres moyens d'exploration de la circulation artérielle, tels que l'épreuve de Moskovicz et l'oscillométrie. Je pense qu'elle les complète utilement et qu'elle apporte peut-être plus de précision qu'aucun d'eux sur la perméabilité artérielle.

J'ai observé, comme M. Métivet, des cas de sphacèle limité à un groupe musculaire de la jambe. J'ai le souvenir très précis d'un blessé de guerre dont l'artère tibiale antérieure avait été sectionnée par un projectile, et qui présentait une gangrène strictement limitée aux muscles de la loge antéro-externe. Je me contentai de réséquer la masse musculaire gangrenée, c'est-à-dire que j'évidai entièrement la loge antéro-externe de la jambe, réalisant, comme on l'a dit, une véritable amputation longitudinale. L'artériographie pourrait sans doute mettre en évidence les ischémies ainsi limitées à un groupe musculaire, fournir dans certains cas l'indication d'une exérèse localisée et éviter ainsi le sacrifice du membre.

1. R. Fontaine et R. Maître : L'artériographie dans les artérites des membres ; sa valeur au point de vue diagnostic et indications opératoires. *Soc. de Méd. du Bas-Rhin* 25 novembre 1933, in *Strasbourg Médical*, n° 5, 25 février 1934, p. 102.

PRÉSENTATION DE MALADE

Paraplégie par fibro-chondrome des vertèbres dorsales supérieures chez une malade atteinte de maladie ostéogénique. Laminectomie. Ablation partielle de la tumeur. Amélioration considérable de la paraplégie,

par MM. **D. Petit-Dutaillis** et **Jean Lereboullet**.

En raison de la rareté du cas, en raison de son intérêt chirurgical étant donné le résultat heureux obtenu par l'intervention en dépit de ses difficultés et d'une ablation seulement partielle de la lésion, en raison, enfin, de son intérêt du point de vue de la pathologie générale, nous avons cru bon de vous présenter cette malade dont voici l'observation.

Observation. — Mme P... (Antoinette), âgée de trente ans, mécanicienne, vient consulter l'un de nous, le 8 mars 1933, à la clinique neurologique de la Salpêtrière, pour des troubles de la marche. Le début de ces troubles remonte à fin décembre 1932 et fut caractérisé par une sensation de lourdeur de la cuisse et de la jambe gauches, surtout marquée dans la station debout et disparaissant pendant la marche. Bientôt la malade traîne la jambe gauche. Puis apparaissent des troubles de dysesthésie dans le membre parésié (sensation de fourmillement, en d'autres moments sensation de froid intense, de « douche glacée », parfois impression que la cuisse était serrée dans un étau). La nuit, elle est souvent réveillée par des soubresauts musculaires de la cuisse et de la jambe. Depuis quelques jours seulement, la malade accuse une sensation de lourdeur de la jambe droite. Enfin, il est à noter que, depuis longtemps, la malade se plaint de douleurs thoraciques qui paraissent avoir été mal interprétées. C'est ainsi qu'elle a présenté, cinq ans auparavant, une crise douloureuse avec dyspnée, qualifiée à l'époque de crise hépatique et que, de temps à autre, elle ressent, depuis lors, des douleurs à la partie moyenne et postérieure de l'hémithorax droit, à type de point de côté.

Etat actuel le 8 mars 1933. — Sujet en bon état général, paraissant normalement constituée, bien que de petite taille. L'examen neurologique, pratiqué le 8 mars 1933, permet de constater un début de paraplégie spasmodique dont les caractères sont les suivants :

1° *Troubles de la marche et de la statique.* — Démarche ataxo-spasmodique. Perte de l'équilibre les talons joints, dans la station debout ;

2° *Motilité segmentaire.* — Conservation des mouvements volontaires pour tous les segments des deux membres inférieurs, mais une légère diminution bilatérale de la force des fléchisseurs, et, de plus, un certain degré d'hypertonie prédominante à gauche ;

3° *Réflectivité.* — Réflexes tendineux vifs et polycinétiques. Clonus du pied bilatéral, surtout net à gauche. Signe de Babinski bilatéral, abolition bilatérale des réflexes cutanés abdominaux ;

4° *Sensibilité.* — Gros troubles de la sensibilité profonde (notion de position, sensibilité osseuse au diapason) aux deux membres inférieurs, contrastant avec l'intégrité des différentes sensibilités superficielles ;

5° *Troubles sphinctériens.* — Incontinence d'urine et constipation.

L'examen des membres supérieurs, des nerfs craniens, en particulier l'examen oculo-pupillaire, sont absolument négatifs.

Il en est de même de l'*exploration clinique du rachis.* On ne trouve pas la moindre saillie anormale, pas la moindre raideur, pas le moindre point douloureux localisé.

L'examen des différents appareils permet une seule constatation : l'existence

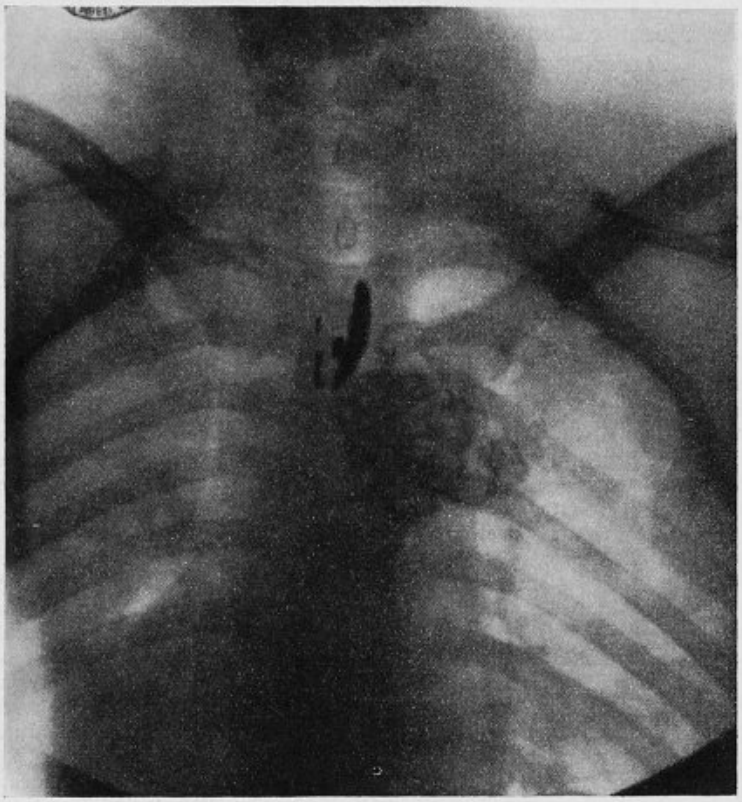

Chondrome du rachis.
Arrêt franc du lipiodol qui est en même temps refoulé à gauche par la tumeur.

d'une *petite zone de matité para-vertébrale à la partie moyenne du champ pulmonaire droit*, contrastant avec l'absence de signes stéthoscopiques.

Quant aux antécédents, ils ne présentent rien qui soit digne d'être relaté.

Ponction lombaire (le 11 mars). — Pression initiale 42 en position couchée, tombe à 4 après soustraction de 10 cent. cubes de liquide. L'*épreuve de Queckenstedt* pratiquée au moment où la pression est remontée à 8 montre un *blocage partiel* (ascension lente de 8 à 18 en quarante-cinq secondes sous l'effet de la compression des jugulaires suivie d'un plateau, alors que la compression abdominale provoque une ascension rapide de 18 à 28 en dix secondes suivie d'une descente brusque).

Examen du liquide : Albumine 0 gr. 71, lymphocytes 0,8 par millimètre cube; réaction de Pandy positive; réaction de Weichbrodt négative, de même que celle de Wassermann. Benjoin : 0000002222200000. Blocage manométrique et dissociation albumino-cytologique objectivant nettement une compression de la moelle, une *radiographie* du rachis est pratiquée. Celle-ci nous montre, à notre grande surprise, au niveau de la partie postérieure du 4e espace intercostal droit, empiétant sur les espaces voisins et sur le rachis, une ombre ovoïde aux contours polycycliques. Cette ombre, non homogène, avec des zones claires alternant avec un piqueté de zones plus denses, est d'un aspect à la fois floconneux et granité. Elle présente environ 6 centimètres de long sur 5 de large. Epousant dans son ensemble l'obliquité du 4e espace intercostal, elle atteint, en dehors, l'angle des côtes correspondantes; en dedans, elle dépasse franchement la ligne médiane au niveau de D4, intéressant également les parties adjacentes de D3 et D5. Les radiographies de profil ne permettent malheureusement pas de localiser cette ombre en profondeur et d'affirmer qu'elle est ou non en connexion directe avec le rachis. Un examen radioscopique pratiqué sous diverses incidences vient même un instant nous induire en erreur, le radiologiste arrivant à considérer qu'il s'agit d'une ombre para-hilaire et, partant, d'une adénopathie médiastinale calcifiée.

Ce n'est que le 8 avril, devant l'aggravation de la paraplégie (la marche est devenue impossible) qu'on se décide à faire un *examen lipiodolé*. Cette épreuve nous confirme aussitôt dans notre première impression de tumeur du rachis, en nous montrant un arrêt franc de l'huile iodée au niveau de l'ombre tumorale. Le lipiodol est même légèrement dévié à gauche de la ligne médiane, comme s'il était refoulé latéralement par la tumeur.

Etant donné qu'il s'agissait d'une tumeur du rachis, l'image ne pouvait être que celle d'un chondrome, dont elle avait tous les caractères. C'est alors qu'en examinant de plus près les radiographies du thorax, nous constatons l'existence d'une exostose pédiculée de 3 centimètres de long, appendue à l'extrémité antérieure de la 7e côte droite et une autre plus petite au niveau du bord interne de l'omoplate du même côté. L'examen général du squelette, tant clinique que radiographique, vient enfin nous montrer que la malade est atteinte d'une maladie ostéogénique typique. Nous constatons en effet, associées par places à des hyperostoses diaphysaires ou dia-épiphysaires :

1° *Aux membres supérieurs, du côté droit* : Une exostose sessile, volumineuse, de la face interne de l'humérus, quatre petites exostoses du tiers inférieur du cubitus et une autre à la partie externe de l'extrémité inférieure du radius. *Du côté gauche*, une exostose pédiculée du tiers supérieur de l'humérus à sa partie externe, une grosse exostose sessile du quart inférieur du bord externe du cubitus, trois petites exostoses au voisinage de l'extrémité inférieure du radius dont la diaphyse a subi, au niveau de sa partie inférieure, une incurvation considérable vers l'espace interosseux. Des deux côtés, on note une subluxation pathologique de l'articulation radio-cubitale inférieure, due à l'inégalité d'accroissement des deux os, et une tendance à la main bote cubitale, surtout visible dans la flexion palmaire. Les mensurations pratiquées montrent une grosse diminution de longueur du squelette du côté gauche par rapport au côté droit, portant surtout sur les os de l'avant-bras : humérus (bord externe de l'acromion, épicondyle) 28 cent. 5 à droite, 27 centimètres à gauche; radius (distance épicondyle, styloïde radiale) 23 cent. 5 à droite, 21 à gauche; cubitus (distance épitrochlée, bord inférieur du pisiforme) 23 à droite, 20,5 à gauche. Enfin, à noter des irrégularités de longueur des doigts d'un côté à l'autre.

2° *Aux membres inférieurs* : On note, à droite, une exostose du volume d'une noix sur la face inférieure du col fémoral, une autre sous-trochantérienne, deux au voisinage de l'extrémité inférieure du même os, deux de part et d'autre de l'extrémité supérieure du tibia dont l'une a refoulé considérablement le péroné en dehors, au niveau de l'articulation péronéo-tibiale. Deux autres sont visibles

au niveau de la péronéo-tibiale inférieure, l'une tibiale, l'autre péronière. A gauche, une exostose au niveau du col, une sous-trochantérienne, une autre, longue et pédiculée implantée au-dessus du condyle interne du fémur, une plus petite au-dessus du condyle externe, deux autres exostoses sessiles de part et d'autre de l'extrémité supérieure du tibia.

Il existe, en outre, un certain degré de genu-valgum bilatéral. Par contre, les mensurations pratiquées ne révèlent pas de différence de longueur entre les segments des deux membres inférieurs. Il existe enfin quelques petites exostoses au niveau du pubis et des ischions. Le reste du squelette ne montre rien de particulier.

En interrogeant la malade, nous avons appris que sa mère présentait, depuis très longtemps, une tumeur osseuse au niveau de la face interne de l'extrémité inférieure du fémur gauche. Par contre, nous avons pu examiner la fille de la malade qui ne présentait pas d'exostose cliniquement décelable.

A la suite de l'injection du lipiodol, la paraplégie s'est encore aggravée (apparition de réflexes de défense, apparition de troubles sensitifs; hypoesthésie à limite supérieure nette en D3 et surmontée d'une zone d'hyperesthésie, apparition de douleurs radiculaires à point de départ dorsal et irradiant à la base de l'hémithorax droit, force musculaire segmentaire devenue à peu près nulle); aussi décide-t-on de précipiter l'intervention.

Opération le 12 *avril* 1933 à l'anesthésie régionale. Opérateur : Dr Petit-Dutaillis, aides Nagyar, Nordman. Laminectomie portant sur D2, D3, D4 et D5. Dès l'ablation des apophyses épineuses, la lame de D4 attire l'attention par son aspect exubérant, mamelonné, donnant l'impression d'être envahie par une tumeur. Effectivement, la lame est transformée en un tissu chondromateux dont on poursuit l'ablation à la pince gouge, le long du pédicule, jusque dans la partie interne de l'espace intercostal. On enlève ainsi une masse du volume de deux noix incluse dans cet espace. On découvre un nouveau noyau chondromateux sessile, du volume d'une petite prune, implanté sur la face postérieure du corps de la 4e vertèbre dorsale, noyau qui comprime étroitement la moelle. On en pratique l'ablation, par côté, par voie extradurale par morcellement progressif, à la gouge et au marteau maniés prudemment. Le fourreau dural étant bien dégagé, on ne peut poursuivre l'ablation de la partie de la tumeur restée dans l'espace intercostal, le jour donné par l'incision de laminectomie étant insuffisant. D'ailleurs, la perte de sang, malgré les précautions prises, a été assez abondante. L'opération a été longue et laborieuse. On décide d'arrêter là l'intervention et on pratique une transfusion de 300 grammes après avoir refermé la plaie en étages, sans drainage.

L'examen histologique des fragments enlevés (Ivan Bertrand) a montré qu'il s'agissait d'un fibrochondrome simple constitué par des cellules cartilagineuses typiques entourées d'un halo clair et perdues dans une substance interstitielle amorphe. En quelques points, l'aspect est nettement fibro-cartilagineux. Aucun signe de dégénérescence suspecte.

Suites très simples. Dès le 12 mai, on constate une amélioration considérable des troubles neurologiques : la marche est possible quoique encore hésitante. Force segmentaire presque normale, légèrement diminuée pour les fléchisseurs. Réflexes tendineux encore très vifs avec persistance d'un léger clonus à gauche et du signe de Babinski des deux côtés. Disparition des réflexes de défense. Sensibilité superficielle normale. Seuls persistent les troubles de la sensibilité profonde. Disparition complète des troubles sensitifs subjectifs. La malade sort du service le 23 mai.

On soumet la malade à la radiothérapie : du 13 mai au 10 juin, six séances de radiothérapie profonde à la dose de 1.000 rayons par séance ; les rayons étaient appliqués de D4 à D12 avec deux portes d'entrée, droite et gauche, utilisées alternativement.

Après ce traitement, la malade quitte le service. Nous la revoyons le

13 décembre. Elle a repris son travail. Elle marche maintenant normalement. Sa force segmentaire est absolument normale. Les réflexes sont encore un peu vifs et il existe un très léger clonus qui s'épuise rapidement, ainsi qu'un signe de Babinski bilatéral. La sensibilité superficielle est normale, mais les troubles de la sensibilité profonde persistent. Il existe encore quelques douleurs thoraciques en hémiceinture à droite. Nous avons engagé le malade à subir une opération complémentaire pour enlever le reste de la tumeur incluse dans l'espace intercostal. Elle s'y est refusée.

Nous ne voulons, à propos de cette observation, insister que sur quatre points :

1° *Sur la rareté de cette localisation des chondromes.* On connait quelques observations publiées de chondromes du rachis. Ces tumeurs se rencontrent le plus souvent à la région cervicale, plus rarement à la région lombaire. A développement surtout exogène, ils donnent lieu habituellement à des phénomènes de compression radiculaire, compression exercée à la sortie ou au niveau des trous de conjugaison. Il est très rare que ces chondromes donnent lieu à une paraplégie par compression de la moelle. Le siège de ces chondromes au niveau du segment dorsal de la colonne vertébrale, comme dans notre cas, est tout à fait exceptionnel.

2° Sur les difficultés de l'interprétation des clichés radiographiques autant que de l'aspect radioscopique de la lésion qui, malgré les différentes positions données au malade sous l'écran, ne permettaient pas d'incriminer avec certitude le rachis comme point de départ de la lésion. L'examen radioscopique, pratiqué par un radiologiste des plus avertis, avait fait conclure une première fois à une adénopathie calcifiée du médiastin.

3° *Sur la coexistence, chez cette malade, d'une maladie ostéogénique typique.* L'absence de chondromes au niveau du reste de squelette doit faire considérer le chondrome rachidien chez cette malade comme étant bien primitif et non métastatique. La coexistence d'exostoses multiples au niveau des membres, du bassin, de la 7e côte, pose une fois de plus la question des relations possibles entre les chondromes et les exostoses ostéogéniques. Cette notion permet, sinon d'incriminer la préexistence d'une exostose vertébrale au point où ce chondrome a pris naissance sur le rachis, du moins d'en soulever logiquement l'hypothèse. Bien que les exostoses vertébrales soient exceptionnelles, M. Lance, en rapportant ici même un cas de Bressot, en 1928, nous a montré la possibilité d'une pareille éventualité. Il est donc fort plausible d'admettre, vu le terrain sur lequel s'est développée cette tumeur, que celle-ci, ainsi que Lecène et Lenormant en ont depuis longtemps démontré la fréquence pour les chondromes des membres, a eu, pour point de départ, une exostose ancienne d'un corps vertébral.

4° Sur le résultat utile obtenu par l'opération, bien que celle-ci, en raison de ses difficultés, ait dû, par nécessité, être limitée à une ablation partielle de la lésion.

M. **André Richard** : Je voudrais dire un mot à propos de la voie extra-durale que vient de décrire M. Petit-Dutaillis.

Chez une malade présentant d'autres localisations tuberculeuses, mon assistant médical, le Dr M. Mozer, a diagnostiqué une compression médullaire avec paraplégie par tumeur indéterminée de la face antéro-latérale gauche de la moelle au niveau de la région dorsale inférieure, si j'ai bonne mémoire.

Je fis comme Petit-Dutaillis une laminectomie, puis, de proche en proche, en réclinant le fourreau dural vers la droite. J'ai trouvé un tubercule en partie calcifié développé aux dépens de la face postérieure d'un corps vertébral. J'ai pu facilement enlever la tumeur. Les suites opératoires furent très simples, à part une petite fistule qui se ferma par la suite, et la paraplégie disparut complètement.

Cette observation, toute différente par sa nature de celle de Petit-Dutaillis, montre, néanmoins, la facilité et les bonnes suites de la voie extra-durale dans ces sortes de compression.

Le Secrétaire général rappelle aux auteurs qui envoient des travaux à la Société Nationale de Chirurgie en vue de rapports, que ces travaux doivent être adressés directement au Secrétariat général, 12, rue de Seine, car c'est là qu'ils sont soumis au Comité de lecture préalablement à toute désignation de rapporteur.

Le Secrétaire annuel, J. BERGER.

Paris. — A. MARETHEUX et L. PACTAT, imp., 1, rue Cassette.

BULLETINS ET MÉMOIRES

DE LA SOCIÉTÉ NATIONALE DE CHIRURGIE



Séance du 16 Mai 1934.

Présidence de M. Georges LABEY, *président.*

PROCÈS-VERBAL

La rédaction du procès-verbal de la précédente séance est mise aux voix et adoptée.

CORRESPONDANCE

La correspondance comprend :

1° Les journaux et publications périodiques de la semaine.

2° Une lettre de M. CAPETTE s'excusant de ne pouvoir assister à la séance.

3° Une lettre de M. CHARRIER sollicitant un congé de trois semaines.

4° Un travail de M. SABADINI (Alger), intitulé : 1° *Rupture spontanée d'un kyste hydatique de la rate; accouchement intrapéritonéal d'une monstrueuse vésicule hydatique intacte pesant 4 kilogr. 800. Marsupialisation. Guérison*; 2° *Double kyste hydatique de la rate survenu trois ans après un kyste hydatique du lobe gauche du foie opéré. Marsupialisation. Guérison.*

M. AMELINE, rapporteur.

5° Un travail de M. GRINDA (Nice), intitulé : *La réduction des fractures sous anesthésie locale* est déposé aux Archives de la Société sous le n° 63.

6° Un travail de M. André RAIGA (Paris), intitulé : *Arthrite purulente du genou à streptocoque et tétragène guérie sans opération par une inoculation intra-articulaire de bactériophage* est déposé aux Archives de la Société sous le n° 64.

7° Un travail de M. SABADINI (Alger), intitulé : *Rupture presque complète du jéjunum consécutive à une contusion très légère, et restée muette pendant près de vingt-quatre heures*, est versé aux Archives de la Société sous le n° 65.

Des remerciements sont adressés aux auteurs.

RAPPORTS

Un cas de pyopneumopéritoine lié vraisemblablement à une fissure du tube digestif [1].

par M. **Duroselle** (d'Angoulême).

Rapport de M. R. Proust.

Le Dr Duroselle nous a envoyé une observation intéressante au point de vue clinique, mais sur le titre de laquelle je me permettrai de discuter un peu. Il appelle en effet son observation : « Un cas de pneumopéritoine » et il considère que c'est bien de cette affection qu'il s'agit « pneumopéritoine en apparence spontané, sans traumatisme antérieur, sans intervention préalable, sans lésion viscérale évidente et qui s'est produit brusquement chez un sujet en excellente santé en prenant l'apparence clinique d'une perforation d'ulcère de l'estomac ».

Il croit pouvoir en conclure qu'à côté de perforations d'ulcères, il peut exister ce qu'il appelle « des lésions mineures », simples fissures invisibles, passagères, vite obturées mais qui peuvent laisser filtrer des gaz et s'accompagner de réactions péritonéales d'intensité variable. Personnellement, je considère qu'il s'agit purement et simplement d'ulcère perforé très minime, à tendance à guérison spontanée. Quand on connaît les dimensions minuscules de certains ulcères lenticulaires, on comprend qu'il puisse s'agir de perforations presque invisibles quand ces ulcères sont encore plus petits. Ce sont de ces cas qui marchent vers la guérison spontanée ainsi que Judine en a montré de très intéressants exemples et comme l'a expliqué Mondor dans son beau livre sur les diagnostics urgents. Mais de là à croire qu'il s'agit d'une affection distincte et qu'il faut séparer la perforation de l'ulcère me semble être une conception qui pourrait être dangereuse. Elle ne l'a pas été entre les mains du Dr Duroselle puisqu'il a pratiqué une laparotomie, n'a pas trouvé la perforation, mais a établi un drainage qui a permis l'évacuation du liquide de réaction péritonéale.

Voici un court résumé de l'observation de M. Duroselle dont je verse aux Archives le texte *in extenso* :

Le 18 novembre 1933, M. D..., de Confolens, entre d'urgence à la clinique, à 6 heures du soir, amené par son médecin le Dr Défaut, qui pense à une perforation d'ulcère de l'estomac. Quand le Dr Duroselle voit le malade, l'atténuation de la douleur spontanée depuis le début des accidents, la modération de la défense musculaire lui font penser à la possibilité d'une perforation couverte, mais il juge prudent d'intervenir.

1. L'observation *in extenso* de M. Duroselle est déposée aux Archives sous le n° 62.

Laparotomie médiane. A l'ouverture du péritoine, sifflement très net, caractéristique d'un épanchement gazeux dans la cavité abdominale. En même temps, écoulement d'un liquide louche d'abondance moyenne.

Mais, malgré toute son attention, M. Duroselle ne trouve pas trace de perforation. Il fait alors une incision d'appendicectomie; l'appendice est normal; toutefois, revenant à la plaie supérieure, il trouve une petite bride unissant la petite courbure à la face inférieure du foie. Dans ces conditions, M. Duroselle se contente de drainer les deux plaies qui donnent, pendant les deux premiers jours, issue à une grande quantité de liquide péritonéal. La cicatrisation est complète le seizième jour et le malade quitte alors la clinique.

Les quelques faits ainsi rapportés me paraissent confirmer tout à fait mon impression d'ulcère légèrement fissuré (peut-être au niveau de l'ancienne bride cicatricielle) et oblitéré spontanément. Mais, à mon avis, malgré la présence de gaz, ce n'est pas un pneumopéritoine puisqu'il y avait en même temps du liquide.

Je vous propose de remercier M. Duroselle, mais je crois qu'il serait préférable de ranger son observation parmi les ulcères perforés à oblitération spontanée plutôt que d'augmenter le nombre des cas de pneumopéritoine qui doivent être sévèrement contrôlés.

M. H. Mondor : La recherche clinique et mieux encore radiologique du pneumopéritoine mérite d'entrer dans les gestes usuels et d'être plus appréciée, je veux dire appréciée par un plus grand nombre. La découverte certaine d'air libre sous le diaphragme peut fortifier la conviction et la décision du chirurgien dans des cas difficiles : par exemple, et ce n'est pas exceptionnel, si le diagnostic de perforation est hésitant; par exemple, ce qui est encore moins rare, si le malade et l'entourage se montrent un peu réfractaires aux sollicitations de l'opérateur ou friands de ces confrontations professionnelles assez souvent oiseuses; par exemple, encore, dans les cas où envisager la laparotomie est particulièrement sévère : traumatisés ou malades choqués, typhiques asthéniques, tuberculeux en péritonite soudaine, etc.

Cette recherche radioscopique du pneumopéritoine est moins longue que ne le sont les délais fixés, par les classiques, dans l'examen des ventres aigus : en effet, la surveillance de ces derniers, renouvelée, comme il est recommandé, toutes les quatre ou six heures, ne laisse-t-elle pas les écarts de temps suffisants pour qu'une péritonite localisée se généralise, pour qu'un liquide péritonéal, d'abord stérile, s'infecte, pour qu'au total le pourcentage des chances de guérison s'abaisse, d'heure en heure, avec la régularité que l'on sait? Cette recherche par un radiologue compétent est presque moins longue, si l'installation radio-chirurgicale est ce qu'elle doit être, que ne le serait la nécessité de se reprendre d'une incision faite, par erreur de diagnostic, en mauvaise place.

Plus la clinique devient véritablement exploratrice, plus l'on a la satisfaction de voir diminuer le nombre des laparotomies dites d'exploration.

Or celles-ci ne sont pas sans ajouter d'autres inconvénients à celui de l'aveu d'ignorance qui fut leur justification.

M. **Pierre Duval** : A l'appui de ce que vient de dire Mondor, je veux citer une observation : il s'agit d'un homme arrivé la nuit à l'hôpital avec une réaction périgastrique larvée ne présentant pas de caractère d'urgence.

Le lendemain matin, le malade était en excellent état apparent. Je l'ai fait radioscoper et radiographier : on voit un croissant d'air sous la coupole diaphragmatique.

J'ai opéré, j'ai trouvé un ulcère perforé et non bouché. Il faut donc toujours recourir à cette exploration radiographique qui est d'une simplicité, d'une banalité admirables, ne comporte, pour le malade, aucun inconvénient et donne des renseignements de première importance puisque la constatation du croissant d'air conduit immédiatement à la laparotomie dans d'excellentes conditions.

M. **Okinczyc** : J'en demande pardon à mon ami Proust, mais je ne comprends pas très bien la distinction qu'il cherche à établir entre ce qu'il appelle le pneumopéritoine pur et le pneumopéritoine symptomatique d'une perforation.

La seule différence, à mon sens, entre ces deux variétés, c'est que pour le premier la cause nous échappe, tandis que pour le second elle est objectivement reconnue. Mais, en réalité, le pneumopéritoine pur est lui-même symptomatique d'une perforation qui échappe à notre exploration.

Je n'en veux d'autre preuve que la discussion qui vient de s'engager et qui, d'ailleurs, ne répond pas à la question posée par M. Proust. MM. Duval et Mondor viennent de nous montrer, avec raison, que la seule constatation clinique et radiologique d'un pneumopéritoine est une raison suffisante et péremptoire pour intervenir et rechercher et traiter une perforation considérée comme certaine.

C'est une raison de plus pour moi de ne pas comprendre la distinction qu'on cherche à établir entre le pneumopéritoine pur et le pneumopéritoine symptomatique.

M. **Mondor** : Je crois bien que le pneumopéritoine pur, comme M. Proust propose de le distinguer, existe : certaines perforations, haut placées sur l'estomac, peuvent en être cause; j'en ai opéré, à Broussais, il y a une dizaine d'années, un cas typique : il n'y avait que du gaz dans la cavité péritonéale. Les épanchements gazeux que Mocquot a bien étudiés peuvent n'être accompagnés, pour un temps court peut-être, d'aucun épanchement liquide, et être dits pneumopéritoines. Comme M. Proust, je rangerai l'observation de Duroselle dans le groupe des pyopneumopéritoines plutôt que dans le groupe des pneumopéritoines purs.

M. **Proust** : Je suis heureux de cette discussion parce qu'elle met en

évidence l'importance de l'examen radiologique dans les cas de perforation d'ulcère. Et je suis formellement de l'avis de Mondor et Duval sur la nécessité et les avantages de cette pratique.

A M. Okinczyc je dirai que je suis de son avis, à savoir que les pneumopéritoines sont liés à des lésions viscérales, mais, à mon avis, les vrais pneumopéritoines sont uniquement gazeux. Dans un cas dont j'ai rapporté l'observation ici même, il s'agissait d'un malade ayant reçu un éclat d'obus dans l'abdomen. Son ventre était extrêmement ballonné et je croyais à un iléus paralytique suite de péritonite. Je l'ai opéré *in extremis* sous anesthésie locale, comptant fistuliser une anse grêle. Dès le péritoine incisé, du gaz s'est échappé en quantité formidable, mais pas l'ombre de liquide. Le malade a parfaitement guéri.

Dans le cas de M. Duroselle, au contraire, il y avait bien du gaz, mais beaucoup de liquide. Je suis persuadé qu'il y avait une perforation minime à l'origine des accidents.

Dans les observations relatées par Judine et par Mondor, on cite des ulcères perforés guéris spontanément où la radiographie a montré qu'il restait des bulles d'air.

Je pense qu'il convient d'intituler le cas de Duroselle : Pyopneumopéritoine lié vraisemblablement à une fissure.

Anévrisme artério-veineux des vaisseaux axillaires,

par M. **G. Sicard**, chirurgien de l'Hôpital civil (Oran).

Rapport de M. P. Mocre.

M. Sicard nous a adressé une observation d'anévrisme artério-veineux qui nous rappelle ceux que nous avons eu à traiter durant la guerre.

Voici cette observation :

M. A..., dix-neuf ans, est blessé, le 2 août 1930, par une balle de revolver. La balle est entrée au-dessus de l'extrémité interne de la clavicule droite pour sortir au niveau de la paroi postérieure de l'aisselle. Ce jeune homme a été vu successivement par deux confrères très avertis, qui ne remarquent rien de particulier. Le blessé souffrait de tout son membre supérieur droit, davantage à l'extrémité distale ; par l'orifice d'entrée du projectile, écoulement sanguin intermittent assez abondant.

Nous voyons le blessé, pour la première fois, au début de septembre. Lui-même et son entourage sont alarmés par ces écoulements sanguins qui deviennent plus fréquents et plus abondants.

Dès l'abord, le diagnostic s'impose. La voussure sous-claviculaire droite que présente le malade est le siège d'un frémissement vibratoire intense. Ce frémissement se propage vers le creux sus-claviculaire. Un souffle violent, continu, à maximum systolique, se superpose au thrill, et ces deux symptômes disparaissent ou s'atténuent quand on comprime les vaisseaux sous-claviers. Ces

signes d'anévrisme artério-veineux sont d'une netteté absolue. Comme M. A... est resté quelques jours sans se soumettre à un examen médical, nous sommes convaincus que les signes d'anévrisme sont apparus entre la dernière visite médicale et la nôtre.

La main droite est violette et douloureuse. Bon état général. Légère élévation thermique : 38°.

Nous prenons le blessé dans notre service.

Par l'orifice d'entrée du projectile, sourd, dans les jours qui suivent, un liquide purulent, et la température s'élève à 39°. Néanmoins, tous ces phénomènes s'atténuaient lorsque, brusquement, fin septembre, se développe en quelques jours une circulation veineuse collatérale très marquée sur l'épaule et le bras. De plus, et en même temps, les douleurs accusées par M. A... deviennent plus intenses, un œdème dur envahit tout le membre supérieur droit, et notre patient se plaint d'une dyspnée d'effort telle qu'il ne peut grimper une dizaine de marches d'escalier sans s'arrêter pour souffler.

C'est en huit jours que cet état s'installe, aucun de ces troubles n'existant auparavant. L'accélération du pouls n'avait pas retenu notre attention car elle coexistait avec une forte élévation thermique. La dyspnée devient telle que nous sommes obligé d'intervenir le 3 octobre 1930, soit deux mois à peine après le jour de l'accident.

Intervention, sous anesthésie à l'éther.

Longue incision qui part du bord inférieur du tendon grand pectoral et aboutit à l'extrémité interne de la clavicule. Les tendons des pectoraux sont sectionnés et les muscles rabattus de façon à découvrir la région des vaisseaux.

Laborieusement, on arrive jusqu'à l'anévrisme qu'entoure une épaisse gangue fibreuse. Il existe une large communication, 1 cent. 1/2 environ, entre l'artère et la veine, à peu près à deux doigts au-dessous de la clavicule. Des vaisseaux de second ordre, mais d'assez gros calibre et nombreux, sont tributaires des vaisseaux axillaires. Il n'est guère possible de les identifier. Nous les lions soigneusement. Entre quatre pinces, on sectionne l'artère et la veine axillaires, au-dessous de la clavicule. Mais il nous a été impossible de dégager les vaisseaux de leur gangue. Au cours de ces tentatives, saignement abondant, qui accentue encore les difficultés d'une opération déjà difficile. Enfin, nous arrivons à poser des pinces sur l'artère et sur la veine immédiatement au-dessous de leur anastomose, et nous les laissons à demeure. Reconstitution des plans superficiels.

Suites : Pendant trois jours, la température s'est maintenue à 38°5. Défervescence progressive ensuite. Nous avons enlevé les pinces le sixième jour. La main a repris sa coloration normale dès les premiers jours. Elle est aussi chaude que celle du côté opposé et n'est plus douloureuse. La cicatrisation est obtenue au bout d'un mois. Il n'existe plus de signe d'anévrisme et l'état de M. A... est excellent.

Nous continuons à revoir notre opéré, il est en bon état. La guérison s'est maintenue.

Les événements ont obligé M. Sicard à intervenir précocement au stade d'hématome enkysté, moment toujours dangereux car l'intervention porte sur des tissus infectés. Ces interventions sont, en effet, grevées de complications septiques redoutables, avec comme corollaire l'hémorragie secondaire et la gangrène par embolie ou par thrombose extensive.

Le blessé de M. Sicard a heureusement échappé à ces complications plus fréquentes d'ailleurs, après les opérations pour les anévrismes traumatiques artériels purs, que pour les artério-veineux. Ce sont les phénomènes cardiaques qui ont nécessité la précocité de l'intervention, Ces signes d'asystolie aiguë consécutifs aux communications artério-veineuses traumatiques

sont bien connus depuis la dernière guerre. Ils dominent parfois le tableau clinique mais, en général, leur apparition est plus tardive.

Chez le blessé de M. Sicard, la communication artério-veineuse a dû s'établir secondairement bien que les deux vaisseaux aient été vraisemblablement sectionnés par le projectile ; mais il est fort possible qu'en pareil cas le sang artériel arrivant par le bout central de l'artère sectionnée, après avoir tourbillonné dans la poche anfractueuse de l'hématome d'abord diffus, puis enkysté, s'écoule d'abord exclusivement par le bout périphérique de l'artère plus perméable que les extrémités de la veine comprimées contre les parois de l'hématome ; puis, lorsque ces parois arrivent à s'organiser, le sang doit plus facilement trouver le chemin des orifices veineux et les signes cliniques font leur apparition avec le thrill caractéristique.

M. Sicard, poussé par l'aggravation des signes cardiaques, est intervenu précocement, sans avoir pu, comme le recommandent les classiques, à l'exemple de Matas, de Grégoire et de Mondor, laisser mûrir l'anévrisme. Il s'est donc borné à lier les extrémités des vaisseaux sectionnés ; il ne pouvait faire mieux.

Pénétrant directement dans le foyer de l'hématome enkysté, il a fait ce qu'après Matas je conseille de faire comme premier temps, pour traiter les anévrismes artério-veineux mûrs (un anévrisme artério-veineux est mûr lorsque les parois de l'hématome se sont endothélialisées). Ayant ouvert la cavité de l'hématome ou, ce qui revient au même, le sac de l'anévrisme, la conduite reste la même : pincer, puis lier ou suturer les orifices vasculaires, enlever les caillots, mais ne pas chercher à extirper les parois de l'hématome, formées de dépôts fibrineux organisés qui se résorberont spontanément.

M. Sicard a suivi cette pratique que lui inspirait son bon sens chirurgical ; son opéré a guéri ; il nous reste à féliciter M. Sicard, mais il serait intéressant de connaître la valeur oscillométrique du membre ligaturé, et aussi de savoir si le cœur a récupéré son intégrité fonctionnelle.

COMMUNICATIONS

Flexion permanente du pouce chez un enfant (Camptodactylies et pouces à ressort),

par MM. **E. Sorrel** et **H. Benoit.**

Nous avons observé, chez un enfant, 1 cas de flexion permanente du pouce que nous relatons brièvement :

L'enfant H... (Ruth), âgée de cinq ans, est amenée à notre consultation de l'hôpital Trousseau en janvier 1934, parce que son pouce droit présente une

flexion permanente de la 2e phalange sur la 1re. Cette déformation date de dix-huit mois; elle apparut à la suite d'une chute survenue en août 1932. Les parents ne peuvent donner de grandes précisions sur la façon dont se produisit la chute, mais ils affirment que le traumatisme fut violent et que le pouce fut immobilisé sur une planchette pendant quinze jours. Ils sont certains, d'autre part, qu'avant ce traumatisme, le pouce fonctionnait normalement, comme celui de l'autre côté.

En examinant l'enfant, nous constatons que, au repos, la 2e phalange est à demi fléchie, à 45° environ, sur la 1re. La flexion peut être augmentée, passivement ou activement, jusqu'à la limite normale, mais *l'extension complète est impossible* : quelque effort que l'enfant fasse, la phalange reste à mi-chemin



Fig. 1. — Flexion permanente du pouce chez un enfant de cinq ans. Lorsque le pouce est en extension sur le métacarpien et porté en abduction, la 2e phalange ne peut être étendue complètement et forme avec la 1re un angle obtus de 135° environ.

A la face antérieure de la base de la 1re phalange, les téguments sont soulevés par une petite nodosité et la palpation montre que cette nodosité appartient au tendon fléchisseur.

de sa course, faisant, avec la 1re phalange, un angle de 135° environ lorsque le pouce est en abduction (fig. 1), et il en est à peu près de même lorsque le pouce est maintenu en abduction dans la paume de la main, malgré le relâchement ainsi obtenu du tendon fléchisseur (fig. 2).

L'extension passive est tout aussi limitée, elle est arrêtée brusquement, et l'angle de 135° ne peut être dépassé. On ne détermine d'ailleurs, en ce faisant, aucune douleur.

A la base du doigt, au milieu de sa face palmaire, à peu près à hauteur de l'articulation métacarpo-phalangienne, on voit et on palpe une *nodosité* dure, mobile au cours des mouvements, qui semble appartenir au tendon du long fléchisseur. Lorsque l'extension maxima est atteinte, cette petite nodosité

reste bloquée ; il semble que c'est elle qui empêche le doigt de s'étendre davantage.

L'examen complet de l'enfant ne révèle rien de particulier; les autres doigts sont absolument normaux.

La radiographie du pouce ne montre aucune lésion osseuse.

Opération le 25 janvier 1934 : Incision parallèle au tendon au niveau de la petite nodosité. Ouverture de la gaine tendineuse. Immédiatement, l'extension complète de la phalangine devient possible. La gaine est normale et ne paraît pas rétrécie. Mais le tendon présente un épaississement qui correspond bien à la nodosité que l'on sentait, et se trouve, par suite, étranglé dans sa gaine. Cette nodosité est située exactement à hauteur du sésamoïde externe et ce sésamoïde



Fig. 2. — Flexion permanente du pouce chez un enfant de cinq ans. Lorsque le pouce est fléchi sur le métacarpien et ramené en abduction dans la paume de la main, l'extension complète de la 2e phalange sur la 1re reste impossible, malgré le relâchement du tendon fléchisseur.

présente une disposition anormale : habituellement, il est *fixé* dans l'épaisseur de la capsule articulaire métacarpo-phalangienne, *en dehors* du tendon fléchisseur. Ici, il est assez mobile et peut venir se coincer *au-dessous* du tendon. On a l'impression qu'il peut avoir ainsi comprimé et irrité, au travers de sa gaine, le tendon fléchisseur et joué un rôle dans la production de la nodosité. On le résèque en grande partie, de façon à ce qu'il ne soit plus en contact avec le tendon. On ne touche pas au tendon, dont la nodosité semble difficilement extirpable sans le sectionner. On ne suture pas sa gaine; quelques points seulement rapprochent au-dessus de lui le tissu graisseux et l'isolent de la peau. Suture cutanée sans drainage.

Examen histologique du sésamoïde partiellement enlevé : nodule cartilagineux d'apparence normale se continuant à la périphérie par le tissu fibreux.

Dans quel cadre nosologique peut-on ranger le cas que nous avons observé?

A priori, il rentre dans le groupe des *camptodactylies* puisque, d'après son étymologie, ce terme indique seulement que le doigt est en flexion permanente. Et c'est le sens que lui attribue Landouzy, qui a créé ce mot, dans son *Glossaire Médical*, écrit en collaboration avec Jayle [1].

Il est parfois pris dans une acception plus restreinte et M. Ombrédanne en particulier, dans son *Traité de Chirurgie infantile*, définit la camptodactylie « une flexion permanente dans la première articulation interphalangienne de l'auriculaire ». Nous croyons pouvoir cependant l'employer ici dans son sens originel.

Cette forme spéciale de camptodactylie — la flexion permanente du pouce — paraît rare.

Dans la littérature française Rocher et Roudil [2] en ont publié cette année même 2 cas dans la *Revue d'Orthopédie* sous le nom de *pouces bots flexus*, et dans une observation de *pouce à ressort* rapportée par Rocher et Guérin [3] dans le *Bordeaux Chirurgical* en avril 1933, où l'*extension complète du pouce était impossible*, il nous semble bien reconnaître un troisième cas analogue.

Dans la littérature étrangère, nous n'avons trouvé que trois observations de flexion permanente du pouce : une de Kroh [4], dans les *Archiv. für Klinische Chirurgie* de 1925, et deux de Falk [5], dans les *Brün's Beitrage zur Klinische Chirurgie* de 1931 ; elles sont citées dans des articles consacrés aux *pouces à ressort*.

La *nature de l'affection* et la *pathogénie des accidents* a été, en effet, diversement appréciée dans les 5 cas que nous venons de citer.

Dans les deux derniers cas qu'il a observés avec Roudil, Rocher estime qu'il s'agissait d'une « raideur articulaire ». Il est juste de dire qu'il n'a pas opéré ses petits malades et qu'il n'a pu, par conséquent, vérifier la nature des lésions. Dans le cas qu'il a relaté avec Guérin, il existait une nodosité sur le tendon fléchisseur, comme dans les pouces à ressort, et c'est sous ce nom de « pouce à ressort » qu'est décrite l'observation.

Kroh et Falk, qui ont opéré leurs malades, ont constaté eux aussi des nodosités sur le tendon, et c'est dans des articles sur les « pouces à ressort » que figurent leurs observations.

Il semble bien que, pour le petit malade que nous avons opéré les lésions constatées doivent nous conduire à faire de même. Il est bien certain que l'arrêt de l'extension était provoqué par l'étranglement du

1. Landouzy et Jayle : *Glossaire médical*, p. 89 (Naud, éditeur, 1902).
2. Rocher et Roudil : Deux observations de pouces bots flexus (*Revue d'Orthopédie*, t. XXI, n° 1, janvier-février 1934, p. 37).
3. Rocher et Guérin : Sur 2 cas de pouces à ressort; un procédé simple de traitement (*Bordeaux Chirurgical*, n° 2, avril 1933, p. 223).
4. Kroh : Pouce à ressort et tendo-vaginite sténosante (*Arch. für Klinische Chirurgie*, vol. CXXXVI, 1925, p. 240-276).
5. Falk : Le pouce à ressort chez l'enfant (*Brün's Beitrage zur Klin. Chir.*, 1931, p. 559-569).

tendon épaissi dans sa gaine. Or, c'est précisément la lésion la plus communément observée dans les doigts à ressort : c'est le passage à force, si l'on peut dire, du tendon fléchisseur renflé en un point de son parcours dans une gaine devenue trop étroite pour lui, qui explique le ressaut brusque si particulier qui a fait donner son nom à l'affection. Que la nodosité devienne un peu plus importante, ou que la gaine irritée ou épaissie, elle aussi, devienne un peu plus étroite, l'extension complète ne sera plus possible : cette sorte de camptodactylie apparaît ainsi comme le terme ultime du pouce à ressort ; c'est une seule et même affection à deux degrés différents.

Sur sa nature, on a beaucoup discuté. Notta [1], dont l'article de 1850 fut le travail princeps sur la question, repoussait avec Nélaton cette possibilité d'un épaississement tendineux et parlait de l'engorgement du cul-de-sac tendineux de la synoviale.

Après de minutieuses recherches anatomiques, Poirier [2], dans un article de 1859, et Carlier [3], dans sa thèse de la même année, pensaient plutôt qu'il devait s'agir d'une déformation des surfaces articulaires ou d'un accrochement de la sangle glénoïdienne sur le tubercule palmaire de la tête métacarpienne.

Puis quelques cas furent opérés, dont l'un par Duplay [4], en France, en 1896. De nombreux travaux parurent sur la question, tant en France qu'à l'étranger, et, peu à peu, on finit par admettre que deux lésions, séparément ou ensemble, pouvaient donner lieu aux accidents du pouce à ressort : tantôt il existe un épaississement nodulaire du tendon qui s'étrangle dans une gaine normale, tantôt il existe un épaississement de la gaine tendineuse dont la lumière diminue et qui enserre le tendon non altéré (c'est la tendo-vaginite sténosante de de Quervain) ; tantôt enfin les deux lésions coexistent.

Peut-être peut-on voir d'autres mécanismes. Dans un cas qu'il a décrit minutieusement, Peiper [5] a trouvé par exemple une bride sous-cutanée dorsale qui empêchait le jeu normal de l'articulation ; mais ce doivent être des raretés, et les lésions isolées ou combinées du tendon et de sa gaine semblent bien répondre à peu près à tous les cas décrits, ou, tout au moins, ce sont celles que l'on a trouvées habituellement lorsqu'on a opéré.

Dans les importants articles classiques, en Allemagne, de Marchesi [6] et

1. Notta : Recherches sur une affection particulière des gaines tendineuses de la main, caractérisée par le développement d'une nodosité sur le trajet des tendons fléchisseurs des doigts et par l'empêchement de leurs mouvements (*Archives générales de Médecine*, t. XXIV, 4e série, 1850, p. 142.

2. Poirier : Le doigt à ressort (*Archives générales de Médecine*, vol. II, p. 143 et 302).

3. Carlier : Le doigt à ressort (*Thèse Paris* 1889).

4. Duplay : Doigt à ressort (*Archives générales de Médecine*, 1896).

5. Peiper : Le doigt à ressort (*Arch. für Klinische Chirurgie*, t. CL, 15 mai 1928, p. 496-506).

6. Marchesi : Contribution au diagnostic et au traitement du doigt à ressort (*Deutsch. Zeits. f. Chir.*, Bd LXXIX, 1905).

de Poulsen [1], ce sont les idées déjà admises en 1905 et 1911, et les nombreux travaux parus depuis n'ont guère fait que les développer, sans d'ailleurs que la question ait pu être poussée beaucoup plus loin, car, si l'on constate bien une lésion du tendon ou une lésion de sa gaine, la cause de leurs altérations échappe souvent.

Certes, il n'en est pas toujours ainsi. Dans l'un des 14 cas que relate Kroh [2], il y avait eu une plaie du tendon par éclat de verre, et formation d'un nodule cicatriciel. Dans celui de Rocher et Guérin [3] il pouvait s'agir d'une rupture sous-cutanée partielle, avec nodule cicatriciel également.

Mais, la plupart du temps, on en est réduit à admettre de vagues microtraumatismes souvent répétés, comme dans le cas, partout cité dans la littérature allemande, de Tillmann : « un épaississement tendineux apparut chez une petite fille de trois ans, au point d'appui de son doigt sur une chaise dont elle s'aidait pour faire ses premiers pas ». Et les raisons données n'entraînent pas toujours la conviction !

Dans notre cas, la pathogénie des accidents peut s'expliquer de façon assez satisfaisante pour l'esprit. Il y avait eu un traumatisme violent, et, à la suite de ce traumatisme, il avait été impossible d'étendre le pouce. A l'opération, nous avons constaté que c'était un épaississement tendineux qui empêchait le tendon de jouer dans sa gaine et, par conséquent, limitait l'extension. Et cet épaississement nodulaire se trouvait à hauteur du sésamoïde externe, qui, au lieu d'être fixé dans la capsule articulaire métacarpo-phalangienne, était anormalement mobile et était venu se placer sous le tendon.

Ne peut-on supposer qu'au moment du traumatisme les attaches du sésamoïde auraient été en partie rompues? Devenu presque libre, le petit os, entraîné dans les mouvements de va-et-vient du tendon, serait venu à chaque instant se coincer au-dessous de lui et l'épaississement nodulaire du tendon aurait traduit sa réaction à ce traumatisme si longtemps répété.

C'est, en tout cas, d'après cette hypothèse que nous avons réglé notre opération : nous avons largement ouvert la gaine et, le tendon n'étant plus arrêté dans sa course, le doigt put s'étendre aussitôt. Et nous avons supprimé une portion importante du sésamoïde afin qu'il ne puisse plus venir irriter le tendon.

La guérison de l'enfant semble prouver que nous avons eu raison d'agir ainsi.

M. **Albert Mouchet** : Je n'ai pas observé de pouce à ressort chez l'enfant, mais j'ai lu que Paul Berger en avait observé un cas chez un enfant de cinq ans et demi (Pathologie externe de Follin et Duplay).

Pour ma part, j'ai observé, il y a sept ans, un *index à ressort* qui

1. Poulsen : Doigt à ressort (*Archives für Klinische Chirurgie*, Bd XCIV, 1911, p. 657-689).
2. Kroh : *Loc. cit.*
3. Rocher et Guérin : *Loc. cit.*

paraissait absolument indolent chez une *fillette de sept mois*, née de parents polonais.

Il s'agissait de l'index droit. L'enfant remuait parfaitement ses doigts de la main droite. Mais, au cours de ces mouvements, lorsque l'index était fléchi, les deux dernières phalanges étaient, à un moment donné, arrêtées en flexion sur la 1re et ne pouvaient plus être redressées spontanément.

En prenant ces phalanges et en cherchant à les redresser, on assistait à une détente brusque comme celle d'un ressort, et on sentait un petit claquement.

On ne percevait aucun épaississement dans la gaine du tendon.

J'ai pensé qu'il existait une malformation articulaire congénitale qui expliquait ce phénomène du doigt à ressort : la radiographie n'a rien montré. J'ai perdu l'enfant de vue.

Des *pouces à ressort*, j'en ai vu au moins quatre dont j'ai conservé les observations (trois au pouce droit, une au pouce gauche) chez des femmes entre trente-cinq et cinquante-cinq ans.

Chez toutes, on sentait une nodosité qui paraissait due à une hydropisie de la gaine du tendon fléchisseur sur la face palmaire de l'articulation métacarpo-phalangienne.

Une seule de ces femmes, blanchisseuse de cinquante-trois ans, qui n'avait remarqué son pouce droit à ressort que depuis trois semaines, a été opérée. J'ai trouvé la gaine du tendon fléchisseur distendue par un liquide muqueux qui a jailli dès que j'ai incisé cette gaine. La malade a été guérie.

Un mot encore au sujet de la camptodactylie du petit doigt que décrit Ombrédanne dans son livre et à laquelle fait allusion M. Sorrel. C'est une malformation congénitale, extrêmement fréquente, surtout chez la femme, très souvent bilatérale ; et je ne compte plus les faits de ce genre que j'ai observés. Dans ces cas, la difformité paraît bien être d'origine articulaire ; elle consiste en une légère flexion permanente de la 2e phalange sur la 1re.

M. **E. Sorrel** : Je remercie M. Mouchet des remarques fort intéressantes qu'il vient de faire.

Le cas que je viens de rapporter n'était pas un *pouce à ressort* à proprement parler, puisque le doigt était fléchi de façon permanente et ne pouvait s'étendre. Il se peut que cet état ait été précédé d'une période où le doigt pouvait encore s'étendre avec un phénomène de « ressort », mais nous n'avons pas vu l'enfant à ce moment.

Si j'ai cependant rapproché l'une de l'autre les deux affections (camptodactylie et doigt à ressort), c'est parce que les lésions que nous avons trouvées dans cette camptodactylie sont celles que l'on trouve habituellement dans le pouce à ressort ; c'est ce qu'ont fait aussi les deux auteurs allemands Kroh et Falk dans les articles que j'ai cités, et Rocher dans une de ses publications.

Plaie tangentielle par balle de l'oreillette droite, section de la veine pulmonaire inférieure droite. Les voies d'abord du cœur. Rayons X et plaies du cœur,

par M. **Henri Costantini**, membre correspondant national.

Deux observations récentes appartenant à M. Meillère et à M. L'Heureux ayant fait ici même l'objet de rapports de MM. Cunéo et Maisonnet nous ont décidé à publier l'observation suivante qui nous permettra de dire notre sentiment sur les voies d'abord du cœur et sur ce qu'on doit attendre des rayons X pour le diagnostic des plaies du cœur.

Voici notre observation rédigée par notre interne Coriat :

Observation. — Femme indigène conduite à la clinique chirurgicale (Hôpital de Mustapha), le 3 mars 1933 à 10 heures.

Elle a été blessée deux heures auparavant par une balle de revolver. Le coup a été tiré à bout portant de haut en bas. La balle est entrée dans le quadrant supéro-interne du sein gauche. Pas d'orifice de sortie.

La blessée est d'une pâleur mortelle. Le pouls est mou, hypotendu, très rapide.

L'orifice d'entrée du projectile est exsangue. On ne sent pas battre la pointe du cœur.

La percussion, difficile chez cette femme très grosse, ne montre pas d'élargissement sensible de la matité précordiale. Par contre, il existe une bande de matité à la base de l'hémithorax droit.

Pas de signes abdominaux.

Nous posons le diagnostic de plaie cardiaque grave. Néanmoins, nous pensons avoir le temps de pratiquer une radioscopie, la salle de radio avoisinant notre salle d'opération.

L'ombre cardiaque nous apparaît un peu élargie. Ses battements, quoique diminués d'amplitude, sont parfaitement visibles.

Le projectile se trouve dans le thorax droit à la base et en dehors près de la 10e côte, sur la ligne axillaire. Il y a d'ailleurs un petit épanchement pleural qui masque la netteté du dôme diaphragmatique. Il semble, de ce fait, que la balle est incluse dans le diaphragme ou dans le foie.

On pense donc que le trajet oblique de haut en bas et de gauche à droite a traversé le cœur pour atteindre le dôme du foie.

Intervention immédiate. — Anesthésie à l'éther.

On taille un volet à pédicule externe comprenant les 3e, 4e et 5e cartilages costaux.

Section desdits cartilages au ras du bord gauche du sternum, puis à leur base costale, ce qui permet le rabattement d'un lambeau à charnière externe.

Résection rapide à la pince gouge du bord gauche du sternum. Section du bord droit en face du 4e espace interosseux. Le péricarde ne bombe pas. On l'ouvre largement. Il contient quelques caillots vite expulsés. On aperçoit de suite, près de l'auricule, une plaie de l'oreillette droite qui saigne en bavant. Cette plaie est aveuglée au doigt. Elle est d'abord difficile à cause des battements désordonnés du cœur.

Imitant en cela Chifoliau, on parvient à la pincer à l'aide d'une pince en cœur. Puis, trois points sont placés à la « volée » à l'aide d'aiguilles courbes Sertix (fil de lin) maniées au porte-aiguille.

La plaie est étanche. Elle siège à la base de l'auricule droit sur l'oreillette.

On cherche alors l'autre plaie, puisqu'il doit y avoir séton. Il est impossible de la découvrir. Par contre, sur le bord droit du cœur dans le cul-de-sac cardio-péricardique, tout en arrière par conséquent, on aperçoit une boutonnière péricardique. On l'explore à l'aide d'une longue pince de Kocher. Elle ne saigne pas. On en déduit que le projectile, après avoir blessé l'oreillette droite tangentiellement, a traversé le péricarde postérieur pour aller se loger au voisinage du foie ou dans le foie. Fermeture régulière sans drainage des plans anatomiques.

Transfusion de 300 cent. cubes de sang citraté dans la saphène gauche.

Le pouls rapide bat mieux, la face se recolore, la dyspnée paraît augmenter. Puis, il y a amélioration. La nuit est cependant mauvaise. Le matin, l'opérée succombe vingt heures après l'intervention.

Autopsie. — La suture auriculaire avait parfaitement tenu et son étanchéité était impeccable. Il n'y avait pas d'autre plaie cardiaque. Il s'agissait donc bien d'une plaie tangentielle de l'oreillette droite.

Par contre, l'hémithorax droit était occupé par un épanchement pleural énorme. Le projectile était libre dans le cul-de-sac costo-diaphragmatique.

La plèvre gauche présentait dans la région précordiale d'anciennes adhérences.

Enfin, l'examen attentif des pédicules vasculaires nous permit de découvrir que la veine pulmonaire inférieure droite avoir été sectionnée par le projectile qui avait d'abord perforé le cul-de-sac cardio-péricardique droit. C'est cette veine pulmonaire qui, saignant lentement dans la plèvre, avait déterminé un hémothorax progressif entraînant la mort au bout de vingt heures.

Parmi les nombreux faits que nous avons dépouillés et qui sont consignés dans notre Thèse (1919), parmi ceux dont nous avons pris connaissance depuis, il ne s'est pas rencontré d'observation comparable.

Certes, on connaît des plaies multiples, ventricule auriculaire, ventriculo- ou auriculo-cave, mais nous ne savons pas que jamais il ait été publié d'observation comportant une plaie auriculaire tangentielle et une section de la veine pulmonaire inférieure du même côté.

On pourrait nous reprocher de ne pas avoir découvert cette dernière plaie veineuse. Et cependant, nous avons été très loin dans notre exploration.

Cherchant un second orifice après avoir aveuglé la plaie de l'oreillette, nous découvrîmes une plaie du péricarde postérieur. Avions-nous le droit de la débrider? Nous l'aurions certes fait si cette plaie, préalablement explorée, sondée à l'aide d'une longue pince de Kocher, ne s'était montrée exsangue, si, d'un autre côté, l'état général de la malade nous avait inquiété.

Nous le ferions maintenant que nous en sommes instruit. Ce sera l'enseignement qui doit se dégager de notre observation. Toute plaie péricardique postérieure touchant le pédicule pulmonaire devra être systématiquement débridée. Seule, une exploration anatomique large permettra de découvrir une plaie vasculaire génératrice d'hémorragie tardive. Nous saurons maintenant qu'une veine pulmonaire sectionnée peut demeurer sèche pendant un laps de temps assez grand. Enfin, nous saurons aussi que l'hémorragie ne se fait pas dans le péricarde mais dans la plèvre, comme on pouvait d'ailleurs s'y attendre.

Si, maintenant, nous admettons que, par une exploration plus complète

nous ayons découvert la blessure veineuse, nous aurions certainement été contraint de nous contenter d'une ligature des deux bouts. Mais alors, nous manquons de documents pour prévoir ce qui serait advenu par la suite. Certes, nous aurions évité l'hémorragie qui, se faisant dans une plèvre libre, emporta notre malade. Mais que serait devenu le lobe pulmonaire correspondant? On sait que la veine pulmonaire inférieure droite, celle qui nous intéresse, est une veine lobaire qui collecte le sang de tout le lobe inférieur droit. Il est permis de penser que sa ligature aurait abouti à la formation d'un œdème congestif lobaire, car il ne faut guère compter comme voie de dérivation sur les veines bronchiques dont le calibre est très réduit et qui, comme on le sait, offrent le désavantage de se jeter dans le système cave supérieur et non dans le cœur gauche.

Notre observation nous a permis aussi d'établir quelques considérations suggérées par les faits récents de MM. Meillère et L'Heureux.

1° *Les voies d'abord*. — M. Cunéo, prenant acte des difficultés éprouvées par Meillère qui avait adopté une voie d'abord progressive, estime qu'en présence d'une plaie au cœur « il convient de découvrir celui-ci le plus rapidement et le plus largement possible », soit par la sternotomie médiane, soit par le volet de Fontan.

Ce n'est pas nous qui le contredirons.

Cependant, ayant défendu il y a quinze ans ce que nous avons appelé la découverte progressive exploratrice du cœur, nous ferons remarquer que ce procédé opératoire vaut pour les cas où le diagnostic n'est pas fermement posé.

Comme nous le disions en 1919, « la résection du cartilage le plus proche de la plaie permet de découvrir le péricarde et de l'ouvrir. Cette ouverture lève tous les doutes ». Dès lors, il faudra découvrir largement le cœur et, pour cela, « obéir à un plan d'ouverture de la paroi, savoir, lorsqu'on agrandit la brèche, de quel côté faire l'agrandissement, etc. ».

Il ne semble pas que M. Meillère ait suivi ces directives. S'il a réséqué un cartilage pour établir le diagnostic, il n'a fait que sectionner les cartilages sus- et sous-jacents, ce qui est insuffisant pour découvrir le cœur.

Pour M. L'Heureux, il découvrit le cœur par une sternotomie médiane et fut étonné d'être obligé, afin de voir clair, de sectionner le bord gauche du sternum pour finalement tailler et rabattre un volet externe à la Fontan.

Et M. Maisonnet de conclure que la sternotomie médiane doit être conservée pour les plaies du côté droit du cœur alors que le volet de Fontan convient aux plaies du côté gauche.

La sternotomie médiane, qui, on le sait, fut imaginée par Sauerbruch, a trouvé des défenseurs dans Pierre Duval et Barnsby, lesquels en ont modifié la technique pour l'abord du cœur.

C'est une opération simple, mais qui comporte la section des deux bords du sternum en face du 2e espace intercostal. Si cette section n'est pas faite, l'écartement n'est pas possible. M. L'Heureux n'a pas sectionné le sternum et son expérience n'est, de ce fait, pas valable.

En réalité, la sternotomie médiane telle que M. Duval l'a décrite est

une voie d'abord excellente qui permet de bien découvrir l'organe et de le manipuler facilement dans toutes ses parties.

Peut-on en dire autant du volet de Fontan? Nous ne le pensons pas. Le volet large à charnière externe, qui exige de briser les côtes, ouvre toujours la plèvre largement, ce qui est le plus souvent un inconvénient.

De plus, l'accès du bord droit du cœur est difficile et Maisonnet a raison de dire que s'il est fait pour le segment gauche du cœur il ne vaut rien pour le côté droit.

Pour nous, ayant porté le diagnostic de plaie cardiaque, nous avons d'emblée découvert le cœur largement. Mais nous avons utilisé une voie d'abord dont nous avons l'expérience, que nous avons défendue dans notre thèse et qui nous a donné toute satisfaction.

On l'a vu, nous avons taillé un lambeau à charnière externe ne comprenant que les cartilages, puis nous avons réséqué le bord gauche du sternum et enfin sectionné son bord droit en face du 4e espace.

Nous voyons à cette technique de nombreux avantages :

1° Lorsqu'on est contraint par l'incertitude du diagnostic à faire une découverte progressive exploratrice, après résection d'un cartilage, rien n'est plus simple que d'agrandir la voie d'accès en rabattant les cartilages sus- ou sous-jacents.

2° Le rabattement d'un lambeau comprenant les cartilages seulement est suffisant pour se couvrir le cœur gauche et n'offre pas l'inconvénient d'ouvrir largement la plèvre par brisure des côtes. Nous indiquons que le cartilage moyen peut être facilement sectionné à la jonction chondro-costale par une petite boutonnière cutanée spéciale,

3° Ce qui fait obstacle à la bonne visibilité de toutes les parties de l'organe, c'est le bord gauche du sternum. C'est lui qui interdit de bien voir l'oreillette droite lorsqu'on fait un volet de Fontan. Or, lorsqu'on aborde un cœur, il est impossible de prévoir si l'oreillette droite sera ou non touchée. Pour cette raison capitale, nous avons plusieurs fois réséqué le bord gauche du sternum. C'est une opération qui se fait rapidement en trois coups de pince gouge large.

Pour augmenter encore le jour nous sectionnons le bord du sternum. Ainsi, les segments de l'os divisé peuvent être écartés vers le côté droit.

Le cœur se trouve alors bien exposé, et, après ouverture du péricarde, il est possible d'atteindre et de voir aisément toutes ses parties.

2° *Les rayons X et les plaies du cœur.* — Nous croyons avoir été le premier à indiquer l'importance de l'examen radiologique dans le diagnostic des plaies du cœur. Or, Maisonnet intitule son rapport: « Aspect radiologique de l'hémopéricarde dans un cas de plaie du cœur ». De ce fait, il nous a beaucoup intéressé.

Dès 1917, nous indiquions qu'il était possible de révéler la présence d'un hémopéricarde par un rapide examen radioscopique. Nous montrions que, dans l'hémopéricarde fermé, lorsqu'il n'y avait pas d'épanchement pleural, le fait caractéristique était représenté moins par l'aspect globuleux et l'élargissement de l'ombre cardio-péricardique que par son immobilité

qui peut être impressionnante. Dans une de nos obsérvations, le cœur paraissait vraiment avoir cessé de battre, l'ombre cardiaque se confondant avec l'ombre de l'hémopéricarde. Nous avons été surpris de ne pas voir mentionné d'examen radioscopique dans le cas de M. L'Heureux. Par contre, on a procédé à la prise de clichés.

Certes, nous avons autrefois demandé que, chaque fois que c'était possible, on fasse un examen radioscopique de ces blessés et qu'on cesse d'imiter certains opérateurs qui avaient oublié, dans leur désir d'aller vite, de prendre les plus élémentaires précautions d'asepsie.

Mais il faut savoir garder une juste mesure en tout. Radiographier un blessé du cœur dénote un noble désir de fixer un document, mais c'est perdre du temps sans profit, car les signes radiologiques importants sont révélés par l'étude cinématique, par conséquent par la radioscopie (immobilité de l'ombre cardiopéricardique) et non par la radiographie.

Signalons que la radioscopie ne révèle l'hémopéricarde que si l'épanchement est notable ; enfin, si la plèvre est obscurcie par du sang, on voit peu de chose, sinon l'emplacement du projectile quand celui-ci est inclus, comme dans le cas que nous rapportons ci-dessus.

Par contre, nous avons été heureux de voir que M. Meillère avait utilisé les rayons X pour suivre son opéré.

Encore qu'on puisse regretter qu'il ne soit pas fait mention de la radioscopie, le schéma que nous propose M. Cunéo, pour distinguer sur un film l'hémopéricarde de l'hémomédiastin, est certainement à retenir.

Nous en aurons fini avec une petite remarque au sujet du blocage du cœur. Nous avons proposé ce mot de blocage alors qu'on avait coutume de parler de compression cardiaque et que le Hertz-Tamponade était à la mode.

Le cœur, en effet, n'est pas comprimé par l'hémopéricarde.

Le péricarde étant occupé par du sang, les cavités cardiaques ne peuvent profiter de la diastole pour se dilater. Le cœur se contracte à vide. Il est bloqué.

Aussi la lecture du rapport de M. Maisonnet est-elle faite pour étonner lorsqu'il remarque l'absence de blocage cardiaque, alors que le péricarde qui bombait contenait 1 litre 1/2 de sang en caillots. M. Maisonnet parait même penser que la mise en flutter du cœur est consécutive à l'évacuation de l'hémopéricarde.

En fait, le cœur était bien bloqué.

Mais il le fut trop longtemps. Lorsqu'on ouvrit le péricarde pour évacuer 1 litre 1/2 de caillots, il était à bout; il cessa de battre, épuisé par un blocage trop prolongé.

Un cas de fracture du crâne non consolidée trois ans après l'accident,

par M. **A. Jentzer** (de Genève), membre correspondant étranger.

Dans un état de somnambulisme, une jeune fille en parfait état de santé, tombe, le 11 mars 1930, d'une hauteur de 4 mètres environ, sur le trottoir. Un médecin l'envoie immédiatement à la Clinique chirurgicale de l'hôpital cantonal pour fracture du crâne.

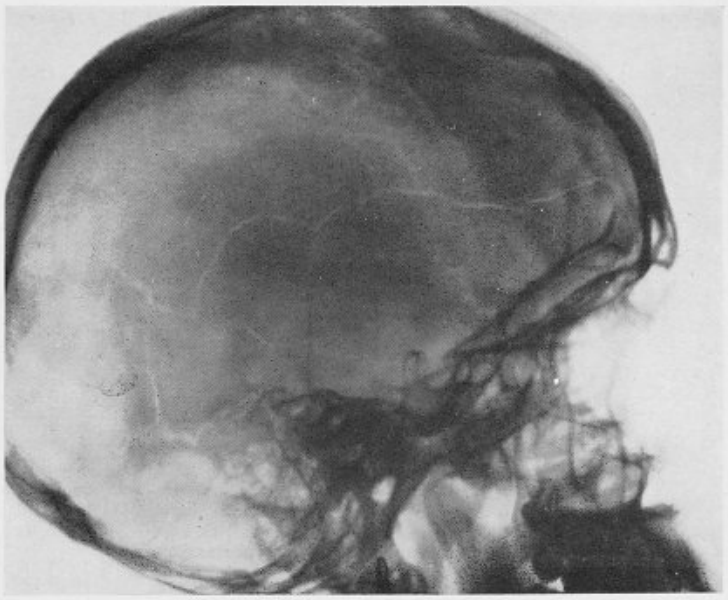

Fig. 1.

Status d'entrée : jeune fille de seize ans, comateuse, très choquée, membres froids, forte otorragie droite, épistaxis de la narine droite. Pouls 84. Pupilles égales, en légère mydriase, réagissant à la lumière. Réflexes des membres supérieurs exagérés, ainsi que ceux des membres inférieurs. Rien de pathologique aux réflexes plantaires.

A l'examen, la malade a des mouvements de défense et crie de temps en temps. Pas de plaie, ni à la tête, ni sur le corps. On réchauffe la malade par un bain électrique ; injection de 3 cent. cubes de camphre, répétée à 2 heures du matin en y ajoutant de l'adrénaline et de la caféine.

Le 12 mars : température : 38°2. La malade est somnolente. Elle ne se rend pas compte de ce qui lui est arrivé. L'otorragie persiste. A la ponction lombaire on constate une pression initiale de 32 (position couchée), puis de 12 après la ponction. Le liquide est franchement hémorragique.

Le 13 mars : la malade revient à elle, mais la température persiste.

Le 19 mars : elle se plaint de très fortes céphalées. Elle se sent soulagée après la ponction.

Le 22 mars : l'oreille ne saigne plus.

Le 27 mars : à part un pouls arythmique, la malade est bien.

Le 3 avril : l'oreille suppure un peu, mais le frottis ne révèle pas de micro-organismes.

Le 8 avril : les maux de tête persistent. La radiographie montre une fracture du rocher droit, s'étendant à la fosse cérébrale antérieure et à la fosse cérébrale postérieure.

Le 26 avril : la malade commence à se lever. Elle se sent tout à fait bien. Pas de maux de tête, pas de bourdonnements d'oreilles, pas de vertiges. Sort de l'hôpital apparemment guérie. Les réactions de Wa, de Pandy, de Besredka, d'Hecht-Bauer et de Vernes sont négatives.

Quelques semaines après sa sortie de l'hôpital, la malade a dû subir un traitement pour son otite post-traumatique.

En août 1930, elle glisse et tombe sur la tête du côté droit. La même année,

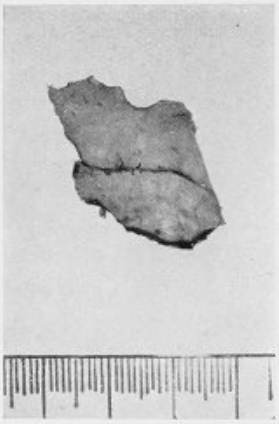

Fig. 2. — Photographie de la fracture extirpée.

elle tombe encore deux fois sur les jambes, et, en 1931, encore une fois. Elle manquait d'assurance sur ses jambes, dit-elle. C'est une des raisons pour lesquelles elle avait renoncé à monter à bicyclette.

En juillet 1933, donc plus de trois ans après son accident, elle ressentit, à intervalles tantôt rapprochés, tantôt éloignés, des crises qui pouvaient durer huit jours, un mois, et même, la dernière, deux mois (septembre et octobre 1933).

Ces crises débutaient par des maux de tête de l'hémisphère cérébral droit qui se propageaient ensuite dans toute la tête. Le jour suivant, la nuque était raide. La malade ressentait des douleurs dans les épaules. Le surlendemain, donc le troisième jour, apparaissait une lourdeur du bras gauche et de la jambe gauche, l'empêchant de marcher. Elle avait l'impression que sa jambe la quittait.

A l'examen, durant cette crise, on constate une légère trépidation épileptoïde. Pas d'astéréognosie, ni d'adiadococinésie.

A cette époque, le médecin traitant parla de torticolis et de faiblesse de la cheville gauche. Au début de décembre 1933, ne pouvant plus supporter cet état qui s'aggravait de semaine en semaine, la malade vient me consulter. D'après la symptomatologie qu'elle présente, je porte le diagnostic de compression localisée au niveau de la région rolandique droite. La nature de cette compression

pouvait être soit une exostose, soit une tumeur cérébrale. Je fais entrer la malade dans mon service, à la Clinique chirurgicale, en vue d'un examen clinique approfondi et d'une opération éventuelle de l'hémisphère cérébral droit. La ponction lombaire donne une pression de 21 dans la position assise, de 32 au moment de la manœuvre de Queckenstedt. Le liquide céphalo-rachidien contient 2,25 éléments par millimètre cube. Albumine : 0,20 p. 1.000. La culture est stérile. Un Laruelle ne révèle rien de pathologique. L'examen des oreilles montre une légère diminution de la transmission osseuse à droite, et une fonction vestibulaire normale.

Comme état antérieur au moment de l'opération, soulignons une forte lymphocytose (55 lymphocytes), et une urée de 0,62.

La malade est opérée le 20 décembre 1933 à l'anesthésie locale. Opérateur : professeur Jentzer. Assistants : Drs Junet et Carecchio.

Status opératoire. Grand volet fronto-pariétal selon la méthode habituelle. Au moment où on soulève le volet osseux, la malade exprime une douleur intense



Fig. 3. — Radiographie de la fracture extirpée.

mais passagère. La fracture d'il y a trois ans n'est nullement consolidée (fig. 1).

Trouvant cet état étrange, je réséque une partie de la fracture en vue d'un examen microscopique (fig. 2 et 3), ce qui fait le sujet de ma communication.

Pour compléter cette observation, j'ajouterai que la dure-mère ne présente, après sa mise à nu, aucun mouvement, aucune pulsation. Signe caractéristique de Roser-Braun. A la palpation, on sent une très forte tension, et on a l'impression que le cerveau est comme serré dans un étau. En ouvrant la dure-mère, le liquide céphalo-rachidien sous pression s'échappe, et le cerveau fait hernie. On remarque que sa partie antérieure est plus épaissie que sa partie postérieure. Prélèvement d'un morceau de dure-mère au niveau des deux régions, en vue de voir microscopiquement une localisation éventuelle de la pachyméningose. Constatant de l'œdème arachnoïdien et des adhérences entre l'arachnoïde et le tissu cérébral au niveau de la deuxième circonvolution frontale, on prélève également un morceau d'arachnoïde et de cerveau. Hémostase très soignée. On rabat le volet. Suture en double plan du tissu cellulaire sous-cutané.

Durée de l'opération : deux heures quinze. Transfusion post-opératoire de 300 grammes.

Examen anatomo-pathologique du 23 janvier 1934 (professeur Askanazy). — A. *Morceau antérieur de la dure-mère.* — Macroscopiquement, on constate que la dure-mère est plus épaisse que d'habitude ; elle mesure 2 millimètres d'épaisseur. Mais on ne décèle aucune hémorragie. Au microscope, on constate :

1° Des hémorragies intra-dure-mériennes, car elles ne sont pas limitées par de l'endothélium, c'est-à-dire par les parois vasculaires ;

2° Une dure-mère normale, étroite, à laquelle s'accolent plusieurs autres dure-mères néoformées ;

3° Des polynucléaires ;

4° Un hématome sus- et sous-dural ;

5° Une coloration avec du sulfure d'ammonium, au turnbul ou bleu de Prusse, ne décèle ni hématoïdine, ni hémosidérine.



Fig. 4. — Glissement intérieur du périoste.

Diagnostic : pachyméningite chronique avec hématome microscopique sus- et sous-dural.

B. *Description histologique d'une fracture post-traumatique de la calotte crânienne, non consolidée après trois ans.* — Au microscope, on ne voit que quelques lacunes entre les deux tables, lacunes comblées par de la moelle hématopoïétique. Autrement, l'endroit de la diploé est très marqué. Les deux tables sur un fragment de l'os communiquent entre elles. Le périoste descend dans la fente et rejoint la surface interne de la calotte cranienne. Ce périoste est très pauvre en noyaux fusiformes et ressemble à un tissu conjonctif cicatriciel. L'os au niveau de cette fente présente des foyers de nécrose, c'est-à-dire qu'on trouve des plages de cavités osseuses vides de corpuscules osseux. Les nappes de nécrose sont très irrégulièrement délimitées et sont souvent séparées entre elles par des foyers où les cellules osseuses sont encore bien visibles.

Diagnostic : fracture osseuse non guérie, montrant une nécrose des deux fragments osseux avoisinant la fente, et un glissement intérieur du périoste le long de la fissure (fig. 4 et 5).

Le 25 décembre : Léger choc opératoire.

Le 1er janvier 1934 : On constate chaque jonr un progrès sur la veille. La malade semble déjà moins nerveuse et beaucoup plus raisonnable qu'avant l'intervention. Elle a bien encore quelques céphalées nocturnes, mais d'un type tout à fait différent de celles qu'elle avait avant.

Le 8 janvier : l'état général continue à s'améliorer.

Le 19 janvier : la plaie opératoire est fermée. La malade s'assied dans son lit.

Le 24 janvier : elle se lève sans ressentir trop de fatigue de ce premier effort.

Depuis l'opération la malade mange de nouveau avec grand appétit. Son caractère s'est modifié. De méchante qu'elle était devenue, elle a récupéré son



Fig. 5. — Nécrose osseuse.

bon caractère. Avant l'opération elle ne supportait plus la discussion, elle rudoyait même sa mère qu'elle adorait. En d'autres termes, elle n'avait plus aucun contrôle sur elle-même. Elle n'a plus de maux de tête ; les crises précédemment décrites ont complètement disparu.

Le 10 mai : La malade continue à se porter à merveille.

Conclusions. — Il s'agit donc d'une rare pseudarthrose des os craniens, due non pas à de l'interposition fibreuse entre les deux fragments dont les surfaces sont recouvertes par du périoste faiblement ostéogénitique, mais à des foyers de nécrose osseuse disposés irrégulièrement à l'extrémité des deux fragments fracturés.

Un cas unique de supercherie à gros rendement découvert par la radiographie et confirmé par l'intervention chirurgicale.

par M. **A. Jentzer** (de Genève), membre correspondant étranger.

Il s'agit d'une femme de soixante-huit ans qui a commencé à souffrir de la région hépatique il y a environ quinze ans. Les crises typiques signaient le

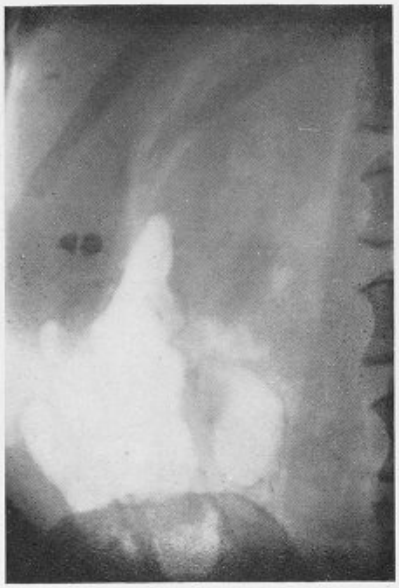

FIG. 1. — Avant la cure. Même image radiographique qu'après la cure.

diagnostic de calculose biliaire. Traitée médicalement, la malade n'a plus souffert pendant quatorze ans. Toutefois, les crises réapparurent en janvier 1933, malgré un régime strict et un traitement médical sévère, et devinrent de plus en plus fréquentes. En juillet 1933, la malade commença à se soigner au moyen de multiples tisanes, ordonnées par un herboriste allemand. Elle aurait alors expulsé, par les selles, de nombreux calculs, de formes et de grandeurs très diverses, de consistance molle, s'écrasant très facilement au palper.

Jusqu'en janvier 1934, l'état de la malade est satisfaisant. Mais à cette date, les crises réapparaissant, elle entre à la Clinique chirurgicale. Elle a maigri de 20 kilogrammes depuis mars 1933, a perdu ses forces et son appétit. Elle ressent quelques vertiges et bourdonnements d'oreilles. A la palpation on sent un foie gros douloureux. La radiographie de la région hépatique — faite par le Dr Gilbert — montre dans la vésicule la présence de deux calculs (fig. 1).

La cholécystographie, par contre, n'indique pas d'image nette de calculs.

Cette constatation est intéressante, car elle démontre que les moyens d'investigation les plus simples sont parfois les meilleurs. Tubage duodénal Mertzel-Lyon négatif.

Devant cette anamnèse et ce résultat radiographique, nous conseillons à la malade une intervention chirurgicale, soit une cholécystectomie. Elle est d'accord, mais désire auparavant tenter une nouvelle cure de tisanes. Elle commence ce traitement le 27 janvier 1934, et, deux jours après, elle expulse par les selles des masses vert foncé, très friables, ressemblant à s'y méprendre à des calculs biliaires (fig. 2).

La malade, heureuse de ce résultat positif, songe déjà à l'inutilité d'une intervention.

Etant cependant un peu sceptique quand à la nature de ces calculs, j'en fais faire l'examen chimique par mon chef de laboratoire, M. le Dr Liengme. Le



FIG. 2. — Avant l'opération : faux calculs.
Après l'opération : calculs véritables.

résultat confirma mes doutes, car on ne put déceler dans ces soi-disant calculs ni chaux, ni cholestérine, ni aucun des éléments que l'on aurait dû y rencontrer. Une radiographie de contrôle montre d'ailleurs toujours à la même place la présence des deux calculs visibles sur la première radiographie.

Selon toutes les probabilités, ces pseudo-calculs sont donc, à notre avis, des conglomérats d'oléate. Nous communiquons ces résultats à la malade qui accepte alors une intervention chirurgicale immédiate, et, le 6 février 1934 je procède à la cholécystectomie qui prouve d'une façon certaine et objective que jamais les calculs, même ramollis, n'auraient pu passer par le canal cystique, ce dernier étant, en raison d'une forte sclérose, totalement imperméable.

DISCUSSION. — On ne sait pas ce qu'il faut ici admirer le plus : la crédulité de la malade ou l'habileté de l'herboriste. Dans tous les cas, cet herboriste pourrait être couronné premier comme faux bienfaiteur de

l'humanité. Et dire qu'à chaque crise l'habile herboriste recommande une nouvelle cure, expliquant innocemment que son remède, s'il fait expulser les calculs biliaires, n'a pas le pouvoir d'en empêcher de nouvelles formations ! Comme le prix d'une cure est environ de 40 francs, et que cette méthode est universellement répandue, le gain annuel ne doit certes pas être à dédaigner !

Volet osseux surélevé dans un cas d'épilepsie post-traumatique,

par M. **A. Jentzer** (de Genève), membre correspondant étranger.

Depuis de nombreuses années, je me suis demandé comment l'on pourrait empêcher la nouvelle formation d'adhérences méningées entre la table

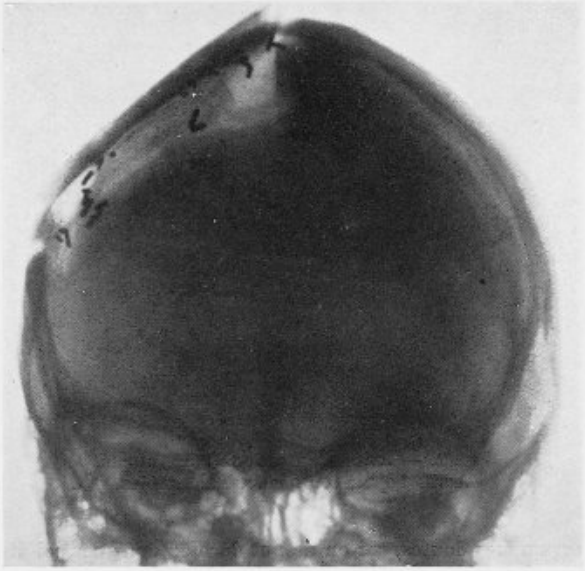

Crâne après l'opération.

interne de l'os cranien et la dure-mère lors d'opérations craniennes pour crises épileptiques. Pour éviter cet inconvénient, je propose de tailler dans l'os cranien, à l'aide d'une fraise, trois ou quatre tenons et trois ou quatre mortaises,et de placer les tenons sur les mortaises. De cette façon, il se crée un espace libre entre la dure-mère et l'os, ce qui empêche toute nouvelle formation d'adhérences.

Voici un cas que j'ai opéré par cette méthode, et dont le résultat, jusqu'à preuve du contraire, paraît satisfaisant. Il s'agit d'un homme de quarante ans qui avait, depuis quelques années, à la suite d'une chute sur

la région fronto-pariétale droite, des crises épileptiques. A l'opération, je constate à ce niveau une table interne épaissie, et des adhérences multiples entre l'os et la dure-mère. Je procède alors à la surélévation du lambeau osseux, comme l'indique la radiographie (voir figure).

Depuis lors, c'est-à-dire depuis plus d'une année, le malade n'a plus eu de crises épileptiques. Seul, le recul du temps permettra de juger de l'opportunité de cette opération.

Un cas d'hémangiome caverneux rétro-oculaire simulant un méningiome. Opération par voie frontale. Guérison,

par M. **A. Jentzer** (de Genève), membre correspondant étranger.

Il s'agit d'une femme de trente-neuf ans. Les premiers symptômes de l'affection sont apparus en octobre 1931.

Un matin, en faisant sa toilette, la malade s'aperçut, au moment où elle passait sa serviette sur l'œil gauche, qu'elle voyait trouble de l'œil droit. Comme elle avait vu, six mois auparavant, un oculiste qui lui avait déclaré que ses yeux étaient normaux, elle pensa que ce n'était qu'un trouble passager. Elle vit alors son médecin de famille qui la soigna par du bromure, la malade étant devenue très nerveuse. Quelques mois plus tard, elle constata que son œil, insensiblement, se projetait en avant, fit remarquer cet état à son entourage, qui prétendit que c'était de l'imagination. Elle s'adressa alors à un chirurgien qui, après avoir fait des radiographies craniennes, élimina toute possibilité d'affection cérébrale et proposa à la malade de l'opérer de son goitre. La malade, pensant que son état oculaire ne dépendait pas de son goitre, consulta, le 27 avril 1933, un oculiste, M. le professeur Franceschetti, qui établit le status suivant :

Œil droit : exophtalmie de 4 millimètres, sans réaction inflammatoire des paupières (exophtalmomètre de Hertel, œil droit : 19 ; œil gauche : 15).

Les mouvements de latéralité (abduction et adduction) sont légèrement réduits. Pas de strabisme. Les pupilles réagissent bien à la lumière et à la convergence. Les milieux réfringents sont clairs. A l'ophtalmoscope, le fond de l'œil, à droite, présente des plissements de la rétine (surtout de la limitante interne au niveau de la région maculaire et entre la macula et le nerf optique), descendant obliquement de gauche à droite.

Vision : Œil droit, 1/4 corrigé à 1/2 avec 3.

Œil gauche : vision normale.

Diagnostic : Les plissements de la rétine (fig. 1), ainsi que l'hypermétropie de 3 dioptries (ce qui correspond à un raccourcissement d'environ 1 millimètre de l'axe antéro-postérieur du globe oculaire), parlent en faveur d'une compression du pôle postérieur du globe, par une tumeur localisée dans cette région.

A ce moment, je vois la malade avec M. le professeur Franceschetti. Après discussion, nous songeons à deux possibilités : ou à une tumeur rétro-oculaire primitive (bénigne ou maligne), comme celle de Candian, opérée avec succès par Clairmont, ou bien à un méningiome qui aurait proliféré dans la région rétro-orbitaire. Pour éclairer notre diagnostic, nous faisons un Laruelle qui nous démontre que le ventricule droit ne se remplit pas et qui, par conséquent, nous fait supposer un méningiome comprimant le lobe frontal. Devant cette

symptomatologie clinique (exophtalmie unilatérale, plissement de la rétine, acuité visuelle diminuée à droite et corrigée par des verres convexes, Laruelle positif, nervosisme), nous hésitons entre les deux hypothèses envisagées. Nous renonçons alors à l'opération de Kroenlein, qui ne donnerait accès qu'à la région rétrobulbaire, et nous faisons, le 8 juin 1933, un grand volet frontal droit, comme s'il s'agissait d'opérer une tumeur de l'hypophyse. Par cette voie, nous eûmes le grand avantage d'avoir la possibilité d'opérer le méningiome ou, par l'adjonction d'une trépanation du toit orbitaire, la tumeur rétro-bulbaire. Ainsi, après avoir récliné le cerveau jusqu'à la région du chiasma optique, nous ouvrimes la dure-mère, recherchant, sans résultat, un méningiome éventuel, au niveau de la région olfactive, de la petite aile du sphénoïde et de la

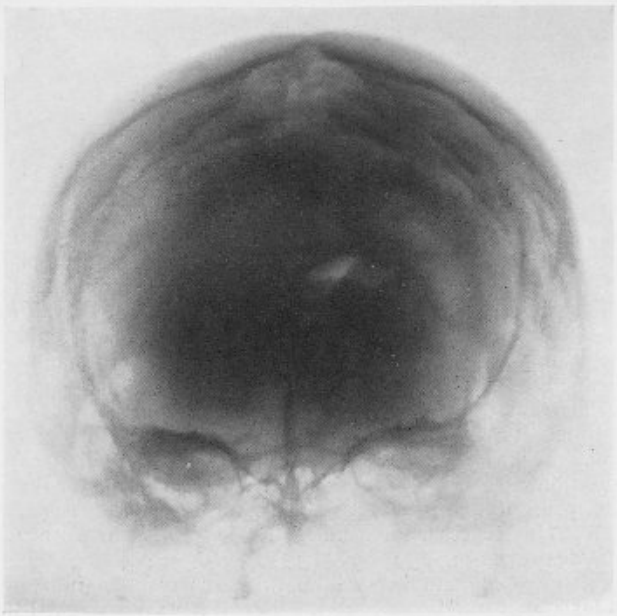

FIG. 1.

région sylvienne. Nous fîmes alors la trépanation du toit orbitaire sans difficulté, et, après avoir dissocié le tissu adipeux rétro-bulbaire nous découvrîmes une tumeur de couleur noirâtre, de la grosseur d'une noix, qui siégeait juste au pôle postérieur du globe oculaire (fig. 2).

L'extirpation se fit sans léser l'artère, ni le nerf optique. Hémostase soignée. Suture de l'os à l'aide de deux fils d'argent. Suture de la peau. Suites opératoires normales, à part quelques petites crises épileptiformes.

Diagnostic anatomo-pathologique : tumeur de la grosseur d'une fève, mesurant 2 1/2 × 1 1/2 centimètres, entourée d'une sorte de capsule fibreuse peu épaisse. A la coupe, on voit des espaces vasculaires qui, dilatés, donnent l'impression d'une éponge très riche en sang.

Au microscope : autour de la tumeur, un tissu adipeux. La tumeur elle-même est enveloppée d'une capsule fibreuse et, sous cette capsule il y a un tissu lymphatique même avec follicules à centres germinatifs. Entre le tissu lymphatique et la capsule fibreuse, on entrevoit des fentes qui ressemblent à

des tissus marginaux, tapissés d'un endothélium plat et parcourus par des cellules réticulaires. Plus vers le centre, on aperçoit de grosses trames hyalines dont les cellules contiennent souvent des granulations d'hémosidérine ; par



Fig. 2. — Tumeur rétro-orbitaire (hémangiome).

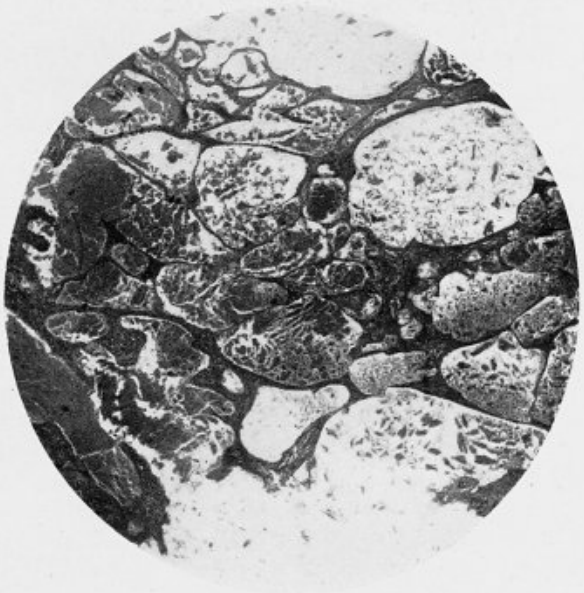

Fig. 3. — Hémangiome caverneux.

endroits, les faisceaux s'écartent laissant place à des amas lymphocytaires ou à des vaisseaux à paroi très épaisse. Souvent, ces artères contiennent passablement de fibres musculaires lisses. Dans les mailles formées par les travées conjonctives, on remarque des espaces sanguins en large communication les

uns avec les autres. Dans le tissu qui entoure les espaces vasculaires, on trouve des hémorragies récentes et anciennes (passablement d'hémosidérine). Dans tous les endroits examinés, on voit, dans le stroma, des plasmocytes.

Diagnostic : hémangiome caverneux avec des phénomènes d'inflammation qui se signalent par une infiltration plasmocytaire diffuse (fig. 3 et 4).

Immédiatement après l'opération, le professeur Franceschetti constate une paralysie du droit externe et du droit supérieur (ophtalmoplégie externe), une pupille très dilatée, ne réagissant pas à la lumière, et une accommodation presque complètement abolie (ophtalmoplégie interne). En outre, il existe une légère enophtalmie d'environ 1 millimètre. La malade cicatrisée quitte

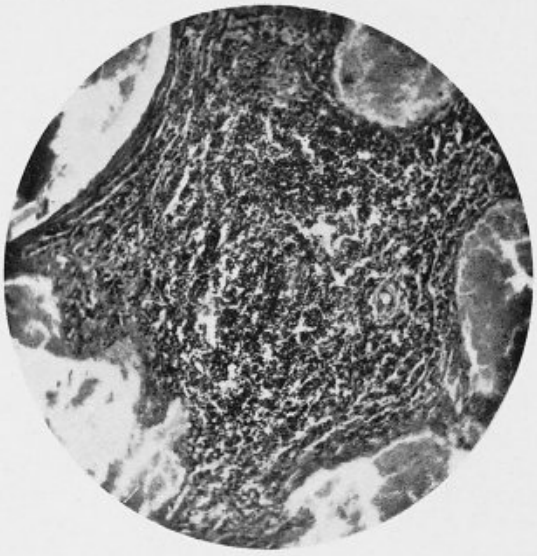

Fig. 4. — Follicule lymphatique dans la tumeur.

la clinique dix-huit jours après l'intervention, considérablement améliorée dans son état local et général.

Examens oculaires successifs (professeur Franceschetti) :

4 juillet 1933 : vision œil droit 1/6, corrigé à 1/2 avec + 2, et + 6 avec planche de Wecker. Les plis de la rétine ont diminué, mais sont toujours très visibles.

9 février 1934 : vision œil droit, corrigé à 3/4 avec + 1,50. Plis de la rétine toujours très visibles. Paralysie du droit externe, parésie du droit supérieur et ophtalmoplégie interne. Toutefois, la pupille est un peu moins dilatée qu'au dernier examen, la vision s'est donc beaucoup améliorée. L'hypermétropie a diminué, le globe reprend donc peu à peu sa forme normale.

8 mars 1934 : vision œil droit, corrigé à 3/4 avec + 0,75, + 1,50, avec planche de Wecker, elle lit les chiffres les plus petits ; il persiste cependant une parésie de l'accommodation d'environ 1 dioptrie.

Les plis de la rétine ont beaucoup diminué depuis le dernier examen. Pas d'énophtalmie ni d'exophtalmie. Le globe droit est de 10° plus bas et environ 5° en dedans. L'examen de la diplopie montre qu'il s'agit d'une paralysie du droit externe et d'une parésie du droit supérieur. La pupille droite est un peu plus

large que la gauche (5 millimètres à droite, 4 mm. 5 à gauche). La pupille droite est un peu excentrique en bas et en dehors. Elle ne réagit pas à la lumière, mais très bien à la convergence, il s'agit donc d'un cas très curieux d'Argyll-Robertson post-opératoire. Nous disons très curieux, parce que l'Argyll Robertson a été considéré jusqu'à maintenant comme étant d'origine centrale.

Conclusions. — 1° Le diagnostic différentiel entre une tumeur rétro-oculaire et un méningiome nous paraît difficile au début de l'affection. Le Laruelle devra être interprété avec beaucoup de circonspection. Seuls l'absence de strabisme, le plissement rétinien, la diminution de l'axe antéro-postérieur du globe, ainsi que la compression locale — qui signait une tumeur bien délimitée et dure — devront retenir notre attention.

2° La localisation et la nature de cette tumeur nous paraissent exceptionnelles.

3° La voie d'accès précitée est supérieure à celle de Kroenlein, puisque les résultats esthétiques sont meilleurs et qu'elle permet simultanément d'aborder deux régions différentes.

4° Nous signalons la présence d'un Argyll-Robertson post-opératoire périphérique, signe qui, jusqu'à maintenant, a toujours été considéré comme étant d'origine centrale, la disparition totale de l'exophtalmie et l'amélioration lente, mais constante, de la vision et de l'axe antéro-postérieur du globe oculaire.

M. Petit-Dutaillis : A propos de la quatrième observation de M. Jentzer, je lui demanderai pourquoi il a fait d'emblée un volet cranien pour enlever cette lésion. Il a utilisé la méthode de Laruelle pour savoir s'il y avait une tumeur cérébrale, c'est une méthode infidèle et son cas le prouve, car elle semblait montrer ici qu'il y avait une tumeur cérébrale du côté où il hésitait entre une lésion, soit orbitaire, soit cranienne.

Il aurait été plus simple de faire une ventriculographie qui aurait permis de dire qu'il n'y avait pas de tumeur intracranienne. M. Jentzer aurait pu ainsi traiter son malade par une opération moins importante. Son observation n'en est pas moins très intéressante.

M. Jentzer : Je souscris pleinement à l'idée de M. Petit-Dutaillis.

J'ai hésité tout d'abord à faire un volet fronto-pariétal, mais quelque chose m'y a poussé, c'est que lorsqu'on voit un opéré par voie de Kroenlein, au point de vue esthétique c'est affreux, tandis que par la technique du volet fronto-pariétal il n'y a aucune déformation.

Quant à l'épreuve de Laruelle, elle est assez peu sûre; pour ma part, je ne la fais que pour m'assurer si les deux ventricules sont symétriques, mais si cette épreuve m'indique quelque chose, je fais toujours une ventriculographie qui, on doit le souligner, ne décèle pas une tumeur minuscule. Malgré tout, quand je serai hésitant, je ne ferai plus cette épreuve, je ferai quand même un volet fronto-pariétal, car cette voie offre l'immense avantage de pouvoir explorer simultanément deux régions différentes.

Deux observations d'hypernéphromes,

par M. **F. M. Cadenat.**

Les deux observations que j'ai l'honneur de vous communiquer sont de valeur différente. La première est très ancienne, je suis la malade depuis treize ans, avec d'autant plus d'intérêt que l'histoire clinique en est assez curieuse et que l'examen histologique, fait par mon regretté maître Lecène, me rendait assez pessimiste à son égard. La seconde observation est plus banale et plus récente, puisqu'elle ne date que de quelques mois.

Voici ces deux observations :

Observation I. — Mme R..., vingt-neuf ans, vient consulter à l'hôpital Beaujon, le 17 août 1921, pour une tumeur de l'hypocondre droit. Celle-ci est apparue en mai 1921 et s'accompagne de douleurs lancinantes dans toute la région. Ces douleurs surviennent par crises et ne sont pas rythmées par les repas. La malade suit le régime végétarien que lui conseille son médecin, mais elle maigrit, ses douleurs augmentent et elle consulte dans le service du Dr Michon que j'ai l'honneur de remplacer.

Examen : hypocondre droit manifestement plus large qu'à gauche. Au-dessous du rebord costal droit qu'elle déborde de quatre travers de doigt, se trouve une tumeur régulière, de consistance ferme, se continuant directement avec le foie. Elle ne présente pas de contact lombaire et s'abaisse légèrement dans les inspirations profondes. Elle est mate à la percussion. Aucun trouble urinaire. Pas de modification des urines prélevées par cathétérisme urétéral.

Réaction de Weinberg négative. Eosinophilie 15 p. 100. Soupçonnant un kyste hydatique du foie, on décide d'intervenir.

Opération, le 30 septembre 1921. Ether. Incision transversale. Le foie apparaît immédiatement débordant largement les fausses côtes. Vers son bord antérieur, au niveau de la vésicule, tumeur grosse comme un petit melon, dure, violacée, recouverte de grosses veines superficielles. La tumeur est fixée, adhérente intimement au foie. Une ponction faite dans le foie puis dans la tumeur ne ramène que du sang. Les orifices de ponction saignent abondamment. On interprète cette tumeur comme un néoplasme hépatique ou vésiculaire (car la vésicule n'est pas vue ailleurs) et l'on referme. Suites opératoires normales.

Deuxième période : Revue en mars 1922, la malade continue à souffrir par crises survenant tous les deux ou trois mois. Elle est gênée par le volume de la tumeur, mais a peu maigri. Revue encore en 1924, elle présente toujours les mêmes symptômes, mais sans l'état cachectique qu'aurait déterminé un cancer du foie. Reprenant l'hypothèse d'un kyste hydatique, que soutient également le Dr Jousset, je réopère.

Deuxième opération, 25 février 1924, à l'hôpital Laënnec. Ether. Incision dans la cicatrice. La tumeur présente le même volume que la première fois, mais sa coloration est moins foncée, plus grisâtre. Ponction au trocart sans résultat. Incision d'une coque épaisse de 1 millimètre environ sous laquelle on découvre une sorte de magma jaunâtre de consistance pâteuse ressemblant à de la cassonade. On enlève à la grosse curette tout ce qu'on peut, sans pouvoir extirper la coque. Fermeture sans drainage en fixant simplement la suture au péritoine. Suites fébriles obligeant à faire sauter quelques fils et à drainer. Il s'écoule un liquide brunâtre et des débris. L'examen histologique de ceux-ci ne donne aucun renseignement. Etat général médiocre avec température persis-

tante, malgré élargissement du drainage. Puis, légère amélioration et la malade quitte l'hôpital le 4 octobre, revenant régulièrement aux pansements. Elle part ensuite dans le Midi,

Troisième période : Revue à l'hôpital Saint-Louis, en janvier 1926. Transformation remarquable de la tumeur qui a considérablement diminué et a pris une certaine mobilité. Elle semble s'être abaissée, se séparant du foie et prenant un contact lombaire. Elle paraît extirpable, et la malade, dont l'état général est meilleur, accepte cette nouvelle opération.

Opération, le 9 janvier 1926. Ether. On circonscrit, tout d'abord, l'orifice fistulisé et on le ferme. Avec de nouveaux instruments, on pénètre sans peine dans la cavité péritonéale et l'on contourne la tumeur qui présente la situation suivante. Nettement indépendante du foie dont elle se sépare avec une aisance qui déconcerte, étant donné les impressions précédentes, elle s'étend jusque dans la fosse lombaire et se laisse extirper sans trop de peine, sans qu'on puisse préciser son point de départ. De plusieurs côtés, en dedans surtout, on doit pincer quelques vaisseaux, mais sans l'impression de lier un véritable pédicule. La cavité laissée par la tumeur suinte abondamment et, contre cette hémorragie en nappe on établit un tamponnement à la Mikulicz.

Suites simples : les mèches sont enlevées les troisième et quatrième jours et le sac se décolle lui-même, assez facilement, le cinquième. La température, le quatrième jour, atteint 39°2, descend ensuite et, après quelques oscillations devient normale au dix-huitième jour.

Examen de la pièce : la tumeur, plus grosse qu'une tête d'adulte, mesure 25 centimètres de haut sur 20 de large. Elle a l'aspect d'une monstrueuse brioche dont la tête, située au pôle inférieur, est constituée par le rein. La fusion entre le pôle supérieur et la tumeur elle-même est telle que le rein a été enlevé sans que l'opérateur s'en aperçoive. La tumeur présente, à son centre, une partie ramollie correspondant à la zone fistulisée et contenant encore cette substance jaunâtre due à des lésions nécrotiques.

Voici l'examen histologique que m'a donné de cette pièce, qui l'avait vivement intéressé, mon regretté maître Lecène :

« Les coupes montrent qu'on est en présence d'une tumeur à caractères très particuliers, constituée par des cordons de cellules régulières, à petit noyau rond, à cytoplasme homogène bien coloré, très rarement vacuolaire; quelques-unes de ces cellules sont chargées de *granulations pigmentaires mélaniques*. Les travées cellulaires denses et anastomosées sont entourées de très nombreuses lacunes qui sont des vaisseaux capillaires sinusoïdaux directement intercalés entre les cordons tumoraux sur lesquels ils reposent. Ces aspects histologiques sont ceux d'un *épithélioma de la surrénale*, d'architecture trabéculaire, à cellules régulières relativement typiques, rappelant surtout les éléments de l'assise glomérulaire de la surrénale, mais aussi ceux d'autres zones voisines de la médullaire.

« Cette tumeur se rapproche plus de l'adénome atypique que du « carcinome »; néanmoins sa malignité paraît certaine. »

Dans une autre lettre qu'il m'adressait à propos de cette malade Lecène ajoutait : « Votre tumeur est très intéressante. C'est un vrai épithélioma primitif de la capsule surrénale, à type médullaire. Variété très rare. Pronostic très grave (métastases).

Etant donné ce pronostic sévère, j'ai demandé à cette malade de venir me revoir régulièrement, ce qu'elle a fait, et je vous communique son observation plus de huit ans après sa dernière opération, soit même treize ans après le moment où elle s'est aperçue de sa tumeur. Tout de suite après l'opération, elle a engraissé, en six mois, de 10 kilogrammes et, sauf une éventration au niveau de sa cicatrice, elle se porte tout à fait bien. Elle est devenue enceinte à deux reprises mais n'a pu conduire ses grossesses qu'à trois et sept mois. Un des avortements a nécessité un curettage.

Obs. II. — Mme M..., cinquante ans, entre le 3 novembre 1933 à Lariboisière pour une tuméfaction douloureuse de la fosse iliaque droite. La malade n'a remarqué cette grosseur que depuis quelques mois, mais, depuis deux ans et, surtout depuis décembre 1932, elle maigrit, a perdu l'appétit et se plaint de constipation opiniâtre. Les douleurs qu'elle présente sont intermittentes, à type de coliques. Depuis quatre jours, aucune selle, mais les gaz continuent à passer. A certains moments au contraire la malade a présenté quelques débâcles diarrhéiques. Aucun trouble urinaire. Température autour de 38°. Quelques clochers à 39.

A l'examen, chez cette malade très amaigrie et très fatiguée, on sent très facilement, sous le rebord costal et descendant jusque dans la fosse iliaque droite, une tumeur arrondie, du volume des deux poings, assez sensible à la pression. Cette tumeur est dure, peu mobile et présente le contact lombaire. Elle est mate à la percussion dans le haut, cette matité se continuant avec celle du foie (qui ne semble pas augmenté de volume); son pôle inférieur est sonore.

Les antécédents signalent un point de pleurite, une infection puerpérale et une fièvre typhoïde. Sur 5 enfants, 3 sont vivants et bien portants, 2 sont morts : l'un à quinze jours (celui qui fut l'occasion de l'infection puerpérale), l'autre, au cours d'un accouchement prématuré provoqué par la fièvre typhoïde. La malade conserve, de son infection utérine, une rétroversion fixée.

On discute tumeur colique et gros rein. La radiographie du tube digestif élimine ce premier diagnostic, car le côlon est refoulé par la tumeur. Les examens rénaux sont pratiqués : cathétérisme des uretères montrant une rétention pyélique de 70 cent. cubes, mais sans différence notable de la valeur fonctionnelle ; un ténébryl montre une légère dilatation pyélique avec une courbure de l'origine de l'uretère qui semble bien démontrer que la tumeur est, sinon développée dans le rein, du moins adjacente à celui-ci. Urée sanguine, 0,40; constante : 0,08; tension artérielle : 10 1/2-5 1/2 au Vaquez.

La malade refuse pendant assez longtemps l'opération, puis s'y résout.

Opération le 8 décembre 1933. Anesthésie locale complétée par du chlorure d'éthyle général. Incision oblique directement sur la tumeur. Celle-ci est sous-péritonéale et donne l'impression d'un gros rein. On l'extériorise assez facilement et on constate qu'elle est développée à la partie supérieure du bord externe du rein. Ligature du pédicule et de l'uretère. Mikulicz dans la poche qui est le siège d'un suintement hémorragique.

Suites opératoires plus simples que ne le faisait craindre le mauvais général. La malade ne souffre plus et engraisse à vue d'œil. Elle quitte le service le 19 janvier pour le Vésinet où elle ne reste que quatre jours.

Revue le 17 février, elle se plaint de fatigue, de dyspnée et présente un œdème des deux membres inférieurs. Son urée sanguine qui, après l'intervention, était normale est montée à 0,73. Léger bruit de galop. Quelques râles de la base droite. Entre en médecine.

Examen de la pièce. La tumeur appendue au pôle supérieur du rein mesure 16 centimètres de haut sur 11 de large. Elle est gris jaunâtre, dure avec des parties moins résistantes. Celles-ci se montrent à la coupe comme constituées par des parties sphacélées, jaunâtres, analogues à celles observées sur la précédente malade.

Voici la note que nous a remise M. Rubens-Duval, après en avoir fait l'examen histologique : « Il a été remis pour l'examen histologique des coupes faites, après inclusion à la paraffine, et colorées à l'hématéine et à l'éosine. Les coupes portent uniquement sur du tissu de tumeur partiellement nécrosé. Ce tissu de tumeur est constitué par des cellules de moyennes dimensions, de formes irrégulières, pressées les unes contre les autres en petits cordons ou en petits amas. Leur protoplasme est abondant, clair et transparent, nettement vidé par les traitements subis au cours de l'inclusion, des substances grasses ou de glycogène qu'il pouvait renfermer. Leurs limites sont nettes. Leur noyau est

arrondi, riche en chromatine, relativement petit. On ne constate pas de karyokinèses. Le stroma est presque réduit aux vaisseaux sanguins et à un feutrage de fins faisceaux de collagènes, ce sont des capillaires à large cavité et à paroi mince. Elle peut être réduite à l'endothélium ou comprendre, en outre, une gaine de faisceaux conjonctifs doublant la paroi endothéliale. La tumeur est nettement de type endocrinien.

« Comparée aux cancers du rein à cellules claires du type autrefois décrit comme hypernéphrome, elle est de même type histologique. Par contre elle ne ressemble pas à un épithélioma cortico-surrénalien et, bien moins encore, à un paragangliome de la surrénale. »

Je ne m'arrêterai guère sur cette dernière observation. Elle ne présente, comme intérêt clinique, que les troubles digestifs et subocclusifs qui, en l'absence de signes urinaires, aiguillaient plutôt vers une tumeur colique. Macroscopiquement, la tumeur ressemblait à la précédente : même développement au niveau du pôle supérieur du rein, même coloration avec ces parties jaunâtres sphacélées si caractéristiques et qui expliquent, sans doute, la température élevée avec clochers à 39°.

Histologiquement, cette tumeur eût été autrefois étiquetée « hypernéphrome ». Actuellement, depuis que Roussy et Leroux ont combattu les idées jusqu'alors classiques avec Grawitz, cette tumeur est considérée comme un épithélioma primitif du rein. Je ne reprendrai pas cette question anatomo-pathologique, si magistralement exposée par Busser dans sa thèse (Paris 1930). L'examen de la première pièce fut fait par Lecène qui concluait à un épithélioma de la surrénale à type médullaire. On peut objecter qu'à l'époque où notre maître fit cet examen, c'est-à-dire en 1926, les idées sur ce sujet n'avaient pas encore aussi évolué qu'elles l'ont fait depuis. Cependant, les premiers travaux de Roussy et Leroux datent de 1920 (*Bull. de l'Ass. franç. pour l'étude du cancer*, t. IX, p. 288), ils ont été publiés à nouveau dans le « Diagnostic des tumeurs » que ces mêmes auteurs ont fait paraître en 1921 chez Masson, et, pour que Lecène ait été aussi affirmatif il faut bien admettre que la question n'est peut-être pas aussi définitivement résolue qu'on pourrait le croire à la lecture des derniers travaux.

Mais c'est là discussion d'anatomo-pathologistes et je me garderai bien de prendre parti sur un sujet aussi particulier.

Par contre, ce qui me semble surtout remarquable dans la première de ces observations, c'est l'évolution clinique de cette tumeur et la guérison (car on peut oser ce mot après treize ans) d'une lésion considérée histologiquement comme particulièrement grave. Qu'on se rappelle que je ne pus enlever cette tumeur que cinq ans après le moment où je vis la malade ; la première opération, en 1921, fut purement exploratrice, la tumeur adhérant intimement au foie ; la seconde, en 1924, ne me permit que l'ablation à la curette de ce magma jaunâtre qui correspondait à des parties sphacélées de la tumeur et ce n'est que deux ans plus tard que je pus enlever une tumeur qui, contre toute attente, avait pris une certaine mobilité. Cette mobilité, cette bénignité sont-elles dues au sphacèle même de cette tumeur ?

Dans ce cas, l'examen histologique n'eût pas montré les images particulièrement redoutables que signale Lecène.

Il y a, dans cette observation, un certain mystère que je n'éclaircis pas. J'ai attendu treize ans pour observer ce qui se passerait et il m'a paru intéressant de vous rapporter ces faits.

PRÉSENTATION DE MALADE

Resection modelante, pour arthrite chronique, de la hanche gauche,

par MM. **Cunéo** et **Alivisatos**.

Je présente en mon nom et en celui de M. le Dr Alivisatos l'observation d'une malade à laquelle j'ai pratiqué, le 4 mai 1932, il y a par conséquent deux ans, une résection arthroplastique pour une arthrite déformante de la hanche gauche.

La malade, âgée de vingt-neuf ans, entre à l'Hôtel-Dieu le 14 avril 1932 pour douleurs dans les hanches survenant après une marche prolongée ou un effort.

Ces troubles sont de date ancienne (huit ans). La malade les rattache à une luxation congénitale des deux articulations coxo-fémorales. A l'âge de six ans, elle fut, en effet, hospitalisée aux Enfants-Malades où, durant deux ans, elle fut soignée à l'aide d'appareils plâtrés.

Jusqu'à l'âge de vingt et un ans, la malade ne ressent aucun trouble du côté de ses hanches. Elle vaque librement à ses occupations, peut courir sans gêne ni douleur.

Mais à vingt et un ans de nouveaux troubles apparaissent à la suite d'une grossesse gémellaire, d'ailleurs normale. Des douleurs surviennent, soit après une marche, soit après un effort physique quelconque. Au début, elles sont localisées à la hanche gauche. Six ans après, les mêmes symptômes apparaissent à droite. La malade se trouve ainsi dans l'obligation d'arrêter son travail. Par moments, ces douleurs revêtent les caractères de véritables crises douloureuses, et c'est l'une d'elles qui force la malade d'entrer dans le service.

Antécédents. — Rien de particulier à noter, en dehors de ces troubles. Appendicite opérée à l'âge de douze ans.

A l'âge de dix-neuf ans, elle a eu une fille (premier enfant).

A vingt et un ans, grossesse gémellaire. Suites absolument normales.

Le premier enfant est mort à un mois. Une des jumelles a quatorze mois. Tous deux semblent avoir présenté un syndrome méningé.

Antécédents héréditaires. — Père et mère bien portants. *Une sœur âgée de seize ans plâtrée, à l'âge de deux ans, pour une luxation congénitale de la hanche.* Un frère mort à six ans de méningite.

Examen de la malade à son entrée dans le service. — On se trouve en présence d'une femme bien constituée.

L'examen physique des hanches fait noter : A gauche, un point légèrement douloureux à la face interne du col fémoral. *A droite,* rien à noter.

La marche est souple et facile. Les mouvements de bascule du bassin en avant, en arrière, à droite et à gauche sont assez facilement exécutables, mais on remarque des mouvements de compensation du bassin.

Mouvements passifs. — *Membre inférieur droit* : *Flexion* de la cuisse sur le bassin diminuée. *Abduction* extrêmement diminuée et douloureuse. *Adduction* normale. *Extension* très diminuée et douloureuse.

Membre inférieur gauche : *Flexion* de la cuisse sur le bassin diminuée. *Abduction* diminuée et douloureuse (40° environ). *Adduction* normale. *Extension* complètement impossible.



Fig. 1. — Arthrite déformante de la hanche gauche.

Mouvements actifs. — *Membre inférieur droit* : *Flexion* diminuée. *Abduction* plus ample qu'à gauche. *Adduction* normale.

Membre inférieur gauche : *Flexion* diminuée, mais non douloureuse. *Abduction* diminuée, mais mouvements de compensation du bassin. *Adduction* normale.

L'*extension* des deux côtés est très diminuée.

On décide d'intervenir sur la hanche gauche, plus douloureuse.

Compte rendu opératoire : 4 mai 1932 (professeur B. Cunéo). Anesthésie générale : éther.

Incision de Smith-Petersen. Découverte facile de l'articulation. Détachement au ciseau du grand trochanter.

La capsule très épaissie est incisée. Un corps étranger sur le bord supérieur du col, qui est comme encroûté par des ostéophytes adhérents.

La tête fémorale est partiellement réséquée et modelée.

Fixation par une vis du grand trochanter, légèrement abaissé.

Suture capsulo-musculaire au catgut, crins, drain et plâtre pelvi-cruro-jambier et pédieux.

Suites opératoires. — 1° *Immédiates* : Simples, cicatrisation *per primam*. Plâtre bien toléré.

2° *Eloignées* : Transformation du plâtre en bivalve au bout de trente jours.

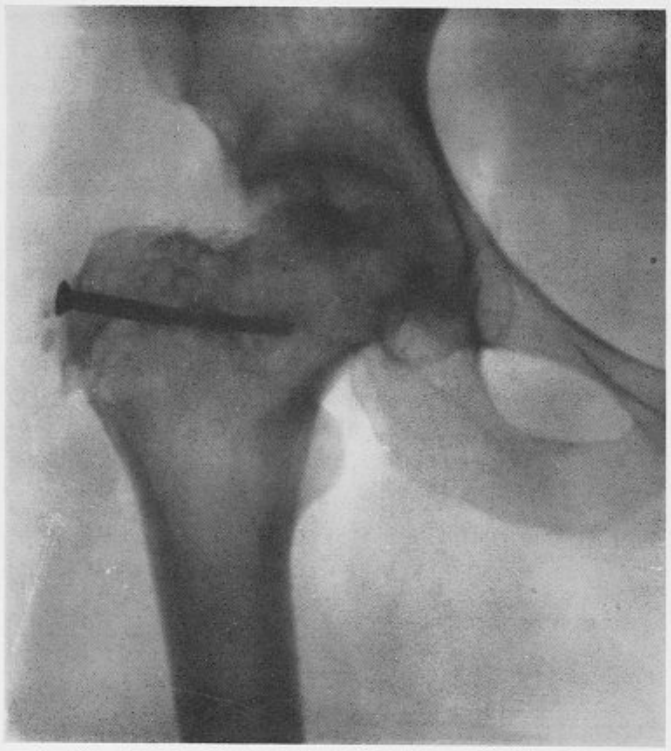

Fig. 2. — La même deux ans après une résection arthroplastique.

Début de mobilisation au bout de quarante jours. Massage, électrothérapie, mobilisation passive et active progressives. Lever au cinquantième jour. Marche d'abord avec deux béquilles, puis, assez rapidement, avec deux cannes.

Après cinq mois et demi de séjour à l'hôpital, la malade part en convalescence.

Depuis, elle a vu disparaître progressivement ses douleurs. Les mouvements, d'abord extrêmement limités, deviennent plus amples et faciles. La malade, au bout d'un an, peut faire de longues marches, sans douleurs.

Au bout de deux ans environ : La malade est très satisfaite de l'intervention. Elle marche très facilement et reprend ses occupations. Elle ne souffre plus à

gauche, disparition complète des douleurs. Cependant elle continue à se plaindre de son côté droit (hanche droite non opérée).

Examen physique : 5 mai 1934.

Hanche gauche, opérée : *flexion*, 45°; *abduction*, 30° environ; *rotation*, assez ample; *extension*, indolore, ébauchée.

Nous présentons cette malade à la Société pour qu'elle puisse juger des résultats éloignés d'une résection arthroplastique pour arthrite déformante de la hanche.

L'origine de cette arthrite déformante nous paraît assez obscure. Aux dires de la malade, celle-ci aurait subi à l'âge de six ans un traitement orthopédique pour luxation congénitale double. On lui aurait appliqué à cette époque un ou plusieurs appareils plâtrés. L'examen des radiographies ne nous paraît cependant pas favorable à l'hypothèse d'une luxation congénitale réduite par manœuvres externes. On ne voit pas trace d'un néocotyle. Le cotyle présente un toit remarquablement bien formé. Il existe, il est vrai, un double fond. Nous ne voulons pas soulever ici une fois de plus la signification de cette lésion. Mais aucun détail de la radiographie ne nous autorise à penser qu'il s'agit là d'un stigmate de luxation congénitale ancienne. Nous regarderons plutôt ce double fond comme le résultat d'une exostose centrale, occupant l'arrière-fond du cotyle et représentant par conséquent une lésion de l'arthrite déformante, comme la déformation de la tête fémorale.

Le point intéressant nous paraît résider surtout dans l'étude des résultats. Or, il importe de noter qu'à la fin de la période post-opératoire les résultats nous apparurent comme très médiocres, au moins en ce qui concerne la mobilité. Non seulement celle-ci était des plus réduites, mais elle semblait diminuer progressivement et nous nous attendions à voir s'installer une ankylose.

La malade continua cependant à suivre un traitement physiothérapique (hydro- et électrothérapie, rééducation fonctionnelle progressive) et, lorsque nous l'avons revue deux ans après l'opération, nous avons été surpris de la mobilité qu'elle avait recouvrée. Actuellement, l'indolence de l'articulation est à peu près complète et la malade se plaint seulement de son autre articulation qui présente, d'ailleurs, les lésions caractéristiques d'une arthrite déformante au début.

PRÉSENTATIONS D'INSTRUMENTS

Appareil permettant de réaliser, à l'abri de toute erreur, l'enchevillement du col du fémur sans arthrotomie,

par MM. **Pierre Brocq** et **Raymond Dulot**.

Nous avons l'honneur de vous présenter un appareil, qui, à l'usage, nécessitera sans doute quelques retouches de détail, mais dont nous voudrions, dès aujourd'hui, vous faire connaître le principe.

Cet appareil permet de réaliser, à coup sûr, mathématiquement et correctement, l'opération de notre Maître le Professeur Pierre Delbet, l'enchevillement sans arthrotomie du col du fémur, quel que soit le matériel de prothèse utilisé, vis, clou de Smith-Petersen, cheville d'os.

Notre appareil est une modification du canon du Professeur Pierre Delbet.

Le canon du Professeur Delbet présente, sur la verticale, une inclinaison fixe de même grandeur que l'angle de déclinaison moyen du col du fémur sur la diaphyse.

Son usage correct implique trois conditions :

1° Un repère cutané bien pris et immuable, sur la tête du fémur ;

2° Une réduction absolument parfaite de la rotation dans la fracture ;

3° Cette réduction doit aller de pair avec le pied au zénith.

Or :

a) Le repère cutané peut se déplacer par rapport à la tête ; d'où erreur dans le plan de la table : la vis peut être placée trop haut ou trop bas.

b) On n'est jamais sûr de la réduction de la rotation et celle-ci est souvent imparfaite. De plus, son contrôle est difficile. La vis suit bien l'axe du fragment externe si le pied est au zénith ; mais on ne sait si elle pénètre et où elle pénètre dans la tête.

c) La réduction peut n'être obtenue qu'avec le pied en rotation interne. Dans ces conditions, le canon n'indique plus la direction à prendre.

Des erreurs sont donc possibles et ont été commises, même avec le contrôle radiographique, que l'on ne peut, au cours de l'opération, faire que dans un plan, avec nos installations ordinaires.

* * *

Partant de ces réflexions, nous sommes arrivés à la conclusion que, pour éviter ces erreurs, il faut être guidé par un appareil permettant de viser le centre de la tête, même si la rotation est imparfaitement corrigée et quelle que soit la position donnée au pied pour obtenir cette réduction.

Pour parvenir à ce but, mathématiquement, nous avons pensé que l'appareil devait prendre point d'appui sur les deux fragments par deux pièces solidaires l'une de l'autre.

Basé sur ce principe, notre appareil donne automatiquement l'axe du col si la réduction est parfaite, et, si la réduction est incomplète, il guide la pièce de prothèse jusqu'au centre de la tête et la place dans les meilleures conditions de solidité.

* * *

Notre appareil se compose de deux pièces :

1° Un *clou* formé de deux parties d'inégales dimensions :

a) Une pointe fine, longue de 2 centimètres, destinée à être enfoncée

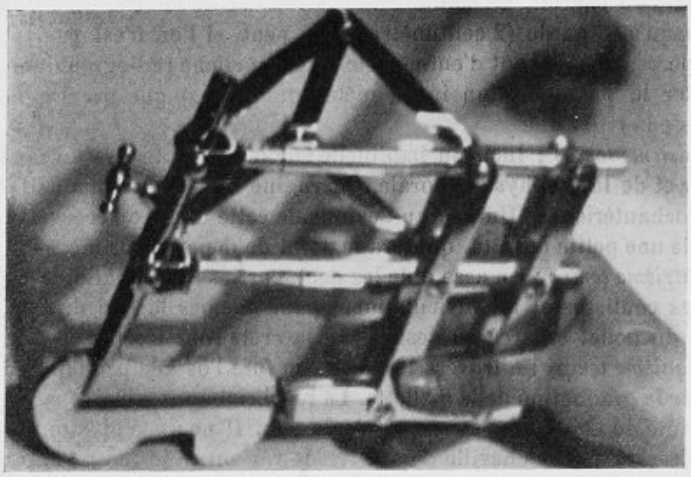

dans la tête, par sa face antérieure, grâce à une courte incision crurale. L'extrémité de la pointe sera approximativement au centre géométrique de la tête.

b) Une partie plus grosse qui porte la pointe. Cette sorte de manche, du calibre du petit doigt, est long de 10 centimètres. Il sortira de la plaie, une fois la pointe enfoncée dans la tête. Ce manche est destiné à s'articuler avec la seconde pièce, de telle sorte que les deux pièces seront solidaires l'une de l'autre.

2° Un *canon*, qui est destiné à guider le perforateur. Ce canon est supporté par une combinaison mobile, faite de coulisses et de parallélogrammes déformables, établis de telle sorte que le canon vise toujours la pointe du clou, donc le centre de la tête, quelle que soit la position du clou, quelle que soit la longueur du col, quel que soit son degré de rotation et quelle que soit la perfection plus ou moins grande de la réduction.

En outre, l'appareil donne automatiquement la profondeur à forer, donc la longueur de la pièce de prothèse à employer. Sur une biellette est

inscrite, en effet, une graduation, dont la lecture indique la distance entre la pointe du clou et la tête du canon, qui s'appuie sur la face externe du fémur.

* * *

Voici la manière d'utiliser l'appareil :

Premier temps : Réduction de la fracture et contrôle radiographique.

Deuxième temps : Incision crurale, partant de l'arcade crurale et descendant sur 4 à 5 centimètres, parallèlement à l'artère fémorale et en dehors d'elle. On récline l'artère en dedans. Découverte de l'interstice pectiné-tendon du psoas. On récline ce dernier en dehors. Au doigt, on repère le rebord du sourcil cotyloïdien et la saillie arrondie de la tête fémorale. Juste en dehors du sourcil, au sommet de la voussure de la tête, on enfonce le clou jusqu'à la garde (2 centimètres). On peut, si l'on n'est pas très sûr des repères, faire, avant d'enfoncer le clou, un cliché radiographique pour contrôler la position d'un index métallique quelconque par rapport au centre de la tête.

Troisième temps : Incision habituelle sur la face externe du grand trochanter et de la diaphyse fémorale. On rugine l'os au-dessous de la crête sous-trochantérienne. Un peu au-dessous de cette crête, on creuse dans la corticale une petite cuvette, qui sera le point de départ de la mèche.

Quatrième temps : On assemble les deux parties de l'appareil et l'on fait jouer les coulisses et les articulations, pour amener la tête du canon au niveau du godet amorcé au-dessous de la crête sous-trochantérienne.

Cinquième temps : A travers le canon, on fore l'os à la profondeur indiquée sur la graduation de la biellette. La mèche aboutit, ainsi, exactement, à la pointe du clou, donc au centre de la tête. Il ne reste plus qu'à placer la vis, le clou ou la cheville d'os avec les variantes de forage suivant la prothèse utilisée.

Le canon comporte des guides, allant de 2 à 10 millimètres. Avec celui de 2 millimètres, il est possible d'enfoncer une broche de Kirschner, sur laquelle il est possible de pousser un clou de Smith-Petersen, perforé, suivant l'ingénieux procédé de Boppe.

On choisit la longueur de la prothèse en obéissant aux indications de l'échelle graduée de l'appareil.

* * *

Nous sommes persuadés que le clou effilé n'est nullement nocif pour l'articulation. Il a même l'avantage de permettre de fixer la tête dans les mouvements de réduction et de l'empêcher jusqu'à un certain point de tourner.

Toutefois, nous avons prévu une autre manière d'utiliser l'appareil pour ceux qui préféreraient ne pas enfoncer le clou dans la tête à travers la capsule. Le manche du clou porte des graduations; on peut, grâce à ces graduations, solidariser le clou avec le canon dans des positions diverses

et de manière que le canon vise plus ou moins profondément par rapport à la pointe du clou.

Dans ces nouvelles conditions d'utilisation, on appuiera simplement le pointe du clou sur la tête, sans l'y enfoncer.

On solidarise la pièce qui porte le canon avec le clou, en utilisant la graduation située à 2 centimètres plus près de la pointe. Le canon visera ainsi 2 centimètres plus profondément que la face antérieure de la tête, donc, visera le centre de celle-ci (le diamètre moyen d'une tête fémorale étant de 4 centimètres à 4 cent. 1/2).

Grâce à cette possibilité de décalage calculé, on pourrait mettre 2 vis parallèles.

Grâce à un canon portant deux guides parallèles ou divergents, on pourrait aussi mettre deux vis dans des positions diverses, suivant les préférences de chacun.

Ajoutons que notre appareil pourrait être utilisé, avec avantages, pour l'enchevillement du col après arthrotomie.

Présentation d'un écarteur cérébral.

par M. **T. de Martel**.

Pour pratiquer une opération intracranienne, il est parfois nécessaire d'écarter le cerveau ou le cervelet qui masquent le champ opératoire. Il en est ainsi dans les tumeurs de l'acoustique qui sont entièrement cachées par l'hémicervelet correspondant et dans les tumeurs de la région chiasmatique qui sont recouvertes par les lobes frontaux. La même nécessité s'impose quand il s'agit de section du trijumeau. Si on opère par la voie latérale imaginée par Frazier et Spiller, il faut soulever la face endocranienne antérieure du rocher et si on opère par voie postérieure (méthode de Dandy), on est obligé d'écarter d'abord le cervelet pour apercevoir la face endocranienne postérieure de la pyramide pétreuse.

Dans tous ces cas, le chirurgien tient l'écarteur d'une main et travaille de l'autre. Quand il est droitier, ce qui est le cas le plus fréquent, il tient l'écarteur de la main gauche et ne se trouve à son aise que pour opérer sous le cervelet droit et le lobe frontal droit. Pour opérer sous le cervelet gauche et sous le lobe frontal gauche, il lui faudrait tenir l'écarteur de la main droite et opérer de la main gauche, ce qu'il ne fait généralement pas. Il préfère le plus souvent croiser ses avant-bras afin de faire prendre à sa main droite la place qui devrait être occupée par sa main gauche et réciproquement. Il opère gauchement. Bien des fois, il a absolument besoin de ses deux mains pour opérer et alors il confie l'écarteur à un aide, ce qui est la pire des solutions. Celui-ci, placé latéralement, ne voit pas le champ opératoire, se fatigue vite, oscille sur ses jambes et transmet ses oscillations amplifiées à l'écarteur qui traumatise imperceptiblement mais continuellement la substance nerveuse.

Enfin, et ceci est beaucoup plus grave, le malade peut faire un brusque mouvement (réflexe douloureux, vomissement, secousse de toux) et sectionner lui-même son tissu nerveux sur le bord de l'écarteur. J'ai vu par ce mécanisme, au cours d'une section de trijumeau par voie postérieure, se produire un traumatisme du facial et de l'auditif. Il en résulta une paralysie faciale périphérique qui dura plusieurs mois et une surdité qui persiste encore. Il est à noter que la branche vestibulaire de l'acoustique ne fut que très peu troublée dans ses fonctions et pendant un temps très court. Il est assez remarquable que ces trois nerfs (nerf facial, nerf cochléaire et nerf vestibulaire) qui sont parfaitement juxtaposés et ne forment qu'un seul cordon, ayant subi le même traumatisme, en aient souffert si différemment. Quoi qu'il en soit, j'ai voulu supprimer ces inconvénients et j'ai

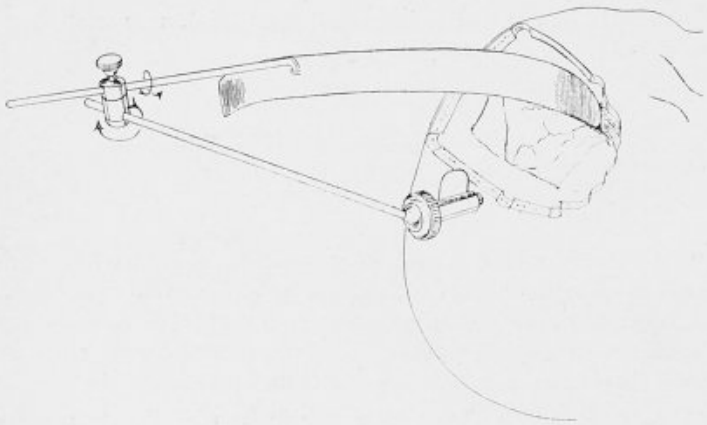

Fig. 1.

demandé à M. Gentile de construire sur mes indications un écarteur que voici. Ce qui le caractérise, c'est qu'il se fixe très facilement et solidement en n'importe quel point du crâne, qu'il s'oriente librement dans toutes les directions, qu'on peut lui faire occuper dans l'espace toutes les positions possibles et qu'une fois la position désirée obtenue il est facile de l'y fixer.

La fixation solide sur le crâne s'obtient grâce à cette pièce métallique cylindrique dans une de ses moitiés, à quatre pans dans l'autre. Pour la placer il suffit, sur le bord de la brèche osseuse ou en n'importe quel point du crâne, de forer un trou à l'aide de mon trépan muni d'une fraise ayant exactement le même diamètre que la pièce de fixation. Cette pièce, si elle était parfaitement lisse, pénétrerait exactement dans le trou ainsi percé, mais elle n'y entre qu'à frottement dur et seulement sous l'influence d'un léger coup de maillet parce qu'elle est pourvue de très fines cannelures qui augmentent son diamètre et pénètrent dans l'os en y faisant leur voie. La mise en place de cette pièce demande quelques instants. On y procède dès que le crâne est ouvert. Sur le carré de cette pièce (la portion en quatre

plans), se place une pièce creuse femelle dont la lumière est aussi à quatre faces. Cette pièce femelle porte une articulation à rotule formée d'une cuvette dans laquelle tourne une bille métallique qui, par son pôle libre, se prolonge en une longue tige qui peut prendre toutes les positions possibles dans l'hémisphère qu'elle engendre en tournant autour de la rotule. Le long de cette tige métallique va et vient une petite pièce métallique formée de deux parties solidaires ; l'une est percée d'un orifice à travers lequel passe la tige métallique de la rotule. Elle porte un petit axe perpendiculaire à la direction de cette tige, autour de ce petit axe tourne la deuxième partie qui est elle-même percée perpendiculairement à l'axe autour duquel elle tourne, afin de permettre à la tige qui porte l'écarteur de coulisser à son intérieur. Le serrage d'une seule vis placée sur la petite pièce qui unit la tige de l'écarteur à la tige de la rotule suffit pour rendre le tout solidaire,

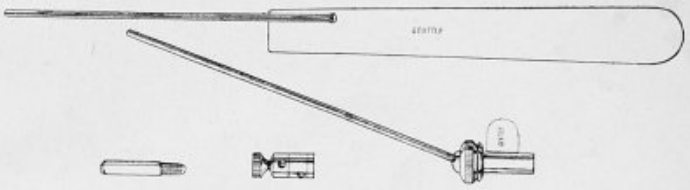

Fig. 2.

la tige de la rotule étant elle-même solidement immobilisée sur sa cuvette par le serrage d'un petit collier.

Vous voyez que cet écarteur peut prendre facilement n'importe quelle position dans l'espace parce qu'il peut se déplacer librement dans deux plans perpendiculaires l'un à l'autre, et qu'aussitôt en bonne position et maintenu par l'opérateur il est fixé par l'aide qui rend l'ensemble complètement rigide en serrant le collier de l'articulation à rotule et la vis de l'articulation à cardan.

Il maintient parfaitement le tissu nerveux qu'il récline doucement et jamais d'une façon excessive.

Comme il est solidaire du crâne, l'opéré peut remuer la tête en tous sens sans aucun inconvénient.

Ce petit instrument m'a permis d'améliorer considérablement mes résultats opératoires. J'ai pu, grâce à lui, couper le trijumeau par voie postérieure avec une clarté et une sécurité parfaites. Son emploi m'a également permis d'enlever les tumeurs de l'acoustique presque complètement en ne laissant en place qu'un petit moignon au niveau du trou auditif interne. Enfin, il me facilite grandement l'ablation des tumeurs de la région chiasmatique et je crois qu'il constitue un réel progrès en technique neurochirurgicale.

ÉLECTIONS POUR LA NOMINATION D'UN MEMBRE TITULAIRE

Premier tour :

Nombre de votants : 81. — Majorité absolue : 41.

MM.	Welti	37 voix.
	Thalheimer	28 —
	Barbier	5 —
	Hertz	5 —
	Bernard	4 —
	Séjournet	4 —
	Banzet	1 —
	Leibovici	1 —
	Bulletin nul	1
	Bulletin blanc	1



Deuxième tour :

Nombre de votants : 79. — Majorité absolue : 40.

MM.	Welti	49 voix.	Elu.
	Thalheimer	23 —	
	Barbier	1 —	
	Hertz	1 —	
	Bulletins blancs	3	
	Bulletins nuls	2	

M. Welti, ayant obtenu 49 voix, est élu.

ÉLECTION POUR LES MEMBRES CORRESPONDANTS ÉTRANGERS

Nombre de votants : 79. — Majorité absolue : 40.

MM.	Holst	51 voix.
	Hybbinette	51 —
	Whitman	51 —
	Pribram	45 —

MM. Holst, Hybbinette Whitman, Pribram, sont élus membres correspondants étrangers.

Le Secrétaire annuel : M. J. Berger.

Paris. — A. Maretheux et L. Pactat, imp. 1, rue Cassette.

90027

BULLETINS ET MÉMOIRES

DE LA SOCIÉTÉ NATIONALE DE CHIRURGIE



Séance du 23 Mai 1934.

Présidence de M. Georges Labey, *président.*

PROCÈS-VERBAL

La rédaction du procès-verbal de la précédente séance est mise aux voix et adoptée.

CORRESPONDANCE

La correspondance comprend :

1° Les journaux et publications périodiques de la semaine.

2° Des lettres de MM. Boppe, Capette, Chevassu, Desplas, Fredet, Lance, Madier, R.-Ch. Monod, Wilmoth s'excusant de ne pouvoir assister à la séance.

3° Une lettre de M. Toupet sollicitant un congé de trois semaines.

4° Une lettre de M. A. Welti remerciant la Société de l'avoir nommé membre titulaire.

5° Un travail de M. P. Huard (Armée), membre correspondant national, intitulé : *Recherches anatomocliniques sur les hygromas suppurés de la bourse séreuse du psoas iliaque.*

6° Un travail de M. A. Gautier, membre correspondant national, intitulé : *Sur les perforations utérines au cours du curettage.*

7° Un travail de M. Ferrari (Alger), membre correspondant national, intitulé : *Sur la conduite à tenir dans les cas de perforation utérine au cours du curettage.*

8° Un travail de MM. N. Milianitch, membre correspondant étranger, et S. Radoyévitch (Belgrade), intitulé : *Perforation en péritoine libre d'un ulcéro-cancer ayant l'aspect macroscopique d'un ulcère calleux. Suture et*

gastro-entérostomie. Guérison opératoire. Mort huit mois après de cachexie cancéreuse.

9° Un travail de MM. Courty, membre correspondant national, et Gallens (Lille), intitulé : *Ostéite fibreuse kystique généralisée avec adénome parathyroïdien (maladie de Recklinghausen).*

10° Un travail de MM. J. Ducuing et P.-Ch. Fabre, intitulé : *Anesthésie à l'évipan.*

M. B. Desplas, rapporteur.

11° M. Wilmoth verse aux Archives de la Société, sous le n° 58, un intéressant travail de M. Victor Dimitriu (Bucarest), intitulé : *Technique pour la résection de l'articulation tibio-astragalienne.*

12° Un travail de M. V. Djourovitch (Belgrade), intitulé : *Adéno-carcinome de l'ovaire avec ascite hémorragique chez une petite fille de dix ans*, est déposé aux Archives de la Société sous le n° 68.

Des remerciements sont adressés aux auteurs.

A PROPOS DU PROCÈS-VERBAL

A propos des branchiomes,

par M. **H. Mondor.**

La communication de M. Truffert, les remarques qui l'ont suivie, celles de M. Chevassu, en particulier, m'engagent à rappeler l'intérêt que portait, à l'étude de ces tumeurs, mon maître Lecène.

J'ai eu l'honneur de publier avec lui, il y a vingt-trois ans, à la Société anatomique, trois observations de tumeurs qu'il croyait pouvoir appeler branchiomes.

La première de ces tumeurs s'était développée, chez un homme de soixante ans, dans la région carotidienne. Il parut à mon maître qu'il s'agissait, plutôt que d'un ganglion dégénéré, d'une tumeur branchiale primitive de structure complexe, à la fois lymphoïde et épithéliale, et ressemblant à ces kystes congénitaux que, dans un travail antérieur, il avait appelés, d'un terme resté classique, kystes amygdaloïdes. C'était, sans doute, un exemple exceptionnel de *tumeur solide amygdaloïde*.

La deuxième observation était celle d'une femme de cinquante-deux ans atteinte d'une tumeur de la région carotidienne qu'un médecin avait cru pouvoir enlever au domicile même de la malade. La déchirure de la jugulaire interne fit voir que cette improvisation chirurgicale n'était pas sans péril. L'opération dut être terminée à l'hôpital Bichat dans le service de M. Hartmann. La tumeur solide, ovoïde, lisse, régulière, homogène était

un branchiome, formé de tissu conjonctif, de cartilage, de tissu myxomateux, et enfin de travées épithéliales faites de cellules cubiques disposées en boyaux : tout à fait ce que l'on trouve à l'examen des tumeurs mixtes classiques, si fréquemment rencontrées dans les loges parotidiennes et sous-maxillaires. Mais cette tumeur n'était ni parotidienne, ni sous-maxillaire. Elle était dans le triangle carotidien supérieur et tout à fait indépendante des glandes salivaires. C'était un exemple, assez rare, de *tumeur mixte carotidienne* qui nous parut aider à éclairer l'histoire des tumeurs mixtes habituellement rencontrées au niveau des glandes salivaires, et qui n'ont, peut-être, avec celles-ci que d'étroits rapports de contiguïté ou d'inclusion.

C'est ce que notre troisième observation, que je me permets de joindre aux deux autres, semblait mieux démontrer encore. Il s'agissait, chez un homme de quarante ans, d'une tumeur de la loge sous-maxillaire; non pas une tumeur d'origine glandulaire, mais un embryome formé de cellules épithéliales peu différenciées et développé à côté de la glande. C'était un nouveau fait venant à l'appui de la théorie de l'origine branchiale, extra-glandulaire, de la très grande majorité des tumeurs des glandes salivaires, et c'est un fait à ranger avec ceux que MM. Fredet et Chevassu ont isolés parmi les épithéliomes des glandes salivaires.

Il m'a semblé que, par le rappel très succinct de ces observations, ailleurs détaillées[1], il convenait, dans le débat actuel de notre Société, de rappeler l'opinion si autorisée de P. Lecène. A nos observations, dont les deux premières comptent plus particulièrement aujourd'hui, s'applique bien la remarque anatomique de M. Arrou, car les deux tumeurs qui siégeaient dans la région carotidienne se compliquaient d'étroites adhérences à la veine jugulaire interne. Surtout, ces observations appuient les recherches de M. Chevassu sur les « enclavomes » et ce qu'il nous disait, l'autre jour, des deux variétés de branchiomes cervicaux, les uns épithéliaux, les autres mixtes ; les deux premières observations apportent, de chacune de ces variétés, un bon exemple.

Enfin, nos observations n'invitent-elles pas à continuer à la célèbre thèse de M. Veau une faveur dont l'auteur lui-même ne saurait obtenir l'atténuation?

1. *Bulletins de la Société anatomique*, 1911.

RAPPORTS

Un cas de tétanos généralisé grave guéri au moyen du sérum antitétanique à 20.000 unités,

par MM. **Augé**, **Mazeyrie** et **Orsoni**.

Rapport de M. Louis Bazy.

Cette observation concerne un cas de tétanos généralisé grave consécutif à un hématome sous-unguéal infecté du gros orteil (ongle incarné). Le traitement, très correctement et très classiquement conduit, a consisté dans l'ablation, sous anesthésie générale, du foyer tétanigène et dans la combinaison de la méthode de Bacelli avec la sérothérapie intensive. Avec les auteurs, le rapporteur insiste sur le grand intérêt des nouveaux sérums curatifs qui, grâce à leur concentration, contiennent 20.000 unités antitoxiques par ampoule de 10 cent. cubes, alors que les meilleurs sérums connus jusqu'à présent ne titraient que 3.000 unités pour 10 cent. cubes. On peut ainsi injecter, sous un volume relativement restreint, des quantités considérables d'antitoxine, dans le cas particulier, 1.058.000 unités avec seulement 590 cent. cubes de sérum. L'apparition du sérum à 20.000 unités fait penser que, désormais, dans les observations de tétanos traités par sérothérapie, il y aura lieu d'indiquer, à côté des doses exprimées en centimètres cubes, l'équivalence en unités antitoxiques.

M. Louis Bazy propose de remercier les auteurs de leur très intéressante observation et de la déposer aux Archives de la Société sous le n° 66.

A propos d'un kyste hydatique du rachis (Étude clinique, opératoire, anatomique et histologique d'une compression médullaire grave par hydatides de l'espace épidural),

par M. **Marcel Arnaud** (Marseille).

Rapport de M. Picot.

La lecture du récent travail présenté à la Société nationale de Chirurgie par Costantini et Azoulay sur un cas de kyste hydatique de la colonne vertébrale a incité M. Arnaud à relater une observation concernant un malade analogue qu'il a observé avec le professeur H. Roger et son chef de clinique, le Dr Poursines, à l'Hôtel-Dieu de Marseille.

Le cas est beaucoup plus complexe que celui relaté par Costantini puisque le malade avait une paraplégie flasque absolue et présentait des complications infectieuses importantes.

Mais l'étude clinique, opératoire, nécropsique et histo-pathologique qu'il a pu faire dans ce cas présente des enseignements à retenir et qui expliquent bien la gravité du kyste hydatique du rachis.

Voici l'observation de M. Arnaud :

L. Por..., âgé de trente-six ans, était amené à l'Hôtel-Dieu le 24 juin 1933, dans le service de clinique urologique, pour une dysurie persistante. A son arrivée à l'hôpital, P... est depuis vingt-quatre heures en rétention complète. Un sondage effectué aussitôt ramène des urines troubles.

I. *L'histoire* de ce malade est complexe :

Célibataire et sans enfants, il présente des antécédents chargés. Depuis 1916 il est atteint d'une bronchite chronique qui, chaque hiver, entraîne de la toux et des crachements fréquents. A peu près au même moment, il perd une sœur de tuberculose pulmonaire.

En 1919, ce malade contracte la syphilis, mais ce n'est qu'en 1923, alors qu'il présentait des plaques muqueuses buccales et pharyngées et de violentes céphalées, qu'il se soumet à un traitement énergique. Depuis 1926 il a cessé de se soigner.

En mars 1933, surviennent des douleurs lombaires, sourdes d'abord, aiguës ensuite; évoluant par crises très rapprochées et que déclenche presque instantanément le décubitus horizontal. Au contraire la position verticale calme ces douleurs qui, dans cette position, n'apparaissent qu'à l'occasion d'efforts, de toux, d'éternuements. En une semaine, ces douleurs deviennent intolérables et interdisent tout repos.

Trois semaines plus tard, P... accuse une pesanteur dans la jambe et la cuisse gauches et remarque que ce côté est nettement plus fatigable que le côté droit. Peu à peu le membre inférieur gauche se paralyse, tandis que le membre droit conserve sa motilité normale.

Nous sommes alors en mai; le malade est alité par sa monoplégie. Vessie et intestins fonctionnent correctement. En quinze jours, la paraplégie se complète tandis que les douleurs disparaissent. L'appétit diminue, l'amaigrissement survient. La toux et les crachats sont constants; ceux-ci, certains jours, contiennent quelques filets de sang. Peu à peu, des troubles intestinaux, puis vésicaux s'installent, accompagnés de fièvre. L'état général est grave.

Au moment de son hospitalisation, P... présente une paraplégie flasque complète, un gros œdème blanc, dur et chaud étendu à tout le membre inférieur gauche et dû à une phlébite en évolution (test d'Aldrich et Mac Clure fortement positif), une température élevée et oscillant entre 39° et 40° accompagnée de frissons, une grosse escarre sacrée atone et d'où s'écoule de la sérosité sanieuse, une rétention d'urines complète obligeant à des sondages réguliers. L'état est cachectique.

II. Pris en observation à la clinique neurologique, le professeur Roger constate les signes suivants :

Paralysie flasque absolue des deux membres inférieurs, sensibilité supprimée à tous les modes au-dessous d'une ligne passant à trois travers de doigt au-dessus de l'ombilic, réponse discrète des réflexes rotuliens, abolition des réflexes achilléens. Pas de signe de Babinski. Aucun réflexe de défense. Le réflexe abdominal supérieur existe seul.

Au niveau du rachis, on constate une discrète cyphose lombaire et un point douloureux précis à la pression appuyée et au choc vers D_{XII}.

III. Divers *examens de laboratoire* ont été effectués :

Les urines renferment des globules de pus.

Les crachats contiennent d'abondants cocci. Pas de bacilles de Koch.

Dans le sang les réactions de Bordet-Wassermann et de Hecht sont négatives.

La formule leucocytaire donne, le 4 juillet : 4.750.000 globules rouges et 10.300 globules blancs.

Valeur globulaire : 0,8 ; taux d'hémoglobine : 90 p. 100 ; polynucléaires : 75, éosinophiles : 2.

L'intradermo-réaction de Casoni est négative.

Une ponction lombaire est faite le 1er juillet : tension initiale au tube de Strauss = 1, liquide céphalo-rachidien xanthochromique. Blocage *absolu* à la compression des jugulaires et à la pression abdominale. Cytologie = 0,8 éléments. Albumine = 13 divisions du tube de Sicard. Bordet-Wassermann négatif.

IV. A la *radiographie*, on voit un rachis dorso-lombaire normal ; les disques, en particulier, sont intacts.

Deux constatations intéressantes sont seules à retenir :

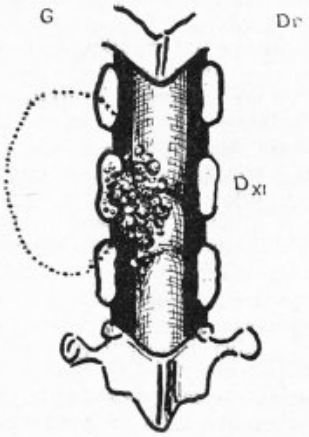

Kyste hydatique du rachis (schéma effectué au cours d'intervention).
En pointillé, le contour du kyste.

1° Une ombre arrondie, de la dimension d'une orange, déborde à gauche le corps des 10e et 11e dorsales.

2° La tête et une partie du col de la 11e côte gauche sont détruites et la côte paraît subluxée en bas.

La situation paraît désespérée : malgré des sondages soigneux et un traitement antiinfectieux énergique de quelques jours, les frissons se répètent chaque jour, la température oscille autour de 40°, la phlébite poursuit son évolution, l'escarre s'élargit.

Malgré la précocité de cet état et sur le conseil formel du professeur H. Roger, je me décide à intervenir chirurgicalement. Le diagnostic préopératoire est assez mal assuré quant à l'étiologie de la compression, mais la hauteur de celle-ci est cliniquement certaine, elle siège au niveau de la 11e vertèbre dorsale.

V. *Opération* le 6 juillet 1933 (opérateur : Dr Marcel Arnaud ; assistants : Dr Figarella, Dr Llucia). Anesthésie locale à la percaïne à 1 p. 1.000. Position ventrale. Laminectomie sur D_X, D_{XI} et D_{XII}. La lame gauche de D_{XII} est emplie (comme vermoulue) d'une substance jaunâtre, crétacée, ressemblant à un caséum épaissi et qui peut s'enlever à la curette. L'espace épidural, mis à nu, permet de voir, sur

la partie gauche et postérieure de la dure-mère (au niveau de D_{XI}), de très nombreuses petites vésicules du volume d'une lentille à un grain de mil. Elles semblent venir du trou de conjugaison situé à gauche entre D_{XI} et D_{XII}. A ce niveau, la dure-mère est étranglée à deux endroits, si bien que le fourreau dural a une forme en chapelet, dilaté surtout au-dessus de l'étranglement supérieur. A ce niveau, même, la distension est si forte qu'à l'occasion d'une minime éraillure durale l'arachnoïde sous-jacente se hernie en petite tête d'épingle.

On débarrasse l'espace épidural des vésicules nombreuses qui l'encombrent et on poursuit la recherche du kyste initial à travers le trou de conjugaison. L'apophyse articulaire gauche inférieure de D_{XI} est érodée par le kyste. A l'aspiration, à la pince à calculs biliaires, à la curette mousse on évacue une grande quantité de vésicules, les unes vivantes, les autres flétries, et de liquide hydatique contenu dans une grande cavité médiastinale. Cette cavité siège à gauche et en avant des corps des 11e et 12e dorsales, elle a le volume approximatif d'une grosse orange, en tous cas l'hystéromètre qui essaie d'explorer ses dimensions pénètre de 10 centimètres vers le médiastin. Formolage à la compresse de la cavité kystique. Curettage du corps de D . On place un drain en caoutchouc que l'on fait sortir par une contre-incision latérale hors de l'espace épidural. La dure-mère paraît, après cette évacuation épidurale, moins tendue (la hernie arachnoïdienne s'est d'ailleurs réduite spontanément). Aussi croit-on plus sage de ne pas la toucher. Fermeture en trois plans sur deux petits drains de caoutchouc placés dans l'espace épidural. Durée de l'intervention : trois heures.

VI. Les *suites opératoires* sont marquées par la persistance des clochers thermiques. Une cystostomie sus-pubienne et une vaccination antiinfectieuse polyvalente arrivent à supprimer l'infection urinaire vers le début du mois d'août.

Le drain gauche donne issue à une quantité modérée de liquide séreux, louche, et à quelques vésicules flétries. La sortie de ces évacuations est surtout abondante quand on fait tousser l'opéré.

Aucun changement au niveau de la phlébite. L'escarre n'augmente pas de dimensions, elle est rouge et saignante.

Peu de modifications de la paraplégie. Il semble cependant à l'opéré que son membre inférieur gauche est moins insensible.

Après un mois d'amélioration, l'état général décline, une complication broncho-pulmonaire survient et le malade meurt le 29 août.

VII. *L'autopsie* complète a pu être pratiquée avec la collaboration de mon ami le Dr Poursine, chef de clinique neurologique, et actuellement professeur agrégé d'anatomie pathologique à la Faculté de Nancy. Elle a permis les constatations suivantes :

Après laminectomie, on explore le fourreau dural en commençant par la zone opératoire. On retrouve la fistule du kyste qui fait communiquer avec le canal médullaire, par le 11e trou de conjugaison gauche, une volumineuse poche endo-thoracique, véritable « abcès ossifluent » suivant la dénomination que lui donnent Dévé et Grisel. La majeure partie du corps de D_{XI} et la totalité de l'apophyse transverse gauche de cette vertèbre sont infiltrées de micro-vésicules, ce qui donne à l'os le même aspect que celui déjà constaté à l'opération sur la lame gauche de la vertèbre. De plus, le corps de la vertèbre est *fracturé*, sans que, du reste, les deux fragments aient subi un déplacement quelconque. En regard de cette vertèbre, le fourreau dural est ecchymotique sur toute sa largeur; il est peu adhérent aux vertèbres sus- et sous-jacentes. Mais, au niveau de D_{XI} et sur l'étroite zone exactement en regard de la fracture, l'adhérence est intime. C'est, en effet, à ce niveau qu'il existe un foyer de myélite nécrotique, avec adhérences méningées et surtout pachyméningite hémorragique. Au-dessous de cette zone, il est impossible d'ouvrir longitudinalement la dure-mère qui adhère intimement à l'arachnoïde. Ce foyer adhérentiel enserre très étroitement moelle et racines.

L'examen des divers viscères ne permet pas de découvrir d'autres kystes hydatiques.

Nous avons, en outre, rencontré une pyélonéphrite bilatérale sans grosses lésions rénales. Aux poumons, lésions de broncho-alvéolite très nette avec splénisation du poumon droit.

VIII. L'*examen histologique* de la moelle a été fait aux niveaux suivants : C_{VII}, D_{III}, D_V, D_{VIII}, L_I. A son sujet, le Dr Poursines me communique les constatations suivantes :

« En gros, la moelle est entièrement détruite en regard du kyste. Au-dessus et au-dessous existe un processus de désintégration malacique centro-médullaire remontant en haut jusque vers D_{IV} D_V. Ce processus se termine là par un tout petit foyer nécrotique siégeant en pleine substance grise, respectant le canal de l'épendyme. Vers le bas, destruction à peu près complète de l'axe nerveux et prolifération arachnoïdienne englobant notamment les racines de la queue de cheval. Cette prolifération forme une coque externe à la pie-mère ; elle existe surtout dans les zones en regard de la poche kystique et au-dessous d'elle.

« Sur la coupe passant par C_{VII}, on peut observer d'une façon parfaite la démyélinisation (sans encore qu'il ait apparu la moindre réaction névroglique fibreuse).

« Sur les voies ascendantes, sur le faisceau en croissant, la démyélinisation est moindre et moins systématique. Elle intéresse surtout et presque uniquement les fibres les plus superficielles (sous-pie-mériennes).

« Mêmes constatations sur le faisceau de Flechsig. »

M. Arnaud fait suivre son observation de remarques si judicieuses qu'elles méritent d'être entièrement reproduites.

Je n'insisterai pas longuement, dit-il, sur le syndrome clinique et radiologique qui, l'intradermo-réaction mise à part, aurait imposé le diagnostic de kyste hydatique du rachis. Ce diagnostic, nous ne l'avons pas franchement affirmé. Le passé pathologique chargé de ce malade, la rapidité d'évolution inhabituelle de cette paraplégie, la négativité de la réaction de Casoni furent les raisons d'un diagnostic douteux dans l'étiologie de la compression médullaire.

Le fait que M. Arnaud tient à mettre en valeur est celui qui le surprit fort à l'autopsie : le corps de la 11e vertèbre dorsale était brisé. Semblables fractures sont, comme le rappelaient très justement Costantini et Azoulay (Société nationale de Chirurgie, séance du 17 janvier 1934), très rarement signalées au cours des kystes hydatiques du rachis. Il est vrai que, seule, l'autopsie complète permit ici de la déceler et l'on peut se demander si la rareté classique de ces fractures ne vient pas du fait que les autopsies sont elles-mêmes rares et surtout rarement complètes. Cliniquement, en effet, surtout au cours de paraplégies aussi évoluées et aussi compliquées, rien ne peut permettre de soupçonner une fracture. Il est vraisemblable que la radiographie serait plus éloquente que la clinique, mais l'état de tels opérés s'accommode fort mal d'un transport sur la table radiographique.

La fracture était récente, une ecchymose de l'espace péri-dural et une pachyméningite hémorragique en évolution témoignaient du fait. Elle dut se produire dans le mois qui suivit l'opération, au cours des diverses et

délicates manipulations qui furent indispensables pour tenir ce grave malade en constant état de propreté.

M. Arnaud reste persuadé que cette lésion osseuse a aggravé très sensiblement un état médullaire que des constatations opératoires récentes ne préjugeaient pas aussi rapidement évolutif.

Au point de vue pathogénique, dans le cas présent, aucun doute n'est permis : la localisation osseuse vertébrale est la lésion initiale qui, après collection médiastinale juxta-focale, essaima dans le canal médullaire par un trou de conjugaison.

L'histoire clinique et typique de cette évolution est bien étudiée maintenant depuis Dévé. Les constatations opératoires et anatomo-pathologiques ne laissent aucun doute sur la vérité du fait pathogénique, récemment requis par Costantini, à propos de son observation.

Il est évident que le traitement de semblables lésions ne peut être que chirurgical. Mais il est indispensable de souligner qu'il sera *toujours* décevant. La récidive *in situ* se produit ici comme dans la plupart des localisations osseuses et tient au défaut d'enkystement de la vésicule. En admettant même, ce qui n'est pas réalisable ici, que la lésion puisse être enlevée d'un seul tenant, il faut compter avec les lésions médullaires puisque la plupart des kystes ne sont reconnus qu'à l'occasion d'une paraplégie. Or, si la paraplégie est acquise et ancienne, accompagnée de pachyméningite et d'irruption de microkystes au contact de la dure-mère, même l'obstacle enlevé, l'évolution sera fatale en un temps plus ou moins long. Sur ce fait, l'unanimité des neurologistes est acquise, Bériel et Haguenau y insistent. La raison en est la longue évolution du kyste, muet cliniquement fort longtemps avant que n'apparaissent les signes sensitifs, moteurs, trophiques, signalant sa répercussion médullaire. Il n'est qu'à relire le compte rendu des lésions histologiques pour s'apercevoir de l'intensité des lésions et de leur ancienneté puisque la démyélinisation apparaît déjà sur la presque totalité de la moelle.

C'est sur cette impression décevante que conclut M. Arnaud. Mais le fait est acquis : l'atteinte des fibres médullaires soumise à une compression lente, surtout quand cette compression produit des réactions arachnoïdiennes adhésives, est extrêmement profonde. La raison a souvent peine à croire, partant d'une étude clinique qui décèle des troubles modérés, que la destruction cellulaire est si profonde. Mais l'évolution post-opératoire et, parfois, l'histologie renseignent exactement sur la valeur des lésions. Le kyste hydatique épidural est, parmi les causes de compressions médullaires, celui qui, tout en laissant apparemment intacte la fonction nerveuse. lèse le plus profondément les éléments nobles de l'axe nerveux. Son traitement chirurgical, le seul cependant existant pour l'heure, est particulièrement décevant.

Les constatations très précises que M. Arnaud a faites ne peuvent que confirmer les conclusions du travail de Grisel et Dévé : sur 166 cas, 6 seulement ont été suivis assez longtemps pour que l'on puisse parler de guérison durable. J'ai retrouvé 4 cas postérieurs à leur travail (sans com-

prendre celui de Costantini ni le cas présent) : 2 sont morts[1], les 2 autres[2] n'avaient encore que sept et quatre mois de survie.

Je vous propose de remercier M. Marcel Arnaud de son très intéressant travail qui s'ajoute à ceux qu'il a déjà publiés ici et qui, par leur valeur, ont toujours retenu notre attention.

DISCUSSIONS EN COURS

Sur la conduite à tenir dans les cas de perforation utérine au cours du curettage,

par M. F. **Ferrari** (d'Alger), membre correspondant national.

Puisqu'une nouvelle discussion s'est ouverte à la Société de Chirurgie sur la conduite à tenir dans les cas de perforation utérine au cours du curettage, je voudrais rapporter certaines considérations sur ceux que j'ai observés et que j'ai exposés à la séance de la Société d'Obstétrique et de Gynécologie d'Alger du 16 avril 1932 (*Bulletin de la Société d'Obstétrique et de Gynécologie de Paris*, n° 8, octobre 1932, p. 538).

Je compte 7 perforations utérines au cours de ma pratique personnelle, tant à l'hôpital qu'en ville. C'est peut-être un record. Je dirai, pour ma décharge, qu'en vingt-sept ans de clientèle, j'ai fait beaucoup de gynécologie. Dans 6 cas, il s'agissait d'une rétention *post abortum* sans infection. Deux fois la perforation se fit avec la curette, quatre fois au cours de la dilatation avec les bougies de Hégar. La perforation existait-elle réellement ? J'ai lu qu'on avait émis des doutes dans certains cas où, l'utérus se laissant distendre, on avait la sensation que la curette ou les bougies dilatatrices s'enfonçaient profondément. Quoi qu'il en soit, je n'ai jamais commis l'imprudence de vérifier si le fait était exact. J'ai eu la sensation que ma curette filait dans la cavité péritonéale et j'ai suspendu toute manœuvre. Dans les perforations dues aux bougies dilatatrices, une fois, j'ai traversé le fond utérin avec la bougie n° 13. Dans les trois autres, il ne s'agissait pas de perforation utérine proprement dite, mais de rupture d'une des parois latérales de l'isthme utérin : deux fois, les feuillets du ligament large n'étaient pas déchirés ; la plaie utérine s'ouvrait donc dans le paramètre ; une fois le feuillet postérieur était déchiré, cette rupture de l'isthme équivalait donc à une perforation avec ouverture dans la cavité péritonéale. J'ai pu vérifier les lésions chaque fois avec l'index introduit dans le col. Ces ruptures utérines se sont produites chez les malades ayant eu déjà plu-

1. Mourgues-Molines, 1929 ; Walls et Ottolenghi, 1931.
2. Dassen et Rey, 1930 ; Ion Jianu et Traïan Netta, 1933.

sieurs grossesses ou avortements et présentant un col dur, difficile à dilater. Dans tous ces cas, je me suis abstenu de toute intervention chirurgicale. Les malades ont été mises dans leur lit, en position demi-assise, avec une poche de glace sur l'abdomen. Aucune d'elles n'a présenté, dans les suites, des signes inquiétants. Les malades avec rupture de l'isthme ouvert dans le paramètre ont présenté, dans les jours qui suivirent, une infiltration de la base du ligament large, perceptible au toucher, avec une élévation de température de six à sept jours de durée, entre 38° et 38°5. La perforation utérine *post partum* au cours d'un curage digital que j'ai observée concernait une femme accouchée la veille et qui fit une hémorragie très abondante ayant nécessité son transport en clinique où je fus appelé à l'examiner. Le cas pressait, la rétention placentaire était évidente, de l'avis même de la sage-femme qui assista l'accouchée. L'utérus était très mou, gros et perméable, si bien que, sans anesthésie, je fis un curage digital qui me permit d'enlever un débris placentaire du volume d'un œuf de poule. C'est après l'avoir enlevé que, voulant faire une vérification de la cavité utérine pour me rendre compte de sa vacuité complète, je sentis sous mon doigt quelque chose de mou que j'attirai et qui était de l'épiploon. A quel moment avais-je perforé l'utérus? Au cours du curage ou pendant la vérification? Je crois que c'est pendant le curage car la perforation siégeait au niveau de l'insertion du cotylédon en rétention. Sur-le-champ, je décidai de pratiquer une laparotomie. La déchirure siégeait sur la moitié supérieure du corps utérin, à droite de la ligne médiane. Je fis une hystérectomie subtotale. La malade, très shockée, mourut six heures après l'intervention.

En septembre 1931, je fus appelé auprès d'une femme qui avait subi des manœuvres abortives au quatrième mois d'une grossesse. Le médecin qui la vit avant moi avait constaté une rétention complète et entrepris un curettage, mais ne pouvant réussir à tout enlever avec la curette il essaya d'extraire ce qui restait avec une pince à germe. Mais, à un moment donné, il ramena l'épiploon. Je vis la malade douze heures après cet accident et décidai l'intervention immédiate. A l'ouverture de l'abdomen, l'utérus, gros comme les deux poings et mou, présentait, sur la paroi postérieure, une perforation large de 4 centimètres environ. Du sang s'était épanché dans le petit bassin. Je fis une hystérectomie subtotale et, après toilette soignée du péritoine, je fermai l'abdomen sans drainage. La malade mourut, trois jours après, de péritonite.

Tels sont les cas que j'ai personnellement observés. Chez deux malades, la mort est survenue après hystérectomie. La première malade, très fatiguée par son accouchement et l'hémorragie, ne put supporter le shock opératoire survenant encore après un curage. La seconde aurait dû guérir si je n'avais commis la faute de refermer le ventre sans drainer. Pouvais-je faire moins que l'hystérectomie chez la première malade? J'ai pensé, dans la suite, que j'aurais pu, chez cette malade déjà très affaiblie, me borner à la simple laparotomie avec suture de la perforation et mise en place d'un Mikulicz dans le Douglas.

Je soumets le cas à mes maîtres et collègues de la Société de Chirurgie. C'est peut-être la conduite que je tiendrai à l'avenir en présence de telles malades. Mais, dans tous les cas semblables à ceux de ma deuxième malade, je pratiquerai l'hystérectomie subtotale et laisserai un Mikulicz dans le petit bassin. Dans les 6 premiers cas, je me suis abstenu de toute intervention. Les suites m'ont donné raison. Est-ce suffisant pour continuer à agir ainsi? Je ne le pense pas. Et je crois que la conduite ne doit pas être invariable.

A mon avis, on peut diviser les cas de perforation utérine survenant au cours de curettage en deux groupes :

1° Perforations utérines au cours de curettage *post abortum* ;

2° Perforations utérines au cours de curettage *post partum*.

Dans le premier groupe, il faut encore considérer le cas sans infection et le cas avec infection.

Dans les cas sans infection, je m'abstiendrai en surveillant attentivement les malades.

Dans les cas avec infection, je pratiquerai systématiquement l'hystérectomie subtotale. Les ruptures de l'isthme méritent peut-être quelques considérations spéciales. Ces ruptures sont toujours assez larges puisque l'on peut y introduire l'index. Ai-je eu raison de m'abstenir dans les cas que je rapporte? Je n'oserais le soutenir malgré des suites heureuses. Ces ruptures siègent près du col dont le canal est toujours plus ou moins septique. Ne risque-t-on pas, par l'abstention, une infection grave du paramètre et une hémorragie secondaire de l'isthme dont la crosse se trouve très voisine de la rupture? Je crois qu'il serait préférable d'intervenir dans tous les cas, même sans infection.

Une distinction doit être faite aussi, à notre avis, pour les perforations utérines à partir du quatrième mois de la grossesse.

Jusqu'à trois mois révolus, l'utérus n'a pas un volume considérable. Il n'est pas très ramolli et la contractilité du muscle utérin est moins forte. En général, la perforation n'est pas large et la contractilité du muscle a tendance à l'obturer presque naturellement. C'est ce qui explique peut-être les suites heureuses que l'on a enregistrées avec l'abstention. Mais à partir du quatrième mois, la situation n'est plus la même. L'utérus a déjà acquis un volume notable, le muscle utérin est plus mou, et après l'avortement son pouvoir contractile n'est plus aussi grand. Aussi, après une perforation, l'utérus reste flasque, la perforation béante ; les risques d'infection et d'hémorragie sont plus grands et je crois que l'intervention s'impose : hystérectomie subtotale dans les cas infectés, suture de la perforation mais avec mise en place d'un Mikulicz dans les cas non infectés. En somme, les perforations observées à partir du quatrième mois imposent, croyons-nous, l'intervention dans tous les cas. A plus forte raison, interviendrais-je systématiquement pour toutes les perforations survenant dans les suites du *post partum*, pour les mêmes raisons que j'ai exposées.

Quand l'hystérectomie est décidée, faut-il la pratiquer par la voie abdominale ou la voie vaginale? J'avoue donner la préférence à la première

parce que j'estime qu'elle n'est pas plus shockante que la vaginale et qu'on peut aussi bien drainer par cette voie, sans risque d'infecter plus largement le péritoine.

M. **H. Gaudier** (de Lille), membre correspondant national. Je n'ai eu l'occasion, au cours de ma carrière, que de voir 5 cas de perforation utérine au cours du curettage.

Le premier cas s'est passé devant moi. Curettage pour métrite hémorragique *post abortum*. Un interne très prudent et habitué (il avait été interne à la Maternité), moi présent, après toutes précautions d'antisepsie vaginale, enfonce doucement la curette qui disparaît, sans efforts, jusqu'au manche. Je décide, devant la certitude d'une perforation, de pratiquer la laparotomie qui est faite de suite : dix minutes après la perforation, le ventre ouvert nous montrait, au dôme utérin, une petite plaie linéaire de 1 centimètre environ. Quelques gouttes de sang dans le Douglas. Attouchement iodé de la plaie, éthérage des culs-de-sac, fixation d'épiploon sur la plaie, fermeture de l'abdomen sans drainage. Glace sur le ventre. Guérison sans incidents. Le curettage qui n'avait été que commencé ne fut pas repris ultérieurement, ce qui n'empêcha pas les incidents pour lesquels on devait le pratiquer de cesser en quelques jours. La malade était peu infectée. 38°-38°5.

Devant ce résultat, ces constatations, je décidai que, dans des conditions identiques chez des malades peu infectées et qui peuvent être suivies heure par heure, je garderai le *statu quo*.

Les quatre autres observations sont superposables : avortement, infection minime au début, curettage exécuté par des médecins du service, ou des internes, sachant avec quelle prudence, sur de tels utérus, le curettage doit être pratiqué. Dans ces cas, repos absolu, glace sur le ventre, opium, antisepsie vaginale, et — c'est peut-être une chance, une série heureuse — les choses ont évolué normalement vers la guérison.

Mais ce n'étaient pas de grandes infectées, et cela se passait dans un service de chirurgie. Il en aurait été autrement, comme je viens d'en être témoin tout récemment encore, dans un cas d'avortement au quatrième mois, chez une malade infectée, qui, au cours d'une dilatation du col, ayant subi une déchirure de celui-ci, se propageant au corps utérin, nous arriva deux jours après l'accident, en pleine péritonite généralisée et chez qui l'on pratiqua l'hystérectomie abdominale; ce qui ne l'empêcha pas de mourir quelques heures après.

Là l'hésitation n'était plus possible devant la réaction péritonéale aiguë.

Je conclus, en pensant que chez des malades peu infectées et très surveillées chirurgicalement, la perforation au cours du curettage peut guérir sans intervention, laparotomie simple ou suivie d'hystérectomie. A la moindre alerte, la laparotomie serait exécutée de suite.

Mais quand il s'agit de malades « perforées en ville » amenées au chirurgien après un délai plutôt long, et quelquefois après un essai de traitement par injection intra-utérine, tamponnement antiseptique, badigeonnage... là je pense qu'il faut y aller voir, et c'est toute l'histoire des

péritonites traumatiques. Laparotomie simple, drainage, ou suivie d'hystérectomie? Si l'utérus est vide j'en resterai à la laparotomie, drainage. Si l'utérus renferme des débris, hystérectomie.

La morale de cette histoire est que devant nos stagiaires il faut leur inspirer la peur d'un curettage, intervention qui ne doit être pratiquée que par un chirurgien et dans une clinique. Si intervention, qu'elle soit réduite au minimum de shock ; l'hystérectomie peut être nécessaire, mais malgré toute l'habileté du chirurgien elle aggrave quand même la situation.

La lecture de ces observations terrifiantes qu'ont rapportées quelques-uns de nos collègues contribuera, certes, à cet enseignement.

M. **R. Proust** : J'ai reçu de notre distingué confrère, le Dr Brouet, ancien interne des hôpitaux, deux observations de perforations utérines que je crois important de verser au débat actuellement en cours et qu'on trouvera *in extenso* aux Archives sous le n° 69.

Dans le premier cas, M. Brouet a été appelé auprès d'une jeune femme qui venait d'être curettée mais dont l'état général était si grave que la famille terrifiée vint s'adresser à lui d'autant que la curette avait ramené des débris à odeur et aspect fécaloïdes. M. Brouet trouva la malade avec un ventre de bois et des signes évidents d'importantes lésions abdominales. Il fit de suite une laparotomie qui lui révéla des dégâts encore plus considérables que ce qu'on pouvait supposer. D'abord quatre perforations du grêle qu'il put suturer puis une importante déchirure du côlon sigmoïde complètement arraché sur une grande étendue. Il réséqua et sutura en hâte avec anus terminal, mais malgré tous ses soins la malade mourut rapidement.

M. Brouet cite ce cas dans le but que j'approuve de montrer les lésions invraisemblables auxquelles peuvent aboutir les manœuvres de médecins ignorants qui, une fois la perforation effectuée, ne s'en rendent même pas compte et curettent brutalement l'intérieur de la cavité péritonéale. C'est un cas du même genre que celui dans lequel Soupault dut amputer le rectum pour sauver la malade curettée par un autre.

De tels accidents seraient impossibles si l'exercice de la profession était réglée comme elle devrait l'être, et cette observation montre les méfaits réalisés dans de telles conditions.

Tout autre est le second cas rapporté par le Dr Brouet. Là c'est lui-même qui s'aperçut d'une perforation qu'il avait lui-même produite dans des conditions du reste assez exceptionnelles. Devant pratiquer un curettage chez une jeune femme déjà mère de trois enfants et qui présentait des métrorragies à répétition, il décida de commencer par une dilatation à la laminaire. Il explora d'abord la cavité utérine à l'hystéromètre, nota que l'utérus était en antéversion, mais eut quelque peine à franchir l'isthme. Il plaça sa laminaire qui fut parfaitement supportée; dans la nuit, toutefois, il se produisit des douleurs rectales assez vives. Le lendemain, au moment de pratiquer le curettage, il passa une bougie d'Hégar sans le

moindre effort, mais, à sa stupéfaction, elle s'enfonça tout entière et il comprit immédiatement que l'utérus était perforé et que la laminaire avait elle-même dilaté la perforation. Dans ces conditions, il se décide immédiatement, et j'approuve pleinement sa conduite, à pratiquer une laparotomie. Celle-ci lui montra une perforation de la face postérieure de l'utérus (c'est le contact de la laminaire avec la paroi rectale qui avait dû déterminer les douleurs nocturnes que j'ai signalées plus haut) et malgré l'absence de réaction péritonéale il estima que la dimension de la perforation ainsi dilatée et la possibilité d'infection par la cavité utérine commandaient une hystérectomie qu'il fit de suite, ce qui lui permit de sauver sa malade qui guérit sans incident.

Cette heureuse terminaison vient à l'appui des idées que j'ai déjà défendues à cette tribune et en remerciant M. Brouet de nous avoir envoyé ces 2 cas, je le félicite de la rapidité de sa décision.

COMMUNICATIONS

Mobilisation active immédiate et anesthésie locale dans le traitement des arthrites suppurées du genou,

par M. J. **de Fourmestraux** (de Chartres).

La présence d'un épanchement séro-purulent ou franchement purulent au niveau de l'articulation du genou entraîne, comme corollaire immédiat et quel que soit le germe infectant, son évacuation. Vaccins et sérums, artériothérapeutique, malgré la constatation de résultats intéressants, ne sauraient, à l'heure actuelle, remplacer l'acte chirurgical. Si la ponction, avec ou sans vaccinothérapie, a donné parfois des guérisons indiscutables, il n'en est pas moins vrai que l'arthrotomie, économique ou élargie, doit demeurer le traitement classique.

S'il s'agit d'une synovite suppurée, pur empyème, par infection directe ou hématogène, et non d'une ostéo-arthrite, tant que l'épanchement reste cantonné au seul genou antérieur, sans fusées profondes ni perforation des coques condyliennes, la simple arthrotomie doit donner des résultats précis.

Faut-il immobiliser strictement le membre après intervention, ou pratiquer la mobilisation active immédiate? Il semble bien que la méthode de Willems, dont l'idée première appartient du reste à Lucas-Championnière[1],

1. Lucas-Championnière insistait sur la nécessité de la mobilisation active précoce après toutes les interventions destinées à restituer la mobilité articulaire normale et bien avant le chirurgien de Liége, qui eut le très grand mérite de vulgariser la méthode. Sur la plaie articulaire infectée et non immobilisée, le traitement de l'infection locale est tout aussi efficace que si l'on applique un appareil inamovible. Sur le genou de type de la grande articulation ouverte, je n'ai jamais placé d'immobilisation. (Congrès français de Chirurgie, 1898).

constitue un progrès réel ; mais il faut, pour que cette technique soit opérante, un double facteur : un grand courage de la part du malade, et une grande patience de la part du chirurgien. C'est là, sans doute, le point névralgique, qui a fait que la méthode de la mobilisation active immédiate, dans le traitement des arthrites suppurées, a compté des protagonistes enthousiastes et des adversaires irréductibles.

Il est incontestable que le jour où le Willems n'est plus possible, à l'heure où le malade contracte son genou en position de défense, en demi-flexion, il faut prendre un parti, élargir son drainage, pratiquer, avec ou sans arthrostomie, une stricte immobilisation qui entraînera le plus souvent l'ankylose, ou recourir rapidement, ce qui apparaît souvent comme plus utile, à une résection intrafébrile.

La mobilisation active paraît supérieure à la mobilisation passive, que l'on ne peut toujours faire d'une façon absolue suivant l'axe du membre ; des mouvements de latéralité, pendant que le ligament latéral externe se relâche à 90°, se produisent. Si l'on considère, d'autre part (Sœur), que les ligaments croisés se tendent, mais aussi se décroisent lors de la rotation en dehors, on peut facilement concevoir qu'une mobilisation, mal conduite ou forcée, peut faire bâiller la barrière des ligaments croisés, et favoriser la fusée vers l'arrière des collections de l'étage antérieur du genou ou d'une façon d'autant plus facile qu'il n'y a ni tonus ni contraction musculaire, et qu'il apparaît logique de déconseiller la mobilisation passive, ou de n'y recourir qu'avec une extrême prudence.

Malgré l'insistance du chirurgien, le malade ne veut ou ne peut mobiliser son genou ; nous avons pensé qu'on pourrait peut-être remédier à cet état de choses en supprimant temporairement les phénomènes douloureux par anesthésie locale largement diffusée, qui permettra au réflexe moteur inhibé de se rétablir.

Nous devons de suite préciser (deux de nos observations datent de quelques années) que nous avions appliqué cette technique de façon quelque peu empirique, et que nous avions hésité à les publier. La communication de Leriche [1] sur la pathogénie de l'entorse, et ses travaux sur l'innervation sensitive des articulations et de leur appareil ligamentaire, nous semblent donner une claire précision sur le mode d'action de cette méthode. Nous résumerons ces trois observations qui présentent beaucoup de points communs.

Observation I. — En février 1919, nous voyons un malade qui nous est présenté par notre collègue, le Dr Marette, qui l'a hospitalisé dans son service de l'hôpital de Châteauneuf. Il s'agit d'un ouvrier agricole vigoureux, âgé de quarante-trois ans, qui, en tombant sur le soc de sa charrue, tandis que ses chevaux se dérobaient, s'est fait une plaie pénétrante de la face interne du genou droit, à un travers de doigt du bord externe de la rotule ; il est vu de suite par son médecin, praticien averti, qui fait une exérèse des bords attrits de la plaie pénétrante et contuse. Sérum antitétanique, pansements humides au chlorure de magnésium. Le blessé est hospitalisé, mais, malgré cette technique parfaitement

1. Leriche : *Bull. et Mém. de la Société nat. de Chirurgie*, n° 7, 3 mars 1934, p. 365.

logique, présente, au bout de quarante-huit heures, un gros genou douloureux en demi-flexion, avec température à 40°.

Il convient de noter que cet homme, qui avait été blessé quatre ans auparavant à Verdun, présentait une fistulette secondaire à une abrasion par éclat d'obus de la crête iliaque.

Nous examinons le malade le lendemain : température toujours à 40°, assez bon état général, genou demi-fléchi, rouge, douloureux, fluctuant. Ponction qui ramène 30 cent. cubes d'un liquide séro-purulent où le laboratoire précise l'existence de streptocoque pur. Au bout de quarante-huit heures, persistance des phénomènes locaux, l'épanchement s'est reproduit. Etat général moins bon. Devant la gravité des accidents, double arthrotomie sous anesthésie locale, suivie de mobilisation active immédiate qui est facilement exécutée ; à chaque mouvement de flexion, issue de pus, qui contient des fragments de placards séro-fibrineux.

Le lendemain de l'intervention, le médecin traitant nous prévient que l'état général est meilleur, que la température a un peu baissé, mais que les mouvements actifs sont absolument impossibles, et que, comme nous lui avions conseillé, il n'a pas exécuté de mouvements passifs.

Nous examinons à nouveau cet homme dans la soirée. Il est plein de bonne volonté, fait tous ses efforts pour fléchir son genou, contracte son quadriceps sans résultat utile.

Nous injectons alors 5 cent. cubes dans le tiers moyen du tendon du quadriceps et au tiers moyen du ligament rotulien d'une solution de cocaïne à 1 pour 200 ; en dehors, 3 cent. cubes dans le ligament latéral externe, infiltration du biceps crural et diffusion sous le fascia lata ; en dedans, injection de 3 cent. cubes également de la même solution dans le ligament latéral interne, la solution anesthésique fuse sous le droit interne, le couturier et le demi-tendineux.

Au bout de sept à huit minutes, les mouvements, impossibles jusqu'alors, sont exécutés à nouveau sans douleur, et l'évacuation du liquide septique en rétention (pus assez fluide et mal lié) se fait facilement. Les mouvements, sous la surveillance du médecin traitant, sont exécutés plusieurs fois par jour, mais au bout de quarante-huit heures ils deviennent à nouveau douloureux, alors que l'état général était meilleur, la température diminuée. Nouvelle injection de cocaïne, 10 cent. cubes, reprise presque immédiate des mouvements.

En trois semaines, ce blessé consolide parfaitement. Nous le revoyons un mois et demi après l'accident, avec un genou sec.

Il persiste une atrophie musculaire assez notable et des troubles subjectifs qui disparaissent avec l'octroi d'une invalidité permanente partielle que les experts évaluent à 10 p. 100.

Trois années plus tard, lors d'un nouvel examen, cette invalidité est contestée, puis supprimée. Nous avons revu cet homme il y a six mois : il est parfaitement consolidé et ne présente ni gêne, ni atrophie musculaire.

Obs. II. — Trois années plus tard, nous voyons un grand enfant de quatorze ans, qui est adressé dans notre service de l'Hôtel-Dieu de Chartres par le Dr Delattre, de Pussay. Sept jours auparavant, il s'est enfoncé un clou de tapisserie à un travers de doigt au-dessus du bord supérieur de la rotule gauche, pansements humides, immobilisation.

Genou gros, douloureux, mais la douleur est propagée au niveau de l'épiphyse fémorale et si le médecin n'avait enlevé le corps du délit il serait possible de penser à une arthrite suppurée au cours d'une ostéomyélite ; l'état général est en effet franchement mauvais. Température élevée, langue sèche, pouls rapide. Nous pratiquons, dès l'arrivée dans le service, une large arthrotomie bilatérale, qui donne issue à une collection purulente abondante, il semble qu'il y ait une fusée sous-tricipitale.

Les jours suivants, mobilisation active, très difficile, qui devient impossible au bout de quatre jours, malgré la docilité de l'enfant.

Injection intraligamentaire de novocaïne solution à 1 p. 200, ligament latéral externe et interne, injection dans le ligament rotulien et le tendon quadricipital. La mobilisation devient immédiatement possible, qui permet un large drainage à chaque mouvement. L'examen bactériologique n'a été fait que le quatrième jour, staphylocoque, et, de ce fait, n'a pas grande valeur. Vaccinothérapie, dont il est difficile de déterminer l'action réelle.

Guérison en trois semaines, consolidation absolue.

Obs. III. — Homme de quarante-deux ans, vigoureux et sans tares organiques précises, victime d'un accident d'automobile, traumatisme cranien qui nécessite un drainage sous-occipital. L'observation en a été présentée à ce titre à la ociété de Chirurgie (*Bull. et Mém. de la Soc. nat. de Chir.*, 1933, p. 244).

Il a été opéré à deux reprises, trépanation temporo-pariétale, puis, dans un deuxième temps, devant la persistance des accidents, résection de l'arc postérieur de l'atlas. Contrairement à toute attente, ce malade a consolidé, mais le treizième jour après sa deuxième intervention, alors qu'il était depuis huit jours sorti du coma, il présente une élévation de température, que rien ne permet d'expliquer du côté de ses plaies craniennes.

On constate, au niveau du genou droit, une réaction en flexion avec épanchement. Ponction qui ramène 30 cent. cubes de liquide séro-purulent.

Examen au laboratoire (Dr Launay) : staphylocoques.

Le lendemain, l'épanchement s'est reproduit. Sous anesthésie locale, large arthrotomie unilatérale externe, évacuation de 40 cent. cubes de pus. La mobilisation, et cette observation semble calquée sur ce que nous avons constaté chez notre premier malade, est possible après l'ouverture articulaire, mais impossible le lendemain. Le malade, plein de bonne volonté, mais qui vient de subir douze jours auparavant une double et grave intervention, ne peut arriver à fléchir son genou. Cette manœuvre s'exécute en revanche avec une extrême facilité après injection de 15 cent. cubes d'une solution de cocaïne à 1 p. 200 ; ligaments latéraux, tendon quadricipital, ligament rotulien. Il ne fut pas nécessaire, chez cet homme, de renouveler l'anesthésie locale pour obtenir des mouvements.

Il est certainement regrettable que nous n'ayons pas fait plus tôt le diagnostic d'arthrite suppurée du genou, mais notre attention fut surtout attirée par les lésions encéphaliques.

Le genou ne présentait pas traces d'excoriation malgré une violente chute sur le sol. Il est difficile de préciser si cette arthrite suppurée fut due à une inoculation directe. Son évolution tardive, sa bénignité relative peuvent peut-être faire penser à une arthrite hématogène ; cet homme présentait, sur le thorax et les épaules, quelques furoncles en évolution.

Quoi qu'il en soit, ce blessé guérit complètement et de ses graves lésions encéphaliques et de son arthrite suppurée. S'il obtint une indemnité importante pour son traumatisme cranien, l'expert le considéra comme entièrement consolidé de sa lésion du genou.

Ces observations nous paraissent tirer quelque intérêt du fait que l'anesthésie locale, largement diffusée et portant, à la fois, sur les rameaux terminaux du sciatique poplité externe et du sciatique poplité interne, l'innervation si hautement différenciée du ligament porte-nerf, et le système sympathique a permis au réflexe moteur de se produire à nouveau, au genou de se mobiliser et au drainage de se faire dans de bonnes conditions.

Nous n'avions pas eu connaissance des travaux de Leriche lors de nos deux premières interventions et nous avons procédé de façon quelque peu empirique, en nous basant, surtout, sur ce fait d'observation précis que les malades opérés à l'anesthésie locale avaient pu mobiliser leurs genoux de

suite après l'intervention et que, dès que l'action de l'anesthésie locale fut disparue, la mobilisation devint impossible.

C'est là un procédé technique d'une extrême simplicité, qui peut permettre d'élargir les indications de l'excellente technique de Lucas-Championnière-Willems : la mobilisation active immédiate dans les arthrites suppurées.

M. Picot : Je voudrais demander à de Fourmestraux s'il a appliqué la méthode de la mobilisation précoce aux arthrites à streptocoques. Vers la fin de la guerre, alors que je me trouvais près de la frontière belge, j'ai reçu, d'une ambulance voisine, un certain nombre de blessés qui, pour des arthrites suppurées du genou, avaient été traités par la méthode de Willems. Ils étaient dans un tel état de septicémie et de cachexie que tous ont dû être amputés sans délai. Il s'agissait dans tous ces cas d'arthrites à streptocoques.

M. de Fourmestraux : Je crois que la mobilisation active immédiate peut être appliquée, quel que soit le germe infectant primitif. Des observations précises de guérison d'arthrites à streptocoques ont été réalisées : il semble bien que toutes les arthrites antérieures puissent guérir en suivant les modalités thérapeutiques les plus diverses.

Beaucoup plus grave reste le pronostic des arthrites diffusées à la face postérieure du genou et surtout des ostéo-arthrites suppurées, dont le pronostic reste extrêmement grave.

Avantages de l'appareillage classique de Hennequin sur le traitement sanglant des fractures de la cuisse,

par M. **Yves Delagenière** (Le Mans),
membre correspondant national.

I. J'ai été surpris, en suivant la discussion sur le traitement sanglant des fractures de cuisse, de voir cette discussion se limiter entre l'ostéosynthèse et l'extension par broche. Pour ma part, je n'hésiterai pas à dire que, comparé à ces méthodes, le traitement non sanglant présente des avantages qui semblent l'imposer presque sans discussion. Aussi est-ce très brièvement que je plaiderai la cause du bon vieil appareillage de Hennequin ; celui-ci, dans *plusieurs centaines de cas*, a donné à mon père et à ses élèves, Meyer, Papin et moi, des résultats tels que, pour moi-même, en cas d'accident, je n'en voudrais pas d'autre.

II. A chacune des deux méthodes étudiées de traitement sanglant, on peut reprocher des inconvénients graves.

Elles ont un inconvénient commun : le *risque d'infection*. Ce risque n'est jamais négligeable. Dans l'ostéosynthèse, il peut être évité à coup sûr par les précautions d'asepsie rigoureuse appropriée; mais nous savons combien peu d'installations chirurgicales, et, il faut bien le dire, combien peu d' « éducations chirurgicales » réalisent pleinement la sécurité d'asepsie

indispensable. Quant à la broche de Kirchner, du seul fait qu'elle traverse la peau, on ne peut avoir la certitude qu'elle restera à l'abri de toute infection. La moindre faute, non seulement opératoire, mais de pansement post-opératoire, peut suffire à déclencher un processus d'ostéite, plus ou moins grave, mais à coup sûr de guérison précaire, comme toutes les infections osseuses. Le risque est grand : vaut-il d'être couru ?

III. L'argument majeur donné en faveur de la broche de Kirchner est qu'elle permet de réaliser l'*extension continue*. Détente musculaire progressive et complète, véritable résolution musculaire permanente; de ce fait, suppression du chevauchement et coaptation meilleure des fragments; possibilité de maintenir le genou et le cou-de-pied en parfait état, sans raideurs, par la liberté qui est laissée à ces articulations : tels sont, en résumé, les arguments très justes donnés en faveur de l'extension continue.

Mais, est-il besoin d'une broche traversant l'os pour réaliser l'extension continue? Nullement. Le vieux Tillaux pourrait suffire; à la vérité, il tient mal sous une traction forte et distend les ligaments du genou. En outre, il n'offre point de garantie contre le déplacement latéral ou angulaire — garantie qui manque également avec la broche de Kirchner, comme j'ai pu l'observer.

En septembre dernier, à l'hôpital de Lausanne, un confrère me montra une fracture de cuisse, en me demandant si je ne croyais pas à un sarcome post-traumatique. A l'examen, je trouvai chez ce blessé, traité par la broche de Kirchner, une masse dure, volumineuse, saillant fortement en avant, au milieu de la cuisse; on pouvait, à la rigueur, craindre une tumeur. Mais il me suffit de mesurer les deux distances épine iliaque-rotule pour établir qu'il s'agissait simplement d'un très gros cal dû à un chevauchement avec raccourcissement de près de 8 centimètres, et angulation en avant des fragments. Dans ce cas, l'extension continue, insuffisante et mal réglée comme direction, avait abouti à un très mauvais résultat.

Or, en étudiant de plus près ce blessé, j'ai pu me rendre compte de la difficulté réelle d'obtenir une traction continue dans la direction voulue avec la broche de Kirchner sans imposer au malade une immobilité presque absolue. En effet, la direction de traction, donc celle du fragment inférieur, est rigoureusement fixe, imposée par la rigidité de la broche ; au contraire, quand le malade se déplace, le fragment supérieur se déplace également, d'où des erreurs de réduction graves.

Cet inconvénient existe aussi dans le Tillaux classique. Par contre, il est totalement supprimé dans l'appareillage de Hennequin du fait de la *gouttière à contention réglable* que comporte cet appareil. Grâce à elle, le Hennequin présente tous les avantages réunis du plâtre et de l'extension continue, sans les inconvenients des deux méthodes.

Il n'est peut-être pas superflu de rappeler l'importance de la mise en place correcte de cette gouttière.

Une fois le membre blessé enveloppé et bandé selon le schéma classique, la cuisse fracturée est placée dans une gouttière métallique garnie d'une serviette en forte toile et de quatre coussins de sable longs, placés en arrière, des deux côtés et en avant du membre; ces coussins servent à

caler exactement le membre dans la gouttière; la serviette est rabattue sur eux; une planchette est placée sur le coussin antérieur, et sur le tout on boucle deux courroies solides.

Il est facile de comprendre que, en réglant exactement l'épaisseur respective des coussins, on peut assurer une pression plus forte sur la face du membre vers laquelle tendrait à se produire une angulation.

Par ailleurs, il est *essentiel de déboucler chaque jour les courroies et vérifier la situation du membre dans la gouttière* pendant les six ou huit premiers jours; pendant tout ce temps, l'extension continue fait son œuvre; le segment immobilisé s'allonge, s'amincit, change de forme. Il est indispensable de suivre et guider cette évolution par la réadaptation quotidienne d'une contention correcte dans la gouttière.

Dès lors, le blessé peut, sans le moindre risque, se déplacer dans son lit; les deux fragments sont, en effet, maintenus par la gouttière aussi rigoureusement qu'ils pourraient l'être dans un plâtre. Aucun déplacement latéral ou angulaire n'apparaît possible.

IV. Je crois pouvoir résumer, dès lors, les *avantages de l'appareillage de Hennequin* de la façon suivante :

Tous les avantages généraux des méthodes d'extension.

Absence du risque d'infection que présente la broche de Kirchner.

Possibilité de laisser au malade une mobilité relative dans son lit, sans le risque de déplacement latéral ou angulaire qui existe avec la traction par broche.

A ces avantages considérables — confirmés, je le répète, par un nombre important d'observations — on ne peut opposer que de minimes inconvénients : l'appareillage de Hennequin est long et délicat à appliquer, il demande une surveillance active les premiers jours.

D'aucuns, au fond d'eux-mêmes, lui reprocheront aussi de n'être pas « un acte opératoire ». Au risque, malgré mon âge, de paraître « vieux jeu » à ces interventionnistes à outrance, je n'hésite pas, pour conclure, à répéter ici : « Si je me fracture la cuisse, foin du bistouri! Je ne veux pas d'autre traitement qu'un bon appareillage de Hennequin, antique peut-être, mais prudent, sûr et fidèle ! »

Algies diverses symptomatiques, traitées opératoirement, dues en réalité à la rupture d'un anévrisme traumatique de l'aorte toléré depuis dix-huit ans.

par M. **Yves Delagenière** (du Mans), membre correspondant national.

L'observation que je vous apporte aujourd'hui constitue un fait très rare, sinon tout à fait exceptionnel, tant par le siège des lésions que par leur étiologie et leur évolution clinique.

Le 13 janvier 1934, mon confrère, le Dr Naveau, me demande de voir le blessé

T. M..., pensionné de guerre, pour des algies accompagnées de phénomènes parétiques des membres inférieurs.

Ce malade a été blessé par plusieurs éclats d'obus à la région postérieure du flanc gauche et à la fesse droite le 6 octobre 1915. Reparti au front, il est blessé à nouveau légèrement à la main le 7 octobre 1916, et termine la guerre dans l'infanterie. Il est réformé avec pension pour : « Raideur de la colonne dorso-lombaire ; présence d'un éclat métallique dans la région paravertébrale gauche (il y a ici une erreur : la radio montre cet éclat à *droite*) ; gêne des mouvements du tronc. »

En octobre 1933, le malade est entré à l'hôpital du Mans, pour des névralgies violentes dans la région lombaire, surtout à gauche, et en ceinture à la base de l'hémithorax droit. Resté un mois en observation, sans traitement précis, il rentre chez lui un peu amélioré. Quelques jours avant ma visite, le blessé a été vu par deux médecins pour une révision de pension demandée par le ministère, qui le considère comme un pithiatique.

Le 13 janvier, le malade, très amaigri et très pâle, présente des douleurs violentes dans le 8e espace intercostal droit ; par ailleurs il dit, sans y attacher grande importance, souffrir un peu dans la cuisse gauche. Les algies violentes d'octobre-novembre se sont atténuées, dit-il.

A l'examen, je trouve une parésie motrice du membre inférieur droit avec hypoesthésie du membre inférieur gauche. Il existe une zone étroite, en demi-ceinture, d'hyperesthésie très vive dans les 8e, 9e, 10e espaces intercostaux droits. Un signe inattendu retient mon attention : signe de Babinski très net à droite. Aucun autre signe pathologique par ailleurs.

L'existence de ce signe de Babinski et l'insistance du blessé me décident à faire un examen radiolipiodolé. Celui-ci révèle un arrêt temporaire, de plus d'une demi-heure, au niveau de D_{IX}. La radiographie montre aussi l'existence d'un éclat métallique qui semble juste en avant du trou de conjugaison de D_{VIII}.

Malgré l'impossibilité de retrouver le signe de Babinski nettement vu une fois, et, confrontant les zones névralgiques avec les renseignements radiologiques, je décide de faire une laminectomie exploratrice avec, en tous cas, section des racines postérieures douloureuses. Enlever l'éclat d'obus apparaît trop risqué, tandis que la radicotomie postérieure doit donner une sédation complète des troubles purement algiques observés.

Le 19 janvier, dans les conditions habituelles, sous anesthésie rectale à l'éther, je réalise donc la section des racines postérieures droites D_{VIII}, D_{IX} et D_X.

Au cours de l'intervention, je trouve une arachnoïdite intense presque kystique par endroits ; je détruis ces pseudo-kystes.

A l'examen, le lendemain matin, je trouve une très mince bande d'anesthésie vers le 9e espace. Le soir même, ce phénomène a disparu. Mais la névralgie thoracique a cessé définitivement et le malade, à aucun moment, ne souffrira plus à droite.

Le troisième jour après l'intervention, le blessé se plaint de quelques douleurs dans la cuisse gauche, du type de celles qu'il aurait eues en octobre-novembre. Dans les jours qui suivent, alors que, par ailleurs, toute douleur est calmée, l'algie de la cuisse gauche s'exagère ; un examen approfondi de la région lombaire du bassin et de l'abdomen ne révèle rien d'anormal. Je commence à me demander, à mon tour, si le blessé n'est pas suspect de pithiatisme ; mais l'algie prenant un type très précis, celui de la *méralgie paresthésique*, rigoureusement limitée au territoire du fémoro-cutané gauche, je finis par admettre sa légitimité.

Lors d'une des séances de la Société, ici même, je mis mon maître, M. Robineau, au courant de l'histoire de ce malade ; je lui indiquai mes hésitations entre une intervention destinée à réaliser sûrement l'anesthésie, comme une cordotomie, ou la simple section du fémoro-cutané au niveau de l'épine iliaque. M. Robineau me conseilla de tenter d'abord cette section.

Le 3 février, donc quinze jours après la première intervention, je sectionne le fémoro-cutané gauche en dedans de l'épine iliaque antéro-supérieure. A ce moment, je remarque l'aspect anormal du muscle iliaque gauche : je découvre *sous l'aponévrose* un gros hématome dont j'évacue une partie. Cet hématome remonte au-dessus de la crête iliaque ; l'exploration digitale me mène au contact d'une maase friable qui me fait craindre l'existence d'un anévrisme d'un gros tronc. L'état général très mauvais du malade m'oblige à me contenter de drainer et refermer,

Dans les jours qui suivent, l'état général s'améliore à tel point que j'envisage la possibilité d'une nouvelle intervention pour découvrir et traiter l'anévrisme. Mais, brusquement, le 13 février au soir, soit dix jours après l'intervention, une hémorragie considérable se produit par la plaie opératoire ; malgré tous les soins, le malade succombe le 14 dans l'après-midi.

La vérification *post mortem*, faite à la demande de la famille, permet de découvrir l'existence d'un *anévrisme de l'aorte* situé au niveau de l'union des 10e, 11e vertèbres dorsales, rompu, et ayant donné une énorme masse de caillots organisés blancs et rouges descendant jusqu'à la fosse iliaque. L'existence de cet anévrisme est, après coup, assez facile à vérifier à la partie la plus inférieure des radiographies sur les radiographies faites antérieurement.

Par ailleurs, j'ai trouvé, sur la face antérieure du corps de la 10e vertèbre dorsale, un sillon, profond de 4 à 5 millimètres, très net, oblique en haut et à droite. En rapprochant la situation de l'anévrisme de celle de l'éclat d'obus visible à droite du disque D_{XI}-D_X, le sillon qui creuse le corps vertébral semble bien unir ces deux points.

De tous ces faits il ressort nettement que l'éclat d'obus, atteignant le blessé au flanc gauche, en octobre 1915, a lésé l'aorte thoracique vers D_X-D_{XI} avant de se loger en face du trou de conjugaison D_{IX}. La lésion artérielle a donné lieu au développement d'un anévrisme traumatique parfaitement supporté, puisque le blessé a repris et terminé la campagne dans l'infanterie. Plus tard, apparaissent des douleurs et raideurs vertébrales dues à la présence, totalement méconnue, de l'anévrisme. Enfin, en octobre 1933 — soit dix-huit ans après la blessure — l'anévrisme se rompt ; la rupture met quatre mois à aboutir à la mort. L'algie intercostale droite n'est qu'un épiphénomène, plus ou moins notable selon les différences d'intensité des douleurs dues à la rupture anévrismale.

Je n'ai pas trouvé une seule observation comparable à celle-ci. Il existe cependant des faits correspondant pour partie à l'histoire de ce blessé.

C'est ainsi que La Roque a publié l'histoire d'un blessé atteint d'une plaie pénétrante de l'aorte thoracique par balle de revolver ; la balle fut retrouvée dans l'artère fémorale ; le blessé guérit. Ceci prouve qu'une plaie de l'aorte thoracique peut être parfaitement tolérée.

La découverte opératoire de ruptures d'anévrismes de l'aorte est signalée par Baraba et par Dannheiser. Dans tous ces cas, il s'agissait, d'ailleurs d'anévrismes de l'aorte abdominale ; l'origine du sang ne fut pas reconnue lors de l'intervention, et le diagnostic ne fut fait qu'à l'autopsie.

On conçoit sans peine les difficultés particulières du diagnostic dans l'observation que je viens de rapporter. La présence d'une névralgie indépendante, liée à la présence de l'éclat métallique ; la systématisation des douleurs dues à la rupture anévrismale dans le domaine du fémoro-cutané

ne permettaient aucune approximation de la cause réelle de ces douleurs. L'élargissement de l'aorte visible à la partie tout inférieure de la radiographie, quoique notée avant l'intervention, ne pouvait guère trouver son explication certaine qu'après la vérification anatomique.

Si le diagnostic avait été nettement établi, existait-il un traitement certain de la lésion observée? A l'heure actuelle, il existe un nombre assez élevé de tentatives de traitement d'anévrismes de l'aorte par l'introduction de fils métalliques dans le sac; certaines de ces tentatives ont été suivies de succès. Mais, en présence d'un *anévrisme rompu*, le problème n'est plus le même; le seul traitement rationnel serait la ligature pure et simple de l'aorte en amont de l'anévrisme. Elle ne me paraît pas avoir été tentée, même par les physiologistes; sa valeur possible et ses dangers ne paraissent pas établis à l'heure actuelle. Peut-être cependant serait-elle justifiée, l'abstention équivalant à une condamation à mort.

A propos de 25 cas de névralgie faciale opérés par voie postérieure (Méthode de Dandy),

par M. **D. Petit-Dutaillis.**

Depuis qu'ici même, en 1929, j'ai attiré le premier l'attention, avec mon collègue Georges Lœwy, sur cette méthode nouvelle de neurotomie du trijumeau, à propos d'un cas personnel que M. Robineau nous avait rapporté, j'ai eu l'occasion d'appliquer ce procédé à une série de 24 nouveaux malades. Bien que la série soit modeste, je pense que l'on peut cependant tirer quelque enseignement de ces 25 opérés, étant donné que la plupart ont pu être suivis depuis l'intervention.

Je ne prétends nullement apporter ici un plaidoyer définitif en faveur de cette méthode. Mon expérience est trop courte. Je pense, cependant, que le procédé préconisé par W. E. Dandy est digne d'intérêt en raison des résultats remarquables qu'il permet d'obtenir. Ces résultats, qui font la supériorité de cette technique sur la neurotomie par voie temporale, se résument en ces quatre points fondamentaux : *soulagement complet des douleurs sans troubles marqués de la sensibilité en cas de section partielle, possibilité de respecter à coup sûr la racine motrice, suppression de la kératite post-opératoire, possibilité, enfin, de découvrir et d'enlever à son début une tumeur dont la névralgie était le signe révélateur.*

La *technique* en est sans doute plus délicate que par voie temporale; encore ne faut-il rien exagérer. C'est, avant tout, question d'entraînement. Qui oserait prétendre que la voie temporale n'a pas semblé, à son début, hérissée de difficultés? Il est humain de s'en tenir à un procédé qui a pour lui l'épreuve du temps et nous comprenons parfaitement que ceux qui ont peiné à mettre au point une technique, la lâchent difficilement pour une autre dont ils n'ont pas l'habitude. Il n'en est pas moins vrai que la neuro-

tomie par voie postérieure permet, au prix de difficultés que nous estimons, dans l'immense majorité des cas, très surmontables, d'exposer beaucoup plus nettement la racine que la voie habituelle et de voir beaucoup mieux

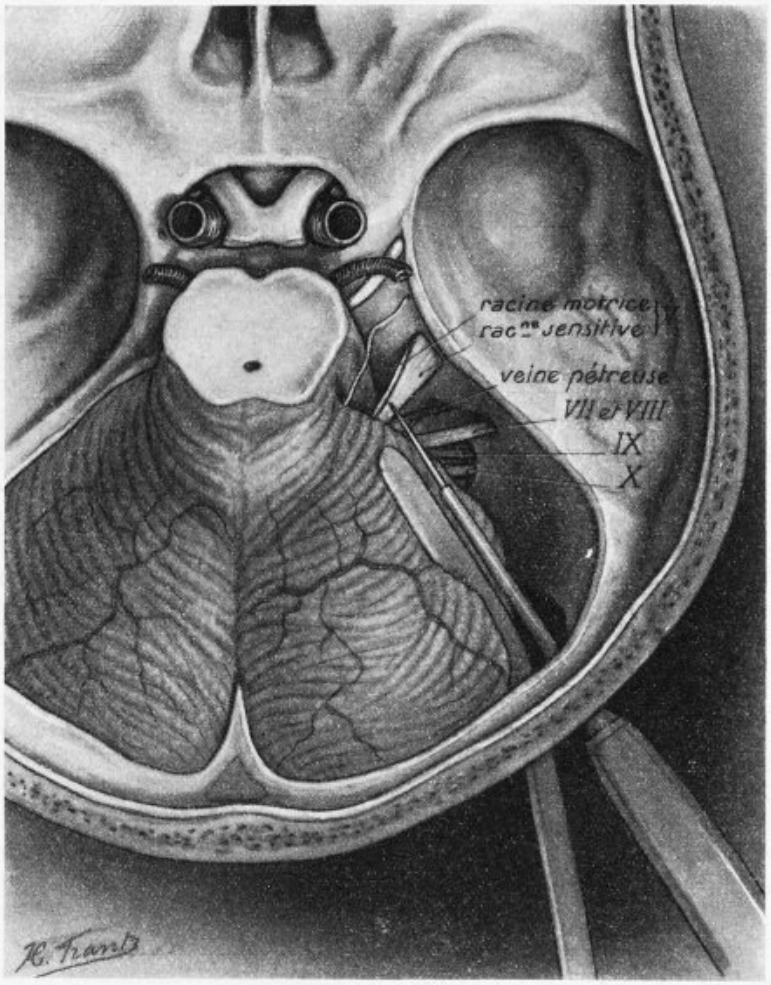

Neurotomie juxta-protubérantielle par voie occipitale. Figure schématique destinée à montrer en quoi consiste l'opération. Sur un cadavre frais, le tronc cérébral a été sectionné au niveau des tubercules quadrijumeaux. Le tente cérébelleuse a été réséquée. Après trépanation postérieure et ouverture de la dure-mère, on réclive à l'aide d'un écarteur éclairant le lobe latéral du cervelet. A l'aide d'un fin bistouri on pratique la section de la racine le plus près possible de la protubérance. La racine motrice, séparée par un léger intervalle de la racine sensitive, est respectée. D'arrière en avant on a repéré successivement le facial et l'auditif pour lesquels on a évité tout contact instrumental, puis la veine pétreuse qui dans le cas de ce sujet aurait dû être sectionnée après coagulation avant de pouvoir atteindre la racine du trijumeau. (D. Petit-Dutaillis).

ce qu'on fait au moment de la section. Celle-ci en est rendue plus précise.

Malgré les avantages de la méthode, nous n'allons pas jusqu'à la préconiser systématiquement dans tous les cas, comme le fait Dandy. Nous pensons qu'il est des malades pour lesquels on doit encore recourir, de préférence, à la voie temporale, par prudence. Mais ce n'est pas une raison parce qu'une méthode présente des contre-indications pour lui refuser droit de cité et ne pas en faire bénéficier un certain nombre de malades. Ce qui importe, c'est de préciser les cas auxquels elle est applicable.

Je rappellerai brièvement en quoi consiste la neurotomie juxta-protubérantielle selon la méthode de Dandy. Le but que l'on se propose est d'aborder la racine par voie transdurale, après trépanation de la fosse cérébelleuse, pour sectionner cette racine, non pas immédiatement à son origine au ganglion de Gasser, mais au point où elle aborde la protubérance. La racine est donc sectionnée à 2 cent. 1/2 en arrière du point où cette section est pratiquée quand on utilise la voie temporale. La racine motrice est, à ce niveau, en dedans de la racine sensitive, nettement séparée de celle-ci par un léger espace. Même au cas de section totale de la racine sensitive, la racine motrice, bien qu'on ne la voie pas au cours de la section, ne risque rien. Nous l'avons toujours respectée chez nos malades, ce qui est loin d'être le cas par voie temporale, quelle que soit l'habileté de l'opérateur. Pour accéder au nerf, on doit récliner le cervelet. Cette manœuvre est bien supportée si on la fait avec douceur, si on écarte très progressivement et si l'on a soin de ponctionner au préalable la citerne postérieure, comme le recommande Dandy, pour éviter toute répercussion à distance sur le 4e ventricule. De fait, nous n'avons jamais observé de troubles cérébelleux après l'opération. On reconnaît facilement le facial et l'auditif, premiers repères mais aussi premiers écueils à éviter. Ces racines sont tellement susceptibles que le moindre contact instrumental suffit à déterminer une paralysie faciale ou une surdité plus ou moins prolongée. Il suffit d'être attentif pour éviter, en général, cet écueil comme nous le verrons. Parfois, une artère auditive interne, tendue de la face inférieure du cervelet au trou auditif, empêche de progresser et doit être sectionnée après coagulation. Au-dessus de la VIIe et de la VIIIe paire, bombe la citerne latérale dont on effondre le feuillet arachnoïdien. Le liquide s'écoule, ce qui nécessite une pause pendant laquelle on pratique l'aspiration protégée. Bientôt le champ s'éclaircit et, seul, subsiste un obstacle qui empêche, mais non toujours, d'apercevoir la racine du trijumeau. Cet obstacle est constitué par une veine, tantôt simple, tantôt double, qui, de la face inférieure du cervelet gagne le sinus pétreux supérieur (veine cérébelleuse antérieure et inférieure des classiques, veine pétreuse de Dandy). La veine est parfois franchement transversale. Elle masque alors le nerf et doit être sectionnée. Plus rarement elle est très externe, presque verticale (six fois dans notre série). Le nerf apparaît alors directement à un bon centimètre en avant et au-dessus du facial et de l'auditif. Il s'impose à l'attention par sa direction

oblique en haut, en avant et en dehors, très différente de celle des précédents qui est transversale, et, avant tout, par son volume. Aucune méprise n'est possible, c'est bien la racine du trijumeau. La section de la veine pétreuse, quand elle est indispensable, ce qui est le cas leplus fréquent, est, sans conteste, le temps délicat de l'opération. La section entre deux clips expose parfois à l'hémorragie malgré les précautions prises, car cette veine a des parois très minces. Le champ opératoire s'obscurcit. On est obligé de tamponner et c'est alors que le facial et l'auditif sont le plus exposés. Bien qu'avec un peu de réflexion et de sang-froid on puisse éviter, même en pareil cas, de contusionner ces dernières racines, il n'est pas douteux que cette hémostase de la veine pétreuse est restée pour nous pendant longtemps un inconvénient sérieux de la méthode. Depuis quelques mois, nous faisons l'hémostase de cette veine au courant chauffant, en provoquant une coagulation très progressive sans éclatement du vaisseau. Nous coupons après coagulation sans mettre de clips, adoptant en cela une suggestion récente de Dandy. Dans nos 6 derniers cas, nous n'avons eu qu'à nous louer de cette modification technique qui nous a rendu très aisé ce temps capital de l'intervention.

Une fois l'obstacle veineux franchi, malgré sa profondeur, la racine du trijumeau se trouve très bien exposée, infiniment mieux que par voie temporale où l'on est toujours bridé par la dure-mère. Une anse artérielle la recouvre parfois. Il est toujours facile de la confier en dedans à l'écarteur. Il peut arriver que la racine soit traversée par une artériole (deux fois dans notre série). Une petite veine peut la croiser en écharpe ou suivre son bord interne. Ce sont là, toujours, des obstacles négligeables dont l'hémostase est facile avant ou après la section, soit par coagulation, soit par interposition d'un petit fragment de muscle. Nous avons toujours pratiqué une section franche à l'aide d'un fin bistouri, préférant cette façon de faire à la dilacération de la racine, toujours plus irritante et plus traumatisante. Nous refermons complètement la dure-mère et les parties molles avec ou sans drainage, suivant les cas.

Tels sont les différents temps de cette intervention. L'écueil essentiel, la section de la veine pétreuse, nous le considérons comme à peu près supprimé depuis que nous usons de l'électrocoagulation comme moyen d'hémostase préventive. Le danger de l'atteinte du facial et de l'auditif se trouve du même coup écarté, car cette séquelle opératoire est surtout à craindre quand une hémorragie a nécessité un tamponnement au voisinage de ces nerfs. Il suffit, en effet, d'un peu d'attention pour éviter tout contact instrumental avec ces racines. A cet égard, il n'est pas sans importance d'utiliser l'anesthésie générale chez ces malades, pour éviter tout mouvement intempestif du sujet, au cours de la découverte de la racine. Nous avions opéré nos premiers malades à l'anesthésie régionale. Nous opérons toujours, depuis deux ans, avec éthérisation rectale combinée à une anesthésie régionale et nous obtenons, en général, grande satisfaction de ce mode de narcose.

Bien que la technique de ce procédé se soit perfectionnée et soit actuel-

lement bien réglée, il n'en est pas moins vrai que la méthode de Dandy expose parfois à certaines difficultés, parfois insurmontables, difficultés qu'il faut bien connaître et qui, à notre avis, doivent en faire limiter l'emploi à certains cas bien choisis. Ces difficultés varient surtout suivant l'âge et suivant la conformation du sujet. C'est ainsi que chez les sujets ayant dépassé la soixantaine, il faut compter avec une certaine fragilité de la dure-mère. Celle-ci, amincie et, de plus, très adhérente à l'os, est parfois impossible à suturer après l'intervention. On risque aussi, dans ces cas, d'ouvrir le sinus latéral au cours de la trépanation, malgré les précautions prises, et ce danger n'est pas négligeable. Aussi avons-nous refusé l'opération jusqu'ici aux malades trop âgés. Nous n'avons pas osé la pratiquer au delà de soixante-cinq ans, bien que Dandy ait appliqué avec succès sa méthode à un vieillard de quatre-vingts ans.

Il est arrivé une fois à Dandy de devoir renoncer à sa méthode à cause de la situation anormale du sinus latéral qui lui barrait la route. C'est une éventualité que nous n'avons jamais rencontrée.

La brièveté du cou est à considérer chez certains sujets. Cette conformation rend les manœuvres plus malaisées. De même, il est certains malades dont les lobes latéraux du cervelet, très développés, présentent une forme globuleuse qui rend difficile l'accès du nerf. C'est ainsi que, dans 1 cas, nous avons dû renoncer à aborder la racine par cette voie et avons dû opérer ultérieurement le même malade par voie temporale, d'ailleurs avec succès. On peut prévoir cette disposition un peu spéciale d'après la radiographie du crâne, radiographie que nous faisons faire systématiquement, désormais, avant de décider l'opération.

Toutes ces difficultés sont ennuyeuses, mais n'exposent pas, en somme, le malade à un danger vital et n'empêchent que très rarement de mener à bien l'intervention. Il n'en est pas de même de la protrusion du cervelet. Nous ne nous sommes trouvé en présence de cette difficulté qu'une seule fois. Il s'agissait d'un sujet pléthorique, à cou court, à respiration défectueuse. L'anesthésie avait été difficile et la malade avait tendance à la cyanose. A l'ouverture de la dure-mère, le cervelet a fait tellement hernie que nous n'avons même pas cherché à le récliner. Nous avons même agrandi la brèche de trépanation pour décomprimer, pensant à une tumeur. La malade est morte dans le coma au bout de quarante-huit heures. L'autopsie n'a pas montré de tumeur, ni de lésions inflammatoires des centres nerveux ; c'est donc sur le seul compte d'une gêne respiratoire au cours d'une anesthésie difficile qu'il faut mettre la protrusion considérable du cervelet dans ce cas. Peut-être est-ce un inconvénient de l'éther ? C'est du moins l'opinion de Dandy qui prétend ne plus avoir observé cet inconvénient depuis qu'il emploie l'avertine. Il n'en est pas moins vrai que c'est là un sérieux danger pour le malade. Mais j'ai l'impression qu'on peut l'éviter en recourant systématiquement à la voie temporale, chez les sujets pléthoriques, à cou court, et dans tous les cas où l'anesthésie s'annonce d'emblée laborieuse.

Résultats. — *Mortalité.* La mortalité opératoire, pour la méthode de Dandy, est actuellement minime. Elle s'est considérablement améliorée entre les mains de son auteur puisque, dans sa première série de 88 cas, Dandy comptait 4 morts opératoires et qu'en 1932, il pouvait faire état d'une série de 150 cas sans un seul décès. Sur 25 cas où j'ai appliqué la méthode de Dandy, qui comportent en réalité 26 opérations, je compte une seule mort opératoire due à la protrusion du cervelet et un échec dû à une conformation anormale de cet organe, échec auquel je faisais allusion plus haut. Ce malade, comme je l'ai dit, a été opéré secondairement par moi par voie temporale avec succès.

Restent 23 malades. Parmi ceux-ci, nous comptons 21 névralgies unilatérales dont 2 seulement à point de départ ophtalmique, et 2 névralgies bilatérales. De ces deux derniers malades, l'un souffrait surtout d'un côté et n'a subi qu'une opération, l'autre a été neurotomisé des deux côtés à trois mois d'intervalle, avec un plein succès. Cette série représente donc un total de 24 neurotomies.

Névralgies faciales et tumeurs du récessus latéral. — Il n'est pas sans intérêt de souligner que, *quatre fois sur vingt-quatre, l'opération par voie postérieure m'a permis de découvrir une tumeur du récessus latéral,* si bien qu'on pouvait se demander si la tumeur ne conditionnait pas la névralgie. *C'est à juste titre que Dandy insiste, à cet égard, sur l'avantage de la voie qu'il préconise. C'est ainsi que cet auteur, sur 250 cas a rencontré lui-même dix-huit fois la même éventualité.* Ces 4 malades de notre série présentaient, du point de vue clinique, les symptômes les plus caractéristiques de la névralgie faciale classique. Tous avaient subi des injections d'alcool qui leur avaient apporté l'apaisement pendant un délai variable (six à dix-huit mois). Un examen neurologique attentif était resté absolument négatif chez deux d'entre eux. Chez le troisième, on notait, il est vrai, une légère déficience du facial et du réflexe cornéen du côté de la névralgie. Mêmes symptômes frustes chez le quatrième qui se plaignait, en outre, de quelques bourdonnements d'oreille avec légère hypoacousie. Si l'hypothèse d'une tumeur avait été envisagée timidement chez les deux derniers, il était impossible d'y songer chez les deux autres.

La neurotomie juxta-protubérantielle a donc permis de mettre en évidence, la fréquence, jusqu'alors insoupçonnée, des névralgies faciales symptomatiques d'une tumeur. Il est non moins essentiel de faire remarquer, du point de vue des possibilités d'exérèse des tumeurs du récessus latéral, que cette voie postérieure utilisée pour la névralgie faciale, nous met en présence de tumeurs à un stade initial que nous ne rencontrons jamais, chez les malades dont les symptômes ont eu le temps de se préciser, quelle qu'ait été à cet égard la précocité du diagnostic dans les conditions habituelles. Nous pouvons ainsi avoir la chance de pouvoir enlever complètement la tumeur, ce qui n'est guère possible dans la plupart des cas dont la signature clinique est évidente. La méthode de Dandy, pour l'exérèse de ces tumeurs, marque à ce point de vue un progrès auquel la clinique était jusqu'ici incapable de prétendre. C'est ainsi que, sur ces

4 malades, nous avons trouvé une fois un cholestéatome, une fois une tumeur de l'acoustique du volume d'une amande dont nous avons pu faire l'exérèse complète, une autre un méningiome dont nous avons pu enlever les trois quarts. Seule, la dernière malade présentait une tumeur inaccessible du trijumeau dont nous n'avons pas osé tenter l'ablation. Ces 4 malades, bien que la tumeur semblât conditionner la névralgie, ont subi, par prudence, une section complémentaire de la racine de la Ve paire.

Séquelles et incidents post-opératoires. — Les suites opératoires ont été, d'une manière générale, très simples. Un seul malade a présenté des phénomènes de réaction méningée aseptique qui ont cédé à la ponction lombaire.

Pour ce qui est des *séquelles neurologiques*, il importe de bien séparer les cas où la neurotomie a été la seule opération pratiquée de ceux où la section du nerf a suivi l'ablation d'une tumeur du récessus latéral. Pour les cas du premier groupe, qui comportent 20 névralgies essentielles et une tumeur inextirpable du trijumeau, j'ai eu à déplorer un seul cas de paralysie faciale avec surdité du côté correspondant, accident certainement dû à un tamponnement mal placé au cours d'une hémorragie survenue lors de la section de la veine pétreuse. J'ai appris, depuis, que la paralysie faciale avait complètement rétrocédé au bout de trois mois et que la surdité était en voie d'amélioration. C'était un de mes premiers cas, et je répète qu'avec les perfectionnements techniques actuels j'estime que cet accident n'est pour ainsi dire plus à redouter. Chez 2 autres malades j'ai observé une légère hypoacousie du côté opéré. Un autre s'est plaint de diplopie durant une semaine, avec léger nystagmus horizontal, sans signe objectif de paralysie de la VIe paire.

Je n'ai pas observé un seul cas de kératite dans les suites proches ou lointaines de l'opération pour ces 21 neurotomies et il est à noter que je n'ai fait prendre aux malades aucun soin oculaire (ni bains d'yeux, ni port de lunettes), contrairement à ce que la prudence commande chez tout malade opéré par voie temporale. Il est essentiel d'insister sur cette absence de kératite dans les suites de la neurotomie juxta-protubérantielle pour névralgie. C'est à juste titre que Dandy met en valeur cet avantage de la méthode qu'il préconise sur la méthode classique. Il prétend ne l'avoir jamais vue après une série de 250 opérations. Même par neurotomie partielle, même au cas où l'on s'est efforcé de respecter la partie interne de la racine, on n'est jamais sûr, les résultats de M. Robineau consignés dans la remarquable thèse d'André Sicard sont là pour l'établir, que le malade sera à l'abri de cette complication quando n opère par voie temporale. La méthode de Dandy supprime ce danger, ce danger qui, pour rare qu'il soit devenu après la neurotomie rétro-gassérienne classique, n'en reste pas moins, il faut le reconnaître, la pierre de touche de cette chirurgie.

Si je n'ai pas vu de kératite à la suite des neurotomies précédentes, il n'en est pas de même pour la série du second groupe : Sur ces 3 cas pour

lesquels la neurotomie a été accompagnée de l'ablation d'une tumeur du récessus latéral, je compte 2 résultats parfaits sans la moindre séquelle neurologique, les troubles de la sensibilité mis à part, et 1 cas où le malade a présenté une paralysie faciale, de la surdité et une kératite. Ce patient était atteint d'une tumeur de l'acoustique du volume d'une amande que j'ai enlevée en totalité avec sa capsule. L'ablation de la tumeur a été suivie de la section totale de la racine du trijumeau. Il est à noter que ce malade était hypoacousique avant l'opération. Je savais parfaitement qu'en tentant l'ablation complète de son fibrogliome, je l'exposais à la fois à une paralysie faciale et à l'exagération de sa surdité, car il n'est guère possible d'éviter cet inconvénient dans l'ablation complète d'une semblable tumeur. J'ai voulu surtout, devant des possibilités d'exérèse complète, le mettre à l'abri d'une récidive de sa tumeur. J'aurais peut-être pu me contenter de cette ablation sans faire de neurotomie de la Ve paire. J'ai eu le tort, dans ce cas, de la faire totale. J'y ai été poussé par le fait que le malade, ignorant qu'il était porteur d'une tumeur, exigeait de moi, avant tout, d'être soulagé de ses douleurs et que, par surcroît, il s'agissait d'un homme de la campagne que je pouvais suivre difficilement et j'ai fait une section totale pour être certain que sa névralgie ne récidiverait pas. Il est probable qu'en faisant une neurotomie partielle je l'aurais mis à l'abri de la kératite, et il n'est pas douteux, comme j'aurai l'occasion d'y revenir, que, par mon opération, j'ai créé chez lui, en supprimant la sensibilité cornéenne, en favorisant la lagophtalmie et en paralysant du même coup les fibres de la sécrétion lacrymale qui empruntent à ce niveau la VIIe paire, que j'ai créé, dis-je, toutes les conditions nécessaires à l'apparition d'une kératite. Cette observation, pour regrettable qu'elle soit, présente, du point de vue de la pathogénie de la kératite post-opératoire, un intérêt quasi-expérimental. Il n'est pas sans intérêt de la rapprocher, à cet égard, des kératites spontanées que l'on voit parfois survenir au cours de l'évolution des tumeurs de l'acoustique, alors que le facial est touché et le réflexe cornéen aboli. Il est de même frappant d'opposer ce cas à celui de cette malade du groupe précédent qui, ayant fait une paralysie faciale avec lagophtalmie à la suite d'une neurotomie pour névralgie, n'avait pourtant pas présenté de kératite : dans ce cas, la neurotomie ayant été partielle, le réflexe cornéen était conservé.

Action sur les crises douloureuses. Etat de la sensibilité après l'opération. — Je n'insisterai pas sur l'action sur la douleur. Comme après toute neurotomie, on a d'autant plus de chance d'obtenir un résultat définitif que la section a été plus complète. Sur nos 24 neurotomies, qui comprennent 5 sections totales et 19 sections partielles (section des deux tiers ou des trois quarts externes de la racine, suivant les cas), nous avons eu une seule récidive. La malade avait eu une section des trois quarts externes de la racine. Le plus ancien opéré date de cinq ans, le plus récent de un mois. 4 malades se plaignent encore de quelques picotements ou de quelques fourmillements sans avoir vu revenir leurs crises. Ce phénomène, banal après la neurotomie, n'implique nullement, le fait est prouvé, qu'une réci-

dive soit à redouter. Ce qui est plus intéressant à considérer, c'est *l'état de la sensibilité* dans le territoire de la racine sectionnée. Dans 5 cas où la neurotomie semblait bien totale, j'ai observé deux fois une simple hypoesthésie aux différents modes, prédominante sur le territoire des deux branches inférieures. Le réflexe cornéen, aboli le jour de l'opération, était devenu normal quelques jours plus tard. Trois fois l'anesthésie était complète sur tout le territoire du nerf, mais sur l'un de ces trois malades qui a pu être examiné plusieurs fois, nous avons constaté, au bout d'un mois, le retour de la sensibilité et du réflexe cornéen. Il ne persistait qu'une très légère zone d'hypoesthésie douloureuse et thermique sur la partie cutanée de la lèvre supérieure.

Ces résultats paradoxaux en cas de section totale laissent évidemment un doute et l'on peut objecter que la section a laissé intacte une partie de la racine. Pourtant, dans tous ces cas, nous avons retourné les deux bouts de la racine sectionnée pour bien apercevoir sa tranche et nous gardons la conviction que la section a bien intéressé la totalité de la racine sensitive, Dandy a observé des faits analogues et il pensait l'expliquer par l'existence de prétendus filets sensitifs accessoires interposés entre la racine motrice et la racine sensitive. André Sicard a montré que ces filets accessoires n'existaient pas, mais que quelques rameaux sensitifs empruntaient le trajet de la racine motrice. C'est donc à l'intégrité de la racine motrice qu'il faut attribuer le retour de la sensibilité après ces neurotomies totales par voie postérieure.

Dans les 19 cas de section partielle, j'ai été constamment frappé par le caractère extrêmement discret des troubles sensitifs. Sur ces 19 neurotomies, 4 malades présentaient, avant l'opération, des troubles de la sensibilité en relation avec les injections d'alcools qu'ils avaient subies antérieurement. Ces troubles portaient, soit sur le territoire du maxillaire supérieur, soit sur celui du maxillaire inférieur et consistaient en hypoesthésie surtout marquée à la piqûre et au tact ; l'opération n'a en rien changé leur état. Les troubles de la sensibilité sont restés tels qu'ils étaient avant l'opération. Pour les 15 neurotomies restantes, les malades, bien qu'ayant subi, pour la plupart, des injections d'alcool, ne présentaient pas de troubles sensitifs avant l'opération. Ces 15 malades sont de beaucoup les plus intéressants à envisager pour ce qui est des résultats de la neurotomie. Or, sur ces 15 neurotomies, six fois les troubles de la sensibilité étaient purement subjectifs et se traduisaient uniquement par une légère sensation d'engourdissement de la joue. Il était impossible à l'exploration de la peau ou des muqueuses de déceler le moindre trouble de la sensibilité tactile, douloureuse ou thermique. Pour les autres, on notait des phénomènes d'hypoesthésie tactile, douloureuse et thermique, dissociés ou non, prédominant toujours dans le territoire cutané du maxillaire inférieur. Il est essentiel de noter que, seule, une malade présenta une anesthésie complète du territoire muqueux du maxillaire inférieur.

Nous tenons à insister sur le caractère extraordinairement discret des troubles de la sensibilité après ce genre de neurotomie partielle et surtout

sur la rareté extrême de l'atteinte des territoires muqueux du nerf. Ces résultats, sur lesquels Dandy a insisté avec raison, s'opposent absolument à ceux de la neurotomie par voie temporale. L'anesthésie des muqueuses linguale et buccale est très fréquente, pour ne pas dire qu'elle est de règle, après la neurotomie partielle par voie temporale ainsi que l'a montré André Sicard sur les opérés de Robineau. Cette absence habituelle d'anesthésie de la muqueuse buccale après l'opération de Dandy constitue donc un avantage sérieux à l'actif de la méthode, car on sait quelle gêne cette anesthésie entraîne pour la mastication et l'hygiène de la bouche. D'ailleurs, pour apprécier à cet égard la valeur d'une méthode, il n'est pas de meilleurs juges que les malades. L'exemple le plus typique que je puisse fournir est celui du malade que j'ai opéré des deux côtés, à trois mois de distance, pour névralgie bilatérale. C'était au début de ma pratique de cette opération et comme je lui disais que j'allais pratiquer la deuxième intervention par voie temporale à laquelle j'étais plus habitué et qui me paraissait plus sûre, le malade s'y est absolument refusé. C'est lui-même qui m'a imposé, sous menace de quitter l'hôpital, de l'opérer la seconde fois de la même façon que la première, tant il était enchanté du résultat acquis.

La neurotomie juxta-protubérantielle présente donc des avantages indéniables sur la neurotomie par voie temporale. Par neurotomie partielle, elle permet le soulagement de la douleur sans laisser, le plus souvent, de troubles de la sensibilité notables, sans apporter de gêne à la mastication. Cette voie nous permet de surprendre parfois, tout à son début, une tumeur du récessus latéral dont la névralgie était à peu près l'unique symptôme. Par là même, elle nous permet de pratiquer l'exérèse totale de ces tumeurs. Cette opération permet d'éviter sûrement la kératite dans tous les cas de névralgie essentielle, du moins quand on fait la neurotomie partielle. Il est à noter qu'une de nos malades, ayant subi une section partielle, y a échappé malgré une paralysie faciale avec lagophtalmie et cela bien que, pour elle pas plus que pour les autres, nous n'ayons pris le moindre soin du point de vue oculaire. Aucun de nos malades n'a porté de lunettes protectrices depuis l'opération, précaution reconnue indispensable après la neurotomie par voie temporale. Je ne veux pas développer ici les raisons de la prévention de la kératite par cette voie. Je me bornerai à dire que je pense, comme Dandy, que cela est dû à ce qu'on ne s'expose pas à irriter le ganglion et à ce qu'on ne trouble pas la sécrétion lacrymale, ce qui est le fait de toute neurotomie par voie temporale. L'opération de Dandy, toutefois, perd cet avantage au cas de lésion accidentelle du facial, témoin le cas de kératite observée après ablation d'une tumeur de l'acoustique, car en lésant le facial à ce niveau on atteint du même coup les fibres de la sécrétion lacrymale qui empruntent là le trajet du nerf.

Un dernier point. Comment expliquer : 1° que la neurotomie partielle faite près de la protubérance donne des troubles de la sensibilité beaucoup plus discrets que la neurotomie faite au voisinage immédiat

du ganglion de Gasser; 2° que, malgré la conservation relative de la sensibilité, la douleur puisse être le plus souvent définitivement supprimée?

Dandy avait cru pouvoir expliquer ces deux faits, en apparence contradictoires, en supposant qu'au voisinage de la protubérance tous les conducteurs douloureux sont rassemblés dans la partie externe de la racine. Et il en arrivait à comparer les effets de la neurotomie juxta-protubérantielle à ceux de la cordotomie. Cette hypothèse ne paraît pas plausible étant donné la possibilité de l'absence complète de troubles objectifs chez certains malades et du caractère très variable d'un sujet à l'autre, des perturbations apportées aux différents modes de sensibilité, quand des troubles objectifs sont appréciables après l'opération.

Les recherches entreprises par André Sicard sur la constitution macroscopique des fibres constitutives de la racine du trijumeau permettent, à notre avis, d'expliquer plus facilement les choses. Au voisinage de la protubérance, les fibres radiculaires destinées aux trois branches du nerf sont intimement mélangées. Au voisinage du ganglion, quel que soit le type anatomique de la racine (type I, II ou III de A. Sicard), les fibres tendent à se grouper pour se rendre aux parties du ganglion qui répondent aux trois branches. Sans doute, elles s'envoient des anastomoses jusque derrière le ganglion, et, sans doute, la conception de Frazier, qui voulait qu'en ce point la racine fût divisée en trois parties répondant aux trois branches du nerf, est trop schématique. Ce schéma contient, pourtant, une part de vérité. Il est de fait qu'une section des trois quarts de la racine derrière le ganglion entraîne des troubles de la sensibilité importants dans le territoire du maxillaire inférieur. Au contraire, en sectionnant partiellement la racine près de la protubérance, on n'intéresse qu'une partie des éléments nerveux destinés aux trois branches du trijumeau, d'où le caractère très discret des troubles sensitifs après la section. Quant au fait que la douleur n'en est pas moins supprimée, cela prouve que, pour supprimer la douleur, point n'est besoin d'interrompre tous les conducteurs sensibles. Il suffit qu'un certain nombre de ces conducteurs soient interrompus pour que la douleur disparaisse. Le fait n'est pas spécial à la névralgie faciale. On en peut trouver un exemple frappant dans les effets de la cordotomie. Il m'est arrivé bien souvent d'étudier les troubles de la sensibilité après une cordotomie typique qui avait donné, pour la suppression des douleurs, le résultat souhaité. Je n'ai jamais constaté l'anesthésie absolue du point de vue tactile et thermique que l'opération faisait prévoir logiquement. Il est facile de noter, en pareil cas, que les troubles de la sensibilité sont diffus, certains territoires encore sensibles alternant à quelques millimètres d'intervalle avec d'autres qui sont anesthésiés. C'est donc que l'opération a intéressé un certain nombre des conducteurs sensibles en respectant les autres, notion qui nous montre que les schémas sur lesquels nous vivons, quant à la topographie des faisceaux sensitifs dans la moelle, sont encore très rudimentaires, notion dont ressort aussi, comme nous le disions plus haut, que l'interruption d'une partie seulement des conducteurs sensibles d'un territoire donné est

nécessaire pour obtenir le soulagement des douleurs qu'on cherche à combattre.

Cette technique, encore peu utilisée en France, mérite donc de retenir l'attention. A condition d'en réserver l'indication à certains cas déterminés et de ne pas l'ériger en rivale systématique de la neurotomie rétro-gassérienne classique, la neurotomie juxta-protubérantielle doit cependant être préférée à cette dernière, en raison de ses incontestables avantages, pour un grand nombre de malades.

Ostéite fibreuse kystique généralisée avec adénome parathyroïdien (Maladie de Recklinghausen),

par MM. L. **Courty**, membre correspondant national
et J. **Callens** (de Lille).

L'observation que nous vous apportons aujourd'hui est un cas type de l'ostéite fibro-kystique ou maladie de Recklinghausen, bien connue dans ses détails depuis les travaux de Mandl, la thèse de Lièvre (1932), le rapport de Jung au XLIIe Congrès français de Chirurgie (1933). Une femme de soixante ans se plaint de douleurs à la marche, d'anesthésie, d'amaigrissement depuis trois ans ; elle se tasse, se courbe plus particulièrement, ne peut supporter la moindre pression sur ses os. Un seul os, le tibia gauche, est anormal ; la radiographie nous y montre une géode avec raréfaction osseuse. L'examen du sang nous décèle une légère augmentation du calcium circulant, les urines une calciurie appréciable. Enfin, une fracture spontanée confirme notre diagnostic que l'opération vérifie par la découverte de l'adénome parathyroïdien. Des accidents tétaniques graves chez cette femme âgée ne nous permettent pas de la guérir.

Voici d'ailleurs cette observation :

Mme M..., soixante ans, mariée sans enfant, nous appelle, le 11 janvier 1934, pour des douleurs à la marche et une grande fatigue générale.

Cette femme, couturière dans sa jeunesse, ne fut jamais malade. Quand voici environ trois ans, elle commença à se voûter, à maigrir, à souffrir surtout dans les membres inférieurs, d'abord après de longues marches, plus tard au moindre effort.

Différents traitements furent déjà essayés pour combattre ses douleurs qu'on attribua à du rhumatisme et que l'on traita par l'uroclase, la naiodine, ou à une lésion spécifique, soit osseuse, soit nerveuse qui fut traitée par l'acétylarsan. Devant l'insuccès des différents traitements, un spécialiste fut appelé qui, sur la foi d'une réaction positive dans le sang, confirma le diagnostic de spécificité et ordonna un traitement par le Quinby qui fut refusé par la malade.

Un traitement par l'acétylarsan et l'électrisation musculaire fut continué régulièrement pendant que l'état s'aggravait lentement.

C'est alors que nous fûmes appelés. Nous trouvons une femme amaigrie, très voûtée, marchant à petits pas et s'aidant d'une canne, tant la douleur est forte dans une jambe. La malade donne l'impression de ne pas oser se tenir sur ses

membres inférieurs de tout son poids et de tâcher d'alléger le poids de son corps en s'aidant de ses bras.

L'état général est, en effet, très atteint, de même que le moral ; cette personne habituellement très active, se sentant devenir de plus en plus impotente, était obligée, du fait de la fatigue, de la douleur, de la difficulté qu'elle éprouvait à la marche, à réduire son activité. Ce n'est pas la cyphose très prononcée de son dos qui l'afflige, ce sont les difficultés à marcher. La malade ne stoppe pas, ne fauche pas, ne croise pas les genoux, mais ne peut, du fait de la douleur, soulever une jambe pour la poser devant l'autre, le poids du corps étant trop lourd pour une seule jambe et la moindre contraction musculaire étant cause de fortes douleurs dans les jambes. Ce n'est qu'à petits pas et en s'aidant de l'appui de ses bras que la malade peut progresser.

L'amaigrissement est très prononcé, la malade n'ayant plus d'appétit, ne mange plus rien quoique la digestion soit parfaite.

Les reins fonctionnent normalement et la malade nous dit avoir remarqué que ses urines contiennent un dépôt pulvérulent.

Les facultés intellectuelles sont intactes.

L'examen général du squelette nous montre : un crâne de conformation normale, sans hypertrophie apparente. A la face, seules les pommettes sont saillantes. La malade a perdu toutes ses dents qui, dit-elle, se sont déchaussées rapidement en quelques mois, il y a environ deux ans.

Le thorax, nous l'avons dit, présente une déformation en bosses de polichinelle du fait de la cyphose dorsale supérieure très prononcée ; cette cyphose est très régulière, sans saillie particulière d'une vertèbre, s'étendant de la base de la colonne cervicale, qui est presque horizontale, à la partie moyenne de la colonne dorsale. Le sternum est saillant en bas et en avant. Il n'y a pas de déformation costale.

Les clavicules sont de volume et d'aspect habituels.

La colonne lombaire est normale. Le bassin a sa forme régulière sans exostose, sans apparence de tumeur. Il n'est pas douloureux à la pression.

Le rachis est tassé dans son ensemble, mais par le seul fait de la cyphose dorsale supérieure ; la malade a vu sa taille diminuer de près de 40 centimètres depuis le début de sa maladie. Les membres supérieurs et inférieurs sont en effet de longueur normale.

Aux membres supérieurs, n'existent aucune déformation squelettique apparente, aucune saillie osseuse anormale. Les mouvements sont libres ; les os ne sont pas douloureux à la pression.

Aux membres inférieurs nous ne constatons rien au niveau des cuisses qui ne sont qu'amaigries et peut-être douloureuses à la pression ; les genoux sont normaux, mais, par contre, les deux tibias sont déformés, convexes en avant et en dedans. Ce n'est pas la déformation en lame de sabre, mais leur convexité, faisant saillir la surface interne sous-cutanée, donne un aspect épaissi aux doux tibias. La pression, même moyenne, est très douloureuse sur toute cette surface des tibias et, plus particulièrement, en un point du tibia gauche où l'on remarque une saillie plus convexe, évaluée à la grosseur d'un œuf de poule, dure, régulière, sans congestion de tissus susjacents, sans adhérences profondes particulières.

Les pieds sont légèrement œdématiés, sans déformation.

Le système neuro-musculaire nous montre : atrophie générale des muscles, avec diminution de la force musculaire, mais aucune paralysie. Les efforts musculaires sont douloureux et la malade localise ses douleurs au point d'insertion musculaire, surtout pour le membre inférieur.

La sensibilité cutanée est normale.

Les réflexes tendineux sont normaux aux bras, très exagérés aux membres inférieurs. Il y a du clonus de la rotule et de la trépidation épileptoïde du pied des deux côtés. Le Babinski se fait en flexion. Les réflexes cutanés abdominaux et médio-pubiens existent.

Les pupilles sont égales, régulières et les réflexes pupillaires sont normaux.

Tous les viscères sont sains : tube digestif, cœur, poumon, reins.

Les seins ne présentent pas de signes de tumeur. Il n'y a aucune tumeur cervicale.

En présence de ce tableau et vu la réaction trouvée positive dans le sang,

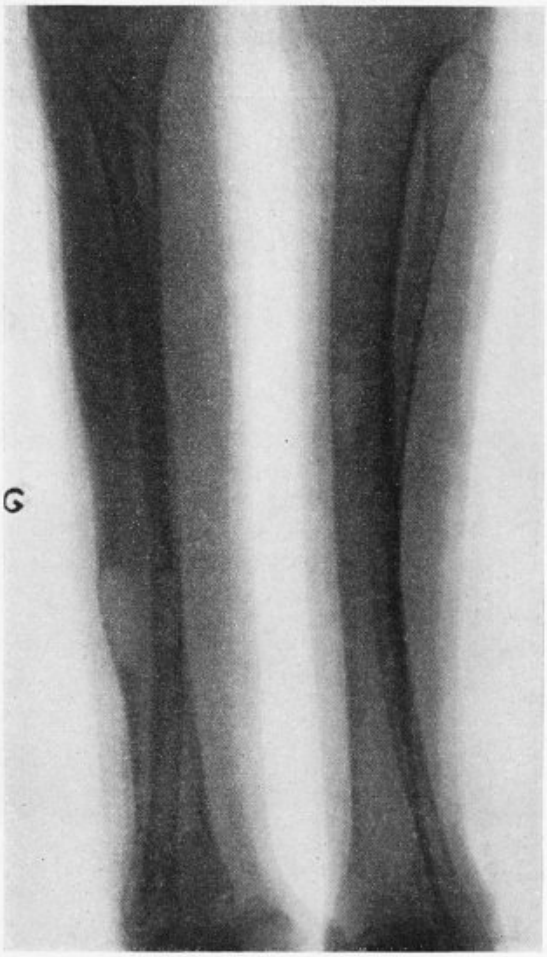

FIG. 1.

nous pensons à une lésion spécifique osseuse et demandons à la malade d'accepter une nouvelle prise de sang et un traitement par le bi-iodure de mercure qui est commencé de suite. Le 25 janvier, la prise de sang nous donne : Hecht, Bordet-Wassermann Meinicke : douteux ; Kahn : légèrement positif (professeur Archer).

Ces réactions, quoique très faiblement positives, nous confirment dans notre première idée et nous continuons le traitement. Mais devant l'augmentation des

douleurs et de l'asthénie, soupçonnant une lésion primitive de l'os, nous demandons une radiographie des deux jambes et de la colonne vertébrale dorsale.

La radiographie, faite le 14 février, nous montra : au niveau de la moitié inférieure du tibia gauche, là où l'examen nous montrait une tuméfaction régulière, une vaste géode soufflant légèrement la corticale, occupant toute l'épaisseur de l'os, de la grosseur d'un œuf de poule ; plus haut, le tibia présente quelques points de résorption osseuse comme dans le tibia droit, mais pas l'aspect flou ou le pinceautage imprécis du Paget. Par ailleurs, nous constatons une incurvation très prononcée à concavité externe des deux péronés. Vu la déformation

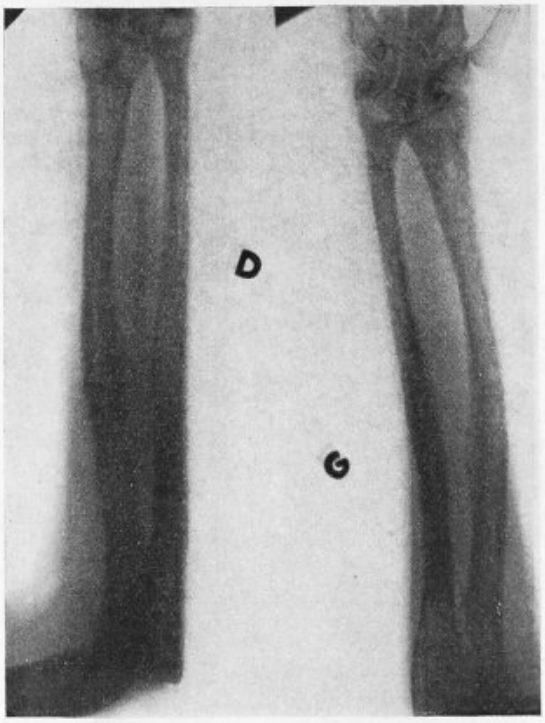

Fig. 2.

de la colonne vertébrale, la radiographie de celle-ci fut difficile à prendre et ne nous montra que des corps vertébraux clairs, mais sans déformation nette.

L'absence de tumeur viscérale, de déformation du crâne, des clavicules, d'épaississement des os, nous oriente dès lors vers la maladie osseuse de Recklinghausen, après avoir éliminé les tumeurs secondaires et primitives des os, la maladie de Paget.

Le traitement spécifique est continué ; nous y adjoignons du chloro-calcion par voie buccale avec du stérogyl.

En même temps, le 23 février, une nouvelle prise de sang est faite pour vérifier la calcémie qui nous donne par la méthode de M. le professeur Paget 123 milligrammes ; par la méthode Guillaumin 125 milligrammes, donc hypercalcémie modérée, mais nette, confirmant notre diagnostic. Nous vérifions cepen-

dant la calciurie après avoir cessé toute médication et donné à la malade un régime très pauvre en calcium, nous obtenons 160 milligrammes par litre, 288 milligrammes par vingt-quatre heures.

La région du corps thyroïde examinée soigneusement, à ce moment, ne permet de déceler aucune tumeur anormale, aucune déformation du corps thyroïde.

Le 2 mars, l'intervention sur les parathyroïdes est proposée.

La malade, quoique de plus en plus grabataire, confinée au lit depuis quinze jours, ne pouvant se remuer qu'avec d'atroces souffrances, ne pouvant même supporter le poids des couvertures sur les jambes, refuse l'intervention.

Le 5 mars, nous sommes appelés d'urgence auprès d'elle parce que, depuis la veille, elle souffre terriblement de la jambe droite au moindre mouvement. Notre examen nous permet de constater que la malade, quoique toujours dans son lit, s'est fracturé la cuisse au-dessous du grand trochanter.

Nous mettons la malade au courant des faits constatés et des conséquences probables à envisager du fait de sa maladie. Elle accepte enfin l'opération.

L'état général de la malade est de plus en plus précaire, elle ne s'alimente plus, ne dort plus, a d'énormes difficultés à uriner seule.

Avant l'intervention, nous obtenons, par l'obligeance du Dr Béra, des radiographies de tous les membres :

Au crâne, la voute est intacte, seuls les os de la face sont diaphanes, en particulier les os malaires.

Aux avant-bras, les lésions d'ostéite fibro-kystique sont très nettes, en particulier à l'épiphyse supérieure du cubitus gauche et à l'épiphyse inférieure du radius droit. La diaphyse des os est elle-même le siège d'une ostéoporose intense.

La radiographie du bassin montre les lésions caractéristiques, mais les deux fémurs sont les témoins de l'intensité de décalcification massive sans géode bien nette avec malacie probable de tout le fémur gauche.

L'intervention a lieu le 9 mars sous anesthésie générale à l'éther.

Incision horizontale au bord inférieur du corps thyroïde. Section transversale des muscles hyoïdiens, découverte de la base du corps thyroïde. Dès le premier examen, nous sommes frappés par l'asymétrie du lobe droit qui est beaucoup plus développé vers le bas que le lobe gauche. Cette excroissance ne semble pas indépendante du corps thyroïde lui-même, aucun sillon ne semble les séparer l'un de l'autre, même après ouverture de la loge thyroïdienne.

Aussi, n'est-ce qu'après un moment d'hésitation que nous nous décidons à chercher un plan de clivage entre cette tumeur probable et le corps thyroïde. Nous y réussissons assez facilement et arrivons à extraire ainsi du lobe thyroïdien inférieur droit une tumeur du volume d'une grosse cerise qui, une fois enlevée, laisse, à la partie inférieure du corps thyroïde, une cavité en forme de demi-sphère.

La région du croisement de la thyroïdienne inférieure et du récurrent est explorée à droite comme à gauche ; nous ne trouvons rien à droite, par contre, à gauche, nous enlevons un petit lobule d'aspect glandulaire,

Suture de la couche musculaire, pré-thyroïdienne, suture de la peau. Puis, nous plaçons un appareil plâtré pour immobiliser la fracture de la jambe droite. Malheureusement, au cours des manœuvres, la cuisse gauche se casse dans la région sous-trochantérienne. On applique une simple attelle de bois et la malade est reconduite dans son lit.

Nous recommandons immédiatement de poursuivre le traitement par le chloro-calcion (XXV gouttes, deux fois par jour), injection d'huile camphrée, de sérum salé (1/2 litre sous-cutané).

Nous tâchons de faire prendre beaucoup de lait.

Le 11 mars : la malade est plus abattue, pas de selles, pas de miction, pas de vomissements, le pouls est à 140, petit, la température est normale. Nous trou-

vons un signe de Chvostek très positif et constatons des contractions localisées et brusques sur la face.

Nous faisons une prise de sang, dont l'analyse, obtenue le lendemain, nous donne : 79 milligrammes de Ca par litre.

Nous injectons 0 gr. 50 de calcium intraveineux sous forme de glucosate ; nous avons l'impression que la malade se réveille, sort de sa torpeur. La médication précédente est continée.

Le soir, même état, Chvostek très positif, nouvelle injection de calcium à la même dose.

Le 12 mars, nous voyons la malade à 8 heures du matin. L'état est toujours aussi grave, le pouls à 140, très faible, la torpeur complète, nouvelle injection de calcium. Nous décidons de faire de la parathyroïdine immédiatement, mais a malade meurt avant que nous ayons eu le temps de faire l'injection.

L'examen histologique des différentes pièces prélevées au cours de l'opération, dû à l'obligeance de M. le professeur Delattre, nous a montré ce qui suit :

Pour la tumeur prélevée à droite : tumeur du volume d'une grosse cerise, plus ferme que le tissu thyroïdien normal et d'aspect plus sombre à l'extérieur, presque régulièrement sphérique à la coupe : tissu homogène de teinte chamois, sans cavité. L'examen microscopique nous montre l'aspect typique de l'adénome parathyroïdien à tissu compact, à disposition presque acineuse des groupements cellulaires parmi lesquels nous retrouvons les cellules principales claires et foncées, et les cellules éosinophiles en assez grand nombre. La tumeur est, par ailleurs, nettement encapsulée.

Pour le petit corpuscule prélevé à gauche : glandule parathyroïdien du type réticulé avec stroma graisseux abondant.

Nous n'avons rien à ajouter, du fait de cette observation, aux théories émises dans les travaux cités plus haut ; qu'il nous soit permis cependant de relever quelques points particuliers :

D'abord l'âge de notre malade ; celle-ci avait soixante ans, et parmi les observations rapportées par Jung, une seule avait trait à une malade plus âgée (soixante-trois ans). L'ostéite fibro-kystique est, en effet, une maladie de l'âge adulte.

La présence d'une réaction de Kahn légèrement positive dans le sang : celle-ci, suivant certains auteurs, expliquerait une hyperplasie, non un adénome parathyroïdien.

Nous avons été frappés par la présence de réflexes tendineux exagérés aux membres inférieurs, alors que tous les auteurs parlent de réflexes faibles et de la diminution de la tonicité musculaire générale. Nous croyons d'ailleurs pouvoir rattacher cette anomalie à une compression de la moelle due à une exagération de courbure du rachis, du fait de la maladie, comme cela se voit et a été signalé dans le Paget (Langeron).

L'hypercalcémie très légère, malgré l'importance des lésions osseuses vérifiées à la radio, ce qui confirme une fois de plus la relativité de cette analyse, qu'un bilan calcique doit accompagner, quand cela est possible, pour donner une certitude.

Au point de vue opératoire, seul, le manque de certitude de découverte de l'adénome nous a engagés à enlever un glandule parathyroïdien du côté opposé. La chute brusque du calcium circulant en fut sans doute la conséquence ; si les accidents tétaniques furent tardifs ou peu visibles, ne

devons-nous pas invoquer l'état de cachexie de notre malade? Et, sans vouloir tirer de leçons bien précises de notre cas, nous croyons pouvoir recommander de faire, avant toute opération sur les parathyroïdes, l'analogue du traitement par le lugol que nous faisons pour le goitre exophtalmique, un traitement recalcifiant énergique avant et après l'opération et même y ajouter, avant tout signe de tétanie, les injections de parathormones.

(Deux intéressantes radiographies en dehors de celles publiées sont versées aux Archives de la Société sous le n° 67.)

Perforation en péritoine libre d'un ulcéro-cancer ayant l'aspect macroscopique d'un ulcère calleux. Suture et gastro-entérostomie. Guérison opératoire. Mort huit mois après de cachexie cancéreuse,

par MM. **N. Milianitch**, membre correspondant étranger, et **S. Radoyévitch** (de Belgrade).

La question des perforations de cancer gastrique en péritoine libre a été traitée à plusieurs reprises dans notre Société; 2 cas en ont été rapportés avant la guerre par Routier (1895) et Ertaud (1914), et elle a été l'objet de rapports de MM. Duval à propos du cas de Tecquemane (1921) et Lecène à propos du cas de Migniac (1922), auxquels se joignirent 2 autres cas de Savariaud et de Baudet; enfin, de communications de Delagenière (1923), Hartmann (1923) et Guibal (1930) à propos de cas personnels.

Dans la discussion de ces 9 cas, comme dans les commentaires des 64 observations existant actuellement en tout dans la littérature, un point qui nous paraît d'intérêt majeur, au point de vue thérapeutique, est demeuré à l'arrière-plan : c'est la question de la transformation d'ulcères en cancers considérée dans les cas de perforations en péritoine libre ou, plus précisément, la question de la *perforation d'ulcéro-cancers ayant macroscopiquement l'aspect d'ulcères calleux*.

Or, un cas que nous avons eu l'occasion d'opérer est particulièrement instructif à cet égard. Aussi avons-nous jugé très intéressant de le présenter à notre Société, non seulement à cause de sa rareté relative, mais aussi à cause de ce caractère instructif et des discussions qu'il pourrait soulever et qui pourraient être précieuses pour la solution du problème de la meilleure thérapeutique à appliquer non seulement à ce qui se présente macroscopiquement comme cancer perforé, mais aussi à ce qui nous donne, à l'ouverture du ventre, l'*aspect d'ulcère calleux perforé*.

Voici notre *observation* :

R. Dj..., âgé de trente-sept ans, est soudainement pris, le 19 octobre 1928, au soir, de douleurs abdominales extrêmement violentes. Appelés à le voir vers 10 heures du soir, nous le trouvons, assis par terre, tenant son ventre avec ses

deux mains et gémissant continuellement. A l'examen, nous constatons un ventre très dur et extrêmement sensible. La contracture musculaire occupe tout l'abdomen et est excessivement marquée dans sa partie supérieure. Le malade ne vomit pas, son pouls est à 120, sa température à 37°4. En l'interrogeant, on apprend que l'accident vient de se produire une heure et demie auparavant, pendant que le malade était couché dans son lit. Le début même de ce drame abdominal avait été fort brusque et s'était manifesté par une douleur extrêmement violente dans la partie supérieure du ventre ; en même temps, le malade avait, nous dit-il, senti comme si « quelque chose lui coulait dans l'intérieur du ventre ». Cette douleur abdominale intense s'irradiait dans le dos, vers les épaules et surtout dans la clavicule droite.

Le diagnostic de perforation gastrique ou duodénale était certain.

L'interrogatoire du malade nous apprenait, de plus, qu'il avait un passé gastrique très chargé. A partir de l'âge de dix-neuf ans, le malade avait souffert de « catarrhe gastrique », pendant quatre ans, et avait été soigné dans diverses stations thermales. Puis, en 1924, à l'âge de trente-trois ans, il avait recommencé à souffrir de l'estomac : douleurs peu intenses au niveau de la région épigastrique, survenant principalement avant les repas, avec parfois des renvois acides qui lui brûlaient l'œsophage. Une tasse de lait ou de thé prise à ce moment faisait disparaître les douleurs. Ces souffrances gastriques survenaient par périodes de deux à trois mois, entrecoupées de périodes d'accalmie d'une durée à peu près pareille. Cet état, assez supportable d'ailleurs, avait duré jusqu'en 1927. A partir de ce moment, les souffrances étaient devenues plus fortes et plus constantes, se manifestant surtout avant et quelque temps après les repas. Le malade ressentait ces douleurs dans la région épigastrique, avec irradiations sous l'omoplate droite. Parfois, le soir, sa température montait à 37°5-37°8. Plusieurs fois il avait consulté des médecins de Belgrade et de Paris et, après de multiples examens cliniques et radiographiques, tous étaient d'accord qu'il s'agissait d'un ulcère gastrique. M. Gaston Durand, de Paris, nous l'avait d'ailleurs adressé à fins d'intervention quelques mois avant l'accident actuel, avec le diagnostic d'ulcère gastrique, mais le malade avait, à ce moment, absolument refusé, malgré notre insistance, l'opération. Il avait suivi d'autres conseils médicaux, subi différents régimes et était encore allé passer quelques semaines à Vrnjatchka Banja (station hydrominérale très active et très analogue à Vichy). C'est de là qu'il revenait, à peine depuis quelques jours, après y avoir subi une cure hydrominérale qui n'avait peut-être fait que faciliter sa perforation.

Le malade est transporté d'urgence à la maison de santé et l'opération exécutée vers minuit, environ trois heures et demie après le début de l'accident. Opérateur : professeur Milianitch ; assistance : Dr Radoyévitch et Dr Popovitch. Anesthésie à l'éther. Laparotomie médiane sus-ombilicale. A l'ouverture de l'abdomen, on trouve une assez grande quantité de liquide trouble dans l'étage supérieur ainsi que dans l'étage inférieur. On nettoie rapidement le liquide et on passe à l'exploration des organes. On tombe immédiatement sur une *perforation de la région prépylorique*, au niveau de la petite courbure, de la grandeur d'une grosse lentille, dont les bords sont indurés sur une largeur d'un petit travers de doigt. *L'aspect extérieur de la lésion est celui d'un ulcère calleux et ne donne pas l'impression macroscopique de cancer*. L'état du malade, très fatigué, ne permettant pas de faire une large résection, on fait rapidement la *suture de la perforation* et l'on complète l'opération par une *gastro-entérostomie transmésocolique postérieure*. Drainage de la cavité abdominale et du Douglas.

Les suites opératoires furent très simples et le malade quitta la clinique au bout de vingt jours. Nous ne le revîmes plus pendant environ *six mois*. Vers cette époque, nous sommes à nouveau appelés auprès de lui. Il nous raconte qu'après quelques semaines de réel bien-être, troublé seulement par quelques très vagues troubles gastriques, il avait recommencé à avoir des douleurs comme avant l'opération ; de plus, il avait maigri et avait commencé à prendre

une teinte légèrement jaune paille. Il avait également de petites élévations thermiques ne dépassant pas 38°, qui avaient fait penser les médecins appelés à le voir à la possibilité d'une tuberculose pulmonaire. L'examen clinique et radiologique, cependant, montre qu'*il s'agit malheureusement d'un cancer de l'estomac* avec métastases hépatiques probables; l'examen radiologique, notamment, montre une image très curieuse de l'estomac à bords irréguliers au niveau de la région prépylorique avec des ombres festonnées et irrégulières occupant toute l'arrière-cavité des épiploons.

Une petite incision exploratrice, faite à l'anesthésie locale, sous le rebord costal, au niveau d'un noyau hépatique devait nous confirmer le diagnostic de cancer de l'estomac propagé au foie. Le malade mourut quelques semaines plus tard de cachexie cancéreuse.

Comme on le voit, il s'était agi, dans notre cas, de *perforation d'un ulcéro-cancer ayant l'aspect macroscopique d'un ulcère calleux*. Rien ne pouvait, à la laparotomie, ou dans l'histoire du malade, nous permettre de diagnostiquer la dégénérescence de l'ulcère ; l'aspect macroscopique de la lésion ne permettait certainement pas de conclure à sa nature cancéreuse ; mais, au contraire, il donnait tout à fait l'impression d'un ulcère, et l'on aurait pu émettre seulement le doute général qui est de mise dans tout ulcère tant soit peu calleux ; quant à l'histoire du malade, c'était celle d'un ulcéreux. Nous avons suturé la perforation de notre malade, nous lui avons fait une gastro-entérostomie, nous l'avons drainé et il a très simplement guéri... pour quelques mois seulement, car son ulcéro-cancer a continué son évolution et l'a emporté au bout d'un peu plus d'une demi-année. Ce qui nous est arrivé a dû arriver à d'autres et peut-être plus fréquemment qu'il ne ressort des publications, si rares sur ce sujet : malades opérés d'ulcère perforé puis perdus de vue, non suivis, classés dans les statistiques comme guéris ou encore malades inscrits comme décédés après opération d'urgence pour perforation d'ulcère et chez lesquels il n'a pas été fait d'examen anatomo-pathologique. Il serait intéressant, à ce propos, de *reprendre et de serrer de plus près la question des résultats éloignés des opérations pour ulcères gastriques perforés*. Nous pensons que les nouvelles données que pourraient nous apporter quelques-uns de nos collègues montreraient peut-être une fréquence beaucoup plus grande de l'ulcéro-cancer perforé et donneraient un argument de plus, et un excellent, aux partisans de la gastrectomie. *Notre cas, qui est le soixante-cinquième de la littérature que nous avons tenu à recueillir très complète, nous a incités à analyser toutes les observations publiées jusqu'à présent de cancer perforé en péritoine libre*[1] et à en dégager certaines données cliniques et anatomo-pathologiques

1. Ce sont les observations des auteurs suivants (la date entre parenthèses indique la date d'observation ou d'opération).

Laënnec (1824), Contour (1840), Hardy (1881), Mesnard (1887), Planchard (1888), Albertoni Pietro (1888), Isch Wall (1889), Zuccarelli (1891), Routier (1895), Leriche (1900), Eiselsberg (1901), Loyal (1901), Rollet (1902), Bardesco (1902), Hartmann (1902), Jaisson (1905), Bérard (1905), Czerny (1906), Lejoine et Milanoff (1906), Ryser (1907), Jaisson (1908), Hartmann (1908), Reizenstein (1909), Thiede (1910), Jaisson (1911), Jaisson (1911), Quénu (1911), Quénu (1911), Rauzier et Roger (1911), Amberger (1911), Delagenière (1911), Pissavy, Colombo et Schützenberger (1913), Maillard et Barbé (1913), Ertaud (1914), Hank

et certaines conclusions thérapeutiques que nous exposerons brièvement ici.

Les perforations de cancer gastrique se voient le plus fréquemment de quarante à soixante-dix ans, mais peuvent s'observer aussi chez des malades jeunes.

Des 53 malades chez lesquels l'âge avait été noté, 3 étaient âgés de vingt à vingt-neuf ans, 6 de trente à trente-neuf ans, 12 de quarante à quarante-neuf ans, 16 de cinquante à cinquante-neuf ans, 15 de soixante à soixante-neuf ans et 1 de soixante-dix à soixante-dix-neuf ans. Au point de vue du sexe, c'est le sexe masculin qui prédomine de beaucoup, comme pour le cancer gastrique en général : sur 59 cas où le sexe est indiqué, nous notons 47 hommes et 12 femmes. Le siège de la perforation est, dans la grande majorité des cas, à la partie antérieure de l'estomac, près du pylore et au niveau de la petite courbure. Sur 52 cas où le siège a été noté, quatre fois seulement la perforation se trouvait à la face postérieure de l'estomac et quarante-huit fois à la face antérieure. Envisagées par rapport aux orifices et courbures de l'estomac, sur 55 perforations, 3 se trouvaient au voisinage du cardia, 6 à la partie moyenne de l'estomac et 46 étaient situées au niveau de la petite courbure ou près du pylore. Les caractères macroscopiques des lésions des parois gastriques entourant la perforation ont été notés dans 39 cas. Dans 35 d'entre eux, il existait soit une forte « induration » plus ou moins étendue, soit une « callosité », soit une « tumeur », et dans 4 cas seulement la perforation était entourée par des bords non indurés, minces ou souples. Cliniquement, on pourrait distinguer deux variétés eu égard aux antécédents gastriques antérieurs à la perforation ; certaines perforations surviennent après un assez long passé de troubles gastriques, ce sont celles qui répondent généralement, anatomo-pathologiquement, à des ulcéro-cancers ; d'autres, qui correspondent généralement, anatomo-pathologiquement, à des cancers vrais, surviennent sans long passé de troubles gastriques. Sur 46 malades chez lesquels les antécédents gastriques avaient été notés, 29 souffraient de l'estomac depuis quelques semaines à un an, 3 depuis un à deux ans, 4 depuis deux à trois ans, 10 depuis plus de trois ans (de cinq à trente-deux ans). Ces 14 derniers malades pourraient être classés dans la première variété, les 32 autres dans la deuxième, sans intention, d'ailleurs, d'attribuer, à une pareille classification, plus qu'une certaine valeur pratique, et en soulignant qu'on ne saurait superposer de façon absolue cette symptomatologie clinique au véritable état anatomo-pathologique, pour lequel le seul critérium est l'examen microscopique.

Les signes cliniques des perforations de cancer gastrique en péritoine

(1914), Suter (1917), Nicolaysen (1918), Amberger (1919), Chalier (1920), Tecquemane (1920), Miginiac (1920), Hern (1921), Brunner (1921), Lawen (1921), Baudet (1922), Savariaud (1922), Baumann (1922), Amberger (1922), Hartmann (1923) Kojen (1923), Nicolaysen (1924), Nicolaysen (1924), Nicolaysen (1924), Chavannaz et Radoyévitch (1925), Cade et Cavisat (1926), Paus (1926), Bernardbeig et Morel (1927), Desjardins (1927), Guibal (1930), Puech et Vidal (1932), Costantini (1932), Wutke (1932), Gottstein (1932), Heidrich (1932).

libre sont tout à fait analogues à ceux de l'ulcère perforé de l'estomac en péritoine libre et, par conséquent, trop connus pour qu'il y ait lieu d'en parler ici. Nous tenons, toutefois, à noter, dans notre observation, la *douleur sous la clavicule droite*, très intéressante et très caractéristique, sur laquelle il y a lieu d'attirer particulièrement l'attention comme sur un excellent signe, lorsqu'il existe, d'irritation diaphragmatique ayant le plus souvent pour cause une perforation gastrique.

Nous pensons, toutefois, qu'il y a lieu d'individualiser, tant au point de vue clinique qu'au point de vue anatomo-pathologique, *une forme que nous appellerions « forme à limitation ébauchée de l'envahissement péritonéal »*. Dans cette forme, la perforation, tout en étant en péritoine libre, est partiellement masquée par des adhérences ou recouverte par le foie qui, servant de bouchon, empêche une irruption brusque du contenu gastrique dans la grande cavité péritonéale. Tels furent les cas rapportés par Quénu, Desjardins et Guibal ; tout en étant, avec raison, classés parmi les perforations de cancer en péritoine libre, ces cas sont, en somme, des cas intermédiaires entre les perforations en péritoine libre et les perforations dans des adhérences. Anatomo-pathologiquement, la limitation de l'envahissement de la grande cavité n'est qu'ébauchée et l'irruption se fait, quoique progressivement, dans toute la séreuse.

Symptomatologiquement, *le tableau clinique est progressif et retardé*, beaucoup moins brutal que dans les formes, de beaucoup les plus fréquentes, d'irruption immédiate dans toute la cavité péritonéale. Enfin, le point capital, la question des *thérapeutiques appliquées* et de leurs *résultats* se présente ainsi : sur 44 opérations exécutées pour cancer gastrique perforé en péritoine libre, nous notons, parmi les anciens cas qui n'ont plus qu'un intérêt historique : 6 laparotomies sans précision aucune avec 6 morts ; 5 simples drainages avec 4 morts ; 2 épiplooplasties sans suture de la perforation (sans et avec gastro-entérostomie), avec 2 morts, 1 obturation de la perforation par suture au foie (sans suture de la perforation), plus gastro-entérostomie avec 1 mort.

Les 30 interventions présentant aujourd'hui un intérêt chirurgical se répartissent ainsi : 6 sutures simples (avec ou sans épiplooplastie), avec 2 morts, 2 excisions suivies de suture (avec et sans épiplooplastie), avec 0 mort, 2 sutures plus jéjunostomie avec 2 morts, 7 sutures (avec ou sans épiplooplastie) suivies de gastro-entérostomie avec 3 morts, 4 excisions suivies de suture (avec ou sans épiplooplastie) et de gastro-entérostomie avec 0 mort, et enfin 9 résections avec 0 mort.

Les beaux résultats de la résection, thérapeutique idéale lorsque l'état des lésions et l'état du malade le permettent, sont frappants dans cette statistique : 9 résections, 9 guérisons. Une autre ligne de conduite peut également donner de très beaux résultats : c'est la suture après excision du pourtour induré de la perforation à fins diagnostiques complétée par une gastro-entérostomie et suivie d'une résection secondaire, dans un second temps, une fois le diagnostic de transformation maligne microscopiquement confirmé. C'est ce qu'a fait M. Delagenière, avec le beau succès qui vous est

connu et qui se maintient depuis de longues années. Etendant ce précepte de l'excision systématique du pourtour induré de la perforation à tous les ulcères macroscopiques présentant tant soit peu une induration calleuse, nous voudrions conclure nos réflexions par la proposition suivante, qui est aujourd'hui l'expression de notre conviction personnelle : c'est qu'il faut, lorsque l'on ne se résout pas à la *résection immédiate, opération certainement la meilleure* lorsque les conditions de son exécution sont bonnes tant du côté de l'opérateur que du côté du malade, *faire toujours, dans tous les cas d'ulcères perforés présentant une induration au pourtour de la perforation, au moins une excision partielle qui nous permettra souvent non seulement de mieux suturer, mais surtout de confirmer ou d'infirmer microscopiquement le diagnostic de cancer* et, par la suite, commandera parfois une réintervention à bref délai, à fins de résection.

PRÉSENTATION DE PIÈCE

Lipome symétrique de la région antérieure du cou.

par M. **Métivet.**

Je vous présente ce lipome, parce que je sais que le malade qui en était porteur a été examiné par plusieurs de nos collègues, et que certains d'entre eux avaient été intrigués par cette tumeur.

Ce lipome est apparu, il y a neuf ans, au niveau du creux sus-sternal, chez un homme de trente ans. Il a peu à peu augmenté de volume, devenant piriforme, descendant par son extrémité inférieure arrondie au-devant du manubrium sternal, remontant par son pédicule supérieur jusqu'au niveau de l'os hyoïde où il adhérait à la peau.

La tumeur était indolore et lobulée comme un lipome.

L'ablation à l'anesthésie locale put se faire très facilement par incision en cravate.

En examinant la pièce, on peut constater qu'elle est symétrique, formée en deux parties fusiformes, unies à leur partie supérieure par un mince pédicule unique.

Histologiquement, mon ami Moulonguet a trouvé qu'il s'agit d'un lipome pur.

Le développement d'un lipome symétrique dans la région des fentes branchiales est peut-être un argument en faveur de l'origine congénitale de certains lipomes.

Le Secrétaire annuel, J. Berger.

Paris. — A. Maretheux et L. Pactat, imp., 1, rue Cassette.

BULLETINS ET MÉMOIRES

DE LA SOCIÉTÉ NATIONALE DE CHIRURGIE



Séance du 30 Mai 1934.

Présidence de M. Georges Labey, *président.*

PROCÈS-VERBAL

La rédaction du procès-verbal de la précédente séance est mise aux voix et adoptée.

CORRESPONDANCE

La correspondance comprend :

1° Les journaux et publications périodiques de la semaine.

2° Des lettres de MM. Chevassu, Desplas, Lance, Richard, Roux-Berger, Picot, Jean Quénu, s'excusant de ne pouvoir assister à la séance.

3° Une lettre de M. Welti sollicitant un congé jusqu'au 25 juillet.

4° Un travail de M. Dionis du Séjour (Clermont-Ferrand), membre correspondant national, intitulé : *A propos de la styloïdite radiale. Les acrostéalgies.*

5° Un travail de M. Henri Godard, intitulé : *Un cas d'asthme bronchique traité par stellectomie gauche.*

M. Leveuf, rapporteur.

6° Un travail de MM. Paul Gasser et René Solal, intitulé : *Un cas de perforation utérine avec phlegmon d'un ligament large. Hystérectomie abdominale. Guérison.*

M. Picot, rapporteur.

7° M. Albert Mouchet dépose aux Archives de la Société : 1° sous le n° 70, un travail de M. J. Mégnin (Alger), intitulé : *Corps étranger articulaire*

du cou-de-pied; 2° sous le n° 71, un travail de M. A. Folliasson (Grenoble), intitulé : *Traumatisme du genou. Intervention : élongation du ligament croisé antéro-externe. Désinsertion de la corne postérieure du ménisque interne.*

Des remerciements sont adressés aux auteurs.

8° M. Boppe dépose sur le Bureau de la Société un exemplaire de son ouvrage, intitulé : *Technique du traitement des fractures.*

9° M. Pierre Jourdan fait hommage à la Société d'un exemplaire de son ouvrage, intitulé : *L'erreur et la faute en chirurgie.*

Des remerciements sont adressés aux auteurs.

NÉCROLOGIE

Décès du professeur de Lotbinière Harwood, membre associé étranger,
Allocution de M. le Président.

Mes chers Collègues,

J'ai le regret de vous annoncer la mort du Dr Louis de Lotbinière Harwood (de Montréal), qui était membre associé de notre Société depuis 1926.

Professeur de clinique gynécologique et doyen de la Faculté de Médecine de l'Université française de Montréal, de Lotbinière Harwood appartenait à cette phalange de médecins canadiens qui, restés foncièrement français de culture et de cœur, se sont attachés, avec ténacité, à resserrer avec la France des liens que le temps ni la distance ne peuvent dénouer.

Il fut, avec le regretté doyen Arthur Rousseau (de Québec), mort récemment lui aussi, l'un des plus fervents artisans de l'union médicale franco-canadienne.

Plusieurs d'entre nous avaient, au cours de voyages au Canada, appris à connaître cet excellent chirurgien, et à apprécier les qualités de cet homme aimable et accueillant; nous l'avions vu, d'ailleurs, il y a peu d'années, s'asseoir plusieurs fois parmi nous, pendant un séjour qu'il avait fait à Paris.

Nous nous associons à la perte que viennent de faire nos amis les chirurgiens canadiens et nous prions Mme de Lotbinière Harwood d'agréer l'assurance de notre très profonde et douloureuse sympathie.

A PROPOS DU PROCÈS-VERBAL

Cortico-surrénalome malin, Aortographie. Exérèse. Guérison opératoire.

par MM. J.-L. Roux-Berger, J. Naulleau et X.-J. Contiades.

Nous avons observé récemment 1 cas de cortico-surrénalome malin sans hypertension et sans syndrome génito-surrénal. De nombreuses explorations radiologiques, parmi lesquelles la pyélographie et l'aortographie, nous ont permis un diagnostic topographique de la tumeur et une exérèse avec succès opératoire.

Mme G... (A.), cinquante-six ans, entre dans notre service le 6 décembre 1933 pour des douleurs de l'hypocondre gauche et une altération de l'état général.

Les premiers troubles remontent à 1926; ils ont consisté en des douleurs assez vives ressenties au niveau de l'hypocondre et du flanc gauches, mais qui, fait particulier, n'apparaissent que dans les décubitus latéraux. Depuis cette époque, la malade, pour reposer, est obligée d'adopter le décubitus dorsal.

Pendant les trois premiers mois de 1933, les douleurs deviennent plus intenses, elles sont continues, non influencées par les changements de position, les mouvements ou le repos. Leur siège s'étend : la malade souffre également de la région ombilicale. Il s'agit d'un endolorissement permanent sur lequel se greffent des paroxysmes douloureux d'une heure environ se répétant plusieurs fois par jour.

De mars à novembre 1933, on note une légère accalmie : seul, le décubitus latéral réveille les phénomènes pénibles; puis les douleurs reprennent leur acuité et deviennent à nouveau permanentes.

Depuis janvier 1933, aux douleurs s'ajoutent une altération de l'état général puis des troubles intestinaux. La malade perd l'appétit, est asthénique; elle aurait maigri de 10 kilogrammes en un an. En septembre 1933 apparaît une constipation qui s'accentue progressivement.

On ne décèle aucun trouble urinaire, pas d'œdème, aucune modification du système pileux.

Antécédents : On relève de nombreuses manifestations tuberculeuses dans les ascendants et les collatéraux de cette malade. Son père est mort à quarante ans et son fils à dix-huit ans de tuberculose pulmonaire. Sa sœur est morte à quarante-sept ans de tuberculose entéro-péritonéale.

Elle-même a présenté, en 1925, une hémoptysie avec amaigrissement et fièvre. Par ailleurs, on note que, jusqu'à quinze ans, elle était sujette à des épistaxis fréquentes et abondantes ayant cessé avec l'apparition des règles. Elle a eu 3 enfants. Sa ménopause date de 1929.

L'examen montre une femme amaigrie, mais encore en assez bon état général. La température est irrégulière, et, pendant le mois qui a précédé l'intervention, la courbe oscille entre 37° et 38° avec, à deux reprises, une poussée thermique à 39° durant deux à trois jours.

On découvre, localement, une volumineuse tumeur qui occupe la fosse lombaire, l'hypocondre et le flanc gauches. Ses limites sont assez nettes en bas et en dedans; sa limite inférieure est sensiblement horizontale, allant de l'ombilic à la crête iliaque; en dedans, son contour arrondi et régulier affleure la ligne

médiane, au milieu de la ligne xypho-ombilicale. En haut, la tumeur se perd sous le rebord chondro-costal et sous le bord inférieur de la 12e côte. En arrière, on la perçoit dans la fosse lombaire jusqu'au bord externe de la masse sacro-lombaire.

Ses contours sont assez nettement perçus à la palpation, sauf en bas; en effet, on sent, au-dessous du bord inférieur de la tumeur et un peu en dedans de la ligne mamelonnaire, une résistance plus profonde dont le pôle inférieur arrondi descend à quatre travers de doigt au-dessous de la limite inférieure de la masse tumorale.

En confrontant les données de l'examen clinique et les résultats de la pyélographie, nous avons pensé qu'il s'agissait du pôle inférieur du rein gauche refoulé par la tumeur.

La surface de celle-ci est très légèrement irrégulière, sa consistance ferme. Elle est sensible à la palpation, mais on ne réveille de douleur véritable qu'en arrière, par le palper bimanuel. Cette manœuvre donne un contact lombaire très net. La tumeur se mobilise un peu avec les mouvements respiratoires.

La percussion donne les renseignements suivants : matité nette en dehors, au-dessus de la crête iliaque, submatité à la partie moyenne, au-dessous du rebord chondro-costal, sonorité en dedans près de la ligne médiane. Après insufflation colique, les zones de matité et de submatité deviennent sonores à leur partie inférieure.

Il n'existe pas de signe d'épanchement péritonéal.

Le foie n'est pas augmenté de volume.

Le pôle inférieur du rein droit est perceptible.

On ne trouve pas de lésions utéro-annexielles décelables au toucher vaginal.

Les bruits du cœur sont normaux. La tension artérielle au Pachon est de : Max. 12-5, Min. 8-5.

L'auscultation des poumons décèle quelques râles congestifs aux deux bases, pas de bacille de Koch dans l'expectoration. La radiographie ne montre aucun signe d'atteinte parenchymateuse.

Les urines ne contiennent ni sucre, ni albumine.

L'examen du sang a donné les résultats suivants :

Hématies	3.950.000
Leucocytes	8.800
Hémoglobine, p. 100	80
Valeur globulaire	1,01

Formule leucocytaire :

Polynucléaires neutrophiles	50
Polynucléaires éosinophiles	3
Polynucléaire basophile	1
Lymphocytes	7
Moyens mononucléaires	32
Grands mononucléaires	7
Temps de saignement, en minutes	5 1/2
Temps de coagulation, en minutes	9

Pour préciser le diagnostic, on pratique les explorations suivantes :

1° Une *radiographie simple après cerclage de la tumeur par un fil de plomb.* Deux clichés sont pris en position ventrale et dorsale [1]. Ils donnent des résultats

1. Ces radiographies ont déjà été reproduites dans nos Bulletins au cours d'une communication de MM. Wolfromm et Gibson : *Remarques sur l'exploration radiologique des régions lombaires.* Séance du 11 avril 1934, fig. 24, 25 et 26, p. 561 et 567.

superposables à ceux obtenus après ingestion barytée et lavement opaque

En position dorsale (clichés 1 et 2) les clichés montrent que l'estomac est fortement refoulé à droite, présentant dans son ensemble une obliquité en bas et à droite de 45°. La grosse tubérosité est volumineuse, sus-jacente à la tumeur. La partie moyenne est étirée et le segment qui avoisine la courbure est mal injecté, visible par ses plis, paraissant refoulé en avant par la tumeur, sur la convexité de laquelle il se moule. Le pylore est en position sensiblement normale

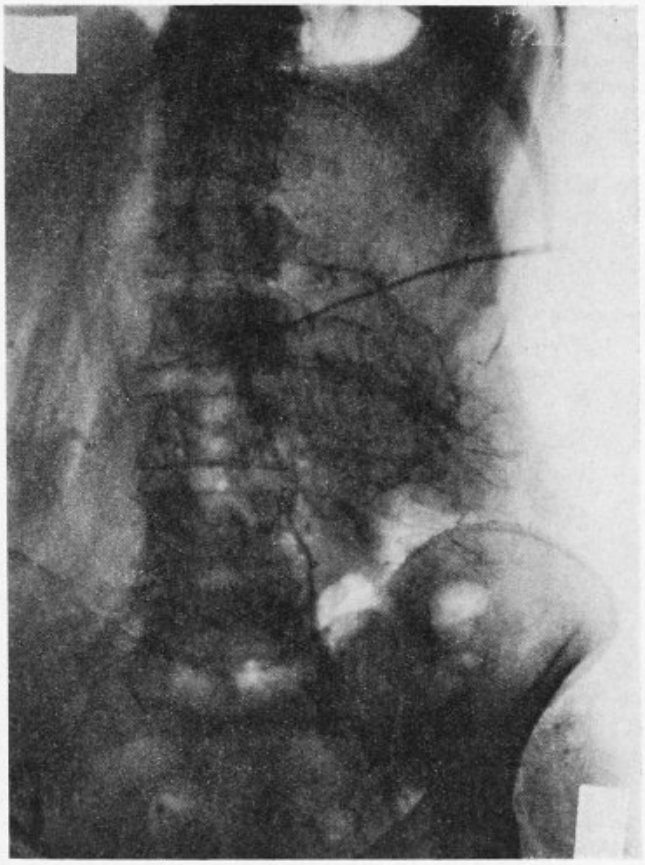

L'angle gauche du côlon est en place et fermé en canon de fusil; la partie moyenne du transverse est abaissée et longe le bord inférieur de la tumeur.

Dans son ensemble, la tumeur se projette en arrière de l'estomac et du côlon; elle est donc rétropéritonéale. Elle repousse l'estomac à droite, le côlon en bas.

En position ventrale (cliché 3) : le côlon n'est plus refoulé par la tumeur, l'angle colique gauche est ouvert, le transverse moule la convexité supérieure de la tumeur. Le corps de l'estomac est très refoulé vers la droite.

Ces variations montrent que la *tumeur est rétro-colique et que le côlon ne lui adhère pas*.

2° L'examen de l'*appareil urinaire* : Les urines sont claires, l'examen cyto-bactériologique montre l'absence de pus et de microbes.

Urée sanguine : 0,45.

Constante d'Ambard : 0,115.

Elimination de la phénolsulfonephtaléine : 57 p. 100 en soixante-dix minutes.

A la cystoscopie : La vessie est normale. Le cathétérisme des uretères met en évidence une rétention pyélique légère du côté gauche. La séparation des urines recueillies pendant soixante-dix minutes donne les chiffres suivants :

	R. D.	R. G.	VESSIE
Volume d'urine, en cent. cubes.	21	1,5	40
Concentration uréique, en gr. .	12,80	10,24	5,12
Débit uréique, en gr.	0,25	0,015	0,20
Chlorures, p. 1.000, en gr. . . .	13,83	8,17	2,69
Chlorures éliminés	0,287	0,012	0,107
P. S. P., p. 100	21,5	Présence.	Néant.

Il existe donc un hypofonctionnement du rein gauche.

L'urétéropyélographie ascendante gauche par injection de ténébryl montre que la douleur de distension pyélique est obtenue après injection de 25 cent. cubes de liquide opaque.

Sur le cliché 4, on voit que l'uretère pelvien est normal ; il présente son fuseau habituel. A partir de la symphyse sacro-iliaque, l'uretère s'incurve en dedans et légèrement en haut et dépasse la ligne médiane. *Le bassinet gauche est dilaté et en situation tout à fait atypique*. Il se projette au-devant des deux dernières vertèbres lombaires qu'il déborde fortement à droite ; il se continue par un angle aigu avec l'uretère sur lequel il paraît coudé. Le calice supérieur est étiré et un peu dilaté, les calices moyen et inférieur paraissent normaux.

Sur ce cliché, on note, en outre, que la *tumeur est visible sur une certaine partie de son étendue*, son opacité n'est pas entièrement homogène. Son pôle inférieur affleure le calice supérieur du rein gauche et déborde un peu en bas la crête iliaque gauche.

3° Aortographie (cliché 5) : On injecte par voie lombaire et sous anesthésie locale 40 cent. cubes de thorotrast à l'aide de l'artériographe de Reynaldo dos Santos. La ponction de l'aorte suivant les repères classiques au niveau de la 3e lombaire est restée blanche ; en effet, l'aorte est fortement repoussée à droite par la tumeur. Un hasard heureux nous a permis d'injecter indirectement la tumeur et l'aorte par ponction d'une branche gauche de cette dernière (une artère capsulaire probablement).

L'aorte apparaît visible depuis le bord inférieur de la 3e vertèbre lombaire jusqu'à sa terminaison (cette malade présentait six vertèbres lombaires). Les artères iliaques primitives et leurs branches sont injectées ; il en est de même de l'artère rénale droite et de la mésentérique inférieure. Il faut noter la *déviation considérable de l'aorte vers la droite*, elle se projette sur le flanc droit de la colonne vertébrale.

Mais l'intérêt surtout de cette aortographie est de montrer avec une grande netteté la *vascularisation de la tumeur*. A sa *partie moyenne et inférieure*, cette vascularisation est d'une richesse extrême et présente une disposition anarchique. On y voit des vaisseaux nombreux : certains sont de gros calibre, tortueux, anastomosés entre eux, formant au centre de la tumeur de véritables lacs sanguins. A la périphérie, les vaisseaux deviennent plus grêles, tout en gardant un trajet anguleux en lignes plusieurs fois brisées. C'est là, comme l'a montré Reynaldo dos Santos, un aspect tout à fait caractéristique des tumeurs malignes. Par contre, la *partie supérieure* de la tumeur est assez pauvrement vascularisée quoique on y trouve encore quelques vaisseaux à trajet irrégulier. L'examen de la pièce opératoire a expliqué cet aspect artériographique du pôle supérieur de la tumeur en montrant à ce niveau une nécrose des éléments tumoraux.

4° Hépatosplénographie : Cette injection de thorotrast a procuré une opacification du foie et de la rate qui se sont montrés normaux.

5° Le Dr Isch-Wall a bien voulu pratiquer une *ponction de la tumeur* à l'aiguille et examiner un frottis de la pulpe tumorale ainsi prélevée. Il nous a remis la note suivante : « Présence de cellules épithéliales à gros noyau sphérique, à protoplasma développé, clair avec des vacuoles. Existence de figures de mitoses. »

En résumé, ces examens ont montré qu'il s'agissait d'une tumeur rétro-péritonéale, extrarénale, de nature maligne. On intervient avec le *diagnostic de la tumeur paranéphrétique gauche* ; en fait, la présence d'éléments épithéliaux aurait dû aiguiller plutôt vers l'hypothèse de tumeur de la surrénale.

Intervention le 11 janvier 1934. — Opérateur : Dr Roux-Berger ; aides : Naulleau, Contiades.

Anesthésie générale à l'éther.

Incision transversale gauche de Bazy. Le péritoine est accidentellement ouvert, on confirme qu'il s'agit bien d'une tumeur rétro-péritonéale ; on referme cette brèche et on décolle la tumeur d'abord de la paroi postérieure, puis du péritoine. Elle s'étend très haut sous la coupole diaphragmatique gauche ; on arrive à l'énucléer sans trop de difficultés.

Le rein gauche est, ainsi que le montrait la pyélographie, situé au-dessous de la tumeur, refoulé par elle en bas et en dedans. Il ne lui adhère pas ; seuls quelques tractus graisseux, qu'on lie, relient le rein à la tumeur.

Un drain et une mèche sont placés dans la loge après hémostase. La paroi est suturée en deux plans.

Examen de la pièce : La tumeur enlevée est grossièrement piriforme. Elle mesure : 18 centimètres dans son grand axe vertical, 14 centimètres dans son diamètre transversal. Sa surface multilobulée est de teinte blanc bleuté, elle est parcourue par de nombreux vaisseaux dilatés.

A la coupe, la tumeur a un aspect nettement lobulé (fig. 6), des traînées grêles d'aspect fibreux circonscrivent des îlots arrondis de dimensions variables. Au niveau du pôle inférieur et occupant la plus grande partie de la tumeur, les lobes tumoraux sont blanc grisâtre avec quelques foyers hémorragiques, leur consistance est ferme. Près du pôle supérieur, la tumeur a un aspect nécrotique.

L'*examen histologique* a été pratiqué par le Dr Gricouroff à la Fondation Curie, qui nous a remis le compte rendu suivant :

« Tumeur massive, pleine, cloisonnée par des travées fibreuses qui la divisent en sortes de lobes de tailles très diverses et de forme irrégulièrement arrondie. Les lobes tumoraux de grandes dimensions sont presque entièrement en état de nécrose plus ou moins avancée. Les plus petits sont en état de vitalité. De nombreuses travées conjonctivo-vasculaires grêles les subdivisent en amas secondaires. Ces travées sont souvent réduites à des capillaires avec lesquels les cellules tumorales affectent des rapports étroits, d'aspect nettement endocrinien.

Les cellules néoplasiques sont de type épithélial, de forme polyédrique par pression réciproque ; elles forment des amas tantôt irréguliers, tantôt nettement fasciculés. Le cytoplasme de ces éléments est parfois compact et finement granuleux, souvent clair, spongieux, finement vacuolaire. Sur les coupes faites par congélation, les vacuoles contiennent une substance présentant les réactions histochimiques de la lécithine. Les noyaux des cellules sont de tailles très diverses et parfois monstrueux.

Malgré l'absence de mitoses, l'aspect est celui d'une tumeur maligne.

Ces caractères cellulaires, identifiables dans les parties bien conservées de la tumeur, sont méconnaissables dans les zones prénécrotiques où les cellules affectent les aspects et les dispositions les plus atypiques.

Le siège de la tumeur, sa nature épithéliale, sa structure endocrinienne, la

disposition fréquente des cellules en fascicules séparés par des capillaires, la présence de lécithine sont en faveur d'un *cortico-surrénalome*.

Suites opératoires : Le lendemain de l'intervention : T. : 39°4 ; pouls : 105.

Le second jour : T. : 39°; pouls : 100, la langue est un peu sèche, l'abdomen légèrement météorisé.

Les examens suivants sont pratiqués :

Urée sanguine	0,60
Réserve alcaline	54,7
Rapport $\frac{\text{Cl. globulaire}}{\text{Cl. plasmatique}}$	0,58

La température atteint 37°5 le cinquième jour.

La malade présente quelques troubles intestinaux : coliques, diarrhée, d'ailleurs passagers. Le drain est enlevé le quinzième jour.

L'intervention a amené la disparition complète des douleurs, le décubitus latéral ne réveille aucun phénomène pénible. La tension artérielle est de 12-9, chiffres comparables à ceux trouvés avant l'opération. L'urée sanguine : 0,57, la glycémie : 1 gr. 19, le taux de la cholestérine dans le sang est de 1 gr. 45.

Une nouvelle pyélographie ascendante gauche est pratiquée (cliché 7). Deux clichés sont pris, l'un en décubitus dorsal, l'autre en position debout. Ils montrent que la dilatation pyélique a disparu, que le rein a repris une situation à peu près normale : le bassinet se projette à hauteur des 3e et 4e lombaires. Sur la pyélographie en position debout, l'uretère lombaire présente deux petites coudures à sa partie supérieure, avec ébauche de siphon.

Cette observation réalise un des aspects cliniques bien connus des tumeurs de la surrénale, où les seuls symptômes sont ceux d'une tumeur lombo-abdominale à développement progressif et variable. Une telle éventualité n'est pas rare dans les cortico-surrénalomes, comme l'ont montré encore récemment L. Langeron et Lohéac [1] et après eux Rimbaud [2]. Ces tumeurs peuvent, comme dans notre cas, devenir très volumineuses et entraîner des signes de compression qui, ici, restèrent cliniquement discrets, se bornant à une simple constipation, malgré un déplacement important de l'estomac et du rein, et un refoulement considérable de l'aorte vers la droite. Ce sont des formes de diagnostic difficile par suite de l'absence de signes plus caractéristiques d'hypertension, ou de disfonctionnement du type génito-surrénal, voire de troubles du métabolisme hydrocarboné. Notre malade présentait de l'asthénie, mais comme le font remarquer Lecène et Wolfromm [3] « il n'est pas facile d'y faire la part de l'insuffisance surrénale et celle de la cachexie ».

Nous avons noté, dans le cas que nous rapportons, l'existence de fièvre. Ce symptôme serait retrouvé dans 57 p. 100 des cas pour Israël. Mais deux points nous semblent un peu particuliers dans les signes cliniques de cette observation. Ce sont : le caractère des douleurs qui, pendant longtemps,

1. Langeron et Lohéac : Formes cliniques des tumeurs malignes primitives des capsules surrénales. *Annales de Médecine*, t. XXIV, n° 3, octobre 1928.

2. Rimbaud : Tumeurs primitives des capsules surrénales et leurs manifestations cliniques. *Archives franco-belges de Chirurgie*, 1931-1932, p. 848.

3. P. Lecène et G. Wolfromm : *Cancers du rein, de la glande surrénale et des voies urinaires supérieures*. Doin, éditeur.

restèrent provoquées par le décubitus latéral, la lenteur de l'évolution dont le début remonte à 1926 et l'apparition tardive des troubles de l'état général. Peut-être cette longue évolution trouve-t-elle une explication dans le fait que : « le cortico-surrénalome peut avoir à sa base un premier stade d'hyperplasie fonctionnelle : l'adénome cortical » et que dans un second stade « la tumeur maligne se constitue » (Lecène et Wolfromm).

* * *

Le *radiodiagnostic* des tumeurs surrénales est d'acquisition récente ; l'intérêt qu'il présente a été mis en évidence dans quelques observations [1].

La radiographie est d'un utile secours en montrant l'ombre de la tumeur quand celle-ci reste inaccessible à la palpation, et en précisant son siège par rapport au rein.

A cet effet, la *pyélographie*, qui semble avoir été rarement pratiquée, donne des renseignements précieux quand les contours du rein ne sont pas décelables. Apert et Dubost ont constaté une ombre anormale au niveau du pôle supérieur du rein droit dont le bassinet non déformé semblait un peu abaissé. F. Ricci [2], puis A. H. Crosbie et L. W. Smith [3], ont eu également recours à la pyélographie dans un adénome cortico-surrénal bénin. Dans notre observation, la pyélographie a montré avec une grande netteté les rapports de l'ombre pyélique et de l'ombre tumorale. Elle a permis d'affirmer le siège sus- et extrarénal de la tumeur ; elle a précisé, enfin, le refoulement considérable du rein gauche en bas et en dedans, et l'existence d'une légère hydronéphrose par coudure de l'uretère au niveau de la jonction pyélo-urétérale. Cette hydronéphrose explique le léger hypofonctionnement constaté au niveau du rein gauche. Nous rappelons qu'à l'aide d'une nouvelle pyélographie pratiquée après l'exérèse de la tumeur nous avons constaté que la dilatation pyélique avait disparu, que le rein gauche était revenu en situation presque normale.

Pour apprécier les connexions de la tumeur avec l'estomac et le côlon, nous avons eu recours à la radiographie après cerclage de la tumeur, combinée au lavement opaque et à l'ingestion barytée. Ces explorations ont montré un étirement et un refoulement considérable de l'estomac vers la droite, un abaissement du côlon transverse en position dorsale qui dis-

1. Sézary et Lomon : Radiodiagnostic d'une tumeur surrénale dans un cas d'hirsutisme. *Bull. et Mém. de la Soc. méd. des Hôp.*, Paris, 28 décembre 1923, p. 1870. L. Langeron, E. Decherf et Danès : Epithélioma cortico-surrénal avec virilisme et hirsutisme. Localisation par le pneumo-péritoine. Extirpation chirurgicale. *Bull. et Mém. de la Soc. méd. des Hôp.*, Paris, 22 mars 1929, p. 436. Apert et Dubost : Tumeur surrénale diagnostiquée très précocement. Rétrocession par la radiothérapie. *Bull. et Mém. de la Soc. méd. des Hôp.*, Paris, 4 novembre 1932, p. 1421. Pasteur Vallery-Radot, P. Delafontaine et Jouveau-Dubreuil : Tumeur surrénale avec hirsutisme, aménorrhée, glucosurie et hypertension. Diagnostic confirmé par la radiographie. *Bull. et Mém. de la Soc. méd. des Hôp.*, Paris, 6 février 1933, p. 74.

2. F. Ricci : *Il Policlinico*, 1er octobre 1928.

3. A. H. Crosbie et L. W. Smith : Tumeur primitive de la capsule surrénale avec virilisme. *C. R. Assoc. Amer. des Urologistes*, vol. XX, 1927, p. 179-201.

parait lorsque le sujet s'étend sur le ventre. Il s'agit donc d'une tumeur rétrogastrique et rétrocolique, sans adhérences avec ces viscères.

* * *

L'*aortographie* a été bien supportée par cette malade fatiguée et amaigrie. Elle a donné lieu à deux constatations intéressantes : le déplacement considérable de l'aorte qui est refoulée par la tumeur sur le flanc droit de la colonne vertébrale, l'état de la vascularisation de cette tumeur. On sait que les épithéliomes de la capsule surrénale sont très vasculaires « parsemés de foyers de nécrose et d'hémorragie interstitielle ». (Lecène et Wolfromm). L'aspect aortographique est en conformité exacte avec ces faits. On y remarque le développement intense des vaisseaux à la partie inférieure de la tumeur avec, par places, l'existence de véritables lacs sanguins, la pauvreté de la vascularisation du pôle supérieur qui s'est montré d'aspect nécrotique à la coupe. Nous ajoutons que la morphologie des vaisseaux à trajet irrégulier, anguleux, éveille, comme l'a montré Reynaldo dos Santos, l'idée de tumeur maligne.

Enfin, l'aortographie a confirmé qu'il ne s'agissait pas de tumeur de la rate, les tumeurs spléniques étant toujours reconnaissables grâce à leur pédicule. Or, l'artère splénique, dont l'émergence est la « base d'identification » (R. dos Santos, Lamas et Caldas)[1] n'est pas visible sur le cliché. Au surplus, l'hépatosplénographie produite par l'injection de thorotrast a montré une rate normale.

La netteté des aspects obtenus dans ce cas peut faire espérer que l'aortographie pourra être une exploration utile pour déceler et localiser de petites tumeurs surrénales non perceptibles par la palpation et se manifestant soit par des signes d'hypertension permanente ou paroxystique, soit par un syndrome génito-surrénal, etc...

En résumé, l'ensemble de ces explorations permettrait d'éliminer les tumeurs rénales et spléniques et de préciser le siège rétro-péritonéal et susrénal de la tumeur. Deux hypothèses pouvaient être discutées : *tumeur paranéphrétique* et tumeur de la *surrénale*. Seule, la constatation histologique d'éléments épithéliaux, obtenus par *ponction à l'aiguille*, devait aiguiller vers l'origine surrénalienne de la tumeur. On sait, en effet, que la présence de cellules épithéliales est rare dans les tumeurs paranéphrétiques, quoiqu'on y ait signalé l'existence de débris épithéliaux vraisemblablement d'origine wolfienne (Lecène).

Avant l'intervention, nous avons recherché cliniquement et radiologiquement l'existence de *métastases*. Cette recherche est restée négative (poumons, foie, crâne, membres).

1. Reynaldo dos Santos, A. C. Lamas et J. P. Caldas : *Artériographie des membres et de l'aorte abdominale*, 1931, Masson, éditeur.

∴

Au cours de l'opération, la voie sous-péritonéale utilisée, après incision transversale, a donné un jour satisfaisant. La tumeur a pu être extirpée sans trop de difficulté, sauf au niveau du diaphragme. Peut-être le jour obtenu vers le haut aurait-il été insuffisant en cas d'adhérences diaphragmatiques serrées. Par contre, le pédicule était très bien exposé. Dans le cas particulier, la séparation du rein et de la tumeur a été aisée, le rein n'était pas envahi. On connaît, d'ailleurs, la rareté relative de l'envahissement du rein dans les tumeurs de la surrénale : seize fois sur 74 cas (Stevens)[1]. Cependant, il est précieux d'avoir, au cours de l'intervention, des renseignements sur le fonctionnement rénal global et séparé; car l'étendue des lésions peut poser la question d'une néphrectomie associée.

Les suites opératoires furent simples. Or, le taux de la mortalité opératoire est élevé dans les tumeurs malignes de la surrénale. Le volume de la tumeur, les adhérences aux organes voisins, l'abondante vascularisation rendent, en effet, l'intervention souvent périlleuse. Les statistiques de Hartmann et Lecène (1904), d'Auvray (1912) donnent respectivement 46 et 38 p. 100 de mortalité immédiate. Pour Wendel (1906), le taux s'élèverait à 50 p. 100, chiffre retrouvé par Langeron, Derchef et Danès (1929).

Les documents sont peu nombreux sur les résultats éloignés. Le pronostic des tumeurs malignes des surrénales reste sombre du fait des récidives, des métastases fréquentes.

∴

Nous pensons que, par l'association de nombreuses explorations radiologiques précisant les situations respectives de l'estomac, du côlon, du foie et de la rate (hépatosplénographie), du rein, et même des vaisseaux, par l'aortographie, on pourra parfois aboutir au diagnostic de certaines tumeurs abdominales, dont la nature exacte n'était souvent reconnue qu'à l'intervention.

A propos du pneumopéritoine.

M. F. d'Allaines : J'ai observé récemment un cas de pneumopéritoine post-opératoire et je suis heureux de pouvoir l'apporter à la suite du rapport de M. Proust, d'autant plus que cette observation confirme une hypothèse que j'avais émise antérieurement à propos d'un rapport sur une observation de pneumopéritoine en apparence spontané de MM. Monod et Hollander à la séance du 15 juin 1932; j'avais émis l'hypothèse de la possibilité, après une opération, de l'aspiration de l'air par un trajet de drainage incomplè-

1. W. E. Stevens : Tumeur maligne de la glande surrénale. *The Journ. of the Amer. Med. Assoc.*, vol. LXXX, n° 3, 20 janvier 1923, p. 171-173.

tement fermé après l'ablation du drain ainsi que cela semblait exister dans quelques observations et j'avais dit à ce propos que, dans un cas semblable, la remise en place du drainage devait sembler une thérapeutique logique et suffisante. Le hasard m'a permis de vérifier récemment cette pensée :

Le 15 janvier dernier, j'opérai une femme de trente-huit ans, atteinte de fibromes multilobés et d'une double annexite adhérente. L'opération fut facile, je fis une hystérectomie totale nécessitée par l'état du col avec suture de la tranche vaginale et je fermai simplement la paroi abdominale en trois plans, en mettant dans le Douglas un drain nécessité par un léger suintement sanguin au niveau des surfaces annexielles adhérentes. Les suites opératoires furent parfaitement normales tout d'abord, température ne montant pas au-dessus de 38°2 et, le deuxième jour au matin, je pratiquai l'ablation du drain. Le troisième jour au matin, je remarquai un léger ballonnement sans gêne abdominale, température à 37°8; le soir, la température est à 38°3, le ballonnement a nettement augmenté et le ventre tend à pointer en avant; la malade rend des gaz facilement, il n'y a aucune gêne, pas de vomissement, pas de signe abdominal; le quatrième jour, le ballonnement a augmenté et la malade est un peu gênée, malgré tout elle a eu des gaz, une selle liquide; la température est à 37°9 et l'état général est excellent; le soir, je revois la malade dont l'état, sans être grave, peut donner quelques inquiétudes; la malade se dit gênée pour respirer, son ventre est ballonné, présentant une forme en obusier, avec une sonorité tympanique; il n'y a aucun signe d'occlusion, la malade a encore rendu des gaz dans la journée et il n'y a pas de vomissement; la température est aux environs de 38°3 et le pouls est à 100. Étant donné ce tableau spécial avec la progression du ballonnement sans symptôme d'occlusion, je pense à la possibilité d'un pneumopéritoine, malheureusement je n'ai pas de quoi faire une radiographie immédiate et je pense immédiatement qu'il est nécessaire de rétablir le drainage; à l'aide d'une pince de Kocher, je rouvre le trajet du drain, ce qui n'est pas difficile, la pince s'enfonçant très facilement dans l'ancien trajet et, assez rapidement, j'obtiens brusquement un échappement de gaz important, accompagné d'un léger sifflement, j'écarte les deux mors de la pince de Kocher et il se produit un jet important de gaz sans odeur, l'affaissement de l'abdomen est immédiat; je mets un drain n° 20. Les suites ultérieures ont été normales; j'ai laissé le drainage pendant trois jours, après l'avoir progressivement diminué de calibre et la malade s'est levée vers le quinzième jour et s'est rétablie dans des conditions normales.

Il est évident qu'il est difficile d'affirmer, dans ce cas, la nature de la lésion, puisque je n'ai pas cru devoir réopérer cette malade, mais l'hypothèse d'une lésion intestinale ayant provoqué ce pneumopéritoine me paraît peu probable; il s'agissait d'une hystérectomie facile sans appendicectomie; les suites ont été aisées, sans fièvre, sans signes infectieux ou péritonéaux; inversement, l'apparition du ballonnement après l'ablation du drain me paraît être en faveur de la fermeture incomplète du trajet de

drainage avec production d'un orifice à clapet formant soupape et permettant l'entrée de l'air lors des mouvements de la paroi abdominale. Je signale que cette malade avait eu quelques quintes de toux pendant les premiers jours après l'opération ; il s'agirait donc d'un mécanisme comparable à la perforation pulmonaire dans le pneumothorax à soupape.

M. P. Moulonguet : Je me suis trouvé un jour en présence d'une fissuration d'ulcère duodénal avec pneumopéritoine. J'ai été embarrassé et c'est pourquoi je trouve très instructive la communication de mon ami Duroselle, qui relate cette recherche infructueuse d'une perforation qu'on sait cependant exister. Il est utile d'être préparé par ses lectures à cette situation désagréable, cela m'eût évité un humiliant étonnement.

Mon malade était un homme de cinquante-huit ans qui avait fait la veille une crise abdominale très pénible, puis les choses s'étaient arrangées mais le ventre restait douloureux, quoique parfaitement souple. Son médecin, le Dr Cabessa, me signalait que cet homme avait depuis des années des « coliques », suivies d'émission de gaz, survenant sans rapports nets avec les repas.

L'examen de l'abdomen montrait une cicatrice d'appendicectomie. Des contractions péristaltiques puissantes se dessinaient sous la paroi ; d'accord avec l'histoire clinique, elles m'orientaient vers le diagnostic d'iléus par strangulation.

Nous eûmes la surprise d'entendre des gaz s'échapper de l'incision péritonéale : il y avait donc un pneumopéritoine. Pneumopéritoine sans épanchement, mais avec très légère réaction péritonéale sous forme d'un enduit poisseux sur le côlon ascendant et dans la gouttière latéro-colique externe. Le canal pylorique et le duodénum étaient rouges ; l'intestin grêle plat, normal. Donc les ondulations péristaltiques que j'avais vues couraient sur l'estomac légèrement distendu et surtout ptosé, luttant contre un spasme pylorique.

Malheureusement la cause commune de ce spasme et du pneumopéritoine, l'*ulcère duodénal*, fut absolument introuvable. Le pyloro-duodénum était un peu masqué par des pelotons graisseux, le genu superius était attaché très haut par de solides adhérences. Ni à la vue, ni au palper, et malgré l'exploration soigneuse de la face postérieure, comme de la face antérieure, je ne pus déterminer où était la lésion.

C'est cette situation paradoxale d'un pneumopéritoine datant de la veille et dont l'orifice originel est invisible, c'est cette recherche irritante de la crevaison qui, se présentant à moi pour la première fois, m'a fait hésiter sur la conduite à tenir. Je n'ai rien fait qu'une épiplooplastie, c'est-à-dire rien, et un drainage et j'ai eu tort, parce que si le malade a très bien guéri de son pneumopéritoine, il n'a nullement été soulagé de sa chorée gastrique qui se voyait merveilleusement sur l'écran radioscopique à sa sortie de la clinique et qui entraînait toujours les mêmes phénomènes douloureux.

Mieux averti des « accidents mineurs » de la perforation d'ulcère,

j'aurais peut-être fait le diagnostic, notamment en provoquant une radiographie abdominale, et surtout j'aurais fait une gastro-entérostomie qui aurait soulagé mon malade.

C'est ce que je ferai maintenant, mieux instruit, si je revois un cas semblable; ne trouvant pas l'ulcère duodénal mais sachant, par raison, qu'il existe, je mènerai mon opération comme en cas d'ulcère « visible ».

DISCUSSION EN COURS

Perforation utérine avec lésion intestinale après curettage.

M. **Alglave** : M. Robert Didier, chirurgien de l'hôpital Péan, nous a adressé une intéressante observation que je verse au débat qui est en cours. M. Didier a eu l'occasion d'observer « un certain nombre » de ces perforations utérines, et elles se sont terminées par la guérison des malades sans intervention chirurgicale.

L'application de glace sur le bas-ventre, associée à la médication opiacée calmante, sont les seuls moyens qu'il a employés, comme il l'avait vu faire à certains de ses maîtres de nos hôpitaux.

Cependant, il lui a été donné d'être appelé pour un cas dramatique, dit-il, qui s'est terminé par la mort, et il nous en apporte le récit, que je vais résumer :

En octobre 1929, il est demandé auprès d'une malade dont l'état lui paraît tout de suite très alarmant.

Elle a des vomissements porracés, le ventre est ballonné et très sensible à la palpation. Le teint est plombé, la température à 38°9, le pouls filant. Elle ne rend ni matières, ni gaz depuis la veille.

Au toucher vaginal, on sent une grosse masse utérine douloureuse et fixée dans le bassin. Le col utérin paraît fermé.

Comme renseignements, le Dr Didier peut seulement savoir que la malade a subi chez elle, quatre mois auparavant, un curettage après avortement.

Elle n'a présenté aucun accident sérieux après cette intervention, néanmoins, à plusieurs reprises, elle a éprouvé de vives douleurs dans le ventre avec ballonnement, en même temps qu'elle maigrissait.

C'est tout à coup que sont survenus les phénomènes alarmants pour lesquels le Dr Didier vient d'être appelé.

Sans avoir de diagnostic précis sur la lésion à laquelle il a affaire, mais sans méconnaître la gravité de la situation, M. Didier se décide à intervenir pour conserver à la malade la chance de salut qu'elle peut encore avoir.

Une laparotomie médiane lui permet de constater l'existence d'une

masse pelvienne adhérente de toutes parts et dans laquelle il finit par distinguer un gros utérus coiffé d'une anse grêle dilatée et qui lui est comme intimement fixée.

Dans ces conditions, M. Didier fait une hystérectomie subtotale, en sectionnant d'abord le col, ce qui va lui permettre de relever la tranche de section utérine et de constater que la cavité du corps de l'utérus est en communication avec l'anse grêle dilatée qui lui adhère.

Cette anse grêle est alors réséquée et la continuité intestinale est rétablie par une anastomose termino-terminale.

Le bloc utérin étant extirpé, M. Didier place un drainage à la Mikulicz et referme l'abdomen.

L'intervention a été relativement courte, mais la malade succombe le lendemain.

L'examen de la pièce opératoire permet de constater, comme le montre un schéma de M. Didier, qu'il existe une large communication entre le fond de l'utérus et l'anse grêle et que, d'autre part, il est resté dans l'utérus, lequel est gros comme « un œuf d'autruche », un volumineux débris placentaire, putride, grisâtre, fortement adhérent à la muqueuse utérine.

Dans les commentaires dont il accompagne son observation, le Dr Didier retient l'attention sur l'absence de tout signe inquiétant dans les jours qui avaient suivi le curettage post-abortum, et cependant il y avait une perforation de l'intestin associée à celle de l'utérus, dans lequel il restait un gros fragment de placenta sanieux.

Malgré cela, la malade a pu, quelques jours après l'intervention, reprendre une vie assez active.

A part les quelques petits troubles que cette femme a ressentis, de temps en temps, quatre mois se sont passés avant que se soient produits les accidents pour lesquels le chirurgien avait été réclamé d'urgence.

Ce qui revient à dire que, malgré le curettage et ses méfaits, la malade avait guéri très vite par des moyens de défense naturels.

M. Didier, en praticien très averti, nous fait remarquer, en terminant, que le curettage utérin post-abortum n'est pas, comme on le croit trop volontiers, une intervention sans dangers, et qu'il y aurait lieu, bien souvent, d'en restreindre les indications.

Sur ce dernier point, non seulement je partage l'avis de M. Didier, mais je continue à penser que restreindre le curettage aux seuls cas d'hémorragies sérieuses et répétées, qui peuvent résulter de la rétention de membranes fœtales après l'avortement, c'est contribuer non seulement au traitement préventif de ces *perforations* dont nous venons de voir le lamentable tableau, mais aussi au traitement préventif *des diverses complications infectieuses*, parfois si graves, qu'on peut voir survenir à sa suite.

C'est le *curettage post abortum* qui est au fond de notre débat et vous me permettrez, en terminant, de rappeler que sur cette question j'ai eu l'honneur de formuler ici mon opinion en novembre-décembre 1924, à l'occasion d'un rapport de notre collègue Proust sur un travail de Maurer.

Très abstentionniste, je me borne à des soins médicaux.

Depuis cette époque, qui remonte à dix années déjà, et où j'ai heurté les convictions de quelques-uns d'entre vous, les idées que j'avais exprimées à cette tribune se sont affermies en moi par un grand nombre d'observations nouvelles comme par les statistiques que j'ai fait établir dans mon service d'Hôpital, après comme avant ma communication.

Pour conclure, je vous propose de remercier M. Didier de la très instructive observation qu'il a voulu ajouter à celles qui nous sont déjà parvenues au cours de notre étude.

M. **Sauvé** : J'ai l'honneur de verser aux débats l'observation suivante, qui illustre le caractère silencieux que peuvent présenter parfois les perforations après curettage.

Il s'agit d'une femme qui, après manœuvres abortives, entre, il y a plus de trois semaines, dans un hôpital parisien, où elle subit un curettage. Pendant les premiers jours, les suites sont favorables ; puis, le quatrième jour, sans aucun symptôme péritonéal, la température, normale le matin, monte l'après-midi, après un grand frisson, au voisinage de 40°. Et pendant quinze jours elle va présenter le même phénomène, toujours sans aucune réaction péritonéale. Vers le vingtième jour, elle entre dans mon service des Dames Françaises. Elle a 37°4. Le matin, aucun phénomène abdominal, un peu d'empâtement pelvien. Le soir, elle fait plus de 40°, après un frisson. Trois jours après, l'état général s'aggravant (température matinale 40°2) et les moyens médicaux de lutter contre la septicémie ayant échoué, (sérum de Vincent, électrocuprol), l'empâtement pelvien ayant nettement augmenté, j'interviens. Je trouve un voile péritonéal bloquant complètement le petit bassin ; aucune réaction de la grande cavité. En débloquant le petit bassin, je trouve, prolabé, dans le Douglas, un gros utérus dont le fond présentait une perforation du diamètre d'un gros pouce. Je pratique une très rapide hystérectomie abdominale totale, mets un Mikulicz et fais une transfusion de 200 grammes. La malade a parfaitement bien supporté cette intervention, et pendant quatre jours je l'ai crue tirée d'affaire, mais le cinquième jour elle a eu à nouveau un frisson et est remontée le soir à 40°. Je tiendrai la Société au courant des suites, et lui présenterai mercredi la pièce de perforation. Je l'ai présentée exclusivement comme type de perforation silencieuse et méconnue. Je me permets toutefois de renouveler le vœu que j'ai déjà formulé en désirant le voir adopter par la Société. Le curettage est une opération délicate et dangereuse qui doit être pratiquée exclusivement par des chirurgiens de carrière.

M. **P. Brocq** : Si nous ne sommes pas d'accord sur les directives thérapeutiques dans les perforations utérines par curettage, il faut sans doute en voir la principale raison dans le fait que les plus jeunes d'entre nous voient surtout les malades venant d'urgence de la ville, les autres, chefs de service, les perforations faites par eux ou sous leurs yeux dans leurs services.

Gueullette apporte à la discussion sur la conduite à tenir en présence des perforations utérines quatre observations, toutes traitées chirurgica-

lement; la dernière, toute récente, lui paraît apporter un argument de premier ordre au dogme de l'intervention systématique immédiate.

1° *La première* de ces observations est le type de la petite perforation par hystéromètre, sans attrition du muscle utérin, dont les fibres sont simplement dissociées; l'hémorragie est presque nulle, les risques de lésion des viscères creux, réduits au minimum.

Observation I. — Mme V..., trente-cinq ans, opérée jadis de salpingite droite; depuis un mois, métrorragies peu abondantes, mais rebelles à tout traitement. Admise à l'hôpital de Vaugirard (service de M. le professeur P. Duval) en décembre 1931. A l'examen, col normal, utérus gros, annexes gauches perceptibles et non douloureuses. On décide de vérifier la cavité utérine par curettage explorateur. Le col est étroit; l'hystéromètre ne s'y engage que difficilement; on recherche en vain le contact du fond utérin; l'instrument s'engage sur 10 à 12 centimètres, sans rencontrer la moindre résistance. Il a, de toute évidence, perforé l'utérus.

Laparotomie immédiate : hémato-salpinx gauche; un peu de sang noir dans le Douglas; perforation punctiforme sur le versant antérieur du fond utérin, ne saignant pratiquement pas. En raison de l'état des annexes restantes, on fait une hystérectomie subtotale, avec drainage sus-pubien. Guérison sans incidents.

Voilà bien la perforation qui comporte « les plus grandes chances de guérison » spontanée. C'est pour avoir voulu, et tout de suite, « toutes les chances de guérison » que Gueullette a décidé de l'opérer immédiatement.

2° *La deuxième observation* répond à un type plus fréquent : les lésions plus étendues restent encore localisées à l'utérus.

Obs. II. — Mme A. B..., après un avortement de trois mois, a subi en ville, le 1er décembre 1922, à 10 heures, un curettage sous anesthésie. Dès son réveil, très vives douleurs abdominales, plusieurs syncopes dans la journée; pâleur, accélération du pouls; vomissements et arrêt complet des matières et des gaz.

Admise à 23 heures à l'hôpital Saint-Antoine : état des plus alarmants; anémie aiguë, pouls à 110, ventre douloureux avec matité mobile dans les flancs, température 38°2. Au toucher, col gros et mou, mobilisation utérine douloureuse, douleur atroce au contact du Douglas.

Laparotomie immédiate; sang en abondance dans la grande cavité péritonéale; vaste perforation de 4 à 6 centimètres au niveau de la face antérieure de l'utérus, descendant jusqu'à l'isthme et dont les bords sont éversés, déchiquetés; débris d'embryon dans la cavité pelvienne. Hystérectomie subtotale avec drainage du Douglas, guérison.

3° *La perforation de la troisième malade* répond à un type le plus sévère et ne peut être que l'œuvre d'un opérateur inexpérimenté; la curette, brutalement conduite, a non seulement dilacéré les parois de l'utérus, mais détruit, par arrachement, toute la paroi vésicale postérieure, lésé le péritoine pariétal : véritable curettage pelvien.

Obs. III. — Mme B..., trente-quatre ans, a subi, le 18 novembre 1926, un curettage pour rétention placentaire. Elle est envoyée le lendemain à l'hôpital Saint-Antoine, en pleine péritonite généralisée. A l'intervention, énorme quantité de sang et de caillots. Cavité pelvienne méconnaissable. Brèche énorme de la paroi antérieure de l'utérus, de l'isthme; tout le fond vésical a été arraché; la cavité de la vessie est béante, remplie de caillots. Le fœtus, de deux mois et demi, est retrouvé

à peu près intact au milieu des caillots. Après hystérectomie rapide, on s'efforce de reconstituer le dôme vésical. Large drainage à la Mikulicz, sonde à demeure dans la vessie. Mort trente-six heures après l'opération.

Chez ces deux dernières malades, l'importance des symptômes commandait, à elle seule, l'intervention d'urgence, qui ne saurait ici être discutée.

4° Mais voici résumée une quatrième observation, où l'évolution en deux temps des accidents septiques est, à notre sens, pleine d'enseignement.

Obs. IV. — Mlle M..., vingt-neuf ans, enceinte de trois mois et demi, se fait avorter le 4 avril 1934 par les soins d'une sage-femme. L'opération est pénible, fort douloureuse. La malade rentre néanmoins chez elle. Le lendemain, se sentant mal, elle retourne chez cette sage-femme qui, après l'avoir examinée, l'adresse à un médecin. Celui-ci, le 7 avril, juge un curettage nécessaire. Dès le début de son intervention, il a l'impression que l'utérus est perforé. Il n'insiste pas, ne fait pas d'injection, remet la malade dans son lit avec de la glace sur le ventre.

Pendant trois jours encore, état relativement satisfaisant : selles quotidiennes, normales et spontanées; température à 37°2, pouls bien frappé, quelques pertes sanglantes non fétides.

Le 10 avril, la température ayant atteint 38°6, nous sommes appelé auprès de la malade. On nous fait part de la probabilité d'une perforation utérine datant de sept jours. A l'examen, l'état général paraît assez bon; le pouls est à 80, les fonctions digestives satisfaisantes. Le ventre est plat, souple, non douloureux à la palpation. Au toucher, col entr'ouvert, utérus petit; on sent, au niveau de son flanc antéro-latéral droit, une masse assez dure, du volume d'une petite mandarine, un peu douloureuse à la pression, qui semble collée à l'utérus et se mobilise avec lui. Les culs-de-sac gauche et postérieur sont souples et indolents.

Bref, l'impression est qu'il existe, au contact de l'utérus, un foyer en voie d'organisation, bien limité, sans aucune tendance actuelle à la diffusion. Dans ces conditions, et étant donnée la date déjà éloignée des manœuvres abortives, nous conseillons de prolonger l'expectative, tout en surveillant attentivement la malade. Cinq jours plus tard, nous sommes de nouveau appelé : la malade est en pleine péritonite septique diffuse. Le ventre est très ballonné, les traits tirés, les vomissements et le hoquet incessants, la température est à 39°6.

Nous intervenons immédiatement sous anesthésie générale : sérosité fétide et gaz dans le péritoine; anses très distendues; gros paquet épiploïque adhérent à la face antérieure de l'utérus. Sa libération découvre une large brèche de la dimension d'une pièce de 2 francs, à bords éversés, déchiquetés, sanieux, d'aspect un peu blafard; très peu de sang dans le Douglas, mélangé aux sécrétions péritonéales. Pas de lésions des anses, ni de la vessie. Hystérectomie, Mikulicz, fermeture de la partie supérieure de la plaie en un plan.

Sérothérapie antigangréneuse à doses massives.

Pendant deux ou trois jours, il semble y avoir une amélioration. Mais la plaie prend dans la suite une teinte verdâtre, sphacélique, qui oblige à sa désunion complète. Le 19 avril, l'état s'aggrave manifestement; il apparaît une diarrhée séreuse abondante, la température s'élève à 40°. Les mèches, que l'on retire progressivement, baignent dans un liquide d'odeur putride. Les irrigations au Dakin, l'emploi du sérum antigangréneux, les petites transfusions répétées, un abcès de fixation ne modifient en rien l'évolution progressive de l'intoxication, et la malade meurt le 23 avril.

Cette observation nous retiendra sur plusieurs points :

a) Les lésions de l'utérus étaient importantes, puisqu'après rétraction de l'organe les dimensions atteignaient 3 à 4 centimètres de diamètre. Et

malgré cela, les signes de début ont été frustes, les symptômes généraux à peine marqués, la malade a pu retourner chez elle, et même sortir le lendemain.

b) Localement, la lésion a semblé, dans les premiers jours, se limiter; six jours après la perforation, il n'y avait aucune réaction péritonéale étendue; le foyer inflammatoire apparaît circonscrit, et l'on pouvait penser qu'une colpotomie serait tardivement le traitement idéal. Or, trois jours plus tard, la péritonite généralisée éclatait dans sa forme la plus sévère, dans son aspect le plus alarmant. Faute de ne l'avoir crainte ici suffisamment, nous avons retardé notre intervention, et, ce faisant, retiré à la malade les chances de guérison qui lui restaient.

c) Le dernier fait à souligner est l'extraordinaire septicité de l'infection, où semblaient prédominer les anaérobies; l'absence de suppuration vraie, le liquide bouillon sale, le sphacèle étendu à toute la plaie, l'inefficacité de la sérothérapie et de l'abcès de fixation, l'échec complet des transfusions répétées montrent suffisamment la virulence des microbes en cause.

Voici les conclusions de Gueullette :

Nécessité d'opérer toutes les malades chez lesquelles on soupçonne une perforation utérine;

Nécessité de les opérer de suite, même lorsqu'elles nous sont amenées tardivement après l'accident ;

N'attacher aucune valeur aux apparences de localisation de l'infection dans l'espoir problématique d'une colpotomie curatrice.

La péritonite par perforation utérine est à redouter doublement, parce qu'elle peut n'éclater que tardivement, parce qu'elle se montre parfois d'une telle sévérité que toute thérapeutique peut alors rester impuissante.

La perforation utérine est la plus suspecte des plaies pénétrantes de l'abdomen, en raison de la septicité toute spéciale de la voie qu'elle emprunte.

Permettez-moi, à propos de la première observation de Gueullette, d'insister sur un point qui n'a pas été discuté ici, mais qui a été traité à fond à la Société d'Obstétrique et de Gynécologie.

Pour si banal qu'il soit, ce point mérite d'être retenu ; il s'agit de la meilleure manière d'éviter la perforation au cours du curettage.

Pour cela, il faut n'opérer qu'après une dilatation large du col, obtenu d'une manière aussi voisine que possible de la dilatation par la nature, c'est-à-dire par le travail utérin. Il faut diviser les cas en deux groupes :

Ou bien, quand on examine la malade, le col est déjà dilaté et l'on peut pratiquer immédiatement le curettage en complétant la dilatation aux bougies de Hégar.

Ou bien le col est fermé. Pour obtenir, sans risques, la dilatation suffisante, il faut mettre l'utérus en travail. Metzger y a bien insisté à la Société d'Obstétrique et de Gynécologie. Il faut, alors, faire la dilatation aux laminaires, laminaires successives ou faisceau de laminaires.

Essayer de dilater rapidement, aux bougies de Hégar, un col fermé, sur

un utérus qui n'est pas en travail, c'est risquer une importante déchirure de l'isthme, ou dilater insuffisamment.

Dans l'un et l'autre cas, il en résulte des inconvénients; dans le premier cas, les dangers de la fausse route ou les risques lointains des déchirures; dans le second cas, le risque des échappées de la curette.

Donc, chaque fois que le cas n'impose pas un curettage immédiat, mieux vaut recourir à la dilatation lente aux laminaires.

M. **Robert Monod** : J'avais demandé la parole au début de cette longue discussion pour dire que, instruit par les faits, je trouvais exagéré l'assimilation d'une perforation de l'utérus au cours d'un curettage à une plaie pénétrante de l'abdomen et même, comme on l'a dit, à une perforation intestinale, *sans tenir compte des conditions de sa production*.

D'excellents arguments ayant été apportés avant nous dans ce sens par divers orateurs, je ne les reprendrai pas. Toutefois, comme je suis étonné que la question des conditions anatomiques et anatomo-pathologiques *préexistantes au curettage* n'aient pas été abordées au cours de ce débat, en dehors d'une allusion de d'Allaines, et, comme elles me semblent jouer un rôle non négligeable dans l'histoire et l'évolution des perforations utérines opératoires, je désire dire quelques mots à leur sujet.

En premier lieu, il convient de ne pas perdre de vue les conditions anatomiques régionales très spéciales que je me permets de rappeler brièvement :

1° Point déclive du péritoine, le Douglas perforé et contaminé est en partie exclu de la grande cavité séreuse et moins exposé au brossage intestinal, d'où conditions favorables à la localisation d'une infection, sous la forme d'une pelvi-péritonite.

2° La cavité péritonéale chez la femme n'est pas close, mais en communication directe normale avec les cavités de la trompe et de l'utérus; de ce fait, le cul-de-sac pelvien se trouve presque régulièrement et directement vacciné par les infections antérieures, atténuées ou graves de ces conduits, sans parler des propagations lymphatiques qui interviennent si souvent dans la transmission des inflammations vagino-utérines, aux annexes, au paramètre et au péritoine pelvien.

3° La cavité utérine se vidant normalement par l'orifice cervical (toujours béant au moment d'un curettage) ne contient jamais de liquide septique en rétention et renouvelable (comme c'est le cas pour une anse intestinale perforée), donc pas d'entretien de la contamination par la perforation.

D'autant que, par sa structure musculaire, le tissu utérin a spontanément tendance à revenir sur lui-même et à fermer une perforation, surtout si elle est petite, ce qui est souvent le cas dans les perforations du fond produites par des instruments étroits et mousses comme l'hystéromètre et la curette, habituellement responsables.

La déchirure de l'isthme par bougie d'Hégar est beaucoup plus rare. Elle résulte d'un mécanisme tout différent : il s'agit d'un accident de la dilatation entraînant un éclatement de l'isthme, antérieurement altéré. Car,

comme l'a bien dit d'Allaines, il y a lieu ici de tenir compte des lésions antérieures. Aussi ne s'observent-elles guère que dans les métrites des multipares ou les métrites avec sclérose cicatricielle du col, et le plus sûr moyen de les éviter est de recourir à la dilatation lente et progressive par laminaires — trop négligée à mon avis — et particulièrement indiquée dans ces cas.

Au total, les conditions anatomiques sont, dans la perforation utérine, très particulières et bien différentes de celles qui accompagnent les perforations intestinales du haut abdomen. Dans le traité de Forgue et Massabiau, ne cite-t-on pas le geste, discutable, de ce chirurgien allemand qui, pour prouver l'innocuité de la perforation utérine aseptique, n'a pas craint de la réaliser volontairement avec l'hystéromètre, sans incident?

Envisageons maintenant la question très importante des *lésions anatomo-pathologiques*, préexistantes ou prédisposantes à la perforation.

Il est bien entendu que l'on n'insistera jamais assez sur les dangers auxquels expose l'opération aveugle qu'est tout curettage. Surtout lorsqu'il est entrepris par des mains d'autant plus criminelles qu'elles sont inexpérimentées, et que nous ne nous indignerons jamais trop de ces accidents invraisemblables et inexcusables dont quelques cas nous ont été rapportés.

Mais ce ne sont pas ces exemples d'une chirurgie tératologique et illégale qui doivent servir de base de discussion sur le point qui nous divise.

Ils intéressent plus le législateur que le chirurgien. Ce qui nous préoccupe et nous partage — car, dans tous les autres cas, nous sommes tous d'accord pour préconiser l'intervention immédiate — n'est-ce pas uniquement la conduite qu'il convient de suivre, dans le cas précis d'une perforation de l'utérus, survenue au cours d'un curettage thérapeutique, correctement pratiqué par un opérateur qualifié et immédiatement reconnue?

Il y a le maximum de chance pour que la perforation produite dans ces conditions soit pure, limitée à l'utérus, non compliquée de lésions intestinales, d'autant plus que la malade, ainsi qu'il convient, a le siège légèrement en déclive et que la force de pénétration n'est jamais bien grande.

La transfixion de la paroi reste bien souvent une énigme pour l'opérateur qui n'a à se reprocher aucun geste brutal ou maladroit. La clef de l'énigme est que la perforation survenue dans ces conditions n'est, en effet, pas entièrement imputable au chirurgien, mais a été, en partie, favorisée par un état pathologique préexistant et insoupçonné de la paroi utérine, lésions sur lesquelles les données classiques sont trop laconiques.

Ces lésions préexistantes sont variables suivant ces cas.

Les plus fréquents sont :

1. Le ramollissement exagéré du muscle utérin dans les métrites post-partum (quand il n'est pas sous la dépendance d'une grossesse extra-utérine méconnue).

2. La gangrène localisée de la paroi dans certaines formes de métrites aiguës surinfectées.

3. La sclérose cicatricielle interstitielle post-métritique avec atteinte secondaire des faisceaux musculaires primordiaux (lésions parenchyma-

teuses) d'où perte de souplesse et friabilité augmentée du myomètre.

4. Un début d'épithélioma du corps, voire d'une môle.

5. J'y ajouterai l'infarctus, partiel ou diffus, de cause infectieuse, mais pouvant être consécutif à l'injection de substances caustiques, encore assez fréquemment utilisées dans les tentatives d'avortement et pouvant entrainer, comme dans un cas observé dans mon service, une thrombose massive des vaisseaux utérins.

On a parlé d'infarctus comme conséquence d'une perforation, infarctus qui, à plusieurs reprises, aurait été contrôlé à l'intervention. Le cas est donc possible, mais ne peut-on pas se demander s'il ne serait pas plus exact de renverser l'ordre des facteurs et d'admettre que l'infarctus, lésion préexistante, a plus souvent favorisé, quand il n'a pas provoqué, la perforation de la paroi utérine?

Il doit y avoir des infarctus partiels du muscle utérin par thrombose vasculaire ou par embolie, comme il existe des infarctus du myocarde et pouvant être, comme eux, du type hémorragique, nécrotique ou fibreux, et, à l'appui de cette façon de voir, ne peut-on interpréter la malformation, trouvée par notre collègue André et qualifiée par lui de congénitale, comme un exemple de cicatrice d'un infarctus consécutif à une inflammation utérine antérieure?

Les utérus porteurs de lésions prédisposantes comme celles que je viens d'énumérer sont, il est vrai, assez rares; mais comme le sont, d'ailleurs, les accidents de perforation observés au cours du curettage.

J'ai relevé le nombre de curettages qui ont été pratiqués dans mon service au cours des deux dernières années, soit à la Charité, soit à Broussais. Ce nombre dépasse annuellement 150 (157 en 1933), chiffre éloquent par lui-même.

Or, ces deux séries concernent presque tous des curettages *post abortum*, pratiqués pour la majorité par les internes, certains par les externes du service, dont chacune blanche quant à la mortalité.

Par contre, je relève que cinq ou six malheureuses sont venues annuellement mourir à l'hôpital, trop tard pour que la question d'une intervention puisse même se poser, de septicémie consécutive, pour la plupart, à des manœuvres abortives clandestines.

Il est probable que si on avait pratiqué l'autopsie de tous les cas on aurait découvert quelques perforations utérines, associées ou non à des lésions intestinales. Mais, encore une fois, ce ne sont pas ces cas qui échappent habituellement à toute thérapeutique qui sont visés par notre discussion et peuvent nous faire hésiter sur notre ligne de conduite.

Pendant que j'assurais la garde comme chirurgien du Bureau central, j'ai enlevé d'urgence, pour une hémorragie menaçante, un utérus entaillé de plaies et éclaté, complètement séparé en deux vulves maintenues par les cornes utérines. La femme a guéri, mais je n'ai jamais pu, par la suite, obtenir d'explications sur les conditions de production de pareils dégâts.

Par contre, à deux reprises, j'ai été appelé par des internes de garde

pour des perforations survenues au cours d'un curettage qu'ils étaient en train de pratiquer.

Dans les deux cas j'ai conseillé, après renseignements et contrôle à l'hystéromètre, l'expectative armée avec glace sur le ventre, la surveillance de la température et du pouls d'heure en heure comme pour une appendicite douteuse.

Ces deux malades ont guéri sans incident ; il en fut de même dans deux autres cas observés depuis, dans mon service, et pour lesquels j'ai conseillé la même conduite sans avoir à le regretter.

On a prétendu, que dans ces cas à évolution favorable, il pouvait s'agir de fausses perforations ; ma conviction serait au contraire que, parmi les cas qui guérissent, il y a plus de perforations méconnues que de fausses perforations. Et certaines suites accidentées de curettage avec ballonnement passager du ventre, douleurs et frissons me semblent imputables, plus souvent qu'on ne le croit, à une perforation minime ayant échappé à l'opérateur, qui peut être un novice, étant donné l'organisation et les obligations de nos services hospitaliers.

Parmi les conditions préexistantes à la perforation, plusieurs orateurs ont fait état de l'infection comme un argument supplémentaire en faveur de l'hystérectomie.

J'aurai tendance à suivre une conduite entièrement différente.

Je redouterai d'autant moins d'intervenir qu'il s'agira d'un utérus *modérément infecté*, atteint à titre d'exemple de métrite banale, de petite hémorragie persistante ou de métrite hémorragique, etc.

Dans ce cas, d'ailleurs, je n'interviendrai par laparotomie que dans un but de drainage et de contrôle, en restant *le plus conservateur possible* : lavage à l'éther du Douglas, drain abdominal, complété, si cela paraissait plus sûr, d'un tamponnement à la Mikulicz ; telle serait ma ligne de conduite.

En présence d'une brèche large, je crois que je préférerais encore, si la suture était contre-indiquée, placer au travers un drain vaginal trans utérin avant de me résoudre à une hystérectomie d'emblée, surtout s'il s'agit d'une femme jeune, multipare et modérément infectée ; ce qui est le cas le plus courant. Toutefois je trouve, quel que soit son type, le principe de l'opération très défendable ici.

Au contraire, je trouve l'opportunité d'une intervention bien plus discutable en pleine infection.

Au centre anticancéreux de la Salpêtrière, dans le service de mon maître, M. Gosset, j'ai observé à plusieurs reprises, pour des utérus cancéreux *spécialement septiques*, des faits analogues à celui que nous a rapporté mon maître M. Hartmann, également favorables à la temporisation en milieu infecté.

Telles sont les remarques que je désirais vous soumettre sur l'importance des conditions préexistantes à une perforation utérine.

Elles me paraissent :

1° *Expliquer* certaines perforations inattendues, accident plutôt que faute de technique préparé par une lésion pariétale en évolution.

2° *Justifier* l'expectative armée dans quelques cas nets de perforation immédiatement reconnue, non aggravée par des manœuvres complémentaires.

3° Nous inciter à être très prudents dans nos indications et notre technique de curettage, surtout à l'égard d'un utérus pouvant être modifié dans sa structure et sa souplesse par une inflammation en cours ou antérieure, et notamment :

Proscrire le curettage à chaud, déplorable pratique qui, aux risques augmentés d'une perforation, ajoute ceux, plus grands, de la dissémination des germes.

M. **Bréchot** : Messieurs, j'ai reçu de mes anciens internes Quivy et Griveaud une intéressante observation de cellulite pelvienne mortelle secondaire à une perforation de l'isthme utérin.

Elle s'ajoute à la documentation qui vous est adressée à propos de la discussion en cours sur les perforations utérines. Voici cette observation :

Le 30 avril 1934, l'un de nous est appelé auprès d'une femme de trente-huit ans qui présente tous les symptômes d'une fausse couche infectée : facies très pâle, pouls rapide, température à 39°2; le col est largement ouvert, et donne issue à une masse qui paraît placentaire. Il existe une hémorragie peu abondante, mais, paraît-il, les pertes de sang ont été très abondantes la veille et le jour même. L'anamnèse reste imprécise. Après sérum et toni-cardiaques, le curettage est pratiqué prudemment. Il permet de ramener quelques débris placentaires; ceux-ci paraissent insérés surtout sur la face antérieure de l'utérus, mais, à aucun moment, on n'a la sensation, décrite partout, de la curette qui s'enfonce librement. Nous verrons que, cependant, le curettage a été complet et qu'il existait une perforation de la face antérieure de l'isthme. La seule anomalie constatée a été la fixité de l'utérus qui se laissait très peu abaisser; elle s'accompagnait de douleurs vives à la traction exercée sur le col par la pince de Museux. Il existait donc de la périmétrite.

Les suites opératoires furent tragiques; deux heures après, la température montait à 40°8 et la malade mourait au milieu d'un tableau typique de cellulite avec septicémie, sans avoir présenté jamais le moindre signe de réaction péritonéale.

Ce fut l'autopsie qui nous donna l'explication; à l'ouverture de l'abdomen, on voyait un utérus rouge vineux; la trompe gauche laissait sourdre un peu de pus par l'expression; quelques gouttes de liquide sanglant occupaient le Douglas. Les ligaments larges étaient un peu infiltrés; aucune lésion utérine importante n'apparaissait; nous pensâmes même que, si au lieu de curettage nous avions eu l'idée de faire une laparotomie, nous aurions fortement hésité à faire une hystérectomie. Cependant, dès l'incision du cul-de-sac vésico-utérin, apparut une perforation de la face antérieure de l'isthme. Cette perforation paraissait remonter à deux ou trois jours car ses bords étaient infiltrés, dégradés. Un liquide séro-purulent remplissait l'espace vésico-utérin; la vessie était indemne, la cavité utérine vide.

Je n'avais pas l'intention de prendre la parole dans cette discussion; mais la transmission de cette observation m'incite à vous exprimer brièvement mon opinion. Je n'ai jamais pensé à différer une laparotomie quand j'ai eu la certitude ou la crainte d'une perforation utérine, et cela quelle

que soit la gravité du cas envisagé. Quant à ma conduite, une fois la laparotomie faite, elle a toujours tenu compte de l'importance des lésions constatées. Et ce n'est qu'en présence de lésions récentes et atténuées, c'est-à-dire en présence d'une malade avec un bon état général et une perforation utérine d'aspect franc, que je pratiquerai la conservation de l'organe, à l'abri d'un drainage. Dans les autres cas, je pense l'hystérectomie, subtotale, ou plus fréquemment totale, indiquée.

Dans les cas similaires à celui que nous ont adressé MM. Quivy et Griveaud, la conduite à tenir est plus embarrassante. Dans leur cas, rien ne pouvait être tenté utilement, ils avaient affaire à une mourante. Que faire plus tôt?

La cellulite pelvienne n'est guère comparable, sinon par les phénomènes septiques généraux, à l'infection utérine. Dans celle-ci, l'hystérectomie peut donner l'espoir de supprimer la totalité du foyer septique, d'empêcher la propagation d'une péritonite pelvienne ou généralisée, ou d'enrayer leur gravité. Dans une cellulite pelvienne, la diffusion de l'infection interdit l'espoir d'une action aussi efficace, surtout lorsque cette infection a été portée directement dans le tissu cellulaire et n'est point le résultat d'un ensemencement primitif, puis réitéré, venu de l'utérus. Dans ces cas, la seule action utile est d'établir le meilleur drainage possible et de lutter contre la septicémie.

Le drainage, l'hystérectomie vaginale peut le réaliser, mais on sait combien sont graves toutes les interventions portant sur des cellulites aiguës, par les poussées septicémiques suraiguës qui peuvent en résulter. C'est surtout dans les cas où une certaine localisation semble pouvoir s'effectuer dans la gaine hypogastrique et où les phénomènes généraux ne sont pas strictement suraigus, qu'elle pourra, je crois, avoir un résultat favorable. Je répète que je ne pense pas que les conditions soient strictement similaires à celles qui conseillent l'hystérectomie vaginale dans les cas d'infection utérine isolée ou concomitante avec les lésions de la gaine.

Une intervention plus limitée pourra seule être indiquée, colpotomie antérieure, ou latérale, pouvant permettre un drainage et l'injection de sérum dans la gaine hypogastrique. Nous n'avons pas encore, actuellement, de documents suffisants pour juger de ces questions.

Mais le traitement est surtout un traitement anti-septicémique. Je crois qu'actuellement, dans les infections à streptocoques, l'électrocuprol intraveineux fait à haute dose, 20 à 30 cent. cubes par jour, constitue dans les cas les plus graves la plus utile des thérapeutiques.

M. **Proust** : Je voudrais demander à M. Bréchot s'il ne considère pas ce cas comme exceptionnel ?

M. **Bréchot** : Effectivement, ces cas sont, relativement aux autres, rares, et c'est justement dans ces cellulites pelviennes, par perforation accidentelle du segment sous-péritonéal de l'utérus et infection directe du tissu cellu-

laire, que la conduite à tenir apparaît discutable. C'est pourquoi, à mon sens, c'est sur ce point que la discussion peut offrir quelque intérêt et qu'il serait souhaitable de posséder des documents plus nombreux.

COMMUNICATIONS

A propos de la styloïdite radiale. Les acrostéalgies,

par M. **P. Dionis du Séjour** (de Clermont-Ferrand),
membre correspondant national.

Dans la séance du 21 février dernier, A. Mouchet, rapportant des observations de M. Jean Veyrassat (de Genève) concernant un cas de styloïdite radiale et un de tuberculite de Gerdy, rappelle qu'il avait déjà présenté à la Société, en mai 1933, un cas de styloïdite cubitale ; il ajoute que le même auteur a observé pareillement des cas de coracoïdite, ainsi du reste que M. Julliard qui a récemment publié un mémoire sur ce sujet.

Ayant eu personnellement l'occasion d'observer et d'étudier dès 1910 non seulement des cas d'épicondylite, mais encore d'autres localisations d'algies des saillies osseuses (styloïde radiale, coccyx, apophyses épineuses), j'avais été frappé non seulement par la similitude absolue de la symptomatologie de ces différentes manifestations pathologiques, mais encore par leur évolution identique et surtout leur très longue durée.

J'avais proposé, à cette époque, dans un travail des *Archives médico-chirurgicales de Province*[1], ainsi que dans la thèse de mon élève E. Bonneau[2], de considérer ces algies siégeant au niveau des diverses saillies osseuses comme les modalités, les variétés d'une même affection et de les comprendre sous le nom générique d'acrostéalgies. C'était du reste déjà l'opinion de Ch. Vulliet, de Lausanne[3], qui un des premiers décrivit l'épicondylite, quand il disait que « si la localisation épicondylienne était la plus fréquente et la plus typique, elle n'était pas la seule. On observe, en effet, l'affection avec les mêmes caractères à l'extrémité de l'apophyse styloïde du radius, à la saillie formée au niveau du semi-lunaire au carpe, au devant de la rotule, etc... »

En ce qui concerne la pathogénie de l'épicondylite partant des acrostéalgies, des apophysalgies, suivant le terme de M. Veyrassat dans une de ses observations, plusieurs hypothèses avaient été émises. Nous nous étions

1. P. Dionis du Séjour : A propos de l'épicondylite. Essai sur les acrostéalgies in *Archives médico-chirurgicales de province*, février 1911.
2. E. Bonneau : Essai sur les acrostéalgies. *Thèse de Toulouse*, année 1911-1912, n° 920.
3. Ch. Vulliet : *Semaine Médicale*, 2 juin 1909 et *Centralblatt für Chirurgie*, octobre-novembre 1910.

rangé à l'opinion émise par Momburg[1] qui voyait dans l'épicondylite une périostite circonscrite déterminée, soit par un choc direct, soit par une tension violente des muscles s'insérant sur l'épicondyle. Dans son travail, Momburg assimilait cette dernière à ce que l'on a décrit sous le nom de « périostite de cavaliers ».

M. J. Veyrassat, nous dit Mouchet, « fait remarquer que ces états douloureux observés à l'épicondyle huméral, à la styloïde radiale ou cubitale, au tubercule de Gerdy, se produisent à des saillies osseuses servant de points d'insertion à des fibres ligamenteuses ou tendineuses à direction divergente. Ces insertions, en étant tiraillées en sens contraire, peuvent déterminer de petits arrachements osseux », d'où, évidemment, la symptomatologie qui en découle.

C'est aussi, semble-t-il, l'opinion de Mouchet, qui aurait constaté, dans tous les cas un peu prolongés d'épicondylite, en faisant des radiographies en série de ses malades, des ossifications, soit au niveau de l'épicondyle même, soit en dehors de lui sous forme d'ombres plus ou moins diffuses dans les muscles épicondyliens. Processus semblable, ajoute-t-il, à l'ossification paracondylienne interne de Pellegrini-Stieda.

Ces ossifications ne se rencontrent pas dans tous les cas, Mouchet en cite où il ne les a pas observés ; pour notre part, dans les différents cas d'acrostéalgies qu'il nous a été donné d'étudier, nous n'avons jamais eu l'occasion d'en rencontrer même après radiographies répétées.

A notre avis, la pathogénie de ces manifestations douloureuses siégeant au niveau des saillies osseuses s'éclaire complètement à la lumière des travaux de Leriche sur le rôle de l'innervation sensitive de l'appareil ligamentaire des articulations et des insertions tendineuses périarticulaires dans la physiologie pathologique articulaire[2].

Ce que dit Leriche sur la fonction « porte-nerfs » des ligaments articulaires est aussi vrai des tendons des muscles. Quel chirurgien n'a pas observé de ces contusions du dos de la main, de la face dorsale du pouce, qui se traduisent cliniquement par un peu de gonflement localisé, de la douleur à la pression sur les tendons, mais surtout par une impotence fonctionnelle considérable?

Cette impotence fonctionnelle qui est souvent hors de proportion avec le traumatisme reçu, qui ne trouve son explication ni dans l'examen clinique, ni dans l'examen radiographique, les films montrant l'intégrité apparente du squelette et des articulations, entraine toujours une incapacité temporaire de longue durée. Combien décevants sont les traitements appliqués en pareils cas, et lorsque l'on a affaire à un accident du travail il n'est d'autre ressource pour en terminer qu'une consolidation de la blessure avec incapacité permanente partielle.

1. Momburg : *Deutsche Medical Wochenschrifft*, 10 février 1910.
2. P. Leriche : Recherches sur le rôle de l'innervation sensitive des articulations et de leur appareil ligamentaire dans la physiologie pathologique. *La Presse Médicale*, 26 mars 1930, p. 413; Des effets de l'anesthésie à la novocaïne des ligaments et des insertions tendineuses périarticulaires dans certaines maladies articulaires. *Gazette des Hôpitaux*, 1er septembre 1930, p. 1298.

Or, l'impotence fonctionnelle des contusions tendineuses si rebelles à la thérapeutique ordinaire cède remarquablement, ainsi que nous l'avons constaté à maintes reprises, aux injections de solution anesthésique. Par ce moyen, on détermine leur guérison rapide de la même manière que Leriche[1] et Fontaine l'obtiennent dans l'entorse.

Les acrostéalgies se produisent, on l'a vu, en des points où s'insèrent des fibres ligamenteuses ou tendineuses, l'analogie est évidente, et, de fait, les cas qu'il nous a été donné de traiter par des infiltrations de solution anesthésiante (1 cas de coracoïdite, 1 de styloïdite radiale et 1 d'épicondylite) ont été guéris ou très améliorés dans un délai très court.

Il nous paraît logique de conclure, comme le fait Leriche pour l'entorse, que les acrostéalgies sont « la conséquence réflexe d'un traumatisme par distorsion de l'appareil nerveux » des fibres tendineuses d'insertions musculaires ou des fibres ligamenteuses s'insérant sur la saillie osseuse intéressée.

En ce qui concerne la thérapeutique à appliquer, nous écrivions en 1911 : « Les acrostéalgies nous trouvent bien désarmés et l'insuccès est la règle. Tout a été essayé, révulsion, compresses chaudes, électricité sous toutes ses formes, massages, injections d'alcool. » Vulliet[2] écrivait à propos de l'épicondylite : « Le mal est rebelle à tout traitement et c'est là un point caractéristique. » Seul le repos absolu, préconisé par Francke[3] et Momburg, nous avait paru pouvoir abréger la durée parfois fort longue de l'affection.

Aujourd'hui, instruit par l'expérience, nous dirons : le traitement à appliquer aux acrostéalgies comporte deux indications :

1° Le repos absolu temporaire pour éviter l'irritation de l'appareil sensitif des fibres tendineuses d'insertions musculaires par les simples mouvements.

2° L'infiltration large de la région douloureuse par une solution de novocaïne ou de ses succédanés

Cette thérapeutique nous a paru particulièrement intéressante chez les accidentés du travail, en abrégeant dans de fortes proportions la durée de l'affection. Il y a lieu, toutefois, d'y apporter ce correctif indispensable que le blessé traité, ainsi qu'il nous a été donné de le constater, soit de bonne foi et ne présente pas cet esprit de revendication si fréquent de nos jours.

Recherches anatomo-cliniques sur les hygromas suppurés de la bourse séreuse du psoas iliaque,

par M. **P. Huard**, membre correspondant national.

Deux cas d'hygromas suppurés de la bourse séreuse du psoas iliaque m'ont incité à contrôler, par des recherches anatomiques, certains détails

1. René Leriche : In *Bull. et Mém. de la Soc. nat. de Chir.*, t. LX, 21 février 1934.
2. Ch. Vulliet : *Loco citato.*
3. F. Francke : *Semaine Médicale*, 10 novembre 1909.

de la symptomatologie et du traitement opératoire de ces lésions. Voici d'abord les observations :

Observation I (résumée, déjà publiée à la Société de Chirurgie de Marseille en 1928).

L. P..., vingt-huit ans, est rapatrié de Syrie sur France en novembre 1928. Pendant la traversée, très nombreux furoncles et placards de pyodermite au niveau du cou-de-pied et de la jambe droite.

A l'arrivée à Marseille, fièvre très élevée, avec empâtement de la racine de la cuisse. Le diagnostic clinique n'est pas fait. La recherche de la fluctuation sous anesthésie générale permet de déceler une collection purulente à staphylocoque, aussitôt repérée par une ponction. L'ouverture immédiate par l'incision de Schede permet de conclure, sans discussion, à un hygroma suppuré sous-psoïde. Le drainage de la collection fait céder tous les accidents aigus, et le malade se rétablit lorsqu'apparait une psoïtis du côté opposé qui cède à la vaccination et se résout sans suppuration. Guérison complète en un mois. Le malade, que nous avons suivi jusqu'à la fin de l'année 1929, a continué sa carrière militaire.

Chez ce malade, il existait : 1° une hypertonie du quadriceps décelable cliniquement et électriquement ; 2° un syndrome douloureux dans le domaine du saphène interne ; 3° un empâtement et une douleur caractéristique de la région obturatrice. Après l'opération, la marche était difficile à cause de l'impotence du quadriceps. La récupération fonctionnelle fut intégrale, mais lente.

Obs. II. — A..., trente ans, soldat d'infanterie coloniale, est évacué de Langson sur l'hôpital de Lanessan, à Hanoï, pour arthrite suppurée de l'articulation coxo-fémorale gauche, le 30 août 1933, à 22 heures. Il s'agit d'un homme à facies profondément infecté, présentant une température très élevée (40°) et un pouls misérable. Dans les antécédents éloignés, une syphilis mal soignée, toujours en traitement ; dans les antécédents immédiats, plusieurs gros furoncles de la racine de la cuisse droite qui se sont succédé sans interruption depuis un mois environ. La cicatrisation du dernier fut suivie d'une période d'infection générale avec fièvre élevée, au cours de laquelle les symptômes actuels se manifestèrent.

Le membre inférieur gauche est indemne de toute excoriation et de toute lésion cutanée inflammatoire. La cuisse est en extension sur le bassin. Les mouvements articulaires sont diminués et douloureux, mais non impossibles. La flexion, relativement facile, est de 15° ; l'hyperextension physiologique du fémur est totalement supprimée, en raison d'une contracture invincible. La rotation externe et interne est supprimée par la douleur. La tête fémorale est absolument indolore. Par contre, il existe des points douloureux très nets et caractéristiques :

1° En dedans, au niveau de la région des adducteurs ;

2° En dehors, à la jonction du bord inférieur du grand trochanter et de la diaphyse fémorale ;

3° En arrière, au niveau de la projection du petit trochanter sur la face postérieure de la cuisse.

Pas d'adénopathie inguino-abdominale. Il existe une légère amyotrophie du quadriceps, et la recherche du réflexe patellaire, nettement diminué, montre un certain degré d'hypotonie quadricipitale, cliniquement appréciable. Pas de troubles de la sensibilité dans le domaine du nerf saphène interne. L'examen électrique du quadriceps n'a pu être fait en raison de l'heure tardive (22 heures).

Ajoutons que la recherche de la fluctuation à la racine de la cuisse donne une sensation de résistance élastique, nettement pathologique, mais qui ne permet pas d'affirmer la présence de liquide. Une ponction, faite prudemment en dehors des vaisseaux, est négative.

Devant ces signes, nous éliminons le diagnostic d'arthrite suppurée pour poser celui d'hygroma à staphylocoques de la bourse séreuse du psoas. Nous remettons au lendemain l'intervention nécessaire, utilisant la nuit pour remonter et doper le malade, assez fatigué.

Le lendemain, la cuisse s'est mise spontanément en rotation externe et aucun doute ne reste sur le diagnostic, bien que la partie sus-inguinale du psoas reste indolore.

Cependant, avant de commencer l'opération, on endort le malade à l'éther, et, après disparition de la contracture musculaire, on recherche encore la fluctuation pour faire une incision, centrée autant que possible, sur les lésions. Cette fois, une sensation de flot est perçue, atteignant en haut l'épine iliaque antéro-inférieure et en dedans les gros vaisseaux. La topographie de la collection étant ainsi bien précisée, il est facile, par une courte incision externe, placée à un travers de doigt des vaisseaux, de repérer le bord interne du couturier, puis de découvrir entre le droit antérieur et le psoas un interstice musculaire lardacé et verdâtre. Effondré à la pince courbe, il donne issue à un flot de pus vite asséché.

On peut alors explorer au doigt une cavité, close de toute part, confinant en haut à l'épine iliaque antéro-inférieure, en arrière à la tête fémorale, en avant à la face profonde du psoas et en bas au petit trochanter. Ce développement du pôle inféro-postérieur de la bourse est tel qu'il serait extrêmement facile de le drainer par une contre-incision fessière. Cette contre-incision nous paraît inutile et nous nous bornons à glisser deux gros drains dans l'angle inférieur de la plaie qui est refermée presque complètement par trois fils.

L'intervention est suivie d'une chute de la température, qui remonte le 2 septembre à 39°9. On fait alors une injection de propidon qui n'est suivie d'aucune réaction et à la suite de laquelle la fièvre tombe définitivement.

La malade se lève au quatrième jour, mais boite en raison de la persistance de l'impotence fonctionnelle quadricipitale. Les drains sont enlevés à cette date et les fils au huitième, laissant une plaie presque complètement réunie par première intention. Un examen du sang ayant révélé une légère hyperglycémie (1 gr. 20), un traitement insulinique est institué pendant huit jours.

Exeat le 28 septembre, complètement guéri. Il persiste une légère atrophie du quadriceps (2 centimètres) ainsi qu'un léger degré d'hypotonie décelable, cliniquement et électriquement (hypo-excitabilité au faradique). La marche est normale.

Les hygromas sous-psoïques sont des lésions rares. Velpeau en publie le premier cas dans la thèse de Joly, en 1847. Durville en réunit 18 cas dans la sienne (Paris, 1885). En 1925, Gatch et Green en colligent 33 cas dans les *Annals of Surgery*. Depuis, Solier et nous-même[1]; Chastenet de Géry[2]; Arrou[3]; le professeur Sorrel[4]; Phélips[5]; Ingelrans et Minne[6], ont

1. Solier et Huard : *Soc. de Chir. de Marseille*, 3 décembre 1928.

2. Chastenet de Géry : Un cas d'hygroma hémorragique de la bourse séreuse du psoas (rapport de M. Auvray). *Bull. et Mém. de la Soc. nat. de Chir.*, 19 décembre 1928, p. 1466.

3. Arrou : *Bull. et Mem de la Soc. nat. de Chir.*, 1928, p. 1472.

4. Sorrel : Hygroma hémorragique de la bourse séreuse du psoas. *Bull. et Mém. de la Soc. nat. de Chir.*, 1929, p. 99.

5. Phélips : Hygroma de la bourse séreuse du psoas iliaque. *Bull. et Mém. de la Soc. nat. de Chir.*, 1930, p. 845.

6. Ingelrans et Minne : Onze observations de psoïtis primitives chez des enfants et des adolescents (rapport de A. Mouchet). *Bull. et Mém. de la Soc. nat. de Chir.*, 1932, p. 349 (obs. 4).

apporté des observations nouvelles qui portent à une quarantaine le nombre des hygromas sous-psoïques connus. Seules, les observations de Luschka, Rose, Ingelrans et Minne et les deux nôtres (soit 5) concernent des hygromas suppurés.

Nous nous permettons, maintenant, de résumer très brièvement nos recherches anatomo-cliniques, publiées *in extenso* dans les *Bulletins et Mémoires de la Société de Chirurgie de Marseille* de 1929.

1° La face antérieure de la bourse séreuse est en rapport immédiat avec la lame tendineuse interne et profonde du psoas et la lame charnue antérieure et superficielle. Aussi, la recherche de la fluctuation est-elle malaisée, derrière cette paroi contractile et contracturée par l'inflammation. Pour triompher de la contracture musculaire, *la palpation sous anesthésie* est indispensable; elle nous a été très utile pour parfaire le diagnostic et centrer convenablement l'incision de drainage.

2° Le bord interne de la bourse est en rapport, à travers un mince rideau musculaire, avec le nerf crural et surtout avec le nerf saphène interne qui le croise pour atteindre la gaine des vaisseaux. Et Chastenet de Géry, insistant sur les troubles nerveux, signale l'état œdémateux des branches du crural et invoque la compression ou l'étirement du nerf par la tumeur.

Nous-même avions déjà constaté, dans notre première observation, d'une part, les irradiations douloureuses dans la zone du saphène interne, et, d'autre part, l'amyotrophie légère avec hypotonie clinique et électrique du quadriceps et diminution du réflexe patellaire, traduisant une réaction de voisinage et peut-être inflammatoire du crural. Il semble que, dans ce cas, la bursite sous-psoïque ait pu retentir sur le nerf crural et ses branches un peu comme l'inflammation de la bourse du sous-scapulaire provoque des réflexes dans le domaine du nerf du grand dentelé qui chemine à son contact (Claude et Descomps). Et ces troubles peuvent être assez importants, au point de vue fonctionnel, pour simuler, grossièrement du moins, une lésion du tronc nerveux lui-même. Il faudra donc toujours rechercher ce *syndrome du crural*, en interrogeant le réflexe rotulien, l'état du quadriceps et aussi la sensibilité du territoire saphène interne.

3° Le pôle inférieur de la bourse descend rarement jusqu'au petit trochanter et ne communique presque jamais avec la petite bourse, annexée, en ce point, au tendon d'insertion du psoas. Masqué en avant par les gros vaisseaux fémoraux et les vaisseaux circonflexes, ce pôle inférieur n'est accessible qu'à bout de doigt à travers la fesse. Il n'en est plus de même lorsque la bourse séreuse, plus ou moins distendue, se prolonge par de volumineux diverticules postérieurs saillant au pli fessier et faisant communiquer, par la graisse qui les entoure, le tissu cellulaire du triangle de Scarpa avec le tissu cellulaire de la fesse. Disposition importante à connaître, car elle peut donner lieu à des erreurs de diagnostic (Rose), faisant prendre pour une poche autonome locale ce qui n'est que l'expansion d'une collection crurale. Elle permet, d'autre part, de comprendre la possibilité d'une *contre-ouverture fessière* qui, chez nos deux opérés, eût été facile. Elle explique, enfin, le point douloureux fessier.

4° Le tissu cellulaire qui entoure la bourse est surtout abondant au niveau de ces deux pôles. C'est dans son sein que se développent des fusées septiques, fréquentes au cours de l'évolution des hygromas suppurés. Nous les avons reproduites artificiellement sur des coupes sériées, transversales ou obliques, après injection en surpression de la bourse à la paraffine fondue (une ponction ayant été préalablement faite sur deux pôles). Signalons seulement qu'en bas et en dedans la paraffine s'insinue entre les muscles satellites des vaisseaux, infiltrant sur une grande étendue toute la partie supéro-interne de la cuisse vers la région obturatrice : elle glisse sous le pectiné *jusqu'aux adducteurs* (rappelons que nos malades présentaient un empâtement douloureux de cette région) et jusqu'à la face superficielle de l'obturateur externe.

5° Sur le cadavre où la bourse est virtuelle, la voie de beaucoup la plus directe est la para-vasculaire externe (Sprengel) qui conduit droit au tendon-repère et à la poche séreuse. Pathologiquement, les hygromas faisant souvent saillie en dehors des vaisseaux, elle s'est imposée à un certain nombre de chirurgiens : le champ opératoire est occupé par le crural et ses branches, d'où danger d'une lésion et nécessité de les récliner soigneusement dès le premier temps de l'intervention.

La voie de Schede, malaisée sur le cadavre, est la voie de choix sur le malade, où la bourse est toujours plus ou moins distendue. Eloignée des gros vaisseaux et du crural, elle permet, en cas de propagation articulaire, une découverte facile de la hanche. Il faut cependant en signaler deux dangers :

a) En haut, présence de filets musculo-cutanés trop facilement exposés au bistouri;

b) En bas, la route est barrée, bien au-dessus du pôle inférieur de la bourse, par la circonflexe externe et par le gros pédio-vasculo-nerveux du quadriceps, que l'on doit expressément ménager et protéger.

La voie de Hueter vise plutôt l'articulation coxo-fémorale que la bourse. Celle para-vasculaire interne de Lasserre, trop basse et trop interne, nous paraît devoir être surtout réservée à une contre-ouverture nécessaire en cas de fusée adductorienne. Quant à la voie fessière, c'est également une incision complémentaire utile dans certaines bourses en bissac, avec volumineuse poche postérieure.

Ainsi, la bourse sous-psoïque sera typiquement accessible par la cuisse, exceptionnellement par la fesse (Rose).

Le Secrétaire annuel : M. J. Berger.

Paris. — A. Maretheux et L. Pactat, imp. 1, rue Cassette.

BULLETINS ET MÉMOIRES

DE LA SOCIÉTÉ NATIONALE DE CHIRURGIE



Séance du 6 Juin 1934

Présidence de M. Georges Labey, *président.*

PROCÈS-VERBAL

La rédaction du procès-verbal de la précédente séance est mise aux voix et adoptée.

CORRESPONDANCE

La correspondance comprend :

1° Les journaux et publications périodiques de la semaine.

2° Des lettres de MM. d'Allaines, Martin, Sauvé, Okinczyc s'excusant de ne pouvoir assister à la séance.

3° Un travail de M. Phélip (Vichy), membre correspondant national, intitulé : *Arthrite suppurée du genou.*

4° Un travail de M. René Schneyder (Ouarzazat), intitulé : *7 observations d'anesthésie à l'évipan.*

M. Robert Monod, rapporteur.

5° Deux travaux de M. Clermont (Toulouse), le premier intitulé : *Des rapports du canal de Bochdalek avec le phlegmon du plancher de la bouche.* Le second intitulé : *Le canal de Bochdalek chez l'homme.*

M. Truffert, rapporteur.

6° MM. P. Brocq et Miginiac font hommage à la Société d'un exemplaire de leur ouvrage, intitulé : *Chirurgie du pancréas.*

Des remerciements sont adressés aux auteurs.

A PROPOS DU PROCÈS-VERBAL

M. **Proust** : A l'occasion du procès-verbal, pour vous montrer combien nos discussions sont suivies de façon attentive, je vais vous lire une lettre dont la réception a été pour moi une chose extrêmement émouvante, et vous me comprendrez quand je vous dirai que cette lettre m'a été envoyée par un des plus illustres membres honoraires de cette Société, M. Guéniot, dont on a fêté le centenaire à l'Académie de Médecine voici deux ans, et qui a gardé toute sa verdeur d'esprit. M. Guéniot lit nos Bulletins, et, dès qu'ils paraissent, dès le jour où il les reçoit, il s'y intéresse.

Voici cette lettre; elle est datée du 2 juin, jour même de la parution du Bulletin n° 18.

« Mon cher Collègue,

« Je viens de lire dans le Bulletin de la Société de Chirurgie votre inté-
« ressante note touchant les deux observations de perforation utérine du
« Dr Brouet.

« La première de ces observations, avec l'énormité des lésions *chirur-*
« *gicales* que découvrit le Dr Brouet, est un bel exemple qui rappelle ceux
« que j'ai signalés dans une leçon faite à la Faculté de Médecine et inti-
« tulée : *Du délire des opérateurs* (publiée dans les *Annales de Gynécologie*,
« 1875).

« Il me plaît de me voir en conformité de pensée avec votre réflexion
« finale.

« Bien cordialement à vous, mon cher Collègue.

« Signé : GUÉNIOT. »

Je trouve que c'est un témoignage admirable de l'intérêt que porte à nos travaux un savant de cet âge. Je crois donc avoir été votre interprète quand j'ai répondu à M. Guéniot en lui disant que sa lettre serait pour nous un souvenir excessivement important et touchant.

Je vais maintenant la remettre à notre Président, en lui demandant qu'elle soit versée aux Archives de la Société, pour être réunie aux documents historiques qui sont l'honneur de notre Société.

A propos du traitement des arthrites suppurées du genou,

par M. **G. Mêtivet.**

Notre collègue de Fourmestraux a, dès le début de sa belle communication sur le traitement des arthrites suppurées du genou, posé comme

règle thérapeutique formelle la pratique suivante : « La présence d'un « épanchement séro-purulent ou franchement purulent au niveau de « l'articulation du genou entraîne, comme corollaire immédiat et quel que « soit le germe infectant, son évacuation. »

Je ne suis nullement convaincu que la constatation de la présence de pus à l'intérieur d'un foyer inflammatoire (des parties molles, de la plèvre ou d'une articulation) commande l'évacuation *immédiate* de ce pus. Je crois, au contraire, qu'il est toujours de première utilité d'attendre qu'un foyer suppuré soit *mûr* avant de l'inciser.

Cette prudente expectative réserve parfois d'agréables surprises. C'est ainsi que j'ai pu voir se résorber des foyers manifestement suppurés des parties molles, du sein, de la région profonde de la nuque, etc.

L'observation suivante m'a paru être assez intéressante pour devoir vous être rapportée, brièvement :

Le 3 octobre 1933, entrait dans mon service de l'hospice d'Ivry un manœuvre de vingt-deux ans qui présentait depuis trois ou quatre jours : une fièvre à 40°, une augmentation de volume du genou droit, des douleurs vives spontanées au niveau de cette articulation, une impossibilité absolue de mouvoir le genou activement ou passivement.

Il s'agissait manifestement d'une arthrite aiguë du genou droit, dont la nature ne put être formellement précisée.

Une ponction, faite le 4 octobre, ramena péniblement quelques gouttes de liquide dans lequel le staphylocoque fut facilement mis en évidence.

Traitement : enveloppement de toute la région dans de grands cataplasmes de farine de lin, fréquemment renouvelés et injections de faibles doses de propidon.

Sous l'influence de ce traitement, les phénomènes inflammatoires, la fièvre, les douleurs diminuèrent progressivement.

Le 11 octobre, une nouvelle ponction exploratrice ramena très facilement un pus brunâtre dans lequel fourmillaient les staphylocoques.

Devant l'amélioration des symptômes généraux et locaux, je décidai de différer, de quelques jours encore, l'ouverture de l'articulation.

Or, au cours des jours suivants, on vit l'articulation diminuer de volume, tandis que l'extrémité inférieure du fémur, épaissie et douloureuse, témoignait de l'existence d'une poussée d'ostéomyélite, confirmée par la radiographie.

Toute évacuation de l'articulation était désormais inutile : le pus s'était résorbé.

L'évolution fut ensuite très simple.

Les applications de cataplasmes furent continuées jusqu'en janvier 1934. Deux nouvelles séries d'injections de propidon furent pratiquées. Une extension continue permit de lutter efficacement contre la flexion spontanée du genou.

A partir du 1er février, le malade put se lever, et des massages furent régulièrement pratiqués.

Actuellement : le genou est gros, mais sec et froid ; l'extrémité inférieure du fémur est volumineuse, mais indolore. Les mouvements du genou s'exécutent activement entre 95° et 175° ; il n'existe pas de mouvements de latéralité.

Cette observation est un remarquable et nouvel exemple de la générosité avec laquelle la bienfaisante nature récompense souvent ceux qui savent ne pas la violenter.

RAPPORTS

Un cas de volvulus du cæcum,

par M. **N. Barbilian** (de Jassy).

Rapport de M. Rouhier.

M. N. Barbilian, de Jassy, nous a envoyé une très intéressante observation de volvulus du cæcum. Ces observations ne sont pas absolument exceptionnelles, néanmoins comme le nombre de celles qui ont été publiées en France ne dépasse pas de beaucoup la trentaine, elles méritent d'être étudiées avec soin et celle-ci, en particulier, présente plusieurs points intéressants.

Voici cette observation :

Observation. — M. Barbilian est appelé le 16 août 1933, à 11 heures du matin, à l'hôpital militaire de Jassy, près d'un jeune soldat de vingt et un ans envoyé avec le diagnostic d'appendicite grave.

Le début des accidents remonte à sept jours. Il avait pris à midi, ce jour-là, un repas peu copieux (soupe, un plat, deux poires). Deux heures après ce repas, il alla trois fois à la selle à peu d'intervalle, et rendit chaque fois peu de matières et molles. Dès la troisième selle, il ressentit une douleur poignante dans la fosse iliaque droite, qui ne tarda pas à se généraliser à tout l'abdomen. En même temps, vomissements et hoquet. Depuis, arrêt absolu des matières et des gaz. Le premier médecin qui le vit crut à une appendicite et lui fit mettre de la glace sur le ventre sans aucune amélioration.

Dans les antécédents pas de crise colique antérieure, même très légère. On apprend seulement que le malade s'est beaucoup fatigué à préparer son bagage pour partir en congé dans la journée qui a précédé le déclanchement de son mal.

En examinant son malade, M. Barbilian n'eut nullement l'impression d'une appendicite, mais d'une occlusion intestinale : ventre ballonné sans excès, avec une légère voussure dans la fosse iliaque droite. Dans la partie haute et gauche du ventre, ondulations péristaltiques discrètes ; anses grêles se dessinant sous la peau ; pas de contracture de la paroi. Au niveau de la voussure, sensation de rénitence amollie. Sonorité tympanique partout; pas de matité dans les régions déclives. Tout l'abdomen est sensible avec prédominance à droite. Température : 37°. Pouls : 100.

On pose le diagnostic d'occlusion intestinale par bride, celle-ci pouvant être une bride péritonéale, ou l'appendice, ou le diverticule omphalo-mésentérique, et on décide d'intervenir immédiatement.

Opération à 14 heures à la rachianesthésie (novocaïne, 0 gr. 08). Laparotomie médiane sous-ombilicale.

Dès l'ouverture du ventre, des anses grêles congestionnées font issue hors de l'abdomen. On explore l'abdomen avec la main et c'est dans la fosse iliaque qu'on trouve la cause de l'occlusion sans pouvoir tout de suite en préciser la nature. Le côlon est vide, sauf le cæcum qui est énormément distendu, gros comme une tête de nouveau-né, plein de liquide et de gaz avec ses parois atones,

mais la séreuse intacte, non déchirée, Au-dessus du cæcum traversé par la dernière anse iléale distendue, le côlon ascendant est affaissé. Ne pouvant saisir la nature de l'obstacle, on décide d'extérioriser le cæcum et on insinue la main derrière lui, mais on ressent une résistance qui le maintient accolé à la paroi postérieure. Cette résistance cède cependant assez facilement et on peut enfin attirer le cæcum hors du ventre. On voit alors qu'il est tordu sur son axe de gauche à droite de 180° avec un méso assez long, et que ce qui s'opposait à son extériorisation c'était l'appendice, long de 10 centimètres et qui était fixé vers le promontoire par ses deux tiers apicaux. Cet appendice n'a conservé que dans son tiers basal l'aspect d'un appendice normal, ses deux tiers distaux sont sphacéliques, de teinte feuille morte.

Détorsion du cæcum, excision de l'appendice.

Pendant ce temps, le contenu cæcal est passé dans le reste du côlon et le malade commence à avoir des émissions alvines. On renonce alors à la fistulisation cæcale qui avait été envisagée au début.

Il n'y a pas de liquide dans le ventre, seulement quelques fausses membranes disséminées dans le petit bassin. Par prudence, un drain de caoutchouc et deux mèches de gaze dans le Douglas sortant de la partie inférieure de l'incision et on ferme l'abdomen en un seul plan au crin.

A cause de l'état du cæcum, aucune fixation ne peut être tentée et cette question est renvoyée à plus tard.

L'appendice réséqué présente deux portions bien distinctes : sa base simplement congestionnée et sa pointe, comprenant les deux tiers de l'organe, de teinte feuille morte et contenant du sang altéré.

Suites opératoires simples. Le malade rend des gaz et des matières pendant et après la fermeture du ventre, pendant trois quarts d'heure. On lui administre des toni-cardiaques, du sérum glucosé physiologique et du sérum chloruré sodique hypertonique à 20 p. 100, à raison de 10 cent. cubes deux fois par jour pendant deux jours. Drain enlevé le troisième jour, mèches le cinquième jour. Une selle le quatrième jour, sans purge. Guérison.

Il s'agit donc d'un volvulus aigu du cæcum autour de son axe vertical et M. Barbilian nous fait remarquer que ce n'était pas un volvulus cæco-colique, comme c'est le cas le plus habituel, mais un volvulus vraiment cæcal, la torsion s'étant produite au niveau de l'embouchure du grêle. D'autre part, l'iléon n'était pas tordu, sa partie terminale étant seulement entraînée à droite par la torsion du cæcum. Il y avait coexistence d'appendicite et il est difficile de dire si l'appendicite avait précédé le volvulus ou si les deux étaient survenus à la fois.

Cependant, M. Barbilian tend à croire, et je partage son avis, que le volvulus est venu s'ajouter à une appendicite chronique et que le sphacèle de l'appendice, sans inflammation, sans pus, sans même liquide réactionnel dans le ventre, sans fièvre, avec aspect feuille morte, est une simple nécrose par défaut d'irrigation, due à l'entraînement de l'appendice, antérieurement fixé à la paroi par une petite crise antérieure, dans la torsion du volvulus cæcal, bien que cette crise antérieure, très légère, ait échappé au malade.

J'irai même encore plus loin que M. Barbilian et je pense que c'est cette fixation préalable de l'appendice sous ce cæcum à méso flottant qui a permis le volvulus cæcal pur, comme la bride de l'angle colique sous-hépatique, sur laquelle a insisté Lenormant, permet les volvulus cæco-coliques habituels.

Parmi les points intéressants de son observation, M. Barbilian note l'absence complète de toute crise colique dans les antécédents de son malade.

Dans la plupart des observations, en effet, on note ces crises douloureuses du cæcum mobile qui préparent et annoncent la torsion dont elles ne sont que les ébauches incomplètes et rétrocèdent spontanément, à tel point que souvent, au début, comme le note Mondor, le malade n'est pas surpris ni inquiet et croit à une simple crise passagère comme il en a eu déjà bien d'autres. Ici, rien de pareil : début brusque, brutal, en pleine santé, après le repas, et pas plus que les crises coliques, la constipation habituelle n'a été notée. Le signe de von Wahl n'existait pas, il n'y avait qu'un peu plus de voussure à droite et du péristaltisme du grêle, dans le reste du ventre, qui orienta tout de suite les idées vers l'occlusion intestinale. On ne percevait pas non plus le ballon distendu, si remarquable dans certaines observations. Mais à cela rien d'étonnant puisque M. Barbilian fut appelé d'urgence près d'un malade dont les accidents dataient de sept jours et dont le ballonnement, encore discret cependant, s'étendait à tout le ventre, masquant ainsi des signes qui pouvaient exister au début.

Au point de vue de l'intervention, M. Barbilian a dû se contenter de détordre le cæcum et de réséquer l'appendice. L'état du cæcum ne lui permettait pas de tenter la fixation. Quant à la fistulisation qu'il avait envisagée, le passage déjà réalisé du contenu cæcal dans le reste du côlon lui enlevait son principal intérêt. Peut-être eût-elle réalisé une fixation relative mais au prix d'une infirmité temporaire. D'ailleurs, le malade a guéri, ce qui établit l'opportunité de la technique suivie. Je vous propose de remercier M. Barbilian de son intéressante observation.

Blocage ventriculaire après fracture du crâne, mis en évidence par une encéphalographie lombaire,

par MM. **René Fontaine** et **F. Froehlich**.

(*Travail de la Clinique chirurgicale A, de Strasbourg.*)

Rapport de M. D. Petit-Dutaillis.

MM. Fontaine et F. Froehlich, de Strasbourg, nous ont envoyé une observation fort intéressante de traumatisme cranien, pour lequel ils ont eu l'idée très défendable de pratiquer une encéphalographie, par voie lombaire, pour objectiver un blocage. Je ne puis mieux faire que de citer tout d'abord intégralement le texte du travail de ces auteurs :

« Le rôle que les phénomènes de blocage ventriculaire peuvent jouer dans l'éclosion des accidents méningo-encéphaliques immédiats après fracture du crâne a plusieurs fois déjà été souligné, et, tout récemment, dans les travaux d'Ody, de Lenormant et Patel, de Métivet, de de Martel et

de Petit-Dutaillis. Expérimentalement pourtant, cette question n'avait guère été abordée, lorsque, l'an dernier, l'un de nous, avec P. Wertheimer, entreprit sur ce sujet de nouvelles expériences dans le laboratoire de notre Maître, le professeur Leriche, à Lyon. Ces recherches, qui ont été rapportées en détail d'abord à la Société de Chirurgie de Paris par notre Maître, le professeur Leriche, ensuite, dans leur rapport au dernier Congrès français de Chirurgie, par MM. Lenormant, Wertheimer et Patel, ont montré



Fig. 1. — Encéphalographie par voie lombaire chez un traumatisé du crâne, Vue de face. L'air s'est répandu dans les espaces sous-arachnoïdiens de la base et de la convexité. Il n'a pas pénétré dans les ventricules.

la facilité avec laquelle s'obstruent les voies de passage du liquide céphalo-rachidien.

« Mais si, aujourd'hui, le blocage ventriculaire est couramment admis comme un facteur de gravité, il est exceptionnel qu'après une fracture du crâne il ait objectivement été mis en évidence.

« L'observation suivante comble cette lacune :

Scho... (Charles), âgé de soixante et un ans, nous est adressé le 25 janvier 1934 par le Dr Rohmer, de Koenigshoffen.

Cinq jours avant son entrée, ce malade trébucha, en montant un escalier, contre le bord d'une marche et tomba à la renverse, en heurtant violemment son occiput. Il en résulta, en plus d'une otorragie gauche, une perte de connaissance immédiate qui dura environ trois heures; puis le malade revint à lui, mais il souffrait de très violents maux de tête, qui persistèrent les jours sui-

vants, et c'est en raison de leur intensité que le malade nous fut adressé cinq jours après l'accident.

A ce moment, nous constatâmes : Il s'agissait d'un homme de soixante et un ans, en bon état de nutrition. Complètement lucide, et bien orienté, il répondait correctement, mais avec une extrême lenteur, aux questions que nous lui posions, et donnait l'impression d'une *grande torpeur*. Ses mouvements étaient lents, son attitude guindée. *Tous ses muscles étaient contracturés.*

L'examen du crâne ne montrait rien de particulier, sauf une sensibilité extrême à la palpation de la région occipitale.

Au point de vue neurologique, nous ne pûmes déceler le moindre trouble dans

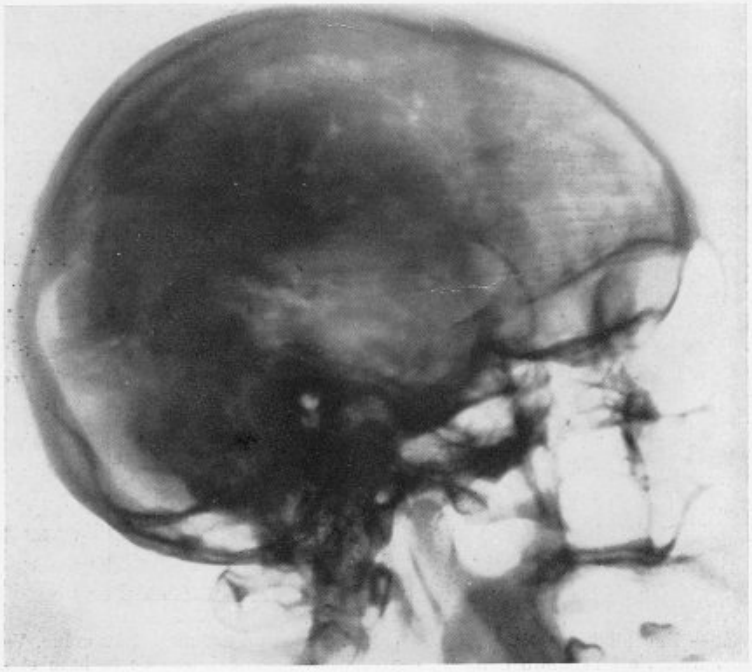

Fig. 2. — Le même cas que fig. 1 vu de profil.

le domaine des nerfs craniens; les pupilles rondes et égales réagissaient bien à la lumière et à la convergence.

La nuque, par contre, était raide et le *signe de Kernig positif*.

Au niveau des membres, en dehors des contractures déjà signalées, nous ne notons rien d'anormal, si ce n'est que le *signe de Babinski est positif des deux côtés*. Les autres réflexes sont normaux.

La température est à 37,1, le pouls à 64, la pression artérielle, mesurée au Vaquez, à 13,5/8 cm HG.

Soulignons encore que depuis l'accident le malade n'est pas allé à la selle.

Dès son arrivée, nous procédons à une ponction lombaire exploratrice. Le liquide céphalo-rachidien est hémorragique, et montre une pression, en position couchée, 13 cm H_2O au Claude; après la compression des jugulaires, le manomètre ébauche une très légère ascension à 17, puis revient aussitôt à 13 cm H_2O.

On retire l'aiguille sans soustraire le liquide. Une injection intraveineuse de 30 cent. cubes d'eau distillée, faite le même jour, n'amène aucun changement dans l'état du malade; les jours suivants, après deux nouvelles injections, une amélioration sensible se dessine, mais les contractures ne cèdent pas entièrement. Aussi décidons-nous, le 1er février 1934, de faire une *encéphalographie lombaire*, afin de vérifier l'éventualité d'un blocage que les résultats de la manœuvre de Queckenstedt lors de la première ponction permettaient de supposer.

Cette fois, la ponction fut faite en position assise; le liquide s'écoula en bavant avec une pression de 12 cm H_2O au Claude. Il restait légèrement hémorragique. Après soustraction de quelques centimètres cubes de liquide, 12 cent. cubes d'air filtré furent injectés dans le canal médullaire. Quatre radiographies, deux de profil, deux de face, furent prises selon la technique habituelle; elles montrent l'air qui a pénétré dans les espaces sous-arachnoïdiens, mais il n'y a rien dans les ventricules. Le blocage ventriculaire est donc certain.

L'amélioration ne s'en poursuit pas moins, et le 3 février nous notons la disparition du réflexe de Babinski. Le 6 février, aucun symptôme pathologique ne persiste, et le malade se porte parfaitement bien. Pensant que le déblocage s'était réalisé, nous pratiquons, le 6 février, une troisième ponction lombaire, suivie d'une injection de 8 cent. cubes d'air, sans arriver à injecter les ventricules.

Le 12 février, le malade quitte la clinique entièrement guéri, et sans garder la moindre séquelle de son accident.

« *En somme*, un homme de soixante et un ans se fait une fracture du crâne d'apparence bénigne, puisqu'au bout de cinq jours il ne persiste plus qu'un état de torpeur et des contractures légères, mais généralisées. Malgré la bénignité apparente de cet accident, une ponction lombaire montre une épreuve de Queckenstedt négative, et l'encéphalographie lombaire confirme le blocage ventriculaire. Aussi notre observation établit-elle la réalité de ce mécanisme dans les accidents encéphaliques immédiats des traumatismes du crâne. Elle montre combien facilement le blocage peut se produire, et c'est en cela que réside son intérêt. Mais sans vouloir tirer d'un fait, jusqu'ici unique, des conclusions excessives, il semble que notre cas doive également inciter à réviser le chapitre des soi-disant « hypotensions liquidiennes post-traumatiques ». Jusqu'ici, on affirmait l'existence d'une hypotension du liquide céphalo-rachidien, chaque fois que la ponction *lombaire* permettait de mesurer une pression basse au manomètre de Claude. Nous avons vu que dans notre cas cette hypotension lombaire correspondait en réalité à un blocage ventriculaire, et la question se pose maintenant de savoir si tout ce chapitre — d'ailleurs relativement récent — de l'hypotension liquidienne d'origine traumatique ne devrait pas disparaître au profit de celui des « syndromes de blocage ventriculaire ». L'avenir seul pourra nous renseigner là-dessus. Pour aujourd'hui il nous suffira d'avoir attiré l'attention sur ce phénomène. »

Tels sont les commentaires dont les auteurs accompagnent leur observation. L'idée d'appliquer l'encéphalographie aux traumatismes craniens récents dans le but de dépister un blocage est, sans conteste, intéressante et nous ne pouvons que féliciter les auteurs d'avoir pensé à l'utiliser. Nous nous permettrons cependant de leur adresser quelques critiques quant aux

conclusions de leur travail, en nous plaçant avant tout à un point de vue pratique : les résultats de la méthode employée et leur interprétation.

Tout d'abord, il importe de faire remarquer que MM. Fontaine et Froehlich n'ont pas pratiqué une véritable encéphalographie, du point de vue technique tout au moins. La méthode-type, telle que l'ont préconisée et appliquée différents auteurs américains ou allemands à la suite de Dandy, consiste à évacuer progressivement la totalité du liquide céphalo-rachidien en le remplaçant, au fur et à mesure, par de l'air, sous contrôle manométrique. Cette méthode, reconnue dangereuse dans les cas de tumeur cérébrale, n'est plus guère employée dans un but, autant diagnostique que thérapeutique, que dans les séquelles des traumatismes craniens, ou pour objectiver l'état des ventricules ou des espaces sous-arachnoïdiens, dans certaines affections pathologiques telles que l'épilepsie dite essentielle. Il n'est donc pas question, dans le cas de MM. Fontaine et Froehlich, d'une véritable encéphalographie. Les auteurs se sont, en effet, contentés d'injecter une petite quantité d'air (12 cent. cubes la première fois, 8 cent. cubes une seconde fois à cinq jours d'intervalle). Ils ont exécuté une encéphalographie, mais extrêmement réduite. Ils ont appliqué, en réalité, à ce traumatisme la méthode que Laruelle a préconisée dans le diagnostic des tumeurs du cerveau, sous le nom de « méthode de repérage des ventricules », méthode qui n'a d'ailleurs jamais eu la prétention de remplacer la ventriculographie, mais de permettre, dans un grand nombre de cas, une orientation utile du diagnostic. La méthode de Laruelle offre, sur l'encéphalographie typique, l'avantage considérable d'une absolue innocuité, même au cas d'hypertension intracranienne. J'estime, par contre, que l'on ne saurait attribuer à ses données, vu la faible quantité d'air injectée, une valeur comparable à celle de l'encéphalographie typique. En particulier, lorsque les ventricules ne s'injectent pas, comme dans le cas de MM. Fontaine et Froehlich, je crois que l'on doit être très prudent avant de parler d'un blocage ou même d'une imperméabilité des trous de Magendie et de Monro. Les causes d'erreur sont assez nombreuses en pareil cas, même si on a fait une véritable encéphalographie, *a fortiori* quand on emploie la méthode de Laruelle et, par surcroît, s'il s'agit d'un traumatisme récent. Il suffit de si peu de chose pour contrarier la pénétration de l'air par les trous de Magendie et de Luschka, chez un blessé qui présente un liquide sanglant, que je crains fort que l'on ait tendance par cette méthode à trouver des « blocages » chez la plupart des blessés du crâne. Je crains, en d'autres termes, que pour déceler un blocage, la méthode proposée par les auteurs ne soit trop sensible. Aussi bien il y a « blocage » et « blocage »; le seul qui nous intéresse en pratique est, avant tout, celui qui est la conséquence ou la cause, suivant les cas, d'une hypertension intracranienne menaçante qu'il s'agit de combattre.

A cet égard, je considère, jusqu'à plus ample informé, que cette méthode ne doit permettre de conclusions fermes en pratique que lorsqu'elle est négative, c'est-à-dire quand les deux ventricules latéraux sont injectés. On pourrait de même lui accorder une certaine valeur quant au diagnostic

topographique de l'hypertension, dans le cas hypothétique où un seul des ventricules latéraux se serait montré perméable à l'air. Mais lorsque rien n'a passé dans les ventricules, comme dans le cas de MM. Fontaine et Froehlich, je me garderais bien, pour ma part, d'en tirer aucune conclusion absolue.

Aussi bien chez le malade de MM. Fontaine et Froehlich, il semble, autant qu'on puisse le dire par les données à cet égard un peu succinctes de leur observation, que l'épreuve de Queckenstedt n'ait montré qu'un blocage partiel et que, par ailleurs, ce blessé se soit nettement amélioré sous l'influence de la médication hypertensive, fait qui serait incompréhensible s'il y avait eu un blocage sérieux. Il apparaît fort probable que ce qui conditionnait en grande partie ces phénomènes nerveux était sous la dépendance d'un certain degré d'hypotension générale du liquide céphalo-rachidien. Je pense donc qu'il est peut-être un peu prématuré de prétendre à l'occasion de ce cas, comme le font les auteurs, que « la question se pose de savoir si tout ce chapitre — d'ailleurs relativement récent — de l'hypotension liquidienne d'origine traumatique ne devrait pas disparaître au profit de celui du « syndrome de blocage ventriculaire ».

Quelles que soient les critiques que je viens d'adresser à mon collègue et à son collaborateur, je n'en pense pas moins que l'encéphalographie, telle qu'ils la préconisent, est une méthode intéressante qui mérite d'être retenue et appliquée, car elle est certainement inoffensive. Leur observation nous montre, d'ailleurs, qu'il faut se garder de tirer de cette épreuve en elle-même des déductions thérapeutiques, puisque aussi bien le blessé a guéri sans intervention. La clinique, le bon sens doivent donc ici comme toujours conserver tous leurs droits. La méthode de Laruelle ne saurait pas davantage prétendre à se substituer à la ponction ventriculaire, dans les traumatismes craniens, qu'elle ne prétend remplacer la ventriculographie pour le diagnostic des tumeurs cérébrales. Ses données peuvent peut-être se montrer très utiles dans certains cas. C'est un procédé d'exploration intéressant qui vient s'ajouter aux données de la rachimanométrie lombaire avant et après soustraction liquidienne, à celles de l'étude des variations de la pression artérielle et de la ponction ventriculaire, comme appoint au diagnostic, souvent si difficile, du déterminisme des accidents, diagnostic de la précision duquel dépend l'efficacité de notre thérapeutique. Seul, l'avenir, mieux que des considérations théoriques, nous permettra de juger, en la comparant aux autres méthodes jusqu'ici employées, la valeur réelle de l'encéphalographie par voie lombaire pour déceler un blocage ventriculaire dans les traumatismes craniens.

Je vous propose, Messieurs, de remercier vivement MM. Fontaine et Froehlich de nous avoir envoyé cette intéressante observation et de les féliciter de cette nouvelle contribution apportée par eux à l'étude, si captivante et encore si difficile, de ces accidents cérébraux post-traumatiques. Je vous propose, enfin, le jour où viendront de nouvelles élections de membres correspondants, de vous souvenir de M. Fontaine, dont la réputation n'est plus à faire, et qui nous a déjà envoyé nombre de travaux remarqués.

BIBLIOGRAPHIE

Ch. Lenormant, P. Wertheimer et J. Patel : Le traitement immédiat des fractures de la base du crâne. XLIIe Congrès français de Chirurgie, octobre 1933.

R. Leriche : Mécanisme des accidents cérébraux consécutifs aux traumatismes craniens, d'après les recherches expérimentales de P. Wertheimer et R. Fontaine. Déductions qu'elles comportent. *Bull. et Mém. de la Soc. nat. de Chir.*, n° 9, 1933, p. 381-386.

Th. de Martel : Les accidents post-opératoires en chirurgie cérébrale. Leur traitement. *La Presse Médicale*, n° 86, 25 octobre 1930.

S. Métivet : A propos du traitement des traumatismes craniens. *Bull. et Mém. de la Soc. nat. de Chir.*, n° 6, 1933, p. 260-261.

F. Ody : Fracture du crâne. Accident grave. Trépanation postérieure. Guérison. (Rapport de Th. de Martel). *Bull. et Mém. de la Soc. nat. de Chir.*, n° 13, 8 avril 1933, p. 555-557.

D. Petit-Dutaillis : Discussion de la communication de Métivet. *Bull. et Mém. de la Soc. nat. de chir.*, n° 6, 1933, p. 262.

P. Wertheimer et R. Fontaine : Les accidents cérébraux dans les traumatismes craniens. Recherches expérimentales. Société de Chirurgie de Lyon, 6 avril 1933, in *Lyon chirurgical*, t. XXX, n° 6, 1933, p. 713-721.

Observation d'opération d'Ody,

par **M. J. Maës** (d'Abbeville).

Une observation de drainage sous-occipital transatloïdien (opération de F. Ody),

par M. **André Tailhefer.**

Rapport de M. D. Petit-Dutaillis.

Malgré la remarquable et récente contribution de MM. Lenormant, Wertheimer et Patel au récent Congrès de chirurgie sur le traitement immédiat des fractures de la base du crâne, cette question reste toujours d'actualité. La question de la meilleure décision thérapeutique à suivre en présence d'un blessé qui ne présente que des signes neurologiques diffus, dont l'état s'aggrave malgré la ponction lombaire et chez lequel on a pu diagnostiquer un blocage postérieur, reste encore délicate malgré les diverses solutions proposées. Les deux nouveaux succès obtenus par l'opération d'Ody dans des cas semblables par M. J. Maës (d'Abbeville), d'une part, par M. André Tailhefer, de l'autre, viennent s'ajouter aux cas déjà publiés et nous montrent l'intérêt pratique de cette intervention dans certains cas donnés. Les raisons qui doivent nous déterminer à trépaner en arrière chez de pareils blessés, étant donné la variation d'un cas à l'autre du mécanisme des accidents qui provoquent le blocage sous-occipital, sont encore difficiles à préciser. Surtout intéressantes par les différences évolutives des accidents, ces deux observations nous offriront, par là même, l'occasion de

discuter les bases encore imprécises de l'opération d'Ody dans ces traumatismes.

Voici tout d'abord ces deux observations :

Observation I (Dr Maës). — Le dimanche 9 juillet 1933, à 17 heures, un homme de vingt-six ans est accidenté sur la voie publique, sa motocyclette a été heurtée par un automobile. Il est amené à l'Hôtel-Dieu d'Abbeville où nous le voyons vers 18 heures.

Le blessé présente deux ordres de lésions :

1° Un écrasement de l'arrière-pied et du tiers inférieur de la jambe gauche pour lequel nous jugeons nécessaire de pratiquer d'urgence une amputation ;

2° *Des signes de fracture du crâne.*

Le blessé est très agité, parle d'abondance mais sans aucune logique ; *il ne répond pas aux questions.*

Il réagit fortement aux excitations douloureuses.

Il présente une *otorragie gauche* abondante. Il n'y a pas de plaie du cuir chevelu mais le blessé s'agite si l'on appuie sur la région temporo-pariétale gauche.

On note, de plus, une *raideur généralisée* ; *le signe de Babinski existe tant à droite qu'à gauche*, les pupilles sont égales.

La température est à 37°5, le pouls, ample, bat à 70.

La *ponction lombaire* ramène un liquide nettement hémorragique dont on ne peut mesurer la pression faute de manomètre.

Pendant la nuit du 9 au 10, le blessé est très agité ; les sœurs infirmières n'enregistrent pas de modifications importantes du pouls, ni de la respiration.

Le 10 au matin, la température est à 38°8, le pouls en rapport.

Le 10 au soir, la température est à 39°2 sans qu'apparaissent encore d'altérations du pouls, ni de signes de localisation.

Le 11 au matin, la température est à 38°2 : le blessé toujours agité veut se lever, arracher son pansement de tête.

Dans la journée, la confusion mentale persiste ; cependant, il reconnait ses parents et demande à boire.

Ce 11 juillet, nous voyons le malade à 20 heures, nous ne notons aucun signe inquiétant ; la température est à 38°2, le pouls bat à 100. Il n'y a toujours pas de signes de localisation et nous quittons l'hôpital rassuré.

Mais à 20 h. 30 la sœur soignante nous téléphone et nous dit que le blessé est mourant.

En effet, en une demi-heure le tableau a changé du tout au tout :

a) *La respiration est devenue fort irrégulière.*

Trois ou quatre *inspirations violentes* mais courtes sont suivies de *longues pauses d'apnée* pendant lesquelles la face, couverte de sueur, se cyanose. A cette période d'apnée font suite de nouvelles inspirations fortes.

Le rythme respiratoire se rapproche du rythme de Cheyne-Stokes sans cependant s'identifier complètement à ce dernier.

b) *Le pouls s'est également modifié.*

Il bat à 120 pendant les périodes d'apnée pour devenir *incomptable* au moment des grandes inspirations.

c) Nous pratiquons de suite une *ponction lombaire* pendant laquelle le malade ne réagit que fort peu. Cette ponction ramène quelques gouttes de liquide à peine teinté, mais bientôt rien ne s'écoule plus par l'aiguille.

La manœuvre de Queckenstedt n'amène aucun changement.

Nous pensons, en présence des troubles des rythmes respiratoire et cardiaque, en présence de l'échec de la manœuvre de compression des jugulaires, qu'il s'agit d'une compression bulbaire et nous décidons de pratiquer d'extrême urgence un drainage sous-occipital suivant la technique d'Ody.

L'état du blessé est tel que nous craignons sa mort d'un moment à l'autre, il reste cyanosé et ses extrémités se refroidissent.

Quelques bouffées d'éther suffisent pour amener une insensibilité parfaite.

Nous suivons, point par point, la technique décrite par MM. Lenormant et Patel dans le *Journal de Chirurgie* et l'opération s'effectue très facilement malgré une instrumentation assez restreinte.

Après avoir sectionné à la pince gouge l'arc postérieur de l'atlas, nous incisons la dure-mère : un *flot de liquide vient inonder* le champ opératoire. Nous laissons une mèche de gaze au contact de l'ouverture dure-mérienne.

Dès que le liquide est évacué la respiration redevient régulière, la cyanose disparaît, le pouls se ralentit notablement.

Les suites opératoires sont fébriles, mais à aucun moment le blessé ne donne d'inquiétude.

Le 13 juillet, la température est à 39°5, le pouls à 100, le drainage laisse s'écouler une abondante quantité de liquide.

Le 14 juillet, la température est à 39°5, le pouls à 100, mais le drainage a moins bien fonctionné.

Le 15 au matin, la température s'élève à 40°3, le pouls bat à 108, mais le pansement n'est pas souillé, *il y a rétention*. Nous pensons que la mèche fait bouchon et nous l'enlevons, immédiatement une grande quantité de liquide s'écoule.

Dans la journée le blessé reprend connaissance, le soir sa température est à 38°4, son pouls à 96.

Les jours suivants, la température descend régulièrement, elle ne dépasse plus 38°.

Pendant toute la durée de son séjour à l'hôpital, le blessé se plaint de douleurs vives au niveau de la nuque, douleurs exagérées par les mouvements de rotation de la tête.

Le drainage s'arrête spontanément le 24 juillet, soit treize jours après l'intervention.

Le blessé sort guéri de l'Hôtel-Dieu le 30 juillet et nous donne depuis d'excellentes nouvelles de sa santé.

Remarques. — Deux points essentiels nous semblent à retenir de cette observation :

1° L'action si rapidement bienfaisante de l'opération. La gravité de l'état du blessé au moment où nous avons pratiqué la décompression était extrême, l'irrégularité de la respiration, la cyanose marquée des téguments, le pouls filant, le refroidissement des extrémités faisaient craindre la mort imminente, et nous avions jugé nécessaire d'avertir la famille.

Tous ces phénomènes s'arrangèrent immédiatement, sur la table d'opération ; le blessé fut remis dans son lit bien réchauffé, le facies normal, le pouls encore rapide mais facilement comptable.

2° La facilité de l'intervention pratiquée avec l'aide d'une religieuse et avec les instruments courants de la boîte d'urgence.

Seule l'anesthésie présenta quelques difficultés. Pour percevoir nettement l'arc postérieur de l'atlas, il fallut pratiquer des manœuvres de flexion sur la tête du malade dépassant l'extrémité de la table :

Abaissement du front ;

Refoulement du menton en arrière pour faire saillir la colonne cervicale.

Obs. II (Dr André Tailhefer). — M. R... (Paul), âgé de trente-quatre ans, entre le 23 février 1934, à l'Hôtel-Dieu, dans le service de notre maître, M. le professeur B. Cunéo. R... vient d'être victime d'une chute du haut d'un camion ; il est tombé en arrière sur la région occipitale. Le blessé a perdu connaissance mais a repris ses sens dès son admission à l'hôpital. On note alors une *otorragie gauche* de sang rutilant et l'on constate l'existence d'une rupture du tympan, le blessé accuse une *forte céphalée* ; température, 37°2 ; pouls, 64.

Le lendemain, l'état du blessé est *stationnaire* et ne paraît pas inquiétant ; la céphalée est cependant violente ; température, 38° ; pouls, 66.

Au deuxième jour, les symptômes deviennent inquiétants : *obnubilation progressive avec agitation et céphalée de plus en plus marquée* ; on note l'apparition de *deux ecchymoses symétriques mastoïdiennes bilatérales* et surtout *le pouls se ralentit progressivement jusqu'à 40. Les réflexes du membre inférieur sont nettement exagérés surtout à droite, avec signe de Babinski.* Il n'y a ni mydriase, ni inégalité pupillaire. La *ponction lombaire*, pratiquée en position couchée, montre une pression de 35 au manomètre de Claude, et l'on retire péniblement 30 centicubes de liquide sanglant qui ne s'écoule que goutte à goutte. On fait une injection intraveineuse de sérum salé hypertonique. Dans la soirée, l'état du blessé s'aggrave. Le pouls devient de plus en plus lent avec quelques intermittences, l'agitation augmente et nous n'arrivons pas à pratiquer une nouvelle ponction lombaire.

Devant ces signes d'hypertension intracranienne, sans symptôme de localisation, devant l'inefficacité de la ponction lombaire, nous pensons qu'il y a intérêt à opérer et nous pratiquons l'intervention de F. Ody.

Opération à 21 heures (A. Tailhefer, aide Milhiet) : Anesthésie générale à l'éther. Nous suivons la technique décrite par notre maître, le professeur Proust. Le sujet est très musclé, son cou est gros, l'hémorragie est importante ; l'opération a été difficile. Après avoir réséqué l'arc postérieur de l'atlas sur une largeur de 1 centimètre, nous avons incisé la dure-mère sur la ligne para-médiane droite ; à ce moment, *la plaie a été inondée par un flot de liquide céphalo-rachidien sanglant avec quelques caillots. Drainage du lac cérébelleux inférieur par une mèche.* Sutures musculaires et cutanées.

Dès après l'opération, le pouls remonte à 80, mais l'agitation persiste pendant toute la nuit.

Le jour suivant, l'état de l'opéré est satisfaisant ; le pouls se stabilise à 60 pendant deux jours, puis il remonte à 70. Le drainage par mèche est retiré au troisième jour.

Pendant le mois qui a suivi, nous avons noté *trois poussées de température aux environs de 40°, sans lendemain*, la température a toujours été un peu irrégulière entre 37° et 38°. Le pouls s'est stabilisé autour de 80 à partir du dixième jour en même temps que disparaissait la céphalée. *L'écoulement du liquide céphalo-rachidien a été extrêmement abondant et irrégulier ; plusieurs fois, nous avons dû écarter les lèvres de la fistule par laquelle s'écoulait le liquide, pour faire cesser une rétention qui se traduisait par du gonflement de la nuque et par de la céphalée.* Cet écoulement céphalo-rachidien a été examiné au laboratoire par le Dr Nicolas qui n'a trouvé qu'une légère lymphocytose et quelques polynucléaires, les cultures sont restées stériles. L'écoulement a cessé spontanément au vingt-troisième jour.

Le blessé est sorti de l'Hôtel-Dieu un mois après l'opération en parfait état, ainsi qu'il l'est actuellement.

Telles sont les deux observations qui nous ont été communiquées et nous devons tout d'abord féliciter leurs auteurs pour le résultat excellent obtenu dans les 2 cas par le drainage de la citerne postérieure. A lire leurs observations, on a nettement l'impression que c'est bien cette opération qui a permis de sauver ces deux blessés en débloquant le bulbe que comprimait une masse liquidienne mêlée de caillots. Il est fort probable qu'une trépanation décompressive faite sur la voûte serait restée dans ces 2 cas absolument inopérante. Et nous ne saurions trop, à cet égard, souligner une fois de plus l'intérêt de l'opération d'Ody pour le traitement des accidents précoces des traumatismes craniens. Il n'en est pas moins vrai qu'il

reste jusqu'ici difficile en pratique, et Ody le reconnaît lui-même, de savoir en présence d'un traumatisé du crâne dont l'état s'aggrave malgré la ponction lombaire, dans les heures ou les jours qui suivent l'accident, alors que le blessé ne présente aucun signe de localisation, s'il convient de trépaner en arrière ou plutôt sur la voûte. Même au cas où, par la ponction lombaire, on a lieu de soupçonner un blocage et que par ailleurs la souffrance du bulbe se traduit par des signes cliniques plus ou moins nets tels que modifications du pouls (bradycardie ou tachycardie traduisant l'irritation ou la paralysie des centres du vague), modifications du rythme respiratoire, etc., rien ne nous prouve de prime abord que cette souffrance du bulbe soit due à une cause exclusivement péribulbaire, en particulier à un œdème post-commotionnel du cervelet ou du bulbe, ou simplement à une accumulation de sang et de liquide en hypertension dans la citerne postérieure. En d'autres termes, il s'agit de pénétrer le mieux possible, avant de se déterminer à agir, le mécanisme exact de cette compression bulbo-protubérantielle. La souffrance du bulbe est-elle due avant tout à une cause locale, péri-bulbaire qui conditionne à la fois la souffrance du myélencéphale et indirectement l'hypertension intracranienne secondaire par la gêne qu'elle apporte à l'évacuation des ventricules ? Ces troubles bulbaires ne sont-ils, au contraire, que le résultat d'une répercussion à distance d'une hypertension intracranienne dont la cause est au niveau des hémisphères, qu'il s'agisse d'œdème cérébral, d'hydrocéphalie obstructive par un caillot dont le siège peut être variable (trou de Monro, 3e ventricule, aqueduc de Sylvius, etc.) ou de compression par un hématome ? Toute la question est là. C'est de la solution de ce problème que doit dépendre la ligne de conduite la plus judicieuse. Si la gêne du bulbe est conditionnée avant tout par un obstacle local, péri-bulbaire, c'est sans doute au niveau de la citerne postérieure qu'il faut agir, sinon c'est au niveau de la voûte qu'il faut porter ses efforts pour dégager l'hémisphère comprimé ou distendu ; on débloquera par là même le bulbe,

Pour arriver à la solution de ce problème, solution qui est rendue en pratique très délicate par l'infinie complexité des lésions traumatiques du cerveau, leurs variations extrêmes et leurs différences évolutives d'un cas à l'autre, les signes cliniques joints aux données de la rachi-manométrie, ne nous renseignent le plus souvent qu'imparfaitement. Or, c'est avant tout sur les données de la rachimanométrie lombaire, lui permettant de soupçonner un blocage total ou partiel, qu'Ody lui-même, devant l'aggravation des symptômes diffus avec prédominance de signes bulbaires, s'est décidé à intervenir par cette voie. Et s'il l'a fait plusieurs fois avec succès, rien ne prouve pourtant que ce soit toujours la meilleure ligne de conduite dans des cas de ce genre. Le mécanisme invoqué par Ody est peut-être fréquent en pratique. Il ne saurait sûrement répondre à tous les cas. Vouloir ériger la méthode d'Ody en méthode systématique toutes les fois où des signes de compression bulbaire apparaissent en même temps que la constatation d'un blocage à la ponction lombaire, serait faire la même erreur que celle qu'on reprochait avant lui aux partisans de la trépanation sous-

temporale systématique, à la Cushing, dans les traumatismes crâniens.

Aussi je reste pour ma part persuadé que la ponction des deux ventricules, comme je l'ai suggéré l'an dernier ici même, doit pouvoir dans un grand nombre de cas de ce genre orienter utilement notre décision thérapeutique. Cette suggestion, le professeur Lenormant, Wertheimer et Patel en ont mieux que moi démontré l'intérêt dans leur rapport. Par cette double ponction on évitera quelquefois de méconnaître, en pareil cas, un hématome de la voûte uni- ou bilatéral dont la thérapeutique s'impose ; en cas de distension des deux ventricules, elle permettra de trouver une indication nette à trépaner d'abord en arrière, quitte à recourir ultérieurement à des ponctions ventriculaires répétées, si le drainage de la citerne postérieure est resté inefficace (caillots obstruant le 3e ventricule ou l'aqueduc de Sylvius).

Devant la constatation d'un blocage à la ponction lombaire coïncidant avec l'aggravation des signes encéphaliques, il n'est peut-être pas indispensable toutefois de recourir à la ponction ventriculaire dans tous les cas pour juger de la meilleure thérapeutique. Je crois que l'on doit tenir grand compte de l'allure évolutive des symptômes. A cet égard les deux observations que nous vous rapportons s'opposent nettement.

Dans le premier cas, celui de M. Maës, on ne peut pas ne pas être frappé par l'apparition brutale des signes de compression bulbaire en même temps que par la netteté de ceux-ci. En effet, ce blessé atteint de fracture du rocher gauche, avec liquide sanglant à la ponction lombaire, se présente tout d'abord avec des symptômes neurologiques diffus à prédominance d'irritation méningée (agitation, confusion mentale, raideur généralisée, Babinski bilatéral, sans modifications pupillaires, sans modifications notables du pouls, ni de la respiration). Cet état se maintient durant quarante-huit heures, malgré une élévation passagère de la température le premier jour. Le soir du deuxième jour, la confusion mentale semble même en voie d'amélioration, M. Maës quitte son blessé à 8 heures du soir, rassuré. Une demi-heure plus tard on lui annonce que son blessé est mourant. Il accourt et il trouve un blessé tombé dans le coma, avec une respiration très irrégulière, rappelant le rythme de Cheyne-Stokes, un pouls incomptable, tous symptômes traduisant à n'en pas douter une compression brutale des centres bulbaires. Contrastant avec ces signes menaçants, la ponction lombaire ne ramène que quelques gouttes de liquide à peine teinté. Compression bulbaire suraiguë et blocage imposaient d'extrême urgence, dans ce cas, une décompression postérieure. M. Maës l'a très bien compris. Dans un cas de ce genre, nous aurions été tenté nous aussi de nous comporter de même, sans attendre de la ponction ventriculaire des renseignements complémentaires.

Nous tenons en effet à souligner, dans le cas de M. Maës, à la fois cette brutalité d'apparition et cette netteté des signes de compression bulbaire menaçants, signes traduisant une souffrance aiguë de bulbe, et cela, fait croyons-nous essentiel, *après un intervalle lucide* de quarante-huit heures, chez un blessé dont l'état semblait même quelques minutes auparavant en

voie d'amélioration. Cette modalité évolutive très spéciale des accidents dans le cas de M. Maës est, croyons-nous, à retenir. Nous ne l'avons pas retrouvée dans les cas jusqu'ici publiés, même dans les observations d'Ody. Nous croyons que, devant la netteté de pareils symptômes, le drainage de la citerne postérieure s'impose d'emblée et s'impose d'extrême urgence, sans perdre un temps précieux à des explorations ventriculaires complémentaires. En effet, devant un pareil mode évolutif, devant l'apparition de cette tempête dans un ciel relativement serein, la gêne bulbaire primitive est surtout à envisager; deux éventualités paraissent surtout vraisemblables : hématome sous-tentoriel tardif ou brusque accumulation liquidienne par hydropisie méningée réactionnelle. Un hématome de la voûte intra- ou extradural donnerait d'autres signes surajoutés, l'œdème cérébral se manifeste plus lentement, de même aussi une hydrocéphalie aiguë. De toutes façons, même en cas d'erreur toujours possible, la souffrance du bulbe apparaît tellement menaçante qu'une action directe sur la fosse postérieure semble d'emblée la première conduite logique.

Tout différent est le mode évolutif des accidents dans le cas de M. Tailhefer. Nous assistons là à une aggravation progressive des symptômes chez un blessé qui présente des signes neurologiques diffus (surréflectivité tendineuse avec Babinski bilatéral, sans modification oculo-pupillaire). La céphalée d'emblée très vive persiste et augmente, puis survient une torpeur progressive avec confusion mentale, en même temps que s'exagère la bradycardie initiale. M. Tailhefer se décide à intervenir avant tout sur l'aggravation progressive des symptômes d'hypertension malgré la ponction lombaire et en raison aussi du blocage que, de par cette ponction lombaire et les données manométriques, il était en droit de soupçonner. Mais, dans son cas, nous ne trouvons, comme signe de souffrance bulbaire, qu'une bradycardie progressive, ce qui est un signe bien trompeur. Le tableau est essentiellement différent du précédent. Et il faut reconnaître, qu'en pratique, c'est un tableau que l'on rencontre beaucoup plus souvent que celui du blessé de M. Maës. Et c'est précisément devant une symptomatologie aussi imprécise que l'on doit se décider à intervenir, car il est évident que, là aussi, une intervention s'impose. M. Tailhefer, dans son cas, s'est décidé, par intuition pure, pour la voie postérieure. On ne peut que l'en féliciter puisque les constatations opératoires et la guérison de son blessé lui ont donné raison. Mais il faut bien reconnaître qu'à égalité de symptômes il aurait pu se trouver en présence d'une tout autre complication évolutive que celle qu'il a rencontrée, en particulier d'un hématome méconnu de la voûte et son intervention risquait, par là même, d'être inopérante. C'est dans ces cas d'aggravation progressive des accidents cérébraux diffus, malgré la ponction lombaire, que le problème thérapeutique reste le plus difficile. La notion de blocage démontrée par la ponction lombaire et la rachimanométrie, confirmée aussi par l'élévation progressive de la pression artérielle (Wertheimer et Fontaine), au besoin par l'examen du fond d'œil et la mesure de la tension rétinienne, est une notion insuffisante pour nous déterminer à trépaner en arrière. En matière de traumatismes,

comme en matière de tumeurs cérébrales, il faut savoir tenir compte des cas particuliers qui sont nombreux en pratique ; on ne saurait trop insister, croyons-nous, dans les cas de ce genre sur l'utilité des ponctions ventriculaires pour orienter notre thérapeutique. Il est, en effet, capital de savoir, en pareil cas, quel est l'état des ventricules. Sans doute le schéma que nous avons proposé est-il un peu simpliste, il semble offrir au moins l'avantage d'éviter les erreurs grossières les plus fréquentes et d'empêcher de méconnaitre un hématome de la convexité des hémisphères, point essentiel. Il serait désirable qu'à l'avenir les chirurgiens aient plus souvent recours à ce mode d'exploration, chez ces blessés sans signes de localisation dont l'état s'aggrave progressivement malgré la ponction lombaire. Il serait intéressant de voir se multiplier les observations à cet égard pour pouvoir tirer des conclusions fermes sur la valeur pratique de cette exploration dans les traumatismes craniens. Nous restons persuadé que cette épreuve, pratiquée avec les précautions voulues, par voie occipitale, avec un trocart mousse, est inoffensive.

Je n'ajouterai qu'une remarque, pour terminer, du point de vue technique, à propos du mode de drainage employé par les deux auteurs. Ils ont employé une mèche de gaze. L'inconvénient de la mèche est d'exposer à la rétention et au retour temporaire des accidents. Leurs deux observations le prouvent. Nous préférons, pour notre part, maintenir le drainage, le temps voulu, par un drain de caoutchouc fixé par un fin catgut au ras de la brèche durale et, d'autre part, aux téguments. Ces malades sont, en effet, sujets à sécréter en abondance du liquide pendant plusieurs jours et, seul, un drain peut assurer un écoulement régulier.

Telles sont les réflexions que m'ont suggérées les deux observations de MM. Maës et Tailhefer. Je vous propose, Messieurs, de les remercier de nous les avoir envoyées et de les féliciter du résultat remarquable qu'ils ont tous les deux obtenus.

M. **Proust** : Je veux d'abord féliciter M. Petit-Dutaillis de son remarquable rapport. Je crois qu'il a absolument raison d'insister sur la nécessité de la rachimanométrie. On ne devrait donc plus, dans les cas de traumatisme cranien, faire des ponctions lombaires sans faire de rachimanométrie. On le fait d'ailleurs heureusement aujourd'hui dans la plupart des services bien organisés.

Il faut qu'ici même nous rendions hommage à l'opération d'Ody qui a donné des résultats vraiment remarquables.

A propos de cette opération, je voudrais insister sur un petit point de technique, et ce au sujet d'une observation publiée récemment par un de nos éminents collègues italiens, le Dr Turco, dans le *Bulletin de la Société Piémontaise de Chirurgie*[1], dans laquelle il s'est résolu à faire l'opération

1. A. Turco : La trépanation atlanto-occipitale selon le procédé d'Ody, dans les traumatismes graves du crâne. *Bolletino e Memorie della Società Piemontese di Chirurgia*, vol. IV, n° 1, 6 janvier 1934, p. 27.

d'Ody de façon pour ainsi dire intuitive à cause de la bradycardie considérable que présentait le malade (45 pulsations à la minute) et des phénomènes généraux inquiétants. Je voudrais insister sur ce point. M. Turco nous dit que, malgré une forte hyperflexion de la tête, il a eu beaucoup de mal à trouver l'arc postérieur de l'atlas. Il a été amené à faire une section de l'arc postérieur de l'axis et a obtenu un résultat parfait. Or, vous savez que j'ai fait quelques travaux d'anatomie pour montrer que le point déclive du lac cérébelleux inférieur était situé entre l'arc de l'atlas et l'axis. Personnellement, je considère qu'il y a avantage à faire une incision assez basse et à repérer l'axis avant de remonter vers l'atlas. C'est la technique que j'ai décrite et qu'a suivie M. Tailhefer. M. Turco a fait, lui, la résection de l'arc postérieur de l'axis et en incisant la dure-mère, il a eu le même résultat. Ceci dit, je pense que la trépanation postérieure est d'une indication plus fréquente qu'on ne croit, à condition, comme le dit Petit-Dutaillis, qu'on examine soigneusement ses malades. Lorsqu'on arrive ainsi à un diagnostic précis, il faut faire la trépanation postérieure. Si on fait une incision un peu basse et qu'on découvre l'apophyse épineuse de l'axis, on a plus de facilité et peut-être même que la petite modification apportée par M. Turco aura son intérêt dans certains cas.

M. **Petit-Dutaillis** : J'ai opéré beaucoup de tumeurs postérieures, je n'ai pas appliqué souvent le procédé d'Ody aux traumatismes craniens. Je n'ai jamais eu de réelles difficultés à réséquer l'arc postérieur de l'atlas. Chez les obèses à cou court cependant, on peut être gêné pour arriver sur l'atlas; dans ces cas, il n'est peut-être pas indispensable de réséquer l'arc postérieur de l'axis, mais peut-être peut-on se contenter de réséquer l'apophyse épineuse de l'axis, ce qui permet d'aborder plus facilement l'atlas.

D'autre part, je crois qu'il n'est pas indifférent de laisser l'atlas à un individu ayant une hypertension intracranienne, car il peut y avoir un engagement des amygdales cérébelleuses dans le canal rachidien, cet engagement des amygdales suffisant par lui-même à déterminer le blocage du bulbe. Ce blocage s'exerce avant tout au niveau de l'atlas, or, on ne sait pas ce qu'on va trouver. Il est donc préférable de faire sauter, dans tous les cas, l'arc postérieur de l'atlas; voilà quel est mon sentiment sur la question que vient de poser M. Proust.

COMMUNICATIONS

Les diverticules pharyngo-œsophagiens inextirpables,

par M. **Raymond Grégoire**.

La communication que j'ai l'honneur de vous faire a trait au problème de l'opérabilité des diverticules pharyngo-œsophagiens. Les observations

sont assez peu nombreuses pour que toutes celles qui comportent quelque enseignement soient publiées.

Or, les contre-indications opératoires dans le diverticule pharyngo-œsophagien sont si rares que la plupart des auteurs sont muets sur ce sujet. Elles existent cependant.

Il y a des malades qui portent des diverticules parfois considérables sans en être gênés ; tout au plus sont-ils astreints à une certaine attention pendant leur repas. J'en ai connu deux exemples : une femme et un homme, tous deux âgés. J'ai trouvé inutile d'intervenir.

Les transformations cancéreuses constituent une autre variété de contre-indication opératoire. Cette complication est rare. La néoplasie débute généralement au voisinage du collet de la poche. Ce sont des épithéliomas à type pavimenteux. Dans de telles circonstances, la question qui se pose n'est plus l'extirpation d'un diverticule, mais bien plutôt celle de l'œsophage cervical supérieur. J'ai vu cette complication se présenter chez un grand vieillard de quatre-vingt-trois ans ; aux troubles de la déglutition s'étaient ajoutées, depuis quelques mois, de petites hémorragies. L'endoscopie montra l'existence d'un épithélioma végétant de l'orifice du diverticule.

Je vous apporte aujourd'hui une nouvelle raison de s'abstenir, c'est la *péridiverticulite adhésive*. Cet accident doit être très exceptionnel, car je n'en ai vu signaler aucun exemple. Les divers auteurs qui se sont occupés de cette question n'en signalent même pas la possibilité. Hermann Moersch et Starr Judd [1], qui viennent de réunir la statistique personnelle la plus importante que je connaisse puisqu'elle porte sur 276 cas de la Mayo-clinic, ne parlent pas de cette complication.

Je viens d'en rencontrer un exemple et, instruit par l'expérience, je voudrais vous dire en même temps les signes que je crois susceptibles d'en faire reconnaître cliniquement l'existence.

Observation. — M... (Arthur), âgé de soixante-quatre ans, entre dans le service pour troubles de la déglutition et amaigrissement prononcé.

Le début de ces troubles remonte à une vingtaine d'années. A cette époque, il pesait 80 kilogrammes. Il n'en pèse plus aujourd'hui que 57. A la suite d'une « crise morale très pénible », il éprouva, vers 1910, une sensation permanente de « lourdeur » dans l'œsophage. Ce phénomène était augmenté par l'alimentation. Cependant, il mangeait bien et avec fort appétit. Vers 1913, un autre symptôme se déclara. Il eut des régurgitations. Un spécialiste de la gorge lui dit alors qu'il avait un rétrécissement de la partie supérieure de l'œsophage, sans tumeur. Il lui fit subir un traitement de dilatation progressive au moyen de sondes en gomme. Ce traitement dura deux mois, sans résultat appréciable.

Depuis lors, la gêne s'est accentuée très lentement, mais continuellement. Son état général restait néanmoins très bon et sa puissance de travail n'était pas modifiée. Mais depuis deux ans, il n'en est plus de même.

Après chaque repas, il est obligé d'aller rejeter le trop-plein. Il s'alimente si difficilement qu'il a constamment faim. Il commence à s'amaigrir.

Il y a environ un an, il a remarqué, en se palpant à la fin des repas, l'existence d'une tuméfaction de la base du cou du côté gauche. Cette tuméfaction

(1) Hermann Moersch et Starr Judd : Diagnostic et traitement du diverticule pharyngo-œsophagien. *Surg. Gyn. and Obstetrics*, avril 1934, p. 781.

disparaît après les régurgitations qui se produisaient sans effort et sans douleur.

Il n'a jamais présenté le phénomène du blocage.

L'amaigrissement et la fatigue sont tels actuellement qu'il envisage la nécessité d'une intervention qu'il diffère depuis de longs mois.

Sa femme a remarqué, il y a cinq à six mois, à la suite d'une période de malaises et de souffrances rétrosternales, une odeur fétide de l'haleine des plus pénibles. Cela dura deux à trois mois. C'est aussi depuis cette époque que les phénomènes généraux et locaux sont devenus plus pénibles.

Actuellement, ce malade paraît fatigué, voûté, vieux. Les sclérotiques ont un cercle sénile, son teint est pâle, sa peau trop longue.

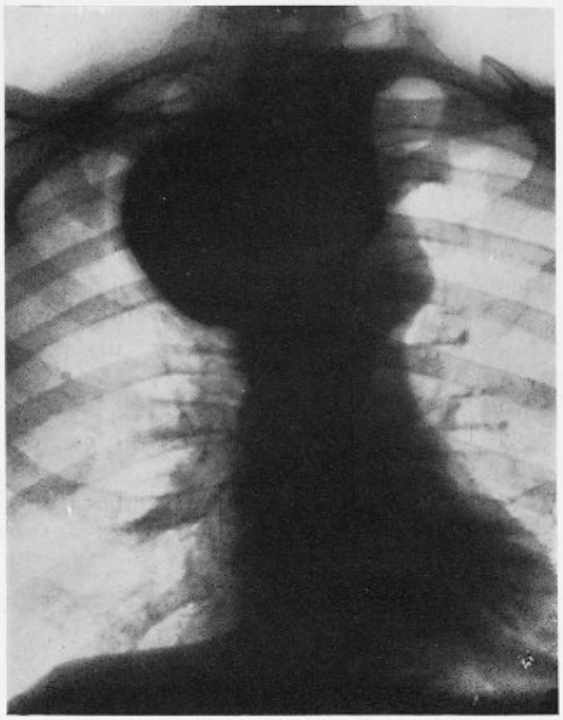

Fig. 1. — Le diverticule distendu. Les contours sont réguliers et arrondis.

On constate, à la base du cou, une tuméfaction aplatie, de consistance molle, remontant derrière la clavicule jusqu'au bord inférieur du cartilage thyroïde. Elle n'est pas adhérente aux plans superficiels, mais se mobilise avec les mouvements imprimés au larynx. La pression provoque une régurgitation qui détermine la diminution ou la disparition de la tuméfaction.

L'examen du reste de l'organisme est négatif. Urée sanguine : 0,35.

La radiographie montre, après injection d'une grande quantité de substance opaque, l'existence d'une ombre à peu près arrondie, descendant dans le médiastin jusqu'au niveau de la 5e vertèbre dorsale, débordant un peu plus à droite qu'à gauche. De ce côté gauche, l'ombre confine à la crosse aortique dont elle épouse le contour. Au-dessus de l'ombre de la poche, existe un niveau horizontal qui répond à la 7e vertèbre cervicale.

Lorsque le malade a évacué en partie son diverticule, l'ombre diminue d'étendue, mais en même temps, les contours, jusque-là arrondis et réguliers, deviennent découpés, présentant des aspérités et des creux, comme si, dans cette rétraction, certains points restaient en retard, attirés en dehors.

Intervention le 21 avril 1934. Anesthésie au Schleich. Incision du côté gauche du cou, le long du sterno-cléido-mastoïdien, depuis le milieu du cartilage thyroïde jusqu'à l'articulation sterno-claviculaire. Incision de l'aponévrose superficielle, libération du bord interne du sterno-mastoïdien, section de l'homo-hyoïdien, ligature de la thyroïdienne inférieure. On trouve aisément le diverticule qui est énorme.

Sa libération en arrière n'offre aucune difficulté, non plus qu'en avant et à



Fig. 2. — Le diverticule à demi vidé. Les contours deviennent irréguliers et découpés

gauche. Mais, dès ce moment, on constate avec étonnement que, contrairement à l'habitude, la poche ne remonte pas du médiastin dans le cou, ce qui se fait généralement sans la moindre difficulté. Le doigt introduit dans le médiastin, en suivant la paroi du diverticule, contourne la crosse aortique de laquelle la poche est facilement détachée. En avant, celle-ci tient fortement au niveau de sa partie inférieure. Est-ce au tronc veineux innominé, ou à la veine cave supérieure ou au pédicule pulmonaire droit ? Il est impossible de le dire à cette profondeur. L'adhérence est, en tout cas, solide et étendue. Je n'ose décoller à l'aveugle dans la crainte d'ouvrir quelque gros vaisseau artériel ou veineux.

L'état de fatigue du malade et son âge ne me permettent pas de pratiquer une résection de la clavicule et du squelette thoracique pour y voir clair. Il me paraît plus prudent de ne pas pousser davantage cette tentative.

Une gastrostomie est faite, sous anesthésie locale, pour permettre une alimentation raisonnable.

Le 8 mai 1934, le malade quittait le service déjà très amélioré, se nourrissant par sa bouche gastrique.

Ainsi donc, voici un exemple de diverticule considérable de l'œsophage donnant lieu à des accidents d'intensité progressive depuis plus de trente ans. Il semble même qu'à une époque il y ait eu des phénomènes de gangrène superficielle de la poche. On tente son ablation. Il existe une péridiverticulite adhésive telle que tout essai de libération apparaît vain et dangereux.

On peut se demander pourquoi ce diverticule est devenu à ce point adhérent et aussi comment il est possible de prévoir cette complication et de prédire l'impuissance chirurgicale.

L'accroissement considérable de la poche n'est certainement pas par lui-même une cause d'adhérence. Je crois vous avoir montré déjà la radiographie d'un diverticule qui avait le volume et la forme d'un estomac normal et qui, cependant, se laissa extraire du médiastin avec la plus grande aisance.

Mais une poche de grande dimension est toujours le siège de stagnation. Plus un diverticule est volumineux, moins bien il se vide.

En effet, ces véritables sacs œsophagiens sont constitués exclusivement par la muqueuse du conduit. Il n'y a jamais de fibre musculaire dans l'épaisseur de leur paroi. Ils sont formés par une hernie de la muqueuse et de la sous-muqueuse à travers un hiatus anormal entre le constricteur inférieur du pharynx et le crico-œsophagien. Cette poche ne peut donc se contracter. C'est par un véritable artifice que les malades arrivent à en évacuer le contenu. Ils apprennent peu à peu à placer dans une certaine position, toujours la même, la tête et le tronc, puis par un effort d'expiration et de contraction des muscles du cou ils compriment leur poche et la vident.

Lorsque celle-ci est trop vaste, l'évacuation reste incomplète. Chez le malade dont je viens de vous résumer l'histoire, on retrouvait dans le fond de la poche une certaine quantité de gélobarine quarante-huit heures après l'examen. On comprend, dès lors, que les substances alimentaires y séjournent, s'y altèrent et provoquent ainsi ces plaques de gangrènes superficielles qu'avec Bensaude nous signalions déjà il y a une dizaine d'années.

Cette inflammation de la paroi diverticulaire siège principalement au fond de la poche et cela se conçoit aisément. Le tissu cellulaire périphérique va réagir, s'enflammer à son tour, et, de lâche et souple qu'il était, devenir scléreux. L'adhérence sera la conséquence de cette péridiverticulite et cela particulièrement au niveau du fond. N'est-ce pas exactement ce que nous avons constaté chez notre opéré ?

Tous les diverticules que j'ai eu jusqu'alors l'occasion d'enlever ont été attirés hors du médiastin et du cou avec la plus grande facilité. Je me suis heurté ici à une impossibilité absolue. Du moins aurais-je pu le prévoir ?

Instruit par cette observation, je pense qu'à la prochaine occasion je n'aurai plus cette surprise. Deux signes me feraient pressentir la possibilité d'adhérences : d'une part, les antécédents de gangrène superficielle de la poche ; d'autre part, l'étude de la radiographie.

L'odeur forte de l'haleine n'est pas rare chez les porteurs de diverticule ; mais l'odeur fétide est autre chose. Même ceux qui n'ont pas de raison d'approcher de près le malade s'en aperçoivent. C'était le cas de mon homme. Peut-être même faut-il attribuer à cette gangrène superficielle et à la réaction du tissu cellulaire du médiastin ces douleurs et ces malaises dont se plaignait alors mon opéré. Je ne crois pas cependant que cet accident permettrait d'affirmer l'adhérence ; il n'est que le témoin d'une altération dont on ne peut connaître l'étendue.

La radiographie donne un renseignement plus complet et plus précieux. Quel que soit son volume, un diverticule pharyngo-œsophagien rempli de substance opaque donne une image absolument régulière et arrondie. C'est une courbe sans à-coup qui circonscrit l'ombre. Qu'il soit plus ou moins rempli, la régularité persiste. Dans le cas que je vous présente, au contraire, le pourtour régulier de l'image n'existe qu'à l'état de distension extrême. Quand la poche s'est vidée en partie, des irrégularités apparaissent. On voit çà et là des aspérités. La ligne n'est plus régulière, elle est découpée. Je suppose que la paroi fixée en certains points ne revient pas sur elle-même et que ces points adhérents provoquent les irrégularités de l'image. C'est un peu ce que l'on constate dans certains cas de périduodénite par exemple. Cette interprétation n'a que la valeur d'une hypothèse, mais rapprochée des constatations opératoires elle prend un intérêt qui mérite attention et c'est la raison pour laquelle je vous ai présenté ces radiographies.

Le problème opératoire devient dès lors fort complexe. Faut-il s'obstiner dans la tentative d'extirpation ? Faut-il s'en tenir à une opération palliative qui ne peut être ici que la gastrostomie ?

Sans doute, on pourrait songer à pratiquer quelqu'une de ces voies d'abord mutilantes sur le médiastin antérieur, réséquer une partie de la clavicule et du plastron sterno-costal. On aurait ainsi un jour large sur la partie basse de la poche que l'on pourrait disséquer à ciel ouvert et sans violence. Cependant, une telle conduite serait-elle raisonnable ? Il ne faut pas oublier que ces malades porteurs de gros diverticules sont généralement des gens âgés, amaigris, faméliques. Seraient-ils capables de faire les frais d'une pareille mutilation ?

Chez mon malade, je n'ai pas osé le tenter ; je pense qu'il ne l'aurait pas supporté. J'ai cru plus prudent de pallier aux accidents les plus pressants et de commencer par alimenter et remonter le malade au moyen d'une gastrostomie.

Kyste du péroné et syphilis osseuse,

par MM. **Etienne Sorrel** et **André Richard.**

Nous avons suivi, mon collègue Richard et moi, une fillette chez laquelle une *ostéite syphilitique* revêtit l'aspect clinique et radiologique et

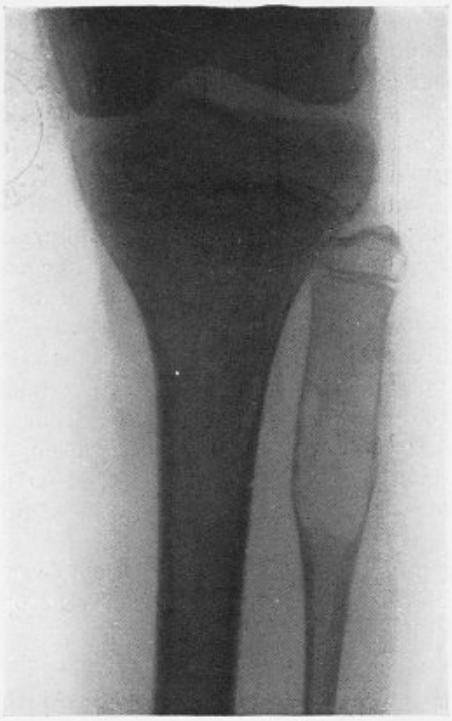

Fig. 1. — Ostéite kystique, suivant toutes probabilités de nature spécifique. Cas Carb. Bl., douze ans. Radio du 25 janvier 1932.

la structure anatomique de ce qu'on nomme habituellement le kyste *osseux essentiel*.

Cette fillette, C... (Blanche), âgée de douze ans, vint à la consultation de l'hôpital Trousseau le 1er février 1932, en disant que quelque temps auparavant elle avait, au cours d'un mouvement brusque, ressenti au niveau du genou droit une douleur assez vive en même temps qu'elle percevait un craquement. Elle avait ensuite boité pendant quelques jours, puis tout était rentré dans l'ordre, mais de temps à autre il y avait un peu de gêne dans la marche. L'histoire que racontait l'enfant était d'ailleurs peu précise. Ce jour-là, la marche était normale et l'examen clinique ne

donnait guère de renseignements : les mouvements du genou avaient leur amplitude habituelle ; il n'y avait pas de liquide dans l'articulation, la synoviale n'était pas épaissie, peut-être la pression de la tête du péroné éveillait-elle une petite douleur, mais c'était un signe bien léger et on eût été fort embarrassé pour faire un diagnostic si les parents n'avaient apporté une radiographie faite quelques jours auparavant, le 25 janvier : elle montrait une image typique de kyste du péroné siégeant dans la région bulbaire (fig. 1).

L'enfant entra dans le service et fut opérée le lendemain. Le kyste fut

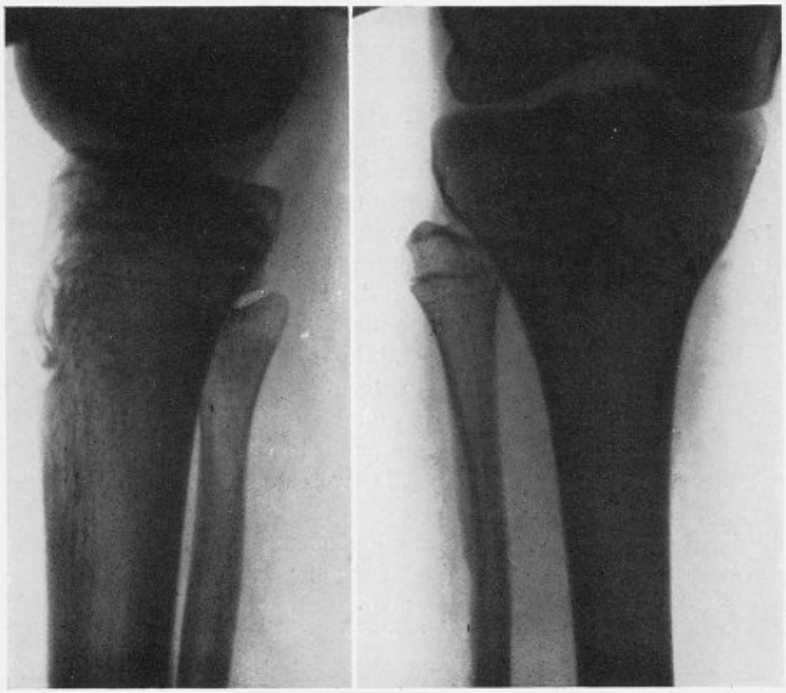

Fig. 2. — Même cas que figure précédente, ostéite kystique, suivant toutes probabilités de nature spécifique. *Reditus ad integrum* après évidement, greffe et traitement spécifique. Cas Carb. Bl., quatorze ans et demi. Radio du 9 mars 1934.

ouvert et on nota soigneusement ses caractères anatomiques : la corticale était très mince ; la cavité était vaste, comme l'indiquait la radiographie, et sans cloisonnement ; ses parois étaient nettes et lisses sans aucun revêtement, sans aucune irrégularité ; elle contenait une petite quantité de liquide séreux, non hémorragique, et rien d'autre.

Un greffon fut prélevé sur la partie saine sous-jacente du péroné, de même longueur que la cavité, mais beaucoup moins large, et fut laissé dans la cavité qu'il ne comblait pas complètement. On ferma sans drainage.

Le Dr René Bénard, chef de laboratoire de l'hôpital Trousseau, eut

l'amabilité de pratiquer l'examen histologique de la paroi du kyste et voici la note qu'il nous remit :

« Lamelles osseuses contenant dans leurs mailles une moelle fibro-conjonctive pauvre en cellules. Par places, présence de *myéloplaxes*. Présence, par places, de grains pigmentaires se colorant en vert pâle par le ferrocyanure. »

Elle confirmait les constatations faites au cours de l'opération et l'image radiographique. Le diagnostic ne semblait faire aucun doute; il s'agissait bien d'un kyste osseux essentiel.

Les suites opératoires furent simples : la cicatrisation des téguments se fit *per primam*, mais un certain temps d'immobilisation paraissant encore nécessaire l'enfant fut envoyée à l'Hôpital maritime de Berck dans le service de mon collègue Richard.

Or, à tout hasard, car rien ne permettait de penser à une spécificité possible, une réaction de Bordet-Wassermann fut faite : elle était positive.

L'enfant fut donc mise au traitement et, de mai 1932 à mai 1933, trois séries d'injections de sulfarsénol furent faites.

La cavité kystique se combla avec une rapidité extraordinaire, en quelques mois, et lorsque l'enfant rentra chez elle, en mai 1933, la reconstitution osseuse était complète depuis longtemps. La réaction de Bordet-Wassermann était, par ailleurs, devenue négative.

J'ai revu l'enfant en mars 1934. Cliniquement, la guérison est parfaite : la marche a été reprise en mai 1933, trois mois après l'intervention; elle s'est faite sans aucune gêne et il n'y a plus jamais eu la moindre douleur. Les masses musculaires ont leur volume normal, l'articulation du genou a conservé ses mouvements habituels, la croissance en longueur du péroné est semblable à celle de l'autre côté.

Et l'aspect radiographique est vraiment surprenant. A l'endroit où a été prélevé le greffon qui a servi à combler partiellement la cavité, le péroné est très légèrement aminci; mais, partout ailleurs, l'os a repris une forme et une structure normales; il n'y a plus trace de cavité, il n'y a pas trace non plus du greffon placé dans cette cavité; les travées sont régulières. C'est un *reditus ad integrum* complet (fig. 2).

Or, ce n'est pas ainsi que se comportent habituellement les kystes osseux après que leur cavité a été évidée et comblée par un greffon.

Sans doute, la réparation finit par s'effectuer, mais elle est lente et, pendant très longtemps, la structure osseuse présente des irrégularités importantes.

Voici, par exemple, la radiographie d'une autre fillette atteinte d'un kyste du tibia que j'ai opérée à la même époque que l'enfant dont je relate l'observation aujourd'hui. J'ai fait également un évidement et placé des greffons dans la cavité. Les suites furent tout aussi simples que dans l'autre cas; l'enfant est restée immobilisée le même temps et elle a repris, elle aussi, une vie normale à la même époque et parait bien guérie, mais la reconstitution osseuse est loin de s'être faite de façon aussi parfaite que chez la première malade.

C'est cette évolution qui paraît la règle.

Dans un article fort intéressant, paru tout récemment dans la *Revue d'Orthopédie*, M. Duchamp [1] a montré ce que devenaient à longue échéance les kystes essentiels. En dehors de 10 cas non opérés, son étude porte sur 33 cas opérés et qui furent revus de deux ans à vingt et un ans après l'intervention. La plupart (24 sur 33) ont bien guéri et la cavité osseuse s'est comblée, mais avec une très grande lenteur, et toujours, même dans le cas (appartenant à M. Nové-Josserand) qui fut revu et radiographié à vingt et un ans de distance, la radiographie montre des irrégularités de structure.

L'évolution de notre kyste a donc été bien particulière; il nous semble difficile de ne pas penser que c'est le traitement spécifique qui a déterminé cette guérison anormale, autrement dit qu'il s'est agi d'une *ostéite kystique de nature syphilitique*.

Des faits de ce genre ont été déjà signalés : M. Albert Mouchet, avec Meaux Saint-Marc [2], attira le premier l'attention sur eux en 1913; il avait communiqué à notre Société 2 observations dont M. Lenormant avait été rapporteur. L'attribution de ces lésions à la syphilis n'avait pas été sans soulever quelques protestations; je crois qu'elles n'étaient pas fondées, et le cas que nous signalons aujourd'hui me semble venir tout à fait à l'appui de ce que disait M. Albert Mouchet.

Dans notre cas, en plus, un examen histologique fut fait qui ne l'avait pas été dans les cas de M. Mouchet puisqu'ils n'avaient pas été opérés. Et cet examen histologique a montré une structure tout a fait identique à celle de ces kystes que, faute de mieux, sans doute, nous dénommons kyste *essentiel* des os.

Il nous paraît donc hors de doute qu'à côté des formes banales de la syphilis osseuse héréditaire (*forme périostique*, *forme diaphyso-épiphysaire*, *forme épiphysaire*) il faille faire une classe spéciale de *forme kystique* semblable cliniquement, radiologiquement et même histologiquement au kyste dit essentiel des os.

M. **Louis Bazy** : Je ne suis pas surpris, en ce qui me concerne, que la syphilis osseuse puisse produire, dans l'intérieur du tissu osseux, des dégénérescences kystiques. Celles-ci, en effet, comme je l'ai montré autrefois avec mon maître Letulle, constituent un phénomène de pathologie générale qui peut atteindre n'importe quelle forme du tissu conjonctif. En étudiant la variété particulière de dégénérescence kystique que représentent les kystes dits synoviaux, nous avions montré qu'on pouvait observer de

1. P. Duchamp : De l'évolution des kystes essentiels des os. *Revue d'Orthopédie*, t. XXI, n° 2, mars-avril 1934, p. 97-122.

2. Mouchet et Meaux Saint-Marc : Sur les formes anormales de l'hérédité syphilitique tardive des os longs (Rapport de Ch. Lenormant). *Bull. et Mém. de la Soc. nat. de Chir.*, 1913, p. 1347-1358.

Mouchet et Meaux Saint-Marc : Sur les formes anormales de l'hérédité tardive des os longs. *Revue d'Orthopédie*, janvier 1914, p. 37-52.

semblables lésions, non seulement au contact des gaines synoviales, mais dans le cartilage des ménisques articulaires, dans les fibromes utérins, dans le tissu osseux, etc. La dégénérescence kystique témoigne uniquement de la souffrance du tissu conjonctif et c'est dire que tout ce qui peut provoquer cette souffrance est capable de la déterminer.

Les troubles vasculaires, quelle que soit leur origine, sont le phénomène le plus facile à mettre en relief. En particulier, on ne peut manquer d'être frappé, pour ce qui est en particulier des kystes dits synoviaux, de leur fréquence spéciale chez les femmes et des troubles endocrino-sympathiques qu'on relève presque habituellement chez celles-ci.

Quand on songe à la prédilection que la syphilis a pour les vaisseaux, on imagine volontiers que les lésions vasculaires amènent un trouble de la nutrition osseuse et la dégénérescence kystique que peuvent produire d'ailleurs, à un même titre, tout ce qui trouble la régulation vasculaire : micro-traumatismes répétés, infections atténuées de toute nature, troubles endocrino-sympathiques. C'est en me plaçant à ce point de vue de la pathologie générale que je trouve spécialement intéressantes les observations que vient de nous communiquer mon ami Sorrel.

Pour répondre à M. Duval, je voudrais justement ajouter qu'une des observations qui m'a incité à me consacrer à l'étude de l'histologie et de la pathogénie des kystes dits synoviaux du poignet avait trait à la dégénérescence kystique de la cicatrice cutanée et musculaire, consécutive à trois opérations successives, faites au même point, pour kyste du poignet, et, par conséquent, à trois récidives. Comme les coupes que je vous avais présentées à l'époque, avec M. Letulle, le démontraient, c'était la cicatrice elle-même qui se transformait en kyste. Il y a donc une certaine analogie entre l'observation de M. Duval et la mienne. J'ajoute que la jeune fille qui offrait cette curieuse lésion avait des troubles endocriniens très marqués et une intense cyanose péri-malléolaire.

M. **Moulonguet** : Je ne crois pas qu'il faille réunir les vraies syphilis osseuses, dont Sorrel vient de nous montrer des exemples, et les kystes osseux essentiels survenant chez des malades syphilitiques. Les kystes osseux ne sont pas des lésions syphilitiques, leur anatomie pathologique les en différencie formellement et, aussi, le résultat du traitement spécifique qui guérit les lésions syphilitiques vraies, mais pas les kystes osseux.

Lecène avait rencontré plusieurs fois des lésions osseuses kystiques et polykystiques chez des syphilitiques, notamment chez des Arabes. Le traitement antisyphilitique ne faisait pas disparaître les lésions.

Mais je suis d'accord avec Sorrel pour retenir la syphilis comme cause possible, avec beaucoup d'autres, d'un trouble général du métabolisme ou de la trophicité engendrant les kystes osseux. La syphilis serait, dans ces cas que je crois peu fréquents, une cause indirecte de la lésion osseuse.

D'ailleurs, dans l'observation de Sorrel, la guérison est survenue après une opération et une greffe osseuse et le traitement antisyphilitique qui a

été fait plus tard n'est pas la thérapeutique unique, dont le rôle ne peut être mis en doute.

M. **E. Sorrel** : Je crois, comme M. Bazy vient de le faire remarquer, que l'on peut assez facilement concevoir qu'une lésion osseuse causée par la syphilis revête la forme kystique. Mais cela doit être cependant assez rare : l'étonnement, je dirai même le scepticisme, dont nos Bulletins font foi, avec lesquels furent accueillies ici même, il y a quelques années, les observations de M. Albert Mouchet, montrent que la chose n'apparaissait pas comme banale à cette époque; personnellement, je n'en connaissais pas d'exemple encore, et les quelques recherches bibliographiques que j'ai pu faire ne m'en ont pas révélé.

Il est bien certain, par ailleurs, que si le kyste osseux dont je relate l'histoire n'avait pas été évidé, et si ma malade avait été uniquement traitée par le traitement spécifique, la nature syphilitique de la lésion serait plus évidente.

Mais, je le répète, je n'ai jamais vu de guérison aussi parfaite et aussi rapide d'un kyste osseux par le traitement chirurgical, et on n'en a pas, à ma connaissance, publié qui lui soit comparable ! Je crois donc que l'on peut admettre, sans risque d'erreur, que c'est ici le traitement spécifique qui a agi beaucoup plus que l'évidement.

Arthrite suppurée traumatique du genou,

par M. **J.-A. Phélip** (de Vichy), membre correspondant national.

En mars de cette année, j'ai eu l'occasion d'observer une arthrite traumatique suppurée du genou qui mérite d'être rapportée en raison des erreurs bactériologiques et thérapeutiques auxquelles elle a prêté.

Observation. — Il s'agit d'un garçon de douze ans qui, le 13 février 1934, se donne un coup de hache sur le genou gauche. Le coin de la hache aurait pénétré sur le côté externe de la rotule. La synoviale a dû être ouverte de suite, car, dans les jours consécutifs à l'accident, la mère aurait constaté par la plaie l'écoulement d'une sérosité blanchâtre abondante et mousseuse. Le médecin de la famille, appelé pour le père malade le 1er mars, voit à cette occasion la plaie du genou de l'enfant. Après un examen sommaire, voyant l'enfant dans un état de saleté repoussante, il conseille aux parents de faire localement des pansements alcoolisés iodés, sans prescrire aucune immobilisation.

Mais, le 7 mars, le médecin est appelé pour l'enfant qui, ayant fait la veille une marche de 10 kilomètres, a ressenti dans le genou des douleurs assez vives et s'est senti fiévreux. A cette date, c'est-à-dire vingt-trois jours après l'accident initial, le genou est très nettement augmenté de volume, il est chaud, avec, sur la peau, de petites vésicules blanches et un point noir au centre. Sous anesthésie, le praticien incise par l'orifice de la plaie non cicatrisée et il s'écoule la valeur d'un grand verre de liquide citrin, puis une sorte de véritable gélatine.

Le pansement est refait tous les jours, mais comme il n'y a pas d'amélioration, que le genou reste gros, empâté, douloureux, que la température est élevée,

l'enfant est envoyé à l'hôpital de Vichy, dans le service chirurgical du Dr Phélip dont l'interne Delmas prend l'observation.

A ce moment on note, face externe du genou gauche, bord externe de la rotule, une plaie longitudinale de 4 centimètres, plaie grisâtre laissant sourdre un liquide sanguinolent. Le genou est tuméfié, le cul-de-sac sous-tricipital distendu. Sur la face antérieure et latérale interne, on voit de petites cicatrices rouge violacé ressemblant à des pointes de feu.

La palpation est douloureuse, on sent très nettement du choc rotulien et la pression fait sourdre du liquide par l'orifice de la plaie, le pouls est bon, régulier, la température est à 38°8. La langue rouge bien humide, le facies vultueux. Rien de spécial au cœur et aux poumons.

Une ponction exploratrice est faite aseptiquement sur le côté interne ; on retire 10 cent. cubes de liquide citrin qui est envoyé au laboratoire aux fins d'examen.

Le lendemain, 13 mars, la température est encore à 38°8 ; on décide une arthrotomie sous anesthésie générale à l'éther ; on excise d'abord les deux lèvres de la plaie et, après changement de gants et d'instruments, on fait une large arthrotomie bilatérale. Il s'écoule d'abord du liquide citrin, puis on évacue de véritables membranes gélatiniformes. Deux de ces membranes sont prélevées et immédiatement envoyées au laboratoire pour examen direct et culture. Une lamelle de caoutchouc est passée entre les deux orifices et un pansement peu serré à l'éther complète l'intervention, de façon à ce qu'on puisse mobiliser le genou.

Le 14 mars, le résultat du laboratoire arrivait et donnait : dans la culture, présence de très nombreuses bactéridies charbonneuses, l'examen direct n'avait rien donné. L'ensemencement a été fait sur gélose inclinée et bouillon peptoné et la culture est apparue après quatorze heures d'ensemencement.

Très étonné de ce résultat et ne connaissant pas les arthrites purulentes à bactéridies charbonneuses, j'allai moi-même au laboratoire de l'hôpital où on me montra la culture et la préparation ; de fait, l'analogie est frappante avec les cultures et les bactéridies charbonneuses dont on me montre l'iconographie.

N'ayant pas sous la main de sérum anticharbonneux, je donne à l'enfant des gouttes d'iode et réclame d'urgence du sérum anticharbonneux. Le pansement est refait tous les jours à l'éther, les premiers jours, et on fait plusieurs fois par jour de la mobilisation de l'articulation.

Le 16, la température monte à 40°1.

Le 17, en possession du sérum anticharbonneux, on fait 20 cent. cubes de sérum, la température étant descendue à 38°4 le 18 ; puis nouvelles poussées à 40°, cependant que l'aspect du genou ne paraît pas présenter d'aggravation.

Une hémoculture faite le 16 mars donne : positif bactéridie charbonneuse.

Le nombre des leucocytes est 17.600, dont :

Polynucléaires neutro	80 p. 100
Eosinophiles	0 p. 100
Grands monos	6 p. 100
Lymphocytes	7 p. 100

Il fut fait cinq injections de sérum anticharbonneux, dont quatre de 20 cent. cubes et une de 40. Les réactions générales furent assez fortes.

Intrigué par le résultat de la culture des fausses membranes et du sang, j'envoyai à l'Institut Pasteur deux tubes des cultures. Le Dr Giroud, chef de laboratoire, a bien voulu faire l'examen de la culture et m'a communiqué le résultat suivant : il ne s'agit pas d'une bactéridie charbonneuse, mais d'un *Bacillus megatherium*.

C'est une bactéridie banale de la surface cutanée ou du sol.

Cette bactéridie a pu provoquer des symptômes locaux et généraux très importants à la suite de son introduction traumatique dans l'articulation.

L'intérêt bactériologique de ce cas vient de l'aspect anthracoïdien de la culture de cette bactéridie.

B. anthracis et *B. megatherium* peuvent sporuler, seuls la mobilité du second, le pouvoir pathogène du premier les séparent.

La mobilité du *B. megatherium* peut être modifiée du fait de sa présence dans une sérosité très albumineuse comme celle d'un liquide articulaire; cependant, des passages rapides et successifs sur les milieux de culture habituels permettent de retrouver la mobilité ancestrale.

Le bacille du charbon inoculé à l'animal sensible provoque un œdème où pullule la bactéridie, puis l'injection se généralise et provoque la mort.

Le *B. megatherium* n'a pas de pouvoir pathogène propre.

Caractères de la bactéridie étudiée. — Bacille plus mobile en culture très jeune pouvant donner des spores sur gélose, aspect anthracoïdien de la culture. Bouillon trouble uniforme, léger enduit sur les bords du tube.

Gélatine : liquéfaction.

Lait : coagulation.

Pouvoir pathogène : 3 cent. cubes de culture en bouillon provoquent un gros œdème sous-cutané du cobaye, puis la nécrose de la région injectée. Ce *B. megatherium*, hôte habituel du sol et des fumiers, a été introduit grâce à une plaie articulaire.

Après cessation du sérum anticharboneux, le 22 mars, la température est descendue. La mobilisation de l'articulation a été continuée journellement, la lamelle de drainage a été supprimée.

Le 16 avril, l'enfant marchant et la plaie étant cicatrisée, il persistait un peu de liquide articulaire, une ponction faite à ce moment montre qu'il n'y a plus aucun élément microbien pathogène à l'examen direct et après culture.

L'enfant étant guéri avec tous ses mouvements, on le laisse rentrer chez lui.

En résumé, par son étiologie d'origine traumatique : effraction d'une articulation, cette arthrite purulente ne présente rien de spécial.

Mais l'aspect du liquide et l'examen bactériologique ont pu prêter à erreur. La similitude apparente de ces deux bactéridies a aiguillé, en plus de la thérapeutique chirurgicale, vers une administration de sérum qui, malgré son innocuité, était inutile.

L'arthrotomie bilatérale, après excision de la plaie avec drainage lamelliforme, a été accompagnée de mobilisation. Une ponction simple n'aurait pas permis d'évacuer les membranes gélatiniformes, très nombreuses dans l'articulation. De fait, les surfaces articulaires n'ont pas souffert et, après une réaction articulaire aseptique, l'enfant a retrouvé une restitution complète de ses mouvements.

La chirurgie cholédocienne en deux temps,

par M. **P. Moulonguet**.

Je pense ne pas être le seul chirurgien à trouver l'exploration opératoire du canal cholédoque très difficile. Aussi bien par le palper que le cathéter

en main, cette exploration me paraît être le temps pénible de la chirurgie biliaire; il me laisse trop souvent mal satisfait.

La région duodéno-pancréatique est de structure anatomique trop complexe, trop hétérogène au palper, pour qu'on y distingue toujours avec assurance le normal du pathologique. Quelle que soit l'incision employée, et malgré les plus fortes cambrures de la table, le rebord costal est gênant pour cathétériser le bout inférieur du cholédoque. Quand le foie est gros, turgescent, recouvrant complètement son pédicule et la région duodénale, les meilleurs écarteurs et même la luxation hors du ventre du bord antérieur du foie ne sauraient l'empêcher d'être un nouvel obstacle à l'aisance du cathétérisme vers l'ampoule de Vater. Il faut trop souvent faire ce cathétérisme dans un virage et les sensations tactiles qu'on y recueille sont habituellement bien obtuses.

N'est-il pas fréquent qu'un calcul soit ramené par la curette mousse après le passage sans encombre des explorateurs? Sommes-nous toujours, au moment où nous interrompons l'exploration, absolument tranquilles, matériellement sûrs que la route cholédocienne est libre? Et quand nous rencontrons un obstacle infranchissable, savons-nous toujours reconnaître de quelle nature il est? Il m'a paru plusieurs fois impossible de décider s'il s'agissait de boue biliaire concrétée, de calcul vatérien, de pancréatite, de cholédocite, de rétrécissement de la papille, de cancer des voies biliaires ou du pancréas, et d'autres fois, ayant choisi, je me suis trompé.

Cette expérience personnelle m'a fait écouter avec un grand intérêt et avec admiration la communication que nous fit ici M. Mirizzi le 3 mai 1933 sur : « La cholangiographie au cours des opérations sur les voies biliaires ». La vue est plus précise et plus analytique que le tact, et sur les cholédocographies que M. Mirizzi nous a montrées il paraissait merveilleusement simple de reconnaître la vacuité de la voie biliaire ou la nature de ses encombrements : la police de cette route devenait aisée. Malheureusement, la prise des radiographies au cours et sur la table même de l'opération soulève des difficultés actuellement insurmontables pour la plupart d'entre nous. Je pense qu'il faut adopter la pratique systématique de la cholédocographie mais, pour nous, cette vérification sera post-opératoire avec la rançon de quelques opérations itératives.

Notre collègue de Lyon, Gaston Cotte, il y a cinq ans déjà, nous a fait une communication sur ce sujet de : « L'intervention chirurgicale en deux temps chez les lithiasiques ». Il montrait la clarté qu'apporte à cette tactique prudente la radiographie des voies biliaires après injection de lipiodol et précisait que la clef de la réintervention était le drain demeuré en place dans les voies biliaires. Il me semble que Cotte n'a pas été entendu comme il méritait de l'être et c'est pourquoi je reviens sur ce sujet.

Bien entendu, je ne prétends pas que la chirurgie cholédocienne en deux temps soit la méthode de choix. Quand, aisément, on arrive à débloquer la voie biliaire principale l'opération est parfaite et la technique, classique depuis Kehr et depuis Edouard Quénu, doit demeurer inchangée.

Mais tous les cas ne sont pas simples. En feuilletant dernièrement mes

observations j'étais frappé du nombre relativement élevé de celles où la preuve n'a pas été faite de la nature des lésions cholédociennes. J'énonçais plus haut tous les diagnostics qui viennent à l'esprit : il faudrait y ajouter encore les hépatites prenant le masque des ictères par rétention mécanique. Si l'on se met devant les faits, on doit avouer que la chirurgie biliaire nous propose encore beaucoup d'inconnu et quelques déboires.

J'ai choisi quelques observations personnelles anciennes pour raconter les difficultés de l'exploration aveugle du cholédoque, l'incertitude pénible

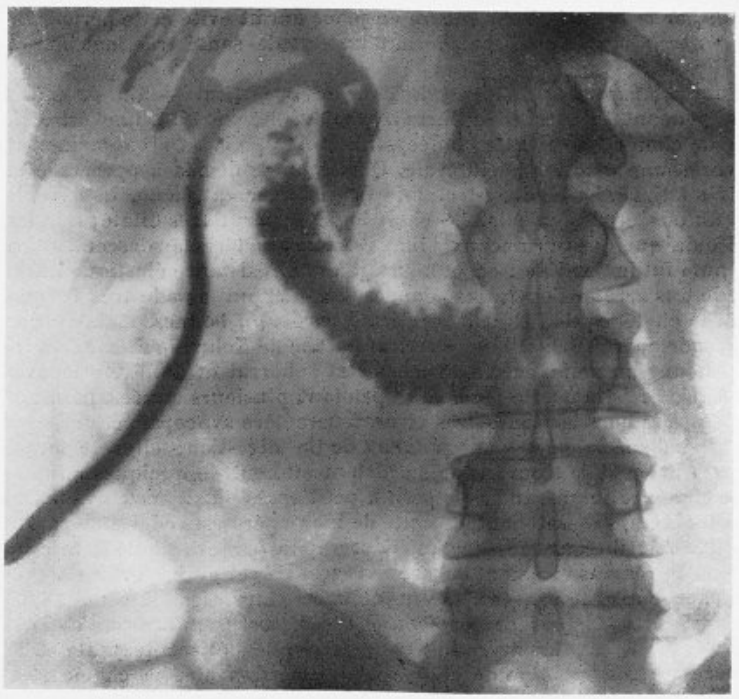

Fig. 1. — Cholédocographie post-opératoire. Image favorable d'un obstacle papillaire ou pancréatique passager. On peut enlever le drain de Kehr.

où l'on reste lorsqu'on n'a pas pu passer dans le duodénum, la gravité même de cette exploration. D'autres observations récentes démontreront le grand progrès apporté à la chirurgie biliaire par l'exploration radiographique du cholédoque après injection de lipiodol.

Exemple de mauvaise exploration cholédocienne au cours de l'opération. — Un homme de cinquante-trois ans est opéré pour ictère chronique douloureux avec poussées fébriles, avec le diagnostic ferme de lithiase cholédocienne. A l'opération, on trouve un cholédoque très dilaté, dont le cathétérisme vers le bas est aisé et ne fait pas percevoir de calcul. Comme il existe une cholécystite purulente et, de plus, un rétrécissement sur le canal hépatique en amont de l'abou-

chement du cystique, rétrécissement qui doit être sectionné pour permettre le cathétérisme vers le haut, je pense que ces lésions sont suffisantes pour expliquer le tableau clinique. Je borne là mes explorations. Je fais une cholécystectomie et un drainage du cholédoque. Après l'ablation du drain de Kehr, il y eut une tendance à la fermeture de la fistule, mais, dès que la bile cessait de couler, mon malade se sentait très mal à son aise et gêné pour respirer, il avait une poussée de fièvre et un peu d'ictère. Tout rentrait dans l'ordre avec le rétablissement de la fistule biliaire. Une radiographie, faite après injection de lipiodol par la fistule, montra l'empreinte du calcul sur une image cholédocienne très dilatée et, en effet, une réintervention faite au bout de trois mois me permit de retirer un gros calcul que j'abordai par décollement rétro-duodénal.

La réintervention eût été plus aisée faite plus tôt et une exploration des voies biliaires par le tube de Kehr encore en place aurait évité cette période de trois mois pendant laquelle le malade eut un état de santé très mauvais et plusieurs fois inquiétant.

Exemple d'imperméabilité cholédocienne à l'opération. — Un de mes amis, atteint pendant la guerre de fièvre typhoïde, fit, en 1925, une crise aiguë et fébrile de cholécystite. Cette cholécystite évolua pendant six semaines avec de la fièvre et une réaction péritonéale. Quand on se décida à opérer, le malade était très fatigué. La cholécystectomie fut relativement facile, la vésicule contenait du pus et des calculs. Le cholédoque apparut très dilaté; à la taille, il s'en écoula quelques grumeaux biliaires, le cathétérisme descendant vers le duodénum fut impossible : on se heurtait à une résistance élastique infranchissable. Je dus arrêter l'opération, dangereuse chez un malade très fatigué et je drainai le cholédoque. Les suites opératoires furent bonnes, mais c'est avec la plus grande appréhension que je retirai le tube de Kehr : la fistule biliaire persista pendant un mois, accompagnée d'état saburral et de légers mouvements fébriles. Une fois la fistule fermée, et pendant plusieurs années, mon ami ressentit des douleurs brusques très vives, à caractère syncopal; ces crises survenaient plus spécialement au moment de la digestion; elles le forçaient à s'allonger là où il se trouvait, puis cédaient au bout de quelques minutes. Cet état de choses si inquiétant céda petit à petit après plusieurs cures à Vichy et, depuis longtemps maintenant, la santé de mon opéré est redevenue parfaite.

De quelle utilité m'eût été la cholédocographie par le drain de Kehr avant son ablation ! Je ressens vivement encore le regret de cette trop tardive découverte, tant demeure aigu le souvenir des inquiétudes chirurgicales.

Exemple des dangers des explorations cholédociennes instrumentales. — Un homme entre à l'hôpital avec un gros plastron de péri-cholécystite et fébrile. Je l'opère après résorption de cette réaction péritonéale. La cholécystectomie est facile. Le cholédoque est dilaté; il est impossible de cathétériser son bout inférieur, on sent, en effet, un noyau du côté de l'ampoule de Vater, dont on ne sait s'il s'agit d'un calcul ou d'une pancréatite. Plusieurs tentatives de cathétérisme avec les explorateurs, la pince courbe et un béniqué échouent; je draine le cholédoque. Le lendemain, le malade est très mal, les extrémités sont froides, la température n'est cependant pas très élevée; il meurt dans la journée. A l'autopsie, on trouve un petit foyer de pancréatite aiguë, avec cystotéatonécrose localisée à la région duodéno-pancréatique. Le foyer de nécrose pancréatique est au voisinage de la terminaison du cholédoque, qui est d'ailleurs libre de tout obstacle et qui ne montre pas de fausse route.

Il s'agit donc ici d'une pancréatite aiguë, manifestement consécutive aux manœuvres exploratrices sur le bas cholédoque, et cette observation me paraît démonstrative des dangers de ces manœuvres lorsqu'elles sont malaisées. La possibilité de la cholédocographie me fera abandonner désormais ces efforts de cathétérisme aveugle, d'où peuvent résulter d'aussi tragiques conséquences.

Exemple de cholédocographie post-opératoire favorable. — Une intervention pour ictère chronique par rétention fait trouver une vésicule calculeuse qui est

enlevée et un cholédoque moyennement distendu, contenant une concrétion calculeuse formée de boue biliaire agglomérée.

Après ablation de cet obstacle, le cathéter est encore arrêté dans la région de la papille ; on passe enfin avec l'explorateur à bout olivaire, mais, au retour, l'instrument est arrêté par son talon.

Une cholédocographie faite vingt jours après par le drain de Kehr montre un canal très dilaté, qui se termine par un segment effilé en forme de crayon taillé. Il y a quelques lacunes dans l'ombre du lipiodol : ces lacunes variables et irrégulières n'indiquent pas la présence de calculs, mais seulement l'incom-

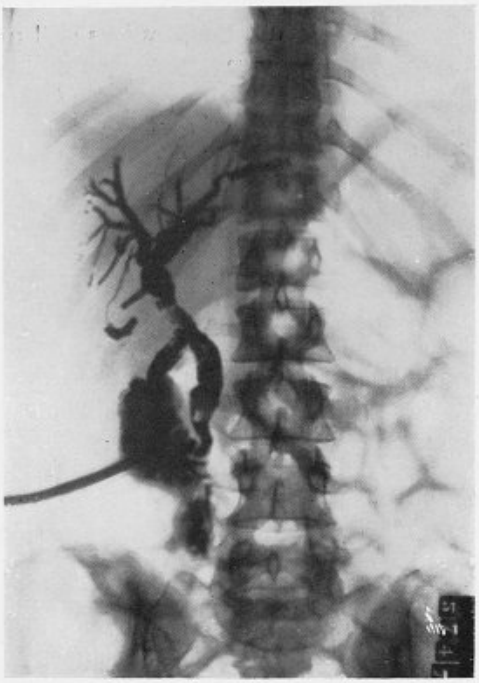

Fig. 2. — Cholédocographie post-opératoire. Image du calcul (à l'union du segment dilaté et du segment inférieur normal). La réintervention précoce est nécessaire pour éviter la fistule biliaire.

plète réplétion d'un cholédoque forcé. On fait subir à la malade plusieurs tubages duodénaux qui ramènent de la bile. Une nouvelle cholédocographie montre à peu près la même image, mais améliorée et, sur cette constatation rassurante, on enlève le drain cholédocien.

La malade guérit en quelques jours et se porte très bien depuis.

Exemple de cholédocographie indiquant la nécessité d'une réintervention. — Opérant une cholécystite calculeuse démontrée par la radiographie, je suis surpris de trouver un état inflammatoire de la région sous-hépatique beaucoup plus important que je ne le pensais : il faut libérer une adhérence intestinale dangereuse ; le canal cystique est entouré par une grosse réaction lipomateuse, et, quand j'arrive à l'exploration du cholédoque, l'opération a déjà duré un bon moment et a été difficile. Le cathétérisme cholédocien vers le bas est impossible,

je crois sentir quelque chose d'anormal derrière le pancréas, mais je renonce très vite à une exploration qui prolongerait trop l'opération.

Quelques jours après, la cholédocographie montre, dans un cholédoque moyennement dilaté, l'image typique d'un calcul. Le traitement de Pribram est alors essayé, mais il devient très pénible à partir de l'injection de 4 cent. cubes d'éther; une nouvelle radio montre que l'image du calcul n'a pas changé. On réintervient alors au bout de trente jours; le drain de Kehr sert de guide, je retrouve facilement la taille cholédocienne et, grâce à un petit décollement duodénal, je fais remonter le calcul qui est enlevé avec la pince à mors souples. La guérison suit cette intervention très facilement.

Ces observations me paraissent démonstratives et il n'y a pas intérêt à les multiplier. Dans des cas très graves d'angiocholites, analogues à ceux que Cotte a rapportés, où le chirurgien se borne à faire une cholécystostomie à l'anesthésie locale, les mêmes renseignements seront obtenus de l'exploration lipiodolée et permettront de faire le plan de la seconde opération.

Le progrès apporté par la cholédocographie post-opératoire à la chirurgie biliaire me paraît très important.

1° L'exploration radiologique, qui doit suivre l'opération après quelques jours, autorise, *si l'état général du malade le requiert, à réduire beaucoup les manœuvres*. Cholédocotomie ou cholécystostomie de drainage ne seront plus des opérations uniquement salvatrices, elles permettront, grâce à la cholédocographie, de poser l'indication du second temps et d'en connaître les objectifs.

En présence de sérieuses difficultés dans le cathétérisme du cholédoque ou dans son débouchage, ce ne sera plus un aveu d'impuissance que d'interrompre l'opération, puisque le cliché radiographique donnera des renseignements plus objectifs et plus précis que l'exploration opératoire la plus prolongée.

2° On sait comme *il est fréquent de trouver, dans des interventions pour cholécystites calculeuses, un cholédoque dilaté*. L'exploration de la voie principale est d'ailleurs la règle dans la cholécystectomie. Mais, parfois, si le temps vésiculaire a été difficile, on hésite à entreprendre une exploration cholédocienne, justifiée cependant par l'aspect de ce canal : c'est ainsi qu'un calcul sera laissé en place sans avoir été recherché. J'ai eu l'occasion, il y a peu de temps, d'en extraire un qui, sans nul doute, datait d'une cholécystectomie faite huit ans auparavant; cette longue histoire s'excusait par l'absence d'ictère franc et parce que le diagnostic d'accès fébriles palustres avait longtemps satisfait l'esprit.

Je pense que la cholédocographie peut nous éviter assez souvent cette erreur : soit qu'on glisse un drain dans le cystique, soit qu'on fasse une petite taille cholédocienne, il sera toujours possible, sans prolonger ou aggraver beaucoup l'opération, de se réserver la possibilité d'une cholédocographie. Je le ferai désormais lorsque le cholédoque ne m'apparaîtra pas normal et d'un petit calibre rassurant.

3° La *cholédocographie systématique post-opératoire donne la preuve en*

quelques jours que l'opération a été ou non complète. Si donc une réintervention doit être envisagée, elle peut l'être précocement, et, comme le disait Cotte, elle sera facile avec la clef qu'est le drain cholédocien demeuré en place. Autrefois, les réinterventions sur le cholédoque ne se décidaient qu'après constatation prolongée d'une fistule biliaire définitive et les délais que l'on mettait entre la première intervention inefficace et la réintervention étaient l'aveu des risques et des difficultés de cette dernière. Fallait-il qu'on soit certain de l'incurabilité d'une fistule cholédocienne pour se décider à l'opérer ! Sans guide, au milieu de tissus méconnaissables, terriblement scléreux, le chirurgien était aux prises avec une des tâches les plus difficiles qu'il doive entreprendre. *Cette opération pour fistule biliaire succédant à une taille cholédocienne peut et doit disparaître*, si l'on adopte la règle, pour moi formelle, que jamais un drain de Kehr ou une sonde cholédocienne ne sera retiré avant que ne soit vérifiée l'absence d'un obstacle permanent à l'écoulement normal de la bile vers le duodénum.

La réintervention précoce est aussi facile et bénigne que la cure des fistules cholédociennes chroniques est pénible et périlleuse. Il suffira de désunir une cicatrice récente, de libérer des adhérences légères et le drain cholédocien, guide sûr et facile à suivre, mènera d'emblée sur le canal. On pourra alors, soit faire l'extraction du calcul par la taille déjà faite, soit aborder le bas cholédoque par une autre voie, soit pratiquer une anastomose bilio-duodénale lorsque l'obstacle inenlevable doit être contourné. La sûreté de cette tactique me fait croire que la chirurgie cholédocienne en deux temps trouvera plus d'applications que même les communications de Pribram et de Cotte ne nous le faisaient entendre.

J'ai inspiré, en 1932, à Madeleine Herbert une thèse sur « L'exploration radiologique des voies biliaires après injection de substances opaques ». Les conclusions de cette thèse sont que la méthode est facile et bénigne. La seule précaution à prendre est de *faire l'injection à jeun*, afin que si le liquide huileux passe dans le canal de Wirsung, ce qui est fréquent, il ne risque pas de déclencher une autolyse du pancréas. Nous avons, en effet, vérifié chez le chien que l'injection de lipiodol, comme d'ailleurs celle de ténébryl dans le canal pancréatique, entraîne des lésions de nécrose autolytique de la glande, mais seulement quand l'animal est en période digestive. Ces conclusions sont conformes aux expériences de notre collègue Brocq, que vous connaissez bien.

Pour retirer le plus de bénéfice possible de cette admirable méthode de la cholédocographie, il faut que nous nous familiarisions avec ses images et apprenions à les interpréter. C'est pourquoi j'ai cru intéressant de vous en apporter à mon tour quelques-unes.

La cholédocographie lipiodolée contribuera à réduire la mortalité encore élevée de la chirurgie biliaire, en permettant notamment une chirurgie en deux temps rapprochés.

Elle doit faire disparaître les fistules biliaires après taille cholédocienne.

M. **Hartmann** : Les cholédocographies que vient de nous montrer M. Moulonguet sont des plus intéressantes. Je voudrais simplement lui poser une question. Sur ses radiographies, on voit les voies biliaires intra-hépatiques remplies de lipiodol. M. Moulonguet a-t-il fait des radiographies secondaires du foie? Il me paraît intéressant de savoir ce que devient ce lipiodol intra-hépatique.

M. **Moulonguet** : Je répondrai à M. Hartmann que je n'ai pas fait cette contre-épreuve, cependant je n'ai jamais constaté de troubles résultant de cette exploration et M. Mirizzi n'a, lui non plus, jamais eu d'accidents.

Dans la thèse de Madeleine Herbert, l'exploration n'a porté que sur le Wirsung. Il pourrait être intéressant d'étudier expérimentalement l'effet sur les voies biliaires elles-mêmes de l'injection de lipiodol; je ne l'ai pas fait. Chez le chien injecté dans le Wirsung, à jeun, on constate seulement une inflammation banale, tandis qu'injecté en période digestive il peut y avoir un foyer de nécrose du pancréas donnant des lésions inquiétantes. Chez l'homme, un accident de cette sorte a été rapporté par Bérard qui a observé un malaise après une injection de lipiodol en période digestive.

En conséquence, il ne faut faire la cholédocographie que chez un malade à jeun.

M. **Desplas** : Je fais depuis deux ans, systématiquement, l'épreuve de l'injection lipiodolée chez des malades dont je veux explorer le cholédoque soit après cholécystostomie, soit après cholédocotomie.

J'ai une série d'images radiographiques fort intéressantes qui ne cadrent pas toujours avec des lésions définies et que j'avais l'intention de vous présenter dans quelque temps.

J'ai fait ainsi une cinquantaine d'explorations lipiodolées, je n'ai eu que 2 cas où les malades ont présenté, au cours de l'injection, de petits phénomènes de choc.

Dans un autre cas, un malade a présenté des phénomènes d'iodisme légers mais incontestables.

D'autre part, j'ai fait secondairement, pour voir si le lipiodol s'évacuait des voies biliaires ultra-hépatiques, une épreuve à vide, sans lipiodol, et je n'ai pas constaté la persistance d'image lipiodolée.

Comme l'a dit Moulonguet, ce mode d'exploration du cholédoque et d'une façon générale des voies biliaires rendra les plus grands services quand les images radiographiques seront systématisées. On pourra, grâce à elle, je le crois du moins, distinguer les lésions de la papille, les lésions de compression pancréatique, celles résultant de la présence des calculs, celles en rapport avec des lésions muqueuses de cholédocite; l'exploration radiographique des voies biliaires après injection de lipiodol est une méthode pleine d'avenir.

M. **P. Brocq** : Le danger de rétention de lipiodol dans les voies biliaires ne me paraît pas très grand. Les canaux biliaires sont contractiles; il y a

dans les voies biliaires une pression suffisante pour évacuer vers le duodénum ou vers la fistule le lipiodol, à moins qu'il n'y ait un obtacle mécanique très important.

Comme l'a dit fort justement Moulonguet, le lipiodol pouvant refluer dans le Wirsung, il y a intérêt à ne pas faire l'injection en période de digestion du pancréas. Il ne faut pas oublier que Claude Bernard a obtenu le premier des pancréatites hémorragiques en injectant dans le Wirsung un mélange de bile et d'huile douce. L'expérimentation montrant que l'état de sécrétion du pancréas est tout particulièrement favorable pour réaliser une pancréatite, mieux vaut faire l'exploration à jeun, alors que le pancréas est au repos.

PRÉSENTATIONS DE MALADES

Arthroplastie du genou pour ankylose osseuse d'origine gonococcique. Résultat après trois ans,

par MM. **Louis Bazy** et **Galtier**.

A l'occasion de la présence parmi nous de M. le professeur Putti, j'ai pensé que l'on ne pouvait mieux marquer le plaisir que nous avions eu à l'écouter, ni mieux prolonger l'effet de la belle leçon que nous avons entendue hier à la Faculté, qu'en présentant une malade opérée dans mon service, d'une ankylose du genou, par mon assistant le Dr Galtier, et suivant la méthode même d'arthroplastie à laquelle M. Putti a attaché son nom.

Cette jeune femme fut atteinte en 1927 d'une polyarthrite d'origine gonococcique qui laissa derrière elle une ankylose complète osseuse du genou droit en rectitude, à la fois fémoro-tibiale et fémoro-rotulienne, comme en témoigne la radiographie.

Elle fut opérée le 2 mai 1931, quatre ans après, alors que tout phénomène infectieux local semblait éteint. La technique suivie fut celle de Putti.

Incision en fer à cheval avec branche médiane.

Allongement du tendon quadricipital.

Rupture des soudures osseuses fémoro-rotulienne et fémoro-tibiale.

Modelage des surfaces articulaires, après section des ligaments latéraux.

Interposition de fascia lata qui recouvre les condyles fémoraux, le plateau tibial, la face articulaire de la rotule.

Reconstitution très précise et soignée du surtout fibreux péri-articulaire.

Suture cutanée aux crins.

Immobilisation sur attelle de Boppe, en flexion légère avec extension progressive jusqu'à 5 kilogrammes.

Début de mobilisation seulement après l'ablation des fils, le douzième jour. Entre les séances de mobilisation, le genou est remis tantôt en flexion, tantôt en extension grâce à l'appareil réglable de Boppe.

Trois séances de radiothérapie profonde pour lutter contre les ossifications ligamentaires.

Massage des quadriceps et mobilisation active.

La malade quitte l'hôpital le 2 juillet 1931, deux mois après l'intervention.

Depuis, l'état articulaire s'est progressivement amélioré.

Actuellement, la flexion atteint 60°.

L'extension est complète.

Il n'y a pas de douleurs articulaires.

La malade peut aisément marcher, s'asseoit sans difficulté, s'agenouille; elle estime excellent le résultat obtenu.

Galtier accompagne son observation de réflexions intéressantes touchant certains détails techniques.

C'est la seconde arthroplastie du genou qu'il pratique et pense qu'il y a des points à préciser, qui peuvent améliorer beaucoup les résultats de cette intervention assez peu pratiquée.

D'une façon générale, on a tendance, au cours de l'intervention, à être trop parcimonieux dans le modelage des surfaces articulaires par crainte de balance au niveau du genou, alors que la tendance ankylosante est nette pour deux raisons pathologiques : par son origine gonococcique, et post-opératoire.

L'incision en fer à cheval avec branche médiane lui a donné une zone de sphacèle au point central. Il lui semble préférable d'utiliser le large fer à cheval à concavité supérieure, dont on peut remonter assez haut, suivant les besoins de la cause, les branches latérales.

La rupture de la soudure osseuse est aisée; la difficulté réside dans le modelage des surfaces articulaires et, particulièrement, des condyles dans leur partie postérieure. Or, c'est là un point très important, parce qu'il conditionne l'amplitude ultérieure de la flexion et nécessite la section complète des ligaments latéraux qu'il faudra reconstituer avec soin.

Dans un excellent résultat publié par M. Mathieu dans la séance du 24 février 1932, le modelage des surfaces articulaires portant sur la partie postérieure des condyles avait été très bien exécuté, comme le montre la radio de profil.

L'autre difficulté réside dans l'interposition du fascia lata. Sa fixation aux restes de la capsule doit s'effectuer aux fils résorbables. Dans un cas précédent, ces fils non résorbables n'ont pas été tolérés, et ont demandé plusieurs mois à s'éliminer.

Galtier ne croit pas qu'il faille commencer trop tôt la mobilisation, pas avant le douzième jour après l'ablation des fils, alors que la cicatrisation cutanée est assez complète. Avant cette période, elle est très douloureuse et risque de causer une désunion cutanée.

Il pense que les résultats obtenus peuvent être améliorés en perfection-

nant ces petits points de technique et que l'arthroplastie, bien qu'ayant des indications assez limitées, reste une bonne opération, comme en témoignent les statistiques beaucoup plus nombreuses des auteurs italiens et américains.

Un cas de rupture sus-rotulienne méconnue du tendon du quadriceps. Intervention au cinquième mois,

par M. **Antoine Basset**.

Observation. — Mme B..., trente-trois ans, est victime d'un accident d'automobile, le 30 juillet 1933. Sortie de la voiture, elle constate qu'il lui est impossible de se tenir debout, car son membre inférieur droit ne peut la soutenir. A l'hôpital de Nogent-sur-Seine, on diagnostique une entorse du genou. Il n'y a aucune ecchymose mais un peu de gonflement. Repos et compresses d'arnica. Le huitième jour, la blessée revient à Paris, mais voyage allongée. Son médecin habituel confirme le diagnostic d'entorse. Une radiographie ne montre aucune lésionosseuse. Un médecin d'assurances adopte, lui aussi, le diagnostic d'entorse. En raison d'une forte atrophie musculaire de la cuisse, Mme B... suit un traitement électrique (diathermie et massages électriques). Au début de septembre 1933, elle essaie de reprendre ses occupations. La marche est très pénible. La blessée traîne son membre, se déhanche pour marcher et souffre des reins. Aucune amélioration, après poursuite du traitement pendant trois mois et demi. L'extension active de la jambe sur la cuisse est impossible dans la position assise ou couchée. La montée et la descente d'un escalier nécessitent des efforts considérables et sont néanmoins très difficiles. La marche se fait en fauchant. Lorsque son genou est fléchi, Mme B... ne peut pas l'étendre. Elle ne peut ni s'accroupir, ni se mettre à genoux. Son membre inférieur se dérobe sous elle très souvent. Au tiers inférieur de la cuisse, l'atrophie musculaire est, en circonférence, de 3 cent. 5 par rapport au côté sain. Cette atrophie porte surtout sur le quadriceps.

Mme B... entre dans mon service le 2 décembre 1933.

La musculature de la cuisse droite est très déficiente, le quadriceps a tellement fondu que la partie inférieure du fémur se dessine sous les téguments. Il y a une légère hydarthrose. La rotule droite est abaissée d'environ 1 centimètre et on sent nettement une dépression au-dessus de sa base.

Les mouvements passifs du genou sont libres et indolores. La flexion active est un peu difficile ; l'extension impossible. Diagnostic : rupture ancienne du tendon du quadriceps.

A l'examen électrique : hypo-excitabilité galvanique et faradique des divers faisceaux du quadriceps fémoral droit.

Intervention le 5 décembre 1933 : soit quatre mois et cinq jours après l'accident : rachipercaïne.

Incision en U. Bloc cicatriciel au niveau du tendon du quadriceps. La rupture s'est faite à 1 centimètre environ au-dessus de la rotule et porte surtout sur les tendons du droit antérieur et du crural. J'arrive à dégager les expansions des vastes. Deux incisions verticales libèrent latéralement le tendon médian et le bloc cicatriciel que je coupe ensuite transversalement. Je suture alors, au fil de lin, la tranche du bout inférieur à la face profonde du bout supérieur abaissé, à 2 centimètres environ au-dessus de la tranche de celui-ci. Puis j'incise transversalement le surtout fibreux prérotulien à 1 centimètre au-dessous de la base de la rotule, et, dans cette incision, je place et suture au fil de lin la tranche du

bout tendineux supérieur rabattu au devant de l'inférieur. Enfin, en avant de ce double plan fibreux, je ramène et suture entre elles les expansions fibreuses des vastes.

Le 12 décembre, on commence la mobilisation du genou, d'abord passive, puis active.

Le 16 décembre, on commence les massages. Six jours après, on perçoit déjà nettement la contraction active du quadriceps.

Le 6 janvier 1934, l'atrophie musculaire, par rapport au membre sain, n'est plus, en circonférence, que de 1 centimètre au mollet et de 2 centimètres à la cuisse en son milieu.

On institue alors un traitement physiothérapique, continué jusqu'à fin mars.

Les massages sont continués jusqu'au début d'avril 1934.

Actuellement, Mme B... marche normalement, quand elle marche sans se presser. Elle traîne encore un peu la jambe si elle est obligée de marcher vite.

Couchée, elle peut lever son membre inférieur en extension complète.

Si elle fléchit d'abord la cuisse et plie le genou, elle ne peut pas encore étendre la jambe, la cuisse restant fléchie.

Assise, elle a un peu de mal à étendre la jambe et surtout à la maintenir, en l'air, étendue.

Elle éprouve encore quelque peine pour descendre un escalier, s'accroupir et se relever. Elle peut se mettre à genoux mais pas pour longtemps.

Tel est l'état actuel de mon opérée, qui fera d'ailleurs encore des progrès, je pense, mais lentement.

Pour le moment, six mois après l'opération, le résultat est déjà très bon. On ne peut pas encore le dire parfait et peut-être n'y aura-t-il jamais récupération fonctionnelle totale.

Mais il s'agissait d'une rupture datant de plus de quatre mois, et, quand je l'ai opérée, Mme B... n'avait presque plus de quadriceps. C'était une infirme.

Il s'agissait d'un cas différent de ceux que M. Lenormant a, avec Claude Olivier, publiés dans *La Presse Médicale* (n° 81, 11 octobre 1933). Les observations inédites de ces auteurs concernent des ruptures récentes. La précocité de la réparation tendineuse est certainement un élément capital dans la qualité du résultat.

Dans mon cas, il semble bien que la rupture se soit produite par choc direct sur le tendon de la planche de bord de l'automobile dans laquelle Mme B... était assise.

Un cal fibreux s'était formé, mais, après rétraction du bout supérieur, et tel qu'il existait, il était incapable d'assurer la fonction normale du quadriceps. C'est la règle en pareils cas.

Quant au procédé opératoire que j'ai employé, il ressemble, pour l'abaissement et la fixation à la rotule du bout supérieur, au procédé qu'emploie Gino Pieri dans les fractures anciennes de la rotule avec grand écartement, dans lesquelles le fragment supérieur, impossible à abaisser, doit être extirpé (voir mon livre sur *Le Genou*, fig. 47, p. 97).

Le Prof. Putti (de Bologne), membre associé étranger, au cours de la séance, en projetant de remarquables photographies, a fait une fort importante communication sur l'allongement opératoire du fémur.

Le Secrétaire annuel, J. Berger.

Paris. — A. Maretheux et L. Pactat, imp., 1, rue Cassette.

BULLETINS ET MÉMOIRES

DE LA SOCIÉTÉ NATIONALE DE CHIRURGIE



Séance du 13 Juin 1934.

Présidence de M. Georges LABEY, *président.*

PROCÈS-VERBAL

La rédaction du procès-verbal de la précédente séance est mise aux voix et adoptée.

CORRESPONDANCE

La correspondance comprend :

1° Les journaux et publications périodiques de la semaine.

2° Des lettres de MM. DENIKER, GOUVERNEUR s'excusant de ne pouvoir assister à la séance.

3° Un travail de M. René LERICHE (Strasbourg), membre correspondant national, intitulé : *Opérations pour rupture d'anévrisme de l'aorte avec formation d'hématome enkysté à évolution lente* (deux observations).

4° Un travail de M. P. LOMBARD (Alger), membre correspondant national, intitulé : *La migration testiculaire est un phénomène hormonal. L'opothérapie hypophysaire dans l'ectopie testiculaire.*

5° Un travail de MM. SWYNGHEDAUW et DEREUX (Lille), intitulé : *Hématome sous-dural chronique post-traumatique. Opération. Guérison.*

M. MOULONGUET, rapporteur.

Élection de M. Jean-Louis Faure à l'Académie des Sciences. Allocution du Président.

J'ai le plaisir de vous annoncer l'élection à l'Académie des Sciences de notre collègue et ancien président J.-L. Faure dont la notoriété chirurgicale est mondiale. C'est un honneur qui rejaillit grandement sur notre Société.

M. Faure étant absent de Paris aujourd'hui, je me permettrai, dans la prochaine séance, de lui adresser, en sa présence, nos bien amicales félicitations.

RAPPORT

Essais expérimentaux sur le traitement chirurgical de la tuberculose pulmonaire par l'intervention directe sur le système thoracique,

par M. **Célestino Alvarez** (de Oviedo).

Rapport de M. R. Proust.

M. Célestino Alvarez a envoyé à la Société de Chirurgie un très remarquable mémoire sur des conceptions générales de chirurgie du sympathique dans la tuberculose pulmonaire. Je vais vous en résumer les principes directeurs et, vu son intérêt, je verse *in extenso* ce mémoire aux Archives sous le n° 72 en vous demandant d'envoyer nos remerciements à l'auteur.

M. Célestino Alvarez ayant observé une malade qui présentait un volumineux lipome de la région dorsale au niveau des 7e, 8e et 9e vertèbres, et, en même temps, des troubles gastriques, remarqua que ceux-ci semblaient avoir été guéris par l'ablation du lipome et il crut pouvoir en déduire le fait que cette intervention avait produit un shock du sympathique par suite de l'élongation des nerfs intercostaux et, ultérieurement, il pratiqua lui-même, dans quelques cas, cette élongation des nerfs intercostaux pour agir sur le sympathique.

En particulier, dans 4 cas graves de tuberculose pulmonaire, il fut amené à pratiquer l'allongement des 2e, 3e et 4e nerfs intercostaux et il constata une amélioration des symptômes. Mais ayant repris les études anatomiques, en particulier à Paris, à l'Ecole, en même temps que notre collègue Redon, il se rendit compte que, contrairement à ses premières opinions, les tractions latérales des nerfs intercostaux n'avaient pas sur la

rupture des *rami-communicantes* l'action qu'il pensait. C'est alors qu'il régla une technique d'ablation des 2e, 3e et 4e ganglions thoraciques par voie d'abord postérieure, dont il explique minutieusement les règles dans son travail.

M. Alvarez préfère s'attaquer aux 2e, 3e et 4e ganglions thoraciques, peut-être est-ce parce qu'il croyait déjà s'attaquer à leurs rameaux communiquants en pratiquant l'allongement des nerfs intercostaux de même que Warstat croyait le faire au moyen de l'alvusion. Quoiqu'il en soit sa conception n'est pas sortie du cas expérimental mais sa technique est bien réglée et il est possible que dans l'avenir au cours de certaines thoracoplasties permettant de repérer exactement la chaine thoracique au-devant des articulations costo-vertébrales il puisse y avoir avantage à agir sur la chaîne et les ganglions par alcoolisation ou section. C'est un point qui reste encore à fixer, mais en tous cas la question méritait d'être étudiée et je crois qu'il convient de remercier M. Alvarez de l'importante contribution qu'il y a apportée.

COMMUNICATIONS

De l'ostéosynthèse dans les fractures de la diaphyse fémorale

(avec projection de radiographies),

par M. **Pierre Fredet**.

Dans une communication récente — à laquelle j'ai eu le regret de ne pouvoir assister — M. Soupault a montré combien la réduction sanglante des fractures de la diaphyse fémorale était facilitée, lorsqu'on a exercé durant quelques jours une forte traction sur le fragment inférieur, par l'intermédiaire de la broche de Kirschner.

Notre collègue se défend d'avoir voulu déclencher « un nouveau débat sur l'ostéosynthèse à propos des fractures de la diaphyse fémorale », mais le débat s'est ouvert tout de même et s'est élargi, au point que, dans une des dernières séances, M. Yves Delagenière a prôné les avantages d'appareils anciens.

Je viens donc, à mon tour, exposer mes idées sur la question, en présentant quelques radiographies typiques.

Avant l'avènement de l'ostéosynthèse et de la radiographie, la plupart des chirurgiens parisiens employaient volontiers l'appareil d'Hennequin. Bien appliqué, cet appareil donnait ordinairement de très bons résultats fonctionnels. Hennequin croyait obtenir la reposition intégrale des fragments. Ce lui fut une grosse déconvenue quand la radiographie montra

que, si la consolidation était habituellement acquise sans perte de longueur, avec rectitude du membre dans le plan transversal, le fragment inférieur était cependant décroché du fragment supérieur, en arrière.

Devant les possibilités nouvelles offertes par l'ostéosynthèse et la radiographie, on s'imagina qu'il fallait désormais réaliser, à tout prix, le bout à bout des fragments et le fixer d'emblée par suture, et qu'ainsi on guérirait les blessés plus vite et mieux.

Mais les ostéosynthèses fémorales se sont révélées difficiles; elles réclament un entraînement spécial de l'opérateur et de ses aides; la moindre faute d'asepsie peut avoir des conséquences funestes; il est nécessaire de disposer d'un outillage important et complexe qui ne s'improvise pas. En certains cas, bien qu'on ait obtenu tout d'abord une coaptation et une immobilisation parfaites, le résultat définitif est médiocre; le délai de consolidation n'est jamais écourté.

De là, une réaction, peut-être excessive, mais qui s'explique par l'introduction de nouvelles et excellentes méthodes de traitement simple : l'emploi de l'attelle de Thomas et de ses dérivés; la suspension de la cuisse en flexion-abduction, avec genou fléchi; la possibilité d'exercer une traction directe et puissante sur le fragment inférieur, avec des broches de divers types.

Pour moi, j'ai toujours soutenu que, parmi les fractures diaphysaires, les fractures du fémur étaient celles qui exigeaient le plus rarement une réduction sanglante, car les procédés modernes permettent presque toujours d'obtenir, plus simplement, des résultats au moins équivalents et plus rapides. Et je n'ai pas changé d'opinion.

Mais si l'ostéosynthèse fémorale a des indications limitées, elle a des indications précises — et dans ces cas, rares il est vrai, elle se montre vraiment utile — je veux parler de certaines fractures récentes, comminutives, à grand déplacement, irréductibles par suite d'interpositions, de fractures anciennes vicieusement consolidées et de pseudarthroses.

Je vais donc examiner les points principaux sur lesquels ont porté les objections ou les remarques des orateurs qui m'ont précédé.

1° *Dangers d'infection au cours des manœuvres nécessaires pour réduire.* — Je me permets de croire que ce danger est illusoire, si l'on prend les précautions que commande le bon sens et qu'il paraît superflu de rappeler.

Il faut évidemment procéder à une désinfection complète du membre, depuis son extrémité jusqu'à sa racine; dissimuler toutes les parties autres que celle où portera l'incision sous une enveloppe stérile, épaisse, fixée par des pinces à griffes empêchant tout déplacement des étoffes protectrices, afin que, dans le champ des manœuvres, n'apparaisse que le membre blessé et qu'on puisse manipuler aisément celui-ci, sans rencontrer autre chose que des surfaces aseptiques.

Les manches de l'opérateur et de ses aides doivent être terminées par un tissu absorbant, que l'on introduit sous le crispin des gants de caoutchouc, pour qu'aucune goutte de sueur ne filtre au dehors. Il faut enfin,

point capital, ne se faire assister que par des aides expérimentés, soigneux et adroits.

Toutes ces précautions ne demandent que de la minutie et de l'attention; si elles sont observées, les risques de contamination sont pratiquement nuls, et, pour mon compte, j'ai eu l'heureuse fortune de n'en jamais éprouver.

2° *Difficultés de réduction.* Ces difficultés n'existent pas pour la plupart des fractures récentes et simples, mais elles peuvent être réelles et sérieuses dans d'autres cas.

On en vient à bout :

si l'on a pris soin d'exercer une forte traction continue sur le fragment inférieur, dans les jours qui précèdent l'opération — à cet égard, je suis tout à fait d'accord avec M. Soupault;

si l'on s'ouvre une voie d'accès commode et suffisamment large;

si l'on isole les fragments sur une assez grande longueur;

si les aides savent tirer en bonne direction;

si l'on dispose d'instruments de préhension puissants et à prise immuable;

si l'on sait enfin user, sans brutalité, du grand levier de Lambotte et redresser par angulation, ce qui n'offre de danger qu'en des mains inexpertes.

Il ne faut, bien entendu, jamais rejeter les fragments intermédiaires de quelque importance; ils sont souvent indispensables pour la coaptation. Si l'on a dû les extraire momentanément, ils constituent, remis en place, des greffons idéaux.

Il arrive parfois, pour des fractures anciennes, que les fragments ne soient plus congruents, auquel cas, il devient nécessaire de les régulariser par un trait de scie. Mais ce trait doit être parcimonieux et ne retrancher, de la longueur de l'os, que le minimum. Je vais montrer dans un instant des exemples de cette pratique.

En fait, quand on sait s'y prendre, on réduit toujours.

3° *Voies d'accès.* — Ce serait une erreur de croire que la voie antérieure soit toujours préférable à la voie externe ou inversement. L'une et l'autre ont leurs indications propres.

La voie antérieure, très commode je le reconnais, s'offre d'elle-même pour les fractures siégeant au-dessous du milieu de la cuisse.

Exemple : H..., vingt et un ans (1932). Fracture transversale dentelée au tiers moyen, avec interposition musculaire.

On a pu facilement réduire au trente-huitième jour et fixer une plaque antérieure, très aisément. Le résultat immédiat est parfait. Plaque enlevée à soixante-douze jours. Le résultat définitif est excellent. C'est celui qu'on devrait toujours obtenir.

La voie externe ne s'impose pas moins pour les fractures hautes, en particulier lorsque le fragment supérieur est fortement dévié en dehors et lorsqu'il est court.

Exemple : F..., soixante-six ans (1925). Fracture transversale avec

interposition siégeant à brève distance au-dessous du petit trochanter. Le fragment supérieur en abduction faisait pour ainsi dire saillie sous la peau.

N'était-il pas raisonnable, en pareil cas, d'attaquer le foyer de fracture par voie externe, c'est-à-dire par le chemin le plus court ?

Autre exemple : Fracture plus bas située, mais pointant, elle aussi, sous les parties molles latérales. H..., vingt-sept ans (1928). Ce blessé m'a été envoyé quatre mois après l'accident; l'os est brisé à la partie moyenne, les fragments sont soudés angulairement à 135°.

Eût-il été sensé d'utiliser une autre voie que la voie externe ? Comme dans le cas précédent, une incision externe a permis sans peine d'aviver les fragments, de les coapter et de les immobiliser au moyen de deux plaques.

Le vaste externe est épais ; sa tranche de section saigne, mais l'hémorragie est facile à tarir avec quelques ligatures et par tamponnement ; la plaie se répare très bien, la cicatrice n'est nullement gênante par la suite.

J'ajoute que la voie antérieure n'est pas exempte d'inconvénients. A la suite de son emploi, on peut voir apparaître des ostéomes qui, par leur adhérence aux extenseurs directs, limitent secondairement la flexion du genou.

Exemple : F..., trente-deux ans (1923). Fracture oblique, à l'union du tiers inférieur et du tiers moyen, avec deux fissures longitudinales sur toute la longueur du fragment distal.

Il était indiqué d'intervenir par voie antérieure. On a pu ainsi réduire avec grande facilité et maintenir solidement la coaptation par cerclage avec cinq lames de Putti-Lambotte. La radiographie dans le plan sagittal et dans le plan frontal montre un résultat immédiat parfait. Mais vers le deuxième mois apparaît un ostéome qui s'insinue dans les fibres de l'extenseur direct. Finalement, la fracture s'est consolidée en bonne attitude, mais la flexion du genou reste un peu gênée; le degré de mobilité suffit largement aux besoins de la vie courante, mais on ne peut dire que le résultat soit parfait.

On objectera que l'extraction des cercles aurait peut-être empêché l'ostéome de se produire, mais la blessée a voulu les garder ; elle les conserve depuis dix ans et assure qu'elle n'en est nullement incommodée.

4° *Mode de fixation des fragments.* — Ligature-cerclage par fils métalliques ou par lames, ou bien prothèse par plaques.

Là encore, ce sont les conditions de la fracture qui commandent le genre de synthèse. Les fractures très obliques s'accommodent à merveille du cerclage (vous venez d'en voir un exemple). Aux fractures transversales, ou simplement obliques, conviennent les plaques, renforcées, au besoin, d'un ou plusieurs cercles pour maintenir en place un fragment accessoire.

Mais il ne faut oublier qu'à la cuisse plaque et vis sont soumises à des forces très puissantes, qui tendent à arracher celles-ci ou à tordre celles-là : traction du psoas et du moyen fessier sur le fragment supérieur tiré vers le haut et en dehors, action des fléchisseurs et surtout des adducteurs sur le fragment distal, tiré en arrière et en dedans. Ces influences nuisibles se combinent pour dissocier les fragments et engendrer la crosse classique, à convexité antérieure et externe.

Afin de résister à de tels efforts, il est nécessaire d'employer des plaques longues, prenant point d'appui dans une grande étendue sur chacun des fragments. Ces plaques doivent être très rigides. De ce point de vue, les plaques de Shermann semblent préférables à celles de Lambotte. Il faut enfin les fixer de part et d'autre du trait de fracture par plusieurs vis, soigneusement introduites dans un segment d'os sain, après taraudage, et serrées à bloc.

Quelle qu'en soit la rigidité et la solidité d'implantation, une seule plaque ne suffit pas, en général, pour s'opposer efficacement aux efforts de dislocation. Je conseille d'en placer deux, l'une sur le flanc externe du fémur, pour contrebalancer l'action des adducteurs, l'autre, en avant, pour obvier à la production d'une crosse à convexité antérieure.

Et encore, n'est-on pas assuré d'empêcher ainsi toute déformation. L'influence des adducteurs est si difficile à combattre que je me suis demandé s'il n'y aurait pas intérêt quelquefois à faire la ténotomie du grand adducteur.

Voici trois exemples de ces déformations secondaires :

L'une, très minime, chez la femme atteinte de fracture sous-trochantérienne, dont je vous ai montré les lésions initiales il y a un instant. Les deux plaques ont été retirées soixante et onze jours après l'opération. On constate que la diaphyse n'est pas rigoureusement droite.

La seconde plus marquée, chez l'homme traité au bout de quatre mois pour fracture à la partie moyenne, vicieusement consolidée. Les plaques ont été retirées quatre-vingt-cinq jours après la synthèse. Il s'est formé une crosse à convexité externe, modérée je le veux bien, mais qui n'existe pas moins.

Le troisième cas est celui d'un jeune étudiant (1930) que j'ai dû opérer au bout de trente-trois jours, pour une fracture comminutive au-dessus de la partie moyenne, avec gros fragment intermédiaire, fort chevauchement, et sans trace de consolidation.

Le foyer de fracture a été attaqué par incision antéro-externe. La réduction a exigé l'avivement des fragments principaux. Une coaptation rigoureuse a été obtenue, grâce à la mise en place du fragment intermédiaire, et elle a été stabilisée par deux longues plaques de Shermann, renforcées par une lame de Putti-Lambotte. Ces plaques n'ont pas empêché la production d'une crosse à légère convexité antérieure et externe. Les plaques ont été retirées au bout de cent deux jours. Pratiquement, le résultat fonctionnel est excellent et se maintient depuis plus de trois ans et demi, mais le résultat anatomique n'est point parfait.

5° *Faut-il abandonner le matériel de synthèse ou le retirer ?* — Le matériel de synthèse peut être toléré indéfiniment et, dans certains cas, il n'a pas besoin d'être enlevé.

Mais on ne saurait nier que toute ostéosynthèse est suivie d'un ramollissement des extrémités osseuses autour du foyer de fracture et que, de ce fait, le cal est déformable pendant une période assez longue. L'incrustation par sels calcaires semble plus rapide lorsque le matériel métallique est retiré.

D'autre part, l'abandon du matériel métallique entraine la formation de gros cals.

J'estime donc, qu'à la cuisse, il convient d'extraire ce matériel dès que les extrémités osseuses paraissent soudées. A ce moment, si l'on observe une tendance à la crosse, on peut y parer par redressement, car l'os est encore assez malléable.

A vrai dire, un gros cal, lorsqu'il n'est pas associé à une déviation de l'axe du membre, reste dissimulé dans la profondeur par l'enveloppe musculaire et ne trouble en rien les fonctions.

Voici un exemple curieux de gros cal bien toléré :

Enfant de neuf ans (1913) [j'ai publié l'histoire initiale de ce blessé en 1913 dans le *Journal de Chirurgie* et vous en ai parlé en 1920].

Fracture ouverte à trois fragments siégeant à l'union du tiers supérieur et du tiers moyen et dont l'asepsie était douteuse. J'ai nettoyé la plaie et réséqué les parties suspectes, comme on l'a fait ultérieurement de façon systématique pendant la guerre, et suturé la plaie. Une réunion aseptique ayant été obtenue, j'ai procédé, vingt et un jours après l'accident, à la réduction sanglante et à l'ostéosynthèse au moyen d'une plaque de Lambotte renforcée par un cercle de fil métallique. Un gros cal s'est formé. Comme il s'agissait d'un jeune, loin du terme de sa croissance, je me demandais ce qu'il adviendrait de la plaque qui risquait, à un moment donné, de se trouver dans le canal médullaire. J'ai pu suivre le blessé jusqu'à ce jour ; il a trente et un ans. Voici la radiographie du membre, deux ans et demi et dix-sept ans environ après l'opération. La plaque est incluse dans un fuseau qui s'étend sur la moitié de la diaphyse. Le sujet n'éprouve aucune gêne.

Il peut arriver que des cals volumineux, associés à une déviation, ne provoquent pas, non plus, de troubles physiologiques. En voici un exemple : H..., trente-sept ans. Il s'agit d'une opération pour pseudarthrose exécutée en 1922. Encore mal familiarisé avec les déviations secondaires qui risquent de se produire à la suite des ostéosynthèses fémorales, j'avais fait un essai de contention avec des plaques légères en aluminium, fixées seulement par cerclage. Ce *modus faciendi* a abouti à un cal énorme avec crosse. Le sujet, un charretier, a été examiné à titre d'accidenté du travail par un expert. L'expert lui a attribué une incapacité de 30 p. 100 et lui a prédit que l'infirmité augmenterait et le conduirait avant deux ans à une amputation de cuisse. Rassurez-vous, l'opération date de douze ans, le sujet a repris son métier de charretier et ne l'a jamais interrompu ; il marche à côté de ses chevaux, décharge de lourds colis. Il se félicite de toucher une rente, mais reconnait franchement n'éprouver aucune gêne. On ne doit donc pas être trop pessimiste en matière de gros cals avec déformations, après ostéosynthèse.

6° *Traitement consécutif à l'ostéosynthèse.* — Mon ami Alglave ne craint pas de faire lever ses opérés « et souvent de les mettre debout en un mois et six semaines ».

J'avoue qu'une telle pratique me paraît dangereuse. Aussitôt après l'opération, il me semble indiqué de combattre systématiquement les

efforts de dislocation exercée par les muscles, en suspendant la cuisse dans un hamac, en flexion-abduction et genou légèrement fléchi, ou d'appliquer un appareil plâtré prenant le bassin et la cuisse.

Je maintiens cet appareillage pendant un mois au moins, après extraction du matériel de synthèse, et je ne permets l'appui sur le membre, de crainte de déformation, que lorsque la radiographie montre une bonne opacité du cal.

En résumé, voici les conclusions tirées de mon expérience personnelle :

La réduction sanglante et l'ostéosynthèse ne sont indiquées pour les fractures diaphysaires récentes du fémur que dans des cas exceptionnels. Les procédés modernes d'appareillage donnent, en général, plus simplement, sans aléa et plus vite, des résultats au moins égaux.

Lorsqu'une ostéosynthèse s'impose, il est bon d'instituer pendant quelques jours, avant d'opérer, une forte traction sur le fragment inférieur pour faciliter la réduction.

Le danger d'infection est négligeable si l'on prend les précautions requises.

Suivant la condition de la fracture, utiliser la voie d'accès antérieure ou la voie externe.

La réduction est toujours possible, sinon facile, par des moyens relativement simples.

Les déformations secondaires sont à redouter. Il faut donc se prémunir contre elles :

si l'on fait une prothèse, employer des plaques longues et rigides, les fixer sur chacun des fragments, en os sain, par plusieurs vis. Une plaque ne suffit pas. Mieux vaut en placer deux : l'une sur la face externe, l'autre sur la face antérieure ;

après l'opération, maintenir le membre dans un appareil annihilant l'action déformatrice des muscles ;

enlever le matériel de synthèse dès que la consolidation paraît obtenue. Mais ne permettre la marche que lorsque le contrôle radiographique démontre que le cal est complètement infiltré de sels calcaires, c'est-à-dire indéformable.

M. **Alglave** : Mon ami Fredet vient de faire allusion à la question du lever précoce chez les malades à qui on a fait une ostéosynthèse pour fracture de cuisse à la partie moyenne. Il ne partage pas mon avis, mais qu'il me permette de répéter que si je préconise cette mobilisation précoce pour les *fractures de cuisse*, c'est en vue, surtout, de la mobilisation du genou. Celle-ci est un point très important du traitement post-opératoire dont j'ai l'expérience.

Dès le dixième jour, j'ai mobilisé le genou d'un fracturé de cuisse que j'ai opéré il y a vingt-neuf jours, grâce à toute l'obligeance de Guimbellot. Et je l'ai levé le vingt-cinquième jour, pour l'obliger à assouplir son genou et fortifier les muscles de sa cuisse.

Je pense vous le présenter dans quinze jours, mais il est évident que,

si je le mets debout, je ne lui demande pas de faire des efforts inutiles et risqués.

D'autre part, il va sans dire que je n'applique pas le lever précoce aux fractures de jambe, je ne l'applique qu'à la cuisse, en vue de la mobilisation du genou et dans une mesure raisonnable.

M. **E. Sorrel** : La belle communication que vient de nous faire M. Fredet me semble infiniment intéressante et ses conclusions sont fort importantes.

Il vient de nous dire que la réduction sanglante des fractures du fémur suivie d'une ostéosynthèse métallique ne doit être faite que dans des conditions tout à fait *exceptionnelles*.

Par des radiographies très démonstratives, et par les commentaires dont il en a accompagné la présentation, il nous a prouvé, de façon irréfutable, que si l'on peut, par voie sanglante, obtenir des réductions rigoureuses et, grâce à des plaques et à des lames, les maintenir parfaitement, les malades n'en restent pas moins exposés dans l'avenir à des suites fort ennuyeuses ; dans certains cas, il se fait une inflexion tardive au niveau du cal, ce qui me semble signifier qu'il y a eu un retard de consolidation, et les radiographies montrent que la consolidation se fait après ablation du matériel de prothèse ; dans les autres, il y a formation d'un cal énorme englobant tout le matériel de prothèse et cette exubérance du cal doit être due, à mon avis, aux dilacérations étendues du périoste que l'on est obligé de faire, puisqu'il faut dénuder largement les extrémités osseuses pour fixer sur elles l'important matériel de synthèse qui les fixera ; et ces cals, s'étendant dans les masses musculaires, ces sortes d'ostéomes déterminent de la gêne des mouvements.

Que l'on passe sur ces inconvénients lorsqu'il est vraiment impossible d'obtenir la réduction de la fracture et le maintien des extrémités osseuses d'une autre façon, on peut l'admettre ; mais il est bien évident que, toutes les fois qu'il sera possible d'agir autrement, il faut le faire.

Or, grâce aux tractions par fil métallique que nous employons maintenant, je crois que *les cas où les interventions sont indispensables deviennent de plus en plus rares*.

Par ailleurs, je suis tout à fait de l'avis de M. Alglave lorsqu'il nous dit combien il est utile de mobiliser précocement le genou dans les fractures de la diaphyse fémorale. Mais la traction par fil métallique passant dans la partie inférieure de la diaphyse est précisément le moyen qui le permet le plus facilement : il suffit de placer le membre sur un appareil à suspension articulé au niveau du genou et, dès le lendemain du passage du fil métallique, on peut faire exécuter soit spontanément, soit passivement au blessé des mouvements de flexion-extension étendus.

M. **Alglave** : J'ajoute un mot pour faire remarquer que dans la dernière séance j'ai demandé à M. Putti s'il n'avait pas vu d'inconvénients se produire par les tractions élevées faites avec la broche de Kirschner.

M. Putti m'a répondu qu'il n'en voyait plus depuis qu'il plaçait la broche

suffisamment haut, au-dessus de l'épiphyse fémorale, c'est-à-dire en un point dur et coupant de la diaphyse. Pour ma part, je continue à penser que ces broches exposent à l'infection de l'os, de dehors en dedans, sinon à la section progressive du tissu osseux.

M. **Ombrédanne** : Au point de vue spécial qui m'occupe, je dois signaler ici les accidents sérieux qui peuvent succéder à l'application, chez l'enfant, des broches de Kirschner : chez l'enfant, l'os coupe sous la traction du fil, et les accidents peuvent être graves quand le fil pénètre dans l'articulation.

D'autre part, en matière d'ostéosynthèse du fémur, j'estime que *toutes* les ostéosynthèses à matériel perdu, qu'il s'agisse de fils, de rubans de Parham, et de plaques, sont chez l'enfant *désastreuses*.

Fredet a, entre les mains, un certain nombre de documents que je lui ai remis, et qui démontrent la fréquence, et je suis tenté de dire la *constance*, des fractures itératives chez les enfants qui ont été synthésés avec du matériel perdu, abandonné en place.

Je ne veux point dire qu'il ne faut pas chez l'enfant avoir recours à l'ostéosynthèse ; procédé d'exception d'accord, mais procédé utile : j'y ai souvent recours. Mais ma conviction est que celle-ci doit être *temporaire*, sous peine de catastrophe infiniment probable, que ce soit au bout de trois mois ou de dix-huit mois.

Bréchot : L'opinion autorisée de M. Ombrédanne sur les accidents des ostéosynthèses et des broches de traction chez l'enfant est intéressante.

Il est cependant curieux de penser que l'ostéosynthèse est, classiquement, peu conseillée chez l'enfant à cause des inconvénients du matériel laissé à demeure quand c'est justement chez l'enfant qu'il n'est pas nécessaire de l'y laisser.

Pendant que j'étais à Trousseau j'ai fait chez l'enfant de nombreuses ostéosynthèses mais sans laisser à demeure le matériel.

Je pense que l'ostéosynthèse faite ici à matériel temporaire est un moyen utile de réduction correcte lorsque celle-ci n'est pas satisfaisante par méthode non sanglante. Dès que le cal si rapide à apparaître chez l'enfant est en pleine formation le matériel peut être ôté et la consolidation se poursuit sous protection du plâtre.

Au fémur il existe chez l'enfant aussi, mais moins que chez l'adulte à musculature plus puissante, des inflexions secondaires du cal c'est pourquoi je pense que le maintien d'un plâtre jusqu'à consolidation complète est nécessaire.

M. **Paul Mathieu** : La broche de Kirschner présente des avantages considérables pour établir l'extension continue sur l'extrémité inférieure du fémur fracturé. Mais il est certain que, si cette broche est placée très bas dans l'extrémité inférieure du fémur, elle peut couper l'épiphyse et entrer dans l'articulation. C'est pourquoi certains chirurgiens placent la broche à

travers l'extrémité supérieure du tibia. Pour ma part, je pense qu'il convient de placer la broche dans l'extrémité inférieure de la diaphyse fémorale peu susceptible d'être sectionnée par le fil sous tension.

M. **Jacques Leveuf**: Nous sommes tous d'accord pour admettre qu'on ne doit recourir à la réduction sanglante que d'une manière exceptionnelle, chez les enfants en particulier.

La broche de Kirschner permet des tractions beaucoup plus efficaces que dans les autres procédés. Mais il est des cas où le déplacement des fragments ne peut être corrigé.

La réduction sanglante suivie d'ostéosynthèse métallique donne parfois des déboires, comme vient de le rappeler mon maître Ombrédanne, chez les enfants en particulier.

Pour ma part, je fixe les fragments, lorsqu'il s'agit de fractures obliques, par une série de ligatures amovibles faites avec des câbles métalliques type Cunéo-Rolland au moyen d'un appareil très simple que je vais vous présenter dans un instant.

Je m'empresse d'ajouter que les fractures de la diaphyse fémorale justiciables de réduction sanglante sont très rares chez les enfants, puisque je ne suis en mesure de vous présenter qu'un seul cas traité avec un succès parfait par ce procédé des ligatures amovibles.

M. **Pierre Fredet** : Je remercie les orateurs qui viennent de prendre la parole. Les remarques de MM. Ombrédanne, Bréchot et Leveuf sont fort intéressantes, mais elles s'appliquent à l'enfant. Or, je n'ai envisagé que la question du traitement des fractures du fémur chez l'adulte.

Je suis heureux de constater mon plein accord avec M. Sorrel : oui, l'ostéosynthèse du fémur n'est point une opération de tout repos. M. Alglave souligne l'importance de la mobilisation précoce du genou. Sur ce point, pas de discussion. Mais on peut facilement mobiliser le genou d'un sujet qui a subi l'ostéosynthèse du fémur, sans le faire marcher. Permettre la marche de façon précoce, c'est tout autre chose — et je persiste à croire que cela est dangereux.

Les observations de M. Mathieu sur la façon d'appliquer la broche de Kirschner sont à retenir.

Opérations pour rupture d'anévrisme de l'aorte, avec formation d'hématome enkysté à évolution lente (deux observations),

par M. **R. Leriche** (correspondant national).

J'ai vu deux cas qui rappellent, dans leurs traits essentiels, celui rapporté par M. Delagenière dans la séance du 23 mai. Dans ces deux cas, un anévrisme latent de l'aorte s'était rompu, et l'hémorragie avait

formé un volumineux hématome enkysté provoquant d'intenses douleurs.

Dans l'un, il s'agissait d'un anévrisme de l'aorte abdominale en dessous des rénales. L'observation a été rapportée à la Société de Chirurgie de Lyon, le 30 janvier 1913 (*Lyon chirurgical*, t. IX, n° 4, 1er avril 1913, p. 444)[1]. Dans l'autre, c'était un anévrisme de l'origine de l'aorte ascendante, qui avait donné lieu à une volumineuse tumeur pulsatile secondaire de l'hémithorax droit, diagnostiqué radiologiquement anévrisme de la mammaire interne.

Voici un résumé de ces deux observations :

Observation I. — *Rupture d'un anévrisme de l'aorte abdominale. Hématome enkysté. Tumeur abdominale. Intervention. Mort.*

Il s'agissait d'un homme de quarante-cinq ans environ, qui, depuis quelques semaines, s'était cachectisé très rapidement et qui souffrait terriblement dans le flanc gauche, où l'on trouvait une volumineuse tumeur mate. Elle paraissait bien limitée, mais plongeait dans la profondeur. Elle battait en masse, mais à l'exploration clinique les pouls fémoraux étaient synchrones. Le diagnostic resta en suspens entre tumeur du rein et anévrisme sacciforme de l'aorte. Pour parer à tout, je préparai, indépendamment de ce qu'il fallait pour une suture vasculaire, des plaques de caoutchouc, pour faire, au besoin, ce rapiéçage provisoire de l'aorte que Tuffier et Carrel avaient montré possible, et j'intervins avec M. Cotte, dans le service de mon maître Sorrel, en août 1912, par une laparotomie latérale. Par voie sous-péritonéale, nous pûmes isoler une grosse tumeur ressemblant à un cancer vasculaire du rein. Plus nous allions, plus ce diagnostic paraissait se vérifier. Toute la face postérieure de la tumeur était clivée, et j'avais les doigts entre elle et la colonne vertébrale pour en embrasser le pédicule, lorsque tout d'un coup un flot de sang jaillit sous ma main; le diagnostic d'anévrisme s'imposait brutalement; pour arrêter l'hémorragie et voir ce qu'il en était, j'enfonçai de suite le poing dans la cavité ; l'hémorragie s'arrêta. Nous pûmes alors débarrasser la plaie du sang et des caillots qui l'encombraient et regarder à loisir. Il s'agissait d'une énorme poche anévrismale, j'avais le poing dans l'aorte, dont l'onde sanguine venait battre sur ma main. Il était manifeste qu'on ne pouvait rien faire pour obturer la perte de substance. Je retirai donc mon poing, et la mort survint en quelques secondes.

A l'autopsie, nous avons trouvé un volumineux anévrisme de la fin de l'aorte, au-dessous des artères rénales. La poche, qui avait un orifice de communication trop volumineux pour pouvoir être oblitéré, était à cheval sur l'aorte, mais se développait plus à gauche qu'à droite. De plus, à gauche, elle était déchirée sur une étendue assez large, et, à cette déchirure, faisait suite un faux sac individualisé aux dépens du tissu cellulaire sous-péritonéal en refoulant le rein devant lui; sa face postérieure était au devant de l'aponévrose du carré des lombes et du psoas. Cette deuxième poche, ayant les dimensions d'une tête d'adulte, était si résistante que nous avions pu la cliver comme une vraie poche kystique, et la déhiscence qui s'était produite était juste au niveau de l'entrée dans le sac vrai.

Le travail de cheminement de cet anévrisme faux consécutif expliquait bien les douleurs intolérables que le malade avait endurées pendant près de deux mois, mais il était surprenant de voir comment il avait pu survivre aussi longtemps dans de telles conditions.

1. Ce fait a été rapporté à l'occasion d'une discussion ayant suivi la présentation d'un enfant, auquel j'avais enlevé un corps étranger du cœur.

Obs. II. — *Rupture intrapericardique d'un anévrisme latent de l'aorte ascendante : hématome enkysté de l'hémithorax droit. Intervention. Mort* [1].

En 1923, mon ami Cotte me demanda de venir voir et opérer dans son service de l'Hôpital de la Croix-Rousse, à Lyon, un homme porteur d'une volumineuse tumeur médiastinale droite, refoulant le poumon et provoquant depuis plusieurs semaines de violentes douleurs. L'examen microscopique montrait un gros cœur, et une ombre volumineuse, arrondie, latéro-sternale, qui, en position oblique, paraissait complètement indépendante du cœur. Le malade venait du service de médecine de notre collègue Bonnamour, qui avait porté le diagnostic d'anévrisme de la mammaire interne. La tumeur avait le volume d'une tête d'enfant. Elle était régulière et présentait un bruit de souffle.

J'intervins avec l'aide de Cotte, et après avoir réséqué trois côtes et décollé la plèvre, coupé les vaisseaux mammaires intacts, j'abordai une volumineuse tumeur qui remplissait le médiastin antérieur. Je commençai à la cliver, lorsque brusquement elle se rompit, et un flot de sang jaillit. J'enfonçai mon poing; il entra dans un large trou aortique qui conduisait dans le cœur. Ayant mémoire du cas précédent, nous fîmes, Cotte et moi, immédiatement le diagnostic. Il était évident qu'il n'y avait rien de possible. Je retirai mon poing : un flot de sang. Et la mort fut immédiate.

L'anévrisme occupait l'origine de l'aorte, conduisait droit dans le ventricule. Il était rompu à droite, et un faux sac occupait tout l'espace latéro-péricardique.

Ces deux faits montrent bien la latence des ruptures des anévrismes aortiques, et les erreurs de diagnostic et de thérapeutique auxquelles elle peut conduire quand on n'en est pas averti.

Il est bon de savoir que la rupture d'un anévrisme peut donner naissance à un anévrisme faux consécutif, que cet hématome enkysté s'accompagne généralement de violentes douleurs, et que ces cas sont au-dessus de toutes possibilités thérapeutiques.

La migration testiculaire est un phénomène hormonal. L'opothérapie hypophysaire dans l'ectopie testiculaire,

par M. **Pierre Lombard**, correspondant national.

Les chirurgiens ont, jusqu'à présent, considéré la migration testiculaire comme un phénomène purement mécanique et ils se sont plu à préciser le rôle de l'allongement de la colonne lombaire, de la perméabilité du trajet inguinal, et le mécanisme d'action du *gubernaculum testis* que peu d'entre eux, je crois, ont eu la chance d'apercevoir. L'admirable opération d'Ombrédanne, en leur permettant d'abaisser à coup sûr le testicule non descendu, leur a fait considérer comme définitivement réglé le problème thérapeutique.

La réalité me paraît tout autre : la migration testiculaire est, en grande partie et peut-être uniquement, un phénomène hormonal. La marmotte est là pour nous le prouver, dont les testicules cachés dans les lombes en

1. Je rapporte ce fait d'après des notes très incomplètes, n'ayant pas à Strasbourg l'observation prise dans le service de Cotte.

période hibernale sortent du ventre aux premiers souffles du printemps. Chez le macaque, les testicules sont dans les bourses à la naissance, ils remontent ensuite dans le ventre en même temps que le scrotum se rétracte, ils ne redescendent de façon définitive qu'à la puberté.

Lereboullet, voici plusieurs années, préconisa l'injection d'extrait thymique aux enfants atteints d'ectopie testiculaire. Les résultats que, pour ma part, j'en ai obtenus ne m'ont pas convaincu et j'ai rapidement abandonné sa méthode.

Depuis six mois, j'ai eu recours à l'injection *prudente et espacée* d'extrait de lobe antérieur d'hypophyse.

Je ne puis apporter encore de conclusions définitives ; cependant, lorsque l'injection est faite chez un enfant, *au voisinage de la puberté*, elle amène d'une façon qui me paraît constante : 1° une augmentation de volume, nette, du testicule ectopique et du testicule descendu, si l'ectopie est unilatérale ; 2° une augmentation du volume du cordon qui devient souple, extensible et permet d'abaisser, d'attirer, jusqu'au fond du scrotum, un testicule, jusque-là haut situé et immobile ; 3° une profonde modification du scrotum qui devient souple, extensible, habitable. Dans certains cas, la migration s'est achevée en quelques semaines.

Les recherches en cours de mon éminent collègue Courrier établissent, de façon indiscutable, l'action du prolan sur les caractères sexuels secondaires : les constatations, que j'ai pu faire, à un moment où j'ignorais les investigations poursuivies au laboratoire de Courrier, me paraissent trouver là une confirmation, au moins un solide appui.

Un fait me paraît donc actuellement acquis : on peut, par quelques injections d'extrait de lobe antérieur d'hypophyse, activer et quelquefois achever la migration testiculaire.

Deux cas de volvulus aigus du cæcum.

par MM. **Sauvé** et **Lejeune**.

Je me permets, Messieurs, de vous communiquer deux cas de volvulus du cæcum, que j'ai eu l'occasion d'opérer avec mon interne, M. Lejeune, à moins d'un mois et demi de distance, d'abord parce que les cas de volvulus aigus du cæcum sont rares (50 cas sur 235 volvulus d'après Guibé) et ensuite parce qu'ils illustrent la pathogénie qu'en a donnée notre ancien président Lenormant dans son remarquable rapport de 1929 (20 février).

Voici les deux observations résumées :

Observation I. — Femme de vingt-trois ans. Entrée le 8 novembre 1933 avec état de subocclusion fébrile datant du 2 novembre et évoluant par intermittences depuis cette date.

A l'examen, une voussure située dans la région ombilicale et dans la *fosse*

iliaque gauche tranchant sur le ballonnement moyen du ventre, *douloureuse à la* pression, sonore à la percussion. Cette masse est également sentie par le toucher vaginal et on peut la mobiliser sur l'utérus partiellement.

Comme antécédents : simplement constipation chronique et invétérée obligeant à prendre presque continuellement des laxatifs.

Diagnostic avant l'opération : pyosalpinx gauche communiquant partiellement avec l'intestin et contenant des gaz.

Opération, séance tenante, le 8 novembre.

Une anse sort, tellement distendue qu'elle a l'aspect d'un kyste de l'ovaire à pédicule tordu. On l'extériorise sur des champs. Elle est constituée par le cæcum et la moitié du côlon ascendant tordus sur leur méso à 360°. La torsion s'est faite autour d'une bride partant de la bandelette précolique droite et aboutissant à la fosse iliaque droite.

Section de la bride. Détorsion du cæcocôlon. Cæcocolopexie.

Suites normales. — Un examen radiologique, fait récemment, montre un transit iléocæcocolique normal et l'intestin fonctionne du reste à peu près régulièrement.

Obs. II. — Femme de quarante-sept ans. Entre le 2 décembre 1933 pour syndrome abdominal douloureux prédominant à droite.

Les douleurs procèdent par crises intermittentes durant quelques demi-heures.

La fosse iliaque est résistante et douloureuse. Cette femme a subi déjà deux opérations : d'abord une appendicectomie, ensuite une hystérectomie pour salpingite. Touchers rectal et vaginal normaux.

L'interrogatoire révèle que ce syndrome douloureux, avec arrêt partiel des gaz et constipation chronique, existait déjà avant la première opération. La température est à 38°2.

Opération. — Laparotomie droite. Volvulus intestinal comprenant le cæcum, la moitié inférieure du côlon ascendant et l'origine de l'iléon, tordus à 300° et engagés comme dans une hernie interne dans une bride allant de la bandelette précolique ascendante (partie moyenne), étranglant la terminaison de l'iléon et se terminant sur les parois pelviennes droites.

Section de la bride, détorsion du volvulus. Cæco- et colopexies droites.

Suites normales. — Dès le lendemain, plusieurs selles abondantes et diarrhéiques.

Au moment de sortir, le vingtième jour, scarlatine typique pour laquelle elle est envoyée à Claude-Bernard.

Quatre mois après l'opération, l'examen radioscopique montre un transit iléocæcocolique normal et non douloureux.

Conclusions. — 1° Tout d'abord, nous adoptons complètement les conclusions du remarquable rapport de Lenormant tant en ce qui concerne la distinction entre les volvulus vrais et les simples, très nombreux cæcum mobile, qu'en ce qui concerne la pathogénie.

Il faut, dit Lenormant, deux choses : la malformation congénitale, le défaut d'accolement colique, d'abord et sans doute; mais cela ne suffit pas, car les recherches de Kauffmann et de Treves montrent que cette malformation existe sur 10 à 15 p. 100 des sujets. On se rappelle, du reste, la diversité des opinions anatomiques qui existaient, avant l'ère moderne, sur la fixation du cæcum.

Il faut donc, pour produire le volvulus, que s'ajoute à la malformation autre chose : cette autre chose, c'est cette bride, déjà signalée dans de

nombreuses observations et qui existait dans les deux nôtres, se révélant comme l'agent évident autour duquel dans le premier cas, sous lequel dans le second, s'était effectuée la torsion.

Nos deux cas illustrent donc l'opinion de Lenormant ;

2° La deuxième conclusion porte sur l'allure lente, entrecoupée de paroxysmes, qui caractérisait l'évolution de nos deux cas. Cela explique les incertitudes du diagnostic et le bon état relatif de l'anse tordue, congestionnée mais non sphacélée. Or, si dans le premier cas, l'opération avait été faite séance tenante, dans le second cas on avait attendu quarante-huit heures, en raison de l'allure torpide.

Enfin, en terminant, nous tenons avec Lenormant à réserver soigneusement les dénominations de volvulus vrais à de tels cas, les cas de cæco-côlon mobile sans gros troubles étant très fréquents et confondus souvent avec l'appendicite chronique, ou même totalement ignorés.

M. **Pierre Duval** : Je crois qu'il convient d'appeler l'attention sur la présence si fréquente d'une bride au pied de l'anse intestinale en volvulus. Sauvé l'a constatée dans ses 2 cas ; je l'ai observée dans 1 cas de volvulus du cæcum et je crois que Gâtellier, dans son étude, n'a pas manqué de la signaler. Le mérite de nous avoir appris la présence de cette bride et son importance dans la pathogénie du volvulus revient à Grégoire. Cette présence est constatée, de plus en plus fréquemment, au fur et à mesure que l'on opère davantage les volvulus. Il convient toujours de rechercher cette bride. Dans 1 cas de volvulus du côlon pelvien que j'ai opéré, Pasteau, qui assistait à l'opération, la rappela à ma mémoire, et je l'ai trouvée.

Je m'excuse de répéter que le mérite de cette notion capitale revient à Grégoire.

M. **H. Mondor** : Je voulais aussi rappeler la part essentielle de M. Grégoire dans l'étude pathogénique de certains volvulus intestinaux.

Nous n'avons sans doute, jusqu'ici, que des notions très insuffisantes sur la fréquence des diverses occlusions. En particulier, les volvulus de l'intestin sont certainement plus communs que ne l'indiquent les statistiques utilisables. Lorsque le traitement de l'occlusion intestinale aiguë ne sera plus trop souvent limité au seul souci de drainage, mais sera, comme celui de la péritonite aiguë, élargi jusqu'au traitement actif de la cause, les observations de volvulus du cæcum seront assez nombreuses et l'on n'en sera plus à quelques douzaines de cas.

J'en ai vu un exemple, il y a quelques semaines. Contrairement à ce qui est ordinairement dit et qui, d'ailleurs, surprend, il ne s'agissait pas d'un homme jeune, mais d'une femme âgée. Dans son histoire, que de crises antérieures nettes, et au début de l'attaque, pas de détente. Manquaient donc deux des éléments d'un trépied symptomatique proposé par Faltin, trépied dont M. Lenormant a déjà montré, ici, l'instabilité. Plutôt que dans des notions étiologiques, c'est dans l'aspect du ventre qu'il m'eût mieux valu chercher les raisons d'un bon diagnostic. Là où le cæcum n'était

plus il y avait une relative vacuité ; là où il était, le ballon était particulièrement saillant, faisant penser, par sa forme et son siège, à un estomac dilaté et très distendu.

La radiographie, si l'état présumé l'autorise, est d'un secours décisif. Les caractères distinctifs ont été bien précisés, dans le service de M. Duval, par Porcher : le fond cæcal n'est pas au point déclive normal ; les incisures transversales sont devenues plus obliques, enfin, les contours de l'anse déclive présentent, sur l'une de ses faces, une netteté rectiligne là où est, sans doute, la charnière de torsion ou de flexion. J'ai pu vérifier la valeur de ces signes chez la malade à laquelle j'ai fait allusion.

Chez la femme, une erreur facile est de croire dans le bassin la cause de l'occlusion ; peut-être parce que le ballon cæcal coiffe et immobilise l'utérus. C'est cette erreur que Sauvé a rapportée. C'est elle, qui est, je crois, signalée chez une malade de M. Arrou, dans la thèse de Penther.

Le cas que j'ai vu était d'une occlusion aiguë prolongée ; mais il n'en est pas toujours ainsi. Le jour même où je voyais cette malade, mon ami Lauret voulait bien m'apporter le récit d'une forme suraiguë, comme j'en ai déjà recueilli, il y a quatre ans, des exemples : un volvulus du cæcum avait compliqué une hystérectomie abdominale et avait, en vingt-quatre heures, gangréné l'intestin.

M. **Roux-Berger** : Les descriptions de volvulus du côlon sigmoïde et de l'intestin grêle sont précises, elles ne prêtent à aucune confusion. Il n'en est pas de même en ce qui concerne le cæcum. Si l'on se rapporte à la plupart des descriptions, on constate qu'on mêle, dans un même chapitre, des torsions sur un axe vertical entraînant l'iléon et représentant le volvulus vrai, et les plicatures du cæcum sur un axe transversal, le cæcum se redressant, son fond regardant en haut. Cette disposition, qu'au cæcum on appelle souvent *volvulus*, serait désignée sur toute autre portion de l'intestin sous le nom de *plicatures*, *vices de position*, etc. Mais certainement pas de *volvulus*.

J'ai observé une jeune femme opérée antérieurement de fibrome, et qui présentait ce que certains appellent « volvulus » du cæcum. Elle souffrait, depuis des années, d'accidents douloureux avec paroxysmes, dans tout le côté droit de l'abdomen, avait été soignée pour cholécystite, avait fait des saisons à Vichy.

Le diagnostic fut établi par le Dr Jacques Dalsace à qui j'avais confié la malade, et essentiellement sur l'étude radiologique.

Je trouvai un côlon ascendant non accolé, une plicature sur un axe transversal, le cæcum se plaçant devant l'ascendant, fond regardant en haut. De nombreuses adhérences cæco-coliques et épiploïques fixaient cette disposition. L'iléon était fixé au péritoine postérieur par deux brides du type de la bride de Lane déformant en W cette partie de l'intestin. Les brides et adhérences furent libérées, les surfaces péritonisées, l'appendice enlevé. Aucune pexie.

La malade a été considérablement améliorée.

En ce qui concerne la fréquence et le rôle des brides dans les volvulus, j'ignore ce qu'il en est au niveau du cæcum, mais je suis certain qu'elles n'existent pas toujours sur l'S iliaque et ne sont pas nécessaires à la production du volvulus de cette partie de l'intestin. Dans les deux derniers cas que j'ai opérés, il n'y avait aucune bride.

M. **Raymond Grégoire** : Tout d'abord, je tiens à remercier Pierre Duval et Mondor d'être intervenus dans cette question de priorité que j'aurais été gêné de soulever moi-même.

Les observations fort intéressantes que vient de nous rapporter mon ami Sauvé me portent à penser que l'action pathogénique d'une bride ou d'un obstacle dans le volvulus tend à s'affirmer de plus en plus.

Il y a neuf ans, avec mon élève et ami Bonnecaze, je vous apportais la première observation de bride péritonéale enserrant le pied d'un volvulus de l'intestin grêle. MM. Coureaud et Gouriou, puis Guibal, puis Bourde et Guibal [1] m'envoyèrent successivement d'autres observations identiques que j'ai analysées devant vous. Les premiers cas étaient des volvulus de l'intestin grêle, les derniers des volvulus du côlon iléo-pelvien. Voilà maintenant que Sauvé nous apporte des observations de volvulus du cæcum, et aussi Pierre Duval et Mondor.

Il semble s'affirmer de plus en plus que les volvulus, qu'ils siègent sur le grêle ou sur le gros intestin, sont souvent causés par un obstacle. Bonnecaze avait remarqué la coïncidence fréquente de l'iléus biliaire ou de l'invagination avec un volvulus. Mais il n'est pas nécessaire que l'intestin soit occlus, il peut être simplement comprimé ou anormalement fixé par une adhérence ou une bride. Dans tous ces cas, ce n'est pas l'obstacle ou la bride qui font le volvulus, c'est évident. Mais ils constituent un point fixe qui s'oppose à la locomotion normale des anses sus-jacentes. Le péristaltisme est gêné ou arrêté, l'anse lutte, se tord, tord avec elle son mésentère et les vaisseaux qu'il contient.

En pratique, il faut retenir que la détorsion de cette anse sera le plus souvent impossible, tant que cette bride n'aura pas été sectionnée, et il est remarquable de constater avec quelle facilité se fait la détorsion lorsque l'obstacle a été enlevé. Sans doute, beaucoup de résections, inutiles et dangereuses dans les cas de ce genre, seront évitées quand on aura pris l'habitude de rechercher l'obstacle qui occupe le pied des volvulus.

Ce n'est pas à dire cependant que la bride soit une lésion constante, comme le faisait fort bien observer Roux-Berger. Dans mes neuf premières observations de volvulus du grêle, elle manquait une fois; dans mes trois observations de volvulus du gros intestin, elle manquait deux fois.

C'est la raison pour laquelle, dès 1929, j'avais cru pouvoir distinguer les *volvulus primitifs*, que l'on pourrait aussi bien dire inexpliqués, des *volvulus secondaires* au pied desquels on trouve une bride, une adhérence appendiculaire, quelquefois une invagination ou une tumeur.

1. *Bull. et Mém. de la Société nat. de Chirurgie*, 3 juin 1925, p. 646 — 18 décembre 1929, p. 1417 — 7 juin 1932, p. 881.

M. Sauvé : Je remercie les différents orateurs qui ont bien voulu contribuer à la discussion. J'ai entendu apporter simplement deux faits confirmant les conclusions du rapport de Lenormant. Aussi bien, celui-ci m'a-t-il semblé suffisamment remarquable pour que j'y aie renvoyé ceux que la question intéresse, tant au point de vue pathogénique que bibliographique.

C'est une des raisons pour lesquelles je n'ai pas cité mon ami Grégoire, ce dont je m'excuse, non plus que ceux de mes collègues qui ont étudié cette question : j'ai voulu faire œuvre de clinicien et non de bibliographe.

En ce qui concerne les signes radiologiques sur lesquels mon ami Mondor a justement insisté, ils sont précieux surtout dans les formes chroniques ou subaiguës. Dans les deux cas d'occlusion aiguë que j'ai rapportés, le plus pressé était d'aller à l'indication opératoire qui était formelle. J'insiste enfin sur ce fait que, dans mes deux cas, il s'agissait d'une torsion de 360°, par conséquent de volvulus vrais, et que, dans les deux, la bride signalée jouait un rôle évident. Dans le premier cas, le volvulus s'était fait *sur* la bride, tandis que dans le second, il y avait, en outre, une véritable hernie interne, l'anse volvulée s'étant engagée *sous* la bride.

PRÉSENTATIONS DE MALADES

Entorse tibio-tarsienne. Vérification opératoire : désinsertion du ligament péronéo-astragalien antérieur,

par M. J. **Sénèque**.

Le 15 mai 1934 entrait à la clinique chirurgicale de l'Hôtel-Dieu un homme âgé de trente-deux ans, qui présentait une entorse tibio-tarsienne bilatérale. Alors qu'il travaillait, le pied gauche se prit dans un trou, il fit un « faux pas » et, en essayant de rétablir son équilibre, se tordit également le pied droit. Sous l'effet de la vive douleur, il tomba à terre, mais put bientôt se relever de lui-même et marcher. Dans les heures qui suivirent, les douleurs devinrent vives, mais le blessé arriva néanmoins à pied à l'hôpital où il fut admis dans le service.

Je vois le blessé le lendemain et constate, au niveau du *cou-de-pied gauche*, les symptômes d'une légère entorse tibio-tarsienne : point douloureux d'une moyenne intensité à la hauteur du ligament péronéo-astragalien antérieur, léger gonflement, ecchymose latéro-calcanéenne peu étendue. Les mouvements passifs sont possibles, les mouvements actifs limités.

Sur le cou-de-pied droit, on peut affirmer cliniquement qu'il existe une

entorse tibio-tarsienne typique et très marquée : tuméfaction au devant de la malléole péronière, large ecchymose à la partie externe du cou-de-pied ; à la palpation, point douloureux très vif dans le trajet du ligament péronéo-astragalien antérieur, pas de douleurs de la malléole péronière ; mouvements actifs impossibles, mouvements passifs très limités.

La radiographie pratiquée montra l'absence de toute lésion osseuse et le diagnostic clinique d'entorse se trouva confirmé.

A la suite de la communication que nous a faite, le 21 février 1934, le professeur Leriche ici même, sur l'entorse, j'avais le choix entre deux lignes de conduite : pratiquer des injections de novocaïne dans les ligaments et faire marcher le blessé, ou aller vérifier anatomiquement les lésions, M. Leriche nous ayant dit que « l'hypothèse de l'élongation, de la rupture partielle ou totale des ligaments a été faite de chic », « on ne cite pas dans la littérature de vérification anatomique des ligaments dans l'entorse habituelle du cou-de-pied ». J'ai donc été tenté chez le malade d'aller vérifier les lésions du côté droit où elles me paraissaient cliniquement indiscutables.

Intervention le 17 mai 1934 (sous anesthésie locale d'abord, puis sous anesthésie générale). Je pratique une incision légèrement oblique partant de la malléole péronière et se dirigeant en avant et en dedans. J'évacue d'abord un hématome sous-cutané de quelques grammes, puis, ayant mis en place deux écarteurs de Farabeuf pour récliner la peau, je regarde les lésions en priant MM. Sicard et Mialaret, qui assistent à cette petite intervention, de constater avec moi les lésions : *de la manière la plus évidente, le ligament péronéo-astragalien antérieur est désinséré de la malléole péronière* et on aperçoit, dans le fond de la plaie, la surface articulaire de la tête de l'astragale. Avec un point de fil de lin, je puis arriver à suturer le ligament désinséré au tissu périostique prépéronier.

Ce blessé a été immobilisé au lit pendant trois semaines avec un pansement maintenant le cou-de-pied en abduction et, quand il s'est levé, il ne ressentait plus aucune douleur du côté droit alors que le côté gauche était encore sensible.

Donc, en opposition au professeur Leriche qui, ayant trouvé deux fois des ligaments intacts, déclare que « l'entorse n'est que la conséquence du trouble fonctionnel apporté par le traumatisme à l'appareil souvent si développé des ligaments articulaires », je préfère la définition classique : l'entorse résulte de l'exécution de mouvements articulaires portés au delà de leurs limites physiologiques sans qu'un déplacement permanent s'ensuive. Et j'ajouterai que la lésion qui est à la base me paraît être une lésion ligamentaire dont le degré de gravité peut osciller entre l'élongation, la distorsion, la rupture partielle, la rupture totale et la désinsertion.

Ces lésions variables permettent du reste aisément de comprendre pourquoi certaines entorses guérissent très simplement, alors que d'autres laissent persister un affaiblissement au niveau de la jointure qui prédispose à de nouvelles rechutes.

La constatation de cette lésion, chez mon blessé, me paraît, en outre,

avoir une importance pratique : tout comme le professeur Leriche, je suis persuadé que, dans les entorses légères, les injections de novocaïne doivent être généralisées, car elles permettent la marche immédiate, mais quand, cliniquement, on pense qu'il s'agit d'une entorse grave, est-il indiqué, en supprimant la douleur, de permettre aux blessés de marcher? Je ne le crois pas pour ma part : quand un alcoolique présente une fracture et quand, sous l'influence de l'anesthésie provoquée par l'imprégnation éthylique, il fait mouvoir son membre sans ressentir la douleur, il est néanmoins indiqué de pratiquer l'immobilisation.

Il en est de même pour les entorses graves et si j'avais fait marcher précocement ce blessé, après lui avoir injecté de la novocaïne dans ses ligaments, je ne lui aurais rendu aucun service et ce cas aurait été bien probablement un échec de la méthode.

Je ne veux pas dire qu'il faille, dans tous cas, intervenir pour fixer le ligament qu'on suppose désinséré ou rompu, car cette réinsertion, que j'ai pu faire chez un blessé, sera peut-être moins aisée chez un autre, mais j'ai tenu à apporter ici *un fait* : dans un cas d'entorse tibio-tarsienne cliniquement indiscutable, la lésion du ligament péronéo-astragalien antérieur ne l'était pas moins.

Artériectomie pour rupture de l'artère poplitée,

par M. **R. Proust.**

Je vous présente, en mon nom et en celui de mon interne, M. Beuzard, ce malade âgé de cinquante-deux ans, dont j'ai déjà eu l'occasion de vous parler[1] à la séance du 9 mai 1934. Comme je vous l'ai dit alors, cet homme ayant reçu un violent coup de pare-choc dans la région poplitée présenta un énorme hématome avec rupture de l'artère. Devant la gravité des lésions caractérisées par la rupture de l'artère, nous fûmes amenés à pratiquer une artériectomie étendue. Je vous présente le malade aujourd'hui pour que vous puissiez constater que la circulation s'est bien rétablie et qu'en particulier on sent très bien les battements de la pédieuse.

1. *Bull. et Mém. de la Soc. nat. de Chir.*, t. LX, n° 16, p. 667.

PRÉSENTATION DE PIÈCE

Calcul salivaire gros comme une fève bien visible à la radiographie,

par M. **Rouhier**.

Le calcul salivaire que je vous présente et que j'ai enlevé à un de nos confrères il y a quelques semaines est un calcul de la glande sous-maxillaire



droite. J'ai vu le malade il y a deux ans pour la première fois avec le Dr Herscher au cours d'une poussée phlegmoneuse de sa région angulo-maxillaire qui a cédé à trois injections de propidon. La radiographie, qui montra nettement ce calcul visible comme une bille au niveau de l'angle de la mâchoire, ne laissait aucun doute sur le diagnostic. Depuis ce premier incident, le malade a fait deux poussées phlegmoneuses nouvelles, l'une à Paris que j'ai soignée, l'autre au cours d'un voyage en Amérique tout récemment. Les deux poussées ont également cédé aux injections de propi-

don. A son retour, notre confrère s'est décidé à se faire opérer. J'ai cru plus simple et plus prudent d'enlever la glande sous-maxillaire qui donnait des émissions de pus fréquentes par une fistule buccale. La dissection de la glande très adhérente a été très difficile. Le drainage que j'ai établi a donné pendant quelques jours un peu de pus fétide, puis la cicatrisation s'est faite assez simplement.

Le calcul occupait une loge creusée dans la glande et se prolongeant dans l'origine du canal de Wharton.

L'examen de la glande sous-maxillaire fait au musée-laboratoire Maurice Letulle par MM. Bergeron et Normand a montré qu'elle était profondément bouleversée dans toute son étendue par des lésions inflammatoires subaiguës ; il n'y a donc aucun regret à conserver pour l'avoir sacrifiée.

Si j'ai cru intéressant de vous montrer ce calcul, c'est surtout à cause de l'image nette qu'il donnait à la radiographie, ce qui paraît-il n'est pas habituel.

Le Secrétaire général rappelle aux auteurs qui envoient des travaux à la Société Nationale de Chirurgie en vue de rapports, que ces travaux doivent être adressés directement au Secrétariat général, 12, rue de Seine, car c'est là qu'ils sont soumis au Comité de lecture préalablement à toute désignation de rapporteur.

Le Secrétaire annuel : M. J. BERGER.

Paris. — A. MARETHEUX et L. PACTAT, imp. 1, rue Casselte.

BULLETINS ET MÉMOIRES

DE LA SOCIÉTÉ NATIONALE DE CHIRURGIE



Séance du 20 Juin 1934.

Présidence de M. Georges LABEY, *président.*

PROCÈS-VERBAL

La rédaction du procès-verbal de la précédente séance est mise aux voix et adoptée.

CORRESPONDANCE

La correspondance comprend :

1° Les journaux et publications périodiques de la semaine.

2° Des lettres de MM. BOPPE, CAPETTE, ROUX-BERGER s'excusant de ne pouvoir assister à la séance.

3° Un travail de MM. BENOIT et ALIVISATOS, intitulé : *Leiomyome du grêle enclavé dans le pelvis avec volvulus. Opération. Guérison.*

M. OKINCZYC, rapporteur.

4° M. DE FOURMESTRAUX (Chartres) dépose sur le Bureau de la Société un exemplaire de son ouvrage, intitulé : *Histoire de la Chirurgie française (1790-1920).*

Des remerciements sont adressés à l'auteur.

A propos de l'élection de M. Jean-Louis Faure à l'Académie des Sciences.

Allocution de M. le Président.

Mes chers Collègues,

Je vous ai fait part, dans la dernière séance, de l'élection à l'Académie des Sciences de notre cher collègue J.-L. Faure, et je vous ai dit combien l'honneur échu à son ancien Président rejaillissait sur la Société de Chirurgie.

Je n'ai pu féliciter le nouveau membre de l'Institut qui s'était excusé de ne pouvoir assister à la séance. Il est aujourd'hui parmi nous et je lui apporte nos bien vives et amicales félicitations, en lui disant combien nous sommes heureux de voir couronner si justement une carrière chirurgicale universellement admirée.

J'ajouterai qu'il m'est particulièrement agréable aujourd'hui d'occuper le fauteuil présidentiel, puisque c'est par ma voix que la Société de Chirurgie lui exprime sa satisfaction et que cela permet à l'ancien interne, qui lui doit une partie de son éducation chirurgicale, de lui dire publiquement son affectueuse et reconnaissante admiration.

Réponse de M. Jean-Louis Faure.

Mon cher Président, mon cher ami Labey,

Je suis très touché de vos paroles et je vous en remercie du fond du cœur. Et vous aussi, mes chers collègues, mes chers amis, je vous remercie de votre accueil.

Mais le grand honneur qui m'est fait, et dont je suis fier, ne s'adresse pas qu'à moi seul.

Si je n'avais pas été au milieu de vous, si je n'avais pas trouvé ici même, dans cette salle, l'exemple de mes maîtres, de mes amis, de mes camarades, et même de mes élèves, je n'aurais sans doute pas travaillé comme je l'ai fait pendant toute ma vie.

Mais c'est ici que j'ai trouvé des exemples et des modèles, et parfois même, jusque dans l'âpreté de certaines discussions, cette ardeur qui nous pousse au travail et à la recherche.

Le grand honneur qui m'est fait, et qui vient couronner une vie que je me suis efforcé de rendre utile à la chirurgie française, va donc plus haut que moi. Il remonte jusqu'à vous tous, jusqu'à cette vieille et noble Société de Chirurgie à laquelle j'appartiens depuis plus de trente ans et que je servirai jusqu'au bout.

Encore une fois, mes chers amis, je vous remercie de tout mon cœur.

A PROPOS DU PROCÈS-VERBAL

A propos de l'ostéosynthèse chez les enfants,

par M. **Ombrédanne.**

A l'appui de ce que j'ai dit dans la dernière séance, j'ai recherché des documents montrant combien le matériel de synthèse perdu était mal toléré par l'organisme de l'enfant.

Sur trois ligatures au Parham, vous voyez une rupture des rubans et leur enlisement dans l'épaisseur de l'os qu'on peut considérer comme amorçant la fracture spontanée. Une réaction ostéomyélitique formidable par rubans laissés deux mois en place. Enfin une fracture itérative.

Après cerclage au fil métallique, vous voyez une fracture itérative, et les fils sont enlisés.

Après une synthèse par plaque perdue, voici, un an après, une fracture itérative.

Enfin, la dernière observation concerne un enfant qui avait été montré à Grégoire qui le dirigea sur mon service.

Fracture bilatérale des humérus; cerclage au fil métallique, et, deux mois après, ces fils sont déjà enlisés. Puis fracture itérative bilatérale au niveau des fils, avec déformation formidable atteignant d'un côté l'angle droit.

La nocivité chez l'enfant du matériel perdu pour ostéosynthèse n'est donc pas une vue de l'esprit.

M. **Pierre Fredet** : Je laisse de côté la question de principe — influence nuisible du matériel métallique de synthèse, — sur laquelle je suis d'accord avec M. Ombrédanne. Ici même, j'ai montré les inconvénients du cerclage par fils ou par lames. Mais j'estime qu'un certain nombre des images que vient de nous présenter notre collègue ne valent pas pour démontrer cette influence nuisible. Il s'agit, dans un cas, d'une fracture presque transversale, dans un autre, d'une fracture faiblement oblique. Elles ont été traitées par le cerclage. Or, le cerclage n'est logiquement applicable qu'aux fractures fortement obliques. Dans le cas particulier, l'opération pratiquée n'était pas celle qui convenait; elle ne pouvait donc donner que de mauvais résultats.

M. **Proust** : Je considère que les radiographies que vient de nous montrer M. Ombrédanne sont très démonstratives, et je crois que le matériel de synthèse perdu ne devrait plus être désormais employé chez l'enfant. Grâce aux excellents moyens d'ostéosynthèse temporaire que nous possé-

dons, tels que le Bœwer et les ligateurs amovibles, type Jonnesco, on obtiendra de bons résultats. Mais utiliser l'ostéosynthèse perdue chez l'enfant risque de mener à des désastres.

M. **Ombrédanne** : Je répondrai à Fredet qu'il n'a pas bien interprété la radiographie à laquelle il a fait allusion.

On y voit une fracture transversale, certes, au niveau d'un fil enlisé, mais ceci, c'est la fracture itérative.

Or, il y a deux fils circulaires sur cette image. La suture n'a donc certainement pas été faite pour une fracture transversale, mais bien pour une fracture oblique. Où, par qui, je l'ignore. Mais le document permet d'affirmer qu'il s'agissait d'une fracture oblique. En tout cas la fracture itérative s'est faite au niveau d'un des fils enlisés.

A propos de l'encéphalographie lombaire,

par M. **T. de Martel.**

J'ai lu avec intérêt le rapport de M. Petit-Dutaillis sur une observation d'encéphalographie lombaire dans une fracture du crâne par MM. René Fontaine et Frœlich.

Je remercie les auteurs de ce travail d'avoir suivi mon conseil et d'avoir usé de l'encéphalographie dans une fracture du crâne.

Au Congrès de Chirurgie, l'année dernière, MM. Lenormant, Wertheimer et Patel, dans leur rapport sur le traitement des fractures du crâne, n'avaient pas fait allusion aux renseignements très importants que l'encéphalographie et la ventriculographie peuvent fournir au chirurgien, et, dans les quelques pages que j'avais publiées à la suite de leur long rapport, j'avais insisté sur ce point en montrant quelles précieuses indications ces méthodes peuvent nous donner.

Dans ce court travail, j'avais indiqué que le premier temps de ces explorations nous permet de nous faire une idée claire de l'état d'hypertension intracranienne plus ou moins marqué dont souffre le blessé et de reconnaître le blocage des ventricules et leur dilatation et que le deuxième temps, c'est-à-dire l'évacuation du liquide céphalo-rachidien et son remplacement par une égale quantité d'air suivi de radiographie, est riche en enseignements sur le volume, la forme et le déplacement des ventricules.

Je pense que cette note a passé inaperçue de M. Petit-Dutaillis qui félicite MM. Fontaine et Frœlich d'avoir pensé à utiliser l'encéphalographie dans les traumatismes craniens récents, sans faire aucune allusion à mon travail et surtout à mes observations qui sont bien antérieures.

RAPPORTS



Fistule biliaire totale, précoce, consécutive à une gastrectomie pour ulcère. Cholécysto-jéjunostomie. Guérison,

par MM. **O. Francke** et **N. Falcoianu** (Iassy).

Rapport de M. J. Okinczyc.

Au fur et à mesure que s'étendent les indications de la gastrectomie, il faut s'attendre à voir augmenter la fréquence des complications post-opératoires ; savoir qu'elles sont possibles est déjà le meilleur moyen de les prévenir, en attendant de leur faire face pour les traiter et les guérir.

Aussi serons-nous reconnaissants à MM. Francke et Falcoianu de nous avoir adressé cette intéressante observation de fistule biliaire totale, consécutive à une gastrectomie pour ulcère.

Avec les auteurs, nous reconnaîtrons que les lésions de la voie biliaire principale, fréquentes dans les interventions sur la vésicule, sont beaucoup plus rares dans les opérations sur l'estomac.

Il s'agit alors de blessures accidentelles du cholédoque, immédiatement reconnues et traitées, mais qui laissent trop souvent des séquelles imputables aux sténoses tardives ou aux infections ascendantes.

Francke et Falcoianu rapportent, d'après Hortolomei et Butureanu (Chirurgie de l'ulcère gastrique duodénal, 1931, Masson et Cie, édit.) 1 cas de Pannet et 3 cas de von Haberer, dans lesquels le cholédoque a été sectionné accidentellement et immédiatement suturé ; le cas de Brüning et Konjetzny, qui font de propos délibéré la section du cholédoque et sa réimplantation ; enfin le cas de Livio Lasio où la perforation du cholédoque, mise en évidence par la libération, avait été, en même temps que celle des canaux pancréatiques, la conséquence du processus évolutif de l'ulcère lui-même, au niveau de la 2e portion du duodénum.

Schœmaker, au VIIIe Congrès de la Société internationale de Chirurgie (Varsovie, 1929), sur 350 opérations de résection gastrique, note deux blessures du cholédoque parmi les causes de mort. Sigalos (*Deutsch. Zeitschr. f. Chir.*, 1932, p. 181) rapporte 1 cas de Gerulanos, suivi de suture immédiate du cholédoque avec un bon résultat. Corachan (*Revue de Chirurgie de Barcelone*, t. I, 1931, p. 67) fait une étude spéciale du traitement des blessures du cholédoque dans la gastrectomie. Il cite Kehr qui en avait observé 16 cas sur 1.000 opérations portant sur l'estomac et les voies biliaires ; Corachan en rapporte lui-même 4 cas sur 383 gastrectomies pour ulcère ; deux fois, la blessure est produite au moment de la libération d'un ulcère adhérant au pancréas et au hile hépatique ; deux fois, il s'agissait d'ulcères térébrants et dont le fond est constitué par la paroi même du cholédoque.

A ces observations colligées par les auteurs, nous pouvons ajouter celles de Finsterer dans la communication qu'il fit à cette tribune le 1er mars 1933 : « Quand on excise le fond d'un ulcère duodénal pénétrant, le cholédoque peut être lésé. La suture étant à peine possible, il faut, dit Finsterer, ou bien lier le cholédoque et faire une anastomose entre la vésicule biliaire et le moignon duodénal; ou bien, si la vésicule est inutilisable, il faut implanter le cholédoque dans le moignon duodénal. » C'est pour éviter ces blessures du cholédoque, et ses graves conséquences, activation du suc pancréatique dans le champ opératoire et nécrose des tissus environnants, que Finsterer conseille formellement de ne jamais exciser le fond de l'ulcère térébrant, mais de le laisser intact après avoir détaché le duodénum ou l'estomac.

Finsterer attire l'attention sur l'intérêt d'une exploration attentive avant toute libération; si le cholédoque peut être séparé de l'ulcère, la résection gastro-duodénale se fera sans grand risque ; mais, dans certains cas, le cholédoque a été partiellement détruit par l'ulcère, et une cholédoco-duodénostomie spontanée a pu ainsi s'établir, qu'il est préférable de laisser subsister. Mais, ajoute Finsterer, et cette observation rappelle absolument celle de MM. Francke et Falcoianu, *la bile ne s'écoule pas toujours pendant l'opération*, et la perforation du cholédoque peut être méconnue, ce qui lui est arrivé au cours de sa vingt-sixième résection duodénale.

Tels sont les accidents *immédiats* ou *précoces* qui suivent une blessure du cholédoque.

MM. Francke et Falcoianu signalent encore les accidents *tardifs* en rapport avec une sténose inflammatoire des voies biliaires. Piug Sureda en signale 1 cas, deux ans et demi après l'intervention (*Ars medica*, n° 71, 1934, p. 215). On peut en rendre responsable le drainage, ou l'angiocholite pré- ou post-opératoire.

L'observation de MM. Francke et Falcoianu rentre dans la catégorie des accidents précoces, puisque la lésion du cholédoque n'a pas été constatée au cours de l'opération, et que l'écoulement de bile par la plaie ne se produit que le troisième jour après l'intervention.

Au demeurant voici cette observation :

D. C..., âgé de vingt-cinq ans, entre à la clinique pour une affection gastrique.

Le malade prétend qu'il souffre seulement depuis cinq mois. Il présente la symptomalogie typique d'un ulcère duodénal ; des douleurs dans l'épigastre avec irradiation dans le dos et l'épaule droite, en rapport étroit avec l'ingestion d'aliments qui fait cesser d'ailleurs pour quelques moments les douleurs; sensation de faim (hunger pain); celles-ci réapparaissent plus tard, deux à trois heures après les repas. Des vomissements spontanés, alimentaires ou biliaires, atténuent quelquefois les douleurs. Il n'a jamais eu d'hématémèse ; au début de l'affection, il a eu des mælenas. Constipation opiniâtre.

Il entre d'abord dans la clinique thérapeutique où le chimisme gastrique (l'hyperacidité et l'hyperchlorhidrie), l'examen radioscopique et les radiographies en série, précisent le diagnostic indubitable d'ulcère du duodénum. Le traitement médical appliqué ne donnant pas de résultats, le malade est envoyé dans le service de chirurgie pour être opéré.

L'examen du malade ne révèle qu'une zone douloureuse comprenant l'épi-

gastre et l'hypocondre droit, le point douloureux maximum étant, dans cette dernière région, sur le bord externe du muscle droit, à trois travers de doigt sous le rebord costal. Dans toute cette région apparaît une légère défense musculaire.

La région de l'appendice est indolore.

On intervient, le 26 juin 1933, par une laparotomie sus-ombilicale. On trouve un estomac dilaté et une lésion ulcéreuse sur la 1re portion du duodénum, près de son union avec la 2e, vers son bord supérieur. L'ulcère adhère au pancréas et aux voies biliaires externes (vésicule et cholédoque). On dissèque, très difficilement, la portion adhérente en mettant en évidence, à cette occasion, le segment sus-duodénal du cholédoque (après que la vésicule biliaire avait été libérée dès le début de cette dissection). L'enfouissement du moignon duodénal a été exécuté avec une certaine difficulté, on réussit cependant à le faire d'une façon correcte. On résèque deux tiers de l'estomac et on rétablit la continuité par une anastomose Reichel-Polya avec anse rétrocolique. Drainage de la loge gastrique à l'aide d'un tube en caoutchouc qu'on sort à la partie inférieure de l'incision de l'abdomen.

On refait la paroi abdominale en trois plans.

Les suites post-opératoires sont normales dans les premières quarante-huit heures. La température monte à 38° le soir de l'opération, tombe à 37°6 le soir du lendemain. Aucune réaction péritonéale, pas de hoquet, de vomissements ou de défense musculaire.

Le troisième jour, apparaît dans le pansement un abondant écoulement de bile. Cependant, la température continue à diminuer, pour arriver au chiffre normal le sixième jour. L'incision de laparotomie se cicatrise normalement à la partie supérieure ; à son extrémité inférieure, à l'endroit du drain qui est aussi le siège de la fistule, il se produit une légère désunion de la plaie.

La fistule qui s'est produite est considérée d'abord comme une fistule duodénale, quoique l'attention ait été attirée, dès le début, par l'aspect nettement biliaire de l'écoulement. On prescrit immédiatement un traitement avec l'insuline qui reste sans résultat.

L'aspect décoloré des selles et l'abondance de l'écoulement biliaire pur par la fistule rendent certain le diagnostic de fistule biliaire. En même temps, l'état général du malade est en continuel déclin ; il maigrit, n'a pas d'appétit et il a de la répulsion pour la viande et les graisses. Les selles, toujours décolorées, sont extrêmement fétides.

Le dix-neuvième jour de l'opération, on fait une exploration radiologique du trajet de la fistule en employant le bromure de sodium, mais sans aucun résultat, car on ne peut rien conclure en ce qui concerne l'origine de la fistule sur l'arbre biliaire.

Le malade est réopéré le 21 juillet (vingt-deux jours après la première intervention). Rachi-novocaïne : 0 gr. 12. Après avoir injecté le trajet fistuleux avec du bleu de méthylène, on fait une laparotomie médiane sus-ombilicale qu'on élargit par une incision transversale à droite.

On libère avec difficulté les adhérences qui fixent le foie et le côlon transverse à la paroi antérieure. Une fois cette libération achevée, on libère le côlon transverse de la face inférieure et du bord antérieur du foie. En écartant le premier en bas et le foie en haut, apparaît une zone d'adhérences nacrées qui s'étendent à gauche vers l'anastomose gastro-jéjunale. Dans cette zone d'adhérences, on voit un orifice de la grandeur d'une pièce de 50 centimes par lequel s'écoule une grande quantité de bile. Au premier coup d'œil, on se rend compte de l'impossibilité d'une dissection du trajet de la fistule dans ce tissu d'adhérences extrêmement friable et dans lequel toute orientation est impossible. En conséquence, on repère l'échancrure de la fossette vésiculaire sur le bord antérieur du foie et on met en évidence, avec assez de difficulté, le fond de la vésicule, ainsi qu'une partie de sa face inférieure. La vésicule est pleine, presque distendue, avec un contenu biliaire de stase (par une ponction on extrait un liquide filant, épais,

vert foncé). L'indication peut donc être posée d'une cholécysto-jéjunostomie transmésocolique ; elle est pratiquée avec la première anse jéjunale au-dessous de la gastro-jéjunostomie (Reichel-Polya), faite lors de la première opération. L'anse jéjunale étant forcément trop longue, on fait une jéjuno-jéjunostomie à sa base entre l'anse afférente et l'anse efférente (Lauenstein-Braun).

L'orifice de la fistule ne pouvant être fermé à cause de l'extrême friabilité des tissus, nous nous contentons de faire un tamponnement avec des compresses. On met ensuite un drain de sûreté loin de la fistule et de l'anastomose cholécysto-jéjunale.

La paroi est fermée en trois plans.

Les premiers jours, le pansement est imbibé d'une grande quantité de bile. Lorsque le malade commence à avoir des selles, cinq jours après l'opération, celles-ci sont toujours décolorées. Peu de temps après cependant, vers le neuvième ou dixième jour, les selles commencent à se colorer, la quantité de bile qui s'écoule par la fistule diminue pour disparaître complètement dans les jours suivants.

Après une période de quelques jours de suites post-opératoires inquiétantes pour le malade, celui-ci commence à reprendre de l'appétit et l'état général s'améliore de jour en jour.

Le 9 août (dix-neuf jours après la deuxième intervention), le malade fait une ascension thermique (39°) qui persiste trois jours et qui tombe en même temps que s'ouvre la fistule biliaire. Cette fois, l'écoulement de bile est peu important et ce petit accident ne persiste pas, car la fistule se ferme définitivement en quelques jours et le malade quitte l'hôpital le 23 août (un mois après l'opération) complètement guéri.

Revu après deux mois, il a beaucoup gagné comme poids et n'accuse aucun trouble.

Les auteurs font suivre cette observation de quelques commentaires. Ils ne croient pas à une blessure accidentelle du cholédoque au cours de l'opération. Pendant toutes les manœuvres opératoires, ils ont eu le cholédoque sous les yeux, et à aucun moment il ne s'est fait d'écoulement de bile dans le champ opératoire.

Ils ne croient pas, non plus, avoir pris le cholédoque involontairement dans une ligature et une suture; car l'ictère post-opératoire eût été la conséquence de cette faute.

Ils pensent plutôt qu'il s'est produit une nécrose de la paroi du cholédoque, malmené au cours de la libération de l'ulcère, ou peut-être comprimé par le drain.

Nous pouvons ajouter, parmi les causes de nécrose, l'action du suc pancréatique libéré par l'excision d'un ulcère térébrant. Nous avons vu que Finsterer, pour éviter cette possibilité, laisse toujours en place, sans l'exciser, le fond de l'ulcère térébrant.

En présence d'une fistule biliaire totale, et de la dénutrition progressive du malade, l'indication d'une nouvelle intervention se posait.

Les auteurs ne pouvaient songer à une plastie du cholédoque sur tube perdu, l'état des parties voisines ne s'y prêtait pas ; pas davantage, ils ne pouvaient tenter, dans des conditions de régularité et de sécurité suffisantes, une anastomose entre la fistule et l'intestin. Ils se sont donc contentés de faire une dérivation biliaire par anastomose entre la vésicule et le jéjunum.

Bien qu'ils n'aient rien tenté directement contre la fistule, oblitération de l'orifice fistuleux sur le cholédoque, ou ligature du cholédoque, ils ont

obtenu un rétablissement du transit biliaire et une fermeture de la fistule.

J'estime, pour ma part, qu'ils ont eu de la chance; une première fois en trouvant une vésicule perméable et utilisable, et une seconde fois en obtenant, sans ligature du cholédoque, une dérivation efficace du transit biliaire.

Bien que les auteurs n'aient pas trouvé d'observation comparable à la leur dans la littérature médicale, je crois devoir, une fois encore, signaler l'observation de Finsterer publiée à notre tribune le 1er mars 1933 : la lésion du cholédoque n'a pas été constatée au cours de l'opération, mais seulement à l'autopsie. Dans une autre observation, Finsterer constate l'érosion du cholédoque au cours de l'opération ; la suture n'étant pas possible, il fit la *ligature* du cholédoque et une dérivation par anastomose entre la vésicule et le duodénum.

Dans un autre cas, Finsterer signale qu'il put faire la suture transversale du cholédoque avec succès et sans sténose consécutive.

Enfin, Finsterer, prévoyant le cas où la vésicule est inutilisable pour une dérivation, montre la nécessité de libérer le cholédoque lésé, en partie saine et d'en faire l'implantation dans le duodénum.

Pour ma part, dans les 110 gastrectomies que j'ai faites à ce jour, je n'ai pas observé de fistules biliaires. Cela tient, je crois, à ce que venus plus tard que nos confrères étrangers à la pratique des gastrectomies en séries pour ulcères, nous avons profité de leur expérience. Dans les ulcères térébrants, avec Pauchet, nous n'excisons pas, comme le conseille Finsterer, le fond de l'ulcère ; nous ne craignons ni l'ouverture de l'estomac, ni celle du duodénum au cours de l'intervention ; nous ne craignons pas de laisser en place le fond de l'ulcère ; et nous pourrions, à l'appui de cette pratique, opposer les résultats obtenus par Finsterer et Clairmont. Finsterer, dans les résections pour ulcères térébrants, trouve 1,9 p. 100 de mortalité seulement pour les cas où la mort est la conséquence même de complications dépendant de la pénétration de l'ulcère ; Clairmont, qui n'accepte pas la méthode de Finsterer et excise le fond de l'ulcère, accuse 5 p. 100 de mortalité dans ses 100 premiers cas de résection du duodénum. Enfin, nous pouvons pousser même encore plus loin la prudence ; et dans les cas, où la libération d'un ulcère térébrant nous semble devoir entraîner des conséquences graves pour l'intégrité des canaux biliaires ou pancréatiques, ou même encore de l'artère hépatique ou de la veine porte, nous avons encore la ressource de pratiquer *la résection par exclusion*, c'est-à-dire une antrectomie large en laissant l'ulcère en place. Tout récemment encore, chez un malade qui présentait à la fois un gros ulcère calleux adhérent du duodénum et une lithiase de cystique, avec modifications importantes du pédicule hépatique, j'ai pratiqué la cholécystectomie, et une résection pour exclusion par antrectomie large en laissant l'ulcère en place, plutôt que de risquer une lésion du cholédoque chez un malade qui n'avait pas de vésicule utilisable pour une dérivation. Je n'ai pas encore un nombre assez grand de ces antrectomies pour exclusion, pour en faire état. Je me contenterai de citer les résultats de Finsterer. Sur 97 cas de résection pour exclusion, il y a 3 morts, soit 3 p. 100 de mortalité.

Les résultats définitifs sont presque aussi bons que ceux de la résection de l'ulcère, puisqu'il compte 91,3 p. 100 de malades complètement guéris depuis trois à seize ans, tandis qu'après la résection de l'ulcère 94 p. 100 sont guéris.

En résumé, en présence d'un ulcère térébrant, qui compromet l'intégrité du pédicule hépatique, nous devons compter avec la lésion possible, au cours des libérations, du cholédoque, des canaux pancréatiques, de l'artère hépatique, de la veine porte. Si nous tentons cette libération pour une résection étendue qui comprend l'ulcère dans l'exérèse, nous ouvrirons délibérément l'estomac ou le duodénum aux limites de l'ulcère *en laissant le fond de l'ulcère en place*.

Si nous estimons cette libération, même limitée, dangereuse, nous avons encore la ressource d'une résection pour exclusion par antrectomie, *en laissant l'ulcère tout entier en place*.

Si, enfin, la libération tentée aboutit à une lésion du cholédoque, on fera la ligature du cholédoque et une dérivation du transit biliaire par cholécysto-duodénostomie, ou jéjunostomie, ou gastrostomie. Si la vésicule est inutilisable, il faut atteindre le cholédoque en tissu sain et en pratiquer l'implantation dans le duodénum.

MM. Francke et Falcoianu, ayant eu une fistule biliaire totale par nécrose secondaire précoce du cholédoque, ont obtenu la guérison en pratiquant cette dérivation biliaire, sans ligature du cholédoque. Nous pensons qu'il eût été préférable de lier le cholédoque dans une partie accessible. Cependant, je ne puis négliger les circonstances dans lesquelles ils sont intervenus : opération secondaire, au milieu d'adhérences étendues qui rendaient cette indication difficile, peut-être irréalisable ; l'essentiel était de dériver ; ils l'ont fait et ont obtenu une guérison.

Je vous demande de les féliciter de ce succès et de les remercier de nous avoir adressé cette intéressante observation.

Ictère par rétention sans obstacle organique avec hypertonie vésiculaire ; cholécystostomie curative.

par M. **Pierre Goinard**.

Rapport de M. J. Okinczyc.

Nous avons reçu de M. P. Goinard ce travail et cette observation dont l'intérêt ne vous échappera pas. Je ne puis mieux faire que de vous en donner la relation intégrale.

Si nous désirons ajouter un fait de plus à la liste déjà longue des observations d'ictère par rétention sans calcul du cholédoque et sans sténose organique de la voie biliaire principale, ce n'est pas uniquement dans le but d'indiquer qu'une simple cholécystostomie a suffi pour procurer

la disparition immédiate de tous les troubles et, après la cure de la fistule, une guérison durable.

C'est parce que surtout, à la lumière de ce cas particulier, il nous a semblé voir peu à peu s'éclairer des faits d'abord obscurs.

Nous étions tenté d'attribuer l'ictère à un trouble de la cellule hépatique et la disparition de cet ictère à un soulagement de la cellule hépatique par la dérivation vésiculaire. Mais alors que nous avions constaté opératoirement l'intégrité de la voie biliaire principale, voici que l'examen radiolipiodolé montrait un arrêt prolongé au sphincter d'Oddi et l'image d'une vésicule hypertonique, intolérante.

Trouble fonctionnel de la cellule hépatique, trouble fonctionnel de la voie biliaire, ceci n'était-il pas conditionné par cela et notre cas personnel ne serait-il pas de nature à mieux faire comprendre l'un et l'autre, l'un par l'autre ?

Llob... (Vicente), quarante-sept ans, tailleur d'arbres, entre à l'hôpital d'Hussein Dey, le 2 février, avec tous les symptômes d'un ictère par rétention.

Il y a quinze jours ont commencé des douleurs et des troubles digestifs. Depuis quelque temps, l'appetit avait diminué, sans dégoût électif, mais le malade n'en avait pas moins continué son travail. Maintenant, les douleurs paroxystiques se faisaient sentir vers 10 heures du matin à l'épigastre et dans l'hypocondre droit où elles étaient plus prononcées encore ; elles irradiaient transversalement en barre et surtout vers le haut, jusqu'à la pointe de l'omoplate droite et au milieu de la colonne dorsale. Elles s'accompagnaient, semble-t-il, de fièvre, et, disparaissant spontanément, elles étaient suivies de subictère sans décoloration des matières.

Ces douleurs, d'abord supportables, s'accentuent de jour en jour, au point d'interrompre le travail. En même temps, l'inappétence augmente et il survient de la diarrhée post-prandiale.

Antécédents héréditaires : rien de particulier.

A quinze ans, crise douloureuse hépatique, sur laquelle on ne peut avoir de précision. Les troubles, accompagnés de fièvre, auraient duré dix mois.

Pas d'antécédents vénériens avoués ; 4 enfants vivants : 1 garçon de seize ans et 3 filles de onze ans, cinq ans et seize mois. 3 enfants sont morts, l'un de méningite, l'aîné ; un autre à cinq ans et demi ; un autre à sept mois. Une fausse couche entre le troisième et le quatrième.

A l'hôpital, les douleurs reviennent plus souvent, très irrégulièrement, à n'importe quel moment de la journée. Elles sont analogues aux douleurs premières, mais très vives.

Les troubles digestifs restent les mêmes.

L'ictère est maintenant permanent; les matières sont décolorées.

Examen : assez bon état général. Pas de fièvre.

Teinte jaune vert des téguments et des conjonctives. Constipation depuis six jours. Selles décolorées. Urines très foncées. Sels ++. Pigments +++ (4 février), ni sucre, ni albumine. Foie un peu douloureux, débordant le rebord costal d'un travers de doigt et demi sous les droits contracturés. Point cystique et douleur dans la zone de Chauffard et Rivet.

Bradycardie. Pas de prurit.

Rate non perceptible.

Dentition particulièrement mauvaise.

Urée sanguine : 0,32 (7 février).

Temps de saignement : six minutes et demie.

Varices aux membres inférieurs, surtout à droite avec eczéma variqueux.

Système nerveux normal. Poumons normaux.

Le 5 février dans la soirée, on fait avaler au malade, qui est depuis son entrée à l'hôpital au lait et au bouillon de légumes, 15 pilules de foriod et on l'envoie à la radiographie, qui reste négative et ne montre qu'un gros foie.

Dès le lendemain matin, la température est à 38°; le soir, elle sera à 39°. C'est le début d'une poussée aiguë avec douleurs violentes et dépérissement rapide, qui va durer sept jours, régulièrement cyclique; la température atteint 40°, le troisième jour, pour revenir ensuite à la normale.

Cette poussée aiguë se terminait à peine qu'après une nouvelle ingestion de foriod (15 comprimés) se rallumait une nouvelle crise, moins accentuée, mais plus longue et cachectisante.

Alors que la fièvre et les douleurs commençaient à s'atténuer lentement, voici qu'une injection sous-cutanée de sérum glucosé (500 cent. cubes), faite le 24 février, provoque un gros abcès de la cuisse. La température monte à 40° le 1er mars brusquement, retombe à 38° le lendemain, remonte le surlendemain à 39°, puis retombe rapidement. Chose curieuse, cette poussée fébrile coïncide avec une sédation extraordinaire de la douleur et même une régression remarquable de l'ictère.

Le 8 décembre, l'abcès est incisé, collection plus séreuse que purulente, très abondante.

Dès lors, la température retombe à la normale et s'y maintient. On est tenté d'intervenir. Mais une bronchite diffuse retarde l'intervention.

Poids, 1er avril : 56 kilogr. 500; 19 avril : 59 kilogr. 500.

Tout allait pour le mieux lorsque, le 29 avril, à la suite de l'ingestion de sulfate de soude, la température monte à près de 40° et se met à osciller entre 38° et 39°5 en même temps que reviennent les douleurs et l'ictère par rétention.

Cette crise est la plus grave de toutes, le malade arrive à un tel état de faiblesse qu'une dépression supplémentaire de quelques jours paraît devoir être fatale.

On intervient donc, à chaud, le 5 mai.

L'intervention (5 mai). Anesthésie locale très mal supportée, on est obligé de passer au kélène, puis à l'éther.

Laparotomie transversale passant immédiatement au-dessus du niveau de l'ombilic.

La vésicule est grosse, peu adhérente, ses parois épaisses.

Exploration de la voie principale négative. Le pancréas paraît normal.

Ponction de la vésicule : bile noire, très épaisse.

La vésicule est fixée au péritoine, puis à la peau. Incision, mise en place d'une sonde de Pezzer : l'écoulement de bile est d'emblée très abondant.

Suites parfaites. L'ictère disparaît en quelques jours avec les douleurs. Les selles se recolorent, les urines s'éclaircissent. La température redevient normale en cinq ou six jours.

L'état général s'améliore considérablement : poids, 49 kilogr. 700 le 12 juin; 52 kilogr. 500 le 22 juin. Tension artérielle : 12 1/2-7.

Mais le malade est opéré depuis trois mois et sa fistule biliaire n'est point tarie.

Cela ne l'empêche pas de se remonter constamment : 54 kilogr. 300 le 1er août; 63 kilogr. 500 au début d'octobre. Le taux de l'urée sanguine est encore de 0,70 le 1er août, puis de 0,54 le 10 août.

Etude de la fistule biliaire.

Quantité de la bile émise : 250 grammes le 10 novembre.

Composition de cette bile, entre dix et onze heures 350 grammes le 17 novembre; composition de bile B (cholestérine et pigments); pas de leucocytes, quelques rares germes sans signification pathologique.

Variations suivant les heures de la journée (épreuve de la flûte de Pan), prélèvements de trois heures en trois heures. Bile plus abondante et moins foncée au moment du repas.

Bile nocturne particulièrement sombre. Mais différence relativement peu accentuée.

Essai de cholécystographie le 13 novembre, 15 pilules de foriod, vésicule ouverte : pas d'opacification.

Le 17 novembre, nouvelle tentative, après fermeture de la fistule au collodion



Fig. 1. — Cliché pris immédiatement après l'injection lipiodolée : une fraction de lipiodol est passée dans le duodénum. Le reste est arrivé au niveau du sphincter d'Oddi. Plusieurs canaux intrahépatiques sont injectés.

(ne tient guère que dix heures ; il aurait fallu un bouchon à la manière de Gosset) : pas d'opacification.

Transit lipiodolé, en septembre, puis le 15 novembre. Injection de 10 cent. cubes de lipiodol. On s'arrête au moment où le malade signale une douleur et l'on obture la fistule avec un tampon d'ouate imprégné de collodion.

Vésicule longue et étroite. Immédiatement une bouchée de lipiodol passe dans le duodénum.

En même temps les voies biliaires intrahépatiques sont injectées.

Au bout de cinq minutes, une partie du cystique n'est pas visible ; il y a une solution de continuité entre la vésicule et la voie principale.

Puis toutes les voies biliaires, principale et accessoire, sont injectées, sans



Fig. 2. — Un quart d'heure après. La vésicule reste bien étroite et, hormis la petite quantité de lipiodol visible dans l'intestin, l'arrêt persiste au niveau de l'ampoule de Vater.

que rien ne passe dans le duodénum. La voie biliaire principale est normale de calibre et de direction.

Aucune image anormale au niveau de l'ampoule de Vater.

L'injection de la vésicule dure plusieurs heures sans qu'aucune autre bouchée lipiodolée passe dans le duodénum.

Tubage duodénal. L'aspiration ramène peu de bile claire, jaune d'or.

L'épreuve de Meltzer-Lyon permet d'obtenir un peu de bile B par la sonde duodénale après un long écoulement de bile A, 40 cent. cubes en un quart

d'heure. Mais la plus grande partie de la bile B s'échappe par la fistule ; la bile qui s'écoule alors est beaucoup plus foncée que d'ordinaire.

Toute l'épreuve est complètement indolore.

Les tentatives de traitement médical, tubages duodénaux, sulfate d'atropine, 1/4 de milligramme en injections sous-cutanées plusieurs jours, du 18 au 21, restent vaines.

Fermeture de la fistule biliaire, le 2 décembre 1933. Anesthésie locale à la scurocaïne, 1 p. 200. Débridement transversal.

La muqueuse est séparée de la peau ; on attire alors un long cylindre de vésicule extra-péritonéale : la vésicule donne l'impression de s'être allongée dans l'espace sous-péritonéal.

Fermeture de la fistule vésiculaire en trois plans au fil de lin.

Les muscles sont très écartés, de part et d'autre de l'ancienne incision. On parvient, cependant, à rapprocher en bloc les plans supérieur et inférieur avec de gros catguts.

L'examen d'un fragment de la paroi vésiculaire, prélevé au bord de la fistule, a montré une grosse hyperplasie muqueuse ; cette hyperplasie glanduliforme typique pénètre la musculeuse, hyperplasiée par places et remplacée ailleurs par un tissu de sclérose hyperplasique avec dilatations vasculaires. (Professeur Montpellier).

Les suites : la guérison. Aucune douleur. Pas d'ictère ; au contraire, le teint s'éclaircit beaucoup. Une réaction thermique à 38°, et même 39° dans les premiers jours est probablement à mettre sur le compte d'une intense réaction pulmonaire.

Dix jours après l'intervention, la température est à la normale.

La plaie se cicatrise très rapidement. Les forces reviennent. L'appétit est meilleur. Poids 58,800 le 14 décembre.

Le 5 décembre, tubage duodénal. La sonde est avalée à minuit. Vers quatre heures arrive la bile, d'abord claire, puis rapidement épaisse et sombre, 30 cent. cubes au total.

La sonde est rejetée dans une secousse de toux avant qu'on ait pu injecter du sulfate de magnésie.

Le 9 décembre, nouveau tubage et épreuve de Meltzer-Lyon.

La sonde est avalée à six heures.

A neuf heures, écoulement de bile A.

Injection douce de 60 cent. cubes de sulfate de magnésie à 30 p. 100.

Au bout de dix minutes s'écoule une bile B : 25 à 30 cent. cubes, brun foncé, de viscosité normale, d'aspect limpide.

Cytologie : cellules épithéliales ; flocons muqueux ; pas de leucocytes ni de germes.

Chimie : Cholestérine, 0 gr. 95 p. 100.

Pigments biliaires : 1 p. 3.000.

Cholécystographie : 15 pilules de foriod ingérées le soir ne provoquent, cette fois, ni douleur, ni fièvre. Mais la vésicule ne s'opacifie que faiblement.

Fonctionnement du foie :

Temps de saignement : deux minutes.

Temps de coagulation : sept minutes.

Coefficient de Maillard : neuf minutes.

Le malade rentre chez lui, en très bon état, le 23 décembre.

Il est revu en mars, très bien portant et ne souffrant plus. Il a repris son travail ; son poids dépasse 62 kilogrammes.

En résumé : un adulte en pleine santé, dans les antécédents duquel on ne retrouve qu'une crise douloureuse de l'hypocondre droit plus de trente années auparavant, est atteint, après quelques prodromes douloureux et

digestifs, d'un ictère par rétention qui devient de plus en plus typique à chacune de ses trois poussées successives, dont deux paraissent bien avoir été déclenchées par ingestion de tétraiode ; la suppuration d'une injection de sérum fait avorter, au contraire, l'une de ces poussées.

Intervention après trois mois de traitement médical, en pleine crise grave. Vésicule distendue ; pas de calcul dans la voie principale ; pas de lésion pancréatique apparente.

Cholécystostomie. Disparition de l'ictère, en quelques jours définitive.

Mais, compatible avec un état général de plus en plus satisfaisant, une fistule biliaire s'est installée. Et l'injection sous l'écran de lipiodol dans la vésicule montre une image d'hypertonie : vésicule étroite ne tolérant que 10 cent. cubes de lipiodol, injection des voies biliaires intrahépatiques ; et, après une évacuation immédiate et très minime dans le duodénum, un arrêt complet de plusieurs heures au niveau du sphincter d'Oddi.

Après sept mois d'attente, on fait l'essai de refermer la fistule.

La guérison se maintient complète. Il persiste seulement un léger degré d'insuffisance hépatique.

Notre observation commence comme celles des hépatites ictérigènes de Brûlé, Fiessinger : gros foie permanent, presque pas de fièvre, amaigrissement important, ictère d'abord intermittent et sans décoloration des matières.

C'est seulement par la suite, et il semble bien, à l'occasion d'une ingestion de tétraiode (coïncidence deux fois répétée, chaque fois rigoureuse) que les douleurs deviennent très vives, que la fièvre s'allume pour un cycle régulier. On a nettement l'impression que ces crises constituent un fait nouveau succédant à l'hépatite.

Quand la maladie sera terminée, le foie restera insuffisant, et la cholécystographie maintenant inoffensive ne donnera qu'une pâle opacification.

Le début, les constatations opératoires, la rapide efficacité de la dérivation vésiculaire, sont conformes à la thèse récemment encore exposée si clairement par M. Mocquot, d'un trouble fonctionnel et même d'un désordre anatomique de la cellule hépatique. Le drainage biliaire aurait agi « en ramenant à la normale les fonctions égarées du foie ».

Mais nous n'avons pas expliqué ainsi les crises répétées de notre malade, ni surtout son transit lipiodolé cholécystocholédocien.

Chez les cholécystostomisés de M. Mocquot, dès le treizième, quinzième jour, le lipiodol passait librement dans le duodénum par des voies biliaires tout à fait perméables et la fistule ne tardait pas à se refermer spontanément.

Chez notre opéré, la fistule biliaire, après sept mois d'attente vaine, dut être refermée opératoirement. C'est que notre opéré avait bien un ictère par hépatite « sans lésion des voies biliaires », comme disent MM. Fiessinger et Toupet, mais non sans troubles fonctionnels des voies biliaires ; chez lui, le transit lipiodolé nous a montré toutes les modifications, que les chirurgiens lyonnais réunissent sous le nom de vésicule intolérante.

A vrai dire les faits, d'ailleurs non univoques, des auteurs lyonnais

sont cliniquement assez éloignés du nôtre, très peu fébriles et peu ictériques, même quand les selles sont décolorées. Mais le trouble fonctionnel radiologique est analogue.

Dans notre cas, nulle compression pancréatique ou autre, nulle hypersécrétion vésiculaire de mucus, nul calculin, et cependant un arrêt du lipiodol à l'ampoule de Vater; un peu de lipiodol a réussi cependant à passer tout au début, comme par surprise, avant la fermeture du sphincter; la vésicule est en hypertonie et peut-être hyperkinétique. Sans doute, le cholédoque n'est pas débloqué par le sulfate de magnésie intraduodénal. Qui n'accepterait pourtant l'analogie entre ce sphincter d'Oddi et le pylore spasmé, entre cette vésicule et l'estomac luttant contre un spasme pylorique? Vouloir trouver à tout prix une cause mécanique à l'arrêt vatérien, ne serait-ce pas raisonner trop anatomiquement, pas assez physiologiquement; comme si les troubles de l'obstruction mécanique par excellence, la lithiasique, n'étaient pas dus eux-mêmes à l'œdème et au spasme surajoutés?

Mais pourquoi ce spasme? Dans aucun de nos examens de bile, il n'y eut signe d'inflammation.

Plutôt que d'invoquer un mystérieux déséquilibre du système nerveux végétatif, pourquoi ne pas chercher jusque dans la cellule sécrétrice l'explication du trouble fonctionnel qui se manifeste à la terminaison du canal excréteur? MM. Chabrol, Brocq et Porin ont très bien montré que la cholédocite infectieuse est originaire du foie excréteur microbien; cette cholédocite à son tour provoque le spasme du sphincter.

Très ingénieusement, Petit-Dutaillis a évoqué le cercle vicieux de la circulation biliaire hépato-entéro-hépatique. La cellule hépatique anormale sécrète une bile anormale qui, résorbée par l'intestin, est ramenée par la veine porte à la cellule hépatique; ainsi point d'espoir de guérison pour cette cellule.

N'y aurait-il pas un cercle vicieux, plus court, hépato-vatéro-hépatique? Même sans calculins, même amicrobienne, uniquement par ses modifications chimiques ou physiques, la bile qu'élimine une cellule hépatique altérée ne risque-t-elle pas d'entraîner parfois la contracture du sphincter d'Oddi à son contact, contracture dont l'hypertonie vésiculaire ne serait qu'un témoignage réactionnel dont le choc en retour serait, par stase, par hypertension biliaire, l'aggravation de l'altération cellulaire hépatique?

C'est toute notre observation.

N'aurait-on pas trop souvent envisagé trop séparément le trouble hépatique et le trouble biliaire, omis parfois de considérer synthétiquement le système hépato-biliaire solidaire?

Ainsi, ces « vésicules pseudo-lithiasiques » ne seraient pas foncièrement différentes des lithiases vraies, remontant, elles aussi, à un trouble de la cellule hépatique, retentissant, elles aussi, sur le foie, par le même mécanisme au fond, lorsqu'elles viennent à oblitérer la voie principale, et nécessitant, elles aussi, un drainage prolongé de mise au repos.

Ainsi seraient élucidés le résultat et l'indication de la cholécystostomie dérivative. M. Mocquot a posé la question : mise au repos d'un canal irrité ou de la cellule hépatique malade? Mais si la cholécystostomie agissait parfois en mettant au repos à la fois le canal et la cellule? C'est, en tout cas, la seule façon de comprendre ce qui s'est passé chez notre opéré.

Aussitôt après la cholécystostomie, les selles se recolorent et, cependant, l'arrêt vatérien persiste radiologiquement. La décoloration des matières n'était-elle pas due surtout à l'altération de la cellule hépatique et la dérivation n'a-t-elle pas agi surtout en levant la stase et l'hypertension d'aval? Mais, en même temps, elle délivrait le canal de son imprégnation continuelle par bile anormale. Et, sans doute, le spasme du sphincter et l'hypertonie réactionnelle de la vésicule persistèrent longtemps; nos examens radiologiques successifs en font foi. Mais un jour est venu où la fistule a pu être refermée, c'est-à-dire où tout a été rétabli dans l'état initial, celui des troubles graves de la maladie à son paroxysme, sans qu'aucun trouble en résultât.

Et ceci indique ce que nous pouvons penser des autres interventions proposées contre ces troubles fonctionnels.

Dans ces cas où la fistule biliaire est partielle et n'est pas entretenue par un obstacle anatomique, la dérivation interne est hors de proportion avec le résultat que l'on recherche. Elle peut être dangereuse d'emblée et à longue échéance, M. Lecène y a insisté à la suite de la communication de M. Cotte.

Là encore une simple cholécystostomie réserve l'avenir; et même, dans bien des cas, elle assurera la guérison, car ce n'est pas toujours « au prix d'une fistule » définitive que la cholécystostomie est curative.

La mise au repos apaise le spasme et supprime l'œdème; à ce moment la fistule peut être refermée, point n'est besoin d'une dérivation interne.

En résumé, nous apportons ce fait d'ictère par rétention sans cause organique manifeste, parce qu'il nous paraît pouvoir être interprété dans la succession de ses épisodes :

Hépatite ictérigène;

Spasme du sphincter d'Oddi consécutif à cette hépatite;

Le trouble fonctionnel de la voie biliaire entraine, à son tour, outre une hypertonie de la vésicule, l'aggravation, tout au moins la persistance de l'hépatite;

La cholécystostomie interrompt ce cercle vicieux en mettant au repos à la fois la cellule hépatique et la voie biliaire principale. Maintenue assez longtemps, elle est capable, à elle seule, de procurer la guérison, en apaisant successivement les troubles fonctionnels conjugués.

DISCUSSION EN COURS

Clôture de la discussion sur les perforations utérines au cours du curettage [1],

par M. G. Picot.

Lorsque j'ai rapporté l'observation de M. Heyeman qui concernait un cas nettement défini, et qui guérit parce que son auteur avait ponctuellement suivi les indications qui ont été formulées à cette tribune, je ne pensais pas que la question du traitement de l'utérus perforé au cours du curettage, question qui a été traitée ici même à plusieurs reprises ainsi qu'à la Société d'obstétrique et de gynécologie où un grand nombre d'entre vous ont pris la parole, serait mise à nouveau à l'ordre du jour. Cependant je ne dois pas le regretter, car les faits qui ont été portés à cette tribune méritaient de l'être pour le plus grand bénéfice de nos malades.

Au cours de cette discussion, des faits inouïs ont été publiés. Il faut que l'on sache que des opérateurs inconscients ont pu, avec une curette, ramoner tout le contenu du petit bassin et emporter vessie, rectum, côlon pelvien, voire une partie du grêle. Les observations de Mondor, de Soupault, de Brouet, de Heyman sont incroyables, et si ce débat pouvait servir à limiter l'exercice de la chirurgie aux seuls chirurgiens, ce résultat serait déjà considérable.

Ce qui fait l'intérêt de la discussion qui s'est engagée, c'est que les observations les plus instructives ont été publiées et que sur des cas, en apparence semblables, les opinions contradictoires se sont heurtées.

Un certain nombre de perforations utérines ont guéri simplement sans intervention opératoire. MM. J.-L. Faure, Auvray, Hartmann, pour ne citer que nos gynécologistes les plus éminents, ont apporté, sur ce point, leur conviction profonde. Mais nos collègues Mondor, Brocq, Gueulette, Basset, Huet, je m'excuse de ne les citer tous, ont vu des malades que leurs maîtres

1. Je remercie vivement MM. Galtier, Ducastaing, Paul Gasser et René Solal, Robert Kaufmann et M. Cuendet des observations de perforations utérines au cours du curettage qu'ils m'ont envoyées. Je regrette de ne pouvoir les rapporter en détail; je m'en suis inspiré dans la rédaction de ces conclusions. Ceux que ces travaux intéressent les trouveront dans les Archives sous les numéros suivants :

Galtier. 1 cas de perforation utérine au cours du curettage. Hystérectomie. Guérison. N° 73.

Ducastaing. Perforation utérine par manœuvre abortive. Engagement d'une anse intestinale jusqu'au col. Guérison. N° 74.

Paul Gasser et René Solal. 1 cas de perforation utérine avec phlegmon d'un ligament large. Hystérectomie abdominale. Guérison. N° 75.

Robert Kaufmann. 4 cas de perforation utérine reconnue au cours du curettage. N° 76.

S. Cuendet. Quatre observations de perforation utérine. N° 77.

ne voyaient pas, des malades de garde que, seule, l'opération d'urgence a tirés d'affaire. Il est donc intéressant de grouper, de sérier les cas et d'essayer d'en dégager les conclusions pratiques.

Je ne me fais aucune illusion, je sais bien que ce débat ne changera pas la manière de faire de ceux qui ont pris la parole, mais pour ceux qui nous suivent, pour nos élèves et nos collègues de demain, il faut que la question soit résolue et que celui qui se trouvera, un jour, en présence d'un utérus perforé ait conscience de sa responsabilité et sache agir en conséquence.

Mon ami Mondor a très justement fait remarquer que « ce sont les cas graves mieux que les cas par hasard bénins qui doivent faire le meilleur de notre expérience », et il a très bien dit qu'une perforation utérine peut tuer par hémorragie, infarctus, infection, étranglement par une anse incarcérée dans l'orifice de la perforation.

Les exemples qui ont été apportés ici et qui sont le fruit de constatations opératoires ou nécropsiques illustrent malheureusement d'une façon magistrale ces différentes modalités. Je ne crois pas qu'il soit utile de vous les rappeler. Tous les modes d'infection, depuis l'infiltration puriforme de l'utérus (Viannay) à la péritonite généralisée, en passant par la cellulite pelvienne (Desplas, d'Allaines, Bréchot et Griveaud), le phlegmon du ligament large (Galtier) ont été observés : tous les modes d'hémorragie ont été vus : l'hémorragie externe foudroyante (J.-L. Faure), l'inondation péritonéale (Kaufmann), l'infarctus tubo-utérin (Gueulette), l'infarctus du ligament large (d'Allaines-Kaufmann) ; tous les modes de pincement de l'intestin dans l'utérus (qu'il y soit fistulisé ou non) ont été signalés.

Mais ce qu'il faut savoir (les interventionnistes nous l'ont appris) ce sont les modalités de la perforation.

L'isthme peut être perforé par l'hystéromètre ou la curette lorsque l'utérus est fléchi. Il éclate aussi, quelquefois, sous l'effort de bougies de Hégar lorsqu'il est sclérosé comme dans la métrite chronique. Ces perforations sous-péritonéales déterminent souvent des hémorragies graves par déchirure de l'utérine ou des infections du tissu cellulaire du bassin, habituellement mortelles.

Les interventionnistes nous ont aussi appris que les perforations du corps utérin sont quelquefois préparées par une lésion locale. André, Robert Monod, Galtier Gueulette ont rapporté des cas où la muqueuse était au contact de la séreuse, soit à la suite de la cicatrisation d'un infarctus, d'un sphacèle de la musculeuse, d'une disposition congénitale. Quelle que soit la cause, la conséquence en est identique : la plaie de l'hystéromètre, presque ponctiforme, ou celle de la curette, n'ont pas de tendance à se fermer et la porte reste largement ouverte à l'infection. Or, il faut que l'on sache que rien ne peut faire prévoir cette disposition anatomique congénitale ou acquise.

Il a été remarqué qu'après quatre mois l'utérus gravide a subi, dans sa musculature, des modifications dont la conséquence est de maintenir béante la perforation utérine.

Enfin, les organes du petit bassin, sans avoir en vue les cas inouïs

signalés plus haut, peuvent avoir été intéressés : Viannay n'a-t-il pas trouvé le grêle incarcéré et lié (il avait été pris pour le cordon) et Didier n'a-t-il pas vu une anse accolée et fistulée dans l'utérus?

Ce qu'il faut aussi retenir des faits qui ont été présentés, c'est que les accidents peuvent ne se produire que plusieurs jours, ou même plusieurs semaines, après la perforation.

Gueulette a vu, six jours après une perforation, une malade en parfait état : deux jours plus tard, commençait la péritonite qui devait la tuer. La malade de Didier a conservé longtemps une fistule entéro-utérine avant l'éclosion des accidents mortels. J'ai opéré, cette année, de péritonite généralisée une femme enceinte qui, au cours de tentatives d'avortement, s'était perforé le Douglas : une semaine s'était écoulée entre la perforation et le début des accidents péritonéaux. Je ne cite cet exemple que pour répondre à mon ami Robert Monod qui a cherché à expliquer, par des raisons anatomiques, l'innocuité de l'infection du Douglas à la suite d'une perforation utérine.

Il faut donc tenir compte de la possibilité d'infections tardives graves (le dernier cas a seul guéri) lorsqu'on décide, après une perforation, de mettre la malade en observation.

Je pense traduire fidèlement le sentiment unanime de la Société en disant que lorsque la perforation a été faite en l'absence du chirurgien, l'indication d'opérer est formelle. En effet, on ne sait quelles manœuvres ont été pratiquées, si l'utérus a été ou non complètement vidé, si une injection a été donnée à travers la perforation. On ne doit tenir aucun compte des dires de la malade et du responsable qui cachent bien souvent, l'un et l'autre, la vérité.

Ce que l'on peut prévoir, et c'est souvent ce qui rend ces cas si graves, c'est qu'il y a eu généralement répétition des manœuvres abortives et la seule difficulté — difficulté considérable quelquefois — est de diagnostiquer la perforation lorsque tout renseignement fait défaut.

Huet est intervenu dans une péritonite annexielle sans perforation. Gasser et Solal ont pris un phlegmon du ligament large pour une rétention placentaire. Dans un autre cas de Huet, l'opérateur avait perforé deux fois l'utérus sans le savoir et ne s'en est aperçu qu'à la troisième, lorsque le grêle est apparu dans le vagin.

Dans tous ces cas le chirurgien a eu raison d'intervenir. S'il n'a pas trouvé d'utérus perforé, il a trouvé des lésions qui devaient être opérées et toutes les malades ont guéri.

Si l'accord est unanime dans les cas que j'ai envisagés, il est loin d'en être de même lorsque c'est le chirurgien lui-même qui a perforé l'utérus. C'est même sur ce point que la discussion a surtout porté et que les opinions contraires se sont heurtées.

Évidemment, les conditions de la perforation ne sont pas comparables. Les renseignements qui manquent dans le premier cas et qui concernent

la raison du curettage, les conditions dans lesquelles la perforation a été faite, etc. sont ici bien connues. L'intervention a été faite avec l'asepsie voulue et lorsque la bougie, l'hystéromètre ou la curette, ont subitement filé jusqu'au manche, on sait que le curettage a été interrompu et qu'aucune injection n'a été donnée, que l'utérus a été ou non vidé. Ce sont ces raisons auxquelles s'ajoutent, il faut bien l'avouer, de nombreux cas guéris sans intervention qui opposent les deux actes.

Essayons de sérier ces cas :

Il y a tout d'abord les cas septiques, curettage pour infection puerpérale : J'imagine qu'aucun chirurgien ne prendra la responsabilité, dans pareils cas, de s'abstenir.

Lorsque, au cours d'un curettage pour rétention placentaire même non infectée, la perforation se produit au début de l'opération, le chirurgien qui décide de s'abstenir et d'abandonner un utérus perforé et non vidé prend, je pense, une grande responsabilité. Les débris placentaires seront peut-être sphacélés ou infectés avant que le processus de réparation de la perforation ait achevé son œuvre.

On sait qu'après quatre mois, la perforation d'un utérus gravide a peu de tendance à se fermer immédiatement. Voici encore un cas où l'abstention doit être condamnée.

Dans la métrite hémorragique, où le curettage est souvent indiqué, on sait que le col et l'isthme sont souvent sclérosés. Plusieurs cas ont été signalés où la bougie dilatatrice les ont fait éclater. J'ai signalé plus haut le danger de l'hémorragie grave et de la cellulite dans ces cas. Voici donc encore une éventualité où l'abstention opératoire paraît risquée.

Parmi les cas guéris sans opération, beaucoup, pour ne pas dire la plupart, se rapportent, cependant, aux exemples qui viennent d'être rapportés, ce qui démontre que le même traumatisme peut avoir des conséquences bien différentes.

Quand on réfléchit, en dehors de toute considération de parti-pris, on est forcé d'admettre que, parmi les malades guéries sans intervention, un certain nombre ont eu de la chance : l'éclatement du col n'a pas intéressé de vaisseau important et la bougie ou la curette n'ont pas semé dans le paramètre de microbe virulent; la musculature de l'utérus était normale partout et l'utérus était bien vidé ; le bassin était peut-être vacciné par des poussées salpingiennes antérieures et une anse intestinale bienfaisante ou un épiploon complaisant sont venus s'accoler sur la perforation, comme dans l'observation de Cuendet.

Lorsque la perforation se produit, est-on bien sûr que ces conditions seront réalisées? Qu'on le veuille ou non, Brocq a parfaitement écrit que la laparotomie est une mesure de sécurité qui met toutes les chances du côté de la malade. J'ajouterai qu'elle est aussi, pour le chirurgien, un apaisement à des inquiétudes qui peuvent être terribles.

Rouhier, qui se range vers les interventionnistes et qui a rapporté des observations guéries spontanément, a dit, en ayant en vue ces derniers cas, que les faits sont les faits et que, seuls, les faits comptent. C'est l'évidence,

et c'est pour cela qu'on ne peut méconnaître que bien des perforations ont guéri sans intervention. Mais quand on pense aux dangers que les malades ont couru, force est d'admettre que l'intervention doit être la règle et l'abstention, limitée à quelques cas très particuliers, l'exception.

Au cours de la discussion que je clos aujourd'hui, il a été aussi longuement question, lorsque la décision d'opérer a été prise, de l'opération qui devait être pratiquée. Mon ami Moure, fidèle aux idées de Morestin, a préconisé la colpotomie. Il n'a pas été suivi par la plupart de ses collègues : la colpotomie ne permet pas de traiter l'hémorragie ni la fistule, elle ne permet aucun jour sur le bassin, est insuffisante si l'utérus est infecté.

Je n'aurais plus reparlé, lorsque l'intestin est prolabé dans le vagin à travers la perforation, de la nécessité d'intervenir de suite par laparotomie, si Ducastaing, dans un cas semblable, n'avait réduit simplement l'intestin sans aucun contrôle abdominal. La malade a guéri, mais c'est un heureux hasard qui n'infirme en rien la règle de conduite qui doit être contraire.

La discussion a surtout opposé les partisans de l'hystérectomie et ceux qui pensent que la suture doit être tentée. En vérité, c'est une question de bon sens qui ne peut être résolue que pièces en mains.

Brocq, d'Allaines ont parfaitement exposé les raisons qui militent en faveur de l'hystérectomie. Je dirai seulement qu'il y a des cas où la discussion est impossible : perforations étendues, infarctus de l'utérus, infarctus du ligament large, infection utérine, infection péritonéale, cellulite pelvienne. Dans tous ces cas, l'hystérectomie avec large drainage vaginal ou par Mickulicz est de rigueur. J.-L. Faure est partisan, dans les perforations d'utérus infectés, de faire une vaginale immédiatement. Mais il n'est pas absolu et admet l'abdominale à condition qu'elle soit suivie d'un drainage à la Mickulicz.

La suture a été défendue dans les cas où la perforation est petite, que l'utérus paraît sain ainsi que les annexes. Cependant, plusieurs opérateurs, sans en signaler la cause, ont eu des difficultés : les fils coupent, la perforation s'agrandit et l'hystérectomie s'ensuit. C'est qu'il existe assez souvent, autour de la perforation, des foyers d'infarctus et de nécrose comme Gueulette, Mondor, Huet l'ont signalé et comme Hardouin, sur une pièce de Kaufmann, l'a constaté. De sorte que la suture, procédé idéal parce que conservateur, n'est pas toujours réalisable, même dans les cas qui paraissent simples et bénins.

Je signalerai enfin la nécessité de drainer tous les cas : Ferrari a perdu, par péritonite, une de ses opérées non drainée, et la nécessité, lorsque l'hémorragie a été importante, de recourir à une transfusion : plusieurs opérées, parmi les cas rapportés, lui doivent la guérison.

Je regrette de n'avoir pu, dans ces conclusions, rappeler tout ce qui a été dit sur le sujet qui nous occupe, ni résumer tous les faits qui ont été exposés. Je pense être dans la vérité en mettant en valeur le vrai danger de la perforation utérine, et mon ami Mondor, qui a pris à cette discussion une part si importante, me permettra de conclure par cette phrase, qu'il a

écrite avec tant d'à-propos : « Faire connaître les cas graves me paraît mieux servir l'intérêt des malades et mieux avertir les médecins de leurs responsabilités que ne le ferait un recensement trop optimiste des cas heureux. »

COMMUNICATIONS

Deux abcès du cerveau traités selon la méthode de Worms. Guérison,

par M. **Daniel Ferey** (Saint-Malo).

En 1933, nous avons eu l'occasion d'opérer deux abcès du cerveau et de les traiter par la méthode de Worms : aspiration, deux fois par jour, du pus contenu dans la cavité formée par l'abcès, cavité qui se draine mal du fait de l'affaissement des parois. Nous avons l'impression que leur évolution favorable est due, en grande partie, à cette technique.

Observation I. — Mlle J..., vingt ans, institutrice, commence à souffrir de l'oreille gauche le 14 avril 1933. Le lendemain, un écoulement purulent abondant apparaît qui est traité par des lavages de l'oreille à l'eau oxygénée. Dans les jours qui suivent, le médecin fait une injection de propidon et quatorze de septicémine. L'écoulement persiste pendant quinze jours à trois semaines. Il disparaît brusquement, mais, en même temps, la malade accuse de la céphalée, des vertiges et fait, en l'espace de quelques jours, plusieurs crises d'épilepsie Bravais-Jacksonniennes, avec point de départ au niveau du bras droit.

Vers le 5 mai, un chirurgien, appelé en consultation, pense à une simple irritation cérébrale ou à un début de méningite et fait une ponction lombaire dont nous avons pu connaître le résultat :

Liquide céphalo-rachidien : Limpide, sans voile fibrineux ni dépôt de flocons.

Coloration de Gram : L'examen de plusieurs préparations n'a pas révélé la présence de germes microbiens.

Coloration de Ziehl : Pas de bacille de Koch.

Formule cytologique : Quelques lymphocytes. 0,47 albumine. 0,45 de glucose.

Pendant trois semaines après la ponction lombaire, la malade se trouve soulagée. Vers le 21 mai, il apparaît à nouveau un léger écoulement de l'oreille gauche, mais écoulement clair, non purulent. Depuis le 21 mai, la malade est sujette à des crises répétées d'épilepsie Bravais-Jacksonniennes. Il lui est arrivé de rester plusieurs heures dans une sorte de demi-coma. Elle a constaté, en outre, que la vision est considérablement diminuée, qu'elle n'est plus capable ni de suivre une conversation, ni de penser d'une façon normale ; elle est devenue apathique, elle a maigri de 10 livres en l'espace de deux semaines. Depuis quelques jours, elle vomit sans effort et souffre atrocement de toute la moitié gauche du crâne.

Le Dr Descottes voit cette malade pour la première fois le 1er juin 1933, voici ce qu'il nous écrit : « L'oreille ne suppure plus, le tympan n'est plus rouge, mais seulement épaissi et la malade est atteinte de surdité de cette oreille (la voix haute est à peine perçue à 1 mètre). En outre, elle se plaint de ne plus voir pour lire. Quant à la vision éloignée, elle est également très diminuée.

L'examen du fond d'œil décèle de l'œdème très net des deux papilles, avec baisse considérable de l'acuité visuelle. V. O. D. G. 1/10.

Le Dr Descottes me l'envoie le jour même en consultation. En plus des symptômes déjà signalés, nous constatons un amaigrissement considérable, un état d'obnubilation particulièrement marqué, une exagération des réflexes rotuliens, pas de Babinski. La palpation de la mastoïde n'est pas douloureuse; par contre, la percussion du crâne au-dessus et un peu en arrière de la mastoïde réveille une douleur. Température : 38°8. Pouls à 64.

Dans ces conditions, nous posons le diagnostic d'abcès du cerveau et nous intervenons le 3 juin 1933.

Trépanation un peu au-dessus et en arrière de la mastoïde gauche. On trouve une dure-mère extrêmement tendue, mais non œdématiée, pas rouge. Une première ponction, faite perpendiculairement à elle, ne ramène pas de pus. On agrandit un peu l'incision vers le temporal, on fait une nouvelle ponction qui ramène du pus, à 4 centimètres de profondeur. On place des mèches entre crâne et dure-mère, car il n'y a aucune adhérence. Incision de la dure-mère, introduction d'une sonde cannelée et ouverture au bistouri du cerveau qui ne saigne pas. Evacuation au moyen d'une pipette de 22 cent. cubes d'un pus très épais, qui sent abominablement mauvais. Dans la cavité de l'abcès, on place un drain.

Le lendemain, on fait le pansement, il est à peine souillé. On le refait le soir, il est sorti très peu de pus. L'état général n'est pas fameux, le pouls est à 100, la température est à 38°5.

Le deuxième jour, après avoir lu l'article de Worms dans les Bulletins de la Société de Chirurgie, nous faisons de l'aspiration au moyen d'une grosse pipette, nous retirons des débris sphacélés de substance cérébrale et 3 à 4 cent. cubes de pus.

Nous recommençons matin et soir et nous sommes surpris de retirer à chaque fois de la *profondeur 3 à 4 cent. cubes de pus, alors que le pansement est à peine souillé.*

Le quatrième jour, involontairement, le drain tombe, et, aussitôt après, une quantité importante de pus s'écoule. Dans le trajet laissé par le drain, nous continuons à faire de l'aspiration. Au septième jour, il n'y a plus de cavité, la suppuration persiste encore quelques jours pour disparaître vers la fin de la troisième semaine.

Voici ce que nous avons constaté aussitôt après l'opération et dans les jours qui ont suivi. Le pouls, qui était à 60, passe, le soir même, à 80. La malade, qui n'y voyait plus le jour de l'opération, commence à voir le lendemain et chaque jour la vision s'améliore, d'abord à droite, ensuite à gauche. La céphalée diminue parallèlement, enfin dès que l'aspiration est utilisée, la température tombe rapidement à 37°8, puis 37°5. Le pouls qui était monté à 100 revient et se maintient à 80-84.

Examen de laboratoire : L'examen du pus et la culture ont montré qu'il s'agissait de streptocoques hémolytiques.

La malade revue le 24 *juillet* 1933 est gaie, elle ne souffre plus, elle a engraissé. Elle éprouve encore quelque difficulté à trouver certains mots, mais, chaque jour, le parler s'améliore.

Le Dr Descottes l'examine à nouveau. Voici ce qu'il nous écrit : « La vision des deux yeux est de 10/10. Il n'y a plus d'œdème des papilles. Tout au plus, la branche nasale de la veine centrale du nerf optique est-elle encore un peu dilatée des deux côtés. Les pupilles réagissent bien à la lumière et à l'accommodation, mais le réflexe est un peu lent et peu intense.

La malade perçoit la montre à 60 centimètres de l'oreille gauche. Le tympan est bien cicatrisé et a repris sa coloration normale. On note une légère otite adhésive cicatricielle en arrière du manche du marteau, à la partie postérieure du tympan, mais la perforation est bien cicatrisée. »

Nous avons revu cette malade le 4 avril 1934, dix mois après son opération, elle est redevenue parfaitement normale et a pu reprendre entièrement sa profession d'institutrice.

Obs. II. — Cette seconde observation est différente par son origine de la précédente. Il s'agit d'un enfant de treize ans renversé par un cheval le 27 juillet 1933, et qui présente, à la suite de cet accident, une fracture du rocher avec contusion ou commotion cérébrale. Je n'insiste pas sur les symptômes initiaux, en particulier écoulement de liquide céphalo-rachidien par l'oreille droite. Tout s'arrange et, au bout d'un mois environ, l'enfant est guéri. Le 27 août 1933, il fait un furoncle du conduit auditif externe de l'oreille droite, apparition, bientôt, de suppuration de l'oreille, de céphalée et de fièvre oscillant entre 38° et 39°.

Le 29 août 1933, le Dr Autier l'examine et trouve, au niveau de l'oreille droite, un écoulement purulent abondant provenant de l'oreille moyenne et des furoncles de l'oreille externe. Empâtement pré- et rétro-auriculaire, adénopathie du cou. Pas de douleur au niveau de la mastoïde; par contre, la pression de la région pariéto-temporale, au-dessus et un peu en arrière du conduit auditif, est douloureuse. A ce moment, phénomènes purement inflammatoires.

Le 11 septembre 1933, le Dr Autier est appelé de nouveau près de l'enfant. Une céphalée violente, continue est apparue. La température est à 40°, l'état général est mauvais. Ecoulement purulent abondant. Le maximum de la douleur reste localisé à la région temporo-pariétale. L'examen oculaire ne décèle rien d'anormal. Devant la gravité des symptômes généraux, nous intervenons le 12 septembre 1933 avec le Dr Autier. On trouve du pus en ruginant la mastoïde et en décollant un peu le pavillon de l'oreille, mais il n'y a rien d'anormal, ni au niveau de l'antre, ni au niveau des cellules mastoïdiennes.

Dans ces conditions, au lieu d'effondrer le toit de l'antre, j'isole soigneusement la mastoïde, je change d'instruments, de gants, de champs et de compresses et, en raison de la céphalée surtout marquée à droite, de la douleur à la pression de la zone pariéto-occipitale droite, je fais une trépanation un peu plus grande qu'une pièce de 20 francs actuelle. Je trouve une nappe de pus qui semble venir de la partie inférieure du cerveau, comme d'un abcès en bouton de chemise. Les méninges sont épaissies, le toit de l'antre n'est pas touché, la dure-mère ne bat pas, on fait deux ponctions exploratrices après iodage de la dure-mère, elles ne ramènent rien. On laisse largement ouvert et l'on mèche.

Le lendemain, la température ne tombe pas, l'enfant est abattu, prostré, on réintervient, on agrandit l'orifice de trépanation, on ponctionne à nouveau et, cette fois, nous trouvons à plus de 3 centimètres de profondeur, du pus. Incision de la dure-mère et du cerveau sur l'aiguille laissée en place. Il s'écoule un demi-verre à bordeaux de pus épais, fétide, bien lié. Mise en place d'un drain qui est fixé et coupé au ras de la peau. Tous les jours, par l'intermédiaire du drain, on introduit une pipette et on retire à chaque fois environ 4 à 5 cent. cubes de pus.

La température tombe rapidement, l'état général s'améliore. Au septième jour, on retire le drain. Dans le trajet formé, on introduit facilement la pipette et on aspire chaque jour encore quelques centimètres de pus, jusqu'au dixième jour. La suppuration persiste pendant un mois et l'enfant guérit.

Pendant la dernière semaine de son séjour à l'hôpital, en notre absence, il fait deux crises d'épilepsie jacksonnienne; on ouvre la cicatrice opératoire, la dure-mère adhérente à la plaie est libérée, on agrandit un peu l'orifice de trépanation. L'enfant revu en décembre par le Dr Autier ne présente plus d'écoulement auriculaire, et l'examen des yeux ne décèle rien d'anormal.

Nous l'avons examiné le 9 avril 1934; il est en excellente santé, mais il est devenu nerveux, irritable et présente des troubles de caractère. Il aurait fait, au début de janvier, une crise d'épilepsie de très courte durée.

Ces deux observations, dont les suites opératoires ont été assez simples, montrent l'utilité de l'aspiration dans les abcès du cerveau. *A chaque pansement, les compresses étaient presque sèches, le drain se bouchait, l'aspiration, au contraire, ramenait 3 à 4 cent. cubes de pus souvent mélangé à des fragments de subtsance cérébrale sphacélée, et nous avons l'impression très nette que, sans cette manœuvre, le drainage habituel aurait été nettement insuffisant.*

La réduction sanglante des fractures supra-condyliennes de l'humérus chez les enfants,

par MM. **Jacques Leveuf** et **Henri Godard**.

Je vous présente les trois premiers enfants qui ont été opérés, par mon assistant H. Godard ou par moi, pour des fractures supra-condyliennes de l'humérus.

Ce sont des sujets chez qui des manœuvres orthopédiques correctes n'avaient pas réussi à procurer une réduction satisfaisante. La réduction sous le contrôle des rayons X, la mise de l'avant-bras en pronation, sont des procédés qui nous ont bien permis d'augmenter le pourcentage des bonnes réductions, mais non de supprimer totalement les échecs.

Qu'advient-il lorsqu'une fracture supra-condylienne, mal réduite, a consolidé dans une attitude vicieuse? Chez l'enfant, notre collègue Mouchet, en particulier, a bien montré que la gêne de la flexion s'améliore avec le temps, lorsque le butoir formé par le fragment supérieur s'éloigne du coude sous l'effet de la croissance. Cette évolution favorable peut être espérée, mais non promise dans tous les cas. En outre, il persiste parfois de graves déformations du coude, en varus le plus souvent.

La mauvaise réparation anatomique est donc compatible chez l'enfant avec un résultat fonctionnel satisfaisant, mais à échéance tardive seulement.

Ne peut-on faire mieux, aujourd'hui, pour ces fractures supra-condyliennes chez l'enfant? La réduction sanglante jouit, il est vrai, d'une mauvaise réputation, comme l'a rappelé Boppe[1] dans une communication récente. Et, cependant, des auteurs, tels que Rocher[2], Minne[3], en sont restés partisans. Pour ma part, j'estime qu'il est pénible, pour un chirurgien, de rendre un enfant à sa famille avec un coude déformé, une fonction insuffisante et une médiocre réduction de la fracture dont témoignent les radiographies, même si l'on est autorisé à accompagner cet échec thérapeutique de quelques promesses consolantes pour l'avenir.

J'ai donc entrepris, à mon tour, de réduire par la voie sanglante les fractures supra-condyliennes où les manœuvres orthopédiques avaient échoué.

1. Boppe. *Bull. et Mém. de la Soc. nat. de Chir. de Paris*, t. LIX, n° 32, 9 décembre 1933, p. 1494-1496.
2. Rocher. *Bordeaux chirurgical*, an. III, n° 4, octobre 1932, p. 431-436.
3. Minne. *Echo médical du Nord*, 28 janvier 1934, p. 129-159.

Les enfants que nous avons opérés sont âgés de cinq à dix ans. Malgré le peu de temps écoulé depuis l'intervention (la plus ancienne date de sept mois), les résultats, tant au point de vue esthétique qu'au point de vue fonctionnel, sont pleinement satisfaisants. L'extension du coude est complète et la flexion dépasse l'angle droit.

J'ai l'impression que ces bons résultats sont dus, en grande partie, à deux facteurs : la voie d'abord et le matériel d'ostéosynthèse.

Comme voie d'abord, j'avais le choix entre la voie postérieure transolécranienne et la voie latérale externe. La voie transolécranienne, claire et facile, a été employée chez l'enfant par mon maître Ombrédanne, qui n'a pas été satisfait des résultats au point de vue fonctionnel. J'avais toutes raisons pour renoncer à cette voie d'abord.

J'ai donc choisi la voie externe préconisée par Rocher, en particulier. Mais cet auteur passe, comme tout le monde, le long du bord antérieur du long supinateur. Je me suis rendu compte que cette voie n'était pas satisfaisante. L'abord du fragment inférieur est difficile. On exhorte les aides à tirer sur les écarteurs et, dans un cas, j'ai enregistré, à la suite de l'intervention, une paralysie radiale heureusement passagère.

Il est beaucoup plus commode de passer *derrière le long supinateur*.

Voici la technique que nous employons :

On ouvre, le long du bord postérieur du long supinateur, la cloison intermusculaire externe pour découvrir le nerf radial contre l'humérus, au moment où il disparaît au-dessus du long supinateur. On peut alors récliner muscle et nerf vers le haut, le muscle protégeant le nerf contre les traumatismes de l'écarteur. Les muscles long supinateur et triceps ont déjà été, en grande partie, désinsérés de la diaphyse par le traumatisme ; sinon on achève la libération du bord externe de l'os et l'on poursuit l'incision de l'autre côté de la fracture jusque sur l'épicondyle qu'on doit bien voir et au-dessus duquel il faut descendre pour atteindre le niveau de l'interligne huméro-radial. On soulève, ensuite, le fragment supérieur de l'humérus, qui est déjà dépériosté, avec un crochet de Lambotte ; puis, on dégage le fragment inférieur qui est séparé du fragment supérieur par le muscle brachial antérieur dont l'interposition nous a paru la cause habituelle de l'irréductibilité. Le foyer de fracture est débarrassé, aussi complètement que possible, des caillots sanguins.

Il reste à réduire la fracture et à l'encheviller avec un petit fragment de tibia, prélevé au préalable sur le sujet lui-même (longueur 6 centimètres environ, largeur 4 millimètres). Pour ce faire, on enfonce, sous l'épicondyle, la pointe carrée d'Ombrédanne et on la fait sortir vers le milieu de la surface de fracture du fragment inférieur. La pointe carrée, ainsi engagée, *représente une bonne prise sur le fragment inférieur* qui est mobile et fuyant. Grâce à cela, on peut réduire la fracture sans trop de difficultés. On continue alors à forer un trajet dans le fragment supérieur, sur une longueur de 3 à 4 centimètres environ, pour amorcer la voie de pénétration de la cheville.

La fracture étant maintenue réduite, on retire la pointe carrée et on

introduit à sa place la petite cheville qu'on enfonce à bloc avec le chasse-clou.

La contention des fragments est suffisante pour permettre de ne pas appliquer d'appareil plâtré et de faire une mobilisation précoce à partir du sixième jour. Mais il est bien certain qu'un plâtre mis sur le coude en flexion à angle droit pendant une quinzaine de jours laissera plus de tran-



quillité à l'opérateur puisqu'il s'agit d'enfants et ne nuira en rien aux résultats définitifs.

L'emploi d'une synthèse osseuse n'est pas jugé nécessaire par des auteurs, tels que Rocher. Mais lorsqu'on voit à quel point la réduction de certaines fractures supra-condyliennes est instable, on n'est guère tenté de fermer le foyer de fracture sans avoir fixé les fragments. Si le chirurgien a dû se résoudre à une réduction sanglante, il doit avoir aussi la certitude d'obtenir et de conserver une réduction satisfaisante, enregistrée sur des radiographies.

Les ostéosynthèses métalliques auxquelles on recourt en général ont donné beaucoup de déboires, aux chirurgiens d'enfants en particulier. Et

puis, il faut les enlever secondairement : une opération itérative est envisagée avec bien peu de satisfaction par les parents.

C'est pourquoi j'exécute, dans tous les cas où cela est possible, l'enchevillement des fractures avec un fragment d'os prélevé sur le sujet lui-même. Cette méthode donne des résultats très satisfaisants et j'aurai l'occasion de vous en présenter de nombreux exemples pour d'autres variétés de fractures. La cheville est bien tolérée. Sur des radiographies successives, on voit ses contours disparaître progressivement.

Dans le cas particulier, une radiographie faite chez le premier sujet sept mois après l'opération montre que la cheville est presque complètement résorbée. Il ne reste plus que de faibles traces du traumatisme grave qui a motivé l'intervention sanglante.

Je crois pouvoir conclure que dans le traitement des fractures supracondyliennes la réduction parfaite, condition nécessaire d'une bonne consolidation anatomique et fonctionnelle, doit être obtenue là comme dans les autres fractures. Si le traitement orthopédique se montre incapable de la procurer, il ne faut pas hésiter, même chez l'enfant, à recourir à la réduction sanglante suivie d'un enchevillement.

M. E. Sorrel : Les résultats *immédiats* que vient de nous montrer M. Leveuf sont beaux. Mais il faut, je crois, faire quelques réserves pour *l'avenir*; car il est possible que les altérations déterminées par la perforation du cartilage fertile et la mise en place du greffon déterminent ultérieurement une déformation en varum du membre. Et ce n'est que dans quelques années qu'on pourra apprécier véritablement le résultat.

D'autre part, je crois que les indications des réductions sanglantes dans les fractures du coude de l'enfant sont *rares* : depuis longtemps on a fait remarquer (Broca y avait insisté d'une façon précise) qu'après les réductions non sanglantes, les résultats *tardifs* — et ce sont les seuls qui comptent — *sont souvent très supérieurs aux résultats immédiats* : le butoir antérieur par exemple qui limite la flexion s'élève au fur et à mesure que la croissance se fait, et la flexion reprend peu à peu son amplitude normale.

De sorte qu'il faut, je crois, bien peser sa décision avant d'opérer ces petits malades. Ceci étant, je reconnais bien volontiers qu'il y a des cas où la réduction sanglante est indispensable; la voie indiquée par M. Leveuf pour pouvoir alors aborder le foyer de fracture est certainement bonne. Il en est d'autres : j'ai eu dernièrement recours à la voie transolécranienne que nous a enseignée M. Alglave : elle m'a donné toute satisfaction.

M. Bréchot : J'ai fait un certain nombre de réductions sanglantes avec ostéosynthèse dans les fractures de l'extrémité inférieure de l'humérus. Je voudrais faire remarquer que je suis passé également en arrière du nerf radial par voie externe, je n'utilisais pas la voie postérieure, mais tandis que j'étais resté partisan de l'ostéosynthèse temporaire chez l'enfant pour de nombreuses fractures, je l'avais abandonnée pour celles du coude.

Très souvent, chez les enfants, il est absolument impossible de mettre un greffon ou une vis si fins soient-ils, car l'extrémité inférieure de l'hu-

mérus chez les jeunes enfants est trop mince ; et c'est à peine si de chaque côté de la cavité olécranienne se trouve une petite colonnette où on puisse introduire une vis extrêmement fine et si on ne maintient pas par un appareil plâtré il se fait une bascule rapide.

Leveuf nous a montré des résultats extrêmement intéressants, il a pu arriver à glisser son matériel, parce qu'il s'agit déjà d'enfants d'un certain âge. Chez des sujets plus jeunes il eût été dans l'impossibilité de le faire.

Quant aux autres réflexions que je voulais faire, elles sont identiques à celles que vient de nous exposer Sorrel.

M. **Jacques Leveuf** : J'ai tenu à vous présenter les premiers cas opérés pour que vous vous rendiez compte du résultat fonctionnel alors même que la technique de l'opérateur n'était pas encore parfaitement réglée. Je ne vois aucune raison d'ordre théorique pour qu'apparaissent des troubles ultérieurs en pareil cas.

L'argument soulevé par M. Sorrel, à propos du cartilage de conjugaison, mérite d'être retenu. Il est bien évident que j'ai traversé le cartilage pour placer la cheville d'os. A un point de vue général, nous ne sommes pas encore très bien fixés sur ce qu'il advient quand un cartilage de conjugaison a été ainsi perforé. D'après des travaux récents (que je n'ai pas le temps matériel de rechercher), il semble bien qu'un traumatisme de cette nature n'influe nullement sur la croissance de l'os. Dans le cas particulier, je ne suis pas très inquiet pour l'avenir parce que le cartilage en question n'est pas le cartilage fertile d'humérus et parce que le traumatisme est vraiment minime.

Mais on ne peut préjuger de l'évolution et je suivrai ces faits avec d'autant plus de soin qu'ils ont une valeur expérimentale. Le cartilage de conjugaison n'a été intéressé à aucun endroit par le trait de fracture et a bien été perforé délibérément au cours de l'intervention. S'il se produit une déformation ultérieure, elle sera entièrement imputable au traumatisme chirurgical.

M. **Albert Mouchet** : J'ai été très intéressé par la communication de M. Leveuf, mais depuis près de trente-huit ans que je ne cesse de m'occuper des fractures du coude je persiste à considérer comme exceptionnelles les indications de l'ostéosynthèse dans les fractures sus-condyliennes transversales. Je la réserve aux fractures ouvertes, à celles qui sont compliquées d'altérations nerveuses primitives, aux irréductibles par interposition musculaire (cas absolument exceptionnel).

J'obtiens par la méthode orthopédique, dans l'immense majorité des cas, des résultats satisfaisants qui s'améliorent avec l'âge et m'ont fait dire : « Le temps fait souvent mieux que le chirurgien et à moins de frais. »

J'ai été heureux de constater que M. Leveuf se trouvait très satisfait de l'incision qu'il préconise : je l'ai recommandée à plusieurs reprises à notre Société à propos de communications ou rapports que j'ai faits depuis dix ans sur le « décalottement du condyle huméral ». J'ai montré qu'elle évitait le refoulement par l'écarteur du nerf radial — cause de paralysies curables mais ennuyeuses quand même —, qu'elle donnait un grand jour dont se

sont trouvés enchantés ceux de mes collègues qui ont suivi mon exemple ; enfin, elle évite une cicatrice qui, lorsqu'elle est placée dans le sillon bicipital externe, devient très souvent rétractile.

PRÉSENTATION D'INSTRUMENT

Appareil pour ligature temporaire des fractures obliques,

par M. **Jacques Leveuf.**

L'appareil que je vous présente permet de faire des ligatures avec des

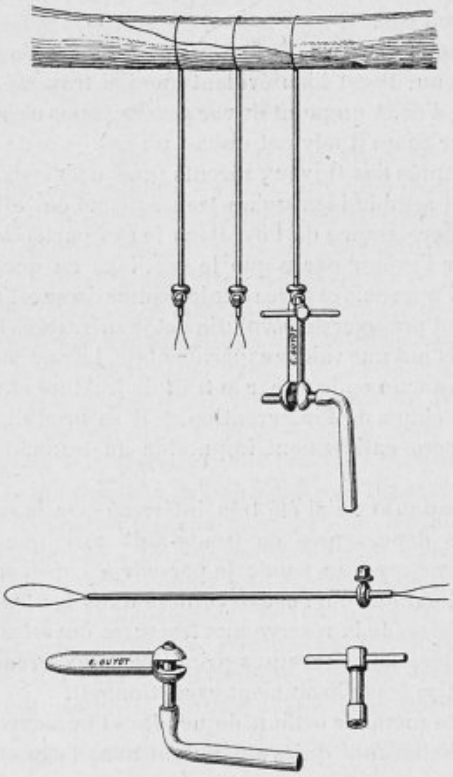

Fig. 1. — Les diverses parties de l'appareil et leur mode d'emploi.

câbles métalliques au niveau d'une fracture oblique et d'enlever les câbles sans nouvelle intervention (fig. 1).

Le maniement de l'appareil est très simple. La fracture une fois réduite,

on passe le câble autour de l'os, on engage les deux chefs dans le tube, puis on les serre avec la petite clé spéciale. Le câble sera tendu progressi-

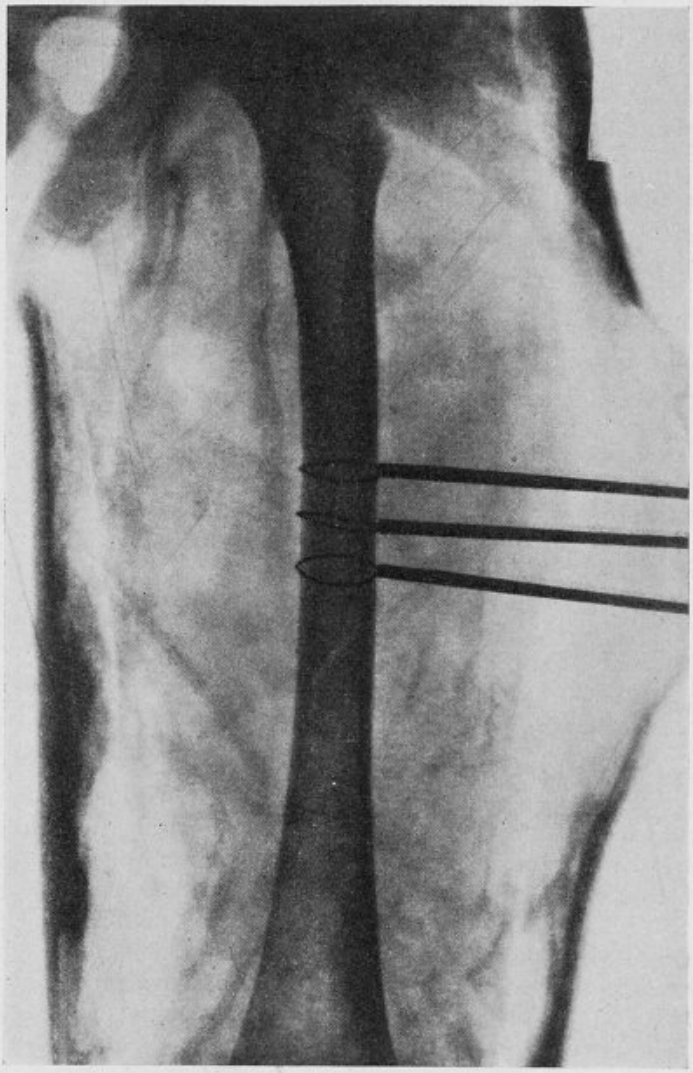

Fig. 2. — Fracture de cuisse fixée par des ligatures temporaires.

vement, sinon la force déployée le briserait quelle que soit sa résistance. Quand le serrage est suffisant, on bloque le câble au moyen d'une petite vis.

On peut mettre ainsi, au niveau du foyer de fracture, le nombre de ligatures que l'on juge nécessaire au maintien de la réduction.

Les tubes, dont le diamètre est de 4 millimètres, sortent par la peau entre deux points de suture.

L'opération terminée, on applique un plâtre. Dès lors, on a le loisir soit d'enlever tubes et câbles immédiatement après la dessiccation de l'appareil plâtré, soit de laisser les ligatures pendant un certain temps.

Pour la fracture du fémur dont vous voyez la radiographie, les ligatures ont été laissées en place pendant trois semaines sans aucun inconvénient (fig. 2).

PRÉSENTATIONS DE RADIOGRAPHIES

Artériographie d'un anévrisme cirsoïde de la base du 3e doigt de la main gauche,

par MM. **Louis Bazy**, **Reboul** et **Racine**.

Ostéite fibreuse du tibia, résection diaphysaire, greffe du péroné opposé; au bout de six ans, le péroné greffé est à son tour atteint d'ostéite kystique,

par M. **Pierre Duval**.

Je vous présente les radiographies d'un cas singulier.

Une jeune femme, vingt-trois ans, est atteinte d'ostéite fibreuse du tibia évoluant depuis dix ans. La diaphyse est totalement envahie, et la corticale est, en de nombreux endroits, perforée par la lésion. Une biopsie est faite. Examen histologique par F. Moutier, puis Lecène : ostéite kystique.

Devant l'étendue des lésions à toute la diaphyse, je pratique, en mars 1917, la résection totale de la diaphyse et la greffe du péroné opposé, par implantation du péroné dans les deux épiphyses. La greffe prend, se consolide en haut, et ne se soude pas en bas, ce qui a nécessité par la suite la pose de greffes ostéo-périostiques ; elle se casse et se consolide bien ; elle grossit et atteint presque le volume du tibia normal. Mais au bout de quatre ans une tache claire apparaît au tiers inférieur du péroné greffé ; puis au bout de sept ans le péroné greffé apparaît indiscutablement atteint d'ostéite kystique.

Cette observation ne laisse pas que d'inciter à réfléchir sur la pathogénie de ces ostéites kystiques, à foyer unique. Voici chez une malade qui ne présente qu'une localisation de la maladie un os sain transplanté après

ablation totale de la lésion, dans le foyer même de celle-ci, et qui, quatre ans après, est envahi par le même processus pathologique.

Il me semble difficile d'admettre, dans un tel cas, l'origine générale glandulaire de l'affection, et la pensée vient, naturelle et impérative, que la lésion est bien plus sous la dépendance d'un processus local que sous celle d'un trouble général.

PRÉSENTATION DE RADIOGRAPHIE ET DE PIÈCE

Ostéite kystique de l'extrémité supérieure de l'humérus,

par M. **Cunéo.**

J'ai l'honneur de présenter à la Société de Chirurgie la radiographie et la pièce d'une tumeur polykystique de la tête de l'humérus gauche.

Observation. — Mme L..., quarante-cinq ans, entre à la salle Sainte-Marthe, à l'Hôtel-Dieu, le 11 juin 1934, pour une grosseur située à la partie supérieure du bras gauche.

Le début clinique de la maladie remonte à janvier 1933. La patiente a éprouvé de vives douleurs au niveau de l'épaule gauche; elle incrimine un traumatisme récent. Les douleurs surviennent par crises, irradiant vers le coude.

Dès cette époque, la partie supérieure du bras augmente de volume et les mouvements commencent à être gênés.

Pendant les mois suivants, les douleurs et le gonflement s'accentuent, en même temps la main se paralyse.

En juillet 1933, la malade séjourne six semaines à l'hôpital de Caen. On pratique treize séances de rœntgenthérapie. A la suite de ce traitement, les douleurs diminuent, mais ni la grosseur ni la paralysie ne rétrocèdent.

En avril 1934, la malade est envoyée dans le service de clinique chirurgicale de l'Hôtel-Dieu.

A l'examen, on constate la présence d'une grosse tuméfaction de l'extrémité supérieure du bras et l'existence d'une paralysie complète, flasque, du membre supérieur gauche.

La grosseur est une masse de forme arrondie, de 12 centimètres de diamètre, dure, parfaitement limitée et indolore. Cette tumeur est indépendante des muscles de la région; elle se continue avec la diaphyse humérale. Celle-ci paraît légèrement atrophiée lorsqu'on la compare avec la diaphyse opposée. Pas d'adénopathie.

Les mouvements passifs sont possibles et on peut affirmer qu'il ne s'agit pas d'une lésion articulaire.

Les mouvements actifs sont impossibles, mais il n'y a pas d'anesthésie; il existe, au contraire, un degré d'hyperesthésie marquée et, même, des douleurs spontanées, surtout localisées à la main dont les ongles présentent quelques troubles trophiques et dont les mouvements sont partiellement paralysés, par compression du plexus brachial.

Opération le 20 juin 1934 (Dr Cunéo). Incision le long du sillon delto-pectoral avec débridement supérieur le long de la partie externe de la clavicule.

Libération extrapériostée de la tumeur. Section successive des muscles s'insérant sur la partie supérieure de l'humérus. Ouverture de l'articulation scapulo-humérale et section de la capsule. L'humérus, ainsi désarticulé et isolé, est sectionné à la scie au niveau de la partie supérieure de la diaphyse saine. La partie réséquée répond à environ la moitié supérieure de l'humérus.

La radiographie montre une augmentation de volume de l'extrémité supérieure de l'humérus ne portant pas sur la tête et le col anatomique qui paraissent intacts et semblent siéger au niveau de la région tubérositaire et du col chirurgical de l'humérus. La corticale, assez épaisse en bas et en dedans, est, au contraire, très amincie en dehors. Elle ne semble pas présenter de perforation. Elle paraît limiter extérieurement une cavité unique, présentant cependant une ébauche de cloisonnement, bien que les travées, visibles sur l'épreuve, puissent également être interprétées comme des épaississements de la corticale.

L'aspect de la lésion semble répondre à un kyste volumineux et peut faire songer soit à une ostéite fibreuse, soit à une tumeur à myéloplaxes.

La coupe de la tumeur montre un aspect tout à fait différent de celui que semblait indiquer la radiographie : il s'agit, en effet, d'une tumeur polykystique comprenant de nombreuses poches qui contenaient un liquide un peu louche, à peine sanguinolent. Certaines poches sont tapissées par une membrane qui se laisse détacher de la paroi osseuse. Les travées séparant les logettes sont très décalcifiées, ce qui explique qu'elles n'aient pas été décelées par la radiographie.

En l'absence d'examen histologique, il est difficile de faire un diagnostic anatomique précis. L'aspect se rapproche de celui d'une ostéite fibreuse, sans être cependant tout à fait typique. On pourrait aussi penser à une lésion hydatique.

Nous ferons connaître ultérieurement à la Société le résultat de l'examen histologique ainsi que celui des tests caractéristiques d'une lésion parathyroïdienne possible.

Le Secrétaire annuel, J. Berger.

Paris. — A. Maretheux et L. Pactat, imp., 1, rue Cassette.

BULLETINS ET MÉMOIRES

DE LA SOCIÉTÉ NATIONALE DE CHIRURGIE



Séance du 27 Juin 1934.

Présidence de M. Georges LABEY, *président.*

PROCÈS-VERBAL

La rédaction du procès-verbal de la précédente séance est mise aux voix et adoptée.

CORRESPONDANCE

La correspondance comprend :

1° Les journaux et publications périodiques de la semaine.

2° Des lettres de MM. D'ALLAINES, CAPETTE, BRÉCHOT, TRUFFERT s'excusant de ne pouvoir assister à la séance.

3° Des lettres de MM. HUET, OBERLIN sollicitant un congé du 3 au 15 juillet.

4° Une lettre de M. B. PRIBRAM (Berlin) remerciant la Société de l'avoir nommé membre correspondant étranger.

5° Un travail de M. Henri PETIT (Château-Thierry), membre correspondant national, intitulé : *Epithélioma frappant successivement les deux seins chez un homme âgé. Double amputation. Guérison.*

6° Un travail de M. DETON (Charleroi), intitulé : *Ulcère peptique du diverticule de Meckel non perforé, diagnostiqué avant l'opération.*

M. MONDOR, rapporteur.

7° Un travail de M. LIARAS (Alger), intitulé : *A propos de 5 cas de suppuration aiguë plantaire grave* est déposé aux Archives de la Société sous le n° 78.

8° M. Henri LIARAS (Alger) fait hommage à la Société d'un exemplaire de son ouvrage intitulé : *Des suppurations plantaires et à leur propos de l'anatomie de la plante et de ses relations avec le mollet.*

Des remerciements sont adressés à l'auteur.

A PROPOS DU PROCÈS-VERBAL

Arrachement du côlon sigmoïde au cours d'un curettage,

par M. H. **Finsterer**, membre correspondant étranger.

Dans le n° 13 des *Bulletins et Mémoires de la Société nationale de Chirurgie*, M. R. Soupault relate un cas extrêmement rare et intéressant d' « Arrachement du rectum et du côlon sigmoïde au cours d'un curettage », et l'auteur ajoute qu'il n'existe que trois lésions du côlon publiées dans la bibliographie mondiale par Maxwell, par Placintianu et par Laffont et Jahier. Ayant eu l'occasion d'opérer, il y a quatre ans, un pareil cas et de le guérir, je désire rapporter cette observation.

Chez une femme de vingt-six ans, nullipare, gravide au troisième mois, un spécialiste pratiqua, à cause de métrorragies continues dues à une rétention placentaire, l'évacuation artificielle de l'utérus. Pendant cette intervention, l'utérus fut perforé et un morceau d'intestin arraché par la pince. Le confrère reconnut que le fragment appartenait à l'intestin, m'avertit tout de suite de l'accident et fit transporter la malade dans un hôpital privé.

Une demi-heure après la perforation, laparotomie sous anesthésie à l'éther, dont la malade ne s'était pas encore entièrement réveillée. Petit bassin rempli de sang. Après nettoiement, on trouve qu'une partie du côlon sigmoïde est arrachée du méso. Les ouvertures proximale et distale du côlon montrent des bords déchiquetés. Le côlon lui-même est absolument vide. Dans le mésocôlon, on voit quelques petites artères battantes qu'on lie tout de suite. Dans la paroi postérieure de l'utérus, on voit une perforation d'environ 3 à 4 centimètres de longueur et de 1/2 centimètre de largeur. Pour épargner de l'anesthésique, je fais rapidement l'infiltration à la novocaïne des parois abdominales et l'anesthésie du mésocôlon ilio-pelvien (150 cent. cubes d'une solution de 1/4 p. 100); l'anesthésie à l'éther est alors entièrement supprimée. Le petit bassin est nettoyé, les bouts déchiquetés du côlon sont réséqués et une anastomose bout à bout est pratiquée par suture en trois plans. De plus, la suture de l'intestin, située à 10 centimètres au-dessus du cul-de-sac recto-vaginal, est recouverte des appendices épiploïques et du mésocôlon de la partie réséquée de l'intestin. Ensuite, on excise l'orifice de la perforation utérine, on ferme la paroi de l'utérus par des points séparés de catgut et on la péritonise très exactement par des points séparés à la soie. Un drain de caoutchouc est mis dans le petit bassin et l'abdomen est fermé entièrement.

Le pouls post-opératoire, petit, fréquent, 130-140, s'améliore après abaissement de la tête, position déclive du tronc et infusion intraveineuse d'eau salée physiologique. Ainsi, on a pu s'abstenir d'une transfusion sanguine. Suites opératoires simples. Guérison par première intention. Le deuxième jour, la malade rend les gaz et un peu de liquide. Le quatrième jour, selle spontanée; plus tard aucune difficulté d'évacuation, aucun signe de rétrécissement.

La perforation de l'utérus, au cours de l'évacuation après avortement incomplet, et la lésion de l'intestin sont des accidents rares. Exceptionnellement, un tel accident peut arriver aussi à un spécialiste averti. Si

l'opérateur reconnaît tout de suite la situation et s'il trouve le courage d'avouer qu'il a causé la lésion, et de procurer ainsi une aide efficace, une lésion aussi compliquée peut être non seulement guérie, mais encore la guérison peut se faire sans opération mutilante. A Vienne, où la gynécologie est séparée de la chirurgie, les cas de perforation de l'utérus ne sont presque jamais envoyés au chirurgien, mais au gynécologue. On comprend ainsi que le cas mentionné soit le seul que j'aie eu à soigner en vingt-cinq ans. En ma qualité de chirurgien, je me rallie à l'opinion de Basset, de Brocq et de Proust qui déclarent que le *diagnostic* d'utérus perforé crée l'*indication d'une laparotomie immédiate*, pour l'exploration des lésions accessoires de l'abdomen. Car la laparotomie exploratrice (comme dans chaque plaie abdominale par instrument perforant) est *moins dangereuse que l'attente* des symptômes de lésion d'un organe viscéral, hémorragie ou péritonite. On comprend aussi que le chirurgien n'ouvrira pas l'abdomen par voie vaginale, comme Moure l'a préconisé dans la discussion, parce que, par cette voie, l'exploration exacte des lésions accessoires de l'intestin est impossible. Dans mon cas personnel, l'indication de la laparotomie était hors de doute et avait été déjà posée par mon confrère qui avait aussi fait tous les préparatifs nécessaires. La lésion du côlon exigeait la résection de l'intestin. Dans ce cas compliqué, la plus simple et prompte méthode aurait été de suturer les bouts intestinaux dans la plaie abdominale à la manière de la *résection du côlon en deux temps* et de fermer l'anus contre nature dans une seconde intervention. Mais ce procédé était impossible parce que la branche distale du côlon était tellement courte qu'elle ne pouvait pas être suturée dans la plaie abdominale. En agissant de cette façon, il aurait été seulement possible de fermer en cul-de-sac le bout distal et de faire l'abouchement du bout proximal à la peau, ce qui peut être parfois indiqué dans l'opération radicale du cancer du côlon pelvien, quand on ne peut faire la résection abdomino-sacrée avec réfection de la continence, à cause du mauvais état général du malade.

Comme le côlon avait été parfaitement évacué avant le curettage et comme il ne se trouvait, dans le petit bassin, que du sang et pas de contenu intestinal, l'essai d'une *suture primitive du côlon* était justifié. En vertu de mon expérience acquise dans plus de 250 résections du côlon, je préfère, en général, l'*anastomose latéro-latérale* à l'anastomose bout à bout. Dans l'anastomose latéro-latérale, le relâchement des sutures est impossible, si, en désinsérant le méso du côlon, on fait attention à ce que les artères liées des bouts intestinaux aient encore saigné avant la ligature, et quand on peut éviter toute tension de la suture par la mobilisation du côlon. Mais, dans mon cas, la branche distale du côlon était trop courte pour une anastomose latéro-latérale et la partie proximale n'était pas très longue ; pour faire une anastomose latéro-latérale, le côlon descendant et l'angle gauche du côlon auraient dû être mobilisés pour éviter la tension. L'anastomose termino-terminale a pu se faire, sans danger de rétrécissement, par une suture en trois plans à points séparés, parce que les ouvertures du côlon étaient larges ; aussi n'y avait-il pas de tension. Comme l'anastomose était

située dans le petit bassin, à distance d'une main au-dessus du cul-de-sac recto-vaginal, cette suture était difficile à faire et exigeait plus de temps. Pour cela, il a été nécessaire, la lésion constatée, d'abréger l'anesthésie générale par l'injection de novocaïne dans la paroi abdominale antérieure et rétro-péritonéalement devant la 5e lombaire et dans la cavité sacrée pour bloquer les nerfs sacrés. L'anesthésie a pu alors être supprimée. De cette façon, l'anastomose termino-terminale a pu être établie exactement, sans qu'une désunion des sutures soit à craindre, et l'on a pu ainsi éviter le procédé d'*invagination* préconisé par Grekow et Kümmel dans le cancer du côlon, procédé qui abrège la durée de l'opération mais qui a l'inconvénient d'être facilement suivi d'un défaut d'étanchéité de la suture et de la formation d'une fistule stercorale, ce qui a aussi eu lieu dans le cas rapporté par Soupault. Pour éviter le contact du drain de précaution, dans le petit bassin, avec la suture intestinale, il est nécessaire de recouvrir la suture intestinale en entier en suturant par-dessus le mésocôlon restant et les nombreux appendices épiploïques. En effet, aucune sécrétion ne s'écoula par le drain qui put être enlevé cinq jours après.

La question de savoir si la perforation de l'utérus devait être suturée ou si l'hystérectomie devait être faite était plus difficile à résoudre. Sachant que beaucoup de gynécologues préfèrent l'hystérectomie à la suture, pour éviter le danger d'une infection puerpérale et le danger d'une rupture, même après une guérison de l'utérus, dans une gravidité future, je n'ai pourtant pas pratiqué l'hystérectomie. J'étais influencé par plusieurs considérations, que l'évacuation de l'avortement avait été faite par un confrère à l'asepsie duquel on pouvait se confier, que la malade n'avait pas de fièvre mais saignait seulement, et que le côlon lésé était vide. Le motif principal de ma décision a été le fait que l'intervention a pu avoir lieu une demi-heure seulement après la lésion. Je me crus donc autorisé à appliquer, dans ce cas, les principes de l'excision de la plaie introduits dans la chirurgie par Friedrich. Il devait être possible d'obtenir une guérison parfaite par excision des bords de la perforation et par une suture en trois plans.

C'est avec un grand intérêt que j'ai lu la discussion actuelle sur le traitement de la perforation de l'utérus, communiquée dans les nos 13, 14 et 15 des « Bulletins » où la plupart des auteurs, parmi lesquels Basset, Brocq, Proust, Rouhier, réfutent l'hystérectomie demandée par Monod comme opération de choix. Les auteurs ci-dessus croient justifiée la suture de la perforation, au moins dans les premières heures après la lésion. Un point de vue semblable est adopté par Fromolt dans le *Zentralblatt für Gynäkologie*, 1932, p. 2843, en vertu de 56 cas de perforation de l'utérus à la clinique gynécologique à Berlin (professeurs Bumm et Stöckel). Fromolt relate aussi que parmi les gynécologues allemands les opinions sur la nécessité d'une hystérectomie diffèrent dans chaque cas, que Bumm était partisan de la suture de la perforation, tandis que son successeur à la clinique, le professeur Stöckel, s'est prononcé pour l'hystérectomie comme opération de choix. La comparaison des résultats obtenus est extrêmement intéressante et importante et, pour cette cause, elle doit être rapportée.

Sous la direction de Bumm, l'utérus a été suturé vingt-deux fois dans 34 cas de perforation. 3 malades succombèrent (14 p. 100 de mortalité); onze fois, on fit l'hystérectomie avec 2 décès (18 p. 100 de mortalité) ; une femme, soignée conservativement, a guéri. Stöckel fit dix-huit fois l'hystérectomie avec 3 décès (17 p. 100 de mortalité), quatre fois il pratique la suture (toutes les malades ont guéri). *Le temps qui s'est écoulé entre la perforation et l'opération est très important.* De 25 cas de Bumm, opérés dans les six premières heures, 2 malades sont mortes (8 p. 100) ; de 18 cas de suture de l'utérus, 1 mort (6 p. 100), de 7 hystérectomies, 1 mort (14 p. 100). Sur 19 malades de la clinique Stöckel, opérées dans l'espace de six heures, il y a eu 3 décès (15,7 p. 100) ; sur 15 hystérectomies, 3 décès (20 p. 100), pendant que toutes les 4 malades chez lesquelles on avait suturé l'utérus ont guéri. Par conséquent, la suture de la perforation, pratiquée dans les six premières heures, a des succès meilleurs que l'hystérectomie. Chez Bumm, l'opération tardive a donné 3 décès sur 7 cas ; des 4 cas de suture de la perforation, 2 malades moururent ; des 3 hystérectomies. 1 mort. Stöckel n'a pas eu de décès sur 3 hystérectomies tardives.

Bumm a observé huit fois sur 34 cas une lésion intestinale simultanée. Sept fois l'utérus avait été suturé, 3 de ces malades sont mortes dont 1 cas de résection du côlon sigmoïde, 1 cas de résection de l'iléon, 1 cas de lésion du mésentère avec hémorragie grave. Dans ces 3 cas, l'opération avait été faite plus tard que dans les six premières heures après la perforation. Stöckel a observé 7 lésions intestinales sur 22 perforations. Dans 2 cas, l'utérus fut suturé, tous les deux ont guéri. Dans 5 cas, l'hystérectomie fut pratiquée ; 2 de ces cas périrent : 1 cas de résection de l'intestin grêle, 1 cas de lésion du mésentère avec hémorragie retardée, les 2 malades avaient été opérées dans les six premières heures.

Fromolt arrive à la conclusion que, dans les six premières heures après la perforation, la suture de l'utérus doit être préférée à l'hystérectomie, indépendamment de l'existence des lésions accessoires. Mais il faut strictement faire : 1° l'excision du canal de la perforation ; 2° l'injection de sérum antipéritonitique, si l'intestin est lésé. Il ne serait question d'hystérectomie que dans les opérations tardives ou quand la suture est difficile à faire.

Je ne considère pas prouvée l'assertion qu'après la suture de la perforation le danger d'une rupture de l'utérus au cours d'une gravidité ultérieure soit très grand. Fromolt a rapporté que, sur 6 femmes qui s'étaient mariées plus tard, 3 devinrent gravides, dont 2 avec un accouchement normal, et un *placenta prævia*. Après la césarienne, le danger d'une rupture de l'utérus est beaucoup plus grand qu'après la suture d'une perforation. Pourtant, actuellement, l'utérus est généralement conservé dans la césarienne, si la malade n'a pas de fièvre et si l'infection n'est pas à craindre.

Dans mon cas personnel, une extirpation de l'utérus ne pouvait se faire parce que je n'avais pas la permission de la malade. A bon droit, Auvray souligne l'importance du consentement de la malade à l'hystérectomie. D'après la loi autrichienne, on doit demander la permission de la malade pour l'ablation de l'utérus, avant l'opération, et on ne peut la pratiquer, sans son consentement, qu'au cas d'urgence absolue. Autrement, le chirurgien doit s'attendre à une action en dommages-intérêts.

D'après les expériences que j'ai faites dans le traitement de l'hémorragie aiguë de l'estomac, l'anesthésie joue un rôle important quant au succès de l'opération dans les cas de perforation avec hémorragie. L'expérience nous

apprend que les malades avec hémorragies graves de l'estomac supportent mal l'anesthésie générale, surtout l'anesthésie à l'éther. Pour cette raison, j'ai toujours demandé, dans cette opération, de remplacer l'anesthésie générale par l'anesthésie locale. Je suis convaincu que mes succès dans l'opération précoce de l'hémorragie gastrique (de 46 résections, pratiquées dans les vingt-quatre à quarante-huit premières heures après le début de l'hémorragie profuse, 2 seulement sont mortes) sont causés en premier lieu par le fait que j'ai évité l'anesthésie à l'éther dans tous les cas. De même, dans le cas rapporté ici, j'attribue la guérison sans complications au fait que j'ai tout de suite supprimé la courte et superficielle anesthésie à l'éther et que je l'ai remplacée par l'anesthésie à la novocaïne. Ainsi, j'ai été en état de faire la suture intestinale d'une façon si exacte que la formation d'une fistule était impossible. Comme il n'y avait pas d'atonie de l'intestin consécutive à la narcose, l'anastomose bout à bout de l'intestin n'était pas dilatée, ce qui constitue toujours un grand danger. Il n'était pas, non plus, nécessaire de faire la cæcostomie pour évacuer l'intestin, car je n'ai jamais observé de difficultés de l'évacuation intestinale dans les cas de résection du côlon que j'ai opérés à l'anesthésie locale. Il est aussi vraisemblable que l'organisme peut mieux détruire les microbes restés dans l'utérus tant que ses forces défensives normales ne sont pas affaiblies par la narcose; il en est de même pour la destruction des agents pathogènes dans les poumons et dans le péritoine, destruction prouvée par l'expérience; ainsi le danger d'une pneumonie et d'une péritonite est diminué.

RAPPORT

Méningo-encéphalite diffuse à streptocoques consécutive à une fracture ouverte du sinus frontal. Guérison par le sérum antistreptococcique de Vincent associé au traitement chirurgical,

par M. le médecin commandant **Ribollet**,
chirurgien des Hôpitaux militaires.

Rapport de M. Maurice Chevassu.

Dans la séance du 18 novembre 1931, j'ai présenté à la Société un malade guéri d'une septicémie particulièrement redoutable, la septicémie à streptocoques hémolytiques, apparue à la suite d'une gangrène du scrotum. J'ai insisté sur le rôle que la sérothérapie, pratiquée au moyen du sérum antistreptococcique du professeur Vincent, semblait avoir joué dans cette guérison.

C'est en mai 1929 que M. Vincent a fait connaître les premiers résultats

heureux obtenus par son nouveau sérum. De 1929 à 1931, un certain nombre de cas de guérisons, après son emploi, de septicémies à streptocoques avaient été publiés. Il en a été publié un bien plus grand nombre depuis. Il ne semble pas, cependant, que les chirurgiens aient encore saisi, comme elle le mérite, toute l'importance du nouveau moyen de lutte mis ainsi à leur disposition contre un agent pathogène qu'ils savent particulièrement redoutable. Les uns, déçus jadis par l'emploi des sérums antistreptococciques d'autrefois, renoncent d'emblée à avoir recours au nouveau sérum. Les autres, tout en s'inclinant devant les cas de guérisons constatées, retrouvent dans leurs souvenirs des guérisons de streptococcies graves obtenues sans sérothérapie. Il est possible, d'ailleurs, qu'ils ne fassent pas toujours la discrimination entre les cas dans lesquels on a trouvé des streptocoques dans le sang et ceux dans lesquels la septicémie n'a pas été bactériologiquement vérifiée. Ils admettent, ainsi, volontiers que les cas traités par le sérum et guéris auraient été aussi bien guéris sans intervention du sérum.

C'est pourquoi, pour plaider à nouveau devant vous la cause du nouveau sérum si particulièrement actif à la fois contre le streptocoque et contre ses toxines, on ne pouvait guère, je crois, trouver plus démonstrative observation que celle qui nous a été confiée par le médecin commandant Ribollet, chirurgien des hôpitaux militaires à Marrakech. Car elle concerne un cas de méningite traumatique à streptocoques, de ces méningites sur lesquelles Lecène et Leriche ont écrit, dans leur traité qui n'est pas vieux, qu'il serait déjà bien beau de sauver 1 malade sur 50, la lésion abandonnée à elle-même entraînant constamment la mort.

Le 16 mai 1933, le légionnaire Ma... (Wladislaw), de la Compagnie montée du 4e étranger, à Agadir, reçoit une pierre assez volumineuse et lancée avec force, au niveau de la région médio-frontale. Il en résulte une petite plaie contuse de 2 centimètres environ partant de la racine du nez et se dirigeant vers l'orbite gauche, le long du sourcil. L'hémorragie est assez abondante, avec épistaxis persistante. Néanmoins, le blessé ne perd pas connaissance et se rend lui-même à l'infirmerie, où sa plaie, après désinfection, est fermée à l'aide de trois agrafes. Une injection de 10 cent. cubes de sérum antitétanique est, en outre, pratiquée.

Dès le lendemain (17 mai), la température, qui était de 39° le matin, atteint 40°5 le soir. Les agrafes sont retirées, on reconnaît un enfoncement du sinus frontal gauche, mais la désunion de la plaie et son drainage n'entraînent aucune sédation. Le 18, la température est 38°9, 39°9 et, le 19, des phénomènes généraux s'étant installés, le blessé est évacué par avion d'Agadir sur l'hôpital militaire de Marrakech avec le diagnostic de « Plaie contuse par pierre de l'angle interne de la cavité orbitaire gauche avec large ouverture du sinus frontal correspondant. Signes méningés ».

Bien que l'avion ait été obligé de survoler l'Atlas à une altitude de 4.000 mètres, le voyage est bien supporté.

A l'arrivée (19 mai), le blessé se plaint d'une céphalée extrêmement violente, occupant toute la tête, mais particulièrement accentuée au niveau du front. La nuque est raide, le signe de Kernig très marqué et, par intermittence, des secousses convulsives agitent les membres inférieurs. Le signe de Babinski est positif. Au niveau des yeux, on constate une légère inégalité pupillaire et une ébauche de nystagmus. La plaie est atone, à bords grisâtres et déchiquetés. La température est de 39°8, le pouls à 110.

La ponction lombaire ramène un liquide *très louche, jaunâtre, presque purulent*. L'examen cytologique et bactériologique y montre « de nombreuses hématies, des polynucléaires intacts en très grande abondance. Quelques chaînettes de *streptocoques* ». Le pronostic est extrêmement grave.

On intervient immédiatement (19 mai).

Sous anesthésie locale à la novocaïne, débridement de la plaie par incision intéressant sourcil et racine du nez. Le sinus frontal gauche découvert est enfoncé et comblé par une muqueuse d'aspect sale et suppurant ; la paroi postérieure du sinus ne paraît pas intéressée. Par contre, les os propres du nez sont fracturés et la fracture se propage vraisemblablement à l'ethmoïde. On pratique l'ablation d'esquilles multiples, en ayant soin de faire le minimum de traumatisme possible, et pour ne pas diffuser encore l'infection. La cavité sinusale est régularisée, et la muqueuse qui la tapisse soigneusement détergée au sérum. Une irrigation discontinue au Dakin est installée au niveau de la plaie opératoire, qui se draine, en outre, largement par les fosses nasales.

Un traitement sérothérapique au sérum antistreptococcique de Vincent est immédiatement commencé. On injecte 40 cent. cubes de sérum dans les masses musculaires fessières.

Cette sérothérapie sera continuée à raison de :

40 cent. cubes les quatre premiers jours.

30 cent. cubes les cinquième et sixième jours.

20 cent. cubes les septième, huitième et neuvième jours.

Les doses n'ont pu être dépassées par suite des difficultés de ravitaillement en sérum de Vincent.

Dans les premiers jours qui suivent l'intervention, le blessé reste subcomateux, dans un état extrêmement grave. La tête est en hyperextension, maintenue dans cette position par une raideur invincible de la nuque. Le décubitus est en chien de fusil et le blessé ne sort de sa torpeur que pour vomir trois ou quatre fois par jour et pousser de temps en temps de longs gémissements plaintifs. La température reste très élevée, oscillant entre 39°5 et 40°6, atteignant même 41°3 le 21 mai.

On songe à une opération d'Ody pour tenter un drainage ; mais le blessé ne paraît pas en état de la supporter.

Une nouvelle ponction lombaire est faite le 23 mai, au quatrième jour de traitement sérothérapique.

Malgré la persistance de la température et des phénomènes généraux, le liquide semble cependant moins trouble et l'examen bactériologique décèle : « Une lymphocytose légère, quatre à cinq éléments par champ, aucun polynucléaire, *aucun germe* ».

Le 26 mai (septième jour), on observe une rémission de la température qui tombe au-dessous de 39°.

Le 28 (au neuvième jour), elle était à 38°, et à partir du 30 ne dépassait plus 37°5.

Une ponction lombaire faite le 29 mai ramenait un liquide presque clair avec « lymphocytose exclusive, trois à quatre lymphocytes par champ, *aucun germe* ».

L'examen du fond d'œil pratiqué le 26 mai montre, pour l'œil droit, des réflexes pupillaires normaux et un fond d'œil normal. En raison de la plaie opératoire, l'œil gauche n'a pas été examiné.

La réaction de Wassermann s'est montrée négative.

En même temps que la température redevenait normale, les phénomènes généraux s'amendaient rapidement ; les vomissements cessaient, le signe de Kernig et la raideur de la nuque disparaissaient progressivement. La plaie opératoire elle-même prenait un bel aspect, l'irrigation était supprimée le 28 et la cavité sinusale se comblait progressivement, quoique très lentement.

Le blessé se levait le trentième jour et pouvait quitter l'hôpital fin septembre.

Il ne présentait à sa sortie aucun trouble. Une cicatrice infundibuliforme et adhérente au niveau du sinus frontal gauche témoignait seule de l'ancienne blessure. Revu en février 1934, il était en parfaite santé.

Cette observation n'est pas unique, puisque dans la communication qu'il a faite le 22 mai dernier à l'Académie de Médecine le professeur Vincent en a signalé plusieurs autres [1].

Il semble donc démontré que, dans une infection devant laquelle la chirurgie s'est, jusqu'à présent, avouée impuissante, quoi qu'elle fasse, on puisse aujourd'hui obtenir la guérison en ajoutant, à l'action chirurgicale, jusque-là insuffisante, l'action complémentaire d'un sérum particulièrement efficace.

Cette démonstration faite, il importe que la chirurgie mette réellement à l'épreuve le nouveau sérum, et ce, non pas en l'employant sans conviction, en désespoir de cause, à doses insuffisantes chez des sujets moribonds, ce qui est tout de même trop demander à la sérothérapie, mais en l'employant de bonne heure, à haute dose, suffisamment longtemps, bien entendu, sans que l'intervention de la sérothérapie vienne limiter en quoi que ce soit l'action chirurgicale qui doit, aussi bien avec la sérothérapie que sans elle, détruire au mieux la source du mal. Il est déjà bien beau d'en détruire les effets. Et c'est sans doute trop demander au sérum que d'attendre de lui la destruction des streptocoques, lorsque ces streptocoques fourmillent au milieu de tissus sphacélés, car dans ces tissus qui ont perdu toute vitalité, qui n'ont plus ni circulation, ni innervation, on ne voit pas par quel moyen l'action sérothérapique pourrait atteindre la cause du mal, si le chirurgien ne va pas la détruire lui-même. Mais son action nécessaire peut être localement singulièrement aidée par l'action locale du sérum adjointe à son action générale.

Dans sa communication toute récente à l'Académie de Médecine, le professeur Vincent a fait connaître l'ensemble des résultats qui sont venus à sa connaissance concernant l'emploi de son sérum chez des sujets atteints de septicémie à streptocoques. Sur 136 cas, il y a eu 111 guérisons et 25 décès, soit 81,62 p. 100 de guérisons et 18,38 p. 100 de morts. La proportion des guérisons dépasse les 4/5. N'y a-t-il pas là de quoi convaincre les plus incrédules?

Je ne veux pas parler ici du rôle que la sérothérapie est susceptible de jouer préventivement dans les opérations qui risquent de répandre du streptocoque autour d'elles. Mais j'insiste pour que l'essai de la sérothérapie curative soit fait de façon quelque peu systématique dans les infections streptococciques déclarées. J'espère que ceux d'entre vous qui ont déjà eu l'occasion de mettre ce sérum à l'épreuve voudront bien nous faire connaître les résultats qu'ils en ont obtenus. Si nous avons des preuves que le nouveau sérum constitue un moyen de lutte efficace contre un des

1. M. H. Vincent : Etude sur les résultats de la Sérothérapie antistreptococcique (sérum de H. Vincent) dans 136 cas de septicémie à streptocoques. *Bulletin de l'Académie de Médecine*, t. CXI, n° 19, 22 mai 1934.

agents les plus meurtriers de l'espèce humaine, notre rôle est de le dire.

Il me reste à remercier M. Ribollet de nous avoir confié son observation et à le féliciter de la cure impressionnante qu'il a si bien su obtenir dans un cas désespéré.

M. **Métivet** : Je viens de sauver un enfant dans des conditions assez particulières avec le sérum de Vincent et j'ai vu plusieurs cas traités par ce sérum avec des résultats remarquables.

Récemment encore, dans un cas désespéré, j'ai conseillé son emploi et, quelques jours après, le malade a présenté une défervescence surprenante. Il est certain que, dans les infections à streptocoques, il est d'une efficacité considérable.

M. **Soupault** : Je tiens également à approuver les conclusions du rapport de M. Chevassu. Je saisis cette occasion comme un véritable devoir de reconnaissance vis-à-vis du sérum de Vincent, car je lui dois la vie d'au moins deux de mes malades; c'est, du moins, ma conviction intime et formelle, quoiqu'il soit évidemment difficile d'apporter en cette matière des preuves irréfutables.

Ces deux malades étaient atteints l'un et l'autre de phlegmon diffus à streptocoques (vérifiés bactériologiquement); la marche envahissante des lésions progressait irrémédiablement; le membre était atteint par l'œdème et l'infiltration septique au delà même de sa racine; aucune collection; état septicémique évident avec frissons, sueurs, délire furieux, langue fuligineuse, hyperthermie à 41°. Hémoculture positive dans un des deux cas. Oligurie.

J'ai employé le sérum anti-streptococcique à des doses très élevées : 100 cent. cubes par jour, dont 40 cent. cubes intraveineux dilués dans du sérum physiologique. En quarante-huit heures, la défervescence commence et s'achève en quelques jours.

— Encore une fois, il s'agit de démonstrations cliniques et nullement d'une preuve mathématique. Cependant, l'observation si fréquente d'infectés nous met à même de juger avec quelque compétence des résultats thérapeutiques de ce genre.

J'ai employé de très fortes doses, ainsi qu'il est recommandé par Vincent lui-même, et j'ai continué assez longtemps — tant que j'ai pu redouter un réveil du streptocoque — car, ainsi que l'a dit ici Louis Bazy, l'action du sérum est moins nette ou même nulle après une interruption de la sérothérapie. Pour ma part, je considère que nous avons là un remarquable moyen d'action dans *certaines* infections à streptocoques. Il restera évidemment à déterminer dans quelle variété. Seul, le prix de revient du médicament est quelque peu prohibitif.

M. **Basset** : J'ai écouté avec un très grand intérêt la très belle observation rapportée par Chevassu. Ce que je vais dire n'est pas une critique à l'égard du sérum de Vincent que je n'ai pas employé, et même, d'après ce

que j'ai entendu tout à l'heure et d'après ce que j'ai déjà lu à son sujet, je suis tout prêt à m'en servir et convaincu qu'il peut donner d'admirables résultats.

Je voudrais simplement rappeler une observation que j'ai présentée ici même l'année dernière : une malade soignée à Beaujon présentait une fracture du crâne de l'étage moyen. Elle fit, secondairement, une méningite à streptocoques, dont nous avons, avec Ameline, vérifié la réalité par une ponction lombaire exploratrice qui donna un liquide purulent avec présence de streptocoques à l'examen direct. En possession de ce renseignement, nous avons refait immédiatement une ponction lombaire évacuatrice suivie d'injection de sérum antistreptococcique de l'Institut Pasteur. Plusieurs autres ponctions évacuatrices suivies d'injections intrarachidiennes de ce même sérum furent ensuite pratiquées. Les événements ont suivi la même marche que dans le cas observé par Ribollet : à la première ponction : beaucoup de streptocoques, moins à la seconde; à la dernière, le liquide céphalo-rachidien était aseptique et la malade a parfaitement guéri.

Je suis convaincu que les cas de méningite après fracture du crâne, en particulier à streptocoques, qui guérissent à la suite d'un semblable traitement ne sont pas fréquents. D'après mes recherches dans la littérature, ils sont même exceptionnels. C'est pour cela que j'ai cru devoir vous rappeler mon observation et la signaler à Chevassu.

M. Moure : Il est incontestable que le sérum antistreptococcique a, dans certaines infections, une action excellente, mais il ne faut pas lui demander des choses impossibles; car il y a des septicémies et des infections à streptocoques de virulence différente. Le résultat de Basset, qui a vu guérir une méningite à streptocoques, est impressionnant; pour celui de Soupault, je demanderai si on a vérifié la présence du streptocoque dans le sang. Bien des infections streptococciques avec fièvre élevée, état général grave (l'érysipèle en est un exemple), peuvent guérir spontanément.

Mais le fait que le sérum antistreptococcique ne guérit pas toutes les septicémies à streptocoques ne prouve pas qu'il ne faille pas l'employer.

Chez une malade opérée récemment dans mon service pour un infarctus utérin *post abortum* et qui, malgré une hystérectomie précoce suivie d'un large drainage, fit une septicémie à streptocoques, j'ai fait faire des doses élevées de sérum de Vincent; la malade est morte malgré quelques alternatives passagères de mieux.

Je continuerai néanmoins, à l'occasion, l'emploi du sérum de Vincent, mais je ne pense pas qu'il faille en attendre des miracles constants.

M. Maurice Chevassu : Je suis heureux que mon rapport ait permis à MM. Métivet et Soupault de nous faire connaître les guérisons inespérées que leur a procurées le sérum antistreptococcique de Vincent. On ne doit certes pas s'attendre, comme M. Moure vient de le redire, à guérir par le sérum toutes les affections graves à streptocoques. Mais si nous admettons, ce qui paraît démontré, que le sérum de Vincent est de beaucoup le

plus énergique de tous les sérums antistreptococciques, on ne saurait trop insister pour en préconiser l'emploi.

M. Soupault a dit que le prix malheureusement très élevé de l'ampoule fait que ceux-là même qui l'emploieraient volontiers hésitent ou reculent devant la dépense qu'impose un traitement à dose suffisante. Je vous rappelle que ce sérum est actuellement mis à votre disposition, dans vos services, par l'Assistance publique. Elle l'obtient, j'espère, de la maison Clin à des prix moins prohibitifs.

COMMUNICATIONS

A propos de contusions herniaires. Rupture intestinale par contusion d'une élytrocèle,

par M. **Huet.**

Les observations de contusion herniaire, compliquée de lésions du contenu, sont loin d'être rares; accompagnées, suivant les cas, de lésions viscérales plus ou moins graves, elles ont fait l'objet de publications nombreuses. J'en ai personnellement publié une observation ici même; mais, toujours, ainsi que l'ont montré les quelques recherches bibliographiques auxquelles je me suis livré, elles concernaient des hernies de type fréquent, et en particulier des hernies inguinales.

Le fait que je rapporte aujourd'hui tire son intérêt de la rareté de la lésion qu'il m'a été donné d'observer : car si les élytrocèles sont rares en elles-mêmes, les accidents dus à leur contusion doivent être plus rares encore puisque je n'en ai trouvé trace dans aucune publication.

Voici mon observation :

Le 30 septembre 1932, je suis, en qualité de chirurgien de garde, appelé dans le service de M. le professeur Proust à l'hôpital Laennec, dans les circonstances suivantes :

Une femme de quarante-quatre ans, occupée vers 17 heures à étendre du linge, fait une chute si malencontreuse qu'elle tombe à califourchon sur un tréteau. Après une douleur locale, périnéale, très vive, elle reprend ses occupations, puis est obligée une demi-heure à une heure plus tard de s'aliter en raison de l'apparition de douleurs abdominales violentes. Celles-ci ne cessant pas, un médecin appelé dans la soirée conseille le transport à l'hôpital, où l'interne de garde m'appelle, dès son entrée vers 1 h. 1/2 du matin, soit six heures et demie après l'accident.

Il a, en effet, été frappé, en examinant cette malade, de son mauvais facies et de l'existence d'une contracture abdominale, diffuse et marquée, peut-être maxima à la région sus-pubienne et dans les fosses iliaques.

Nous notons, d'autre part, l'existence d'une matité hypogastrique et iliaque bilatérale.

Ne nous expliquant pas les faits à ce moment-là, nous pensons qu'à la chute à califourchon a dû succéder, sans doute, une chute à plat ventre au cours de laquelle la malade s'est contusionné l'abdomen; mais cette hypothèse ne nous satisfait pas complètement.

Pour le reste, nous constatons l'existence d'une ecchymose périnéale importante, plus marquée à gauche où existe même un hématome volumineux, et nous constatons l'existence d'un prolapsus de la paroi postérieure du vagin qui fait issue hors de la vulve, et dont le palper arrache des cris de douleur à la malade. Celle-ci nous dit, d'ailleurs, avoir été opérée deux ans plus tôt de ce prolapsus et avoir subi à cet effet une intervention uniquement abdominale. La cicatrice médiane d'une part, la présence du col haut situé, plaqué contre la symphyse d'autre part, nous font penser que cette opération a consisté en une hystéropexie.

En raison de la gravité de l'état de la malade, qui vomit devant nous, dont le facies est mauvais, le pouls petit et rapide; bref, devant des indications formelles, nous procédons immédiatement à une laparotomie dans l'ancienne cicatrice : la péritonite est évidente, il y a du pus et des matières fécales dans le ventre, les dernières anses grêles, le cæcum et le côlon pelvien sont rouges et couverts de fausses membranes. En cherchant à dévider cette dernière portion de l'intestin, nous constatons qu'il nous faut l'attirer, car, anormalement long, il s'engage dans un cul-de-sac de Douglas d'une profondeur considérable. Nous comprenons alors que c'est lui qui en réalité sort à la vulve, coiffé de la paroi postérieure du vagin qu'il a refoulée devant lui.

Nous constatons alors, sur le côlon pelvien, au sommet de l'anse et sur son bord libre, la présence d'un orifice déchiqueté, irrégulier, produit manifestement par le mécanisme de l'éclatement.

Suture de celui-ci en deux plans et fixation à la paroi abdominale, car nous n'avons pas grande confiance dans la vitalité de la paroi intestinale. Drainage large. En raison de l'état de la malade, je n'envisage pas de faire la cure de la hernie vaginale.

Le malade meurt, en effet, quelques heures plus tard.

Ce n'est donc pas le succès thérapeutique, mais seulement la rareté du fait anatomique qui m'a incité à vous apporter cette observation.

En y réfléchissant rétrospectivement, je pense que le diagnostic était possible.

Certes, ayant observé deux cas d'élytrocèle dans le service de mon maître, le professeur Hartmann, je conviens que l'aspect habituel était, dans ce cas, modifié par l'hystéropexie qu'avait subie la malade. Mais mon attention aurait dû être attirée par ce prolapsus uniquement postérieur, les prolapsus génitaux de la femme débutant en effet par une cystocèle et restant souvent à ce stade.

Cette malade pose encore une question : était-elle, au moment de l'intervention qu'elle a subie, porteuse d'une authentique élytrocèle, c'est-à-dire d'une hernie vaginale pure? Ou bien s'agissait-il d'une hernie du Douglas consécutive à un prolapsus génital total avec retournement du vagin et entraînement secondaire du cul-de-sac de Douglas? Il est, je crois, impossible de le dire. L'intervention à laquelle se livra le premier opérateur est peut-être en faveur de cette deuxième hypothèse; mais si cette supposition est exacte, l'hystéropexie a laissé subsister la hernie vaginale.

Je ne comprends guère comment, au cours de cette intervention abdo-

minale, on ne fut pas frappé par la disposition vraiment insolite que présentait le sac rétro-utérin, pourquoi on ne procéda pas à son oblitération, et comment, au cours des suites opératoires, on ne constata pas que l'extériorisation de la paroi postérieure du vagin persistait.

Epithélioma frappant successivement les deux seins, chez un homme âgé. Double amputation. Guérison,

par M. **L. Henri Petit** (de Château-Thierry),
membre correspondant national.

Je vois en consultation, en mars 1930, M. Gr... (Jean-Marie), beau vieillard de quatre-vingt-un ans, sans infirmité, et menant, malgré son grand âge, une vie encore active.

Il s'inquiète d'une grosseur dans le sein droit, dont il s'est aperçu il y a quelques semaines. Cette grosseur, du volume d'une amande, très dure, indolore, mal délimitée, est mobile sur les plans profonds, mais un peu adhérente à la peau. Il n'y a pas de ganglions axillaires. Il s'agit, vraisemblablement, d'un épithélioma du sein. Comme, d'une part, ces tumeurs sont, en général, extrêmement malignes chez l'homme, et que, d'autre part, M. G... est un beau vieillard encore très robuste, que ses urines sont normales, je propose à la famille de pratiquer l'ablation rapide du sein à l'anesthésie locale, ce qui est accepté.

L'opération eut lieu le 29 mars 1930. Après infiltration de toute la région au Nestosyl, le sein droit fut largement enlevé sans curage de l'aisselle, hémostase. drain, sutures.

Les suites furent très simples et M. G... guérit sans incident dans les délais normaux.

L'examen *microscopique* de la pièce montra qu'il s'agissait d'un épithélioma glandulaire du sein, riche en tissu conjonctif (squirrhe). Mitoses très rares. Pas de monstruosités cellulaires.

La situation resta excellente pendant trois ans, je voyais de temps en temps mon opéré qui continuait à se bien porter, lorsqu'en *septembre* 1933 je fus appelé auprès de M. G..., par sa fille, qui s'était aperçue qu'il présentait une grosseur au sein gauche. A droite, la cicatrice était parfaite, souple, sans trace de récidive, mais, dans le sein gauche, je trouvai une tumeur, d'ailleurs visible à l'œil nu et notablement plus grosse que la première. Pas d'adénite axillaire.

Comme mon client, malgré ses quatre-vingt-quatre ans bien sonnés maintenant, conservait le même excellent état général, je proposai une deuxième intervention, dans les mêmes conditions que la première, ce qui fut accepté.

Le 31 octobre 1933 je fis, toujours avec l'anesthésie locale, l'amputation large du sein gauche, et les suites furent aussi simples que la première fois. Microscopiquement, l'épithéliona était de même nature squirrheuse, ce qui expliqua la marche très lente de l'affection.

J'ai revu mon opéré en *avril* 1934; il se porte toujours bien, il n'y a ni ganglions ni récidives.

Je me suis permis de vous rapporter cette observation, car si le cancer du sein chez l'homme n'est pas fréquent, je crois qu'il est exceptionnellement rare de voir, chez lui, les deux seins atteints successivement par le néoplasme.

COMMUNICATION AVEC PRÉSENTATION DE MALADE

Kyste hydatique profond, juxta-hilaire du foie, ouvert dans les voies biliaires; cholédocotomie et drainage du cholédoque, suivis de drainage transhépatique du kyste : guérison. Troubles circulatoires des membres inférieurs ayant nécessité, antérieurement, une amputation de cuisse et paraissant dus à une compression des gros vaisseaux par le kyste,

par M. **J. Braine**.

L'histoire complexe et intéressante de l'échinococcose hépatique de mon ami, M. O. G..., âgé de soixante ans, lequel occupe un poste important au ministère de la Marine, m'a décidé à vous présenter ici mon opéré. Vous le voyez aujourd'hui en très bon état de santé, après avoir connu une série d'accidents redoutables qui ont, à plusieurs reprises, gravement menacé son existence. Voici, brièvement rappelées, les différentes étapes du long passé pathologique qui est le sien.

C'est par des *troubles circulatoires des membres inférieurs* que les accidents ont débuté, il y a vingt-trois ans : en 1911, apparition de *varices* importantes des deux jambes ; en 1912, *phlébite* de la jambe gauche et accentuation des varices bilatérales qui atteignent les cuisses; en 1914, poussées de phlébite variqueuse aux deux jambes, qui se répètent en 1915 et 1916 ; en 1917, *embolie pulmonaire* gauche au cours d'une pan-phlébite des deux membres inférieurs ; le malade est soigné au Val-de-Grâce, situation alarmante, consultation des professeurs Chauffard et Bezançon ; trois mois de lit. En 1918-1919, gros œdème des deux membres inférieurs, pigmentation cutanée très foncée des chevilles, troubles trophiques et apparition d'ulcères bilatéraux.

Puis apparaissent, en 1920, des *crises hépatiques douloureuses* considérées comme des coliques hépatiques (ce qui est possible étant donné la lithiase vésiculaire trouvée ultérieurement) ; elles se renouvellent et s'aggravent d'année en année jusqu'en août 1924 ; la crise la plus sévère dura douze jours. Le 1er mars 1925, crise douloureuse hépatique beaucoup plus violente avec réaction péritonéale ; les diagnostics médicaux restent flottants : cholécystite calculeuse, abcès hépatique et même cancer du foie.

Le professeur Cunéo pense, surtout d'après les radiographies, à un *kyste hydatique du foie* : il pratique une laparotomie exploratrice et reconnaît, en effet, la présence d'un gros kyste hydatique antérieur du foie, très extériorisé, du volume d'une grosse orange, aisément abordé par une incision transversale sous-costale. Il en pratique, après formolage, *l'ablation complète*, enlevant les vésicules, la membrane mère, avec résection hépatique partielle périkystique dont l'hémostase est obtenue d'une manière très satisfaisante. Fermeture complète. Guérison opératoire sans incidents. Le kyste était bourré de nombreuses vésicules, avec très peu de liquide; sa paroi était extrêmement épaisse.

M. G... avait fait, en 1910, l'acquisition d'un chien Colley qui cohabitait avec lui depuis cette époque : c'est très certainement à lui qu'il doit sa contamination.

A la suite de l'heureuse intervention de M. Cunéo, les troubles circulatoires parurent régresser, en partie : un canal de dérivation veineux, énorme, vertical,

apparu sous la peau de l'abdomen un an environ auparavant, disparut à peu près complètement dès la cicatrisation opératoire.

De 1926 à 1930, bonne santé relative, mais les troubles circulatoires surtout variqueux des membres inférieurs persistent : la peau se pigmente de plus en plus au niveau des chevilles. En 1931, réapparition de la *grosse veine anastomotique sous-cutanée de la paroi abdominale* ; plusieurs poussées de phlébite variqueuse aux jambes.

Vers juillet 1932, débutent des *troubles circulatoires ischémiques des deux pieds* : le malade se réveille le matin avec des orteils « engourdis et glacés », les ongles des pieds noircissent. Le maximum de ces troubles circulatoires siège au niveau du *pied droit*, constamment violet et froid : vives douleurs au niveau des *orteils*, où débute une *gangrène sèche* à marche lente. Le malade est obligé d'interrompre complètement son service.

C'est fin février 1933 que je vois pour la première fois M. G... : *la gangrène* des deux premiers orteils du pied droit gagne *la plante* et *remonte lentement vers le dos du pied*. Les battements de la tibiale postérieure et de la pédieuse ne sont pas perçus, non plus que ceux de la poplitée et de la fémorale superficielle. Toute oscillation a disparu au Vaquez-Laubry au-dessus du genou. Nous voyons le malade en consultation, M. Cunéo, Mouquin et moi et, après une tentative infructueuse de limitation de la gangrène par l'air chaud, nous reconnaissons l'impérieuse nécessité d'une exérèse, laquelle est acceptée d'emblée, courageusement, par M. G... Pas de diabète, pas de spécificité, cœur très bon, pas d'artériosclérose diffuse, tension artérielle normale par ailleurs. La gangrène commence à s'humidifier, avec légère ascension thermique.

Je pratique (mars 1933) une *amputation sus-condylienne de la cuisse droite*, sous rachianesthésie : la fémorale superficielle était oblitérée dans le canal de Hunter ; la nécrose envahissait les muscles profonds postérieurs de la jambe jusqu'à leurs insertions supérieures ; *les lésions veineuses, avec canaux multiples dilatés et thrombosés, étaient extraordinairement accentuées*. Cicatrisation parfaite du moignon : indolore, bien étoffé, il permit un rapide appareillage et la marche fut reprise dans le minimum de temps par mon opéré, d'ailleurs très énergique. Il reprend ses fonctions au ministère de la Marine. La jambe du côté gauche, malgré son aspect très cyanotique et pigmenté, avec quelques ulcérations de la peau, n'a jamais présenté de menaces de gangrène ; la tibiale postérieure battait nettement derrière la malléole ; l'oscillométrie était, à tout ce membre inférieur, sensiblement normale.

Vers la fin de janvier 1934, le malade, que je n'ai pas revu à cette époque, présente quelques troubles digestifs, après une « grippe ». Il se sent fatigué ; le 6 mars, débute un *ictère progressif, bientôt intense* ; il entre au Val-de-Grâce, en médecine, le 20 mars. Mis en observation, M. G... ne tarde pas à préciser lui-même un diagnostic tout d'abord hésitant, *en évacuant dans une selle un important débris, aisément reconnaissable, de membrane hydatique*. L'intradermo-réaction de Casoni se montre, d'ailleurs, très nettement positive.

C'est vers le 15 avril que M. G... m'appelle auprès de lui au Val-de-Grâce. Nous le vîmes, le professeur Paitre et moi : son passage en chirurgie et une intervention furent aussitôt décidés.

Je ne saurais trop témoigner ma gratitude à notre éminent collègue, mon excellent ami le médecin colonel Paitre, de l'accueil si sympathique qu'il a bien voulu me réserver dans son service : j'ai été très honoré de ce qu'un chirurgien de sa valeur, doublé d'un anatomiste éminent, ait bien voulu m'assister avec la plus exquise bienveillance au cours de plusieurs interventions successives et suivre avec son dévouement coutumier mon opéré : ensemble nous avons éprouvé le plaisir et reçu la récompense d'une guérison qui lui est due, à lui, autant qu'à moi.

M. G... était, en effet, dans une situation des plus précaires : *rétention biliaire totale depuis deux mois*, complète décoloration des matières, *ictère vert olive foncé*,

BULLETINS ET MÉMOIRES

DE LA SOCIÉTÉ NATIONALE DE CHIRURGIE

BIBLIOTHÈQUE DE LA FACULTÉ de MÉDECINE DE PARIS

Séance du 4 Juillet 1934.

Présidence de M. Georges LABEY, *président.*

PROCÈS-VERBAL

La rédaction du procès-verbal de la précédente séance est mise aux voix et adoptée.

CORRESPONDANCE

La correspondance comprend :

1° Les journaux et publications périodiques de la semaine.

2° Des lettres de MM. MATHIEU, Robert MONOD, ROUHIER, SORREL, s'excusant de ne pouvoir assister à la séance.

3° Des lettres de MM. AMELINE, BRAINE, Jean QUÉNU, MAISONNET, DENIKER, s'excusant de ne pouvoir assister aux séances des 4 et 11 juillet.

4° Un travail de MM. CHARBONNEL, membre correspondant national, et MASSÉ (Bordeaux), intitulé : *A propos de l'artériographie dans les artérites des membres.*

5° Un travail de M. TANASESCO (Jassy), membre correspondant étranger, intitulé : *Les perforations utérines au cours du curettage.*

6° Un travail de M. TIERNY (d'Arras), intitulé : *Schwannome de l'estomac.*

M. SOUPAULT, rapporteur.

7° Un travail de M. Paul ROQUES (Armée), intitulé : *Paralysie totale de l'hypoglosse parcellaire du spinal, irritation passagère du sympathique par projectile de la base du crâne (syndrome condylo-déchiré postérieur partiel).*

M. MOCQUOT, rapporteur.

8° Un travail de M. Coquelet (Bruxelles), intitulé : *Note au sujet de la technique des artériographies.*

M. Louis Bazy, rapporteur.

9° Un travail de M. Henri Lagrange, intitulé : *Principe de technique dans l'avancement musculaire (opération du strabisme)*, est déposé aux Archives de la Société sous le n° 80.

10° Un travail de MM. Martin (Toulouse) et Baudet (Armée), intitulé : *Deux formes identiques d'appendicite rétro-cæcale chez les deux frères*, est déposé aux Archives de la Société sous le n° 81.

11° Un travail de M. Raymond Denis (Mâcon), intitulé : *Tumeurs inflammatoires de l'estomac*, est déposé aux Archives de la Société sous le n° 82.

12° Un travail de M. Coquelet (Bruxelles), intitulé : *Quelques réflexions au sujet de 4 cas de perforation utérine*, est déposé aux Archives de la Société sous le n° 83.

13° Un travail de M. Roques (Armée), intitulé : *Ictère par rétention sans obstacle traité par le tubage duodénal. Guérison*, est déposé aux Archives de la Société sous le n° 84.

Des remerciements sont adressés aux auteurs.

A PROPOS DU PROCÈS-VERBAL

Les perforations utérines en cours de curettage,

par M. **J. Tanasesco** (de Jassy), membre correspondant étranger.

Ayant l'occasion, tout récemment, d'opérer une jeune malade avec une énorme perforation utérine compliquée de hernie de l'épiploon, et comme la discussion sur cette question n'est pas encore fermée, je prends la permission de verser aux débats cette observation, ainsi que deux autres plus anciennes que j'ai trouvées dans mon dossier.

Observation I. — Le 23 juin, à 7 heures du soir, je suis appelé par une doctoresse de Berlad auprès d'une malade qu'elle a fait transporter dans ma clinique en me disant qu'il s'agit d'une perforation utérine avec hernie du grand épiploon survenue à la suite de manœuvres de dilatation avec des bougies de Hegar en vue de curettage *post abortum*.

Il s'agit d'une jeune fille de dix-huit ans qui, se sentant enceinte de trois mois, a essayé des manœuvres pour se faire avorter. Le 23 juin, à 10 heures du matin, elle se présente chez la doctoresse B... parce qu'elle perdait beaucoup de sang. A l'examen, on lui trouve le col entr'ouvert permettant une bougie n° 8 et par lequel il s'écoulait beaucoup de sang.

On décide alors de lui vider l'utérus avec le doigt après une dilatation suffisante. Au n° 12, sans avoir une sensation spéciale, en retirant la bougie on

s'aperçoit que par l'orifice du col apparaît une frange du grand épiploon. Effrayée, la doctoresse fait tamponner de suite le vagin et, avec le premier train, transporte la malade à Jassy où elles arrivent à 7 heures du soir.

L'état général, à la première vue, ne paraît pas trop alarmant; température : 38°6 ; pouls : 116. Ventre un peu ballonné avec contracture du segment sous-ombilical. La palpation de l'hypogastre est très sensible et on sent tout de même sur la ligne médiane une masse arrondie de la grosseur d'une tête fœtale à terme et qu'on ne peut pas mobiliser à cause de la douleur. Par l'ouverture de la vulve, il apparaît une portion du grand épiploon de couleur terne et qui sent mauvais. Après avoir débarrassé le vagin de tous les tampons, on voit le col dilaté et bouché par des caillots et par le grand épiploon.

Dans ces conditions, ayant en vue la contracture, la température et l'aspect



Observation I : La sonde indique le trajet de la perforation.

de l'épiploon, je décide la laparotomie qui est exécutée à 9 heures du soir, c'est-à-dire après onze heures du moment de la perforation.

A l'ouverture du ventre, on a l'aspect d'une grossesse ectopique rompue ; il y a du sang en quantité et le grand épiploon couvre complètement le pelvis. Après avoir nettoyé le sang, je trouve le cul-de-sac prévésical libre, mais le feuillet antérieur du ligament large est violacé et, au niveau du cul-de-sac vésico-utérin, il y a une brèche transversale longue de 8 centimètres par laquelle pénètre une grande partie du grand épiploon ; celui-ci est sectionné à ce niveau après ligatures, de façon que la portion herniée et adhérente y reste pour boucher la brèche péritonéale. Hystérectomie sus-vaginale très basse. On voit toute la base du ligament large pleine de sang et, avec difficulté, on peut reconnaître les organes. Drainage par le col déchiré, péritonisation et drainage du Douglas. Fermeture de la paroi en trois plans.

L'examen de la pièce opératoire nous permet de constater un utérus du

volume d'une tête fœtale, qui présente sur la face antérieure à partir de l'isthme une rupture irrégulière de 6 centimètres bouchée par l'épiploon et par des caillots. Il contient le placenta adhérent sur le fond et sur la face antérieure en partie détaché et déchiré, ainsi que l'embryon de trois mois et demi.

Les suites sont assez bonnes ; la température et le pouls sont revenus à la normale dès le troisième jour, l'état général est très bon, tout nous donne l'assurance d'une guérison sans complications.

Obs. II. — Il s'agit d'une femme âgée de quarante-deux ans que j'ai dû curetter pour une endométrite polypeuse. A un moment donné, je m'aperçois que, par l'orifice du col, apparaît une frange du grand épiploon. Je retire immédiatement la curette et je fais étendre la malade, manœuvre qui fait que la portion d'épiploon sortie par la brèche utérine soit attirée en haut et disparaît dans la cavité abdominale. Vessie de glace et expectation armée. Eh bien, il ne s'est produit aucun incident et la malade quitta le service le huitième jour. Or, pendant le curettage, je n'ai pas eu un moment l'impression d'avoir traversé avec la curette la paroi utérine et, l'explication que j'ai donnée à l'entourage, c'est qu'il n'y a pas eu de perforation avec la curette, mais une rupture au niveau de la paroi postérieure de l'isthme et du corps pendant la dilatation du col. Voilà donc encore un cas de rupture utérine guérie sans intervention.

Obs. III. — Mme X..., âgée de vingt-huit ans, nous est envoyée de Tg. Neamtz avec le diagnostic de grossesse extra-utérine et avec l'indication d'une intervention d'urgence. La malade nous déclare avoir eu un retard des règles de deux semaines et qu'on a essayé de lui faire un curettage. Pendant la manœuvre de curettage, la malade sent tout d'un coup une douleur extraordinaire et le médecin, ne pouvant pas expliquer cette douleur, pense à une rupture tubaire et fait transporter la malade à Jassy. Appelé le soir, je trouve une malade agitée, avec 38° et 120 pulsations, contracture très accentuée de la paroi abdominale et dans l'impossibilité de se laisser examiner à cause des douleurs. Je lui fais une injection de 2 cent. cubes de pantopon sans aucun effet sur les douleurs. Dans cette situation, je prends pour vrai le diagnostic du médecin traitant et fais transporter notre malade à l'hôpital où, sous anesthésie rachidienne, je lui fais une laparotomie sous-ombilicale. A l'ouverture du péritoine, pas de sang dans la cavité abdominale ; utérus rétrofléchi, un peu plus gros qu'un utérus normal, rien du côté des annexes. Le feuillet postérieur du ligament large du côté gauche apparaît plus distendu. Je fends le péritoine à ce niveau et je trouve à peu près deux cuillères de sang coagulé que j'enlève ; après nettoyage à sec, j'aperçois sur la face postérieure de l'utérus, vers l'isthme, une petite brèche de 15 millimètres bouchée par un caillot et par laquelle passe facilement la pointe des ciseaux. Fermeture du péritoine sans suture de la brèche utérine. La malade est mise ensuite dans la position du spéculum et je trouve alors sur le col les traces de la panse de Museux et l'orifice du col entr'ouvert et bouché par des caillots, ainsi qu'une induration du cul-de-sac postérieur. Je mets un drain dans le col, étant prêt à lui faire une colpotomie postérieure si les phénomènes ne cédaient pas. Les suites ont été très simples, sans température. L'induration du cul-de-sac postérieur a disparu et notre malade quitta la clinique après douze jours.

En conséquence, nous avons trois observations toutes différentes et comme aspect clinique et comme traitement.

La deuxième malade a eu l'utérus perforé par moi-même et, tout de suite, j'ai pris les mesures nécessaires pour parer à tout moment les conséquences. Heureusement, elle a guéri sans intervention et constitue encore un cas qui rentre dans le groupe des expectatives sans intervention.

La troisième : perforation, à l'aide du dilatateur, de la paroi postérieure sans lésion du péritoine, guérit aussi sans hystérectomie ou suture de la plaie utérine.

La première rentre dans le groupe des perforations avec délabrement, hernie de l'épiploon et infection. Toutes les deux arrivent de la province après douze et seize heures.

Dans la première et la troisième, on voit bien qu'il s'agit de manœuvres exécutées par des opérateurs sans expérience et sans connaissances anatomiques suffisantes.

En ce qui concerne les indications, je pense que les tableaux cliniques des deux malades opérées nous imposaient une intervention d'urgence avec hystérectomie, pour la première à cause de la grande déchirure, de la hernie épiploïque et, surtout, parce que l'utérus portait encore le produit de conception.

De toutes les observations publiées et des discussions qui ont eu lieu à la Société il ressort que l'attitude du chirurgien dans les cas de perforations utérines est très variable et doit être jugée en rapport avec le tableau clinique et l'histoire de chaque malade à part.

Tout d'abord, il faut savoir si le curettage a été exécuté en vue d'avortement ou *post partum*. En second lieu, il faut savoir s'il s'agit d'un utérus sain ou malade et, dans cette dernière circonstance, quelle est la nature et le stade de l'infection, ainsi que le temps qui s'est écoulé depuis le moment de la perforation. Il faut préciser si, à ce moment, l'utérus était complètement vidé ou non de son contenu et si les manœuvres ont été exécutées par le chirurgien même ou par d'autres personnes et dans des conditions qui laissent à désirer; enfin, si par la plaie utérine apparaissent parties ou organes qui se trouvent dans la cavité abdominale et quel est leur état. Seulement après une analyse judicieuse de toutes ces questions, on peut prendre la décision d'attendre ou d'intervenir.

En ce qui concerne l'intervention, c'est affaire d'habitude et de préférence pour la voie vaginale ou abdominale; moi, je préfère la dernière parce qu'elle nous renseigne mieux sur la nature, la localisation et l'étendue des lésions.

Pour terminer, je voudrais attirer l'attention sur les cas où l'utérus perforé est encore non vidé de son contenu et qu'on précise, autant que possible, la décision que doit prendre le chirurgien dans de pareilles circonstances. Enfin, que notre Société exprime les vœux qu'on doit donner beaucoup plus d'attention à cette opération de curettage pour ne plus voir des désastres comme ceux présentés devant cette Société.

A propos de l'artériographie dans les artérites des membres,

par MM. **Charbonnel**, membre correspondant national
et **Massé** (Bordeaux).

Les récentes communications de MM. Bazy, Racine et Reboul ont mis, à nouveau, l'artériographie à l'ordre du jour. On ne peut que s'en réjouir, car, lorsque nous avons présenté à cette Société les premiers cas que le professeur Duval a bien voulu rapporter (22 mai 1929), la méthode avait subi de telles critiques, qu'elle paraissait, en France du moins, n'avoir aucun avenir.

Ce sont les travaux d'Egaz Moniz qui nous avaient donné, en 1928, l'idée d'appliquer aux membres une méthode qui s'était montrée féconde et sans danger pour l'encéphale. En même temps que nous, dos Santos publiait ses premiers cas; et, depuis, ces patients efforts ont su vaincre les craintes qu'au début l'artériographie avait fait naître.

L'amélioration de la substance de contraste était nécessaire et nous avons substitué progressivement, à l'iodure de sodium chimiquement pur en solution à 25 p. 100, l'abrodyl, l'urosélectan et enfin le thorotrast. Il faut bien dire qu'aucune de ces solutions, si elles ont d'autres avantages, n'a celui de l'iodure de sodium qui, par sa fluidité et son opacité, permet de « visualiser » les plus fins chevelus artériels. Et, personnellement, nous n'avions eu aucun accident avec l'iodure : mais il y en a eu et, de plus, l'injection était assez douloureuse.

Nos recherches nous avaient permis, dès nos publications de 1929-1930[1], de mettre en évidence les renseignements précis mais contradictoires que donne l'injection artérielle par rapport aux constatations cliniques : recherches du pouls, épreuve de Moscowiz, de Cosasesco, oscillométrie, test d'Aldrich et Mac Clure, etc. Les publications récentes de MM. Leriche et Fontaine (*La Presse Médicale*, 12 juillet 1933), de MM. Fontaine et Maitre (Soc. méd. du Bas-Rhin, 25 novembre 1933, in *Gaz. méd. de France*, 1er mai 1934 et *Journ. de Chir.*, juin 1934, n° 6), confirment nos conclusions et, en particulier, comme nous l'avions déjà montré (*Journ. de Méd. de Bordeaux*, 30 mai 1929, n° 15), ce fait que, dans les artérites séniles, l'oblitération peut être segmentaire et limitée, en particulier dans la fin de la fémorale superficielle, dans la poplitée, dans la tibiale postérieure, les vaisseaux restant perméables au-dessous du segment oblitéré. Dans un de nos cas récents, on voit très bien l'oblitération étendue de la fémorale, la

1. Soc. de Méd. et de Chir. de Bordeaux, 15 décembre 1928 (in *Gaz. hebd.*, 20 janvier 1929); *Ibid.*, 8 mars 1929 (in *Gaz. hebd. des sciences méd.* de Bordeaux, 28 avril 1929); Congrès des Anatomistes, mars 1929; Soc. de Chir., 22 mai 1929 (Rapport : professeur Duval); *Journ. de méd. de Bordeaux*, 30 mai 1929; Congrès de Chirurgie, octobre 1929; *Bordeaux Chirurgical*, avril 1930; Artériographie à l'urosélectan, Soc. de Chir. de Bordeaux, avril 1931 (*Bordeaux Chirurgical*, octobre 1931).

poplitée est, au contraire, perméable et remplie par les collatérales. MM. Leriche et Fontaine ont tiré de ces faits des indications précieuses sur l'endroit exact où doit porter l'artériectomie qui, ainsi, ne sera plus faite « au jugé », ce qui pouvait en diminuer l'efficacité.

Nous avions pu montrer, grâce à l'artériographie, que des oblitérations étendues peuvent n'entraîner que des troubles douloureux ou vaso-moteurs, tandis que des gangrènes, nécessitant une amputation rapide, peuvent être causées par des oblitérations localisées. En dehors de l'oblitération des gros vaisseaux qui donne la claudication intermittente, il faudra tenir compte, en plus de la circulation collatérale, que montre précisément très bien l'artériographie, de la valeur de l'impulsion cardiaque et de la valeur des tissus irrigués.

L'apparition du thorotrast est une amélioration certaine de la technique de l'artériographie. Ce produit peut être injecté sans douleur, mais il faut bien convenir que, moins visqueux que le lipiodol, il est aussi moins diffusible que l'iodure de sodium, d'où une perfection moins grande des images des fines collatérales qu'on cherche à mettre en évidence. On a signalé qu'il pouvait être dangereux du fait de sa fixation sur le tissu réticulo-endothélial. Il faut cependant remarquer que la dose employée pour l'artériographie (25 à 30 cent. cubes) est loin d'atteindre celle qu'on emploie pour l'hépato-splénographie. Des radiographies faites à des malades ayant subi, longtemps avant, des artériographies au thorotrast, ne nous ont montré aucune opacité anormale des tissus et nous n'avons jamais noté aucun accident ni immédiat, ni tardif. Mais le fait même de la possibilité d'accidents montre que nous n'avons pas encore à notre disposition la solution de contraste idéale qui doit être absolument fluide, indolore et très opaque.

Bien que cela puisse rendre moins « pratique » cette méthode d'exploration, au regard des autres méthodes qui peuvent se faire au lit du malade, il nous semble qu'il vaut mieux, à l'anesthésie locale, mettre à jour l'artère sans toutefois la dénuder complètement. Ainsi, dans un même temps, on pourra faire l'artériographie et la sympathectomie qui est souvent indiquée. D'autre part, la ponction sous-cutanée de l'artère, si elle est relativement facile pour les gros troncs, est peut-être plus aléatoire dans certains cas, et il faut admirer la virtuosité opératoire de ceux qui conseillent la ponction transcutanée de certaines artères comme l'artère vertébrale ! Leurs imitateurs connaîtront sans doute quelques déboires.

Ces réserves faites, il n'en reste pas moins que l'artériographie a conquis sa place dans les moyens d'exploration de la circulation.

Elle est susceptible de donner des indications précises sur la perméabilité « actuelle » des artères et des artérioles (à l'exclusion des capillaires, bien que dos Santos ait montré que les tissus après artériographie prennent une teinte plus foncée). Elle permet de « visualiser » cette perméabilité, là où l'oscillométrie ne donnait rien à cause de la rigidité artérielle. Si on la compare aux autres méthodes d'exploration, on s'aperçoit qu'aucune n'est infaillible et l'artériographie pas plus que les autres. Sujettes à erreur, soit du fait d'elles-mêmes, soit du fait d'interprétations difficiles, elles doivent

donc se compléter l'une l'autre et une exploration complète dans un cas d'artérite, de prégangrène ou de gangrène, doit comprendre, après l'étude clinique, non seulement la palpation du pouls et l'oscillométrie (comparées des deux côtés et à tous les niveaux), mais aussi le Cosasesco très simple et le Moskowicz qui, en dehors des poussées évolutives, est sans danger, sans douleur et donne de bons renseignements. Une injection d'acétylcholine peut être utile ; elle permettra d'éliminer quelquefois l'élément spasmodique, souvent si important. Il arrive, en effet, bien souvent, sur un membre amputé, de pouvoir remplir « à force » et avec du lipiodol très épais les vaisseaux qu'une artériographie avait révélés imperméables — et qui l'étaient effectivement au point de vue fonctionnel —, ceci aussi bien à cause de la faiblesse de l'impulsion cardiaque qu'à cause de la résistance périphérique spasmodique. Par vaso-dilatation collatérale après l'injection d'acécoline, on verra réapparaitre une oscillation là où il n'y en avait pas, Cette infection est sans danger, à l'encontre du bain chaud qui peut être nocif dans les angéites. L'artériographie enfin, absolument contre-indiquée dans les gangrènes humides, sera faite dans les gangrènes sèches lentement évolutives et pour lesquelles une amputation ou une conservation restent discutables. Elle aidera à fixer le niveau utile de l'exérèse, ou dans d'autres circonstances, si la circulation collatérale sous-jacente à l'obstacle s'est montrée suffisante, la place d'une artériectomie.

Mais l'artériographie n'est qu'une épreuve anatomique (et elle est la seule) ; elle n'est aussi, comme l'oscillométrie simple qu'une épreuve « statique » (Villavei), indiquant ce qui passe *au moment précis de l'examen* dans les vaisseaux, même fins, mais pas davantage. Elle ne saurait nous renseigner sur ce qui pourrait y passer au maximum s'ils se dilataient, et non plus ce qui pourra y passer dans les jours ou semaines qui suivront. Car, l'angéite est évolutive, le plus souvent par poussées, et toutes les épreuves pratiquées ne valent évidemment que pour le moment où elles sont pratiquées.

Est-ce à dire que tous les tests anatomiques et fonctionnels ne servent à rien? Ils servent dans ce complexus clinique évolutif, pour le moment où on explore. Ils ne disent pas le moment propice à l'opération que, seule, fixe la clinique, mais ils peuvent parfois pousser à l'abstention s'ils se montrent favorables et ils peuvent, si l'on veut intervenir, aider à fixer soit le lieu de l'amputation moins schématiquement que les règles classiques de Demons, Lejars, Quénu et Rocher, soit l'indication de l'artériectomie, indication nouvelle et précise donnée par l'artériographie et que MM. Leriche et Fontaine ont, à juste titre, mise en relief.

COMMUNICATIONS

Anomalies cliniques dans un cas de contusion abdominale,

par M. **Jean Berger**.

Voici, résumée, l'observation d'un jeune malade d'une dizaine d'années, le jeune D..., que j'ai opéré le 4 juillet 1933, pour une contusion abdominale.

Le 3 juillet au soir, cet enfant fait une chute à plat ventre, en courant, sur du gazon en apparence uni et sans aspérités. Quelques instants après, il est pris d'un vomissement, accompagné d'une syncope de courte durée. Appelé auprès de lui, trois heures environ après l'accident, je trouve un enfant pâle, au facies légèrement tiré; le pouls est rapide, à 120. Il se plaint du ventre, douleurs d'ailleurs assez modérées, semble-t-il. L'abdomen est plat ; il est douloureux un peu partout, avec maximum à droite. De ce côté, la souplesse est un peu moins grande que du côté opposé, sans qu'il y ait une véritable contracture manifeste. Le seul symptôme qui frappe, c'est l'état de pâleur et l'apparence shockée du blessé. Ces symptômes me décident à le faire transporter à la Maison de santé du Roule, où je le revois environ au bout d'une heure.

A ce moment, la douleur spontanée a nettement diminué, le pouls n'est plus qu'à 110, les vomissements n'ont pas reparu, le facies est meilleur, bien qu'encore un peu pâle, la douleur provoquée est moindre, ainsi que la légère contracture de la fosse iliaque droite qui est nettement en décroissance. L'amélioration apparente des symptômes, ainsi que les conditions dans lesquelles s'est produit l'accident, et qui ne semblent pas de nature à provoquer une contusion grave, me décident à attendre et à revoir l'enfant dans la soirée. Glace sur le ventre, diète, aucune médication stupéfiante.

L'enfant, revu trois heures plus tard, paraît beaucoup mieux; le pouls n'est plus qu'à 100, très bien frappé, le facies est rétabli, la douleur spontanée a disparu, ainsi que la contracture de la fosse iliaque droite. Cette région est d'ailleurs à peine douloureuse. L'abdomen est resté plat et mobile avec la respiration. Dans ces conditions, je décide d'attendre. Les circonstances, et particulièrement l'heure à laquelle j'ai vu cet enfant, ne m'ont pas permis de faire immédiatement un examen radiologique sous écran, qui m'aurait peut-être renseigné sur l'existence d'un léger pneumo-péritoine. Si j'avais pu ajouter ce document à mon examen clinique, il m'aurait peut-être hâté dans ma décision opératoire.

Le lendemain matin, à la première heure, je suis appelé auprès du malade. Cette fois-ci : aggravation nette. Le pouls est remonté, les nausées ont reparu, il existe une contracture abdominale double, manifeste, avec maximum très net dans la fosse iliaque droite.

Le blessé est opéré immédiatement, sous anesthésie à l'éther, en présence de son médecin, le Dr Deglos.

Incision iliaque droite. Le péritoine est rempli de sang qui s'écoule aussitôt après son ouverture; on ne constate pas d'expulsion de gaz. L'épanchement est important; il est constitué par du sang liquide, assez clair. L'incision étant agrandie, on explore d'abord la région du cæco-ascendant ; cette région se montre absolument normale. Le foie est indemne. Par contre, je trouve du côté gauche, à environ 40 centimètres de l'angle duodénojéjunal, une petite perfo-

ration de l'intestin grêle, d'abord marquée par quelques caillots qui l'obstruent et qui, une fois détergée, se montre des dimensions d'une lentille. Elle siège sur le bord libre de l'intestin et est absolument régulière, comme faite à l'emporte-pièce. Une fois débarrassée des caillots qui l'obstruent, ses bords saignent abondamment. L'orifice intestinal est suturé en deux plans. L'hémopéritoine est évacué. Drainage pelvien. La paroi est refermée.

Le malade guérit sans complications et quitte la maison de santé le 26 juillet 1933, en bon état, trois semaines après l'opération.

Cette observation m'a paru intéressante à un triple point de vue : d'abord, après une phase de tendance syncopale avec vomissement et douleurs vives, accompagnées d'un pouls rapide, on a assisté à la sédation progressive, *sans aucune médication*, de tous les symptômes fonctionnels, généraux et physiques ; la très légère contracture qui constitue la véritable indication opératoire, ainsi qu'il est classique de le penser, et sur laquelle a encore récemment si bien insisté Mondor, le vrai signe révélateur, n'a existé que d'une façon très légère et pendant un temps très court ; puis, au bout de quelques heures, nous assistons à la réapparition, beaucoup plus violente, des symptômes physiques, avec aggravation notable de l'état général. On peut prononcer le mot de véritable intervalle libre pour désigner cette période de calme apparent, calme du reste trompeur, et auquel a succédé une phase d'aggravation manifeste. Il est vraisemblable que cet intervalle libre était dû à l'obturation secondaire de la perforation intestinale par le caillot que nous avons constaté. On peut donc interpréter, de la façon suivante, les trois phases cliniques auxquelles nous avons assisté :

1° Une phase hémorragique avec état de shock, cette dénomination, d'ailleurs inexacte, répondant tout simplement à la perte de sang ;

2° Une phase de calme, avec disparition presque complète de tous les symptômes, due à l'arrêt de l'hémorragie ;

3° Le maximum de tous les signes physiques, réapparus tardivement, siégeait nettement dans la fosse iliaque droite. C'est là que la contracture était vraiment manifeste à ce moment. C'était là aussi que la douleur à la pression était vive.

Il m'est impossible d'interpréter cette localisation douloureuse des symptômes, la lésion siégeant sur le grêle étant dans l'hypocondre gauche, et l'épanchement péritonéal étant absolument libre dans la grande cavité ; il n'existait aucun cloisonnement du péritoine. Je n'ai également constaté aucune trace ecchymotique, ni sur le côlon ascendant, ni sur le cæcum, ni sur la partie droite du grêle.

Je ne sais pas s'il existe une interprétation quelconque de cette localisation douloureuse, alors que la lésion, en somme, en est très éloignée.

Je crois qu'il faut insister encore sur le caractère, en apparence bénin, du traumatisme. Les commémoratifs, selon les classiques, doivent jouer un rôle, quand on ne trouve pas, dans les signes physiques, d'éléments suffisants pour porter le diagnostic de contusion grave avec lésion viscérale. Dans le cas qui nous occupe, il s'agissait d'un traumatisme en apparence très bénin.

Malgré le succès opératoire obtenu, je dois dire qu'à l'avenir je ne me fierai plus entièrement à ces notions classiques qui peuvent être trompeuses. Je crois que, même en dehors des signes de localisation précis, même en dehors d'une contracture révélatrice nette, l'existence d'une apparence de shock sérieux doit décider à intervenir. Lorsque ces phénomènes de douleur, de petitesse ou de rapidité de pouls persistent un certain temps, leur amélioration, et même leur disparition, ne prouvent pas qu'il n'y ait pas de lésions viscérales.

Dans le cas qui nous occupe, l'amélioration était si grande, l'enfant se trouvant très bien et désirant dormir, les signes locaux n'existant plus, le facies étant complètement rétabli, le pouls étant plus lent et mieux frappé, qu'on pouvait vraiment penser à une contusion bénigne, sans lésion viscérale. Il n'en était rien. Telles sont les raisons pour lesquelles j'ai cru devoir vous rapporter ce cas, en apparence banal, mais qui, je le crois, pouvait comporter quelques réflexions qui ne m'ont pas paru inutiles.

M. **Métivet** : Je crois qu'il convient d'insister sur la « période latente » qui suit la production d'une abondante hémorragie intra-abdominale et qui précède l'apparition de signes de réaction péritonéale. En voici trois exemples que j'ai parfaitement présents à l'esprit :

Observation I. — Un employé de chemin de fer est tamponné. Pendant trente-six heures environ, aucun signe net n'attire l'attention sur la possibilité d'une lésion viscérale. Brusquement apparaissent alors des signes de réaction péritonéale avec contracture, et atteinte rapide de l'état général. A l'intervention : abdomen rempli de sang non récemment épanché, lésion du grand épiploon. Evacuation du sang et traitement de la lésion épiploïque. Guérison rapide.

Obs. II. — Une femme se tire un coup de revolver dans la région du foie. Devant l'absence de tout signe abdominal, je diffère l'intervention. Trente heures plus tard, des phénomènes de réaction péritonéale avec atteinte grave de l'état général s'installent rapidement. Cœliotomie, évacuation du sang. Guérison rapide.

Obs. III. — Une jeune femme fait une rupture de grossesse tubaire, avec inondation péritonéale, prise d'abord pour une intoxication alimentaire. Je la vois à la huitième heure. Il existe des signes généraux d'anémie aiguë, mais ni *contracture abdominale*, ni *cri du Douglas*, ni *pertes sanguines*. Devant la gravité de l'état général, je me refuse à faire transporter la malade. Pas d'injection de sérum artificiel, mais injections de morphine à *très petites doses* (à cause de la grande toxicité de la morphine chez les hémorragiques). Dans la nuit apparaissent : pertes sanguines, sensibilité du Douglas et contracture abdominale. Le lendemain, opération classique. Guérison.

Il y a donc lieu d'insister sur la « période latente », parfois longue, séparant l'heure de l'hémorragie de celle de l'apparition des symptômes péritonéaux et parfois généraux.

M. **Proust** : Dans sa très intéressante communication, M. J. Berger nous a fait remarquer ce fait à retenir, qu'il y avait une lésion de la partie

gauche de l'abdomen et que le point douloureux était dans la fosse iliaque droite. Nous avons constaté un phénomène analogue au cours d'épanchements sanguins tenant à la rupture de kystes ovariens ou d'hémorragie tubaire. J'ai, en particulier, noté ces faits, l'année dernière [1], dans un rapport sur un travail de M. Thalheimer concernant deux hématocèles de cette origine présentant une symptomatologie d'appendicite à cause de la douleur au point de Mac Burney. Or, autant on s'explique facilement l'existence d'une telle douleur en cas de rupture de l'ovaire droit, autant l'explication semble plus ardue, alors que le fait est réel quand il s'agit d'une rupture de l'ovaire gauche, comme dans mes cas, ou de toute autre lésion gauche. Je pense que ce symptôme, en apparence paradoxal, tient à ce que l'épanchement, s'il est abondant, a tendance à s'accumuler, suivant l'insertion du mésentère, plutôt dans la fosse iliaque droite que dans la fosse iliaque gauche, si bien que, dans certains cas, cette douleur localisée de la fosse iliaque droite serait simplement révélatrice d'un épanchement intra-abdominal.

M. J. **Berger** : Je remercie M. Métivet des trois observations intéressantes qu'il nous a apportées et qui sont une contribution importante à la question.

Je remercie M. Proust de me donner une explication que je ne connaissais pas à ce phénomène.

J'étais, en effet, étonné de voir, dans le cas par exemple de rupture de grossesse extra-utérine gauche, la douleur siéger à droite, et je me demandais comment cela pouvait se faire ; le cheminement du sang, le long du mésentère jusque dans la fosse iliaque droite, semble en effet en être la seule explication possible.

Moyens de transport des blessés à bord des navires de combat,

par M. **Oudard.**

J'ai l'honneur de présenter à la Société de Chirurgie la nouvelle gouttière métallique, que la Marine militaire a adoptée pour faciliter l'évacuation des blessés des divers postes de combat des nouvelles unités : croiseurs, contre-torpilleurs et torpilleurs.

L'étroitesse et l'irrégularité des passages et des couloirs de descente sont telles, sur ces bâtiments, que l'enlèvement d'un blessé de ces postes et des fonds en particulier est très difficile et parfois impossible avec tels appareils réglementaires qui avaient fait leurs preuves sur les unités anciennes. Ces difficultés deviennent insurmontables par roulis en cas de mauvais temps.

1. *Bull. et Mém. de la Soc. nat. de Chir.*, t. LIX, séance du 5 juillet 1933, p. 1108.

Sur nos unités de combat, la gouttière doit répondre à certaines nécessités : elle doit être en quelque sorte modelée sur le corps du blessé, et capable d'être transportée ainsi en toutes positions, horizontale, oblique, verticale.

Elle doit réaliser une parfaite immobilisation du blessé dans toutes ces positions, et le protéger contre les chocs presque impossibles à éviter, en cas de roulis par exemple.



Elle doit convenir à toutes les lésions du tronc et des membres, — en particulier de la colonne vertébrale et des membres inférieurs.

Jusqu'à ce jour, nous utilisions à bord, en dehors du brancard ordinaire, deux types de gouttière : la gouttière Bellile et la gouttière Auffret.

La première est une sorte de grand appareil à attelles. Elle consiste en une toile pliée en double, dans l'épaisseur de laquelle sont disposées longitudinalement 12 lattes flexibles en orme du Canada ou en frêne. Le blessé peut être ainsi complètement enveloppé, immobilisé et transporté en toutes positions à travers les passages les plus étroits. Roulée et en réserve, elle est très peu encombrante.

Mais le blessé est trop comprimé, il n'est pas protégé contre les chocs dans le transport. La gouttière convient peut-être aux malades, aux gazés;

elle ne permet pas, sans souffrances, l'évacuation des blessés, ni même des brûlés.

La gouttière Auffret rappelle un peu la gouttière de Bonnet. C'est une sorte de berceau en tôle d'acier perforée ; modelée sur le corps en position demi-assise. Le blessé est admirablement protégé ; il est confortablement calé. La gouttière peut être facilement transportée dans toutes les positions. Elle peut être élinguée verticalement, utilisée comme un brancard.

Mais la position assise ne convient pas aux fracturés des membres inférieurs, ni de la colonne vertébrale. Elle est, à cet égard, antichirurgicale.

Par ailleurs cette gouttière est lourde. Mais le principal grief est son encombrement.

Différents incidents m'ont été signalés. Sur le *Colbert*, lors d'un essai de passage à travers une descente de soute de gargousses de 203, elle est restée coincée au milieu du trajet. Ailleurs, sa manœuvre est difficile ou même impraticable, à cause de certaines dispositions particulières : paliers de sens opposé, panneaux étroits, pourvus d'échelles très obliques ou même verticales, passages étroits comportant plusieurs coudes brusques, etc.

La nouvelle gouttière, dite gouttière-brancard Marine, construite sur mes indications par la maison Drapier, a été expérimentée en première et en deuxième escadres, à bord des bâtiments de types divers : cuirassés, croiseurs, porte-avions, contre-torpilleurs et torpilleurs.

Le modèle primitif a subi deux transformations à la suite de ces essais et des observations des médecins-majors. D'après les rapports des vice-amiraux, commandants en chef et des médecins d'escadre, la gouttière répond maintenant à tous les desiderata et a pu passer par les panneaux les plus étroits, les passages les plus compliqués.

Ses caractéristiques sont les suivantes : cadre en tube d'acier étiré à froid unissant ces deux qualités, très grande solidité et légèreté.

Fond rigide composé de deux plaques d'aluminium pouvant glisser l'une sur l'autre, et permettant d'ajuster la longueur de la gouttière à la taille du blessé.

Dispositif simple et résistant de blocage de la gouttière à la longueur voulue.

Plaques latérales en aluminium, incurvées, ourlées sur les bords pour n'être pas offensives, munies de sangles, mobiles avec butées d'arrêt, permettant l'enveloppement et le maintien du blessé, sans compression, et le protégeant contre les chocs.

A la tête et aux pieds, cadres d'acier et d'aluminium perpendiculaires au plan de la gouttière, de dimensions suffisantes pour protéger efficacement la tête et les pieds. Dans la position verticale ceux-ci s'appuient sur le cadre inférieur. Les dispositions de ces deux cadres permettent de saisir la gouttière, à deux ou à quatre hommes, et de l'utiliser comme brancard. La tête repose sur une plaque en aluminium légèrement inclinée.

Anneau au cadre de la tête permettant la manœuvre de la gouttière dans le sens vertical.

Sangle au niveau du périnée pour le soutien du tronc en position verticale, et la contre-extension.

Les pièces d'acier sont passées au cadmium, les pièces d'aluminium à un vernis spécial, évitant toute oxydation par l'eau de mer.

Longueurs extrêmes	1m25-1m88
Largeur	0,35
Hauteur	0,37
Poids total	16 kilogrammes.

Les avantages de la gouttière-brancard Marine peuvent être résumés ainsi :

1° Faible encombrement à vide et en charge, le blessé étant strictement enveloppé.

2° Légèreté.

3° Parfaite rigidité et protection suffisante du blessé contre les chocs.

4° Utilisation comme gouttière ou comme brancard, dans toutes les positions.

5° Particulière adaptation au transport des fracturés de la colonne vertébrale et des membres inférieurs, par la possibilité de réaliser les manœuvres d'extension.

M. **Proust** : Je tiens à dire à M. Oudard tout l'intérêt que la Société a pris à son intéressante présentation qui montre avec quel soin le Service de Santé de la Marine étudie la question du transport des blessés.

Je voudrais également apporter une petite suggestion qui n'est d'ailleurs pas de moi mais de mon ami de Fourmestraux, qui a fait construire pendant la guerre un brancard remarquable avec épaulières. Dans le modèle que nous présente M. Oudard, quand le blessé est debout il est appuyé par les pieds, quand il est en déclive il est tenu par la tête et par des courroies; mais puisqu'il est important de l'immobiliser complètement pendant le transport, s'il y avait possibilité d'adjoindre des épaulières comme cela existe dans nos tables d'opération ou dans les brancards de tranchée de de Fourmestraux, ce serait un réel perfectionnement d'immobilisation.

M. **Rouvillois** : J'ai été très intéressé par la communication de mon ami le médecin général Oudard, qui, d'ailleurs, avait bien voulu, récemment, me présenter son appareil. Celui-ci répond admirablement aux besoins de la marine moderne pour laquelle il a été conçu. Je pense même que, dans certaines circonstances, il pourrait être utilisé avec avantage dans l'armée de terre, notamment dans certains ouvrages fortifiés dont l'organisation intérieure rappelle quelque peu celle des gros navires de combat, et où le transport des blessés se heurte à des difficultés du même ordre.

A ce double titre, l'appareil de M. Oudard mérite de retenir toute notre attention.

PRÉSENTATIONS DE MALADES

Iléus biliaire. Entérotomie sur le grêle. Guérison.

par MM. J. Sénèque et A. Sicard,

La malade que nous avons l'honneur de vous présenter est une personne âgée de soixante-quatre ans qui est entrée à la clinique chirurgicale de l'Hôtel-Dieu le 30 avril 1934 pour des accidents d'occlusion intestinale aiguë qui évoluaient depuis près de trois jours.

Antécédents : L'interrogatoire révèle un long passé biliaire : première crise de colique hépatique à l'âge de vingt-cinq ans, seconde crise quinze jours plus tard. Ces crises se sont répétées, depuis, deux ou trois fois par an et les divers traitements médicaux ont été inefficaces. En 1923, une radiographie a été pratiquée et, comme aucun calcul n'était visible, l'intervention chirurgicale ne fut pas conseillée.

En 1931, les crises se rapprochent, survenant tous les quinze jours, sans ictère. En 1932, une de ces crises fut plus longue et la douleur particulièrement tenace dans la région sous-hépatique ; il y eut de la fièvre, des vomissements et la malade dut s'aliter pendant trois mois ; toujours pas d'ictère.

De nouvelles crises de colique hépatique se manifestèrent encore par la suite, avec une intensité moindre et, depuis décembre 1933, la malade n'ayant plus souffert, surprise de cette sédation, envisageait la guérison spontanée de son long passé douloureux, lorsqu'éclatèrent les récents accidents aigus.

Accidents récents : Le début a été très net le 27 avril 1934, à 16 heures : douleur d'intensité moyenne, dans l'hypocondre droit, accompagnée d'une sensation nauséeuse avec sueurs et vomissements. Rentrée chez elle, la malade présente, toute la nuit, plusieurs vomissements bilieux très abondants, sans souffrir davantage. Le lendemain, 28 avril, apparaissent des douleurs sous forme de coliques siégeant dans la région sous-ombilicale gauche. Elles se manifestèrent pendant quarante-huit heures de façon intermittente et assez rare et n'atteignirent jamais un paroxysme très accentué. Après avoir cédé pendant la journée du 28 avril, les vomissements reprirent le 29 pour se répéter avec un rythme presque continu dans la nuit du 29 au 30 avril avec un caractère nettement *fécaloïde*. Une dernière selle avait été évacuée le 28 avril au matin, et depuis quarante-huit heures la malade n'avait plus émis de gaz par l'anus.

Examens lors de l'entrée à l'Hôtel-Dieu le 30 avril : La malade est extrêmement fatiguée, les traits tirés, la langue et la muqueuse buccale sont sèches ; elle ne rend toujours pas de gaz et, en outre, n'urine plus. La température est à 37°5, le pouls à 100 et ce sont là les seuls symptômes que l'on pourra constater. *Les signes physiques sont nuls* : la malade, qui présente une adiposité abdominale assez marquée, n'a aucun ballonnement abdominal ; à la percussion, l'abdomen est mat ; il n'y a pas d'ondulations péristaltiques ; la pression ne réveille aucune douleur ; on ne perçoit aucune tumeur ; les touchers vaginal et rectal sont négatifs.

En présence de ce tableau clinique, malgré l'absence de tout signe physique d'occlusion, nous basant sur les commémoratifs, sur l'état de déshydratation très marquée de cette malade, sur l'arrêt des gaz et de la sécrétion urinaire, nous posons le diagnostic d'occlusion haute par calcul biliaire.

Nous demandons aussitôt une radiographie de cet abdomen face et profil, et

bien que ces radiographies ne montrent pas de calcul mais simplement une dilatation de l'intestin grêle, nous maintenons le diagnostic d'iléus biliaire et décidons l'intervention immédiate.

Intervention d'urgence le 30 avril à 12 h. 30 (opérateur J. Sénèque; aide A. Sicard) : Laparotomie médiane empiétant légèrement au-dessus et au-dessous de l'ombilic. Le péritoine ouvert, on n'aperçoit pas les anses grêles, mais un énorme tablier épiploïque de plusieurs centimètres d'épaisseur, masquant les anses intestinales. Ce tablier épiploïque relevé, on reconnaît une anse grêle dilatée, une autre affaissée, et à la jonction de ces portions on trouve dans l'intestin, à 75 centimètres de l'angle duodéno-jéjunal, une masse indurée qui n'est qu'un volumineux calcul biliaire. Il faut inciser longitudinalement le grêle sur 6 à 7 centimètres pour extraire ce volumineux calcul sans abîmer les tuniques intestinales. Evacuation du contenu liquide du grêle sus-jacent à l'obstacle. Depuis l'angle duodéno-jéjunal jusqu'au point où se trouve le calcul, l'intestin est entouré de fausses membranes, le mésentère œdématié, mais dans la zone où a porté l'entérotomie on voit que la muqueuse est saine. Dans ces conditions, étant donné l'âge de la malade, son état extrêmement précaire, il est

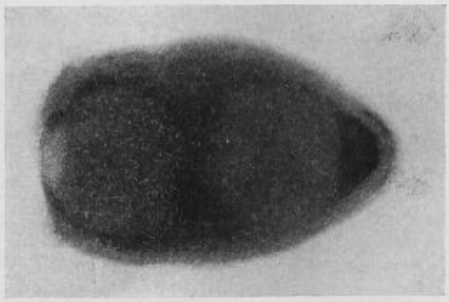

nécessaire de terminer rapidement l'intervention. Suture longitudinale du grêle en deux étages et fermeture de la paroi en un plan avec fils de bronze en laissant un drain à la partie inférieure de l'incision. L'intervention a été rapide et a duré environ un quart d'heure.

Dans les suites post-opératoires, nous avons largement usé du sérum hypertonique par voie intraveineuse, de la médication toni-cardiaque, et nous avons eu la satisfaction de voir *guérir* cette malade opérée au troisième jour d'une occlusion haute du grêle pour calcul biliaire, arrivée au stade de vomissements fécaloïdes.

Cette observation présente plusieurs points intéressants :

1° Voilà une malade qui, depuis l'âge de vingt-cinq ans jusqu'à l'âge de soixante-quatre ans, a présenté des crises de colique hépatique et qui a attendu, pour se faire opérer, l'apparition d'une grave complication. L'intervention ne lui a pas été conseillée et elle ne l'aurait pas acceptée parce que les calculs n'étaient pas visibles à la radiographie. C'est malheureusement là ce qui se passe le plus souvent à l'heure actuelle : les médecins ne conseillent l'intervention, les malades ne l'acceptent que si les calculs sont visibles à la radiographie. Or, dans certains cas, l'histoire clinique est tellement nette que, malgré des radiographies négatives, on peut affirmer la lithiase biliaire. J'ai opéré, il y a deux ans à l'Hôtel-Dieu, une malade qui, malgré une radiographie négative, présentait 80 calculs dans sa vési-

cule. Tout ceci, les chirurgiens le savent bien ; il est souvent plus difficile de le faire comprendre aux médecins et aux malades.

2° Malgré l'absence de tout signe physique, nous avons posé chez cette malade le diagnostic d'iléus biliaire et nous avons eu la satisfaction de voir poser le même diagnostic par les trois externes de la salle Notre-Dame.

Le mérite en revient à notre collègue Mondor qui dans son beau livre sur les Diagnostics urgents a écrit un chapitre tout particulièrement instructif sur l'iléus biliaire et si nous avons posé le diagnostic, c'est que nous nous souvenions d'une observation relatée par Mondor où tous les signes physiques étaient masqués par un volumineux tablier épiploïque, ce qui était également le cas chez notre malade.

Toutefois, dans l'observation de Mondor les signes radiographiques étaient positifs, « on y voit l'arrêt net de la baryte et, précédant cet énorme serpent opaque, une tête plus claire, à contours ovalaires parfaitement dessinés : c'est le calcul ». Dans notre observation, au contraire, les signes radiographiques étaient également nuls (en ce qui concerne la visibilité du calcul), masqués eux aussi par l'adiposité de la paroi et le tablier épiploïque, *car, ayant fait radiographier le calcul isolément après l'intervention, ce calcul est parfaitement visible.* Il présente la forme d'un obus ; sa hauteur est de 7 centimètres ; sa circonférence à la base de 11 centimètres. Il est en réalité formé, comme on peut le voir à la radiographie, de deux calculs superposés.

3° Dernier point, enfin, ce calcul a certainement pénétré dans l'intestin à la suite d'une fistule cholécysto-duodénale, car les accidents ont débuté le 27 avril par une crise abdominale d'intensité moyenne dans l'hypocondre droit avec nausées et vomissements et le tableau d'occlusion est apparu le lendemain.

Cette malade conserve donc une lésion certaine au niveau de sa vésicule, mais étant donné son âge, les troubles cardiaques qu'elle présente, nous n'avons pas jugé opportun d'intervenir secondairement sur sa vésicule.

Anévrisme cirsoïde de la main, traité par l'extirpation et la coagulation diathermique. Résultat éloigné,

par M. **P. Moure.**

J'ai l'honneur de vous présenter cet homme de trente-neuf ans que j'ai opéré, en 1929, avec l'appareil d'Heitz-Boyer, dans le service de clinique chirurgicale de la Salpêtrière, pour un énorme anévrisme cirsoïde de la main gauche, qui faisait simultanément saillie vers la face dorsale et vers la face palmaire.

Cette tumeur pulsatile animée de battements impressionnants était, surtout du côté dorsal, recouverte par une peau amincie, et semblait prête à se rompre.

Le malade avait déjà subi deux opérations, l'une en 1910, l'autre en 1913, et l'anévrisme était réapparu. Depuis 1921, il augmentait progressi-

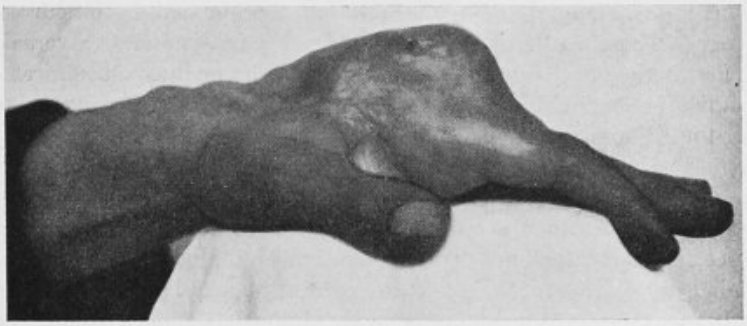

Fig. 1.

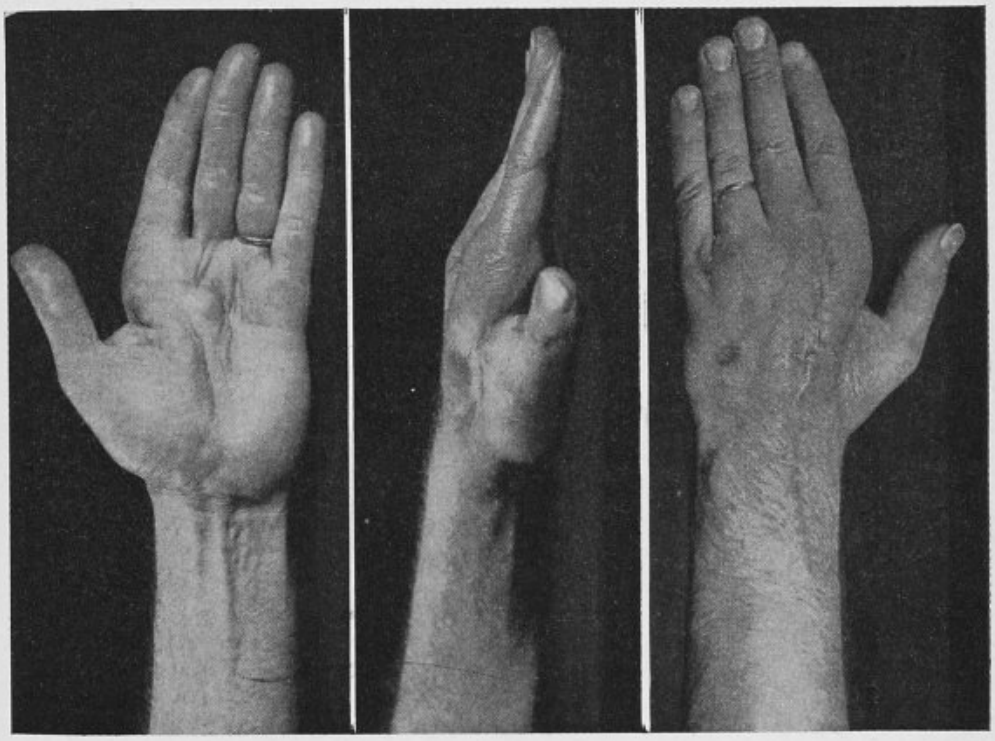

Fig. 2.

vement de volume. Divers chirurgiens consultés avaient, depuis cette époque, proposé le seul traitement qui semblait logique : l'amputation.

C'est alors que je tentai une intervention conservatrice à l'aide du bistouri électrique dont, grâce à Heitz-Boyer, je venais de découvrir les avantages.

Sous la protection d'un garrot, j'attaquai franchement la tumeur vasculaire par la face dorsale, puis par la face palmaire, car elle traversait les deux premiers espaces interosseux. J'extirpai les poches vasculaires et je poursuivis, en les coagulant, tous les vaisseaux dilatés et tortueux qui occupaient toute l'épaisseur de la main et du poignet.

Je fis l'hémostase par coagulation de tous les vaisseaux qui saignaient chaque fois que je faisais desserrer le garrot. J'obtins ainsi une hémostase complète. Je pus enfin faire enlever le garrot; la tumeur était complètement extirpée, et les battements avaient disparu. La main, dont la circulation cubitale avait été ménagée, reprit une coloration satisfaisante, la plaie fut partiellement fermée, un tamponnement fut placé dans la cavité qui répondait aux deux premiers espaces interosseux.

Les suites opératoires furent très simples. La mèche fut retirée progressivement et la plaie cicatrisa rapidement.

Aujourd'hui, vous pouvez constater, d'abord, que l'anévrisme cirsoïde n'a pas récidivé, ensuite, que l'opéré, chez lequel l'amputation semblait le seul traitement logique en 1929, possède aujourd'hui une main très utilisable qui lui permet d'exercer son emploi d'infirmier.

Conformément à l'article 63 du règlement de la Société Nationale de Chirurgie, le Secrétaire Général rappelle que les lettres de candidature aux places de membres correspondants nationaux qui pourront être déclarées vacantes d'ici la fin de l'année doivent être envoyées avant le 1er octobre prochain à l'adresse suivante : Monsieur le Secrétaire Général de la Société de Chirurgie, 12, rue de Seine, Paris-VIe.

Ces lettres doivent être accompagnées de l'exposé des titres du candidat comprenant l'indication du sujet et la date de la thèse ainsi que la bibliographie des travaux et des communications à la Société Nationale de Chirurgie.

Le Secrétaire annuel, J. Berger.

Paris. — A. Maretheux et L. Pactat, imp., 1, rue Cassette.

BULLETINS ET MÉMOIRES

DE LA SOCIÉTÉ NATIONALE DE CHIRURGIE

Séance du 11 Juillet 1934.

Présidence de M. Georges Labey, *président.*

PROCÈS-VERBAL

La rédaction du procès-verbal de la précédente séance est mise aux voix et adoptée.

CORRESPONDANCE

La correspondance comprend :

1° Les journaux et publications périodiques de la semaine.

2° Des lettres de MM. Wolfromm, Chevassu, Chastenet de Géry, Gernez, d'Allaines, Gatellier, R.-Ch. Monod, Louis Michon, Roux-Berger, s'excusant de ne pouvoir assister à la séance.

3° Une lettre de M. Hybbinette (Stockholm) remerciant la Société de l'avoir nommé membre correspondant étranger.

4° Un travail de MM. Picquet (Sens), membre correspondant national, et Jacques Bonnecaze (Sens), intitulé : *A propos des volvulus du grêle.*

5° Un travail de M. Yovtchicht (Belgrade), membre correspondant étranger, intitulé : *A propos du traitement sanglant des fractures de la diaphyse fémorale chez l'enfant.*

6° Un travail de M. Raymond Denis (Mâcon), intitulé : *Au sujet du traitement de la maladie de Volkmann.*

M. Bergeret, rapporteur.

7° M Henschen (Bâle) fait hommage à la Société d'un exemplaire de son ouvrage intitulé : *Die postoperativen pneumopathien.*

8° M. Dupuy de Frenelle fait hommage à la Société d'un exemplaire de son ouvrage intitulé : *Traitement des abcès chauds.*

9° M. A.-B. Constant (Santiago) fait hommage à la Société d'un exemplaire de sa thèse intitulée : *Contribucion al estudio de la ulcera peptica experimental cronica.*

Des remerciements sont adressés aux auteurs.

Allocution de M. le Président.
Remerciements à l'occasion du don de la photographie du professeur Poncet.

Je vous informe que Mlle Poncet a envoyé à la Société de Chirurgie une très belle photographie de son père.

L'image de ce grand chirurgien qui a remué tant d'idées importantes au point de vue de la pathologie générale manquait à la collection de notre Société.

Vous savez que Poncet, depuis sa retraite universitaire, fréquentait nos séances, et nous sommes heureux de posséder de lui ce souvenir visible.

La Société de Chirurgie adresse à Mlle Poncet ses vifs remerciements dont notre secrétaire général voudra bien lui faire part.

A PROPOS DU PROCÈS-VERBAL

Au sujet de l'ostéosynthèse chez l'enfant,

par M. **P. Alglave**.

Dans notre séance du 20 juin dernier, le professeur Ombrédanne a apporté à notre tribune des documents par lesquels il voulait montrer combien « le matériel d'ostéosynthèse métallique perdue » était mal toléré par l'organisme de l'enfant.

A cette occasion, le professeur Proust a exprimé l'avis que « le matériel de synthèse perdue ne devrait plus être désormais employé chez l'enfant ».

Voici pourtant des faits qui vont me permettre d'en appeler un peu de cette condamnation, par nos éminents collègues, d'une méthode qui peut rendre de grands services.

Je m'empresse de faire remarquer que je ne possède que peu d'observations d'ostéosynthèse pour des fractures survenues chez des enfants, c'est-à-dire chez des sujets âgés de moins de quinze ans, ces malades n'étant admis qu'exceptionnellement dans les services hospitaliers dont j'ai été chirurgien.

Au demeurant, de ces observations j'en retiendrai trois qui me permettent de penser que l'ostéosynthèse métallique perdue, *temporaire ou permanente*, suivant les cas, peut donner chez l'enfant des résultats non moins beaux que chez l'adulte, si toutes les conditions de son succès se rouvent remplies.

Et en chirurgie, un succès obtenu, dans un cas, ne peut manquer de se reproduire dans d'autres analogues, quand les éléments qui l'ont préparé se trouvent de nouveau réunis.

Dans la première observation que j'apporte aujourd'hui, l'ostéosynthèse métallique perdue a été *temporaire*.

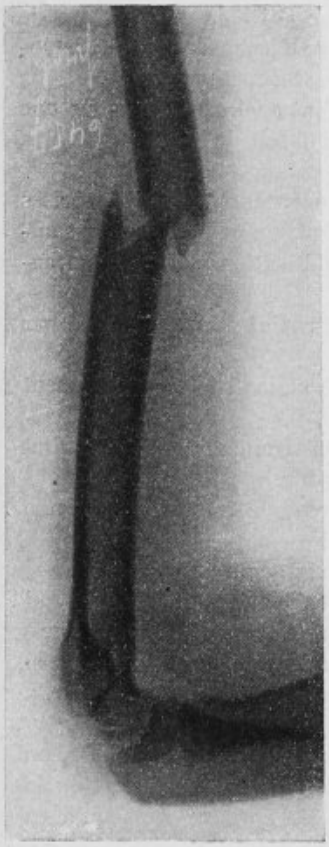

Fig. 1.



Fig. 2.

Fig. 1. — Fracture de l'humérus à la partie moyenne avant l'opération. On voit, sur le fragment inférieur, la pointe osseuse qui embrochait le nerf radial. L'enfant a douze ans.

Fig. 2. — Etat de l'humérus cinq ans après l'opération. L'enfant qui a maintenant dix-sept ans a un bras et une musculature très développés. L'os est en parfait état et l'ostéosynthèse métallique très bien supportée.

Il s'agissait d'un enfant de treize à quatorze ans que j'ai opéré il y a

plus de vingt ans, dans le service de mon maître Arrou, pour une fracture du tiers inférieur du radius.

Les tentatives de réduction par manœuvres externes n'avaient rien donné, la région restait difforme et M. Arrou me confiait le malade.

L'opération me permit d'obtenir une réduction parfaite qui fut maintenue par une plaque métallique vissée, laquelle fut enlevée trois mois après, quand la fracture fut consolidée de la manière la plus satisfaisante.

Je n'ai pas, aujourd'hui, les documents radiographiques qui concernent ce cas, mais j'espère les retrouver parmi d'autres et vous les présenter.

Dans la deuxième de mes observations, que j'ai bien suivie et que je considère comme particulièrement démonstrative et encourageante, l'ostéosynthèse métallique perdue, faite par plaque vissée, a été *permanente*.

Elle a été faite en ville, en 1929, chez un enfant de douze ans, pour une fracture de la partie moyenne de l'humérus qui datait de huit jours.

Je vous ai parlé de ce cas en juillet 1929.

J'ai opéré parce que la réduction de la fracture, tentée à deux reprises par un chirurgien averti, avait échoué, et, surtout, parce que l'enfant souffrait nuit et jour de son bras, malgré une immobilisation plâtrée rigoureusement obtenue.

Les douleurs étaient dues à ce que le nerf radial était embroché par l'un des fragments.

Grâce à l'intervention, le nerf a été libéré et la fracture idéalement réduite et contenue.

Le soulagement éprouvé par l'enfant a été immédiat et le résultat obtenu a été et reste aussi satisfaisant que possible.

La plaque métallique est encore en place parce que très bien supportée jusqu'à ce jour.

Voici les radiographies : 1° avant l'opération ; 2° cinq ans après.

Vous pouvez constater, par comparaison avec le côté sain, que l'os qui a été fracturé s'est développé normalement et parfaitement, et je vous prie de me dire, en examinant la dernière radiographie faite en janvier 1934, si vous trouvez dans la qualité de cet os quelque chose qui vous inspire la moindre inquiétude pour l'avenir.

L'enfant appartient, d'ailleurs, à un milieu où on est très attentif à son cas et où la culture physique est en honneur. Il se livre à des sports où la solidité de son bras est mise journellement à l'épreuve sans qu'il en *éprouve la moindre gêne*.

Enfin, *dans mon troisième cas*, il s'agit d'une fracture de cuisse chez un garçon de treize ans. Fracture à grand déplacement par choc direct.

C'est grâce à toute l'obligeance de notre collègue Guimbellot que j'ai opéré cet enfant le 16 mai dernier. Avec sa fracture, il semble avoir eu de la contusion du nerf sciatique poplité externe. Je l'ai opéré treize jours après la fracture.

La réduction a été rigoureusement obtenue et elle a été maintenue par une plaque métallique vissée.

Je vous ai parlé récemment de ce malade. Il s'est levé le vingt-cin-

quième jour et je vous le présenterai tout à l'heure, quarante-huit jours après l'opération.

La plaque métallique, assez puissante, dont il est porteur paraît être aussi bien tolérée chez lui que chez un adulte.

Nous allons suivre l'évolution de cette fracture par la radiographie. Nous laisserons la plaque si elle est bien supportée dans les semaines qui vont suivre, mais nous l'enlèverons, s'il y a lieu, quand la fracture paraîtra radiographiquement bien consolidée.

Je bornerai là ma communication de ce jour, me réservant de revenir ultérieurement sur les moyens d'ostéosynthèse métalliques autres que les plaques vissées, moyens auxquels Ombrédanne et Proust ont fait allusion, et je terminerai en faisant remarquer qu'une méthode chirurgicale qui est capable de donner, dans certains cas difficultueux de fracture de l'enfant, des résultats comme ceux que nous venons d'examiner, mérite, à mon avis, qu'on y persévère et non qu'on l'abandonne.

A propos de l'ostéosynthèse chez l'enfant,

par M. **Mauclaire.**

Dans la dernière séance, notre collègue M. Alglave a présenté un cas heureux d'ostéosynthèse du fémur chez l'enfant.

Voici une observation semblable : il s'agit d'un enfant de huit ans ayant un genu valgum.

En 1923, une ostéotomie sus-condylienne fut pratiquée et un appareil plâtré fut appliqué. Dans cet appareil plâtré, un gros déplacement complet du fragment inférieur en arrière se produisit avec cal vicieux. Voici la radiographie.

J'ai fait alors l'ostéostomie du cal et réduit la fracture. Pour maintenir celle-ci, j'ai mis sur la face antérieure une plaque de Lambotte moyenne, maintenue par quatre vis. Un appareil plâtré immobilisa le membre pendant trente jours et la mobilisation du genou fut commencée aussitôt avec persévérance.

La guérison fut parfaite; le genou fléchissait presque complètement. Malgré ma demande, la famille n'a pas voulu me laisser enlever la plaque de Lambotte. Il n'y avait aucune ossification anormale autour de celle-ci.

J'ai revu l'enfant plusieurs années après; la plaque est bien supportée.

Voici les radiographies avant et après l'opération.

Par adaptation fonctionnelle, l'axation est devenue très bonne.

Quant aux accidents signalés par Ombrédanne chez l'enfant, ils peuvent aussi s'observer chez l'adulte. Chez celui-ci, j'ai noté des poussées inflammatoires, des ossifications abondantes engainant les fils métalliques et les rubans de Parham.

Les diaphyses ne veulent pas être étranglées par des fils métalliques ou des lames métalliques *trop serrées* et qui troublent la sensibilité osseuse.

Les plaques métalliques de Lambotte sont mieux supportées. L'observation d'Alglave et la mienne en sont la preuve chez l'enfant. Il se peut que, chez l'enfant, la sensibilité et les réactions de l'os soient plus marquées.

J'ai essayé, pour l'ostéosynthèse, des gaines métalliques amovibles, des gaines d'ivoire et des plaques d'ivoire, mais rien ne vaut les plaques métalliques fixées solidement par des vis en acier inoxydables et enlevées peu de temps après la consolidation.

A propos du traitement sanglant des fractures de la diaphyse fémorale chez l'enfant.

par M. **Yovtchitch**, membre correspondant étranger (Belgrade).

Je voudrais profiter de la discussion en cours pour rapporter ici quelques réflexions personnelles en rapport avec le traitement des fractures du fémur chez l'enfant.

Un peu forcé par les circonstances, j'ai complètement abandonné l'extension continue et ne l'emploie plus aujourd'hui que chez le nourrisson (au zénith). Par contre, j'applique à présent, à toutes les autres fractures récentes du fémur, la réduction orthopédique sous l'anesthésie générale que j'immobilise ensuite dans un appareil plâtré pelvi-pédieux. Et j'obtiens d'habitude, de cette façon, comme j'ai déjà eu l'occasion de le constater, avec mon assistant Stoianovitch, dans une note que nous avons présentée au dernier Congrès de Chirurgie yougoslave et qui est basée sur un ensemble de 88 cas étudiés, des résultats très satisfaisants, aussi bien au point de vue anatomique que fonctionnel. De temps en temps seulement, il faut savoir se contenter des réductions imparfaites qui, d'ailleurs, avec le temps, s'arrangent très bien chez l'enfant.

Enfin, très exceptionnellement, on est obligé de recourir à l'intervention sanglante. Je n'applique celle-ci que dans les cas où je n'arrive pas à réduire par voie orthopédique, ou chez les malades qui m'arrivent avec des fractures déjà vicieusement consolidées.

En passant sur certains détails, certes très importants, mais maintes fois déjà soulignés ici même par d'autres orateurs, je ne m'arrêterai que sur la voie d'accès, sur la difficulté de la réduction et le mode de fixation des fragments.

En principe, j'aborde la fracture par la voie externe. Pourtant, je n'hésite pas à intervenir par la voie antérieure quand la position des fragments l'exige, comme c'était le cas dans ma dernière ostéosynthèse. Si on a eu le soin de bien libérer les fragments, leur réduction est ordinairement facile dans les fractures récentes. Contrairement à celles-ci, on rencontre une difficulté réelle à libérer les fragments des fractures vicieusement consolidées. Leur réduction est ensuite aussi plus laborieuse, mais très facilitée si on a, à ses côtés, des aides expérimentés et, surtout, si on a pris le

soin de confectionner, la veille de l'opération, une botte plâtrée qui prend le pied et une partie de la jambe.

Au début, je ne me servais, pour l'exécution des ostéosynthèses, que du matériel prothétique que je laissais en place et qui était, le plus souvent, les plaques métalliques et très rarement le fil métallique. Mes premiers résultats sont réunis dans un travail que j'ai présenté, en 1927, au IIIe Congrès de Chirurgie yougoslave et qui a paru dans *Srpski Archiv*, volume I, 1928. Tous mes malades opérés tolèrent très bien leurs prothèses métalliques perdues et certains les gardent depuis plus de dix ans sans s'en plaindre. Une seule fois, j'ai dû retirer la plaque d'un malade que j'avais synthésé pour une pseudarthrose du fémur où survint, après une première phase de quasi-consolidation, une période de mollesse du cal.

Tout de suite, je tiens à rappeler aussi le cas suivant que j'ai observé chez un autre malade[1].

Cet enfant était venu avec une fracture du tiers moyen du fémur vicieusement consolidée. Je pratique donc ici encore, après la libération des fragments et leur coaptation, une ostéosynthèse avec une plaque et quatre vis. Les suites opératoires sont normales et notre petit patient reprend la marche, lorsque, quelques mois après, il tombe et se fracture de nouveau le même fémur, non pas au niveau de la plaque, comme on pourrait s'y attendre, mais plus bas et loin d'elle. D'ailleurs, l'enfant consolide très bien aussi cette seconde fracture, reprend la marche et tolère, sans jamais s'en plaindre, toujours sa plaque, qui y est depuis plus de dix ans. Ce fait isolé plaiderait en faveur de la non-existence de l'ostéoporose au niveau de notre prothèse perdue.

Malgré cette expérience, qui, comme on vient de le voir, a été pour nous plutôt favorable, j'ai abandonné la prothèse perdue et ne me sers aujourd'hui que de l'ostéosynthèse temporaire, type Ombrédanne. Et, d'après ma pratique personnelle qui est, il est vrai, encore modeste et qui est réunie dans un travail que j'ai présenté au dernier Congrès de Chirurgie yougoslave, on peut avoir des préférences pour elle. Mais, tout en lui reconnaissant certains avantages, je dois ajouter que la réduction anatomique n'est pas aussi parfaite comme elle a été dans mes ostéosynthèses à prothèses perdues.

1. Je m'excuse de rappeler ici que les radiographies et une courte notice relatives à ce cas se trouvent entre les mains de notre maître M. Alglave, qui avait bien voulu accepter de rapporter ce cas à la Société, si mes souvenirs sont bons, le 26 juin 1929, p. 931.

RAPPORTS

Dysembryome kystique du grand épiploon,

par M. **Paul Foucault** (de Poitiers).

Rapport de M. Moure.

M. Foucault nous a adressé une curieuse observation de dégénérescence kystique du grand épiploon. Cette lésion, qui, à première vue, semblait être un lymphangiome kystique analogue à ceux qui ont été recueillis dans la récente thèse de Touzard, s'en sépare, cependant, au point de vue histologique par la présence assez paradoxale de tissus multiples. Cette diversité d'aspect a incité M. Muratet, qui en a fait l'examen histologique, à proposer le terme de dysembryome kystique du grand épiploon.

Observation. — M. L..., boulanger, vingt-huit ans, se présente le 15 octobre 1933, porteur d'une hernie inguinale droite, volumineuse et douloureuse dont il s'est aperçu deux ans auparavant ; son apparition n'a pas entraîné d'interruption du travail, et n'a pas nécessité le port d'un bandage.

La hernie est restée stationnaire en 1932. Vers le milieu de l'année 1933, la hernie augmente rapidement de volume ; au mois de septembre 1933, elle devient assez brusquement irréductible ; enfin, au début d'octobre, elle devient douloureuse et gêne considérablement le travail.

En outre, M. L... maigrit, perd l'appétit et souffre du bas-ventre.

L'examen permet de révéler l'existence d'une hernie inguinale droite, unilatérale, du volume d'un œuf. Elle est dure, irréductible, et douloureuse à la pression du sac et de son pédicule.

L'abdomen est légèrement météorisé, mais il n'existe aucune modification des fonctions intestinales.

L'homme est robuste, n'a fait aucune maladie antérieure et ne présente pas de hernie du côté opposé.

Le diagnostic porté est celui d'épiplocèle irréductible.

Le 16 octobre 1933, sous anesthésie générale à l'éther goménolé, cure radicale de cette hernie, en apparence banale.

A l'incision, je constate que son contenu était constitué par de l'épiploon adhérent aux parois du sac, mais cet épiploon avait un aspect absolument anormal.

Sa surface était, en effet, recouverte par une multitude de petits kystes du volume d'un grain de raisin, les uns sessiles, les autres pédiculés ; l'ensemble rappelait assez exactement l'aspect de la môle hydatiforme.

Une coupe de l'extrémité de l'épiploon me permit de constater que celui-ci était parsemé de vésicules kystiques, serrées les unes contre les autres à la manière des alvéoles d'une ruche.

J'agrandis mon incision de hernie. Par cette hernio-laparotomie, je pus m'assurer que la totalité du grand épiploon était infiltrée de la même manière par une multitude de formations kystiques.

En outre, les mêmes vésicules se retrouvaient sur le péritoine pariétal, sur la vessie et au fond du Douglas.

Devant l'étendue de cette dissémination, je dus me contenter de réséquer

complètement le grand épiploon, et de détruire, à la curette et au thermo-cautère, les kystes que je pus atteindre.

Les suites opératoires furent excellentes ; la cicatrisation fut obtenue en dix

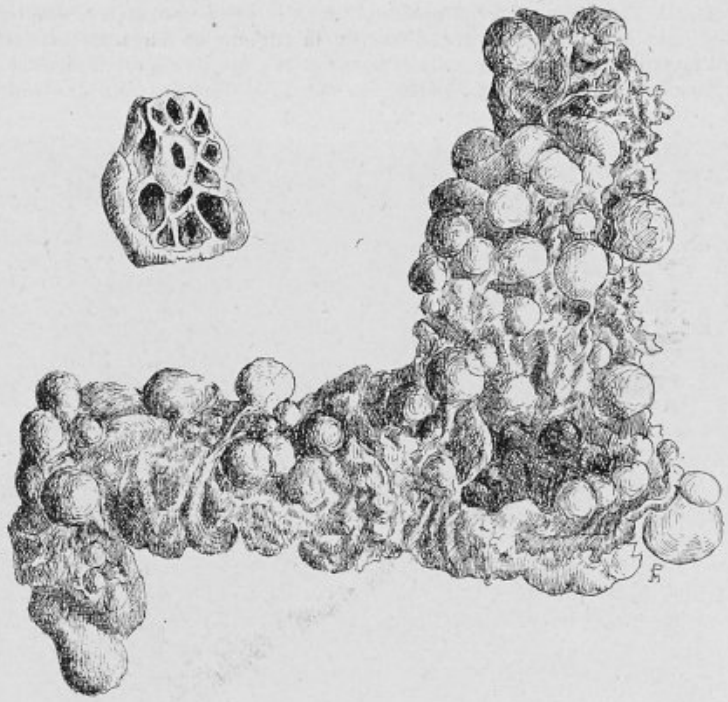

Fig. 1. — Aspect macroscopique de l'épiploon kystique.

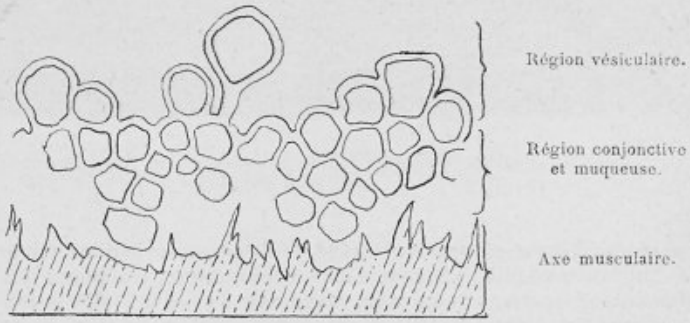

Fig. 2. — Coupe schématique de l'épiploon montrant : en bas, l'axe musculo-conjonctif ; en haut, la zone des vésicules.

jours ; dès sa sortie de la clinique, je fis soumettre le malade à un traitement radiothérapique intense.

J'ai revu le malade trois fois depuis huit mois. Il n'y a pas trace de récidive. Le météorisme et les douleurs abdominales ont disparu, l'appétit est revenu. Le

toucher rectal indique que le cul-de-sac de Douglas est souple. L'opéré a repris toutes ses occupations.

L'examen histologique a été confié au professeur agrégé Muratet et au Dr Payard. En voici le protocole :

Examen histologique : Il a été pratiqué, dans la pièce opératoire, une incision longitudinale passant par le grand axe de la tumeur et d'autres transversales passant en trois endroits différents et coupant la première à angle droit.

Macroscopiquement (fig. 2), cette pièce semble formée d'un axe musculo-

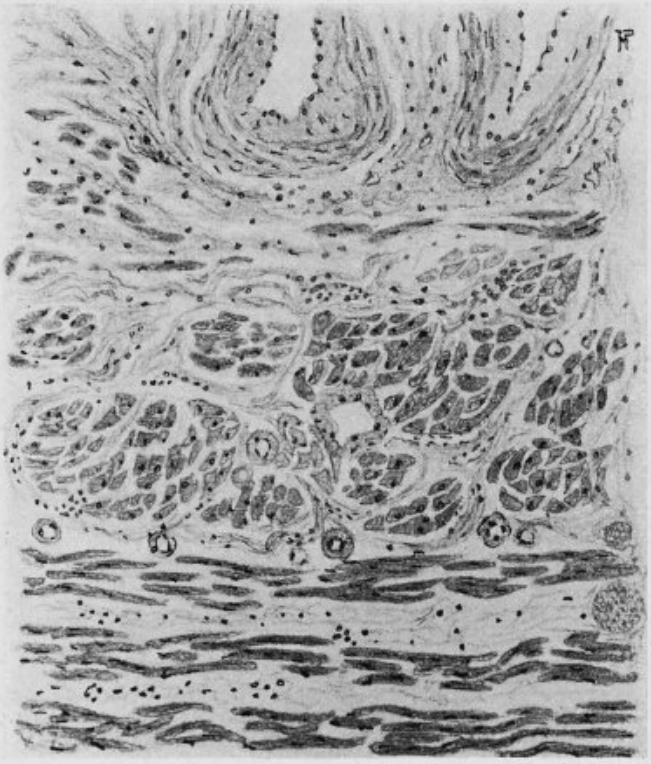

Fig. 3. — Coupe de la 1re région intéressant un tissu fibro-léiomateux avec gros vaisseaux.

conjonctif qui est, en quelque sorte, le large pédicule d'insertion de la tumeur.

Lui faisant suite, un tissu lâche conjonctif et muqueux qui renferme des éléments permettant de faire un diagnostic de tissus et d'organes plus ou moins bien structurés. On y trouve également des cavités, vésicules allant de la grosseur d'un pois à celle d'un gros grain de raisin, tassées les unes contre les autres en certains endroits, et ressemblant alors du fait de cette pression réciproque à un gâteau de cire.

Enfin, la partie externe est formée uniquement par des vésicules de taille variable pédiculées ou sessiles.

Il a été prélevé deux fragments dans chacune de ces trois régions qui semblent présenter une disposition identique tout au long de la tumeur. Les

pièces ont été incluses à la paraffine, colorées à l'hématéine-éosine, hématéine-picroponceau, muci-carmin.

1° Les coupes de la première région (fig. 3) intéressent un tissu fibro-léiomateux bien caractérisé, qui contient une très grande quantité de gros vaisseaux bien structurés, les veines ont une importante musculature à fibres circulaires et longitudinales, les capillaires sont également très nombreux et leur lumière prend parfois une importance considérable.

Le tissu fibreux est à fibrilles fines et déliées séparant des cellules muscu-

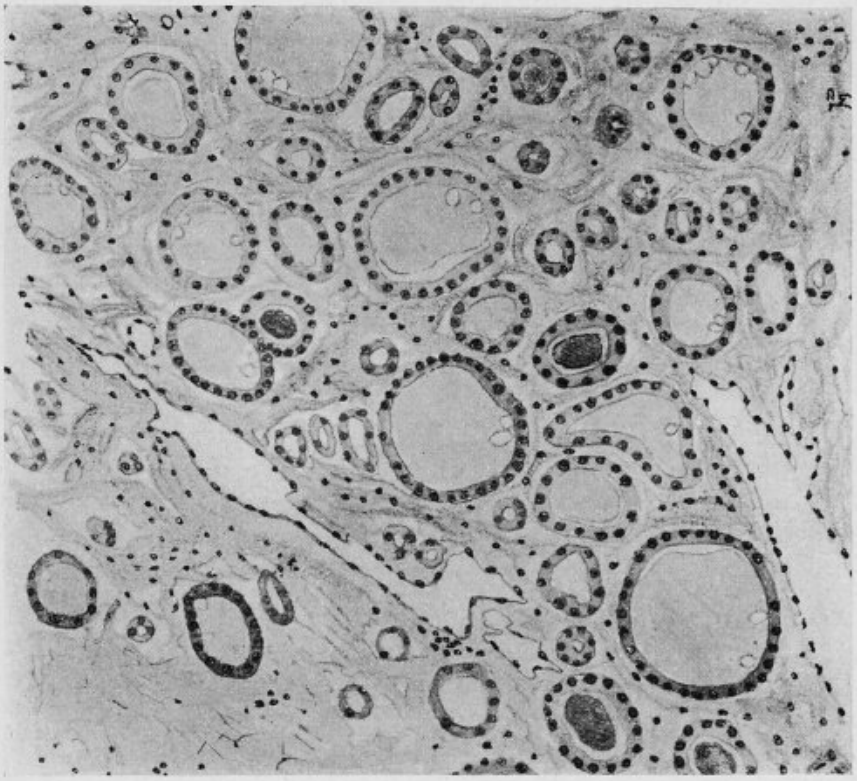

FIG. 4. — Coupe de la partie moyenne représentant un adénome thyroïdien vésiculaire.

laires lisses assez volumineuses groupées en petits faisceaux et orientées en sens divers suivant l'incidence de la coupe. Dans ce territoire, on trouve des petits filets nerveux bien structurés.

2° Les coupes de la partie moyenne (fig. 4) présentent un adénome thyroïdien vésiculaire. Les vésicules sont de taille variable, petite ou moyenne pour la plupart. Elles sont revêtues d'un épithélium cubique haut, à une seule couche de cellules, bourgeonnant parfois vers l'extérieur.

Ces vésicules peuvent être isolées dans un stroma gélatiniforme, contenant de très rares cellules conjonctives étoilées. La substance qu'elles contiennent est colloïde, acidophile, parfois rétractée et fissurée. Certaines de ces vésicules peuvent prendre des dimensions assez considérables, avec des petites vésicules

filles adjacentes, sans cavité apparente. En certains endroits, on note la présence de quelques faisceaux de fibres musculaires.

3° Enfin, les coupes intéressant la périphérie de la pièce qui correspond aux vésicules proprement dites montrent un *hémolymphangiome* et des formations lipomateuses. On trouve de nombreuses cellules vasoformatives, une grande quantité de petits vaisseaux sanguins néoformés revêtus d'un simple endothélium et de cavités lymphatiques plus ou moins dilatées. Le tissu conjonctif interstitiel est lâche, avec quelques lymphocytes isolés, parfois en petits amas, parfois même formant de *petits ganglions en miniature*. Dans ce territoire, les vaisseaux artériels à parois épaisses ne sont pas rares (fig. 5).

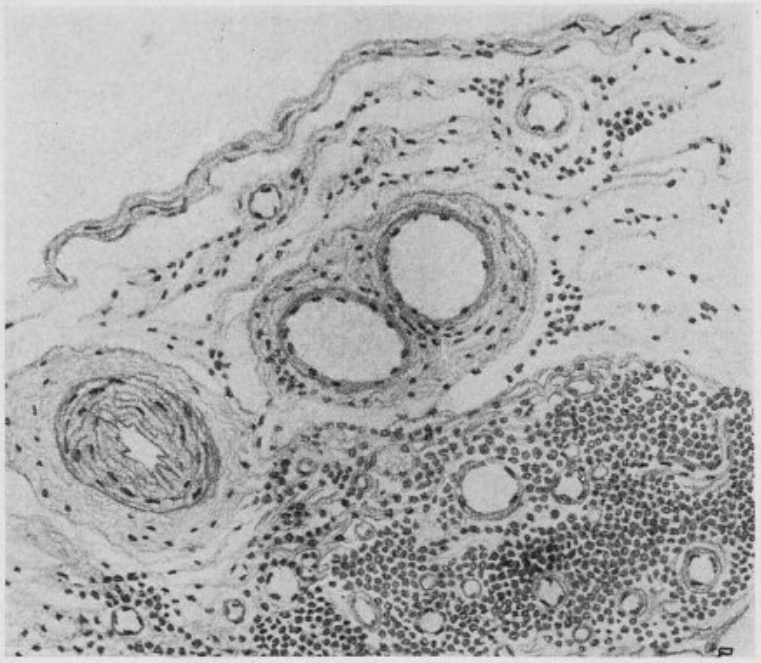

Fig. 5. — Coupe passant à la périphérie de la pièce montrant un hémolymphangiome.

Les liquides d'inclusion ayant dissous sa partie graisseuse, seule subsiste la membrane enveloppant la cellule adipeuse. Elle est formée par une mince membrane de protoplasme dont le noyau a été refoulé et tassé à l'extérieur. De place en place, quelques discrètes fibres conjonctives tantôt isolées, tantôt groupées en faisceaux limitent l'extérieur du *lobule graisseux*, ou séparent, dans l'intérieur même, ces lobules les uns des autres (fig. 6).

Capillaires néoformés très nombreux, et nombreux vaisseaux à musculature importante.

En résumé, il s'agit d'un *dysembryome* renfermant des dérivés ectodermiques et endodermiques.

En somme, ce qu'il convient de retenir au point de vue anatomo-pathologique, c'est, d'une part, le développement des capillaires, la dilatation des

cavités lymphatiques, la présence d'amas ganglionnaires caractéristiques des lymphangiomes kystiques de l'épiploon et, d'autre part, la présence de vésicules revêtues d'un épithélium cubique haut, à type d'adénome thyroïdien.

L'observation qui se rapproche le plus de celle de MM. Foucault et Muratet est celle de Gödel (*Frankfurt f. Pathology*, 1922), qui concerne un homme de quarante ans, opéré pour une hernie inguinale irréductible, et chez qui on trouva le grand épiploon rempli de kystes multiloculaires ressem-

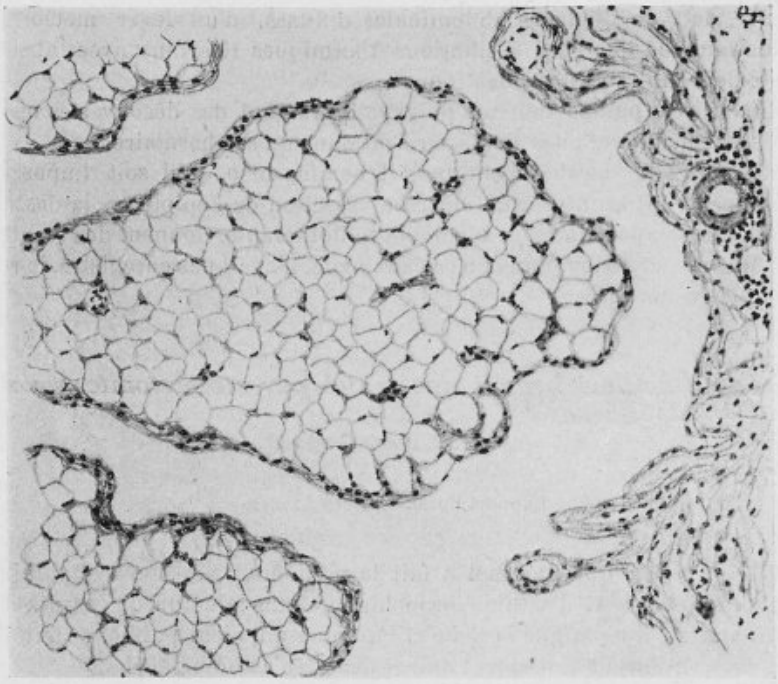

Fig. 6. — Formations lipomateuses.

blant à une grappe de raisins ; d'autres kystes se retrouvaient sur le péritoine pariétal et viscéral. L'endothélium de ces cavités était plat ou cubique, s'étendant sur plusieurs assises, sans éléments élastiques, ni musculature lisses.

Parmi les autres observations, celle de Jerlov (*Acta Radiologica*, 1924) a trait à une femme de trente ans présentant un épiploon parsemé de kystes multiloculaires, ayant constitué une masse adhérente aux annexes et prise pour un kyste de l'ovaire.

Kirchberg (*Frankfurt f. Pathology*, 1912) relate le cas d'un femme de cinquante et un ans présentant un amas de petits kystes remplissant le bassin, formant une masse ressemblant à une môle hydatiforme, et infiltrant le grand épiploon, le petit épiploon et le mésentère.

La paroi des kystes était formée d'une couche endothéliforme, qui, en certains points, devenait cubique.

Au point de vue clinique, il convient d'opposer les volumineux lymphangiomes kystiques uni- ou pauciloculaires (par exemple celui de Leveuf et Guillemot, Société de Pédiatrie, 1933 ; celui d'Oudard, Société de Chirurgie, 1921) aux petites tumeurs multiloculaires, disséminées dans l'épaisseur de l'épiploon.

Si les premiers donnent des symptômes objectifs de tumeurs abdominales, les autres, au contraire, se manifestent par un syndrome fonctionnel discret, fait de douleurs abdominales diffuses, d'un léger météorisme abdominal, de quelques oscillations thermiques (Marfan) avec absence totale de troubles gastro-intestinaux.

En fait, ces petites tumeurs polykystiques sont des découvertes opératoires, même quand elles s'extériorisent dans un sac herniaire.

Au point de vue thérapeutique, il semble bien qu'il soit impossible d'enlever toutes les néoformations. La résection de l'épiploon, la destruction des kystes pariétaux, et surtout la radiothérapie, donnent des résultats satisfaisants, et Jerlov, dans un cas analogue, n'avait pas enregistré de récidive quatre ans après.

Un cas d'asthme bronchique traité par stellectomie gauche,

par M. **Henri Godard.**

Rapport de M. Jacques Leveuf.

C'est en 1923 que Kümmel a fait la première opération sympathique chez un sujet atteint d'asthme bronchique. Dans le cours de ces dix dernières années, il n'y a que Leriche et Fontaine qui aient publié, en France, trois observations de traitement chirurgical de l'asthme.

Pendant ce temps, les chirurgiens étrangers multipliaient leurs tentatives opératoires, à tel point que Leder a pu réunir dans sa Thèse (Strasbourg, 1927) 300 cas d'opération pour asthme. De son côté, Otto Dolainski a colligé une statistique de 382 cas. Et récemment, R. Goebell vient de publier une Etude du traitement chirurgical de l'asthme basé sur 110 observations.

Les résultats opératoires au cours de l'asthme bronchique ont été discutés au cours d'une séance de la Société Médicale des Hôpitaux (13 mars 1931). Il semble bien que nos collègues médecins n'aient pas pris très au sérieux ces tentatives chirurgicales.

On les comprend dans une certaine mesure, puisque les statistiques publiées accusent une proportion d'échecs considérable, en moyenne 47 p. 100. Il faut reconnaître que ces proportions importantes d'échecs sont à peu près inévitables lorsqu'une méthode n'est pas au point, et, surtout, lorsque les indications opératoires n'ont pas été encore fixées d'une manière précise.

Mais il convient aussi de remarquer que les traitements médicaux, pour variés qu'ils puissent être, se montrent inopérants dans un nombre de cas considérable.

La question du traitement chirurgical de l'asthme mérite donc d'être étudiée. Une intéressante observation, qui nous a été adressée par mon assistant Godard, me permettra de vous en rappeler les éléments essentiels.

Dans le cas de Godard, il s'agit d'une jeune fille de dix-neuf ans, qui depuis l'âge de onze ans présentait de nombreuses crises d'asthme à type de dyspnée expiratoire, plus rarement inspiratoire, avec production d'un sifflement broncho-laryngé.

Les crises apparaissaient, en général, dix jours avant les règles, ce qui avait laissé supposer une relation entre l'asthme et des troubles ovariens. Mais les divers traitements spécifiques (corps jaune, etc.) avaient, chez elle, complètement échoué. De même, d'ailleurs, que les autres thérapeutiques par l'auto-hémothérapie, le sérum anti-asthmatique, etc.

Godard, amené à voir la jeune malade au moment d'une série de crises subintrantes, fit, comme l'ont conseillé Leriche et Fontaine, l'anesthésie du ganglion étoilé gauche au moyen d'une injection de novocaïne. L'épreuve réussit : un syndrome passager de Claude Bernard-Horner fut observé en même temps qu'une amélioration immédiate de l'état du mal qui dura trois quarts d'heure.

Godard parla, dès ce moment, d'une tentative chirurgicale, mais conseilla à la mère d'aller, une fois encore, faire soigner son enfant dans le service d'un de nos collègues spécialisé dans la question. Néanmoins, les traitements médicaux échouèrent complètement.

La famille accepta l'intervention, qui eut lieu le 21 février 1933. Sous anesthésie locale, Godard enleva le ganglion intermédiaire, le ganglion étoilé et le deuxième ganglion thoracique. Il prit soin d'infiltrer de solution anesthésique les cordons sympathiques avant de procéder aux tractions indispensables pour les disséquer avant de les couper.

L'intervention ne fut suivie d'aucun choc. L'apparition du syndrome de Claude Bernard-Horner vint fournir le test nécessaire d'une exérèse satisfaisante du ganglion étoilé.

Les résultats de l'opération furent, d'abord, la disparition du râle trachéo-bronchique et un soulagement appréciable de la dyspnée. L'opérée, qui ne dormait pas depuis longtemps, put se reposer. Mais la guérison ne fut pas complète d'emblée, comme cela se voit fréquemment après les opérations sympathiques. Quelques crises survinrent, à vrai dire très atténuées, pendant les trois premières semaines. Un mois après, toute crise avait disparu. La jeune fille engraissa de 5 kilogrammes : elle est capable, aujourd'hui, d'assumer un travail régulier dans un bureau. La guérison dure depuis seize mois.

L'observation de Godard mérite d'être retenue, ne fût-ce qu'à cause du long délai de la disparition des crises subintrantes d'un asthme rebelle à tout traitement médical.

Cependant, nous savons à quel point les formes cliniques de l'asthme

sont multiples. D'autre part, la pathogénie de cette affection n'a pu être établie, jusqu'à ce jour, sur des bases solides, comme l'a fait remarquer récemment encore Pasteur Vallery-Radot. Dans ces conditions, il est bien difficile de préciser les indications opératoires, en dehors des échecs du traitement médical habituel.

Mais il serait intéressant de connaître les variétés d'asthme qui pourraient être améliorées par un traitement chirurgical. Godard a cherché à élucider ce problème en étudiant la calcémie chez sa malade. Il a eu recours à la méthode néphélimétrique dont la valeur est admise par certains (Goiffon, Welti), mais repoussée par d'autres tels que Jung. Dans le cas particulier, toutes les analyses ont été faites dans les mêmes conditions : elles conservent une certaine valeur pour indiquer au moins les variations de la calcémie.

L'état de la calcémie, au cours des crises d'asthme, est assez mal connu. Dans un travail récent, Mlle Drilhon et Clogne ont trouvé de très grosses poussées d'hypercalcémie allant jusqu'à 200 milligrammes.

Mais il serait bon de savoir quel est l'état de la calcémie en dehors des crises. Chez la malade de Godard, on trouve avant l'intervention de nombreuses oscillations dans le taux du calcium sanguin. A la suite de l'exérèse du ganglion étoilé, on enregistre une poussée d'hypercalcémie immédiate de 0,085 à 0,117. Puis, on assiste à une chute régulière du taux du calcium et surtout à une stabilisation de ce taux. Si l'on s'en tient aux conclusions de Mlle Drilhon et Clogne (dont les recherches sont postérieures à celles de Godard), on pourrait supposer que cette stabilisation est en rapport avec la disparition des crises d'asthme chez l'opérée.

Godard pense que l'étude du calcium nous amènera peut-être à préciser les indications opératoires. C'est bien possible, mais à l'heure actuelle, faute d'observations, je ne suis pas en mesure d'avoir une opinion sur ce point.

L'opération pratiquée par Godard a été l'ablation du ganglion étoilé gauche, conseillée par Leriche. Elle était légitime puisque l'anesthésie de ce ganglion avait procuré une sédation passagère des crises. Ce test est le premier qui permette de s'orienter un peu dans le dédale des indications opératoires.

Car bien d'autres interventions ont été proposées : Kappis a pratiqué des vagotomies droite ou gauche. Danielopolu conseille de couper le vague droit au-dessous du récurrent et de faire une sympathectomie cervicale (sans le ganglion étoilé), avec section des rameaux communicants de C6 à DI, du nerf vertébral et des rameaux du vague au-dessous du récurrent. Les propositions de Danielopolu sont basées en partie sur des recherches pharmacodynamiques ; mais ces dernières épreuves donnent des résultats trop inconstants pour que je les expose aujourd'hui.

Quoi qu'il en soit, il faut retenir qu'en enlevant le ganglion étoilé gauche, Godard a obtenu, comme Leriche et Fontaine, une guérison des crises d'asthme chez sa malade.

La durée d'observation est suffisante pour qu'on puisse dire qu'il ne

s'agit pas d'amélioration passagère en rapport, soit avec l'anesthésie (qui, dans le cas particulier, fut locale), soit avec le choc opératoire.

C'est un fait qu'il convient d'enregistrer et de classer en attendant de recueillir d'autres faits qui serviront à préciser les indications opératoires pour crises d'asthme rebelles au traitement médical.

Je vous propose de remercier M. Godard de nous avoir adressé cette intéressante observation.

Paralysie faciale par blessure par balle traitée par résection du ganglion cervical supérieur du sympathique et suspension de la commissure labiale,

par M. **Paul Roques.**

Rapport de M. D. Petit-Dutaillis.

M. Paul Roques, professeur agrégé à l'École d'Application du Service de Santé des troupes coloniales à Marseille, nous a envoyé une observation de paralysie faciale traitée par la méthode de Leriche. Le résultat de cette opération n'ayant agi, comme il est habituel, que sur les mouvements d'occlusion palpébrale, il a eu l'idée d'y ajouter, secondairement, une suspension de la commissure labiale pour corriger l'asymétrie faciale. Les inconvénients de cette pénible infirmité en ont été considérablement atténués, ainsi qu'en témoignent les photographies annexées à ce travail.

Observation. — L... (A.), caporal-chef au 173e R. I. A., tente, le 25 février 1933, à Bastia, de se suicider. Il est hospitalisé sur place et voici le résumé de l'observation qui accompagne ce malade au moment de son arrivée à Marseille, dans le service de notre maître, le professeur Botreau-Roussel :

« Tentative de suicide par deux coups de feu dans la région auriculaire droite immédiatement au-dessus du conduit auditif externe. Par l'orifice s'écoule, goutte à goutte, du liquide céphalo-rachidien. Existence d'une paralysie faciale droite du type périphérique. Ptosis intermittent de la paupière supérieure droite. Rien de particulier à l'examen du fond d'œil.

« A la radiographie : une balle de 6/35 dans le rocher (base), une balle de 6/35 à la pointe du rocher, direction antéro-postérieure (approximatif).

« Nécessité d'une série de bonnes radiographies en vue d'une extraction si elle apparaît indiquée ou possible. A évacuer sur Marseille. »

Le malade arrive à l'hôpital Michel-Lévy le 17 mars 1933. Il présente, à son entrée, un écoulement abondant de pus par le conduit auditif externe et par une fistule débouchant au niveau de la conque. Un des projectiles est visible par le conduit et masque le tympan.

Paralysie faciale droite périphérique.

Pas de troubles au niveau des autres paires craniennes :

a) Pas de troubles de la sensibilité dans le domaine du trijumeau ;

b) Pas de paralysie des muscles masticateurs ;

c) Sensibilité et mobilité normales de la langue.

L'audition est conservée des deux côtés mais avec une forte hypoacousie droite. Le Weber est latéralisé à droite. Pas de bourdonnements ni de nystagmus.

Du côté de l'œil, motricité extrinsèque normale. Réflexes pupillaires normaux. Acuité O D, O G : 5/10 ems.

Les fonds sont normaux.

Le malade ne présente pas de température. Son pouls bat à 80. Ses réflexes sont normaux, il est cependant abattu et atteint dans son psychisme, pleurant, en particulier, sans raisons, au moindre examen.

Les radiographies de face et de profil, complétées par une stéréo-radiographie, permettent de localiser exactement les projectiles, l'un dans la paroi postérieure du conduit osseux, l'autre dans la fosse cérébrale moyenne à 2 centimètres en avant du toit de la caisse, en dehors du cavum de Meckel. Elle montre, en outre, qu'il existe de l'ostéite du rocher et une fracture étoilée de la voûte cranienne au niveau de la bosse pariétale gauche, sans déplacement des fragments.

Intervention le 27 mars 1933. — Anesthésie générale au chloroforme à l'appareil de Ricard. Longue incision rétro-auriculaire, s'arrondissant vers la fosse temporale. Section jusqu'à l'os. Hémostase de la tranche aux pinces de de Martel. Rabattement du pavillon en avant. Le premier projectile est cueilli, sans difficultés. Curettage du foyer d'ostéite intrapétreux. On se rend compte à ce moment-là que le deuxième projectile a effondré la corticale du rocher, en dehors de la caisse. On voit du pus venir de la partie antérieure. Large trépanation à la pince gouge aux dépens de l'écaille du temporal, de la paroi supérieure du conduit et de la racine du zygoma. On avance ainsi, en restant toujours extra-duremérien vers la partie antérieure de la fosse cérébrale moyenne. Le lobe temporal est doucement récliné. Le deuxième projectile est aperçu, non sans difficulté, et extrait.

Mèche de gaze imbibée de solution de Mencière dans la fosse temporale. Suture de la partie supérieure de l'incision. La partie basse est laissée béante.

On termine par le curettage du trajet fistuleux traversant la conque et le cartilage de l'oreille. Mèche dans le conduit auditif externe.

Le 27 au soir, température 37°2. Le malade est cependant très agité. La fièvre apparaît dans la nuit ainsi qu'un délire qui dure jusqu'au 28 à midi. Gros œdème palpébral à droite.

Le 28, au cours du pansement, on enlève la mèche temporale. La plaie a bon aspect, la température ne dépasse pas 38°5, pouls à 90.

Le malade éprouve une gêne dans les mouvements du maxillaire inférieur, gêne due à la section, au cours de l'intervention, des fibres postérieures du muscle temporal.

Les jours suivants, l'œdème palpébral s'accentue et gagne le côté gauche. La température ne dépasse pas 39. Une suppuration assez abondante s'installe.

Le 31, ablation de la plupart des crins cutanés. Deux drains de Carrel sont placés dans la partie haute de l'incision. Une mèche imbibée de Mencière au contact de la dure-mère par la partie basse de la plaie.

Jamais de phénomènes infectieux inquiétants.

Le malade s'alimente, bien qu'il soit gêné par sa douleur temporo-maxillaire.

Le 3 avril, le malade est apyrétique depuis quarante-huit heures.

Suppuration modérée de la plaie. Reprise de l'état général.

Les pansements sont moins douloureux.

Le malade s'alimente bien. Il peut être considéré comme hors de danger.

La guérison se poursuit sans incidents et, le 25 mai, deux mois après l'intervention, il ne persiste plus qu'une petite fistule osseuse au niveau de l'incision opératoire, en arrière du pavillon et à hauteur du conduit auditif. En avant du pavillon, on sent battre les méninges au niveau de l'orifice de trépanation. Le pavillon de l'oreille est légèrement abaissé, le conduit auditif perméable, malgré une légère atrésie.

L'audition est en partie conservée. Voici les résultats de l'examen auditif du malade à ce moment-là :

Audition : voix chuchotée, O. D. 0,15 ; O. G. 3 mètres.

Voix haute, O. D. 2 mètres ; O. G. 5 mètres.

Weber localisé à droite, pas de vertige, pas de nystagmus. Romberg négatif.

Du côté des yeux, les fonds sont normaux ainsi que la motricité extrinsèque et intrinsèque.

L'acuité est égale à 7/10 à droite, 8/10 à gauche, en raison d'un léger astigmatisme.

On aperçoit cependant, à la lampe à fente, sur la surface antérieure de la cornée droite, des poussières et de petites bulles. De plus, on note, dans l'épaisseur de la cornée, l'existence d'organisations étoilées, plus épaisses que les fibres nerveuses normales prenant même, par place, l'aspect en mie de pain. Rien d'anormal dans la chambre antérieure, mais le cristallin est moins visible qu'à gauche, en raison de l'opalescence de la cornée.

A gauche, milieux parfaitement transparents, restes de la membrane pupillaire au niveau de la cristalloïde antérieure.

Le malade part en convalescence de quarante-cinq jours. Il rentrera à l'hôpital à l'issue de son congé. A ce moment, sera entreprise la cure de sa paralysie faciale, ce qui nous paraît nécessaire en raison des troubles cornéens discrets qu'il présente à l'œil droit.

Le malade revient dans le service, le 30 septembre 1933.

Nous comptons réduire sa lagophtalmie, disgracieuse et dangereuse pour sa cornée, en pratiquant chez lui la résection du ganglion sympathique cervical supérieur.

Intervention le 23 septembre.

Anesthésie para-vertébrale.

Incision pré-sterno-cléido-mastoïdienne de la pointe de la mastoïde à 3 centimètres du sternum. Incision de la gaine du S. C. M., son bord antérieur est contourné. Hémostase d'une veine jugulaire antérieure au bas de l'incision, de la jugulaire externe au haut de l'incision d'abordage. On repère aisément la veine jugulaire interne. Clivage facile du plan rétro-veineux. On reconnaît le pneumogastrique et le tronc carotidien principal. A la partie supérieure de la voie d'accès, on est arrêté par le spinal. On confie à l'aide écarteur le paquet vasculo-nerveux. Le cordon sympathique apparaît accolé aux muscles pré-vertébraux. Section du cordon sympathique à hauteur de C 3. On remonte aisément vers le ganglion cervical supérieur dont les filets anastomotiques sont sectionnés aux ciseaux et dont on contourne, difficilement d'ailleurs, le sommet.

Immédiatement après l'intervention, le malade est capable de fermer presque complètement l'œil droit. Dans les jours qui suivent, s'accusent myosis et enophtalmie. L'œil est rouge. Il existe une abondante hypersécrétion lacrymale qui se tarit vers le vingtième jour, en même temps que la conjonctive reprend son aspect normal. A aucun moment nous n'avons constaté le moindre gain dans la motricité des muscles innervés par le facial.

Pour pallier dans une certaine mesure à l'asymétrie faciale on décide, dans une opération ultérieure, de pratiquer une suspension de la commissure labiale droite.

Le 9 octobre 1933, incision de 2 centimètres à la hauteur de l'apophyse zygomatique, l'extrémité antérieure empiétant sur le bord postérieur de l'os malaire.

Deuxième incision horizontale de 2 centimètres à la hauteur de la commissure labiale.

Un crin est fixé par l'incision inférieure aux muscles de la commissure et noué. On ramène les chefs vers l'incision supérieure à l'aide d'une aiguille de Reverdin insinuée dans l'épaisseur de la joue. Fixation au périoste de l'os malaire.

Intervention sous anesthésie locale.

Le 3 novembre 1933, le relèvement de la commissure paraissant insuffisant on raccourcit, par voie d'accès supérieure, le crin perdu.

Le 20 novembre 1933, les heureux résultats de la résection du ganglion sympathique cervical supérieur se sont intégralement maintenus. L'occlusion de la fente palpébrale est pratiquement totale. La cornée a été de nouveau examinée à la lampe à fente. Il n'y persiste aucune lésion de celles que nous avions relevées il y a quelques mois, ni sur l'épithélium antérieur, ni dans son parenchyme. L'acuité est égale à 7/10. L'énophtalmie et le myosis passent absolument inaperçus à un examen superficiel.

Du côté esthétique il existe un gain appréciable quand la face est au repos; mais la paralysie devient très visible quand le malade sourit.

Les quatre photographies jointes à ce travail montrent bien les résultats, d'une part de la résection du ganglion cervical (photo n° 3), d'autre part celui de la suspension de la commissure (photo n° 4).

Le cas de M. P. Roques concernait une paralysie faciale complète, de type périphérique, consécutive à une tentative de suicide, le blessé s'étant tiré deux balles de revolver dans la région auriculaire. La paralysie semble bien avoir été contemporaine de la blessure directe du facial intrapétreux. Ayant vu le blessé pour la première fois trois semaines après l'accident, M. Roques a réussi, dans un premier temps, à enlever les deux projectiles dont l'un était dans la paroi postérieure du conduit, l'autre dans l'étage moyen en situation extradurale. Il a eu à traiter en même temps, comme il est de règle en pareil cas, un foyer d'ostéite du rocher.

C'est devant la menace d'une kératite qu'il s'est décidé, sept mois après la blessure, à remédier à la paralysie faciale dont son blessé était porteur. C'était là, bien évidemment, une indication impérieuse d'agir sur la lagophtalmie. M. Roques, à la suite de M. Leriche et de ses élèves, Wertheimer entre autres, a, dans ce but, pratiqué la résection du ganglion cervical supérieur du sympathique et il a obtenu le résultat qu'il cherchait : dès le soir même de l'opération, le malade pouvait fermer presque complètement l'œil du côté paralysé, et, deux mois plus tard, M. Roques pouvait constater que les lésions de la cornée avaient complètement disparu.

Comme dans le cas de Wertheimer que je rapportais ici même l'an dernier, l'action de la sympathectomie n'a porté que sur l'occlusion palpébrale. Les autres mouvements de la mimique n'ont nullement été influencés par l'opération. Aussi M. Roques a-t-il voulu corriger ultérieurement l'asymétrie faciale restée fort disgracieuse. Il s'est contenté de pratiquer une simple suspension de la commissure labiale par un crin perdu fixé au périoste de l'os malaire. Ce procédé, très simple, beaucoup plus simple qu'une myoplastie, semble lui avoir donné un résultat très appréciable, sinon au cours de la mimique, du moins à l'état de repos et je ne pense pas, d'après ce que j'ai vu, que les procédés myoplastiques puissent, à cet égard, donner beaucoup mieux. C'est donc là un procédé à retenir comme complément de l'opération de Leriche dans les paralysies faciales totales.

Telles sont les brèves remarques que je voulais faire à propos de cette intéressante observation. Je vous propose de féliciter l'auteur du résultat obtenu et de le remercier de nous avoir envoyé ce travail.

Pneumatocèle intracranienne post-traumatique,

par MM. **L. Ballif** et **A. Moruzi** (de Jassy).

Rapport de M. D. Petit-Dutaillis.

MM. L. Ballif et A. Moruzi (de Jassy) nous ont envoyé une intéressante observation de pneumatocèle intra-cranienne post-traumatique. Ce cas suit de près celui de Laffitte, cas qui fut l'objet, de ma part, d'un rapport détaillé à la séance du 22 novembre dernier. Aussi me contenterai-je de faire suivre cette belle observation de quelques brefs commentaires.

Observation. — Vers la mi-avril 1933, nous sommes appelés auprès d'un malade dont l'aspect est frappant, dès l'abord, par l'intensité de sa déficience intellectuelle, et par une impotence presque complète de son bras droit.

L'obnubilation est très accusée; le malade ne parle que par monosyllables, ses réponses tardant toujours beaucoup comme si elles demandaient un effort important. Dès qu'on lui demande de faire un effort intellectuel, même minime, tel que de raconter son histoire, le sujet reste bouche bée, regardant d'un œil morne et ne semblant pas comprendre ce qu'on attend de lui. Or, il s'agit d'un avocat s'occupant normalement d'affaires administratives assez importantes et ayant la réputation d'un homme bien doué. Même lorsqu'on lui pose une question à laquelle il peut répondre par oui ou par non, sa réponse est souvent inexacte.

Il est d'une extraordinaire apathie, non seulement vis-à-vis de ce qui se passe autour de lui, mais encore vis-à-vis de lui-même ; son état de déficience lui est indifférent. Mais il marque une visible hostilité envers nous, envers notre enquête, notre examen, notre projet de le soumettre à une opération. Pourtant il se laissera emmener à l'hôpital et y sera d'une docilité totale.

L'attention se laisse très vite épuiser. La fatigue se montre rapidement après le début de l'examen.

Le membre supérieur droit est presque totalement impotent. Les mouvements lents et incomplets, la force musculaire à la main et à l'avant-bras sont très faibles, le bras est presque immobile. Aucune contracture. Les réflexes tendineux sont affaiblis. La sensibilité est normale à tous les modes.

Un troisième fait essentiel, c'est une cicatrice irrégulière s'étendant à peu près horizontalement à 1 centimètre au-dessus de la base du nez et des deux sourcils. Au-dessus de l'extrémité interne du sourcil gauche, cette cicatrice est fortement déprimée; il y a perte de substance osseuse. Voici l'histoire de cette cicatrice :

Au début de février 1933, la ruade d'un cheval atteint le sujet au front, au-dessus de l'extrémité interne du sourcil gauche. Perte de connaissance immédiate; aurait eu des convulsions. Il est opéré d'urgence dans la petite ville où a eu lieu l'accident. Le blessé ne sort du coma que cinq jours plus tard. Dès ce moment, il ne voit plus de l'œil droit; un examen oculaire pratiqué le 24 février dit

O. D. : commotion de la rétine, ptose de la paupière.

O. G. : normal.

Le quinzième jour, le blessé quitte l'hôpital et reprend ses occupations. Il paraît être rétabli, sauf en ce qui concerne la perte de la vision de l'œil droit.

A partir du 15 mars, commence, par la narine gauche, une rhinorrhée de liquide clair, transparent, assez abondant pour mouiller quatre à cinq mouchoirs par

jour, et qui a été cataloguée grippe. Lorsqu'il éternuait, il ressentait une puissante douleur entre les deux yeux.

Vers le commencement d'avril, le bras droit commence à se paralyser progressivement, au point que le malade en arrive à ne plus pouvoir s'habiller ou se déshabiller seul. En même temps, s'installe l'obnubilation.

Cette histoire nous a paru assez typique pour nous faire soupçonner immédiatement le diagnostic. Voici ce que nous a montré l'examen du malade :

A la tête, outre la ptose de la paupière supérieure droite et la cicatrice, il n'y a rien de particulier : ni paralysie faciale, ni anesthésie. L'odorat est supprimé. Un examen ophtalmologique du 22 avril dit :

O. D. : le fond ne s'illumine pas.

O. G. : normal.

Les pupilles sont égales et réagissent normalement.

Aux membres inférieurs, la motilité est hyperspasmodique, particulièrement à droite. Les réflexes tendineux sont vifs. Il y a du clonus de la rotule et de la trépidation épileptoïde du pied à droite. Babinski bilatéral. La sensibilité est normale à tous les modes.

Pour le reste, il n'y a rien de particulier à signaler si ce n'est une lésion bacillaire du sommet droit.

L'étude des radiographies est très intéressante :

De face, on voit une grosse bulle d'air située un peu à gauche de la ligne médiane et donnant l'impression de se détacher du sinus frontal gauche, ce qui n'est, évidemment, qu'une illusion (fig. 1).

De profil, la bulle d'air s'étend loin en arrière et en haut, obliquement dirigée vers la partie supérieure de la région rolandique (fig. 2).

Quelle que soit l'incidence aussi bien de face que de profil, la poche d'air est profonde, loin des contours osseux, paraissant creusée en plein lobe frontal, ce qui est, d'ailleurs, la règle habituelle dans la pneumocéphalie ; les pénétrations d'air intraméningées et intraventriculaires sont plus rares.

De plus, on voit, sur les deux radios, l'orifice de la trépanation subie par le malade immédiatement après l'accident. Le sinus frontal gauche est intéressé. Il y a encore plusieurs esquilles visibles, ce qui prouve l'insuffisance de cette intervention d'urgence.

Le diagnostic de pneumatocèle cranienne est donc posé.

Pour l'interprétation du mécanisme de ces troubles, un fait intéressant à noter est que les signes cliniques étaient quelque peu variables selon différentes circonstances : le malade se sentait mieux et était moins obnubilé le matin, après le repos de la nuit, ou lorsqu'il venait de se reposer dans le courant de la journée.

Peut-être la position horizontale n'était-elle pas tout à fait étrangère à cette modification favorable, mais passagère : en effet, nous avons pu nous assurer que la bulle d'air devait se mobiliser ou, plus vraisemblablement, se déformer selon la position de la tête. La percussion du crâne, qui montrait la matité normale dans toute autre partie du crâne, décelait une zone de sonorité sur le front, qui correspondait à la bulle d'air visible sur la radio. Cette zone sonore se déplaçait dans le sens sagittal, vers le point proclive, selon que le sujet était couché horizontalement ou avait la tête dressée. On peut suivre les déplacements de la zone sonore sur la photographie (fig. 3). L'auscultation du front permettait d'entendre la respiration dans une étendue beaucoup plus grande que la normale, qui est limitée à peu près à l'aire des sinus frontaux ; on entendait la respiration dans une région correspondant approximativement à toute l'écaille du frontal. Mais, au niveau de la bulle d'air, le murmure respiratoire avait une intensité plus forte et une tonalité plus élevée ; dans la même région, il y avait de l'égophonie. Tout comme la sonorité à la percussion, cette zone auscultatoire, superposée à la zone de sonorité, se déplaçait, dans le sens proclive, dans les changements de position de la tête.

Nous verrons plus loin l'interprétation que nous nous croyons en droit de donner à ces faits.

Cette pneumatocèle cranienne avec son évolution progressive commandait une intervention rapide :

Opération le 26 avril 1933 : opérateur : Dr Moruzi; aide : Dr Ferdman. Anesthésie rectale à l'avertine, très bonne.

Trépanation frontale gauche découvrant largement la face antérieure et supérieure du lobe frontal. Celui-ci, dans la zone qui correspond à la poche de pneumocéphalie, est affaissé et mou. Incision de la dure-mère en pleine zone affaissée. On tombe dans un foyer d'adhérences diffuses collant la surface du cerveau à la face profonde de la dure-mère et qui saignent beaucoup. Ceci vérifie les données de la radiologie et montre qu'il s'agit bien d'une poche intracérébrale. Dans ces conditions, il nous semble inutile d'inciser la substance cérébrale à la recherche de la poche, puisque l'air n'y est pas sous pression, à condition que nous puissions obturer la communication pathologique entre le sinus frontal gauche et la poche de pneumocéphalie. Si nous y parvenons, l'air intracérébral se résorbera spontanément. Fermeture de la dure-mère.

La trépanation est agrandie vers le bas : la paroi membraneuse du sinus frontal est misé à nu sans être ouverte pour le moment. Nous vérifions que la pression douce sur le lobe frontal dans la zone affaissée fait bomber la paroi membraneuse du sinus. Dès que la pression cesse, la paroi du sinus s'affaisse. Ceci nous démontre que dans la position horizontale où nous opérons le malade, la poche ne se vide pas totalement de son air.

Pour fermer la communication entre le sinus et la poche de pneumocéphalie, nous nous proposons de passer entre la dure-mère et l'os de façon à pratiquer une opération strictement aseptique.

Décollement du lobe frontal qui est séparé de la zone précédemment trépanée et de la paroi postérieure du sinus frontal gauche. Au début, cette manœuvre s'exécute assez aisément, mais bientôt les adhérences deviennent très serrées. En dehors des adhérences normales, il y a particulièrement deux adhérences pathologiques très épaisses et résistantes qui unissent la dure-mère à la paroi postérieure du sinus frontal gauche. Essai infructueux de lier ces adhérences en passant entre dure-mère et os, ce qui aurait permis de considérer l'opération comme entièrement aseptique puisque les cavités naturelles n'auraient pas été ouvertes.

N'y réussissant pas, nous ouvrons la paroi membraneuse du sinus.

Sur la face postérieure du sinus, on voit très nettement deux orifices, ronds, à bords d'apparence cicatricielle. Ce sont les orifices de communication entre le sinus et la dure-mère. Par l'un de ces orifices, une esquille osseuse pénètre perpendiculairement dans la substance cérébrale; elle est enlevée.

Dans l'angle inféro-interne du sinus, on voit l'orifice du canal fronto-nasal. Le sinus étant ouvert et l'opération ne pouvant plus être considérée comme aseptique, nous avons préféré ne pas toucher à la dure-mère et nous attaquer au canal fronto-nasal; son débouché dans le sinus est fermé par un fil en bourse. Par cette manœuvre, toute communication entre les fosses nasales et l'intérieur du crâne est interdite.

Le volet ostéoplastique est rabattu et fixé. Le sinus frontal gauche est drainé directement au dehors par une mèche.

Signalons le fait curieux que, dès son réveil, survenu quelques instants après la fin de l'intervention, l'opéré a pu élever son bras droit verticalement, ce qu'il ne pouvait faire avant l'intervention.

Les suites opératoires ont été remarquablement simples. De jour en jour, l'amélioration se faisait sentir au point que, dès le cinquième jour, l'opéré était capable de parler et de répondre correctement. Le clonus de la rotule et la trépidation épileptoïde ont disparu. Le réflexe rotulien gauche est presque normal. La paralysie du membre supérieur droit a presque entièrement disparu. Le signe de Babinski a disparu aux deux membres inférieurs.

Le neuvième jour après l'opération, le malade peut écrire, ce qui ne lui était plus arrivé depuis plus d'un mois. Ce même jour, une radiographie montre la résorption de l'air.

Le quinzième jour, tous les signes pyramidaux ou paralytiques ont disparu.

Pendant quelques jours après l'opération, il s'est écoulé par le sinus ouvert un liquide teinté de sang en quantité suffisante pour imbiber la mèche. Petit à petit, l'écoulement s'est réduit à quelques gouttes et la plaie s'est cicatrisée entièrement.

Telle est l'observation que les auteurs nous ont communiquée. Du point de vue clinique, la symptomatologie était caractéristique et s'était aggravée très progressivement. L'accident initial était dû à un coup de pied de cheval reçu au-dessus du sourcil gauche et ayant déterminé un enfoncement au niveau du sinus frontal. Le blessé avait été dans le coma durant cinq jours et avait fait l'objet d'une intervention immédiate par un autre chirurgien. Il était sorti cicatrisé et en apparence guéri le quinzième jour. Ce n'est que trois semaines plus tard qu'apparaît un écoulement de liquide céphalo-rachidien par le nez, en même temps que le blessé se plaint de violentes douleurs frontales quand il éternue. Quinze jours après le début de cette rhinorrhée, apparaît progressivement une monoplégie brachiale droite et quand MM. L. Ballif et A. Moruzi voient le blessé pour la première fois, deux mois et demi après l'accident, ils sont frappés, en outre, par un état de torpeur profonde. La monoplégie brachiale s'accompagne, à ce moment, de signes de spasmodicité du membre inférieur correspondant et d'un Babinski bilatéral. La rhinorrhée, l'atteinte du sinus frontal par le traumatisme, éveillent aussitôt chez eux l'idée d'une pneumatocèle et la radiographie devrait leur donner raison.

Ajoutons qu'ils ont complété leur examen par les données de la percussion et de l'auscultation qui leur ont montré que cette poche gazeuse semblait remonter plus ou moins haut suivant que le malade était en position couchée ou assise, comme si les dimensions de la poche et aussi sa tension variaient avec la position du malade. De fait, les troubles s'exagéraient dans la position debout, s'atténuaient dans le décubitus.

Ils ont trouvé l'explication de ce fait à l'opération qui leur a permis de constater que la poche, en position couchée, était affaissée et communiquait par deux orifices avec le sinus frontal. Cette communication était assez aisée dans cette position, la pression exercée sur la poche durant l'opération se transmettant facilement au sac muqueux du sinus. Il est probable que, dans la position debout, une coudure se produisait au niveau de la communication, favorisant la rétention et jouant ainsi, dans cette position seulement, le rôle de clapet.

Du point de vue anatomique, il s'agissait, d'après les radiographies autant que d'après les constatations opératoires, d'une pneumatocèle vraie sans communication ventriculaire.

Un point surtout mérite d'être souligné dans cette observation, c'est la méthode originale employée par les auteurs pour supprimer la communication de la poche avec les cavités de la face, méthode qui leur est venue à

l'esprit, en quelque sorte par nécessité au cours de l'intervention devant les difficultés qu'ils rencontraient. Partant, en effet, avec l'idée de décoller la dure-mère de la paroi osseuse du sinus pour supprimer la fistule et obturer par une greffe aponévrotique l'orifice méningé, ils ont dû y renoncer devant la densité des adhérences et le danger de délabrements trop importants. Ces difficultés s'expliquaient dans leur cas par la persistance d'esquilles multiples de la paroi postérieure du sinus frontal, esquilles qui avaient été négligées par le premier opérateur, au moment de la blessure. MM. L. Ballif et A. Moruzi ont eu, alors, l'idée fort ingénieuse, après avoir ouvert délibérément la paroi muqueuse du sinus, d'obturer le canal fronto-nasal par un point en bourse et de laisser largement ouverte la paroi antérieure du sinus frontal. Ils ont ainsi réussi à obtenir par granulation la fermeture de l'orifice méningé, en évitant l'infection de la poche.

Cette méthode ne doit pas, à notre avis, être considérée comme une méthode de choix, mais elle est certainement très supérieure à la trépanation simple du sinus frontal proposée par certains chirurgiens, et elle peut être très intéressante à connaître dans les cas où le décollement de la dure-mère est particulièrement malaisé.

Les auteurs font suivre leur intéressante observation d'un certain nombre de commentaires que nous ne pouvons reproduire en détail. Ils semblent être très larges, à notre avis, quant aux indications opératoires dans les pneumatocèles post-traumatiques : « Lorsque les accidents cérébraux, disent-ils, évoluent de manière progressive, l'indication opératoire est formelle et tous les auteurs sont d'accord sur ce point. C'est dans cet ordre de faits que se place notre cas, où les phénomènes mentaux et paralytiques s'aggravaient sans cesse depuis trois semaines. C'est dans les cas où l'évolution n'a pas cette marche progressive que l'attitude thérapeutique est plus discutée. Beaucoup d'auteurs sont d'avis que l'abstention est justifiée. Ce n'est pas le nôtre : le risque de l'infection existe, qui est responsable d'un assez grand nombre de morts, et contre lequel il nous semble qu'une intervention bien conduite peut lutter efficacement. » Nous nous sommes suffisamment étendu sur les indications opératoires dans notre précédent rapport pour ne pas y revenir ici. Nous nous contenterons de faire remarquer aux auteurs qu'ils ne tiennent nullement compte de la possibilité de guérison spontanée qui est fréquente. Enfin, ils insistent avec raison sur l'importance du traitement préventif, du traitement de la blessure initiale du sinus frontal. Voici à cet égard leurs conclusions :

« Dans toutes les fractures du crâne qui mettent en communication l'une des cavités naturelles de la face (fosses nasales, sinus frontaux, mastoïde) avec l'intérieur de la boîte cranienne, il faut :

« 1° Faire, comme il est de règle, la toilette complète de la fracture (ce qui n'avait pas été fait dans notre cas) ;

« 2° Réparer, si possible, les brèches de la dure-mère ;

« 3° Si cette réparation n'est pas possible (perte de substance duremérienne), il serait très simple de s'attaquer à la cavité naturelle elle-même, ouverte par le trait de fracture (sinus frontal par exemple), la trépaner,

fermer toute communication, soit entre cette cavité et la boîte cranienne, en bourrant la cavité, par exemple, avec de la cire, soit entre cette cavité et les fosses nasales (s'il s'agit du sinus frontal) en passant un point en bourse sur le canal fronto-nasal ;

« 4° Si cette indication n'est pas non plus réalisable, s'il y a fissure de l'ethmoïde, par exemple, en même temps que perte de substance durе-mérienne, il faudra établir un drainage entre la dure-mère et l'os au moyen d'une mèche ; lorsque la mèche sera retirée au bout de quelques jours, le tissu de cicatrisation aura suffisamment proliféré pour couper les communications entre les fosses nasales et la boîte cranienne. »

Tels sont les points sur lesquels je désirais insister à propos de l'intéressante observation de MM. Ballif et A. Moruzi. Je vous propose de remercier les auteurs de nous l'avoir destinée et de la publier dans nos Bulletins.

M. **Truffert** : Je voudrais demander à M. Petit-Dutaillis comment on a fait le point en bourse pour fermer le sinus frontal? Je crois qu'on a dû simplement réséquer la paroi externe du canal naso-frontal (ce qui est un procédé de cure radicale des sinusites), afin d'obtenir l'effondrement de ce canal

Paraplégie spasmodique dans un mal de Pott ancien, guérie en quelques semaines par une laminectomie décompressive étendue,

par MM. **René Fontaine** et **Frédéric Lewit**
(Clinique chirurgicale A de Strasbourg).

Rapport de M. D. Petit-Dutaillis.

La question de l'opportunité de l'intervention, dans les paraplégies pottiques, est encore très discutée. Alors que la plupart des chirurgiens, depuis Ménard, avec Étienne Sorrel et Mme Sorrel-Dejerine, considèrent toute intervention comme vouée à l'échec, d'autres avec Leriche, Lefort entre autres, prétendent l'opération indiquée dans le but de soulager la moelle que compriment tantôt des fongosités ou un abcès, tantôt les lames et l'arête vive de l'angle rentrant vertébral, voire un séquestre des corps énucléé en arrière, tantôt encore une plaque de pachyméningite rétractile. M. et Mme Sorrel, qui ont fait sur ces paraplégies les travaux remarquables que chacun connaît, ont montré combien l'opération était illusoire dans les paraplégies précoces, à début rapide, par œdème, par fongosités ou par abcès, que l'on se contente de chercher à évacuer l'abcès par ponction ou que l'on cherche à pratiquer l'ablation des fongosités ou l'évacuation de la poche suppurée à ciel ouvert par laminectomie ou costo-transversectomie. Il semble bien, en effet, que la paraplégie précoce soit moins condi-

tionnée par une compression vraie de la moelle que par les troubles vasculaires engendrés par le processus inflammatoire péri-méningé.

Malgré un succès remarquable obtenu par M. Leriche dans un cas de ce genre, il semble bien, jusqu'à plus ample informé, qu'il s'agisse là de succès occasionnels et qu'il soit téméraire de se baser sur quelques succès isolés pour légitimer l'opération, sauf exception, pour des paraplégies de ce type et de cette allure clinique.

En est-il de même pour ces paraplégies tardives, considérées comme incurables par les moyens orthopédiques habituels, ou pour celles qui refusent d'obéir à l'immobilisation suffisamment prolongée? La pachyméningite vraie, le plus souvent antérieure, contre laquelle nous serions toujours désarmés au dire de Sorrel, est-elle toujours en cause dans ces formes-là? Est-il sûr que, par la laminectomie, nous ne puissions parfois, en dépit des données classiques, trouver un obstacle osseux qui conditionne à lui seul la paralysie? Sorrel prétend que, même dans ces cas de compression osseuse, la laminectomie est illusoire. Certains faits, cependant, observés par Lefort, par Girdlestone entre autres, montrent que la moelle peut être gravement lésée par le simple fait des déviations osseuses et que la laminectomie dans ces cas, en soulageant la moelle en arrière, peut donner des résultats très utiles.

C'est un cas de ce genre que nous ont communiqué MM. R. Fontaine et F. Lewit. Il s'agissait d'un cas de paraplégie tardive d'allure grave, rapidement guéri par une simple laminectomie décompressive. L'agent de la décompression semblait bien uniquement osseux :

Observation. — Fa... (Mathieu), âgé de trente-six ans, n'avait jamais été malade, lorsqu'il commença à souffrir d'une tuberculose vertébrale à l'âge de onze ans. Il fut très irrégulièrement traité, et, surtout, ne fut jamais immobilisé. Il en résulta un affaissement vertébral progressif qui aboutit, après plusieurs années de douleurs violentes thoraciques et abdominales, à une gibbosité extrêmement marquée. On peut fixer à l'âge de quinze ans l'époque de la consolidation des lésions; à partir de ce moment, le malade ne souffrait plus, et la gibbosité cessa de s'accentuer.

Dans la suite, le malade a toujours joui d'une bonne santé. Malgré l'importance de sa déformation vertébrale, il put travailler régulièrement et exercer le métier, souvent pénible, de marchand ambulant. Jamais il ne dut s'arrêter dans son travail avant février 1933, époque à laquelle ses mictions devinrent difficiles, en même temps qu'il accusait quelques douleurs dans la région dorso-lombaire, douleurs qui s'irradiaient vers les deux cuisses. Son état empirant rapidement, le malade se décida, à la fin du mois de février, à consulter l'un de nous, qui fit sans difficulté le diagnostic de paralysie spasmodique débutante.

Le malade urinait difficilement, il était constipé; ses réflexes étaient vifs et exagérés, le Babinski et le réflexe d'Oppenheim étaient positifs des deux côtés, et s'il n'existait pas encore de paralysie vraie, tous les muscles des deux membres inférieurs n'en étaient pas moins très hypertoniques.

En quelques jours, le tableau de la paralysie spasmodique se compléta, intéressant les deux membres inférieurs et l'abdomen. Plusieurs fois par heure, des contractions plus fortes secouaient le malade, lui arrachaient des cris de douleur. Le malade, absolument raide, incapable de faire le moindre mouvement, fut couché sur un matelas d'eau, et surveillé de près.

Fin avril 1933, deux mois après son installation, la paralysie ne montrait aucun signe de régression.

Un premier chirurgien fut alors consulté en vue d'une intervention possible. Il conclut à l'abstention, et conseilla de continuer le traitement médical. Aucune amélioration ne se faisant sentir, le malade consulta fin mai un éminent spécialiste de la chirurgie osseuse qui, lui aussi, conclut à l'abstention opératoire.

C'est dans ces conditions que l'un de nous fut appelé à voir le malade à la fin de juillet 1933. A ce moment, la paralysie spasmodique durait depuis quatre mois sans aucun changement. Le malade souffrait de plus en plus; les deux membres inférieurs, en état de contraction extrême, étaient incapables du moindre mouvement spontané, et la mobilisation passive, elle-même, était impossible; le malade, gêné par sa gibbosité, incommodé par d'incessants spasmes musculaires extrêmement douloureux, souffrait, en plus, d'une sensation de froid constant au niveau des extrémités inférieures.

Objectivement, il s'agissait d'un homme de trente-six ans, dont l'état de nutrition était encore relativement bon, et chez lequel on ne trouvait aucun autre signe de tuberculose.

Deux choses frappaient immédiatement : 1° *l'importance de la gibbosité*, qui intéressait toute la colonne vertébrale, dorsale et lombaire, le sommet de la bosse correspondant aux dernières vertèbres dorsales. La percussion de la colonne vertébrale n'était d'ailleurs pas douloureuse, et nulle part on ne palpait un abcès froid.

L'examen radiographique ne montrait qu'un affaissement vertébral ancien, sans aucun signe de tuberculose en évolution.

2° *Le degré de la rigidité*, qui était vraiment extrême.

Les urines, malgré plusieurs sondages, ne montraient pas trace d'infection.

En résumé, nous étions en présence d'un gibbeux de trente-six ans, pottique ancien, qui, vingt-cinq ans après le début de sa tuberculose vertébrale, présenta une paralysie spasmodique. Le traitement conservateur poursuivi durant quatre mois s'étant montré inefficace, et les douleurs étant devenues très intenses, le malade nous supplia de l'opérer, prêt à tout pour être libéré de ses contractures.

L'intervention n'était guère tentante. C'est un peu à contre-cœur que l'un de nous s'y décida, après avoir à plusieurs reprises revu le malade que rien n'arrivait à soulager.

La laminectomie décompressive projetée fut pratiquée le 28 juillet 1933, sous anesthésie locale. C'est par le sommet de la gibbosité que nous commençâmes par attaquer la colonne vertébrale. A ce niveau, la moelle, facilement découverte, parut normale à travers son étui dural, qui ne battait pas. Ni sur la face postérieure, ni sur l'antérieure, nous ne découvrîmes trace d'abcès froid ou de granulations tuberculeuses. *La laminectomie fut donc poursuivie, et, finalement, faite sur toute l'étendue de la gibbosité, ce qui nous amena à soulever les arcs postérieurs de D4 à L4. Au moment précis où nous arrivâmes à l'angle supérieur de la gibbosité (vers D4), un dernier coup de pince-gouge nous donna brusquement l'impression d'avoir levé un obstacle osseux; aussitôt, la moelle, jusqu'alors inerte, se remit à battre.* Ne trouvant nulle autre cause de compression, il nous parut inutile d'ouvrir la dure-mère, et la plaie fut refermée sans drainage.

Le malade supporta très bien l'intervention, et la *guérison opératoire* se fit sans incident. Dès le surlendemain, les membres inférieurs étaient moins rigides, et les contractures cédèrent assez vite, en même temps que la sensation de froid disparaissait aux deux jambes. Par contre, pendant plusieurs semaines, les douleurs restèrent encore vives, puis elles aussi diminuèrent de fréquence et d'intensité, pour disparaître complètement au bout de quelques semaines.

Le 15 septembre, le malade se leva pour la première fois; le 28 octobre, il quitta la clinique, marchant facilement à l'aide de deux cannes; sa démarche était aisée et souple, aucune contracture ne persistait plus.

Actuellement, fin janvier 1934, soit six mois après l'opération, sa guérison est complète ; il ne subsiste ni contracture, ni douleur, et le malade marche aussi facilement qu'autrefois ; comme unique modification pathologique, l'examen neurologique relève la persistance d'un réflexe de Babinski à droite. Les sphincters fonctionnent normalement.

En somme, chez ce malade, une laminectomie, pratiquée au quatrième mois d'une paraplégie spasmodique, n'a montré ni pachyméningite, ni abcès intrarachidien, mais un obstacle osseux siégeant à l'angle supérieur de la gibbosité, obstacle qu'il a suffi de supprimer pour obtenir une guérison totale et rapide.

L'observation de MM. Fontaine et Frédéric Lewit nous paraît intéressante à plusieurs titres.

Tout d'abord du point de vue clinique, il s'agissait d'une paraplégie très tardive, survenue chez un pottique semblant guéri depuis des années (plus de vingt ans). Le mode d'apparition de cette paraplégie, assez brusque en somme puisqu'elle était devenue complète en l'espace d'un mois, ne répondait pas au mode évolutif habituel de ces paraplégies tardives dont l'évolution, conditionnée le plus souvent par une pachyméningite, selon M. et Mme Sorrel, est d'habitude très lentement progressive. On pouvait se demander si, bien que tardive, la paraplégie n'était pas conditionnée par un réveil du mal de Pott et si, par suite, elle ne reconnaissait pas la même pathogénie que les paraplégies précoces par œdème, par fongosités ou par abcès. A cet égard, les signes cliniques étaient négatifs : la gibbosité n'était nullement douloureuse au palper, on ne trouvait pas de signes d'abcès et la radiographie ne montrait que des lésions anciennes consolidées. Cette observation nous montre que la distinction en paraplégies précoces à début rapide et en paraplégies anciennes d'allure lentement progressive, si elle reste souvent vérifiée, comporte des exceptions et qu'il est des cas où la clinique est en défaut pour poser un pronostic ou prévoir la pathogénie des accidents.

Du point de vue pathogénique, cette observation est tout à fait intéressante. La paraplégie, dans ce cas très particulier, était conditionnée uniquement par un obstacle osseux ainsi qu'en témoigne le résultat rapide et complet obtenu par l'intervention. L'obstacle était ici, à n'en pas douter, au niveau des lames, non pas au point culminant de la gibbosité, mais à la partie toute supérieure de celle-ci, à sa jonction avec les parties saines, au niveau de la lordose compensatrice. Ayant fait sauter toutes les lames de bas en haut, les auteurs n'ont vu reparaître les battements de la moelle qu'après avoir réséqué la dernière lame supérieure. Ce mécanisme a été rencontré par d'autres opérateurs, chez des malades présentant des gibbosités très accusées. On le retrouve dans un cas de Lefort rapporté dans la thèse de son élève G. Hubert[1] (obs. X), dans un autre de Girdlestone[2] (obs. I). Dans ce dernier cas, la compression s'exerçait au niveau des

1. Hubert (G.) : Le traitement des paraplégies pottiques par la laminectomie. *Thèse Lille*, 1932.
2. Girdlestone : The operative treatment of Pott's paraplegia. *The British Journ. of Surgery*, t. XIX, 1931, p. 121.

parties supérieures et inférieures de la gibbosité. La résection des lames supérieures n'avait donné qu'un résultat temporaire, la résection des lames inférieures a été nécessaire pour obtenir un succès rapide et définitif.

Ce mode de compression osseuse est donc très particulier. Il semble exiger, pour se produire, l'existence d'une gibbosité très accusée. Elle était considérable dans le cas de MM. R. Fontaine et F. Lewit puisqu'elle intéressait presque la totalité de la colonne dorsale et de la colonne lombaire. Il s'agissait également de gibbosités très prononcées dans le cas de Lefort et dans celui de Girdlestone. Ce qui est plus difficile à expliquer, c'est la raison d'apparition de cette compression. Sans doute, dans le cas de Girdlestone, il s'agissait d'un mal de Pott en évolution et l'hypothèse la plus vraisemblable est que la moelle a été repoussée au contact des lames des deux extrémités de la gibbosité par des fongosités développées en arrière des corps vertébraux.

Dans le cas que nous rapportons, cette pathogénie ne saurait être invoquée puisqu'aussi bien les auteurs, au cours de leur opération, n'ont pas rencontré trace d'abcès, ni de fongosités. Il semble qu'on ne puisse incriminer ici qu'une coudure de la moelle au contact de la lame la plus supérieure de la gibbosité. Et peut-être faut-il invoquer, pour expliquer l'apparition tardive de cette paraplégie, un mécanisme assez voisin de celui des paralysies cubitales tardives par cubitus valgus traumatique. Toujours est-il que le résultat obtenu ne peut que confirmer l'hypothèse de la compression osseuse de la moelle, puisque dès les premiers jours on vit disparaître les troubles de la sensibilité et les contractures s'amender et que, dès le troisième mois, la marche était possible avec deux cannes, la guérison complète de la paraplégie étant obtenue dès le sixième mois. C'est là un résultat remarquable à l'actif de la chirurgie et il ne paraît pas douteux que, sans une laminectomie suffisamment précoce, ce malade n'aurait pu guérir comme il l'a fait, *a fortiori* n'aurait-il pu guérir spontanément.

Un autre point mérite d'être souligné dans cette observation, car il renverse quelque peu toutes les notions classiques sur l'importance jouée par la soudure des lames, sur la statique d'une cyphose pottique guérie. Malgré une laminectomie d'étendue considérable puisqu'elle a porté de D4 à L4, le malade n'en a éprouvé aucun inconvénient. Nous avons écrit à M. Fontaine pour lui faire préciser ce point, il nous a assuré qu'il avait revu son opéré à plusieurs reprises et que celui-ci avait repris son métier de marchand ambulant dans les mêmes conditions qu'avant sa paraplégie.

L'observation de MM. Fontaine et Lewit pose donc à nouveau la question de l'opportunité de l'intervention dans certaines paraplégies pottiques. Elle nous montre l'importance du facteur osseux, comme cause de compression, dans certains cas. Elle nous montre aussi qu'il n'y a pas que le séquestre libre des corps vertébraux à envisager à cet égard. L'obstacle osseux existe indéniablement dans quelques cas et il est de nature très variable suivant les malades. C'est ainsi que, dans la thèse de G. Hubert, dont nous avons relu avec soin les observations, nous trouvons, sur 14

malades opérés par M. Lefort, 8 cas où la compression osseuse de la moelle était évidente et était occasionnée par les pédicules ou les lames. Celles-ci, dans plusieurs observations, enserraient la moelle comme dans un étau. Sur ces 8 cas, nous notons cinq grosses améliorations à l'actif de la laminectomie, un succès douteux de l'opération, car trop lentement obtenu, et un seul échec. Ces résultats sont d'autant plus suggestifs qu'il s'agissait, pour presque tous ces cas, de malades opérés très tardivement devant l'insuccès d'un traitement immobilisateur prolongé. Les résultats les meilleurs concernaient des paraplégies d'apparition tardive, rentrant dans la catégorie des paraplégies par pachyméningite de M. et Mme Sorrel et considérées par ces auteurs comme au-dessus des ressources chirurgicales.

Pour ma part, sans vouloir soulever dans tous ses détails la question des indications opératoires dans les paraplégies pottiques, je suis de ceux qui pensent que la doctrine de l'abstension systématique est excessive. On doit avoir à l'esprit, plus qu'autrefois, la possibilité d'une compression osseuse dans tous les cas où la paraplégie survient chez un sujet porteur d'une gibbosité prononcée. Car, si je crois très peu, comme Sorrel, à l'efficacité de l'opération quand on part avec l'idée de supprimer des fongosités, ou un abcès, qui compriment la moelle, en dépit du succès obtenu dans ces conditions par M. Leriche, je persiste à penser, malgré l'opinion de Sorrel, que l'opération peut avoir une utilité réelle dans certains cas où un obstacle osseux peut être en cause. Or, cette cause de compression peut se rencontrer aussi bien dans des paraplégies précoces que dans des paraplégies tardives. Elle se rencontre, avant tout, dans les formes s'accompagnant d'une gibbosité très accusée. Je pense, enfin, que, même chez les pottiques sans gibbosité appréciable, il peut être utile d'intervenir dans le but de libérer la moelle que peuvent enserrer des formations fibreuses développées dans l'espace épidural, véritable épidurite scléreuse, bien différente de la pachyméningite vraie, car ce processus n'intéresse pas la dure-mère. Cette épidurite scléreuse, nous en trouvons plusieurs exemples dans les cas rapportés par Lefort, encore que cet auteur parle à tort, dans ces cas, de pachyméningite externe, et il semble bien qu'il s'agisse là des séquelles cicatricielles des fongosités péri-durales qui ont conditionné une paraplégie précoce à son début. Si nous ne pouvons rien contre une pachyméningite vraie, nous devons pouvoir agir efficacement contre le processus d'épidurite résiduelle qui forme parfois une véritable virole enserrant la dure-mère et la moelle, virole dont on peut enlever la partie postérieure sans ouvrir la dure-mère, ce qui suffit à lever la compression. Aussi, tout en tenant compte de la fréquence de la guérison spontanée des paraplégies brusques et précoces du mal de Pott, guérison sur laquelle Sorrel a si justement insisté, je serais partisan dans certaines paraplégies précoces d'intervenir secondairement, comme le fait M. Lefort, devant l'échec de l'immobilisation suffisamment prolongée. Dans les cas avec forte gibbosité, pour lesquels une compression osseuse a lieu d'être soupçonnée, je serais assez tenté de ne pas intervenir plus tard que le sixième mois, pour les autres je n'interviendrais que si après un an ou dix-huit mois la récupération ne s'est pas

manifestée ou a marqué un arrêt nettement constaté, ou encore si l'état après une phase d'amélioration s'est subitement aggravé.

Pour les paraplégies à début lentement progressif et apparues tardivement, je serais délibérément interventionniste, qu'il y ait ou non une gibbosité très accusée. Car, aussi bien, c'est faire courir un risque minime à ces malades que d'explorer et c'est peut-être leur donner une chance réelle de guérir. Ce n'est qu'en explorant que nous saurons si nos interventions sont utiles, et n'a-t-on pas le droit de risquer un peu quand il s'agit de formes spontanément incurables ?

A condition de tenir compte de l'état général et des lésions associées pour lesquelles on ne saurait être trop sévère, à condition de tenir compte pour nos indications du type de paraplégie en cause (flasque, spasmodique, en extension ou en flexion, etc.), comme y a insisté ici même le professeur Pierre Delbet, je persiste à penser que la laminectomie peut trouver des indications dans les paraplégies pottiques, tout en reconnaissant que ces indications doivent être considérées comme rares en pratique. Des cas comme celui de MM. Fontaine et Lewit, comme celui de leur maître M. Leriche, comme certains cas de Girdlestone, de Lefort, sont là pour nous inciter à réagir quelque peu contre la doctrine, à notre avis trop exclusive, de l'abstention systématique dans ces paraplégies.

Il est sûrement des malades pour lesquels une laminectomie décompressive peut seule amener la guérison. A cet égard, les résultats opératoires comptent plus comme élément d'appréciation que les constatations d'autopsie. Sans doute, les indications de la laminectomie dans les paraplégies pottiques restent-elles très difficiles à poser. Elles n'en existent pas moins selon nous, et des cas comme celui de MM. Fontaine et Lewit peuvent contribuer à dégager ces indications. Aussi, devons-nous leur être reconnaissants de leur courageuse tentative. Je vous propose de les remercier de nous avoir envoyé cette intéressante observation.

M. **E. Sorrel** : L'observation de paraplégie pottique due à une compression de la moelle par l'arc vertébral postérieur, qu'au nom de MM. Fontaine et Lewit vient de nous rapporter M. Petit-Dutaillis, est infiniment curieuse et intéressante. Je serai heureux d'en lire les détails dans notre Bulletin et peut-être de prendre ensuite la parole à propos du procès-verbal.

Mais puisque M. Petit-Dutaillis m'a fait à plusieurs reprises l'honneur de mentionner les opinions que Mme Sorrel-Dejerine et moi avons émises sur les paraplégies pottiques, je voudrais de suite dire un mot à ce sujet.

Nous avons soutenu depuis assez longtemps que, d'une façon générale, il valait mieux ne pas opérer les paraplégies pottiques *liées au développement d'un abcès* (et qui forment l'immense majorité de ces paraplégies). On est, en effet, plus certain de les guérir en les traitant sans intervention qu'en les opérant.

M. Petit-Dutaillis, si j'ai bien compris, se range à notre avis ; je suis fort heureux d'enregistrer son adhésion, car c'est pour faire triompher cette opinion, surtout, que nous avons combattu.

A côté de ces paraplégies pottiques *liées au développement d'un abcès* (et dues suivant toute probabilité, soit dit en passant, à des *troubles vasculaires*), se placent, mais en nombre infime par rapport aux autres, des paraplégies *dues à une pachyméningite* ou *à des compressions osseuses*. Celles-là, nous les considérons, Mme Sorrel-Dejerine et moi, comme incurables *spontanément*, et nous avons toujours dit que, s'il était possible par une intervention chirurgicale de les guérir, il faudrait y avoir recours[1]. Malheureusement, les faits dont nous avons été jusqu'ici témoins ne nous ont guère permis de penser qu'une intervention pourrait être efficace.

Laissons de côté les paraplégies par pachyméningite dont il n'est pas question aujourd'hui; ne parlons que de paraplégies pottiques par compression osseuse.

Les opérations, que j'ai faites dans ces cas, ne m'ont donné aucun résultat, ni bon, ni mauvais, et dans les pièces que j'ai eu occasion de recueillir (je les ai présentées à la Société de Neurologie et je les apporterai ici) la compression se faisait sur la *face antérieure* de la moelle par des éperons osseux volumineux, habituellement en continuité avec un corps vertébral, et l'étude de ces pièces anatomiques ne permettait pas de concevoir une intervention susceptible de supprimer cet obstacle.

Dans le cas de MM. Fontaine et Lewit, la compression était exercée par l'arc postérieur ; c'est une disposition qui doit être extrêmement rare (Menard, en particulier, la considérait comme impossible), mais c'est, évidemment, la disposition idéale et elle a permis à MM. Fontaine et Lewit d'obtenir un succès dont nous pouvons bien sincèrement les féliciter.

Peut-être, cependant, un point doit-il être réservé : la paraplégie, si j'ai bien entendu, s'était installée rapidement et avait été rapidement complète. Ce sont des caractères qui, autant que nous avons pu nous en rendre compte, Mme Sorrel-Dejerine et moi, appartiennent aux paraplégies dues à l'évolution d'un abcès, ou, plus exactement, aux troubles vasculaires qu'entraîne la formation d'un abcès. Nous avons vu, plusieurs fois, des faits de ce genre dans des maux de Pott anciens (il s'agissait d'un réveil d'un ancien foyer pottique, ce qui est bien loin d'être rare). La paraplégie du malade de MM. Fontaine et Lewit n'était-elle pas une paraplégie de cet ordre? Quand on a opéré quelques-uns de ces cas, et, surtout, quand on a disséqué quelques pièces de ces très vieux maux de Pott avec très grosse gibbosité, on sait combien les constatations anatomiques sont difficiles et quelle prudence est nécessaire pour affirmer la cause de la paraplégie.

Mais je reconnais bien volontiers que le succès si rapide qui a été obtenu est tout à fait en faveur de l'interprétation qui a été donnée par MM. Fontaine et Lewit.

M. **Petit-Dutaillis** : Je répondrai à M. Sorrel que je suis très heureux

1. Nous avons seulement fait remarquer que ces paraplégies, souvent incomplètes, pouvaient être compatibles avec une vie prolongée et que, par suite, il ne fallait pas faire courir au malade le risque d'une intervention dont la gravité serait trop grande.

de voir que nous nous rencontrons du point de vue des indications opératoires. J'en suis d'autant plus heureux que la lecture de ses travaux ne m'avait pas laissé l'impression qu'il avait confiance dans l'intervention comme moyen de hâter la guérison dans les paraplégies pottiques. Il est certain que MM. Fontaine et Lewit nous apportent un document des plus intéressants.

M. Sorrel dit : je ne suis pas sûr que votre cas ne soit pas dû à des fongosités. Or, j'ai opéré aussi des paraplégies pottiques ; quand il y a des fongosités, même antérieures, on les voit très bien par les côtés ; elles sont faciles à apercevoir. Qu'une laminectomie aussi étendue que celle des auteurs de cette observation ne permette pas de voir des fongosités qui existent, c'est, je crois, une hypothèse à écarter.

D'autre part, je pense que, comme critérium d'une pathogénie, il y a tout de même, en l'espèce, l'efficacité de l'intervention.

Quand une laminectomie pour compression médullaire, quelle qu'en soit la cause, donne une récupération fonctionnelle aussi rapide que dans le cas de MM. Fontaine et Lewit, on a le droit de conclure que le résultat obtenu est bien dû à l'intervention ; à ce point de vue, je suis moins difficile que M. Sorrel. Et je maintiens à cet égard, intégralement, les conclusions de mon rapport.

COMMUNICATIONS

La lobectomie, en plèvre libre, en un temps,

par MM. **Robert Monod** et **Jean Demirleau**.

Deux de mes malades opérés de lobectomie en un temps, l'un pour bronchectasie pure, l'autre pour un abcès bronchectasiant, étant sur le point de quitter le service, j'ai tenu à vous les présenter avant leur départ, ainsi que quelques projections et pièces opératoires instructives.

Auparavant, je dirai quelques mots sur le problème de la lobectomie, passant rapidement en revue : sa raison d'être, ses difficultés, ses résultats expérimentaux et en chirurgie humaine.

Ce n'est pas sans avoir longuement réfléchi que l'on est conduit à admettre le principe de cette intervention radicale.

Mais, en fait de suppurations pulmonaires, il est des situations sans issue, des lésions incurables pour lesquelles la pneumectomie par cautérisation, même la plus étendue, reste inopérante, et que seule la lobectomie peut résoudre.

La pneumectomie de Graham, au cautère, auquel nous avons substitué le bistouri électrique, et ses variantes : pneumectomie fragmentaire (Baumgartner), cunéo-pneumectomie progressive (Coquelet) sont aujourd'hui des

opérations sûres, bien réglées, communément pratiquées et qui procurent

Fig. 2. Fig. 1.

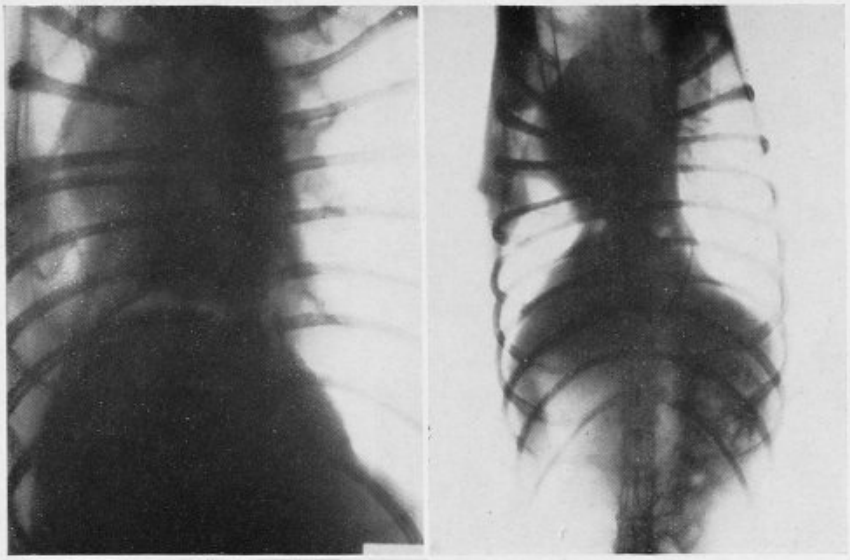



Fig. 3.

Chien V. — Ablation de 2 lobes.

Fig. 1. — Trois jours après l'intervention : pas de pneumothorax.

Fig. 2. — Huit jours après l'intervention : léger déplacement du cœur.

Fig. 3. — Un mois après : comblement de l'hémithorax, chien guéri, plaie cicatrisée sans fistule.

environ 60 p. 100 de guérisons complètes et durables.

Mais elles n'en ont pas moins des limites et ne sont pas sans inconvénients.

Tout d'abord, elles comportent une mortalité assez élevée de 20 à 25 p. 100, c'est, du moins, le pourcentage de notre dernière série personnelle : 10 décès sur 40 cas opérés au cours de l'année écoulée. Or, la plupart de ces décès, 7 sur 10, ne sont pas des morts opératoires, mais sont survenus plus ou moins tardivement par récidive ou complication, liées à la continuation de l'affection.

Fig. 4. Fig. 5.

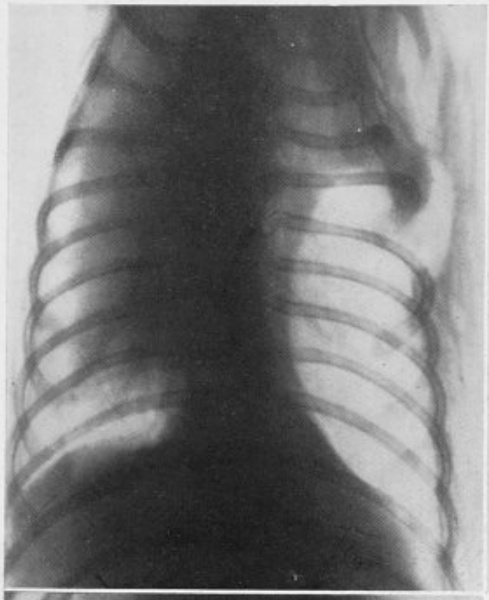

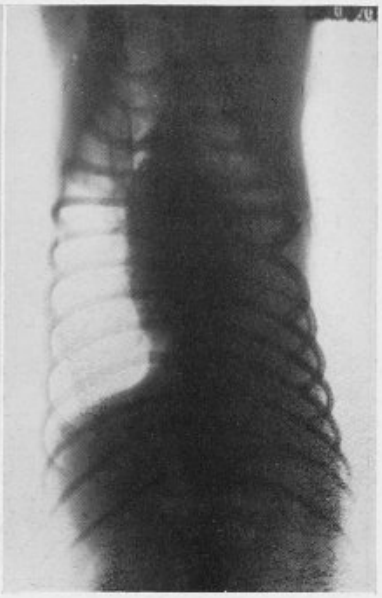

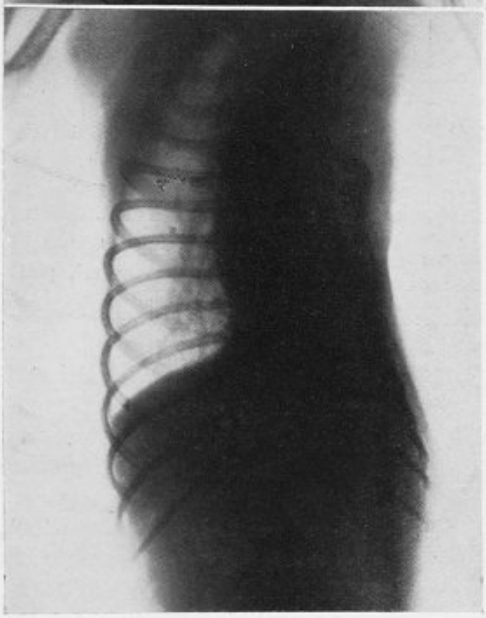

Fig. 6.

Chien I. — 1er temps : ablation du lobe inf. Ligature en masse du pédicule.

Fig. 4. — Dix jours après : pneumothorax limité au côté opéré et emphysème sous-cutané généralisé.

Cliché établissant chez ce chien la preuve de la non-communication des deux plèvres : remarquer la fusée de l'air, hors la cavité pleurale dans le tissu cellulaire.

Fig. 5. — Vingt-six jours après : l'emphysème s'est résorbé. Cavité comblée par affaissement. Au-dessus espace clair correspondant aux lobes susjacents.

2e temps : chien réopéré. Ablation des lobes supérieur et moyen.

Fig. 6. — Trois semaines après : l'hémithorax vide du poumon s'est aplati de haut en bas. Le cœur est peu déplacé par rapport à l'axe médian.

C'est qu'en effet la pneumectomie, en dehors de ses dangers (le danger pleural surtout) comporte des causes d'erreur multiples :

c'est une opération *aveugle*, véritable forage limité à une zone étroite de plèvre adhérente, aussi malgré les repérages les plus précis y a-t-il un certain nombre d'abcès non trouvés ;

c'est une opération souvent *incomplète*, puisqu'elle ne permet pas la

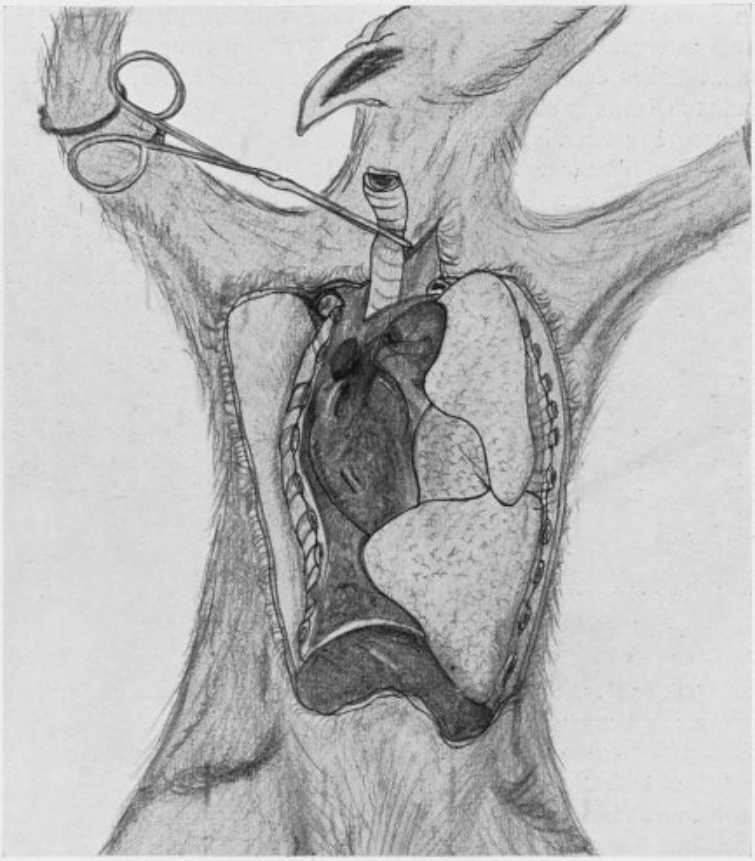

Fig. 7. — Même chien sacrifié deux mois après l'ablation de la totalité du poumon. Dessin exécuté au moment de la mort, trachée bloquée, le poumon restant plein d'air. Remarquer le cœur au contact de la paroi costale.

vérification des lésions de voisinage, causes de récidives ou de persistance de fistules ;

en troisième lieu, c'est une opération *insuffisante*, dès que les lésions sont multiples (abcès multiples) ou disséminées dans la totalité d'un lobe, comme c'est le cas pour la bronchectasie.

Au total, ce n'est pas une chirurgie agréable pour le chirurgien qui aime voir, palper, rester maître de ses gestes et décisions, après examen complet des lésions à traiter, sans oublier que, dans le cas d'abcès anciens ou mal

collectés (abcès pyoscléreux) le traitement chirurgical est une entreprise de longue haleine (trois à quatre mois) comptant des temps successifs et exigeant, autant de l'opéré que de l'opérateur, de la patience et du courage.

Quel progrès, en face de ces entraves, si l'on pouvait ouvrir et explorer un thorax comme un abdomen, voir les lésions, vérifier la couleur, la consistance et les adhérences d'un lobe, et, si cet examen le justifiait, supprimer par une intervention réglée, à ciel ouvert, en un temps, la totalité des lésions, rebelles depuis des mois, sinon depuis des années, à tous les traitements médicaux, y compris la bronchoscopie.

Ce progrès est réalisé par la lobectomie en un temps, on devrait mieux dire en plèvre libre (car il est possible de libérer dans un premier temps et de sectionner dans un deuxième), opération idéale, assurant une guérison intégrale, dans le temps le plus court, avec le minimum de déformation.

L'idée de la lobectomie ne date pas d'hier, puisque les premiers essais



Fig. 8. — Même chien.
La bronche souche et les trois bronches lobaires du poumon enlevé.
Remarquer l'oblitération des trois bronches lobaires.

remontent à 1881, mais elle est restée pendant longtemps cantonnée dans le domaine de l'expérimentation.

C'est qu'elle exige la solution d'un certain nombre de problèmes techniques, dont trois sont essentiels :

problème de la fermeture du pédicule lobaire ;

problème pleural ;

problème du comblement de la cavité restante ; problèmes que depuis longtemps l'expérimentation s'est appliquée à résoudre.

1° La question de la fermeture du pédicule broncho-vasculo-nerveux est de beaucoup la plus importante.

La non-étanchéité du pédicule expose à des complications multiples : hémorragies secondaires foudroyantes ; fuite d'air entraînant soit un pneumothorax suffocant, soit de l'emphysème dans ses deux sièges, sous-cutané ou médiastinal beaucoup plus redoutable ; l'infection ou de la plèvre, ou du tissu cellulaire médiastinal, provoquant une médiastinite mortelle.

Sans parler de la possibilité de déclenchement au moment de la ligature du pédicule, soit de réflexes à retentissement cardiaque, soit d'embolies gazeuses.

2° Le problème pleural est également gros de menaces.

Menace de réflexes, qui peuvent être mortels au moment de l'ouverture du thorax.

Pendant l'intervention, apparition de troubles fonctionnels graves, résultant de l'effet nuisible du pneumothorax ou de la large brèche thoracique (Graham) : signes d'anoxémie par flottement du médiastin, refoulant le poumon sain et comprimant les gros vaisseaux (Dautrebande, Haldane), la stabilisation du médiastin étant, en effet, un point fondamental pour toute la chirurgie intrathoracique.

Après l'intervention, menaces d'infection qui peut être suraiguë : septi-

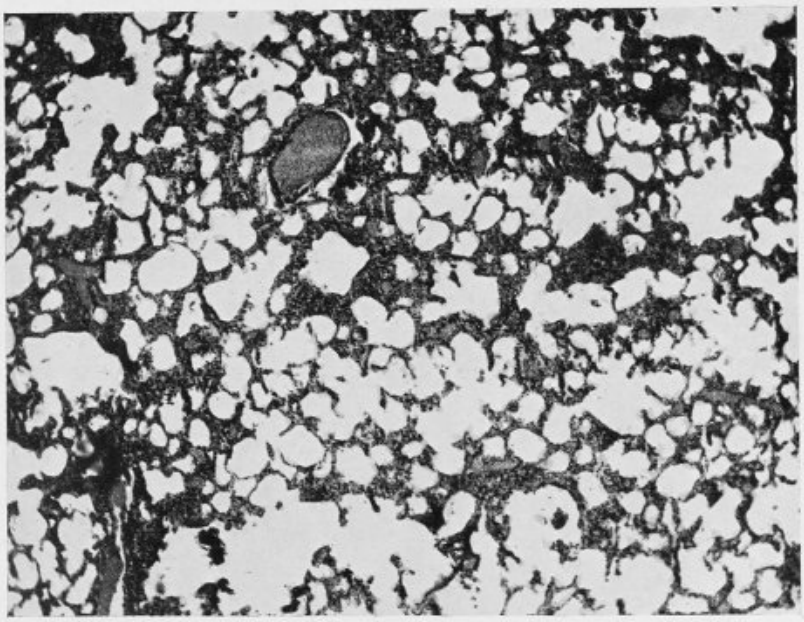

Fig. 9. — Même chien.
Coupe du poumon restant, montrant des lésions d'emphysème compensateur.

cémie pleurale, soit apparition d'empyèmes, plus ou moins localisés.

3° Quant au comblement de la cavité restante, on s'est longtemps demandé s'il n'exigerait pas des interventions collapsothérapiques secondaires : thoracoplasties, phrénicectomies, etc. Nous verrons qu'il n'en est rien.

Expérimentation. — Les premiers essais expérimentaux de Gluck remontent à 1881, date qui révèle que, bien que demeurée très en retard, la chirurgie thoracique a eu des débuts contemporains de ceux de la chirurgie abdominale. Depuis cette date, une série d'expérimentateurs se sont attaqués à la solution des divers problèmes posés par la lobectomie ; sans entrer dans les détails, nous rappellerons brièvement les principales étapes franchies.

Jusqu'en 1909 : grosse mortalité des animaux, par infection pleurale soit exogène, par la plaie, soit endogène, par la bronche ; ces premiers essais démontrent que la ligature en masse du moignon est insuffisante et que le danger résulte de l'infection pleurale par lâchage du moignon (Biondi, Zakharevitch, Chevski [élève de Courmont], Murphy, Green).

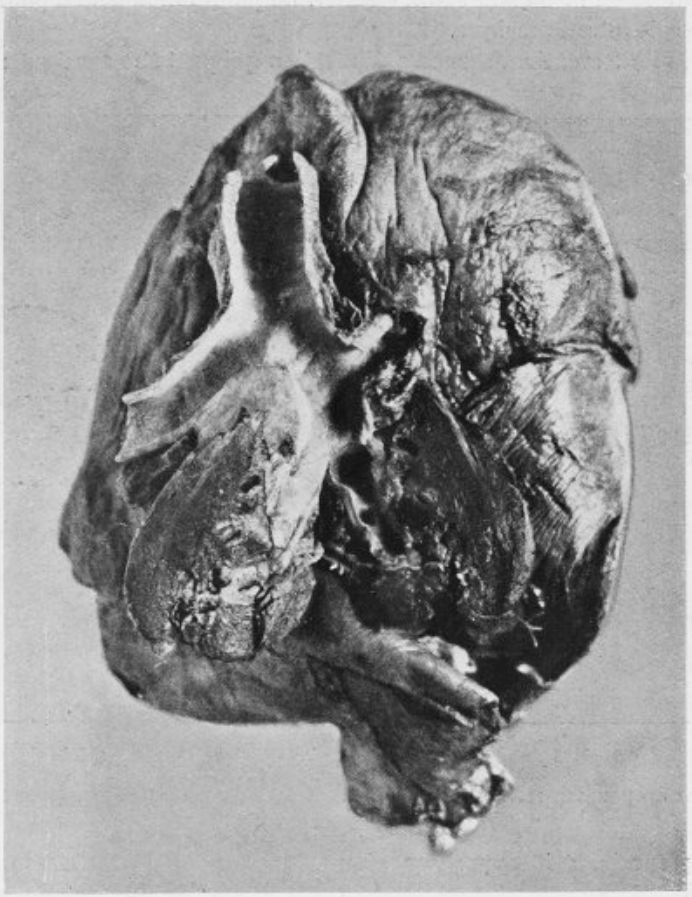

Fig. 10. — Pièce autopsique (lobe supérieur et moyen) montrant le pédicule du lobe inférieur enlevé par lobectomie : remarquer la fermeture de la bronche lobaire inférieure et son enfouissement.

A partir de Tiegel, concluant à l'enfouissement du moignon, la ligature en masse est abandonnée et tous les essais de fermeture ont été essayés : pince à demeure, ligature élastique (Robinson, Sauerbruch), enfouissement du moignon, invagination de la bronche réalisant une fermeture en bourse (Willy Meyer). C'est cette dernière qui, chez le chien, est la plus sûre.

Depuis cette époque de grands progrès ont été réalisés, notamment

par Heuer et Dunn (1920), Morrisson (1926), qui démontrent que l'action sur le cœur et la pression n'est pas importante, l'innocuité des réflexes à reten-

Fig. 11. Fig. 12.

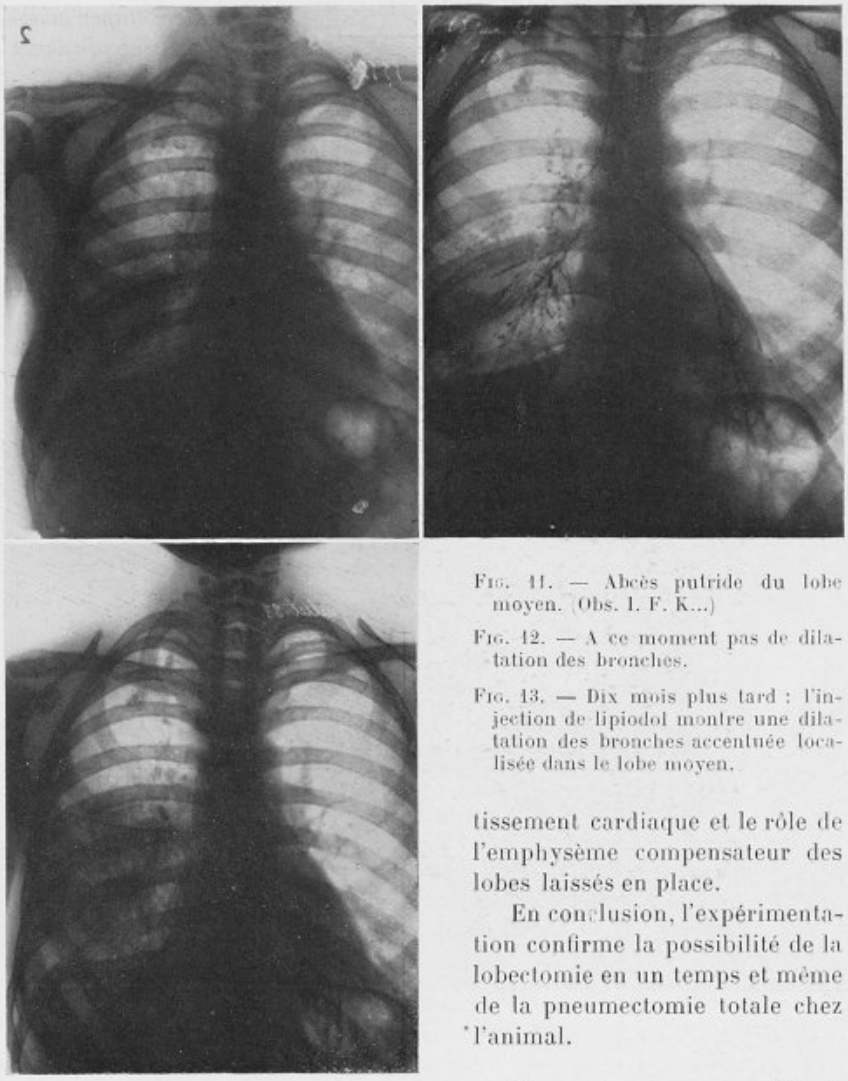

Fig. 13.

Fig. 11. — Abcès putride du lobe moyen. (Obs. I. F. K...)

Fig. 12. — A ce moment pas de dilatation des bronches.

Fig. 13. — Dix mois plus tard : l'injection de lipiodol montre une dilatation des bronches accentuée localisée dans le lobe moyen.

tissement cardiaque et le rôle de l'emphysème compensateur des lobes laissés en place.

En conclusion, l'expérimentation confirme la possibilité de la lobectomie en un temps et même de la pneumectomie totale chez l'animal.

Essais chez l'homme. — Avant les publications de Robinson et Lilienthal (1917-1922), la question de la lobectomie chez l'homme n'avait guère avancé : avant 1917, on peut à peine parler d'une *phase allemande* qui ne comprend que des cas isolés de lobectomie en plusieurs temps pratiquée par différents chirurgiens :

Gluck (1899), Heidenhain (1901), Garré, etc. ; en 1914, Willy Meyer relevait, dans la littérature, 16 cas de lobectomies publiés avec 8 morts.

Avec Robinson commence la *phase américaine*, beaucoup plus importante, qui comprend trois étapes :

Fig. 14.

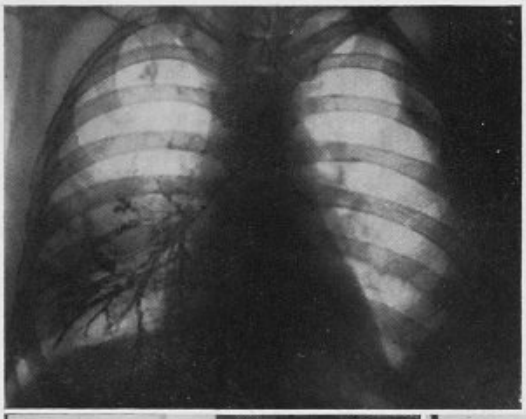

première étape : *lobectomie en deux ou plusieurs temps, technique de Robinson* : celui-ci pratique l'opération en deux ou trois temps, la durée du traitement variant de trois mois à deux ans (1917) ; il est suivi par Graham, qui relève, en 1924, 48 cas publiés avec 53 p. 100 de mortalité ; Guibal réussit le premier et seul cas publié jusqu'ici en France de lobectomie guéri, opéré en deux temps suivant la technique de Robinson. John Alexander publie une statistique remarquable avec 3 morts sur 11 cas (1933) ;

Fig. 14. — Trente-deux jours après la lobectomie.

Fig. 15. — Quarante-six jours après la lobectomie.

Fig. 16. — Radiographie faite après la fermeture de la fistule pariétale.

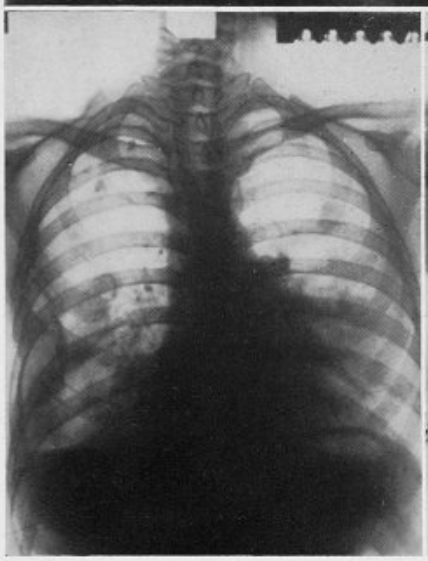

Fig. 15.

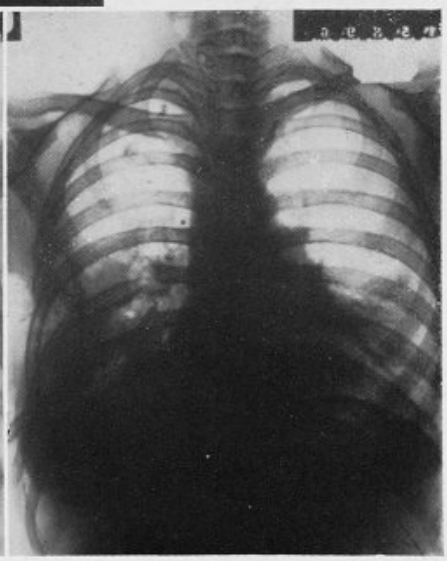

Fig. 16.

deuxième étape : *dite de lobectomie en plèvre libre en un temps, technique*

de Lilienthal. Lilienthal publie en 1922 une statistique de 31 cas de lobectomie en un temps, avec une mortalité voisine de 51 p. 100;

troisième étape : *dite de méthodes combinées*. Devant le chiffre élevé de cette mortalité, les chirurgiens et Lilienthal lui-même abandonnent la lobectomie en un ou deux temps pour revenir soit à la pneumectomie par cautérisation de Graham, soit à des méthodes combinées. La technique de Whittemore (1927) consiste dans l'extériorisation du lobe, technique adoptée un certain temps par Archibald. Sauerbruch substitue, à la lobectomie, la ligature de la branche de l'artère pulmonaire; enfin, en 1927, Zaaiger, suivi par Corylos, propose, avant la lobectomie, des interventions

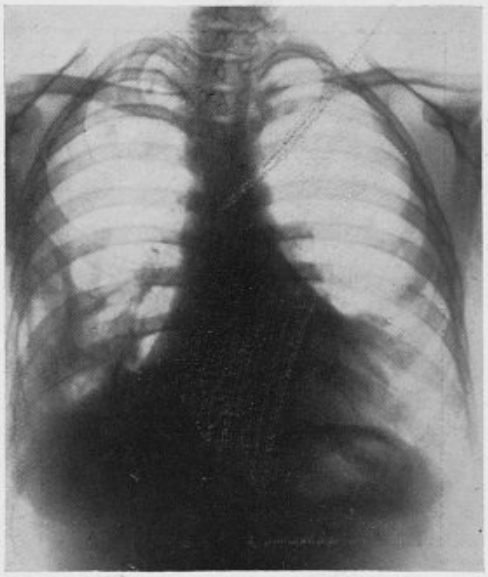

Fig. 17. — Etat actuel : plaie cicatrisée sans fistule. Guérison intégrale.

graduées qui épuisent toute la gamme des opérations collapsothérapiques, avant de pratiquer la suppression du lobe malade.

Telles sont les étapes, pour ne pas dire les reculs inavoués, imposées aux chirurgiens par les mauvais résultats de la lobectomie en un ou plusieurs temps, mauvais résultats qui eurent pour conséquence de substituer peu à peu, aux diverses méthodes de lobectomie, la pneumectomie par cautérisation à travers la plèvre rendue adhérente sans mobilisation préalable du lobe, opération décrite par Graham en 1923.

« La lobectomie, impossible à conseiller à l'heure actuelle en raison de sa trop forte mortalité, est une opération logique : elle représente l'avenir; c'est une question de progrès de technique chirurgicale, elle vaut que l'on s'acharne à la résoudre », tels étaient les termes de nos conclusions qu'en

1932 nous avons rédigées avec Kindberg dans notre étude sur les abcès du poumon[1]; plus restrictive encore fut l'opinion émise au Congrès international de Madrid où, à propos du traitement des collections suppurées intrapulmonaires, l'on n'entendit aucun défenseur de la lobectomie pour laquelle Lilienthal, dans son rapport, signalait une mortalité aggravée de 63 p. 100.

Cependant, dès 1929, une reprise en faveur de la lobectomie, et même de la lobectomie en un temps (opération de Lilienthal), se produisait sous l'influence de Brunn (de San Francisco) qui publiait une statistique de 8 interventions, avec seulement 2 morts. En 1930, Shenstone et Jones, de Toronto, réunissaient une statistique de 16 cas avec seulement



Fig. 18. — Lobe moyen enlevé par lobectomie en un temps.

5 morts et, plus récemment, ils étaient suivis par 2 chirurgiens anglais, S. Tudor Edwards et Roberts, qui ont publié des statistiques très encourageantes qui établissent qu'actuellement le problème de la lobectomie en un temps, chez l'homme, peut être considéré comme résolu.

Résultats personnels. — Convaincus à la fois des insuffisances de la pneumectomie et des possibilités de la lobectomie pour des cas, sans elle, condamnés, nous avons entrepris, avec notre élève Jean Demirleau, des recherches expérimentales qui feront le sujet d'une thèse actuellement en cours de rédaction.

Ces recherches ont, tour à tour, porté sur la baronarcose, des perfectionnements instrumentaux et des essais de fermeture des bronches; elles

1. Kindberg et Robert Monod : *Les abcès du poumon*. Masson, 1932.

seront publiées ultérieurement dans la thèse inspirée à notre élève. Désireux de ne pas anticiper sur le travail original et très complet que Demirleau prépare sur la lobectomie, je me contenterai de faire état de quelques résultats opératoires démonstratifs qui, *complétés par la radiographie et des examens post mortem*, confirment des points déjà observés par d'autres expérimentateurs : possibilité de pratiquer l'ablation totale d'un poumon, sans troubles fonctionnels marqués ; possibilité d'obtenir la cicatrisation de la bronche, après ligature, plicature ou suture du moignon ; disparition de tout un hémithorax, par déplacement concentrique des différentes parois et, surtout, par l'emphysème compensateur du poumon restant (voir les radios et figures ci-jointes très démonstratives, fig. 1 à fig. 9).



Fig. 19. — Photographie de la malade, après guérison. Pas de déformation du thorax. Plaie cicatrisée sans fistule.

Résultats chez l'homme. — Nos résultats chez l'homme soulignent à la fois la possibilité, mais aussi la gravité de la lobectomie en un temps.

Nous avons, jusqu'ici, pratiqué 4 lobectomies en un temps, avec 2 morts post-opératoires et 2 guérisons intégrales.

Examen des cas. — 1° *Cas suivis de décès* : obs. III et IV.

Observation III résumée (malade du Dr Ameuille). — Le premier concerne un homme jeune de constitution forte, atteint d'un abcès du lobe inférieur gauche du poumon, immobilisé depuis un an par des vomiques et des hémoptysies à répétition, entretenues par un abcès du poumon consécutif à une bronchopneumonie, à la suite d'ingestion d'eau de mer.

A l'intervention, on trouve un lobe très adhérent qui doit être presque entièrement libéré aux ciseaux; au moment de la section du pédicule, le desserrement du tourniquet provoque une hémorragie assez longue à maîtriser : au total, opération de durée prolongée avec néanmoins une excellente suture du moignon; état de shock post-opératoire accentué, transfusion de sang suivie d'une grosse amélioration. Au cours des premier et deuxième jours, l'état est très satisfaisant et permet d'escompter la guérison; au début du troisième jour, apparition brusque de vomissements abondants suivis de dysphagie, de voix nasonnée, accompagnés de tachycardie paroxystique. Décès dans la nuit du troisième jour. L'autopsie montre une dilatation gastrique très accentuée, faisant fortement bomber le diaphragme dans le thorax, au point qu'on est obligé de vider l'estomac, par ponction transdiaphragmatique, pour pouvoir examiner l'hémithorax opéré : la cavité pleurale est entièrement sèche, ne contient ni sang ni sérosité, aucune trace d'infection; le moignon est en parfait état, bien enfoui : le lobe supérieur est venu prendre contact avec le diaphragme et lui adhère, aucun signe de médiastinite, cœur normal, pas de péricardite (voir planche II).

Observation IV résumée (malade du professeur Sergent). — Femme de quarante ans, atteinte à la suite d'une opération pour ovariotomie, avec anesthésie à l'éther, d'un abcès pulmonaire avec bronchectasie localisée dans le lobe inférieur du poumon droit; il s'agit d'une femme grabataire depuis un an, infectée, fébrile, avec expectoration purulente, abondante et hémoptysies, dans les derniers temps, plus rapprochées, perte de poids, tension de 11-6; au total : cas limite, peu favorable, mais situation sans issue devant laquelle nous décidons, malgré le risque, de pratiquer une thoracotomie exploratrice; celle-ci ayant montré des adhérences modérément étendues, nous prenons le parti de pratiquer l'ablation du lobe en présence du professeur Sergent et de nombreux collègues.

L'opération se passe sans incident, elle est satisfaisante et rapide — durée : une heure dix — sans perte de sang; à la fin de l'intervention, brusque chute de la tension qui tombe à 7-6; le collapsus circulatoire se prolonge toute la journée, et malgré la coramine, l'éphédrine et une transfusion, ne peut être remonté; vers la fin de la journée, la tension s'effondre, la tachycardie est considérable, le pouls presque incomptable à 160; cependant, la malade a un facies normal, elle n'est pas en état de shock, elle parle et le drainage irréversible marche parfaitement, pas d'écoulement de sang par le drain : le décès survient dans la soirée.

A l'autopsie, pas une goutte de sang ni de sérosité dans la cavité pleurale : le pédicule étanche est parfaitement enfoui, comme on peut le constater sur la photographie ci-jointe (voir fig. 10). Il existe, en dehors des lésions du lobe inférieur enlevé qui est atteint d'abcès avec bronchectasie et atélectasie de la portion inférieure du lobe (voir planche III), un abcès du lobe moyen et des lésions de tuberculose ancienne du lobe supérieur.

Interprétation des décès. — Dans le premier cas, mort par dilatation

Fig. 20.

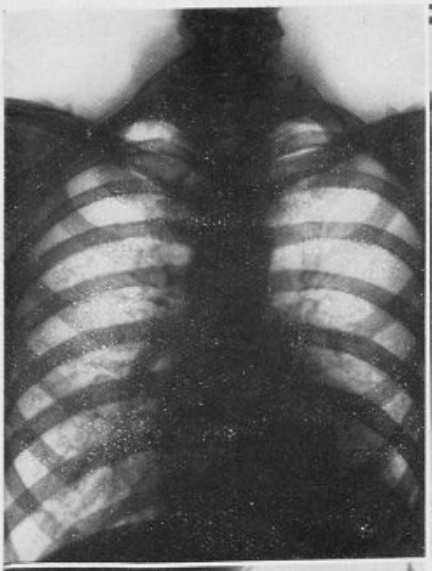

Fig. 21.

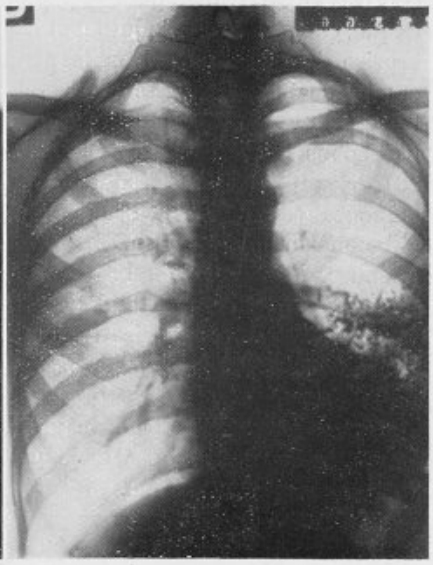



Fig. 22.

Obs. II. — H. N.... Dilatation des bronches localisée dans le lobe inférieur gauche rétro-cardiaque.

Fig. 20. — Radio sans lipiodol.

Fig. 21. — Bronchectasie du lobe inférieur gauche, face.

Fig. 22. — Bronchectasie du lobe inférieur gauche, profil.

aiguë de l'estomac : l'enquête a révélé que le malade avait absorbé en cachette une assez grande quantité de liquide : 2 litres d'eau d'Evian.

Dans le deuxième cas, mort par collapsus cardiaque chez une femme de quarante ans, fatiguée et infectée depuis longtemps, et ayant des lésions disséminées plurilobaires.

2° Nous avons guéri nos deux premiers opérés : obs. I et II.

Observation I. — Femme de vingt-neuf ans, adressée par M. le

Dr Ameuille ; il s'agit d'une femme atteinte de bronchectasie secondaire à un abcès du lobe moyen du poumon droit. Un an auparavant, abcès putride du lobe moyen (fig. 10) survenu après une intervention d'appendicite à froid ; état très grave ; traitée par des pneumectomies successives au bistouri électrique, entre les mois de juillet et d'août 1933 ; disparition de l'état fébrile, reprise de l'état général, mais persistance de l'expectoration, la malade crache de 200 à 300 cent. cubes de pus dans les vingt-quatre heures ; l'injection de lipiodol montre une dilatation des bronches accentuée localisée dans le lobe moyen. On pratique une lobectomie en un temps, le 28 février 1934 : lobe très adhérent, très difficile à libérer, le poumon adhère au niveau de la fistule bronchique de la première cicatrice opératoire : ablation du lobe moyen. Drainage irréversible, suppuration pleurale atténuée, petit foyer de bronchopneumonie controlatérale, amélioration progressive et guérison totale, cicatrisation *per primam* ; actuellement, la malade est entièrement cicatrisée et ne crache plus. Résultat parfait (voir fig. 11 à 19, p. 1005 à 1009).

Observation II (malade du professeur Sergent). — Lobectomie en un temps pour une bronchectasie pure invétérée, infectée chez un jeune homme de vingt et un ans.

Indication opératoire posée par le professeur Sergent.

Histoire de la maladie. — En juin 1933, abcès de l'amygdale suivi d'un épisode pulmonaire avec apparition, quinze jours après, d'une expectoration très abondante, jamais de vomique mais persistance d'une expectoration de plus en plus abondante qui, au mois d'octobre, atteint 3 litres dans les vingt-quatre heures (8 crachoirs pleins). Perte de poids : 18 kilos ; le malade est traité successivement par des injections d'alcool intraveineuses, des potions à l'hyposulfite, et enfin une phrénicectomie pratiquée en février 1934. Pas de résultats. Lobectomie en un temps, le 8 mars 1934, en présence du professeur Sergent, ablation du lobe inférieur gauche.

Suites opératoires satisfaisantes, coupées de petits incidents pleuraux nécessitant un drainage supplémentaire momentané et, finalement, guérison intégrale avec cicatrisation complète sans fistule et suppression totale de l'expectoration (voir les fig. 20 à 26 ci-jointes, reproduisant les différents stades pré- et post-opératoires de ce cas, et les planches montrant l'étendue et le degré des lésions, telles qu'aucun traitement, en dehors de la lobectomie, ne pouvait avoir d'action).

Nous retirons de nos essais l'opinion que l'on doit, dès maintenant, considérer la lobectomie en un temps comme une opération logique, parfaitement réglée et réalisable, grâce à des perfectionnements qui ont amélioré sa technique : emploi d'appareils à baronarcose, supprimant les effets nuisibles du collapsus pulmonaire ; recours à des écarteurs puissants et à des rapprocheurs de côtes, facilitant l'ouverture et la fermeture du thorax ; mise en place de tourniquets ou de serre-nœuds rendant l'hémostase provisoire du pédicule beaucoup plus sûre ; fermeture par

suture et enfouissement du moignon lobaire assurant l'étanchéité du pédi-

Fig. 23. Fig. 24.

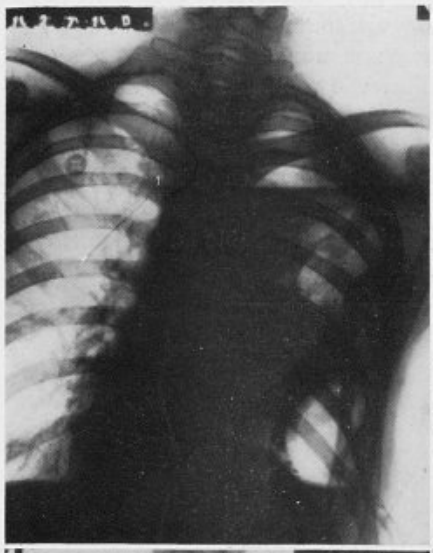

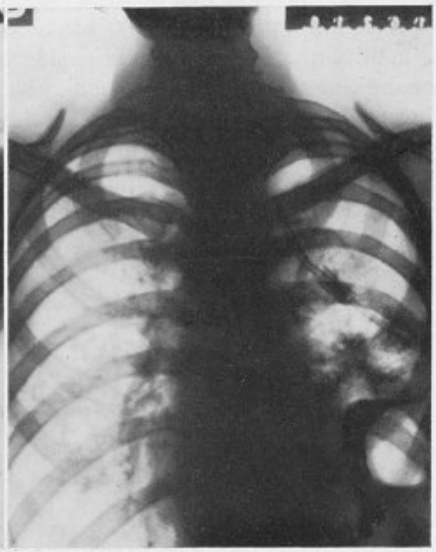

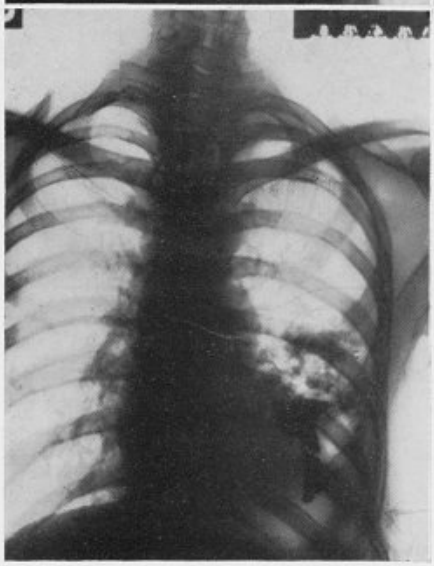

Fig. 25.

Fig. 23. — Radiographie prise après la lobectomie ; montre un petit pneumothorax en voie de résorption et un épanchement pleural du sommet.

Fig. 24. — L'épanchement a été évacué et drainé.

Fig. 25. — Radiographie deux mois après l'intervention. Le lobe supérieur occupe la presque totalité de l'hémithorax.

cule broncho-vasculaire : enfin, drainage pleural irréversible prolongé.

Sans doute, il reste encore à préciser divers points d'ordre physiologique : réflexes dans le territoire du pneumogastrique, coup de bélier cardiaque par modification brusque de la circulation pulmonaire, peut-être, également, effet du refroidissement par mise à l'air du cœur et des gros vaisseaux, principalement dans les interventions du thorax gauche ; mais, en dehors de ces points encore à vérifier et à perfectionner, l'intervention est

dès maintenant recommandable, elle permet de sauver des malades, en dehors d'elle condamnés, à une échéance plus ou moins longue, elle ouvre des perspectives illimitées à la chirurgie pulmonaire.

C'est ainsi que l'on peut, dès maintenant, considérer la thoracotomie en plèvre libre, premier temps de la lobectomie, comme une intervention aussi justifiée que la laparotomie exploratrice; en nous familiarisant avec des conditions opératoires un peu spéciales, elle permettra sans doute, d'ici peu, d'obtenir pour la lobectomie des statistiques opératoires comparables à celles de la grande chirurgie abdominale.

Ces progrès sont d'autant plus souhaitables que, en dehors de la bronchectasie localisée et des abcès bronchectasiants qui représentent le groupe de ses indications majeures, la lobectomie est applicable au traitement du

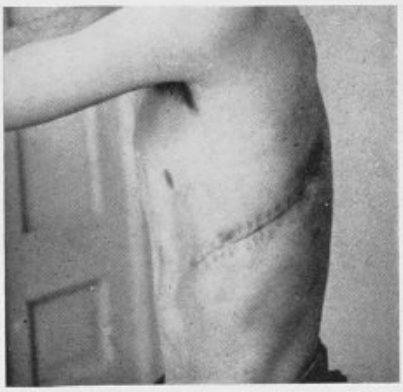

Fig. 26. — Photographie du malade après guérison.
Suppression de l'expectoration. Plaie cicatrisée sans fistule.

cancer du poumon au début — peut-être même à des cas de lobite tuberculeuse bien localisée.

Mais la lobectomie est une opération sérieuse, elle ne s'adresse qu'à des cas bien étudiés. L'on ne doit la tenter que chez un malade jeune, ayant un état général satisfaisant, une bonne tension et porteur de lésions unilobaires, de préférence localisées dans le lobe inférieur droit, le plus facile à en enlever.

A l'heure actuelle, l'on peut admettre que la technique de la lobectomie est au point. Mais ce qui apparaît comme de la première importance pour le succès de cette chirurgie, c'est la question du choix du malade, le diagnostic exact des lésions, sa bonne préparation avant l'intervention et une surveillance post-opératoire active et de tous les instants.

M. **R. Proust** : Je tiens, en ma qualité de secrétaire général, à remercier M. Robert Monod de sa très remarquable communication qui fait véritablement honneur à notre Société. C'est, en effet, par des exposés comme





Observation 1. — Lobe inférieur gauche atteint de bronchectasie typique, enlevé par lobectomie en un temps.

En haut : le lobe vu par sa face interne cardiaque.

En bas : le même lobe ouvert.





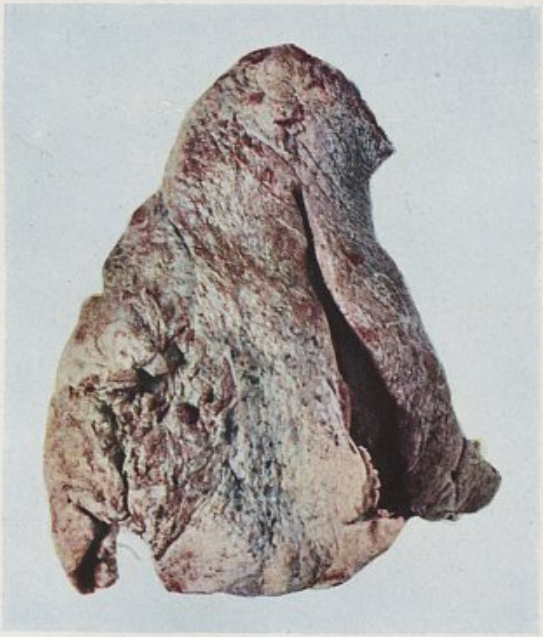

Observation 3. — Lobe inférieur gauche atteint d'abcès chronique récidivant siégeant dans la partie inféro-externe du lobe.

En haut : Face cardiaque du lobe.

En bas : Face externe costale. La zone abcédée est visible sur les deux faces.







Observation 4. — Lobe inférieur droit atteint de lésions complexes : abcès juxta-scissural en haut, bronchectasies disséminées, sclérose étendue.
En haut : le lobe vu par sa face interne médiastinale.
En bas : Le lobe ouvert après section longitudinale.



ceux-là, basés à la fois sur de minutieux travaux expérimentaux, sur de sagaces examens cliniques et sur l'énoncé de féconds résultats chirurgicaux, qu'on fait effectivement progresser la science. J'ajoute que, personnellement, j'ai entendu notre collègue avec une grande satisfaction et je considère qu'il nous donne un très grand exemple que nous aurons tout avantage à suivre.

Les applaudissements chaleureux qui ont accueilli la fin de sa communication montrent que notre admiration a été unanime et je crois être l'interprète de la Société en lui adressant nos plus cordiales félicitations.

Ceci dit et en restant dans ce domaine où il a vraiment apporté quelque chose de nouveau, je voudrais lui poser une question de détail. Si j'ai bien suivi le texte de ses observations, il m'a semblé que le malade qui avait présenté une dilatation aiguë de l'estomac avait subi une lobectomie du lobe inférieur du poumon gauche. S'il en est ainsi, on peut se demander si l'espace mort, laissé au contact du diaphragme, n'a pas été pour quelque chose dans une ascension brusque réagissant sur l'estomac. Ceci sans méconnaître l'importance de la réaction du pneumo-gastrique mais pour préciser l'importance de complications peut-être plus à craindre du côté gauche.

En tout cas, la communication de notre collège Monod a merveilleusement mis en lumière les possibilités de la lobectomie.

M. **Maurer** : Je voudrais, d'une façon générale, confirmer le sens de la communication de mon ami Monod. Comme lui, j'ai été à Londres voir opérer Roberts qui a une très grande expérience de la lobectomie. Il a pratiqué devant moi des lobectomies pour dilatation des bronches et pour cancer du poumon. Il est incontestable que la technique de Roberts, à laquelle a eu recours Monod, paraît très supérieure aux techniques anciennes. La lobectomie est devenue une opération parfaitement réglée. L'incision qui, faite dans le 7e espace intercostal, va de la colonne vertébrale à la ligne axillaire antérieure donne un jour considérable et toutes les possibilités d'agir commodément sur le lobe inférieur et sur le lobe moyen du poumon. Il faut ajouter que l'écartement des 7e et 8e côtes est rendu facile par leur section au sommet de l'apophyse transverse correspondante.

La difficulté réside dans l'étanchéité du pédicule pulmonaire. Celle-ci est obtenue par deux lignes de sutures placées l'une devant l'autre, l'aiguille traversant la bronche et les vaisseaux pulmonaires. On relâche ensuite le tourniquet interne, si quelque point saigne on place un ou deux fils supplémentaires. Enfin, on enfouit le pédicule dans le tissu pulmonaire du lobe sain avoisinant.

A notre avis, il y a intérêt à ce que les sutures de la première et de la deuxième ligne soient disposées en quinconce. Nous avons étudié, avec mon maître, M. Proust, un instrument qui permet de faire ces sutures de façon rationnelle.

Enfin, capitale est la question du drainage. Roberts termine son opéra-

tion par une pleurotomie au niveau du 9e espace intercostal. C'est une pleurotomie à minima qui permettra une aspiration continue après l'intervention. Elle lutte contre l'infection possible mais aussi elle permet la réexpansion du ou des lobes voisins et par eux la réhabitation de l'hémithorax opéré.

Cette possibilité de réexpansion du lobe pulmonaire sain donne une grande tranquillité pour les suites opératoires. Les médecins avaient déjà noté cette possibilité d'expansion des lobes sains chez les tuberculeux pulmonaires traités par pneumothorax artificiel. Le lobe supérieur malade se rétracte dans certains cas, tandis que le lobe inférieur finit par occuper tout l'hémithorax correspondant.

La fermeture de cette grande brèche thoracique est admirablement réalisée par des sutures passant du bord supérieur de la 7e côte au bord inférieur de la 8e côte. Les éléments du 7e espace intercostal sont ainsi en quelque sorte écrasés et assurent l'étanchéité pleurale.

Le rapprochement des côtes est facilité grâce à un ingénieux instrument inventé par Roberts, « le Rib-approximator ».

La fermeture de l'espace est plus délicate près de la colonne vertébrale, là où on a sectionné les 7e et 8e côtes. Mais on trouve dans la masse sacro-lombaire de la paroi et dans les muscles superficiels des éléments permettant d'assurer l'obturation complète de la plaie pleurale.

Si je crois qu'il faut savoir souvent temporiser en chirurgie pulmonaire quand il s'agit de tuberculose pulmonaire, je crois que dans les cas de suppurations pulmonaires il faut savoir prendre sans trop tarder une décision opératoire même dangereuse.

Les résultats par le traitement médical sont souvent déplorables. Nous avons vu souvent mourir des malades qu'une intervention aurait pu sauver. Il faut donc prendre même de mauvais cas. Les statistiques peuvent en souffrir. M. Monod a fait quatre lobectomies avec deux mauvais résultats et deux bons résultats. Il ne faut pas en tirer la conclusion que la lobectomie dans la dilatation des bronches s'accompagne de 50 p. 100 de décès. Il faut se dire que, dans 4 cas mauvais, le chirurgien a pu sauver la moitié de ses malades. Il a donc pratiqué l'opération logique et qui guérit.

M. **Moure** : Je voudrais dire après la très intéressante communication de Monod pour confirmer ses résultats expérimentaux que, lorsque j'étais interne de Reclus, j'avais, avec le Dr Rosenthal, qui fréquentait son service, expérimenté un appareil à hyperpression pour la chirurgie pulmonaire. J'ai, plusieurs fois, enlevé un poumon tout entier chez le chien qui supportait très bien cette opération et vivait avec un seul poumon. Puis, quelques semaines plus tard, pour démontrer l'efficacité de l'appareil de Rosenthal, j'opérais sur l'autre poumon; le chien supportait l'opération, mais n'y survivait pas longtemps. Ces expériences conformes à celles de Monod démontrent que l'ablation de tout un poumon sain est une opération possible chez le chien.

Chez l'homme, je crois que les échecs de la lobectomie tiennent surtout

à l'infection. Monod fait jouer un très grand rôle au pneumogastrique pour expliquer les accidents post-opératoires qu'il a observés. Sans repousser formellement le rôle du pneumogastrique et sans nier les phénomènes mécaniques de dépression sur lesquels a insisté M. Proust, surtout dans les lobectomies inférieures gauches, je crois qu'il ne faut pas négliger les phénomènes toxi-infectieux suraigus qui peuvent succéder à toutes les opérations portant sur des organes gravement infectés ; toutes ces vieilles lésions cavitaires du poumon contiennent, en effet, des germes aérobies et anaérobies innombrables et je voudrais suggérer à Monod l'idée d'instituer, dans sa préparation opératoire, un traitement arsenical par voie intraveineuse ou parentérale, qui, j'en suis convaincu, améliorera ses statistiques, comme il a amélioré les miennes, dans la chirurgie cavitaire.

M. **Monod** : Je remercie M. Maurer de ses remarques confirmant que la lobectomie est bien la seule issue à des situations sans elle perdues.

L'objet de ma communication était d'exposer devant vous ses justifications et ses possibilités.

J'ai laissé intentionnellement de côté les détails de la technique : elle sera exposée dans l'importante thèse que mon élève et ami Jean Demirleau est en train d'écrire sur ce sujet; par l'apport personnel considérable qu'il a fait à cette question, il mérite une bonne part de vos applaudissements.

La technique que nous avons suivie est celle que M. Roberts nous a si obligeamment montrée au Brompton Hospital; c'est, dans ses grandes lignes, celle de Lilienthal reprise par Brunn, mise au point par Shenstone et Jones, de Toronto, adoptée et perfectionnée en Angleterre par MM. Tudor Edwards et Roberts.

Je tiendrai certainement compte des suggestions de Moure, relatives au traitement préopératoire par l'arsenic intraveineux : car rien de ce qui touche à la préparation de ces malades, qui sont de grands infectés, ne doit être négligé.

Mais je remercie surtout notre secrétaire général M. Proust de ses paroles trop élogieuses, elles ne feront que nous stimuler à poursuivre nos recherches dans le sens où nous les avons orientées.

Technique et indications de la ventriculographie cérébrale par la voie transvoûte-orbitaire,

par M. **A. M. Dogliotti** (Turin).

En 1933, j'ai présenté à la Société piémontaise de Chirurgie et à l'Académie médicale de Lombardie un travail anatomique et clinique qui m'a permis de proposer une nouvelle méthode d'injection directe des ventricules cérébraux latéraux. La méthode eut un succès remarquable et se trouve maintenant adoptée non seulement par les chirurgiens, mais par

les neurologues qui peuvent, sans devoir recourir à un chirurgien, pratiquer sans danger et facilement la ponction des ventricules, la ventriculographie et les autres examens en rapport avec la ponction directe des ventricules cérébraux.

Technique de la ponction. — Préparation du malade avec un prénarcotique (morphine plus scopolamine). Anesthésie locale sous l'arcade orbitaire avec une seringue ordinaire et une fine aiguille. Le liquide anesthésique (2 à 3 cent. cubes) doit être injecté tout contre le périoste de la voûte de l'orbite. Dix minutes après, on commence l'opération.

Instruments. — 1° Une aiguille longue et fine servant à la ponction cérébrale, fournie d'une pointe arrondie percée de 4 ou 6 trous latéraux rapprochés (fig. 1-A).

2° Une aiguille-guide plus grosse et plus courte (fig. 1-B) munie de stylet pointu à forme de cône ; son calibre interne doit être égal à celui de

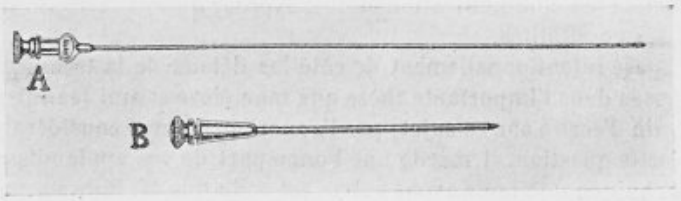

Fig. 1. — Aiguilles pour la piqûre transvoûte-orbitaire.

l'aiguille de la ponction cérébrale qui doit pouvoir y passer sans difficulté ;

3° Un petit marteau ;

4° Un bistouri à pointe fine. (Le marteau et le bistouri sont utiles mais non indispensables.)

Opération (fig. 2). — 1° Petite incision punctiforme longue de 2 à 3 millimètres sur la peau de la paupière supérieure à 1/2 centimètre en dessous de l'arcade orbitaire et à 1 cent. 1/2 de la ligne médiane et latéralement à celle-ci (la petite incision de la peau n'est pas nécessaire mais utile, parce qu'elle sert de point de repère et rend plus facile la pénétration de l'aiguille-guide) ;

2° Introduction de l'aiguille-guide avec son stylet, dirigée vers la partie haute, en arrière et un peu à l'intérieur.

L'aiguille est enfoncée contre la voûte de l'orbite à 2 centimètres environ en arrière de l'arcade orbitaire supérieure ;

3° Si l'on exerce une forte pression sur l'aiguille-guide avec la main, on peut souvent traverser la fine voûte orbitaire. Si l'os oppose trop de résistance, on devra recourir à quelques légers coups de marteau. A peine la plaque osseuse est traversée, on enfoncera encore l'aiguille de 1 à 2 millimètres jusqu'à ce que non seulement la pointe mais la canule même ait pénétré au delà de la plaque osseuse ;

4° On enlève le stylet et, tout en conservant à l'aiguille-guide une

direction de 45° vers le haut, de 45° en arrière, et de 15°-20° environ vers l'intérieur, on introduit l'aiguille de ponction cérébrale. Il peut arriver que cette aiguille, en arrivant à l'extrémité de l'aiguille-guide, trouve un obstacle osseux : il s'agira alors de ces cas où il existe une paroi osseuse double super-orbitaire provenant de la présence d'un sinus frontal très étendu en arrière.

On retirera l'aiguille fine, on remettra le stylet de l'aiguille-guide après en avoir immergé la pointe dans la teinture d'iode (précaution nécessaire, en vue d'un sinus frontal *exceptionnellement* non stérile). On transperce alors, avec l'aiguille-guide, la seconde plaque du prolongement orbitaire du sinus par le moyen de la pression manuelle ou avec un léger coup de mar-

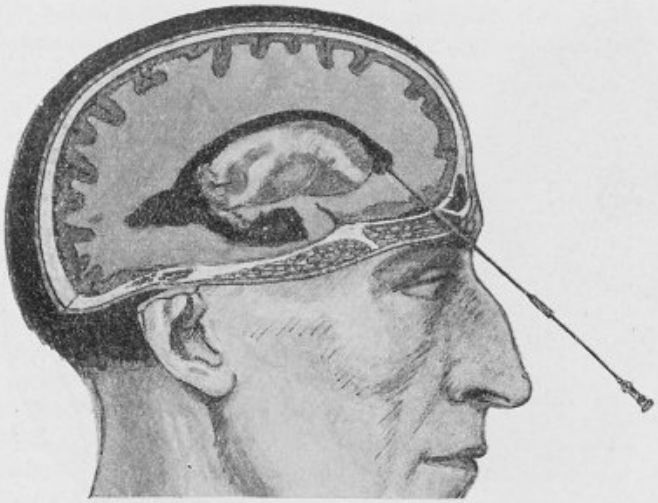

Fig. 2. — Voie transvoûte-orbitaire
pour la piqûre de la corne antérieure du ventricule cérébral (schéma).

teau. On enlève le stylet et on introduit à nouveau l'aiguille longue dans l'aiguille-guide ; elle ne rencontrera pas d'autres obstacles ;

5° On doit introduire très doucement l'aiguille en conservant la direction indiquée. La pointe fine et arrondie transperce facilement les revêtements méningés (il se pourrait qu'il sortît quelques gouttes de liquide céphalo-rachidien), puis passe à travers le manteau cérébral (lobe olfactif) et pénètre facilement dans la corne antérieure du ventricule latéral.

6° Pendant la ponction, il est nécessaire de maintenir *la tête du malade en bas*, au-dessous du niveau du lit (position de Trendelenburg), car, s'il n'existe pas une certaine hypertension avec dilatation ventriculaire, la pénétration dans le ventricule n'est pas assurée d'amener du liquide céphalo-rachidien. En effet, la pression est légèrement négative, dans les ventricules normaux, chez l'individu dont la tête est soulevée au-dessus du plan du lit.

Grâce aux trous latéraux et à la pointe arrondie et fermée, il n'y a pas de danger que l'aiguille à ponction cérébrale se ferme par la pénétration de substance cérébrale dans l'aiguille.

Si l'on a besoin d'examens spéciaux (cromoventriculographie, examen de perméabilité du trou de Monro, etc.) ou si l'on a le doute que les deux ventricules ne soient pas en communication, on peut pratiquer la ponction de l'autre ventricule en suivant la même technique que pour le premier.

Il est cependant rare qu'on ne puisse obtenir, avec la ponction d'un seul ventricule, l'évidement de tout le système et son remplissage avec l'air;





FIG. 3. FIG. 4.

FIG. 3. — Injection radio-opaque des vaisseaux cérébraux.

FIG. 4. — Schéma des territoires vascularisés par l'art. cérébr. ant. (1), art. cér. médiane (2) et art. cér. post. (3) [Testut].

7° Pour bien exécuter l'évidement des ventricules, il faut tenir la tête toujours en bas et inclinée fortement du côté où l'on a introduit l'aiguille, c'est-à-dire qu'il faut que la corne antérieure soit mise en position plus déclive par rapport aux autres parties du système ventriculaire;

8° Pour ce qui concerne l'injection d'air filtré ou la cromoventriculographie, l'on suit les règles générales. Il convient de faire sortir le plus de liquide possible, le remplaçant avec l'air filtré, mais sans arriver à la pression précédente:

9° Il n'est pas nécessaire de faire un bandage ou de prendre des précautions spéciales, une fois l'aiguille enlevée. Il se forme quelquefois un

peu d'œdème palpébral et d'ecchymose qui disparaissent après un ou deux jours ;

10° La ponction peut être répétée plusieurs fois au même endroit ;

11° Je n'eus jamais (sur plus de 50 ponctions ventriculaires) à signaler des troubles importants. Parfois des maux de tête et de la nausée. Mon impression et celle d'autres auteurs (Maspes), qui ont employé la méthode, est qu'elle donne des troubles sensiblement moindres à ceux qui suivent les ventriculographies exécutées par d'autres voies.

Je devrais exposer les avantages présentés par notre méthode, mais je ne crois pas nécessaire de comparer la ventriculographie directe et la ventriculographie indirecte spinale ou encéphalographie. Notre méthode de ventriculographie étant une ponction directe du ventricule, nous nous limiterons à dire ses avantages et ses indications en comparant les autres méthodes de ponction directe des ventricules employées généralement et trop connues pour qu'il soit nécessaire de les rappeler ici.

1° Un premier avantage de notre méthode par rapport à celles plus employées est celui *de permettre à n'importe quel médecin habitué aux ponctions profondes* et sommairement au courant de *l'anatomie topographique craniocérébrale*, d'arriver avec une aiguille à la corne antérieure du ventricule cérébral latéral, sans trépanation cranienne et sans aucun préparatif opératoire.

La ponction du ventricule cérébral entre ainsi, sous le point de vue difficultés, dans la catégorie de la ponction lombaire haute et de la sous-occipitale. Elle est, par contre, moins dangereuse.

Elle peut être faite facilement dans le cabinet radiologique, sur le lit même où l'on fait les radiographies.

2° Un deuxième avantage est donné par le fait que, avec la voie trans-voûte-orbitaire, *on passe à travers une zone cérébrale entièrement indifférente, c'est-à-dire qui n'a aucune fonction connue*, tandis que les voies postérieure, latérale et antéro-latérale passent à travers la substance cérébrale près de zones dont la fonction est bien différenciée. Ainsi par exemple, avec la voie postérieure, la formation d'un hématome peut affecter la zone visive, et la voie latérale peut intéresser indirectement la zone motrice-sensorielle..

3° Il n'y a *pas de danger d'hémorragie*, parce que l'aiguille passe à travers une zone ne contenant aucun gros vaisseau sanguin. Le cerveau est aussi, à ce niveau, peu vascularisé, niveau qui correspond à une zone intermédiaire entre le territoire de l'artère cérébrale médiane et le territoire de l'artère cérébrale antérieure (fig 3-4).

4° Cette méthode peut enfin être *une voie nécessaire dans le cas de tumeurs volumineuses postérieures*, ou bien de la fosse moyenne qui obstruent ou déplacent fortement la corne occipitale ou le corps du ventricule latéral. Dans ces cas on trouvera plus facilement la corne antérieure que la postérieure. *Au contraire* dans le cas de *tumeur du lobe frontal* il est nécessaire de suivre la voie postérieure.

5° Les troubles secondaires de la ponction même, suivie de la ventri-

culographie avec l'injection d'air filtré, *sont moindres que ceux produits par les autres méthodes*.

La réaction diminuée est due soit au traumatisme insignifiant auquel sont soumis le cerveau et les méninges, soit à la sensibilité minime des régions que l'on traverse, soit à la plus grande distance des plexus coroïdiens.

6° Après la ventriculographie avec injection d'air filtré, il convient de faire sortir l'air injecté, répétant la ponction en mettant la tête sur le plan du lit et le front en avant. L'air se place alors dans la corne antérieure et sort facilement.

Guérison du spasme essentiel du nerf facial par réduction plastique des fibres motrices (démonstration cinématographique de la méthode opératoire et des cas opérés),

par M. A. M. Dogliotti, R. Université de Turin (Italie).

Pour peu que l'on connaisse le syndrome du spasme essentiel du nerf facial, si rebelle à toute thérapeutique médicale et chirurgicale, et si fastidieux pour le malade pour lequel il peut être une entrave aux actes les plus courants de la vie journalière, on ne pourra pas ne pas être surpris du titre de cette communication qui parle de la guérison de cette infirmité par un nouveau procédé opératoire.

Et, réellement, les moyens thérapeutiques plus efficaces et radicaux que l'on a employés jusqu'à maintenant dans les formes qui ne permettent pas un diagnostic, et qui n'ont pas cédé aux médicaments antispasmodiques et aux cures physiques (rayons X, applications électriques, etc.), peuvent être considérés comme des remèdes que l'on emploie faute de mieux, bien qu'ils ne nous donnent pas complète satisfaction, et qu'ils exigent des sacrifices fonctionnels qui ne sont pas indifférents.

Ces moyens thérapeutiques peuvent être divisés en deux groupes :

1° Les injections périneurales d'alcool ou d'autres substances fixatrices ou nécrosantes, les électrocoagulations partielles, les étirements du nerf ou les neurotomies partielles, moyens qui agissent en réduisant ou en supprimant pour un temps variable la fonction du nerf, ont, *premièrement*, un résultat peu durable sur le spasme, car la maladie récidive à peine la fonction du nerf s'est-elle rétablie, au bout de quelques mois ; *deuxièmement*, donnent toujours une paralysie du nerf facial qui dure quelques mois.

2° Les opérations qui se proposent la substitution complète des fibres du nerf facial avec celles d'un autre nerf moteur (greffe spinofaciale ou hypoglossofaciale) ont l'inconvénient de sacrifier un autre nerf, et, surtout, d'exiger une longue période de rééducation fonctionnelle qui réussit très difficilement complètement et d'une manière satisfaisante.

Ayant eu l'occasion d'observer que l'étirement du nerf facial ou sa neu-

rotomie partielle supprime temporairement le spasme, grâce à une évidente lésion quantitative des fibres motrices du nerf, et que le spasme est supprimé pour plusieurs mois (cinq à six), temps nécessaire à la régénération des fibres frappées par l'opération, j'ai étudié une méthode qui puisse obtenir une réduction uniforme et permanente des fibres motrices du même nerf. Il me semble que la méthode que je désire présenter a atteint le but que je m'étais proposé, et qu'elle présente, comme nous le verrons, l'avantage de supprimer souvent les fibres qui sont plus spasmogènes.

La technique opératoire est la suivante : on découvre la partie du nerf

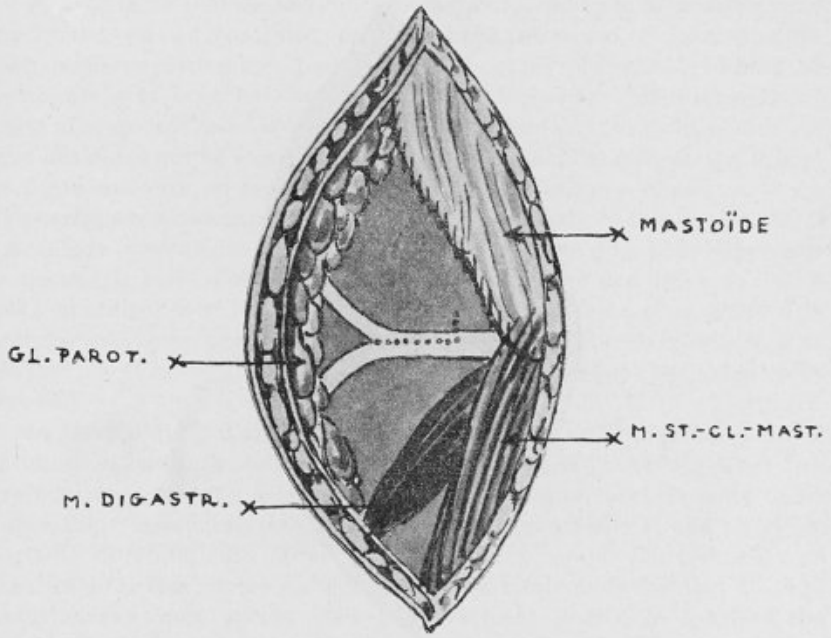

Fig. 1. — Schéma de l'opération sur le nerf facial.
Division des deux branches (ligne pointillée).

facial comprise entre l'apophyse mastoïdienne et la glande parotide. En tirant en avant celle-ci avec un crochet, on peut mettre aisément en évidence les deux branches du nerf, la supérieure et l'inférieure (fig. 1). On divise le tronc principal du nerf, selon sa longueur, avec un scalpel très fin et tranchant, de façon à séparer les deux branches du nerf. Si la branche supérieure est la plus frappée par le spasme, comme c'est le cas ordinairement (blépharo-spasme dominant), on la coupe le plus en arrière possible, près du trou stylo-mastoïdien. Ensuite, on fait, avec la pointe d'un scalpel très pointu, une petite incision sur la portion plus antérieure (plus proche de la parotide) de la branche inférieure du nerf, de façon à découper seulement une partie des fibres du facial inférieur. On met dans cette incision le bout périphérique du facial supérieur que nous avons déjà coupé, en le

raccourcissant un peu. La suture doit être faite avec un point en soie comme pour la suture des vaisseaux (fig. 2).

Qu'arrivera-t-il ? La régénération des cylindraxes commencera d'une façon rapide et exubérante, à partir des fibres du facial inférieur qui ont été sectionnées partiellement, au niveau du point où nous avons suturé le bout périphérique de la branche supérieure ; les cylindraxes régénérés neurotiseront ainsi, en même temps, la branche supérieure du facial et cette partie de la branche inférieure qui a été lésionnée par la formation de la boutonnière et l'application de la suture.

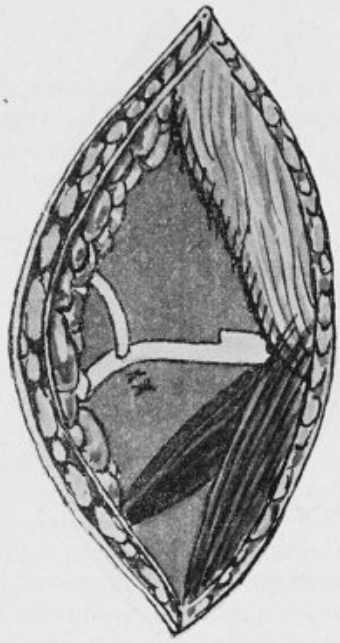

Fig. 2. — Disposition post-opératoire après la section de la branche supérieure et suture de son bout périphérique à la branche inférieure.

Au contraire, en correspondance du bout central de la branche supérieure sectionnée, il se formera un petit nevrome d'amputation, car les fibres nerveuses en régénération ne peuvent pas prendre part à la neurotisation du bout périphérique, à cause de la distance des deux bouts et de la nouvelle disposition post-opératoire.

Après quatre à six mois, on aura ainsi une reprise fonctionnelle parfaite dans tout le territoire du nerf facial, où l'on avait eu, tout de suite après l'opération, une paralysie complète dans le territoire de la branche supérieure, et une paralysie partielle dans celui de la branche inférieure.

J'ai pu constater, chez tous mes opérés, qu'avec le retour de la fonction, le spasme ne se répète pas ; ce qui arrive, d'après mon opinion, pour les raisons suivantes :

1° L'innervation de tout le territoire périphérique du facial vient d'être confiée à un nombre de fibres très inférieur au nombre habituel (la moitié ou même moins), et puisque chaque fibre doit pourvoir à la fonction d'un territoire plus que double du normal, il se produit une dispersion de tonalité, d'énergie nerveuse, et le seuil d'excitations des fibres musculaires innervées par ces fibres régénérées, n'étant plus surpassé il ne se produit plus de spasmes spontanés. C'est, du reste, ce que l'on peut observer après l'alcoolisation partielle du nerf ou après son étirement, avec la différence substantielle qu'après notre intervention la réduction numérique des fibres est permanente et plus facilement réglable selon notre volonté.

2° Avec la section de la branche supérieure, quand le blépharospasme prédomine, ou, au contraire, de la branche inférieure, si le spasme du facial inférieur prédomine, et en greffant le bout périphérique de la branche sectionnée à la branche conservée, on peut supprimer définitivement les fibres plus spasmogènes et obtenir la neurotisation de la branche sectionnée avec des fibres qui ne sont pas frappées par la maladie, ou bien qui le sont de façon moindre ou secondaire (la maladie commence souvent avec un blépharospasme qui gagne ensuite tout le nerf facial). Si tout le nerf facial est malade (comme dans notre premier cas), je pense que, pour supprimer le spasme, il suffit d'obtenir la réduction numérique des fibres du facial que l'on obtient avec la section de la branche supérieure et sa greffe à la branche inférieure, et en obligeant les fibres de la branche inférieure à se charger de l'innervation d'un territoire périphérique beaucoup plus étendu.

Le résultat que j'ai obtenu confirme l'exactitude de cette présomption et le fondement de mes espérances. Dans les 3 cas que j'ai opérés (dont l'un avait un spasme total bilatéral), on a pu constater, tout de suite après l'opération : une paralysie complète du facial supérieur et une paralysie partielle de l'inférieur; après quatre mois, la reprise fonctionnelle des muscles de la face; après six mois, la reprise totale de la fonction du nerf. Actuellement, mes opérés sont complètement guéris, la fonction des muscles innervés par le facial est parfaitement rétablie, et le spasme ne s'est plus produit, bien que, dans le premier cas, l'opération remonte déjà à dix-huit mois, et à une année environ dans les deux autres cas. Les malades qui avaient essayé toutes ou presque toutes les autres méthodes thérapeutiques physiques et même chirurgicales (un malade avait été opéré d'étirement du nerf et de résection du sympathique cervical, avec une rémission de cinq mois seulement) et qui étaient arrêtés dans leur travail, et gênés dans les plus simples actes de la vie sociale, sont maintenant des individus parfaitement normaux.

Évolution vers la résorption d'un appendice amputé spontanément et flottant dans un abcès,

par MM. **Jean Berger** et **Roger Simon.**

L'amputation spontanée de l'appendice est représentée, dans la littérature chirurgicale, par un très petit nombre d'observations.

Ayant eu l'occasion, au cours d'une opération d'appendicite subaiguë suppurée, d'enlever un appendice amputé et présentant un aspect tout à fait particulier permettant de penser que l'on assistait à une phase assez avancée de sa disparition progressive, nous avons cru intéressant de vous la rapporter.

Observation. — M. G..., employé, âgé de trente-quatre ans, est admis à la salle Lenoir, le 5 octobre 1933, par la consultation. Il est venu à l'hôpital pour des douleurs siégeant dans la fosse iliaque droite.

Depuis sept mois environ, il souffre de cette partie de l'abdomen, d'une façon irrégulière et intermittente : petites crises douloureuses durant cinq à dix minutes au début, irradiant dans les lombes et la région épigastrique, augmentant de durée par la suite, s'accompagnant d'anorexie élective pour les graisses, et aboutissant parfois à un vomissement alimentaire calmant les douleurs. Peu à peu, celles-ci sont devenues nocturnes, entraînant l'insomnie et des vomissements presque quotidiens.

Pendant toute cette période : jamais de fièvre, amaigrissement peu marqué. A deux ou trois reprises, léger subictère des conjonctives.

Le 1er octobre, cinq jours par conséquent avant qu'il entre à l'hôpital, le malade est brusquement réveillé la nuit par une douleur iliaque droite, en coup de poignard, accompagnée de sueurs froides et de diarrhée, mais sans vomissements et sans fièvre.

En effet, lorsque, cinq jours après, nous l'examinons pour la première fois, il est absolument apyrétique. Ses douleurs ont presque disparu ; il a encore plusieurs selles par jour.

En découvrant son abdomen, nous sommes frappés par deux cicatrices : l'une médiane sus-ombilicale, l'autre iliaque droite. La paroi est souple dans son ensemble. Cependant, on réveille une sensibilité à droite, et, en palpant profondément, on perçoit, nettement plaquée contre la fosse iliaque interne, une petite tuméfaction fixée, de la grosseur d'une noix et légèrement douloureuse.

Par l'interrogatoire, nous apprenons alors que, le 21 mai 1925, le malade, sergent de ville à cette époque, a reçu, dans le ventre, un coup de tête qui a nécessité son transport d'urgence à l'hôpital, dans le service de M. Robineau, et une intervention pour laquelle deux incisions ont été pratiquées. Nous n'avons eu que par la suite le compte rendu opératoire de cette première intervention qui a consisté en une fermeture d'ulcère perforé au pylore après exploration de la région appendiculaire (appendice sain). Opération faite dans le service de M. Robineau et dont les suites furent simples.

Le malade est mis par nous en observation : les douleurs s'atténuent, ainsi que la diarrhée ; le pouls est bien frappé, normal ; la température est à 36°8 le matin, 37°2 le soir. Urée : 0,45. Mais, devant la persistance de cette petite masse profonde, dans la fosse iliaque, qui fait penser à un paquet épiploïque, et l'absence complète de signes infectieux et de réaction de défense de la paroi, on décide d'intervenir.

Le 7 octobre 1933 : intervention. Anesthésie générale à l'éther. Opérateurs : Berger, Ovide, Simon, interne.

On incise sur l'ancienne cicatrice iliaque droite. On trouve très facilement le cæcum, mais, en soulevant son fond, on ouvre un abcès collecté contenant à peu près un verre à liqueur de pus bien lié, à odeur intestinale. En épongeant, à la compresse, on constate l'existence d'un cordon fibreux grisâtre, presque translucide, flottant dans le pus, en imposant pour une fausse membrane et qu'on enlève à la pince.

On place deux mèches et un drain. Fermeture partielle de la paroi. Après l'intervention, on constate sur la pièce l'existence de deux petites masses dures. Comme le montre la section, il s'agit de calculs stercoraux dans un organe creux. Ces calculs, la longueur de la pièce (8 à 9 centimètres) et sa structure cavitaire font alors penser qu'on a enlevé l'appendice.

La pièce est envoyée au laboratoire. Voici le résultat de l'examen histologique :

« Histologie incontestable d'un appendice dont on retrouve, autour de la cavité, des couches lamelleuses de la paroi, mais réduites à l'état d'ombres nécrotiques où pullulent les microbes les plus divers. Quelques rares polynucléaires çà et là. En un point, on reconnaît un calcul stercoral.

Les suites opératoires ont été marquées par une élévation thermique à 38°3 le lendemain de l'intervention, avec suppuration abondante.

La cicatrisation s'est faite en vingt-deux jours. Le malade est sorti de Necker le 1er novembre 1933.

Si nous vous avons communiqué cette observation, c'est qu'elle nous a paru intéressante à plusieurs points de vue.

Que trouvons-nous, en relisant l'observation de ce malade?

1° D'abord, dans la nuit du 1er octobre 1933, le malade, qui souffrait depuis plusieurs mois dans la fosse iliaque droite, est réveillé par une douleur brusque, en coup de poignard, siégeant dans la même région, si intense qu'elle provoque des sueurs froides, et, enfin, s'accompagnant de diarrhée. Celle-ci persiste les jours suivants, mais il n'y a pas de fièvre et la douleur diminue rapidement. Comment interpréter un tel incident? Vraisemblablement, perforation appendiculaire se produisant en péritoine cloisonné antérieurement par le fait, peut-être, que huit ans auparavant la péritonite avait été drainée par cette voie, ou par celui, aussi vraisemblable, d'adhérences à l'occasion d'une appendicite chronique évoluant depuis plusieurs mois.

2° Cinq jours après, nous voyons le malade ; il souffre un peu, on sent profondément une petite tuméfaction fixée sur la fosse iliaque interne, il n'y a pas de fièvre, le pouls est normal, il n'y a pas de contracture, et pourtant, deux jours après, lorsque l'on intervient, on trouve un abcès collecté. Aucun signe clinique ne pouvait nous le faire prévoir. Evidemment, la formule sanguine aurait peut-être fourni une indication, mais nous avouons n'avoir pas pensé à la faire établir devant l'absence de tout indice de suppuration.

3° Enfin et surtout, au milieu du pus, flottait, libre de toute attache, un appendice absolument méconnaissable, en voie de désagrégation, nettement tubulaire, à l'aspect pseudo-membraneux grisâtre, presque translucide, et qui a été identifié par l'examen histologique. Quand cet appendice

s'est-il séparé du cæcum? Probablement au moment de la crise aiguë à allure de perforation qui s'était produite sept jours auparavant. Mais nous avons été frappés par la rapidité avec laquelle l'organe ainsi amputé s'est altéré. C'est la constatation de cette amputation spontanée de l'appendice qui nous a surtout amenés à vous communiquer notre observation. C'est, en effet, là, un phénomène peu fréquent. Nous n'en avons trouvé que quelques cas publiés. La plupart du temps, comme en témoignent les observations de P. Delbet [1], de Von Friedländer [2], de R. Lévy [3], de Loubat et Lataste [4] et de Pital [5], l'amputation spontanée de l'appendice s'est produite au cours d'une crise d'appendicite aiguë gangréneuse : lors de l'intervention d'urgence, l'organe a été retrouvé libre dans la cavité abdominale, au milieu de réactions inflammatoires traduisant une péritonite aiguë.

Par contre, dans certaines observations telles que celles publiées par Bonneau [6], par Judd [7], par Peraire [8] et par Wagner [9], il semble qu'il y ait eu une sorte d'organisation qui ait permis de retirer un appendice libre ou seulement retenu par une formation fibreuse peu importante. Mais, dans tous les cas, l'appendice isolé a toujours été retrouvé en partie normal, du fait de la conservation de sa vascularisation. R. Lévy insiste même pour dire que ce serait une erreur de croire qu'un appendice amputé spontanément pût se résorber.

Nous nous sommes cependant posé, à ce sujet, la question suivante : dans notre cas, si nous n'avions pas opéré notre malade, ce qui, en somme, peut s'admettre, puisque rien ne nous poussait à intervenir d'urgence, n'aurait-on pas vu, sous l'influence d'un traitement d'attente (glace, propidon, etc.), cet abcès se résorber et, avec lui, ce cordon fibreux, libre de toute attache, non vasculaire et représentant un appendice en voie de désagrégation? Et sans vouloir aborder la question des appendices refroidis difficiles à trouver, on peut se demander si l'opérateur aurait retrouvé chez notre malade la trace d'un appendice qu'il savait pourtant devoir exister.

Nous terminerons en disant que nous avons réopéré dernièrement

1. P. Delbet : Amputation spontanée de l'appendice. *La Presse Médicale*, t. XX, 1912, p. 605-607.
2. Von Friedlander : Ueber spontan amputation des appendix. *Beibl. 3. d. Mith. d. Gessellsch. f. im. Med. u. Kinderh. in Wien.*, t. VIII, 1909, p. 52-58.
3. R. Levy : Spontan amputation des Wurmdorsatzes. *Berl. Klin. Woch.*, t. LI, 1914, p. 374.
4. Loubat et Lataste : Sur un cas d'amputation spontanée de l'appendice. *S. de Méd. de Bordeaux*, t. XLIII, 1913, p. 472.
5. Pital : Self detachment of appendix in cases of a cute inflammatory processus. *Vrach. Gaz.*, 32, 1424, 14277, 31 octobre 1928.
6. Bonneau : Accidents provoqués par l'amputation spontanée de l'extrémité libre de l'appendicite gangréneuse. *Paris chirurgical*, t. III, 1911, p. 541-546.
7. Judd : A specimen of auto amputation of the appendix. *I. am. m. Ass.*, Chicago, t. LXV, p. 1179.
8. Peraire : Amputation spontanée d'un appendice au cours d'une crise : appendicectomie à froid; cordon fibreux reliant les deux moignons appendiculaires. *Paris chirurgical*, t. V, 1913, p. 698.
9. Wagner : An appendix free in the abdominal cavity without suppurative peritonities. *Med. Rec.*, New-York, t. LXXXIV, p. 339.

notre malade (une gastro-entérostomie pour sténose pylorique). Il est actuellement guéri.

Il est donc vraisemblable de penser que, lorsque nous l'avons eu dans notre service, il y a eu coexistence de deux syndromes, l'un iliaque droit important qui a concentré notre attention sur lui alors que l'autre, gastrique, que nous pensions être un simple retentissement, traduisait probablement le réveil de son ulcère pyloro-duodénal qui était resté silencieux pendant huit ans.

Nous n'avons retrouvé nulle part, dans la littérature, mention d'un appendice absolument libre de toute attache, flottant au milieu du pus et d'un aspect fibrineux permettant d'affirmer que l'on assistât à une phase assez avancée de sa désagrégation ; c'est pourquoi nous avons cru devoir vous rapporter cette observation.

Un cas de grands kystes du rein,

par M. **Jean Berger.**

Je vous apporte aujourd'hui une observation, une radiographie et une photographie de grands kystes du rein.

Il s'agit d'une malade que j'ai opérée le 29 mai 1934, à la Clinique de l'avenue du Roule, et dont l'observation détaillée paraîtra plus loin. Voici la photographie de la pièce opératoire. Comme vous le voyez, il s'agit d'un rein portant quatre poches liquides, la plus grosse ayant la taille d'une forte orange, la plus petite, celle d'une noix verte. L'ensemble formait une masse très volumineuse ; la paroi des kystes, extrêmement mince et friable, n'a pas été entamée pendant l'intervention. Elle avait un aspect si particulier que, jusqu'à ce qu'on arrivât à déceler l'uretère s'enfonçant entre ces masses kystiques, le diagnostic de rein kystique resta en suspens. La pièce se présente extérieurement, ainsi que le relate l'examen pratiqué par Leroux, avec quatre poches liquides tendues. Dans la zone centrale de tangence de ces poches, une partie plus dense paraît en liaison directe avec un conduit externe qui est l'uretère. Une coupe médiane révèle bien, au centre, la présence du parenchyme rénal, autour du bassinet, et des vastes poches kystiques à contenu liquide, d'aspect voisin de celui de l'urine.

L'examen histologique montre les grandes cavités, et d'autres aussi plus restreintes, creusées dans le parenchyme rénal. Les grandes sont dépourvues de tout revêtement épithélial ; les petites ont un revêtement cubique. Le compte rendu du Dr Leroux conclut à l'origine tubulaire vraisemblable. Par ailleurs, le parenchyme, à part quelques glomérules fibreux, est de structure normale.

Bien que ces tumeurs ne soient pas extrêmement rares, il m'a paru intéressant de vous présenter celle-ci pour diverses raisons, dont l'une est le nombre important des kystes siégeant sur ce rein. Habituellement,

ces kystes sont peu nombreux, ou le plus souvent uniques. Blanc[1] signale que, la plupart du temps, ils siègent, soit au pôle inférieur, soit au pôle supérieur et qu'il peut en exister un petit kyste surajouté. Dans son important travail du *Journal de Chirurgie*, Laquière[2] dit que le kyste siège, en général, à l'un des pôles, sans préférence pour l'un d'entre eux. Harms[3], Parmenter[4], Carson[5], Kairis[6] les donnent comme le plus souvent uniques. Le siège au niveau des pôles est de beaucoup le plus fréquent. Loffler[7], néanmoins, rapporte un cas où le kyste siégeait au niveau du hile rénal. Dans le cas qui nous occupe, il y avait quatre poches kystiques très volumineuses qui en étaient arrivées à masquer le parenchyme rénal et même le bassinet, car l'uretère semblait s'enfoncer dans un sillon séparant deux de ces kystes, et ce ne fut qu'à la fin de l'intervention, une fois la tumeur extériorisée, que l'on put constater sa présence, ainsi que celle des vaisseaux rénaux. Le volume de ces kystes est, en général, très considérable. Cela tient, certainement, à ce que, n'éprouvant que peu de gêne fonctionnelle, les malades se décident à l'intervention très tardivement. Laquière signale un cas dans lequel le kyste avait le volume d'un utérus à terme.

Je n'ai pas trouvé, ni dans les observations que j'ai pu consulter, ni dans le travail auquel je fais allusion, la présence de kystes intraparenchymateux, ainsi que cela existe dans ce cas, où il existait de petits kystes dans le tissu rénal lui-même. Marion, dans son *Traité d'Urologie*, décrit ces grands kystes du rein et les donne comme généralement uniques, ou quelquefois doubles, l'un des deux l'emportant de beaucoup sur l'autre comme volume. Selon lui et les divers auteurs qui ont étudié la question, ces kystes sont toujours unilatéraux, et l'on ne constate, même pendant très longtemps, aucune altération du fonctionnement rénal.

Au point de vue clinique, le cas dont je vous rapporte l'observation était d'un diagnostic qui m'a paru difficile, et je dois avouer que, tout en admettant la possibilité de kyste rénal chez ma malade, j'avais conclu à l'existence d'un kyste péritonéal siégeant, soit dans le grand épiploon, soit dans la racine du méso-côlon transverse ou ascendant. Cette malade a été vue par le professeur Cunéo, qui a bien voulu me donner son avis à son sujet, et dont les conclusions ont été semblables aux miennes.

Au point de vue fonctionnel, ces kystes ne donnent lieu, pendant longtemps, à aucun trouble important : des douleurs variables et tardives, des

1. Blanc : 2 cas de kystes du rein. *Journal d'Urologie*, t. XIX, n° 1, janvier 1925.
2. Laquière : Kystes séreux du rein et opérations conservatrices. *Journal de Chirurgie*, t. XXVI, n° 3, septembre 1925.
3. Harms : Kyste solitaire du rein. *Beitrage zur Klinischen Chirurgie*, t. CXXV, fasc. 3, 1922.
4. Parmenter (Buffalo) : Kystes du rein justiciables de l'intervention chirurgicale *New York State Journal of Medicine*, t. XXI, n° 3, 1921.
5. Carson (Milwaukee) : Kystes solitaires du rein. *Annals of Surgery*, vol. LXXXVII, n° 2, 6 février 1928.
6. Kairis : Contribution à l'étude des kystes solitaires du rein. *Archiv. für Klinische Chirurgie*, t. CXL, fasc. 4, 21 février 1929.
7. Loffler (Vienne) : Contribution à l'étude clinique des kystes du rein. *Zeitschrift für Urologische Chirurgie*, t. XX, fasc. 5 et 6, 22 septembre 1926.

troubles digestifs, très rarement des troubles urinaires, parfois du météorisme abdominal. Dans mon cas, la symptomatologie était réduite au minimum et se bornait à une symptomatologie physique. Ce n'est que très peu de temps avant de se décider à l'intervention que la malade commença à souffrir par intermittences ; donc, rien de ce côté qui permette de faire le diagnostic. Les signes physiques, dans certains cas, sont des signes nettement lombo-rénaux ; dans d'autres, ils sont davantage abdominaux et, dans

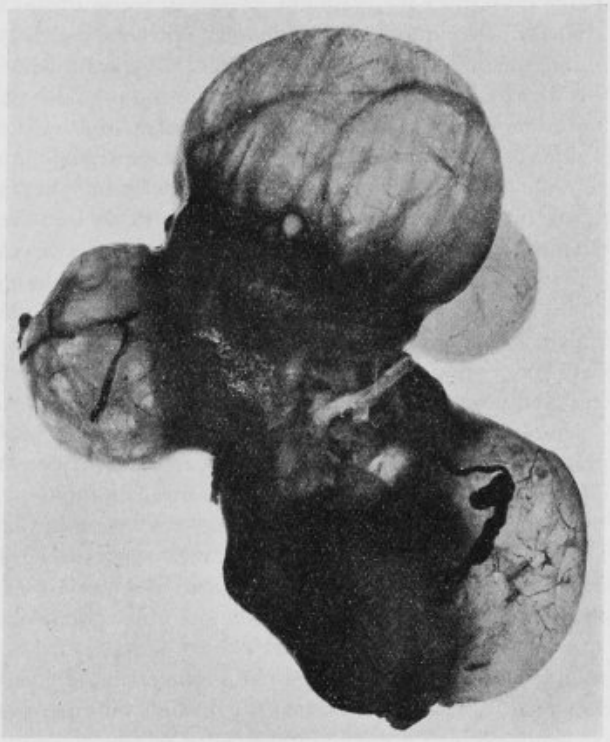

Rein oligokystique. L'uretère est visible au centre de la pièce.

le cas qui nous occupe, ils étaient caractérisés par l'existence d'une volumineuse masse faisant saillie à travers la paroi abdominale antérieure droite et que la palpation révélait comme régulière, lisse, indolente, donnant le contact lombaire, se laissant refouler en partie sous les côtes, s'abaissant difficilement et se mobilisant latéralement, *surtout vers en dedans*.

La tumeur existait depuis douze ans. A ce moment, un médecin avait fait le diagnostic d'hydro-cholécyste. J'ai fait faire une radiographie avec tétra-iode et ai pu éliminer complètement cette hypothèse. Il ne pouvait pas s'agir, étant donné l'âge de la malade, d'une affection comme la dilatation du cholédoque, ni d'un kyste de la tête du pancréas, qui eût été

beaucoup moins mobile. J'ai pensé, tout d'abord, à une hydronéphrose, mais un cathétérisme urétéral, pratiqué par mon ami le Dr de Sard, a éliminé complètement cette hypothèse en donnant, de part et d'autre, une éjaculation urétérale physiquement et chimiquement normale.

Une radiographie avec pyélographie semble montrer que le bassinet se trouvait au-dessus de la tumeur et, récemment encore, une radiographie après injection de ténébryl montre un bassinet, il est vrai un peu dilaté, avec un uretère légèrement rapproché de la ligne médiane, la tumeur circonscrite à l'aide d'un fil de fer, pendant l'examen, se montrant nettement au-dessous du bassinet en question. Nous avons, d'accord avec le Dr Ledoux-Lebard, éliminé, jusqu'à plus ample informé, l'hypothèse de l'origine rénale. Je dois dire que cette dilatation du bassinet est signalée par certains auteurs, et notamment par Charlet et Tartanson qui en font un signe auquel ils attachent une certaine valeur. Blanc, également, le signale, ainsi que la courbure urétérale dont je parlais il y a un instant. Enfin, j'ai fait faire un examen du gros intestin par lavement baryté et, là, la tuméfaction s'est montrée nettement comprise entre le côlon ascendant et le côlon transverse, écartés l'un de l'autre. Cet aspect n'est pas habituel dans les tumeurs rénales droites, sauf si elles siègent uniquement au pôle inférieur. En général, ces dernières refoulent l'angle colique vers le bas et ne font pas saillie dans le cadre colique.

Devant ces symptômes un peu discordants et qui, dans l'ensemble, néanmoins, semblaient éliminer l'hypothèse d'une lésion rénale, le diagnostic le plus vraisemblable m'a semblé être celui de kyste rétro-péritonéal ou épiploïque du côté droit. Il n'en était rien. Je ne puis pas dire que je regrette beaucoup cette erreur de diagnostic, car la conduite à tenir, ou au moins la voie d'accès eût, pour moi, été la même. La tumeur faisait une saillie tellement marquée au niveau de la paroi abdominale et paraissait d'un tel volume que je ne crois pas qu'elle eût été facilement abordable autrement que par voie transpéritonéale.

L'opération pour laquelle j'ai employé une incision transversale droite m'a montré, aussitôt le péritoine ouvert, la saillie kystique qui s'est, pour ainsi dire, extériorisée d'elle-même, amenant avec elle le côlon transverse droit et l'épiploon, à tel point qu'au début j'ai cru vraiment avoir affaire à un kyste épiploïque. Puis, en incisant le péritoine postérieur, absolument avasculaire, qui recouvrait cette tumeur d'un mince voile bleuâtre, j'ai pu disséquer, presque entièrement à la compresse, cette tumeur en grappe, vraiment très importante, qui s'est extériorisée assez facilement, sauf au niveau du bord externe du deuxième duodénum auquel elle adhérait intimement. Cette circonstance ne m'a pas fait regretter d'avoir employé la voie antérieure. Ce n'est que tout à la fin de l'opération, une fois la masse kystique presque entièrement extériorisée, que j'ai découvert le pédicule rénal qui s'enfonçait dans un sillon profond compris entre deux poches kystiques. J'ai fait alors une néphrectomie.

Les opérations conseillées dans les kystes volumineux du rein sont de trois ordres :

1° D'une part, la néphrectomie, que la plupart des auteurs réservent à des cas exceptionnels, soit, comme le dit Laquière, lorsque le rein a disparu presque complètement et qu'on ne peut pas savoir quelle quantité de parenchyme rénal reste caché sous les masses kystiques (c'est le cas de mon observation), soit lorsqu'une hémorragie nous y oblige. Il m'a semblé que réséquer ces parois kystiques nombreuses, volumineuses, recouvrant un parenchyme réduit, était incertain, et constituait une imprudence.

2° L'autre procédé opératoire conseillé est décrit par Lecène (Société de Chirurgie, 1923). C'est l'excision de toutes les parois kystiques. Ce procédé, d'application parfois difficile, pouvant amener une hémorragie secondaire, a été un peu abandonné, ainsi que la néphrectomie partielle, et même cunéiforme de Tuffier qui se termine souvent elle-même par une néphrectomie immédiate ou secondaire pour cause d'hémorragie. Elle a été remplacée, ainsi que le conseille Laquière, par la résection en collerette de la partie saillante des poches kystiques.

Dans le cas qui nous occupe, l'énorme volume de la masse m'a fait décider de faire la néphrectomie. Je ne le regrette pas : la malade a guéri avec la plus grande facilité ; le taux des urines est monté à 2 litres trois jours après l'opération, et le tout s'est passé sans aucun incident. Je dois dire que si, dans un cas analogue, je me trouvais en présence d'une poche unique, laissant apercevoir la forme rénale un peu mieux conservée, avec un bassinet d'apparence normale, je me rallierais plutôt à la résection en collerette de Laquière.

Il m'a paru intéressant de vous communiquer cette observation. Au point de vue anatomo-pathologique, elle est très rare. Il va sans dire que cette lésion n'a aucun rapport avec le rein polykystique qui est toujours double et s'accompagne d'une multiplication des poches kystiques à l'intérieur du rein, échappant ainsi, dans la plupart des cas, à tout traitement chirurgical utile.

Dans notre observation, les kystes étaient au nombre de quatre, très volumineux, et il existait, je vous le rappelle, de petites dilatations kystiques dans le parenchyme rénal qui auraient, sans doute, pu s'accroître dans l'avenir si je n'avais pas pratiqué la néphrectomie.

Par opposition au rein polykystique et pour éviter toute confusion avec cette maladie très particulière et très différente, il me semble qu'on pourrait donner à l'affection qui nous occupe en ce moment le nom de rein oligokystique.

Observation. — *Antécédents* : Il y a douze ans, découverte fortuite d'une tuméfaction abdominale droite, petite, arrondie, siégeant au-dessous du rebord costal.

Diagnostic fait par le médecin traitant : cholécyste.

Dix années de calme complet, sans aucun trouble fonctionnel, ni général, avec augmentation progressive de la tumeur.

Il y a deux ans, je vois la malade pour la première fois : grosse masse kystique, rénitente, régulière, siégeant, à droite, nettement séparée du foie, absolument indolente, mobile vers en haut, peu mobile vers le bas, légèrement mobile vers en dedans, donnant le contact lombaire.

Une radiographie permet d'éliminer la vésicule.

Une radiographie avec pyélographie semble montrer que le bassinet siège au-dessus de la tumeur. Un cathétérisme urétéral, fait par le Dr de Sard, montre l'intégrité du fonctionnement rénal, ainsi que l'absence de toute hydro-néphrose.

La malade décide de remettre à plus tard son intervention. Je l'examine à nouveau au bout de deux ans : la tumeur a nettement augmenté de volume. Elle fait une saillie visible au niveau de la paroi abdominale ; elle est devenue légèrement douloureuse ; aucun trouble urinaire, ni hématurie, ni pollakyurie, ni cystite.

Les signes physiques sont les mêmes, mais la tumeur est un peu plus volumineuse. Avant de décider l'intervention, on pratique (Dr Ledoux-Lebard) une radiographie rénale après injection de ténébryl intraveineux : le bassinet paraît augmenté de volume, l'uretère un peu dévié en dehors, la masse kystique semble nettement au-dessous de la région du bassinet.

Une radiographie du gros intestin montre que la saillie de la tumeur proémine nettement sous le côlon transverse et en dedans du côlon ascendant.

On fait le diagnostic *probable* de kyste rétro-péritonéal ou épiploïque droit, diagnostic qui paraît également vraisemblable au professeur Cunéo qui a vu la malade et a bien voulu me donner son avis.

Examen de sang : urée normale.

Analyse d'urine avant l'intervention : absolument normale.

Opération : Incision transversale droite passant sur la saillie de la tumeur. Aussitôt le péritoine ouvert, le côlon transverse s'extériorise ainsi que le kyste d'aspect bleuâtre, qui s'énuclée en partie spontanément. On incise un mince feuillet péritonéal qui le recouvre et, peu à peu, à la compresse et aux ciseaux, on arrive à en faire le tour. A la partie interne, néanmoins, il adhère assez intimement au deuxième duodénum. Toutes ces manœuvres se font sans la moindre effusion de sang. La masse, constituée par quatre kystes, dont trois très volumineux, le plus gros ayant les dimensions d'une forte orange, amène après elle un pédicule qui s'enfonce dans un sillon séparant deux masses kystiques, et que l'on reconnaît pour être un pédicule rénal de dimensions réduites. Ligature de l'uretère à distance. Ligature isolée des vaisseaux rénaux. Néphrectomie. Réfection du péritoine postérieur. On laissera, néanmoins, traverser un petit drain. Paroi à la soie.

Suites opératoires très simples. Pas d'anurie. Au bout de trois jours, 2 litres d'urine, puis le taux des urines se régularise ; l'urée sanguine, qui était montée à 51, au bout de trois jours redescend à la normale très rapidement. Cicatrisation sans incident.

La malade quitte la maison de santé au vingtième jour, complètement rétablie. Elle est actuellement en convalescence.

L'examen de la pièce est détaillé dans les commentaires qui précèdent cette observation.

Le traitement des fractures diaphysaires du fémur par la suspension et l'extension continue au moyen de broches de Steinmann ou de Kirchner. Résultats obtenus au Val-de-Grâce, de 1922 à 1934,

[par MM. les médecin commandant **Clavelin**, professeur, médecin commandant **G. Bonnet**, agrégé, membres correspondants, et le médecin capitaine **J. Sarroste**, agrégé.

Les récentes communications faites à cette tribune par MM. Soupault (25 avril), Boppe (2 mai), Yves Delagenière (23 mai), sur l'utilisation, dans

la chirurgie des fractures ou pseudarthroses du fémur, de l'extension continue par broche ou par cravate de Hennequin, nous prouvent que cette question est toujours d'actualité.

Nous croyons intéressant de vous communiquer les résultats obtenus dans un service du Val-de-Grâce, par la méthode d'extension continue en suspension, combinée avec la traction métallique transosseuse (broches de Steinmann ou de Kirchner).

Ce travail n'a aucune prétention à l'originalité. Il n'a rien d'un plaidoyer personnel. Il tire sa valeur du fait qu'il représente la statistique intégrale de la méthode employée aux services du 1er Blessés et du 2e Blessés par des chirurgiens différents, de janvier 1922 à juin 1934. Il apporte donc, indépendamment de toute question personnelle, des éléments qui permettent de juger un procédé de traitement.

Les observations recueillies sont celles de blessés traités par MM. les professeurs Rouvillois, Duguet, Plisson, Paitre, Clavelin ; MM. Bonnet et Sarroste, agrégés, et leurs assistants.

Remarquons dès maintenant que l'utilisation, réglementaire, dans les régiments, de l'attelle dite de Thomas-Lardennois, appliquée par des médecins qui ont suivi un cours d'appareillage très complet au Val-de-Grâce, fait que nombre de fracturés arrivent dans nos services suffisamment réduits pour que l'emploi d'une traction collée évite celui d'une broche de Steinmann ou de Kirchner.

Celles-ci ont été utilisées seulement lorsque l'étendue du déplacement des fragments dans les trois dimensions en rendait l'emploi indispensable.

La suspension a toujours été appliquée au moyen des appareils universels du Service de Santé, articulés ou non, ou de leurs variantes, avec point d'appui sur l'ischion sain, tous appareils dans lesquels le genou est fléchi et peut être mobilisé précocement.

Voici, résumées, les vingt-trois observations recueillies d'octobre 1924 à juin 1934 :

Observation I. — D. V..., 3 octobre 1924. Chute de 7 mètres. Polyfracturé : fémur et rotule droits, 1er métatarsien.

Fémur : fragment inférieur déplacé en arrière et en dedans, chevauchement de 2 centimètres, esquille intermédiaire. Broche de Steinmann posée sous rachianesthésie le quatrième jour. Appareillage en berceau de Fresson et Leclerc, ablation de la broche au bout de six semaines, lever au bout de quatre mois. Récupération fonctionnelle complète au bout de sept mois. Rejoint son corps sans invalidité.

Obs. II. — M... Fracture intertrochantérienne du fémur gauche survenue le 26 décembre 1925. Broche de Steinmann posée le surlendemain après ponction du genou. Réduction sous traction progressive de 8 à 15 kilogrammes en suspension (appareil à point d'appui sur l'ischion opposé). Ablation de la broche au quarante-troisième jour. Part en convalescence le quatre-vingt-troisième jour, le genou fléchissant à angle droit. Revient en juin pour traitement physiothérapique complémentaire.

Actuellement, restitution fonctionnelle complète, travaille comme fermier près de Belfort.

Obs. III. — F..., 21 février 1926. Polyfracturé : fracture des deux ischions, de la branche horizontale du pubis gauche et du fémur gauche à l'union du tiers supérieur et du tiers moyen. Le fragment inférieur est déplacé en dedans et en arrière. Deux jours après, pose d'une broche de Steinmann sous rachi-anesthésie.

Appareil à suspension du Service de Santé.

Réduction le 1er mars bout à bout. Ablation de la broche le vingt et unième jour. Lever le quatre-vingt-dixième jour. Sort le cent onzième jour. Genou fléchissant à angle droit. 2 centimètres de raccourcissement par légère crosse. A repris son service après convalescence de trois mois.

Obs. IV. — Adjudant D..., des sapeurs-pompiers. Polyblessé : épaule gauche luxée et fracture sous-trochantérienne du fémur gauche, survenue le 16 juin 1926. Le lendemain, broche de Steinmann et appareillage en suspension type Service de Santé. Ablation de la broche le quarante-cinquième jour : à cause d'un *point de suppuration cutanée*. Lever le quatre-vingt-dixième jour, rentre aux pompiers le 1er janvier 1927 et y reprend son service.

Ne conserve actuellement, malgré son rude métier, aucune séquelle clinique, ni raccourcissement, ni raideur articulaire.

Obs. V. — Le G..., 5 octobre 1926. Fracture du fémur droit au tiers moyen ; esquille intermédiaire ; déplacement important. Pose d'une broche de Steinmann le lendemain. Appareillage en suspension. Réduction obtenue le quinzième jour. Le vingtième jour, début d'infection, arthrite purulente du genou qui nécessite une résection intra-fébrile le trente-quatrième jour après la fracture. Réformé avec 50 p. 100 d'invalidité et 6 centimètres de raccourcissement. La broche avait traversé le cul-de-sac latéral interne de la synoviale du genou (fait contrôlé lors de la résection).

Obs. VI. — D..., 6 mai 1927. Chute d'avion ; fracture ouverte du fémur droit au tiers moyen avec esquilles libres et gros délabrement musculaire. Epluchage de la plaie ; fermeture partielle sur mèche. Pose d'une broche de Steinmann. L'intervention a lieu une heure et demie après la chute. Réduction bonne et ébauche de cal le quarante-troisième jour. Ablation de la broche et de toute traction le soixante et onzième jour. Le cal reste longtemps fragile et peu opaque à la radio. Le blessé sort le septième mois avec un cal solide, une légère angulation antéro-interne et 1 centimètre de raccourcissement.

Obs. VII. — H..., pompier. Le 26 juillet 1928, fracture du fémur droit au tiers moyen. Appareillé le lendemain en suspension ; traction avec pose d'une broche de Steinmann. Celle-ci est enlevée le quarantième jour, lever le quatre-vingt-dixième jour. Reprise intégrale du service de pompier au huitième mois. *Aucune séquelle*. A passé avec succès plusieurs examens de gymnastique, de 1929 à 1934.

Obs. VIII. — H..., pompier. Le 12 octobre 1928, fracture du fémur gauche au tiers moyen. Appareillé le surlendemain en suspension ; traction avec pose d'une broche de Steinmann. Le quarantième jour, *une légère suppuration cutanée* oblige à enlever la broche, mais la réduction est bonne et il y a un cal suffisant. Marche à la fin du troisième mois, reprend son service de pompier (gymnastique, agrès, sauts en profondeur de 2m50) au bout du cinquième mois. *Aucune séquelle* : ni atrophie, ni raccourcissement, ni raideur du genou.

Obs. IX. — S... Le 18 novembre 1927, fracture du fémur droit au tiers moyen ; 3 centimètres de chevauchement. Appareillé en suspension. Traction avec pose d'une broche de Steinmann. Réduction progressive avec 8 kilogrammes. Abla-

tion de la broche le soixante-troisième jour. Cal encore fragile. Lever le cent seizième jour. Sortant le cent vingt-neuvième jour sans raccourcissement avec un bon résultat fonctionnel.

Obs. X. — S..., 26 avril 1929, fracture du fémur droit au tiers moyen avec fissure du fragment supérieur et esquille libre en dehors du foyer. Echec de la réduction en attelle de Thomas. Le dixième jour, appareillage habituel avec traction au moyen d'une broche de Steinmann. Réduction bonne dix jours après. Ablation de la broche le trentième jour. Lever le quatre-vingtième jour. Sort le quatre-vingt-quinzième jour sans raccourcissement. Le malade a repris depuis intégralement son service.

Obs XI. — S..., le 28 mai 1929. Fracture transversale du fémur droit au tiers moyen, commotion cérébrale. N'arrive au Val-de-Grâce que le dixième jour. Appareillage habituel et pose d'une broche de Steinmann. Traction : 8 kilogrammes. Le cal apparaît vite, mais le cinquantième jour on s'aperçoit qu'il y a une *hypercorrection de 1 centimètre*. On enlève la broche. Lever le cent seizième jour. Sortie le cent quarante-sixième jour.

Excellent résultat fonctionnel. Reprend son service après trois mois de convalescence.

Obs. XII. — C.... Polyfracturé : humérus gauche fracturé avec paralysie radiale, épaule gauche luxée, fracture ouverte de la cuisse gauche. Très choqué, le blessé ne peut être opéré que vingt-quatre heures après l'accident, le 20 décembre 1929. Excision parage du foyer de fracture de cuisse, esquillectomie.

Suture partielle, drainage. Appareillage en suspension, traction par broche de Steinmann. Bonne réduction progressive en quinze jours. Cal peu dense. Ablation de la broche seulement le cent unième jour. La plaie opératoire a suppuré et n'est cicatrisée qu'au début de mai.

Une incurvation secondaire du cal se produit et on doit replacer une traction, collée cette fois. En juin, on supprime cette traction. Le 15 juillet, seconde incurvation du cal.

Nouvel appareillage. Le blessé finit par consolider et sort onze mois après l'accident avec un cal en crosse, 3 centimètres de raccourcissement et une raideur marquée du genou.

Obs. XIII. — A..., le 2 novembre 1930. Fracture du fémur droit au tiers moyen avec fragment intermédiaire. Hémarthrose marquée du genou, ponctions successives. Immobilisation en attelle de Thomas. Le douzième jour, la réduction n'étant pas obtenue, on place une broche de Steinmann. Celle-ci, probablement détrempée par plusieurs stérilisations, se coude sur la face axiale du condyle fémoral interne et ressort en soulevant la rotule. Son extraction est fort difficile. Suture des orifices cutanés. Appareillage en traction collée. Aucun incident ultérieur. Excellent résultat final sans invalidité, mais *échec de la broche*.

Obs. XIV. — R..., caporal-chef de pompiers, le 8 juillet 1930. Fracture du fémur gauche au tiers moyen. Le troisième jour, appareillage habituel, pose d'une broche de Steinmann.

Le lendemain, *issue de liquide synovial le long de la broche*. On retire cette broche et on la replace plus haut. Le blessé fait une série d'hématomes du quadriceps et on s'aperçoit, par les épreuves de laboratoire, qu'il est *hémophile*. On retire la broche le vingt-septième jour : il y a déjà du cal et on évacue les hématomes. La réduction est correcte, mais le genou est enraidi et sa flexion atteint seulement la moitié de l'angle droit lorsqu'il se lève le sixième mois. Il reprend progressivement son service de pompier au bout de dix mois. Revu récemment, fléchit le genou à angle droit, n'a pas de raccourcissement, marche sans fatigue.

Obs. XV. — B..., le 3 janvier 1931. Fracture du fémur droit à l'union du tiers moyen et du tiers supérieur. Appareillage en suspension ; traction avec une cravate de Hennequin pendant neuf jours. Le déplacement important n'est pas réduit. Pose d'une broche de Steinmann. Réduction avec 6 kilogrammes obtenue en quatre jours. Ablation de la broche le quarante-troisième jour. Lever le soixante-cinquième jour. Sort le cent vingt-troisième jour sans séquelles, genou dépassant l'angle droit, sans raccourcissement.

Obs. XVI. — O..., enfant de troupe de dix-sept ans, le 14 septembre 1931. Fracture transversale du fémur gauche au tiers moyen. Déplacement important. Le cinquième jour, appareillage habituel en suspension ; traction avec pose d'une broche de Kirchner après ponction du genou. La réduction demande une traction de 12 kilogrammes. Elle est obtenue le onzième jour. Ablation de la broche le trente-deuxième jour. Lever le quatre-vingt-dixième jour. Il persiste un léger chevauchement et une légère angulation antérieure, 2 centimètres de raccourcissement, le genou fléchit à angle droit.

Obs. XVII. — F..., sergent, chute d'avion le 19 août 1931. Fracture transversale multi-esquilleuse du fémur droit au tiers moyen. Le cinquième jour, appareillage en suspension. Traction au moyen d'une broche de Kirchner. Réduction obtenue apparemment. Mais, au bout de deux mois, malgré l'aspect radiologique, il n'y a pas de consolidation.

Ablation de la broche. Intervention chirurgicale : grosse interposition musculaire, ostéosynthèse.

Echec de la broche.

Obs. XVIII. — P..., sapeur-pompier, le 15 octobre 1931, tombe d'un toit. Multifracturé ; radius droit, branche ischio-pubienne droite, fracture cervicale juxta-trochantérienne engrenée du fémur droit, fracture diaphysaire dn même fémur au tiers moyen.

Le lendemain, appareillage habituel ; pose d'une broche de Kirchner ; on ne place que 4 kilogrammes de traction à cause des fractures multiples du fémur et du bassin. A 6 kilogrammes, on a une légère hypercorrection le onzième jour, Le soixantième jour on enlève la broche. Lever le quatre-vingtième jour. Sort le quatre-vingt-dixième jour, hanche et genou libres, fémur hypercorrigé de 1 centimètre. A repris intégralement son service quatre mois après.

Obs. XIX. — N... Chute de 8 mètres le 18 novembre 1931. Commotion cérébrale. Traité à l'hôpital Saint-Antoine pendant neuf jours, dont trois jours de coma. Arrive le dixième jour au Val-de-Grâce. Fracture transversale du fémur droit au tiers moyen. Appareillage habituel. Pose d'une broche de Kirchner. Il faut monter à 11 kilogrammes pour réduire. Ablation de la broche en janvier.

Lever le quatre-vingt-dixième jour ; sort le cent vingt-neuvième jour. Réformé pour troubles consécutifs à sa fracture du crâne. Le genou fléchit au delà de l'angle droit. Il n'y a pas de raccourcissement.

Obs. XX. — D..., élève à l'école de Saint-Cyr. Chute de cheval le 11 décembre 1931. Fracture transversale du fémur gauche au tiers moyen. Le cinquième jour, appareillage habituel en suspension. Traction par une broche de Steinmann. Ablation de la broche le soixante-sixième jour. Lever le quatre-vingt-dixième jour. Sort le quatre-vingt-dix-septième jour, sans raccourcissement, le genou fléchissant à angle droit. Revu un an après, flexion complète du genou. A repris son service intégralement.

Obs. XXI. — G..., le 14 décembre 1931. Grosse fracture multi-esquilleuse du fémur droit au tiers moyen ; une énorme esquille a filé en dehors. Le cinquième

jour, appareillé en suspension. Traction avec une broche de Kirchner; réduit en deux jours, mais l'esquille externe n'a pas bougé et n'a pu être refoulée en place.

Ablation de la broche le soixantième jour. Mais le cal est mou et s'incurve. Remis en traction collée le 6 avril, le blessé consolide enfin le 10 mai, cent quarante-septième jour. Sort le cent quatre-vingt-dix-septième jour, sans raccourcissement, genou fléchissant à l'angle droit. A repris son service de gendarme.

Obs. XXII. — Lieutenant B... Chute de cheval le 9 avril 1933. Fracture du fémur droit à l'union du tiers moyen et du tiers inférieur. Appareillé le lendemain en suspension. Traction au moyen d'une broche de Kirchner, 7 kilogrammes. Ablation de la broche le soixantième jour. Lever le quatre-vingt-septième jour. Sort le quatre-vingt-dix-huitième jour. Raccourcissement nul, genou fléchissant à angle droit. Un mois après, l'atrophie musculaire n'est que de 1 centimètre.

Le genou fléchit à 65°.

Obs. XXIII. — D..., gendarme. Renversé par un camion le 29 avril 1933. Fracture du fémur gauche au tiers moyen avec grosse esquille triangulaire externe et petite esquille intermédiaire.

Le genou étant excorié, on ne place une broche de Kirchner sous anesthésie locale que le dixième jour, au lit du blessé.

Appareillage habituel. Traction 8 kilogrammes. La réduction n'est obtenue qu'à 10 kilogrammes. Le trente-cinquième jour, *légère réaction ostéitique* autour de la broche; température : 38. Ablation de la broche; traction collée; pansements à l'alcool. Le cinquante-cinquième jour, tout phénomène inflammatoire a disparu. Le malade se lève au début d'août et sort le cent vingtième jour, en congé de convalescence de deux mois.

Revu le cent quatre-vingt-unième jour (six mois après la fracture) ; il n'a aucun raccourcissement. Son genou fléchit à 80°. Revu neuf mois après, il fléchit à 60° et n'a que 1 centimètre d'atrophie musculaire.

A repris son service.

De ces documents, il est possible de dégager les remarques suivantes :

1° Sur 40 fractures fraîches du fémur traitées de 1922 à 1934 la broche a été employée vingt-trois fois (soit dans 57,5 p. 100 des cas) pour des motifs divers : réduction insuffisante par les moyens habituels, échec de la traction collée, intolérance de la cravate de Hennequin, etc. Notons en passant que celle-ci a causé une fois, dans une fracture observée récemment, traitée en province et arrivée dans notre service sous forme de pseudarthrose, une paralysie du sciatique poplité externe.

2° Sur ces 25 fractures, dont 2 fractures ouvertes, on employa seize fois la broche de Steinmann, sept fois celle de Kirchner d'invention plus récente.

3° Les résultats sont les suivants :

a) *Succès complets* (c'est-à-dire raccourcissement de 0 à 2 centimètres, cal solide, flexion du genou au moins à l'angle droit, reprise du service) : 17.

(Obs. I, II, III, IV, VI, VII, VIII, IX, X, XI, XIII, XVIII, XIX, XX, XXI, XXII, XXIII.)

b) *Bons résultats* (bonne fonction, mais raccourcissement entre 2 et 3 centimètres, raideur articulaire ne permettant la flexion qu'à 135°, au lieu de 90°) : 2 (obs. XIV et XVI).

c) *Résultats médiocres*, crosse secondaire, raccourcissement supérieur à 3 centimètres, genou raide : 4 (obs. XII) ; dans ce cas, il s'agit d'une fracture ouverte dont le cal aurait pu s'incurver après la mise en œuvre de tout autre procédé.

d) *Echecs*, trois : une résection du genou pour arthrite purulente (obs. V), une torsion en cor de chasse de la broche, obligeant à l'enlever (obs. XIII), une pseudarthrose par interposition musculaire nécessitant une ostéosynthèse (obs. XVII).

Globalement, on a obtenu 73,9 de succès complets, ce qui est mieux qu'encourageant.

L'échec de l'observation V (arthrite purulente) est évitable si l'on prend la précaution de ponctionner systématiquement le genou avant de placer la broche, de retirer celle-ci et de la changer de place (obs. XIV) si elle a embroché la synoviale, de la placer au-dessus de la région condylienne du fémur, comme le recommande Mathieu, pour perforer de l'os compact et éviter les culs-de-sacs synoviaux.

On évitera l'échec de l'observation XIII en se servant de broches n'ayant été stérilisées qu'une fois, et bien trempées. Cette remarque ne s'applique pas aux fils de Kirchner qui ne resservent pas.

4° *Incidents*. — L'incurvation d'un cal mou (obs. XII et XXI) n'est pas imputable à la méthode elle-même.

Une infection légère, sous-cutanée (obs. IV et VIII), est évitable par une asepsie rigoureuse.

L'ostéite raréfiante aseptique était assez fréquente avec la broche de Steinmann : celle-ci jouait lors de l'ablation. Elle est exceptionnelle avec le fil de Kirchner (obs. XXIII), qui tient très fortement et que nous avons dû enlever le plus souvent en utilisant la traction à pas de vis de certains étriers.

Un autre incident à signaler est celui de l'observation XIV : hématomes chez un hémophile. La connaissance de cette maladie du sang aurait naturellement incité l'opérateur à s'abstenir de tout procédé « sanglant ». Nous faisons, depuis, vérifier le status sanguin des fracturés par les procédés usuels.

Enfin une hypercorrection de 1 centimètre a eu lieu deux fois (obs. II et XVIII).

En résumé, la méthode a donné entre des mains diverses un seul accident (4,4 p. 100), un échec évitable (broche détrempée), une pseudarthrose.

La technique utilisée est la suivante :

1° L'anesthésie rachidienne a été pratiquée chez la très grande majorité de ces blessés.

Ce n'est pas en raison de la douleur provoquée par la mise en place de la broche que nous y avons eu recours. Mais elle permet l'appareillage en suspension sans souffrance pour le blessé, et elle facilite singulièrement la réduction par le relâchement musculaire qu'elle provoque.

2° La traction utilisée a pu être ainsi réduite à 8-10 kilogrammes, parfois moins, exceptionnellement plus (13 kilogrammes, obs. II), mais n'a jamais dépassé 13 kilogrammes.

3° Comme repères pour la mise en place de la broche, nous utilisons les bords supérieurs des condyles fémoraux et l'axe du fragment inférieur. C'est à la rencontre de ces deux lignes que nous plaçons la broche ainsi reportée dans la région diaphyso-épiphysaire.

4° La ponction évacuatrice du genou est à pratiquer en cas d'épanchement intra-articulaire.

5° Les broches de Steinmann ont été posées sans étriers-guides, la broche de Kirchner a été placée dans presque tous les cas avec le concours d'étriers-guides qui facilitent sa pose, évitant ainsi toute erreur de direction.

6° La mobilisation du genou est pratiquée passivement dès les troisième ou quatrième jours, et continuée activement dès que possible.

Enfin 7° le complément indispensable de la méthode est la *vérification* radiologique *au lit du malade*, sans laquelle tout procédé d'extension continue et de suspension est aveugle et décevant.

Sans vouloir discuter davantage les mérites de l'appareil de Hennequin, qui, lui aussi, exige une surveillance plus que quotidienne et n'est pas sans inconvénients, sans médire de l'ostéosynthèse qui a ses indications indubitables et qui, en certain cas, ne peut être remplacée, nous pensons que le traitement des fractures diaphysaires du fémur par l'extension continue en suspension et la traction métallique par broches (dont le type le plus satisfaisant est le fil de Kirchner) est un procédé excellent et qui mérite d'être plus répandu *au moins en milieu hospitalier*.

A propos des volvulus du grêle,

par MM. **Paul Picquet**, membre correspondant national,
et **Jacques Bonnecaze** (de Sens).

L'un de nous a opéré, le samedi 7 juillet 1934, un malade dans les conditions suivantes :

M. L... est opéré à Paris, d'urgence, pour une crise aiguë d'appendicite, en octobre 1933.

Il est pris, le 6 juillet 1934, d'une occlusion du grêle typique.

Rachianesthésie. Laparotomie médiane. A l'ouverture du ventre un peu de liquide rosé.

A 40 centimètres environ du cæcum on trouve un volvulus de l'intestin grêle.

Volvulus intéressant environ 30 centimètres. Au pied de la torsion est une bride du volume d'un petit crayon. Aussitôt celle-ci sectionnée entre deux pinces, la bride ne jouant plus le rôle d'amarrage de l'intestin, le volvulus se détord presque de lui-même.

Intestin en bon état.

Suites immédiates très simples.

Opérateur : Dr Picquet; aide, Dr Maugis.

Nous voudrions, à l'occasion de ce cas véritablement schématique, revenir sur la question des volvulus du grêle secondaires.

Le 20 février 1923, l'un de nous, alors interne à Tenon, opère dans le service de M. le professeur Proust une hernie étranglée. Le collet débridé, il est impossible de réduire la hernie comme il est impossible d'attirer au dehors l'intestin. Une hernio-laparotomie montre au-dessus de la hernie un volvulus du grêle qui est tordu sur le collet herniaire. Le 27 septembre 1923, nous opérons dans le service de notre maître, le professeur Grégoire, une malade d'un volvulus du grêle. La torsion porte sur 1 mètre de grêle et entraine le cæcum. Détorsion du volvulus.

On constate, au cours de l'exploration, un cancer en ficelle du côlon pelvien.

La malade meurt et à l'autopsie on constate que le volvulus s'est reproduit et qu'il existe une bride fibreuse serrée qui n'a pas été trouvée au cours de l'intervention.

Ce cas déplorable où la malade est morte parce que la bride, qui était la cause du volvulus, n'avait pas été trouvée nous avait beaucoup frappé.

Les recherches bibliographiques faites alors nous permirent d'affirmer que l'on doit séparer, dans l'étude des volvulus du grêle, ceux qui sont primitifs et ceux qui sont secondaires, secondaires à une cause qui peut et qui doit être trouvée.

Ces volvulus secondaires peuvent être divisés en deux groupes :

1° Volvulus secondaires à la fixation d'une anse intestinale;

2° Volvulus secondaires à une occlusion du grêle sans fixation de l'anse.

Un exemple typique de volvulus secondaire à la fixation d'une anse est fourni par une observation de Th. Bal (*Wiener Med. Woch.*, 20, 7, 18).

Une sage-femme introduit dans la vessie d'une femme une sonde métallique. Elle perfore la vessie puis l'intestin. Trois ans après, volvulus du grêle. Celui-ci se fait sur la sonde comme axe. La sonde émerge de la vessie de 6 centimètres avant d'atteindre l'intestin.

C'est là un cas qui a une valeur démonstrative vraiment particulière.

Le rôle purement mécanique de la fixation de l'anse apparaît dans les volvulus consécutifs à une colopexie comme les chirurgiens lyonnais (Leriche, Tixier, Gouilloud) en ont publié des exemples, ou à un anus cæcal comme dans les cas de Delitch et de Tavernier.

Le plus souvent, il s'agit d'une bride et, le plus souvent, d'une bride post-opératoire. Leur fréquence est telle qu'elles n'étaient pas passées inaperçues, mais leur rôle en général laissé dans l'ombre. C'est ainsi que dans un excellent mémoire on peut lire :

« Assez souvent la limite inférieure du volvulus est formée par un obstacle anormal s'opposant à la locomotion de l'intestin : le plus souvent c'est une bride, une adhérence qui immobilise l'intestin et l'empêche de faire partie du volvulus. »

Le mécanisme de la torsion, dans ces cas, est des plus simples. C'est la torsion du tuyau d'arrosage que l'on écrase du pied. Le plus souvent, en effet, il y a à la fois fixation et un certain degré d'occlusion.

Les volvulus secondaires à une occlusion sans fixation de l'anse sont

moins aisés à comprendre mais il est intéressant d'en connaître l'existence.

Le cas le moins rare est le volvulus des anses au-dessus d'une invagination.

Nous en avons observé un cas récemment.

En dehors de l'invagination (voir l'article de Catz in *Paris chirurgical*, 1912), l'obstacle peut être une tumeur du grêle, un iléus biliaire, ou même un peloton d'ascaris (kendrick).

Les cas de volvulus compliquant une invagination sont les plus intéressants parce qu'il faut désinvaginer par la manœuvre habituelle d'expression l'invagination avant de pouvoir opérer la détorsion.

Pour faire écho à la dernière discussion de la Société de Chirurgie sur ce sujet, nous ajouterons :

Que nous n'avons jamais observé de brides dans les cas de volvulus du côlon pelvien opérés. C'est sans doute le rectum qui pourrait jouer le rôle de point d'arrêt, mais il est plus simple de penser qu'un côlon pelvien distendu se tord sur lui-même à la manière d'un kyste de l'ovaire;

Que nous n'avons jamais observé de brides dans les cas de grands volvulus intéressant la totalité ou presque de l'intestin grêle;

Que les cas de volvulus intéressant 30 à 40 centimètres d'intestin auxquels on ne trouve aucune cause sont plus fréquents que ceux auxquels on trouve une cause précise, mais que l'on doit toujours rechercher si l'on ne se trouve pas en face d'un volvulus secondaire. Si l'on a la chance de trouver une bride ou une adhérence latérale, il ne faut essayer aucune manœuvre de détorsion avant d'avoir sectionné la bride ou détruit l'adhérence et cette manœuvre effectuée la détorsion se fait sans aucune difficulté;

Que lorsque l'on est en présence d'un intestin douteux revenant mal sous le sérum, on perdra moins de malades en réséquant, quand la chose est possible, et que pour un peu nous dirions que, lorsque l'on hésite à réséquer, on doit faire la résection; que dans le doute, on résèque.

Observation I. — L... Hôpital de Provins. Opérateur : Bonnecaze. Avril 1934.

Garçon de quinze ans. Volvulus du grêle portant sur 40 centimètres. Il s'agit d'un malade atteint de péritonite tuberculeuse. Il y a six mois, on a dû lui faire une entéro-sigmoïdostomie pour des accidents d'occlusion. Le volvulus actuel se fait au-dessus d'un paquet inextricable d'adhérences serrées. Résection intestinale. Guérison simple.

Obs. II. — M... Dr Duvaldestin. Opérateur : Bonnecaze. Novembre 1929.

Volvulus d'environ 40 centimètres d'anses bloquées sur une petite bride qui part de la région crurale gauche. Section de la bride. Détorsion très simple. Suites très simples. Un petit hématome de la paroi qui est seulement ponctionné.

Obs. III. — H... Dr Forgeron. Opérateur : Picquet. Décembre 1931.

Volvulus de la dernière anse grêle autour d'une bride tendue entre un appendice scléreux et les annexes droites. Etat de la malade désastreux. Mort rapide. Le volvulus a été détordu après section de la bride.

Obs. IV. — B... Dr Camus. Opérateur : Bonnecaze. Avril 1934.

Volvulus de 50 centimètres qu'il est absolument impossible de détordre. On s'aperçoit qu'il existe au pied du volvulus une invagination que l'on réduit par

expression. L'anse se détord très aisément. L'intestin est très cartonné, violacé revenant mal sous le sérum et l'éther.

Il s'agit en outre d'une femme de cinquante-cinq ans, insuffisante cardiaque, ayant aux deux bases des râles de congestion. On n'ose pas faire de résection. Mort le lendemain.

Il nous a semblé sans intérêt d'ajouter à ces observations nos observations plus nombreuses de volvulus du grêle dans lesquelles aucune cause du volvulus n'a été trouvée.

PRÉSENTATIONS DE MALADES

Double fracture de cuisse traitée par ostéosynthèse temporaire,

par MM. **Proust** et **Judet**.

Je vous présente en mon nom et au nom de M. Judet un jeune garçon que je vous avais présenté déjà il y a deux ans[1], afin de vous montrer les résultats à distance d'une ostéosyntèse. C'est un jeune homme qui en faisant de la motocyclette s'était fait une fracture double de cuisse, fracture des deux fémurs si ennuyeuse au point de vue de l'immobilisation J'ai fait une ostéosyntèse avec l'appareil de Bœver il y a deux ans.

A mon avis, l'appareil de Bœver présente un gros avantage; il perme une mobilisation excessivement rapide. Ce garçon, dès le cinquième jour après la pose de l'appareil, a pu mobiliser son genou. On peut arriver à ce résultat, il est vrai, par l'ostéosynthèse perdue, mais davantage encore avec cet appareil.

J'ajoute qu'au point de vue ablation des vis, celles-ci se retirent très facilement.

Je crois que c'est une chose véritablement excellente et je verse à l'appui de ces faits l'observation d'un autre malade qui avait une paralysie du nerf sciatique d'origine de guerre, qui était donc dans de mauvaises conditions. Le résultat par l'ostéosynthèse et l'appareil de Bœver a été excellent.

Personnellement, maintenant, pour les ostéosynthèses, je ne me sers plus que de l'appareil de Bœver et, quand il s'agit de fracture oblique, j'ajoute un ligateur de l'os; dans un des cas dont je vous parle, j'ai fait une ligature avec l'appareil du regretté Juvara. Dans l'avenir, j'utiliserai l'appareil de Leveuf, car son type de ligateur est véritablement excellent. Donc : ligateur temporaire, ostéosynthèse temporaire; avec cette technique on arrive à des résultats très bons.

1. *Bull. et Mém. Soc. nat. de Chir.*, 13 juillet 1932, p. 1183.

Fracture du tiers moyen du fémur traitée par ostéosynthèse métallique perdue chez un sujet de treize ans,

par M. **P. Alglave.**

Le malade que je vous présente est celui dont je vous ai parlé à l'occa-

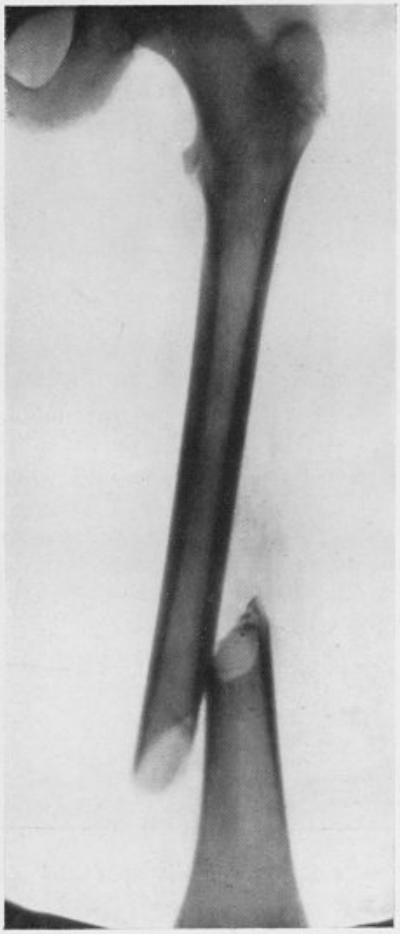

FIG. 1. — La fracture avant l'opération.
Le déplacement fragmentaire est de 6 à 7 centimètres en hauteur.

sion de la récente communication de notre collègue Fredet et tout à l'heure à propos du procès-verbal.

Il a treize ans, il est tôlier de son métier et il a reçu, sur la cuisse

gauche, le 3 mai dernier, une lourde tôle qui lui a brisé le fémur à son tiers inférieur et fortement contusionné les muscles de la cuisse, en même temps que le nerf sciatique poplité externe.

La fracture était à grand déplacement, avec une mobilité qui faisait

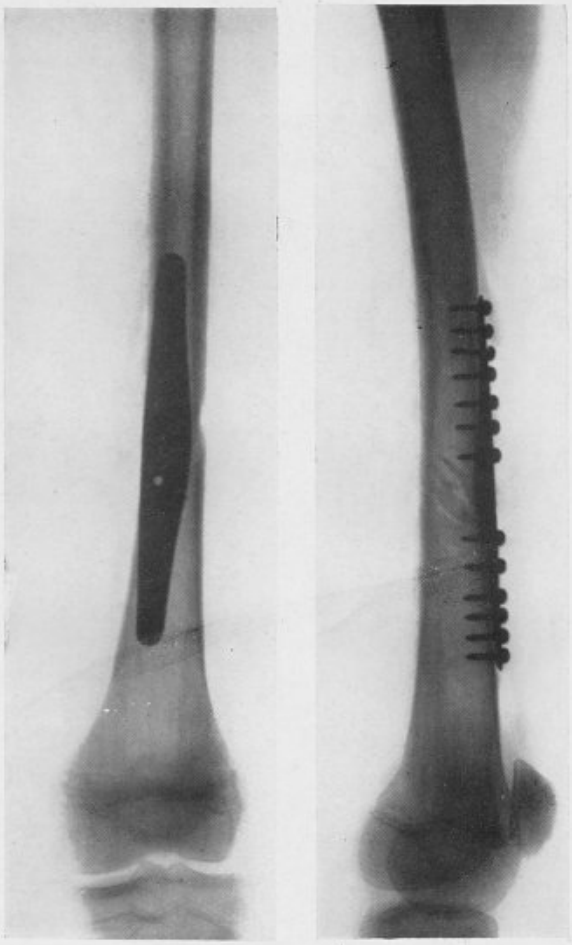

Fig. 2. — La fracture vingt jours après l'opération.

pressentir une interposition musculaire entre les fragments et ce sont les raisons qui ont fait décider de l'intervention sanglante.

Mon ami Guimbellot a bien voulu me confier ce malade et je l'ai opéré le 16 mai, treize jours après l'accident.

J'ai fait une *incision externe* après avoir placé *un lien hémostatique* à la racine du membre. J'ai réduit par traction à main d'homme, exercée à la faveur d'une semelle plantaire dont je vous ai présenté un modèle. Trac-

tion d'ailleurs combinée à des mouvements de rotation et à la manœuvre d'un puissant davier de Lambotte.

L'interposition musculaire pressentie entre les fragments existait.

La réduction a été obtenue sans difficulté, aussi rigoureuse que possible, et *la contention* des fragments a été établie au moyen d'une puissante plaque métallique vissée, du type Lambotte, longue de 15 centimètres.

La plaque métallique a été placée suivant la *face externe du fémur* qui est celle sur laquelle ces grandes plaques s'appliquent le mieux ; le fémur est, dans son ensemble, de forme légèrement curviligne et les plaques n'épousent pas bien sa face antérieure.

Le membre a été placé sur une attelle de Bœckel pendant dix jours, laps

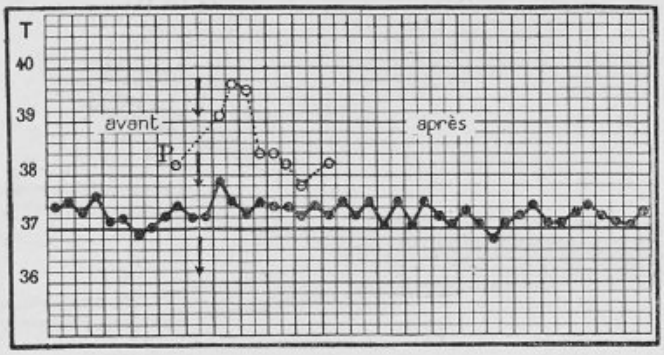

FIG. 3. — La courbe du pouls et de la température avant et après l'opération.

de temps après lequel le malade a commencé à s'asseoir au bord de son lit pour *mobiliser son genou*.

Le vingt-cinquième jour, il s'est levé et a commencé à marcher prudemment, avec une canne, pour se livrer peu à peu à des exercices d'assouplissement du membre et surtout du genou.

Vous le voyez aujourd'hui, quarante-huit jours après l'opération, en bonne voie de rétablissement, cependant que, de semaine en semaine, les mouvements du genou récupèrent de leur amplitude normale et le membre de sa force.

Voici les radiographies et j'ai l'intention de revenir un peu plus tard sur ce chapitre de l'ostéosynthèse du fémur. Voyez figures 1 et 2 la fracture et figure 3 la courbe du pouls et de la température avant et après l'opération.

PRÉSENTATION D'INSTRUMENT

Pince écrasante pour l'intestin,

par M. **Bergeret.**

Cette pince est une combinaison de la pince de Doyen et des écraseurs de MM. Lardennois et de Martel.

M. Gentile a bien voulu à ma demande la mettre au point.

Cet instrument se compose de :

1° Une pince écrasante puissante, du type de Doyen, modifiée par

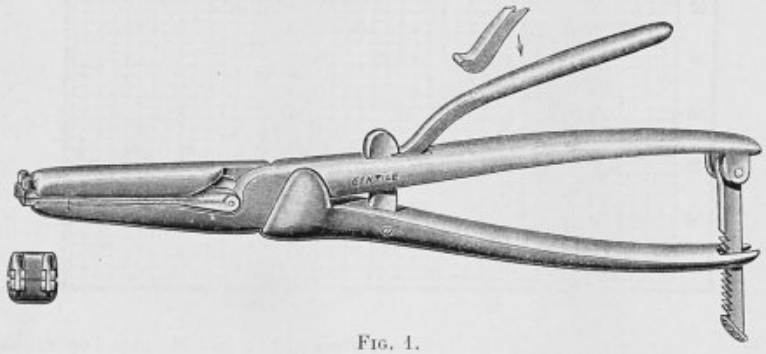

FIG. 1.



FIG. 2.

Collin, avec levier auxiliaire de serrage. Les mors sont larges et comportent chacun deux rainures latérales profondes laissant entre elles une surface centrale de serrage étroite et de même longueur qu'elles.

2° De deux éléments d'écraseur intestinal du type de Martel-Lardennois, dont les mors s'encastrent exactement dans les rainures de la pince (un mors de chaque élément dans une rainure de chaque mors de la pince).

3° D'une fourche de déclenchement.

Par suite d'un artifice de construction, les axes d'articulation de la pince et des éléments d'écraseur coïncident.

D'autre part, à l'extrémité de chaque rainure, se trouve un ressort pressant sur le mors d'élément d'écraseur qui s'y trouve logé et l'immobilise. Les deux ressorts du mors inférieur de la pince sont plus puissants que ceux du mors supérieur.

Lorsqu'on manœuvre les branches de l'instrument, les mors des éléments d'écraseur suivent exactement les mors de la pince dans leurs mouvements et les surfaces de serrage se juxtaposent exactement.

On peut donc serrer l'intestin comme si l'on avait une pince écrasante simple. Lorsqu'on l'a écrasé, on ferme les verrous des deux éléments d'écraseur. Puis on ouvre la pince. Les ressorts puissants du mors inférieur retiennent dans leurs rainures les éléments d'écraseur qui se dégagent des rainures du mors supérieur dont les ressorts sont plus faibles. La fourche de déclenchement sert à dégager les éléments d'écraseur des rainures du mors inférieur. La pince étant enlevée, l'intestin reste pris par les deux éléments d'écraseur séparés par une surface écrasée. Il suffit de la couper pour séparer les deux bouts d'intestin qui restent fermés par leurs écraseurs respectifs.



FIG. 3.

PRÉSENTATION DE RADIOGRAPHIES

Hernie diaphragmatique rétroxiphoïdienne non traumatique, probablement congénitale,

par MM. **Lenormant**, **René Bloch** et **Mauclaire**.

Les cas de hernie diaphragmatique non traumatique semblent se multiplier parce qu'ils sont maintenant bien décelés par la radiographie et on distingue maintenant plusieurs *variétés* : *médianes*, *latérales*, *antérieures* et *postérieures*.

En voici une observation résumée :

OBSERVATION. — Il s'agit d'un homme, âgé aujourd'hui de quarante-sept ans, sans passé traumatique. Dans ses antécédents, on note des accès de paludisme à Salonique en 1917.

En 1930, le malade présente brusquement un point de côté à droite avec

douleurs hépatiques, fièvre, vomissements. On pensa à un abcès du foie en cours d'évolution. Puis, on pensa à un abcès du poumon, le malade ayant rejeté par les bronches une grande quantité de pus, dit-il.

Le traitement par l'émétine sembla améliorer le malade.

En 1932, les mêmes symptômes reparaissent encore et furent encore améliorés apparemment par l'émétine.

En octobre 1933, le malade entra à Cochin, dans le service du professeur Lenormant, pour des troubles gastro-intestinaux avec occlusion intestinale intermittente.

Les radiographies méthodiques faites alors permirent de poser le diagnostic de hernie diaphragmatique de l'estomac et du côlon transverse.

L'opération était décidée, mais le malade fit des troubles mentaux qui nécessitèrent son transfert au pavillon de chirurgie de Sainte-Anne.

De nouvelles radiographies que voici, et faites par M. Medacovich, assistant de radiologie, montrèrent bien la hernie de l'estomac et d'une partie du côlon transverse, derrière l'appendice xiphoïde et dans la cavité thoracique droite.

Opération le 3 janvier 1934 (René Bloch et Mauclaire). Incision médiane abdominale sous-xiphoïdienne. On tombe sur l'estomac dont une partie est restée abdominale, mais la grosse tubérosité remonte derrière le sternum dans une poche sus-diaphragmatique occupant et la ligne médiane et la partie droite du thorax. On retire facilement la partie de l'estomac incluse dans cette poche. Il y a, en outre, dans cette poche, la moitié gauche du côlon transverse, que l'on retire facilement. Le collet de la hernie est assez large, on entre facilement la main dans le sac. Le sac de la hernie recouvre la face antérieure du péricarde et s'étend très loin à droite du sternum; l'orifice du sac est un peu à droite du sternum.

L'excision du sac herniaire est impossible, à cause des adhérences au péricarde.

Les bords du sac sont suturés au catgut chromé par de nombreux points.

Suites opératoires : Elles furent très régulières. Une radiographie, pratiquée quinze jours après l'opération, montre l'existence d'un petit épanchement dans le sac herniaire laissé en place.

Une radiographie faite cinq mois après l'opération montre que cet épanchement a disparu. L'estomac et le côlon transverse sont en leur place normale. Il n'y a plus de douleurs gastriques ni de symptômes d'occlusion intestinale et il a repris son paisible métier de bureaucrate.

Voici les radiographies de face et de profil avant l'opération et après l'opération. Elles sont absolument démonstratives. Ces hernies rétro-xiphoïdiennes se font soit dans l'intervalle entre les faisceaux sternaux, ce sont les plus rares, soit par la fente de Larrey entre les faisceaux sternaux et les faisceaux costaux (Funck-Brentano, Magnin et Allard, *Annales d'anatomie pathol.*, 1933). Notre cas est peut-être congénital.

La prochaine séance aura lieu le **mercredi 17 octobre 1934.**

Le Secrétaire annuel : M. J. Berger.

Paris. — A. Maretheux et L. Pactat, imp., 1, rue Cassette.

BULLETINS ET MÉMOIRES

DE LA SOCIÉTÉ NATIONALE DE CHIRURGIE



Séance du 17 Octobre 1934.

Présidence de M. Georges LABEY, *président.*

PREMIÈRE SÉANCE

PROCÈS-VERBAL

La rédaction du procès-verbal de la précédente séance est mise aux voix et adoptée.

CORRESPONDANCE

La correspondance comprend :

1° Les journaux et publications périodiques parus pendant les vacances.

2° Des lettres de MM. Pierre MOCQUOT, SÉNÈQUE, DESPLAS s'excusant de ne pouvoir assister à la séance.

3° Des lettres de MM. D'ALLAINES, BERGERET et MARTIN sollicitant un congé pendant la durée du concours de l'internat.

4° Des lettres de MM. Marcel ARNAUD (Marseille), BAUDET (Armée), FOLLIASSON (Grenoble), DU ROSELLE (Angoulême), FOUCAULT (Poitiers), ROQUES (Armée), TIERNY (Arras) posant leur candidature au titre de membre correspondant national.

5° Un travail de MM. DIONIS DU SÉJOUR, membre correspondant national et GURFINKIEL (Clermont-Ferrand), intitulé : *Note sur un cas de capillarite traité par la sympathectomie.*

6° Un travail de M. FRUCHAUD (Angers), membre correspondant national, intitulé : *Au sujet de la lobectomie en plèvre libre.*

7° Un travail de MM. René SIMON (Strasbourg), membre correspondant national, et Jean BERNARD, intitulé : *Recherches sur les perturbations physico-chimiques du sérum sanguin dans la période post-opératoire des variations des points isoélectriques.*

8° Un travail de M. René Simon (Strasbourg), membre correspondant national, intitulé : *Corps étranger du duodénum (cuiller à café)*.

9° Un travail de M. A. Tierny (Arras), intitulé : *Invagination de la muqueuse gastrique dans l'anastomose gastro-jéjunale après gastrectomie*.

M. Soupault, rapporteur.

10° En vue de l'attribution du prix Duval-Marjolin, M. Georges Ardouin (Rennes) fait déposer sur le Bureau de la Société un exemplaire de sa thèse intitulée : *Contribution à l'étude de l'ostéochondromatose des synoviales et des bourses séreuses*.

11° En vue de l'attribution du prix Chupin, M. Wallet (Paris) fait déposer sur le Bureau de la Société trois exemplaires de son ouvrage intitulé : *Atlas de technique chirurgicale des affections de l'avant-pied*.

12° Également en vue de l'attribution du prix Chupin, M. Sarroste (Armée) fait déposer sur le Bureau de la Société un exemplaire de son ouvrage, intitulé : *Les séquelles infectieuses éloignées des fractures de guerre des membres (callites tardives de guerre)*.

13° Un travail de M. Placintianu (Jassy), intitulé : *Appendicite suivie de typhlite ulcéro-hémorragique*, est déposé aux Archives sous le n° 85.

Des remerciements sont adressés à l'auteur.

NÉCROLOGIE

Allocution de M. le Président.

Mes chers Collègues,

Les événements tragiques qui se sont passés il y a quelques jours ont secoué d'horreur le pays tout entier.

La Société nationale de Chirurgie s'associe à la douleur de la Yougoslavie.

Depuis que j'ai l'honneur de la présider, c'est la deuxième fois que j'ai la triste mission d'envoyer, en son nom, à un pays ami de la France, le témoignage de notre douloureuse sympathie pour la mort de son souverain.

Il y a quelques mois, c'était Albert Ier de Belgique, aujourd'hui c'est Alexandre Ier de Yougoslavie, deux rois au nom desquels on a accolé l'épithète de « Roi-Chevalier », deux rois qui, sincèrement attachés à la France, se sont battus à ses côtés pendant que leur pays tout entier était occupé par l'ennemi.

S. M. Alexandre Ier tenait de son père Pierre Ier de Serbie et de sa culture intellectuelle le culte de l'amour de notre pays et c'est en venant nous rendre visite pour resserrer encore les liens qui unissaient déjà la

Yougoslavie à la France qu'il est tombé, chez nous, sous les balles d'un criminel en même temps que le grand homme d'État auquel nous devions cette loi de trois ans qui nous empêcha, nul n'en doute, de subir le même sort que les Serbes.

Plusieurs d'entre nous, mes chers Collègues, ont vécu, avec nos confrères yougoslaves, les heures dramatiques de la retraite de Serbie et ont noué avec eux des relations amicales.

Nous leur adressons l'expression de notre profonde sympathie pour la perte irréparable que vient de faire leur pays.

Nous nous inclinons très respectueusement et très tristement devant l'immense douleur de S. M. la reine Marie, du jeune roi S. M. Pierre II, de la famille royale et de la nation yougoslave tout entière.

Messieurs, je vous propose de lever la séance en signe de deuil.

DEUXIÈME SÉANCE

A PROPOS DU PROCÈS-VERBAL

A propos du traitement des fractures de la diaphyse fémorale[1],

par M. **P. Decker** (de Lausanne), membre correspondant.

A la séance du 25 avril 1934 de la Société nationale de Chirurgie, M. R. Soupault a exposé sa méthode de traitement sanglant des fractures du fémur avec dislocation latérale : préparation par l'extension directe sur les os, suivie d'ostéosynthèse par voie d'accès antérieure.

Reprenant la question à la séance du 23 mai 1934, M. Y. Delagenière a formulé quelques critiques à l'égard de l'extension directe sur les os par le dispositif de Kirschner.

M. Delagenière craint, dans l'ostéosynthèse et dans l'extension avec fil de Kirschner, un risque commun aux deux méthodes : celui de l'infection. Il est possible, dit-il, par des précautions d'asepsie rigoureuse, d'éviter l'infection par l'ostéosynthèse. Par contre, du fait que la broche de Kirschner traverse la peau, on ne peut avoir la certitude qu'elle restera à l'abri de toute infection. M. Delagenière pense qu'il n'est pas besoin d'utiliser une broche traversant l'os pour réaliser l'extension continue. Il préfère le procédé de Tillaux. Celui-ci a l'inconvénient, il est vrai, de mal tenir sous une traction importante et de distendre les ligaments du genou. En outre,

1. Communication lue par M. le Secrétaire général.

il n'offre pas toujours une garantie contre le déplacement latéral ou angulaire. Ce second inconvénient, la traction sur les os le présente également. Mais en combinant l'emploi de l'extension à la Tillaux avec celui d'une gouttière réglable de Hennequin, M. Delagenière estime qu'on peut vaincre toutes les difficultés puisque les pressions latérales appliquées à l'intérieur de la gouttière vont corriger les déplacements que l'extension ne peut réduire.

Pour démontrer le danger du dispositif de Kirschner, M. Delagenière cite le cas d'un malade qu'il a vu en septembre 1933 dans mon service de Lausanne. Un de mes assistants le lui a montré en se demandant s'il n'y avait pas un sarcome post-traumatique. On constatait, en effet, à l'endroit de la fracture, une masse dure, volumineuse, saillant fortement en avant. M. Delagenière établit, par la mensuration, qu'il s'agissait, en réalité, d'un très gros cal dû à un chevauchement avec raccourcissement de près de 8 centimètres et une angulation en avant des fragments. M. Delagenière a certainement confondu deux malades (nous nous sommes expliqués sur ce point depuis), l'un qui était dans mon service, lors de son passage à Lausanne, et avait en effet un très gros cal, mais était déjà consolidé ce jour-là avec un raccourcissement non pas de près de 8 centimètres mais de 1 à 1 cent. 1/2, un déplacement angulaire non appréciable à l'inspection, et que la radiographie montrait égal à celui que donne un décalage latéral d'une épaisseur de fémur, c'est-à-dire insignifiant en pratique. Il l'a confondu avec un autre malade qu'il ne peut avoir vu dans mon service parce que les traitements de fracture du fémur y sont toujours faits par extension directe sur les os, en tout cas chez les adultes. Or, ce procédé, quels que soient ses avantages ou ses inconvénients à d'autres points de vue, donne au moins une certitude, celle de la correction d'un déplacement en longueur quelconque. Et l'on peut dire qu'avec l'extension sur les os, on n'a jamais que le raccourcissement que l'on veut avoir. Je m'expliquerai dans un instant sur ce que j'entends par là.

Le texte de M. Delagenière pourrait laisser croire à une confusion entre deux objets très différents que se propose le traitement des fractures diaphysaires. Le premier de ces objets est la correction du déplacement en longueur; le second, la correction des autres déplacements : latéraux, angulaires et par rotation. Et pour cette raison, on ne doit pas, je crois, opposer le traitement de la fracture du fémur par une gouttière à celui réalisé par une extension sur les os. Théoriquement, par l'adjonction d'une gouttière et, en particulier, par celle de l'appareil de Hennequin, on peut espérer agir sur la dislocation latérale et sur l'angulation. Le problème de la correction du chevauchement reste cependant entier. Or, il prime les autres : on ne peut concevoir de correction latérale tant que la correction en longueur n'est pas réalisée et celle-ci ne sera obtenue que par une traction. Il est bien certain qu'une extension faite avec des lacs sur le genou fléchi ou avec des bandes adhésives, même appliquées sur toute la longueur du membre inférieur, est le plus souvent insuffisante pour assurer la correction en longueur chez des sujets à musculature moyenne, et tou-

jours insuffisante chez ceux dont les muscles sont très développés. Cette difficulté n'existe plus avec la traction directe sur les os, quel que soit le dispositif utilisé. Que l'on emploie une broche de Steinmann, un fil de Kirschner ou une pince, le résultat est le même puisque l'on peut, par ces appareillages, exercer une traction quelconque. Leur inconvénient, comme le rappelle M. Delagenière, est le risque d'infection. C'est la raison pour laquelle mon maître, César Roux, avait imaginé une pince qui, agrippée uniquement dans la corticale de la métaphyse, ne fait pas courir le risque d'ostéite centrale. Ce dispositif a été employé comme méthode de routine depuis 1923 dans le Service de Chirurgie de Lausanne. On l'a remplacé, au cours de ces dernières années, par le fil de Kirschner qui a l'avantage de demander moins de surveillance, de laisser, mieux qu'une pince, appliquer des tractions en directions angulaires et qui, seul, permet parfois la correction des déplacements par rotation.

Que penser du risque d'infection ? Seule, l'expérience permettra d'évaluer son importance. Pour ne parler que de ce que j'ai vu, je puis dire que, dans le Service de Lausanne où le nombre des fractures des membres est toujours élevé, nous avons, au cours de ces dernières années, placé des fils de Kirschner des centaines de fois et sur tous les os : nous n'avons jamais eu d'accident.

Ainsi, le problème de la correction en longueur pour les fractures diaphysaires nous paraît résolu par l'extension directe sur les os et nous croyons que le meilleur dispositif, pour la réaliser, est celui de Kirschner.

Pour ce qui concerne les déplacements angulaires, on pourrait craindre que l'extension en longueur n'agisse pas, dans chaque cas, suffisamment sur eux et l'on comprend l'idée de M. Delagenière qui veut combiner à l'extension la correction par pesées à l'intérieur d'une gouttière. En réalité, si l'extension sur la peau ne permet pas de réduire toutes les angulations, on peut affirmer que l'extension sur les os y suffit toujours parce que celle-ci est appliquée sur l'un des fragments même de la diaphyse fracturée et que, par elle, on peut le tirer avec une force quelconque (c'est-à-dire quel que soit le poids du membre amené au-dessus de l'horizontale) et dans une direction quelconque (à la verticale, par exemple, avec forte abduction pour les fractures hautes du fémur). Je crois qu'aucune gouttière, si bien réglée soit-elle, ne permet de faire aussi bien que l'extension pour la correction des déplacements angulaires.

Il en est de même pour le déplacement par rotation.

M. Delagenière reproche légitimement, à l'extension appliquée seule, de permettre des déplacements angulaires dans le foyer de fracture à l'occasion des mouvements du malade en cours de traitement et l'un des avantages qu'il voit à l'emploi d'une gouttière est, précisément, d'éviter ces déplacements. L'observation si naturelle de M. Delagenière n'a cependant pas de portée pratique. Dans mon service, les fracturés de cuisse ont leur membre inférieur placé à nu sur un support constitué par une simple planche articulée au genou, la partie inférieure portant la jambe, la partie supérieure portant la cuisse. L'avantage que nous voyons à ce dispositif très simple

est de nous permettre de juger très facilement du degré approximatif de correction par la forme extérieure du membre (la correction exacte étant, bien entendu, contrôlée radiologiquement). Cela n'est plus possible si la cuisse est enfermée dans une gouttière et je craindrais fort, pour ma part, que la gouttière ne dissimule des déformations parfois importantes. Avec le dispositif que je viens de décrire, il est bien certain que toutes les fois que le malade soulève son siège, il se produit un mouvement d'angulation dans le foyer de fracture, mais aussitôt que le haut du corps a repris sa place dans le lit, cette angulation disparaît et nous n'avons jamais observé de cas où il y ait eu des difficultés ou un retard de consolidation de ce fait.

Reste maintenant le problème le plus embarrassant parfois, celui de la correction des déplacements en largeur. Ici encore dans la très grande majorité des cas, la simple extension, à condition qu'elle soit énergique, donc appliquée sur le squelette, suffit à les réduire. Cela est dû évidemment à la pression concentrique exercée sur les extrémités des fragments par les parties molles tendues par l'extension. Je ne crois de nouveau pas que l'emploi d'une gouttière avec pressions contrariées sur les fragments à l'intérieur de cette gouttière soit capable de faire aussi bien que l'extension. Si la correction latérale n'est pas obtenue par la seule traction longitudinale, nous ajoutons des extensions latérales sur l'un ou sur les deux fragments, ce qui est très facilement réalisable avec le support simple que je viens de décrire.

Il y aura, bien entendu, des cas où, malgré tout, la réduction en largeur ne sera pas assurée par la seule extension, et il convient, je crois, de distinguer diverses possibilités. Comme l'ont fait remarquer plusieurs orateurs avec M. Soupault, la correction latérale se produira automatiquement par la traction en longueur dans la plupart des fractures obliques. C'est dans les fractures transverses du fémur que la correction sera souvent mal réalisée. Soit parce qu'il y aura interposition musculaire, soit parce qu'on aura appliqué trop tard l'extension, à un moment où les parties molles, figées déjà par le travail de réparation, maintiendront la dislocation latérale ; enfin, troisième éventualité, le déplacement latéral sera entretenu par des spicules osseux qui s'opposent à la mise bout à bout des fragments. Dans le cas particulier d'une fracture du fémur, un déplacement latéral d'une épaisseur d'os n'a aucune conséquence, ni esthétique, ni fonctionnelle. Actuellement, nous laissons un tel décalage subsister sans crainte. Mais, s'il y a une diastase latérale entre les fragments, on peut craindre un retard dans la consolidation ou même une pseudarthrose. Ce sont évidemment les cas pour lesquels M. Soupault a proposé la méthode de l'extension préalable combinée à la réduction sanglante avec ostéosynthèse. Nous nous conduisons à peu près comme il le conseille, mais pour ne pas laisser de corps étrangers métalliques au contact de l'os, lorsque l'extension a donné tout ce qu'elle peut donner, nous pratiquons une réduction sanglante dans le lit du malade, l'extension laissée en place pendant et après l'opération. Il n'est besoin, souvent, que d'un coup de levier pour amener les fragments en bonne position. S'ils n'y restent pas,

nous les fixons simplement par des catguts chromés ; le déplacement latéral n'est, en effet, sollicité par aucune traction et il suffit d'une force très réduite pour en éviter le retour. Au bout de peu de jours, l'infiltration des parties molles assure la contention, à condition bien entendu que l'extension continue à agir. La nécessité d'opérer dans le lit du malade nous a amené tout naturellement à employer la voie d'accès antérieure, conseillée par M. Soupault, et je ne puis manquer de souscrire aux remarques judicieuses qu'ont faites à ce sujet MM. Soupault et Cadenat. Il est certain que cette voie d'accès donne, sans lésion anatomique grave, un jour meilleur que la voie latérale et comme, par elle, les manœuvres de réduction sont facilitées, les risques d'infection sont diminués d'autant.

Que valent, en pratique, les considérations théoriques qui précèdent? On peut répondre facilement à cette question : l'adoption de l'extension directe sur les os a transformé, pour nous, le problème du traitement des fractures diaphysaires et les espérances que nous avions formulées il y a plusieurs années déjà (voir P. Decker : Le Traitement des fractures des extrémités, *Revue Médicale de la Suisse Romande*, 25 mars 1925) se sont pleinement réalisées. Si nous ne considérons que les fractures du fémur, la question de l'ostéo-synthèse avec attelles métalliques (pis aller, à notre avis) ne se pose plus jamais. Il en est d'ailleurs de même pour les fractures de la jambe et du bras et même pour celles de l'avant-bras. La réduction sanglante simple est devenue une intervention très exceptionnelle.

Est-ce dire que l'extension directe sur les os peut être appliquée sans aucun risque? Je ne le crois pas, et elle comporte *peut-être* un inconvénient auquel je me permets de rendre attentifs ceux de mes collègues qui n'ont pas l'expérience de ce mode de traitement.

Il ne s'agit pas de l'insuffisance de la réduction en longueur, mais de son excès. Si, pour une fracture du fémur, par exemple, on applique une extension de 12 kilogrammes, on aura obtenu en peu de temps une correction complète du chevauchement. Mais que l'on ne diminue pas à ce moment le poids, et les muscles, fatigués par la traction, se laisseront allonger, une diastase se produira entre les fragments avec retard ou absence de consolidation. Il suffit d'être attentif à cette possibilité pour en éviter le risque.

Mais il y a plus. Différents cas observés ces dernières années me font croire que la traction trop forte, même si elle n'aboutit pas à une diastase entre les extrémités osseuses, même si les contrôles radiologiques montrent un contact des fragments, peut parfois s'accompagner d'un retard de consolidation, surtout pour les fractures transverses avec réduction parfaite. Les choses se passent comme si la consolidation, pour s'effectuer rapidement, nécessitait, non seulement les contacts, mais l'appui des surfaces cruentées. Il ne s'agit là que d'une hypothèse, ancienne d'ailleurs, dont nous avons repris l'étude actuellement dans le service et au sujet de laquelle nous ne pouvons pas encore conclure. Il est nécessaire, pour se faire une opinion, de comparer de longues séries de cas très semblables, parce que plusieurs facteurs peuvent intervenir pour expliquer des retards de consolidation.

En attendant d'être arrivé à une certitude, nous avons provisoirement adopté une technique moyenne, c'est-à-dire que nous ne cherchons pas pour tous les malades une correction en longueur parfaite.

Cela explique le cas qui a frappé M. Delagenière. Il s'agissait d'une fracture de forme généralement transverse, mais avec longs spicules de la corticale et en outre avec un gros éclat tourné en travers. De ce fait résultait un appointissement du fragment dont l'éclat avait été détaché. Vouloir corriger absolument le chevauchement risquait de rendre précaire le contact des fragments. On a donc laissé les deux extrémités osseuses chevauchant légèrement, c'est-à-dire avec un déplacement latéral d'une épaisseur de fémur et un raccourcissement de 1 à 1 cent. 1/2. Les axes étant parfaitement corrigés, ce déplacement au milieu de la cuisse n'est pas perceptible à travers les parties molles, donc est négligeable ; le cal très épais formé dans ce cas était dû moins au chevauchement qu'à la présence du gros éclat tourné en travers. Le blessé a guéri dans des délais normaux, avec une forme extérieure de la cuisse et une fonction excellentes.

M. **Proust** : La très intéressante communication de M. Decker soulève plusieurs points importants, dont deux surtout me semblent devoir être l'objet de l'appréciation de nos collègues :

1° Il semble bien établi que, lorsque le besoin se fait sentir d'une extension très puissante en cas de fracture du fémur, la broche de Kirschner nous fournit une méthode tout à fait avantageuse. Déjà, avant les vacances, lorsque notre collègue Soupault nous fit part ici même de ses beaux résultats opératoires obtenus par l'ostéosynthèse à la suite d'une extension préalable par la broche de Kirschner, la plupart de nos collègues qui prirent la parole insistèrent sur les avantages de ce mode d'extension.

2° D'autre part, M. Decker, en insistant sur les avantages d'une extension puissante, montre qu'elle ne doit pas être trop longtemps prolongée, car elle pourrait risquer de trop écarter l'un de l'autre les fragments, et il montre l'avantage de leur contact direct pour une bonne ossification. Je crois comme Soupault qu'une ostéosynthèse est un très heureux complément dans beaucoup de cas de cette réduction par extension, mais je ne veux pas laisser passer l'occasion de dire combien je préfère l'ostéosynthèse temporaire, en particulier par la méthode de Boewer dont je vous ai ici signalé les résultats dans les fractures de cuisse.

M. **Roux-Berger** : Aucun chirurgien ne sous-estime l'excellence de la broche de Kirschner. Si beaucoup d'entre nous l'emploient moins souvent qu'il conviendrait, c'est que le traitement d'une fracture fémorale par traction nécessite, pour n'être pas aveugle, le contrôle radiologique au lit du malade : or, la plupart d'entre nous ne peuvent le réaliser dans leur service hospitalier.

Quant à l'emploi des appareils à tuteur externe, que semble préconiser M. Proust, j'accepte difficilement que ce soit là le procédé de choix lorsqu'il s'agit de maintenir une réduction facile de fracture fermée du

fémur ayant subi au préalable une traction efficace. Si une plaque, un fil, suffisent, le dégât de leur emploi me paraît moindre que la perforation de l'os par les grosses fiches des appareils à tuteur externe qui gardent toutes leurs indications dans certaines fractures ouvertes.

Il me semble, d'autre part, qu'on exagère la gravité, la difficulté de l'ostéosynthèse des fractures de la diaphyse fémorale.

Lorsqu'il n'y a pas contre-indication du fait de la disposition des fragments, l'ostéosynthèse de ces fractures n'est ni particulièrement difficile, ni particulièrement choquante, si *l'opération est faite précocement* dans les jours qui suivent l'accident.

Tardivement, il n'en est plus de même; la libération pénible des fragments, la nécessité de manœuvres parfois violentes pour obtenir la réduction, sont des causes certaines de difficulté, de longueur de l'opération, de shock, de risques d'infection. On peut être acculé à ces difficultés; mais quand le chirurgien a la responsabilité d'une fracture récente du fémur, le traitement efficace doit être décidé et réalisé sans traîner et sans laisser s'établir ces causes anatomiques de difficultés et de risques.

Je n'ai pas l'expérience de la traction par Kirschner, préalable à l'ostéosynthèse. Je conçois très bien qu'elle facilite l'opération, et permette de réduire le volume du matériel de contention. Mais, sur certaines fractures anciennes, je crois que la traction par Kirschner, même forte, pourra laisser subsister des difficultés d'ostéosynthèse.

J'ai, dans mon service, une jeune femme atteinte depuis trois semaines d'une fracture de la diaphyse fémorale. Elle présentait une paralysie motrice et sensitive de la jambe et du pied qui nous parut imposer l'opération pour obtenir une réduction; la traction au Kirschner avait été inefficace; et la réduction sanglante fut assez pénible, la malade fut un peu choquée; nous l'avions prévu à cause du caractère tardif de l'opération, dont nous n'étions pas responsable.

M. **Alglave** : L'expérience que j'ai, depuis vingt ans, de la réduction sanglante des fractures de la diaphyse fémorale, me permet de dire que cette réduction se fait le plus souvent sans grande difficulté par traction à mains d'homme. Je ne vois vraiment pas de quelle utilité peut être, dans la très grande majorité des cas de fractures récentes, justiciables de synthèse, une traction à la broche de Kirschner. C'est, à mon sens, une *superfétation* qui peut ne pas aller sans inconvénients, certains d'entre vous nous en ont donné des preuves.

M. **Soupault** : Notre collègue de Lausanne a parfaitement répondu aux objections qu'avait élevées M. Delagenière à la suite de ma communication. Je l'approuve et je l'appuie sur tous les points.

Je saisis l'occasion pour répéter qu'on ne doit pas se méprendre sur le sens de cette communication qui n'était pas un plaidoyer en faveur de l'ostéosynthèse systématique dans les fractures de la diaphyse fémorale; comme la plupart de mes collègues, je pense que cette ostéosynthèse *peut*

avoir des inconvénients et qu'il ne faut la réaliser que lorsqu'on ne réussit pas à réduire ou à contenir la fracture autrement.

Ceci dit, j'insiste à nouveau sur ce que, lorsqu'on a posé l'indication de l'ostéosynthèse, deux points me paraissent démontrés :

1° L'opération est considérablement facilitée lorsqu'on l'a *préparée* en réduisant préalablement le chevauchement ;

2° Cette réduction du chevauchement, autrement dit du raccourcissement suivant l'axe, n'est souvent possible, je dirais même la plupart du temps, que par une traction forte, 12, 15 ou 20 kilogrammes, et en pratique, seule, la broche de Kirschner est capable de réaliser ce desideratum.

Il me paraît absolument superflu de revenir aujourd'hui sur une cause qui paraît gagnée : la broche de Kirschner est extrêmement facile à placer avec des précautions élémentaires ; je sais parfaitement — et j'ai connaissance d'un cas — quels accidents peuvent succéder à la pose de la broche ; mais il en est de cette méthode comme de n'importe quelle entreprise chirurgicale, à savoir qu'elle exige des précautions et comporte des risques. A la vérité, ceux-ci sont légers et on ne peut faire supporter à la méthode des erreurs dues à la malpropreté ou à la maladresse. Cette broche de Kirschner a été adoptée non seulement à l'étranger, mais, par bonheur, en France par un grand nombre d'entre nous et M. Paitre est venu nous dire qu'elle était presque systématiquement appliquée au Val-de-Grâce.

Dans le cas particulier de la traction *préalable* à l'ostéosynthèse, il n'est d'ailleurs pas besoin de la laisser longtemps en place. En quatre jours, elle réduit des chevauchements de 7 à 8 centimètres. Il n'y a qu'à l'enlever le jour même où on pratique la suture osseuse.

Les tractions exercées par les anciens procédés, en particulier par les bandelettes adhésives genre Tillaux, ont certainement pu donner des succès et il serait ridicule de nier qu'on a pu faire consolider correctement des fractures de la diaphyse fémorale avant l'avènement des tractions par broche ; toutefois, la traction par l'intermédiaire de bandelettes adhésives est de beaucoup plus difficile et sera très souvent insuffisante, sauf peut-être chez les enfants où la musculature est plus faible et la rétraction musculaire plus réductible.

M. **Rouhier** : Je n'ai demandé la parole que pour appuyer ce que viennent de dire mon maître Alglave et mon ami Soupault. Pendant dix ans, j'ai été l'assistant de Dujarier à l'hôpital Boucicaut ; j'y ai fait un assez grand nombre d'ostéosynthèses pour fractures de la diaphyse du fémur. J'en ai vu surtout faire un très grand nombre à Dujarier. Jamais je n'ai vu de difficultés insurmontables pour réduire la fracture, à condition d'avoir un bon matériel et des aides entraînés, et les résultats anatomiques immédiats ont été presque toujours très bons. Dans l'ensemble, je pourrais en dire autant des résultats consécutifs, sauf dans quelques cas de synthèse par les cercles et de manchonnage. Je dois ajouter que, dans cette longue série d'ostéosynthèses fémorales, il faut distinguer deux périodes. Dans la

première période, Dujarier attendait volontiers quelques jours avant d'intervenir. Dans la seconde, nous intervenions immédiatement, le plus près possible de l'accident et la réduction était, évidemment, infiniment plus facile.

M. **Soupault** : M. Roux-Berger a parfaitement complété ce que j'avais omis de dire dans ma communication, à savoir les indications *dans le temps*. Si on opère la fracture pour ainsi dire *d'urgence*, dans les quarante-huit heures, inutile de tirer au préalable sur les fibres musculaires qui n'ont pas encore, par leur rétraction, produit un chevauchement entre les fragments. Si on opère *très tard*, après un mois ou six semaines, la rétraction musculaire est organisée et invincible, même avec des tractions très fortes. On me concédera qu'en pratique c'est entre le cinquième et le trentième jour que nous opérons les fractures de la diaphyse fémorale et que, par conséquent, la méthode qui m'a tant donné de satisfaction, et que j'ai cru bon de vous apporter, mérite la place que je vous ai demandée pour elle.

M. **Paul Mathieu** : Tout chirurgien qui a utilisé les tractions par broche de Kirschner dans le traitement des fractures de la diaphyse est obligé d'admettre qu'elles permettent seules l'extension très forte nécessaire pour réduire de telles fractures.

L'extension par la méthode d'Hennequin ne permet pas ces réductions. Le contrôle radiologique des réductions au lit du blessé permet de vérifier ces faits.

Il faut féliciter Soupault d'avoir montré ici tout l'intérêt que présente la réduction préalable par traction à l'aide de broches de Kirschner pour pratiquer l'ostéosynthèse, qui est ainsi grandement facilitée.

M. **E. Sorrel** : Je croyais que la valeur de la traction par fil métallique de Kirschner, combinée à la suspension du membre, pour les fractures des diaphyses, ne se discutait plus.

Pour ma part, et je l'ai dit ici déjà à plusieurs reprises, je crois que ce procédé a modifié très heureusement le pronostic des *fractures diaphysaires de réduction difficile* et permet d'éviter, dans la très grande majorité des cas, une réduction sanglante. Certes, il ne saurait être question d'y avoir recours lorsqu'il s'agit de fractures diaphysaires (du fémur ou d'un autre os) faciles à réduire et à maintenir réduites dans un appareil plâtré, mais, lorsqu'il s'agit de fractures diaphysaires de réduction et de contention difficiles, pour lesquelles la question d'une réduction sanglante et d'une ostéosynthèse se pose à l'esprit, la traction par fil intra-osseux et suspension du membre doit tout d'abord être faite.

Dans l'immense majorité des cas, elle évitera la réduction sanglante et donnera un résultat supérieur à celui qu'on aurait obtenu par ostéosynthèse; dans les autres, elle facilitera beaucoup, comme nous l'a montré Soupault, cette réduction.

Il est bien évident que, pour l'application du fil, une asepsie rigoureuse

est nécessaire et qu'une surveillance stricte est indispensable également ensuite. Ce sont là des précautions élémentaires et je ne crois pas qu'en les prenant on fasse courir à ses malades (adulte ou enfant, car il n'y a pas de différence de traitement entre eux) de risques sérieux. Je ne connais personne qui, ayant utilisé la méthode dans de bonnes conditions (possibilité de placer le membre dans un appareil de suspension, possibilité de contrôle radiographique fréquents) y ait renoncé, et j'ai toujours, vu au contraire, les chirurgiens qui y avaient recours en étendre de plus en plus les indications, comme je l'ai fait moi-même.

M. **Huet** : 1° Je veux simplement rappeler au passif de l'extension appliquée directement sur l'os, que, en étudiant l'étiologie des arthrites suppurées du genou, j'ai relevé 4 cas consécutifs à l'emploi de ce procédé. Or, sur ces 4 cas, un seul était publié. J'ai connu les trois autres par indiscrétion. Ceci me laisse rêveur sur la fréquence réelle de cet accident.

2° L'extension appliquée directement sur l'os n'est pas toujours indispensable. J'ai pu récemment réduire, chez un homme musclé, un chevauchement de 8 centimètres dans une fracture transversale de cuisse, par extension de 14 kilogrammes, appliquée à l'aide de bandelettes de sparadrap.

M. **Proust** : Je me félicite de l'intérêt qu'a suscité la communication de M. Decker et de la discussion qui vient d'avoir lieu. Je remercie nos collègues Roux-Berger, Soupault, Mathieu, Sorrel, Huet, Alglave et Rouhier d'y avoir pris part.

Une chose se dégage de façon évidente de ce qui vient d'être dit : c'est que lorsqu'on est amené à faire une ostéosynthèse du fémur, il est préférable d'agir sur un membre ayant préalablement subi une extension efficace et contrôlée radiographiquement d'une manière régulière, comme le font Mathieu et Soupault. Exécutée dans ces conditions et à l'époque convenable de la fracture, cette extension ainsi contrôlée faite par la broche de Kirschner a donné à ceux qui l'ont employée d'excellents résultats. Je crois que mon ami Huet s'est laissé impressionner par les cas d'arthrite dont on lui a parlé, mais qu'il n'a pas observés lui-même. Il faudrait savoir comment la broche a été placée. Si en effet la broche traverse un des culs-de-sac de la synoviale, il peut en résulter de l'arthrite comme le montre, avec une broche de Steinmann, l'observation V de MM. Clavelin, Bonnet et Sarroste (*Bull. et Mém. Soc. nat. de Chir.*, séance du 11 juillet 1934, p. 1034). En tout cas, il semble bien que ni M. Sorrel, ni M. Mathieu, ni M. Soupault n'en aient jamais observé. Pour ce qui est de l'infection du tissu osseux par la broche, elle me semble tout à fait évitable à condition de prendre les précautions d'asepsie nécessaires. Je rappelle encore, à ce sujet, les beaux résultats obtenus au Val-de-Grâce et dont nos collègues Clavelin, Bonnet et Sarroste nous ont fait part, le 11 juillet dernier, dans le travail auquel je viens de faire allusion quelques lignes plus haut. Ils l'ont, du reste, employé eux-mêmes comme procédé curatif et n'ont pas eu besoin de recourir à l'ostéosynthèse complémentaire. Quand celle-ci

devient nécessaire, je crois qu'une des techniques les plus recommandables est celle de la voie antérieure bien réglée par Soupault.

Enfin, je dirai à Roux-Berger que je crois comme lui que, dans certaines fractures obliques, une simple ligature peut être supérieure à l'emploi d'une grosse vis traversant l'os, mais, à mon avis, cette ligature a tout avantage à être temporaire et je ne saurais trop recommander le ligateur de Leveuf qui présente de grands avantages.

Au sujet de la lobectomie en plèvre libre,

par M. **Henri Fruchaud** (d'Angers), membre correspondant national.

Ayant vu opérer très récemment à Londres et à plusieurs reprises M. Roberts et son assistant M. Nelson, il m'a semblé que, dans leurs dernières opérations, ces chirurgiens ne pratiquaient pas l'enfouissement du moignon lobaire qu'ont indiqué MM. Robert Monod et Maurer. Il y a là un point de technique assez important, car l'enfouissement du moignon constitué par le pédicule du lobe pulmonaire inférieur, moignon gros, dur, peu malléable, devrait être assez délicat, d'autant plus que les tissus de voisinage (tissus pulmonaires du lobe sain sus-jacent?) se prêtent mal à cette suture d'enfouissemeut. Actuellement, M. Roberts et M. Nelson agissent de la façon suivante :

Le pédicule du lobe pulmonaire inférieur est isolé le mieux possible au-dessus du lobe malade; les tourniquets sont appliqués sur lui et le pédicule est coupé entre les deux tourniquets, l'un qui empêche les sécrétions du lobe pulmonaire de refluer dans la plaie par les bronches ouvertes, l'autre placé dans la direction des gros vaisseaux fait l'hémostase. Lorsque le pédicule est court et large, les auteurs n'hésitent pas à placer le tourniquet sur le parenchyme pulmonaire lui-même, dans sa partie la plus reculée vers le hile, le plus loin possible dans la profondeur.

Après section, le moignon maintenu par le deuxième tourniquet est suturé avec une aiguille courbe par un surjet au catgut, surjet conduit de la profondeur vers l'opérateur d'abord; puis un deuxième surjet reprend le moignon en sens inverse; lorsque du parenchyme pulmonaire se trouve dans ce moignon, ce parenchyme est suturé en masse avec le reste du pédicule, le tourniquet est alors enlevé; des pinces sont mises sur les vaisseaux qui pourraient encore saigner et sur lesquels on pratique une ligature au catgut. Le moignon, ainsi suturé, est abandonné sans autre précaution et sans aucun enfouissement.

Comme l'a indiqué Robert Monod, un point important du succès, au cours de ces opérations de lobectomies en plèvre libre, réside dans l'utilisation de l'anesthésie sous pression, mais il convient de noter que l'hyperpression utilisée est extrêmement légère; grâce à cette hyperpression, non seulement les troubles dus à la large ouverture du thorax (tels que : flottement médiastinal) sont évités; mais, de plus, la zone d'infection pleurale

reste très limitée et c'est là un point qui nous paraît particulièrement important. En effet, les lobes sous-jacents du poumon restent suffisamment distendus pour remplir presque toute la cavité pleurale au-dessus de la zone opératoire ; on ne voit pas la cavité pleurale dans toute son étendue et le champ opératoire reste ainsi limité à la partie basse de la plèvre (la portion supra-diaphragmatique de la plèvre). Le lobe pulmonaire moyen vient faire un véritable écran qui cloisonne la plèvre au-dessus de la cavité créée par l'extirpation du lobe inférieur. Au contraire, si le poumon n'était pas distendu et si on le laissait se rétracter vers le hile, la cavité pleurale resterait largement béante dans toute son étendue; il y aurait à craindre que les manœuvres opératoires provoquent une diffusion de l'infection à toute la plèvre; car la section du pédicule pulmonaire ouvre des bronches larges et évidemment septiques et la suture et l'hémostase de ce moignon longue, délicate, nécessite pas mal de manipulations ; sans doute les opérateurs introduisent-ils dans la cavité pleurale, avant la section du moignon et autour de ce moignon, de larges compresses imbibées d'une solution antiseptique; il n'en reste pas moins qu'il serait difficile d'isoler complètement le reste de la cavité pleurale si le poumon était complètement rétracté sur son hile. L'opération finie, la face inférieure du lobe pulmonaire moyen resté distendu retombe ainsi sur la zone de la cavité pleurale rendue vide par l'extirpation du lobe inférieur et la région suspecte d'infection, qui a été bien isolée pendant l'opération, reste isolée après l'opération et est drainée au point déclive par un drainage irréversible; le drain étant quelquefois appliqué par un point de catgut à la partie moyenne de la coupole diaphragmatique. Ce cloisonnement de la grande cavité pleurale par le poumon lui-même, grâce à l'anesthésie sous pression légère, nous semble donc un facteur important de succès dans les lobectomies.

RAPPORT

Des rapports du canal de Bochdalek avec le phlegmon du plancher de la bouche,

par M. **Clermont** (de Toulouse).

Rapport de M. Tuffier.

M. Clermont[1] a réuni 7 observations de malades chez lesquels le diagnostic clinique posé était celui de phlegmon du plancher de la bouche et qui, tous, ont guéri à la suite de l'évacuation d'un abcès intralingual.

1. Un complément du travail de M. Clermont concernant le canal de Bochdalek est versé aux Archives sous le n° 86.

De ces 7 observations, 6 sont originales; une a déjà été l'objet d'une présentation à la Société de Chirurgie, à la séance du 22 janvier 1887, par Weiss, de Nancy.

Voici les 7 observations :

Observation I. — En mai 1925, le Dr Deupes (de Toulouse) nous présentait un de ses malades : L. Cl..., quarante-cinq ans, atteint d'un phlegmon du plancher de la bouche. En effet, il n'était pas difficile d'en relever les signes principaux. Mais le médecin tint, avant tout examen approfondi, à nous donner sur son malade quelques renseignements qu'il jugeait très importants. A deux reprises différentes, trois et deux ans avant, le malade avait vu un jour sa langue augmenter de volume; les mouvements en étaient difficiles et douloureux, la déglutition était gênée; cela s'était développé lentement, sans grande fièvre et durait depuis quelques jours lorsqu'il vint consulter un laryngologiste. Celui-ci fit avec une aiguille plusieurs ponctions dans la langue; à la troisième, faite sur le côté et assez en arrière, il avait ramené une certaine quantité de pus. Les phénomènes douloureux et le gonflement avaient disparu très rapidement. Un an après, nouvelle apparition des mêmes symptômes, nouvelle ponction qui évacua encore un abcès intralingual suivie d'une guérison rapide.

Cette fois encore, le malade avait l'impression que son affection avait débuté comme dans les 2 cas précédents, mais très rapidement l'évolution en avait été tout autre; la gêne de la déglutition et la douleur avaient été plus fortes en même temps qu'étaient apparus des frissons et une fièvre élevée (40°2). Le malade se présentait pâle, anhélant, très fatigué; la bouche entr'ouverte laissait apercevoir l'œdème des sillons gingivo-linguaux et la langue collée au palais; on notait un gonflement marqué de la région sus-hyoïdienne; quand on palpait cette région les parties latérales étaient indolores, sur la ligne médiane une pression assez forte réveillait une douleur profonde. Les jours qui avaient précédé, le malade était en parfaite santé : ni angine, ni lésion dentaire, ni affection buccale quelconque.

Devant ce malade et cette histoire peu banale, je restai un instant embarrassé. Il s'agissait d'un phlegmon du plancher de la bouche, mais quelle en était la cause? N'était-ce pas une troisième récidive de l'abcès deux fois ponctionné? Dans l'étiologie du phlegmon du plancher, je ne connaissais rien de semblable qui eût été signalé. Mais toute autre cause faisant défaut, je devais vérifier la présence possible d'un abcès intralingual.

Tout de suite, sous anesthésie locale, il fut fait une incision médiane du menton à l'os hyoïde; après avoir traversé le mylo-hyoïdien, le bistouri étant mis de côté et m'aidant d'une sonde cannelée et d'une pince de Kocher fermée, sachant que l'abcès, s'il existait, devait être très haut, restant toujours sur la ligne médiane et me dirigeant vers la base de la langue, j'ouvris, à 9 centimètres de profondeur, un abcès d'où s'écoula une cuillerée à café d'un pus infect et nauséabond; un drain mis en place, j'arrêtai là, l'intervention ne faisant aucun des autres débridements conseillés par les auteurs. Le drain fut laissé en place une douzaine de jours pour permettre le lavage quotidien de la cavité. Quand la langue eut repris son aspect normal, j'ai pu, grâce à un stylet placé dans le trajet du drain et un doigt dans la bouche, constater que l'extrémité de l'instrument était perçu dans la région du V lingual et que l'épaisseur des tissus entre lui et le doigt ne devait pas excéder 1 centimètre. Le malade a guéri très simplement et est resté guéri depuis huit ans.

Obs. II. — Il s'agissait d'un jeune homme de vingt-quatre ans, atteint d'une affection d'origine dentaire ayant des allures fort inquiétantes. Le jeune homme avait, au début, éprouvé des douleurs névralgiques très vives partant de la dent

de sagesse inférieure gauche qui était cariée, puis il s'était formé une fluxion de la joue correspondante, enfin le gonflement avait gagné toute la région sus-hyoïdienne en déterminant une gêne considérable de la déglutition. Ces phénomènes s'étaient développés dans l'espace de trois jours. Malgré la constriction des mâchoires, Weiss peut se rendre compte que la langue a acquis un volume énorme et qu'elle est collée contre la voûte palatine ; dans la région sus-hyoïdienne, gonflement dur, profond, étendu d'un sterno-mastoïdien à l'autre, sans altération de la peau qui est à peine rouge ; mais de point fluctuant il n'en existe nulle part. En présence de ces signes, Weiss porte le diagnostic d'ostéo-périostite du maxillaire inférieur avec collection purulente au niveau de la branche montante, et aussi peut-être « d'un de ces phlegmons rares de la base de la langue en raison de la tuméfaction considérable de la langue, de la gêne de la déglutition et surtout de l'extension du gonflement à tout le plancher de la bouche ». Weiss conseille de faire transporter le malade à l'hôpital où il l'opérerait le lendemain, mais une heure après, il est rappelé d'urgence auprès de lui, car le jeune homme était subitement tombé dans un collapsus complet, sans connaissance, la face d'une pâleur cadavérique, l'écume à la bouche, râlant en un mot. Weiss pense à des accidents respiratoires dus à la compression des voies aériennes et fait séance tenante une trachéotomie. Les accidents après plusieurs péripéties dramatiques cessent, le malade respire facilement. Le lendemain matin, Weiss cherche à ouvrir la collection purulente : « Je n'avais toujours, vu l'impossibilité persistante d'ouvrir la bouche, aucune indication bien précise sur le siège exact de la suppuration. Par contre, des modifications s'étaient produites au niveau de la branche montante, on y sentait nettement un clapotement dû à un mélange de gaz et de liquides et la pression exercée au niveau du masséter faisait refluer dans la bouche une quantité considérable de pus, qu'on voyait sourdre au voisinage de la dent malade ; il n'y avait certainement aucune communication entre cet abcès et celui de la région sus-hyoïdienne car la pression, en ce dernier point, donnait des résultats absolument négatifs. Je me décidai alors à pratiquer l'opération suivante : avec le thermocautère, je fis sur la ligne médiane une incision antéro-postérieure allant du menton à l'os hyoïde ; je traversai successivement la peau, le tissu cellulaire, l'aponévrose ; je rencontrai, chemin faisant, le ganglion mylo-hyoïdien, parfaitement intact, sans trouver aucune trace de suppuration, je sectionnai ensuite le muscle mylo-hyoïdien et au-dessus de lui, à une profondeur de 4 ou 5 centimètres au moins, je tombai sur une collection purulente du volume d'une noisette d'où s'écoulèrent à peine quelques gouttes d'un pus séreux mal lié et très fétide. Cet abcès siégeait très exactement sur la ligne médiane au milieu des muscles de la langue, non loin de l'épiglotte. L'introduction de la sonde cannelée me permit de constater qu'il n'y avait ni décollement, ni communication avec l'abcès de la face postérieure de la branche montante que j'ouvris le lendemain dans le sillon génio-musculaire.

La troisième observation, je la dois à l'obligeance de mon ami Thomas (agrégé à la Faculté de Lille), mais j'ai eu toutefois à m'occuper du malade qui en fait l'objet ; voici dans quelles conditions : Thomas (juillet 1929) étant chef de clinique de M. le professeur Dambrin avait été appelé à opérer d'urgence un dimanche matin un jeune homme de vingt-deux ans, L. F..., entré à l'hôpital pour un phlegmon du plancher consécutif à une lésion dentaire. Thomas, dès l'entrée du malade, avait pratiqué le long de la branche horizontale gauche du maxillaire (c'était le côté atteint) une incision longue et profonde ; comme toujours, il avait traversé des tissus infiltrés mais sans pus, il avait mis en place des mèches imbibées de sérum antigangréneux et avait ordonné des injections du même sérum ; thérapeutique habituelle. Dans le courant de l'après-midi, le malade allait plus mal, la gêne de la respiration était de plus en plus accentuée, a fièvre restait très élevée, l'état s'aggravait visiblement. J'avais, dix ans avant,

opéré ce jeune homme, alors enfant de douze ans, pour une large fracture du frontal, suite d'un coup de pied de cheval ; c'est pourquoi la famille vint me prier d'aller voir le jeune malade. Ma situation était assez délicate. Sur son insistance, je promis d'aller le voir à titre d'ami. J'eus l'heureuse fortune de rencontrer l'interne du service qui m'expliqua l'état du malade à son arrivée, ce qui avait été fait le matin et l'état actuel. Mon parti fut vite pris ; mes relations avec mon collègue Thomas étaient suffisamment cordiales pour me permettre de lui écrire qu'il fallait faire une incision médiane et aller chercher le pus profondément dans la langue. Une heure après, sous anesthésie locale, Thomas réopérait son malade et découvrait dans la langue, à une grande profondeur, un petit abcès contenant un pus extrêmement fétide. Un drain et le malade guérit.

Obs. IV (Thomas). — Homme de trente-cinq ans, ayant subi une extraction dentaire neuf jours avant. Au moment de son entrée, ce malade présentait un abaissement net du plancher buccal ; la région est tendue et douloureuse, la langue est soulevée vers la voûte palatine, les deux sillons gingivo-linguaux sont effacés, la déglutition est extrêmement gênée, on remarque de plus des lésions de gingivite. Plusieurs dents cariées des deux côtés de la mâchoire inférieure (température, 39°5), haleine fétide ; le malade présente un facies plombé dénotant la sévérité de l'infection. On pratique immédiatement, sous anesthésie locale, une incision médiane partant de 2 centimètres en arrière de la symphyse mentonnière jusqu'à l'os hyoïde. A 7 centimètres de profondeur, on trouve une petite collection ne contenant pas plus de 1 cent. cube de pus, très fétide. Les différents plans traversés pour arriver à cette collection sont œdématiés mais ne contiennent pas trace de pus. Les jours suivants, l'écoulement est de plus en plus abondant en même temps que descend la température. Le malade guérit.

Obs. V. — Mme B..., vingt-cinq ans. Cette malade m'est adressée en août 1928, par le Dr Ampoulange, de Toulouse, pour un phlegmon du plancher de la bouche. Trois jours avant, le Dr A... avait pratiqué l'avulsion d'une molaire inférieure du côté gauche (petite fracture du rebord alvéolaire ; hémorragie, tamponnement). Dès le lendemain : douleur, fièvre, gonflement de toute la mâchoire du côté gauche, puis, malgré des compresses chaudes, le gonflement envahit la région sus-hyoïdienne et le plancher de la bouche. La langue remplit la cavité buccale, la malade ne peut plus avaler sa salive qui s'écoule de la bouche entr'ouverte ; la fièvre monte et l'état général devient rapidement très mauvais. Je l'opère séance tenante. Sous anesthésie locale, j'incise du menton à l'os hyoïde ; ayant atteint une profondeur de 3 centimètres, j'ouvre une petite collection remplie d'une sanie noirâtre dont il s'évacue une cuillerée à café environ. J'explore avec le stylet la poche ainsi ouverte et mon instrument me conduit sur la face interne du maxillaire gauche : pas de décollement vers le côté droit, pas de décollement vers la profondeur de la langue. Devais-je continuer et aller à la recherche de la collection intralinguale ? Actuellement, je n'hésiterais pas, mais là, ayant ouvert une collection, j'ai cru ne pas devoir aller plus avant. Le lendemain, aucune amélioration ne s'était produite, fièvre aux environs de 40°, gêne plus marquée de la déglutition et de la respiration. Ayant dû m'absenter, j'avais laissé la malade sous la surveillance de mon assistant qui, voyant l'état s'aggraver, appela en consultation un autre chirurgien. Le soir, même état ; nouvelle consultation avec deux chirurgiens : l'un et l'autre, sachant ce qui avait été fait, décident de s'abstenir de tout nouvel acte opératoire. Heureusement pour la malade, dans la nuit, une collection s'ouvre dans la bouche mais du côté droit, sur la partie latérale et postérieure de la langue, la sérosité s'écoulant par la plaie opératoire a gardé son aspect noirâtre, le pus évacué est nettement du pus à coloration franche. Les deux

cavités n'ont certainement rien de commun. Après quelques incidents, la malade guérit dans une vingtaine de jours.

Obs. VI. — Le Dr Barreau, de Colomiers, m'a, en février 1929, conduit un enfant pour un adéno-phegmon sus-hyoïdien. Ce petit garçon, E. L.., huit ans, avait eu quelques jours avant une amygdalite et, à la suite, un peu d'herpès sur les lèvres ; puis la région sus-hyoïdienne avait augmenté de volume, s'était arrondie sous le menton. Le médecin avait vu une relation entre l'herpès et le gonflement de la région et avait pensé à un adéno-phlegmon ; mais examinant le malade, j'observais d'abord que la région sus-hyoïdienne ne présentait aucune rougeur et n'était que peu douloureuse ; mais la bouche ouverte laissait voir une langue augmentée de volume et surélevée, les sillons voisins œdématiés. Le petit malade était assez fatigué, présentait de la gêne de la déglutition et une fièvre de 39°5. Je fis, sous anesthésie locale, l'incision médiane : rien au niveau des plans superficiels, pas d'adéno-phlegmon, mais profondément située dans la langue une collection importante : deux cuillerées à café. Drain. Guérison.

Obs. VII. — En octobre 1932, M. le professeur Bardier m'adressait un malade, Ch. A..., cinquante-deux ans, atteint d'un phegmon du plancher de la bouche. Celui-ci présentait, en effet, un gonflement très marqué de la région sus-hyoïdienne, qui s'était développé dans l'espace d'une huitaine de jours. D'abord, le malade avait ressenti une certaine gêne douloureuse quand les aliments passaient de la cavité buccale dans le pharynx. Il avait attribué cette douleur à la déglutition involontaire d'un os de lapin, survenue quelques jours avant. Mais peu à peu, cette gêne s'était accentuée, la langue avait progressivement augmenté de volume. Voyant l'œdème gagner le plancher de la bouche, le médecin traitant avait adressé le malade à un laryngologiste, M. Bardier, qui, lui aussi, après examen, avait pensé à un phlegmon du plancher et m'avait confié le malade. Tous les signes paraissaient en faveur de ce diagnostic : œdème de la région sus-hyoïdienne descendant même au-dessous de l'os hyoïde. La bouche entr'ouverte laissait voir une langue très grosse refoulée au contact du palais ; les sillons latéraux formant deux bourrelets à hauteur des dents, impossibilité complète d'avaler ; malade fatigué, présentant de la fièvre, mais ayant conservé un bon état général. Comme dans les observations précédentes, je pratiquai, sous anesthésie locale, une incision médiane du menton à l'os hyoïde ; je traversai une grande épaisseur de tissus infiltrés sans pus, puis, utilisant une pince de Kocher fermée, restant sur la ligne médiane et me dirigeant vers la base de la langue, j'ouvris, à 8 centimètres de profondeur, un petit abcès. Drainage, guérison.

M. Clermont fait suivre ses sept observations d'un certain nombre de commentaires.

Ces 7 malades, dit-il, présentaient tous les signes d'un phlegmon du plancher de la bouche; chez les 7, une collection intralinguale a été ouverte et tous les 7 ont guéri.

La collection a toujours été ouverte dans la même région, en plein milieu de la langue, près de la muqueuse de la région du V lingual.

Dans ces conditions, l'hypothèse d'une origine lymphatique, hypothèse classique et récemment encore reprise par Tédenat (de Montpellier)[1], Yver

1. Tédenat : Le phlegmon médio-lingual. *Progrès médical*, n° 10, 1926, p. 359.

(de Bordeaux)[1], L. Intner[2] ne satisfait qu'incomplètement alors que, se basant sur des constatations anatomiques précises, M. Clermont a retrouvé 17 fois sur 72 sujets, dans l'espace médio-lingual des vestiges du canal « excréteur de la langue » de Bochdalek (vestige du tractus thyréoglosse de His). Proportion identique à celle de Bochdalek lui-même : 12 cas sur 50 sujets[3].

Sur ces 17 cas, 7 se présentaient comme des *foramen cæcum*, très profonds ; chez 10 sujets, il trouve de véritables canaux d'une dimension de 11 à 20 millimètres.

C'est aux dépens de ces vestiges embryonnaires pense à juste titre M. Clermont que se sont développées les suppurations pour lesquelles il a été appelé à intervenir.

Cette notion est extrêmement intéressante : à savoir qu'un vestige embryonnaire situé dans l'espace médio-lingual peut donner lieu à un phlegmon, d'ailleurs décrit déjà sous le nom de « glossite phlegmoneuse basique », dont le caractère récidivant et itératif, déjà signalé par Escat et Viéla, trouve son application dans l'existence de ce vestige.

L'observation I en est un exemple typique. J'ai eu l'occasion d'observer moi-même un malade de trente-deux ans chez lequel j'ai dû évacuer une collection médio-linguale à trois reprises : les 4 février, 2 avril et 26 juin 1931 ; chacune des manifestations était suivie d'une période de guérison. En rapportant cette observation dans le *Bulletin médical* du 25 juin 1932, j'émettais, pour expliquer les récidives, l'hypothèse, pour ce malade, de l'infection d'un vestige du tractus thyréoglosse. M. Clermont, dont j'ignorais à cette époque les intéressantes recherches, nous apporte une confirmation indiscutable de cette hypothèse[4].

L'observation VI qui montre que ces phlegmons peuvent se développer dans l'enfance est également démonstrative puisque le malade avait huit ans. J'en ai personnellement observé un cas chez un enfant de trois ans et demi. J'ai d'ailleurs trouvé une observation publiée, en 1922, par Texier et Levesque, de Nantes, d'un abcès de la base de la langue chez un nourrisson de quatre mois.

Il est également important de savoir qu'un tel phlegmon retentit sur le plancher de la bouche.

M. Clermont nous dit que le phlegmon du plancher de la bouche est le plus souvent dû à une lésion de la base de la langue, et que l'incision de ce phlegmon suffit à elle seule à en assurer la guérison, et M. Clermont, à l'appui de sa théorie, nous a adressé quatre observations (obs. II, III, IV et V) de phlegmon du plancher, d'origine dentaire, n'ayant guéri que par ouverture de l'abcès intralingual. M. Intner, dans sa thèse, donne également

1. Yver : Les abcès et œdèmes aigus de la langue. *Arch. de Méd. navale*, avril, mai, juin 1926, p. 111.
2. Intner : Contribution à l'étude des phlegmons de la base de la langue. *Thèse Paris*, 1934.
3. Bochdalek : *Prayer Vierterjahr*, II, 1866, p. 137.
4. Treffert : De l'amygdalite plegmoneuse linguale. *Bull. méd.*, 25 juin 1932, p. 400.

à l'origine dentaire une importance primordiale dans l'étiologie des phlegmons de la base de la langue.

C'est là un point extrêmement intéressant, car il démontre d'une façon péremptoire, et l'observation V est particulièrement démonstrative, que les deux lésions peuvent coexister mais conservent l'une et l'autre une indépendance totale puisque, dans l'observation rapportée, les deux foyers étaient indépendants : le foyer d'origine dentaire d'apparence nécrotique, comme il se produit en général ; l'abcès lingual était de pus bien lié et sans communication avec le précédent ; d'ailleurs, ce fait se retrouvait également dans l'observation publiée ici même par Weiss, de Nancy, en 1887. Il s'agit très probablement dans ces cas d'une infection de la fistule congénitale borgne interne que constitue le canal de Bochdalek, par le milieu buccal septique.

Mais il nous paraîtrait trop absolu de conclure que le phlegmon du plancher de la bouche ne puisse se manifester isolé.

Existe-t-il un moyen clinique de localiser la suppuration ?

De ce point de vue, mon maître, M. Sebileau, nous a toujours enseigné la grande valeur diagnostique du toucher intrabuccal ; ce toucher, en effet, donne deux renseignements fondamentaux :

1° La consistance ;

2° Le centre maximum de la douleur.

1° *La consistance* est très différente d'un organe œdémateux ou d'un organe renfermant une collection.

Dans le phlegmon du plancher de la bouche, la langue œdémateuse, donc encore dépressible, repose sur un plancher dur ; dans le phlegmon de la langue, celle-ci, dure et rénitente, repose sur un plancher œdémateux.

De plus, l'œdème lingual du phlegmon du plancher de la bouche n'atteint jamais le volume que donne à l'organe une collection développée à son intérieur (Nous ne parlons pas de la recherche toujours difficile et souvent fallacieuse de la fluctuation).

2° *Le maximum douloureux.* — L'exploration digitale de la bouche et de son contenu permet de localiser le foyer d'infection au niveau duquel la pression réveille une zone de douleur exquise et cette recherche, sans parler de la ponction exploratrice, quelquefois incertaine, d'une collection souvent peu volumineuse au regard de l'infiltration qui l'environne, permet de poser l'indication de la voie d'abord. Sans rejeter d'une façon absolue l'ouverture des abcès de la base de la langue par les voies naturelles à l'aide d'une incision linguale marginale suivie d'une ponction à la pince, je pense avec M. Clermont que, dans tous les cas graves, l'incision classique sus-hyoïdienne médiane est la seule qui donne une voie d'accès large et un meilleur drainage de la collection basale.

Nous ne voudrions pas que cette notion, extrêmement intéressante, semblât vouloir jeter le discrédit sur les incisions latérales sous-maxillaires dans les phlegmons du plancher de la bouche.

Ces incisions latérales, à la condition qu'on les mène jusqu'au foyer, c'est-à-dire jusque dans la loge de la sous-maxillaire et même vers la loge

sublinguale, en incisant au besoin le mylo-hyoïdien, ont donné et donneront encore des succès et permettront de drainer certains phlegmons du plancher de la bouche. Quitte à leur adjoindre, chaque fois qu'une augmentation de volume de la langue en pose l'indication, l'incision sus-hyoïdienne médiane.

Enfin, toute cette pathologie buccale est également dominée par la nature et la virulence des agents microbiens et, si l'on a abusé de la dénomination d'angine de Ludwig, il n'en existe pas moins des phlegmons diffus, gangréneux du plancher de la bouche qui, jusqu'ici, comportent un pronostic extrêmement réservé, même avec le secours des thérapeutiques biologiques.

Je vous propose de remercier M. Clermont, de le féliciter des beaux résultats qu'il a obtenus et de son intéressant travail qui met en évidence la pathologie du canal de Bochdalek dont l'infection aiguë donne un syndrome de phlegmon du plancher de la bouche que seule guérit l'incision sus-hyoïdienne médiane.

COMMUNICATIONS

Note sur un cas de capillarite traité par la sympathicectomie,

par MM. **P. Dionis du Séjour**, membre correspondant national et **Gurfinkiel** (de Clermont-Ferrand).

L'étude de la tension artérielle est d'actualité et cette question revient souvent à l'ordre du jour. Depuis les travaux de Pachon, Vaquez, Laubry, Galavardin, on commence à connaître et à approfondir les modifications, soit physiologiques, soit pathologiques de cette tension. On a constaté que nombreuses sont les affections, surtout dans le domaine de la circulation périphérique, qui se traduisent par des troubles trophiques divers sans que les vaisseaux, au moins ceux qui peuvent être interrogés par l'intermédiaire de l'oscillomètre, soient touchés.

Souvent, on oublie le rôle important que jouent les capillaires dans la nutrition périphérique et on est un peu dérouté en constatant une excellente perméabilité des vaisseaux à l'oscillographe coïncidant avec des troubles trophiques qui ont pourtant l'allure clinique et la ténacité d'une affection due à une circulation défectueuse.

Aussi, croyons-nous intéressant de rapporter l'observation suivante. Elle montre, en effet, quel rôle peuvent jouer les capillaires dans l'apparition et la ténacité des troubles provoqués par leur déficience.

D. F..., âgé de soixante-six ans, cultivateur, entre à l'hôpital le 28 novembre 1933 pour impotence fonctionnelle des deux membres inférieurs accompagnée de douleurs ; il est, en outre, porteur d'un mal perforant plantaire au niveau du gros orteil gauche.

Rien à signaler dans ses antécédents héréditaires. Opéré d'une hernie inguinale bilatérale à l'âge de quarante-quatre ans. Pneumonie franche aiguë en 1917, guérie sans séquelles. Marié, un fils en bonne santé. Femme décédée d'une phlébite *post partum*.

En 1916, il a reçu sur le pied gauche un morceau d'acier qui lui a causé une plaie assez profonde au gros orteil. Cette plaie nécessite son entrée à l'hôpital. La cicatrisation fut rapide. Mais, de temps en temps, sous l'influence des frottements produits par les chaussures, cette plaie s'ouvrait à nouveau, se mettait à suppurer pendant un temps plus ou moins long.

Vers 1923, le malade accuse des troubles circulatoires. Ces derniers se traduisent par des douleurs et par une gêne à la marche ; depuis il était forcé, de temps en temps, de se faire hospitaliser pour reprendre son travail après une période de repos plus ou moins longue.

Depuis 1927, le malade a été obligé de cesser tout travail. Il présentait, depuis lors, des douleurs dans les membres inférieurs beaucoup plus accentuées que précédemment, après une marche de quelques mètres et même spontanément. Il fut hospitalisé à plusieurs reprises dans différents hôpitaux, mais jamais son état ne fut sensiblement modifié. A ce moment, apparaît une ulcération large comme une pièce de 1 franc sur la face plantaire du gros orteil gauche, à cheval sur l'interligne articulaire. Aucune précision sur les manifestations cliniques, ni sur le traitement préconisé.

L'examen général du malade ne révèle rien de spécial, les bruits du cœur sont un peu assourdis. Pouls régulier : 88 pulsations à la minute. On suit les artères à la pression, mais elles n'ont pas le caractère de tuyaux de pipe. Tension artérielle : 16,5-9 (Vaquez).

Appareil respiratoire normal, à part quelques ronchus et une respiration un peu humée.

Appareil digestif : mauvaise dentition ; pas de troubles digestifs, le foie paraît être normal, légère sensation à la palpation du point vésiculaire : l'épigastre est également sensible.

Urines normales, ni sucre ni albumine.

Bordet-Wassermann négatif dans le sang et le liquide céphalo-rachidien.

Réflexes normaux à part les achilléens qui sont fortement diminués.

L'impotence fonctionnelle des membres inférieurs, la persistance du mal perforant plantaire depuis 1927, sans aucun signe clinique ni sérologique de spécificité, ont fait penser à la possibilité d'une artérite oblitérante qui expliquerait à la fois les douleurs, l'impotence fonctionnelle et la persistance de cette plaie qui n'a aucune tendance à la cicatrisation.

Lors de notre premier examen, nous pratiquons l'oscillométrie des membres inférieurs à l'aide de l'oscillographe de Boulitte. Les tracés montrent une bonne perméabilité des gros vaisseaux des deux membres inférieurs avec amplitude exagérée par rapport à la normale.

L'idée nous est alors venue de la possibilité *d'une capillarite des membres inférieurs*. Pour vérifier cette opinion, nous avons pris la tension veineuse des deux côtés au manomètre de Claude. Le résultat trouvé fut, du côté gauche, une pression de 7 cent. cubes et à droite de 10 cent. cubes. Ces deux phénomènes : d'un côté, l'amplitude nettement exagérée au niveau de gros vaisseaux de la jambe ; de l'autre, la chute de la tension veineuse ne pouvaient être expliqués que par l'existence d'un barrage périphérique, diminuant fortement au niveau des capillaires le débit sanguin.

L'épreuve à l'eau chaude et froide ne nous a donné aucun résultat.

N'ayant obtenu aucune amélioration de l état du malade par une série pro-

longée d'injections d'acécoline et d'applications locales de topiques divers, nous fûmes amenés à proposer au malade une sympathicectomie de la fémorale gauche, côté du mal perforant.

Opération le 15 février : anesthésie locale, incision de 15 centimètres à cheval sur l'arcade crurale, dénudation de l'artère sur une longueur d'environ 10 centimètres. Suites opératoires sans incidents.

Vers la fin du mois de mars, la plaie plantaire est complètement cicatrisée, les douleurs ont presque disparu et le malade commence à marcher.

Un nouveau tracé pris à l'oscillographe de Boulitte le 18 juillet 1934, au même niveau que la précédente, montre une diminution notable (20 p. 100) de l'amplitude des vaisseaux de la jambe gauche. La pression veineuse, au contraire, a augmenté. A gauche, elle passe de 7 à 15 cent. cubes; à droite, de 10 à 16 cent. cubes.

Des constatations que nous avons faites, il résulte :

1° Que l'augmentation de l'amplitude des oscillations à la jambe répond à une imperméabilité des capillaires. Ainsi que l'ont montré certains auteurs, cette gêne périphérique équivalait à une force d'au moins 30 kilogrammes, chiffre nécessaire pour modifier l'amplitude des oscillations vasculaires.

2° L'excellent résultat donné par la sympathicectomie semble indiquer que nous nous trouvions en présence d'un spasme bilatéral des capillaires. (Le résultat atteint s'étant montré positif des deux côtés.)

Il est curieux de noter que ces troubles spasmodiques aient persisté pendant dix années sans que se soient établies de lésions définitives de ces capillaires, à moins d'admettre que la sympathicectomie ait favorisé une néoformation des capillaires rétablissant ainsi une circulation normale.

Corps étranger du duodénum (cuiller à café). Extraction. Guérison,

par M. **René Simon** (de Strasbourg), membre correspondant national.

L'histoire clinique et les indications opératoires des corps étrangers du duodénum sont à présent bien connues. Elles ont été précisées ici même et reprises depuis 1923.

Mon opération me paraît néanmoins intéressante à rapporter en raison de la nature et du volume un peu exceptionnels du corps du délit : une cuiller à café de 15 centimètres de long.

Cette cuiller, en métal anglais, avait été déglutie avec peine le 20 ou le 22 novembre 1933 dans un but de suicide par une jeune femme internée à l'asile de Rouffach pour des troubles mentaux. Ces troubles étaient survenus au cours d'une entérite chronique très sévère qui évoluait depuis sept ans et qui avait réduit la malade à un état presque squelettique.

A présent, la jeune femme, qui a recouvré toute sa raison, se souvient parfaitement qu'après avoir avalé sa cuiller elle fit part de son accident volontaire aux personnes qui la soignaient, mais celles-ci ne voulurent pas la croire. Dès

lors, elle n'en parla plus et ne voulut plus y penser, vexée que l'on ne l'ait pas crue, vexée également de n'avoir pas réussi à se tuer.

Elle n'éprouvait rien d'autre, disait-elle, qu'une certaine pesanteur à l'estomac et une boulimie impossible à satisfaire.

Assez rapidement, son ventre devint énorme, du volume de celui d'une femme enceinte au neuvième mois, les pieds enflèrent également et d'assez vives douleurs lombaires s'accusèrent. L'entérite persistait sans changement.

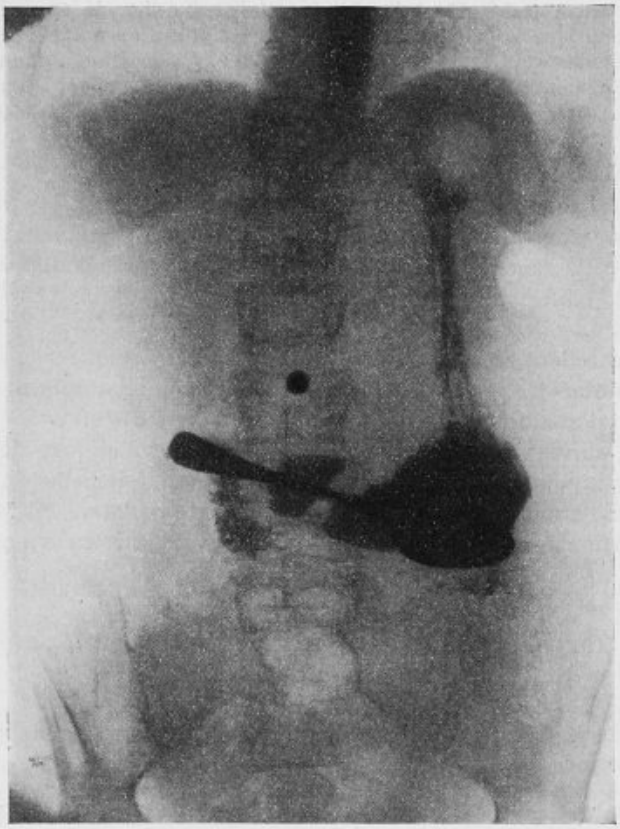

Corps étranger du duodénum.

A ce moment, on aurait constaté la présence d'albumine dans les urines.

Au début du mois de janvier, la malade reprit peu à peu conscience. Comme il manquait une cuiller à café à l'inventaire de l'asile on pensa à ce qu'elle avait raconté deux mois auparavant et on l'interrogea à ce sujet à plusieurs reprises. Elle ne consentit à répondre qu'en février. Elle n'éprouvait d'ailleurs rien d'autre qu'une vague pesanteur à l'épigastre; la boulimie avait diminué, le ballonnement du ventre également. Toutefois, de temps en temps, elle présentait des vomissements alimentaires ou bilieux. Ces vomissements devinrent peu à peu plus fréquents, en même temps que l'entérite reprenait de plus belle.

Une radiographie fut faite le 2 mars à Colmar (voir fig.).

Elle montra la cuiller placée presque horizontalement dans l'estomac et le

duodénum; son manche avait franchi le pylore et refoulait vers la droite la paroi duodénale.

Guérie de ses troubles mentaux, la malade revint chez elle le 1er avril. Je la vis le 25. Elle était vraiment squelettique, complètement déshydratée; elle ne pesait que 35 kilogrammes pour une taille de 1m67.

Depuis plus d'un mois, elle ne prenait que des aliments liquides qu'elle rejetait d'ailleurs en partie. Elle avait chaque jour plusieurs selles diarrhéiques impérieuses. Sa température oscillait autour de 38°.

Elle éprouvait d'une façon presque continue des douleurs abdominales en un point qu'elle indiquait à droite de l'ombilic et qui correspondait à une tuméfaction nettement visible, assez bien délimitée, dure et sensible à la pression. Le reste du ventre, rétracté, était normalement souple.

Le 26 avril, sous anesthésie générale au rectanol, complétée par quelques bouffées d'éther, laparotomie médiane sus- et para-ombilicale. L'exploration de l'estomac n'y montrant plus la présence du corps étranger, je relève l'épiploon et le côlon transverse et j'explore le duodénum; je sens aussitôt l'extrémité du manche de la cuiller, au niveau de l'angle formé par la 2e et la 3e portion de ce conduit. Elle paraît toute superficielle : les anses grêles écartées, on la voit se dessiner nettement, simplement recouverte par le mince feuillet du péritoine viscéral.

La paroi intestinale, très fortement épaissie, l'enserre étroitement.

Incision du péritoine puis de la paroi duodénale juste suffisante pour pouvoir pratiquer l'extraction de la cuiller dont l'extrémité avait été solidement saisie dans une pince de Kocher.

La cuiller était disposée verticalement dans la 2e portion du duodénum.

La paroi duodénale suturée est enfouie sous deux surjets séro-séreux.

Fermeture du ventre en trois plans. Petite mèche au contact de la suture intestinale.

Les suites opératoires furent extrêmement simples, la mèche fut enlevée le troisième jour et la malade quitta la clinique un mois plus tard, rétablie. Seule l'entérite persistait encore quelque peu. Elle s'est atténuée depuis.

Cette observation me paraît intéressante à plus d'un titre.

Elle confirme que, contrairement à l'opinion classique, la migration des corps étrangers au long du duodénum ne se fait pas sans difficulté et que, fixés à l'un des angles de ce conduit, ils risquent d'en perforer la paroi.

Ici la perforation était imminente.

En serait-il résulté une péritonite? Cela n'est pas certain.

Je rappelle à ce propos le cas rapporté en 1923 par Le Dentu, qui avait eu la surprise de trouver, à l'autopsie d'un sujet mort d'une toute autre affection, « un fragment d'os plat qui, à travers une fente de l'intestin grêle, hermétiquement appliquée sur lui, faisait en dehors de l'intestin une saillie de 3 centimètres. Le péritoine, autour de cette pointe, était absolument intact. Dans la cavité intestinale restait la base de ce fragment. Un bourrelet inflammatoire de 3 millimètres de large environ faisait à ce corps étranger, autour de l'orifice de sortie, une sertissure étroite ».

Dans la même communication, le professeur Le Dentu rapportait l'histoire d'une cuiller à pot en bois de 25 centimètres de long qu'il avait trouvée libre dans le ventre, moins de quarante-huit heures après qu'elle avait été avalée et qui avait pu traverser la paroi intestinale (vraisemblament au niveau du duodénum) sans déterminer de péritonite.

Il n'en est malheureusement pas toujours ainsi.

Recherches sur les perturbations physico-chimiques du sérum sanguin dans la période post-opératoire. Les variations des points isoélectriques.

par MM. **René Simon**, membre correspondant national, et **Jean Bernard** (de Strasbourg).

Tout traumatisme, opératoire ou accidentel, détermine des perturbations organiques variées que de nombreuses recherches cliniques et expérimentales permettent peu à peu de préciser.

On s'est particulièrement attaché, dans ces dernières années, à l'étude des modifications chimiques du sérum sanguin, mais très peu de travaux ont été consacrés, jusqu'ici, à ses modifications physiques ou physico-chimiques.

Elles paraissent cependant dignes d'intérêt :

On a déjà noté, en effet, une baisse de son indice de réfraction (Tuffier et Mauté, 1905 ; Balachowsky et Tourbaba, 1927). On a signalé aussi (Violato, 1925) une brusque ascension de l'indice de viscosité suivie d'un lent retour à la normale.

On a enfin indiqué, dans quelques états de choc, une augmentation de sa tension superficielle (Gawrilow et Dymschitz, 1930 ; Benhamou et Béguet, 1931) et une baisse de sa densité (Gawrilow et Dymschitz, 1930).

Les travaux de notre maître le professeur Vlès sur certaines variations physiologiques et pathologiques des points isoélectriques du sérum nous ont incités à étudier la situation de ces points dans la période post-opératoire.

Nos recherches ont été poursuivies dans le propre laboratoire du professeur Vlès qui a eu l'extrême amabilité de nous initier à ces délicates techniques et de contrôler nos résultats.

Avant de les exposer, il nous paraît indispensable de rappeler, aussi brièvement que possible, la définition et la signification des points isoélectriques du sérum sanguin.

* * *

Les substances protéiques sont des ampholytes, c'est-à-dire des substances capables de se comporter tantôt comme des acides, tantôt comme des bases, ces propriétés étant en relation étroite avec la réaction, le *p*H du milieu (Loeb).

Pour un certain *p*H, la molécule protéique ne sera ni acide, ni basique, mais neutre ; ce point d'équilibre électrolytique qui ne correspond nullement avec la neutralité du milieu est le point isoélectrique-*p*Hi.

Loeb a montré que toutes les propriétés physiques des colloïdes, gonflement, viscosité, pression osmotique, conductivité y passent par un minimum. On devine tout l'intérêt de son étude.

La détermination de ce point peut se faire par le procédé direct de la cataphorèse, c'est-à-dire du transport électrique du colloïde dans des solutions de *p*H différents. Suivant la technique de Vlès, la substance à étudier est répartie dans une série de tubes en U renfermant des solutions de *p*H déterminés à travers lesquelles on fait passer un courant continu de 2 à 3 milliampères correspondant à peu près à une étude de potentiel de 1 volt par centimètre. Après une heure on lit dans quel sens, vers quel pôle, positif ou négatif, se sont effectués les transports de la substance. Dans l'un des tubes dont le *p*H correspond au point iso-électrique de la protéine étudiée, il ne s'est fait aucun transport (fig. 1) [1].

Les diverses protéines ont des *p*Hi différents qui permettent dans une certaine mesure de les caractériser.

Mais dans l'organisme ces substances sont intimement mélangées et réagissent l'une sur l'autre comme réagissent tous les ampholytes simultanément en solution dans un même milieu qui « sont capables, dans l'intervalle de l'échelle de *p*H qui sépare leurs points isoélectriques, et seulement dans cette zone de réaction, de se combiner entre eux ; en effet, les uns fonctionnent là comme anions et les autres comme cations. Les complexes ainsi formés sont eux-mêmes de nouveaux ampholytes, ayant leurs points isoélectriques propres et jouissant des propriétés particulières de ces points : c'est ainsi qu'ils y ont un minimum de solubilité et peuvent précipiter » (Vlès).

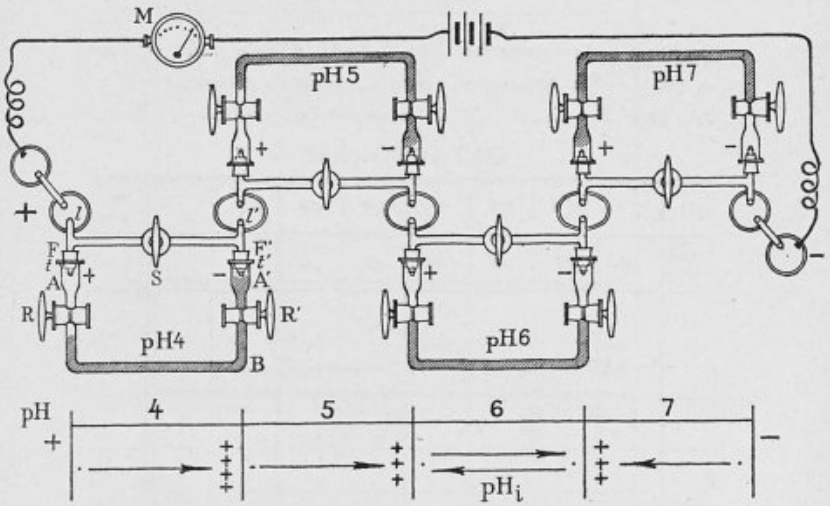

Fig. 1. — Schéma du dispositif expérimental de la cataphorèse (Vlès).

1. Cette figure et les suivantes sont empruntées à la *Thèse* de Bernard : Recherches sur les perturbations physico-chimiques du sérum sanguin dans le choc opératoire. 1 vol. 69 pages, 15 figures. Editions universitaires de Strasbourg, édit. Strasbourg, 1934.

Le sérum sanguin, mélange d'ampholytes, possède ainsi plusieurs points isoélectriques correspondant les uns à des protéines définies, les autres à des complexes.

Vlès et de Coulon ont montré que, dans le sérum de l'homme normal, il existait plusieurs points isoélectriques : le point α situé entre $p\mathrm{H}^5$ et $p\mathrm{H}^6$,

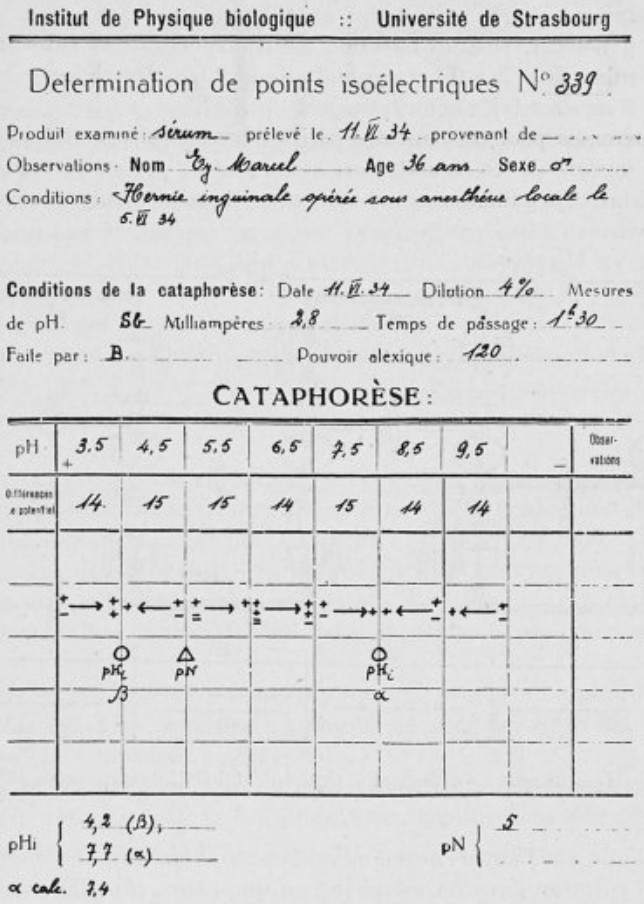
Institut de Physique biologique :: Université de Strasbourg

Determination de points isoélectriques N° 339

Produit examiné : sérum prélevé le 11.VI.34 provenant de

Observations : Nom Bg. Marcel Age 36 ans Sexe ♂

Conditions : Hernie inguinale opérée sous anesthésie locale le 5.VI.34

Conditions de la cataphorèse : Date 11.VI.34 Dilution 4% Mesures de pH. 56 Milliampères 2,8 Temps de passage : 1h30

Faite par : B. Pouvoir alexique : 120

CATAPHORÈSE :

pH	3,5	4,5	5,5	6,5	7,5	8,5	9,5		Observations
Différences de potentiel	14	15	15	14	15	14	14		

pHc β — pN — pHc α

pHi { 4,2 (β) ; 7,7 (α) } pN { 5 }

α calc. 7,4

FIG. 2. — Fiche de cataphorèse de l'Institut de Physique biologique de Strasbourg, montrant un exemple de mesure.

très stable; le point γ situé généralement entre $p\mathrm{H}''$ et $p\mathrm{H}''^3$, moins stable et le point β inférieur à $p\mathrm{H}^5$.

Ils ont étudié les variations de ces points au cours de certains états physiologiques (grossesse) et pathologiques (affections aiguës fébriles, syphilis, cancer).

Avec Prager et Bernstein, Vlès a mis en évidence une étroite relation entre les points isoélectriques et le pouvoir alexique du sérum, relation si

étroite que, connaissant les pH et le pouvoir alexique, on peut identifier avec certitude la nature α, β ou γ des points isoélectriques trouvés.

Nous renvoyons, pour plus amples détails à ce sujet, aux travaux de Vlès et de ses collaborateurs ainsi qu'au résumé qu'en a donné l'un de nous dans sa thèse [1].

* * *

Nos recherches ont porté sur 12 sujets :

On s'étonnera moins de ce faible nombre si l'on sait que chaque déter-

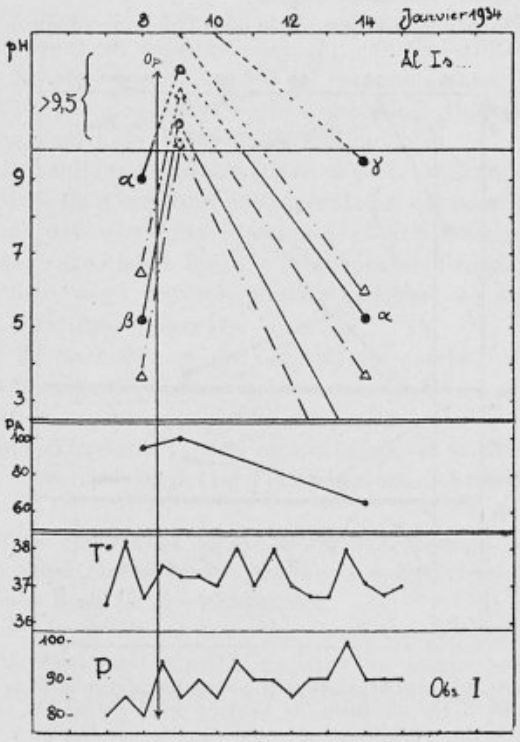

Fig. 3. — Variations du point isoélectrique α dans la période post-opératoire chez le sujet de l'obs. n° 1. En ordonnées : de haut en bas, p^{H_2}; PA; température; pouls. En abscisses : jours; Op., opération.

mination du point isoélectrique nécessite près de douze heures de travail continu.

Nous avons étudié :

5 cures radicales de hernies ;

3 cystostomies pour adénome prostatique ;

2 gastro-entérostomies pour néoplasme gastrique ;

1. Bernard (J.) : *Loc. cit.*

1 vissage malléolaire pour fracture de Dupuytren ;

1 retournement de la vaginale pour hydrocèle.

Un premier prélèvement de sang a été pratiqué avant l'opération, un deuxième de un à dix jours après et, dans 2 cas, un troisième quelques jours plus tard.

Sur chacun des échantillons de sérum obtenus nous avons déterminé les points isoélectriques par cataphorèse (fig. 2) et le pouvoir alexique (PA) par la méthode hémolytique[1].

Nous avons, en outre, dosé l'urée au micro-uréomètre d'Ambard et le chlore par la méthode électrométrique.

Nous ne voulons pas donner ici le détail de nos observations. On les

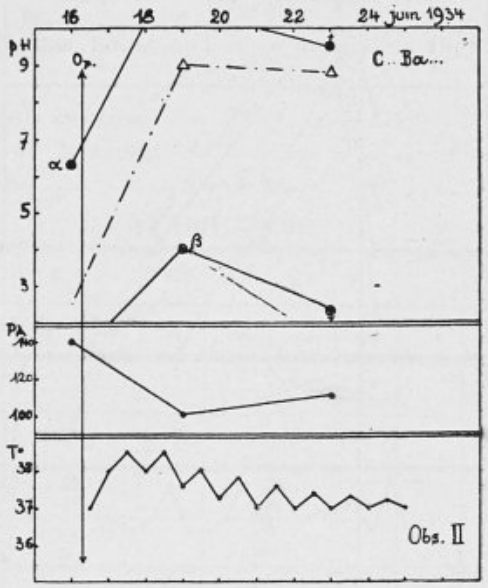

FIG. 4. — Variations du point isoélectrique α dans la période post-opératoire chez le sujet de l'obs. n° 2. En ordonnées, de haut en bas : p^{Hi} α ; PA ; température. En abscisses : jours ; Op., opération.

trouvera dans la thèse de Bernard, nous nous bornerons à exposer nos résultats.

Dans tous nos cas nous avons constaté un déplacement notable des points isoélectriques, particulièrement du point α qui, nous le rappelons, est remarquablement stable chez l'homme normal.

Sens du déplacement des pHi. — Le déplacement du point α s'est produit huit fois vers la zone des *p*H alcalins, quatre fois vers les *p*H acides.

Il est intéressant de relever que l'élévation des *p*H a été constatée dans les sérums examinés peu de jours après l'opération, tandis que leur abais-

1. Les mesures spectro-photométriques ont été faites par M. Vlès lui-même.

sement a été noté particulièrement dans ceux qui ont été examinés plus tardivement.

Jusqu'au sixième jour, nous n'avons constaté que des ascensions du point α.

Parmi 3 malades étudiés le septième jour, 2 présentent une ascension tandis que le troisième montre un abaissement des p^{III}.

Les deux opérés étudiés le huitième jour ont l'un une ascension, l'autre un léger abaissement.

Enfin, dans les deux cas étudiés dix jours après l'opération, nous avons constaté une baisse des p^{III}.

Étendue du déplacement des p^{III}. — L'étendue des déplacements des points isoélectriques est variable, mais il est intéressant de noter que les déplacements les plus importants ont été constatés dans des échantillons prélevés dans les premiers jours après l'opération. Dans les échantillons prélevés les jours suivants, le décalage était moindre.

Causes des variations des points isoélectriques. — Comme aucun de nos malades n'a présenté d'infection post-opératoire, comme d'autre part nous avons constaté des réactions identiques chez 2 malades comparables opérés, l'un sous anesthésie locale à la novocaïne, l'autre sous anesthésie générale à l'éther, nous croyons pouvoir attribuer au seul traumatisme opératoire les variations observées.

Ceci cadre du reste avec ce que l'on sait des causes du choc opératoire et du choc traumatique.

Le traumatisme opératoire paraît donc déterminer une assez brusque ascension des points isoélectriques du sérum, suivie, au bout de quelques jours, d'un retour à la normale ou même d'une chute au-dessous de celle-ci (fig. 3 et 4).

Il y a lieu de remarquer qu'aucun de nos malades n'a présenté le moindre choc opératoire apparent; nous avons d'ailleurs choisi à dessein des interventions simples, non choquantes.

Il semble donc que l'étude des points isoélectriques du sérum soit une méthode particulièrement sensible capable de mettre en évidence des variations du milieu intérieur qui ne s'extériorisent pas par des symptômes cliniques.

Nos recherches nous ont donc confirmé que les interventions chirurgicales, même celles qui ne sont pas suivies de choc, déterminent une perturbation notable des ampholytes du sérum, perturbations qui ne doivent pas être indifférentes pour les fonctions de l'organisme; elles nous incitent, par conséquent, à juger avec prudence du mécanisme thérapeutique de certaines opérations.

PRÉSENTATION D'INSTRUMENT

Hystéroscope opérateur du Dr Robert Segond,

par M. **Louis Bazy**.

L'hystéroscopie est une méthode fort ancienne. Si elle n'a pas connu jusqu'ici la faveur qu'ont rencontrée les autres endoscopies viscérales, c'est qu'elle avait vraiment grand besoin d'être perfectionnée. C'est à quoi, sur ma demande, s'est attaché avec beaucoup d'ingéniosité mon assistant et ami, le Dr Robert Segond. L'hystéroscope opérateur que je vous présente aujourd'hui permet de bien voir dans la cavité utérine, grâce à l'optique foroblique de la maison Hennuy, qui assure une vision circulaire très correcte et non pas seulement une vision en bout, grâce aussi, comme dans les urétroscopes, au double courant d'eau qui débarrasse le champ des mucosités ou des hémorragies qui pourraient l'obscurcir. L'instrument donne la possibilité de faire des biopsies faciles au moyen d'une pince qui fait partie intégrante de l'appareil et dont l'extrémité soigneusement profilée forme une espèce de talon mousse qui facilite l'introduction et la progression du tube, en évitant de détacher des lambeaux de muqueuse. L'hystéroscope de Segond contient enfin une sonde diathermique, grâce à laquelle on peut traiter directement les lésions endo-utérines. Je suis sûr que, grâce à lui, l'endoscopie intra-utérine pourra maintenant connaître les mêmes succès que les méthodes similaires dont personne aujourd'hui ne saurait se passer.

J'ajoute, d'ailleurs, que nous avons utilisé déjà, pour certaines rectoscopies, le tube de Segond et qu'il nous a rendu des services que nous n'aurions pu attendre des rectoscopes habituellement en usage.

M. **Rouhier** : J'ai été extrêmement intéressé par la présentation d'appareil que vient de nous faire Bazy. J'ai moi-même essayé pendant des années de faire construire un appareil de ce genre et j'ai encore chez moi une réalisation avec un optique de cystoscope analogue à celui-ci. Moi aussi j'avais essayé d'y faire adapter un appareil-laveur. Mais si le résultat était excellent sur les pièces anatomiques, cela n'allait plus sur la malade à cause du sang dont il était impossible de se débarrasser et qui troublait tout.

Si M. Segond a pu réaliser le problème, j'en suis très heureux, et je l'utiliserai certainement à la prochaine occasion.

Le Secrétaire annuel : M. J. Berger.

Paris. — A. Maretheux et L. Pactat, imp., 1, rue Cassette.

BULLETINS ET MÉMOIRES

DE LA SOCIÉTÉ NATIONALE DE CHIRURGIE



Séance du 24 Octobre 1934.

Présidence de M. Georges Labey, *président.*

PROCÈS-VERBAL

La rédaction du procès-verbal de la précédente séance est mise aux voix et adoptée.

CORRESPONDANCE

La correspondance comprend :

1° Les journaux et publications périodiques de la semaine.

2° Des lettres de MM. Leveuf et Roux-Berger s'excusant de ne pouvoir assister à la séance.

3° Un travail de M. R. Couvelaire, intitulé : *A propos de la pathogénie et du traitement d'œdèmes aigus cryptogénétiques du pancréas.*

M. R. Grégoire, rapporteur.

4° Un travail de M. Serge Huard (Paris), intitulé : *Ulcère peptique du diverticule de Meckel.*

M. Mondor, rapporteur.

5° Un travail de M. Montaut (Paris), intitulé : *Observation d'angiome musculaire de l'avant-bras.*

M. Huet, rapporteur.

6° Un travail de M. Merz (Armée), intitulé : *Deux cas de reposition sanglante du demi-lunaire par la voie dorsale.*

M. Cadenat, rapporteur.

7° Un travail de M. Goinard (Alger), intitulé : *Anesthésie générale des membres par voie artérielle.*

M. Wilmoth, rapporteur.

8° Un travail de MM. Jean Pervès et Paul Badelon (Marine), intitulé : *Valeur du traitement orthopédique dans les fractures des deux os de l'avant-bras.*

M. Auvray, rapporteur.

RAPPORTS

Calcification du « nucleus pulposus »,

par MM. **L. Guichard** et **A. Simon** (Marine).

Rapport de M. Albert Mouchet.

MM. L. Guichard et A. Simon, médecins de Marine, nous ont adressé une observation très précise, très fouillée, qui apporte une fort intéressante contribution à l'étude des *calcifications du « nucleus pulposus »*.

Il s'agit d'un cultivateur de trente-huit ans, Henri B..., qu'ils ont eu l'occasion d'expertiser à l'Hôpital maritime de Rochefort. Je résume, aussi brièvement que possible, l'observation de nos confrères :

Cet homme, marié et père de trois enfants bien portants, avait ressenti, en avril 1926, des douleurs dans la région dorsale du rachis; il avait consulté un médecin qui le fit radiographier et diagnostiqua un mal de Pott de la 6e et de la 7e vertèbre dorsale.

Le 7 septembre 1926, il est placé dans un corset plâtré qu'il conserve jusqu'en juin 1928 et il est pensionné à cette époque à 100 p. 100.

Jusqu'en 1930, il subit des examens médicaux multiples; on ramène le taux de la pension à 60 p. 100 en portant le diagnostic de mal de Pott consolidé.

En décembre 1932, les douleurs augmentant, ce malade demande un accroissement de son taux d'invalidité et il entre à l'Hôpital maritime de Rochefort où il est examiné par les Drs Guichard et Simon.

On relève seulement, dans les antécédents du malade, une bronchite en décembre 1915, une hospitalisation de huit jours à Salonique, en 1916, pour « frottements pleuraux du sommet gauche », enfin des hémoptysies légères en septembre 1919. Pas de maladie aiguë; pas d'affection vénérienne; une opération d'appendicite en septembre 1932.

A l'examen clinique, le malade, qui dit avoir maigri dans les derniers temps, se plaint de douleurs continues en ceinture, au voisinage des mamelons, surtout à gauche. Douleurs au niveau de l'avant-bras gauche, le long du bord cubital, vers les doigts, surtout le 5e, sensation continuelle de brûlures à la face antérieure des cuisses.

La colonne vertébrale n'est pas déformée : ni cyphose, ni scoliose. Peut-être la lordose lombaire est-elle moins accentuée que normalement : pas de rigidité des masses sacro-lombaires.

La pression des apophyses épineuses des 5e, 6e, 7e dorsales est douloureuse, surtout de la 5e.

Les mouvements du rachis sont à peu près normaux, peut-être un peu moins souples qu'ils ne devraient être.

La marche est normale, peut-être un peu raide.

Rien de particulier au niveau des réflexes des membres inférieurs; les réflexes rotuliens sont seulement un peu vifs des deux côtés.

Les divers examens du sang, du liquide céphalo-rachidien sont négatifs; traces d'albumine dans les urines.

L'examen des crachats est négatif en ce qui concerne le bacille de Koch. On relève, au sommet du poumon droit, une légère submatité et de la bronchophonie.

L'*examen radiographique* de la colonne vertébrale, de face et de profil, a montré une calcification près de leur centre de deux disques intervertébraux : le disque entre les 4e et 5e vertèbres dorsales et le disque entre les 6e et 7e vertèbres dorsales. Les corps vertébraux voisins présentent une intégrité complète.

Les disques ont conservé une épaisseur normale. Dans le cas actuel, leur calcification se montre sous l'aspect d'îlots multiples (4 entre les 4e et 5e vertèbres dorsales, 3 entre les 6e et 7e vertèbres dorsales) ; leur forme est assez régulièrement arrondie ; leur volume à peu près identique partout.

A propos de leur observation, MM. Guichard et Simon reprennent l'étude de la calcification du *nucleus pulposus*. Depuis le premier travail de J. Calvé et Galland (de Berck) dans le *Journal de Radiologie* de 1922 où ces auteurs ont attiré l'attention sur la calcification du *nucleus pulposus* simulant le mal de Pott, les observations de cette calcification se sont multipliées, et ce n'est point le lieu de les rappeler [1].

Ce qui fait l'intérêt de l'observation de MM. Guichard et Simon, c'est qu'il s'agit d'un malade examiné par de nombreux médecins, dont un spécialiste radiographe et un spécialiste des affections osseuses, d'un malade pensionné de 1926 à 1932 pour un mal de Pott. Ce diagnostic était justifié jusqu'à un certain point par le passé pulmonaire du sujet et par divers signes cliniques (douleurs spontanées irradiées en ceinture, douleurs à la pression de certaines apophyses épineuses). La radiographie seule peut permettre d'écarter le diagnostic de mal de Pott.

La *pathogénie* de ces calcifications reste encore obscure, et dans le cas de MM. Guichard et Simon il ne semble pas qu'on puisse invoquer soit une origine traumatique, soit une origine infectieuse aiguë (grippe, typhoïde, etc.). L'infection ou le traumatisme sont les deux causes le plus souvent invoquées. Le malade de MM. Guichard et Solcard avait dans ses antécédents une bronchite, des frottements pleuraux du sommet, des hémoptysies légères. Au moment où il a été observé par ces chirurgiens, il avait de la submatité au quart supérieur du poumon droit, de la rudesse respiratoire dans les deux poumons, de la bronchophonie aux deux sommets, plus marquée à droite. Bien que l'examen des crachats ne montrât pas de bacilles de Koch, bien que la radiographie montrât seulement une « forte majoration des ombres vasculo-bronchiques des deux côtés, sans image suspecte », on peut admettre que ce malade était atteint d'une tuberculose pulmonaire légère guérie. *La calcification des disques intervertébraux doit-elle être mise sur le compte de cette tuberculose*? C'est possible, mais je n'oserais l'affirmer. Il peut y avoir coïncidence : l'association avec la tuberculose a déjà été signalée.

En ce qui concerne les caractères cliniques et le siège de la calcification, l'observation de MM. Guichard et Simon ne présente pas de particularités dignes d'être notées.

1. G. Maubic a consacré à la *Pathologie du disque intervertébral* un intéressant ouvrage paru à la librairie Masson en 1933.

Nos confrères n'ont pas eu l'occasion de traiter le malade ; ils lui auraient conseillé la radiothérapie qui a donné de bons résultats en agissant, sinon sur la calcification, du moins sur les douleurs. Et comme une première immobilisation plâtrée avait soulagé ce malade, ils lui auraient volontiers proposé — si la radiothérapie ne suffisait pas — une greffe d'Albee, et je crois qu'ils auraient eu raison.

Je vous propose, Messieurs, de remercier MM. Guichard et Simon de leur intéressante observation et de la publier dans nos Bulletins.

M. **Petit-Dutaillis** : A propos de l'observation intéressante que vient de rapporter M. Mouchet, je puis faire état d'un cas personnel ou le nucléus calcifié a été découvert après un traumatisme du rachis, ce qui ne veut pas dire nécessairement que le traumatisme ait été la cause de la lésion. Il s'agissait d'une malade de quarante ans que m'avait confiée mon maître M. le professeur Gosset. Cette malade avait été soulevée de terre par l'avant d'une automobile et s'était retrouvée couchée sur le capot. Après une période de shock pendant laquelle elle avait reçu quelques soins à un hôpital voisin, elle avait pu regagner à pied son domicile. Elle était restée meurtrie durant quelques jours, se plaignant de contusions multiples et de quelques douleurs rachidiennes, puis tout était rentré dans l'ordre. Ce n'est que trois mois plus tard qu'elle fut prise à nouveau de douleurs en ceinture dans la partie supérieure du thorax ayant tous les caractères de douleurs radiculaires, en même temps que de douleurs rachidiennes au même niveau. C'est alors que je la vis pour la première fois et qu'une radiographie permit de mettre en évidence une calcification du *nucleus pulposus* et de la partie voisine du disque intermédiaire entre D_4 et D_5. J'avoue que je fus très embarrassé pour établir la pathogénie de ces douleurs, encore que celles-ci correspondissent bien topographiquement au siège de la lésion du disque. C'est bien un des points les plus obscurs de ces nucléus calcifiés que la cause des douleurs, car nous savons tous que le *nucleus pulposus* ne contient pas de filets nerveux. Mauric, dans sa thèse, a bien montré que les nerfs ne peuvent être mis en évidence dans la partie périphérique du disque et de son surtout ligamenteux. Il semble donc qu'il faille que la calcification intéresse le disque suivant une largeur suffisante pour irriter les filets nerveux du disque. On aurait pu penser à une compression directe des racines dans le canal rachidien. J'ai fait à ma malade une épreuve de Queckenstedt qui s'est montrée rigoureusement négative. De sorte que je pense que les douleurs à type radiculaire étaient dues, dans ce cas, à une simple irritation des terminaisons du nerf sinu-vertébral. Pour ce qui est du traitement, je ne fus pas moins embarrassé. Or, il fallait agir, car la radiothérapie était restée inefficace et la malade souffrait beaucoup. J'hésitai entre deux solutions : une simple greffe d'Albee, me rencontrant ainsi avec M. Mouchet, ou une radicotomie postérieure. Je me décidai en faveur de la greffe d'Albee, me disant que j'aurais toujours la ressource de la radicotomie ultérieurement si ce moyen simple s'avérait inefficace. De fait, après cette greffe et cinq mois d'immobilisation, la

malade, opérée depuis quinze mois, ne souffre plus et a pu reprendre une vie normale.

Je pense donc, jusqu'à plus ample informé, que la greffe d'Albee constitue, en l'état actuel, le meilleur traitement à opposer à ces calcifications du *nucleus pulposus* et du disque quand elles sont douloureuses.

M. E. Sorrel : M. Mouchet connaît-il la raison pour laquelle les auteurs de l'observation ont pensé qu'il y avait une *calcification du noyau gélatineux*?

Il me semble que, sur les radiographies, on voit des calcifications multiples disséminées dans toute l'étendue des deux disques, et non un nodule unique comme cela devrait être, s'il s'agissait d'un noyau gélatineux calcifié; et que, par suite, il serait plus exact de dire : *calcifications des disques intervertébraux*.

M. Albert Mouchet : L'observation de M. Petit-Dutaillis est très intéressante; elle montre combien MM. Guichard et Simon avaient raison de songer à une greffe d'Albee pour guérir leur malade.

Je partage l'opinion de M. Sorrel; j'ai laissé à l'observation de MM. Guichard et Simon le titre de « Calcification du *nucleus pulposus* » qu'ils lui avaient donné, mais je reconnais volontiers que ce n'est pas spécialement le *nucleus pulposus* qui est calcifié chez leur malade, mais bien plutôt le disque dans sa partie périphérique.

Lunarite des deux poignets chez un homme de vingt ans.

par **M. Marc Nédelec** (d'Angers).

Rapport de M. Albert Mouchet.

M. Marc Nédelec (d'Angers) nous a adressé une intéressante observation de lunarite bilatérale :

Il s'agit d'un jeune homme de vingt ans, cultivateur, entré le 27 avril 1933 dans le service du Dr Turlais, à l'Hôtel-Dieu d'Angers.

Il y a un an environ, ce garçon, alors très bien portant, est pris soudainement, en coupant du pain, d'une douleur très vive dans le poignet droit, douleur assez forte pour lui arracher un cri. Il s'en plaint aussitôt à son patron qui l'emmène consulter un rebouteux. Celui-ci fait des massages un peu violents sur le pouce qu'il dit atteint et parvient à le luxer; dans une seconde séance, il réduira la luxation qu'il a produite.

C'est alors que le malade se décide à consulter un médecin qui ordonne des frictions à base de camphre, mais sans plus de succès que le rebouteux.

Comme la douleur persistait et le gênait pour travailler, il se fit mettre un bracelet de cuir et eut l'heureuse surprise de constater que cette immobilisation lui épargnait toute douleur. Satisfait du résultat, il était décidé à s'en tenir là et à ne plus rien tenter lorsque, subitement encore, *il y a un mois*, en montant des fagots sur une charrette, il est de nouveau pris d'une douleur très vive, cette

fois, au *poignet gauche*. Il consulte de nouveau son médecin qui essaie de combiner le traitement interne avec le traitement externe et semble lui avoir fait ingérer du salicylate de soude. Nouvel échec.

Le malade se décide alors à entrer à l'hôpital.

On est frappé par ce fait que ce malade qui se plaint des poignets porte lui-même ses paquets sans sembler trop en souffrir. Il paraît en bon état général et n'accuse, en effet, aucun autre trouble.

Les *poignets* sont immobiles; ils semblent ankylosés dans une position moins douloureuse et l'on réveille une douleur supportable mais certaine au moindre essai de mobilisation. La peau est légèrement rouge et tendue, surtout à gauche où le poignet est un peu enflé. Il existe un point douloureux exquis des deux côtés, mais surtout à gauche, un peu au-dessous de l'extrémité inférieure du radius, sur la colonne médiane du carpe. Les mouvements sont possibles en partie, mais douloureux.

A l'examen général, l'attention est retenue par l'état du cœur qui montre, *à l'orifice pulmonaire* : un souffle systolique râpeux, mais très léger, un second bruit éteint ; *à l'orifice aortique*, le même souffle systolique, mais un deuxième bruit dur et vibrant. Le pouls est normal à 65 ; la pression artérielle est de 16-7.

On note une très légère élévation thermique apparue le soir de son entrée, mais qui n'a pas persisté.

Dans les antécédents, rien à noter; pas de maladie vénérienne.

Il s'agit, en somme, d'un homme d'une vingtaine d'années qui a souffert, il y a un an, sans traumatisme du poignet droit, puis, il y a un mois, peut-être à la suite d'un traumatisme du poignet gauche.

Les *radiographies* montrent : à droite, un semi-lunaire aplati, dont l'opacité est augmentée; à gauche, un semi-lunaire également un peu opaque, mais à peine aplati. Sa forme est conservée, mais on observe sur les radios de face et de profil un trait de fracture transversal sous la calotte articulaire de ce semi-lunaire. Le trait se prolonge obliquement sur une longueur de quelques millimètres du côté du pyramidal, détachant nettement, en ce point, un fragment triangulaire à base inféro-externe.

M. Nédelec a intitulé son observation : lunarite des poignets, désignant par là une ostéite condensante des semi-lunaires. Je dois dire, tout d'abord, que la condensation de l'os à l'un et à l'autre poignet est peu marquée ; elle l'est infiniment moins que dans des faits analogues mais unilatéraux, l'un de Masini (de Marseille), rapporté à notre Société par Louis Bazy le 3 décembre 1930, l'autre de Foucault (de Poitiers) rapporté par moi-même le 1er mars 1933.

Ce qui est bien net dans l'observation de M. Nédelec, c'est l'aplatissement du semi-lunaire plus marqué au poignet droit, nettement accompagné de fissure au poignet gauche.

J'ai trop souvent, dans cette Société, discuté le mécanisme pathogénique de ces altérations des os du carpe, le semi-lunaire et le scaphoïde principalement, à deux reprises en 1926, puis en 1931, en 1933, en 1934, pour revenir sur ce point. Kienböck (de Vienne), en 1910, avait pensé que le semi-lunaire était ischémié par suite de la rupture de ses ligaments porte-vaisseaux et qu'il se fracturait secondairement ; on a parlé, après lui, de la maladie de Kienböck en l'identifiant à une *malacie traumatique du semi-lunaire*.

Mais le perfectionnement de la radiographie a permis de découvrir de petites fissures de l'os dont l'altération tachetée, tigrée avec condensation plus ou moins étendue, était secondaire à la fracture.

Leriche a invoqué une ostéoporose par hyperémie.

Dans un certain nombre de cas, la condensation de l'os a pu être attribuée à une origine infectieuse (ostéomyélite atténuée comparable à la scaphoïdite tarsienne).

Je ne crois pas que, dans l'observation de M. Nédelec, l'origine infectieuse puisse être invoquée.

Son malade est un cultivateur de vingt ans, d'une bonne constitution, qui a eu, dans sa profession, *de petits traumatismes répétés du poignet*. C'est d'abord le poignet droit qui a été affecté et qui n'a pas été soigné ; un bracelet de cuir autour de ce poignet a fini par soulager les douleurs, mais, au bout d'un an ; comme ce cultivateur avait dû, entre temps, se servir davantage du poignet gauche, c'est à ce poignet, cette fois, que le semi-lunaire s'est fracturé à l'occasion d'efforts pour hisser des fagots dans une charrette.

Cette nouvelle observation de fracture par tassement du semi-lunaire sans traumatisme direct violent, mais seulement à la suite de *traumatismes professionnels minimes et répétés*, vient à l'appui de cette notion actuellement courante que le scaphoïde et le semi-lunaire, clef de voûte du condyle carpien, sont des os plus fragiles qu'on ne croyait, qu'ils se tassent et se fissurent à la fois (le semi-lunaire), qu'ils se fissurent avant tout quand il s'agit du scaphoïde, toutes fissures souvent difficiles à voir, visibles parfois seulement à la loupe. Et dans la suite, ces os présentent un aspect tigré, pommelé, avec des zones de condensation partielle, parfois un aspect purement éburné (os marmoréen).

L'observation de M. Nédelec présente, comme vous le voyez, un réel intérêt. L'auteur n'a malheureusement pas pu suivre son malade ; peut-être celui-ci reviendra-t-il le voir si ses douleurs persistent et M. Nédelec pourra être appelé, si la physiothérapie échoue, à extirper le semi-lunaire.

Je vous propose de remercier M. Nédelec et de publier son observation dans nos Bulletins.

M. **Madier** : Je possède un certain nombre d'observations de malacie du semi-lunaire, appelée encore lunarite, ou maladie de Kienböck. Parmi ces observations, j'en ai une qui est analogue à l'observation que vient de nous rapporter M. Mouchet en ce que la lésion est bilatérale. Mais elle en diffère par ce fait que le traumatisme et les symptômes cliniques n'ont existé que du côté droit et que la lésion coexistante du côté gauche a été une trouvaille radiographique, sans que le malade ait jamais présenté de ce côté la moindre gêne, ni la moindre douleur.

Il s'agit d'un manœuvre employé à la Compagnie de l'Est qui ressentit une douleur au poignet gauche en manœuvrant le levier d'un sémaphore. Peu de temps après, la douleur se reproduisit en tirant sur un tire-fond ; le poignet gauche était légèrement enflé, assez douloureux et une

radiographie montra une lésion typique du semi-lunaire gauche, aplati, allongé dans le sens antéro-postérieur, et pommelé. Le Dr Ségal, qui pratiqua la radiographie, prit l'excellente précaution, trop peu répandue parmi nos confrères radiologistes, d'examiner le poignet droit. Grâce à cela, il put constater, sur le semi-lunaire droit, une lésion exactement semblable à celle du côté gauche, avec cette seule différence que l'aplatissement est moins marqué et qu'il n'existe pas le même allongement antéro-postérieur.

Il semble donc bien que le semi-lunaire gauche soit le siège d'une lésion traumatique, mais survenue sur un os présentant un état pathologique antérieur qui se retrouve nettement semblable de l'autre côté.

Cette observation me paraît montrer que, *dans certains cas tout au moins*, la maladie décrite par Kienböck *préexiste au traumatisme et que celui-ci n'est que révélateur*. Dans le cas que j'ai observé, en effet, il est à remarquer, j'y insiste encore, que du côté droit le malade n'a jamais eu la moindre gêne ni la moindre douleur, et ne se souvient d'avoir subi aucun traumatisme, et pourtant il présente bien radiologiquement l'aspect typique, déformé et pommelé de la « lunarite ».

Je suis tenté, pour ma part, de penser que la maladie de Kienböck, dont je m'empresse de dire que je ne connais pas la véritable cause, préexiste au traumatisme qui en révèle l'existence par une fracture par tassement, ou une simple fissure.

Pourquoi, en effet, un traumatisme léger du poignet créerait-il sur le seul semi-lunaire une lésion aussi particulière alors qu'il épargnerait les autres os. et pourquoi ne pas admettre plutôt que le semi-lunaire au poignet, comme le scaphoïde au tarse, peut présenter, grâce à des particularités anatomiques, de vascularisation par exemple, un état d'ostéoporose et de fragilité qui l'expose à une véritable fracture pathologique ?

Rappelons-nous l'histoire des kystes osseux qu'on a cru être consécutifs à des fractures et auxquels certains auteurs ont donné le nom de « cals soufflés », alors qu'il est maintenant universellement admis qu'ils préexistent à la fracture.

1° *Mycose thoracique*,

par **M. Pellé** (de Rennes).

2° *Sur un aspect caractéristique des Mycoses osseuses*,

par MM. **M. Meyer**, **A.** et **R. Sartory** et **J. Meyer**.

Rapport de M. E. Sorrel.

Deux mémoires concernant les mycoses nous ont été adressés :

L'un par M. Abel Pellé, de Rennes, intitulé *Mycose thoracique* ;

L'autre par MM. Marcel Meyer, A. et R. Sartory et J. Meyer, intitulé *Sur un aspect caractéristique des Mycoses osseuses.*

D'autre part, j'avais l'intention de vous communiquer, moi aussi, une observation de *Mycose osseuse* ; je me permettrai de la relater à propos de ce rapport.

Voici tout d'abord l'observation de M. Pellé que je résume :

Le 2 décembre 1933, il fut consulté par une dame de cinquante-deux ans pour une tumeur siégeant au niveau du sein gauche et qui, depuis six mois augmentait progressivement de volume, sans déterminer d'ailleurs de gêne ou de douleurs bien appréciables.

A vrai dire, cette tumeur n'était pas franchement intra-glandulaire : elle était située un peu en dessous et en dehors du sein, mais la mobilisation entraînait la glande. Elle était dure, adhérente à la peau, peu mobile sur les plans profonds.

En l'examinant, M. Pellé découvrit, à côté de la première, une deuxième tumeur qui présentait les mêmes caractères, et, dans l'aisselle, il perçut deux gros ganglions durs, mobiles et non douloureux.

Il pensa qu'il s'agissait d'un néoplasme, développé peut-être aux dépens d'une glande mammaire accessoire. Cependant, il gardait quelques doutes, se demandant s'il ne s'agissait pas d'une ostéite costale, ou même d'une tumeur costale ayant rapidement envahi les plans superficiels, et, au lieu de faire d'emblée le sacrifice du sein et le curage axillaire, il préféra inciser directement sur la tumeur et l'examiner.

C'est ce qu'il fit sous anesthésie générale le 4 décembre 1933.

La tumeur était dure, mal limitée, elle infiltrait bien la peau et les plans aponévrotiques, comme on le pensait d'après l'examen clinique, mais dans la profondeur, ni le muscle, ni *a fortiori* la côte n'étaient envahis. A la coupe, un peu de sérosité s'écoula. L'aspect macroscopique ne lui paraissant pas en faveur d'un néoplasme, M. Pelle se contenta d'enlever la tumeur en totalité, sans toucher au sein, pour en faire faire tout d'abord l'examen histologique, ce en quoi il agit sagement, car, quelques jours plus tard, M. Huguenin, dont vous connaissez la compétence, lui remettait la note suivante :

« La lésion est située profondément sous la peau, sous la couche graisseuse hypodermique. C'est une lésion inflammatoire complexe, entourée et parcourue par une sclérose dense. Si en certains points les éléments cellulaires y apparaissent nécrotiques, en d'autres existent de très nombreux polynucléaires et des macrophages. Au delà, ou entre les îlots de polynucléaires, existe une réaction épithélioïde, ou même giganto-cellulaire, et des infiltrats plasmocytaires.

Le diagnostic le plus vraisemblable est qu'il s'agit là d'une *mycose*, mais pas d'une actinomycose, car il manque au centre des nodules le mycélium en masses caractéristiques ».

La malade fut immédiatement mise au traitement iodique [1]. En quinze jours, la plaie opératoire, qui ne s'était pas réunie tout d'abord *per primam*, était bien cicatrisée. Les ganglions axillaires avaient disparu, et la guérison pouvait être considérée comme complète.

Il s'agissait donc bien d'une mycose thoracique.

1. Iode métallique . . . . . 5 grammes.
Iodure de potassium . . . . . 10 grammes.
Eau distillée . . . . . 100 grammes.

20 gouttes avant chacun des principaux repas, avec augmentation de 5 gouttes par jour.

Les sept observations que nous ont adressées MM. Meyer, A. et R. Sartory, et J. Meyer, sont des observations de *Mycose osseuse*, et les auteurs n'ont eu pour but dans leur travail que de préciser l'*aspect radiographique* de ces lésions. Ils ont donc simplement, en nous envoyant les radiographies que je vais pouvoir projeter, signalé la localisation mycosique et précisé la nature de la mycose, sans donner l'observation détaillée des malades, et sans dire en particulier le traitement suivi et les résultats obtenus.

Etant donné l'objet très déterminé de ce travail, il est possible de résumer en quelques mots chaque observation.

Des sept mycoses osseuses, quatre intéressaient des os longs (*humérus, fémur, tibia*), trois intéressaient un os court, le *calcanéum*.

Le premier cas concerne un homme de vingt-quatre ans qui, depuis trois ans, souffrait de l'épaule droite ; les mouvements articulaires étaient tous limités, la douleur à la pression de la tête de l'humérus très vive. Dans la partie supéro-externe de l'humérus, la radiographie montrait une zone de décalcification, contenant en son centre une plage plus claire et qui donnait l'impression d'une géode. Au pourtour de cette zone décalcifiée, l'os était condensé ; au delà, il était d'aspect normal. Une biopsie fut faite : il s'agissait d'*hémisporose*.

Le deuxième cas était celui d'une jeune fille de quatorze ans qui, depuis plusieurs années, souffrait de la cuisse gauche. L'atrophie musculaire était notable, le raccourcissement du fémur était de 2 centimètres. Sur la face antérieure du fémur, environ en son milieu, on sentait une tumeur dure, bien circonscrite, de la grosseur d'une noix. La radiographie montrait une tumeur kystique sur le bord antérieur du fémur qui paraissait soufflé. Et tout autour de ce kyste, l'os était anormalement condensé. On put, après biopsie, identifier un *saccharomyces* typique.

La troisième observation est celle d'une dame de trente-deux ans qui, depuis deux mois, souffrait de la cuisse gauche. La radiographie donnait, au voisinage du petit trochanter, l'image d'un grand kyste osseux entouré d'un liséré d'os condensé, et sans décalcification de voisinage. Il s'agissait cette fois de *sporotrichose*.

Le quatrième malade était un jeune homme de vingt ans qui, quatre ans plus tôt, avait eu, à la suite d'un choc, un abcès du tibia qui avait suppuré un an. Puis, après deux ans, sans gêne importante, la jambe était à nouveau devenue douloureuse ; on avait pensé à une lésion tuberculeuse, immobilisé le membre et fait faire de l'héliothérapie, sans résultat. Sur la radiographie, on voyait, entouré par une bordure très condensée, une zone de décalcification arrondie, avec, en son centre, une lentille plus claire, la forme et l'aspect de la pièce de 25 centimes en nickel trouée en son milieu. C'était une *actinomycose osseuse primitive*, due à l'*actynomyces asteroides*.

Les trois localisations aux os courts siégeaient sur le calcanéum.

Dans le premier cas — jeune fille de dix-neuf ans, ayant eu dans son enfance des ostéites suppurées du 3e métacarpien et du cubitus gauche — il existait, depuis plusieurs semaines, une fistule du calcanéum. La radiographie décelait une zone décalcifiée de la grandeur d'un noyau de cerise et entourée d'une zone de condensation osseuse. On identifia une *hemispora stellata*.

Le deuxième malade — enfant de douze ans — présentait depuis deux ans une tuméfaction de la région malléolaire externe droite. Il y avait, en plus, une cicatrice de fistule au niveau du calcanéum gauche. Sur les radiographies, on voyait à droite une image de caverne dans la région bulbaire du péroné, et

d'autres cavités kystiques dans l'épiphyse tibiale ; et on retrouvait des cavités semblables dans le calcanéum. A gauche, il y avait aussi, à la partie postérieure du calcanéum, une image semblable. Et, comme au pied droit, toutes ces images kystiques étaient bordées d'os condensé. L'agent pathogène était une *hémisporose*.

Le dernier malade, enfin, était un homme de trente-cinq ans qui souffrait du talon droit. A l'âge de douze ans, il avait été traité pour une ostéite du calcanéum, il avait guéri, après une thérapeutique iodée et un séjour à la mer, de façon telle qu'en 1914 il avait pu partir comme fantassin et faire toute la campagne sans souffrir. A trente-cinq ans, en 1931, il avait souffert à nouveau, une fistule s'était produite par où un séquestre s'était éliminé. Sur la radiographie du pied, on voyait dans le calcanéum, l'astragale, le cuboïde et le scaphoïde, des foyers kystiques bordés d'un liséré condensé.

Il s'agissait d'une *sporotrichose*.

Voilà donc 7 cas de mycoses d'espèces variables qui, localisées sur des os différents, ont donné des images radiographiques comparables : sur toutes, on voit un foyer de destruction nettement limité, de forme ronde ou ovale, dont la grandeur varie entre celle d'une lentille et celle d'une cerise. Et ce foyer est entouré d'un liséré opaque qui correspond à une coque d'os condensé. On a pu s'en assurer d'ailleurs lors des interventions : il existait bien une cavité avec des parois éburnées.

Tantôt il existait un foyer, tantôt plusieurs ; dans un cas même, le dernier, les foyers étaient très nombreux et donnaient à l'os un aspect pommelé.

Cet aspect de kyste entouré d'une zone condensée sans décalcification à distance et sans réaction périostique serait pour MM. M. Meyer, A. et R. Sartory et J. Meyer l'aspect radiologique « type » des mycoses osseuses.

Les 7 cas personnels qu'ils nous signalent — et peu d'auteurs je crois en ont réuni autant — leur permettent évidemment d'émettre une opinion autorisée. Peut-être cependant ne faut-il pas oublier que lorsqu'on a précisé entre 1908 et 1912 les formes anatomiques des sporotrichoses, on en reconnaissait 3 types que Marchand [1], dans sa thèse de 1911, puis Lesieur et Marchand [2] avaient parfaitement distingués et que de Beurmann et Gougerot admettent dans leur important ouvrage.

a) La forme d'ostéomyélite avec nécrose totale de l'os et possibilité de fracture spontanée, comme dans un cas de Bonnet [3] ;

b) La forme d'ostéite hypertrophiante primitive avec épaississement périostique, décrite tout d'abord par P. Marie et Gougerot ;

c) La forme de gomme intra-osseuse de Lesieur et Marchand.

C'est cette dernière forme qu'affectent tous les cas de MM. Marcel Meyer, A. et R. Sartory et J. Meyer.

Nous n'avons pas de raison de nier l'existence des autres.

1. Marchand : Les sporotrichoses osseuses articulaires et synoviales (*Thèse Lyon*, 1911).

2. Lesieur et Marchand : Ostéopériostite sporotrichosique primitive du tibia (Société médicale des Hôpitaux de Lyon, in *Lyon chirurgical*, 1911, t. II, p. 684, et *Lyon chirurgical*, 1912, p. 163).

3. Bonnet : Sporotrichose à localisation osseuse et musculaire (Société de Chirurgie de Lyon, in *Lyon chirurgical*, 1909, p. 683 ; p. 827 ; p. 515. Disc. : Gangolphe-Lagoutte).

Voici maintenant l'observation qui m'est personnelle et que je n'ai pas encore publiée.

Le 1er mars 1932, je fus consulté par un malade de cinquante-quatre ans qui, depuis 1915, c'est-à-dire depuis dix-sept ans, présentait des fistules de la paroi thoracique. Sa longue histoire était assez complexe : jusqu'en 1915, il avait eu une santé parfaite ; à ce moment, il avait alors trente-sept ans, étant mobilisé dans un régiment qui occupait un petit poste du sud-tunisien, il avait une infection générale assez mal déterminée que, faute de mieux et sans preuve bien certaine, on avait étiquetée « paratyphoïde ».

Au cours de cette infection, une suppuration de la paroi thoracique droite s'était produite, et, en 1915, une première opération avait été faite à Gabès : on avait débridé les fistules et fait un curettage sans résection costale. La cicatrisation s'était faite et, bien qu'il persistât toujours une tuméfaction assez notable, M. X... avait pu reprendre un service actif en Tunisie où il était resté mobilisé jusqu'en 1919. Puis des fistules réapparurent et, en 1921, une seconde intervention, avec résection de la 3e côte cette fois, fut faite. La cicatrisation fut obtenue, mais il persista encore une certaine tuméfaction et, en 1925, de nouvelles fistules survinrent. Une troisième intervention fut suivie de cicatrisation, mais toujours sans que la guérison parût complète, et, en septembre 1931 en effet, des fistules se rouvrirent. En octobre 1931, une quatrième intervention, plus large que les précédentes, avec ablation partielle de la 2e côte et d'une partie du sternum, fut pratiquée, mais cette fois la suppuration avait persisté et, dans les premiers mois de 1932, elle était devenue fort importante.

Des examens de pus souvent répétés (mais sans culture ni inoculation au cobaye) n'avaient jamais montré que la flore microbienne banale que l'on retrouve toujours dans ces suppurations longtemps prolongées.

Et sur la foi du diagnostic initial de 1915, malgré son peu de certitude, sur la foi aussi d'un séro-diagnostic qui, en 1924, aurait été positif, bien qu'à plusieurs reprises ensuite des séro-diagnostics et une hémoculture, au moment d'une poussée aiguë, eussent été négatifs, on avait toujours considéré qu'il devait s'agir d'une *ostéite paratyphique*.

Fin février 1932, le professeur Sergent, qui connaissait M. X..., voulut bien me demander de l'examiner [1].

Au niveau du 4e espace intercostal droit, à trois travers de doigt environ du bord interne du sternum, existait une fistule. Le stylet s'y enfonçait profondément en tout sens et pénétrait dans une vaste poche qui passait sous le plan sterno-costal. Toute la région sterno-costale droite, depuis le manubrium sternal et l'articulation sterno-claviculaire droite jusqu'à la 5e articulation sterno-costale, était tuméfiée. Et on avait, à la palpation qui était fort douloureuse, l'impression que le sternum en particulier était le siège d'une périostite intense.

Les radiographies montraient l'absence d'une bonne partie des 2e et 3e côtes qui avaient été réséquées. La 1re côte paraissait augmentée de volume, le sternum peut-être aussi, mais ce sont des signes difficiles à apprécier; en tout cas, on ne voyait pas sur les radiographies des bandes de périostite nettes, comme on aurait pu le penser d'après l'examen clinique.

Une injection de lipiodol, suivie de radiographies sous différentes incidences, permit de préciser l'étendue et la situation de la poche : elle s'étendait bien sous le plan sterno-costal mais restait localisée à la face antérieure du thorax : il s'agissait donc d'un abcès de la paroi et non d'une collection venant de la

1. M. Sergent a fait allusion en quelques mots à ce malade dans un article tout récent. E. Sergent et H. Mamou : A propos de quelques cas de mycoses pulmonaires et thoraciques. *La Presse Médicale*, n° 77, 26 septembre 1934, p. 1497.

colonne vertébrale et ouverte secondairement dans la région costale, comme on en voit assez souvent dans les maux de Pott.

Quelle pouvait en être la nature ?

L'hypothèse d'une lésion paratyphique ne me satisfaisait guère. L'excellent état général de M. X..., malgré une suppuration si importante et de si longue durée, ne plaidait guère en faveur de la tuberculose. Rien ne permettait de songer à la syphilis. J'en étais donc réduit à des hypothèses, et, en l'absence de tout renseignement fourni par les cultures de pus ou l'inoculation au cobaye, il me sembla que parmi toutes celles que l'on pouvait faire, celle de « mycose » était la plus vraisemblable. Le professeur Sergent, avec qui je revis M. X..., fut du même avis.

Le médecin du malade, qui habitait très loin de Paris, avait, depuis deux semaines, à tout hasard et malgré des réactions sanguines négatives, commencé une série de sulfarsénol. Je lui demandai de bien vouloir la terminer, puis, si le traitement n'amenait pas d'amélioration manifeste, de donner de l'iodure de potassium, en commençant par 2 grammes par jour, en augmentant progressivement jusqu'à 6 grammes et en continuant à cette dose pendant trois semaines. Il fut entendu, de plus, que l'on ferait une sporo-agglutination et, lorsqu'il serait possible de recueillir du pus en quantité suffisante, des cultures sur milieu de Sabouraud.

Ces examens furent négatifs, mais, alors que le traitement spécifique n'avait pas eu d'influence notable, le traitement à l'iodure détermina un très heureux changement.

Je revis M. X... en avril : il ne souffrait plus, l'importante tuméfaction sterno-claviculaire avait disparu, mais la fistulette persistait.

Le traitement à l'iodure de K. fut repris à raison de 8 grammes par jour pendant un mois environ. Toute la région devint sèche et l'on aurait pu parler de guérison si la fistule n'avait pas encore continué à donner.

Il me parut qu'elle devait être entretenue par l'infection secondaire des parois de la cavité, peut-être par de petits séquestres que la radiographie ne montrait pas, et le 1er juillet je fis un large débridement de la poche qui présentait des diverticules multiples, et en réséquai toutes les parois. Les extrémités osseuses des côtes antérieurement réséquées étaient partout recouvertes par du tissu cicatriciel, et les lésions osseuses paraissaient parfaitement guéries. La vaste plaie fut laissée largement ouverte. Elle se combla rapidement.

Quinze jours plus tard, M. X... pouvait quitter la maison de santé et rentrer chez lui.

Il reprit son traitement à l'iodure, toujours à haute dose, et deux mois après l'opération, j'eus le plaisir de recevoir une lettre m'annonçant que la cicatrisation était complète.

Vers la fin de l'année 1932, une petite fistulette se reproduisit qui céda en quelques jours au traitement à l'iodure.

En septembre 1933, il en fut de même.

Depuis ce temps, M. X... va parfaitement bien ; il est très sportif et m'a écrit tout dernièrement qu'il avait pu faire beaucoup de montagne et de ski. La guérison paraît parfaitement stable.

Bien que la preuve bactériologique manque, ce qui n'est peut-être pas très extraordinaire, car la suppuration datait de dix-sept ans quand les examens de pus furent faits, je crois que le résultat obtenu par le traitement à l'iodure de K., alors que le traitement spécifique avait échoué, permet de dire qu'il s'agit bien d'une *mycose*.

Voilà donc toute une série de cas qui viennent attirer notre attention sur une question qui n'a été que rarement abordée à notre tribune, et qui

mériterait, je crois, d'y être discutée : celle des mycoses et de leur importance en chirurgie.

Car nous sommes encore à l'heure actuelle, me semble-t-il, fort mal fixés sur ce point.

Je ne parle pas des *actinomycoses* : elles sont bien connues depuis longtemps. Leur localisation aux parties molles ou au squelette de la face et du cou est très particulière; leur cadre paraît bien défini et il semble, si je puis dire, qu'en ce qui les concerne, la question soit classée. Mais, à la suite de l'observation princeps de sporotrichose de de Beurmann et Ramond en 1903, et des importants travaux de de Beurmann et Gougerot qui furent réunis dans leur livre de 1912, on put croire que des mycoses nouvelles à localisations très variables, d'aspect très polymorphe, seraient susceptibles d'occuper une place importante en pathologie externe.

De fait, pendant ces premières années, entre 1906 et 1912, le nombre des cas signalés fut assez impressionnant; comme il arrive souvent en pareil cas, cette question encore neuve suscita une sorte d'enthousiasme collectif et, rapidement, on put préciser les différentes expressions cliniques que pouvait revêtir l'affection; à côté des suppurations mycosiques des parties molles et des ganglions, on décrivit des ostéites et des arthrites variées, on identifia de multiples espèces de mycoses, on montra de quelle façon on pouvait, par les sporo-agglutinations et par des cultures sur milieux appropriés, en faire le diagnostic, et quels traitements étaient capables d'en amener la guérison. Ce chapitre de pathologie fut en peu de temps étudié de façon très précise et on était en droit de penser que désormais les mycoses viendraient occuper à côté de la tuberculose ou de la syphilis un rôle de premier plan dans l'histoire des suppurations chroniques des parties molles et des os. Les années se sont écoulées et le temps, qui met chaque chose à sa place, nous permet, peut-être mieux que nous ne pouvions le faire à ce moment, de préciser ce rôle.

Or, à s'en tenir aux observations publiées depuis l'époque des recherches initiales, il semble qu'il ne soit pas en réalité bien considérable.

A notre Société par exemple, depuis 1909, année pendant laquelle M. Auvray[1] publia un cas fort curieux d'*Hemispora stellata*, il a été signalé :

En 1912, par M. Brault[2], d'Alger, 2 cas de mycose à grains noirs, l'un de la tête, l'autre du pied.

En 1914, par MM. Curtillet et Lombard[3], d'Alger également, 1 cas de mycose dont M. Kirmisson fut rapporteur.

Et en 1926, par MM. Combier et Murard[4], une mycose de la région du

1. M. Auvray : Nouvelle mycose observée chez l'homme (*Hemispora stellata*). *Bull. et Mém. de la Soc. nat. de Chir.*, 2 juin 1909, p. 686. Disc. : Delbet, Demoulin, Quénu.

2. J. Brault : Notes sur une mycose rencontrée chez un indigène algérien. *Bull. et Mém. de la Soc. nat. de Chir.*, 1911, p. 403, 530, 628, 824 et 1912, p. 338.

3. Curtillet et Lombard : Rapport Kirmisson. Une nouvelle mycose, *Bull. et Mém. de la Soc. nat. de Chir.*, 1914, p. 777.

4. Combier et Murard : Rapport Lecène. Mycose de la région du genou à début rotulien. *Bull. et Mém. de la Soc. nat. de Chir.*, 1926, p. 180 et 232. (Disc. Moure, Sorrel et Mauclaire).

Huit ans plus tard, Murard publiait la suite de l'observation de son malade : Mycose de la rotule. *In revue d'Orthopédie*, mars 1934, p. 139.

genou à début rotulien. Le rapport que présenta M. Lecène fut suivi d'une discussion où quelques-uns d'entre nous vinrent affirmer leur croyance dans la rareté ou la fréquence de cette affection, discussion que je voudrais voir reprendre et préciser.

Depuis 1909, jusqu'à aujourd'hui, en vingt-cinq ans, ces 5 cas étaient les seuls qui aient été signalés ici.

A la Société médicale des Hôpitaux, les observations de 1906 à 1914 abondent; en 1907, on trouve une observation de Queyrat [1]; en 1918, une de Schulmann [2]; en 1923, une de Thiroloix [3]; en 1927, Durante [4] revient sur la question en faisant allusion à une observation publiée avec M. Arrou en 1913, et Sézary [5] signale un cas de lésion cutanée. Et c'est tout.

A Lyon, il en est de même : de 1909 à 1913, plusieurs cas sont présentés à la Société de Chirurgie et à la Société médicale des Hôpitaux, plusieurs articles et deux thèses (Zohrdi, 1909, Marchand, 1911) sont publiés, mais, depuis 1913, c'est le silence complet.

Sans faire de recherches bibliographiques bien poussées dans les journaux de l'étranger, j'ai parcouru quelques publications et j'ai compulsé en particulier l'important *Journal d'Orthopédie* [6], commun aux sociétés d'orthopédie anglaise et américaine.

De 1907 à maintenant, il n'y a qu'un article de Parker [7] sur les actinomycoses et les blastomycoses du rachis.

Le nombre des cas publiés depuis l'époque où la question fut à l'ordre du jour est donc fort restreint en France (où elle a été spécialement étudiée) et paraît l'être beaucoup plus encore à l'étranger.

Est-ce parce qu'on la considère maintenant comme suffisamment connue pour être dénuée d'intérêt? Est-ce parce que la rareté des mycoses est beaucoup plus grande qu'on ne l'avait supposée tout d'abord? C'est la question que je me suis souvent posée.

Évidemment, on peut toujours dire, et cela a été dit ici même par Moure en 1926, que si on ne trouve pas de mycose c'est parce qu'on ne pense pas à les chercher ou parce qu'on ne sait pas les découvrir. Le fait que MM. Meyer et Sartory nous en apportent 7 cas aujourd'hui paraît venir à l'appui de cette hypothèse. De même, j'ai écrit à M. Pellé pour lui demander s'il avait vu d'autres cas de mycose que celui qu'il nous avait envoyé, et il m'a répondu qu'il avait vu trois malades atteints de localisa-

1. Queyrat : Sporotrichose à forme éléphantiasique. *Soc. méd. des Hôp.*, 30 juillet 1915, p. 668).

2. Schulmann et Masson : Étude d'un cas de Sporotrichose. *Soc. méd. des Hôp.*, 19 juillet 1908, p. 777.

3. Thiroloix et Lafourcade : Mycose évoluant comme une carcinomatose subaiguë. *Soc. méd. des Hôp.*, 27 juillet 1923, p. 1320.

4. Durante : Les mycoses méconnues. *Soc. méd. des Hôp.*, 17 novembre 1927, p. 1513.

5. Sézary, Comte et Benoist : Sporotrichose traitée par auto-vaccin. *Soc. méd. des Hôp.*, 13 mai 1927, p. 619.

6. *Journal of Orthopedic Surgery* qui prit après la guerre le nom de *Journal of Bone and Joint Surgery*.

7. Charles A. Parker : Actinomycose et blastomycose du rachis. *Journal of Orthopedic Surgery*, 1923, p. 759.

tion cervico-faciale mycosique, dont il ne pouvait, d'ailleurs, préciser la nature exacte. Il est donc possible que le diagnostic de mycose ne soit rarement fait que parce qu'on n'y songe pas assez.

Mais c'est une opinion que, pour ma part, je ne puis admettre sans réserves : car depuis 1911, époque à laquelle j'ai publié avec Verdun dans la *Revue de Chirurgie*[1], mon premier cas de mycose (c'était une sporotrichose du coude), j'ai toujours eu le vif désir d'en découvrir. Je me suis trouvé, par suite des circonstances, placé dans des conditions exceptionnellement favorables ; j'ai fait examiner, cultiver, inoculer par des chefs de laboratoire d'une compétence indiscutable un nombre considérable de pus d'abcès chroniques, j'ai fait mettre au traitement par l'iodure tous les sujets qui me paraissaient suspects, et ce n'est qu'en 1932 (vingt et un ans plus tard) que j'ai eu la bonne fortune de rencontrer mon deuxième cas, celui dont je vous ai rapporté l'histoire aujourd'hui. Peut-être en ai-je un troisième maintenant : une ostéite du sacrum, mais je n'en ai pas encore la preuve.

Je crois donc que la discussion n'est pas close et si nos collègues voulaient bien apporter leurs observations récentes, celles qui n'ont pas été publiées encore, ils permettraient peut-être de préciser ce chapitre de pathologie osseuse. C'est une question que la Société française d'Orthopédie a jugée suffisamment importante pour qu'elle soit mise à l'ordre du jour de sa prochaine réunion, en octobre 1935, avec M. Marcel Meyer comme rapporteur.

Je vous propose, Messieurs, de remercier M. Abel Pellé et MM. Marcel Meyer, A. et R. Sartory et J. Meyer, de nous avoir adressé leurs intéressants travaux.

M. **Mauclaire** : J'ai publié une observation de sporotrichose de la partie moyenne de l'humérus et de la malléole interne (Soc. nat. de Chir., 12 février 1913), le diagnostic de laboratoire a été fait à Saint-Louis. Dans mon cas, il n'y avait pas la cuticule osseuse périphérique signalée dans les cas rapportés par M. Sorrel.

M. **Rouhier** : J'ai vu pour la première fois, en 1922, chez un malade personnel (car j'étais allé en voir dans d'autres services au moment des premiers travaux), un cas de mycose qui était une actinomycose cervico-faciale. Je l'avais découvert tout à fait par hasard. C'était un malade qui ne guérissait pas, qui faisait des foyers sans cesse renaissants que j'incisais, que je curettais. Un beau jour, j'ai interrogé le laboratoire qui a répondu : actinomycose.

Depuis, dans tous les cas de suppuration qui ne guérissaient pas, j'ai fait rechercher systématiquement les mycoses. Depuis douze ans, je n'en ai plus retrouvé, ce ne sont donc pas des cas extrêmement fréquents.

1. E. Sorrel et M. Verdun. Contribution à l'étude des arthrites sporotrichosiques. *Revue de Chirurgie*, n° 9, 10 septembre 1911.

M. **Albert Mouchet** : Comme M. Sorrel, je suis à la piste des mycoses osseuses depuis vingt-cinq ans ; je me suis acharné à cette recherche, tant à l'hôpital que dans ma clientèle de ville. J'attends encore ma première mycose osseuse.

M. **E. Sorrel** : Je m'excuse auprès de M. Mauclaire si j'ai omis de citer l'observation dont il vient de nous parler. Mais peut-être cette observation est-elle antérieure à 1910, et j'ai bien précisé que je n'indiquais que les observations publiées à notre Société après cette date.

A mon ami Moure, je ne puis que répondre ce que je lui ai déjà dit en 1926 : je suis très heureux de l'entendre affirmer sa foi, mais la moindre observation ferait bien mieux mon affaire. Je suis un peu troublé quand je l'entends nous dire que depuis bien des années il ne lui a plus été possible de découvrir des mycoses, car il a vécu longtemps à l'hôpital Saint-Louis ; il y a maintenant un service, et c'est précisément à Saint-Louis qu'autrefois on a découvert le plus de mycoses. Il y a là un mystère que je voudrais bien voir expliquer.

J'enregistre ce que viennent de dire MM. Mouchet et Rouhier ; leurs observations cadrent bien avec ce que j'ai pu voir moi-même, et je répète en terminant que je serais heureux que des *faits* précis soient cités et nous permettent de nous faire une opinion valable sur la fréquence des mycoses.

COMMUNICATIONS

Deux observations de plaies par balle du côlon transverse, traitées par l'extériorisation du segment colique blessé, et guéries,

par M. **Jacques-Charles Bloch**.

Les plaies de l'abdomen par armes à feu présentent une telle diversité que chaque cas nouveau, et les circonstances actuelles suffisent, hélas, à y pourvoir, comporte parfois un enseignement. Les deux observations que je vous présente ont trait toutes les deux à des plaies du côlon transverse, que j'ai traitées par l'extériorisation pure et simple du segment colique blessé.

Voici d'abord les observations. Je reviendrai en second lieu sur les motifs qui m'ont incité à utiliser cette technique, au lieu de recourir à la suture classique.

Observation I. — *Plaie en séton du côlon transverse avec grosse infiltration ecchymotique du méso et de l'épiploon.*

B... est atteint le 6 février 1934, sur la place de la Concorde, vers 11 heures

du soir, par une balle de revolver. Il est d'abord transporté à l'hôpital Beaujon où il ne peut être admis, faute de place, paraît-il. Grâce au dévouement de quelques jeunes gens, il est transporté à la Maison de Santé du Roule, à Neuilly. Je suis appelé vers 2 heures du matin auprès de ce blessé et constate les lésions suivantes.

Plaie pénétrante de la région lombaire gauche, pas d'orifice de sortie. Le projectile est senti sous la peau, au niveau des fausses côtes droites. Shock, contracture de l'abdomen, pouls rapide. Je ne m'attarde par sur la symptomatologie, le trajet de la balle étant suffisamment précis, pour commander la laparotomie d'urgence. Anesthésie générale : éther (Dr Humbert) ; aide (Sylvain Blondin). Laparotomie médiane sus-ombilicale. Épanchement de sang dans l'abdomen, exploration des viscères : foie normal, rate normale. Côlon transverse fortement ecchymotique au niveau de sa partie moyenne. Ce segment colique est examiné avec soin. Il est le siège de deux perforations assez voisines. L'une siège près de l'insertion du méso. L'ecchymose occupe une grosse partie du mésocôlon, ce qui rend impossible l'exploration de ce dernier, et ne permet pas d'affirmer l'intégrité de l'arcade de Riolan. Le côlon blessé est temporairement isolé sous un champ, pendant que l'on explore de haut en bas le grêle, qui est indemne.

Dans ces conditions, je décide d'extérioriser tout simplement, sans suturer les perforations, le segment colique lésé, comme s'il s'agissait d'un néoplasme. Je pratique un large tamponnement de la zone sous-jacente à l'anse extériorisée, et referme l'abdomen aux bronzes.

Suites opératoires : L'anse extériorisée a conservé sa vitalité. Elle laisse sourdre au niveau des deux perforations une certaine quantité de matières liquides. Une forte broncho-pneumonie se déclare, entraînant une hyperthermie assez prononcée, qui seule complique les suites opératoires, car, en ce qui a trait à l'abdomen, celles-ci sont des plus simples; apparition des gaz par l'anus le deuxième jour, selle normale le quatrième. Vers le quinzième jour, le blessé est apyrétique. L'anse extériorisée s'est déjà rétractée. Le blessé est transporté à l'Hôtel-Dieu. Progressivement, la fistule se tarit, en même temps que l'anse réintègre l'abdomen, et le 15 avril la plaie est complètement cicatrisée.

J'ai revu le blessé en octobre. Il est en parfait état. Seule subsiste une assez grosse éventration, que je compte opérer dans un mois.

Obs. II. — B..., quarante-neuf ans, inspecteur de police, se tire accidentellement, le 29 juin 1934, une balle de revolver dans la fosse iliaque gauche, en maniant un revolver dans la poche de son pantalon. Sept plaies du grêle, deux plaies du côlon transverse. Suture des plaies du grêle, extériorisation du côlon transverse. Guérison.

A son entrée à l'Hôtel-Dieu, le blessé est dans un état de shock sérieux. Il présente une contracture diffuse de l'abdomen. Pouls 120. L'orifice d'entrée du projectile siège dans la fosse iliaque gauche. Comme il n'existe pas d'orifice de sortie, le blessé est conduit à la radiographie, et l'examen sous écran permet de déceler la balle au-dessous des fausses côtes droites, assez près de la peau, pour que sa mobilité soit manifeste à la pression. Le trajet du projectile étant ainsi déterminé, j'opère d'urgence et pratique une laparotomie médiane à la fois sus- et sous-ombilicale. Dès l'ouverture de l'abdomen, il s'écoule une assez grande quantité de sang et le côlon transverse apparaît, présentant un état assez voisin de celui de l'observation n° 1. L'exploration des divers viscères permet en outre de découvrir successivement sept perforations du grêle, qui sont soigneusement suturées. (Je note d'emblée que l'une de ces perforations est nettement tangentielle, ce qui explique le nombre impair des perforations.)

Le côlon transverse est extériorisé sur un lit de compresses, ainsi qu'il a été procédé dans le premier cas. Suture de la paroi aux bronzes.

Suites opératoires. Bronchopneumonie sérieuse qui dure environ huit jours. Le dixième jour, au cours d'une quinte de toux, le blessé désunit complètement sa paroi. Il est suturé d'urgence par Cahen. Malgré ces diverses complications, il guérit parfaitement. L'anse extériorisée se réintègre spontanément, les fistules se tarissent en un mois, et le blessé quitte l'Hôtel-Dieu, à la fin du troisième mois, presque complètement cicatrisé, le 29 septembre 1934.

De ces deux observations, je ne retiendrai que ce qui a trait aux plaies du côlon transverse. Les lésions de ce viscère étaient dans les deux cas tout à fait comparables. Isolées dans le premier cas, associées à sept perforations du grêle dans le deuxième, elles furent traitées de la même façon, par extériorisation simple, sans suture. Dans les deux cas, la guérison a été obtenue sans intervention secondaire. L'anse extériorisée est rentrée spontanément dans le ventre et, au cours de cette réintégration, les fistules consécutives aux perforations se sont cicatrisées spontanément.

En procédant ainsi, je n'ai nullement la prétention d'avoir innové une technique, dont il est fait mention dans la plupart des articles ayant trait aux plaies de guerre de l'abdomen. Quelques cas d'extériorisation du côlon ont été rapportés, tels ceux de Rouhier (rapport de Pezzi, Soc. de Chir., 1916 ; de Bouvier et Caudrelier, septembre 1915, etc.). La méthode cependant est loin d'être considérée comme un procédé de choix, tant s'en faut. Si Quénu la dit défendable en 1915, Mériel, dans le Traité de Delbet et Schwartz, déclare qu'elle se trouve indiquée dans les traumatismes déjà anciens avec intestin friable, quand l'état général interdit une autre méthode ; enfin, Barnsby n'extériorise que dans les cas *in extremis*. Autant dire que la méthode constitue un pis aller.

En opposition avec les faits ci-dessus mentionnés, les deux observations que je viens de rapporter prouvent que le procédé ne mérite pas le discrédit dans lequel il est tombé. Le motif qui m'a incité à y recourir réside dans l'importance des épanchements sanglants sous-séreux, occupant le côlon lui-même, le méso, le ligament gastro-colique et même le grand épiploon. Dans un segment colique presque doublé de volume par l'infiltration ecchymotique, il est difficile d'une part de bien préciser le siège exact des perforations et, quand on les a découvertes, de les suturer avec précision. Il est d'autre part presque impossible de vérifier l'arcade de Riolan et d'être assuré de son intégrité. Comment, dès lors, songer à réintégrer un segment colique dont les sutures sont précaires, ou dont la vitalité est incertaine, sans s'exposer à une désunion ou à une nécrose secondaire ? Seules des complications tenant à l'extériorisation constitueraient un argument en faveur de l'abandon de cette méthode.

Les deux observations prouvent, tout au contraire, que les suites, si elles furent plus longues, ne furent troublées par aucun accident imputable à l'extériorisation du côlon.

On m'objectera peut-être que les documents que j'apporte n'ont rien de convaincant, et que ma conduite se serait avérée pleinement justifiée si un sphacèle, même partiel, s'était produit au niveau du segment colique extériorisé et, qu'en fait, mes deux blessés auraient guéri tout aussi bien

et même plus rapidement si je m'étais contenté de suturer les perforations. Pour ma part, je n'en suis pas absolument sûr, et je reste persuadé que, dans des cas analogues, il vaut mieux jouer la sécurité que la chance.

Je pense donc pouvoir conclure que l'extériorisation, loin d'être réservée aux cas désespérés, constitue, dans les cas de plaies de segments mobiles du côlon, une méthode rapide, facile et bénigne dont l'emploi doit être particulièrement conseillé toutes les fois que le chirurgien a des doutes sur la vitalité du côlon ou sur la valeur de ses sutures.

M. **P. Moure** : Je pense que l'extériorisation peut être, dans certaines plaies contuses du gros intestin, une méthode excellente. J'ai eu l'occasion de l'employer, durant la guerre, dans l'ambulance de M. Proust. Si l'extériorisation est, en général, à rejeter dans les plaies de l'intestin grêle, elle peut être, par contre, extrêmement utile dans les plaies du gros intestin dont la suture est toujours si incertaine.

M. **Lance** : Je me rappelle qu'étant interne de M. Ricard j'avais fermé une double plaie par balle du gros intestin et que M. Ricard me reprocha de l'avoir fait. En effet, M. Ricard préconisait systématiquement, dans ces cas, l'extériorisation simple : je me suis toujours rappelé cette leçon de M. Ricard et j'ai pratiqué, pendant la guerre, au moins trois fois, l'extériorisation du gros intestin; dans l'un de ces cas, il s'agissait d'une plaie du gros intestin, par éclat d'obus, très étendue. Je me suis contenté d'extérioriser et le malade guérit parfaitement. Les deux autres, plaies par schrapnell, ont été évacués trop tôt pour pouvoir donner le résultat définitif.

M. **Proust** : Je viens seulement appuyer ce que vient de dire Moure. Pendant la guerre, en effet, nous avons fait beaucoup d'extériorisations et nous étions arrivés à cette conclusion que c'est une manœuvre très recommandable pour le gros intestin. Ce qu'a dit Bloch est très juste, à condition que la méthode soit appliquée à une partie très mobile du gros intestin.

M. **J.-Ch. Bloch** : Je remercie ceux de nos collègues qui ont bien voulu prendre part à la discussion. En fait, tout le monde est d'accord. Mais, en revanche, les traités ne confirment pas ce que l'on a dit ici. Nous devrons donc insister pour qu'une telle méthode ne soit pas considérée, ainsi qu'elle l'a été jusqu'alors, comme une méthode d'exception.

Contribution à l'étude des septicémies chirurgicales (à staphylocoques et à streptocoques exclusivement). Séméiologie,

par M. **Louis Sauvé.**

Ce travail a été entrepris surtout dans un sens clinique, et porte sur un matériel de 80 observations de septicémies à streptocoques et à staphylo-

coques. Il cherche à dégager une description et une ligne de conduite adaptées aux notions actuelles.

Je n'envisagerai aujourd'hui que la séméiologie des septicémies à staphylocoques et à streptocoques, remettant à une séance ultérieure l'exposé thérapeutique; mais il convient auparavant de s'entendre sur la valeur du terme de septicémie. Depuis que Piorry a trouvé le mot, en 1850, dans bien des cas on ne s'est pas entendu sur la chose; et encore actuellement, à quatre-vingts ans de distance, bien des médecins semblent encore les définir comme Piorry par la présence habituelle de germes septiques dans le sang. Rien n'est plus faux, ni moins conforme à ce qui est admis actuellement par les bactériologistes et les cliniciens. Le passage des germes dans le sang à partir d'un foyer initial est habituellement discontinu : il se fait par décharges bactériémiques intermittentes, et la pullulation sanguine des germes ne marque habituellement que l'ultime et très courte étape des septicémies. A côté d'états bactériémiques temporaires et bénins, caractérisés par le passage sans lendemain de germes dans le sang, à partir d'un foyer bien connu [1], il existe des septicémies incontestables, caractérisées seulement par la multiplicité des foyers viscéraux ou cutanés secondaires et par l'imprégnation toxi-infectieuse de tout l'organisme; et pourtant dans de tels cas on ne trouve pas toujours de germes dans le sang; quand on en trouve, ils peuvent ne pas être libres dans le sang, mais être véhiculés par un leucocyte simple « porteur de germes » (Veillon et Sacquépée). J'adopterai donc d'ensemble la définition de Gastinel et Reilly en la modifiant très peu : *Les septicémies sont des infections générales constituées par la présence, habituellement intermittente au début, de bactéries pathogènes dans le sang, engendrant, à partir d'un foyer septique initial parfois latent, des signes généraux graves par dissémination des microbes dans les organes, ou de leurs toxines.* A ce moment, le foyer initial passe au second plan, mais il continue à déverser par paquets plus ou moins intermittents les microbes dans le sang, et de là dans les organes.

L'intermédiaire obligé entre le foyer initial et les lésions secondaires de dissémination est évidemment le sang; mais comme le plus souvent les décharges microbiennes sanguines sont intermittentes, dans nombre de cas, la présence microbienne n'est pas décelable, ou seulement d'une façon tardive, la pullulation microbienne sanguine étant seulement terminale.

C'est qu'en effet le sang, non seulement n'est pas un bon milieu de culture, mais que très souvent il semble avoir un pouvoir empêchant sur le développement des microbes qu'il charrie. Aussi faut-il mettre dès le début en valeur la non-constance de l'hémoculture positive au cours des septicémies; et bien que pour beaucoup elle soit le critère véritable d'une septicémie proclamer dès maintenant que, du moins au début, c'est une réussite non obligée et qui ne signifie pas forcément une septicémie grave. On peut avoir eu la chance de faire le prélèvement juste au moment d'une décharge bactériémique sans lendemain. Par contre une hémoculture néga-

1. Bactériémies d'accompagnement, de Gastinel et Reilly.

tive n'a aucune valeur et dans certaines septicémies mortelles on peut dire qu'elle est la règle. C'est ainsi que, dans les septicémies post-opératoires, il est presque impossible de déceler la présence microbienne dans le sang : personnellement, au cours de ma carrière, sur 11 cas, je n'ai vu qu'une hémoculture positive, très tardivement, après deux repiquages et sujette à caution.

Donc, non *constance de la présence* (du moins décelable) *de microbes dans le sang* ; *pauvreté du sang en germes morbides quand il en contient* ; pouvoir empêchant du sang vis-à-vis du *développement microbien* : trois faits fondamentaux qui obligent à prendre les précautions suivantes pour assurer le maximum de chances de réussite à une hémoculture : je m'excuse de les rappeler et c'est pourtant bien utile, du moins le fais-je sans commentaires.

1° On doit multiplier — autant que le permet l'état du malade — les prises de sang ;

2° Ne les faire qu'aussitôt après les frissons dûment constatés, frissons qui marquent le début de la décharge bactériémique ;

3° Prélever une quantité relativement importante de sang (15 à 20 centicubes) pour compenser sa pauvreté en microbes ;

4° Diluer ce sang prélevé dans une grande quantité de liquide de culture, pour éliminer, autant que possible, le pouvoir empêchant du sang.

Malgré ces précautions, je répète que, même dans les septicémies mortelles, sauf à la période terminale, l'hémoculture souvent est négative ; dans à peu près la moitié des cas j'ai vu l'hémoculture négative.

A titre d'exemple, je rapporte le cas que voici : Au cours de la discussion récente sur les perforations utérines au cours des curettages, je vous avais rapporté un cas tout récent dont je vous ai promis des nouvelles ; j'ai la satisfaction de vous dire que la malade, après un long périple, a guéri. Cette malade a d'abord subi, dans un service hospitalier autre que le mien, un curettage *post abortum*. Quatre jours après, grand frisson, ascension au voisinage de 40° ; et, pendant quinze jours, rémission matinale au-dessous ou aux environs de 38°, frisson dans la journée et remontée au voisinage de 40°. Elle vient me trouver le dix-septième jour aux Dames françaises : une vérification de l'utérus me permet de constater qu'il est perforé. Transfusion sanguine précédant l'hystérectomie totale. Pendant cinq jours, après l'hystérectomie, cessation des frissons, puis reprise de ceux-ci et des ascensions thermiques. La courbe de la température prise de trois heures en trois heures est saisissante. Finalement elle est sortie de la maison quarante-deux jours après son entrée complètement guérie. Elle a eu pendant vingt-neuf jours des frissons vespéraux et a reçu 340 cent. cubes d'électrocuprol intraveineux. Pas d'hémoculture positive. Et pourtant, la septicémie est-elle niable un seul instant?

Si, au point de vue résultats positifs, l'hémoculture n'est pas le critère constant des septicémies (et cette opinion est bien celle de Gastinel et Reilly), quand elle est positive elle est, le plus souvent, un critère trop tardif, ne permettant pas, par conséquent, d'établir le pronostic et de diriger

le traitement. Dans les septicémies à streptocoques et à staphylocoques qui nous occupent, il faut compter au moins vingt-quatre heures avant que la culture ne pousse; fréquemment, les cultures n'apparaissent que de trente à quarante-huit heures; assez fréquemment, ce n'est qu'après des repiquages sur gélose et après trois, quatre, cinq, six jours qu'on a le résultat cherché. Aussi faut-il résolument rejeter les résultats trop précoces donnés par des laboratoires trop pressés : ou bien la prise de sang a été souillée par un staphylocoque banal, ou le laboratoire a été peu consciencieux. Cela se voit parfois. Je rappellerai à mon très cher ami Schwartz un cas que nous avons vu ensemble, où dans un phlegmon labiomental, l'hémoculture avait soi-disant donné un résultat positif en quinze heures. Je n'hésitai pas à refuser catégoriquement ce résultat; d'autres hémocultures faites par d'autres laboratoires furent négatives et au reste, s'il m'en souvient, le malade guérit.

Si l'hémoculture est assez souvent négative, et si, quand elle est positive, elle donne ce renseignement capital souvent trop tard, sur quoi se basera le chirurgien pour établir sa thérapeutique et son pronostic, car il faut qu'il établisse les deux d'urgence, presque extemporanément, en raison de la marche souvent rapide des septicémies graves?

Des autres moyens de laboratoire, ni la leucocytose, variant de 10 à 20.000 et semblable à celle des suppurations banales, ni l'intradermoréaction de Levaditi, souvent faussée, ne sont de plus valables appuis. Il ne reste donc au chirurgien que les éléments de la séméiologie, ce qui ne le dispensera pas de faire dès l'instant les recherches de laboratoires.

Puisque des trois étapes de la septicémie : le foyer initial, le véhicule sanguin, les disséminations secondaires, l'étape sanguine n'est souvent décelable que tardivement, le chirurgien cherchera avant tout la détermination du foyer initial, l'usine fatale d'où s'échappent microbes et toxines; il a, nous le verrons, le devoir d'aller si possible, traiter ce foyer initial : la détermination du microbe causal est souvent facile à l'examen direct, et ne demande que quelques heures : on aura les plus grandes présomptions que ce microbe est bien celui de la septicémie. D'autre part, parfois, le décèlement et la détermination des foyers de dissémination, s'ils sont plus accessibles que le foyer principal, rendront les mêmes services.

Je conclurai de cet exposé trop sommaire que, tout en recourant immédiatement à l'hémoculture, le chirurgien doit pouvoir faire le diagnostic de l'état septicémique par la séméiologie. J'en aborde immédiatement l'étude.

* * *

Habituellement, septicémies à streptocoques et à staphylocoques sont décrites dans le même article de manuel chirurgical. J'estime, avec les rapporteurs du XIXe Congrès français de médecine, que ces deux septicémies méritent deux descriptions distinctes, et j'accentuerai encore les dissemblances souvent profondes qui existent entre elles. Toutefois, elles ont entre elles des traits communs qu'il faut mettre en valeur.

Les deux septicémies ont des formes foudroyantes et des formes traînantes prolongées. Mais les formes habituelles sont les formes aiguës évoluant en quelques jours ou quelques semaines, qui passent par trois périodes : la période locale initiale; la période d'état ou de décharges bactériémiques intermittentes; enfin, la période de pullulation microbienne sanguine, terminale et courte. En réalité, la période d'incubation initiale est observée rarement, et la septicémie commence quand commence l'invasion sanguine intermittente, c'est-à-dire au premier frisson, suivi du premier clocher thermique. Parfois, néanmoins, cette période d'incubation se manifeste nettement. Ainsi, tout récemment, un de mes externes, porteur d'une pustule furonculoïde à la face dorsale de la région du 1er métacarpien, sentit pendant deux jours venir la crise, malgré l'absence de fièvre, et l'appétit conservé; mais il avait une sensation d'asthénie profonde, et l'angoisse de ce qu'il sentait devoir arriver. Et, au bout de quarante-huit heures de cette anxiété, le drame éclata avec une brutalité terrible : en cinq minutes, au cours d'un grand frisson solennel, la température monta au-dessus de 40°; et quand je le vis une heure après, le foie débordait jusqu'à l'ombilic et il existait une parésie non systématisée des deux mains. On pouvait hésiter entre une affection à streptocoque ou à staphylocoque. En réalité, sans attendre le laboratoire, j'enlevai de suite largement ce foyer initial; moins de trois heures après, le foie avait diminué de 4 centimètres, la température avait baissé de 2°; j'avais été assez heureux pour enlever le foyer septicémique au début de la première décharge bactériémique. Dans l'espèce, c'était le staphylocoque qui était en cause.

Une seconde notion séméiologique fondamentale est la constatation des décharges bactériémiques. Celles-ci étant très variables, il importe de prendre systématiquement la température rectale de trois heures en trois heures pour saisir les clochers thermiques, parfois très passagers; sinon, sur une feuille de température ne notant que les températures matinales et vespérales, ces clochers peuvent passer inaperçus. J'en ai vu plusieurs exemples; voici le plus typique observé dès 1913. Une jeune femme après une fausse couche infectée est prise de folie puerpérale; au surplus, la feuille de température présente un tracé régulier approchant à peine de 38° le soir. Appelé près d'elle le quatrième jour, je fais prendre de trois heures en trois heures la température. Le matin suivant, elle avait 37°2 à 6 heures; 37°3 à 9 heures; 40°2 à midi; 38°1 à 15 heures et 37°8 à 18 heures. Je porte le diagnostic de septicémie à streptocoque grave; il est confirmé trois jours plus tard par une hémoculture positive; mais la malade avait déjà succombé.

Septicémies a streptocoques. — Vous connaissez trop la symptomatologie habituellement brutale et typique de ces septicémies pour que je la reprenne. Je n'insisterai que sur quelques particularités.

Le début est variable suivant l'origine; parfois, après une inoculation ou un avortement infecté, le premier frisson apparaît dans les premières vingt-quatre heures; parfois il se produit vers le quatrième ou cinquième

jour; parfois aussi, il y a d'abord barrage lymphatique et la septicémie ne se manifeste qu'après un long délai, quand le streptocoque force le barrage ganglionnaire : j'ai vu ce délai être de trois semaines. Le début est presque toujours solennel par frisson et clocher thermique.

Il peut, au point de vue clinique, exister des formes foudroyantes et des formes aiguës de streptococcémies; il peut en exister d'atténuées ou de prolongées; mais c'est rare pour le streptocoque chirurgical, alors qu'elles sont fréquentes pour le streptocoque médical dans la maladie d'Osler. Le streptocoque chirurgical usuel s'accommode, en effet, assez mal du milieu sanguin, contrairement à ce qu'on pourrait penser, et de plus, il est assez fragile; il tue donc rapidement, en quelques jours, ou bien dans des cas très rares, disparaît. Les hémocultures mettent de vingt à quarante-huit heures à pousser; il est parfois nécessaire d'en faire des repiquages; c'est un microbe brutal, mais contre lequel il existe des moyens de lutte.

Les streptococcémies ont donc habituellement une marche très aiguë : en voici une feuille typique[1] avec grands frissons suivis de clochers thermiques quand on prend la température de trois heures en trois heures; par contre, sur une feuille où seules sont marquées la température du matin et du soir, l'allure de la courbe est souvent régulière, se tenant entre 39° et 40°, avec faibles rémissions; elle est parfois du type inversé.

Le facies du malade est toujours assez altéré; l'excitation fébrile, les narcoses musculaires légères, l'inquiétude, l'angoisse du sujet s'accompagnent souvent d'une teinte subictérique du visage due au laquage du sang par les hémolysines. Le pouls, par contre, n'est pas si mauvais que le disent les habituelles descriptions; de ce que, bien frappé, il se tient habituellement entre 100 et 120, on aurait le plus grand tort de tirer une présomption favorable : il ne faiblira qu'à la phase ultime dans les dernières vingt-quatre heures, et c'est toujours un très fâcheux présage qu'il dépasse largement 120.

En dehors de toute lésion pulmonaire évidente, il existe une certaine dyspnée, et un état prononcé de malaise qui fait que le malade, surtout s'il appartient au milieu médical, se sent touché à mort et le dit, car il conserve toute sa lucidité. Un tel état peut se prolonger des semaines; plus souvent l'évolution se fait entre cinq et quinze jours, bien que deux fois je l'aie vu se prolonger six semaines.

La phase terminale est annoncée à l'avance par deux phénomènes. Tout d'abord, une certaine accalmie traîtresse, avec rémission thermique au-dessous de 39, reprise de la confiance du septicémique qui recommence à s'alimenter; *mais, en même temps, apparaît un météorisme abdominal notable, avec conservation des selles et des gaz, et dont le patient souffre peu.* Ce signe annonciateur de la phase ultime ne trompe, pour ainsi dire, jamais et la mort peut être prédite dans un délai maximum de deux à trois jours. Par ailleurs, les signes généraux et viscéraux ne semblent pas plus graves.

1. Cette petite feuille de température n'a pu, par ma faute, être reproduite dans cet exposé; elle le sera, à titre d'exemple, lors de l'exposé thérapeutique.

Ces deux phénomènes sont suivis par un troisième phénomène presque terminal : l'élévation de la température de 6 à 10/10 au-dessus de la courbe relativement régulière jusque-là. Surtout si elle se produit le matin, malgré un pouls relativement convenable, elle annonce la mort dans la journée. La pullulation microbienne sanguine et la généralisation viscérale marchent alors à grande allure. La congestion pulmonaire étendue des deux bases, l'anurie, l'accélération très rapide du pouls, l'augmentation du foie, le subictère, signent l'atteinte viscérale, et le malade meurt après avoir conservé presque jusqu'à la fin sa pleine connaissance.

Par contre, quand à la suite du traitement l'évolution se fait vers la guérison, il n'existe pas d'autre signe certain de la guérison que la disparition des frissons et de la température pendant au moins huit jours. J'ai vu parfois au bout de six jours d'accalmie avec température maxima dépassant à peine 38° des reprises septicémiques se produire.

Enfin, je signale un dernier phénomène traduisant macroscopiquement l'anémie et le laquage du sang. Quand on fait la transfusion, on constate que le sang du septicémique est pâle, décoloré, plus fluide : ce fait signe l'hémolyse.

Il peut exister, à côté de cette forme habituelle, une forme septico-pyohémique avec foyers suppurés disséminés. C'est rare. Les trois manifestations métastatiques des streptococcies sont : le purpura et les rash souvent scarlatiniformes, les arthrites et les phlébites. Ces localisations électives sont classiques et je ne m'y attarde pas. Je signale seulement que les rash scarlatiniformes furent la question des scarlatines postopératoires. Je pense que ce sont de fausses scarlatines et seulement des manifestations septicémiques.

On observe chirurgicalement les streptococcémies en trois circonstances : après les avortements, après une inoculation septique, après les opérations.

De ces trois origines, la puerpérale est la moins grave et la plus fréquente, encore qu'il faille remarquer que la septicémie *post abortum* est moins grave que la septicémie *post partum* ; mais cette dernière ne concerne que les accoucheurs. J'ai observé, depuis dix ans, 25 cas de ces septicémies : j'en ai guéri 7 avec hémoculture fortement positive et 5 évidentes mais sans hémoculture.

Par contre, les septicémies par inoculation septique presque expérimentales, et qui, trop souvent, atteignent les médecins sont très redoutables et ne pardonnent que très rarement. Néanmoins cette année, après avoir eu la douleur de voir mourir (et avec une forme septicopyohémique) un de nos collègues de province, j'ai eu la consolation de voir guérir par le sérum de Vincent sa femme, qui s'était inoculée en pansant son mari.

Quant aux septicémies post-opératoires, leur nature streptococcique est très rarement reconnue par l'hémoculture ; ce sont le prélèvement au niveau du péritoine ; la notion parfois d'une véritable épidémie streptococcique, des boîtes de Petri placées dans les locaux suspects qui permettent d'en dépister la nature. Avec mon regretté Jacquemaire, je suis ainsi arrivé à préciser et à éteindre complètement des foyers de contamination. Les

trois grandes causes de septicémie, la cause opératoire, heureusement exceptionnelle, est celle qui pardonne le moins : une fois confirmée, je n'ai jamais vu guérir de septicémie opératoire.

Septicémies a staphylocoques. — Si la forme évoluant en huit à quinze jours est la forme la plus fréquente des streptococcémies, on peut dire des staphylococcémies qu'elles sont beaucoup plus polymorphes, revêtant toutes les formes, depuis la forme foudroyante qui tue en vingt-quatre heures jusqu'aux formes très prolongées qui, sans aucune exagération, peuvent, avec de larges rémissions, durer des années pour finalement tuer le malade.

La forme foudroyante de l'ostéomyélite est trop connue pour que je m'y attarde : elle atteste la brutalité de certaines invasions staphylococciques.

Par contre, je m'étendrai sur les formes suivantes : septicémique aiguë, septicopyohémique avec abcès métastatiques, forme prolongée.

1° *La forme septicémique aiguë.* — Cette forme peut avoir de grandes ressemblances avec la forme habituelle des streptococcémies, évoluant toutefois plus longuement (de une à huit semaines, parfois plus), elle présente toutefois les particularités suivantes.

Tout d'abord, la température est moins élevée, d'une courbe plus irrégulière, avec de fortes rémissions. Elle se tient entre 38° et 39° sans que, de ce degré peu élevé, on puisse conclure à une gravité moindre : le malade n'en finira pas moins par être emporté. A côté de cela, il existe des courbes en plateau et à 40°.

Le pouls, lui aussi, est relativement bon, fréquemment et longtemps au-dessous de 100, sauf au moment des paroxysmes thermiques. Mais l'élément le plus trompeur est le facies, très peu altéré, infiniment meilleur que dans les streptococcémies : je ne parle ici que des formes moyennes et non des formes suraiguës où le facies est aussi mauvais que dans les pires streptococcies : mais je répète que dans les formes moyennes le bon facies trompe souvent. J'ai été appelé en consultation, une fois par notre collègue Tzanck, une autre fois par le Dr Aitoff, pour deux de ces formes moyennes ; et les deux fois, malgré le bon facies, j'ai porté un très mauvais pronostic. Or, les deux malades ont finalement succombé, celui de Tzanck au bout de quinze mois, et celui d'Aitoff au bout de neuf mois.

2° *Forme septicopyohémique.* — Un autre caractère des staphylococcémies est d'aboutir plus facilement à des foyers métastatiques abcédés que les streptococcies. Quoi qu'en aient dit Arloing, Dufourt et Langeron[1], à part les rash cutanés, les phlébites et les arthrites, les métastases vraiment suppurées sont rares chez elles : elles sont fréquentes, au contraire, dans les staphylococcémies, pour peu qu'elles durent, on observe de ces abcès partout : au niveau des membres, superficiels ou profonds, au niveau de la peau (abcès, manifestations anthracoïdes), au niveau des viscères (abcès du poumon, pleurésies purulentes, abcès du foie, péritonites) et au

1. La streptococcémie est presque exclusivement une septicopyohémie.

niveau du creux ischiorectal, de la marge de l'anus, et même au niveau des articulations (arthrites suppurées). Abcès souvent séparés par des intervalles rémissifs de plusieurs jours, voire de plusieurs semaines : nous verrons des intervalles de plusieurs années dans les formes prolongées.

Mais en dehors de ces localisations importantes, on peut voir dans les périodes de rémission de plus petites manifestations cutanées telles que acné, petites folliculites, orgelets, etc.) qui indiquent que la malade « charrie » du staphylocoque.

Enfin, je signale la très grande rareté des manifestations veineuses et endocarditiques du staphylocoque.

Quoi qu'il en soit, septicémiques ou pyohémiques, ces formes moyennes durent souvent longtemps (dix semaines dans un cas de Jacquemaire et le mien), entrecoupées de rémissions de plusieurs jours qui entretiennent l'espoir ; puis, en vingt-quatre heures, le tableau change et l'on est stupéfait de voir en pleine pullulation sanguine un malade qui, la veille encore, était dans un état convenable. Du reste, les staphylococcémiques meurent souvent avec les mêmes phénomènes terminaux que les streptococcémiques.

Il était classique jusqu'à ces derniers temps de noter la moins grande malignité du pronostic des staphylococcémies par rapport aux streptococcémies. Mais cela est exactement l'inverse de ce que j'ai vu. Je tiens les staphylococcémies confirmées, soit par l'hémoculture, soit par l'apparition de métastases successives, comme extrêmement graves et finissant par emporter le malade.

3° *Forme prolongée à abcès multiples.* — Dans cette forme, qui peut durer des années, les manifestations suppurées sont séparées par de longs intervalles de santé complète. On ne trouve pour ainsi dire jamais l'hémoculture positive avant les accidents terminaux. La notion septicémique est seulement établie par le fait fondamental qu'on retrouve dans les différentes métastases la même souche staphylococcique. J'en citerai deux faits typiques au double point de vue des métastases et de la durée.

Le premier concerne un malade vu avec mon ami Prosper Veil et qui avait commencé sept ans auparavant ses manifestations staphylococciques. Il en avait eu aux membres, à la figure, dans le dos, dans les régions fessières sous forme d'abcès évoluant en une quinzaine de jours ; il avait eu une pyélonéphrite à staphylocoques. Finalement, je le voyais pour une suppuration jambière interminable. D'une maigreur squelettique, mais avec un assez bon état général par ailleurs, confiné à la chambre d'où il dirigeait remarquablement ses affaires, il avait la terreur de ce staphylocoque qui, depuis des années, empoisonnait son existence. Terreur justifiée, car il mourut effectivement au bout de huit ans de sa staphylococcie.

Le second concerne cette staphylococcémie hypergrave guérie par le bactériophage intraveineux dont Brulé et moi nous avons relaté l'histoire il y a deux ans : vous la retrouverez dans les Bulletins. Mais en voici la suite que vous ne savez pas. Un an après, j'étais rappelé près de ce malade qui refaisait un abcès à staphylocoque au niveau de la jambe qui lui reste : il « charrie » encore du staphylocoque.

De même une autre staphylococcémie des plus graves, que j'ai soignée avec Gastinel, bien que guérie depuis deux ans d'un phegmon du plancher de la bouche, fait de temps en temps des poussées de folliculites, d'orgelets : elle charrie encore du staphylocoque et je tremble qu'elle ne refasse de graves poussées.

Cette ténacité, ce microbisme latent bien vu par Verneuil pour les ostéomyélites, est bien une caractéristique des staphylococcémies d'après ce que j'ai vu. C'est ce qui en fait la gravité. L'aspect « bonasse » du staphylocoque est une pure apparence : on le sait bien déjà pour les péritonites; il faut le répéter pour les septicémies. Moins brutal (habituellement) que le streptocoque, le staphylocoque est plus tenace, plus vivace, plus sûrement mortel que lui : quand on en a dans le sang, on a bien des chances de ne plus s'en débarrasser. Il est bien entendu que je ne parle pas ici de ces bactériémies d'accompagnement (Gastinel et Reilly) essentiellement transitoires, accompagnant un anthrax, une ostéomyélite, sans métastases et sans lendemain, simples trouvailles d'hémoculture. Je parle ici des staphylococcies avec foyers multiples espacés dans le temps comme dans l'individu : elles sont toujours de la plus haute gravité, quel que soit l'aspect souvent satisfaisant du malade.

Il est fort difficile de décrire des formes pathogéniques des staphylococcies, en raison de l'extrême banalité du germe, ou la dispersion dans le temps de certaines d'entre elles, et de l'aspect peu grave qu'elles ont au début. Toutefois, dans le chaos de ces manifestations, les staphylococcémies consécutives aux ostéomyélites, les staphylococcémies d'origine péribuccale, et les staphylococcémies par inoculation septique sont plus individualisables.

Je n'ai rien à dire en ce qui concerne celles qui suivent les ostéomyélites. Mais je veux préciser deux points en ce qui concerne celles qui sont d'origine péribuccale. On sait la gravité et la fréquence des thrombo-phlébites sinusiennes avec septicémie consécutives aux furoncles de la lèvre et de la face et aux otites. Il n'y a pas, dans ces cas, contradiction entre ce fait et l'autre fait incontestable de l'absence quasi totale de l'infection veineuse au cours des autres staphylococcies. En effet, dans ces cas, qu'elle succède à une otite ou à une infection labiofaciale, la thrombo-phlébite n'est pas une métastase infectieuse : c'est une simple propagation sur place de l'infection, due à ce que le foyer initial s'est trouvé au contact de la veine faciale ou de l'émissaire mastoïdienne.

Au sujet des infections labiofaciales, j'ai observé trois fois de véritables œdèmes malins des lèvres, non anthracoïdes. S'accompagnant d'énorme température, et généralement à staphylocoques, ils ont enlevé le patient avec toutes les manifestations de la septicémie, dans un délai de trois à cinq jours. L'un d'eux a donné à l'hémoculture une association streptocoque hémolytique et tétragène. J'ai sauvé récemment un de ces cas, le quatrième parce qu'il m'a été transmis au début par Gaudy, au prix d'une large mutilation labiofaciale. Je considère ces œdèmes labiaux à staphylocoques comme d'une effroyable gravité.

Je ne veux pas aborder la question des associations microbiennes, et encore moins celle des formes filtrantes qui sont hors de ma compétence. Mais si je n'ai pas vu, dans les hémocultures, l'association streptocoque-staphylocoque, il est un cas curieux des bactériémies où le staphylocoque se comporte comme le microbe de sortie d'une infection générale au début streptococcique : c'est celui des parotidites post-opératoires. On sait que celles-ci sont presque toujours à staphylocoques et qu'elles surviennent au cours d'infections post-opératoires fréquemment à streptocoques. Voici, brièvement résumé, un cas curieux que j'ai observé récemment avec le Dr Buvat. Une femme, de famille honorable, mariée depuis très longtemps, entre chez le Dr Buvat pour des manifestations psychiques. Elle est, en outre, porteuse d'une parotidite suppurée considérable. Or, nous avons pu établir que cette folie était consécutive à un avortement provoqué. Honteuse d'avoir à son âge une grossesse, cette malheureuse était venue se faire clandestinement avorter à Paris et dissimulait les métrorragies qu'elle avait depuis trois mois. L'interprétation du cas était dès lors aisée : infection streptococcique *post abortum*, folie septicémique puerpérale (c'est le second cas que je vous rapporte), infection de sortie parotidienne à staphylocoques. Cela me permit, malgré les apparences, de porter un pronostic très sombre que vérifia, quoi qu'on fît, l'évolution.

J'en ai fini, Messieurs, avec la séméiologie des septicémies à streptocoques et à staphylocoques, réservant la partie thérapeutique à une autre séance. Je n'ai pas voulu faire une description complète, laissant sous silence ce qui était bien connu, et n'insistant que sur ce qui l'était peu. Toute ma description cadre avec cette phrase lumineuse qui terminait le rapport de Gastinel et Reilly. « Puisque, les enseignements, disent-ils, « fournis par l'hémoculture, ne suffisent pas à caractériser l'état septicé- « mique, force est bien d'en établir la délimitation sur d'autres bases... *Le « diagnostic de septicémie ne doit être formulé que si l'examen clinique met en « évidence un ensemble de symptômes* portant la marque d'une diffusion « infectieuse : *altération de l'état général, imprégnation toxique, ou déter- « minations viscérales multiples.* »

On ne saurait mieux dire, et ces bactériologistes éminents aboutissent à la conclusion, qui est aussi celle de mon exposé, qu'en définitive les examens de laboratoire ne sont qu'une catégorie de symptômes dans un ensemble séméiologique où la clinique a le dernier mot.

A propos d'un kyste hydatique de la face inférieure du foie, ouvert dans le bassinet du rein droit,

par M. **N. Alivisatos** (d'Athènes).

Si l'ouverture des kystes hydatiques du foie dans les voies biliaires a été étudiée à maintes reprises, leur rupture dans le segment supérieur de

l'arbre urinaire (rein, bassinet, uretère) paraît une éventualité plus rare, si l'on juge par le peu d'observations rapportées sur ce sujet.

Nous avons eu l'occasion d'observer dernièrement un cas analogue. Il nous a paru intéressant de le rapporter, d'une part en raison de son allure clinique spéciale, d'autre part pour les problèmes thérapeutiques qu'il a posés. Ceux-ci offrent, en effet, une similitude frappante avec le traitement chirurgical des kystes hydatiques du foie ouverts dans les voies biliaires. De sorte qu'il serait possible d'envisager une conduite chirurgicale de base équivoque pour les kystes hydatiques du foie ouverts dans les viscères creux de l'abdomen, en tenant toutefois compte des particularités que chacun d'eux peut présenter (avant tout leurs connexions anatomiques et la notion de suppuration ou non de leur contenu liquide).

Voici d'abord l'observation de notre malade :

Mme A. K..., vingt-six ans, entre dans notre service le 14 novembre 1933 à la suite de crises douloureuses, survenant au niveau de l'hypocondre droit par intervalles irréguliers et échelonnées sur trois ans environ.

On apprend ainsi que, *pour la première fois*, le 20 décembre 1931, la malade présenta brusquement, vers *minuit*, une crise extrêmement douloureuse dans la région hépatique.

Cette douleur, en ceinture, atteignait le petit bassin, la région vésicale, donnant lieu à des émissions fréquentes, mais peu abondantes, d'urines sombres.

Les applications chaudes semblaient calmer la douleur. Celle-ci était d'ailleurs considérablement atténuée, lorsque la malade se couchait, la tête basse et les membres inférieurs très surélevés au-dessus du plan du lit par des coussins.

Au bout de vingt-quatre heures, cette première crise avait totalement rétrocédé. La malade put reprendre ses occupations.

Six mois plus tard, *deuxième crise douloureuse*, survenue aussi vers *minuit* et calquée sur la première quant à sa localisation, le tableau clinique et l'évolution.

Environ six autres mois s'écoulent quand, brusquement, une *troisième crise douloureuse*, avec vomissements, survient.

Au cours de ce dernier paroxysme douloureux, la malade nota, pour la première fois, la présence dans les urines de nombreux kystes blancs intacts (volume d'un petit pois) qu'elle compare à « une pluie de grêlons », ainsi que de fragments de membranes kystiques (« peaux de raisins »).

Vingt jours avant l'entrée de la malade dans notre service, on note une *quatrième crise douloureuse*, survenant toujours vers minuit, évoluant de la même façon que les précédentes et calmée par les mêmes procédés thérapeutiques (applications chaudes et position spéciale de la malade dans son lit).

Apparition, au cours de la crise, de kystes ou de membranes de kystes dans les urines.

La malade consulte alors un médecin, qui porte le diagnostic de kystes hydatiques de la vessie et nous l'adresse à la clinique chirurgicale.

En résumé : Il s'agit d'une malade émettant avec ses urines des kystes hydatiques, à la suite de crises douloureuses dans la région hépatique.

Note : Incidemment, nous apprenons que ces crises ont été parfois précédées (la malade ne pouvant préciser exactement la date) par une éruption urticarienne généralisée, disparaissant avec l'apparition de la douleur (origine anaphylactique ?)

A son entrée, l'examen clinique permet de noter l'existence d'une tuméfaction

hémisphérique, du volume d'une grosse orange, siégeant au niveau de l'hypocondre droit.

A la palpation c'est une tumeur tendue, régulière, élastique. Elle suit les mouvements respiratoires de haut en bas. Elle présente un ballottement lombaire dans le sens d'avant en arrière, mais non dans le sens contraire. L'exploration minutieuse permet de déceler une deuxième tumeur, plus petite et comme appendue au pôle inférieur de la précédente, en forme d'ellipse. Elle est dure et indépendante de la première. Elle ne suit pas les mouvements respiratoires, mais présente nettement le ballottement lombo-abdominal dans les deux sens.

Nous pensons qu'il s'agit là du rein droit, luxé vers le bas par la grosse

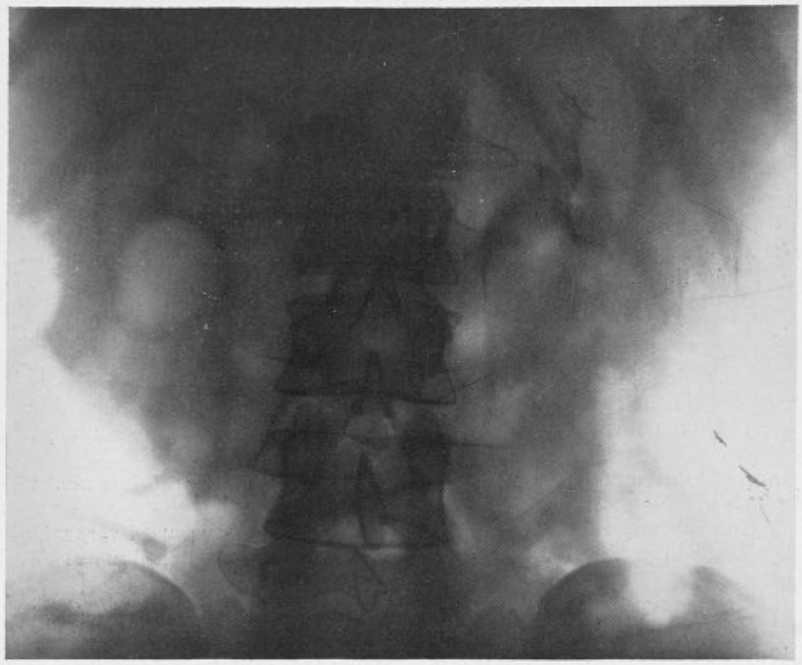

FIG. 1.

tumeur sus-jacente. Celle-ci recouvre le pôle supérieur de l'organe, laissant libre le pôle inférieur, qu'on sent à la palpation.

La matité hépatique remonte jusqu'au 6e espace intercostal mais, vers le bas, se confond avec la tumeur qui dépasse de 10 centimètres environ les fausses côtes.

Le tremblement hydatique fut retrouvé nettement, à plusieurs reprises, au niveau de cette grosse tumeur.

L'examen complet de la malade permet de noter l'intégrité des autres appareils, sauf une légère augmentation de la rate, due au paludisme chronique (fièvre tierce) dont elle souffre depuis son enfance.

Il n'y a rien à signaler dans ses antécédents personnels et collatéraux.

En présence de ces faits, nous portons le diagnostic de *kyste hydatique de la face inférieure du foie, fistulisé dans le bassinet du rein droit ectopique*, et réalisant

par intermittences un syndrome d'*hydronéphrose aiguë hydatique*, par coudure de l'uretère.

Les examens du laboratoire :

Urines : Traces indosables d'albumine. Présence de nombreux polynucléaires et de cellules endothéliales.

Sang : Globules rouges : 5 millions; globules blancs : 8.000; éosinophilie à 12 p. 100.

Urée sanguine : 0,31 p. 1.000.



FIG. 2.

Réaction de Casoni : Négative.

Réaction de Weinberg : Fortement positive (+++).

Examens radiologiques :

Cinq jours après l'entrée de la malade dans notre service, nous pratiquons une piqûre intraveineuse d'« urosélectan » en vue de l'étude de la perméabilité réno-urétérale.

Voici la réponse de notre distingué collaborateur, le Dr Grigoratos :

1° *Dix minutes* après l'injection, le bassinet et la partie supérieure de l'uretère *gauche* sont nettement dessinés. A *droite* : rien (fig. 1).

2° *Trente minutes* après l'injection, toujours rien à *droite*; à *gauche*, remplissage partiel de l'uretère.

3° *Soixante minutes* après, même image radiologique, dénotant l'imperméabilité du bassinet droit.

Examen cystoscopique : Pratiqué par le professeur Œconomos ne montre, au *point de vue vésical*, qu'une irrégularité d'implantation du méat urétéral gauche.

Le cathétérisme des uretères permet, *à gauche*, de retirer des urines. *A droite* : absence de toute excrétion.

L'injection dans les uretères d'une substance opaque, « umbremal », permet de noter le remplissage normal de l'uretère et du bassinet *gauches*. Absence de toute injection *à droite*.

Evolution :

Pendant le séjour de la malade à l'hôpital, il nous a été donné d'assister à un paroxysme douloureux, comme précédemment décrit.

En effet, le 20 novembre 1933, vers *minuit*, l'interne de garde, le Dr Stathatos,



Fig. 3.

est appelé auprès de notre patiente, qui souffre terriblement dans les régions hépatique et rénale droites.

A l'examen, il note l'augmentation considérable de la tumeur inférieure (rein droit, deux fois son volume).

La douleur est atténuée par le décubitus tête basse, pieds très surélevés du plan du lit, et par des applications chaudes sur la région douloureuse.

Le lendemain, présence dans les urines de nombreuses vésicules hydatiques intactes ou fragmentées.

Température pendant la crise : 37°5.

Compte rendu opératoire :

En présence de ce tableau clinique, nous avons décidé d'intervenir.

Le 2 décembre 1933 (M. Alivisatos), nous pratiquons à *l'anesthésie locale* une incision curviligne le long de la grande circonférence de la tumeur supérieure.

Après avoir ouvert le péritoine et récliné vers le haut le bord antérieur du foie, nous trouvons, à la face inférieure de cet organe, un très gros kyste hydatique (volume d'un petit melon).

Le kyste est isolé des viscères avoisinants. Sa ponction ne donne que quelques gouttes d'un liquide vert jaunâtre. Incision de la coque kystique et ouverture du kyste. De nombreuses vésicules filles, de volume variable, sont retirées au moyen d'une cuillère. Par des manœuvres douces et progressives, on procède à l'extraction du kyste lui-même, qui pèse, avec les vésicules filles, 800 grammes environ.

L'exploration minutieuse permet de noter que la coupe kystique adhère fortement au rein droit. Celui-ci est attiré avec elle lorsqu'on mobilise le kyste. Adhérences sur les deux tiers de la surface rénale antérieure. Le bassinet en est totalement recouvert.

Il a été impossible de retrouver la fistule entre le kyste et le rein en raison des adhérences serrées et nombreuses.

Marsupialisation de la coque sur le rebord postérieur de l'incision cutanée, le long de la paroi postéro-latérale du flanc droit. Le rein est ainsi attiré en haut et en arrière.

Suture partielle de la plaie après drainage.

Suites opératoires : Simples; aucune complication.

Augmentation de la diurèse qui, de 600 grammes par vingt-quatre heures avant l'opération, monte à 1.000-1.200 grammes après.

Quarante jours après l'intervention, nouvel examen cystoscopique avec cathétérisme des uretères (professeur Œconomos).

Présence d'urine en très faible quantité *à droite*. La pyélographie rétrograde dessine nettement l'arbre urinaire droit (fig. 2 et 3).

Deux mois après son entrée à l'hôpital, la malade quitte notre service en parfaite santé. La plaie est complètement cicatrisée au bout de trois mois et demi.

Nous avons eu l'occasion de revoir à trois reprises la malade depuis sa sortie. Aucun des troubles dont elle souffrait précédemment n'était venu interrompre ses occupations.

Cette observation nous paraît intéressante à plusieurs points de vue.

A. — Il s'agit d'un kyste hydatique de l'empreinte rénale du foie, qui, progressivement, s'est fistulisé dans le bassinet du rein droit. Cette fistule constituait une véritable « soupape de sûreté », laissant évacuer progressivement le trop-plein du kyste.

Si la symptomatologie clinique nous a permis de bien localiser le kyste et de reconnaître son ouverture dans l'arbre urinaire supérieur, elle nous a aussi montré que la douleur dont souffrait la malade devait être rattachée non pas, comme on pense cliniquement, à la migration des vésicules à travers le canal urétéral (coliques néphrétiques d'origine hydatique) mais avant tout à *l'hydronéphrose aiguë symptomatique* par coudure de l'uretère. Cette coudure était la conséquence d'une ectopie rénale périodique, provoquée par la poussée de la tumeur sus-jacente.

En faveur de cette façon de voir, milite l'augmentation du volume du rein droit immédiatement avant et au cours de la crise douloureuse, enfin son affaissement après cette dernière. D'autre part, la position spéciale que prenait la malade lorsqu'elle sentait venir le paroxysme douloureux, position qui calmait l'intensité de celui-ci et qui aidait à l'évacuation du contenu pyélique.

Tous ces arguments éliminent aussi l'hypothèse d'une obstruction périodique du méat urétéral supérieur, par une vésicule hydatique formant « bouchon » et obligeant à la distension du bassinet.

D'ailleurs, si l'on compulse les observations de cet ordre, on note que même de grosses débâcles hydatiques sont très souvent indolores. Ainsi Lapeyre et Carrieu (*Bulletin de la Soc. anatomique de Paris*, octobre 1919, p. 437) ; Esquerdo (*Revista de Medicina y Cirurgia practicas*, octobre 1913) citent des débâcles urinaires et kystiques parfois considérables, sans douleur[1].

Faut-il admettre l'explication que Lapeyre et Carrieu donnent dans leur exposé? Ces auteurs pensent en effet que la douleur est en rapport avec l'orifice de communication entre le kyste et le bassinet.

« Une telle symptomatologie (la douleur) en rapport avec la migration dans l'uretère de vésicules ou de débris de membranes hydatiques traduit tout simplement l'existence d'une communication *large* entre le kyste et les voies urinaires. Au contraire, dans le cas où l'orifice de la communication est *de dimensions restreintes*, le kyste peut se vider sans entraîner le moindre phénomène douloureux. »

Les orifices de communication des kystes et du bassinet ne semblent pas jouer un rôle aussi important dans le mécanisme de la douleur. Il nous paraît plus rationnel de penser que l'élément douloureux est lié aux lésions pyéliques propres, en particulier distension de l'organe (hydronéphrose aiguë, comme dans notre cas particulier), la migration vésiculaire à travers l'uretère étant très souvent (trois fois sur quatre) indolore. Notre observation est démonstrative de ce que nous avançons. En effet, bien que notre malade continue à émettre le lendemain de la crise, avec ses urines, des vésicules filles, cette évacuation se faisait sans douleur et sans aucune autre manifestation pouvant faire rappeler, même de loin, une crise de colique néphrétique.

Dans une observation de Lopez (*Actualidad medica*, juillet 1929, cas n° VI), nous notons que la débâcle urinaire était douloureuse. Nous manquons cependant de précisions sur ce cas, tant au point de vue de la localisation anatomique du kyste qu'au point de vue clinique. Aussi nous ne faisons que le mentionner. Mais sur quatre observations nous voyons signaler trois fois l'absence de toute douleur au passage de kystes parasitaires à travers le canal urétéral.

A ces 3 cas, il faut ajouter le nôtre.

B. — Ce kyste hydatique du foie obstruait complètement le bassinet et l'uretère droits. Les explorations radiologiques, après injection intraveineuse et par voie directe de substances opaques, montraient l'imperméabilité du rein et du canal urétéral.

Blocage fonctionnel, blocage mécanique de l'appareil urinaire droit, rendaient ces explorations négatives.

Les auteurs qui ont rapporté des observations analogues n'avaient pu procéder à des investigations semblables. Mais il nous paraît bien logique de penser que le blocage de la voie excrétoire entrainait une inhibition de

1. Nous tenons à remercier tout particulièrement le professeur F. Dévé qui a bien voulu nous aider dans nos recherches bibliographiques.

la sécrétion du rein droit, puisque le cathétérisme urétéral a permis de constater l'absence apparente totale d'urine à droite avant l'intervention.

Seul le rein gauche de la malade semblait fonctionner (600 grammes d'urine par vingt-quatre heures) et il a suffi de débloquer la voie principale pour voir réapparaître la sécrétion urinaire à droite (1.200 à 1.300 grammes après l'intervention).

C. — Le contenu du kyste hydatique était aseptique. Il est en effet peu fréquent de voir une infection ascendante dans les kystes du foie communiquant avec les voies urinaires.

Certains auteurs parlent de cholerragie survenant après l'opération, avec écoulement de bile par la plaie opératoire.

Exemple l'observation suivante :

Lopez (*Actuatidad medica*, julio 1929, cas VI).

« Femme de trente-quatre ans. Kyste hydatique du foie. Douleurs intenses dans la région hépatique, *irradiant vers la vessie*, accompagnées de l'expulsion avec l'urine de quelques peaux comme « celles de raisins ». Le diagnostic de kyste hydatique du foie, ouvert dans le bassinet, fut porté.

« *Intervention le 2 novembre* 1916 : Marsupialisation d'un kyste hydatique du foie, fistule qui persiste pendant plus de deux mois, *avec abondante cholorragie*, qui finit par guérir.

Nous concevons mal ce point. Comme nous l'a fait justement remarquer le professeur Dévé, ceci nous paraît incertain, car dans ces conditions les urines aussi auraient dû contenir de la bile. Or il n'en est rien (Lopez). Cette complication nous semble compatible, cependant, avec une plaie opératoire du foie (kyste adhérent, infecté). Dans tous les autres cas rapportés, ainsi que dans le nôtre, nous n'avons jamais noté l'existence de bile, soit dans l'urine, soit dans le liquide évacué par la plaie opératoire.

A titre documentaire, nous rappelons l'observation de Genshiro Mita, rapportée par F. Dévé (*Revue de Chirurgie*, n° 4, 1928, p. 311) contenant un cholépéritoine hydatique partiel et enkysté, ouvert dans les voies urinaires. Le caractère fondamental des connexions de cette forme de kyste avec l'uretère était la *chylurie*, abondante et *répétée*.

Le diagnostic ne fut porté qu'après l'intervention. Il s'agissait d'un kyste hydatique du foie, point de départ d'un cholépéritoine hydatique enkysté. Celui-ci s'était secondairement fistulisé dans les voies urinaires. Le cholépéritoine constituait ainsi l'échelon intermédiaire entre le kyste hydatique et les voies urinaires (bassinet ou uretère).

Enfin, notons que dans aucun cas de kyste hydatique du foie en communication avec les voies urinaires nous n'avons vu s'établir après l'opération *une fistule urinaire*.

D. — En terminant, nous voudrions insister sur quelques points de la thérapeutique chirurgicale suivie dans de pareils cas.

Aussi bien que les kystes du foie ouverts dans les voies biliaires, les kystes fistulisés dans l'arbre urinaire doivent toujours être opérés. Lapeyre et Carrieu disent « que si le kyste n'est pas infecté, il est possible que ce soit là un processus de guérison » (l'évacuation par la voie urétérale). Nous

ne sommes pas de cet avis. Il faut opérer ces formes de kystes. Comme nous l'avons dit plus haut, le déblocage du bassinet amène immédiatement la reprise fonctionnelle du rein. Or, il n'existe qu'un seul procédé pour libérer le segment urinaire fistulisé, c'est l'évacuation de la poche kystique.

Ceci nous rapproche beaucoup de la conception des chirurgiens Sud-Américains, en ce qui concerne les kystes hydatiques du foie ouverts dans le cholédoque. Il faut s'attaquer d'emblée au kyste. C'est là une règle qui devrait être suivie dans la grande majorité des cas. Seule, la notion d'infection, du rein ou du foie, devra modifier parfois cette conduite. A ce propos, tout comme pour le foie, la formule que donnent Costantini, d'Alger, alliant les principes des écoles Française et Sud-Américaine, et notre collègue Carajannopoulo, d'Athènes, devra être appliquée aux kystes du foie en connexion avec le rein ou les voies urinaires.

Il est vrai que les conduits urinaires s'infectent plus difficilement que leurs homologues hépatiques, et sauf dans les cas anciens avec infection vésicale il est rare de constater une suppuration ascendante.

On voit donc comment on est conduit à superposer d'une façon logique le traitement chirurgical des kystes hydatiques du foie ouverts soit dans les voies biliaires, soit dans l'arbre urinaire. Les mêmes problèmes se posent et cette similitude des tableaux cliniques devrait peut-être entrainer une unité de la thérapeutique chirurgicale des kystes hydatiques du foie ouverts dans les viscères creux de l'abdomen. Le traitement de base devra être celui qui s'attaque directement à la cause des troubles, en tenant toutefois compte des particularités que chaque cas peut offrir.

Enfin, comme les auteurs précédents qui ont publié des observations semblables à la nôtre, il nous a été impossible de retrouver au cours de l'acte opératoire l'orifice de communication entre la poche et le bassinet. Seule la présence de nombreuses adhérences serrées, recouvrant la face antérieure du rein et du bassinet, nous a permis de deviner le trajet de la fistule. Celle-ci ne se faisait certainement pas à travers le rein, car nous pensons aussi « qu'étant donné l'épaisseur de l'organe », le rein aurait manifesté sa réaction par des hémorragies « d'ordre congestif » (Lapeyre et Carrieu).

BIBLIOGRAPHIE.

Posner : Kyste hydatique du foie ouvert dans les voies urinaires. *Berliner klinische Wochenschrift*, 28 février 1897.

Pel : *Die Krankheiten der Lober*, Iena, 1909, p. 265.

Alvaro Esquerdo : *Revista de Medecina y Cirurgia Practicas*, 7 octobre 1913, cas n° VI,

Genshiro Mita : *Beiträge Jur Kenntnis der Echinococcus...*, etc., *Mitteilungen aus der mediz. Fakultät der K. Universital Kyushu* : Fukuoka, Japon, t. IV, 1918, p. 2, obs. I, p. 159 (Voir à ce propos F. Dévé : *Revue de Chirurgie*, n° 4, 1928, p. 311).

G. Lapeyre et Marcel Carrieu : *Bulletin de la Société anatomique de Paris*, octobre 1919, p. 437-442.

E. H. Lopez : *Actualidad medica*, juillet 1929, cas n° VI.

J. Diaz Munoz : Effect on position and function of Kidney (2 cas). *Bol. Soc. de cir. de Chilie*, n° 10, septembre 1932, p. 237.

R. L. Ferre et R. Finochietto : Uretère. Sur une déviation de l'organe par un grand kyste hydatique du foie. *Semana Med.*, février 1933, p. 644.

PRÉSENTATIONS D'INSTRUMENTS

Ecran radioscopique stérilisable,

par M. **L. Grimault** (d'Algrange), correspondant national.

Pendant plusieurs années, nous nous sommes servi de la bonnette radioscopique pour contrôler, lorsque c'était nécessaire, nos opérations par la radioscopie. En réalité, ce contrôle ne peut être fait que par un aide : le chirurgien, remplissant le rôle de l'aveugle de la fable, ne voit pas ce qu'il fait, et ne peut en juger que par l'intermédiaire d'un observateur. Il en résulte fatalement de l'indécision et de l'imprécision dans ses gestes, ce qui entraîne une perte de temps préjudiciable, surtout quand il faut aller vite pour cueillir un corps étranger dans un organe mobile comme le poumon.

Cet écueil avait déjà été signalé par Jaugeas dans son *Traité de radiodiagnostic* (2e éd., p. 341). Il écrivait alors : « Cette méthode de la bonnette radioscopique nécessite une collaboration si étroite du chirurgien et du radiologiste que certaines recherches délicates la montrent souvent insuffisante. »

Lorsqu'en 1926, nous avons pu disposer d'une salle radio-opératoire, nous avons abandonné la bonnette pour reprendre l'écran radioscopique ordinaire. Mais nous nous sommes rendu compte combien cet écran, très encombrant, est peu maniable, surtout quand il faut opérer un malade en position oblique ou assise. Le plus grand inconvénient que présente son emploi, c'est que, tout en entourant cet écran de champs stériles, il est bien difficile d'éviter les fautes d'asepsie, et cela, d'autant plus qu'il faut travailler dans une salle alternativement claire et obscure.

C'est alors que nous avons cherché à réaliser un écran radioscopique stérilisable, dont le chirurgien puisse se servir comme de tous les instruments dont il a besoin au cours d'une opération ; cet écran se plaçant sur sa table d'instruments comme les pinces, les écarteurs, etc.

Nous avons d'abord fait construire un écran ayant la forme et les dimensions d'un grand miroir à main : c'était un cadre métallique avec poignée et dont une des faces était fermée par une plaque d'aluminium. Dans ce cadre, on pouvait introduire l'écran radioscopique de la bonnette 13/18.

Le cadre métallique était stérilisé à l'avance, l'écran n'étant introduit qu'au moment de l'opération. Tout l'écran était ainsi stérile, sauf la face fluorescente, et on pouvait le tenir à la main et l'approcher de la plaie opératoire.

M. le professeur Hamant, de Nancy, passant à Algrange il y a quelques années et ayant vu cet écran, nous a conseillé d'y introduire une lame de

verre pyrex, de telle façon que l'appareil, au moment de l'usage, puisse être stérile sur toutes ses faces. Il ne restait qu'à glisser, avant l'opération, dans l'appareil stérilisé, la feuille de carton imprégnée de produit fluorescent, entre verre et aluminium.

Si le verre pyrex supporte bien les températures de 160 à 180° du Poupinel, il a par contre, l'inconvénient de ne pas être anti-X. Il serait peut-être possible, en incorporant à ce verre une certaine quantité de plomb, de le rendre, à la fois, stérilisable et anti-X. Mais, pratiquement, il n'est pas indispensable qu'il possède cette dernière propriété. En effet, il doit rester bien entendu que tout malade ou blessé qui doit être opéré sous le contrôle de la radioscopie aura subi auparavant un examen minutieux aux rayons X, et que tous les clichés et les recherches nécessaires auront été faits. De cette façon, le contrôle au cours de l'opération sera toujours de très courte durée et, par le fait même, les rayons ne pourront être nocifs pour le chirurgien.

Nous avons présenté cet écran à M. le professeur Proust qui, le trouvant trop petit pour la chirurgie pulmonaire, nous a demandé de le transformer. Nous avons alors fait construire un nouvel écran de dimensions plus grandes 18/24. Pour qu'il soit plus maniable et qu'il puisse se loger aisément dans une boîte d'instruments, il a fallu rendre la poignée basculante. En la basculant, cette poignée découvre la rainure par laquelle on introduit entre verre et aluminium la feuille de papier fluorescente (F). En redressant la poignée, celle-ci recouvre la rainure et la zone avoisinante qui peut être souillée au cours de l'introduction de la feuille fluorescente. En poussant une glissière (G), on solidarise le cadre et la poignée.

Au début, nous nous sommes servi de l'écran fluorescent au tungstate de cadmium qui suffit lorsqu'on désire simplement rechercher des corps étrangers métalliques. Mais il y a grand avantage à utiliser le nouvel écran au sulfure de zinc et de zinc cadmium dont la brillance est bien supérieure à celle du premier. Cette grande luminosité de l'écran est surtout utile pour la chirurgie pulmonaire lorsque, par exemple, on doit rechercher un abcès du poumon. Elle présente, en outre, le très grand avantage de permettre une accommodation rapide. Cet avantage est très appréciable quand il faut passer d'un bon éclairage, suffisant pour une intervention délicate, à l'obscurité absolue, nécessaire à un examen radioscopique correct.

Par contre, l'écran au sulfure de zinc présente deux inconvénients qui pourront peut-être s'atténuer dans l'avenir : il est coûteux et il est beaucoup plus fragile que l'écran au tungstate.

Des deux modèles d'écran radioscopique stérilisable que nous vous présentons, le plus petit : simple, peu coûteux, peut servir à tous les usages. C'est ainsi que grâce à lui nous avons pu enlever, avec la plus grande aisance, une balle logée dans le poumon.

Il y a cependant intérêt à posséder le grand modèle, quand on veut contrôler à l'écran la chirurgie pulmonaire délicate. Son emploi est aussi à conseiller pour la recherche des corps étrangers capables de subir de grands déplacements entre le moment où les clichés radiographiques sont faits et

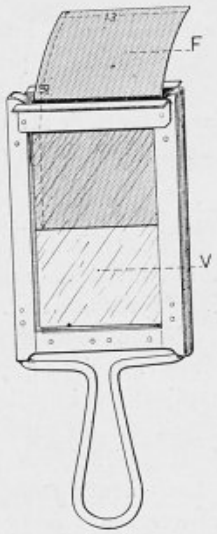

Fig. 1

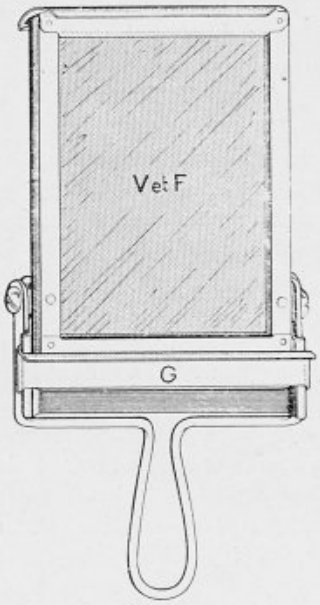

Fig. 2

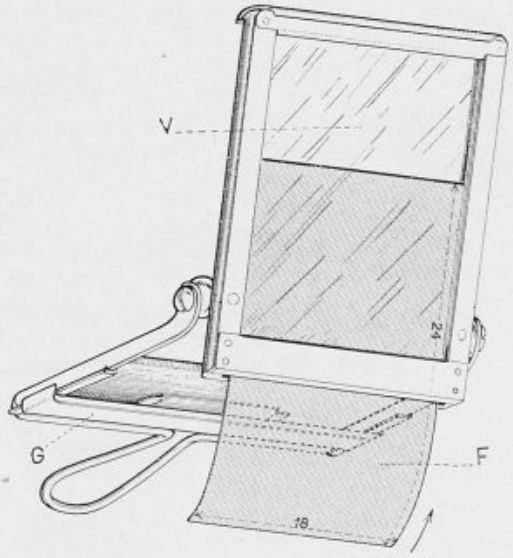

Fig. 3

celui où on opère. Il en est ainsi de certains corps étrangers du tube digestif, de l'œsophage et de certains calculs migrateurs des voies urinaires. Il est bien évident qu'avec le grand écran on peut fouiller plus rapidement une grande étendue du corps.

Ces écrans radioscopiques stérilisables sont donc susceptibles de rendre des services appréciables dans la chirurgie de la pratique civile. Dans les opérations pour fractures esquilleuses, par exemple, cet appareil permet à tout moment de contrôler la remise en place de ces esquilles, qui peuvent souvent échapper au contrôle du doigt lorsqu'elles ont transfixié les muscles.

Mais les services que rendent ces appareils dans la chirurgie de la pratique civile ne sont rien à côté de ceux qu'ils seraient susceptibles de fournir dans la chirurgie de guerre. Nous nous souvenons tous de la peine que nous éprouvions pendant la guerre, lorsqu'après une recherche infructueuse d'éclats d'obus ou de grenade, profondément logés dans les parties molles, nous devions abandonner la partie, car nous savions que notre opération n'avait pas mis le blessé à l'abri de complications infectieuses graves.

D'autre part, ce n'était parfois qu'au prix de longues et patientes recherches, qu'on arrivait à extraire ces projectiles difficilement accessibles. Or, avec l'aide d'un écran radioscopique facilement maniable, on peut abréger considérablement la durée de ces recherches et nous savons combien il importe de réduire le plus possible la durée des opérations chez les multiblessés et chez les blessés choqués[1].

M. **Proust** : Je me suis servi de l'appareil que vient de nous présenter M. Grimault, et je tiens à insister sur le progrès considérable qu'il réalise en nous permettant, par le maniement de cet objet aseptique au cours des opérations, d'avoir un contrôle radiographique très précis. En particulier, il a bien voulu mettre à ma disposition son écran pour toute une série d'opérations thoraciques assez complexes. Il vient de le perfectionner encore en remplaçant la feuille d'écran courant par un nouvel écran au sulfure de zinc et l'augmentation de luminosité ainsi obtenue est considérable.

Davier pour résection costale,

par M. **R. Soupault.**

Au cours des résections costales étendues et multiples que comporte aujourd'hui une partie de la chirurgie thoracique, on peut procéder pour la costectomie de deux manières :

ou bien inciser le périoste, puis dénuder la côte dans son lit même, sur ses deux bords et sur ses deux faces, de bout en bout, vers en arrière et vers en avant, aussi loin qu'on se l'était assigné et, à ce moment, au moyen

1. La maison Collin veut bien se charger de fabriquer cet instrument.

d'une cisaille ou d'un costotome, couper à chaque extrémité le fragment de côte « préparé » ;

ou bien, au point où elle est le plus abordable, au milieu du champ opératoire, sectionner la côte et ensuite saisir chacun des deux bouts à son tour pour le ruginer de proche en proche avec plus de facilité. C'est un procédé que préfèrent beaucoup d'opérateurs.

Or, pour tenir solidement tel segment costal tandis que se poursuit une dénudation étendue et souvent profonde, on choisit généralement dans l'arsenal chirurgical soit une pince de Museux, soit un davier de Farabeuf. Sans vouloir faire le procès de ces excellents instruments, on peut cependant reconnaître qu'ils répondent mal à cet usage imprévu.



C'est pourquoi nous avons conçu ce davier dont les caractéristiques sont les suivantes :

Il est destiné à assurer une solide prise de la côte pendant tout le temps de la rugination.

Il a été établi en sorte que ses deux mors, hérissés d'aspérités sur leur face interne, saisissent, sans risque de dérapage, l'extrémité d'un des fragments de la côte sectionnée.

Sa coudure a été calculée pour que le manche soit parallèle à l'axe suivant lequel la main doit exercer la traction tout en restant dégagée du plan du thorax.

Enfin, la crémaillère à déclanchement automatique, empruntée à des instruments déjà existants, permet de maintenir l'instrument serré sans imposer un effort soutenu et fatigant.

PRÉSENTATION DE RADIOGRAPHIE

Ossification d'un ménisque du genou,

par M. **Mauclaire**.

A l'état normal, la radiographie ne décèle pas les ménisques du genou, malgré l'injection intra-articulaire de substances opaques aux rayons X

(iodine-lipiodol) ou d'air (pneumo-séreuse). Cependant, quelques auteurs, ayant probablement des appareils puissants, disent avoir réussi dans cette recherche (Werndorff et Robinson, Wollenberg[1], Weil et Loiseleur[2], Terracol et Colaneri, Rechmann[3].

Personnellement, malgré de nombreux essais, je n'ai pas pu les déceler.

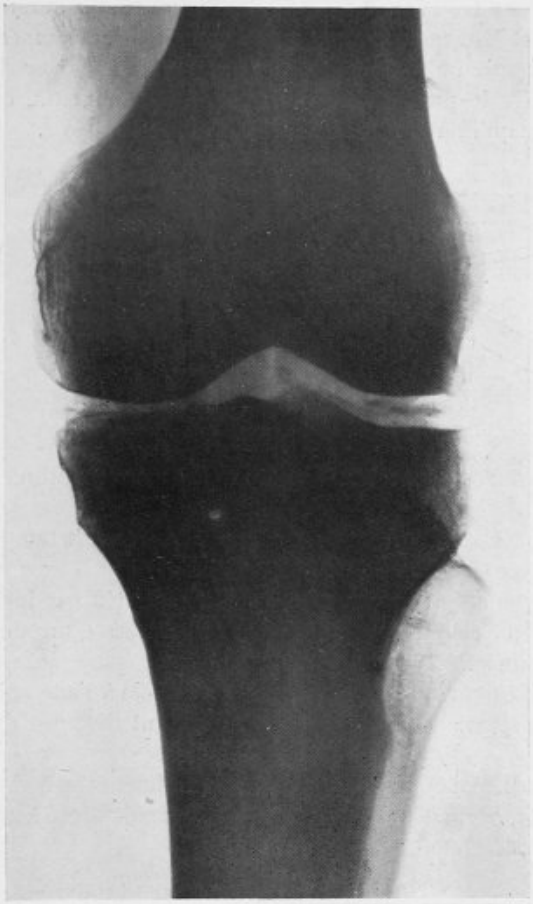

Mais voici un cas dans lequel j'ai réussi; il s'agit d'un cas de rhumatisme chronique du genou avec ossification du ménisque externe. Ce malade a été longtemps dans les tranchées. Il n'y a pas eu de traumatisme local. Sur la radiographie de face, on voit très bien le ménisque, dessiné transversalement dans sa totalité. On le voit aussi très bien de profil. Il y a en outre de petites ossifications à l'insertion des ligaments croisés et de la décalcification des épiphyses. On voit également esquissée l'ombre du ménisque interne qui est douloureux à la pression.

Au point de vue thérapeutique, il faudrait chez ce malade faire l'ablation du ménisque ossifié, véritable corps étranger, et une synovectomie partielle qui, dans ces derniers temps, a été recommandée surtout pour les cas graves de synovite chronique rhumatismale (Querneau[4], Klotz et David[5]).

1. Wollenberg : *Zeit. f. orth. Chir.*, Bd XIX.
2. Weil et Loiseleur : *La Presse Médicale*, décembre 1917.
3. Rechmann : *Surg. Gynec. and Obst.*, novembre 1929.
4. Querneau : *Thèse Paris*, 1932.
5. Klotz et David : *Gaz. des Hôp.*, octobre 1934.

Le Secrétaire annuel, J. Berger.

Paris. — A. Maretheux et L. Pactat, imp., 1, rue Cassette.

BULLETINS ET MÉMOIRES

DE LA SOCIÉTÉ NATIONALE DE CHIRURGIE



Séance du 31 Octobre 1934.

Présidence de M. Georges LABEY, *président.*

PROCÈS-VERBAL

La rédaction du procès-verbal de la précédente séance est mise aux voix et adoptée.

CORRESPONDANCE

La correspondance comprend :

1° Les journaux et publications périodiques de la semaine.

2° Des lettres de MM. CHASTENET DE GÉRY, CHARRIER, ROUX-BERGER, R.-Ch. MONOD, WILMOTH, SORREL, OUDARD s'excusant de ne pouvoir assister à la séance.

3° Une lettre de M. SÉNÈQUE sollicitant un congé pendant la durée de son cours à la Faculté.

4° En vue de l'obtention du Prix DUBREUIL, MM. Henri FISCHER et Toni PAOLI adressent à la Société un exemplaire de leur ouvrage, intitulé : *L'enfant infirme à travers les âges.*

5° En vue de l'obtention du prix CHUPIN, MM. Pierre PRINCETEAU et Henri FISCHER adressent un exemplaire de leur ouvrage, intitulé : *Les pseudarthroses du maxillaire inférieur.*

6° M. BASSET dépose sur le Bureau de la Société en son nom et en celui de M. Jacques MIALARET un exemplaire de leur ouvrage, intitulé : *L'Épaule.*

De vifs remerciements sont adressés aux auteurs.

RAPPORT

Anesthésies à l'Évipan,

par MM. **J. Ducuing** et **P.-Ch. Fabre**.

Rapport de M. B. Desplas.

MM. Ducuing et Fabre, de Toulouse, nous ont envoyé la note suivante :

« Nous avons eu l'occasion d'essayer récemment, au Centre anticancéreux de Toulouse, l'anesthésie par injection intraveineuse d'Evipan sodique. Ce mode anesthésique ayant fait l'objet de plusieurs communications à la Société de Chirurgie de Paris et à la Société de Chirurgie de Lyon, nous avons cru bon d'apporter le résultat de notre expérience personnelle.

« Nous avons fait seulement *huit* anesthésies à l'Évipan sur des malades d'âge moyen, et de constitution normale, en suivant rigoureusement les prescriptions recommandées pour l'usage de la drogue, tant en ce qui concerne sa dose que son maniement.

« Nous avons utilisé l'Évipan trois fois pour pratiquer des biopsies délicates de la face, deux fois pour procéder à l'ablation d'un ganglion du cou pour examen histologique, une fois pour effectuer un anus iliaque gauche, une fois pour ablation à l'anse galvanique d'une tumeur ulcérée du cou. »

Voici le résultat de nos observations :

« 1° Ablation d'un ganglion rétro-maxillaire chez une femme de soixante ans. La malade se débat peu, mais ne cesse de pousser des cris perçants; au réveil, elle n'a nulle conscience d'avoir souffert.

« 2° Ablation d'un ganglion de la région sus-claviculaire. Jeune homme de vingt-cinq ans. Anesthésie très mauvaise, le malade ne cesse de se débattre et de hurler, bien que l'on ait adjoint une anesthésie locale. L'agitation ne paraît pas devoir être mise au compte de la douleur.

« 3° Pour trois petites interventions, consistant en biopsies du revêtement cutané, aucune observation particulière n'est à signaler.

« 4° Large autoplastie de la face chez une malade âgée au psychisme très déficient. Anesthésie locale complémentaire. Calme parfait. Chute de tension vers la deuxième minute sans incident.

« 5° Anus iliaque gauche pour cancer du rectum. Anesthésie locale complémentaire à la novocaïne. Intervention brève et facile. Très bonne anesthésie. Entre temps, à noter une chute de la tension artérielle qui, de 14 maximum, passe brusquement à 11 maximum sans manifestation clinique appréciable. En une à deux minutes, la tension remonte à son chiffre habituel.

« 6° Ablation à l'anse galvanique d'une tumeur ulcérée de la région jugulaire haute. Homme de cinquante-six ans; poids : 76 kilogrammes. Il s'agit d'une adénopathie ulcérée, premier symptôme d'un cancer de l'amygdale et l'intervention doit simplement consister en une opération de propreté.

« L'injection d'Évipan est lentement poussée et le sujet s'endort immédiatement. A la deuxième ou troisième minute, alors que tout paraît bien marcher, on sent le pouls à la radiale diminuer progressivement d'ampleur. L'intervention est sitôt arrêtée et l'on met en œuvre les procédés habituels contre la syncope. Presque aussitôt la respiration cesse et le pouls est imperceptible. Mort apparente. On continue la respiration artificielle, on pratique une injection d'adrénaline intracardiaque. Tous les efforts sont vains, on ne peut ramener le malade à la vie.

« On ne sera pas surpris que nous ayons interrompu ces essais dans notre service après ce dernier résultat, c'est ce qui explique la brièveté de notre statistique.

« La mort dans ce cas nous paraît nettement due à l'anesthésique sans que l'on puisse légitimement invoquer un quelconque réflexe ou une tare constitutionnelle. Nous sommes par ailleurs certains d'avoir utilisé l'anesthésique avec toutes les précautions recommandées, ainsi que nous l'avons mentionné plus haut. Le fait que dans 2 cas, et contrairement à l'affirmation de certains auteurs, nous avons constaté une chute de la pression sanguine importante, vient confirmer encore la notion de toxicité de la drogue.

« En résumé, l'anesthésie à l'Évipan nous paraît une méthode parfois dangereuse, dont les avantages ne nous paraissent pas suffisants pour en contrebalancer les risques. »

MM. Ducuing et Fabre me semblent tirer de leur expérience une conclusion de sagesse. Ils ne donnent pas la dose d'Évipan injectée, mais ils indiquent qu'ils ont utilisé l'anesthésique avec toutes les précautions recommandées.

Je ne voudrais, en aucune façon, faire renaître la discussion au sujet des avantages et des inconvénients de l'anesthésie à l'Évipan par voie intraveineuse, mais je veux simplement rappeler les cas de mort qui ont été rapportés ici même.

R. Monod a rapporté, le 14 février 1934, 1 cas de mort observé par Moulonguet, immédiatement après injection.

J'ai rapporté ici (séance du 21 mars 1934) : 8 cas de morts, d'après Anschutz, de Vienne ; 1 cas de mort d'après Gritti ; 1 cas de mort d'après Kilian ; 1 cas de mort d'après Stimpfl ; 1 cas de mort d'après Koltermann ; 1 cas de mort d'après Domanig.

Brocq (séance du 18 avril 1934) a rapporté un travail de Sicard ; d'Alger :

2 décès sur 25 cas : l'un, quatre à cinq minutes après l'injection d'Évipan ; l'autre, le lendemain (ulcère perforé à la quarantième heure).

Dans la même séance, Brocq a rapporté un travail de Duboucher, Mégnin et Sarlin, d'Alger, sur :

102 observations, 1 décès (pour hydrocèle) vingt-deux heures après l'injection.

Brocq signale en outre :

1 cas de mort, rapporté par Mœrl (*Zentralblatt f. Chir.*, n° 877, 1933, et *5 autres cas de morts*, rapportés dans la littérature allemande par Bassler, Reschke, Petermann, Dœderlein, Joseph.

Ducuing et Fabre rapportent *1 cas de mort*, trois minutes environ après l'injection d'Évipan.

En faisant la récapitulation des cas de morts rapportés à votre tribune, nous en trouvons *24* signalés depuis décembre 1933.

Sur ces 24 cas, 1 cas de Sicard est discutable.

Restent donc *23 cas de morts*, ce qui n'est pas un chiffre négligeable ; il s'oppose à la notion de l'innocuité de l'anesthésie à l'Évipan.

Dans leur remarquable travail, publié dans le *Journal de Chirurgie* de septembre 1934, Ménégaux et Séchehaye ont relevé *22 cas* de morts et 49 cas d'accidents non mortels. Leurs indications doivent être retenues ; pour eux, cet anesthésique peut être employé pour les anxieux, pour les opérations itératives de la chirurgie pulmonaire, pour certains cas de chirurgie faciale.

Les péritonites, les iléus, les états septiques graves, l'insuffisance hépatique, sont les principales contre-indications.

Ménégaux déconseille l'emploi de l'Évipan en chirurgie ano-périnéale et aussi en chirurgie de consultation. J'ajouterai une autre contre-indication : certains cas de chirurgie cervico-faciale.

En effet, dans le relevé des accidents mortels à la suite d'injection d'Évipan, dressé par Ménégaux et Séchehaye, on trouve 3 cas où l'injection d'Évipan avait été faite pour la thérapeutique :

D'un cancer pharyngo-laryngé (Moulonguet) ;

D'un phlegmon du plancher de la bouche (Boden) ;

D'un phlegmon gazeux du cou (Ohse).

Le cas de MM. Ducuing et Fabre rentre dans ce gronpe (résection d'une tumeur ulcérée de la région jugulaire haute).

Dans les 3 cas cités par Ménégaux et Séchehaye, de même que dans le cas de Ducuing et Fabre, la mort a été rapide, peu de minutes après l'injection.

L'emploi de l'Évipan est délicat et nécessite une assez grande habitude : il faut un aide spécialisé et entraîné.

Les faits rapportés par Ménégaux et Séchehaye, l'étude des observations communiquées, montrent donc que l'Évipan est un anesthésique d'exception.

Il est absolument contre-indiqué dans tous les cas graves où la question de l'anesthésie joue un rôle capital : iléus, péritonites, états septiques graves, insuffisance hépato-rénale, cas dans lesquels on peut trouver insuffisants ou dangereux les anesthésiques habituels : éther, chloro-

forme, anesthésie rachidienne, même l'anesthésie régionale, qui est insuffisante dans les lésions inflammatoires, cas pour lesquels les chirurgiens cherchent l'anesthésique qui leur permettrait de résoudre les problèmes que l'urgence leur pose avec la sécurité des cas ordinaires.

Or, l'Évipan est formellement contre-indiqué dans tous ces cas ; il l'est aussi, d'après Ménégaux et Séchehaye, dans la petite chirurgie de consultation.

Son indication principale est actuellement la chirurgie pulmonaire et son emploi exige un aide spécialisé.

De tout ceci résulte, à mon avis, la notion que l'Évipan est un anesthésique d'exception, et qu'en particulier le chirurgien isolé ne peut en aucune façon l'introduire avec sécurité dans son arsenal thérapeutique.

C'est la conclusion à laquelle vous étiez arrivés; le temps, les faits nouveaux, le remarquable travail de Ménégaux et Séchehaye n'ont fait que la confirmer.

Je vous propose, Messieurs, de remercier MM. Ducuing et Fabre de nous avoir envoyé leurs intéressantes observations.

M. **Robert Monod** : Le nouveau cas de mort rapporté par M. Desplas est intéressant à connaître, mais il ne nous paraît pas juste, à propos d'un cas isolé pour lequel nous n'avons même pas d'indication de dose, de conclure à la condamnation de cet anesthésique en raison de sa toxicité.

L'Évipan, pas plus que les autres anesthésiques, n'est exempt de dangers, mais sommes-nous actuellement en droit d'affirmer qu'il est plus dangereux que les anesthésiques courants ?

Depuis nos premiers essais, en mai 1933, son expansion en France semble s'être accrue : plusieurs articles ou communications favorables lui ont été consacrés par MM. Lenormant, Guy (de Grenoble), Fruchaux, Sicard, Mossadeyt et Douay. Tout récemment, le Dr Pouliquen, de Brest, me confirmait que l'Évipan qu'il utilisait journellement lui donnait une entière satisfaction, et le Dr Brun, de Tunis, me disait l'employer sur une très large échelle à l'hôpital Sadiki. En Belgique, M. Grenade, en Suisse, M. Jentzer, premiers adeptes de la méthode, lui sont toujours fidèles et ont tous deux apporté, au dernier Congrès français de Chirurgie, des statistiques convaincantes portant chacune sur un millier de cas.

De tels résultats ne nous invitent-ils à reviser l'ostracisme dans lequel la majorité de nos collègues maintiennent encore l'anesthésie à l'Évipan, en raison de ses dangers?

Quels en sont exactement les risques ?

La très complète et très objective étude critique de MM. Ménégaux et Séchehaye parue dans le numéro de septembre du *Journal de Chirurgie* nous permet aujourd'hui d'avoir, sur ce point, une opinion éclairée.

Ces auteurs, sur 23.000 observations réparties sur 200 statistiques, ont relevé 21 cas de mort. Mais l'étude critique de ces 21 décès les conduit à ne retenir que 4 morts dues, vraisemblablement, à la toxicité de l'Évipan et

encore une seule, selon eux, serait indiscutable, les trois autres comportant des réserves.

Les auteurs tirent de ces chiffres cette conclusion, à laquelle je souscris entièrement, que l'Évipan n'est guère plus dangereux que les anesthésiques courants.

Peut-on arriver à réduire ce danger ? Sans aucun doute : en apprenant le maniement du produit et en suivant scrupuleusement la technique la plus sûre.

La seule difficulté pour l'Évipan, comme pour toutes les anesthésies par injection, est d'individualiser la dose. Certains sujets s'endormiront vite et dormiront longtemps avec de petites doses; d'autres, avec des doses plus fortes, auront un sommeil incomplet et court. Or d'autres facteurs que le poids et la taille doivent intervenir dans le calcul de la dose anesthésique, des actions biochimiques ou de tonicité nerveuse sur lesquelles nous sommes encore mal renseignés doivent également être prises en considération.

Le seul moyen — dans l'état actuel des recherches — dont nous disposions pour éviter à coup sûr les accidents est de tenir compte de la dose nécessaire pour atteindre le seuil de l'anesthésie.

Cette dose, pour l'Évipan sodique, est en moyenne de 4 à 5 cent. cubes de la solution à 10 p. 100, injectés à la cadence de 1 cent. cube par minute.

Cette dose devant être doublée pour obtenir la dose utile correspondant à la phase d'anesthésie chirurgicale, chaque fois que le seuil de l'anesthésie n'est pas atteint au bout de quatre à cinq minutes avec 5 ou 6 cent. cubes de la solution, ce qui en doublant nécessiterait une dose initiale totale supérieure à 10 cent. cubes, je préfère renoncer à l'Évipan et passer à une autre anesthésie.

Ce faisant, je n'expose mon malade à aucun danger tout en le faisant bénéficier d'un début d'anesthésie agréable et d'une réduction appréciable de l'anesthésique complémentaire.

Mais cette dose anesthésique, il est essentiel d'y insister, varie beaucoup suivant les sujets.

Hier, j'ai endormi à l'Évipan deux malades : l'un, homme jeune devant être opéré d'ostéosynthèse de la clavicule, a exigé, pour s'endormir, 6 cent. cubes d'Évipan et la dose totale employée a été de 15 cent. cubes pour une narcose de quarante minutes; l'autre était une femme âgée, corpulente, atteinte d'une tumeur de la parotide : elle s'est endormie avec seulement 2 cent. cubes d'Évipan au bout de deux minutes; il est possible que 10 cent. cubes, injectés d'emblée, auraient provoqué chez elle une syncope mortelle.

Cet exemple montre l'intérêt qu'il y a à toujours contrôler le seuil de l'anesthésie avant d'injecter une dose complémentaire.

Outre sa toxicité, dont les effets sont neutralisés par une injection lente, on reproche encore à l'Évipan la brièveté de son action. Or, si l'on réfléchit, cette propriété loin d'être défavorable est un grand avantage.

Grâce à elle, l'Évipan convient aux interventions de courte durée et son emploi peut se comparer avantageusement dans ces cas à celui du chlorure d'éthyle.

Mais cette brièveté d'action est encore avantageuse du fait qu'elle résulte d'une rapidité de désintégration tout à fait remarquable. Cette rapidité de désintégration explique qu'en espaçant les doses l'on n'aura jamais d'effet cumulatif, ce qui écarte le danger de surdosage et permet, par la méthode des réinjections, d'obtenir des anesthésies de longue durée.

L'instillation d'un sérum intraveineux entretenu pendant toute la durée de l'anesthésie préconisée par Jentzer facilite beaucoup les réinjections qui se font au travers du tube de caoutchouc réunissant l'ampoule de sérum à l'aiguille maintenue dans la veine.

En vertu de sa destruction très rapide dans l'organisme, l'Évipan permet des anesthésies véritablement *gouvernables*, en tout point comparables aux anesthésies par inhalations de substances volatiles, l'anesthésique étant administré à la demande, en tenant compte des réactions du sujet. Et cela est si vrai qu'on arrive, avec la technique des doses fractionnées et espacées, à administrer des doses totales très fortes qui, injectées en une fois, seraient sûrement mortelles.

Nous avons injecté plus de 20 cent. cubes en une heure quinze et une heure trente; d'autres auteurs ont utilisé 22 et 30 cent. cubes. Jentzer, dans sa dernière communication au Congrès de Chirurgie, a cité des doses de 35, 36 cent. cubes dans un cas de gastrectomie, 38 cent. cubes chez un éthylique et même de 48 cent. cubes dans une intervention de neurochirurgie ayant duré trois heures trente.

Ces chiffres ne paraissent-ils pas établir que les accidents observés au cours de l'anesthésie à l'Évipan s'expliquent, dans l'immense majorité des cas, par une vitesse d'injection trop rapide? Ils sont dus à une erreur de technique.

Anesthésie gouvernable : l'anesthésique étant détruit au fur et à mesure de son introduction, l'anesthésie à l'Évipan doit se plier aux deux règles fondamentales que nous observons pour les anesthésies par inhalations :

1° Début lent et progressif de l'anesthésie. Ne jamais recourir aux doses massives tant que le seuil de l'anesthésie n'a pas été atteint.

2° Pour la dose d'entretien, observer la technique des petites doses espacées, données avec régularité.

Ces points méritaient d'être soulignés, car, contrairement à l'opinion de mon ami Desplas, j'estime que la méthode de l'anesthésie prolongée permet d'utiliser l'Évipan, en dehors de la chirurgie de la face et du thorax, pour les principales interventions de chirurgie de l'abdomen, ce qui élargit beaucoup son domaine d'action.

M. **P. Moure** : J'exposerai, à propos du procès-verbal, la statistique de mes anesthésies à l'Évipan, mais je tiens à dire que j'emploie couramment cette excellente méthode, depuis que, sur les conseils de M. Lenormant, j'ai demandé à M. Séchehaye de m'en apprendre la technique.

J'ai été l'adversaire de toute anesthésie par voie intraveineuse tant qu'il était coutume d'introduire une dose unique d'anesthésique calculée d'après le poids, la taille, le tempérament du sujet, car la résistance de chaque individu à l'anesthésique n'a aucun rapport mathématique avec ces évaluations.

J'ai été immédiatement séduit par l'esprit de la méthode que m'a enseignée M. Séchehaye, car nous pouvons employer l'Évipan par voie intraveineuse, selon les mêmes principes que l'anesthésie par inhalation.

Nous possédons, en effet, un moyen de mesurer la susceptibilité de chaque sujet en injectant progressivement et suivant un rythme assez lent les premiers centimètres cubes de la solution d'Évipan et en notant la dose nécessaire pour provoquer le sommeil. Ce seuil est extrêmement variable d'un sujet à l'autre, oscillant de 2 et 8 et même 10 cent. cubes de la solution au 1/10.

Il suffit ensuite, en se fixant sur cette « dose seuil du premier sommeil », d'injecter de nouvelles doses pour prolonger l'anesthésie tout comme on administre l'absorption de l'éther ou du chloroforme, en réglant l'appareil selon les nécessités de l'opération et les réactions de l'opéré.

En suivant ce principe, j'ai fait donner jusqu'à ce jour, dans mon service et dans ma clientèle, environ 70 anesthésies à l'Évipan, avec la collaboration de mon interne Fontaine et de mon externe Rouault, sans avoir observé le moindre inconvénient.

M. **Desplas** : Je n'ai aucune expérience personnelle sur l'Evipan. Cependant, j'ai été impressionné quand la question a été posée ici par le nombre important de morts signalé. Il ne faut pas oublier que nos discussions, nos Bulletins ont un retentissement considérable auprès des chirurgiens qui sont loin des centres chirurgicaux hospitaliers, et c'est beaucoup plus dans un esprit de prudence, lorsque Monod a rapporté ses premières expériences, que j'ai rapporté les cas de mort signalés.

Je me félicite que MM. Ducuing et Fabre aient envoyé leurs huit observations. Ils n'ont pas indiqué la méthode exacte et la dose injectée, ils ont indiqué seulement qu'ils ont suivi très rigoureusement les prescriptions recommandées.

Ce qu'ont dit MM. Maurer et Moure tend à montrer que la méthode première a complètement changé, et changé de telle sorte que ce changement fortifie mes idées actuelles.

Monod dit : Il faut injecter des doses progressives, atteindre le « seuil » qu'on ne peut pas prévoir à l'avance ; il faut donc surveiller le sujet de très près : c'est une anesthésie qui, par conséquent, est très délicate et qui semble pouvoir être réalisée dans des milieux spéciaux avec des collaborateurs éprouvés. Croyez-vous qu'il soit sage et raisonnable de dire qu'il s'agit d'un anesthésique admirable, au même titre qu'un autre anesthésique tel que l'éther ou un anesthésique régional, de telle sorte que n'importe quel chirurgien pourra l'utiliser demain sans danger? Mais non. C'est exclusivement le point sur lequel je veux m'établir. Je comprends fort

bien que, dans nos services, nous puissions faire des études, des recherches sur un anesthésique idéal, que nous les communiquions à notre Société, mais je crois peut-être imprudent — et c'est le coup de frein que je voudrais donner — de dire que l'Évipan est un anesthésique admirable ou parfait, susceptible d'être employé sans dangers.

C'est à ce point de vue que je veux faire une restriction.

M. **Bréchot** : J'ai employé l'Évipan d'après la méthode de Jentzer. J'ai remarqué que, d'une part, il se produisait une certaine vaso-dilatation; d'autre part, pour les interventions abdominales, je n'ai pas obtenu de résolution musculaire satisfaisante.

Je souhaite d'être plus heureux ultérieurement, mais le peu que j'ai vu actuellement ne me paraît pas devoir espérer de remplacer, en général, l'anesthésie par l'éther.

M. **Labey** : Il est tout de même plus facile de doser un anesthésique qu'on donne par inhalation que celui qu'on donne par injection intraveineuse.

COMMUNICATIONS

Ostéome développé sur l'extrémité libre d'un greffon caracoïdien (Opération de Oudard pour luxation récidivante de l'épaule). Compression du plexus brachial. Radiothérapie,

par M. **Jacques-Charles Bloch**.

L'observation que je vous présente concerne un confrère de quarante-trois ans, le Dr B..., que m'adressa, en avril 1933, M. le professeur Ducuing. Il s'agissait d'une luxation récidivante de l'épaule, dont le début remontait à dix-huit ans. Après huit luxations, dont les deux dernières spontanées, le Dr B... me demanda de l'opérer. Je pratiquai le 28 avril 1933 l'opération de Oudard, suivant la technique que j'ai décrite avec Guiheneuc dans le *Journal de Chirurgie*, en utilisant comme greffon un fragment de clavicule, suivant le procédé de Mondor et Sicart. Le fragment prélevé mesurait environ 4 centimètres de long et quelques millimètres d'épaisseur, ainsi que l'on pourra s'en rendre compte sur la radiographie. Les suites furent parfaites et, au bout d'un an, les fonctions du membre étaient normales. L'opéré avait pu reprendre la conduite de sa voiture et le sport. J'ajoute que la luxation ne s'est jamais reproduite depuis l'opération.

Tout paraissait donc aller pour le mieux, et les radiographies permettaient de se rendre compte que le greffon était parfaitement réhabité.



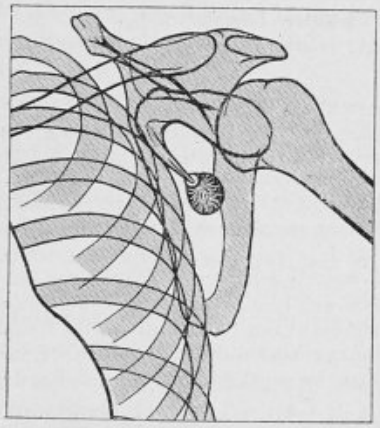

En juin 1934, c'est-à-dire quatorze mois après l'intervention, le Dr B... m'écrit qu'il présente des troubles dans le domaine du médian, consistant en une gêne des mouvements de la main, avec inhabileté des doigts. Il lui est difficile de conduire et surtout de taper à la machine. De plus, une amyotrophie assez importante est apparue au niveau des petits muscles de la main, notamment à l'éminence thénar et aux interosseux. La radiographie montre assez nettement que l'extrémité libre du greffon est entourée d'une zone de prolifération osseuse, caractérisée par une ombre petite, mais opaque, en forme de

larme, entourée elle-même d'une deuxième zone dont les contours sont plus flous, mais dont l'étendue atteint environ les dimensions d'une grosse noisette.

Il existe donc un véritable ostéome de l'extrémité du greffon comprenant un noyau central, entouré d'une formation plus jeune, mais dont l'importance explique suffisamment les phénomènes accusés par l'opéré.

Le Dr B... vient me voir à Paris et nous lui conseillons, Cottenot et moi, de faire des séances de radiothérapie sur la zone de l'ostéome. Dès le début du traitement, le Dr B... m'écrit : « J'ai eu l'impression que mon médian était moins comprimé, et que mes interosseux ne fondaient plus, même que cette amyotrophie rétrocédait. Actuellement, le dynamisme est presque normal. »

Sur les radiographies, on voit encore l'ostéome, mais la périphérie de celui-ci est floue et son opacité semble moins grande. J'ai conseillé, néanmoins, de reprendre quelques séances de radiothérapie, l'ensemble des doses données semblant insuffisantes. Il est vraisemblable de penser, si l'on tient compte de l'amélioration rapide des troubles après l'application de rayons, que l'ostéome se réduira suffisamment pour que sa présence n'entraine plus de phénomènes de compression.

Cette observation me suggère deux réflexions que je vous soumets :

1° Les remaniements successifs qui accompagnent la réhabitation d'un greffon peuvent en modifier considérablement la forme et les dimensions. Ceci n'est pas pour nous surprendre. Dans la plupart des cas, les hyperostoses constituent un événement plutôt favorable, notamment lorsque le greffon a un but ankylosant (opération d'Albee) ou lorsqu'il doit réaliser la consolidation d'une pseudarthrose. Dans ces divers cas, ce que l'on craint le plus est la résorption. C'est l'absence d'ostéogénèse et non l'inverse qui est à craindre.

Dans le cas de butée caracoïdienne inversement, l'excès d'ostéogénèse peut engendrer des troubles importants, en raison de la proximité du paquet vasculo-nerveux axillaire. Aussi me suis-je déjà élevé contre l'usage dans ces cas de greffons massifs, que certains avaient pu ici même préconiser. En matière de greffons caracoïdiens, on a je crois toujours tendance à voir trop grand. Les petites butées que réalise le dédoublement de la coracoïde, suivant le procédé de Oudard première manière, m'ont donné d'excellents résultats. Cet allongement coracoïdien par dédoublement réalise non une greffe, mais une ostéoplastie, et la consolidation se fait à la manière d'une fracture. La butée est réalisée dans sa forme, dès la fin de l'opération, et il est peu probable qu'elle soit susceptible d'être à l'origine de troubles analogues à ceux qui font l'objet de ma communication.

Malheureusement, ce procédé n'est pas toujours réalisable, en raison de la brièveté fréquente de la coracoïde, et son exécution technique est certainement plus difficile que celle de la greffe libre.

Force est donc souvent de recourir à ce deuxième procédé qui, on doit le dire, donne le plus souvent un excellent résultat. La complication que nous avons signalée doit donc nous inciter, d'une part, à utiliser un greffon court et peu épais et, d'autre part, à surveiller à la radiographie l'évolution de l'ostéogénèse dans le greffon, pour en enrayer le développement lorsqu'elle dépasse le but que l'on s'était proposé.

2° A ce point de vue, je voudrais insister en terminant sur l'efficacité

du traitement radiothérapique des ostéomes jeunes, que MM. Chevrier, Mondor ont préconisé il y a déjà longtemps. Sous l'influence des rayons, l'ostéome semble avoir vieilli rapidement, et s'être suffisamment condensé pour que disparaissent les phénomènes de compression, sans qu'il y ait besoin d'intervenir chirurgicalement.

Les avantages de la position en décubitus dorsal pour la réduction des fractures de la colonne vertébrale avec déplacement,

par MM. **J. Sénèque, A. Sicard** et **Nicolas**.

Au mois de septembre 1934, est entré à la clinique chirurgicale de l'Hôtel-Dieu un blessé qui présentait les lésions suivantes :

Fracture avec déplacement du corps de la 12e vertébrale dorsale compliquée de paraplégie flasque.

Fracture des 7e et 8e côtes droites avec emphysème sous-cutané. Fracture du col de l'omoplate gauche.

La multiplicité de ces lésions ne permettait pas de placer le blessé dans la position préconisée par Davis, puis Watson-Jones (méthode de réduction désignée généralement en France sous le nom de méthode de Böhler, bien que cet auteur n'en ait jamais revendiqué la priorité).

Nous aurions très certainement laissé évoluer cette fracture sans tenter de la réduire si nous n'avions eu connaissance d'un autre procédé de réduction préconisé par Schotte (de Gand) dans la *Revue de Pathologie et de Physiologie du Travail* (n° 6, mars 1934, p. 311) et décrit jadis par Dandridge et Stimson.

Voici en quoi consiste ce procédé :

Au lieu de chercher à provoquer la lordose en couchant le blessé sur le ventre et en laissant ensuite agir le poids du corps dont la partie moyenne est dans le vide, Schotte étend le blessé sur le dos, en position horizontale sur un ensemble de trois petites tables. La tête et les épaules reposent sur la première, le tronc sur la deuxième, les cuisses et les membres inférieurs sur la troisième.

Pour que le blessé conserve bien la position rectiligne, les cuisses sont fixées sur la troisième table par une courroie en cuir. Une sangle de cuir reliée à un palan est glissée sous le dos à l'endroit où l'on veut obtenir le maximum de lordose.

Le blessé est alors anesthésié; quand l'anesthésie se complète, on tire progressivement sur la sangle au moyen du palan en soulevant le blessé jusqu'à ce que le siège ou les épaules se détachent de la table. La table du milieu est alors enlevée et, quand la lordose paraît suffisante, on applique l'appareil plâtré par-dessus la sangle qui sera ensuite retirée.

Nous avons apporté à cette technique les petites modifications suivantes :

Pour bien conserver la position rectiligne du blessé, nous l'avons placé sur la table de Ducroquet, plusieurs oreillers étant glissés à la partie moyenne sous le tronc, afin que le blessé n'éprouve aucune douleur avant la suspension.

Celle-ci a été effectuée à l'aide d'un champ de toile plié, pour obtenir une sangle d'environ 15 centimètres de large ; deux boutonnières ont été pratiquées aux extrémités de ce champ pour permettre de passer une double épaisseur d'une bande de toile qui est ensuite fixée sur l'appareil de Sayle.

En effectuant des tractions progressives, nous avons obtenu une lordose marquée ; au moment où le blessé est ainsi soulevé, les coussins de la partie moyenne sont enlevés et l'on peut alors plâtrer aisément le blessé par-dessus la sangle quand on suppose la lordose suffisante pour obtenir une bonne réduction.

Aucune anesthésie n'a été employée, ni locale, ni générale, et le blessé a très bien supporté cette méthode de réduction progressive sans accuser la moindre douleur.

Nous avons eu, depuis, l'occasion d'utiliser cette même méthode chez un autre blessé que nous avait confié notre collègue J.-Ch. Bloch, et qui présentait une fracture du corps de la 12e vertèbre lombaire.

La réduction a été excellente dans les deux cas.

Les observations détaillées de ces deux blessés avec leurs radiographies paraîtront dans le *Journal de Chirurgie*.

Nous vous présentons aujourd'hui un petit film sur le procédé de réduction qui aidera, mieux qu'une description, à en comprendre les avantages.

M. **Huet** : J'ai, comme mon ami Sénèque, réduit une fracture du rachis (L1) par soulèvement du malade en décubitus dorsal. Voici comment j'ai procédé (fin septembre 1934) :

Le malade revêtu d'un jersey, et bien matelassé au niveau des futurs points d'appui du corset, était placé en décubitus dorsal sur une table ordinaire de bois, que nous utilisons dans le Service pour la réduction des fractures de jambe. Au moufle du trépied de Sayre, enjambant la table, était accrochée une bande de toile qui passait sous la région lombaire du malade.

Sous anesthésie générale à l'éther, j'ai alors, lentement et progressivement, soulevé le malade, en sorte que la région dorso-lombaire, siège de la fracture, fut mise ainsi en lordose marquée (18 centimètres de flèche), l'occiput et les membres inférieurs touchant seuls la table à ce moment.

A aucun moment je n'ai perçu de brusque ressaut, la réduction fut très progressive. J'ai appliqué alors le corset plâtre dans cette position, abandonnant la bande de toile dans le plâtre.

La réduction, ainsi que le montrent les clichés, fut parfaitement obtenue. Malheureusement, mon malade, paraplégique avant la réduction, resta paraplégique. Les troubles sensitifs s'aggravèrent peut-être même un peu, et le malade succomba huit jours plus tard, présentant, les deux derniers jours, du ballonnement abdominal et des vomissements. Je n'ai pu préciser s'il présentait une lésion surajoutée, abdominale ou autre, et n'ai pu pratiquer l'autopsie.

Anesthésie intraveineuse par l'Évipan sodique,

par M. **Jean Gautier** (d'Angers), membre correspondant.

J'ai l'honneur de vous apporter une statistique de 98 malades endormis à l'Évipan sodique. Les discussions actuellement en cours à ce sujet me font vous soumettre, dès maintenant, les résultats que j'ai obtenus et qui, je dois l'avouer, me portent à me ranger du côté des partisans de ce mode d'anesthésie.

Les interventions pratiquées furent variées et de durée très différente, allant de quelques minutes à une heure et demie. Elles comprennent :

Appendicites, hernies	35
Fractures	6
Ostéosynthèses	2
Cancers du sein	3
Adénopathie cancéreuse du cou	1
Hystérectomies subtotales et ovariotomies	12
Hystérectomies élargies	3
Cholécystectomies	4
Opération de Haller	1
Gastro-pylorectomie	2
Anus iliaque	2
Amputations périnéales du rectum	2
Curettages	8
Avortement provoqué chez une tuberculeuse	1
Cystostomies	2
Urano-staphylorrhapie	1
Résection du genou	1
Ostéomyélites	3
Amputations de jambes	3
Phimosis et hydrocèle	3
Colpo-périnéorrhaphie	3

L'âge des opérés s'étend de sept ans à quatre-vingts ans et leur état pathologique est très divers. Je dois signaler un diabétique, un malade atteint de *delirium tremens*, une malade ayant des lésions pulmonaires en activité pour laquelle on fit un avortement provoqué et un enfant atteint d'ostéomyélite présentant en même temps une broncho-pneumonie. Tous supportèrent très bien l'anesthésie et je dois faire remarquer le calme de l'alcoolique qui s'endormit sans la moindre agitation.

Les doses injectées vont de 4 à 23 cent. cubes, c'est-à-dire 2 gr. 30 d'Évipan, ces doses variant suivant la durée de l'intervention et la résistance du sujet à l'anesthésique. La majeure partie des interventions furent faites avec des doses totales allant de 11 à 15 cent. cubes. Seules les gastro-pylorectomies exigèrent l'une 21 cent. cubes, l'autre 23 cent. cubes pour une durée d'une heure et demie.

En moyenne, 5 à 7 cent. cubes suffisent pour provoquer le sommeil.

Mais, certains malades sont plus résistants, les femmes en particulier, et surtout les enfants. Chez deux femmes atteintes d'appendicite aiguë, il fallut 12 cent. cubes pour obtenir la narcose et, chez trois enfants de douze ans, 10 à 12 cent. cubes furent nécessaires. Par contre, chez quatre sujets âgés, 1 à 2 cent. cubes seulement furent employés pour obtenir l'anesthésie et il en fut de même chez le diabétique opéré pour ostéite du métatarse. Nous n'avons pas eu d'échecs. Ceux qui sont signalés par certains auteurs sont dus, sans doute, à ce fait qu'ils n'ont pas osé persister, ou que l'Évipan n'a pas été injecté dans la veine, ainsi que la chose a failli nous arriver.

Avant d'étudier les résultats obtenus, il nous faut indiquer la méthode employée, car nous sommes persuadé que le mode d'administration a une importance capitale si l'on veut obtenir une narcose précise, prudente, sûre et de longue durée. Jamais, en effet, quelles que furent les difficultés et les longueurs de l'intervention, nous n'avons eu recours à un autre anesthésique. Deux fois cependant, au cours de l'opération, chez des malades dont les veines étaient très difficiles à trouver, l'aiguille quitta le vaisseau et il fut impossible de ponctionner une autre veine : l'anesthésie fut continuée par le chloroforme, mais ces deux cas ne sont pas mentionnés dans notre statistique, car, de toute évidence, ils ne constituent pas un échec de la méthode.

L'administration de l'Évipan sodique a toujours été faite lentement. Nous ne considérons pas, en effet, cet anesthésique comme devant donner une anesthésie rapide, immédiate. C'est sans doute pour ne pas avoir tenu compte de ce principe fondamental que l'on eut à enregistrer une série de morts ou d'accidents graves qu'une technique plus avertie aurait évités. L'anesthésie doit donc être progressive, comme celle que l'on obtient par inhalation.

Voici d'ailleurs comment nous procédons, nous inspirant de la technique préconisée par le professeur Jentzer, de Genève.

Le malade qui a subi les examens et les préparations qui précèdent habituellement toute intervention reçoit, une heure avant la narcose, 1 cent. cube de pantopon. Ce laps de temps écoulé, l'anesthésie commence et l'on injecte 1 cent. cube toutes les deux minutes. Si, au bout de six minutes, c'est-à-dire si, après l'injection de 3 cent. cubes, le malade ne présente aucun indice de sommeil, l'injection est accélérée à raison de 1 cent. cube toutes les minutes. Nous n'insistons pas sur les signes de la narcose, chute de la mâchoire, disparition du réflexe cornéen, etc. Deux signes nous paraissent faciles à observer et suffisants : l'absence de réflexe au pincement des téguments et l'apparition d'une respiration régulière et profonde. Lorsque le malade dort, nous établissons un goutte-à-goutte intraveineux de sérum glucosé dans le but de maintenir la perméabilité de l'aiguille et de lutter contre le choc opératoire. Toutes les cinq ou dix minutes, suivant les réactions du malade, on injecte dans le tube de caoutchouc adapté à l'aiguille 1/2 cent. cube ou 1 cent. cube d'Évipan jusqu'à la fin de l'intervention. A ce moment, avant de retirer l'aiguille, on injecte dans la veine 1 cent. cube de coramine. Ce produit est non seulement un toni-cardiaque

mais aussi un antagoniste puissant des barbituriques, donc de l'Évipan. Ainsi est diminuée considérablement l'agitation observée au réveil dans quelques cas.

En général, la narcose cesse au bout d'une demi-heure. Le malade se réveille dans le calme ou avec une légère agitation, puis se rendort pendant quelques heures d'un sommeil comparable au sommeil physiologique. Dans deux observations, le sommeil fut suivi d'un état de somnolence qui dura près de vingt-quatre heures, mais ne fut nullement pénible d'après les dires du malade. Cinq fois seulement l'agitation fut très marquée, deux fois dans les dix premières anesthésies faites sans coramine. Les trois autres fois dans les quatre-vingt-huit dernières anesthésies, ce qui semble indiquer le rôle heureux de cette injection complémentaire.

Il n'y eut aucun incident pendant l'anesthésie. Les suites furent également simples : pas de vomissements, pas de céphalée. Un seul malade fut fortement choqué : il s'agissait d'un sujet de soixante-sept ans, qui avait subi une amputation périnéale du rectum. Dans la nuit, un état syncopal assez grave fut jugulé par deux injections intraveineuses de 2 cent. cubes de coramine, du sérum glucosé et de la strychnine intramusculaire.

Deux fois un peu d'Évipan se répandit dans le tissu cellulaire : cet incident détermina une douleur légère et fut suivi de phénomènes de névrite, avec douleur spontanée — anesthésie dans la région du pouce dans un cas, du 5e doigt dans l'autre, anesthésie qui disparut peu à peu en quelques semaines.

La qualité de l'anesthésie fut parfaite. Le silence abdominal fut aussi absolu qu'avec la rachianesthésie : les tractions exercées au niveau du cul-de-sac de Douglas, le lavage à l'éther du petit bassin après péritonisation des surfaces cruentées ne donnèrent lieu à aucun réflexe. Par contre, la partie supérieure de l'abdomen paraît garder encore quelque sensibilité. Dans 3 cholécystectomies sur 4 et dans l'opération de Haller que nous avons pratiquée, les tractions exercées sur l'œsophage ou sur le pédicule hépatique déterminèrent un arrêt respiratoire qui disparut dès que l'on cessa toute traction. Par contre, cette apnée ne fut pas observée dans les deux gastro-pylorectomies que nous avons faites.

Certains auteurs ont prétendu que la région périnéale était assez mal anesthésiée. Nous n'avons pas constaté cette anomalie, les amputations périnéales du rectum et des colpo-périnéorraphies exécutées sous l'Évipan furent aisées et faciles et, à aucun moment, nous n'avons eu la moindre réaction de la part des malades.

En résumé, toutes ces anesthésies qui furent pratiquées sur des malades très différents furent parfaites, agréables et faciles. Mais, pour obtenir de semblables résultats, nous pensons, comme de nombreux auteurs, en particulier MM. Monod, Jentzer, etc., que la lenteur des premières injections est le point capital. Les différents schémas proposés pour calculer la dose injectée sont absolument insuffisants et même dangereux, car la résistance de chaque sujet est trop variable pour permettre d'établir une règle, même très approximative. Aussi sommes-nous d'avis qu'il faut,

comme pour l'anesthésie par inhalation, procéder par doses progressives, rechercher par des injections lentes la susceptibilité de chaque sujet et agir en conséquence. Il est, en effet, hors de doute qui si nous avions employé des injections rapides, nous aurions eu des catastrophes chez les malades dont la narcose a été obtenue par 1 cent. cube. Il sera bon, croyons-nous, de retenir cette sensibilité spéciale à l'Évipan, car c'est dans ces cas qu'il ne faudra pas donner trop d'anesthésique et ne pas dépasser la dose totale de 10 à 12 cent. cubes. Pour les autres cas, qui sont de beaucoup les plus nombreux, la marge est bien plus importante : nous avons employé 23 cent. cubes sans inconvénient, et le professeur Jentzer, de Genève, a atteint la dose impressionnante de 47 cent. cubes sans ennui.

Grâce à cette méthode d'injection lente et successive, nous avons pu obtenir des narcoses très longues et employer, sans incidents, des doses considérables. Aussi ne pouvons-nous nous empêcher d'établir un parallèle entre cette anesthésie intraveineuse ainsi comprise et l'anesthésie par inhalation. Comme dans cette dernière, nous obtenons peu à peu la narcose que nous entretenons de la même façon par adjonction intermittente d'anesthésique.

Nous ne voulons pas parler des indications qui ont été bien étudiées à cette tribune et dans de nombreuses publications dont la plus récente est l'article de Ménégaux et Séchehaye dans le *Journal de Chirurgie* de septembre 1934. Nous tenons à signaler son intérêt chez les pulmonaires. Nous l'avons employé sans le moindre ennui chez un petit malade atteint de broncho-pneumonie et chez une jeune tuberculeuse en évolution, chez laquelle toute anesthésie par inhalation n'aurait pu qu'entraîner une aggravation notable de son état.

Quant aux contre-indications, elles sont rares. Un malade, atteint de dysphagie et de dyspnée par compression dues à de volumineux ganglions cervicaux néoplasiques, eut un sommeil et un réveil parfaits; il en fut de même d'un diabétique. La seule contre-indication nous paraît devoir être, en plus de l'insuffisance hépatique et de l'état de cachexie des grands suppurés chroniques ou des cancéreux, l'hypotension massive des grandes hémorragies : c'est ainsi que nous n'avons pas osé l'employer chez une malade dont l'état syncopal, avec pouls filiforme, était dû à une rupture de grossesse tubaire.

L'anesthésie générale à l'Évipan nous paraît donc devoir être mise sur le même rang que l'anesthésie générale par inhalation. L'anesthésie ainsi obtenue est complète, totale, quels que soient la durée et le siège de l'intervention. En usant des précautions de lenteur sur lesquelles nous avons insisté, on obtient une narcose sûre et aussi bénigne qu'avec les autres anesthésiques qui, depuis longtemps, ont fait leurs preuves mais ont tous des contre-indications variables que l'on ne retrouve pas au même degré avec ce produit.

C'est, en outre, un anesthésique très facilement accepté par les malades, même les plus pusillanimes. Ils gardent de leur narcose et de leur réveil

un souvenir agréable qu'ils manifestent avec enthousiasme, à tel point que ceux qui ont pu comparer l'anesthésie par inhalation et l'anesthésie par injection réclament spontanément cette dernière dans le cas où une nouvelle narcose serait nécessaire.

L'infidélité de l'azotémie normale dans les indications et le pronostic opératoires,

par M. **Pierre Duval.**

L'examen du taux de l'azotémie chez nos malades avant ou après toute opération semble, à l'heure actuelle, une des épreuves qui donne le plus de confiance au chirurgien.

Avec une azotémie normale toute opération est abordée avec le maximum de confiance, et dans les suites d'opérations troublées l'azotémie normale est un élément de bon pronostic.

Comme tous les chirurgiens, j'ai été frappé de voir certains cas démentir à ma grande surprise cette confiance en l'azotémie normale, et je dois reconnaître que plus nous avançons, mes collaborateurs et moi, dans la connaissance de l'équilibre biologique de nos opérés, plus notre confiance diminue dans la valeur de l'azotémie pour la détermination opératoire ou pour le pronostic post-opératoire. J'en arrive presque à considérer l'azotémie normale comme un leurre à ce point de vue.

Les réflexions que je vais vous présenter ne s'adressent qu'aux opérés dont le foie et le rein sont sains, autant que nos investigations cliniques nous permettent de juger de cette intégrité anatomique et fonctionnelle.

Toute opération provoquant une invasion massive et brutale de l'organisme par les polypeptides nés de la désintégration tissulaire, nous avons recherché chez nos opérés, avant comme après l'opération, l'urée du sang et de l'urine, les polypeptides, le chlore sanguin et urinaire.

Voici un cas type qui révèle une discordance frappante entre le taux de l'azotémie et celui de la polypeptidémie.

Hôpital de Vaugirard. Obs. n° 578, 1934.
Fibrome utérin :
Avant l'opération : urée du sang, 0,25; urine, 2.000 cent. cubes; urée, 12,5
Polypeptides sang. : 20.
Après l'opération : troubles graves :
Urée sang, troisième jour, 0,21 ; urines, 750 cent. cubes, urée, 12 gr. 75.
Polypeptides sang. : 62,5 (normale 20).

Cette observation typique montre l'absence de parallélisme entre l'urée sanguine dans des troubles post-opératoires graves et la polypeptidémie. La première étant à la normale, la seconde peut tripler. Cette discordance, après l'opération, entre le taux de l'azotémie restée normale et le taux des

polypeptides sanguins notablement augmenté est une des constatations qui nous a le plus frappé.

J'ai pris les 50 derniers examens faits par Goiffon sur des opérés.

Dans ces 50 cas, l'azotémie pré-opératoire était normale.

Dans ces 50 cas, j'en trouve 12 dont l'azotémie est montée après l'opération, comme de règle, tout en restant en dessous de 0,60, mais dont la polypeptidémie normale avant l'opération a augmenté dans les proportions suivantes : trois fois triplée, cinq fois doublée, quatre fois en dessous du double.

On peut donc dire que, dans ces 12 cas sur 50, l'azotémie n'a pas été parallèle à la polypeptidémie. Dans 24 p. 100 de nos cas, l'azotémie n'a pas été le témoin fidèle de l'intoxication post-opératoire par les polypeptides.

Les détails du cas de fibrome utérin compliqué de troubles graves post-opératoires dont nous avons parlé plus haut me paraissent hautement instructifs.

Avant l'opération, l'urée du sérum est de 0,25; après l'opération, dans les jours qui suivent, elle est de 0,34 (sixième heure), 0,69 (premier jour), 0,67 (deuxième jour), 0,21 (troisième jour), 0,26 (quatrième jour).

La courbe des polypeptides dans le sérum n'est pas du tout parallèle : 20 avant l'opération, puis 25 (sixième heure), 22,5 (premier jour), 32,5 (deuxième jour), 62,5 (troisième jour), 57,5 (quatrième jour), et c'est au troisième jour que la situation fut la plus inquiétante. Or, ce troisième jour, l'urée du sérum qui était montée à 0,69 est redescendue à 0,21, avec une élimination urinaire de 750 cent. cubes et 12 gr. 75 d'urée, mais les polypeptides avaient plus que triplé, 62,5 contre 20, chiffre normal.

L'opéré mit plus de huit jours à retrouver son équilibre.

On peut donc dire que, dans ce cas, l'azotémie a eu son taux le plus bas, son taux strictement normal au moment même où la situation était la plus grave et la polypeptidémie la plus élevée.

Ces quelques cas nous permettent de dire que l'azotémie normale est, pour les chirurgiens, un renseignement infidèle en ce qui concerne les indications opératoires et le pronostic post-opératoire.

Est-il possible d'expliquer cette carence particulière de l'azotémie? Il convient peut-être de bien préciser tout d'abord que, dans des investigations biologiques chirurgicales, le foie est bien plus important que le rein chez des sujets à foie et reins normaux, et l'examen de l'azotémie, combiné à la recherche du taux de l'urée dans l'urine, est un examen bien plus de la fonction hépatique que de la fonction rénale.

Ce que nous cherchons à évaluer par l'examen de l'azotémie, avant toute opération, c'est, en réalité, la puissance du foie dans la transformation des polypeptides en urée, et si cette puissance est normale, nous en concluons à la possibilité de surcharger, par l'opération même, le foie de polypeptides, sans danger.

Il semble qu'il y ait là une erreur fondamentale qui explique l'infidélité de l'azotémie pré- et post-opératoire. L'azotémie pré- et post-opératoire ne nous donne que le degré de fonctionnement du foie vis-à-vis de son

travail régulier, normal; encore faut-il reconnaître que ce travail est réduit au minimum puisque la recherche de l'azotémie est faite le plus souvent et à tort, la digestion terminée. Et nous commettons l'erreur de conclure du travail normal du foie à ses possibilités de surpuissance.

Or, en ce qui concerne les polypeptides, les conditions de travail du foie et du rein d'un côté, les conditions de pénétration de ces corps toxiques dans le sang au cours de l'opération et celle de leur formation secondaire dans les tissus montrent que cette erreur est à la base de tous les mécomptes que donne l'examen de l'azotémie.

Noël Fiessinger et Lançon ont montré que le foie ne peut transformer les polypeptides que lentement, progressivement, par un travail étalé ; devant une masse considérable de polypeptides qui lui arrive brutalement, le foie est incapable d'augmenter brusquement sa puissance, d'où la présence dans le sang avec une azotémie fort peu élevée et même normale de polypeptides en grande, en très grande quantité. D'un autre côté, le rein, d'après nos examens très nombreux, se révèle incapable d'éliminer brusquement une grosse masse de polypeptides. Sur 20 opérés examinés, 4 ont, après l'opération, une plus grande quantité de polypeptides dans l'urine, 8 n'ont pas modifié leur élimination, 8 l'ont diminuée.

L'azotémie ne peut donc être parallèle à la polypeptidémie ; c'est là l'erreur qui a été commise.

De la puissance habituelle du foie en son travail habituel, vis-à-vis des polypeptides, on ne peut conclure à une estimation de sa surpuissance devant un travail augmenté. Le régime normal du foie et du rein vis-à-vis des polypeptides n'est en rien garant de leur régime anormal en présence d'un travail anormalement exagéré.

Tel foie et tel rein normaux seront incapables d'élever leur puissance de transformation ou d'élimination des polypeptides en présence d'une masse anormale de ces corps toxiques; tels autres suffiront à la tâche, tels autres, tout en élevant leur travail, ne rempliront pas la tâche complète qui serait nécessaire.

L'examen préalable de l'azotémie et de l'azoturie ne permet en rien de prévoir ces possibilités différentes.

Possédons-nous une épreuve biologique qui nous permette d'estimer cette surpuissance du foie?

Noël Fiessinger, dans son livre récent sur les *Nouveaux procédés d'exploration fonctionnelle du foie*, termine son chapitre sur les principes de cette exploration par cette phrase à laquelle il ne donne pas de réponse : « Auxquelles de ces fonctions hépatiques faudra-t-il s'adresser? ». Il me semble que les chirurgiens, pour pouvoir poser les indications opératoires et juger du pronostic post-opératoire, ne doivent s'adresser qu'à la méthode qui leur permet d'estimer la puissance de travail du foie vis-à-vis des polypeptides.

Explorer une autre fonction hépatique pour en déduire la puissance du foie vis-à-vis des peptides n'est pas logique, car les différentes fonctions du foie peuvent ne pas être parallèles. Ch. Green n'a-t-il pas écrit : « les

troubles de l'un des différents types d'activité physiologique du foie n'impliquent pas nécessairement le trouble des autres fonctions »? Et Noël Fiessinger n'a-t-il pas établi la réalité des « asynergies fonctionnelles hépatiques »? Il faut donc s'adresser aux peptides.

L'épreuve a été faite depuis longtemps. N'est-ce pas cette idée qui était à la base du choc colloïdoclasique de Widal? Mais la voie entérale pour l'administration des peptides a-t-elle la même valeur de signification que la voie parentérale?

L'épreuve de Bufano semble se rapprocher davantage du désir chirurgical, si j'ose dire. Il injecte un acide aminé, le glycocolle, dans les veines. Mais la réaction du foie vis-à-vis d'un acide aminé a-t-elle la même signification que vis-à-vis des polypeptides?

Les chirurgiens peuvent dire qu'ils n'ont pas, à l'heure actuelle, à leur disposition une épreuve biologique qui leur permette d'évaluer la surpuissance du foie vis-à-vis des polypeptides, afin de poser leur indication et leur pronostic opératoires.

Par cette courte communication, notre désir est d'éveiller l'attention des chirurgiens sur l'infidélité des renseignements donnés par l'examen pré- et post-opératoire de l'azotémie. Il est nécessaire d'examiner l'azotémie avant toute opération, c'est une notion d'équilibre biologique indispensable à posséder. Mais une azotémie normale ne doit donner aux chirurgiens aucune sécurité quant à l'innocuité d'une opération. Elle ne lui permet pas de juger des possibilités de la fonction hépatique dans le surtravail que toute opération provoquera véritablement.

L'azotémie normale ne donne au chirurgien qu'une trompeuse sécurité.

M. Maurice Chevassu : La communication de mon maître Pierre Duval est fort intéressante, mais son titre m'inquiète un peu.

Nous avons eu quelque peine à obtenir des chirurgiens qu'ils remplacent, pour apprécier la valeur pré-opératoire du fonctionnement rénal, la trop classique analyse d'urine par un dosage de l'urée du sang. Alors qu'il n'est pas bien certain que cette recherche soit devenue aussi universelle qu'elle me semble le mériter, je crains qu'en traitant l'azotémie d'infidèle, on écarte d'elle bien des hésitants, sans que je voie par quoi elle va être remplacée.

En admettant qu'on puisse parler d'azotémie normale — et nous savons qu'une azotémie, pour être normale, doit être confirmée par une constante normale et effective — il n'a jamais été dit qu'un sujet à azotémie normale était, de ce fait, armé pour résister à n'importe quel choc opératoire. L'azotémie et la constante sont des manières de thermomètres de la fonction uréique. Constater qu'une température est normale n'implique pas qu'elle soit destinée à rester normale après n'importe quel déséquilibre organique.

L'étude des polypeptides, à laquelle s'attache très heureusement Pierre Duval, ne semble pas à ce point de vue beaucoup plus instructive que celle de l'urée. Si, dans l'observation qu'il nous a rapportée, elle a, mieux que l'urée, traduit dans la phase post-opératoire l'intoxication intense de l'orga-

nisme, elle était normale avant l'opération, comme l'azotémie. Ce n'est donc pas sur elle non plus que l'on peut baser, avant l'opération, l'établissement d'un pronostic.

La discussion actuelle me rappelle une discussion du même ordre qui eut lieu en 1920 à la Société française d'Urologie. A ce moment, on ne parlait pas de polypeptides, mais plus globalement d'azote résiduel. Le professeur Legueu[1] et son chef de laboratoire Chabanier, montrant l'intérêt des dosages d'azote résiduel, avaient laissé entendre que ces dosages étaient désormais destinés à détrôner les doses de l'urée du sang. Je crois avoir démontré alors[2] que les chiffres de l'azote résiduel n'étaient, en pratique, guère plus instructifs que les chiffres de l'azotémie. Et comme les dosages destinés à les obtenir étaient d'exécution technique beaucoup plus complexe, entachés de causes d'erreur pouvant entraîner des variations considérables, l'azotémie est restée, en urologie, le critérium essentiel. Mais à ce critérium il ne faut pas demander plus qu'il ne peut donner.

J'ai écrit bien souvent : L'azotémie et la constante ne donnent ni un diagnostic, ni un pronostic ; elles donnent un renseignement, capable d'ailleurs de servir à l'établissement de l'un et de l'autre.

Or, le renseignement que j'ai demandé à l'azotémie appliquée à la chirurgie, c'est de déceler les urémiques latents[3]. Ce renseignement, elle le donne. Autant il est exagéré de vouloir être rassuré avec certitude sur l'avenir d'un opéré couvert par une azotémie dite normale, autant il est prudent de se méfier avant l'opération des malades dont l'azotémie est élevée.

Ce renseignement précieux, obtenu par un dosage simple, presque sans cause d'erreur, a fait, je crois, les preuves de sa valeur. J'ai tenu à le défendre ici.

M. **Métivet** : Nous devons être reconnaissants à M. le professeur Duval de nous apprendre que nous ne devons pas avoir une foi obstinée dans la valeur du taux de l'urémie pré-opératoire. Il faudrait, en somme, trouver un procédé d'exploration permettant d'apprécier la possibilité pour le foie d'exécuter un travail « forcé » de transformation des polypeptides en urée ; quelque chose d'analogue à ce qu'est la polyurie expérimentale d'Albarran.

Souvent, d'ailleurs, nous avons la réponse à cette question : quelle sera la résistance du patient au traumatisme opératoire ? — dans l'histoire clinique du malade. Savoir que celui-ci est de santé générale médiocre, qu'il a péniblement guéri de maladies antérieures, doit nous inciter à la prudence, même si les examens variés du sang et des divers émonctoires paraissent satisfaisants.

De temps en temps naît une méthode d'exploration nouvelle (examen

1. Legueu et Chabanier : Du pronostic post-opératoire chez les néphritiques. *Soc. franç. d'Urol.*, 5 juillet 1920, p. 184-187.
2. Chevassu : Les dosages d'azote résiduel en chirurgie urinaire. *Congrès de l'Association française d'Urologie*, octobre 1920, p. 244-247.
3. Chevassu : Le dosage préopératoire de l'urée sanguine, moyen de déceler les urémiques latents. *Congrès français de Chirurgie*, octobre 1913, p. 239-243.

des urines, formule sanguine, coagulabilité du sang, taux de l'urée sanguine, mesure de la tension sanguine, etc.). Ces méthodes ne sont intéressantes que, lorsque mettant en évidence des chiffres anormaux, elles éveillent notre méfiance.

Retenons de cette communication que la recherche du taux de l'urée sanguine n'a qu'une valeur très relative, et qu'il serait très imprudent de croire à la bénignité probable d'une intervention sur la constatation d'un taux normal de l'urée sanguine.

Une mesure de laboratoire quelconque ne saurait dispenser de pratiquer un examen clinique du malade et de s'intéresser à son passé pathologique.

PRÉSENTATION DE PIÈCE

Tumeur paranéphrétique récidivée,

par M. **Georges Labey**.

J'ai l'honneur de présenter à la Société de Chirurgie une volumineuse tumeur paranéphrétique que j'ai enlevée le 23 octobre chez une femme de soixante-quatre ans qui avait subi, en 1928, une première intervention pour une tumeur de la région lombaire gauche.

D'après les renseignements que j'ai pu obtenir, il s'agissait d'un lipomyxome paranéphrétique, et, au cours de l'opération pratiquée par voie lombo-iliaque, le rein avait été enlevé.

Depuis quelques mois, une nouvelle tumeur s'était développée dans le flanc gauche, et on avait, au début, pensé à une splénomégalie à cause du bord tranchant que présentait la partie antérieure de cette tumeur. On avait même fait un examen du sang qui, d'ailleurs, était normal. La tumeur augmenta progressivement de volume jusqu'à acquérir les dimensions que vous voyez.

Cette tumeur, séparée de la paroi abdominale par la sonorité intestinale, était certainement rétropéritonéale et ne pouvait être autre chose qu'une récidive. Elle était nettement bilobée. L'une des bosselures occupait la région lombaire et le flanc gauche et refoulait en dedans vers la ligne médiane la partie inférieure du côlon descendant, comme le montre la radiographie. Mais la seconde bosselure, beaucoup plus volumineuse, faisait une saillie antérieure sous la paroi, en dedans du côlon descendant et dépassait la ligne médiane à droite.

Il n'existait aucun phénomène de compression viscérale ; la malade éprouvait simplement un peu de lourdeur dans le membre inférieur gauche. L'état général était parfait.

Malgré le gros volume de cette tumeur, et contrairement aux conclu-

sions du rapport de Lecène au Congrès français de Chirurgie de 1919, qui penche plutôt pour l'abstention en face des très grosses tumeurs paranéphrétiques, j'ai cru devoir opérer cette malade qui, d'ailleurs, réclamait l'intervention.

J'ai fait une laparotomie latérale le long du bord externe du grand droit gauche.

Le côlon descendant était refoulé en dedans par la bosselure la plus externe. J'ai incisé le péritoine postérieur immédiatement en dehors du côlon que j'ai décollé avec ses vaisseaux et j'ai extirpé assez facilement la plus petite de ces deux masses qui était nettement encapsulée et ne tenait absolument pas à la seconde tumeur.

Il n'y avait pas de pédicule vasculaire à proprement parler et le décollement n'a déterminé qu'un suintement sanguin insignifiant, facilement tari par un tamponnement de courte durée.

La seconde tumeur, plus volumineuse, était franchement en dedans du côlon ascendant, entre le feuillet droit de son méso et le feuillet gauche du mésentère; elle faisait saillie sous le péritoine pariétal postérieur et aucun vaisseau important ne sillonnait sa surface.

Aussi, plutôt que décoller plus loin le côlon gauche et ses vaisseaux, ai-je préféré inciser franchement sur la tumeur le péritoine pariétal postérieur et l'aborder ainsi directement.

Elle fut moins facilement énucléée que la première et, pour l'avoir, j'en ai fait l'hémisection incomplète en exerçant des tractions de chaque côté de la section avec des pinces de Museux. Aucun écoulement de sang ne se produisit.

J'ai refermé les deux brèches péritonéales postérieures en laissant un petit drain de sûreté dans la cavité résultant de l'énucléation de la tumeur la plus externe.

La malade opérée il y a huit jours est actuellement convalescente et ne m'a, à aucun moment, donné la moindre inquiétude.

Ces tumeurs ont un poids global de 3.065 grammes.

L'examen histologique, pratiqué par Raymond Letulle, a montré qu'il s'agissait, pour la plus volumineuse de ces tumeurs, d'un fibro-lipome, pour l'autre d'un lipo-fibro-sarcome, variété peu fréquente de tumeur périnéphrétique, puisque sur 94 observations recueillies par Lecène il n'en existait que 5.

A noter que ces masses tumorales subissent un degré de mortification étendue, due certainement à la très faible vascularisation périphérique.

Le Secrétaire annuel : M. J. Berger.

Paris. — A. Maretheux et L. Pactat, imp., 1, rue Cassette.

BULLETINS ET MÉMOIRES

DE LA SOCIÉTÉ NATIONALE DE CHIRURGIE



Séance du 7 Novembre 1934

Présidence de M. Georges LABEY, *président.*

PROCÈS-VERBAL

La rédaction du procès-verbal de la précédente séance est mise aux voix et adoptée.

CORRESPONDANCE

La correspondance comprend :

1° Les journaux et publications périodiques de la semaine.

2° Des lettres de MM. CHEVASSU, CHASTENET DE GÉRY. GOUVERNEUR, WOLFROMM s'excusant de ne pouvoir assister à la séance.

3° Une lettre de M. René BLOCH sollicitant un congé pendant la durée du concours de l'adjuvat.

4° Une lettre de M. Svetislav W. STOÏANOVITCH (Belgrade) posant sa candidature à une place de membre correspondant étranger.

5° Un travail de MM. CHARBONDEL, membre correspondant national, et F. PIÉCHAUD (Bordeaux), intitulé : *Névralgie du glosso-pharyngien gauche. Neurectomie sous-cranienne. Guérison.*

6° Un travail de M. FOLLIASSON (Grenoble), intitulé : *Entorse grave du genou. Rupture du ligament latéral interne à son attache tibiale. Désinsertion fémorale des deux ligaments croisés. Arrachement complet du ménisque interne. Intervention. Bon résultat fonctionnel.*

M. MOUCHET, rapporteur.

7° Un travail de MM. P. FOUCAULT (Poitiers) et J. BRUNETON, intitulé : *Ulcération diastasique du cæcum au cours d'une occlusion aiguë par néoplasme colique.*

M. MOURE, rapporteur.

8° Un travail de M. Georges Baudet (Armée), intitulé : *Ulcère de radiodermite traité et guéri par la sympathectomie péri-artérielle.*

M. Picot, rapporteur.

9° Un travail de M. Georges Baudet (Armée), intitulé : *Sur un nouveau cas de luxation traumatique de la hanche réduite presque spontanément sous rachi-anesthésie* est versé aux Archives de la Société sous le n° 87.

10° M. Oscar Ivanissevich (Buenos-Ayres) ayant offert en hommage deux exemplaires de son ouvrage, intitulé : *Hidatidosis ossea*, ouvrage qui est spécialement dédicacé, à la Société, M. le Président tient à l'en remercier personnellement.

A PROPOS DU PROCÈS-VERBAL

A propos de l'actinomycose osseuse,

par M. L. Ombrédanne.

Dans une très récente séance, notre collègue Sorrel nous demandait d'apporter nos observations d'actinomycose d'origine apparemment osseuse.

Je le fais d'autant plus volontiers que l'impression émanant de nos Bulletins est que l'affection guérit bien facilement, avec une exérèse un peu large et le traitement iodo-ioduré. Je voudrais vous montrer que les choses sont un peu moins simples.

Une fillette de huit ans et demi est soignée depuis quelque temps pour tuberculose pulmonaire dans un sanatorium.

Elle est vue par le professeur Sergent; celui-ci affirme qu'il ne s'agit pas de tuberculose pulmonaire, et, pour le reste, réserve son diagnostic.

Un certain temps après, l'enfant m'est présentée avec une énorme tumeur encéphaloïde de l'épaule ayant ulcéré la région sus- et sous-claviculaire, toute la paroi supérieure droite antérieure du thorax et s'était fistulisée à l'aisselle.

J'envisage l'éventualité d'une ostéomyélite de la clavicule à laquelle je ne m'arrête pas. Je songe à la possibilité d'une actinomycose; mais je ne vois pas d'éléments caractéristiques. Je ne connais pas d'ostéosarcome à diffusion pareille et à consistance analogue dans la région.

Je décide d'intervenir et de confier au laboratoire les pièces d'exérèse.

Le 13 janvier 1934, au bistouri et à la curette, j'enlève la tumeur thoracique ulcérée; je vide complètement l'aisselle remplie par la masse; ceci me conduit dans la fosse sous scapulaire, également remplie de tissu encéphaloïde, et j'évide un récessus qui pénètre entre deux côtes en direction pleuro-pulmonaire.

La fosse sus-épineuse aussi est envahie et je la débarrasse au cours de mon exérèse; je vois des grains jaunâtres qui me paraissent bien être de l'actinomycose.

La localisation est-elle osseuse : la clavicule est nettement dépériostée, mais ne paraît pas excavée; sur l'omoplate aussi existaient des points d'os érodé.

Choc post-opératoire formidable. Sérum intraveineux. Tout s'arrange.

La pièce est adressée à un excellent laboratoire. Réponse : actinomycose typique.

Traitement à l'iodure de potassium, 3 grammes par jour; l'enfant a huit ans et demi, ne l'oubliez pas.

Le 12 mai, je revois l'enfant avec une récidive massive à proximité des premiers foyers; dans la région dorsale, sur la ligne médiane, existe une tumeur molle de la taille d'un demi-citron; une autre existe, de même taille, au niveau de la pointe de l'omoplate.

J'interviens à nouveau. J'enlève ces deux masses au bistouri et à la curette. Je trouve entre elles un tunnel de communication, puis un trajet sinueux et grêle qui surmonte l'épaule en bretelle et se bifurque, une branche allant à la poitrine, une autre à l'aisselle.

J'évide tout ce que je rencontre.

Je donne alors la solution de Lugol, sensiblement celle qu'a employée M. Pellé, d'après le rapport de Sorrel, mais que je formule, sur les conseils d'un de nos excellents médecins d'enfants :

Iode métalloïdique	0 gr. 25
Iodure de potassium	0 gr. 50
Eau	5 c. c.

V gouttes par jour.

Ceci fait le quart de ce qu'a donné M. Pellé. Mais ma malade n'a que huit ans. Elle prend, en somme, 0 gr. 0315 d'iode, tout calcul effectué. A cette dose, j'ai, au bout de quelques jours, des accidents d'intolérance grave qui m'obligent à redescendre à III gouttes.

Je fais adjoindre au traitement l'irradiation aux rayons X : aucun résultat en apparence, d'après les événements ultérieurs.

Entre temps, grosse émotion : l'examen histologique de ma seconde exérèse est interprété : sarcome, par un autre laboratoire.

Je fais reprendre les coupes de l'examen initial, et les préparations du second examen; les pièces sont soumises à M. Huguenin qui nous rassure et nous affirme qu'il s'agit bien d'actinomycose.

L'enfant est laissée au régime de IV gouttes de la solution mère précédemment citée, à laquelle on est revenu progressivement et qu'elle tolère.

Le 20 septembre, mes vacances sont interrompues par l'annonce d'une nouvelle récidive.

Je revois l'enfant, et, sous le sterno-mastoïdien, je constate l'existence d'une tumeur du volume d'un œuf de poule, tumeur plus dure que la précédente, dans laquelle on peut discerner des ganglions voisinant avec une masse encéphaloïde.

Je reviens à Paris pour opérer cette enfant. J'enlève la masse et les ganglions, toute la tumeur adhérant au paquet carotidien, et l'intervention fut laborieuse.

Je fais établir avec précision la quantité d'iode métalloïdique que j'ai donnée précédemment à l'enfant. Je n'oublie pas l'intolérance qu'elle a manifestée pour la solution de Lugol à la dose indiquée précédemment. Je donne une solution de peptone-iode à dose de XXX gouttes, telle que l'enfant prend maintenant 67 milligrammes d'iode total, suivant les calculs de mon interne en pharmacie.

Guérison opératoire très rapide.

L'enfant est cicatrisée à mon retour de vacances, le 1er octobre, et je la renvoie chez elle.

Le 2 novembre, l'enfant prend depuis un mois cette dose considérable pour son âge, régulièrement chaque jour : une lettre m'apprend une nouvelle récidive.

Le 6 novembre, hier, je la revois avec une récidive, assez minime mais nette sous le trapèze. J'espère éviter une nouvelle intervention et je fais forcer les

doses d'iode de manière à atteindre dans dix jours la dose journalière de 0 gr. 135, plus du double de la dose considérée comme maxima chez un adulte, et ma fillette a neuf ans.

Cela sera-t-il toléré? Cela suffira-t-il? Problème de posologie médicale, me direz-vous. Je le crois du reste.

Il n'importe que les tumeurs actinomycosiques, d'origine osseuse ou supposée telle, peuvent récidiver à plusieurs reprises malgré un traitement iodé post-opératoire poussé aux limites extrêmes de la tolérance médicamenteuse.

Et c'est ce fait seulement que j'ai voulu vous signaler pour que le dogme ne s'établisse pas qu'avec une bonne exérèse et un peu d'iode l'actinomycose n'était pas redoutable.

A propos des mycoses.

par M. **L. Chevrier.**

A propos des mycoses osseuses ou autres, il est deux points dont on n'a pas parlé et sur lesquels je voudrais attirer l'attention. Ils ont leur importance pour orienter le diagnostic, sinon l'affirmer : la culture seule a une valeur pleinement affirmative, mais elle ne vaut d'ailleurs que pour le premier cas d'une série ; quand on a cultivé une mycose dans un laboratoire, les mauvaises langues prétendent que les facilités de dissémination du champignon sont telles, qu'on en trouve partout pendant un certain temps. Il n'y aurait pas seulement des « années à champignon », suivant le mot de Lenormant rapporté par Moure, mais des « laboratoires à champignon », sans que la bonne foi puisse d'ailleurs être mise en doute.

Le premier petit signe est l'éosinophilie. On considère comme normale une éosinophilie de 1 p. 100 au pourcentage leucocytaire.

Quand l'éosinophilie est de 3 à 4 p. 100, on est en droit de penser à une parasitose ou à une mycose, et c'est une raison suffisante pour instituer le traitement d'épreuve à l'iodure.

Quand il y a, ou qu'il y a eu une lésion cutanée partiellement ou totalement cicatrisée, un aspect un peu spécial peut attirer l'attention vers une mycose. La cicatrice, au lieu d'être plate ou lisse, présente comme des brides saillantes non scléreuses et de petite envergure sous lesquelles l'épiderme de cicatrice s'enfonce en un petit cul-de-sac.

Ces brides cicatricielles n'ont rien à voir avec les grandes brides dures et rétractiles des cicatrices de brûlures : ce sont comme de petites brides saillantes, mais souples, qui font comme un parquettage de la cicatrice, parfois avec petits recessus.

J'ai trouvé cet aspect sur des lésions cutanées ulcéreuses qui n'en finissaient pas de guérir, et qui ont cicatrisé très rapidement par le traitement ioduré.

Ce traitement ioduré doit, à mon avis, être à double action : intus et extra.

A l'intérieur, donner une dose de 2 à 4 grammes d'iodure, en prévenant le malade de la possibilité d'un coryza réactionnel par iodisme léger.

A l'extérieur, je fais appliquer sur les plaies ulcéreuses ou fistuleuses un pansement humide avec une solution d'iodure de sodium à 1 p. 100 ; pansement renouvelé une ou deux fois par jour.

J'ai guéri rapidement, par ce traitement, plusieurs cas chroniques dans lesquels j'avais été orienté vers l'idée de mycose par les indices relevés plus haut.

Je suis actuellement une lésion osseuse, dont l'aspect radiologique est moins régulier et moins net que celui qu'on nous a décrit comme typique. Je vous dirai plus tard, s'il y a lieu, dans quelle mesure le traitement ioduré aura agi sur elle. La lésion étant fermée et profonde, il n'y a possibilité ni de culture, ni de traitement ioduré local. L'éosinophilie est de 4 p. 100.

RAPPORTS

Hématome sous-dural chronique post-traumatique, Opération. Guérison,

par MM. **Swynghedauw** et **Dereux** (de Lille).

Rapport de M. P. Moulonguet.

Je suis heureux de vous rapporter une belle observation d'hématome sous-dural traumatique. Cette lésion n'est pas rare, à juger par la multiplication des cas publiés depuis que l'attention a été attirée sur elle.

MM. Swynghedauw et Dereux nous apportent un fait nouveau très important : la possibilité de *localiser l'hématome intraveineux par la radiographie*. De plus, ils veulent bien confirmer mon opinion sur l'opportunité d'une *technique opératoire d'abord exploratrice avant d'être largement traumatisante pour le crâne* ; ils proposent, pour le faire, une manière d'inciser et de trépaner qui me paraît à retenir.

Je leur cède la parole.

G... (Georges), soixante-deux ans, fermier, a toujours joui d'une excellente santé. Il n'y a rien à signaler dans l'étude de ses antécédents héréditaires et collatéraux. Il a eu trois enfants bien portants, deux sont morts en bas âge.

Le 22 juillet 1933, G... reçoit un coup de pied de cheval sur la région frontale, à la partie antérieure et médiane.

Il tombe sous la violence du choc, mais ne perd pas connaissance. Il peut se relever seul et est amené chez lui. Un médecin appelé ne constate qu'une plaie

superficielle, qui est suturée et qui guérit parfaitement en quelques jours, ne laissant qu'une cicatrice en V, tout à fait médiane. G... reprend son travail habituel.

Le 18 septembre, presque deux mois après cet accident, il éprouve des maux de tête violents dans les deux régions temporales : ces maux de tête s'exacerbent par les secousses du chariot qui le transporte. En même temps, quelques vomissements apparaissent.

Sous l'influence des calmants, les phénomènes douloureux s'amendent, les vomissements cessent.

Le malade reprend une seconde fois son travail. Il éprouve toutefois plusieurs « éblouissements », sans perte de connaissance ; il dit « avoir tourné plusieurs fois sur lui-même sans pouvoir s'arrêter et ce n'est qu'en s'accrochant fortement des deux mains à un piquet qu'il a pu faire cesser ce tournoiement ».

Une semaine plus tard, céphalée et vomissements reparaissent, avec une altération importante et subite de l'état général. Le Dr Huart, appelé, craint une séquelle grave du traumatisme cranien et demande au Dr Dereux d'examiner avec lui ce malade.

Cet examen fait le 28 septembre 1933 montre qu'il s'agit d'un homme vigoureux, dont la lenteur d'idéation est frappante. Il ne répond aux questions posées qu'après plusieurs secondes, parfois même plusieurs minutes d'attente. Il a de la désorientation dans le temps. Il éprouve une tendance à la somnolence et est agité d'un hoquet incessant. Confiné depuis trois jours au lit, il perd ses urines et ses matières. L'examen ne révèle rien de plus précis ; il n'y a aucune douleur à la percussion du crâne ; tous les réflexes sont normaux ; il n'y a pas de signe de Babinski ; il n'y a aucun trouble cérébelleux, mais il existe une stase papillaire bilatérale. Tous les autres organes sont normaux. les urines le sont également ; seule la tension artérielle est un peu élevée : 21-11 au Vaquez.

Le malade entre dans une clinique où il est observé pendant plusieurs jours. Aux phénomènes précédemment notés, s'ajoutent un oubli fréquent et une déformation des noms propres ; il existe à gauche un signe de Babinski fruste.

Une ponction lombaire est alors pratiquée.

Pression au manomètre de Claude : 40 en position couchée.

Cytologie : 1 lympho par millimètre cube.

Albumine : 0 gr. 12.

Bordet-Wassermann : négative.

Pas de trace de sang.

Les réactions de Bordet-Wassermann et de Hecht sont négatives dans le sang, l'urée est au taux de 0 gr. 51.

Diverses radiographies sont faites : elles ne montrent aucun trait de fracture, mais il existe dans la région fronto-pariétale gauche une ombre étendue et nette.

1° Cliché de profil gauche. On note, dans la région fronto-pariétale, la présence d'une ombre anormale de teinte relativement homogène, de forme ovoïde, aux contours assez nets en arrière. Cet ovoïde a son grand axe obliquement dirigé de haut en bas et d'arrière en avant. Son pôle inférieur est le plus gros, il descend jusqu'à la base du crâne, son pôle supérieur remonte jusqu'à la voûte.

2° Cliché de face. Au niveau de la région frontale, on observe une ombre dense occupant tout le côté gauche ; elle s'étend en hauteur du sommet du crâne au sinus frontal ; en largeur, ses limites sont très imprécises en dedans, elle dépasse la zone médiane et se prolonge par une petite zone aux contours déchiquetés, mais d'ombre beaucoup moins dense.

Opération le 6 octobre 1933 (opérateur : M. Swynghedauw ; aides : Drs Dereux et Huart).

Le malade a reçu préalablement une injection sous-cutanée de sédol. Position horizontale, l'appareil de Pachon est fixé à la jambe pour surveiller constamment la tension artérielle.

L'hématome est présumé à droite, mais en raison de l'incertitude où l'on se

trouve à ce sujet, on décide de faire un trou de trépan explorateur à gauche, sur le trajet de l'incision projetée du cuir chevelu, afin que ce trou puisse être utilisé, si nécessaire, pour la taille du volet.

Anesthésie locale bilatérale de façon à pouvoir intervenir indifféremment à droite ou à gauche.

Coup de trépan à gauche et ponction exploratrice de la dure-mère. L'aspiration permet d'obtenir facilement 1 à 2 cent. cubes de liquide hématique. L'hématome se trouve donc bien de ce côté.

Incision curviligne du cuir chevelu partant de deux travers de doigt en arrière du bord supérieur du pavillon de l'oreille, remontant vers le vertex et s'incurvant à 2 centimètres environ de celui-ci pour revenir vers le bas et s'arrêter à la partie inférieure de la fosse temporale. Cette incision circonscrit un large volet pariéto-frontal.

Six trous de trépan circonscrivent le volet osseux et sont réunis par un trait de scie de Gigli. Le volet, fracturé à sa base, découvre largement la dure-mère qui se présente avec une teinte foncée et n'est animée d'aucun battement.

Incision cruciforme de la dure-mère. Elle met en évidence l'hématome aplati, allongé, de coloration brun violacé, recouvert par une pseudo-membrane blanchâtre dont les bords s'insinuent sous la brèche osseuse. On le détache prudemment avec les ciseaux courbes formant curette mousse. Hémostase soignée après tamponnement prolongé. Ligature d'une branche de la méningée moyenne.

Reconstitution de la dure-mère par un surjet en croix au catgut fin.

Avant de remettre en place le volet osseux, on agrandit à la pince gouge le trou du trépan antéro-inférieur de façon à réaliser une trépanation décompressive à la Cushing.

Une petite mèche est laissée dans cette brèche où persiste un léger suintement sanguin. Drainage filiforme sous la peau.

Pendant toute l'intervention la tension artérielle a été mesurée à intervalles de dix à quinze minutes. A plusieurs reprises on a pu noter un abaissement important de tension dont le maxima oscillait entre 20 et 10. A chacune des chutes importantes de la tension, l'intervention a été interrompue de façon à permettre au sujet de retrouver une tension normale.

Les suites opératoires ne présentent aucun incident, la mèche est mobilisée le lendemain et retirée complètement le surlendemain. Ce même jour, le malade éprouve le besoin d'uriner et d'aller à la selle, le hoquet diminue d'intensité pour disparaître quatre jours plus tard. Petit à petit, les autres troubles disparaissent, le malade s'exprime avec beaucoup plus de vivacité et répond immédiatement aux questions posées ; seule, la difficulté d'exprimer les noms propres persiste pendant une dizaine de jours.

Trois semaines après, le malade sort de la clinique, marchant sans aucune aide.

L'examen histologique de la pièce opératoire, pratiqué par M. le Dr Delattre, montre la structure habituelle de l'hématome sous-dural chronique post-traumatique, sur laquelle ont particulièrement insisté MM. P. Van Gehuchten et P. Martin.

Les caillots sanguins et la membrane ont été soumis à l'examen histologique sans qu'il ait été possible de les orienter. Il apparaît très nettement que plusieurs foyers hémorragiques d'âges différents se sont succédé.

En bordure de certains d'entre eux, l'organisation vasculo-conjonctive qui les résorbe est complète. Les capillaires sinusoïdes sont larges et abondants. Le tissu de soutien conjonctif est lâché, surchargé de pigment ferrique.

Il est intéressant de noter que presque tous ces capillaires sont vides de sang.

Ailleurs, l'organisation est à son début : le caillot sanguin fibrineux est à peine formé.

Partout le tissu d'organisation s'étend régulièrement sur de larges surfaces probablement parallèles aux méninges.

Cette observation suscite quelques réflexions.

1° *Le diagnostic* d'existence de l'hématome sous-dural est relativement aisé lorsque la notion d'un traumatisme antérieur est précise, il est beaucoup plus difficile quand ce traumatisme est très antérieur à l'apparition des accidents cérébraux. C'est le cas de notre malade qui avait reçu un coup de pied de cheval dans la région du vertex ; après une période de latence absolue de près de deux mois, les signes de compression cérébrale diffuse font leur apparition. La pathogénie de cette période de latence est encore obscure. Il ne semble pas que l'on puisse l'expliquer seulement par une augmentation progressive du volume de l'épanchement sanguin. Celui-ci se présente, en effet, à l'examen direct, sous la forme d'un hématome ancien complètement organisé, sans trace d'hémorragie récente. D'autre part, il ne nous a pas été possible de trouver l'origine de l'hémorragie, qui était probablement tarie depuis longtemps. L'hypothèse de Gardner (Traumatic subdural hématoma. *Archives of Neurology and psychiatry*. [V. avril 1932]), reprise par Fischer et De Morsier (*La Presse Médicale*, 4 octobre 1933) est plus séduisante. Ces auteurs attribuent les accidents à la différence de pression osmotique existant entre le liquide intrakystique et le liquide céphalo-rachidien. La première étant plus élevée, il se produira un courant osmotique de dehors en dedans à travers cette membrane semi-perméable formée par la paroi du kyste, d'où augmentation de volume de celui-ci. Peut-être s'y ajoute-t-il encore de nouvelles hémorragies par distension de la membrane et déchirure de capillaires superficiels. Fischer et De Morsier apportent, à l'appui de cette conception, des expériences, en particulier celle qui consiste à inclure du liquide du kyste hémorragique dans un sac de collodion et à plonger celui-ci dans du liquide céphalo-rachidien. Le sac se gonfle peu à peu et finit par éclater.

La guérison obtenue par Burgeat (*Bull. et Mém. de la Soc. nat. de Chir.*, 1932, p. 200), à la suite d'une simple ponction évacuatrice de l'hématome et suppression du liquide hématique qu'il contient, corrobore cette opinion, car s'il s'était agi d'une hémorragie lente ou récidivante la sédation des symptômes ne se serait pas maintenue.

2° *La localisation* de la lésion est souvent difficile à préciser : de sorte que la conduite du traitement chirurgical s'en trouve gênée. Dans notre cas, le traumatisme avait porté sur le vertex. Les commémoratifs ne donnaient donc aucun indice de localisation de côté. La *radiographie*, faite pour rechercher un trait de fracture, est, à ce point de vue, absolument négative. Cependant on y distingue une ombre anormale, ovoïde, occupant le zone fronto-pariétale dans le cliché de profil. De face, on trouve également *une ombre assez dense*, occupant le côté gauche et dépassant la ligne médiane. Est-ce un hématome? Le radiographe le suppose, mais nous restions assez sceptique sur la valeur de ce signe que nous ne trouvons mentionné nulle part. Or, l'hématome que nous avons découvert après trépanation large correspond bien à cette ombre, à la fois comme siège et comme étendue. Dans beaucoup d'observations, il n'est pas question d'un examen radiographique du crâne (Fischer et De Morsier, *La Presse Médicale*,

4 octobre 1933 ; Lemonnier et Vitaut, *Bull. et Mém. de la Soc. nat. de Chir.*, 1933, p. 1055 ; Monlonguet, *ibid.* ; Burgeat, Guibal, *ibid.*, 1932, p. 200, etc.).

Clovis Vincent signale à la Société de Neurologie, le 5 juillet 1934, la visibilité d'un hématome sous-dural calcifié ; il s'agit d'une observation remarquable par la longue durée de l'évolution, le traumatisme datait de 1925, le blessé a été opéré et guéri en 1933, soit après huit ans.

Peut-être y aurait-il intérêt à faire systématiquement cette recherche en cas d'hématome sous-dural. Il paraît peu vraisemblable, à première vue, qu'un hématome récent, étalé et mince, puisse traduire sa présence sur le film par une opacité plus grande que celle de la substance cérébrale elle-même, à moins cependant que cette opacité ne résulte de la composition chimique de l'hématome. Or, nous avons vu que le tissu conjonctif de la membrane de l'hématome est *surchargé de pigment ferrique* ; il est permis de supposer que l'opacité de l'hématome chronique est la conséquence de cette imprégnation du tissu conjonctif par le pigment ferrique. Aussi, pourrait-il être intéressant de rechercher, à l'avenir, ce signe de localisation, surtout dans les cas d'hématome sous-dural ancien, remontant comme le nôtre à plusieurs mois.

Il existe d'autres moyens d'investigation plus précis, telles que la ventriculographie ou, mieux encore, l'encéphalographie conseillée par de Martel (*Bull. et Mém. de la Soc. nat. de Chir.*, 1932, p. 783), mais il en résulte une prolongation de l'acte opératoire puisque ces recherches doivent être immédiatement suivies de l'intervention proprement dite.

Nous avons préféré nous en abstenir, pour utiliser le procédé plus simple de la ponction exploratrice de la dure-mère.

3° *Traitement opératoire* : Voici comment nous avons procédé : Dans *l'incertitude complète du côté de la lésion*, puisque nous n'avions, pour nous guider cliniquement, que de très légers signes aphasiques difficiles à interpréter au milieu du syndrome confusionnel et un signe de Babinski fruste à gauche, nous avons fait, de chaque côté, une large infiltration néocaïnique de la région fronto-pariéto-temporale, de façon à pouvoir intervenir indistinctement de l'un ou l'autre côté. Puis, *sur le trajet antérieur de la ligne d'incision destinée à circonscrire un large volet osseux, nous avons fait une incision de 6 à 7 centimètres, de façon à pouvoir forer un trou de trépan et découvrir la dure-mère*. Celle-ci se montra immédiatement sous l'aspect d'une membrane brunâtre, de coloration anormale, et une simple ponction à l'aide d'une aiguille montée sur seringue de Pravaz nous permit d'aspirer quelques centimètres cubes d'un liquide hématique, caractéristique de la présence d'un hématome de ce côté. Il ne restait plus qu'à continuer l'incision commencée et à forer les autres trous de trépan dont le premier était immédiatement utilisable.

En cas de ponction blanche, nous pouvions faire séance tenante la même exploration à droite, l'infiltration ayant été faite préalablement de ce côté.

Il semble que ce procédé très simple de rechercher du côté lésé soit très recommandable puisqu'il ne pourrait être mis en défaut que dans le

cas d'un hématome de très petite dimension. Or, l'hématome sous-dural est presque toujours assez volumineux pour atteindre la région où l'on fera la trépanation exploratrice.

Je relève, à l'appui de l'opinion de MM. Swynghedauw et Dereux, la communication suivante de notre collègue de Martel à la Société de Neurologie (séance du 5 juillet 1934) : « Dans tous les cas, j'ai pratiqué une hémicraniectomie comme j'ai l'habitude de le faire... Je pratiquai aussitôt une hémicraniectomie du côté droit, côté traumatisé, je ne trouvai rien. Après avoir refermé cette hémicraniectomie, j'en pratiquai une autre du côté gauche. » En définitive, il s'agissait d'une hémorragie ventriculaire. Ce cas ne justifie-t-il pas la technique prudente que l'on vous propose ?

Je vous prie d'en remercier MM. Swynghedauw et Dereux.

M. **Petit-Dutaillis** : 1° Je voudrais demander pourquoi on n'a pas fait de ventriculographie, étant donné qu'il s'agissait d'un hématome datant de deux mois, cette ventriculographie ne présentait pas de danger, et dans ce cas elle aurait permis de localiser l'hématome.

2° Je suis tout à fait d'accord, par contre, avec les auteurs sur l'utilité de faire d'abord une ou plusieurs trépanations limitées pour repérer l'hématome.

C'est ainsi que j'ai procédé plusieurs fois chez des malades où l'on soupçonnait des hématomes sous-duraux. On peut, en effet, pratiquer une série de petits trous de trépanation qui n'empêchent pas ultérieurement de faire un large volet et, en les multipliant dans le sens antéro-postérieur, on risque très peu de passer à côté d'un hématome qui existe. Je crois ce procédé excellent et à conseiller avant de faire une hémicraniectomie, opération manifestement excessive en l'espèce.

Les hématomes sous-duraux traumatiques apparaissant deux ou trois mois après le traumatisme sont rares et en réalité, ce qui est fréquent, c'est la tumeur du cerveau révélée à l'occasion d'un traumatisme.

J'ai opéré ainsi plusieurs cas où l'hématome sous-dural paraissait certain et où j'ai trouvé, en réalité, un gliome. J'insiste sur ce point parce que c'est là une erreur de diagnostic fréquente en pratique, erreur insuffisamment connue.

M. **Welti** : L'encéphalographie est susceptible de donner d'utiles renseignements pour diagnostiquer et localiser les hématomes sous-duraux. Cette méthode mériterait d'être utilisée plus souvent. Par ailleurs, le vaisseau cause de l'hémorragie — il s'agit en général d'une veine — ne saigne plus au moment de l'intervention. Il suffit donc d'évacuer l'hématome sous-dural par un orifice de trépanation minimum et les volets ostéoplastiques sont inutiles.

M. **Moulonguet** : MM. Swynghedauw et Dereux parlent bien de la ventriculographie et de l'encéphalographie comme moyen de diagnostic. Il est certain que ces procédés sont très utiles, peut-être même indispensables,

si le diagnostic est hésitant entre hématome post-traumatique et toute autre lésion neurologique, ce qui est le cas lorsque l'antécédent traumatique est très ancien ou mal précisé.

Mais lorsque le diagnostic d'hématome intracranien post-traumatique est certain et que, seul, le diagnostic de localisation se pose, n'est-il pas tentant de préciser cette localisation par une simple radiographie du crâne? C'est en cela que la communication de MM. Swynghedauw et Dereux, si elle est confirmée, est très intéressante. Il faut apprendre à lire ces radiographies, ce n'est pas facile, et les auteurs eux-mêmes n'ont su interpréter les leurs qu'après coup. Appliquons-nous donc à cette lecture.

Du point de vue thérapeutique, je crois qu'il était intéressant d'insister sur le danger des grands volets ostéoplastiques taillés uniquement dans un but de recherche et je suis très heureux que Petit-Dutaillis et Welti se soient associés à mon opinion. Un trou de trépan est suffisant pour découvrir l'hématome et le volet ne sera taillé qu'ensuite, à bon escient.

En effet, je signale à mon ami Welti que beaucoup d'observations signalent la nécessité, pour éviter la reprise des accidents, d'enlever grâce à un large volet tout l'hématome organisé et les néo-membranes qui l'enveloppent.

Paralysie totale de l'hypoglosse, parcellaire du spinal, parésie transitoire du sympathique par projectile de la base du crâne (Syndrome condylo-déchiré postérieur partiel),

par M. **Paul Roques**, professeur à l'École d'Application du Service de santé des troupes coloniales à Marseille.

Rapport de M. Mocquot.

Messieurs, j'ai à vous rendre compte d'une observation intéressante qui nous a été adressée par le médecin commandant Roques, professeur à l'École d'Application du Service de santé des troupes coloniales à Marseille. C'est un bel exemple de lésions nerveuses associées produites par un projectile cheminant sous la base du crâne, un de ces cas dans lesquels un examen minutieux des symptômes conduit à un diagnostic topographique extrêmement précis.

Un soldat de vingt et un ans est blessé le 5 mai 1934 par une balle de revolver de petit calibre.

L'orifice d'entrée du projectile siège à hauteur de l'aile du nez, à gauche, à 1/2 centimètre en dehors; du sang en petite quantité s'écoule par les narines et tapisse la paroi postérieure du pharynx. Il existe une ecchymose médiane de la voûte palatine; la pointe de la langue est déviée à gauche, l'hémivoile droit est abaissé et attiré vers la gauche. La voix est nasonnée mais puissante, il n'existe ni dysphonie ni dyspnée.

Aucun signe alarmant n'indiquant une intervention d'urgence, le chirurgien

se contente de faire pratiquer une désinfection des fosses nasales et du rhino-pharynx.

Le lendemain, M. Roques constate d'abord un syndrome de Claude Bernard-Horner typique : exophtalmie, myosis, diminution de la fente palpébrale ; la sécrétion lacrymale est augmentée.

Un examen endoscopique permet de suivre le trajet du projectile. Il a pénétré dans le sinus maxillaire gauche par sa paroi antérieure, a traversé ce sinus, a pénétré par le méat inférieur dans la narine gauche, a perforé la cloison à 6 centimètres de l'orifice narinaire, a cheminé dans la narine droite, puis a perforé la paroi postérieure du pharynx à hauteur du pôle supérieur de l'amygdale droite.

Le sinus maxillaire gauche est opaque à la diaphanoscopie.

La rhinoscopie montre la présence de sang dans les deux choanes.

Le blessé accuse un point douloureux assez net au niveau du bord postérieur de la mastoïde, mais il n'existe aucune tuméfaction, aucune ecchymose, aucun signe de lésion des gros vaisseaux du cou.

L'étude des troubles nerveux montre :

L'hémi-paralysie droite de la langue (déviée au repos du côté gauche, déviée à droite dans les mouvements de profusion).

L'hémi-parésie du voile à droite : chute de l'hémi-voile droit au repos. Dans la phonation, le voile est attiré vers la gauche. La voix est nasonnée. Le malade éprouve de la gêne à la déglutition, en particulier des solides. A la rhinoscopie antérieure, au moment de la contraction du voile, la moitié gauche se relève normalement tandis que la droite reste immobile.

Une mobilité normale des cordes vocales.

L'absence de troubles moteurs au niveau de la partie postérieure du pharynx dans la phonation (signe du rideau de Vernet négatif).

Une motricité et une tonicité normales du sterno-cléido-mastoïdien et du trapèze droit.

Une sensibilité tactile normale du voile, des amygdales, de la langue, du pharynx, aussi bien à droite qu'à gauche.

Une sensibilité normale dans la zone de Ramsay Hunt à droite.

L'absence de troubles de la gustation dans le tiers postérieur de la langue.

L'absence de toux, de sialorrhée, de tachycardie. Le cœur bat à 70. Le réflexe oculo-cardiaque est présent. La pression des globes ralentit le rythme cardiaque à 60. L'acuité auditive est normale.

L'acuité visuelle est égale à 1.

Il n'existe pas de paralysie faciale. La sensibilité est normale dans les diverses régions de la face.

En somme, les lésions portent sur l'hypoglosse (lésion totale), sur le spinal (lésion partielle) et sur le sympathique. Le glosso-pharyngien et le pneumo-gastrique sont indemnes.

L'examen électrique a donné les résultats suivants :

Nerf facial : excitabilité normale à droite et à gauche.

Nerf hypoglosse : inexcitable à droite, excitable à gauche.

Muscles de la langue : l'excitation de la moitié provoque des mouvements réflexes de l'hémi-langue gauche.

Sterno-cléido-mastoïdien droit : normalement excitable.

Trapèze : normalement excitable.

Muscles sous-hyoïdiens : normalement excitables.

Le voile n'a pu être utilement interrogé.

Par des radiographies faites sous des incidences diverses et par la stéréo-radiographie, le projectile a été localisé au voisinage immédiat de la base du crâne, entre la face interne de la mastoïde droite et le condyle occipital, à quelques millimètres en arrière de l'apophyse styloïde, au-dessus de l'apophyse transverse droite de l'atlas.

Intervention le 11 mai : Sous-anesthésie générale au balsoforme, incision pré-sterno-cléido-mastoïdienne, commençant à 3 centimètres au-dessus de la clavicule, remontant le long du bord antérieur du muscle, et s'arrondissant enfin sur la face externe de la mastoïde.

Après hémostase de la jugulaire externe, le bord externe du sterno-cléido-mastoïdien est reconnu. On rugine alors la face externe de la mastoïde pour découvrir le bord postérieur du conduit auditif externe. La pointe de la mastoïde est sectionnée au ciseau d'avant en arrière, à hauteur du bord inférieur du conduit auditif. Le sterno-cléido-mastoïdien et son insertion supérieure sont alors aisément réclinés vers l'arrière. L'occipitale, blessée au cours de cette manœuvre, est liée au niveau du bord inférieur du digastrique qui reste en place.

Le spinal est reconnu dans la partie inférieure de la plaie.

On suit alors de bas en haut le plan de l'angulaire et l'on remonte aisément jusqu'à l'apophyse transverse de l'atlas en se tenant toujours en arrière de l'aponévrose profonde qui protège et cache les gros vaisseaux du cou.

Le projectile n'apparaît toutefois pas encore. Le doigt ne peut pas s'insinuer entre occipital et apophyse transverse de l'atlas pour aller vérifier si la balle se trouve bien à l'endroit où nous pensons la trouver. Mais il suffit de cliver les fibres du petit oblique de celles plus ou moins confondues du grand droit postérieur de la tête et du complexus pour l'apercevoir. Elle se présente, non pas par sa pointe comme le faisaient prévoir les radiographies, mais bien par sa base. L'extraction du projectile, sous le contrôle de la vue, est alors très facile. La vertébrale, vérifiée, est intacte.

On termine l'intervention en fixant la pointe mastoïdienne à sa place anatomique par un crin double transosseux, synthèse que l'on consolide par quelques points au catgut chromé rapprochant les tissus fibreux avoisinants. Trois points au catgut reconstituent l'aponévrose superficielle et la gaine du sterno-cléido-mastoïdien. La peau est suturée aux crins. Un drainage filiforme a été placé au contact de la section mastoïdienne.

Durée de l'intervention : quarante minutes.

Suites opératoires sans incident : le malade s'est levé le lendemain de l'intervention. Drainage filiforme enlevé au bout de quarante-huit heures. Réunion *per primam*.

Trois semaines après l'intervention, persistent l'hémi-paralysie de la langue et l'hémi-paralysie du voile, la voix reste nasonnée. Les phénomènes de paralysie du sympathique ont disparu. Par contre le malade n'éprouve à peu près aucune gêne à mastiquer ou à avaler. La pointe mastoïdienne est restée parfaitement en place, le cou est souple ; il n'existe aucune attitude vicieuse.

M. Roques souligne, dans cette observation, deux particularités intéressantes :

La première est l'existence d'une paralysie du voile du palais sans paralysie associée du larynx. Il est aujourd'hui bien établi, grâce surtout aux travaux de Vernet, que la motricité du voile et du larynx est assurée par la branche interne du spinal. Une paralysie isolée du voile consécutive à une lésion de ce nerf ne pourrait s'expliquer que par une systématisation topographique des fibres nerveuses, telle qu'une lésion partielle pourrait intéresser les fibres vélo-palatines en respectant les fibres récurrentielles.

M. Roques a trouvé une explication plus vraisemblable : il pense que le projectile n'a pas lésé la branche interne du spinal elle-même, mais uniquement ses filets pharyngés au moment où ils se détachent du bord interne du ganglion plexiforme. Il fait remarquer que l'intégrité des vaisseaux qui

masquent en avant le tronc du spinal implique un trajet du projectile interne par rapport au trou déchiré postérieur.

Ainsi, le groupement des symptômes observés chez ce blessé, et dont M. Roques n'a pas retrouvé d'exemple dans la littérature médicale, apporte un appoint précieux au diagnostic topographique des lésions. Il me faut cependant faire remarquer que le diagnostic des lésions est déduit uniquement des symptômes et ne repose pas, fort heureusement d'ailleurs, sur des constatations anatomiques directes.

M. Roques discute, en outre, l'opportunité de l'intervention, puisque, à ce moment, la balle était parfaitement tolérée ; il fait valoir le danger de lésion de l'artère vertébrale, très voisine du projectile et, d'autre part, les possibilités de migration du projectile qui avait déjà subi une rotation au moment de l'intervention.

On peut ajouter qu'en pareille occurrence il est impossible de savoir dans quelle mesure la présence du projectile n'est pas cause des désordres nerveux ; à tout le moins, elle n'est pas favorable à leur réparation.

L'extraction du projectile était donc parfaitement indiquée : elle a été pratiquée par M. Roques avec une grande précision anatomique et suivie de succès. Le blessé n'ayant été suivi que trois semaines, on ne peut savoir dans quelle mesure les troubles nerveux pourront régresser. Déjà les troubles dus à la paralysie du sympathique avaient disparu. D'autre part, la section unilatérale de l'hypoglosse — j'ai eu l'occasion de le constater récemment — ne trouble pas d'une façon bien appréciable la phonation ni la déglutition. Elle n'apporte qu'une gêne légère à la mastication.

Je vous propose, Messieurs, de remercier M. Roques de son intéressante observation et de le féliciter du résultat qu'il a obtenu.

COMMUNICATIONS

L'injection thérapeutique du système lymphatique,

par MM. **P. Moure, Grasset** et **Rouault.**

Depuis mai 1932, nous avons entrepris une série de recherches sur l'injection thérapeutique de certaines régions lymphatiques et nous voulons vous faire part de nos premières constatations.

Le point de départ de notre étude fut l'idée déjà ancienne de notre collègue Marcille de produire la sclérose du territoire lymphatique correspondant à certains cancers facilement accessibles.

Marcille nous montra et nous enseigna sa technique dont nous avons été entraînés depuis à étendre et à modifier les indications.

L'idée de Marcille, qui nous parut très séduisante, était de bloquer par une injection sclérosante le territoire lymphatique tributaire du cancer. Considérant donc que l'échec du traitement de certains cancers facilement accessibles comme ceux de la langue et des lèvres, tenait, avant tout, aux récidives ganglionnaires, quel que soit d'ailleurs le traitement mis en œuvre, nous avons pensé que la sclérose du territoire lymphatique pouvait fournir, sinon la solution radicale, du moins un adjuvant intéressant dans la limitation de l'extension néoplasique.

Le premier point à réaliser était de trouver une solution présentant la double qualité d'être pénétrante et sclérosante.

Nous avons employé au début la formule imaginée par Marcille, utilisant le formol comme agent sclérosant, l'éther comme véhicule. Pour pouvoir étudier la puissance de pénétration de la solution, il était nécessaire de la colorer. Parmi les nombreux colorants, les uns sont toxiques, les autres insolubles dans l'éther; Marcille nous conseilla la chlorophylle. C'est avec cette masse que nous avons fait nos premières tentatives en 1932. Depuis nous avons continué et continuons encore à étudier des masses d'injections qui répondent au double but d'être pénétrantes et sclérosantes sans être ni toxiques ni caustiques.

Ayant commencé nos tentatives dans les adénites cancéreuses, nous avons été entraînés à essayer ce mode d'injection dans les adénites tuberculeuses et aussi dans certaines adénites chroniques.

Voici mes premières constatations :

Comme l'avait prévu Marcille, il est possible d'injecter sur le vivant un territoire lymphatique en faisant usage d'une masse d'injection à base d'éther.

La technique consiste à dénuder un ganglion sain et à y pousser la masse directement à l'aide d'une fine aiguille (la seringue de Raison convient parfaitement). On voit alors le ganglion se gonfler et l'injection filer dans les vaisseaux lymphatiques puis remplir les ganglions voisins.

A côté de cette preuve visuelle du passage et la masse colorée dans les lymphatiques, nous pouvons vous fournir des preuves histologiques :

Ayant prélevé et fixé des ganglions aussitôt après l'injection, on voit nettement sur les coupes que tous les sinus de ganglions sont fortement dilatés par l'injection (fig. n° 1).

Cette double constatation clinique et histologique permet de dire que la masse d'injection peut injecter un territoire lymphatique.

Le deuxième point à élucider était le rôle sclérosant de la masse d'injection. Ici encore, nous pouvons fournir des preuves cliniques et histologiques La preuve clinique est fournie par la régression progressive et par l'atrophie des ganglions hypertrophiés, que nous avons obtenues dans de nombreux cas, chez l'homme et chez le cobaye.

Dans un cas d'injection des ganglions de l'aine après l'amputation de la verge pour cancer avancé, nous avons vu survenir de l'œdème du scrotum et des cuisses qui persista plusieurs semaines et disparut progressivement. Les ganglions suspects régressèrent si bien, que le malade, plus confiant

que nous, ne se décida pas à accepter le curage ganglionnaire que je lui proposais. Un an après, l'œdème a complètement disparu et les ganglions sont restés ce qu'ils étaient lorsque le malade quitta l'hôpital il y a plus d'un an.

La preuve indiscutable de la sclérose des ganglions injectés est fournie par l'étude des coupes histologiques.

Nous avons examiné des ganglions prélevés à des périodes différentes après l'injection, ganglions normaux chroniquement enflammés, tuberculeux et cancéreux.

On peut dire que le ganglion dans lequel a pénétré l'injection est

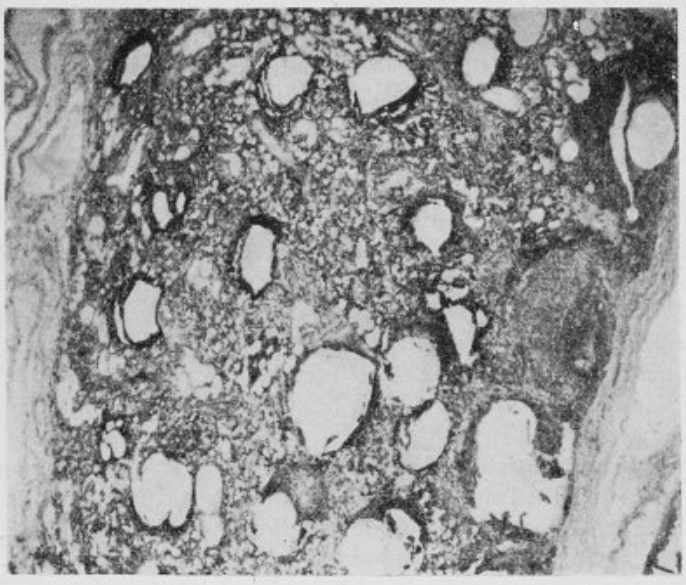

Fig. 1. — Coupe d'un ganglion injecté, prélevé et fixé aussitôt après l'injection. On voit tous les sinus dilatés. Grossissement 50/1 (Coupe 1802-1).

progressivement détruit et se trouve remplacé par du tissu cicatriciel. Mais il faut immédiatement ajouter que l'injection pénètre mal les ganglions entièrement cancéreux ou tuberculeux au stade de caséification et de ramollissement.

Pour agir sur ces ganglions il faut donc les injecter directement et individuellement.

Voici donc quelques faits qui prouvent que l'injection du système lymphatique est réalisable sur le vivant et que le premier effet cherché, la sclérose, a été obtenu.

Quels en sont les applications et les résultats cliniques?

Le premier but de nos recherches était son application aux adénites cancéreuses. Actuellement, avec la masse d'injection dont nous faisons

usage, à base de formol ou de chlorure de zinc, nous devons dire que l'injection sclérosante n'est pas habituellement suffisante pour détruire les métastases cancéreuses dans le système lymphatique tributaire de la région néoplasique. Des malades auxquels nous avons enlevé les lésions néoplasiques et seulement injecté le système lymphatique correspondant, les uns sont restés encore indemnes, mais quelques-uns dont les lésions étaient manifestement plus avancées ont vu leurs ganglions se développer. Nous n'avons donc pas la prétention de supprimer le temps chirurgical du curage ganglionnaire.

Nous pensons actuellement que l'injection sclérosante du territoire lym-

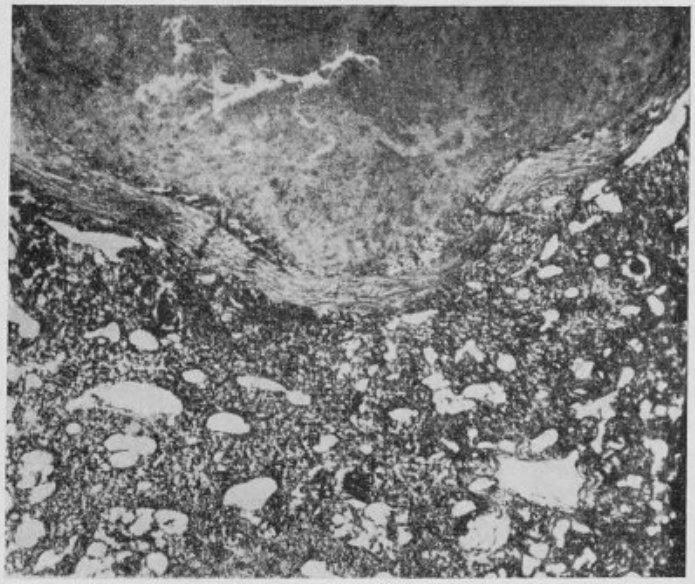

Fig. 2. — Coupe d'un ganglion caséeux, huit jours après l'injection. Grossissement 40/1 (Coupe 1870-11).

phatique peut être un précieux adjuvant de cette intervention et nous espérons que l'injection sclérosante préalable du territoire lymphatique, en bloquant la voie d'essaimage autour de la lésion primitive, pourrait permettre son exérèse ou sa destruction par le radium en réduisant les chances d'essaimage. D'autre part, au cours de l'exérèse, l'injection des ganglions d'apparence sains à la périphérie de la région évidée peut encore prolonger notre territoire d'action.

Mais, seules, des statistiques pourront, avec un éloignement suffisant, juger cette pratique et dire si les résultats éloignés se trouvent améliorés.

Par contre, je pense que cette méthode peut donner des résultats plus applicables dans les adénites tuberculeuses, et les premiers résultats que nous avons obtenus sont très encourageants.

Les adénites chroniques tuberculeuses que nous avons eu à traiter étaient à des stades différents, depuis les polyadénopathies congestives jusqu'aux adénites suppurées avec péri-adénite et fistules.

C'est dans les adénites chroniques congestives que les résultats sont les plus constants et les plus probants. Il suffit d'injecter l'un des ganglions supérieurs de la chaîne avec la solution, pour sentir les ganglions voisins augmenter de volume et s'injecter à leur tour. En général, les jours suivants apparaissent des ganglions qui n'étaient pas perceptibles avant l'injection, qui restent durs pendant quelques jours et qui disparaissent

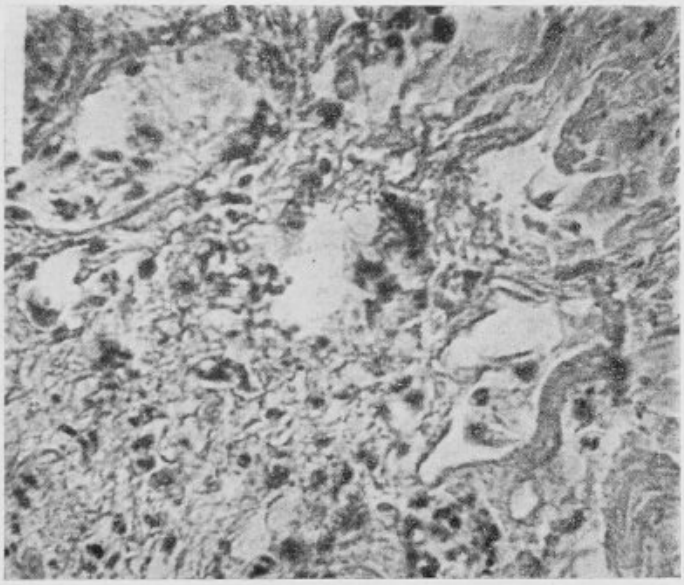

Fig. 3. — Coupe d'un ganglion un mois après l'injection. La structure du ganglion est complètement disloquée, et l'évolution se fait vers la sclérose. Grossissement 600/1 (Coupe 1841).

ensuite pour ne plus reparaître. Ceci après deux ou quatre injections. Nos résultats les plus anciens datent d'un an.

En général, lorsque les malades viennent consulter et présentent des ganglions multiples à différents stades de l'évolution tuberculeuse, l'injection directe des ganglions caséeux ou ramollis ne pénètre pas le système lymphatique périphérique et ne peut avoir qu'une action locale de nécrose hâtant l'élimination des produits caséeux. De même, lorsque la lésion a dépassé les ganglions et qu'il existe de la péri-adénite avec cellulite subaiguë, l'injection que nous préconisons hâte considérablement la fonte des produits caséeux dont il peut être indiqué ensuite d'aider l'élimination.

Ce sont ces formes avec péri-adénites qui sont les plus longues à traiter ; par contre, les plus propices sont les polyadénites congestives qui peuvent

être isolées mais qui, en général, entourent un groupe ganglionnaire caséeux ou ramolli. Dans ce cas, nous traitons, d'une part, le groupe caséeux par des injections plus concentrées à effet nécrosant et la polyadénopathie congestive par des injections moins fortes à effet sclérosant.

De cette communication préliminaire, nous ne voulons tirer aucune conclusion. Les travaux que nous poursuivons depuis 1932 nous ont entraîné dans des expériences qui demandent encore beaucoup de temps et de patience. Nous avons actuellement déterminé, avec les laboratoires Baude, une masse d'infection plus stable et plus dosable. D'autre part, nous en sommes venus à penser que la chlorophylle, que nous avons employée comme simple colorant, joue un rôle important dans les résultats obtenus dans les adénites tuberculeuses.

La chlorophylle, dont le rôle photo-sensibilisateur est bien connu, a donné lieu à des travaux déjà très nombreux surtout en Allemagne, et nous poursuivons actuellement des expériences sur l'effet de la chlorophylle en injections intralymphatiques et aussi intraveineuses. Nous vous en soumettrons ultérieurement les résultats.

M. Métivet : Je ne veux m'occuper que des injections dans les cas d'adénopathies cancéreuses.

Il paraît évident que les chirurgiens sont maintenant en possession d'une formule « définitive » de traitement chirurgical du cancer : c'est l'ablation en bloc de la tumeur, des lymphatiques efférents et des territoires ganglionnaires auxquels ceux-ci aboutissent.

Et cependant, malgré des exérèses larges, de plus en plus larges, les métastases à distance sont encore fréquentes. Dans le cancer du sein, par exemple, les récidives locales post-opératoires, les récidives axillaires sont rares ; mais combien sont fréquentes les métastases pulmonaires ou rachidiennes. On pourrait, peut-être, se demander si la suppression systématique des barrières ganglionnaires ne favorise pas, en un certain sens, l'apparition de ces métastases à distance.

Dans le cancer de la langue, lorsque la lésion locale a été traitée par le bistouri, le radium ou les agents électriques, il est de règle de s'attaquer aux chaînes ganglionnaires cervicales. Mais quand doit-on pratiquer cette deuxième intervention ? Au bout de quelques semaines, ou de quelques mois? Faut-il se hâter d'enlever les ganglions ou est-il préférable de conserver pendant quelque temps ces barrages ganglionnaires? C'est une question à laquelle, il y a déjà assez longtemps, un auteur anglais avait répondu, avec preuves à l'appui, en conseillant de différer la deuxième intervention.

Qu'il s'agisse d'exérèse ganglionnaire, d'irradiation des ganglions dans le but de détruire les cellules cancéreuses qu'ils peuvent contenir, ou qu'il s'agisse, comme nous le dit Moure, d'injecter les ganglions pour les scléroser et « couper la route » aux cellules cancéreuses, on peut se demander s'il est toujours absolument inoffensif de tracasser les ganglions et si l'on ne risque pas ainsi d'entraver le rôle de barrage qu'ils paraissent jouer.

M. **Ameline** : J'ai essayé, dans le service de mon maître, le Dr Basset, l'injection du système lymphatique sur le vivant. Je l'ai essayée dans 3 cas de cancer du sein, non pour des fins thérapeutiques, mais dans un but en quelque sorte anatomique, en espérant rendre plus facile la dissection ganglionnaire du creux de l'aisselle. J'ai employé des solutions très concentrées de bleu de méthylène dans l'eau distillée. Je dois dire que les résultats obtenus ont été assez décevants, et que, à côté de quelques ganglions colorés, j'ai trouvé des ganglions de gros volume absolument incolores. J'avais renoncé à ces recherches à cause de leurs résultats incertains.

M. **Mondor** : Je ne sais pas quelle est la valeur thérapeutique de la méthode adoptée par mon ami P. Moure. Mais si un jour elle est à l'honneur, je voudrais que le nom de mon maître Souligoux fût rappelé, car il fut un des premiers à adopter, avec foi, les suggestions de M. Marcille. Je l'ai vu, pendant plusieurs années, injecter, autour des cancers de l'utérus, des solutions formolées avec lesquelles il espérait, par obturation lymphatique, obtenir un barrage efficace contre la propagation tumorale.

M. **Basset** : Moure nous a dit qu'il injectait, en général, directement dans les ganglions. Les recherches qu'Ameline avait commencées à poursuivre dans mon service, et qu'il a abandonnées, étaient différentes, puisque, dans les tumeurs du sein, il injectait dans la tumeur ou dans la glande, donc loin des ganglions.

Je me souviens, d'autre part, que, pour ma thèse, j'ai eu souvent le plus grand mal à injecter le système lymphatique en piquant au niveau de la vulve et du clitoris. D'un sujet à l'autre, et bien que la technique fût toujours semblable, les résultats étaient très différents du point de vue du cheminement et de la diffusion de la masse colorée, et cela même en tenant compte des variations anatomiques individuelles du système lympho-ganglionnaire.

Je crois qu'il est difficile d'injecter complètement, comme il faudrait le faire, en cas de lésions cancéreuses ou tuberculeuses dont Moure nous a parlé, la totalité du réseau lympho-ganglionnaire d'un organe ou d'une région.

M. **P. Moure** : J'ai cherché, dans cette communication, à vous exposer seulement quelques faits précis sur l'injection de certains territoires lymphatiques sur le vivant. Ayant commencé à appliquer cette méthode au cancer, je me suis ensuite laissé entraîner à en étendre les indications.

Je puis répondre à Basset et à Ameline que j'ai tenté d'injecter les lymphatiques en partant de la tumeur ou de sa périphérie. J'ai renoncé à cette pratique qui m'a semblé favoriser l'essaimage. D'ailleurs, les injections de formol dans les néoplasmes que j'ai vu pratiquer par Morestin, qui avait enseigné cette pratique à Souligoux, n'ont jamais provoqué que des nécroses localisées, sans arrêter la marche du néoplasme. J'avais espéré que ma masse d'injection plus pénétrante aurait une action plus élective. Je la crois capable d'essaimage.

J'ai seulement voulu vous démontrer aujourd'hui que l'injection de certains territoires lymphatiques par une masse sclérosante était possible.

Je vous communiquerai ultérieurement les résultats que j'obtiens dans les adénites tuberculeuses, car, ici, les résultats sont plus palpables que dans les adénites cancéreuses.

J'ai entrepris également des expériences sur la chlorophylle, car je suis persuadé que la chlorophylle, que j'ai d'abord employée comme simple colorant, joue un grand rôle dans les résultats obtenus.

Névralgie du glosso-pharyngien gauche. Neurectomie sous-cranienne. Guérison,

par MM. **Charbonnel**, membre correspondant national
et **F. Piéchaud** (de Bordeaux).

Depuis la première observation de Weisenburg, en 1910 (névralgie de la IXe paire au cours de l'évolution d'une tumeur de l'angle, étiquetée « tic douloureux pendant six ans »), la pathologie du glosso-pharyngien a intéressé les neurologues et, rapidement, les neuro-chirurgiens. Elle commence à être mieux connue, bien que les faits s'y rapportant soient encore rares.

D'après une intéressante revue de MM. Pommé et Duguet, du Val-de-Grâce, parue dans la *Biologie médicale*, d'avril 1934, et intitulée : « Physiologie du IXe, données expérimentales et neuro-chirurgicales », *il existerait 38 cas connus, dont 15 ont été opérés.*

Pour les interventions, ces auteurs signalent les travaux suivants :

1919. — 3 cas de Sicard et Robineau (Algies vélo-palatines améliorées par la neurotomie du IXe et des rameaux pharyngés du Xe). *Revue neurologique*, n° 26, 1920, p. 256.

1923. — Doyle. *Archiv of Neur. and Psych.*, janvier 1923.

1924. — Adson. Neurotomies intracraniennes du IXe. *Archiv of Neur. and Psych.*, n° 12, 1924, p. 487.

1927. — Dandy (2 cas personnels)[1]. *Archiv of Surgery*, n° 15, août 1927, p. 198.

1927. — Fay. *Archiv of Neur. and Psych.*, n° 8, octobre 1927, p. 110.

1928. — Stoockey. *Archiv of Neur. and Psych.*, n° 20, octobre 1928, p. 702.

1929. — Usadel. *Archiv of Chirurg.*, mai 1929, p. 550.

1931. — Filator. *Archiv. of Klin. Chir.*, n° 66, 1931, p. 345.

1932. — Chavany et Welti. *La Presse Médicale*, 25 juin 1932.

Restant ici sur le terrain strictement neuro-chirurgical, nous renvoyons au travail de ces auteurs pour tout ce qui concerne l'anatomo-physiologie

1. Dans ce travail, Dandy relève 21 cas (opérés et non opérés).

du IXe — qui demeurait si discutée d'après les données expérimentales ou pathologiques, avant que les interventions des neuro-chirurgiens ne viennent justement donner des notions précises à ce sujet, puisqu'elles réalisent une véritable expérience sur l'homme.

On trouvera, d'autre part, dans le travail cité de Chavany et Welti, une étude clinique détaillée et une discussion sur la meilleure voie, nécessaire et suffisante, pour obtenir le résultat recherché : voie intracranienne de Dandy et Adson ou voie sous-cranienne de Sicard et Robineau.

Comme eux, nous nous en sommes tenus à la neurotomie (ou plutôt à la neurectomie avec alcoolisation du bout central) au-dessous du trou déchiré postérieur qui, certes, satisfait mieux l'esprit que celle de Dandy-Adson (dans laquelle la section porte en amont du ganglion d'Andersch comme la neurotomie juxtaprotubérantielle du Ve, pour névralgie faciale), mais qui est moins grave, plus rapide et, en fait, s'est montrée jusqu'à présent suffisante, à longue échéance, dans les cas où elle a été employée.

Cependant, en opérant récemment par la voie juxtaprotubérantielle intracranienne de Dandy un cas de névralgie faciale gauche (dont les suites sont actuellement excellentes), nous nous sommes rendu compte de la relative facilité de cette voie d'accès sur la racine du IXe.

Nous ajoutons donc simplement notre observation aux quinze déjà connues, pour grossir le dossier chirurgical encore léger de cette algie ignorée de beaucoup de praticiens et de chirurgiens.

Cette observation montre, comme les précédentes, que le territoire *sensitif* du IXe est tel que l'ont décrit Dandy et Crowe, Stockey, Chavany et Welti : sensibilité du naso- et de l'oro-pharynx ; qu'*au point de vue moteur* le « signe du rideau » pharyngien de Vernet est absent parce que le constricteur supérieur du pharynx n'est pas paralysé, innervé qu'il est par le Xe, sauf dans sa partie toute supérieure qui n'est pas visible par la bouche ; qu'*au point de vue sensoriel*, la base de la langue avec le V lingual et l'isthme du gosier ont perdu leur fonction du côté opéré mais très temporairement, la récupération étant complète au bout de deux mois, comme dans le cas de Chavany et Welti ; enfin qu'*au point de vue sécrétoire* il n'y a cliniquement aucune modification de la sécrétion parotidienne.

Observation. — Mme M..., âgée de soixante ans, d'excellente santé habituelle, fait dater le début de ses douleurs de sa ménopause, *il y a quatorze ans*. A ce moment, elle commença à ressentir des lancements dans la base de la langue, à gauche, avec irradiations à l'oreille. Ces douleurs en éclair devinrent de plus en plus violentes et de plus en plus rapprochées, par crises durant quelques secondes ; elles s'irradiaient alors non seulement à l'oreille, mais vers le bas, depuis la région sous-angulomaxillaire, le long du cou.

Survenant souvent spontanément, elles étaient surtout déclenchées par le passage des aliments, la déglutition de salive, même la parole ; à tel point que Mme M... évitait de parler et essayait de manger des aliments mous, en les faisant glisser sur le côté droit du pharynx.

On essaya toute une série de traitements sans aucun résultat : diathermie, électrisation, pointes de feu, ionisation iodée, etc., etc.

Dans les derniers mois, les crises sont peut-être un peu plus espacées, mais encore plus violentes, empêchant tout sommeil.

Quand nous la voyons, en février 1934, nous assistons à des crises : les traits se crispent, la malade penche la tête, et, en même temps, on voit apparaître une rougeur vaso-motrice intense de l'hémiface gauche. La crise passe au bout de quelques secondes, pour se reproduire quelques minutes après.

L'examen neurologique direct est absolument négatif; aucune paralysie, aucune anesthésie, aucun trouble gustatif. De même, l'examen neurologique général.

On note que, sous le lobule de l'oreille, la peau paraît comme lardacée, épaissie. Il y aurait eu, à ce niveau, au moment des crises, de l'œdème? Peut-être s'agit-il des conséquences de troubles vaso-moteurs; peut-être — et plutôt — des suites des divers traitements locaux appliqués.

Nous pensons avoir affaire à une névralgie essentielle du IXe gauche.

Intervention (9 mars 1934) avec l'assistance du Dr Massé.

Anesthésie à l'éther. Longue incision derrière l'oreille et le long du bord antérieur du sterno. Décollement du conduit auditif externe et rugination de la mastoïde. Parotide écartée en avant. Section du digastrique. Le nerf est repéré dans la région sous-parotidienne, sous le stylo-pharyngien et le stylo-glosse : il est suivi vers le haut; on en résèque, le plus haut possible, 1 cent. 1/2 environ, et le bout central est alcoolisé.

Suites. — Les crises ont immédiatement disparu. La malade accuse une sensation bizarre au moment du passage des aliments dans l'arrière-bouche. L'examen montre une hypoesthésie tactile au niveau de la muqueuse du voile, de l'amygdale et du pharynx, à gauche, s'arrêtant nettement à la ligne médiane, et, d'autre part, une perte de la sensibilité tactile et gustative dans le tiers postérieur de la langue à gauche. Aucun trouble moteur du voile et du pharynx. Pas de signe du rideau de Vernet.

Examen le 3 mai 1934 (deuxième mois). — Aucune crise. Plus de troubles vaso-moteurs réflexes. Même anesthésie tactile. *Disparition de l'anesthésie gustative.* La malade ne se plaint pas de sécheresse.

Examen le 2 novembre 1934. — *Actuellement* (*neuvième mois*), la guérison reste complète. Pas de gêne de la déglutition. Peut-être les troubles vaso-moteurs de l'hémiface gauche ont-ils une tendance à se reproduire, mais ils ne sont accompagnés d'aucune douleur.

PRÉSENTATIONS DE MALADES

Plaie de la face et du cou par balle ; fracture du maxillaire inférieur, lésions du grand hypoglosse et du sympathique, hémorragie tardive de la carotide externe,

par M. **L. Mérigot.**

Présenté par M. Sorrel.

Nous avons l'honneur de vous présenter un enfant que nous avons pu suivre à l'occasion de deux lésions intéressantes : une *hémorragie tardive* de la *carotide externe* et une atteinte du *sympathique cervical* et du *grand hypoglosse.*

Ces lésions sont apparues dans les circonstances suivantes : le jeune G. G..., sept ans, reçut le 3 janvier 1934 une balle de revolver tirée d'assez près. Le projectile pénétrant par la commissure labiale gauche alla s'arrêter dans la nuque, après avoir traversé l'angle de la mâchoire qui fut fracturé, la région carotidienne et celle des apophyses transverses. L'enfant fut conduit aussitôt dans le service de M. Sorrel à l'hôpital Trousseau. Son état de shock intense, l'absence de toute hémorragie importante, firent remettre aux jours suivants l'extraction de la balle, qui fut pratiquée sans difficulté. Dès cette époque, on notait un syndrome d'atteinte du sympathique cervical.

Le 13 janvier, soit dix jours après l'accident, survint une hémorragie brutale par ulcération secondaire de la carotide externe, dont nous eûmes à pratiquer la ligature dans le foyer. Après divers incidents : infection à anaérobies du foyer buccal, élimination d'un petit séquestre provenant d'une transverse cervicale, l'enfant guérit, et vous le voyez aujourd'hui en excellent état. Il garde cependant, de son accident, le syndrome de Claude-Bernard-Horner, en légère amélioration d'ailleurs, et une lésion du grand hypoglosse gauche avec hémiatrophie linguale.

A propos de la maladie de Dupuytren,

par M. B. Desplas.

Depuis trois ans, j'ai opéré personnellement 32 cas de maladie de Dupuytren suivant la technique que je vous ai proposée, en mars 1932, et qui m'a donné des résultats excellents. Je vous présente une malade qui présentait une rétraction bilatérale de l'aponévrose frappant le 5e, le 4e et le 3e doigt, le 5e était incrusté dans la pomme, le 3e et le 4e en position de flexion forcée, la lésion datait de quinze ans. En 1928, on a amputé le 5e doigt des deux côtés, à Lariboisière. Secondairement, elle a été soumise à un traitement radio-électro-thérapique, radiothérapie sur la moelle cervicale, ionisation au niveau de la main. Vingt séances, sans résultat. Le Dr Portret me l'adressa et je l'ai opérée à la Charité le 8 mars 1933, elle présentait :

1° Une désarticulation cicatrisée du 5e doigt des deux côtés ;

2° Le 3e et le 4e étant fléchis à angle droit par une corde rigide se bifurquant et fixant le 3e et le 4e au niveau de la 2e phalange, envoyant une expansion vers le 2e doigt, la partie externe de l'aponévrose restait libre. Cette malade, couturière, ne pouvait plus travailler.

J'ai réséqué la totalité de l'aponévrose du côté gauche le 8 mars 1933, il y a donc dix-huit mois, suivant la technique personnelle que j'ai décrite ; le résultat est à mon avis excellent, les doigts 4e, 3e et 2e du côté gauche sont en position normale et ils présentent une extension et une flexion complètes, la malade trouve d'ailleurs ce résultat parfait, et elle me demande de l'opérer du côté droit. J'ajoute qu'à la suite de la résection de l'aponé-

vrose et de l'ablation des fils, j'ai fait soumettre la paume de la main à l'ionisation iodée à laquelle j'attache beaucoup d'importance comme traitement post-opératoire.

J'ai le projet de vous entretenir, dans quelque temps, des résultats obtenus et de vous montrer la grande variété des formes anatomiques et des variantes à apporter à la technique chirurgicale.

M. **Moure** : On obtient dans la maladie de Dupuytren des résultats magnifiques par la résection complète de l'aponévrose palmaire, mais j'ai vu se produire quelques accidents à la suite de cette intervention, parce que l'opérateur était allé chercher trop profondement l'aponévrose palmaire. C'est un écueil à éviter, car on lèse ainsi les artères de la main et les collatérales des doigts, ce qui peut provoquer leur sphacèle. Je crois donc que l'extirpation de l'aponévrose palmaire est une opération excellente mais qu'elle demande à être faite avec beaucoup de circonspection. Il faut véritablement sculpter l'aponévrose à la face profonde de la peau car elle est toujours plus superficielle qu'on ne pense. Il faut, d'autre part, poursuivre les cordes fibreuses jusque sur les faces latérales des 2es phalanges des doigts.

M. **Mauclaire** : J'ai observé aussi un cas de gangrène des doigts après une exérèse pas très profonde de l'aponévrose palmaire rétractée chez un sujet âgé de soixante-dix ans. Je pense que cette gangrène est due au redressement brusque du doigt, d'où la rupture des deux artères collatérales. Aussi, depuis, dans les cas que j'ai opérés, je n'ai pas redressé les doigts immédiatement après l'opération.

M. **Desplas** : Je confirme ce que viennent de dire Moure et M. Mauclaire.

1° La grande difficulté est de disséquer la peau de l'aponévrose qui y est incrustée ;

2° Il ne faut pas toucher aux pédicules interosseux, et les bons résultats sont ceux dans lesquels il n'y a besoin que de quelques ligatures veineuses après dissection de l'aponévrose et ablation de la bande d'Esmarch ;

3° Il faut mettre les doigts en position de flexion forcée pour éviter le sphacèle de la peau ;

4° L'emploi d'une planchette pour forcer les doigts à l'extension est déplorable, il suffit pour s'en convaincre de noter le blanchiment de la peau *quand, après la suture cutanée, on force le doigt à l'extension* ;

5° Il est bon, dès l'ablation des fils, de faire suivre un traitement d'ionisation iodée.

J'ai l'intention, d'ailleurs, de revenir sur tous ces points de détail dans une étude d'ensemble.

PRÉSENTATION D'APPAREIL

Appareil arthro-moteur,

par M. **Strohl.**

M. Mathieu, rapporteur.

PRIX LEBAUDY

Le Secrétaire général rappelle quelles sont les conditions d'attribution du Prix Lebaudy (50.000 francs) fondé en 1916. — Mme Jules Lebaudy, M. Robert Lebaudy, Mme la Comtesse de Fels ont mis à la disposition de la Société nationale de Chirurgie une somme de 50.000 francs pour être attribuée à l'auteur de l'appareil suppléant le mieux à la perte de la main.

Les constructeurs des nations alliées et neutres peuvent seuls concourir. Ils devront présenter à la Société des mutilés se servant des appareils depuis six mois au moins.

La Société expérimentera les appareils sur des mutilés pendant le temps qu'elle jugera nécessaire pour apprécier leurs qualités. L'appareil récompensé restera la propriété de son auteur.

Le Secrétaire annuel, J. Berger.

Paris. — A. Maretheux et L. Pactat, imp., 1, rue Cassette.

BULLETINS ET MÉMOIRES

DE LA SOCIÉTÉ NATIONALE DE CHIRURGIE



Séance du 14 Novembre 1934.

Présidence de M. Georges Labey, *président.*

PROCÈS-VERBAL

La rédaction du procès-verbal de la précédente séance est mise aux voix et adoptée.

CORRESPONDANCE

La correspondance comprend :

1° Les journaux et publications périodiques de la semaine.

2° Des lettres de MM. Charrier, Chevassu, Küss, Roux-Berger s'excusant de ne pouvoir assister à la séance.

3° Une lettre de M. Chastenet de Géry sollicitant un congé de maladie.

4° Un travail de M. U. Guinard (Saint-Étienne), membre correspondant national, intitulé : *Péritonite encapsulante et périviscérite engainante.*

5° Un travail de M. R. G. Brun (Tunis), membre correspondant national, intitulé : *A propos des kystes hydatiques de la rate (quelques réflexions cliniques, radiologiques et thérapeutiques).*

6° Un travail de MM. Jung et Mathis (Strasbourg), intitulé : *Un cas de tétanie infantile des extrémités et du pylore traité avec succès par la sympathectomie cervicale.*

M. Braine, rapporteur.

7° Un travail de M. Duroselle (Angoulême), intitulé : *29 cas d'ulcères perforés de l'estomac et du duodénum.*

M. Huet, rapporteur.

8° M. Davide Giordano (Venise) fait hommage, à la Société, des quatre tomes de son ouvrage intitulé : *Lezioni di Clinica chirurgica.*

De vifs remerciements sont adressés à l'auteur.

NÉCROLOGIE

Allocution de M. le Président.

J'ai le regret de vous annoncer la mort de M. Novaro, décédé à Turin, à l'âge de quatre-vingt-onze ans, membre correspondant étranger depuis 1897.

Il avait été professeur de clinique chirurgicale à l'Université de Gênes, puis directeur de l'Institut de clinique chirurgicale de Sienne et avait publié d'importants travaux sur la laryngectomie, l'hystérectomie pour cancer et la fistule vésico-vaginale.

Nous adressons à sa famille l'expression de notre douloureuse sympathie.

A PROPOS DU PROCÈS-VERBAL

Note sur l'anesthésie à l'Évipan,

par MM. **P. Moure**, **Fontaine** et **Ch. Rouault**.

Le rapport de Desplas sur le travail de MM. Ducuing et Fabre me paraît mériter quelques commentaires.

Il est évident que des essais qui, portant sur 8 cas, ont donné 7 échecs relatifs et 1 mort ne sont guère encourageants; mais, en me basant sur mon expérience personnelle et sur celle de nombreux auteurs, je pense qu'il faut incriminer ici non pas le principe de la méthode, mais une faute de technique dans son application.

MM. Ducuing et Fabre se sont entourés, aux dires du rapporteur, de toutes les garanties ; il ne nous a cependant été donné aucune précision ni sur l'état préanesthésique des malades, ni sur les doses utilisées, ni sur leur mode et, en particulier, leur vitesse d'introduction. Or, ce sont là des points capitaux.

De très nombreux travaux, résumés par Ménégaux et Sechehaye dans le *Journal de Chirurgie* de septembre 1934, les communications faites ici par Monod et Gautier montrent que l'*Évipan n'est pas un anesthésique inoffensif injectable à dose schématique. Il doit être dosé individuellement.* Ce dosage individuel n'est possible qu'en suivant pas à pas les réactions du malade, ce qui impose une injection très lente; *je rappelle une fois de plus que le rythme de 1 cent. cube de la solution au 1/10 en quinze secondes,*

considéré à première vue comme lent et préconisé dans le prospectus joint aux ampoules, est en réalité beaucoup trop rapide ; il faut introduire les premiers centicubes à raison de 1 cent. cube par minute pour pouvoir apprécier la sensibilité du malade à l'égard de l'Evipan.

Cette sensibilité, très variable d'un cas à l'autre, semble être plus grande dans certains états pathologiques, comme l'ont montré Ménégaux et Sechehaye. Il existe des contre-indications qui ne sont cependant pas « formelles », comme le disait M. Desplas, mais relatives. Il est un certain nombre d'affections « dans lesquelles l'administration du produit exige une prudence particulière et qui sont susceptibles de devenir des contre-indications absolues si elles ont, par leur intensité ou par leur association les unes avec les autres, porté trop profondément atteinte à la résistance générale du malade ».

La méconnaissance ou la non-observation de ces contre-indications relatives a entraîné des accidents mortels dont quelques-uns ont été relatés ici par Desplas et par Brocq. Tous ces cas et quelques autres, en tout 22, ont été soigneusement analysés et commentés par Ménégaux et Sechehaye ; la plupart se sont produits chez des malades si gravement atteints ou lors d'erreurs de techniques si manifestes que quatre seulement peuvent être retenus à la charge de l'Évipan, et encore, sur ces 4 cas, un seul peut-il être considéré comme vraiment indiscutable.

S'il est légitime de s'émouvoir de ces accidents, il est cependant logique de les mettre en balance avec le nombre considérable des anesthésies heureuses pratiquées sans incident.

Ménégaux et Sechehaye en ont relevé, dans une soixantaine d'articles, 23.000 ; des centaines d'autres publications témoignent de l'usage très répandu de ce mode d'anesthésie.

Depuis le 30 juin dernier, 107 anesthésies ont été données dans mon service et dans ma clientèle.

L'anesthésie a été excellente	88 fois
Elle a été incomplète mais suffisante	12 fois
Elle a dû être complétée à l'éther ou au chlorure d'éthyle	7 fois

Ces interventions se répartissent comme suit :

Opérations sur la tête et le cou	36
Opérations mammaires ou thoraciques	11
Opérations sur les membres	20
Opérations sur le périnée ou les organes génitaux externes	15
Appendicectomies	11
Hernies	3
Fistules cæcales	2
Hystérectomies	2
Gastro-entérostomies	1
Réduction de fractures	5
Curettage utérin	1
	107

Toutes ces anesthésies ont été faites sur des adolescents ou des adultes dont l'âge oscillait de dix-sept à quatre-vingt-quatre ans.

La technique suivie a été celle qui nous a été enseignée par Ménégaux et Sechehaye : injection lente (1 cent. cube par minute) jusqu'à ce que le sommeil complet provoque la chute de la mâchoire. On peut alors doubler cette dose un peu plus rapidement.

La plupart des interventions pratiquées ont duré moins d'une demi-heure. Cependant, une ostéosynthèse a demandé une heure vingt-cinq et nécessité en tout 22 cent. cubes de la solution d'Évipan au 1/10.

L'anesthésie a toujours cessé dix minutes à un quart d'heure après la dernière injection d'Évipan. Ensuite, persistait une somnolence plus ou moins profonde qui durait de deux à six heures après l'intervention.

Deux fois seulement, on a observé une agitation très violente au réveil, accompagnée de délire, le malade arrachant son pansement. Cette agitation a duré quelques heures.

Par la suite, nous avons essayé de faire l'injection de morphine après l'intervention : le réveil a été plus calme, sans agitation ni délire.

Par contre, trente fois l'injection de morphine a été faite avant l'intervention et l'anesthésie a paru meilleure, plus complète, et la dose d'Évipan, relativement moins importante, surtout lorsque l'injection avait été faite une heure au moins avant l'intervention.

Il est à noter que nous n'avons observé aucune complication pulmonaire à la suite de ces anesthésies.

Quant à la réaction subjective des opérés, elle a été toujours très favorable. Perte de conscience, sans angoisse, amnésie, réveil naturel et progressif, sans aucun malaise, vomissements et nausées exceptionnels (trois fois seulement), tels sont les éléments qui font réclamer cette anesthésie par ceux qui l'ont reçue une première fois et par leurs voisins. 2 malades ont été anesthésiés trois fois à l'Évipan, 3 malades deux fois. Les doses des anesthésies consécutives sont restées sensiblement les mêmes.

Quant aux *doses* d'Évipan injectées, elles ont été, dans la très grosse majorité des cas, inférieures à 10 cent. cubes de la solution au 1/10 *comme dose de départ*.

Douze fois, elles ont été comprises entre 10 et 15 cent. cubes.

Une fois, elle a atteint 20 cent. cubes (chez une malade qui avait subi précédemment de nombreuses anesthésies variées).

Ces doses ont été toujours obtenues en doublant la dose nécessaire à la chute de la mâchoire.

Dans tous ces cas, l'anesthésie a été normale et a cessé très rapidement après la dernière injection.

Une fois seulement, il y eut une légère alerte asphyxique, rapidement jugulée par une réinjection d'Évipan. Cette asphyxie avec contracture et cyanose était comparable à ce que l'on observe parfois dans l'anesthésie au chlorure d'éthyle.

Quatre fois, l'Évipan a été injecté à *dose analgésique* : *2 cent. cubes*, dans le but d'obtenir un simple engourdissement de la sensibilité pour des

interventions minimes ou ultra-rapides (cerclages de lambeaux d'autoplastie, par exemple).

Une fois, l'Évipan a été utilisé chez une femme très fatiguée, à état général déficient, dont l'*azotémie était à 0 gr. 66 p. 1.000*, pour l'exérèse d'un néo ulcéré du sein. Dans ces conditions, il a suffi d'une dose minime : *4 c. c. 1/2*, pour obtenir une anesthésie complète et parfaite. Il est à noter que le lendemain de l'intervention l'azotémie était *à 0 gr. 54 p. 1.000*. Les suites opératoires ont été très simples.

En résumé, l'Évipan paraît présenter :

Ses indications majeures dans la chirurgie de *la tête et du cou*, particulièrement de *la face*, pour laquelle il facilite considérablement les manœuvres opératoires.

Ses indications occasionnelles, chez les malades anxieux, redoutant l'anesthésie par inhalation.

Pour les petites interventions, où il remplace avantageusement le chlorure d'éthyle.

Chez les malades à passé pulmonaire suspect.

En dehors des contre-indications générales, l'Évipan n'est pas commode dans les interventions nécessitant des changements de position de l'opéré, qui rendent difficile le maintien de l'aiguille dans la veine, D'autre part, la piqûre de la veine peut, chez certains sujets, présenter des difficultés qui, insurmontables pour un débutant, sont facilement vaincues avec une plus grande habitude.

On a reproché à l'Évipan, comme à l'avertine, au protoxyde d'azote et au chlorure d'éthyle, de provoquer un saignement exagéré. Je n'ai eu cette impression que dans quelques cas, chez des opérés en état de contracture, car ils dormaient insuffisamment.

Par contre, j'ai remarqué une certaine contracture musculaire, assez gênante en chirurgie abdominale, notamment, pour refermer la paroi. Il suffit d'ailleurs d'augmenter la dose pour obtenir la résolution complète.

La nécessité d'un anesthésiste, médecin ou infirmière spécialisée, est pour la plupart des chirurgiens une notion banale, quel que soit l'anesthésique utilisé, et elle ne saurait être un argument contre la valeur de la méthode intraveineuse en général et de l'Évipan en particulier.

Desplas a fort justement rappelé que nos discussions sont suivies attentivement par tout le public chirurgical : c'est une raison de plus pour être impartial dans l'étude d'un procédé nouveau. S'il faut en souligner les dangers, on doit aussi montrer qu'ils sont évitables, et par quels moyens. On peut, je pense, faire crédit à ceux qui, conscients de leur responsabilité, s'appuient sur leur expérience personnelle pour formuler un jugement.

Comme conclusion, je voudrais que tout en engageant les chirurgiens à la prudence, c'est-à-dire à l'observation stricte des règles élémentaires de l'injection intraveineuse d'Évipan, la Société de Chirurgie lève l'anathème qu'elle a jeté *a priori* sur cette méthode qui mérite certainement une place à côté des autres modes d'anesthésie.

A propos de la radiothérapie des ostéomes,

par M. L. **Chevrier**.

Dans une communication récente, J. C.-Bloch a rappelé que je vous ai parlé de la radiothérapie des ostéomes et si je tiens à rappeler la date et l'indication bibliographique complète (Chevrier et Bonniot. Traitement des ostéomes par la radiothérapie. Indications du traitement curatif et préventif des ostéomes dans les luxations du coude. Séance du 17 octobre 1917, *Bull. et Mém. de la Soc. nat. de Chir.*, p. 1914), c'est pour faire la part qui lui est due à mon ami Bonniot, dont la vie et la mort furent si modestes et si discrètes, qu'il a pu partir, il y a quatre ans, après un martyre de quelques années, sans qu'on sût, sauf dans le cercle de ses intimes, qu'il était une nouvelle victime de la Science et des Rayons. Il me semble juste et indispensable de le rappeler de cette tribune, puisque l'occasion s'en présente.

Par ailleurs, la dernière phrase de J. C.-Bloch me semble devoir comporter quelques explications rectificatives.

« Sous l'influence des rayons, l'ostéome semble avoir vieilli rapidement et s'être suffisamment condensé pour que disparaissent les phénomènes de compression. »

Je ne crois pas qu'il soit exact de dire que les phénomènes de compression ont disparu par condensation et vieillissement de l'ostéome.

Quand Bonniot et moi avons expérimenté la radiothérapie dans les ostéomes, nous cherchions à obtenir le vieillissement des filiomes jeunes. De ces derniers, en effet, le volume clinique est supérieur de beaucoup au volume anatomique et radiographique : d'où la récidive, qui n'est qu'une organisation continuée de la partie périphérique non encore ossifiée quand on intervient trop tôt sur un ostéome jeune.

Sachant l'action vieillissante des rayons, nous nous sommes donc proposé d'ossifier les éléments périphériques jeunes des ostéomes, de leur faire atteindre artificiellement et rapidement leur volume adulte, donc de les faire grossir vite pour les amener à l'état d'opérabilité.

Or, nous avons obtenu tout autre chose que ce que nous cherchions, une diminution de volume, une résorption et parfois même une disparition de l'ostéome.

Faut-il admettre que le vieillissement est une résorption périphérique avec condensation centrale, comme semble le penser J. C.-Bloch ? Je me permettrai de faire remarquer que le mot de « condensation » prête à confusion.

Faut-il entendre par là une contraction du noyau solide, par remaniement ? C'est le sens que J. C.-Bloch semble adopter, puisque le vieillissement par condensation s'accompagne de disparition des phénomènes de compression nerveuse.

Mais condensation peut aussi vouloir dire augmentation de la densité par calcification et ne contient pas forcément la notion de contraction de volume.

C'est donc un terme à éviter, de même que le mot de vieillissement.

Si on appelle vieillissement la résorption partielle de l'ostéome, faudra-t-il admettre que le degré plus avancé, la résorption totale, est aussi un vieillissement? Évidemment, c'est le terme ultime du vieillissement, la mort de l'ostéome, par la guérison du malade, mais c'est tout de même une terminologie un peu byzantine !

Et quand on fait le traitement préventif des ostéomes du coude dans les luxations du coude, peut-on parler de vieillir une lésion qui n'existe pas?

Il me semble donc logique de ne pas parler de vieillissement des ostéomes par radiothérapie. Évidemment, c'est Bonniot et moi qui avons prononcé le mot et qui pourrions être rendus responsables de cette erreur de terminologie, si nous l'avions commise, mais nous ne l'avons pas commise.

Nous avons dit que nous avions *cherché le vieillissement* des ostéomes et que nous en avions *obtenu autre chose*, *la diminution* ou la *résorption*. Nous n'avons pas dit que le vieillissement était la résorption partielle ou totale.

Il faut réserver au *langage clinique* le terme *d'ostéome vieilli* par le temps ou adulte qui a un volume clinique comparable à son volume anatomique, enregistré par radiographie, par opposition à l'ostéome jeune, dont le volume clinique est très supérieur au volume anatomique.

Si l'on parle *d'action thérapeutique des rayons* sur les ostéomes, il faut ne parler ni de vieillissement ni de condensation, mais de résorption partielle ou totale, résorption portant sur les tissus infiltrés de sels calcaires, comme sur ceux qui ne le sont pas encore, d'où possibilité de parler d'un traitement préventif des ostéomes en puissance.

M. **Proust** : Je voudrais dire un mot pour appuyer ce que vient de dire Chevrier. Tous ceux qui ont étudié la radiothérapie savent que ce qu'on voyait au début c'est une action de résorption et de diminution, et en particulier en dehors des ostéomes, dans les cas de cal de fracture très volumineuse, le traitement radiothérapique raisonnable diminue le cal de façon remarquable dans une proportion telle qu'il revient presque à la normale. Il y a là un travail de résorption sur le mécanisme duquel nous ne sommes pas fixés, mais qui est réel du point de vue thérapeutique.

Dans l'observation de Chevrier, la radiothérapie a supprimé la compression en diminuant l'ostéome produit par la greffe, mais ce n'est pas par vieillissement, il s'agit bien de résorption des parties calcaires dont nous connaissions sinon le mécanisme, du moins le résultat thérapeutique.

A propos de la polyurie expérimentale,

par M. **Maurice Chevassu.**

Contrairement à ce que pense mon ami Métivet, l'épreuve de la polyurie expérimentale d'Albarran n'est malheureusement pas un procédé d'exploration permettant d'apprécier la possibilité pour le rein d'exécuter un travail « forcé ».

COMMUNICATIONS

Recherches expérimentales sur l'ostéogénese,

par M. **René Leriche.**

Dans une série de mémoires publiés en 1933, et résumés dans une communication faite ici même le 21 juin 1933, MM. Dubreuil, Charbonnel et Massé ont assez vivement pris à parti les idées que Policard et moi avions soutenues sur l'ostéogénèse, et qu'un grand nombre d'auteurs, en tous pays, ont adoptées, probablement parce qu'elles cadrent avec les faits d'observation anatomo-clinique.

Au nom de la « biologie morphologique », ils ont critiqué nos méthodes de recherches, et rejeté la série des phénomènes que nous avons décrits d'après de nombreuses biopsies faites chez l'homme adulte et d'après des pièces expérimentales, en demandant un retour à la vieille théorie ostéoblastique que, cependant, un très grand nombre d'histologistes ont depuis longtemps abandonnée.

J'aime assez la contradiction. Elle oblige au contrôle de ses propres recherches, et par cela elle est éminemment utile.

Les trois auteurs bordelais s'étant délibérément tenus en dehors de l'expérimentation, et étant, à l'encontre d'eux, persuadé que seule l'expérimentation peut conduire à la découverte de la vérité en telle matière, j'ai fait reprendre par deux de mes élèves, travaillant indépendamment l'un de l'autre, l'un à Strasbourg, l'autre à Lyon, des recherches expérimentales sur le mécanisme de l'ostéogénèse, en les incitant à pousser aussi loin que possible l'étude histologique des phénomènes.

Le meilleur moyen de serrer de près le problème de l'ostéogénèse est, à coup sûr, de l'étudier dans des conditions où toute action d'un os voisin peut être exclue.

Or, on sait depuis 1901, qu'il est possible de faire apparaître de l'os dans des conditions de milieu telles, que toute influence osseuse ou périostique peut être bannie, et qu'il n'est pas possible d'imaginer la migration

d'un ostéoblaste de voisinage. En 1901, en effet, Sacerdotti et Fratin ont montré que, si on lie le pédicule vasculaire du rein, il se fait en certains points du parenchyme rénal, qui s'atrophie, des zones de nécrose bientôt envahies par du tissu fibreux, que du calcium s'y dépose, que, plus tard, il se forme des masses calcifiées, et que de l'os y apparaît. Leurs expériences, que divers auteurs ont confirmées, sont la première démonstration qui ait été donnée de la non-spécificité du tissu osseux, et du pouvoir que possède tout tissu conjonctif de s'ossifier dans certaines conditions.

Nous avions beaucoup réfléchi à ces expériences, Policard et moi, à l'époque où nous nous occupions d'étudier l'ostéogénèse; elles nous avaient aidé à interpréter ce que nous observions. Aussi ne fûmes-nous pas surpris quand en 1917 Neuhoff publia les singulières constatations qu'il avait faites en étudiant la possibilité de boucher les pertes de substance de certains organes par des greffes de fascia : toutes les fois qu'il mettait une greffe aponévrotique au contact de l'épithélium vésical, de l'épithélium pyélique ou de l'épithélium urétéral, le greffon s'ossifiait.

Neuhoff avait pensé que le contact de l'urine chargée de sels de chaux avec le greffon expliquait le phénomène. Mais, en 1931, Huggins, reprenant de semblables expériences et les complétant, se rendit compte que si l'on transplante de l'épithélium vésical dans les muscles, de l'os se produit constamment au contact de la greffe.

Ce sont ces expériences, reprises aussi par Phemister, que je demandai à mes collaborateurs de répéter.

Dans mon laboratoire de Lyon, Lucinesco, un de nos collègues de Jassy, a opéré 17 chiens. Ses expériences, dont les résultats sont identiques à ceux des expériences de Huggins, montrent que quand on greffe dans du muscle ou dans du tissu cellulaire des lambeaux de muqueuse vésicale, on obtient constamment une ossification.

Si l'on greffe de la paroi vésicale sans muqueuse, on n'obtient rien.

Si l'on greffe du fascia dans la paroi vésicale, en laissant intacte la muqueuse, on n'obtient rien.

Si on greffe du fascia dans une perte de substance de la paroi vésicale intéressant la muqueuse, on obtient de l'os.

Au bout de vingt à quarante jours, l'os est radiographiquement décelable.

Lucinesco a suivi histologiquement, presque jour par jour, les différentes phases du processus d'ostéogénèse.

Elle se fait dans une trame de fibroblastes assez dense, qui se forme autour du greffon vésical dans les greffes de muqueuse. Le calcium y apparaît du vingtième au vingt-cinquième jour [1]; puis, il s'y montre des cellules rappelant les ostéoblastes, et peu après le vingt-cinquième jour *il y a ossification*.

Parfois, il y a *apparition de cartilage* avec ou sans apparence d'ossifica-

1. La présence du calcium a été démontrée par des dosages qui ont donné des chiffres 3, 4 et 8 fois supérieurs à ceux du calcium sérique.

tion enchondrale. Bientôt, il se forme un tube osseux, à l'intérieur duquel apparaît une véritable moelle hématopoïétique. La surface externe de l'os est recouverte d'une lame fibreuse, qui a les caractères morphologiques du périoste. L'ensemble a l'aspect d'une diaphyse. Ces coupes ont été montrées au Professeur Bouin, qui les interprète comme nous.

Je n'insiste pas sur le détail des phénomènes, qui sera publié ailleurs.

Voulant voir si cette évolution ostéogénique du tissu conjonctif avoisinant les greffes de muqueuse vésicale pouvait s'observer dans d'autres circonstances, Lucinesco a réséqué un segment de diaphyse sur un segment de membre à deux os, et a mis entre les deux tranches de section un lambeau de muqueuse vésicale, l'autre côté servant de témoin. En deux mois et demi, la continuité osseuse était rétablie, alors que le côté témoin conservait toujours une perte de substance égale à celle qui avait été primitivement faite.

Cette expérience a été faite deux fois.

Ces recherches montrent de toute évidence :

1° Que la muqueuse vésicale a des propriétés biologiques particulières que nous ne connaissons pas encore, et qui doivent jouer dans le temps urinaire du métabolisme calcique. Il y a là un objet d'études très intéressant pour les urologistes ;

2° Que de l'os peut apparaître sans périoste, sans ostéoblaste préexistant ;

3° Qu'il n'y a certainement aucune spécificité du périoste ni des ostéoblastes.

On me dira peut-être que ces expériences prouvent que l'ostéoblaste est tout de même présent dans les ossifications hétérétopiques, et que cela établit son rôle. Mais, en fait, les coupes de Lucinesco montrent *que l'os apparaît avant qu'il n'y ait des ostéoblastes. Ceux-ci ne se différencient qu'après le refoulement des cellules conjonctives que produit l'apparition de l'os.* Elles se tassent alors autour de l'os, et quelques-unes, peu à peu englobées dans la masse d'os, perdent alors leurs caractères morphologiques et, sans doute, pour des raisons physiques de milieu, prennent ceux de l'ostéoblaste.

Si l'on ne veut pas admettre cette interprétation, il faudrait m'expliquer ce que c'est que cet ostéoblaste spécifique qui sécrète l'os, mais qui n'apparaît dans le tissu conjonctif que s'il y a de la muqueuse vésicale au contact, qui ne se différencie, en vue d'une sécrétion, que s'il y a près de lui de la muqueuse vésicale, et qui, si cette muqueuse vésicale lui tourne le dos, se refuse à sécréter de l'os, car, ne l'oubliez pas, si on met une greffe conjonctive dans une perte de substance de la paroi vésicale avec muqueuse intacte, il n'y a pas d'ossification, alors que si la perte de substance atteint la muqueuse l'os apparaît dans le greffon.

Dubreuil et ses collaborateurs ont dit ici que quand le tissu conjonctif correspond à une zone de réparation osseuse, on y voit apparaître des ostéoblastes puis de l'os. Dans les expériences que je viens de rapporter, il n'y a pas de prédestination. Ce n'est pas dans une zone de réparation

osseuse que l'os apparaît, c'est dans un milieu conjonctif quelconque. Il s'y fait de l'os cependant.

Je pense qu'il est plus vraisemblable de dire que quand il se forme de l'os, les cellules conjonctives voisines prennent un aspect extérieur qui est qualifié d'aspect ostéoblastique, mais que ceci ne veut pas dire qu'elles sécrètent et que l'os soit le produit de cette sécrétion.

* * *

Les expériences de Jung sont du même genre, mais pourtant différentes. Elles complètent celles de Lucinesco. Il a, avec Sureya, transplanté dans la rate de petits fragments de muqueuse vésicale et d'aponévrose. Il a chaque fois constaté l'apparition d'os dans le tissu conjonctif greffé. Cet os naissait près de la couche épithéliale, en milieu conjonctif. Il était toujours entouré de toutes parts d'une trame conjonctive.

Par contre, les transplantations de muqueuse vésicale seule, ou d'aponévrose seule, dans la rate n'ont jamais été suivies de l'apparition d'os.

La transplantation de muqueuse vésicale normale et d'un fragment d'aponévrose bouillie a été suivie régulièrement d'ostéogénèse. Le processus est simplement plus lent et plus irrégulier que quand le transplant conjonctif est normal.

Au contraire, la transplantation de muqueuse vésicale bouillie et d'aponévrose normale n'a pas été suivie de formation osseuse.

Il faut donc qu'il y ait muqueuse vésicale saine au contact d'un transplant conjonctif sain ou bouilli pour que l'os apparaisse.

Jung, dont vous connaissez les nombreuses recherches sur les ostéopathies d'origine parathyroïdienne et sur le métabolisme calcique, et qui a une grande expérience de l'histologie osseuse, a vu l'os apparaître en bordure de l'épithélium, presque au contact de celui-ci, mais cependant séparé de lui par une zone de tissu conjonctif formé de fibres et de cellules rondes ou fusiformes ou étoilées, dans des mailles très larges. Du côté de l'épithélium, il ne renferme que de rares ostéoblastes; du côté de la greffe conjonctive, sur certaines préparations en bordure, il n'y a pas un seul ostéoblaste.

Il me semble que quand on examine les préparations de Lucinesco et celles de Jung, quand on réfléchit aux conditions de leurs expériences, on se convainc :

1° Que l'étude de l'ostéogénèse doit désormais se poursuivre sur le plan de l'histochimie. Je l'ai dit ici en 1918, et j'ai été à ce sujet fortement houspillé par M. Broca et par M. Delbet. Je pense tout de même que j'avais raison ;

2° Que l'apparition d'os dans un milieu conjonctif n'est pas un phénomène cellulaire, relevant d'une sorte de sécrétion par des cellules différenciées dans ce but;

3° Et j'ajoute qu'il *en est de même pour le cartilage* ;

4° Que nous devons cesser de parler un langage inadéquat comme nous

le faisons chaque jour. Que nous ne devons plus dire que c'est le périoste qui fait l'os, nous devons dire qu'il est ossifié, comme peut l'être tout tissu conjonctif œdématié. Nous ne devons plus dire que l'os bourgeonne et prolifère, car ce n'est pas vrai. Les mauvaises habitudes de langage nous induisent en erreur et nous détournent de la recherche.

* * *

Mais les expériences dont je viens de parler laissent de côté une des parties essentielles du problème de l'ostéogénèse.

Elles nous montrent que les transplants conjonctifs se calcifient[1], comme le font les tissus en voie de nécrose et de faible vitalité, et que c'est à la suite de cela qu'apparaît l'ossification. Elles ne nous disent pas d'où viennent les matériaux calciques de l'ossification.

On me dira encore que ce sont les ostéoblasstes qui font du calcium, avant de faire de l'os. Je ne sache pas que cela ait été démontré. Depuis le temps, cela se saurait.

Je pense donc qu'il faut étudier la question autrement que par la voie histologique.

Celle-ci nous montre des faits, que l'observation chirurgicale a de tous temps enregistrés : l'ostéite condensante avoisine l'ostéite raréfiante ; l'os vivant naît au contact de l'os mort ; quand un cal se forme, les diaphyses fracturées se raréfient. En 1919, nous avons, Policard et moi, apporté ici des observations où l'on voyait de l'os nouveau apparaître dans le cerveau au contact d'esquilles mortes incluses depuis longtemps[2].

Tout cela semble indiquer qu'il y a, à l'origine des ossifications, des *mutations calciques locales*, le calcium libéré en un point se déposant au voisinage. C'est là certainement une des étapes fondamentales de l'ossification en zone osseuse, et Policard et moi lui avons fait une place importante que justifient l'étude des radiographies et des faits anatomo-cliniques.

Mais, dans les ossifications hétérotopiques, d'où vient le calcium ?

Il ne peut venir que du sang, et il y aurait lieu, dans des recherches ultérieures, d'examiner ce que devient la calcémie, et ce qu'est la calcipexie chez les animaux en expérience.

Si, comme il est vraisemblable, cette étude indiquait un départ du calcium sanguin allant se fixer sur le tissu de faible vitalité que représente une greffe aponévrotique, il resterait à savoir le rôle que joue, dans ce processus, l'épithélium vésical.

Ce n'est pas le moindre mystère de cette étude expérimentale, qui nous ouvre des horizons singuliers.

Le problème n'est pas d'ordre purement spéculatif. La chirurgie est

1. Nous avons, Policard et moi, dans notre livre, insisté sur l'importance de ce phénomène : calcification des tissus peu vascularisés et en voie de nécrose.

2. De la formation intracérébrale d'os nouveau au contact d'esquilles mortes incluses. *Bull. et Mém. de la Soc. nat. de Chir.*, 26 mai 1919, p. 580.

terriblement intéressée à ce que nous sachions comment, dans l'ordre chimique, se font les réparations osseuses, d'où viennent les éléments de l'ossification, et ce qui détermine leur mise en route.

Leveuf, dans une intéressante communication, faite ici il y a quelques mois, a cherché à savoir comment se faisait la régénération osseuse après résection d'une diaphyse atteinte d'ostéomyélite.

Il avait tendance à penser que les matériaux calcaires proviennent exclusivement de la circulation générale, et il m'a engagé à abandonner, pour le cas particulier, le thème de la mutation calcique locale.

Les mutations calciques locales existent certainement, même dans les réparations après des résections pour ostéomyélite, et dans la majeure partie des ossifications qui se font chez l'adulte. Elles paraissent même être le mécanisme principal, je ne dis pas le seul, de l'apport sur place des substances nécessaires à l'ostéogénèse quand il y a un os voisin.

Mais dans de nombreuses circonstances ce processus ne joue pas, parce qu'il ne peut pas jouer, par exemple après une résection très étendue sur un segment de membre à os unique. Il faut alors que *le calcium vienne du sang*.

Comment cela se fait-il? Qu'est-ce qui conditionne le départ? Nous n'en savons rien. Mais on peut mettre le phénomène en évidence.

Dans le cas particulier de la régénération osseuse après résection d'une diaphyse sur un segment de membre à un seul os, il en est certainement ainsi. J'ai demandé à Jung d'étudier la calcémie dans ces cas, et il a vu chez 3 malades de mon service la calcémie baisser à partir d'un certain moment, et demeurer basse pendant plusieurs jours de suite. Par exemple, chez un jeune homme auquel on avait réséqué la moitié supérieure du tibia, vers le dix-huitième jour, la calcémie était de 0,83, le vingt-troisième elle était de 0,79, le vingt-cinquième de 0,81, le vingt-neuvième de 0,91.

Il serait intéressant de poursuivre de pareilles recherches, et de les faire également dans les cas de greffe osseuse, où le volume des greffes, au bout de peu de temps, est hors de proportion avec la masse de l'os transplanté.

Il est très probable que les choses se passent alors comme chez l'enfant en voie de croissance, où l'apport calcique se fait par le sang.

Mais nous n'en connaissons guère l'économie.

D'autre part, dans le cas particulier de la régénération osseuse après résection diaphysaire pour ostéomyélite, les recherches histologiques de deux de mes élèves, Kunlin et Lucinesco, montrent que l'ossification se fait dans un milieu de fibrine en voie d'organisation, bien plus que dans le périoste qui est souvent détruit en grande partie par l'infection, et qu'elle se fait après fixation du calcium sur des tissus en voie de nécrose. C'est toujours le même phénomène qui joue.

* * *

Tous ces problèmes sont pour nous plus importants actuellement que les problèmes de morphogénèse.

Le squelette est une immense réserve de substances minérales que

l'organisme constitue pendant l'enfance et l'adolescence. Il les mobilise suivant ses nécessités à l'aide de l'hyperhémie et de la parathormone. Il nous serait utile de savoir comment nous pourrions imiter l'organisme, et comment, quand nous en avons besoin, nous pourrions mobiliser les éléments minéraux qui préparent à l'ostéogénèse.

Jusqu'à présent, en fait de chirurgie osseuse, nous n'avons guère fait que de la chirurgie orthopédique. Nous avons peu fait de vraie chirurgie osseuse, c'est-à-dire d'une chirurgie tendant à faire apparaître de l'os là où il nous en faut, car nous n'avons pour cela que la greffe. Il est probable que d'autres procédés seraient possibles, et probablement un jour nous pourrons faire mieux.

Les expériences de Lucinesco et celles de Jung nous montrent que cet espoir n'est pas une impasse. Je n'entends pas dire, en parlant ainsi, qu'il faut désormais traiter les pseudarthroses par des transplantations de muqueuse vésicale, comme cela a été fait chez les chiens de Lucinesco. Mais je pense que la possibilité d'obtenir de l'os à l'aide d'un tissu qui n'a aucun pouvoir ostéogénique, mais qui contribue sans doute à la mobilisation calcique, donne des lueurs singulières sur la vie intime de nos tissus, et sur les possibilités de la chirurgie future.

M. **Proust** : Je veux dire d'abord combien la communication de M. Leriche est remarquable et intéressante et je voudrais à cette occasion lui poser une question à laquelle j'espère qu'il répondra dans mon sens.

Il nous a montré d'une façon extraordinaire le rôle du transplant d'une muqueuse vésicale ; il a même été beaucoup plus loin et il nous a montré la genèse de l'os en formation.

Je crois que cette démonstration n'avait jamais été faite, le pouvoir ossificateur avait été prévu par Huggins, mais la création de l'os faisant lui-même son périoste n'avait jamais été démontrée, c'est pourquoi Leriche nous apporte aujourd'hui une contribution remarquable.

Mais ici j'ouvre une parenthèse. Quand Leveuf nous a parlé de la réossification, j'ai attiré l'attention sur un fait qui nous avait frappés, Maurer et moi, et que voici. Quand on fait une thoracoplastie, si on laisse aux extrémités de la côte une petite partie d'os, il se refait une côte, à condition que le périoste soit resté bien régulier. Au contraire, si on poursuit la rugination de la côte jusqu'à ses extrémités, et qu'on vienne à la désarticuler en arrière et en avant, laissant en tout et pour tout un étui périostique complet, mais aux extrémités duquel il n'y a plus du tout de tissu osseux, il ne se refait que peu ou pas d'ossification.

Quand j'ai parlé de ce fait à Leveuf et à Sorrel, ils m'ont répondu qu'il s'agissait là d'une question spéciale, qu'on ne pouvait pas comparer ce qui se passe au niveau de la côte à ce qui se passe pour la diaphyse.

Mais aujourd'hui où j'ai devant moi un créateur d'os, je lui demande s'il ne croit pas que ce rôle des extrémités osseuses soit, en tant qu'apport calcique direct, une réalité.

Ce qui est certain, c'est que si on laisse aux extrémités d'un étui périos-

tique des fragments osseux, il se refait de l'ossification; si on ne laisse pas de tissu osseux, l'ossification ne se produit pas. Ce rôle d'apport des extrémités osseuses a de l'importance. Nous poursuivons Maurer, Rodier et moi, des recherches expérimentales à ce sujet, et j'aimerais avoir l'avis de Leriche sur cette question que je crois d'un grand intérêt, car à mon avis elle vise non un point particulier mais une explication d'ordre général.

M. **Paul Mathieu** : M. Leriche a apporté à notre Société une intéressante démonstration du rôle de la muqueuse vésicale dans les ossifications hétérotopiques.

Il a eu le mérite avec Policard de démontrer que l'ostéogénèse dépend d'une action chimique.

Cette action chimique se combine-t-elle ou non à une action cellulaire déterminée? M. Leriche n'a pas apporté dans sa communication de fait permettant de répondre à cette question. L'étude de l'ostéogénèse n'est pas encore éclaircie.

M. **E. Papin** : Il nous est arrivé fréquemment de produire de l'os sans le vouloir. Dans les cystostomies, il nous arrive souvent de trouver dans la cicatrice des ostéomes. J'en ai trouvé pour ma part plusieurs, qui, examinés par Verliac, ont été démontrés être de l'os vrai.

Nous avons cherché l'origine de cet os, suivant les idées anciennes, dans les tissus voisins, notamment dans la symphyse pubienne. Ces idées ne nous satisfaisaient pas : les expériences de Leriche nous donnent une explication beaucoup plus satisfaisante. Il est probable que dans des conditions particulières, puisque le fait est relativement rare, mais que nous ne connaissons pas, il peut se former de l'os aux dépens de la muqueuse vésicale incluse dans les muscles de la paroi. C'est ainsi sans doute que nous avons produit de l'os sans le vouloir et sans comprendre pourquoi.

M. **Leriche** : Les faits signalés par M. Proust me paraissent être de beaux exemples de la réalité des mutations calciques locales. Ollier attachait beaucoup d'importance à ce qu'il appelait l'action de présence de l'os. Les faits vus par M. Proust montrent qu'il avait vu juste.

Quant aux objections que me fait M. Mathieu elles me montrent que je n'ai pas été assez explicite. Ce n'est pas l'épithélium vésical qui fait de l'os. L'os apparaît dans le tissu conjonctif au ras de la muqueuse, sans pénétration de tissus et on ne voit des ostéoblastes qu'après l'apparition de l'os. Jusqu'alors ce ne sont que des fibroblastes comme les autres. Il serait tout de même singulier que l'évolution de ces fibroblastes en cellules sécrétant de l'os, ne se fasse que si l'épithélium vésical est au contact du tissu conjonctif et qu'après calcification d'un tissu conjonctif banal.

C'est en ce sens que ces expériences peuvent être considérées comme un argument contre l'origine ostéoblastique de l'os, et j'ajoute que les phénomènes sont les mêmes pour la chondrogénèse, ce qui n'est pas en faveur du rôle donné encore parfois aux cellules cartilagineuses.

Péritonite encapsulante et périviscérite engainante,

par M. **U. Guinard** (de Saint-Etienne),
membre correspondant national.

La forme de péritonite chronique à laquelle M. Louis Bazy demande avec raison que soit réservé le nom de péritonite encapsulante est l'aboutissement d'un processus pathologique dont il reste à déterminer non seulement la nature mais encore les phases successives. Je crois que c'est à une étape de cette évolution que correspondent les lésions observées dans le cas suivant :

Observation. — G..., quarante-huit ans, mécanicien au P.-L.-M., est subitement pris pendant son service sur la machine, dans l'après-midi du 1er septembre 1933, de douleurs dans l'estomac, puis de coliques et de vomissements. Le lendemain matin, il est examiné par le Dr Genairon, qui l'adresse à ma clinique.

A l'entrée, les douleurs abdominales sont en grande partie calmées; la paroi abdominale manque de souplesse, mais n'est pas contracturée. Température, 37°7; pouls, 80. Pas de point douloureux localisé. Comme traitement, morphine, glace sur l'abdomen, diète hydrique. Le 3 septembre au matin, température, 36°8, pouls, 60 : les vomissements ne se sont pas reproduits; la circulation intestinale s'est rétablie. Le 19 septembre, G... quittait la clinique complètement remis. Il ne fut porté aucun diagnostic ferme, bien qu'à un moment on ait pensé à de la cholécystite.

Le 2 janvier 1934, le Dr Genairon adresse de nouveau G... à la clinique. G... explique qu'il ne s'est rien passé d'anormal jusqu'à la fin d'octobre. A cette époque sont apparus des vomissements bilieux qui se reproduisaient d'abord tous les quinze jours, puis se rapprochèrent de telle sorte que le 2 décembre il dut suspendre son service. A ce moment, les vomissements se produisaient trois fois par vingt-quatre heures, trois ou quatre heures environ après les repas; ils étaient très abondants et fort pénibles. L'appétit était conservé; le malade prenait des repas réguliers qu'il rejetait quelques heures après. Depuis le mois d'octobre, l'amaigrissement avait atteint 20 kilogrammes. Constipation.

G... est un homme d'apparence solide, bien constitué. Il dit n'avoir jamais été malade avant l'affection actuelle. Femme bien portante, deux enfants bien portants de vingt-trois et vingt-deux ans, eux-mêmes mariés et pères de famille; père mort accidentellement, mère morte en couches : sur six frères, l'un mort à la naissance, un autre à cinquante-cinq ans, les autres bien portants.

Malgré son amaigrissement, G... garde une assez bonne apparence et n'a en rien l'aspect d'un cachectique ou d'un cancéreux.

Dans le flanc gauche, en dehors de l'ombilic, on voit une tuméfaction qui soulève largement la paroi abdominale et paraît bien limitée; elle ne se mobilise pas avec les mouvements respiratoires. A la palpation cette tumeur est rénitente, non fluctuante; sa face antérieure a l'étendue de toute la main qui palpe à plat; elle est sonore, ne se mobilise dans aucun sens, ne prend pas le contact lombaire. Le reste de l'abdomen est souple. Ni sucre, ni albumine dans l'urine.

L'examen radiologique pratiqué par le Dr Porte montre une stagnation prolongée de la baryte dans l'estomac, le duodénum et les toutes premières anses jéjunales; le duodénum et l'origine du jéjunum sont très dilatés. Le passage de la baryte dans les anses grêles sous-jacentes n'a lieu que très lentement et est encore incomplet six heures après l'absorption du mélange opaque.

Un lavage de l'estomac ramène une quantité importante, plus de 1 litre, d'un liquide jaunâtre, malodorant, contenant des peaux de pruneaux mangés quarante-huit heures auparavant.

En présence de ces signes, l'existence d'un rétrécissement sur les premières anses jujénales devient évident, mais les différents diagnostics possibles au sujet de sa nature sont envisagés, puis abandonnés les uns après les autres, y compris celui de péritonite tuberculeuse.

Le 6 janvier 1934, intervention sous anesthésie générale; aide, Dr Nodet. Incision épigastrique un peu à gauche de la ligne médiane descendant au-dessous de l'ombilic. Le péritoine pariétal adhère aux organes sous-jacents; après recherches, le péritoine est trouvé libre au niveau de la grande courbure de l'estomac et incisé; en haut, il n'adhère pas à la paroi gastrique antérieure; en bas et sur les côtés, il adhère de toutes parts à l'intestin et doit être décollé au doigt, assez facilement d'ailleurs.

Après incision large du péritoine pariétal, on voit, au-dessous de la grande courbure, des anses grêles uniformément très dilatées, accolées en canon de fusil, unies entre elles par un voile assez opaque pour qu'on distingue mal leurs limites respectives. Le décollement du péritoine pariétal peut être poursuivi loin dans le flanc gauche; il est limité sur la ligne médiane et en bas par des adhérences plus solides, qu'on respecte. Dans l'espace ainsi libéré on ne voit trace ni de grand épiploon, ni de côlon, ni de mésocôlon; les anses grêles agglomérées se sont présentées, après ouverture du péritoine pariétal, directement sans interposition de ces organes; la grande courbure de l'estomac est dépourvue de toute insertion épiploïque, d'où un aspect étrange.

On commence par dissocier le paquet d'anses dilatées; le voile qui recouvre celle-ci se déchire sans difficulté et l'on libère ainsi, à partir de l'angle duodéno-jéjunal, 25 centimètres d'intestin. Les anses libérées ont l'aspect classique du boudin blanc (Letulle), sont indurées et, sur toute leur circonférence, uniformément enveloppées d'une gaine blanchâtre paraissant de même nature que le voile qui les recouvrait en masse, mais plus avancée en formation fibreuse; cette gaine doit être incisée au bistouri, puis enlevée par lambeaux à la compresse. La paroi intestinale reprend alors sa souplesse habituelle; mais il n'est pas certain que la séreuse subsiste et, en certains points, la musculaire est éraillée. Pas de saignement important.

Pour rechercher le point rétréci, on poursuit par en bas le décollement péritonéal le long de l'anse dilatée et l'on arrive sur une anse vide et rétractée. L'agent de constriction paraît être constitué par la gaine de périviscérite; celle-ci est disséquée et enlevée par lambeaux à la compresse; on remarque alors qu'au point rétréci l'anse intestinale est tassée sur elle-même, à la manière d'un accordéon, si bien qu'en tirant sur les deux extrémités de l'anse rétrécie et en sectionnant progressivement les adhérences qui se présentent on rend à l'anse sa longueur primitive.

Malgré cette dissection, l'intestin paraît n'avoir récupéré qu'un calibre à peine suffisant et la question se pose d'une anastomose de l'anse vide soit avec le duodénum, soit au pis aller avec l'estomac. Le duodénum se présente au fond de la cavité énormément dilaté, sous forme d'une masse pâteuse, avec une paroi antérieure indurée; la paroi gastrique est également cartonnée, sans souplesse; d'autre part, il n'est pas certain que l'anse anastomosée ait conservé sa séreuse. Dans ces conditions, me souciant peu de créer une fistule duodénale, je m'abstiens de toute anastomose et referme l'abdomen après avoir placé un drain dans le flanc gauche.

Les suites opératoires furent favorables. Le sixième jour se produisit un vomissement abondant; on fit un lavage de l'estomac. Le douzième jour, nouveau vomissement peu abondant pour lequel on ne fit aucun traitement particulier. L'alimentation fut reprise progressivement. Pendant les trois premiers jours, la température oscilla entre 38° et 38°5, pour se maintenir entre 37°5 et 38°

jusqu'au dix-huitième jour et redevenir ensuite tout à fait normale. Le 1er février l'opéré quittait la clinique, s'alimentant normalement sans avoir éprouvé de nouveaux malaises.

L'opéré revu à plusieurs reprises et récemment encore n'a plus éprouvé aucun trouble digestif; sa santé est excellente, il a regagné les kilogrammes qu'il avait perdus et repris son emploi de mécanicien.

Dans ce cas, les lésions observées occupaient un espace restreint de la cavité abdominale, la partie moyenne de sa moitié gauche; le reste de la cavité n'a pas été explorée. Je pense néanmoins qu'il s'agit d'une péritonite encapsulante authentique, en voie d'évolution.

L'agglutination en une seule masse des anses intestinales par un voile superficiel m'a paru un fait secondaire; ce voile était constitué comme par un exsudat inorganisé qui s'est laissé dissocier par simple traction et ne pouvait être que de formation récente.

Au contraire, l'élément primitif, essentiel, semble avoir été l'engainement complet des anses par une sorte de tunique fibreuse continue surajoutée; les éléments fibreux de cette gaine présentaient une disposition circulaire; la gaine a dû être incisée longitudinalement au bistouri, avant de pouvoir être enlevée par lambeaux à la compresse, assez facilement d'ailleurs et sans éraillure importante de la paroi intestinale sous-jacente.

Pour moi, il est clair que le fait primitif a été la périviscérite engainante, et l'encapsulement le fait secondaire.

La cause de cette périviscérite m'échappe. A ce point de vue, l'observation présente une lacune regrettable; les débris de la gaine n'ont fait l'objet d'aucun examen de laboratoire.

A propos des kystes hydatiques de la rate (quelques réflexions cliniques, radiologiques et thérapeutiques),

par M. **R. G. Brun** (de Tunis), membre correspondant.

De 1919 à ce jour 21 cas de kystes hydatiques de la rate ont été opérés par nous ou nos assistants à l'hôpital Sadiki ou en ville.

Nos premières observations (9) ont été publiées *in extenso* par notre interne le Dr Delastre dans sa *thèse* sur « les kystes hydatiques de la rate, Paris, 1927 ».

Nous publions aujourd'hui une nouvelle série de 12 observations inédites dont voici le résumé :

Observation I. — *Kyste hydatique suppuré de la rate.*

A. ben Mohamed, quarante ans, entré à Sadiki le 15 juin 1927, tumeur de l'hypocondre gauche datant d'un an, douloureuse depuis quelques jours, température 38°, état général très mauvais.

Opération : Dr Brun, sous *anesthésie locale*; incision verticale du flanc gauche

un peu en dehors du grand droit; évacuation de 2 litres d'un liquide puriforme; un drain n° 3 placé à la partie inférieure de l'incision.

Sort le 28 juillet 1927. *Guérison.*

Obs. II. — *Kystes multiples de la rate.*

A. ben M..., trente ans, entré le 24 mars 1931, tumeur de la rate datant de deux ans; frémissement hydatique des plus nets.

Opération : Dr Brun; incision transversale type Bazy, un premier kyste complexe sur le bord antérieur de la rate, un autre kyste au niveau du pôle inférieur, un troisième kyste du pôle supérieur; ces kystes ne sont pas suppurés, on les évacue après formolage et on referme sans drainage.

Sort *guéri* le 17 avril 1931.

Obs. III. — *Kyste suppuré de la rate.*

A. ben Amor, quarante ans, entré le 4 juillet 1931, volumineuse tumeur de l'hypocondre gauche descendant jusqu'à l'ombilic; signe du rouleau des plus nets; on sent très nettement au niveau du pôle inférieur de la rate une tumeur rénitente, peu douloureuse.

Opération : Dr Brun; incision sous *anesthésie locale*, kyste hydatique complexe et suppuré de la rate, vidé avec la grande curette; formolisation, fermeture sans drainage.

Sort *guéri* le 9 août 1931.

Obs. IV. — *Kyste hydatique complexe et suppuré de la rate à symptomatologie pulmonaire.*

Moh. ben Ali, vingt-deux ans, entré le 31 octobre 1929 pour hémoptysies; le malade déclare qu'il n'a jamais toussé, mais que déjà depuis trois ou quatre ans il a un petit picotement à la gorge qui provoque des quintes de toux sèche et à la suite desquelles sa bouche se remplit de sang. Ces *hémoptysies* se produisent tous les trois ou quatre mois et durent deux ou trois jours; à la percussion, matité de toute la base du poumon gauche; abolition du murmure vésiculaire sans bruit surajouté, pas de déformation thoracique. Grosse rate débordant les fausses côtes d'un grand travers de main et atteignant la ligne médiane.

A la radiographie, diaphragme gauche très surélevé, estomac refoulé à droite; on fait le diagnostic de kyste de la rate.

Opération : Dr Brun, le 6 novembre 1929; kyste renfermant 2 litres de liquide puriforme, formolage, évacuation, fermeture de la poche sans drainage.

Sort *guéri* le 21 novembre 1929.

Revient à l'hôpital Sadiki le 30 avril 1934 pour une tumeur de la *fosse iliaque gauche.*

Opération le 8 mai 1934; il s'agit de deux kystes hydatiques du petit bassin; on peut en extirper un complètement, l'autre se crève au moment où on essaie de l'énucléer; les deux sont des kystes complexes; fermeture sans drainage.

Guérison.

Obs. V. — *Kyste hydatique suppuré de la rate.*

Ahmed ben Boujemaa, trente-cinq ans. Le malade se serait aperçu depuis quinze jours seulement de la présence de cette tumeur qui est douloureuse au palper et fixée dans l'hypocondre gauche et la région épigastrique; vomissements bilieux depuis quatre jours, ictère depuis quinze jours, température 39°6.

Opération : Dr Duplenne, le 9 juin 1932 : énorme kyste suppuré de la rate; évacuation; *marsupialisation.*

Le malade meurt le 3 juillet 1932 *d'un abcès du poumon.*

Obs. VI. — *Kyste hydatique de la rate à symptomatologie pleuro-pulmonaire.*

Mahmoud ben Sadok, quarante-quatre ans, entré à l'hôpital Sadiki le 23 sep-

tembre 1932; sensation de pesanteur et de tiraillement de l'hypocondre gauche; *respiration difficile*, *point douloureux postérieur thoracique* avec *irradiation dans le bras gauche* l'empêchant de faire des mouvements avec ce bras; la rate déborde les fausses côtes de 5 à 6 centimètres, elle est rénitente, fluctuante, mobile sur son axe vertical. Jamais de paludisme; 12 p. 100 d'éosinophiles; Casoni négatif, la radiographie montre une grosse rate avec une tumeur arrondie qui déforme la grande courbure de l'estomac.

Opération : Dr Brun, sous anesthésie locale le 7 septembre 1932. Laparotomie médiane sus-ombilicale. Gros kyste contenant 1 litre de liquide. Evacuation, fermeture sans drainage.

Sort *guéri* le 23 septembre 1932.

Obs. VII. — *Kyste hydatique de la rate développé dans le ligament gastro-splénique.*

Riah ben Brahim, seize ans, entre le 25 octobre 1932 à l'hôpital Sadiki; grosse tumeur de la région épigastrique et de l'hypocondre gauche.

Opération : Dr Brun, le 28 octobre 1932; anesthésie locale; incision médiane sus-ombilicale. Gros kyste simple développé entre les deux feuillets du ligament gastro-splénique. Fermeture sans drainage.

Sort *guéri* le 27 décembre 1932.

Obs. VIII. — *Kyste simple de la rate.*

Carmello, vingt-six ans, tumeur de l'hypocondre gauche qui roule sous la main, frémissement hydatique net.

Opération : Dr Brun; incision à l'anesthésie locale, évacuation d'un kyste simple à liquide clair, fermeture sans drainage.

Sort de la clinique le dixième jour.

Obs. IX. — *Très volumineux kyste hydatique de la rate.*

Delmas, cinquante-trois ans, s'est aperçu il y a dix ans de la présence d'une grosse rate douloureuse. Soigné pour paludisme, la tumeur s'est développée petit à petit occupant toute la partie gauche de la cavité abdominale atteignant la crête iliaque et dépassant la ligne médiane; ponctionnée avant l'entrée à la clinique par un médecin qui a retiré un liquide clair; pas de phénomènes d'anaphylaxie.

Opération : Dr Brun. Sous anesthésie locale, incision basse comme pour un anus iliaque gauche. Volumineux kyste hydatique simple renfermant 5 litres de liquide. Fermeture. Dans la crainte d'avoir oublié quelques vésicules, on laisse un drain; ce drain est enlevé après trois jours.

Le malade guérit en trois semaines sans fistules.

Obs. X. — *Kyste hydatique complexe de la rate.*

Femme juive, trente ans, tumeur de l'hypocondre gauche mobile sur son axe vertical, déborde d'une dizaine de centimètres les fausses côtes, atteint l'épigastre, *frémissement hydatique* net.

Opération : Dr Brun. Sous anesthésie au chlorure d'éthyle, la malade étant très pusillanime, on fait une incision médiane; kyste complexe, contenant de très nombreuses vésicules, non suppuré, évacuation, fermeture sans drainage.

Sort de la clinique, guérie, douze jours après l'opération.

Obs. XI. — *Echinococcose généralisée du péritoine et kyste hydatique de la rate.*

A. B. M..., vingt ans, entré le 22 mars 1923. Tumeurs multiples de l'abdomen, œdème des membres inférieurs, cachexie.

Opération le 27 mars : Dr Brun, en présence de M. le professeur Dévé. Laparotomie sus- et sous-ombilicale; nombreux kystes variant de la grosseur d'une lentille à celle d'une pomme de terre, situés dans l'épiploon et dans les diffé-

rents mésos. Résection d'une partie du grand épiploon renfermant de nombreux kystes. Quelques-uns sont enlevés en bloc, d'autres sont ponctionnés et fermés sans drainage, deux kystes dans le Douglas, ponctionnés et refermés. Volumineux *kyste du bord antérieur de la rate renfermant 800 grammes* de liquide clair *refermé sans drainage*.

Au niveau de la grande courbure, on découvre un kyste rompu, ayant le volume du poing et qui correspond à la région où une ponction exploratrice aurait été faite.

Fermeture de la paroi en trois plans.

Le malade sort *guéri* trois semaines après.

Obs. XII. — *Kyste de la rate et nombreux kystes abdominaux libres dans la cavité péritonéale.*

S. B. M..., soixante ans, admis le 30 avril 1933 à l'hôpital Sadiki ; vient pour des troubles abdominaux vagues ; abdomen augmenté de volume, mat dans toute la moitié inférieure, foie énorme descendant jusqu'à l'ombilic sans bosselure ; dans l'épigastre une tumeur dure, non fluctuante, sans frémissement.

Opération : Dr Brun, sous anesthésie générale, le 14 avril 1933 ; laparotomie médiane sus- et sous-ombilicale ; à l'ouverture du péritoine, il s'échappe une *grande quantité de liquide* clair avec de très nombreuses vésicules filles qui sont absolument libres dans la cavité abdominale, de volume variant de celui d'un pois à celui d'une noix ; il est absolument impossible de trouver le kyste rompu qui a donné lieu à cette inondation, on branche une incision transversale gauche sur la première incision, et on découvre alors *un kyste de la rate non rompu* que l'on évacue et que l'on referme sans drainage.

Le malade sort guéri le 30 mai, sans avoir présenté d'accident anaphylactique.

La lecture de ces observations nous a suggéré les réflexions suivantes :

Après le foie et le poumon, la rate est une des localisations les plus fréquentes du kyste hydatique, environ 4 p. 100 des cas de kystes opérés à Sadiki.

Au point de vue clinique, le kyste hydatique ne se révélera que lorsqu'il aura acquis un volume assez considérable pour donner un syndrome de tumeur de l'hypocondre gauche. Et ceci n'a rien qui doive nous surprendre lorsqu'on pense que le foie, organe autrement sensible que la rate, peut laisser se développer dans son parenchyme des kystes hydatiques énormes sans donner lieu à aucun symptôme d'insuffisance hépatique.

Il serait illusoire de compter sur la valeur des réactions biologiques pour établir un diagnostic précoce, nous avons déjà fait leur procès dans une note à la Société de Chirurgie, le 2 avril 1927. La réaction de déviation du complément donne des résultats inconstants et paradoxaux et nous sommes étonné de la voir encore mentionnée comme valable dans des traités récents.

L'éosinophilie est ici moins fréquente que dans les autres localisations de kystes hydatiques. Les indigènes, par ailleurs, ont un intestin presque toujours parasité, et l'éosinophilie, en dehors du kyste hydatique, est fréquente. Seule la réaction de Casoni a quelque valeur encore qu'on puisse la trouver positive chez des porteurs de tænias internes.

Pratiquement donc, le kyste hydatique de la rate, nous le répétons, ne se révèle en clinique que lorsqu'il a acquis un très gros volume. Et cette

constatation est encore plus vraie chez les indigènes qui attendent toujours le dernier moment pour venir consulter. Tous les petits symptômes que l'on a pu décrire comme troubles fonctionnels ou généraux, manifestations de l'échinococcose débutante, nous ne les avons jamais observés.

Devant une tumeur de l'hypocondre gauche, une première question se pose : s'agit-il d'une tumeur de la rate?

Nous n'avons pas ici l'intention d'envisager la question complète des tumeurs du flanc gauche, nous voulons seulement signaler les difficultés de diagnostic que, personnellement, nous avons rencontrées.

Les tumeurs du rein, et plus particulièrement les grosses hydronéphroses, sont parmi les diagnostics les plus difficiles ; du moins avons-nous, pour éviter l'erreur, tous les examens endoscopiques et la radiographie.

Les kystes du mésentère et des méso-côlons transverse et descendant peuvent être impossibles à différencier cliniquement des kystes de la rate. Nous publierons ultérieurement une série d'observations de kystes hydatiques du méso transverse, des kystes de l'angle colique gauche, des kystes de la queue du pancréas que nous avions pris pour des kystes de la rate.

Les tumeurs de l'angle colique gauche, les tumeurs de la racine du mésentère, et en particulier les tumeurs ganglionnaires, lympho-sarcomes et tuberculose, peuvent donner chez les indigènes des masses du volume de la tête d'un nouveau-né et en imposer pour une splénomégalie.

Pour faire le diagnostic de grosse rate, nous avons, à l'hôpital Sadiki, l'habitude de nous appuyer sur un symptôme que nous avons *baptisé le « signe du rouleau »*.

Voici en quoi consiste ce signe : il n'apparaît que quand la rate a acquis, bien entendu, un certain volume et déborde de plusieurs travers de doigt les fausses côtes.

Le malade étant en décubitus dorsal, la main droite palpe la région lombaire ; le contact lombaire dans les splénomégalies est beaucoup moins perceptible que dans les gros reins.

Si l'on accroche avec la main gauche le bord antérieur de la rate, et qu'on essaye de l'attirer vers la gauche, on y parvient généralement assez facilement et l'on a l'impression que *la rate roule autour d'un axe vertical, et cette impression de mouvement de rouleau est perçue par la main droite qui déprime la paroi postérieure un peu en dehors de la masse sacro-lombaire*. Dès que la main gauche n'exerce plus sa traction, la rate, dans un mouvement de rouleau en sens inverse, reprend sa position primitive.

Ce signe n'existe pas toujours, mais, chaque fois que nous l'avons trouvé positif, il s'agissait d'une grosse rate.

Dans les traités classiques, il ne semble pas que l'on ait attiré suffisamment l'attention sur les *signes radiologiques des splénomégalies*.

Dans les splénomégalies, en dehors de l'ombre radioscopique qui est assez bien dessinée, d'autant que ces rates sont très souvent scléreuses, on constate des déviations des organes voisins. *Le diaphragme* est très souvent refoulé, et dans un cas de kyste hydatique du pôle supérieur ce refoulement atteignait plusieurs centimètres.

L'estomac, et en particulier la grande courbure, sont refoulés vers la droite et déformés par la tumeur splénique.

Enfin, et surtout, le pôle inférieur de la rate vient *refouler la partie gauche du côlon transverse et vient s'y reposer comme dans un hamac* ; un lavement baryté donne, à ce point de vue, des images caractéristiques.

Il nous est arrivé même, dans 2 cas, de voir le pôle inférieur *de la rate passer au devant du côlon transverse*, le coinçant en arrière de lui, et l'on comprend aisément que de pareilles images ne puissent jamais être rencontrées dans les tumeurs du rein.

Ces symptômes nous paraissent avoir une réelle valeur diagnostique et leur importance mérite d'être signalée dans l'étude des splénomégalies, quelle qu'en soit la nature.

Un examen attentif du malade ayant permis le diagnostic de splénomégalie, il s'agit de savoir si cette splénomégalie est liée ou non à un kyste hydatique.

Ici encore, nous n'avons pas l'intention de refaire un chapitre de diagnostic différentiel des grosses rates, c'est un truisme d'affirmer qu'on doit toujours penser au kyste hydatique dans un pays où l'échinococcose est fréquente.

Un seul diagnostic difficile : la *rate paludéenne*, d'autant que l'examen hématologique rend peu de services, hélas, étant donné qu'en Tunisie échinococcose et paludisme coexistent.

Dans le paludisme, la rate s'hypertrophie en masse mais conserve sa forme, son bord crénelé, etc.

Le paludisme donne des rates gigantesques, lisses, dures. Le foie est souvent gros, cirrhotique avec ascite.

Dans le *kyste de la rate*, somme toute, ce n'est pas la rate le plus souvent que l'on voit et que l'on palpe, mais bien la tumeur développée à ses dépens. Celle-ci est globuleuse, rénitente, élastique, donne à la percussion quelquefois le frémissement hydatique. Plus fréquemment que les rates paludéennes, les kystes donnent lieu à un *syndrome pleuro-pulmonaire gauche* (voir obs. IV et VI).

Enfin, la coexistence d'autres localisations hydatiques peut étayer un diagnostic hésitant.

Seul, le kyste central peut donner le change et, par kyste central, nous entendons un kyste qui reste entouré toujours d'une couche de tissu splénique.

Ces kystes centraux doivent être très rares. Nous n'en avons pas opéré.

Tous nos kystes apparaissaient à l'opération comme des tumeurs sessiles, refoulant et aplatissant même quelquefois la rate contre les parois, d'autres sous forme de large surface nacrée caractéristique.

Nous n'avons jamais eu, pièce en main, à ponctionner une rate pour y trouver un kyste.

Traitement. — Les kystes hydatiques de la rate, jusqu'à plus ample informé, ne relèvent que de la chirurgie.

Malgré les très beaux résultats obtenus par Oulié et communiqués à la Société de Chirurgie (séance du 25 juin 1930), je redoute la splénectomie dans les très grosses rates. C'est qu'il y a rate et rate, et si la splénectomie est une opération relativement facile dans les cas de rates petites et mobiles, il faut s'être trouvé devant de grosses tumeurs adhérentes au diaphragme, friables, qui ont une tendance à se déchirer surtout près du hile si on les tiraille un peu fort, qui ont un pédicule énorme, pour se rendre compte des difficultés et de la gravité d'une splénectomie. Celle-ci effectuée, le chirurgien n'est pas au bout de ses peines, le suintement en nappe de toutes les surfaces adhérentes et, plus particulièrement, de la coupole diaphragmatique rend une hémostase correcte presque impossible, malgré de volumineux Mickulicz.

La plupart des kystes hydatiques que nous avons eu à opérer se présentaient comme de grosses tumeurs chez des bédouins arriérés qui ne viennent à l'opération qu'à la dernière extrémité.

Ils étaient bien souvent, en plus, paludéens, cachectiques et surtout sous-alimentés. Dans ces conditions, à l'opération brillante mais dangereuse, je préfère l'opération minima, sans éclat mais facile, non traumatisante et qui peut être *faite sous anesthésie locale*.

Point de voie chirurgicale spéciale et compliquée, pas d'autre tactique que d'aborder la tumeur par le plus court chemin. La ligne d'incision sera tracée sur le point le plus saillant de la tumeur où qu'il se trouve, et là fort heureusement encore on peut, sans faire sursauter les anatomistes, inciser verticalement, obliquement, transversalement.

Le péritoine ouvert, la grande cavité sera protégée par de grandes compresses imbibées de formol ou d'éther. Ponction à l'aide d'un trocart du volume d'un crayon. Évacuation d'une partie du liquide, Formolage, etc. Mais ce qu'il faut savoir c'est qu'en cas de kystes complexes l'évacuation devient impossible, les vésicules venant obstruer le trocart ou l'aspirateur.

Dans ces conditions, il ne faut pas hésiter à ouvrir largement la poche, pour la débarrasser de ces vésicules ; le mieux est de se servir d'une louche à potage.

Nous avons fait construire à cet usage des curettes à bords mousses ayant la forme et les dimensions l'une d'une louche à potage, l'autre d'un modèle plus petit, mais dont les cuillers sont à angle droit sur le manche. Cette curette permet une *évacuation* très *rapide* du contenu kystique, *sans rompre les vésicules filles*. Elle permet aussi, grâce à ses bords mousses, *de racler la face interne de l'adventice* qui se présente sous l'aspect de peau de chamois mouillée, avec des débris et des lambeaux qui pendent dans la cavité et qui, dans leurs interstices, abritent quelquefois des vésicules nichées dans les parois comme des grains de grenade dans l'écorce du fruit.

La cavité bien asséchée, on en fait la révision à l'aide d'une valve éclairante ou d'un projecteur. Ceci fait, le kyste n'étant pas suppuré, on referme la poche par deux plans de suture sans drainage, deux points de catgut placés aux extrémités de l'incision du kyste serviront à l'amarrer à la paroi.

Lorsque le kyste est suppuré, les bords de l'incision kystique seront fixés par un surjet au péritoine pariétal en prenant appui sur les muscles et aponévroses.

On referme ensuite le tout sans drainer. La plupart de ces kystes suppurés sont en effet aseptiques. Mais, en cas de doute, ou si on a affaire à un kyste à odeur fécaloïde, ou à un kyste gazeux, nous nous contentons de placer un gros drain au point déclive de l'incision.

Cette technique nous a, dans l'ensemble, donné d'excellents résultats, tant par la rapidité des guérisons obtenues que par le peu de complications.

Sans doute lorsqu'on referme, sans drainer, des collections purulentes, risque-t-on quelquefois de voir la collection se reproduire dans la poche.

Rien n'est plus facile alors, avec un trocart à double courant, que de vider la poche en ponctionnant au milieu de la ligne d'incision, puis lavage au formol, à l'éther iodoformé. Et, si après une ou deux ponctions, le liquide se reproduisait encore, un petit drain serait placé pour permettre quelques lavages quotidiens.

Les rares malades que nous avons eu à traiter ainsi, non seulement pour les kystes de la rate, mais pour les autres également, ont guéri rapidement avec le minimum de complications, d'ennuis et de pansements.

Les faits sont du reste là pour étayer notre affirmation et, dans nos derniers cas publiés plus haut, nous n'avons eu à déplorer qu'un seul décès chez un cachectique qui avait 39°7, des vomissements, de l'ictère. Devant cet état alarmant, notre assistant avait jugé prudent de marsupialiser la poche kystique.

Nous devons à la vérité de dire que dans notre première série de neuf observations publiées par Delastre dans sa thèse, on note 4 décès : 2 d'entre eux ne sont pas valables pour incriminer la méthode, 1 décès après une splénectomie, 1 autre décès par syncope anesthésique avant le début de l'opération.

Restent 2 autres décès : il s'agissait, dans un cas, d'un malade cachectique qui présentait une péritonite tuberculeuse, un kyste de la rate et un gros kyste du méso transverse. Dans l'autre cas, le malade était porteur d'un volumineux kyste du foie et d'un kyste de la rate opérés simultanément.

Ces deux malades avaient eu une anesthésie générale. S'il nous fallait enfin trouver encore une excuse à ces deux échecs, nous pourrions invoquer notre inexpérience, car ces deux malades portent les n°s 1 et 3 de notre statistique générale.

Depuis lors, *17 malades* ont été opérés par la méthode décrite plus haut et nous n'avons eu à déplorer qu'un décès.

Par sa facilité d'exécution, par l'excellence de ses résultats, par son très faible pourcentage de mortalité, la méthode que nous avons employée nous paraît être la méthode de choix à envisager en principe pour le traitement de tous les kystes hydatiques.

La fermeture précoce et intra-péritonéale des anus contre nature portant sur l'intestin grêle. Huit observations. Huit guérisons.

par M. **Daniel Férey** (de Saint-Malo),
ancien interne des Hôpitaux de Paris.

En 1922, interne chez mon maître Souligoux, à l'hôpital Beaujon, j'opérai d'urgence une hernie crurale, étranglée depuis quatre jours. L'anse intestinale, qui était en voie de sphacèle, fut abouchée et fistulisée à la peau. L'état de la malade, qui, d'abord, s'était amélioré, déclina ensuite très rapidement. L'évacuation du contenu intestinal par la fistule grêle entraîna une cachexie progressive et la malade mourut un mois environ après son opération. On n'avait pas osé réintervenir, la large surface de peau enflammée, irritée, infectée par les sucs et les matières intestinales, ayant fait craindre une péritonite.

En 1927, interne de M. le professeur Hartmann, j'opérai d'urgence un homme de hernie inguinale, étranglée depuis plusieurs jours. L'anse était gangrénée, j'hésitai un instant à la fistuliser, mais au souvenir du cas précédent je me décidai à faire une résection de l'anse avec rétablissement immédiat de la continuité intestinale.

Le malade succomba au troisième ou quatrième jour et je reçus une sévère leçon du patron.

Ces deux observations me donnèrent à réfléchir : puisqu'il est logique de fistuliser le grêle, pour éviter à ces malades de succomber dans les trois ou quatre jours qui suivent l'intervention, il faut coûte que coûte éviter la cachexie par dénutrition ; pour cela, un seul moyen : rétablir le plus rapidement possible la continuité intestinale. Je ne tardais pas à mettre cette conduite en pratique à mon arrivée à Saint-Malo.

Observation I. — *Appendicite, péritonite généralisée, occlusion secondaire.*

Le 10 juillet 1927, j'opère un enfant de sept ans, d'une appendicite gangrénée avec péritonite généralisée. Drainage large, sous-cæcal et dans le Douglas. Le 14 juillet, ballonnement abdominal, vomissements ; je le revois à 20 heures, avec, de plus en plus marquée, une atteinte profonde de l'état général et une occlusion intestinale aiguë. J'interviens et fixe une anse grêle à la peau. J'ouvre l'anse et y place une sonde de Pezzer. Évacuation importante de gaz et de liquides intestinaux. L'état de l'enfant s'améliore rapidement, la suppuration se tarit, mais la fistule grêle donne beaucoup, la peau rougit, s'ulcère, et bientôt, l'enfant maigrit, se cachectise. Ne voulant pas le laisser mourir de cachexie, je réinterviens, malgré mes hésitations, le 16 août 1927. Je résèque, aussi largement que possible, cette peau rougie, irritée, saignante, infectée par la bile, les sucs et les matières intestinales, mais je ne puis passer en peau saine, car je n'ai pas assez d'étoffe. J'incise les muscles en zone légèrement œdématiée et je libère très facilement l'anse fistulisée. Je résèque, en bloc, la peau, les muscles, une partie de l'anse grêle. Deux anses intimement accolées à l'anse fistulisée sont libérées, les surfaces cruentées sont suturées au catgut fin. Suture bout à bout en trois plans au catgut chromé. Fermeture rapide de la paroi en un seul

plan à la soie n° 4, l'enfant est très fatigué. Le lendemain et les jours suivants, je suis étonné de la simplicité des suites opératoires. Le malade guérit sans aucun incident, il ne se produit même pas d'abcès sous la peau. Celle-ci, dès le lendemain de l'opération, dès qu'elle n'a plus été en contact avec la bile et les sucs intestinaux, se nettoie et se cicatrise en quelques jours.

Obs. II. — *Appendicite, péritonite généralisée, occlusion secondaire.*

Il s'agit encore d'un enfant qui a fait une crise d'appendicite aiguë avec péritonite généralisée, opérée à la quarante-huitième heure, le 16 mai 1929, et drainée. Le 21 mai, le ventre est tendu, ballonné surtout dans la fosse iliaque gauche, pas de gaz depuis trente-six heures, des vomissements sont apparus dans l'après-midi. Nous intervenons. Incision de la fosse iliaque gauche, on ne trouve que des anses grêles distendues, agglutinées; en libérant l'une de ces anses, on ouvre un énorme abcès. Drainage, on espère que l'occlusion est due à la présence de l'abcès. Traitement par injections intraveineuses de sérum hypertonique salé à 20 p. 100. Amélioration. Le 29 mai, nouvelle crise occlusive, ballonnement abdominal, vomissements, arrêt des matières et des gaz. Incision médiane sus-pubienne courte, on explore le petit bassin, pas d'abcès, mais des anses intestinales distendues ; on en extériorise une, que l'on fistulise à la peau. Tout semble s'arranger, la fistule qui donnait beaucoup se tarit presque quand, le 19 juin, de nouveau, le malade fait de l'occlusion intestinale avec ballonnement très marqué de la partie haute de l'abdomen. Malgré les injections intraveineuses de sérum salé hypertonique, l'occlusion s'aggrave et, le 20 juin, nous fistulisons, dans la région para-ombilicale gauche, une seconde anse grêle très distendue.

Le 24 juillet 1929, alors que les selles sont réapparues depuis plusieurs jours, que la première fistule plus bas située ne donne pour ainsi dire plus, nous intervenons pour fermer la fistule grêle para-ombilicale, car l'enfant a maigri et la dénutrition est très marquée. Malgré une peau en très mauvais état (bien que les pansements aient été changés plusieurs fois par jour et que l'on ait employé toutes sortes de poudres et de pommades), nous sommes obligés de passer en peau infectée, à moitié rongée par la bile. On isole facilement l'anse grêle. Plusieurs anses lui sont intimement accolées, on les libère. Résection jusqu'en tissu sain de la partie de l'anse fistulisée, suture bout à bout en trois plans. La partie supérieure de l'incision abdominale est en tissu tellement friable qu'il coupe, nous sommes obligé de mécher et de drainer. Malgré tout, évolution très rapide vers la cicatrisation et la guérison..

Mais nouvelle intervention, le 12 août, pour la fistule inférieure qui s'est ouverte à nouveau et que l'on n'avait pas traitée le 24 juillet parce qu'elle paraissait fermée et que l'enfant n'aurait pas supporté une aussi longue opération. Même technique que précédemment.

Revu le 31 octobre 1934, va très bien.

Obs. III. — *Occlusion intestinale par bride.*

Malade âgé de vingt-trois ans, qui a reçu deux ans auparavant un coup de pied de cheval dans le ventre. Nous l'opérons en pleine occlusion intestinale aiguë au cinquième jour de sa maladie, dans un état de faiblesse extrême. Injection de sérum hypertonique salé intraveineux, avant l'opération, qui est faite à l'anesthésie locale le 10 juillet 1931 (quelques bouffées de chloroforme seulement au moment où l'on dévide les anses grêles très dilatées). On coupe une bride de 3 centimètres de largeur à environ 1 mètre du cæcum. En raison de l'état extrêmement grave du malade et pour éviter une résorption toxique, on fistulise la dernière anse grêle dilatée à la peau.

Le 7 août 1931, la fistule donne encore beaucoup, le malade maigrit considérablement et se cachectise. La peau est rouge, ulcérée, sale comme une plaie très infectée.

On intervient quand même, il est impossible de passer en zone saine. On est obligé de réséquer 10 centimètres d'intestin grêle, pour trouver du tissu normal. Suture bout à bout en trois plans. Guérison sans incident, sauf un phlegmon sous-cutané qui nécessite l'ablation de trois fils de la peau au sixième jour.

Obs. IV. — *Occlusion par bride.*

Malade hystérectomisée deux ans auparavant pour un néoplasme du col utérin qui a subi un long traitement : radium et radiothérapie.

Fait brusquement, le 21 août 1931, une occlusion intestinale aiguë. L'opération est faite le 22 août. On pénètre difficilement dans le péritoine ; il existe une sorte de péritonite plastique, due soit à des adhérences opératoires, soit à la radiothérapie. On prend la première anse dilatée qui se présente, on la fixe à la peau et l'on fait un anus contre nature, en introduisant dans l'anse ouverte une grosse sonde de Pezzer. Le 17 septembre, nous réintervenons pour fermer l'anus artificiel après libération de l'anse fistulisée et de nombreuses brides accolant les anses entre elles ; on fait une résection du grêle, car l'anse a été déchirée en la séparant d'une autre, à laquelle elle était intimement accolée. Malgré le mauvais état de la peau rouge, suintante, recouverte de végétations hémorragiques, l'opération et les suites opératoires se passent très simplement.

Obs. V. — *Hernie crurale étranglée.*

Le 13 octobre 1932, on opère une malade de hernie crurale droite, étranglée depuis quarante-huit heures. L'étranglement est très serré, l'anse très noire présente trois points grisâtres entièrement sphacélés. Par crainte de rupture dans le péritoine, l'anse est fixée à la peau. Au sixième jour, alors que les gaz et les matières ont repris leur cours normal, l'anse intestinale se perfore au niveau des trois points grisâtres constatés lors de l'intervention. Comme il n'existe que trois petites perforations, on essaie, au lit de la malade, de suturer ces orifices. Les fils, au bout de quarante-huit heures, coupent et la fistule s'agrandit.

Nous intervenons alors le 28 décembre 1932. Résection de la peau, libération facile de l'anse, mais elle est épaissie, granuleuse sur plusieurs centimètres, on la résèque sur 10-12 centimètres. Suture bout à bout. Suture de l'arcade crurale au ligament de Gimbernat au catgut n° 2 chromé. Evolution sans incident.

Obs. VI. — *Occlusion intestinale pour tuberculose iléo-cæcale.*

Le 18 avril 1934, nous opérons un malade atteint d'occlusion progressive datant de dix jours. Il est tellement abattu que nous hésitons à l'opérer. On s'y décide cependant, et à l'anesthésie locale, on sort une anse intestinale grêle énorme, très dilatée. Fistulisation à la peau. Le malade supporte le choc opératoire, se rétablit progressivement. Le 21 mai, l'écoulement des matières, rongeant la peau, provoque des douleurs extrêmement vives et le malade réclame une intervention, car les pansements sont très pénibles. Dans les mêmes conditions que précédemment, nous intervenons au niveau d'une peau souillée, infectée. On libère l'anse grêle fistulisée, on la suture, car elle est loin de l'obstacle et on fait une colectomie droite pour tuberculose intestinale. L'évolution, malgré l'importance de l'opération, se fait sans incident, mais, par précaution, on avait méché largement.

Obs. VII. — *Occlusion intestinale aiguë pour néoplasme de l'anse sigmoïde.*

Malade âgée de cinquante-cinq ans, est depuis quelques jours en occlusion intestinale aiguë. Nous la voyons, le 18 juillet 1934, dans un état extrêmement grave. Pouls petit, langue sèche, vomissements fécaloïdes, ventre énorme. Nous l'opérons à l'anesthésie locale. Incision dans la fosse iliaque gauche ; nous ne trouvons pas le sigmoïde, caché par les anses grêles ; on est obligé de faire un anus artificiel sur l'une d'elles. Une débâcle importante se produit, la malade se rétablit, et, le 28 juillet, nous réintervenons d'abord pour fermer l'anus, et

ensuite pour fistuliser son sigmoïde, le lavement opaque nous ayant montré un arrêt à l'union du rectum et du sigmoïde. Résection de la peau et de l'anse intestinale sur 10 centimètres environ. Suture bout à bout au catgut. On trouve un néoplasme sur la partie inférieure du sigmoïde, qui est très court, et que l'on a un peu de peine à extérioriser pour faire sur lui un anus. Evolution sans incident.

Obs. VIII. — *Appendicite aiguë, péritonite généralisée, occlusion secondaire.*

Ce cas est peut-être le plus étonnant de toute la série que je rapporte aujourd'hui. Enfant de treize ans opéré dans de très mauvaises conditions, au troisième jour d'une appendicite aiguë, le 12 septembre 1931. On fait une incision de Mac Burney, il sort, dès l'ouverture du péritoine, une quantité importante de pus noirâtre d'odeur fétide. L'appendice paraissant difficile à extérioriser, on le laisse en place et on draine largement.

Le 21 septembre, vomissements, ballonnement du ventre. On intervient d'urgence par la ligne médiane. On trouve un abcès entre les anses intestinales. Les anses grêles sont très distendues, on en fistulise une à la peau et on mèche au-dessus de la fistule.

Le 17 octobre 1934, au retour du Congrès de Chirurgie, on trouve l'enfant en très mauvais état, cachectique, la fistule donne abondamment, il n'y a plus de température. On intervient ce même jour. Résection large de la peau autour de l'anus artificiel. On extériorise facilement l'anse sur laquelle se trouve l'anus, mais, quand on veut dégager l'anse fistulisée des deux autres anses accolées à elle, on ouvre un abcès qui contient environ 1/4 de litre de pus. On éponge aussi soigneusement que possible la cavité formée par l'abcès, on mèche et on suture l'anse grêle par deux surjets au catgut. On laisse l'anse suturée près de la mèche de drainage et l'évolution se fait sans incident. La suppuration diminue, la circulation intestinale se rétablit rapidement et, le 2 novembre, l'abcès est entièrement cicatrisé. Ainsi, malgré des conditions tout à fait défavorables, la suture a parfaitement tenu et il n'y a pas eu de péritonite ou d'infection généralisée.

Nous avons tenu à apporter à cette tribune nos observations, non pas parce que la technique suivie est originale, mais parce que nous avons vu et nous avons connu des cas analogues, tant à Paris qu'en province, où le chirurgien, devant l'état souillé de la peau, l'infection profonde de celle-ci, n'a pas osé intervenir de crainte de péritonite et a laissé mourir son malade de cachexie.

Nous avons vu faire, nous avons entendu parler d'opérations, de dérivations d'anastomoses destinées à éviter la cachexie de l'opéré, faites à distance de l'anus artificiel, uniquement par la crainte de l'opération en milieu septique. Nous pensons que ces interventions doivent être abandonnées, que l'apparence souillée, infectée, sanieuse parfois de la peau autour de la fistule intestinale grêle est plus sale que septique, plus répugnante que dangereuse et que l'on doit, le plus rapidement possible, dès que l'état du malade le permet, que les phénomènes toxiques ont disparu, intervenir, avant que la cachexie par dénutrition ne soit apparue.

La date de la réintervention est essentiellement variable, elle est fonction de l'état général de chaque individu puisque, dans ces huit observations, elle a eu lieu au plus tôt le dixième jour, au plus tard le soixante-treizième, en moyenne aux environs du trentième jour.

M. **Soupault** : Si la fistule terminale du grêle est mortelle chez le chien, elle ne l'est à coup sûr pas chez l'homme.

Les chirurgiens américains préconisent couramment *l'iléostomie terminale* dans le traitement de certaines colites rebelles et paraissent satisfaits des résultats. Certains affirment même que la fluidité du liquide intestinal diminue au bout de quelques semaines et que l'infirmité devient très supportable.

M. **Alglave** : Je demande à répondre quelques mots à notre collègue Soupault, quand il nous fait remarquer que le fait expérimental dont je viens de parler ne semble pas devoir s'appliquer à l'homme. C'est pour rappeler que c'est précisément à la suite d'une observation particulièrement démonstrative, recueillie chez un jeune enfant, au temps de mon internat, que j'ai eu l'idée de faire sur le chien l'expérience dont j'ai parlé plus haut.

L'enfant dont il s'agit était né bien constitué mais avec une imperforation de la valvule iléo-cæcale, suivie après quelques jours de phénomènes d'occlusion (*Revue d'Orthopédie*, juillet 1906). Pour y remédier, une fistulette avait été créée sur la terminaison du grêle par M. Albarran, alors chirurgien de garde, que j'avais appelé auprès de l'enfant.

Et dès lors, ce petit s'était alimenté parfaitement bien, mais le contenu intestinal sortait uniquement par la fistulette. Malgré l'alimentation régulière, la mort survenait le vingt-deuxième jour. L'autopsie ne révéla rien d'anormal chez lui que l'imperforation iléo-cæcale qui le privait *complètement* des fonctions de son gros intestin.

Quand la totalité ou presque la totalité du contenu intestinal vient à sortir, pour telle ou telle raison, par la fistule grêle, celle-ci n'est donc pas moins grave chez l'homme que chez l'animal et c'est ce que j'ai voulu dire et répéter ici.

M. **Picot** : Je voudrais dire un mot de technique au sujet des observations rapportées par Férey.

Parmi ces observations, il y en a qui concernent des entérostomies faites pour des occlusions au cours d'appendicites et j'ai entendu Férey dire qu'il a fixé le grêle à la peau. Si, au lieu de fixer l'intestin à la peau, Férey l'avait fixé, comme on me l'a appris autrefois, au péritoine pariétal, il aurait vu la fistule se fermer spontanément dans la plupart des cas.

M. **Basset** : J'ai eu deux fois l'occasion de fermer des anus contre nature situés sur l'intestin grêle. J'ai, les deux fois, employé le procédé intrapéritonéal, que j'emploie pour la fermeture de tous les anus contre nature. J'ai obtenu deux succès immédiats, sans aucun incident post-opératoire, et, à mon avis, il n'y a pas plus de difficulté ni de danger à fermer par voie intrapéritonéale un anus du grêle qu'un anus du côlon, pourvu qu'on suive une technique rigoureuse, et qu'on n'intervienne pas

avant que la peau soit, autour de l'anus, dans un état aussi parfait que possible de propreté et de souplesse. Il faut donc, dans le but de pouvoir intervenir le plus tôt possible pour fermer l'anus, prendre d'emblée les plus grandes précautions pour protéger la peau et, lors de l'intervention primitive, faire, chaque fois que cela est réalisable, une fistule aussi petite que possible.

M. G. Lardennois : Je ne puis m'empêcher de trouver bien pessimistes les considérations que nous venons d'entendre au sujet du pronostic des fistules grêles. Si elles ne sont pas établies paradoxalement haut, elles sont, toutes pénibles qu'elles soient, d'ordinaire parfaitement compatibles avec la vie, chez l'adulte et même chez l'enfant. Il se fait une adaptation fonctionnelle avec un retard du transit qui est facile à mesurer et qui est favorable à une meilleure absorption. Une alimentation particulière et quelques prescriptions thérapeutiques facilitent cette adaptation.

Par ailleurs, si M. Férey veut me permettre de présenter quelques réflexions qui me sont venues à l'esprit à l'occasion de son intéressante communication, je dirai :

1° Si l'on établit une fistulisation sur l'iléon en cas d'obstruction post-opératoire, il faut penser, en l'établissant, à favoriser la fermeture facile de cette fistule.

Si l'on ne peut utiliser le procédé de Vitzel, on doit pratiquer une entérostomie à minima, sur une anse tenue bien parallèlement à la paroi, sans coudure et sans angulation. Il me paraît préférable de fixer l'anse au péritoine pariétal au catgut, plutôt qu'avec de la soie.

J'utilise, pour ces fixations, des petites ligatures sur pinces de Chaput à mors diminués. Au moyen des chefs de ces ligatures j'amarre l'anse à la face profonde de la paroi plus rapidement et, je crois, plus sûrement qu'avec des fils passés dans des tuniques iléales œdématiées et peu résistantes. Deux ligatures passées dans la peau inversent celle-ci jusqu'au contact de l'intestin. Celui-ci n'est pas extériorisé. Il est ouvert tangentiellement et parcimonieusement.

Un drain de Kehr, convenablement taillé, y est introduit. Ce drain plaque l'intestin à la peau. Il permet le passage du chyle, si l'obstacle se lève, et assure l'écoulement du liquide de reflux. Pendant cinq à six jours le liquide reste très fluide, clair, puis brunâtre; vers le sixième ou septième jour, il se charge de grumeaux jaunâtres, et on doit enlever le drain. Si le courant normal se rétablit spontanément, ce qui est fréquent dans les occlusions inflammatoires légères post-appendiculaires, de telles fistulisations se ferment d'ordinaire spontanément.

2° Lorsqu'il s'agit d'une obstruction liée à une périviscérite adhésive subaiguë complexe, il me paraît dangereux de vouloir supprimer trop tôt la soupape de sûreté que constitue la dérivation grêle. Décider de libérer prématurément les adhérences qui ont provoqué l'occlusion, alors qu'elles sont encore tièdes, et de fermer d'autorité la fistule protectrice, c'est, à mon sens, s'exposer au souci d'accidents renouvelés.

En pareil cas, si l'on tient à agir promptement, on peut employer l'artifice que voici :

Après dégagement prudent des adhérences, si l'on décide de pratiquer la cure de la fistule, au lieu de pratiquer une entérorraphie circulaire termino-terminale, on exécute une anastomose termino-latérale de la manière suivante. On implante le segment supérieur dans le flanc du segment inférieur, et le bout de celui-ci est fixé à la peau. On peut employer la suture. Le bouton est également commode et plus expéditif. Le bout efférent est maintenu à la peau par un clamp fixé. Quelques minutes suffisent à réaliser la chose.

Le bout afférent se vide aisément dans le segment efférent. Celui-ci présente une voie de décharge de sécurité. Si le transit est libre, aucun reflux par la soupape ainsi créée, car l'iléon n'a pas physiologiquement de mouvements antipéristaltiques; l'orifice inutilisé se ferme très vite spontanément. Au pire une petite plastie suffit. Si au contraire une gêne temporaire du transit tend à se créer à nouveau, la dérivation conditionnelle maintient l'opéré en sécurité.

M. **Alglave** : Je voudrais souligner tout l'intérêt de la communication de M. Férey, laquelle me paraît pouvoir se résumer à ceci : les fistules de l'intestin grêle peuvent conduire à des conséquences graves, et il faut s'efforcer d'y remédier le plus tôt possible surtout si l'état général paraît en souffrir.

Pour ma part, et dans le même ordre d'idées que M. Férey, j'ai vu la mort survenir dans les semaines qui ont suivi la fistulisation à la peau des deux bouts d'une anse intestinale sphacélée dans une hernie crurale étranglée : une dénutrition rapide s'en est suivie, et bientôt l'état du sujet n'a plus permis l'intervention qui aurait pu le sauver.

J'ai vu une malade opérée d'occlusion intestinale pour iléus biliaire et chez qui l'intestin grêle avait été fistulisé à l'endroit du calcul, parce que l'état de la malade et de l'intestin ne permettaient pas de faire autrement, mourir en deux mois, pour les mêmes raisons.

Ces fistules sur le grêle m'ont paru devoir être d'autant plus graves, que le *passage des matériaux de l'intestin semblait devoir être interrompu, au-dessous de la fistule.*

Les malades dont l'état général m'a paru être rapidement compromis sont ceux dont le contenu intestinal s'échappe presque complètement par la fistule grêle et cesse de suivre son cours normal pour arriver à l'anus naturel. Ces malades-là n'ont pour ainsi dire pas de selles naturelles. C'est comme si leur gros intestin était presque fonctionnellement supprimé.

Ce sont ces observations qui m'ont incité à faire l'expérience que voici :

J'ai choisi un chien jeune et vigoureux du poids de 20 kilogrammes environ et je lui ai fait *une fistule* à la terminaison du grêle, *en fermant l'intestin au-dessous de la fistule.* Cet animal a très bien supporté l'opération, il s'est parfaitement alimenté dans les jours qui ont suivi, mais il est mort, en un mois, du fait d'une dénutrition rapide, analogue à celle que nous voyons chez nos malades. J'ai publié le fait (*Revue de Gynécologie et*

Chirurgie abdominale, mars 1907). Aussi, je pense, comme M. Férey, que les fistules établies sur le grêle peuvent, dans certaines conditions, avoir des conséquences graves et qu'on doit chercher à y remédier de bonne heure.

Je crois aussi, comme je l'ai dit ici à plusieurs reprises, qu'en toutes circonstances il faut chercher à les éviter comme moyen thérapeutique et qu'en ce qui concerne en particulier la cure de la hernie étranglée il ne faut s'y résoudre qu'en désespoir de cause.

M. **Férey** : Je suis réintervenu une fois très précocement au dixième jour, car il s'agissait d'une tumeur sur le sigmoïde, révélée par la radiographie, quelques jours après la fistulisation du grêle. J'ai fermé l'anus grêle et l'ai remplacé par un anus sur le sigmoïde.

Je répondrai à Soupault que je connais 3 cas de mort par cachexie progressive à la suite de fistulisation du grêle.

Il est probable que l'anse fistulisée était très haute ; en tout cas, si l'on était intervenu, on aurait pu sauver ces malades.

Personnellement, j'ai plusieurs cas *de fistulisation du grêle qui ont guéri sans nouvelle intervention, aussi j'attends toujours un certain temps avant de réintervenir*, je ne le fais que si je vois mon malade maigrir, se cachectiser, et la fistule n'avoir aucune tendance à la fermeture spontanée.

Je remercie MM. Lardennois et Picot des détails techniques qu'ils ont bien voulu me signaler.

PRÉSENTATION DE MALADE

Ankylose temporo-maxillaire droite traitée par résection du condyle et application de l'appareil de M. Darcissac,

par M. **Jacques Leveuf.**

Le jeune Michel Def... a été mis au monde il y a trois ans avec l'aide du forceps.

Les parents constatèrent bientôt l'existence d'une ankylose de la mâchoire qui n'a pas été traitée jusqu'alors.

A l'heure actuelle, constriction des mâchoires très marquée, puisque l'ouverture des arcades dentaires ne dépasse pas 2 à 3 millimètres. La moitié droite de la face est atrophiée avec déviation du menton de ce côté.

Une radiographie montre l'épaississement du condyle du maxillaire à droite.

J'ai opéré l'enfant en abordant le condyle par l'incision en V de Dufourmentel. La résection a été facile et j'ai terminé en interposant un petit fragment de fascia lata.

Je vous présente l'enfant en cours de traitement parce que les soins post-opératoires ont au moins autant d'importance que l'opération. M. Darcissac a bien voulu venir appliquer lui-même son ingénieux appareil que vous ne connaissez peut-être pas tous. Cet appareil maintient l'écart des maxillaires. A chaque déglutition l'enfant est obligé de fermer la bouche et mobilise ainsi son articulation.

Vous voyez que le résultat est déjà excellent et qu'on peut espérer obtenir, dans ces conditions, un succès complet.

VOTE POUR L'ÉLECTION D'UNE COMMISSION CHARGÉE D'EXAMINER LES TITRES DES CANDIDATS AUX PLACES VACANTES DE MEMBRE CORRESPONDANT NATIONAL

La Commission sera composée de MM. Gernez, Mondor, Heitz-Boyer, Maurer.

PRIX LEBAUDY

Le Secrétaire général rappelle quelles sont les conditions d'attribution du Prix Lebaudy (50.000 francs) fondé en 1916. — Mme Jules Lebaudy, M. Robert Lebaudy, Mme la Comtesse de Fels ont mis à la disposition de la Société nationale de Chirurgie une somme de 50.000 francs pour être attribuée à l'auteur de l'appareil suppléant le mieux à la perte de la main.

Les constructeurs des nations alliées et neutres peuvent seuls concourir. Ils devront présenter à la Société des mutilés se servant des appareils depuis six mois au moins.

La Société expérimentera les appareils sur des mutilés pendant le temps qu'elle jugera nécessaire pour apprécier leurs qualités. L'appareil récompensé restera la propriété de son auteur.

Le Secrétaire annuel : M. J. Berger.

Paris. — A. Maretheux et L. Pactat, imp., 1, rue Cassette.

BULLETINS ET MÉMOIRES

DE LA SOCIÉTÉ NATIONALE DE CHIRURGIE



Séance du 21 Novembre 1934.

Présidence de M. Georges Labey, *président.*

PREMIERE SÉANCE

PROCÈS-VERBAL

La rédaction du procès-verbal de la précédente séance est mise aux voix et adoptée.

CORRESPONDANCE

La correspondance comprend :

1° Les journaux et publications périodiques de la semaine.

2° Des lettres de MM. Rouhier, Sauvé, Louis Michon s'excusant de ne pouvoir assister à la séance.

3° Un travail de MM. Pierre Goinard et Charles Bardenet (Alger), intitulé : *Sur la gêne de la circulation dans les capillaires des membres et son traitement par la sympathectomie péri-artérielle.*

M. Moure, rapporteur.

NÉCROLOGIE

A l'occasion de la mort de M. Chastenet de Géry. Allocution de M. le Président.

Mes chers Collègues,

J'ai le douloureux devoir de vous annoncer la mort de notre collègue Chastenet de Géry.

Après avoir commencé ses études à Angers où il avait été l'élève de Monprofit et de Tesson, Chastenet de Géry était venu à Paris où il avait été nommé interne en 1900.

Il fut l'interne de Jean-Louis Faure, d'Albarran, de Delbet, de Quénu dans le service duquel il fit une thèse remarquée sur l'hémothorax traumatique.

Installé à Nantes, il fut chef de clinique chirurgicale, puis professeur suppléant à l'École de Médecine, et chirurgien des hôpitaux de cette ville.

Après la guerre, pendant laquelle il fit preuve d'une grande activité dans les différents postes qu'il occupa tant à l'avant qu'à l'arrière, il revint à Paris où il devint chirurgien consultant, puis chef de service à l'hospice Paul-Brousse. Là, il s'occupa, aux côtés de Roussy, du traitement du cancer.

Ses nombreuses publications et ses travaux le désignèrent à nos suffrages en 1932.

L'état de sa santé, déjà profondément atteinte, explique qu'il n'ait pas pris une part plus active aux débats de notre Société; mais il suivait assidûment nos séances et écoutait toujours attentivement ce qui se disait à la tribune. Sous des dehors un peu froids et sévères, notre collègue cachait un cœur d'or et fidèle à ses amitiés.

Nous adressons à sa famille l'expression de nos regrets profondément attristés et de notre douloureuse sympathie.

Messieurs, je vous propose de lever la séance en signe de deuil.

DEUXIÈME SÉANCE

NÉCROLOGIE

M. le Président annonce la mort de M. Joad Alvès Delima, de Sao Paulo, membre correspondant étranger depuis le 9 avril 1924.

Discours prononcé par M. le Président à la cérémonie de la remise de la médaille du professeur J.-L. Faure, le 18 novembre 1934.

Mon cher Maître,

Par un hasard heureux, c'est à un de vos anciens internes que reviennent l'honneur et la joie de vous apporter aujourd'hui le salut et les hommages de la Société nationale de Chirurgie que, par le privilège de l'ancienneté et la bienveillance amicale de ses collègues, il préside cette année.

Je ne prévoyais certes pas lorsque, en 1900, interne de mon regretté maître Reclus, dont vous étiez l'assistant, j'apprenais de vous, en clinique et en technique chirurgicales, tant de bons principes dont j'ai grandement profité, que j'aurais à prendre la parole le jour où vos élèves et vos amis, désireux de commémorer le terme de votre belle carrière hospitalière, vous remettraient cette médaille où le maître Pillet a si fidèlement reproduit vos traits.

Le terme de la carrière hospitalière ! voilà un ensemble de mots qui sonne bien tristement aux oreilles de ceux qui, comme vous, malgré la prolongation due à la dignité professorale, conservent, avec la santé et l'activité physique, l'ardeur et l'enthousiasme juvéniles que vous n'êtes, nous l'espérons tous, pas près de perdre.

Il est pénible, quand on se sent toujours capable de tenir ferme le bistouri et de faire bénéficier les malades qu'on nous confie d'une expérience acquise au cours d'une longue pratique hospitalière, de se voir arraché à cet hôpital qui, depuis la fin de notre adolescence, nous a pris toutes nos matinées et auquel nous avons donné le meilleur de nous-même.

Il faut être philosophe — et je sais que vous l'êtes — et se consoler en pensant que c'est la loi inexorable à laquelle nul de nous n'échappe, et en pensant surtout, sans aucun sentiment d'orgueil et simplement parce que c'est la vérité, à tout le bien que l'on a fait pendant les années d'activité hospitalière.

Ces années ont été nombreuses pour vous, mon cher Maître, et vous les avez bien employées : vous n'avez certes rien à redouter de cet examen de conscience.

Vous avez, en effet, gagné rapidement le titre de chirurgien des hôpitaux, moins de douze ans après le début de vos études médicales.

Je vous vois encore, vers le milieu de juillet 1895, entrer salle Malgaigne, à l'hôpital Necker, et annoncer votre succès à notre excellent et regretté maître le professeur Le Dentu dont vous aviez été l'interne et dont je n'étais alors que le modeste externe de première année.

C'était la première fois que je vous voyais, et je regardais avec un sentiment d'admiration, mêlé d'une pointe d'envie, un peu présomptueuse, pour un but encore bien éloigné, ce jeune chirurgien qui resplendissait à mes yeux comme paré d'une auréole sacrée !

1895-1934 ! Trente neuf années de labeur chirurgical comme chirurgien du Bureau central, disait-on alors, puis comme chef du service.

Et, pendant ces trente-neuf ans, votre ardeur à apprendre, à créer, à enseigner, ne s'est pas ralentie un seul instant, et vous apportiez, il y a bien peu de temps encore, dans les mémorables discussions sur le drainage large de l'abdomen, à la Société de Chirurgie, le même feu avec lequel vous défendiez la résection de l'œsophage thoracique le jour même où vous y preniez place pour la première fois comme membre titulaire.

Apprendre, créer, enseigner ce que vous pensez être la vérité dans l'intérêt des malades et essayer de faire partager vos convictions, tel est le but que vous avez toujours poursuivi, tel a toujours été votre idéal.

Vous avez constamment cherché à apprendre et à augmenter le champ de vos connaissances techniques.

Loin de vous isoler dans la tour d'ivoire d'une admiration personnelle et satisfaite, vous avez toujours pensé qu'un chirurgien, quelle que soit sa valeur et quelque haute situation qu'il occupe dans la hiérarchie professionnelle, a intérêt et trouve souvent un profit à se rendre compte, par lui-même, de ce que font ses collègues, parfois même ses élèves.

Aussi avez-vous eu, pendant longtemps, l'habitude de consacrer certaines de vos matinées à visiter les chirurgiens, vos collègues ou autres, auprès desquels vous pensiez voir exécuter quelque opération nouvelle, glaner un détail de technique intéressant, voire même reconnaître ce qu'il ne faut pas faire.

Quant aux visites aux chirurgiens étrangers au cours des nombreux et beaux voyages que vous avez eu la joie d'effectuer, elles sont innombrables et je ne crains pas d'être taxé d'exagération en disant que, de tous les chirurgiens français, vous êtes celui qui a le plus vu opérer les autres.

Vous aviez été l'interne de Gérard-Marchant, de Verneuil, de Lefort, de Le Dentu. Chez Verneuil vous aviez été séduit par la façon d'opérer de son jeune chef de clinique, mon cher et regretté maître Ricard, ce chirurgien admirable par la simplicité et la sûreté de sa technique, qui fit sur vous, je le sais, comme sur tous ceux qui ont eu le bonheur d'être ses élèves, une impression prof nde.

Dès la fin de votre internat, de 1891 à 1895, pendant vos années de prosectorat à l'amphithéâtre d'Anatomie des hôpitaux où, aux côtés d'Arrou, toujours jeune lui aussi, vous vous perfectionniez dans la pratique de la médecine opératoire, vous passiez vos matinées à vous instruire auprès des maîtres que vous ne connaissiez pas et qui représentaient alors la jeune et brillante chirurgie française dans tout l'essor qu'elle devait à l'application des immortelles découvertes pastoriennes.

L'on vous vit alors fréquenter les salles d'opération de Terrier, de Ter-

rillon, de Berger, de Périer, de Péan enfin, dont vous retraciez récemment, à l'Académie de Médecine, un si vivant portrait.

Vous-même avez dit, avec une modestie peut-être exagérée, que, si vous avez fait quelque chose pour le bien de la chirurgie, vous le deviez aux réflexions et aux méditations que vous inspiraient ces visites.

Votre nomination de chirurgien des hôpitaux, en 1895, puis d'agrégé à la Faculté de Médecine, en 1898, vous permit bientôt, soit comme assistant de votre oncle Reclus, « l'Oncle Paul » comme vous l'appeliez, soit comme chargé de cours dans les services de clinique de Tillaux et de Duplay, de donner l'essor à vos brillantes qualités d'opérateur, comprimées jusqu'alors.

A cette époque, en effet, les internes en chirurgie n'opéraient guère eux-mêmes et il me semble tenir de vous que, pendant vos quatre années d'internat, votre plus grosse intervention avait été une désarticulation du gros orteil.

C'est alors que vous imaginez un certain nombre d'opérations : l'amputation ostéoplastique du pied qui porte votre nom, l'anastomose spino-faciale dans les paralysies traumatiques du facial, l'extirpation de l'œsophage thoracique pour cancer, que vous rendîtes techniquement possible en réséquant la 1re côte. Cette opération pratiquée deux fois en quinze jours ne fut pas suivie de succès; mais vous estimiez, à juste titre, qu'en présence d'une affection menant fatalement à la mort, comme le cancer, le chirurgien a le droit de tenter une intervention d'une gravité exceptionnelle, les chances de guérison fussent-elles infimes.

Dès ce moment vous entamiez contre ce redoutable fléau la croisade que vous avez toujours menée avec une ardeur et un enthousiasme vibrants servis par un verbe entraînant.

Vous vous attaquiez alors aux cancers des maxillaires et de la face, de la langue et du pharynx, avec une hardiesse et une maestria opératoire qui remplissaient vos internes d'admiration.

Car, avant de vous spécialiser en chirurgie gynécologique, vous avez été — et vous êtes resté — un chirurgien général, comme votre prédécesseur dans cette chaire, Samuel Pozzi, dont votre successeur, mon ami Robert Proust, évoquait ici même, il y a quelques jours, le souveuir encore vivant.

Je ne crains pas de me tromper beaucoup en disant que votre désir d'intensifier la lutte entamée par vous contre le cancer, et en particulier contre une de ses localisations les plus fréquentes, le cancer du col utérin, n'a pas été étranger au choix que vous fîtes du Service de gynécologie de l'hôpital Cochin, lorsqu'il devint vacant à la retraite de Richelot.

Et, de fait, vous avez pu, dans ce beau Pavillon Bouilly dont vous fîtes un service modèle, et où j'eus l'honneur et la bonne fortune de vous succéder en 1920, poursuivre vos études sur un champ plus étendu.

La gynécologie opératoire vous avait d'ailleurs, depuis longtemps, attiré : vous aviez imaginé des procédés d'hystérectomie, qui facilitent grandement cette opération quand on se trouve en présence d'annexites adhérentes et suppurées; ces procédés découlent de principes généraux.

que vous avez toujours enseignés et mis en pratique, à savoir qu'il faut, en chirurgie, aller du facile au difficile, attaquer les organes que l'on se propose d'enlever là où ils tiennent le moins.

En matière d'hystérectomie pour annexite, c'est donc de bas en haut qu'il faudra décoller : de ce principe sont nées l'hystérectomie par décollation et l'hystérectomie par hémisection que vous avez faites vôtres et qui ont rendu tant de services aux chirurgiens qui les ont utilisées après vous.

Votre esprit inventif a également doté l'arsenal chirurgical d'instruments ingénieux et la pince utérine est connue des chirurgiens du monde entier sous le nom de pince de J.-L. Faure.

Parlerai-je maintenant du drainage abdominal large, de ce tamponnement à la Mikulicz que vous avez défendu par la parole, par la plume et par l'exemple avec une ténacité qui n'a d'égale que votre conviction inébranlable que des milliers de femmes lui doivent l'existence. Ce n'est ni le lieu ni l'heure d'évoquer une polémique qui a fait couler des flots d'encre et dont la tribune de la Société de Chirurgie a retenti pendant de nombreuses séances.

Vous avez convaincu, vous le savez, beaucoup de chirurgiens, et ceux-là sont, comme vous, persuadés que le Mikulicz leur a permis de sauver bien des malades.

C'est que vous vous êtes attaché, dans toute votre carrière chirurgicale, beaucoup plus à la recherche de ce qui peut améliorer le pronostic des opérations, immédiat ou éloigné, qu'aux recherches de science pure.

C'est là un de vos plus beaux titres de gloire ; c'est celui auquel vous tenez le plus, je le sais. D'ailleurs, n'est-ce pas le but même de la chirurgie et le chirurgien ne doit-il pas avoir comme idéal suprême la guérison du plus de malades possible !

J'ai encore bien peu parlé jusqu'ici de ce que vous avez fait à la Société de Chirurgie au nom de laquelle je prends la parole.

En m'étendant, un peu longuement peut-être, sur votre vie hospitalière, je n'en suis pas très loin cependant. Car n'est-ce pas dans cette fréquentation journalière des malades d'hôpital que vous avez recueilli les éléments des communications que vous apportiez à la tribune et d'où jaillissaient souvent d'importantes discussions.

Mais vous avez occupé, dans notre Compagnie, une place qui n'est dévolue qu'à bien peu d'entre nous, puisque son titulaire la garde cinq ans, celle de secrétaire général. Pendant cinq ans, de 1919 à 1923, vous avez été le gardien vigilant des statuts qui nous régissent, le conservateur scrupuleux des règles qui nous gouvernent.

Et puis, à ce poste de confiance, vous avez eu, chaque année, à prononcer — et nous avons eu la joie d'entendre — les magnifiques éloges que vous avez composés : vous avez successivement fait revivre parmi nous Peyrot, Pozzi, Lannelongue, Guyon, Farabeuf enfin, cet homme extraordinaire qui, sans avoir jamais fait lui-même de chirurgie, a formé de nombreuses générations de chirurgiens français sur lesquels il a laissé une si

forte empreinte. Certes, les modèles étaient nobles et engageants; mais ils ont trouvé en vous un peintre digne d'eux et les tableaux que vous en avez brossés resteront parmi les plus beaux de notre collection.

Après votre année de présidence en 1925, vous avez, suivant la coutume, demandé votre honorariat, mais votre voix n'en a pas moins continué à se faire entendre et à faire bénéficier vos collègues de votre expérience et de vos réflexions mûries à une longue pratique.

Je ne parlerai pas ici de votre carrière professorale, de votre accession à cette chaire de clinique gynécologique pour laquelle vous désignaient si bien vos travaux et votre réputation que la Faculté de Médecine vous y appela, en 1929, par un vote unanime, après la mort tragique de Pozzi, qui en avait été le premier titulaire.

Votre activité dans l'enseignement, le lustre que vous avez apporté à cette chaire ont été rappelés par M. le doyen Roussy avec son éloquence habituelle.

Mais, avant de terminer, je m'en voudrais de laisser dans l'ombre certains côtés de votre caractère qui complètent harmonieusement vos qualités chirurgicales et qui font qu'à côté du clinicien sagace et de l'opérateur habile apparaît toujours l'homme bon et sensible.

La bonté et la sensibilité, vous les possédez au plus haut point : tous ceux qui ont vécu auprès de vous votre vie d'hôpital le savent et le proclament.

Vos malades, eux, ne connaissent que votre bonté; ils ne connaissent pas votre sensibilité, car c'est déjà de la bonté que de ne la pas montrer, et nos opérés ne doivent pas savoir ce qui se passe derrière notre front soucieux, quand nous avons pratiqué une opération grave, ou quand, après une opération ordinairement bénigne, des symptômes alarmants viennent troubler la sérénité habituelle des suites opératoires.

Ces angoisses douloureuses qu'ont ressenties tous les chirurgiens dignes de ce nom, vous les avez dépeintes dans cet admirable petit opuscule dans lequel vous avez analysé l'âme du chirurgien; mais, avec ces angoisses, vous avez évoqué aussi les joies enivrantes et pures que nous donne souvent, et heureusement aussi, la pratique de cet art dont vous avez été un apôtre enthousiaste et un serviteur incomparable.

Vous l'avez chantée, cette chirurgie, avec des accents lyriques qui n'appartiennent qu'à vous, tel un poète chantant la femme qu'il aime; car vous l'aimez avec passion et, tous, nous comprenons le sentiment de regret que vous avez dû éprouver en quittant ce beau service !

Mais la chirurgie n'a pas été ingrate envers vous. Elle s'est penchée sur son fidèle serviteur en lui donnant les plus pures joies de son existence et en l'élevant aux plus hauts honneurs.

Votre élection à l'Académie des Sciences, au mois de juin dernier, a apporté un splendide couronnement à votre belle carrière et elle permet de transformer le caractère toujours un peu mélancolique d'une cérémonie comme celle d'aujourd'hui en lui donnant un air de fête. Elle me permet surtout de vous dire combien elle a comblé de joie tous ceux qui vous aiment et de vous adresser en leur nom leurs très respectueuses et très affectueuses félicitations.

RAPPORTS

Entorse grave du genou ; rupture des ligaments croisés, du ligament latéral interne, du ménisque interne,

par M. **Folliasson** (de Grenoble).

Rapport de M. Albert Mouchet.

M. Folliasson (de Grenoble) nous a adressé une observation de traumatisme grave du genou qui, jointe à une observation précédente du même chirurgien versée il y a quelques mois à nos Archives, tend à prouver qu'une restauration des ligaments croisés n'est pas indispensable au bon fonctionnement du genou.

Il s'agit d'un étudiant de vingt et un ans qui, faisant le 9 janvier 1934 un saut de quelques mètres en ski, tombe et se tord violemment la jambe gauche en dehors. Relevé par ses camarades, il est transporté à Grenoble où M. Folliasson le voit quelques heures après l'accident.

Volumineux hématome au niveau de la patte d'oie ; grosse hémarthrose du genou.

Douleur vive au niveau de l'attache tibiale du ligament latéral interne et au niveau de la corne antérieure du ménisque interne.

Mouvement d'abduction du genou, dans l'extension, tellement marqué qu'on a l'impression que seuls les téguments maintiennent l'articulation, signe du tiroir des plus nets.

La radiographie ne montre pas de lésions osseuses. M. Folliasson diagnostique : un arrachement du ligament latéral interne, une désinsertion du ménisque interne, une rupture des ligaments croisés et propose une opération qui est pratiquée le 12 janvier 1934.

Incision de Barker prolongée loin en arrière pour avoir du jour.

Une fois le sang évacué, on constate que le *ligament latéral interne* et *la capsule* avoisinante *sont littéralement arrachés au niveau de leur insertion tibiale et pendent en débris effilochés.*

Le *ménisque interne* est *entièrement désinséré*, il est recroquevillé dans l'échancrure intercondylienne et ne tient plus que par le ligament transverse ; il est enlevé très aisément.

Les *ligaments croisés* sont totalement désinsérés de l'échancrure intercondylienne et leur extrémité supérieure effilochée retombe mollement sur les plateaux tibiaux. Leurs débris sont soigneusement réséqués.

M. Folliasson réinsère au tibia l'extrémité inférieure du ligament latéral interne et la capsule avoisinante par des points séparés très rapprochés au fil de lin, ces points chargeant en même temps le périoste tibial et les plans fibreux avoisinants.

Suture de la synoviale, puis des téguments.

Le membre est immobilisé sur une attelle de Bœckel.

Dès le sixième jour, massage du quadriceps, mobilisation prudente du genou.

Un mois après l'opération, le jeune homme regagnait le Danemark en automobile, ayant conduit lui-même la voiture pendant la moitié de ce long trajet.

Le Dr Bentzon qui l'a suivi à Copenhague écrivait, dès le 3 mai, au Dr Fol-

liasson, que le genou était absolument solide, qu'il ne présentait ni mouvement de latéralité ni mouvement de tiroir. L'extension active était complète ; la flexion ne dépassait pas l'angle droit, mais le Dr Bentzon avait la conviction qu'elle redeviendrait complète lentement « par l'usage naturel de l'articulation ».

Il y a un mois, M. Folliasson a revu son opéré dont le genou a conservé tous ses mouvements et qui s'adonne au tennis avec une infatigable ardeur.

L'observation de M. Folliasson tire son intérêt moins de l'importance des lésions, qui ne doit pas nous étonner après une torsion du genou dans un saut en ski, que du résultat opératoire obtenu après une simple reconstitution de la capsule sans s'occuper des ligaments croisés.

M. Folliasson avait déjà observé, à la suite d'un accident de ski chez une jeune Anglaise, une dislocation du genou, analogue à celle de ce jeune homme, et qui laissait pressentir les mêmes lésions complexes, mais l'accidentée s'était refusée à l'opération.

Il est certain que l'étudiant dont il nous a adressé l'observation détaillée présentait le degré le plus grave dans la hiérarchie des lésions constituant ce qu'on est convenu d'appeler l'entorse du genou : arrachement du ligament interne de son insertion tibiale, rupture complète du ménisque interne, désinsertion du fémur des ligaments croisés.

Il y a lieu de signaler aussi, dans les lésions anatomiques de l'opéré de M. Folliasson, des particularités assez rares : la désinsertion du ligament latéral interne s'est faite au tibia, alors qu'elle se fait en général au fémur, les ligaments croisés ont été arrachés à leur insertion fémorale, comme dans les deux observations de Moutard-Martin et de Pierre Duval : le fait est exceptionnel, la désinsertion se fait ordinairement aux plateaux du tibia.

Mais *le fait*, à mon avis, *le plus intéressant, celui dont la portée pratique est considérable*, c'est qu'il n'est pas besoin de recourir à une opération complexe de réfection des ligaments croisés, comme celle de Hey-Groves, pour obtenir un genou solide dépourvu de mouvements de latéralité et de mouvements de tiroir.

Déjà, dans une observation antérieure que nous avait adressée M. Folliasson et qui avait été déposée à nos Archives, le 30 mai, l'auteur avait été appelé à soigner un homme de trente-trois ans qui, à la suite d'une chute de cinq étages, avait présenté une élongation du ligament croisé antéro-externe et une désinsertion de la corne postérieure du ménisque interne. Le ligament croisé était étiré, flasque, presque filiforme au voisinage de son insertion tibiale. M. Folliasson le réséqua en totalité, estimant qu'une reconstitution capsulo-ligamentaire précise et soignée, faite avec du matériel de suture non résorbable (crin ou lin), assure à moins de frais la solidité d'un genou.

Cette fois encore, bien que M. Folliasson se soit trouvé en présence d'un arrachement des deux ligaments croisés et non d'un seul, il ne s'est pas préoccupé de reconstituer ces ligaments, il a cherché à obtenir une bonne réfection de la capsule et il a donné à son opéré un genou solide sans

mouvements anormaux dans le sens latéral ou dans le sens antéro-postérieur.

L'observation de M. Folliasson me paraît comporter un double enseignement : l'un clinique, l'autre thérapeutique.

Cliniquement, elle prouve la vérité de cette notion que Tavernier et moi-même avons développée dans notre rapport au Congrès de Chirurgie de 1926 sur la *Pathologie des ménisques du genou* : le signe du tiroir au genou n'est pas dû à la seule rupture d'un ou des deux ligaments croisés. Il faut, pour qu'on l'obtienne, qu'en plus de la rupture des ligaments croisés, il y ait déchirure des ligaments latéraux. Mais, depuis lors, Tavernier, nous-même, avons observé le signe du tiroir sans qu'il y ait rupture des ligaments croisés. Un fait de Barret (d'Angoulême), rapporté à notre Société le 18 octobre 1933 par M. Sorrel, a montré également *que la large déchirure des ligaments latéraux seuls, sans rupture des ligaments croisés*, suffisait à donner le signe du tiroir.

L'existence d'un mouvement de tiroir net ne constitue pas la preuve absolue d'une déchirure d'un ligament croisé ; il doit cependant la faire soupçonner.

Un second enseignement, celui-ci thérapeutique, qu'on peut tirer de l'observation de M. Folliasson, c'est qu'il n'est pas nécessaire de s'appliquer à la réfection des ligaments croisés rompus ; *il suffit de réparer soigneusement la capsule et les ligaments latéraux pour obtenir une articulation du genou solide.*

Notre collègue Oudard, qui dans son service de Chirurgie de l'hôpital Sainte-Anne à Toulon, avait eu l'occasion de traiter plusieurs de ces entorses graves du genou, avait déjà fait les mêmes remarques et exposé, dans un mémoire du *Journal de Chirurgie* de septembre 1931, sa médiocre confiance dans les ingénieuses opérations de remplacement des ligaments croisés à la manière d'Hey-Groves [1].

Et, dès 1920 (25 février), M. Pierre Delbet avait montré à la Société nationale de Chirurgie combien la restauration fonctionnelle d'un genou pouvait être parfaite sans la réfection des ligaments croisés.

Comme le disent fort bien Tixier et de Rougemont, « la lésion dominante dans l'entorse est la déchirure du surtout latéral »... « Il y aura toujours un temps essentiel : la réfection du surtout latéral. »

Je vous propose, en terminant, de remercier M. Folliasson de son intéressante observation et, en la publiant dans nos Bulletins, de vous souvenir du nom de son auteur lors des prochaines élections de membre correspondant.

M. **Robert Monod** : J'ai eu l'occasion d'opérer un malade pour une déchirure du ligament croisé. Dans une première intervention, je m'étais contenté, après vérification des dégâts, de faire une suture du ligament

1. Même manque de confiance de MM. L. Tixier et de Rougemont dans un mémoire de la *Revue de Chirurgie*, n° 8, octobre 1932 « *Sur la relativité du rôle des ligaments croisés* ».

croisé antérieur qui était déchiré. Le résultat n'a pas été satisfaisant, le genou restait ballant. Dans une seconde intervention, j'ai fait l'opération de Hey-Groves qui m'a donné un résultat excellent. Le blessé a été expertisé : son genou n'a aucun mouvement de latéralité et la flexion dépasse l'angle droit, la récupération fonctionnelle est presque intégrale.

Ceci simplement pour dire que je crois que dans certains cas de rupture de ligament croisé du genou l'opération de Hey-Groves peut seule donner un bon résultat.

Léiomyome du grêle enclavé dans le pelvis avec volvulus,

par MM. **Benoit** et **Alivisatos**.

Rapport de M. J. Okinczyc.

Nous avons reçu de MM. Benoit et Alivisatos cette intéressante observation de tumeur de l'intestin grêle, enclavée dans le pelvis avec volvulus.

Voici d'abord cette observation :

Mme O... entre le 18 avril 1934 dans le service de M. le professeur Cunéo, pour un syndrome d'occlusion subaiguë.

Deux jours auparavant, le lundi 16, elle avait ressenti une douleur très intense, siégeant à l'épigastre et dans l'hypochondre droit, accompagnée de vomissements alimentaires, puis bilieux. Ces vomissements se reproduisaient toutes les demi-heures. Douleur et vomissements persistent depuis ce temps. Une selle a été émise mardi matin ; les gaz ne sont pas interrompus. A plusieurs reprises, la miction spontanée a été impossible.

Ce n'est pas la première fois que surviennent de tels accidents. En octobre 1933, une crise analogue était apparue. Interprétée comme une « crise de foie », et traitée par la morphine, elle s'était résolue en quarante-huit heures.

Mais en février 1934 une nouvelle crise s'était manifestée et, depuis cette époque, la malade avait à de fréquentes reprises ressenti des douleurs abdominales de peu de durée, cinq à dix minutes, mais très violentes, à type de torsion, douleurs qui se firent de jour en jour plus fréquentes jusqu'à l'apparition de la crise actuelle.

D'autre part, l'interrogatoire révèle que, de janvier à juin 1933, des métrorragies abondantes, irrégulières, sans rapport avec les règles, firent pratiquer un examen gynécologique et diagnostiquer, dit la malade, un fibrome ou un kyste ovarique.

Muni de ces renseignements, on examina l'abdomen : on ne constate aucun ballonnement, aucun péristaltisme, le ventre est sensible à la palpation, d'une façon diffuse, sauf dans l'hypogastre où, juste au-dessus du pubis, on détermine une vive douleur. Pas de contracture.

Au toucher vaginal, on perçoit dans le Douglas le pôle inférieur d'une masse volumineuse dont la main abdominale sent le pôle supérieur à trois travers de doigt au-dessus du pubis. Le col utérin est refoulé en avant. En avant du col, cependant, on sent encore le cul-de-sac antérieur comblé. La masse postérieure, le col et la masse antérieure se mobilisent d'un seul bloc : cette mobilisation est d'ailleurs peu étendue et douloureuse. Les culs-de-sac latéraux sont libres.

L'index, introduit dans le rectum, sent sa paroi antérieure refoulée par une masse dure et bosselée.

La température est à 38°7.

Devant ces symptômes on pense à un fibrome enclavé entraînant des accidents occlusifs et de rétention d'urine.

Comme la malade accuse, depuis son entrée à l'hôpital, une légère amélioration, que les vomissements s'espacent et qu'il n'y a pas arrêt des gaz, on n'opère pas immédiatement.

On met la malade à la glace, on injecte du sérum hypertonique intraveineux et, croyant à cause de la fièvre et des douleurs à une annexite associée, on pratique une vaccination au propidon.

Le tableau clinique s'améliore rapidement, les vomissements disparaissent et des matières sont émises.

Cependant, au bout de six à sept jours, une reprise des accidents se manifeste; ils rétrocèdent à nouveau assez rapidement.

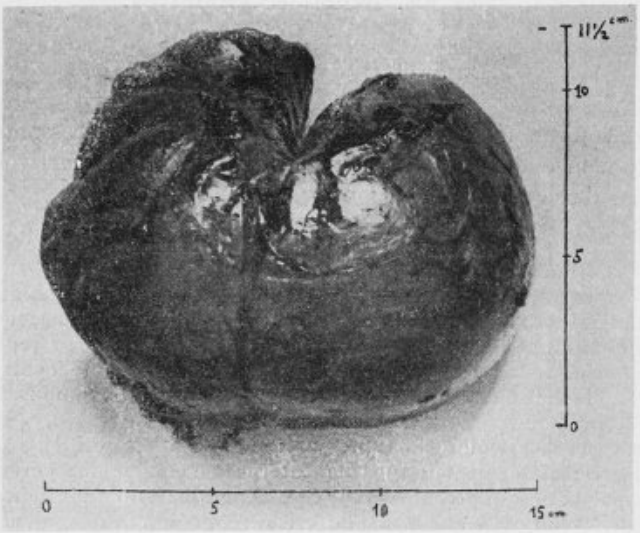

Fig. 1. — Léiomyome du grêle. Aspect macroscopique.

Mais une nouvelle rechute survenue une semaine plus tard engage à ne pas remettre plus longtemps *l'intervention*. Elle est pratiquée le 5 mai.

Incision sous-ombilicale médiane. On aperçoit une très grosse tumeur emplissant le pelvis. Une anse grêle lui adhère fortement. Cette anse est tordue d'un demi-tour sur elle-même, mais la striction ainsi produite est incomplète et l'anse est modérément dilatée, aussi bien en aval de l'adhérence qu'en amont. On se met en devoir de libérer l'anse; mais l'adhérence est telle (on se l'expliquera ensuite) qu'on n'y peut parvenir qu'en réséquant partiellement l'intestin; la plaie latérale ainsi produite est suturée transversalement. On s'aperçoit alors que la masse pelvienne se décolle aisément et vient en entier dans la main. On comprend alors qu'il s'agissait d'une tumeur du grêle enclavée dans le pelvis. L'utérus, qui était refoulé en arrière, est sain ainsi que les annexes. On reprend alors l'anse grêle et on l'examine avec soin. L'exérèse semble suffisante, tout ce qu'on a laissé paraît sain; il n'y a pas de ganglions dans le mésentère; le reste de l'intestin et le péritoine sont normaux.

On place une mèche au contact de la vessie qui adhérait à la tumeur et saigne légèrement en surface, et un drain dans le Douglas.

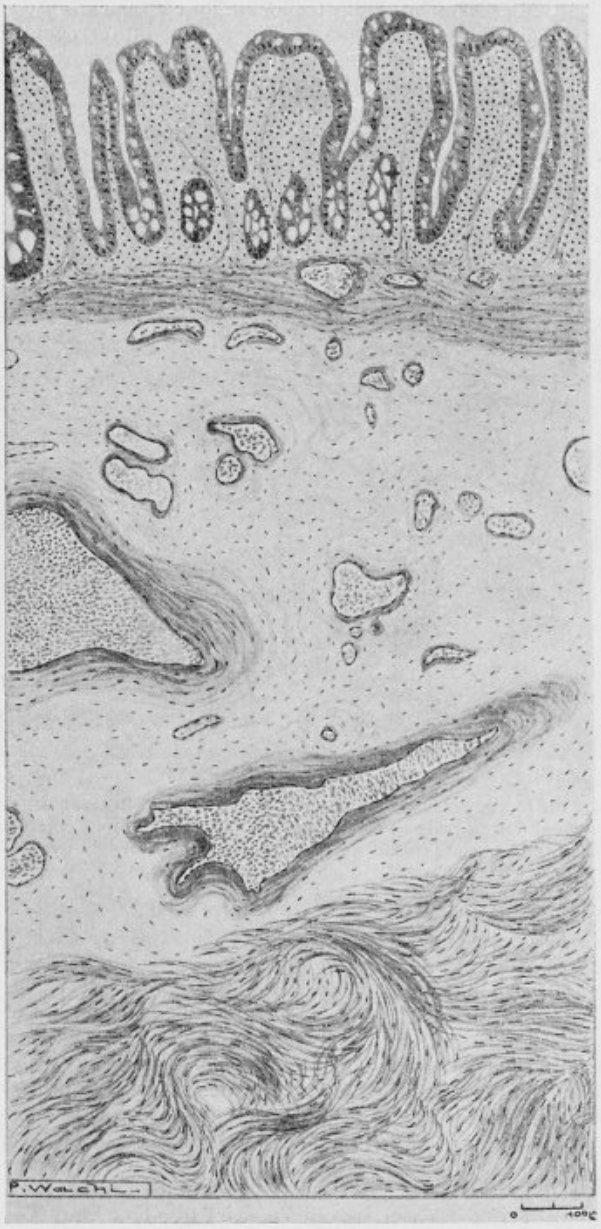

Fig. 2. — Vue d'ensemble (gr. 150 diam.) de la tumeur de l'intestin grêle. *A noter* : l'intégrité de la muqueuse, de la *muscularis mucosæ*, la riche vascularisation (vaisseaux normaux) de la sous-muqueuse et le remplacement par la tumeur des tourbillons, des couches musculaires profondes.

Suites opératoires : relativement simples ; la mèche et le drain sont retirés le troisième jour ; une phlébite très légère de la jambe gauche retarde le lever jusqu'au dix-neuvième jour.

Mme O... quitte le service au vingt-troisième jour en excellente santé.

Après que l'opération eut redressé le diagnostic, l'interrogatoire fut repris minutieusement et nous apprit un fait que la malade avait négligé de nous signaler : il y a trois ans, elle avait eu une violente crise douloureuse épigastrique, suivie d'un abondant mélæna de sang rouge. On avait alors, malgré l'absence d'hématémèses, pensé à un ulcère gastrique.

Examen de la pièce opératoire. — De forme régulièrement sphérique, elle mesure 15 centimètres de diamètre, et pèse 520 grammes. Lorsqu'on a coupé la tumeur et la portion d'intestin auquel elle était appendue, on reconnaît la muqueuse intestinale non altérée et la séreuse péritonéale recouvrant la tumeur qui l'a refoulée ; mais on ne voit pas la musculeuse, la tumeur a pris sa place

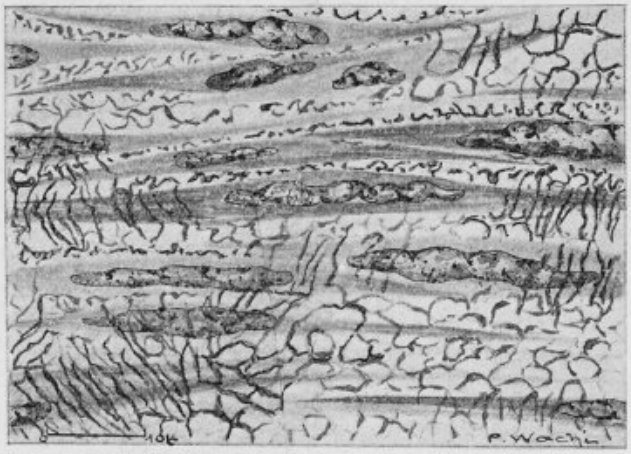

FIG. 3. — Vue au fort grossissement (immersion 1/18) de la tumeur du grêle. *A note* : l'aspect normal des noyaux et des fibres musculaires lisses, la disposition caractéristique des fibres péricollagènes perpendiculaires aux fibrilles musculaires.

et, vraisemblablement, s'est développée à ses dépens. Le tissu tumoral lui-même a, sur la coupe, une couleur grisâtre ; sa consistance est dense, homogène.

L'examen histologique montre (MM. M. Nicolas et Veyrieres) une pièce recouverte en plusieurs endroits par une *muqueuse intestinale* intacte, doublée d'une *muscularis mucosæ* continue et normale en tous points. *La sous-muqueuse* est assez épaissie, les vaisseaux sont abondants, de calibre inusité, mais de structure normale. A la place des couches musculaires on trouve une tumeur constituée par des tourbillons de fibres séparées par une trame collagène extrêmement grêle. *Les vaisseaux* qui sont situés entre ces tourbillons sont normaux ; les capillaires ont une paroi très mince, mais leur endothélium est continu et leur intima est partout reconnaissable. *Les fibres* sont des éléments allongés fusiformes, *à noyau* étroit, souvent contournés en tire-bouchon. Ces noyaux ont partout une structure normale ; pas d'anomalies mitosiques, pas de monstruosités cellulaires.

Le protoplasme est aux deux pôles du noyau et constitue là une petite zone sarcoplasmique. Partout ailleurs on trouve des fibrilles simples et le myoplasme

est peu dense à la périphérie des éléments. *Il s'agit donc de fibres musculaires lisses typiques.*

Entre ces fibres, on reconnaît une gaine péricollagène absolument caractéristique du tissu musculaire lisse (fig. 3), gaine qui rappelle par son développement et par la laxité dans ses mailles la gaine péricollagène des fibres utérines gravides. Ce caractère s'ajoute au précédent pour faire faire le diagnostic de *léiomyome typique*.

Il nous paraît intéressant, à propos de cette observation, d'attirer l'attention sur un certain nombre de points :

Les tumeurs bénignes du grêle sont rares. Willis, en 1920, n'en trouve que 19 sur 7.492 nécropsies, Raiford, 37 sur 11.500 nécropsies et 16 seulement sur 45.000 interventions du John Hopkin's Hospital.

Elles sont cependant bien connues depuis les travaux de Rudolf Steiner (1898) qui étudie 58 cas de tumeurs bénignes du tube digestif dont 16 du grêle et de Heurtaux (1899) qui rapporte 50 cas de tumeurs bénignes de l'intestin, dont 16 fibromyomes du grêle.

Après eux, de nombreux auteurs s'attachent à cette question. En Allemagne, Frotscher (1909), Hake (1912), Kasemayer; en Amérique, Ewing, Stetten, Raiford, Rankin et Newell qui étudièrent les 35 cas de la clinique Mayo; en France, Brechot, Brocq et Hertz, Derocque, Desplas et Flandin, la thèse de P. Vialle (1933).

Leur étiologie est inconnue. Elles surviennent chez les jeunes adultes, l'âge moyen étant de trente-huit ans, 50 p. 100 des malades sont âgés de trente à quarante ans. Il semble que ces tumeurs soient plus fréquentes chez la femme. Le cas de notre observation concerne aussi une femme relativement jeune : trente-six ans.

Au point de vue anatomo-pathologique, la tumeur extirpée chez notre malade est un *léiomyome pur*. Les myomes sont en effet fréquents. Avec les adénomes, ils forment la presque totalité des tumeurs bénignes du grêle.

Le cas de notre malade entre dans le cadre des *myomes sous-séreux*. La *forme sous-muqueuse* se voit cependant aussi fréquemment.

La tumeur de notre observation pesait 520 grammes et avait un diamètre de près de 15 centimètres. Cependant, des tumeurs sous-séreuses peuvent atteindre de très grandes dimensions et peser jusqu'à 14 livres.

Histologiquement, chez notre malade, il s'agit d'un *léiomyome*. Mou, homogène, lobulé, il ne présente pas de trace de dégénérescence, bien que ces tumeurs, lorsqu'elles deviennent anciennes, peuvent perdre leurs éléments vasculaires et présenter une transformation hyaline; leurs cellules peuvent aussi subir la dégénérescence graisseuse, myxomateuse et même parfois pseudo-kystique et se remplir de liquide colloïde.

Dans la forme sous-séreuse, la muqueuse n'est jamais intéressée par la poussée de la tumeur. Chez notre malade, elle était saine, à peine congestionnée, glissant sur la tumeur. Par contre, celle-ci était recouverte par la séreuse viscérale. Libres dans la cavité abdominale, ces tumeurs ne présentent d'adhérences avec les organes voisins que dans les cas d'inflamma-

tion chronique, par exemple d'une torsion (cas de notre malade). Nous n'insisterons pas sur les *léiomyomes sous-muqueux* développés vers la lumière intestinale. Rappelons seulement qu'ils sont souvent à l'origine d'une invagination intestinale.

Rankin et Newell citent 6 léiomyomes du duodénum, 4 du jéjunum et 1 de l'iléon. Parmi les particularités de cette statistique (de la clinique Mayo) notons que quelques-unes de ces tumeurs peuvent s'ulcérer (surtout au niveau du duodénum) et donner lieu à des hémorragies gastro-intestinales graves.

Deux signes capitaux peuvent accompagner ces tumeurs :

1° *Les hémorragies* lorsque ces tumeurs sont à développement interne et s'ulcèrent ;

2° *L'occlusion*. Elle peut reconnaître trois mécanismes :

Deux, relèvent des *tumeurs sous-muqueuses* : l'obturation simple par la tumeur, et l'invagination.

Une, relève des *tumeurs sous-séreuses* : le volvulus.

Au point de vue clinique : ce sont les signes d'une occlusion intestinale subaiguë à répétition (par volvulus incomplet) qui ont attiré l'attention.

Il est vrai que notre malade a présenté, il y a trois ans environ, une hémorragie intestinale. *A priori*, on peut penser que celle-ci était due, dès cette époque, à la tumeur intestinale. Mais, comme nous l'avons vu plus haut, pour qu'il y ait hémorragie, il faut une évolution sous-muqueuse vers la lumière intestinale de la tumeur avec ulcération secondaire de celle-ci. Or, chez notre malade, la tumeur était franchement extrinsèque, sous-péritonéale et la muqueuse était saine, sans trace d'ulcération, même ancienne. Il est donc difficile de rattacher, d'une façon formelle, cette hémorragie à la tumeur de l'intestin.

C'est bien, en effet, l'occlusion qui révèle habituellement ces tumeurs (plus de 50 p. 100 de cas, les autres etant découvertes au cours d'une laparotomie pour toute autre cause).

Chez notre malade, cette occlusion partielle incomplète était due au volvulus de l'anse dans laquelle s'implantait la tumeur.

Par les observations cependant que nous avons compulsées, nous constatons que l'occlusion par volvulus, dans les tumeurs du grêle, est un fait plutôt rare. Dans l'observation de Brocq et Hertz, il y avait coudure et ébauche de volvulus. En général, l'occlusion provoquée par ces tumeurs se fait par deux autres mécanismes :

En premier lieu, par *invagination intestinale*.

Celle-ci survient comme complication des tumeurs à siège sous-muqueux. D'après la plupart des auteurs, l'occlusion ici s'installe rapidement. *C'est le type de l'occlusion aiguë par invagination chez l'adulte*. On cite des cas de sédation de troubles par désinvagination spontanée ; mais, dans la plupart des cas, l'évolution serait mortelle sans l'intervention.

En deuxième lieu, *l'occlusion par obturation intestinale*.

Il s'agit, le plus souvent, d'une occlusion chronique s'étalant sur une période qui peut aller de deux mois à trente-cinq ans. Elle peut cependant

revêtir une allure très rapide et prendre les caractères d'une occlusion aiguë. D'ailleurs, d'autres complications peuvent survenir, en particulier, les hémorragies qui peuvent nécessiter, à elles seules, la sanction opératoire.

En dehors des deux complications capitales, occlusion et hémorragies, la symptomatologie fonctionnelle des tumeurs bénignes du grêle est variable et imprécise ; elle peut simuler l'appendicite, la cholécystite, l'ulcère gastro-duodénal.

L'examen physique révèle parfois la tumeur, mais celle-ci est rarement rattachée à sa véritable cause (cas de notre malade).

L'examen radiologique pourrait parfois aider au diagnostic pré-opératoire des tumeurs du grêle. Mais il n'a été qu'exceptionnellement pratiqué puisque Waters, en 1930, ne note dans toute la littérature que trois explorations radiologiques pratiquées en connaissance de cause.

Il est d'ailleurs discutable que cette exploration soit exempte de tout danger, surtout en période d'occlusion.

Chez notre malade, la tumeur intestinale a été latente pendant très longtemps. Lorsqu'elle s'est manifestée, la présence de la tumeur abdomino-pelvienne, coïncidant avec des hémorragies utérines, a fait penser à un fibrome (même cas que l'observation n° 8 de la statistique de la clinique Mayo).

Quant à la thérapeutique, nous avons procédé chez notre malade à une exérèse économique. Il a suffi de détordre l'anse intestinale et de faire une résection partielle, circonscrivant l'implantation de la tumeur. La plaie latérale ainsi faite, longue de 5 centimètres environ, fut facile à suturer transversalement.

Il est évident que si l'anse intestinale avait présenté des lésions importantes, sphacèle, perforation, etc., la résection aurait été la seule conduite à tenir. C'est aussi à la résection typique qu'il faut, le plus souvent, recourir lorsqu'on a affaire à une tumeur sous-muqueuse.

L'intervention idéale (détorsion simple du volvulus et ablation de la tumeur) a pu être réalisée chez notre malade en raison de l'intégrité de l'intestin constatée après sa détorsion.

BIBLIOGRAPHIE

Pierre Vialle : Les tumeurs bénignes de l'intestin grêle. *Thèse de Paris*, L. Arnette édit., 1933. (Bibliographie importante sur ce sujet.)

Brocq et Hertz : Les tumeurs bénignes de l'intestin grêle. *Revue de Chirurgie*, 1921, t. LIX, p. 377.

Piot : Le diagnostic radiologique des sténoses de l'intestin grêle. *La Presse Médicale*, n° 34, 27 avril 1932).

Dixon (C. F.) et Steward (J. A.) : Leiomyoma of the jejunum. Report of 2 cases. *Surg. Gyn. Obst.*, t. LVI, 1933, p. 801.

Perrin (W. S.) et Lindsay (E. C.) : Intussusception ; a monograph based on 400 cases. *Brit. J. Surg.*, t. IX, 1921, p. 46-71).

Raiford (T. S.) : Tumors of the small intestine. *Radiology*, t. XVI, 1931, p. 253-270.

Watts (S. H.) : Intussusception in the adult, 2 cases. *An. Surg.*, t. LIII, 1911, p. 408-419 (avec discussion).

RANKIN (F. W.) et NEWELL (C. E.) : Benign tumors of the small intestine. (Rapport concernant les 35 cas de la clinique Mayo.) *Surg. Gynecol. Obst.*, vol. LVII, n° 4, octobre 1933.

WILLIS (A. M.) : Intussusception resulting from benign tumor of the intestine. (Rapport de 3 cas.) *Surg. Gyn. Obst.*, vol. XXX, 1920, p. 603-607.

ELIOT ELL (Jr.) et CORSCADEN (J. A.) : Invagination intestinale chez l'adulte. *An. Surg.*, t. LIII, 1911, p. 169-222.

Schwannome de l'estomac,

par M. **A. Tierny** (d'Arras).

Rapport de M. SOUPAULT.

Vous m'avez chargé d'un rapport sur un travail que nous a adressé M. Tierny, d'Arras. Voici d'abord son observation, à laquelle je n'ai apporté que d'insignifiantes modifications.

Le malade est un cultivateur d'une quarantaine d'années, qui me fut adressé au mois d'août 1928. A ce moment, le sujet souffrait vaguement de l'estomac depuis « des années ». En 1925, était apparu un abondant mélæna dont la cause resta obscure, puisque le chirurgien appelé à cette époque prescrivit quelques hémostatiques et préconisa l'abstention opératoire. Depuis ce temps, de façon épisodique, cet homme a refait du mélæna.

Entre temps, il éprouvait de vagues malaises gastriques, sensation de gêne, de tiraillements sourds sous les hypocondres et à l'épigastre, sans véritable douleur et sans horaire précis. Jamais de vomissements, ni d'hématémèses.

A la suite d'un mélæna plus abondant, survenu en juillet 1928, il fut adressé au radiologue, et c'est à cette occasion que je fus appelé à le voir.

L'inspection et la palpation de l'abdomen sont absolument négatives : pas de point douloureux décelable, pas de clapotage gastrique ; aucune sensation d'empâtement ou de tumeur.

La *radioscopie* montre une image anormale, mais nullement caractéristique. Il existe un peu de liquide de stase dans lequel la bouillie barytée s'éparpille, remplissant mal la cavité gastrique ; pas d'encoche, pas de diverticule. Les parois sont souples. L'attention est surtout attirée vers le duodénum où existe, pendant l'examen, un niveau liquide et une bulle d'air.

Nous posons le diagnostic d'ulcère probable du duodénum, expliquant les hémorragies à répétition.

Une *radiographie* est alors tirée. Elle ne nous montre d'abord rien de précis, et ce n'est qu'après confrontation ultérieure avec les constatations opératoires que nous découvrons sur la portion verticale de la grande courbure une image arrondie, grisâtre, se détachant assez nettement en clair sur l'ombre plus compacte de la baryte.

L'*examen clinique* du liquide gastrique prélevé à jeun a donné (méthode de Hayem et Winther) :

Chlore total : T..., 3,06 ; chlore fixe : F..., 2,04 ; chlore libre : H..., 0,14 ; chlore organique : C..., 0,88 ; HC..., 1,02.

On le voit, en somme, c'est sur la notion du mélæna à répétition, associé à une image duodénale atypique et à des douleurs gastriques assez vagues, que nous décidons de faire une laparotomie exploratrice.

Intervention le 25 août 1928. — Sous anesthésie locale à la novocaïne, le duodénum est soigneusement exploré. Le bulbe est légèrement dilaté, sans qu'appa-

raisse aucune cause, bride ou rétrécissement, pouvant expliquer cette déformation. Le foie est normal, la vésicule également. Il faut chercher ailleurs l'explication des mélænas à répétition.

Exploration de l'estomac ; après décollement colo-épiploïque, on trouve sur la face postérieure de l'estomac, au voisinage de la grande courbure, une tumeur de la taille d'une grosse prune, qui présente sur sa face externe une zone ecchymotique spéciale. Il semble qu'il existe sous la séreuse un kyste hématique, rouge, absolument comparable à une cerise bien mûre. Au pourtour de la tumeur, l'estomac se continue par des parois totalement souples. Aucun ganglion n'accompagne les vaisseaux.

En présence d'une tumeur aussi nettement limitée, et prise sur le momen

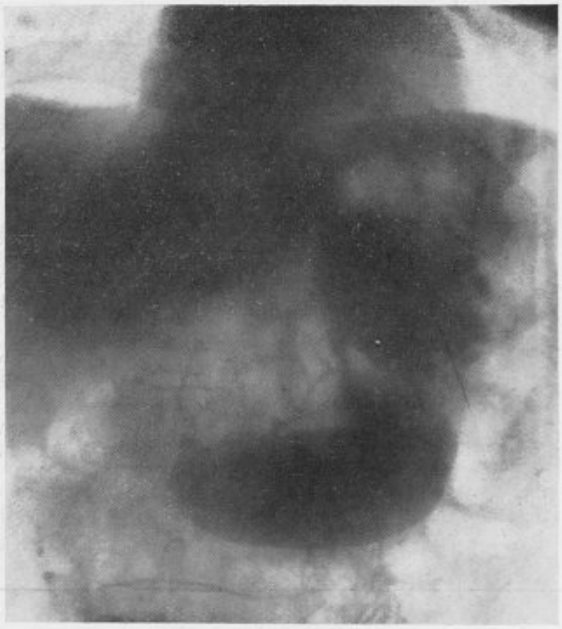

Fig. 1.

pour un ulcère calleux, on se contente d'une simple exérèse, en sectionnant les tuniques gastriques en tissu sain, au pourtour de la tumeur. L'orifice ainsi créé dans l'estomac sert alors à l'établissement d'une gastro-entérostomie trans-mésocolique, à anse courte. Suture de la brèche mésocolique au pourtour de l'anastomose, par quelques points séparés. Fermeture de la paroi abdominale en un plan, aux bronzes.

Suites absolument normales.

Depuis six ans, le sujet n'a plus saigné, n'a plus souffert. L'état général est toujours excellent.

L'*examen de la pièce* enlevée a donné lieu à quelques constatations intéressantes, du point de vue morphologique d'abord.

Nous avons vu que par sa face externe la tumeur se présentait comme une sorte de kyste hématique, sous-péritonéal, ayant l'aspect d'une belle cerise. Par sa face endogastrique, la tumeur simulait absolument un col utérin de nullipare, avec son orifice central, sa coloration, sa consistance.

Sectionnée en son milieu, elle montrait une cavité irrégulière, avec plusieurs ramifications: la plus profonde se dirigeant vers le pseudo-kyste hématique, sans toutefois l'atteindre. Sans doute la communication s'établissait-elle de temps à autre, occasionnant les hémorragies digestives constatées cliniquement ?

J'ai confié l'*examen histo-pathologique* de la tumeur au Dr Hirschberg. Ses conclusions ont été les suivantes : « Aspect général de la tumeur : fibreuse; structure fibrillaire, dense : richesse variable en noyaux suivant les endroits. Aucun élément inflammatoire. Par places, les fibres ressemblent à des éléments musculaires lisses. Il faut noter la *disposition palissadique* des noyaux ; il s'agit vraisemblablement d'un cas de ces tumeurs complexes fibro-myo-schwannomes, développées partiellement aux dépens de la gaine des fibres nerveuses ».

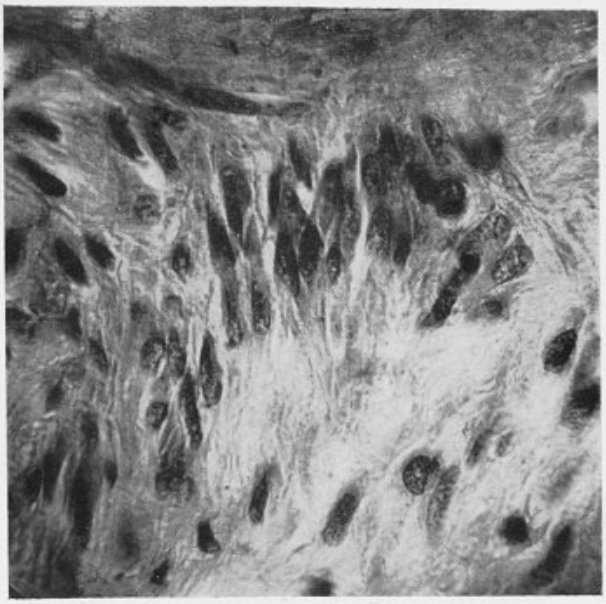

Fig. 2.

Je dois à l'obligeance du même anatomo-pathologiste d'avoir pu obtenir les microphotographies ci-jointes. Celles-ci ont été présentées à M. le professeur Roussy et à M. Leroux. Tous deux ne mettent pas d'étiquette précise à cette tumeur, indiquant qu'il s'agit suivant les endroits d'un schwannome ou d'un myome.

Il semble bien, d'ailleurs, que le polymorphisme constaté ici soit un des caractères fréquents de ces tumeurs bénignes de l'estomac, sur lequel ont insisté MM. Gosset, Bertrand et Lœwy [1].

« Entre le schwannome type et le myome le plus indéniable existe toute une gamme de néoplasmes présentant une tendance nette à la dégénérescence myxoïde, à la transformation kystique, à la pédiculisation; « ces néoplasmes naissent dans l'immense majorité des cas de l'appareil neuro-musculaire gastrique, appareil dont ils conservent toujours quelques vestiges ou particularités histologiques. »

1. Les tumeurs pédiculées de l'estomac. *Journ. de Chir.*, t. XXIII, décembre 1924, p. 577.



FIG. 3.

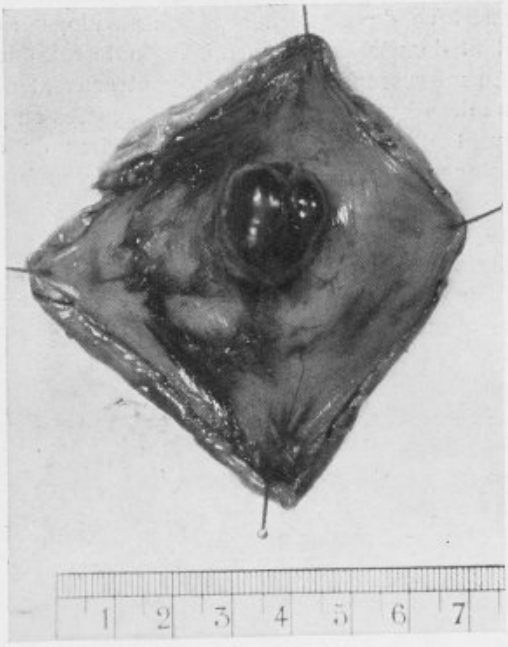

FIG. 4.

Sans doute ici la tumeur n'est-elle pas pédiculée, mais il semble bien, à considérer les photographies de la lésion, que son développement ultérieur dut se faire surtout par voie endogastrique et que, abandonnée à elle-même, augmentant de volume et de poids, elle aurait formé un pédicule naturel par tiraillement de ses attaches.

Les tumeurs bénignes de l'estomac sont actuellement trop bien connues pour que je revienne longuement sur cette question. Vous me permettrez cependant de commenter deux points de cette intéressante observation de M. Tierny.

Au point de vue anatomique, les caractères histologiques de sa tumeur ont été suffisamment mis en relief par M. Hirschberg, puis par les professeurs Roussy et Leroux, pour que j'aie à y ajouter quoi que ce soit. Cependant, M. Tierny a eu raison de rappeler le polymorphisme histologique de néoplasmes longtemps confondus à tort avec les sarcomes, du cadre desquels les a fait sortir M. Gosset, mais dont l'interprétation exacte reste encore assez délicate, d'où les appellations diverses dont on les baptise : gliomes périphériques, neurinomes, neuro-fibromes ou encore schwannomes, pour spécifier leur origine vraisemblable aux dépens de la gaine de Schwann. J'ai conservé le titre de « Schwannome » que M. Tierny avait donné à la tumeur de son malade.

Il est intéressant de comparer la description que M. Tierny fait de cette tumeur, au point de vue morphologique, lorsqu'il l'a constatée au cours de l'intervention et lorsqu'il l'a examinée après celle-ci, avec les descriptions de MM. Gosset, Bertrand et Lœwy. L'aspect de kyste hématique présenté sur la face exogastrique, de col utérin sur la face endogastrique s'explique parfaitement, étant donnée la tendance à la fonte colloïdo-kystique des schwannomes. Au microscope, en effet, on peut souvent déceler de fines dégénérescences micro-kystiques des cellules disposées en palissade, puis les kystes peuvent atteindre plusieurs centimètres de diamètre, être remplis de substance séreuse très fluide, *dans lesquels se produisent quelques hémorragies*. La confluence de plusieurs de ces kystes peut finalement former une cavité assez large, qui s'ouvre parfois dans l'estomac lui-même, en perforant la muqueuse et en amenant des gastrorragies importantes. Ainsi, interprète t-on très bien la description de M. Tierny avec son pseudo-col utérin, au centre duquel une cavité conduit au fond de la tumeur à travers la paroi gastrique. cette cavité n'étant autre que celle d'un kyste rompu. Il est même curieux de confronter, comme je l'ai fait, une des figures données dans l'article de MM. Gosset, Bertrand et Lœwy (fig. 13) avec celle que M. Tierny a jointe à son travail.

Le mécanisme des hémorragies gastriques s'explique facilement par ce processus un peu différent de celui qu'admettait Lecène pour d'autres tumeurs bénignes, à savoir l'usure de la muqueuse en surface.

Quant au développement simultané sur les deux faces de l'estomac, il n'y a là rien qui doive surprendre, puisque le lieu originel du développement de ces schwannomes est en pleine paroi gastrique et qu'en progressant ils dissocient les différents éléments des tuniques.

Sur la *symptomatologie* rien de bien particulier : ici, les accidents dominants ont été le mélæna ; en dehors de cela, il n'y avait positivement rien qui puisse retenir l'attention. Les mélænas à répétition témoignant d'hémorragies notables ont été indiqués presque constamment par les auteurs déjà cités, par Lecène (*Paris Médical*, 4 avril 1925), par M. Lardennois (*Société de Chirurgie*, 28 mars 1928).

Je veux remarquer seulement l'évolution très lente ; la tumeur n'était pas bien volumineuse et elle évoluait cependant depuis au moins trois ans puisqu'elle ne fut extirpée qu'en 1928, alors que les premières hémorragies dataient de 1925.

Beaucoup plus importante pour moi est l'erreur de *diagnostic radiologique* dont M. Tierny, d'ailleurs, s'accuse spontanément et qui a consisté dans la non-interprétation du cliché qu'il avait fait tirer après l'examen radioscopique négatif. En effet, il existe une tache, assez vague d'ailleurs, mais qu'il a bien reconnue en consultant à nouveau le cliché après l'opération. Avec les perfectionnements de la technique radiologique actuelle, surtout au niveau de l'estomac, ces erreurs ne doivent plus se produire ; il est vrai, toutefois, que le siège élevé des néoformations intragastriques peut conduire souvent le radiologue à les méconnaître si certaines précautions ne sont pas prises, et je saisis cette occasion pour faire remarquer combien il serait désirable que tous les examens radiologiques de l'estomac fussent complétés par un temps généralement négligé : celui de l'*inspection en position inversée de Trendelenburg*. Je montrerai, dans une communication que je ferai prochainement, l'intérêt de cette donnée de diagnostic radiologique. Il est patent, en effet, que l'usage implanté du fait que les 9/10 des lésions gastriques siègent dans la portion horizontale de l'estomac conduit à ce qu'on n'examine jamais cet organe qu'en position debout ou couchée, en n'étudiant guère que la région pylorique ou antrale, ou celle de la petite courbure, et encore, sur celle-ci, bien des ulcères très haut situés passent inaperçus.

La règle de l'étude du « haut estomac » au cours d'un examen aux rayons X doit devenir formelle pour nos confrères radiologistes.

Cain, à la Société de Gastro-Entérologie, et bien d'autres, sans doute, ont déjà mis ce point en relief. En tout cas, je constate qu'ici la pratique que je recommande aurait évité à M. Tierny de méconnaître la tumeur dont était porteur son malade.

Au cours de l'opération, M. Tierny, malgré l'idée préconçue qu'il avait d'un ulcère du duodénum, ne trouvant pas satisfaction dans la région du carrefour supérieur, a fait preuve de beaucoup de logique et d'à-propos en se décidant à explorer la face postérieure de l'estomac au moyen d'un décollement inter-colo-épiploïque. Je crois que chaque fois qu'après une étude soigneuse du malade on arrive à la notion quasi certaine d'une lésion organique et que cette lésion n'est pas découverte à l'inspection et au palper que permettent la simple laparotomie et l'examen de la face antérieure de l'estomac, il faut adopter comme règle systématique d'explorer la face profonde, soit en effondrant le petit épiploon (on découvre bien souvent

de la sorte un ulcère du versant postérieur de la petite courbure absolument indécelable au premier abord), soit en faisant le décollement inter-colo-épiploïque.

M. Tierny a fait l'ablation locale de la tumeur en réséquant économiquement les tuniques gastriques au pourtour; il a eu raison; ceci est recommandé par tous les auteurs en présence des tumeurs bénignes; parfois même, le pédicule est si mince qu'il est possible, comme l'a fait Lardennois, de le réséquer par gastrotomie en épargnant la séreuse du point d'implantation. J'ai agi de même d'ailleurs dans un cas d'adénome gastrique de la face postérieure de l'antre. Ce que je reprocherai par contre à M. Tierny, et ce sera la dernière et légère critique que je lui adresserai, c'est d'avoir achevé son opération par une gastro-entérostomie en tirant parti de la brèche que son excision avait produite à la face postérieure de l'estomac. Cette gastro-entérostomie était parfaitement inutile, puisque l'organe ne se trouvait pas sensiblement déformé ni rétréci et qu'on était loin du pylore. Par ailleurs, cet éloignement du lieu d'élection des gastro-entérostomies était justement une autre contre-indication.

Je m'empresse d'ajouter que j'aurais mauvaise grâce à insister sur ce dernier point puisque M. Tierny a obtenu non seulement un parfait résultat immédiat, mais que son opéré, qu'il a revu récemment après le long délai de six ans écoulés, est resté guéri depuis, sans avoir plus jamais présenté le moindre accident.

Je vous propose de remercier M. Tierny de cette intéressante observation et de vous souvenir de son nom lorsque vous aurez prochainement à fixer votre choix parmi les nombreux candidats au titre de « membre correspondant national » de la Société de Chirurgie.

M. **H. Mondor** : J'ai opéré, il y a six mois, d'un schwannome de l'estomac, une jeune fille de vingt et un ans.

Sa tumeur était étroitement implantée, sur la grande courbure, comme l'était, sur la petite courbure, celle dont M. Gosset, avec I. Bertrand et Lœwy, dans leur mémoire fondamental d'il y a dix ans, a donné l'iconographie instructive. Si l'opération, contre ces tumeurs, est assez régulièrement de la plus facile célérité et si elle ajoute à l'agrément d'une ablation de lésion importante et curieuse la satisfaction de ne mutiler aucun viscère, le diagnostic est beaucoup moins commode.

La jeune fille dont je parle avait une tumeur de l'abdomen prise, à cause de son siège, pour une tumeur de l'ovaire, à cause de son extrême mobilité pour une tumeur du mésentère. Lorsque je la vis, il me semblait bien qu'il manquait, à la probabilité d'un kyste mésentérique, le tympanisme satellite en couronne ou en couvercle qui leur est, dit-on, assez particulier, et qu'il y avait, contre la vraisemblance d'une tumeur bénigne de l'ovaire, la non-obéissance de l'utérus à la rapide ascension sous-phrénique de la tumeur examinée en position de Trendelenburg. Je pensais, à cause d'une confidence d'ailleurs insignifiante, plutôt qu'à une tumeur des parois de l'estomac à une tumeur pileuse intragastrique, mais le radio-

graphe à qui j'adressai la malade, avec cette hypothèse et celle de tumeur du mésentère, ne vit aucun signe radiologique lui permettant de préciser la localisation originelle et, en particulier, rien qui pût faire suspecter l'estomac. J'ajoute que la jeune malade passait, jusqu'aux derniers examens, pour une malade imaginaire. Elle ne se plaignait qu'exceptionnellement : parfois, seulement, avec une formule si familière aux névropathes, elle disait avoir « *un poids sur l'estomac* ». Or, cette locution, ordinairement vide de sens, était cette fois d'une parfaite convenance puisqu'un poids de près de 350 grammes était appendu à la grande courbure de l'estomac.

Le pédicule était tel que je me contentai de réséquer, autour de lui, une étroite collerette de l'estomac; j'aurais même pu, comme l'examen de la pièce devait le montrer, énucléer la tumeur sans ouvrir l'estomac, mais je me rappelai la belle observation de mon ami Jean Berger et les ulcérations de la muqueuse en regard de la tumeur qu'il avait enlevée.

L'examen microscopique fait par Mlle Gauthier-Villars a montré que la tumeur de mon observation avait tous les caractères histologiques d'un gliome périphérique.

Nous devons donc, en présence d'une tumeur de l'abdomen très mobile et d'identification laborieuse, faire entrer en discussion, comme d'une fréquence et d'une mobilité peut-être égales à celles de tumeurs mésentériques, si souvent évoquées et pas très souvent vues, les *schwannomes exogastriques* pédiculés.

M. Picot : J'ai opéré, il y a trois ans, un jeune homme de vingt-trois ans, qui était porteur d'un schwannome cardio-œsophagien.

Son histoire était celle d'un cardiospasme. Il avait subi en province, plusieurs mois auparavant, une gastrostomie pour rétrécissement œsophagien bas situé. Lorsque je l'ai examiné, ne trouvant aucune étiologie à son rétrécissement, et constatant à la radioscopie l'arrêt de la baryte au niveau du cardia et sa filtration filiforme, j'ai pensé qu'il s'agissait d'un cardiospasme et je l'ai opéré par la voie décrite par Grégoire; puis j'ai refermé la bouche de gastrostomie. Mon opéré est resté guéri deux mois et les accidents ont recommencé.

Craignant de ne pouvoir décoller à nouveau la plèvre postérieure, j'ai passé cette fois par l'abdomen et j'ai été étonné du jour que donne la simple laparotomie lorsque le malade est bien placé en lordose.

J'ai trouvé, au niveau de la terminaison de l'œsophage, une tuméfaction un peu allongée et présentant en un point un aspect arrondi gros comme une petite cerise que je pris pour un ganglion. J'ai interprété cette tumeur comme une réaction fibro-inflammatoire consécutive à ma première opération. Je l'ai réséquée, incomplètement sans doute, mais aussi largement que possible. Le malade a guéri et je n'ai plus eu de ses nouvelles. Mais grande fut ma surprise lorsque mon ami Ducourtioux, assistant de M. Sézary à Saint-Louis, m'apprit que ce que j'avais enlevé était un schwannome.

M. **Lardennois** : Le malade, dont M. Soupault vient de parler et que

j'ai opéré en 1928 pour schwannome, continue de se porter parfaitement. Le diagnostic avait été porté par M. Béclère, d'une façon très précise, grâce à une insufflation de l'estomac.

J'ai opéré, depuis, un second cas de Schwannome gastrique. La tumeur était insérée sur la petite courbure de l'estomac. J'ai enlevé la tumeur avec une large ellipse de toute la paroi. Le diagnostic avait été parfaitement établi par M. Brodin et par Mme Tédesco.

L'observation a été publiée l'année dernière à la Société de Gastro-Entérologie par mon collègue et ami M. Brodin et moi-même. Séance du 8 mai 1933.

COMMUNICATIONS

Volumineux fibrome du creux poplité,

par M. **Auvray**.

J'ai opéré, le 4 mai 1934, une dame âgée de quarante-six ans qui était venue me consulter pour une tumeur volumineuse qu'elle portait dans le creux poplité gauche. La malade ne peut préciser la date à laquelle est apparue la tumeur ; elle l'a observée au moins cinq ans auparavant. C'était d'abord une petite tumeur située à la partie externe du creux poplité qui s'est développée progressivement, en provoquant des douleurs que la malade compare à des piqûres d'aiguilles, et en gênant la marche ; le matin, au réveil, la malade boitait ; chaque fois qu'après s'être assise elle se relevait, elle boitait. Cette dame qui était vendeuse et obligée de se tenir toujours debout finissait par éprouver une grande gêne.

La tumeur était située surtout à la partie externe du creux poplité, mais elle avait largement empiété sur les parties voisines et déformait notablement la région ; le palper réveillait une douleur assez vive surtout à sa partie inférieure et interne. Elle était de consistance très ferme, presque dure et très fixée sur place, surtout à sa partie inférieure. Sa consistance, sa fixité avaient fait envisager la possibilité d'une tumeur d'origine osseuse, si bien que la malade avait été envoyée pour radiographie au Dr Maingot ; le résultat de l'examen radiographique fut le suivant : « Il n'y a pas d'anomalies visibles sur les radiographies du genou, par conséquent, la tuméfaction du creux poplité n'est pas une chose osseuse ». On ne constatait rien d'anormal dans l'articulation du genou, pas d'épanchement articulaire, pas de craquements. Il n'y avait aucun trouble de vascularisation du membre inférieur, en dehors de la présence de quelques varices. La tumeur ne présentait ni battements, ni expansion, ni souffle vasculaire.

Opération : Éther. Longue incision longitudinale, de 12 à 15 centimètres, sur la partie la plus saillante de la tumeur. On incise l'aponévrose; on arrive sur la tumeur; on la sépare assez facilement des parties molles voisines dans son pôle supérieur qui est le plus volumineux. On découvre à un moment donné, la traversant en écharpe, le nerf sciatique poplité externe, qui repose à sa surface dans une véritable gouttière. Le tronc principal du nerf est assez facilement séparé de la tumeur, mais deux branches nerveuses qui s'en détachent et se dirigent par en bas passent en plein tissu de la tumeur; leur intimité est telle avec ce tissu qu'il est impossible de les en séparer. L'une des branches nerveuses est sectionnée au-dessus de son point de pénétration dans la tumeur et à sa sortie de la tumeur; à la fin de l'opération ses deux extrémités nerveuses pourront être suturées et mises en contact comme dans une suture nerveuse ordinaire, à l'aide de deux fils de soie très fine.

Une fois la tumeur libérée du nerf sciatique poplité externe, on trouve sans peine les vaisseaux poplités et le sciatique poplité interne qui sont bien indépendants de la tumeur. On dissèque la tumeur en la serrant de près *jusque sur le ligament postérieur du genou auquel elle adhère intimement par un pédicule* dans la région du jumeau externe. Le pédicule est sectionné par quelques coups de ciseaux. L'articulation n'est pas ouverte.

On ferme après avoir laissé un drain dans la graisse du creux poplité; l'aponévrose du creux poplité est autant que possible reconstituée. Sutures cutanées.

Je n'insiste pas sur les suites de l'opération qui ont été tout à fait normales.

Examen de la pièce : Macroscopiquement la tumeur présente à la coupe l'aspect du fibrome avec son tissu dense, criant sous le scalpel et ses tourbillons. Aucune partie du fibrome ne présente un aspect dégénéré. La tumeur avait son point de départ dans les tissus fibreux de la face postérieure de l'articulation. Elle mesurait : *en longueur 11 centimètres; en circonférence 18 centimètres; son poids était de 125 grammes.*

Examen histologique : Il a été pratiqué par Mlle de Cursay. Deux fragments examinés sont constitués par des fibroblastes disposés en tourbillons et par des capillaires, quelquefois même par des vaisseaux à paroi embryonnaire, gorgés d'hématies. Tout permet de penser qu'il s'agit d'un *fibro-angiome*.

Notre observation est une contribution à l'étude des tumeurs solides, que, exceptionnellement, on peut rencontrer dans le creux poplité. Ces tumeurs solides appartiennent à des variétés très diverses : sac anévrysmal oblitéré, sarcomes, ganglions lymphatiques calcifiés, lipomes, myxomes et enfin fibromes.

Ces tumeurs peuvent naître sur place aux dépens des organes et tissu du creux poplité lui-même (en particulier aux dépens des nerfs, des aponévroses, de la gaine vasculaire) ou avoir pour origine la capsule articulaire au niveau du ligament postérieur comme dans mon cas.

Les fibromes qui ne reconnaissent pas pour origine les troncs nerveux

de la région paraissent rares au niveau du creux poplité. Dans les auteurs anciens il y est fait allusion sans citer d'observations; dans les vingt-cinq dernières années j'ai trouvé un cas de Hoffmann [1] (1910) et un cas de Worms [2] (1914); mon cas serait le troisième.

La pathologie générale nous enseigne que le fibrome est une tumeur qu'on peut rencontrer dans toutes les capsules articulaires au même titre que les diverses variétés de tumeurs bénignes ou malignes (enchondromes, tumeurs à myéloplaxes, angiomes, myxomes, lipomes, sarcomes).

Le fibrome était né chez notre malade aux dépens du ligament postérieur de la capsule articulaire; de même des fibromes ont été observés dans tous les points de l'appareil ligamenteux du genou : Lauwers, Reichel et Nauwerck ont décrit des angio-fibromes de la capsule; Gouverneur a rapporté 3 cas de fibro-myxomes de la face externe du genou; Mouchet, Ecot, Patel, Wehner ont vu des fibromes développés au voisinage de la rotule et du ligament rotulien. Dans le cas de Mouchet on était en présence d'un fibrome diffus pré-rotulien, dans celui d'Ecot la tumeur était située sous la pointe de la rotule et sous le tendon rotulien, elle était à point de départ méniscal. Il semble que cette localisation des tumeurs fibreuses à la partie antérieure de l'appareil ligamenteux du genou soit la plus fréquente.

Le fibrome était rarement pur, le plus souvent on était en présence d'une tumeur mixte. Celui que j'ai enlevé était un fibro-angiome à prédominance nette du tissu fibreux; les cas de Lauwers, Reichel et Nauwerck étaient des angio-fibromes; ceux de Gouverneur des fibro-myxomes; Ecot et Patel ont vu des fibro-chondromes; dans son cas Mouchet parle d'une association de tissu fibreux, de tissu graisseux et de faisceaux musculaires dégénérés.

Telles sont les quelques réflexions que je désirais vous soumettre à propos de cette observation de fibrome du creux poplité que j'ai cru intéressant de consigner dans notre Bulletin à cause de sa rareté.

M. **Arrou** : La communication de notre collègue Auvray porte comme titre : « Fibrome du creux poplité ». Je crois qu'il a voulu dire surtout : fibrome développé aux dépens des éléments articulaires, capsule et nerfs. Mais il en existe d'autres. Je me rappelle un cas qui date d'assez longtemps. Il s'agissait d'un jeune garçon de sept à huit ans amené par sa mère et qui portait une tumeur du creux poplité, lequel était complètement rempli par la masse.

Celle-ci avait le volume d'un œuf. Je ne savais pas ce que c'était, mais je me défiais instinctivement du sarcome parce que je venais d'opérer quelques semaines auparavant un sarcome musculaire de même allure.

J'opérai l'enfant pour le débarrasser de cette masse qui, cependant, ne le faisait pas souffrir : j'eus quelques difficultés à en séparer le nerf poplité externe et à décoller la capsule. La tumeur adhérait au tendon du biceps.

1. Hoffmann : *Medizinische Klinik*, t. VI, n° 22, 29 mai 1910.
2. Worms : *Soc. de Médecine militaire française*, séance du 5 février 1914, p. 123.

J'enlevai la partie basse du muscle et la tumeur. Je fis faire l'examen par le laboratoire qui me répondit qu'il s'agissait de sarcome. Je portai donc le pronostic redoutable des sarcomes musculaires.

Je revis l'enfant quelques mois après, il allait très bien. Je reportai la pièce à Gustave Durante, qui me dit qu'il s'agissait, non pas de sarcome, mais de fibrome, comme dans le cas de M. Auvray. La mère, à qui j'avais recommandé de me ramener l'enfant au moindre incident, ne me l'a jamais ramené. Je pense donc qu'il a guéri et qu'il s'agissait bien d'un fibrome du creux poplité l'ayant envahi complètement après s'être développé sur la partie basse du biceps, au niveau de la portion tendineuse.

La compression passagère du duodénum par adénopathie mésentérique,

par MM. **Pierre Duval** et **J.-Ch. Roux**.

L'observation que nous vous rapportons en cette communication nous permet d'appeler votre attention sur une complication peu connue et non décrite encore de l'appendicite, et sur un type clinique de compression de la 3e portion du duodénum non individualisé.

Il s'agit de la compression passagère de D^{III} par une adédopathie mésentérique subaiguë, transitoire.

Clinique thérapeutique chirurgicale, 1934, observation 2334.

Mme C..., vingt ans, est soignée à la consultation de gastro-entérologie par le Dr J.-Ch. Roux en 1934 pour des douleurs gastriques tardives, à caractère intermittent.

Ces douleurs s'accompagnent de fringales et sont calmées par l'ingestion des aliments ; donc, type clinique de douleurs d'ulcère.

La malade ne vomit pas, n'a pas de nausées, mais se plaint de tension épigastrique après les repas.

Hématine positive dans les fèces.

En juillet 1934, l'examen radiographique (Dr Henri Béclère, n° 21-252) montre une sténose du duodénum au milieu de D^{III}, avec forte dilatation en amont et mouvements de brassage : donc, type de compression de D^{III} par le pédicule mésentérique (fig. 1).

La malade est mise au régime, la position à plat ventre lui est conseillée, après les repas.

En octobre 1934, la malade a engraissé de 6 kilogrammes et souffre beaucoup moins. L'examen radiographique montre que la dilatation du duodénum a totalement disparu, la forme et l'évacuation du cercle duodénal sont normales (fig. 2).

L'examen de la fosse iliaque droite fait constater un point appendiculaire très net et l'interrogatoire fait retrouver dans l'histoire de la malade une soi-disant indigestion au mois de mai, avant l'apparition des troubles duodénaux.

Diagnostic. Appendicite avec possibilité de compression passagère du duodénum par adénopathie mésentérique due à l'infection appendiculaire.

Opération le 22 octobre 1934. Laparotomie médiane, l'appendice est adhérent sur toute sa longueur à la face inférieure du mésentère, ablation. Vieille appendicite chronique à poussées successives. L'exploration du mésentère montre de

gros ganglions ; l'un d'eux est prélevé pour examen, à hauteur du bord inférieur du duodénum. Guérison normale.

La malade est revue le 15 novembre 1934 ; son évacuation duodénale est normale.

Examen histologique ; François Montier, n° 1770 H.

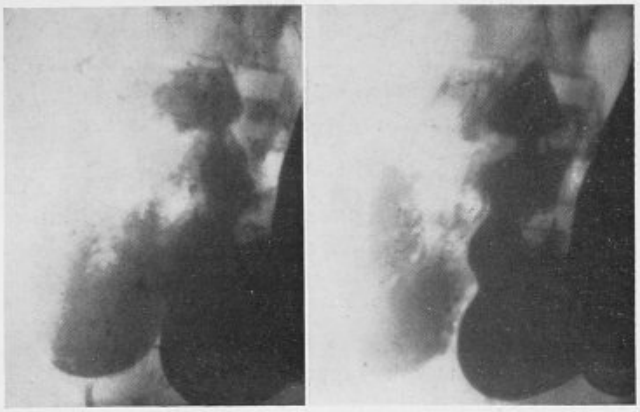

Fig. 1. Compression de D^{III} avec rétrodilatation.

Le ganglion présente des signes remarquables d'adénite chronique avec épaississement léger de la capsule d'où partent des septa conjonctifs qui isolent les centres germinatifs.

Une prolifération conjonctive s'élève également du hile, mais est formée d'un tissu plus jeune : on note aussi l'épaississement des parois des vaisseaux.

Ce cas peut, croyons-nous, être interprété de la façon suivante : poussée

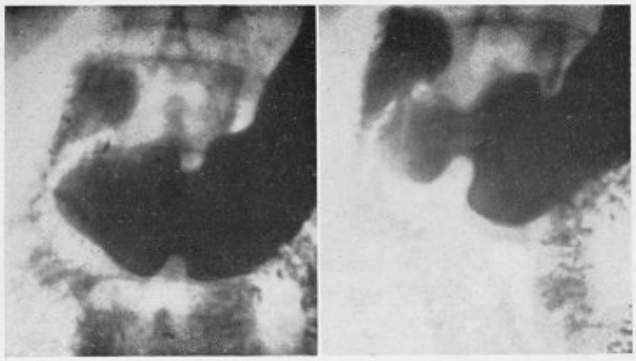

Fig. 2. — La compression a totalement disparu.

d'appendicite subaiguë sur une vieille appendicite chronique ; au cours de la poussée subaiguë, infection des ganglions mésentériques ; cette adénite aiguë ou subaiguë a provoqué une compression passagère de la 3e portion du duodénum, compression qui a disparu avec la poussée inflammatoire ganglionnaire.

Notre observation permet d'établir le type clinique de la compression passagère du duodénum par une adénopathie mésentérique. Ce type clinique bien net n'a pas encore été individualisé à notre connaissance. Les quelques observations de compression du duodénum par les ganglions du mésentère concernaient toutes des compressions chroniques.

Faut-il le rapprocher du type de « stase chronique intermittente » qu'ont décrit Julien Friedenwald et Maurice Feldman[1]? Nous ne le croyons pas, car ces deux auteurs ont voulu faire de l'intermittence des douleurs, des vomissements, en un mot de tous les symptômes de compression chronique du duodénum, le caractère d'une forme spéciale. En réalité, la compression chronique du duodénum se traduit toujours par des crises à répétition avec des intervalles de mieux-être plus ou moins prolongés; l'intermittence est un des caractères symptomatiques de l'affection.

Nous ne saurions dire, toutefois, que ce type clinique passager que nous décrivons ne puisse devenir un type à répétition, si des poussées d'inflammation ganglionnaire se répètent dans le mésentère.

La compression chronique du duodénum par une adénopathie chronique non tuberculeuse liée à une appendicite est établie par l'observation de Haus Wantoch, de Vienne (*Deutsche Zeitschrifft f. Chirurgie*, p. 226, juillet 1930, p. 135.

La voici résumée : Garçon de douze ans, douleurs vagues dans le flanc gauche, sans vomissements, amaigrissement; on perçoit, à la palpation, une tuméfaction profonde, indolore dans la région épigastrique.

Intervention : le duodénum est comprimé, rétréci dans sa 4e portion par des ganglions nombreux, augmentés de volume (quelques-uns sont de la taille d'une prune), les uns isolés, les autres confluents, situés dans la racine du mésentère; on les enlève en totalité.

Appendicectomie par incision iliaque droite : dans le méso-appendice, de nombreux ganglions dont la taille varie de celle d'un noyau de cerise à celle d'un haricot. Guérison en deux semaines, maintenue deux ans et demi après.

Examen histologique : A. Appendicite chronique, dans la musculeuse, infiltration cellulaire notable, comme dans une appendicite en régression.

B. Ganglions hypertrophiés; catarrhe desquamatif très prononcé; dans le sinus éléments endothéliaux et lymphoïdes dominant; peu de leucocytes; pas de tuberculose.

Diagnostic : appendicite en régression; sévère « sinus catarrhe » des ganglions.

Dans ces cas chroniques, la compression du duodénum est due à la grosseur même de la masse ganglionnaire.

Dans les cas aigus ou passagers comme le nôtre, quelle est la cause exacte de la compression du duodénum?

Est-ce le volume des ganglions, est-ce la périadénite, la lymphangite,

1. Julien Friedenwald et Maurice Feldmann : Chronic intermittent duodenal stasis. *The american Journal of rœntgenologie and radium therapy*, vol. XXXII, n° 2.

l'œdème inflammatoire dans la racine du mésentère, est-ce même une poussée de péritonite localisée périduodénale par propagation de l'infection ganglionnaire? Il nous est impossible de le préciser; tout ce que l'on peut dire, c'est que dans les cas que nous envisageons la compression passagère du duodénum est reliée à l'infection du système lympho-ganglionnaire mésentérique. Cette infection peut provenir naturellement de tout le territoire périphérique de ce système lympho-ganglionnaire, et il est vaste.

Nous ne voulons, aujourd'hui, envisager que son origine appendiculaire

Notre collègue P. O. Pibram, de Berlin, a décrit la « forme lymphangitique de l'appendicite ».

Il convient, dans cette forme, d'individualiser deux types de compression du duodénum par adénopathie : le type chronique et le type passager.

M. **Lardennois** : M. Pierre Duval vient d'attirer très utilement notre attention sur les adénopathies inflammatoires hautes du pédicule mésentérique en relation avec l'appendicite subaiguë. Le cas dont il nous a retracé l'observation a été particulièrement bien étudié et servira d'exemple typique.

Ma conviction est que ces lymphangites inflammatoires non spécifiques, au cours, ou plutôt au décours des appendicites, ne sont pas exceptionnelles. Elles peuvent être très accusées et gêner le transit duodénal.

Ce que je voudrais ajouter, c'est que de telles adénopathies peuvent se manifester même si l'appendice a été enlevé ; une stase de la dernière portion iléon suffit à les provoquer. Le premier malade que j'ai vu dans une telle situation était un garçon de douze ans que j'ai traité avec M. Villaret. Il présentait, par crises, des troubles du transit grêle supérieur. Un radiographe, M. Maingot, avait insisté sur la stase duodénale et l'existence d'une forte adénopathie mésentérique haute. Un second radiographe n'avait plus observé cette stase duodénale, mais une stase de l'iléon terminal, en corrélation avec une adénopathie de l'angle iléo-cæcal.

La cause de la « dysergie termino-iléale » était une simple coudure du mésentère accroché au fond du cæcum, environ 5 centimètres avant l'angle iléo-cæcal. Il m'a suffi de dégager cette adhérence pour guérir entièrement cet enfant, qui est aujourd'hui un jeune homme solide de vingt-cinq ans. J'ai prélevé au cours de l'intervention deux ganglions, un iléo-cæcal, un autre à l'origine du pédicule mésentérique. Ni l'examen histologique, ni l'inoculation n'ont révélé la tuberculose.

La stase intermittente de la terminaison du grêle, comme l'appendicite, peut déterminer des poussées d'adénopathies mésentériques avec gêne fonctionnelle du duodénum.

M. **P. Moure** : La communication de M. P. Duval est fort intéressante; nous avons, en effet, tous rencontré, en opérant des appendicites, des adénopathies mésentériques dont l'importance nous a parfois impressionnés, car nous ne pouvions nous défendre de penser à la tuberculose. J'ai plusieurs fois, en pareille circonstance, prélevé un ganglion suspect; or,

l'examen histologique et l'inoculation n'ont jamais révélé de tuberculose, mais seulement une réaction inflammatoire banale.

J'ai opéré, en particulier, un homme qui présentait une grosse tumeur cæcale fixée dans la fosse iliaque, et dont le mésentère était absolument bourré de ganglions, jusqu'au niveau du duodénum.

Je fis une simple iléo-colostomie, pensant me trouver en présence d'un néoplasme déjà très avancé. Or, contre toute espérance, ce malade guérit parfaitement ; la tumeur disparut, et les troubles digestifs ont définitivement rétrocédé depuis six ans. Il s'agissait certainement d'une appendicite chronique à forme tumorale avec grosse adénopathie inflammatoire. D'ailleurs, deux ganglions prélevés ne présentaient que des lésions inflammatoires.

M. J. Okinczyc : J'ai rapporté ici même l'observation d'un malade qui présentait des troubles gastro-duodénaux si marqués qu'une première intervention fut faite dans la région épigastrique; elle ne permit pas de découvrir de lésion du tractus gastro-duodénal, mais un gros ganglion comprimant peut-être le duodénum fut enlevé; l'exploration poursuivie jusqu'à l'appendice permit de trouver cet organe nettement adhérent et enflammé; il est enlevé. Malheureusement, cette opération ne fait pas cesser les accidents; les douleurs et les vomissements persistent, probablement par persistance d'une lymphangite scléreuse du pédicule mésentérique. J'ai dû réintervenir et pratiquer une duodéno-jéjunostomie, qui, seule, guérit le malade en faisant cesser les accidents.

PRÉSENTATION DE RADIOGRAPHIES

Poignet à ressaut (Subluxation médio-carpienne en avant),

par MM. **Albert Mouchet** et **J. Belot.**

Je vous présente, au nom de M. Belot et au mien, un cas de poignet à ressaut bilatéral, plus accusé à droite, que nous avons eu l'occasion d'observer dans une expertise.

Il s'agissait de la femme d'un médecin, âgée de cinquante-huit ans, qui fut victime d'un accident dans un taxi-auto. A la suite d'une collision de ce taxi avec une autre automobile, elle fut atteinte de contusions à l'épaule droite et au poignet droit.

Au cours de notre examen, pratiqué vingt et un mois après l'accident, nous constatâmes l'existence au *poignet droit* d'un ressaut, caractérisé par une subluxation en avant du carpe.

Ce ressaut survenait à l'occasion du moindre mouvement de flexion dorsale de la main dans un acte de préhension. Il s'accompagnait d'un

claquement spécial; il se réduisait aisément dans la flexion palmaire de la main.

La blessée déclarait qu'elle n'avait pas remarqué ce ressaut avant l'accident; elle se plaignait de n'avoir pas de force dans le poignet droit, d'être obligée de lâcher les objets un peu lourds qu'elle tenait à la main, d'être gênée pour faire sa toilette, etc.

Les médecins traitants dans leurs certificats avaient été portés à attribuer à l'accident ce phénomène de ressaut carpien.

Mais, en examinant le *poignet gauche*, nous y avons constaté des phénomènes identiques dont Mme X... ne s'était jamais doutée.

Une différence cependant existait entre les deux poignets : à gauche, le ressaut ne se produit pas spontanément d'une façon habituelle. Lorsqu'il se produit, il ne reste pas aussi permanent qu'à droite. Mme X... n'a pas besoin de fléchir la main sur l'avant-bras pour réduire le déplacement.

La *radiographie* a précisé les caractères anatomiques de la subluxation : le déplacement se produit, non entre la première rangée du carpe et l'avant-bras, mais entre la première et la seconde rangée du carpe. La seconde rangée vient se placer sur la face palmaire de la première. Il s'agit d'une *subluxation médio-carpienne en avant*.

Les os du carpe paraissent assez grêles et les ligaments sont sans doute peu solides.

Sur aucune autre articulation, Mme X... ne présente de laxité particulière.

Nous avons conclu dans notre rapport d'expertise que le ressaut du poignet droit ne résultait pas de l'accident, que la bilatéralité du ressaut carpien devait nous faire admettre une malformation congénitale du carpe, restée jusqu'alors ignorée de la blessée.

Toutefois, nous avons admis que l'accident avait pu aggraver les troubles fonctionnels résultant de cette disposition congénitale et rendre presque permanente au poignet droit contus une subluxation médio-carpienne en avant, restée sans doute jusqu'alors à peu près larvée comme à gauche.

Nos recherches bibliographiques assez étendues ne nous ont pas permis de trouver, dans la littérature médicale, de fait identique au nôtre; ce qui ne veut pas dire qu'il n'en ait pas existé.

Ce doit être, tout de même, un fait exceptionnel et c'est pourquoi nous avons cru intéressant de vous le présenter.

M. **Mauclaire** : Dans l'observation de M. Mouchet il s'agit d'un cas de poignet à ressaut métatraumatique.

J'ai déjà publié un cas de poignet à ressaut chez une jeune fille atteinte d'hémiplégie infantile. La flexion et l'extension se terminaient brusquement par un ressaut (*Archives gén. de chir.*, 1910).

Je crois me rappeler qu'il n'y avait pas de lésions ostéo-articulaires apparentes. Il y avait une rétraction des tendons et des muscles.

Le Secrétaire annuel, J. BERGER.

Paris. — A. MARETHEUX et L. PACTAT, imp., 1, rue Cassette.

BULLETINS ET MÉMOIRES

DE LA SOCIÉTÉ NATIONALE DE CHIRURGIE



Séance du 28 Novembre 1934.

Présidence de M. Georges LABEY, *président.*

PROCÈS-VERBAL

La rédaction du procès-verbal de la précédente séance est mise aux voix et adoptée.

CORRESPONDANCE

La correspondance comprend :

1° Les journaux et publications périodiques de la semaine.

2° Des lettres de MM. BRÉCHOT, DE MARTEL, WOLFROMM s'excusant de ne pouvoir assister à la séance.

3° Un travail de MM. C. DAMBRIN, membre correspondant national, L. et P. DAMBRIN (Toulouse), intitulé : *Anévrisme jugulo-carotidien; extirpation du sac; guérison.*

4° Un travail de MM. Jacques RÉCAMIER et Em. J. SOBIESKI, intitulé : *Un cas grave de septicémie à staphylocoques guéri par le bactériophage intra-veineux.*

M. SAUVÉ, rapporteur.

NÉCROLOGIE

Décès de M. Victor Ménard (de Berck), membre correspondant national. Allocution de M. le Président.

Mes chers Collègues,

J'ai le regret de vous annoncer la mort de M. Victor Ménard, membre correspondant national depuis 1894.

Interne des hôpitaux de Paris en 1878, Ménard avait été aide d'anatomie à la Faculté de Médecine. Travaillant avec Lannelongue, il s'était très vite intéressé aux affections tuberculeuses des os.

Nommé en 1890, au concours, chirurgien chef de l'Hôpital Maritime de Berck, il occupa ce poste pendant trente ans et, atteint par la limite d'âge, il eut la joie de voir lui succéder son élève, notre collègue Sorrel.

Là il donna toute la mesure de son activité clinique et didactique, d'où sortirent ses deux ouvrages classiques sur la coxalgie et sur le mal de Pott.

Ce que fut son enseignement, beaucoup de vous le savent, car nombreux sont ceux d'entre vous qui furent ses élèves. Ménard avait, en effet, fait décider que le personnel médical de l'Hôpital Maritime serait recruté parmi les internes et les externes des hôpitaux de Paris et non par un concours spécial, comme cela se pratiquait auparavant.

Les cours qu'il faisait chaque année étaient suivis par une foule d'étudiants désireux d'apprendre la clinique et la thérapeutique des affections osseuses de l'enfant.

Mais il faisait, en même temps, œuvre de chirurgien général, ayant a traiter tous les cas chirurgicaux qui se présentaient dans une population hospitalière très importante.

Avec lui disparaît un homme de bien, un praticien consciencieux, un savant éminent qui a grandement honoré la chirurgie française.

La Société ressent douloureusement sa mort et adresse à tous les siens l'hommage de sa profonde sympathie.

Le président annonce que la Société a reçu une très belle photographie du professeur Lejars, offerte par Mme Lejars et ses enfants. La Société leur adresse ses vifs remerciements.

A PROPOS DU PROCÈS-VERBAL

Deux observations de fistules du grêle ayant persisté dix mois et demi et douze mois sans cachectisation et guéries au bout de ce temps par des interventions appropriées,

par M. **Rouhier.**

J'ai été surpris d'entendre, dans la séance du 14 novembre, considérer les fistules du grêle soit dans la communication de Férey, soit dans l'intervention de M. Alglave comme si rapidement cachectisantes qu'elles seraient susceptibles, dans la majorité des cas, de conduire en quelques semaines à la mort par hecticité. Je suis bien forcé de tenir le plus grand compte de cette opinion, puisque c'est celle de mon maître M. Alglave dont je connais toute la rigueur dans l'observation scientifique, mais je me demande si cet excès de gravité n'est pas dû surtout à ce que, dans les cas envisagés, il s'agissait ou de très jeunes enfants ou de vieillards déjà cachectiques auparavant, ou intoxiqués, facilement emportés par une cause quelconque de dénutrition, ou tout au moins dépourvus de la force morale de l'âge adulte et de l'équilibre intellectuel leur permettant d'adapter leur régime à leur état.

J'ai vu un certain nombre de fistules du grêle, d'abord parce que la fistulisation du grêle est un des meilleurs moyens que nous ayons de parer à l'occlusion paralytique post-opératoire. De celles-ci, la plupart se sont fermées spontanément parce que je les ai toujours faites minuscules et jamais suturées à la peau, mais au péritoine, comme on me l'a appris ainsi qu'à M. Picot. J'ai pratiqué ainsi un certain nombre d'iléostomies terminales, parce que, bien qu'en principe j'opère les tuberculoses iléo-cæcales et les cancers du côlon droit en un seul temps, avec rétablissement immédiat de la continuité intestinale, il m'est arrivé cependant plusieurs fois, chez des malades très affaiblis, ou lorsque la pièce avait été particulièrement difficile à enlever, de me borner à l'exérèse et de fixer à la peau la terminaison de l'iléon en remettant à des temps ultérieurs d'abord l'anastomose iléo-colique, puis la fermeture de l'iléostomie.

Tous ces malades ont guéri assez facilement, après avoir gardé leur fistulisation du grêle complète ou incomplète pendant un temps variable et souvent assez long. Mon sentiment tendrait donc plutôt à les considérer comme relativement bénignes et je me rapproche ainsi des idées exprimées par Lardennois et Soupault. Peut-être un jour rechercherai-je toutes ces observations pour les apporter à cette tribune; aujourd'hui, je n'ai en vue que les deux plus récentes, celles de deux malades que j'ai soignées

cette année même, l'une pour une dérivation totale, l'autre pour une fistule partielle du contenu de l'intestin grêle. Ces deux observations me paraissent typiques au point de vue de leur longue persistance sans cachectisation et de leur facile guérison quand, malgré le fort mauvais état de la peau, je me suis décidé à les fermer.

Voici ces observations :

Observation I. — Mlle Jeanne D..., âgée de cinquante-trois ans, femme de chambre, entre dans mon service à l'hôpital Necker, le 15 juillet 1933, pour occlusion intestinale. Cette malade n'est pas une inconnue pour moi. Je l'ai déjà longuement soignée en 1931, à l'hôpital Boucicaut, où elle n'a pas subi moins de six interventions successives dans les conditions suivantes : entrée déjà pour occlusion intestinale, elle a été vue et opérée d'urgence par mon ami Lecœur, prosecteur des hôpitaux, alors mon assistant, qui lui fait une laparotomie médiane, reconnaît l'existence d'une tumeur de l'S iliaque bloquée dans le fond du bassin et, la malade n'étant pas en état de supporter une intervention complexe, se borne à faire un anus cæcal.

Les semaines suivantes, l'état général de la malade s'améliore à tel point que nous en rappelons de notre pronostic initial; je lui fais moi-même, aidé par Lecœur, une nouvelle laparotomie et je constate que la tumeur de l'S iliaque n'est adhérente dans le fond du pelvis que parce qu'elle est enjambée par une salpingite fixée à la paroi pelvienne, qui la maintient collée au fond de l'entonnoir.

Je résèque la trompe malade et aussitôt je puis extérioriser la tumeur iliaque.

Deux jours plus tard, abrasion de la tumeur et constitution d'un anus médian en canon de fusil. Quinze jours plus tard, rétablissement du cours des matières par l'entérotome de Dupuytren. Ultérieurement, fermeture extra-péritonéale de l'anus médian et finalement fermeture de l'anus cæcal. La malade a quitté l'hôpital en parfait état. L'examen histologique de sa tumeur a montré un épithélioma cylindrique.

Voici donc cette pauvre malade qui entre à nouveau dans mon service pour occlusion intestinale. Je pense soit à une bride, soit à une récidive de son cancer du gros intestin et j'interviens le 15 juillet par laparotomie latérale droite voulant explorer son ventre en évitant l'S iliaque fixée sur la ligne médiane et le cæcum fixé à droite et je suis infiniment surpris de trouver qu'il n'y a aucune récidive colique, pas la moindre bride et même pas d'adhérences en dehors des parties intestinales fixées par les opérations précédentes mais, à quelque 60 à 80 centimètres au-dessus de la valvule iléo-cæcale, il existe sur le grêle un néoplasme en ficelle; au-dessus de lui, l'intestin est énorme, dilaté, congestionné, œdémateux, poisseux; au-dessous il est de coloration normale, mince et contracté comme de l'intestin de poulet.

Ni l'état général de la malade, ni l'état de l'intestin, ni la quantité de liquide toxique retenue en amont ne permettent une anastomose immédiate et, à mon corps défendant, je dois me résigner à faire pour le grêle ce que j'avais fait deux ans et demi auparavant pour l'S iliaque chez cette malade. Je mets la tumeur dehors, je fistulise au-dessus de l'obstacle le grêle extériorisé pour vider l'intestin de son liquide et de ses gaz, et le surlendemain j'abrase tout le segment extériorisé, obtenant ainsi un anus grêle en canon de fusil avec dérivation totale.

L'état général de la malade s'améliore immédiatement, elle mange bien, elle ne maigrit que peu ou pas, mais la peau s'irrite et s'ulcère autour de l'anus grêle et elle devient le siège de douleurs extrêmement pénibles. Le 16 août, un mois après, je place sur l'éperon l'entérotome de Dupuytren et, quand l'entérotome est tombé, il y a de temps à autre une selle par le bas, mais la majeure

partie du contenu intestinal continue de s'évacuer par la fistule. Je m'ingénie par tous les petits moyens que je puis imaginer, en particulier par des barrages d'imperméable collé, à essayer de diminuer les évacuations par la fistule et d'augmenter celles qui prennent la voie normale; parfois je crois y parvenir, mais l'amélioration est de courte durée et les débâcles pariétales recommencent avant que j'aie pu profiter de l'amélioration pour fermer l'anus artificiel.

Neuf mois et demi se passent ainsi, jusqu'au 31 mai 1934, neuf mois et demi de dérivation partielle mais considérable, après un mois de dérivation totale!

La peau du ventre est rouge cerise, largement ulcérée en dépit des pâtes protectrices et des poudres absorbantes; elle est ravinée, saignante, extrêmement douloureuse, la malade maigrit non pas tant par la dénutrition due à la fistule du grêle que par les souffrances continuelles et l'absence de sommeil, sinon par hypnotiques.

Enfin, j'ai l'idée de la faire coucher en permanence sur le côté droit, sa hanche, sa cuisse s'irritent et s'ulcèrent, mais le ventre se nettoie dans tout son segment gauche jusqu'à la ligne médiane et, le 31 mai, je tente une laparotomie. J'incise la peau en place saine, à un pouce à gauche de la ligne médiane, je rejoins par dessous l'interstice musculaire sans descendre en bas jusqu'au point de fixation de l'S iliaque, je repère l'anse grêle fixée, je la décolle de la paroi, je la résèque par des sections obliques et j'anastomose bout à bout en cachant la suture sous l'épiploon. Fermeture complète de l'incision paramédiane, tamponnement de l'anneau pariétal où était fixé l'anus grêle.

Les suites sont extrêmement simples, la peau se blanchit avec une extrême rapidité; l'appétit est bon, les digestions faciles, les selles régulières, la malade reste cependant assez longtemps en observation, elle quitte l'hôpital le 4 août 1934 en parfait état. Je l'ai revue depuis à plusieurs reprises, très contente, et je compte vous la présenter un de ces jours. L'examen biologique a montré un épithélioma cylindrique glandulaire.

Cette observation pourrait appeler des réflexions d'ordres très divers, telles que :

α) Le blocage par la trompe simulant l'adhérence d'un cancer qui paraît ainsi à tort complètement adhérent et inopérable, alors qu'il est en réalité lui-même parfaitement localisé, mobile et extirpable;

β) Le développement à quelques années de distance de cancers circulaires successifs à deux étages de l'intestin;

γ) Le succès des interventions fractionnées : cette malade en a subi 12 en deux séries;

δ) L'absence d'adhérences pathologiques et d'une périviscérite quelconque après d'aussi nombreuses laparotomies.

Aujourd'hui, je ne veux retenir que le fait que cette malade a conservé dix mois et demi une fistule du grêle d'abord totale pendant cinq semaines et restée ensuite la voie principale d'évacuation pendant plus de neuf autres mois, sans que sa santé générale en fût notablement altérée.

Obs. II. — Mme M... (Anne-Marie), âgée de quarante-sept ans, entre au pavillon Bilgrain le 6 juin 1933 pour un gros fibrome de l'utérus avec hémorragies profuses et facies cireux. Opérée le 17 juin après une préparation assez longue, nécessitée par sa forte anémie : 3 millions de globules rouges et 45 p. 100 d'hémoglobine. Hystérectomie abdominale subtotale et appendicectomie, conservation de l'ovaire gauche. Les agrafes sont enlevées le sixième jour, les fils le douzième. Le quatorzième jour, *éventration aiguë*. Au moment où je vois cette éventration l'intestin paraît assez souillé, les anses sont recouvertes

de fausses membranes, je n'ose pas les réduire dans le ventre en refermant celui-ci complètement et je les refoule par des lits de compresses sur lesquelles je referme incomplètement la paroi. La malade va bien. Les jours suivants, je retire les compresses une à une assez difficilement et, après l'ablation de la dernière, il se produit une fistule du grêle. Cette fistule dérive d'abord la presque totalité du contenu intestinal, puis elle se réduit peu à peu sans cesser de couler assez abondamment. J'en ignore le niveau sur le grêle, mais le liquide qui s'en écoule est extrêmement caustique pour la peau qui est ravinée et ulcérée dans une grande étendue autour de la fistule. Par des applications de pâtes et de poudre, on arrive néanmoins à rendre les écoulements moins cuisants et plus supportables pour la malade; la fistule devient punctiforme, par moments l'écoulement diminue beaucoup, mais d'autres fois il reprend avec une grande abondance. Le 8 octobre, plus de trois mois après la production de la fistule, je laisse sortir la malade qui a appris à se panser elle-même très bien, espérant encore une fermeture spontanée.

Elle ne se produit pas et, au contraire, les périodes de fort écoulement se rapprochent, semble-t-il. Par contre, la malade est allée à la campagne et son état général est devenu très bon; son état d'anémie a entièrement disparu malgré sa pénible infirmité. En désespoir de cause, je la reprends dans mon service, le 26 juillet 1934, plus d'un an après l'opération initiale, pour essayer de guérir sa paroi largement entamée, et afin de pouvoir l'opérer, et quoique la zone entamée ulcérée périfistulaire soit grande comme une large paume de main, j'intervins. Je circonscris par deux incisions elliptiques en peau saine toute la zone cutanée ulcérée et j'en suture rapidement les bords par un surjet étanche, car la fistule coule sans arrêt, puis je dissèque cette peau de la périphérie vers le centre comme dans une omphalectomie, je descends dans un cratère entre les muscles droits, qui sert d'issue à la fistule et j'arrive à isoler, sans l'ouvrir, le trajet fistuleux comme la tige d'une hernie ombilicale. Je lie ce trajet en dehors et très près du péritoine pariétal, je le sectionne au thermocautère comme un appendice, j'enfouis le moignon dans des franges séro-graisseuses sous-péritonéales et, par dessus, je suture les muscles droits et leur aponévrose, puis la peau sans drainage.

Les suites furent des plus simples, la malade a quitté l'hôpital le 18 août 1934, au bout de vingt-trois jours. Je l'ai revue plusieurs fois depuis, en excellent état et pourtant elle a conservé, pendant un an, une fistule du grêle à grand écoulement.

En bref, voici deux malades de cinquante-trois et de quarante-sept ans, l'une affligée successivement de deux cancers, l'autre fortement anémiée par des métrorragies profuses au point de n'avoir pu cicatriser sa paroi en deux semaines et d'avoir fait une éventration aiguë le quinzième jour. Toutes deux ont conservé sans faiblir des fistules du grêle, l'une pendant près d'un an, l'autre pendant un an. La cure de la première n'a été obtenue que par une résection intestinale; pour la seconde, l'anamnèse me faisait craindre des adhérences si fortes des anses intestinales entre elles que je risquais de ne pouvoir réussir une intervention par voie indirecte : exclusion ou résection intestinale. J'ai donc tenté l'abord direct de la fistule par la plus simple des interventions qui a été suffisante, puisque j'ai obtenu la guérison sans aucune difficulté.

Sur la communication de M. Férey : les fistules du grêle,

par M. **Soupault**.

Je voudrais préciser mes quelques mots de discussion, à propos de la communication de Férey, dans la séance du 14 novembre, le libellé de notre Bulletin pouvant prêter à confusion. En effet :

1° Parlant après M. Alglave, qui avait fait état *d'une* expérience pratiquée, par lui, chez le chien et d'après laquelle il concluait à la terminaison fatalement mortelle d'une fistule grêle totale chez cet animal, j'ai répondu : « Si la fistule terminale du grêle est mortelle chez le chien, etc. », enregistrant le renseignement de M. Alglave, mais sans vouloir dire que cette notion était le moins du monde classique.

2° Le cas unique de M. Alglave concerne un décès survenu chez un nouveau-né après une fistule de l'iléon pour imperforation iléo-cæcale. Vraiment, cet exemple ne peut entraîner la conviction et autoriser à conclure de ce cas très particulier au général, d'autant plus que les preuves inverses abondent : en particulier, je rappelle que Brown et, à sa suite, un nombre imposant de chirurgiens, aux États-Unis, préconisent, à titre thérapeutique, l'iléostomie *terminale* dans les colites graves ; et Stones (*Annals of Surgery*, mars 1923, p. 293) dit que la fluidité du liquide intestinal diminue jusqu'à rendre l'écoulement fistuleux supportable.

Je crois que c'est beaucoup une question d'espèce.

Il ne faut donc pas laisser ici poser le principe du pronostic vital fatal des fistules grêles bas situées.

M. **Pierre Duval** : Je voudrais attirer l'attention sur la confusion des termes dont s'est servi M. Férey. M. Férey nous parle d'anus contre nature, et toutes ses observations, sauf une, concernent des fistules sur le grêle. Entre l'anus contre nature et la fistule, en raison directe de la hauteur du siège de ces ouvertures sur le grêle, il y a une différence de gravité qui explique, à mon avis, la divergence des opinions exprimées.

M. **Alglave** : Qu'il me soit permis de répéter ce que j'ai écrit dans le Bulletin du 14 novembre dernier. La fistule que je crois dangereuse c'est celle dans laquelle va passer tout le contenu du grêle ou presque tout ce contenu, surtout si une interruption de continuité de l'intestin se trouve établie au-dessous d'elle, ce dont témoigne l'absence de selles naturelles.

Reprenons deux faits, dont l'un a été évoqué devant vous. C'est celui dont j'ai parlé il y a quinze jours, il s'agit d'une femme de cinquante ans, chez qui j'ai dû créer une fistule sur le grêle après l'ablation d'un gros calcul biliaire, à 60 centimètres du cæcum.

Ce calcul a occasionné un iléus grave avec très mauvais état général et local. Je ne pouvait que me borner à enlever le calcul en fistulisant à la peau, l'intestin très altéré. Dans les temps qui suivent, tout ou presque tout le contenu du grêle passe par la fistule qui est pourtant petite et la malade va mourir en deux mois.

Dans un autre, c'est un cas analogue, chez une femme de soixante-dix ans, opérée par moi, chez M. Legueu en 1912. Il y avait iléus biliaire à 60 à 80 centimètres du cæcum et j'ai essayé de suturer l'intestin après ablation du calcul, mais une fistule s'est produite. Malgré cela, la voie naturelle ayant conservé sa fonction, la fistule s'est fermée en quelques semaines et la malade, pourtant vieille, a guéri. Ces deux faits analogues illustrent bien mes réflexions et j'ai simplement à faire remarquer, en terminant, que quand on a été absolument forcé de créer ces fistule du grêle, il faut se préoccuper de l'importance de l'écoulement intestinal qui s'y produit, comme de l'importance des selles naturelles. Si celles-ci font défaut et que l'état général devient mauvais, il faut se hâter de chercher à fermer la fistule comme l'a fait M. Ferey, de Saint-Malo.

M. **Proust** : A propos de ce que vient de dire M. Alglave, je prends la parole pour m'excuser d'une erreur qui s'est produite dans la façon de placer, dans notre Bulletin du 14 novembre, les deux interventions de M. Alglave. En effet, dans cette séance, M. Alglave a pris la parole à propos de la communication de M. Férey, à deux reprises différentes : la première fois, pour rappeler ses expériences sur un jeune chien à qui il avait fait une fistule sur la terminaison du grêle en fermant l'intestin au-dessous de la fistule, et qui mourut de dénutrition en un mois.

A la suite de l'observation très juste d'Alglave, M. Soupault a pris la parole, puis ultérieurement M. Alglave a répondu. Or, entre les deux textes de M. Alglave, le premier qui amenait l'intervention de M. Soupault et la seconde réponse, nous avons mis d'abord, après M. Soupault, la deuxième réponse d'Alglave, p. 1206, sans indiquer que c'était la première communication d'Alglave (mise à tort p. 1208) qui avait provoqué la réponse de M. Soupault.

M. **G. Lardennois** : Si j'ai bien compris, un désaccord apparaît entre nous sur le point que voici : la survie est-elle possible pendant de longs mois, voire des années, pour un sujet porteur de ce qu'on a appelé un anus grêle, autrement dit une iléostomie à dérivation totale?

J'apporte au débat l'affirmation la plus absolue que cette survie est possible, qu'il s'agisse d'individu âgé, d'adulte ou d'enfant.

Mon intention n'est pas de rapporter ici tous les cas que j'ai pu observer. Mais si l'un de nous reste en doute à propos de la possibilité de cette longue survie et s'il veut être convaincu, point n'est besoin pour lui d'aller en Amérique, je le convie simplement à venir avec moi après la séance voir une petite fille de cinq ans qui, pendant quinze mois, a porté dans le flanc gauche, à la suite d'une péritonite appendiculaire, une large perte de substance iléale, intéressant plusieurs anses, avec éversion permanente prolabée. Le travail digestif s'arrêtait là complètement.

Cette enfant a pu vivre et se développer. La courbe de poids à la tête du lit est très démonstrative.

Cette enfant est actuellement en cours de préparation pour la cure opératoire de ses multiples fistules.

Schwannome de l'estomac,

par M. H. Mondor et Mlle P. Gauthier-Villars.

Voici l'observation de schwannome gastrique à laquelle j'ai fait allusion mercredi dernier.

Mlle de J..., âgée de vingt et un ans, nous est adressée, en juin 1933, pour une grosse tumeur abdominale. Un des diagnostics les plus vraisemblables a

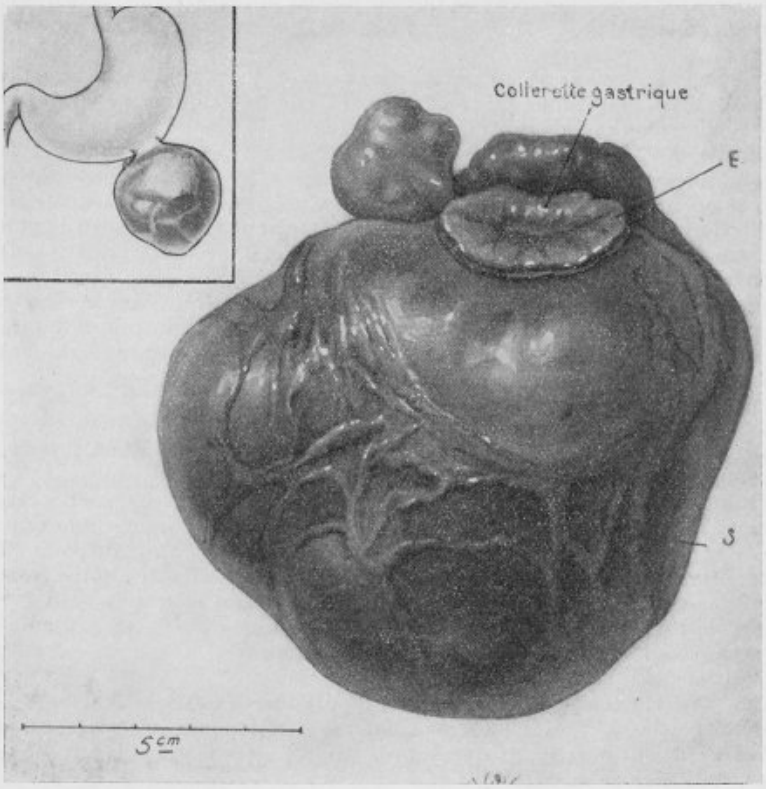

paru celui de kyste du mésentère ; le diagnostic dont la malade, qui est fiancée, souhaite l'inexactitude, c'est celui de kyste de l'ovaire.

La tumeur s'est développée sans aucun avertissement douloureux, sans un seul trouble fonctionnel. La jeune fille ne se plaignait guère, à de rares intervalles, que d'avoir *un poids sur l'estomac*. Assez longtemps, cette latence aidant, la maladie ne fut pas prise au sérieux. Il y quatre à cinq mois, à peine, un médecin ne songeait qu'à mettre au compte d'une insuffisance polyglandulaire les troubles qui lui étaient confiés. Ce sont des examens assez récents qu ont convaincu enfin l'entourage de la malade de la réalité du mal.

Il y a actuellement, en plein ventre, un peu à gauche de la ligne médiane, débordant beaucoup plus au-dessous qu'au-dessus d'une ligne horizontale

passant pas l'ombilic, une tumeur assez parfaitement arrondie, résistante, indolore et d'une très grande mobilité. On la refoule avec une égale facilité en haut, en bas, à gauche. C'est seulement lorsque la tumeur est refoulée vers la fosse iliaque droite que la malade souhaite l'arrêt de ces manœuvres cliniques. Il n'y a, autour de la tumeur qui est mate, aucune sonorité anormale, aucun tympanisme l'entourant exactement; aucun tympanisme, en particulier, lorsque l'on refoule la tumeur vers le côté gauche, ne s'interpose entre elle et le flanc. Si la malade est examinée en position de Trendelenburg, la tumeur est vite en haut de l'abdomen sous les fausses côtes : autant que le toucher rectal (malade vierge) permet de s'en assurer, l'utérus n'est en rien sollicité par la mobilisation évidente de la tumeur.

Rien ne permet de penser à un kyste de la queue du pancréas; le rein est hors de cause. Nous pensons à une tumeur pileuse intragastrique parce que nous obtenons de la malade la facile confidence de l'habitude qu'elle a d'avaler des cheveux.

La jeune fille est adressée à un excellent radiologue ; sans cacher à celui-ci nos hésitations, nous lui faisons part aussi de l'hypothèse, qui nous paraît devoir être retenue, d'une tumeur intragastrique sans doute pileuse (trichobezoar). Le radiologue ne voit rien qui consolide ce diagnostic, rien non plus qui fasse penser à une autre lésion de l'estomac.

Nous opérons la malade, sans diagnostic assuré, par incision médiane sous-ombilicale et nous voyons aussitôt une sorte de grenade appendue à la grande courbure de l'estomac. Son pédicule est étroit, mais il ne nous permet pas facilement de voir si nous pouvons énucléer la tumeur. Et puis, nous pensons aux cas où, en regard d'une tumeur bénigne de l'estomac, on a trouvé sur la muqueuse des ulcérations. Nous faisons donc une résection gastrique en collerette à 2 centimètres du pourtour du pédicule. Cette brèche gastrique est fermée par deux étages de surjets. Les suites furent tout de suite très simples.

Seize mois après, la malade a une santé parfaite.

L'examen histologique a été fait par Mlle P. Gauthier-Villars ; voici sa description :

Il s'agit d'une néoformation dense, homogène, au faible grossissement, creusée seulement de cavités vasculaires nombreuses et entourée par une fine capsule lamellaire qui se perd progressivement dans la masse centrale. Au point où la tumeur s'implante sur l'estomac, on voit nettement qu'elle fait corps avec la partie tout externe de la couche musculaire de l'organe et que le péritoine se réfléchit de part et d'autre de son pédicule qui est large ; les fibres musculaires sont séparées en ce point par de fines travées scléreuses et par quelques capillaires distendus.

A un grossissenent plus fort, on voit que la tumeur est fasciculée, formée d'amas nucléaires disposés parallèlement les uns aux autres, en trousseaux ovoïdes beaucoup plus longs que larges, séparés par des mailles collagènes lâches, infiltrées de sérosité.

Dans d'autres points moins nombreux, les noyaux sont isolés ou accolés par leurs extrémités en chaînes de deux à quatre éléments sans qu'apparaissent en aucun point des nodules palissadiques (nodules de Verocay) bien définis.

Quelle que soit leur disposition, ces noyaux sont fusiformes, à peu près de même taille, de teinte très sombre, identiques à eux-mêmes sur les divers fragments examinés.

Autour d'eux, le cytoplasme est clair, finement fibrillaire, sans que l'on puisse distinguer de limites nettes à chacune des cellules. Cet aspect syncitial que l'on retrouve dans toute l'étendue des fragments est particulièrement net dans les zones périphériques.

Dans sa partie centrale, la tumeur est infiltrée de plusieurs nappes hémorragiques diffuses au voisinage de cavités volumineuses dont les bords sont nette-

ment nécrotiques. Ces cavités ne sont pas dues à la nécrose secondaire de la tumeur après son ablation ; la section immédiate les montra emplies de sérosité sanglante, partiellement gélatineuse.

De plus, les trousseaux cellulaires ont, dans cette zone centrale, un aspect modifié par l'importance de la trame collagène qui les dissocie et même subsiste seule en quelques points. Les capillaires ont des parois très épaisses, hyalinisées, surtout dans les zones les plus riches en collagène.

Tous les caractères histologiques des gliomes périphériques se retrouvent donc ici à l'exception des nodules palissadiques de Verocay, mais on sait que ce fait n'infirme pas le diagnostic puisque « leur production est peut-être liée à la nature sensorielle des fibres nerveuses dont dérive la tumeur et que peut-être leur absence indiquerait la nature motrice des fibres originelles » (Masson).

Les tumeurs dont voici un exemple sont encore assez rarement rencontrées [1]. Si leur découverte fut tardive, leur étude a progressé depuis douze ans avec assez de rapidité pour qu'aujourd'hui certains auteurs sachent lire, dans les nuances histologiques, ce qui indique une origine motrice, ce qui indique une origine sensorielle. Il est agréable de répéter que notre Société a recueilli un des tout premiers examens histologiques démonstratifs et une des descriptions inaugurales : l'examen et la description que M. Roussy fit de la pièce de Piquet (de Sens).

Je crois, pour ne pas répéter ce que j'ai déjà dit et m'en tenir à une remarque clinique, que si le chirurgien se trouve devant une tumeur bénigne compliquée d'hématémèse ou de mélæna, il devra, avant de décider sa tactique opératoire, se souvenir des diverses explications possibles des hémorragies : ou ouverture de la tumeur dans la cavité gastrique (Gosset), ou saignement analogue à celui de tant de tumeurs sous-muqueuses, ou ulcérations mécaniques en regard de la tumeur (P. Duval, J. Berger), ou ulcère concomitant et à distance (Tixier, Santy).

RAPPORTS

Fracture de la voûte du crâne avec volumineux épanchement extradural et sous-périosté. Ponction ventriculaire et trépanation. Guérison,

par M. **Marcel Arnaud** (de Marseille).

Rapport de M. PETIT-DUTAILLIS.

Le Dr Marcel Arnaud nous a envoyé une curieuse observation de céphalhématome consécutif à une fracture du crâne. La rareté des céphalhéma-

1. Je signale à ceux qui en reprendront l'étude que l'on a rencontré des schwannomes un peu partout sur le tube digestif, sur le grêle (Lemonnier et Peycelon, Konig), sur l'appendice (Grüber), sur le rectum (Krekeler).

tomes au cours des fractures, les conditions très particulières dans lesquelles s'est manifesté l'hématome extracranien dans le cas de M. Arnaud, confèrent à ce document un réel intérêt.

A. A..., quinze ans, tombe de bicyclette le 22 octobre 1933 à 16 heures. Hospitalisé une heure plus tard à la Conception, l'interne de garde constate un état grave : le blessé narcoleptique présente, par intervalles, des moments de lucidité ; il a, sur la région pariéto-temporale droite, une petite voussure rénitente et sensible au palper. Epistaxis abondante. Vomissements de sang noir (sang dégluti). Pas de paralysie nettement décelable. Déviation conjuguée de la tête et des yeux vers la droite. Inégalité pupillaire considérable avec myosis à gauche et mydriase à droite. La pupille droite est en outre irrégulière, ovalaire, à grand axe horizontal. Pouls à 60 ; respiration pénible. Tension artérielle, 14-9.

L'état s'aggravant très nettement et très vite, le blessé m'est présenté à 18 heures : le coma est complet. La face d'une pâleur de cire est baignée de sueur. Les vomissements sont fréquents. Le pouls à 40, est mal frappé et arythmique. Respiration superficielle avec pauses inquiétantes. Le fait le plus frappant est la tuméfaction temporo-pariétale droite qui est devenue énorme ; elle a maintenant la dimension d'une grosse orange de Jaffa, elle paraît fluctuante et partiellement réductible. Le blessé en hypotonie généralisée ne présente plus aucun réflexe tendineux. Signe de Babinski bilatéral.

L'inégalité pupillaire est considérable, les globes oculaires sont étrangement fixes et légèrement exorbités ; il existe une paralysie du moteur oculaire externe droit. Paralysie faciale droite de type central.

Le diagnostic d'hémorragie extradurale s'impose.

Intervention immédiate sans anesthésie (opérateur Dr Marcel Arnaud, assistant M. Montfort, interne de service).

1° Dans un premier temps : ponction du ventricule latéral *gauche* suivant la technique de Dandy. L'aiguille rencontre aisément le ventricule et ramène du liquide céphalo-rachidien rosé, sous une tension qui paraît forte (le liquide part en jet serré). L'aiguille sera laissée en place pendant le second temps opératoire. Cette manœuvre semble soulager la respiration qui, depuis ce moment, ne présente plus de pauses.

2° Volet cutané en fer à cheval circonscrivant la base de la voussure. Évacuation *après incision du périoste* d'une grosse collection hématique (sang liquide et caillots) qui filtre à travers une large fracture pariéto-temporale, fracture qui paraît se prolonger en avant vers le frontal. Trépanation et ablation à la pince gouge d'une surface osseuse du pariétal de la dimension d'une petite paume de main. Dès le début de la trépanation, un hématome intracranien ne cesse d'évacuer lentement ses caillots. L'*aspiration* permet de parfaire très aisément et sans traumatisme supplémentaire cette évacuation. L'hématome était de 250 cent. cubes. Au-dessous de lui, la méninge dure est saine ; ellee st refoulée à trois bons travers de doigts de la surface de trépanation. Un suintement en nappe, peu important, ne peut être tari à l'aspiration sur coton humide. Tamponnement par une grande mèche modérément tassée de cet espace décollé et refoulé par l'hématome. Fermeture en un plan. La mèche sort par l'angle antéro-inférieur de la plaie. Ablation de l'aiguille intraventriculaire et suture de la petite plaie occipitale nécessitée par la ponction ventriculaire.

Dès la fin de l'opération, l'inégalité pupillaire avait disparu, les pupilles étaient redevenues contractiles. Le pouls était à 130, la respiration calme et régulière, quelques signes de reprise de la sensibilité douloureuse au moment de la fermeture de la plaie.

A minuit, le pouls est toujours à 130, mais le blessé a repris sa connaissance et répond aux questions qui lui sont posées. Il n'a plus vomi depuis l'intervention.

L'amélioration se poursuit les jours suivants.

La mèche est enlevée au cinquième jour.

Une radiographie, faite le 28 octobre par le Dr Astier, révèle des détails intéressants : les os du crâne présentent partout un aspect spécial dû à de nombreuses impressions digitales ; la fracture très importante parcourt transversalement la voûte d'arrière en avant, ayant débuté dans la région pariétale droite pour se poursuivre sur le frontal, traverser la ligne médiane et descendre vers

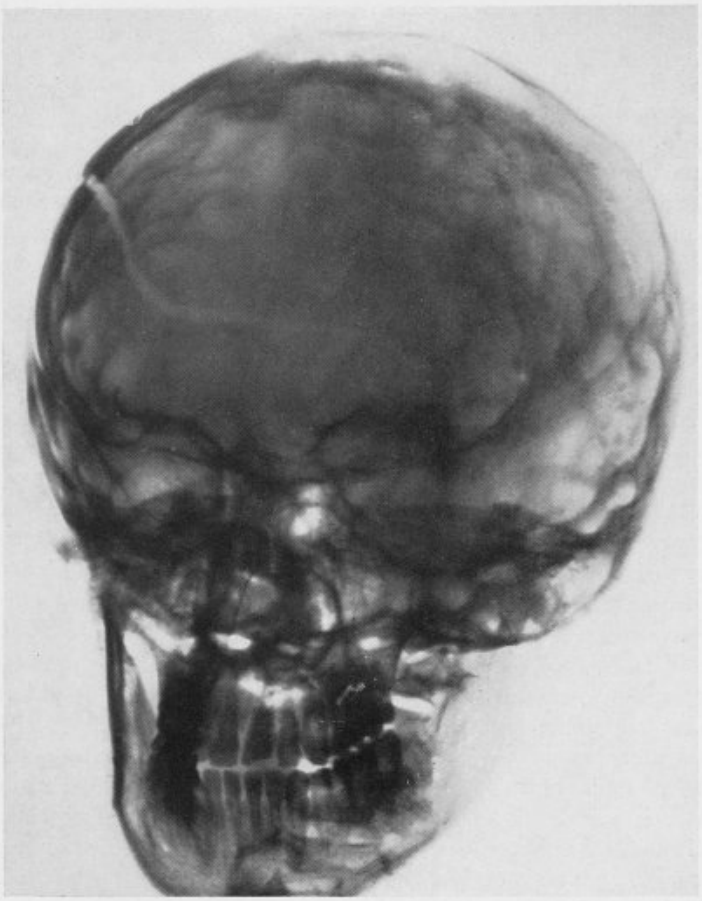

Fracture du crâne chez un malade atteint d'hypertension intra-cranienne latente. A noter les nombreuses impressions digitales de l'endocrâne et l'écartement anormal des berges de la fissure osseuse.

le temporal gauche où elle se termine ; fait très curieux, les deux lèvres de cette fracture sont fortement disjointes.

De telles constatations radiologiques permettent d'affirmer, chez le blessé, l'existence d'un syndrome déjà ancien d'hypertension intracranienne que des examens complémentaires vont essayer de préciser.

Dans cette intention, le blessé est pris en observation, en janvier 1934, dans le service de clinique neurologique du professeur H. Roger.

Un interrogatoire détaillé du blessé et de sa famille permet uniquement de découvrir quelques troubles remontant à trois mois environ, céphalées et vertiges, survenant par épisodes de courte durée et qui, d'ailleurs, ne se sont plus reproduits depuis l'accident et la trépanation.

Tous les autres examens portant sur le liquide céphalo-rachidien et la recherche des signes oculaires sont restés négatifs. En tous cas, absolument aucune séquelle sensorielle ou motrice de l'accident jusqu'à aujourd'hui.

Et mon maître, le professeur Roger, conclut à une hypertension ancienne et discrète indubitable chez un hydrocéphale du jeune âge, améliorée considérablement par une décompression... involontaire.

Nous n'ajouterons que quelques brefs commentaires à l'observation de M. Arnaud.

Tout d'abord il s'agissait bien d'un céphalhématome. M. Arnaud n'a donné issue à la collection sanguine qu'après avoir incisé le périoste. La collection extracranienne s'était développée très rapidement après l'accident, puisque, en l'espace de deux heures, elle avait atteint le volume d'une grosse orange. Le fait que la collection, qui était fluctuante, était en outre partiellement réductible, la coexistence de signes d'hypertension intracranienne (narcolepsie, vomissements, bradycardie, respiration irrégulière avec pauses) et d'une mydriase du côté de la fracture imposaient à l'esprit l'idée d'un épanchement intracranien associé. Contrairement au cas récent de Ch. Lenormant et Mayet où les signes intracraniens étaient minimes par opposition au volume du céphalhématome qui semblait accaparer à lui seul toute l'attention, ici, les phénomènes nerveux, par leur netteté, imposaient d'urgence la trépanation exploratrice. De fait, M. Arnaud a découvert une large fracture pariéto-temporale qui se prolongeait en avant par une fissure frontale et la radiographie devait lui montrer plus tard que cette fissure franchissait la ligne médiane pour gagner la fosse temporale opposée. Une fois le crâne ouvert, il a vu que le céphalhématome était en communication avec un hématome extra-dural de volume notable. Cette notion de l'hématome en bissac à la fois extra- et intracranien est à retenir, car elle semble répondre à la majorité des cas de céphalhématome traumatique. Même dans celui de Lenormant et Mayet, bien que la guérison ait pu être obtenue par de simples ponctions combinées à la compression élastique, il semble bien d'après les signes neurologiques constatés par Clovis Vincent qu'il y ait eu coexistence d'un petit épanchement extradural.

L'origine de l'hémorragie dans le cas que nous vous rapportons n'a pu être déterminée d'une façon nette. Les caillots enlevés, le chirurgien s'est trouvé, comme il arrive parfois, en présence d'un suintement en nappe de l'espace épidural, qui l'a contraint à mettre une mèche de sécurité durant quelques jours. Il ne s'agissait pas d'une rupture de la méningée moyenne ni d'une hémorragie venant d'un sinus important, comme dans les cas de Bruchet, de Rémond et Mouchotte, de Guthrie, de Lenormant et Mayet.

Etant donné qu'aucun vaisseau important n'était intéressé, il fallait ici une cause très particulière pour permettre une pareille extériorisation de l'hématome épidural. M. Arnaud en a eu l'explication quelques jours après l'accident en faisant radiographier son malade : il a constaté que la fissure

horizontale, qui passait du foyer de fracture pour gagner à travers la ligne médiane la fosse temporale opposée, bâillait d'une façon insolite. L'examen du crâne dénotait, en outre, de nombreuses impressions digitiformes qui témoignaient indiscutablement d'une hypertension intracranienne antérieure au traumatisme. C'est là le réel intérêt de cette observation.

D'ailleurs, l'interrogatoire tardif du blessé et de sa famille, fait par le professeur Roger, permettait de noter des crises de céphalées avec vertiges évoluant depuis trois mois avant l'accident. Il s'agissait donc d'un traumatisme survenu sur un malade présentant une hypertension intracranienne latente, et cette notion suffit à expliquer pourquoi, malgré l'absence d'une lésion d'un vaisseau important, cet adolescent a pu faire un hématome aussi notable et comment le sang a pu facilement filtrer, à la faveur d'une fissure rendue béante par l'hypertension cérébrale, de l'espace épidural, dans les espaces sous-périostés.

Un autre point à noter, dans ce cas, est l'heureux effet de l'opération sur l'état antérieur. Sans aller jusqu'à souhaiter un pareil accident aux malades atteints d'hypertension intracranienne, il n'est pas douteux que l'amélioration des troubles antérieurs est à mettre sur le compte de cette trépanation forcée qui a joué, en l'occurrence, son rôle décompressif.

Quant à la nature de cette hypertension intracranienne, il est difficile de se faire une opinion précise d'après l'observation de M. Arnaud. L'auteur pense être en présence d'une hydrocéphalie latente du jeune âge. J'estime, pour ma part, étant donné le caractère récent des premiers troubles nerveux, que l'hypothèse d'une tumeur est à envisager sérieusement. A cet égard, l'avenir seul permettra de juger, car il est fort possible que cette décompression providentielle se montre, à plus ou moins bref délai, insuffisante et que l'état du malade réclame un jour une intervention plus active.

Je vous propose, Messieurs, de féliciter M. Arnaud de ce beau succès opératoire et de vous souvenir de lui lors de nos prochaines élections de membres correspondants nationaux.

A propos de la pathogénie et du traitement de l'œdème aigu du pancréas,

par M. **Roger Couvelaire.**

Rapport de M. Raymond Grégoire.

La pancréatite aiguë, en dépit des nombreux travaux qu'elle a suscités, est une affection dont les causes premières, jusqu'ici admises, restent bien obscures et qu'on peut encore discuter. Peut-être même la thérapeutique chirurgicale adoptée paraîtra-t-elle un jour tout à fait illusoire si une pathogénie mieux fondée vient en éclairer les origines.

C'est exactement le problème que Roger Couvelaire soumet à vos réflexions.

Et tout d'abord, faut-il voir dans l'œdème aigu du pancréas une entité morbide, ou bien n'est-ce là que le premier degré d'une pancréatite aiguë dont le dernier terme sera la gangrène massive de la glande? Je crois que l'accord est fait aujourd'hui sur ce point. L'expérimentation, les observations cliniques ne laissent que difficilement place au doute.

Donc, lorsque Roger Couvelaire parle de la pathogénie et du traitement de l'œdème aigu du pancréas, je crois ne pas altérer sa pensée si je traduis son titre par pancréatite aiguë au premier degré.

L'expérimentation comme la clinique permettent de suivre le passage sans sursaut de l'œdème aigu à la pancréatite hémorragique et à la gangrène.

Les deux observations que je vous rapporte ont été vécues et prises dans mon service de l'hôpital Saint-Antoine. J'ai pu suivre de près ces deux malades. Leur histoire mérite d'être étudiée au double point de vue de la pathogénie et de la thérapeutique.

Voici la première :

Observation I. — Ch... (Henri), âgé de quarante-cinq ans, est hospitalisé d'urgence, le 12 juillet 1933, pour une douleur épigastrique atroce durant depuis un jour et accompagnée de vomissements incessants et teintés de sang. Aucun antécédent pathologique.

Cet homme obèse et éthylique est en état de collapsus avec lypothymie et cyanose des extrémités. Le pouls est à 120; la température marque 38°. Le ventre est légèrement météorisé. Il est souple à la palpation, sans contracture localisée, mais la pression du creux épigastrique réveille une douleur excruciante. Autant qu'on puisse s'en rendre compte complètement, les autres parties du corps semblent normales. Il n'existe pas trace de sucre dans les urines.

On pose le diagnostic de pancréatite aiguë. Une prise de sang donnera les résultats suivants : urée : 0,56 ; glycémie : 4 gr. 82 ; cholestérine : 1 gr. 55 ; Bordet-Wassermann : négatif.

L'état du malade s'aggrave de minute en minute et il succombe pendant le temps que l'on prépare l'opération.

Autopsie : il existe du liquide péritonéal séro-sanglant. Rate : normale ; foie et voies biliaires : normaux. Pas de stéatonécrose du péritoine. Le pancréas est énorme, il pèse 1 kilogramme. Il est infiltré d'œdème, sans hémorragie visible. Il ne contient pas de calcul. Poumons congestifs. Dans le péricarde, on trouve un épanchement sanguin en petite quantité. Le cœur est normal.

Le cholédoque s'ouvre dans le duodénum à 1 cent. 1/2 au-dessus du canal de Wirsung. Il n'existe pas d'ampoule de Vater.

Examen histologique : pancréas infiltré d'œdème et nombreuses plages de cytolyse intense. Le foie, la rate sont le siège de petits foyers hémorragiques sans topographie régulière.

Il est bien difficile de faire rentrer cette observation dans les cadres pathogéniques jusqu'ici acceptés. Le diagnostic ne faisait pas de doute. Le début brusque par des douleurs atroces du creux épigastrique, sans réaction de la paroi abdominale qui resta souple, l'existence de 4 gr. 82 de sucre dans le sang chez un homme de quarante-cinq ans, obèse et alcoolique,

tout faisait penser à une pancréatite aiguë. Mais quelle pouvait en être la cause?

Il était naturel de penser à l'existence d'une lithiase biliaire. On pouvait imaginer *a priori* la présence d'un calcul obstruant l'orifice de l'ampoule de Vater et provoquant ainsi le reflux de la bile dans le canal de Wirsung. Mais tout d'abord, il faut reconnaître que cette interprétation pathogénique, qui a fait fortune, suppose des dispositions anatomiques qui sont loin d'être habituelles. Pour que la bile puisse refluer du canal cholédoque dans le Wirsung, il faut de toute nécessité qu'il existe une ampoule de Vater. Or, c'est là une exception. Généralement les deux conduits, biliaire et pancréatique, s'ouvrent à côté l'un de l'autre au sommet d'une *papille* de Vater et non au foud d'une cavité ampullaire. A la suite de recherches que j'avais entreprises il y a quelques années, j'avais trouvé 8 cas où existait une ampoule de Vater et 17 où il y avait un tubercule plein. Je sais bien que mes dissections n'avaient porté que sur 25 sujets et que, pour cette raison, ce pourcentage de 32 p. 100 peut être contesté. Mais consultons le travail de Letulle et Nathan-Larier; pour eux, l'ampoule de Vater ne se rencontre que dans 25 p. 100 des cas, dans les 75 p. 100 des cas restants le tubercule de Vater est plein. Aussi ces auteurs s'élèvent-ils contre le terme abusif « d'ampoule » de Vater. Les patientes et minutieuses recherches de Pedro Bellou l'ont conduit à des conclusions plus surprenantes encore : il n'existe une caroncula major que 62 fois sur 100 cadavres et seulement 26 fois sur ces 62 cas on peut trouver un tubercule creusé en ampoule.

Ainsi donc, pour faire une pancréatite aiguë par reflux de bile dans le canal de Wirsung, il faut accumuler les malechances : tout d'abord présenter une anomalie de la caroncula major; ensuite une lithiase biliaire ou pancréatique; enfin un calcul assez gros pour boucher l'orifice de l'ampoule de Vater et assez petit pour laisser libre la terminaison du cholédoque et du Wirsung.

Expérimentalement, l'injection de bile dans le canal pancréatique ou même en plein parenchyme pancréatique produit les accidents de la pancréatite aiguë : c'est incontestable.

Cliniquement, ces conditions doivent pouvoir se réaliser, mais il faut avouer qu'elles doivent être bien rares. Dans le fait que je viens de relater, en tous cas, la question ne pouvait même pas être soulevée, car l'autopsie révéla non seulement une absence de toute lithiase, mais, en outre, le cholédoque et le Wirsung débouchaient dans le duodénum à 1 cent. 1/2 l'un de l'autre.

Cette simple constatation anatomique suffit aussi pour ruiner toute tentative d'explication de reflux biliaire par contracture du sphincter d'Oddi et de vésicule irritable et hypertendue.

Ai-je besoin de souligner qu'il n'y avait, dans ce cas, aucune infection ou irritation du pancréas par propagation comme cela a pu se voir dans certains faits d'ulcère pénétrant, de diverticule infecté ou de cholécystite suppurée.

Au reste, pourquoi la pancréatite aiguë ne serait-elle pas de cause générale et non locale, comme on l'a cru longtemps? L'autopsie de notre malade

révéla des lésions étendues bien au delà du pancréas. Il existait dans le péritoine un épanchement séro-sanguinolent en faible abondance ; le foie, la rate étaient le siège de petits foyers hémorragiques sans topographie régulière ; le péricarde était le siège d'un épanchement sanglant et les vomissements avaient été sanguinolents.

La brusquerie du début, les lésions multiples rappellent les phénomènes que, depuis les expériences de Ch. Richet et Portier, on observe, lorsqu'après avoir préparé un animal, on produit le choc anaphylactique par une injection déclanchante. Partant de l'expérimentation, Roger Couvelaire est allé plus loin encore et s'est posé la question de la possibilité d'une anaphylaxie locale, d'un véritable phénomène d'Arthus au niveau du pancréas.

Déjà Silvestri, Linhardt, Schweizer surtout avaient soutenu une opinion similaire. Ils insistaient sur l'analogie qui existe entre cette affection et certaines intoxications capables de déterminer une crise anaphylactique. Envisagée sous cet angle, la pancréatite aiguë apparaît comme la manifestation prépondérante d'un trouble général vagotonique. La pancréatite hémorragique, dit Morhardt, se déclare cliniquement chez l'homme et expérimentalement chez l'animal dans la période post-prandiale, c'est-à-dire au moment où le pancréas est en plein fonctionnement et où, par conséquent, l'organisme est au maximum imprégné de corps à fonction vagotonique comme l'histamine et surtout l'insuline dont l'organisme est plus ou moins dépourvu à jeun.

La seconde observation que je vous rapporte vient pleinement confirmer cette manière de voir et en outre elle ouvre des perspectives inattendues sur le traitement dont cette affection peut être justifiable.

Obs. II. — R... (Lucien), âgé de trente-deux ans, chauffeur de taxi, entre à l'hôpital Saint-Antoine dans le service du Dr Chabrol pour des crises douloureuses épigastriques. Ces douleurs ont débuté le 27 mars ou, pour mieux dire, elles se sont considérablement aggravées et rapprochées depuis ce jour. Il y a en réalité quatre ans qu'il éprouve de temps à autre des crises intermittentes plus ou moins violentes au niveau de l'épigastre. Depuis son entrée, les douleurs n'ont pour ainsi dire pas cessé. Aussi le 9 avril, c'est-à-dire douze jours après son arrivée, il est passé en chirurgie sous le diagnostic de pancréatite aiguë à poussées successives.

A son entrée, on sent, au niveau de l'épigastre, une tumeur profonde, diffuse. Les muscles abdominaux ne sont pas contracturés. La radiographie a montré un élargissement notable du cadre duodénal. L'examen du sang a montré l'existence d'une très légère augmentation de la glycémie : 1 gr. 55. Aucun traitement, pas même la morphine, ne peut arriver à diminuer le nombre, l'intensité des crises douloureuses.

Le 9 avril, d'urgence, une laparotomie est pratiquée par M. Roger Couvelaire. Le malade est anesthésié au mélange de Schleich. A l'ouverture du péritoine, on ne trouve aucun épanchement liquide de la grande cavité. L'estomac paraît très vascularisé, le duodénum également. Rien d'anormal du côté du foie, de la rate ou des voies biliaires.

Le ligament gastro-colique est effondré et l'on constate alors l'existence d'un pancréas énorme, d'aspect succulent, ayant perdu sa lobulation. Toute la

glande est infiltrée et mollasse. Deux ponctions ne ramènent qu'un peu de sang. Fermeture du ligament gastro-colique. Fermeture de l'abdomen sans drainage.

Suites opératoires : Dès le réveil, le malade ne souffre plus. Il insiste spontanément sur la transformation de son état.

Le 10 avril : amélioration, persistance de l'accalmie.

Le 11 avril : même état.

Le 12 avril : état satisfaisant. La convalescence s'annonce.

Le 13 avril : à 11 heures du matin, reprise brusque « en explosion » des douleurs et des vomissements. La tumeur pancréatique, qui avait notablement régressé, se montra à nouveau volumineuse et douloureuse.

La malade est anesthésiée à nouveau au mélange de Schleich pendant vingt minutes.

Dès le réveil, les douleurs ont totalement disparu.

Le 17 avril : léger ictère pendant trois jours.

Le 27 avril : le malade sort en parfait état général et local. La masse épigastrique a considérablement diminué.

Revu le 28 juillet. Excellent état de santé. Aucune douleur. On ne sent plus de masse épigastrique. Glycémie : 1 gr. 28.

Revu le 14 octobre 1934. Excellent état. Il a eu deux fois de petites douleurs de courte durée, on lui ordonne un traitement de désensibilisation à l'hyposulfite de soude.

Ce second malade est envoyé du service du Dr Chabrol sous le diagnostic de pancréatite aiguë et pour être opéré d'urgence. Roger Couvelaire fait, sous anesthésie générale, une laparotomie médiane et trouve un pancréas énorme, succulent, ayant perdu sa lobulation, toute la glande est infiltrée et mollasse. Deux ponctions ne ramènent qu'un peu de sang. En présence de ces constatations et devant l'impossibilité de faire un geste logique, l'abdomen est refermé sans drainage.

Aucune tentative à prétention curatrice n'a donc été faite. L'opération s'est limitée à une simple vérification du diagnostic. Et cependant, dès le réveil, plus de douleurs. Le malade s'améliorait d'heure en heure. Dans les temps qui suivirent, la masse épigastrique diminua sensiblement. Il semblait que la guérison était proche.

Mais brusquement, quatre jours plus tard, pendant que j'opérais, l'interne de la salle vint me prévenir que le malade venait d'être repris brusquement de douleurs atroces à l'épigastre et de vomissements. Couvelaire était absent. Quelques instants plus tard, je vis le malade. Son état était lamentable tant la douleur paraissait violente. On sentait dans l'épigastre, à droite de la ligne médiane, une masse considérable et douloureuse.

Ici, la question du diagnostic ne se posait pas, l'opération des jours précédents l'avait affirmé.

L'interprétation pathogénique de la pancréatite aiguë que soutient Roger Couvelaire et dont il m'avait souvent parlé m'avait particulièrement séduit. Je pensais donc que si la pancréatite aiguë était un accident anaphylactique, il devait être empêché ou arrêté par l'anesthésie générale, comme cela se produit expérimentalement.

J'ordonnai qu'on endormît aussitôt le malade. Il était 11 h. 45. L'anesthésie générale par inhalation au Schleich fut continuée jusqu'à 12 h. 5. On ne fit rien de plus.

Dès le réveil, la douleur avait totalement disparu. La guérison se fit sans à-coup et, douze jours après, la volumineuse masse pancréatique était à peine perceptible. Ainsi donc cette seconde poussée qui paraissait devoir être aussi grave que la première avait cédé comme par miracle à une simple anesthésie générale.

Tenons-nous-en aux seuls cas qui ont guéri après une tentative de traitement chirurgical. Quand on lit ces observations, on se demande aussitôt : est-ce bien le geste du chirurgien qui a amené la guérison? Peut-on vraiment penser de bonne foi que la simple dilacération limitée et superficielle d'un pancréas tuméfié dans sa totalité ou la mise en place d'un drain qui ne touche qu'un point infime de la surface de cette glande énorme, ont suffi pour guérir une maladie généralisée à tout l'organe? On peut rappeler ici les doutes de Tuffier : « Ce malade guérit non pas grâce, mais malgré l'intervention. »

Tout se passe comme si l'anesthésie générale était capable de limiter les effets nocifs du choc anaphylactique. Ce rôle de protection joué par l'anesthésie générale est bien connu des physiologistes. La réalisation de l'expérience célèbre de Ch. Richet et Portier est à peu près impossible en effet sur l'animal anesthésié.

En remerciant Roger Couvelaire de sa contribution, je voudrais tirer de ces deux observations cette conclusion provisoire : la laparotomie reste nécessaire en cas de pancréatite aiguë, car elle permet d'éviter une erreur de diagnostic; mais son action curatrice est une illusion.

La guérison est due à l'arrêt des phénomènes anaphylactiques par l'anesthésie générale.

COMMUNICATIONS

Un cas de rétrécissement cardio-œsophagien essentiel traité par opération de Heller,

par M. **Henri Fruchaud** (d'Angers), membre correspondant national.

Mme F..., soixante-neuf ans.

Aucun antécédent pathologique. Il y a six ans, présenta du symptôme fébrile avec douleurs multiples qui a été soigné par le salicylate de soude.

Quelques semaines après cet incident, la malade constate quelques troubles de la déglutition pour les aliments solides. Les accidents semblent avoir suivi une marche progressive pendant six ans; peu à peu, la malade dut renoncer aux pâtes, aux bouillies, pour s'en tenir exclusivement au lait et, assez souvent, la malade régurgitait, environ dix minutes après l'ingestion, une partie importante du liquide ingéré.

L'année dernière, la malade a été soignée par un spécialiste oto-rhino-laryngologiste qui, à deux reprises, a passé des bougies dilatatrices et a fait une œsophagoscopie. Ce traitement ne donna aucune amélioration.

En juin 1934, les accidents devinrent plus intenses. Depuis cette date, la

malade ne peut plus absorber qu'un peu d'eau; c'est dans ces conditions qu'elle rentra à la clinique.

Malade très amaigrie, mais non cachectique et assez résistante. La radio montre une énorme dilatation œsophagienne, dont le cliché ci-joint donne une idée très nette, dilatation œsophagienne qui se termine en entonnoir régulier à sa partie inférieure d'où l'on voit la bouillie barytée dessiner une ligne extrêmement fine sur 3 centimètres avant d'atteindre l'estomac.

Intervention le 24 août 1934, anesthésie pariétale de la paroi : après laparo-

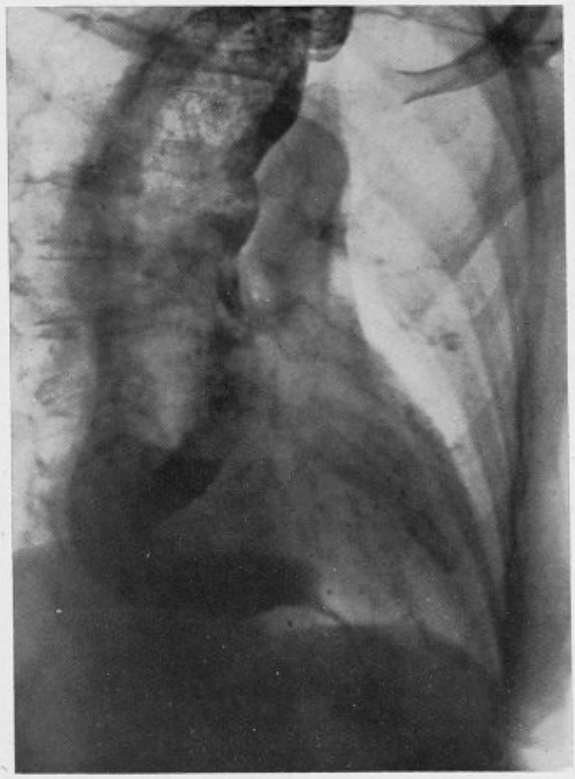

tomie, anesthésie du péritoine et anesthésie splanchnique selon la méthode de Finsterer : anesthésie excellente.

La région cœliaque étant fortement déplissée par un billot placé sous la colonne vertébrale, il fut très facile, après avoir sectionné le ligament triangulaire gauche du foie, de faire descendre l'œsophage par traction douce sur l'estomac, en même temps que la pointe des ciseaux mousses refoulait le diaphragme. L'œsophage ainsi descendu sur 6 centimètres environ, le rétrécissement apparut un peu au-dessus du cardia sous la forme d'un rétrécissement en sablier; à ce niveau, la paroi œsophagienne est légèrement blanchâtre. Ce rétrécissement n'étranglait pas complètement l'œsophage et ne le diminuait guère que d'un tiers de sa largeur.

Pour faire l'œsophagotomie, nous avons suivi rigoureusement la technique de Soupault. Nous avons constaté que le manchon fibreux sectionné était très peu épais, son épaisseur ne dépassant pas 1 à 2 millimètres.

Une fois la section du rétrécissement terminée, la paroi œsophagienne résiduelle nous parut extrêmement mince, réduite à la simple muqueuse sous laquelle nous voyions descendre, par transparence, les particules alimentaires. Un peu inquiet de cette minceur, nous avons rabattu sur la muqueuse un lambeau péritonéal flottant au voisinage et fixé par quelques points de suture très fins sur les berges de l'incision œsophagienne.

Les suites opératoires ont été extrêmement simples. Au bout de quelques jours, la malade a pu prendre des liquides ; douze jours après l'opération, elle pouvait absorber des aliments pâteux.

Actuellement, son état est parfait, elle évite de prendre des aliments trop consistants, mais tous les aliments bien cuits, bien écrasés et pâteux passent avec la plus grande facilité. Elle se déclare enchantée du résultat de l'intervention.

Nous rapportons cette observation simplement pour appuyer les conclusions de notre ami Soupault, qui a rendu un très grand service en mettant au point la technique de l'œsophagotomie et en en montrant tous les avantages.

Il est intéressant aussi de signaler que, dans le cas particulier, les symptômes cliniques véritablement très importants ne concordaient pas avec les constatations anatomo-pathologiques, car si le rétrécissement œsophagien constaté au cours de l'opération était réel, il n'était cependant pas aussi serré qu'on aurait pu l'imaginer.

Dans une discussion récente à la Société de Chirurgie de Lyon, MM. Santy, Leriche, Tavernier, ont montré que, dans certains cas, le rétrécissement de l'œsophage et l'épaississement de la paroi semblaient extrêmement peu marqués. Or, il semble bien que dans ces cas, comme dans ceux où le manchon fibreux est considérable, la simple section longitudinale sur une assez grande longueur de toute la paroi œsophagienne, muqueuse exceptée, donne des résultats extrêmement satisfaisants.

Étude critique des voies d'abord de la 1re côte au cours des thoracoplasties partielles du sommet dans le traitement de la tuberculose pulmonaire,

par MM. **Henri Fruchaud** (d'Angers), membre correspondant national et **André Bernou** (de Châteaubriant).

L'extirpation de la 1re côte dans le traitement de la tuberculose du sommet du poumon ne nous paraît pas devoir être un acte opératoire isolé. Les extirpations isolées de la 1re côte ont, en général, été associées à des phrénicectomies et la plupart des résultats de cette association chirurgicale ont été dus bien plus à la phrénicectomie qu'à la résection costale ; phrénicectomie qui aurait suffi à elle seule lorsque les indications en avaient été bien posées et dont, au contraire, les résultats n'ont pas été

améliorés par l'extirpation surajoutée de la seule 1re côte ou des muscles scalènes, quand l'indication opératoire en était médiocre.

Nous ne parlerons donc ici que des extirpations de la 1re côte associées à une thoracoplastie partielle du sommet, car il apparaît de plus en plus, à la lueur des résultats éloignés, que les opérations de désossement du sommet du thorax n'agissent d'une façon véritablement efficace sur des lésions tuberculeuses du sommet du poumon qu'à condition de porter sur au moins quatre côtes.

Ce n'est qu'exceptionnellement qu'une intervention plus limitée permettra d'obtenir un résultat complet. Nous n'avons obtenu qu'une seule fois une guérison d'une caverne apicale après résection par voie sus-épineuse des trois premières côtes. Nos amis Picot, de Lausanne, et Cardis, de Leysin, nous ont rapporté également un succès identique, mais on ne doit pas perdre de vue que ce ne sont là que des exceptions et qu'il ne faudrait pas chercher à généraliser ce principe.

C'est dire qu'on ne peut envisager cette question d'extirpation de la 1re côte, du seul point de vue anatomo-chirurgical ; il faut l'envisager également du point de vue plus général : résultat de la collapso-thérapie par la thoracoplastie du sommet. Aussi, un pareil sujet nous semble devoir comporter deux chapitres : le premier, essentiellement d'ordre anatomique, étude théorique des voies d'abord de la 1re côte ; le deuxième, d'ordre physio-pathologique, dont les conclusions vont souvent à l'encontre du chapitre précédent, puisque, nous le répétons, il importe moins d'enlever la 1re côte par la voie la plus courte, la plus élégante, que d'affaisser convenablement un sommet tuberculeux, et que l'extirpation de la 1re côte n'est qu'un élément des opérations d'affaissement.

I. Étude anatomique. — La 1re côte peut être attaquée par voie antérieure sus-claviculaire, voie d'abord qui a été mise au point par les travaux si intéressants de MM. Grégoire et Lyonnet; mais nous ne croyons pas qu'on puisse conserver cette voie d'abord pour l'extirpation très large de la 1re côte, à cause des obstacles anatomiques qui encombrent le creux sus-claviculaire; et, d'autre part, par suite de son obliquité en bas et en avant, la 1re côte est très difficile à extirper dans sa totalité jusqu'au rachis, lorsqu'on l'attaque ainsi par son extrémité antérieure.

C'est pourquoi nous pensons que du point de vue anatomique, seules les voies d'extirpation postérieure peuvent être conservées. On peut alors enlever la 1re côte, soit par voie détournée sous l'omoplate par l'incision de thoracoplastie para-vertébrale ou sous-scapulaire, l'extirpation de la 1re côte est alors associée à l'extirpation des autres côtes du sommet. On peut aussi enlever la 1re côte par voie directe, par une incision haute isolée, différente de l'incision de thoracoplastie partielle qui est réalisée dans un temps opératoire séparé. Nous n'envisagerons, dans ce premier chapitre, que ces incisions hautes qui conduisent directement sur la 1re côte : Picot, de Lausanne, dissocie le trapèze à la hauteur de la partie moyenne de l'épine de l'omoplate; Mallet-Guy et Desjacques le traversent un peu plus

haut près de son bord supérieur; enfin, Dreyfus Le Foyer contourne le bord supéro-externe du muscle. Toutes ces incisions abordent la région sus-scapulaire de Mallet-Guy et Desjacques dans laquelle, sous le trapèze, se

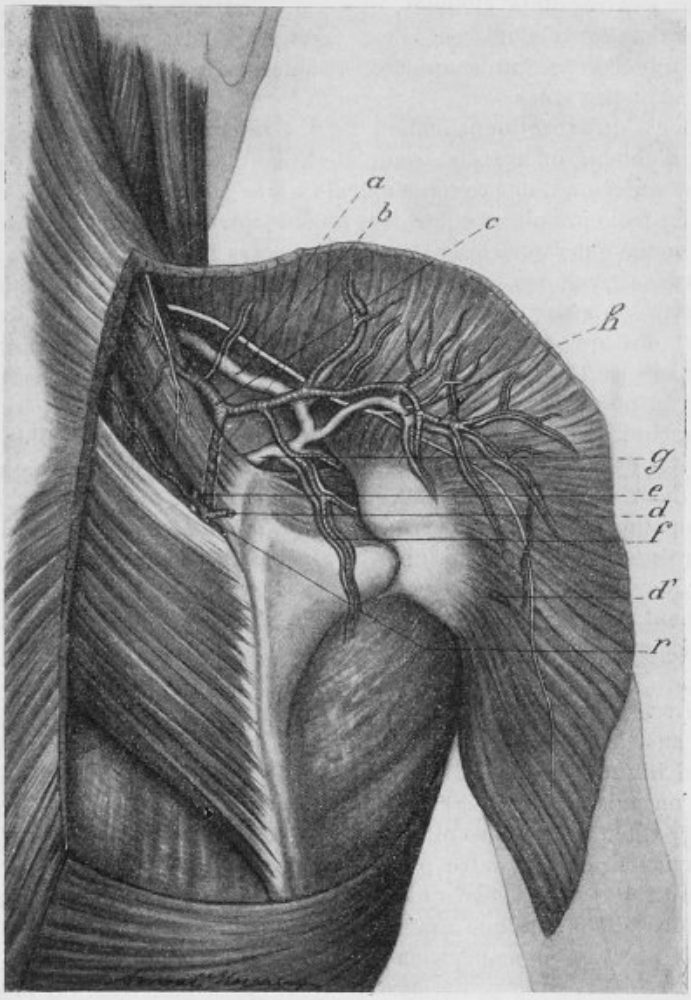

Fig. 1.

trouvent deux organes essentiels : le nerf spinal et les vaisseaux scapulaires postérieurs. Le nerf spinal est facile à récliner, bien que par suite du peu d'étendue de l'incision il soit souvent tiraillé par les écarteurs. Les vaisseaux scapulaires postérieurs, au contraire, sont très souvent blessés; ils constituent un fouillis vasculaire considérable constitué par des veines nombreuses et très grosses au milieu desquelles se trouve l'artère scapu-

laire postérieure. Lorsque les veines sont importantes, ce qui est fréquent, il est extrêmement difficile, au milieu d'elles, d'isoler l'artères capulaire postérieure et sa branche trapézienne. Or, l'artère scapulaire postérieure n'est pas seulement, comme l'ont montré les classiques, une artère à distribution scapulaire, mais c'est essentiellement une artère à distribution trapé-

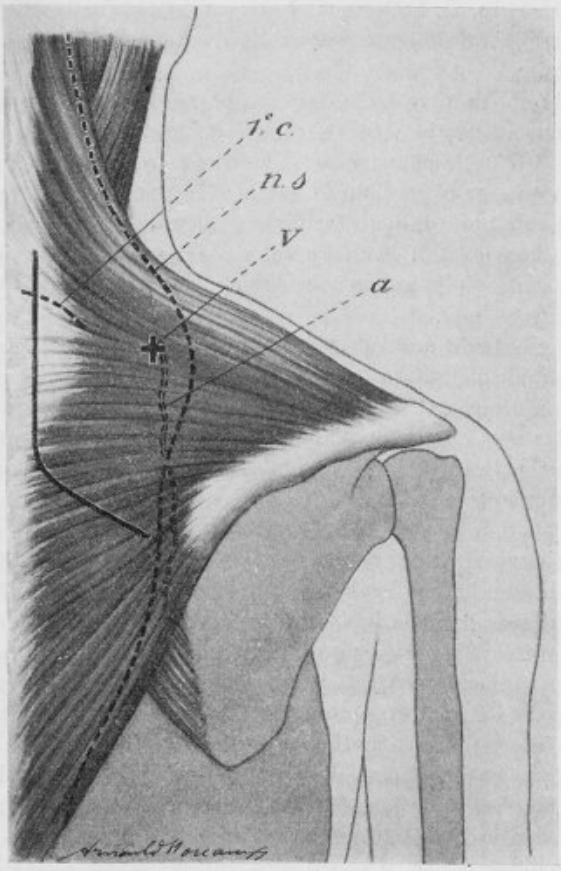

FIG. 2.

zienne ; sa branche trapézienne très grosse constitue ce long vaisseau vertical qui irrigue le trapèze depuis la base du cou jusqu'à la pointe inférieure du muscle (fig. 1). Cette artère est, pratiquement, le seul vaisseau nourricier du trapèze et sa blessure entraine l'atrophie de presque tout le muscle. Pour réaliser l'abord isolé de la 1re côte, il y a donc intérêt à s'écarter le plus possible en bas et en dedans de ce hile vasculaire et nerveux du trapèze qui est situé au-dessus de la partie interne de l'épine de l'omoplate (fig. 2). Aussi, nous inspirant de l'incision de MM. Proust et Maurer pour

l'abord des 1res côtes, nous utilisons une incision en L plus basse et plus interne que les incisions décrites ci-dessus. La branche verticale de notre incision est reportée très en dedans tout près du rachis à petite distance de la ligne des apophyses épineuses et coupe verticalement les muscles en un point où les muscles trapèze et rhomboïde sont minces, aponévrotiques, avasculaires, faciles à suturer, sans que la suture produise l'écrasement du tissu musculaire (fig. 2). La branche horizontale de l'incision cutanée va du rachis au bord spinal de l'omoplate; elle dissocie les fibres du trapèze et du rhomboïde.

Grâce au lambeau ainsi taillé dans les plans cutanés et musculaires, le jour obtenu sur la partie la plus interne de la 1re côte est extrêmement satisfaisant; la 1re côte découverte, il suffit de la dénuder dans sa partie interne, de la couper et de bien la saisir avec une bonne pince, comme la pince de Soupault, pour pouvoir facilement, ensuite, suivre le bout antérieur jusqu'au cartilage costal, car la côte, de par sa direction en bas et en avant, se présente d'elle-même à la rugine, qui n'a qu'à ne pas lâcher le contact osseux.

Par conséquent, du point de vue anatomique pur, c'est la voie d'abord interne juxta-rachidienne qui nous paraît la meilleure et la plus satisfaisante lorsqu'on désire extirper la 1re côte dans un temps opératoire spécial de thoracoplastie. Cette voie d'abord aurait, de plus, l'avantage de permettre, si on le désirait, l'ablation d'une bonne partie de la 2e côte et même d'un segment de la 3e.

II. Étude physio-pathologique. — Mais au point de vue thérapeutique il nous semble que les extirpations de la 1re côte doivent exceptionnellement être réalisées par ces incisions isolées. L'extirpation de la 1re côte n'est pas un simple exercice opératoire et fait partie de ce problème complexe des thoracoplasties partielles du sommet entreprises contre les lésions tuberculeuses du sommet du poumon. Or, que demande le phtisiologue au chirurgien? C'est non l'extirpation de telle ou telle côte, mais l'affaissement complet des cavernes avec disparition des bacilles de Koch de l'expectoration. Et, pour cela, de larges désossements sont nécessaires, désossements dont l'ablation de la 1re côte n'est plus qu'un élément.

1° Nous avons réalisé, d'abord, des thoracoplasties partielles en un temps portant sur les 4, 5, 6 ou 7 premières côtes, mais ne dépassant pas en avant la ligne axillaire postérieure, donc assez limitées en largeur; si, chez les sujets à thorax souple, à lésions peu dures, les résultats ont été souvent excellents, nous avons eu, par contre, des affaissements insuffisants chez les hommes à thorax ossifié, ou chez les malades porteurs de grandes cavernes, de lésions très anciennes, ou de spélonques antérieures et antéro-internes; il nous a donc paru qu'il fallait élargir en avant les résections costales.

Nous avons opéré, par cette méthode, 46 malades : 26 de ces opérés ont fermé leurs cavernes et stérilisé leur expectoration, 4 ont eu des améliorations durables, 1 une amélioration passagère avec rechute ultérieure,

15 malades n'ont obtenu, par ce procédé, que des résultats nuls ou insuffisants, nous n'avons eu qu'un seul décès post-opératoire immédiat (cinq jours après l'intervention); un décès survenu deux mois après, consécutif à une pneumonie de la base homolatérale; une mort tardive par hémoptysie foudroyante, provenant du foyer du poumon opposé, apparu après l'intervention. Par conséquent, cette première façon de faire nous a donné 56,52 p. 100 de bons résultats.

2° Trouvant ces résultats insuffisants, à la suite de nos amis Cardis, de Leysin, et Picot, de Lausanne, nous avons cherché à faire en un temps des résections costales, plus étendues en largeur vers le sternum pour les côtes 3, 4, 5, 6 et emportant presque complètement la 1re et la 2e côte, comme faisaient MM. Proust et Maurer. Les résultats de ces opérations ont été beaucoup plus satisfaisants du point de vue affaissement des cavernes. Par contre, ces opérations larges se sont montrées bien plus graves que les précédentes; l'affaissement trop brusque du sommet du poumon contenant des produits septiques entrainait assez souvent des phénomènes infectieux pulmonaires ou généraux très rapides et souvent mortels, de telle sorte que l'opérateur se voyait pris dans le dilemme suivant : ou bien faire des thoracoplasties partielles du sommet peu larges, peu graves, mais suivies d'un nombre important de résultats incomplets du point de vue affaissement, ou bien, au contraire, réaliser des thoracoplasties très larges, affaissant très bien les lésions, mais compliquées d'une mortalité opératoire immédiate beaucoup plus lourde.

Nous avons opéré par cette deuxième méthode 19 malades : nous avons eu 9 guérisons complètes dont l'une tardive, 4 améliorations importantes, mais les malades restent bacillifères (chez 3 de ces malades, ces améliorations ne se sont manifestées qu'après un temps para-sternal complémentaire; cependant, chez ces 4 malades, les progrès obtenus sont réguliers et nous font espérer des résultats plus complets); 3 résultats insuffisants (2 de ces malades, cependant, ont eu un temps parasternal complémentaire et 1 autre malade vient de subir une reprise des ossifications postérieures), et 4 décès post-opératoires. Tous les opérés ont été fortement shockés. Par conséquent, bien que l'affaissement ait été bien meilleur, les résultats favorables n'ont été que de 42,10 p. 100, précisément à cause des décès post-opératoires.

3° Dans une troisième étape, effrayés par cette gravité opératoire, nous avons à nouveau diminué la largeur des résections costales, ou bien, pour faire des résections larges, nous avons opéré les malades en deux temps en réalisant des thoracoplasties fragmentées de haut en bas : une première opération portant sur les deux ou trois premières côtes était réalisée par une incision haute très comparable à celle de M. Dreyfus Le Foyer, et un deuxième temps opératoire portant sur les côtes sous-jacentes était exécuté par voie sous-scapulaire. La mortalité opératoire s'est de nouveau abaissée, mais cette fragmentation de haut en bas nous a donné des affaissements très médiocres.

Nous avons opéré ainsi 19 malades. Ces opérations n'ont donné qu'un

décès opératoire par méningite, quelques semaines après l'opération, chez une malade en très mauvais état ; sur les 18 autres opérés, nous avons obtenu 8 succès complets (dans 1 cas avec résection des segments antétransversaires des côtes), 10 résultats ont été insuffisants en dépit de plusieurs opérations para-sternales complémentaires. Par conséquent, ces opérations para-vertébrales fragmentées de haut en bas nous ont donné seulement 42,10 p. 100 de résultats satisfaisants.

Il apparaît donc très nettement qu'une thoracoplastie para-vertébrale fragmentée de haut en bas est très souvent insuffisante et qu'il est très difficile de la compléter utilement par un désossement para-sternal, même quand ce désossement est pratiqué vite après le temps para-vertébral.

En effet, quand on attaque les cavernes par des temps opératoires exécutés de haut en bas, en plusieurs temps, les cavernes ont une très fâcheuse tendance à glisser, d'une part, en avant vers le médiastin ; d'autre part, en bas sous les arcs costaux non coupés, les lésions tuberculeuses fuient en bas et en avant devant l'opérateur, et le malade conserve des spélonques (diminuées sans doute) sous forme de fentes minces situées derrière les arcs costaux antérieurs et plaquées contre le médiastin en un point où nous avons vu que des désossements juxta-sternaux complémentaires n'arrivent pas toujours à les affaisser. La cause de ces échecs tient à ce qu'il persiste toujours (sauf à l'extrême apex) un angle mort entre le médiastin et la paroi du thorax, angle dièdre où se trouve une zone du poumon qui ne peut être affaissée davantage ; dès l'instant où une caverne est logée dans cet angle mort, le chirurgien perd toute possibilité d'agir à ce niveau. C'est contre ces échecs que les Américains essaient encore des plombages complémentaires, ce que les Allemands avaient fait autrefois ; mais il faut bien le dire : dans ces cas, les plombages ne se font pas sans d'assez gros risques. C'est à cet angle mort que nous avons attribué essentiellement ces échecs de cavernes à localisation juxta-médiastine et non pas aux ossifications qui peuvent se reproduire dans la paroi thoracique entre les temps opératoires. Ces ossifications ne sont pas le phénomène essentiel ; ce ne sont pas elles la cause de l'affaissement incomplet ; elles sont un phénomène secondaire banal et même utile. Le point crucial de la question est que la thoracoplastie partielle du sommet pratiquée par échelons de haut en bas refoule les cavernes en bas et en dedans, au lieu de les affaisser complètement. On ne doit pas chercher à empêcher ces ossifications post-opératoires de la paroi, car on ne peut laisser le poumon flotter sous une paroi inconsistante ; mais il convient d'affaisser la paroi suffisamment avant qu'elle ne s'ossifie.

4° Dans une dernière étape, nous avons envisagé une nouvelle solution qui nous semble bien supérieure aux précédentes : elle consiste à exécuter la thoracoplastie toujours en deux temps pour en diminuer la gravité, mais en la conduisant *de bas en haut*, c'est-à-dire en commençant par les côtes inférieures pour empêcher le glissement en bas et en avant des spélonques du sommet ; *mais en même temps la thoracoplastie doit être extrêmement large*, car plus les côtes, dans le premier temps, seront extir-

pées sur une grande longueur, des apophyses transverses vers le sternum, plus on aura de chances d'avoir d'emblée un affaissement excellent.

Dans le premier temps, nous enlevons toutes les côtes qui doivent être extirpées, sauf la première. Dans un deuxième temps, on pratique l'ablation, de la côte résiduelle, c'est-à-dire la 1re côte.

La 1re côte, laissée ainsi en place à la fin du premier temps opératoire, maintient suffisamment le parenchyme pulmonaire pour éviter son affaissement trop massif et, cependant, elle ne le maintient pas assez pour empêcher l'affaissement d'être efficace. En effet, n'étant plus maintenue par les côtes sous-jacentes (lorsque la 2e et la 3e ont été largement enlevées en avant), elle ne tarde pas à basculer et, au bout d'une semaine, les radiographies montrent qu'elle tend à se rapprocher du rachis et à prendre une disposition presque verticale. *Par conséquent, cette bascule secondaire de la 1re côte complète l'effet de la première opération avec un certain ralenti; mais grâce à cette bascule lente, véritable freinage, on évite les accidents opératoires immédiats*, sans nuire à l'affaissement ultérieur; d'ailleurs, rapidement, l'opérateur enlève la côte résiduelle sur toute sa longueur et l'affaissement du sommet est alors complété. Il convient de réaliser cette ablation de la 1re côte le plus tôt possible, dix ou quinze jours après le premier temps; cependant, si pour des raisons quelconques on doit opérer un peu plus tard, il n'y a pas trop lieu de s'alarmer (précisément à cause de l'effet utile de cette bascule considérable) : 2 de nos malades ont été opérés plus tard (quatre semaines, six semaines) et le résultat a été, cependant, très bon.

Mais ce serait une erreur de modifier ce schéma et, comme l'ont fait certains, d'enlever dans le premier temps opératoire seulement les côtes 6, 5, 4 et de réserver pour le deuxième temps les côtes 3, 2, 1; car alors les modalités de l'affaissement ne sont plus du tout les mêmes, le sommet pulmonaire n'est presque pas modifié par le premier temps, par l'extirpation même très large des côtes 4, 5, 6 et reste maintenu par les côtes 3, 2, 1 qui, dans ces conditions ne basculent pas. Puis lorsqu'on enlève les trois côtes résiduelles, le sommet resté jusque-là en place s'affaisse brutalement comme dans une opération en un seul temps et l'on voit réapparaître des accidents post-opératoires immédiats aussi graves que si l'on avait enlevé quatre ou cinq côtes très largement en un seul temps.

Pour réaliser ce procédé de thoracoplastie du sommet en deux temps, 1er côte dernière, nous employons presque toujours une longue incision basse sous-scapulaire se relevant légèrement en haut et en dedans vers le rachis et s'allongeant fortement en avant et en haut vers l'aisselle (fig. 3). Cette incision permet seule de réaliser des résections costales extrêmement étendues vers le sternum parce qu'elle est très allongée dans le sens des côtes d'abord et qu'ensuite elle permet un soulèvement extraordinaire de l'omoplate. Et par cette voie qui n'est détournée qu'en apparence, l'ablation de toute la 1re côte nous paraît plus facile que par une des incisions hautes sous-scapulaires signalées précédemment.

Pour faciliter le soulèvement de l'omoplate, nous employons un écar-

teur réglable fixé à un large arceau au-dessus de la table d'opération, écarteur qui nous rend les plus grands services. Cet écarteur est fabriqué par la maison Drapier, et dérive directement du crochet de Roux, mais il n'exerce pas comme ce crochet une traction violente sur les masses musculaires; il maintient simplement l'omoplate soulevée d'une façon constante dans les limites où la section des muscles le permet. De plus, lorsqu'on utilise l'admirable pince que notre ami Soupault a présentée récemment à la Société de Chirurgie, on peut saisir la 1re côte, après sa section interne, l'abaisser vers l'opérateur, l'extirper jusqu'au cartilage costal.

Par conséquent, par une seule incision bas située, assez facile à dissimuler, nullement traumatisante pour la musculature de l'épaule, nullement traumatisante pour l'innervation et la vascularisation du trapèze, on peut réaliser les deux temps de cette thoracoplastie du sommet, puisque dans le deuxième temps on repasse par cette même incision et on retrouve facilement le plan de clivage sous-scapulaire qui conduit sur la 1re côte.

Ce n'est que dans des cas exceptionnels, lorsqu'on ne peut pas opérer assez vite après le premier temps, qu'on pourrait être amené à envisager l'extirpation de la 1re côte par une incision plus haute décrite dans le premier chapitre; mais il est assez curieux de constater qu'alors, ni l'incision de Picot, ni l'incision de Maillet-Guy et Desjacques, ni l'incision de Dreyfus Le Foyer ne peuvent être utilisées. Seule, une incision juxta-vertébrale est à employer, car par suite de sa bascule la 1re côte a complètement quitté la région sous-scapulaire pour se rapprocher du rachis et la rechercher par une des autres incisions hautes conduit l'opérateur à tomber dans le vide.

Mais cette deuxième incision nous paraît presque toujours inutile, et dans l'immense majorité des cas une seule incision basse sous-capsulaire suffira pour les deux temps opératoires.

Presque toujours, cette thoracoplastie postérieure en deux temps suffira à donner un affaiblissement considérable et suffisant, et rarement il sera nécessaire de compléter par une intervention antérieure réalisée par voie axillaire ou juxta-sternale : exception faite des cas des énormes spélonques qui réalisent un évidement complet du sommet, cas si difficiles et qui auraient dû être opérés bien plus tôt.

Par cette technique de thoracoplasties en deux temps de bas en haut, 1re côte dernière, nous avons opéré 32 malades avec une seule mort; 14 cas sont trop récents pour être compris dans cette statistique. Il reste donc 18 malades que nous pouvons juger avec un certain recul. Ces 18 malades nous ont donné 14 succès complets presque tous obtenus en deux ou trois mois; pendant ce court laps de temps, les cavernes ont disparu, les bacilles de Koch ont disparu de l'expectoration et cependant, dans plusieurs cas, les résultats ont été obtenus malgré des indications opératoires qui n'ont pas été extrêmement triées, puisqu'il s'agissait de cavernes extrêmement volumineuses ou de cavernes juxta-médiastinales; dans un seul cas, les bacilles de Koch n'ont disparu de l'expectoration

qu'au bout de six mois (caverne juxta-médiastinale); une grosse amélioration (trois mois après une thoracoplastie pour volumineuse caverne du lobe supérieur gauche); la caverne n'est plus visible, mais il persiste quelques minuscules crachats dans lesquels on trouve quelques bacilles de Koch après homogénéisation; il est probable que, bientôt, ce cas donnera un résultat complet; deux échecs, l'un chez une tuberculose ulcéro-caséeuse, massive, grave, chez une scoliotique, avec tuberculose intestinale; cette malade, cependant, crache un peu moins et reprend un peu de poids; l'autre, chez une tuberculose ulcéreuse du sommet gauche, chez une malade en très mauvais état général; un seul décès post-opératoire signalé plus haut par infection septique de la paroi, probablement consécutive à la perforation d'une caverne pulmonaire.

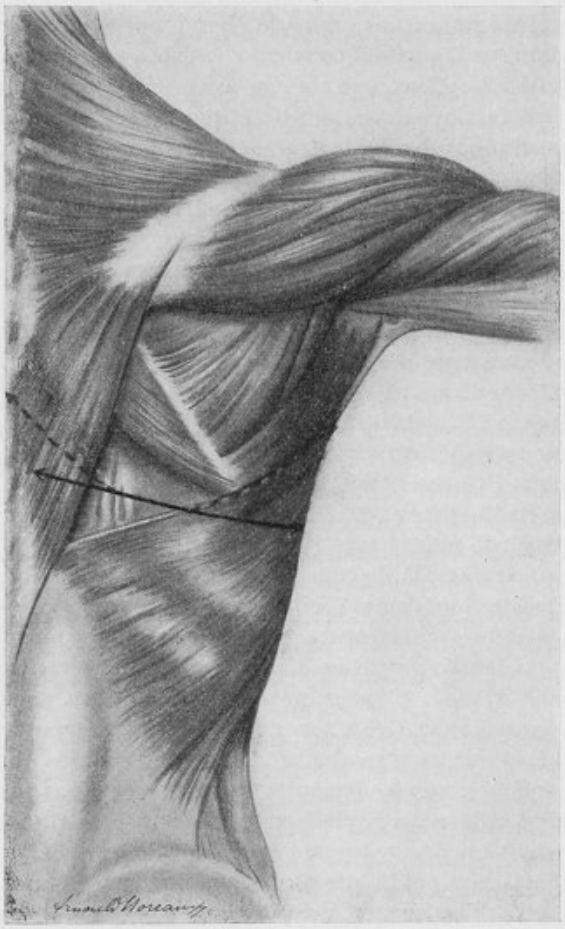

FIG. 3.

Par conséquent, cette statistique nous donne 77,77 p. 100 de résultats, complets, presque le double des résultats précédents, et il faut noter que chez les malades opérés récemment, dont nous n'avons pas tenu compte ici, les résultats s'annoncent au moins aussi favorables. Tous les malades ont parfaitement supporté l'intervention, sans shock opératoire, malgré des résections costales extrêmement larges. Le seul décès est dû à l'ouverture d'une caverne pulmonaire dans le champ opératoire. C'est d'ailleurs une complication sur laquelle il convient d'insister, car, à mesure que nous élargissions nos résections costales en avant vers le sternum, par une incision postérieure, nous avons constaté que nous étions obligés de travailler de plus en plus à bout d'instrument dans la profondeur, disposition évidemment dangereuse pour le poumon sous-jacent quand celui-ci est très infiltré, très adhérent aux côtes et friable, mais l'allongement de l'incision en haut et en avant vers l'aisselle, récemment réalisé, nous permet de basculer encore plus l'omoplate (fig. 3) et d'opérer à ciel ouvert jusqu'au niveau de la ligne axillaire antérieure. Il est probable que, dans ces conditions, les craintes de déchirure pulmonaire seront beaucoup diminuées.

Il résulte de ces considérations que nos différentes techniques opératoires nous ont donné les résultats suivants, en ce qui concerne la fermeture des cavernes et la stérilisation de l'expectoration :

La première : 46 opérés avec 26 résultats, 56,52 p. 100.

La deuxième : 19 opérés avec 9 résultats, 42,10 p. 100.

La troisième : 19 opérés avec 8 résultats, 42,10 p. 100.

La quatrième : 18 opérés avec 14 résultats, 77,77 p. 100.

Évidemment, il s'agit là de considérations très schématiques, car nous n pouvons insister longuement ici sur le fait que malgré ces résections costales très étendues en largeur, mais assez limitées en hauteur, nous sommes plus que jamais partisans de la recherche de l'électivité des rétractions pulmonaires, mais ce principe ne doit pas être poussé dans des limites trop anatomiques, trop topographiques, qui exposeraient à des échecs. Il faut savoir se résoudre, quand on réalise des thoracoplasties partielles du sommet, non seulement à faire des résections costales larges, mais au besoin à enlever en hauteur une côte de plus, quitte à sacrifier un peu de parenchyme pulmonaire sain pour obtenir un collapsus suffisant ; car, malgré tout, cette petite atteinte au parenchyme pulmonaire sain ne se compare pas avec les inconvénients du collapsus de toute une base saine que les anciens auteurs n'hésitaient pas à sacrifier.

Il faudrait ajouter que le collapsus doit être d'autant moins topographique, c'est-à-dire que les résections costales doivent être étendues d'autant plus en hauteur que la lésion à collaber est plus volumineuse, plus interne, à localisation juxta-médiastinale (surtout à localisation juxta-médiastinale postérieure), que le thorax est plus globuleux, que le malade est plus âgé, du sexe masculin, que la lésion est plus basse et que, dans le cas de cavernes postérieures, il convient d'enlever quelquefois les segments antétransversaires des côtes, comme l'ont recommandé MM. Proust et Maurer, surtout à partir de la 2e ou 3e côte.

M. **Maurer** : La communication de M. Fruchaud montre que lorsque nous voulons traiter un malade par thoracoplastie, le problème n'est pas aussi simple qu'on pourrait le croire puisque, après une expérience de plusieurs années, nous nous demandons comment il faut scinder les temps opératoires.

Je ne crois pas à une formule, je le répète aujourd'hui : quand on veut faire une thoracoplastie, il faut la faire à la demande, sur mesure, et d'un malade à l'autre les temps peuvent se succéder suivant un ordre très différent.

J'aurais préféré que M. Fruchaud s'étendît davantage sur les conditions anatomo-pathologiques, sur le siège de la cavité, le pouvoir de rétraction des lésions, sur le fait que, dans certains cas, le médiastin est plus ou moins fixé, car ce qu'il nous a dit de la chute des cavernes demande à être interprété. D'une façon assez fréquente, il y a abaissement de la caverne et translation de la caverne en dedans. Mais, dans certains cas, si on précise le siège de la caverne par rapport aux côtes du côté opposé, on voit qu'on est le jouet d'une véritable illusion : la caverne s'est aplatie dans le sens transversal, elle s'est allongée si bien qu'elle déborde plus bas, mais s'élève aussi par son pôle supérieur. Il faut tenir compte de ce fait.

En réalité, chez les malades dont le médiastin est rigide, l'ensemble de la face interne du poumon reste fixé et, à la radiographie, on voit que la caverne ne fuit pas.

Ce qui est intéressant, et c'est un point sur lequel nous avons insisté avec Rolland, c'est de connaître le siège de la cavité. Des radiographies prises suivant différentes incidences peuvent nous renseigner.

Quand la cavité est antérieure, on peut se demander s'il n'est pas préférable de commencer par un temps antérieur, ce qui permet le refoulement de la caverne en arrière, par le jeu de l'élasticité pulmonaire et de la rétraction des lésions ; des temps de thoracoplastie paravertébrale compléteront ensuite l'affaissement de la caverne.

A propos des différentes incisions, les premières incisions dans la fosse sus-épineuse ont été préconisées par Mallet-Guy et Desjacques.

Nous avons, MM. Proust, Rolland et moi, vérifié cette voie d'abord.

La meilleure voie est celle qui permet l'abord interne des premières côtes, loin du spinal et en dehors du muscle angulaire. Nous avons été amenés à pratiquer une incision vertébrale, comme nous l'avons signalé dans notre article du *Journal de Chirurgie* sur l'« Apicolyse sans plombage ».

Nous montrions que, par cette voie, on peut obtenir un dégagement assez poussé de la 1re côte en avant.

Plus tard, par l'ancienne incision paravertébrale décrite par Roux, de Lausanne, sur laquelle, avec raison, avait insisté autrefois Fruchaud, nous avons pu réséquer en totalité la 1re côte. Résection totale de la 1re côte veut dire sa désarticulation à la fois en dedans de l'apophyse transverse et du corps vertébral et, en avant, la désarticulation d'avec le 1er cartilage costal. A ma connaissance, aussi bien en France qu'à l'étranger, cette désarticulation n'avait pas été faite suivant une technique réglée avant que nous la

réalisions à l'hôpital Laennec en avril 1932. M. Proust a fait, ici même, un rapport sur cette question.

La part technique que nous avons apportée se résume très schématiquement dans la possibilité d'extirper dorénavant n'importe quelle côte en totalité.

Le problème intéressant devient alors celui de savoir, en présence d'une lésion, en combien de temps il faut scinder la thoracoplastie et quel est l'ordre des temps opératoires.

M. Fruchaud dit qu'il y a un grand avantage à aller de bas en haut et qu'on n'a pas d'ennuis.

Il est possible qu'on évite aussi les ensemencements de la base homolatérale, mais je lui affirme qu'on n'évite pas les réactions de foyer.

Une comparaison s'impose avec les phrénicectomies.

A la suite de phrénicectomies, Dumarest et Lefèvre ont montré que certains malades guérissent, d'autres qui semblant avoir les mêmes lésions ne guérissent pas.

Si on examine ces malades aux rayons, on voit que certains avaient une respiration thoracique inférieure, alors que chez les autres la respiration était à type costal supérieur.

Alors, l'effet heureux de la paralysie du diaphragme se trouve contrebalancé par le jeu respiratoire important des parties hautes du poumon.

Bonniot a dit avec raison que la phrénicectomie était, dans ce cas, à peu près l'équivalent d'une thoracoplastie partielle inférieure.

On conçoit donc, et nous l'avons observé, qu'un temps inférieur ou moyen de thoracoplastie puisse être suivi de l'activation d'une caverne du sommet.

Quelle doit être notre ligne de conduite? C'est d'étudier chaque cas particulier, de nous renseigner sur les caractères de siège, de volume, de sécrétion des cavités avant d'établir notre plan opératoire.

Je suis de l'avis de M. Fruchaud quand il rappelle que l'exérèse large des côtes supérieures peut être dangereuse. Il s'ensuit donc que, dans certains cas, il ne faut pas faire l'exérèse large des 1res côtes mais savoir scinder en largeur comme on scinde en hauteur.

Le collapsus définitif sera bon si on a soin de faire succéder l'un à l'autre les temps opératoires postérieur et antérieur intéressant les côtes supérieures.

Encore une fois nous n'appliquons pas une formule et nos résultats nous permettent de dire que nous avons raison.

Sur 33 malades opérés de un à cinq ans, chez le Dr Tobé, à Sancellemoz, nous avons obtenu : 27 guérisons complètes (81 p. 100), 2 améliorations (6 p. 100), 2 résultats nuls (6 p. 100) et 2 morts (6 p. 100).

Les résultats positifs sont donc de 87 p. 100, les résultats négatifs de 12 p. 100. Encore pensons-nous que ces derniers auraient pu être améliorés par un traitement sanatorial préopératoire plus prolongé, ce qui aurait permis une meilleure préparation et une meilleure connaissance des malades.

M. **Proust** : J'ai été vivement intéressé par la communication de M. Fruchaud, et je partage sa manière de voir au sujet de l'inconvénient et des dangers qu'il peut y avoir à affaisser trop brutalement une caverne sécrétante du sommet dans certaines thoracoplasties supérieures. Si, en effet, l'affaissement est à la fois trop rapide et trop complet, il se passe quelque chose de comparable au mécanisme de la pression de la poire du thermo-cautère, suivant une image que j'emploie souvent dans mes cours, et il en résulte un ensemencement de la base du poumon plus dangereux quelquefois encore du côté droit quand la branche de drainage de la caverne s'ouvre vers l'origine de la bronche épartérielle. C'est dire que l'étude topographique de la caverne avant toute opération est indispensable.

En ce qui concerne l'affaissement du sommet, ce que j'ai voulu surtout

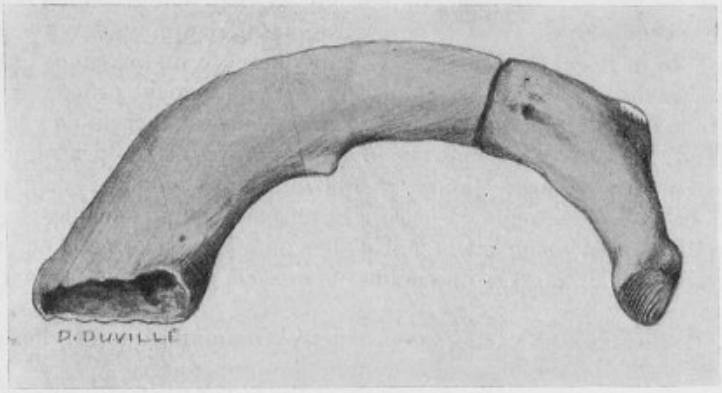

1re côte gauche, vue par sa face inférieure, enlevée en deux fragments suivant la technique habituelle au cours d'une thoracoplastie supérieure à incision postérieure (Proust).

établir dans la plupart des travaux auxquels Fruchaud a bien voulu faire allusion, c'est la possibilité d'enlever en totalité la 1re côte (voyez figure) au cours de la thoracoplastie supérieure. Le procédé le plus commode est de passer par la voie postérieure en faisant l'incision courbe entre l'omoplate et la colonne. Dans ces conditions, on enlève la 4e, la 3e et la 2e côte, sur une grande étendue, ce qui permet d'aborder la 1re côte par sa face inférieure, ce que j'appelle « la zone de sécurité ». Mais, pour cela, il faut que l'omoplate soit bien soulevée.

Je me permettrai de dire à M. Fruchaud, que son appareil destiné au soulèvement de l'omoplate est ingénieux, mais que je n'aime pas et n'ai jamais aimé les appareils fixes. Actuellement, avec l'excellente valve de Maurer et grâce à une bonne anesthésie du nerf sus-scapulaire suivant la méthode de Dreyfus-Le Foyer, nous basculons l'omoplate avec tellement de facilité que toute la région sus-costale nous est accessible.

A côté de ce procédé, type devenu classique, que je crois le meilleur

pour aborder la 1re côte, il convient de citer le procédé très particulier et qui peut rendre de grands services dans des cas bien choisis d'ablation isolée de la 1re côte, suivant la technique de Dreyfus-Le Foyer et que M. Fruchaud vient de vous citer tout à l'heure. C'est, qu'en effet, il peut y avoir des cas où on a préféré, au cours d'une thoracoplastie supérieure, réserver l'ablation de la 1re côte pour ne pas avoir d'affaissement trop brutal. D'autres fois, il peut y avoir un avantage à faire un affaissement très graduel, en allant de haut en bas et en commençant simplement par l'ablation de la 1re côte. Enfin, il peut y avoir une circonstance où cette ablation de la 1re côte isolée peut compléter une opération collapso-thérapique comme la phrénicectomie.

Nous avons montré, Maurer et moi, l'utilité d'étudier les types de respiration avant de faire une phrénicectomie : certaines formes de lésions du sommet traitées par la phrénicectomie ont, en effet, donné comme résultat, en même temps qu'un arrêt de la respiration inférieure, un développement énorme de la respiration thoracique supérieure. Si on examine ces sujets au moyen de la radiokymographie, si merveilleusement prônée dans ces cas par le cher et tant regretté Léon Bernard, on est surpris de constater l'étendue anormale de ces mouvements respiratoires de compensation.

C'est pourquoi, avec Maurer et Rolland, nous avions insisté sur la valeur de la scalénotomie associée à la phrénicectomie dans des cas spéciaux. Il se peut qu'on ait besoin d'aller plus loin encore et d'enlever la 1re côte isolément. C'est ce que permet le procédé de Dreyfus-Le Foyer.

M. G. Lardennois : Dans son instructive communication, M. Fruchaud vient de traiter principalement deux points intéressants :

1° La voie d'abord sur la 1re côte lorsqu'on veut l'enlever entièrement ;

2° Le plan et le rythme opératoire des thoracoplasties pour cavités du sommet.

Sur le premier point, nous venons de bénéficier des observations avisées de M. Maurer et de M. Proust. Avec eux, je crois que l'incision verticale postérieure menée jusqu'à l'angulaire et recourbée sous le scapulum suffit à permettre le dégagement patient de toute la 1re côte. La condition est que la bascule de l'omoplate soit complète, ce qui dépend d'une bonne anesthésie locale et d'écarteurs bien adaptés.

Pour le second point, c'est-à-dire quant à l'ordre dans lequel les costectomies doivent être pratiquées, il me faut toute la confiance que j'ai en la compétence de M. Fruchaud pour accepter que la thoracoplastie de bas en haut, menée d'un coup jusqu'à la 1re côte, convienne à la majorité des cas que nous voyons.

Quand j'ai commencé, il y a treize ans, à faire des thoracoplasties pour tuberculoses cavitaires, je suivais les recommandations de l'initiateur de la méthode. J'opérais toujours de bas en haut, j'enlevais aussi largement que possible, et je remontais aussi haut que la patience du malade me le permettait, parfois jusqu'au bout, parfois jusqu'à la 3e, jusqu'à la 2e, jusqu'à la 1re. J'ai pu voir les inconvénients de cette technique alors

très systématique. Je considère comme le progrès capital en cette question, que l'on ait établi qu'à chaque cas particulier convient un plan d'action spécial. Et les réalisations de ce plan demandent parfois à être modifiées en cours de route.

Les suggestions de M. Fruchaud nous sont précieuses, appuyées sur l'expérience de ses derniers cas.

Mais si elles nous apportent des arguments pour déterminer à l'occasion notre choix, elles ne sauraient, et ce n'est pas, j'en suis sûr, dans l'esprit de leur auteur, nous amener à rétablir pour la thoracoplastie une standardisation de technique.

M. **Robert Monod** : Les risques d'essaimage par affaissement trop brusque des grosses cavernes sécrétantes du sommet ne seront pas toujours supprimés par la fragmentation des temps opératoires, ni même par la résection dernière de la 1re côte réservée pour un temps complémentaire. Qu'elle se fasse par en haut ou par en bas, la compression brutale expose aux mêmes dangers de diffusion.

C'est pour ces raisons que je crois indiquée, dans ces conditions, une place à l'apicolyse. Qu'on utilise une masse de plombage ou des ballonnets de caoutchouc, le collapsus électif ainsi obtenu est réalisé d'une façon progressive; il entraine une réduction du volume de la caverne, facilite son évacuation et obvie aux accidents de rétention.

La réduction de l'expectoration et le redressement de l'état général en sont les conséquences.

L'apicolyse sera, par la suite, complétée par une thoracoplastie supérieure, qui, grâce à elle, se pratiquera dans des conditions plus satisfaisantes, à savoir avec moins de risques.

M. **Fruchaud** : Je répondrai à M. Monod que je redoute beaucoup l'apicolyse dans les grosses lésions superficielles où par cette manœuvre les risques de déchirure pulmonaire et d'infection locale graves sont considérables.

Nous sommes tout à fait d'accord avec MM. Proust et Maurer en ce qui concerne la voie d'abord haute isolée de la 1re côte et sur la nécessité d'enlever très largement la 1re côte dans les thoracoplasties.

Mais je n'ai pas voulu envisager le problème complet du traitement des tuberculoses du sommet par la thoracoplastie; si l'on voulait pousser la question à fond, il faudrait évidemment un bien plus long développement; car il est certain que, par exemple, les cavernes antérieures ne posent pas les mêmes problèmes que les cavernes postérieures. Cependant, en restant sur le terrain général, nous croyons qu'il n'y a pas intérêt à trop sérier les temps opératoires, sous peine d'avoir des résultats incomplets : cavernes résiduelles transformées en pente en particulier, et que, d'autre part, il y a toujours intérêt à faire des résections costales très larges (bien que cette largeur puisse parfois être diminuée légèrement au profit de la hauteur, mais nous n'envisageons pas ici des cas d'espèce) : or, ces *résections costales*

larges qui sont presque toujours nécessaires et qui ont intérêt à être faites dans le moins de temps opératoire possible sont toujours graves si on fait la thoracoplastie du sommet, 1re côte comprise. Au contraire, le fait de n'enlever la 1re côte quelques semaines plus tard change complètement la gravité opératoire sans nuire à l'affaissement. Il y a là un principe général qui doit ensuite s'inspirer des cas particuliers.

Je dirai à M. Lardennois que les conditions ne sont par contre plus du tout les mêmes quand, au lieu de ne laisser que la 1re côte, on ne laisse que les trois premières; dans ces conditions, le premier temps opératoire ne donne que peu d'affaissement; le deuxième temps donne l'effondrement total avec sa brutalité et sa gravité.

Anévrisme jugulo-carotidien; extirpation; guérison,

par MM. **C. Dambrin** (de Toulouse), correspondant national, **L.** et **P. Dambrin**.

Depuis la guerre, les cas d'anévrisme jugulo-carotidien publiés sont rarissimes. Nous vous en présentons aujourd'hui une observation avec extirpation du sac et guérison.

T..., chauffeur de taxi, âgé de vingt-six ans, est blessé de plusieurs coups de revolver, dans la nuit du 7 au 8 mars 1934, sur la route de Montauban, par des clients qu'il transportait. Il est amené d'urgence à l'Hôtel-Dieu de Toulouse et admis salle Saint-Lazare dans notre service. A son arrivée, état de shock très marqué, interrogatoire impossible.

Une balle tirée à bout portant dans la région droite du cou, après un trajet oblique en avant, est ressortie au-dessous de la branche horizontale du maxillaire du côté opposé. Une deuxième balle a traversé la main gauche, une troisième balle n'a produit qu'une plaie superficielle. Le blessé qui respire difficilement est très pâle et en proie à une dyspnée intense.

Examen de la région cervicale : L'examen des orifices d'entrée et de sortie de la balle montre que la trajectoire passe au voisinage immédiat de la bifurcation carotidienne. Une tuméfaction importante s'étend de l'apophyse mastoïde jusqu'à trois travers de doigt au-dessus de l'articulation sterno-claviculaire, occupant donc la presque totalité de la région carotidienne et envahissant en avant la moitié postérieure de la région sous-maxillaire. Une quantité de sang absolument minime s'écoule des orifices d'entrée et de sortie.

La palpation montre que cette masse, cet hématome diffus présente un thrill absolument caractéristique, cette tumeur est rénitente.

L'auscultation montre l'existence d'un souffle à renforcement systolique et dont l'intensité maxima correspond à un point situé en arrière de la grande corne de l'os hyoïde sur le bord antérieur du muscle sterno-cléido-mastoïdien.

Les jours qui suivent, tous ces signes persistent et se précisent en même temps qu'on peut pratiquer un examen plus complet, le signe de Terrier est positif si avec un crayon on comprime le point carotidien sur l'horizontale, passant par la grande corne de l'os hyoïde. Il existe aussi des signes fonctionnels importants. Le blessé accuse une impression de bourdonnement d'oreille et surtout une sensation particulièrement pénible de coups de marteau constants et rythmés dans toute la moitié droite de la tête.

Le diagnostic d'anévrisme artério-veineux jugulo-carotidien n'est pas douteux. Une intervention chirurgicale est indiquée, mais elle est différée pour permettre à la circulation artérielle anastomotique de bien s'établir. Vers la onzième semaine apparaissent quelques troubles cardiaques, de la tachycardie, un peu d'essoufflement et des phénomènes douloureux au niveau de l'anévrisme. Nous décidons alors l'intervention qui sera donc pratiquée au troisième mois, comme le recommande Grégoire.

Intervention : Le 9 juin 1934, opérateur : professeur Dambrin; aides : Louis et Paul Dambrin; anesthésie générale à l'éther, gaz carbonique. Longue incision parallèle au bord antérieur du sterno-cléido-mastoïdien, s'étendant de l'apophyse mastoïde jusqu'à deux travers de doigt de l'articulation sterno-claviculaire; une deuxième incision sous-maxillaire est branchée sur la précédente. La poche de l'anévrisme est disséquée sur la face superficielle très adhérente en arrière au muscle sterno-cléido-mastoïdien. On place un fil d'attente sur la carotide primitive, puis on sectionne, entre deux ligatures, la veine jugulaire interne et la carotide interne au-dessus de la poche, très haut, dans l'espace latéro-pharyngien. Cette dissection est particulièrement difficile; on sectionne les muscles stylo-hyoïdien et digastrique dans leurs segments supérieurs, ensuite, après avoir lié la veine jugulaire interne en bas, puis la carotide externe au-dessus de la poche anévrismale, on doit encore sectionner successivement entre deux ligatures les pédicules des artères laryngée supérieure, linguale et faciale. On lie la carotide primitive. On dissèque alors la paroi postérieure de la poche qui est très adhérente, ainsi que sa face profonde au niveau de laquelle on doit véritablement sculpter de proche en proche le nerf pneumogastrique sur près de 3 centimètres.

La poche anévrismale est enfin complètement enlevée. A la fin de l'opération, l'évidement de la région carotidienne est complet, seuls, le grand sympathique, dont on voit très nettement le ganglion, et le pneumogastrique restent au fond de la plaie. Suture avec des crins. Mise en place d'un petit drain. Large pansement stérilisé.

Les suites opératoires furent parfaites, aucun accident nerveux ne se produisit. La cicatrisation fut obtenue sans incident. Notons qu'une poussée d'astralgies apparut quelques jours après l'intervention et disparut grâce à un traitement par le salicylate de soude. Le blessé a, depuis, repris sa vie active, il est chauffeur de taxi et fait le service de nuit. C'est dire que l'on peut considérer sa guérison comme parfaite.

Nous n'avons pas l'intention de reprendre ici l'historique de cette question, pas plus que de revenir sur les discussions suscitées au sein de cette Société au sujet du rôle respectif de l'ischémie et de l'embolie dans la production de l'hémiplégie toujours à redouter.

Nous avons pensé que des travaux et des observations de Delbet, de Fourmestraux, Grégoire, Baudet, Barthélemy, Marquis et des discussions qu'ils avaient suscitées devait se dégager une solution de prudence. C'est elle que nous avons adoptée.

Nous avons attendu trois mois avant d'opérer, jusqu'à l'apparition des premières perturbations cardio-circulatoires, laissant ainsi à l'hexagone de Willis le maximum de temps pour s'adapter à son nouveau rôle.

Mais, une fois l'acte chirurgical décidé, nous avons, dès le début de l'intervention, lié la carotide interne, nous garantissant ainsi contre la mobilisation possible d'un caillot.

La chance aidant, nous n'avons eu qu'à nous louer de cette attitude.

PRÉSENTATION DE MALADE

Tumeur de l'extrémité supérieure de l'humérus, traitée par la radiothérapie. Survie de plus de quatre ans et demi,

par M. J. **Braine**.

J'ai cru intéressant de vous présenter ici ce malade, en mon nom et en celui de mon ami Paul Gibert, électro-radiologiste des Hôpitaux. Nous le

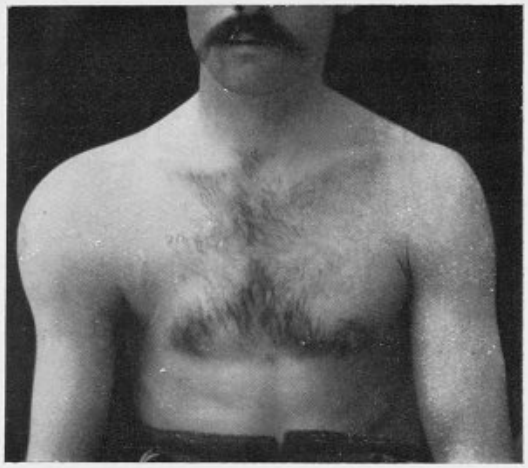

Fig. 1. — Photo le 1er octobre 1930, quand nous vîmes le malade pour la première fois à Saint-Antoine. Début clinique cinq mois environ auparavant. Epaule « en gigot ». Par places, crépitation par cheminées, « en coquille d'œuf ».

suivons ensemble depuis plus de quatre ans pour « ostéosarcome » probable de l'épaule droite (depuis il y a environ quatre ans et demi). Le succès du traitement par les rayons X fut tel que pendant trois ans nous pouvions penser à la possibilité d'une guérison définitive : j'ai reculé d'année en année la présentation de la *série très instructive de ses radiographies, que je projette aujourd'hui devant vous*, craignant toujours un retour offensif de sa lésion. Ma prudence était justifiée, puisque vous voyez aujourd'hui ce pauvre garçon, qui a actuellement trente et un ans, en pleine récidive depuis environ deux mois, avec un état général fléchissant, mais sans métastase décelable (radiographie pulmonaire, etc.).

Il est atteint, à la suite de ses traitements radiothérapiques intensifs, d'une radiodermite de l'épaule qui nous empêche d'avoir à nouveau recours aux rayons X.

L'intérêt de cette présentation est surtout de vous montrer la série de ses clichés radiographiques et l'action tout à fait intéressante des rayons X sur le squelette de l'extrémité supérieure de cet humérus. *Complètement* détruite quand nous l'avons vue la première fois, *en septembre* 1930, l'épiphyse humérale supérieure, qui présentait l'aspect classique « embrumé » des sarcomes (la « fumée d'herbes sèches » des auteurs anglais), s'est reconstituée peu à peu et formait un bloc osseux arrondi, bosselé, avec coque compacte cernée de contours nets et prcis.

Cette ostéogénèse cicatricielle coïncidait avec une régression des lésions des parties molles et un affaissement complet de la déformation primitive « en gigot ».

Une restauration fonctionnelle extrêmement satisfaisante des mouvements de l'épaule permit à cet agriculteur de reprendre son dur travail des champs pendant plus de trois ans. Une biopsie pratiquée en 1931, après

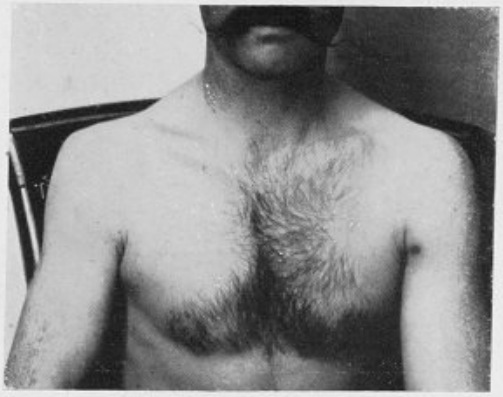

Fig. 2. — Photo le 1er avril 1932, dix mois après la fin des quatre séries d'irradiations.

les quatre séries d'irradiations intensives, par notre regretté collègue Lapointe montra du tissu fibreux cicatriciel sans aucune lésion sarcomateuse : c'était la confirmation de l'efficacité du traitement et l'espoir d'une guérison définitive.

Voici le détail du *traitement radiothérapique institué* (Paul Gibert) :

Première série d'irradiations. — Du 1er au 19 octobre 1930. Doses : 7.000 R. Solomon par 2 champs antérieur et postérieur. 3.500 R. par champ. Localisateur circulaire de 20 centimètres. Tension, 200 kilovolts. 0,5 zinc. Distance 40 centimètres.

Deuxième série. — Mêmes constantes et mêmes doses, du 18 décembre au 13 janvier 1931.

Troisième série. — Mêmes constantes et mêmes doses, du 19 mars au 4 avril 1931.

Quatrième série. — Mêmes constantes et mêmes doses, du 11 au 27 juin 1931.

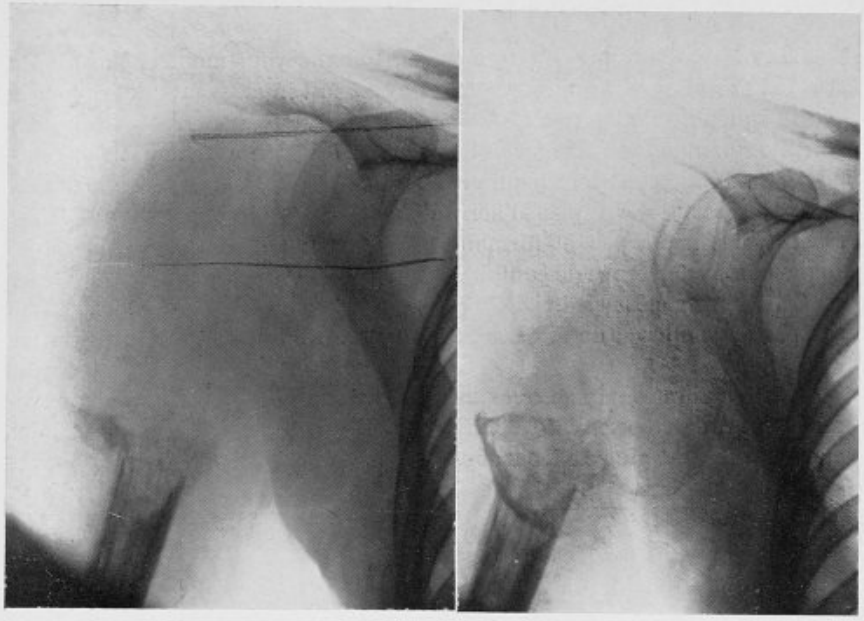

Fig. 3. Fig. 4.

Fig. 3. — Radio du 1er octobre 1930, avant tout traitement radiothérapique.
Fig. 4. — Radio du 17 mars 1931, après la deuxième série d'irradiations.

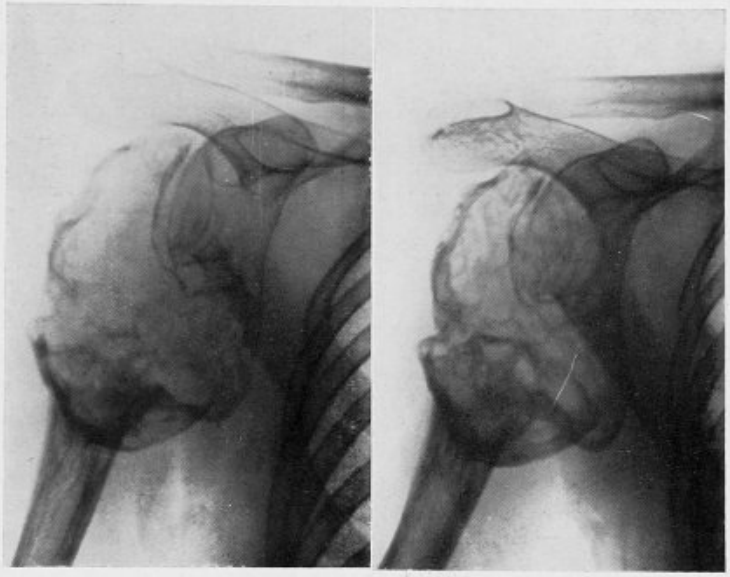

Fig. 5. Fig. 6.

Fig. 5. — Radio du 31 août 1931, après la troisième série d'irradiations.
Fig. 6. — Radio du 4 avril 1932, 10 mois après la quatrième série d'irradiations.

Le malade, qui avait, nous l'avons dit, complètement repris son travail et dont les douleurs avaient disparu, est revenu le 17 novembre 1934 nous revoir à Saint-Antoine, en pleine récidive : épaule globuleuse, rénitence diffuse, menace d'envahissement cutané à brève échéance.

L'état des téguments ne permet pas de reprendre des irradiations nouvelles qui provoqueraient à coup sûr une radiodermite grave, avant que d'obtenir un résultat thérapeutique efficace.

La situation actuelle est on ne peut plus grave : l'état général fléchit



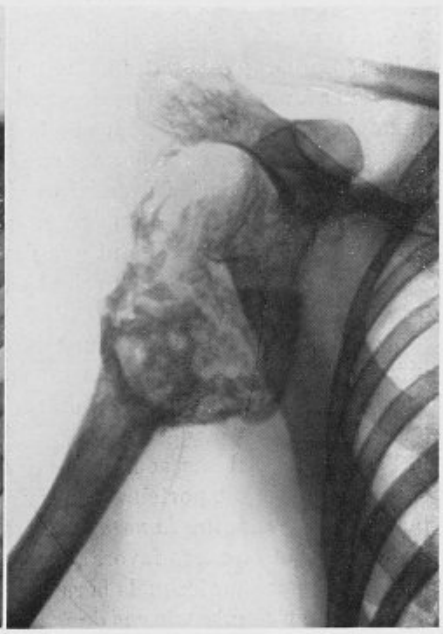

Fig. 7. Fig. 8.

Fig. 7. — Radio du 5 juillet 1932.

Fig. 8. — Radio du 17 novembre 1934 (état actuel).
Récidive, aprés plus de trois ans de « quiescence » clinique.

rapidement, malgré l'absence de métastases cliniquement décelables.

On peut évidemment songer à faire une désarticulation interscapulo-thoracique. Nous sommes très perplexe à ce sujet : demander un tel sacrifice à ce pauvre homme est une chose terrible. Pour faire accepter l'ablation du membre supérieur droit et de la ceinture scapulaire à un travailleur manuel, qui ne souffre pas beaucoup (quelques douleurs ostéocopes nocturnes), il faut lui révéler, même avec tous les ménagements qui conviennent, un danger mortel... ce qui m'a toujours paru d'une cruauté effroyable. Et encore, si un plaidoyer adroit pouvait justifier une mutilation de cette importance par des résultats encourageants !

Personnellement je n'ai jamais observé, dans les cas de désarticulation inter-scapulo-thoracique que j'ai vu faire pour sarcomes, que des résultats désastreux : mort en quelques semaines par métastases pulmonaires, que l'intervention m'a paru hâter. Je sais qu'il y en a quelques autres plus encourageants... mais si peu ! Aussi n'ai-je pas eu le courage de proposer en 1930, à ce malheureux garçon le sacrifice de son bras droit.

Je crois que j'ai eu raison. En tout cas, vous pouvez voir tout l'intérêt palliatif que peut présenter le traitement radiothérapique bien conduit dans une affection contre laquelle l'exérèse nous ménage d'habituelles déceptions.

M. **Sorrel** : S'il s'agissait d'une *tumeur à myéloplaxes*, l'action favorable de la radiothérapie serait fort naturelle. Or, je me permettrai de faire remarquer à mon ami Braine que, puisqu'il n'y a pas eu d'examen histologique, il est impossible d'affirmer la *nature* de la tumeur : l'aspect radiographique, en effet, ne le permet pas.

Je pourrai apporter à la prochaine séance les radiographies d'une tumeur à myéloplaxes d'une côte, qui avait déterminé une disparition complète de la côte, à tel point que j'avais cru tout d'abord, comme beaucoup d'autres médecins qui avaient examiné cette malade avec moi, qu'il s'agissait d'une absence congénitale de côte. Plusieurs mois après, la tumeur devint manifeste, et une biopsie montra qu'il s'agissait d'une tumeur à myéloplaxes. J'ai présenté cette malade à la Société de Pédiatrie. Elle est actuellement soumise à un traitement radiothérapique qui a fourni le meilleur effet.

Par ailleurs, il me semble qu'il est moins dangereux de faire une *biopsie* à un malade porteur d'un sarcome que de lui faire faire la radiothérapie *sans connaître la nature de la tumeur*. Car, si les tumeurs à myéloplaxes peuvent être très favorablement influencées par la radiothérapie, il y a des sarcomes sur lesquels la radiothérapie produit l'effet le plus funeste. J'ai un certain nombre de cas dans lesquels le coup de fouet donné par des séances radiothérapiques, faites cependant avec une très grande prudence, a été considérable, et dans lesquels on peut véritablement affirmer que la radiothérapie a singulièrement hâté la mort.

M. **Roux-Berger** : Les diagnostics radiologiques de nature des tumeurs osseuses sont souvent exacts ; assez fréquemment ils ne le sont pas : à l'heure actuelle, il est parfaitement impossible de décider, par exemple, une opération mutilante sur le seul examen radiologique, si probant qu'il puisse paraître.

Dans le cas auquel fait allusion M. Sorrel, et qu'il nous avait adressé à la Fondation Curie, la 3e côte était tout autant détruite que l'humérus dans l'observation de M. Braine : la biopsie montra qu'il s'agissait d'une tumeur à myéloplaxes ; la radiothérapie guérit le malade, et l'image de la 3e côte réapparut sur les radiographies ultérieures.

Certainement, des biopsies ont été suivies de complications, de désu-

nions, d'extériorisation de ces tumeurs. Je crois ces faits amplifiés : ils sont plus rares qu'on ne le dit ; leur connaissance, sauf exception, ne doit pas priver le malade des avantages majeurs d'un examen histologique, à la condition qu'on ne fasse pas de faute de technique dans ce prélèvement, et que sitôt le diagnostic histologique établi le traitement soit appliqué.

M. **J. Okinczyc** : Pour confirmer les difficultés d'un diagnostic radiologique de ces tumeurs, je puis rapporter un cas personnel. Un jeune homme présentait au niveau de l'extrémité supérieure de l'humérus une volumineuse tumeur, atteignant les dimensions d'une tête d'enfant. Sur la radiographie, qui montrait une discontinuité de la coque osseuse et une diffusion dans les parties molles, j'ai cru pouvoir conclure au diagnostic de sarcome et j'ai pratiqué une désarticulation interscapulo-thoracique. La pièce a été confiée à Lecène : il s'agissait d'une tumeur à myéloplaxes.

M. **Albert Mouchet** : Je voudrais répéter, après mes collègues Sorrel, Roux-Berger, Okinczyc, qu'on ne doit pas formuler un diagnostic difficile de lésion osseuse d'après la seule radiographie.

J'ai publié cette année, dans le numéro de juin du *Sud médical et chirurgical*, en collaboration avec mon fils Alain Mouchet, un cas d'ostéite fibreuse du pubis où, sur le vu de la radiographie, le diagnostic de tumeur maligne avait été posé par plusieurs médecins ou chirurgiens. L'os présentait une grande échancrure, une véritable perte de substance sans ombres, sans spicules. J'ai fait une biopsie qui m'a permis de retirer du tissu fibreux et qui, suivie d'un évidement complet, a été à la fois exploratrice et curatrice.

J'ai ajouté dans mon travail qu'on ne devait pas hésiter à recourir à la biopsie dans ces cas d'affections osseuses, ainsi que l'avaient recommandé autrefois Pierre Delbet, plus récemment Lecène, et il y a quelques mois Lenormant et Wilmoth. Tavernier, à un moment donné, l'a proscrite ; je crois qu'il a eu tort et qu'il est revenu — en grande partie au moins — sur son opinion trop absolue.

La biopsie ne présente pas les inconvénients qu'on lui a attribués ; les services qu'elle peut nous rendre sont incomparables et son emploi ne saurait être trop recommandé. Personnellement, je m'en suis servi souvent et je n'ai jamais observé ses prétendus dangers ; je n'ai constaté que ses avantages dans beaucoup d'autres cas que celui que je vous rappelle ici, cas encore inédits que je publierai quelque jour.

M. **Braine** : Quand j'étais candidat à l'Internat, j'étais déjà assez perplexe lorsqu'il s'agissait de parler de l'opportunité d'une biopsie pour assurer un diagnostic de sarcome. Je ne le suis guère moins après la discussion qui vient d'avoir lieu ici. Je dois revoir ce malade dans un mois : si les douleurs s'accentuent, je me déciderai sans doute, la peau étant menacée, à pratiquer un large évidement local, suivi, probablement, de la pose de tubes de radium. Mon ami Moulonguet sera comblé : il aura non

seulement la biopsie qu'il me réclame, mais de larges fragments tumoraux. A ce moment, je ne risquerai plus de nuire gravement à mon malade. Je donnerai à la Société le résultat histologique de Moulonguet lui-même ; s'il trouvait une tumeur à myéloplaxes, la radiologie, la clinique et la radiothérapie se trouveraient toutes ensemble contredites.... ce qui ne leur arrive heureusement pas tous les jours ! L'histologie ne peut pas se tromper, c'est entendu, mais j'ai connu des histologistes distingués qui pouvaient parfois hésiter dans leur interprétation, quant à la malignité d'une tumeur osseuse.

M. **Raoul Monod** : Braine, en publiant son observation, m'offre le prétexte de répéter ici, après mon maître Auguste Broca, que jamais nous ne pouvons, sur la vue d'une radiographie, établir avec certitude le diagnostic de la nature du mal.

M. **Hartmann** : M. Sorrel vient de nous parler d'un cas de généralisation de sarcome à la suite de la radiothérapie. Avait-on fait, avant l'application des rayons, une radiographie des poumons ? Au temps de ma jeunesse, j'ai vu souvent des malades succomber à une généralisation après une intervention sanglante ; à cette époque, on accusait l'opération d'avoir provoqué la généralisation. Aujourd'hui, nous savons que des métastases pulmonaires existent souvent sans qu'il y ait aucun trouble, pas de toux, d'expectoration, de gêne respiratoire, rien à l'auscultation et, cependant, la radiographie montre des nodules pulmonaires. Dans de pareils cas, on voit sans opération, sans radiothérapie, les malades succomber rapidement à une généralisation que l'on aurait primitivement méconnue, si l'on n'avait pas fait un examen radiologique.

PRÉSENTATION DE PIÈCE

Appendice monstrueux,

par M. **P. Wilmoth.**

Mon ami, le Dˢ Burgeat, chirurgien à Cosne, m'a demandé de vous présenter cette pièce.

C'est un appendice appartenant à un homme de quarante-quatre ans. Le Dʳ Burgeat a porté le diagnostic d'appendicite aiguë. Mais quand il eut incisé le péritoine, il pensa qu'il s'était trompé et qu'il s'agissait d'une grosse vésicule. L'incision agrandie, il put se rendre compte que cette sorte de courge prenait son point d'implantation sur le cæcum.

Malgré les dimensions, l'appendicectomie put être suivie d'un enfouissement correct du moignon. Guérison sans incident.

L'appendice mesure 19 centimètres de long et pèse 395 grammes. Il contenait du pus épais et crémeux.

ÉLECTION DE COMMISSIONS POUR LES PRIX DE LA SOCIÉTÉ

Nombre de votants : 71.

A l'unanimité de 71 votants, la Société a élu les membres des Commissions ainsi qu'il suit :

PRIX DUVAL-MARJOLIN.

MM.	Oudard	71 voix.
	Charrier	71 —
	Wolfrom	71 —

PRIX DUBREUIL.

MM.	Capette	71 voix.
	Fey	71 —
	Lardennois	71 —

PRIX HENNEQUIN.

MM.	Rouvillois	71 voix.
	Mondor	71 —
	Picot	71 —

Le Président déclare vacante une place de membre titulaire. Les candidats ont un mois pour faire valoir leurs titres.

PRIX LEBAUDY

Le Secrétaire général rappelle quelles sont les conditions d'attribution du Prix Lebaudy (50.000 francs) fondé en 1916. — Mme Jules Lebaudy, M. Robert Lebaudy, Mme la Comtesse de Fels ont mis à la disposition de la Société nationale de Chirurgie une somme de 50.000 francs pour être attribuée à l'auteur de l'appareil suppléant le mieux à la perte de la main.

Les constructeurs des nations alliées et neutres peuvent seuls concourir. Ils devront présenter à la Société des mutilés se servant des appareils depuis six mois au moins.

La Société expérimentera les appareils sur des mutilés pendant le temps qu'elle jugera nécessaire pour apprécier leurs qualités. L'appareil récompensé restera la propriété de son auteur.

Le Secrétaire général rappelle aux auteurs qui envoient des travaux à la Société Nationale de Chirurgie, en vue de rapports, que ces travaux doivent être adressés directement au Secrétariat général, 12, rue de Seine, car c'est là qu'ils sont soumis au Comité de lecture préalablement à toute désignation de rapporteur.

Le Secrétaire annuel : M. J. Berger.

Paris. — A. Maretheux et L. Pactat, imp., 1, rue Cassette.

BULLETINS ET MÉMOIRES

DE LA SOCIÉTÉ NATIONALE DE CHIRURGIE



Séance du 5 Décembre 1934.

Présidence de M. Georges LABEY, *président.*

PROCÈS-VERBAL

La rédaction du procès-verbal de la précédente séance est mise aux voix et adoptée.

CORRESPONDANCE

La correspondance comprend :

1° Les journaux et publications périodiques de la semaine.

2° Une lettre de M. PICOT s'excusant de ne pouvoir assister à la séance.

3° Une lettre de M. THALHEIMER posant sa candidature au titre de membre titulaire.

4° Une lettre de M. Svétislav STOÏANOVITCH (Belgrade) posant sa candidature au titre de membre correspondant étranger.

5° Une lettre de la Société de Pathologie comparée invitant les membres de la Société de Chirurgie à assister à sa séance solennelle qui aura lieu le mardi 11 décembre à l'Hôtel des Sociétés Savantes.

6° Un travail de MM. JEANNENEY, membre correspondant national, et J. VIÉROZ (Bordeaux), intitulé : *La transfusion de sang citraté conservé à la glacière.*

7° Un travail de M. CABANIÉ (Tanger), intitulé : *Ulcère calleux de la 2e portion duodénale. Résection gastro-duodénale, gênée par anomalie cholédocienne. Détail de technique pour la suture duodénale*, est déposé aux Archives de la Société sous le n° 88.

8° Un travail de M. Georges BAUDET (Armée), intitulé : *Péritonite primitive généralisée à pneumocoque de l'adulte. Drainage. Guérison*, est déposé aux Archives sous le n° 89.

9° Un travail de MM. Georges Baudet (Armée) et Cahuzac, intitulé : *Trois cas de furoncles de la lèvre supérieure traités et guéris par la rœntgenthérapie* est déposé aux Archives de la Société sous le n° 90.

Des remerciements sont adressés aux auteurs.

A PROPOS DU PROCÈS-VERBAL

Production hétérotopique de tissu osseux après greffe de muqueuse des voies urinaires,

par M. **A. Gosset.**

A propos de la communication de M. Leriche, je voudrais vous relater des expériences très intéressantes poursuivies dans mon laboratoire de chirurgie expérimentale, à la Salpêtrière.

Depuis juillet 1932, G. Lœwy et I. Bertrand, au cours de leurs travaux exécutés à la Clinique chirurgicale de la Salpêtrière, ont réalisé une série d'expériences analogues à celles de Huggins et de Leriche et Lucinesco rapportées à la Société de Chirurgie le 14 novembre 1934.

Chez 22 chiens, ils ont pratiqué 42 greffes de différents tissus, toutes placées dans des logettes aponévrotiques de la paroi abdominale.

1° 13 autogreffes de la muqueuse vivante des voies urinaires (vessie, uretère, bassinet) ont produit de l'os, régulièrement, sans exception ;

2° 7 homogreffes de la muqueuse morte (conservée à l'alcool à 60°) des voies urinaires ont été résorbées, sans aucune formation osseuse ;

3° 8 homogreffes de la muqueuse vivante des voies urinaires ont été également résorbées, sans formation osseuse ;

4° 8 autogreffes de la muqueuse de la vésicule biliaire n'ont pas produit d'os ;

5° 3 autogreffes de muqueuse gastrique, 1 autogreffe de muqueuse d'intestin grêle, 3 autogreffes de tissu hépatique, pancréatique, splénique ont été autolysées, sans formation osseuse.

I. Autogreffes vivantes de muqueuse des voies urinaires. — On ne peut dire greffes d'épithélium, comme il est dit dans le travail d'Huggins. Même avec la dissection la plus fine, ce qu'on prélève, c'est l'épithélium avec le chorion et un peu de la sous-muqueuse. C'est cet ensemble chorio-épithélial qui est greffé, par fragments de 2 centimètres sur 3, dans une logette créée par dédoublement de l'aponévrose abdominale latérale.

Les zones greffées ont été retrouvées après un délai d'environ deux mois, sous la forme de petits kystes bleutés, présentant sur une de leurs faces une plaque osseuse.

L'os formé dans les 13 autogreffes vivantes de la muqueuse des voies urinaires, vessie, uretère, bassinet, a toujours été rencontré dans les mêmes conditions (fig. 1, 2, 3 et 4).

On se trouve en présence d'un kyste à contenu séreux, dont l'épithélium de revêtement interne est entièrement identique à l'épithélium vésical normal, c'est-à-dire du type pavimenteux stratifié; les assises celluleuses sont d'ailleurs peu nombreuses et sont réduites à deux ou trois. Il est impossible de reconnaître l'épithélium d'ancienne et de nouvelle formation.

Une lamelle conjonctive sépare généralement l'épithélium de la lame osseuse, sauf en quelques secteurs où l'épithélium est directement au contact.

Les trabécules osseuses sont parfaitement ossifiées, présentant des ostéoblastes nombreux, entourés d'une auréole claire. Dans la partie profonde du chorion, apparaît une ligne presque continue d'ostéoblastes. Sur certaines coupes, on trouve, organisés, de véritables canaux de Havers, avec vaisseaux et tissu celluleux lâche. Dans ces régions, où l'ossification est considérable, on voit apparaître de larges plasmodes reproduisant le type classique des ostéoblastes. On peut arriver à surprendre le processus d'ossification. Celui-ci se fait manifestement aux dépens du chorion muqueux, une substance interstitielle s'accumule dans les interstices conjonctifs, agglomère fibres et cellules; l'infiltration calcaire termine le processus. L'ossification constatée est donc une ossification du type lamellaire, sans ébauche cartilagineuse intermédiaire. C'est dans le chorion muqueux apporté par la greffe que se produit l'ostéogénèse.

Un examen histologique (n° 213, *Anat. Pathol.*) a révélé un point intéressant : la celluleuse, au contact de la face excentrique des lamelles osseuses néoformées, présente un retour à l'état embryonnaire avec forte proportion de fibroblastes, tout comme s'il s'agissait d'un véritable périoste.

II. Dans une seconde série d'expériences, G. Lœwy et I. Bertrand ont recherché la possibilité d'*homogreffes*, de chien à chien. 7 homogreffes de muqueuse morte (conservée à l'alcool) des voies urinaires n'ont été suivies d'aucune formation osseuse. 8 expériences d'homogreffes de muqueuse vivante des voies urinaires, prélevées et greffées dans un intervalle de quelques minutes, n'ont pas non plus provoqué d'ostéogénèse.

Il ne semble donc pas que les muqueuses des voies urinaires puissent être utilisées dans un but ostéogénique autrement que sur l'animal lui-même chez lequel elles ont été prélevées.

III. Huggins ayant annoncé au Congrès international de Physiologie, en 1932, que l'épithélium de la vésicule biliaire avait le même pouvoir ostéogénique que celui des voies urinaires, G. Lœwy et Bertrand ont pratiqué *huit greffes de muqueuse vivante de la vésicule biliaire*, dans les mêmes conditions et les mêmes délais que pour leur première série d'expériences avec la muqueuse des voies urinaires.

Ces autogreffes de muqueuse vésiculaire n'ont pas produit d'os, l'exa-

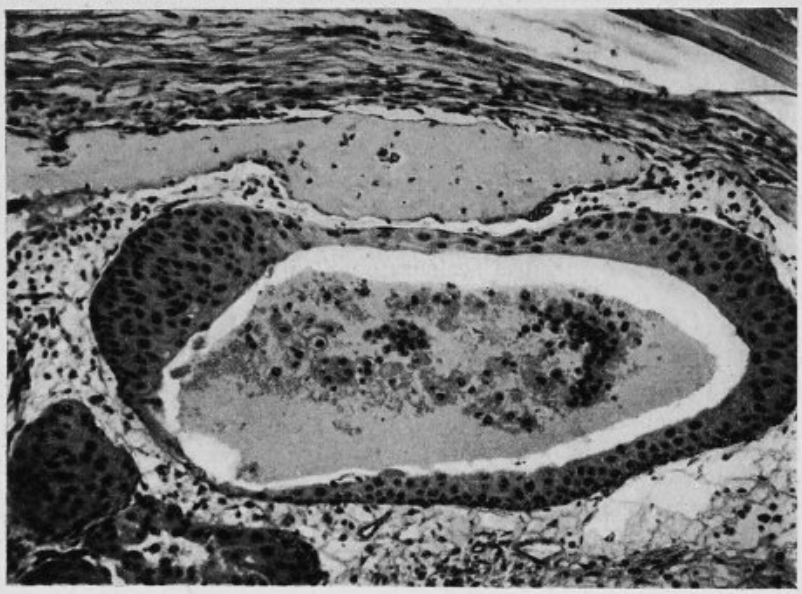

Fig. 1. — Chien 143. Greffe de muqueuse vésicale.



Fig. 2. — Kyste épithélial développé dans une greffe d'épithélium vésical au quatre-vingt-unième jour. Formation d'os sur une paroi du kyste.

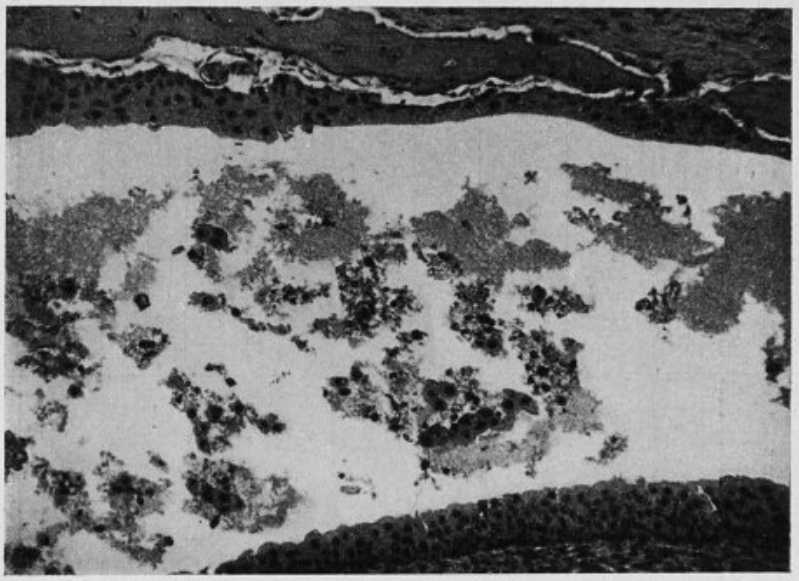

Fig. 3. — Expérience 148. Greffe de muqueuse vésicale (18 octobre-20 décembre 1932).

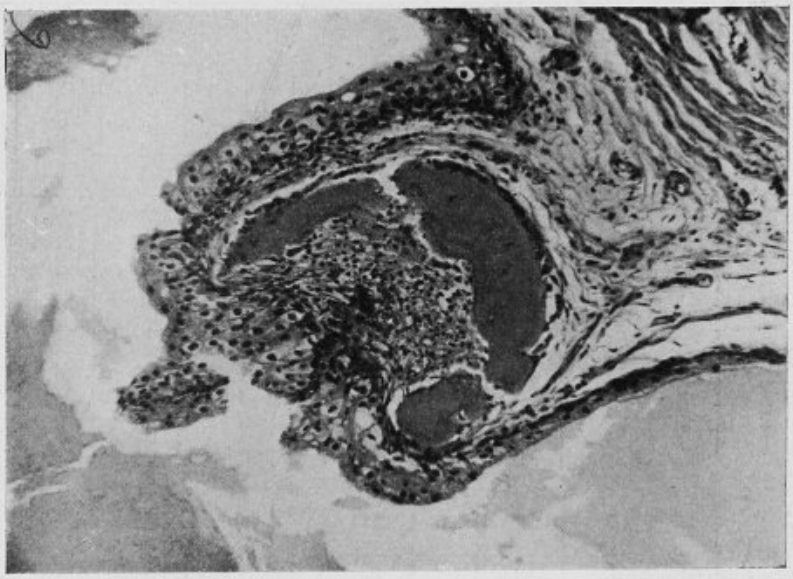

Fig. 4. — Expérience 148. Greffe de muqueuse vésicale.

	NUMÉRO du laboratoire	DATES DE LA GREFFE	DURÉE	NATURE DE LA GREFFE	EXAMEN HISTOLOGIQUE (P. BERTRAND)
1	Exp. 143.	12 juillet 1932, 4 oct. 1932.	2 mois 1/2.	Muqueuse vésicale.	Kyste avec tissu osseux.
2	Exp. 145.	9 oct. 1932, 20 déc. 1932.	2 mois et 11 jours.	Muqueuse de vésicule biliaire (2 greffes).	Aucune trace d'ostéogénèse.
3	Exp. 146.	14 oct. 1932, 23 oct. 1932.	9 jours.	Muqueuse de vésicule biliaire (2 greffes).	Aucune trace d'ostéogénèse.
4	Exp. 148.	18 oct. 1932, 20 déc. 1932.	2 mois et 2 jours.	Muqueuse vésicale (2 greffes).	Formation osseuse dans les 2 greffes.
5	Exp. 149.	22 oct. 1932, 10 fév. 1933.	78 jours.	Muqueuse gastrique.	Greffe autolysée sans formation osseuse.
6	Exp. 158.	3 janv. 1933, 25 fév. 1933.	53 jours.	Muqueuse de vésicule biliaire (2 greffes).	Aucune formation osseuse.
7	Exp. 159.	3 janv. 1933, 25 fév. 1933.	53 jours.	Muqueuse gastrique (2 greffes).	Aucune formation osseuse.
8	Exp. 165.	31 janv. 1933, 15 avril 1933.	2 mois 1/2.	Pancréas et muqueuse d'intestin grêle.	Greffes autolysées sans formation osseuse.
9	Exp. 166.	31 janv. 1933, 8 avril 1933.	68 jours.	Rate et foie.	Greffes autolysées sans formation osseuse.
10	Exp. 167.	7 fév. 1933, 8 avril 1933.	59 jours.	Muqueuse de vésicule biliaire (2 greffes).	Aucune formation osseuse.
11	Exp. 168.	7 fév. 1933, 8 avril 1933.	58 jours.	Muqueuse vésicale (2 greffes).	Formation osseuse dans les 2 greffes.
12	Exp. 171.	25 fév. 1933, 15 mai 1933.	80 jours.	Homogreffes vivantes, uretère, bassinet, choroïde, rétine.	Greffes résorbées sans formation osseuse.
13	Exp. 185.	27 juin 1933, 7 oct. 1933.	100 jours.	Autogreffes uretère et bassinet.	Formation osseuse dans les 2 greffes.
14	Exp. 187.	18 juillet 1933, 7 oct. 1933.	79 jours.	Autogreffes uretère et bassinet.	Formation osseuse dans les 2 greffes.
15	Exp. 194.	10 oct. 1933, 9 déc. 1933.	2 mois.	Homogreffes mortes de muqueuse vésicale conservées dans l'alcool à 60°.	Greffes autolysées sans production d'os.
16	Exp. 195.	10 oct. 1933, 9 déc. 1933.	2 mois.	Greffe de muqueuse vésicale dans la vésicule biliaire.	Aucune trace de la muqueuse vésicale.
17	Exp. 204.	28 nov. 1933, 30 janv. 1934.	62 jours.	Homogreffes de muqueuse vésicale morte conservées dans l'alcool à 60°.	Aucune formation osseuse.
18	Exp. 205.	28 nov. 1933, 30 janv. 1934.	62 jours.	Homogreffes mortes de muqueuse d'uretère et de bassinet, conservées dans l'alcool.	Résorption des greffes.
19	Exp. 210.	5 déc. 1933, 29 janv. 1934.	54 jours.	1 homogreffe morte de muqueuse vésicale. 1 autogreffe de muqueuse vésicale vivante.	Greffe morte : résorption. Greffe vivante : formation osseuse.
20	Exp. 211.	12 déc. 1933, 6 mars 1934.	84 jours.	Autogreffe de muqueuse vésicale vivante.	Formation osseuse.
21	Exp. 241.	8 mai 1934, 30 juin 1934.	48 jours.	Homogreffes de muqueuse vivante d'uretère, canal déférent, bassinet, vessie (4 greffes).	Autolyse de toutes les greffes. Aucune formation osseuse.

men histologique a bien révélé de petits kystes donnant l'impression d'une petite vésicule *in situ* avec une muqueuse ayant conservé une disposition alvéolaire et un épithélium normal, mais sans formation osseuse.

Dans un cas où, au lieu de lambeau muqueux, une bouillie épithéliale obtenue par raclure de la muqueuse vésiculaire avait été greffée, il a été retrouvé après cinquante-neuf jours une image polykystique de la muqueuse rappelant, par endroits, un aspect pseudo-thyroïdien, mais toujours sans formation osseuse.

Les expériences de Lœwy et Bertrand, faites avec une technique et une asepsie rigoureuses, sont ici en désaccord avec celles de Huggins, en ce qui concerne le pouvoir ostéogénique de la muqueuse des voies biliaires.

IV. Les autogreffes de muqueuse gastrique (3 cas), de muqueuse d'intestin grêle, de fragments de tissu hépatique, pancréatique, splénique, ont été autolysées sans donner lieu à une formation osseuse.

* * *

En résumé, il résulte des expériences de G. Lœwy et I. Bertrand que, seules, les autogreffes de muqueuse vivante des voies urinaires ont présenté le pouvoir ostéogénique, toutes les homogreffes ayant été autolysées, sans production d'os.

Œdème aigu du pancréas,

par M. **Ameline.**

A l'occasion de la très intéressante communication de M. le professeur Grégoire, je m'excuse de rapporter ici une satisfaction d'amour-propre clinique que je dois à la « Thèse » de Couvelaire.

J'ai eu l'honneur, il y a quelques mois, d'être appelé comme chirurgien de garde dans le service de M. le professeur Proust à l'hôpital Laennec. Il s'agissait d'un malade âgé de trente et un ans, entré le 3 octobre 1933 avec des douleurs épigastriques violentes, paroxystiques, atroces, sans hyperthermie, sans accélération notable du pouls ; ces douleurs avaient une irradiation dorsale particulièrement nette et une irradiation iliaque droite qui avait fait soulever par l'interne de garde le diagnostic d'appendicite. La paroi, sans être contracturée, montrait un certain degré de tension douloureuse. Les accidents dataient de quelques jours et la répétition des crises s'accentuait depuis le matin jusqu'à un tableau douloureux presque continu. Il y eut, pendant l'examen, plusieurs nausées violentes, et le malade avait eu la veille deux ou trois vomissements bilieux. Je fis le diagnostic d'œdème aigu du pancréas, que vérifia l'intervention.

Après cœliotomie médiane, sous anesthésie à l'éther, il existait comme

une infiltration bulleuse du péritoine prépancréatique, de la racine du mésocôlon, et même du grand épiploon. On eût dit d'une infiltration de novocaïne. A l'aide de deux pipettes, je pus prélever quelques gouttes de ce liquide. Je dilacérai très prudemment le péritoine prépancréatique, constatai l'intégrité apparente absolue des voies biliaires, et établis un drainage large par drains et mèches, sus- et sous-mésocolique.

Je pus revoir cet opéré le lendemain et confirmer à M. Proust que j'avais posé fermement le diagnostic pré-opératoire d'œdème aigu pancréatique. J'ajoutai, pour mon humilité, qu'à l'instant précis où je recevais le coup de téléphone de l'interne de garde je lisais la thèse de Couvelaire.....

Je n'ai pas de précisions plus grandes sur les suites opératoires, mais je sais que le liquide prélevé montra à l'examen chimique un pouvoir protéolytique absolument nul. Je sais aussi que le malade finit par succomber le 22 octobre 1933, avec des vomissements bilieux incessants pouvant faire penser à un certain degré de sténose duodénale. Il avait présenté les sept premiers jours un excellent état général, avec disparition des douleurs et des vomissements.

Fibrome du creux poplité,

par M. F. M. Cadenat.

Nous avons observé, à Lariboisière, une tumeur comparable à celle que nous a rapportée M. Auvray.

Observation. — Mlle P... (Geneviève), vingt ans, consulte le 20 septembre 1932 pour une tumeur apparue depuis cinq mois et gênante seulement après une marche prolongée ou des exercices de natation. L'augmentation en a été progressive et régulière, sans altération de l'état général. L'examen montre, en effet, une saillie arrondie, du volume d'un œuf, sensiblement médiane, bien que plus développée à droite. Elle est dure, régulière, indolore, sans battements, très mobile transversalement, peu au contraire dans le sens vertical. Il n'existe ni atrophie musculaire, ni adénopathie inguinale.

Opération le 26 septembre. Schleich. La tumeur est adhérente au sciatique poplité externe qu'on doit sculpter dans la masse. Celle-ci, bien encapsulée, adhère peu aux jumeaux ; elle s'étend, en dedans, jusqu'au sciatique poplité interne. On l'extirpe sans peine et complètement, sans avoir à lier de pédicule. A la coupe, aspect fibreux homogène et, à l'examen histologique, la masse « de type fibroïde dans toute son étendue est formée de trousseaux plus ou moins épais parsemés de très nombreux noyaux arrondis ou fusiformes du type fibroblastique. Elle est criblée de petits vaisseaux ou divisée par des fentes vasculaires tapissées par un endothélium ».

Les suites furent simples, mais la malade revint près de deux ans plus tard, le 6 juin 1934, pour une récidive de la tumeur. Celle-ci, plus allongée que la première, mesure environ 10 centimètres de long sur 6 de large. Elle semble plonger dans le haut vers les parties profondes du creux poplité et s'amincit vers le bas. Sa mobilité transversale est nette, mais la contraction du triceps sural la diminue. Elle présente les mêmes caractères de dureté que la première tumeur et détermine les mêmes troubles fonctionnels.

Cette récidive nous inquiéta. Certes, l'état général restait très satisfaisant.

L'évolution de la tumeur était assez lente puisque celle-ci avait recommencé à grossir depuis environ un an et demi, mais cette récidive rendait la tumeur suspecte. Cependant, de nouvelles coupes faites dans le bloc ne montrèrent en aucun point de cellules sarcomateuses.

Deuxième opération le 11 juin 1934. Schleich. La tumeur est constituée de deux parties absolument indépendantes : 1° une partie superficielle intra-aponévrotique, qui s'enlève très facilement, car elle n'adhère à aucun des plans voisins. En particulier, les jumeaux s'en séparent facilement ; 2° une masse moins importante, du volume d'un petit œuf, développée vers la profondeur au contact du paquet vasculo-nerveux. Le nerf sciatique poplité interne doit être disséqué avec soin. L'adhérence avec les vaisseaux est très marquée et, à ce niveau, l'ablation restera quelque peu incomplète, par crainte d'une blessure vasculaire.

L'examen histologique confirme le diagnostic de fibrome aponévrotique avec fibres collagènes abondantes et cellules fibroblastiques relativement rares, sans mitoses ni monstruosités.

La malade, revue la semaine dernière, présente une cicatrice souple. Elle reviendra régulièrement se faire examiner.

Cette observation diffère de celle de M. Auvray par la récidive qui a suivi la première opération. Le mot récidive est d'ailleurs impropre. Il s'agit plutôt de l'évolution de fragments minuscules laissés en place. Cependant, à la première intervention, l'ablation semblait complète. A la seconde, le voisinage du paquet vasculaire ne permit pas d'enlever sans danger le prolongement profond de la tumeur. Chez cette femme jeune, et danseuse de profession, nous n'avons pas cru devoir risquer, pour une tumeur histologiquement bénigne, une blessure vasculaire. Cependant, si nous devions intervenir une nouvelle fois, sans doute nous faudrait-il réséquer la veine poplitée et disséquer la tumeur au contact de l'artère.

RAPPORT

Réticulo-plasmocytome ilio-sacré,

par MM. **Sabadini**, **Montpellier** et **Chechan** (d'Alger).

Rapport de M. Paul Mathieu.

MM. Sabadini, Montpellier et Chechan nous ont adressé une intéressante observation d'une tumeur osseuse, de variété assez rare, observation que je vous résume ainsi :

Un indigène algérien de cinquante-cinq ans entre dans le service de M. le professeur Constantini, pour douleurs marquées dans les membres inférieurs, surtout à gauche, avec état cachectique assez avancé. Ces troubles douloureux datent de trois mois. Il existe au niveau de l'articulation sacro-iliaque une

tuméfaction mollasse, pseudo-fluctuante avec douleur à la pression. La pression sur le squelette voisin est très douloureuse. La mobilité des membres inférieurs est parfaite : pas de troubles des réflexes. La radiographie du bassin montre une décalcification de la zone articulaire sacro-iliaque gauche avec disparition de l'interligne. L'examen de sang ne révèle rien de particulier.

Nos collègues firent le diagnostic de sacro-coxalgie et intervinrent le 7 avril 1934 pour pratiquer une section partielle sacro-iliaque. Ils découvrent la tumeur apparente qui se présenta sous la forme d'une masse rougeâtre saignante, grosse comme un œuf de poule, facile à énucléer, laissant sous elle une cavité osseuse, anfractueuse et saignante qu'ils curettent assez largement, et sous cette cavité ils placent deux greffons tibiaux préalablement prélevés. Fermeture de la plaie. Suites opératoires normales. La plaie cicatrise en vingt jours, mais l'état général décline. La radiothérapie a été instituée, mais le blessé a quitté volontairement l'hôpital après la cinquième séance (15 juin 1934).

Durant son séjour à l'hôpital était apparu, au niveau du coude gauche, une tuméfaction douloureuse ; des radiographies du squelette avaient démontré au niveau du crâne une perte de substance osseuse grosse comme une pièce de 1 franc, dans la région pariétale, des zones de décalcification marquées au niveau des humérus droit et gauche. La réaction de Bena-Jones (albumosurie) avait été fortement positive. Enfin, l'examen histologique avait démontré qu'il s'agissait bien d'un plasmocytome de par les caractères cytologiques constatés au niveau des cellules prédominant dans la tumeur : cellules à noyau systématiquement excentriques, absence de nucléole, chromatine en damier, protoplasma basophile.

La désignation du type de la tumeur observée par nos collègues d'Alger est basée sur des constatations histologiques précises. Il s'agit d'une des nombreuses variétés décrites de ce groupe de tumeurs osseuses appelées myélomes, dont les observations sont de plus en plus fréquentes, les plus anciennes remontant à 1873 (Rustizky, élève de Recklinghausen, les avait décrites pour la première fois). De nombreuses variétés histologiques ont été décrites depuis, je ne vous les énumère pas. Je vous rappelle le fait essentiel. Les myélomes trouvent leur origine dans la cellule réticulaire et sa descendance.

La variété dite plasmocytome a, d'après les histologistes, des caractères cellulaires assez précis pour permettre son individualisation.

La connaissance de ces tumeurs est pour un chirurgien d'un intérêt indiscutable au point de vue clinique et au point de vue thérapeutique.

Les observations de myélomes divers sont très nombreuses. Parmi elles, les observations du type précis plasmocytomes en elles-mêmes ne sont pas exceptionnelles : Masson en 1920 a bien étudié ces plasmocytomes dont, en France, Bertrand, Soupault et Guttmann, Martin, Dechaume et Lérat, Sabrazès, Jeanneney, Mathey, Cornat, Nemours, Penot et Crop, Busser et Lichtenberger ont publié des exemples.

Le plasmocytome apparaît surtout chez l'homme, chez l'adulte âgé ou le vieillard, sur n'importe quelle pièce du squelette, mais de préférence, et par ordre de fréquence, sur le bassin, le crâne, les côtes, le sternum, la colonne vertébrale ; plus rarement sur les os longs. Il est rarement unique. Si la clinique ne démontre pas d'autres localisations, c'est la radiographie qui s'en charge. Le plasmocytome envahit tout d'abord la moelle osseuse

sous forme de petites tumeurs qui finissent par confluer. Le tissu osseux environnant est bientôt envahi et détruit. Cependant l'os conserve longtemps son volume et sa forme. Ce n'est que tardivement que la corticale et le périoste se laissent infiltrer et soulever.

Le début d'un plasmocytome est très insidieux. Ce sont en général les phénomènes douloureux qui attirent l'attention : douleurs spontanées à type rhumatismal ou névalgique, térébrantes. Parfois, c'est une fracture spontanée ou une tumeur qui s'extériorise ; plus rarement, ce sont des signes paralytiques moteurs (paralysie faciale, conpression médullaire) qui révèlent la tumeur.

Notons que l'état général est très rapidement atteint, amaigrissement, pâleur des téguments, asthénie.

La terminaison est fatale par cachexie progressive dans un délai assez rapide, quelques semaines, quelques mois, rarement plusieurs années.

Signalons que, dans un assez grand nombre de cas, l'analyse d'urines révèle une albuminurie de Bena-Jones positive (70 p. 100 des cas). Mais elle n'est pas pathognomonique. L'examen de sang montre parfois une anémie légère avec hyperleucocytose. Aschoff aurait constaté une plasmocytémie.

Le diagnostic reste difficile et bien des erreurs sont commises ; les troubles nerveux ne sont pas toujours rapportés à leur véritable cause, et c'est ce qui m'est arrivé dans un cas, où il s'agissait d'une localisation vertébrale, qui a été attribuée à un mal de Pott avec paraplégie, alors que l'examen histologique fait par Ivan Bertrand a révélé un plasmocytome. (Je vous présente les radiographies de ce cas de plasmocytome vertébral à titre documentaire.)

Les deux moyens de diagnostic précis dont nous disposons sont :

1° La radiographie ; 2° la biopsie.

La *radiographie* de la zone osseuse envahie par la tumeur montre, localisées à la partie médullaire, des géodes séparées par des intervalles de tissu osseux sain. Parfois plusieurs géodes confluent, donnant un aspect multikystique, la corticale et le périoste restant longtemps intacts.

D'autre part, la radiographie du crâne est indispensable : elle démontre des pertes de substance de la voûte à l'emporte-pièce, qui sont très caractéristiques, rappelant l'aspect des gommes sans réaction périostique concomitante. Enfin, la radiographie, si l'on examine tout le squelette, ce qui paraît nécessaire, démontre la multiplicité des lésions par l'existence de zones de décalcifications diaphysaires et épiphysaires disséminées.

La *biopsie* reste la méthode la plus précise, évidemment elle est à employer chaque fois qu'elle sera possible.

Au point de vue *thérapeutique*, il faut signaler qu'un certain nombre de chirurgiens sont intervenus, lorsque la localisation leur a paru unique. C'est ainsi que MM. Martin, Dechaume et Lerat, pour un plasmocytome du col fémoral, ont pratiqué une désarticulation de la hanche qui a survécu plus de deux ans. Busser et Lichtenberger ont fait pratiquer une laminectomie pour plasmocytome vertébral avec paraplégie : la survie a été de

quatre ans. Il est vrai qu'ils ont ajouté la radiothérapie à leur intervention. Sabadini et Montpellier sont aussi intervenus sur la tumeur et ont irradié leur malade.

C'est qu'en effet les myélomes sont souvent radiosensibles. Peut-être les plasmocytomes le sont-ils particulièrement. Sabrazès avait observé une survie de huit ans après irradiation. En tous cas, la sensibilité des plasmocytomes aux rayons serait intéressante à connaître, car la radiothérapie constituerait la ressource thérapeutique la plus intéressante pour les traiter. Il faut avouer que jusqu'ici les cas traités par la radiothérapie l'ont été très tardivement : souvent après intervention.

La présentation faite par MM. Sabadini, Montpellier et Chechan est, nous le voyons, d'un réel intérêt et je vous propose de leur adresser nos remerciements.

COMMUNICATIONS

La transfusion de sang citraté conservé à la glacière,

par MM. **G. Jeanneney** (de Bordeaux), correspondant national, et **J. Viéroz.**

Bien que les *indications de la transfusion* se multiplient, on ne peut dire que celle-ci soit devenue — au moins en province — *un acte de pratique courante, aussi aisément réalisable qu'une injection intraveineuse de sérum.* Par exemple, à Bordeaux, nous ne disposons pas, malgré des ébauches d'organisations réalisées dès 1926, — dans les hospices, sur le rapport de l'un de nous[1] — d'organisation de donneurs aussi parfaite que celle de l'*Œuvre de la transfusion d'urgence* de l'A. P., à laquelle s'attachent les noms de Gosset, de Lévy-Solal et de Tzanck. Et sans doute, en est-il de même dans la plupart des centres provinciaux. *Perte de temps* entre le moment où le donneur est appelé et celui où il arrive auprès du malade, indisposition ou indisponibilité imprévue d'un donneur réclamé d'urgence et qu'il faut remplacer ; enfin *insécurité* pour le récepteur, le donneur pouvant, depuis le dernier contrôle, être en cours d'infection (syphilis, typhoïde), sans le savoir, telles sont quelques-unes des raisons qui *rendent la méthode ordinaire, malgré tout, peu pratique en dehors des grands centres hospitaliers.*

Aussi la transfusion de sang préalablement stabilisé, conservé vivant et mis à la disposition du praticien comme du vulgaire sérum physiologique, représente-t-elle un *progrès réel dans le domaine de la pratique.*

1. Jeanneney : Rapport à la R. M. C. sur l'organisation de la transfusion du sang dans les hôpitaux de Bordeaux. *Journal de Médecine de Bordeaux*, 26 mai 1926.

Cette idée n'est pas nouvelle :

En 1902, Hédon et Fleig ont utilisé expérimentalement du sang conservé.

En 1915, l'Américain R. Weil transfuse à l'homme du sang citraté conservé quatre jours.

En 1917, Hédon utilise du sang citraté conservé à la glacière huit jours.

En 1930, Judine réalise la chose en grand sur *du sang de cadavre citraté et conservé à la glacière*.

Au cours d'expériences entreprises par l'un de nous[1] sur le chien, pour vérifier les résultats obtenus par Judine, l'idée nous est venue d'utiliser *le sang de donneurs vivants* et de le conserver à la glacière afin de l'avoir à sa disposition, en quantité suffisante, au moment opportun. Après expérimentation sur l'animal, nous avons réalisé personnellement, depuis avril 1934 et grâce à la collaboration de M. Servantie, chef de laboratoire des Hôpitaux, une quarantaine de transfusions, — et l'un de nous pouvait y ajouter une trentaine de transfusions (Viéroz) faites dans divers services de nos collègues — soit en tout près de 70 transfusions à ce jour.

Le 8 mars 1934, Teuconi et Palazzo rapportaient dans la *Semana medica* 41 cas personnels de transfusions de *sang citraté et conservé à la glacière*. Nos collègues sud-américains ont parfaitement mis au point, dans ce travail, la récolte aseptique du sang avec citratation continue, puis la transfusion du sang après filtration sur filtres de soie. A eux revient incontestablement la priorité de la méthode.

Le 20 mars 1934, Ovide Bergstein dans la *France militaire* proposait d'utiliser dans l'armée du sang citraté conservé.

Le 14 *mai* 1934 nous présentions à la Société anatomo-clinique de Bordeaux nos premières observations, et le 8 *juin* 1934, à la *Société de Chirurgie de Bordeaux* (séance offerte à un groupe de chirurgiens de Paris), nous rapportions nos résultats, tandis que Bégouin, Dubourg et Viéroz, d'autre part, présentaient d'autres observations ou précisaient les détails techniques de la méthode.

Enfin, la Réunion médico-chirurgicale des hôpitaux de Bordeaux faisait en octobre 1934, sur le rapport de l'un de nous, au nom d'une Commission composée de MM. Rocher, Portmann et Jeanneney, adopter par les hospices civils de Bordeaux cette organisation de transfusion.

En juin 1934, Balakowski et Guinsbourg arrivaient à des conclusions analogues (*Le Sang*, n° 6, juin 1934).

On trouvera dans la Thèse de l'un de nous toute la partie historique et expérimentale de cette question.

* * *

Au point de vue pratique, voici comment nous avons pu réaliser nos idées. Notre matériel se rapproche d'ailleurs sensiblement de celui adopté par Teuconi et Palazzo.

1. Jullien-Viéroz : *Thèse Bordeaux*, décembre 1934.

I. Technique. — 1° *Récolte du sang* (fig. 1). — Le sang destiné à être conservé est recueilli dans des ballons en verre « Pyrex » de 300 cent. cubes, munis d'une tubulure supéro-latérale. Le sang est amené dans ce ballon par une tubulure en caoutchouc très courte et terminée par une aiguille de 12/10 de millimètre.

Nous avons réalisé un dispositif permettant un bon mélange sang-citrate de façon à éviter toute coagulation intempestive au cours de la récolte.

Enfin un système d'aspiration buccale permet de prélever assez rapidement, bien que l'aiguille soit fine, la quantité de sang désirée.

La solution anti-coagulante est une solution titrée à 5 p. 100 de nitrate de soude dans de l'eau distillée, stérilisée. La quantité utilisée est de 4 grammes par litre. Nous prélevons, en fin d'opération, un petit échantillon de sang pour effectuer les recherches sérologiques indispensables.

Notons que nous n'utilisons que du sang de *donneurs universels*.

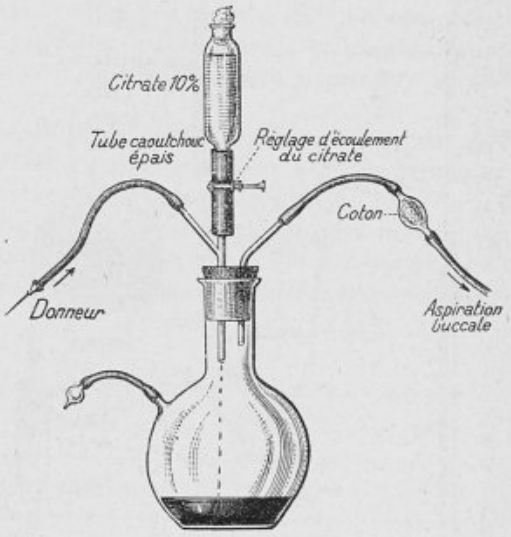

Fig. 1. — Récolte du sang.

2° *Conservation du sang*. — Elle s'effectue au frigidaire à plus 2° C. Le temps de conservation du sang que nous avons transfusé chez l'homme n'a jamais dépassé vingt jours.

3° *Transfusion du sang conservé* (fig. 2). — Pour éviter toute contamination, nous effectuons la transfusion sans aucun transvasement. C'est le même ballon qui a contenu le sang au cours de la conservation, qui est utilisé. Il est réchauffé à 39° au bain-marie et placé alors dans un porte-ballon spécial lui permettant d'exécuter un mouvement de rotation autour d'un axe horizontal. A la tubulure latéro-supérieure s'adapte un tube de caoutchouc sur lequel est fixée l'aiguille qui ponctionnera la veine du malade.

Entre le ballon et l'aiguille est intercalé un filtre ainsi qu'une pince de Mohr permettant de régler la vitesse de la transfusion.

II. Étude biologique. — Modifications du sang au cours de la conservation. — 1° *Modifications macroscopiques*. — Au bout de quelques heures, le sang contenu dans un ballon se divise en trois couches.

a) Une couche supérieure, translucide, jaune ambré, ou jaune verdâtre. Cette couche peut être lactescente si le sang a été prélevé en période de

digestion (ce qui ne doit jamais être fait). Une teinte rosée indique qu'il y a hémolyse (ce qui n'a aucune importance et n'oblige pas à rejeter le sang).

b) Une couche inférieure rouge sombre, résultant de la sédimentation des globules rouges.

c) Une couche intermédiaire, se présentant sous l'aspect d'une couenne blanc grisâtre et formée par les globules blancs.

2° *Modifications microscopiques.* — Les globules rouges au cours de la conservation tendent à prendre une forme *contractée* (pour de plus amples détails, voir la thèse de J. Viéroz). Les globules blancs semblent diminuer au cours de la conservation.

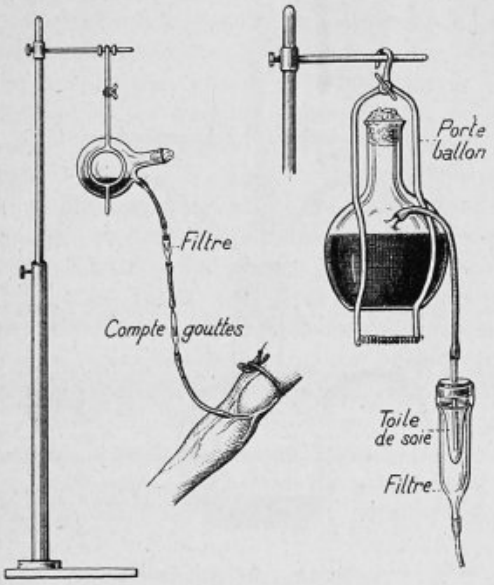

Fig. 2. — Transfusion du sang conservé.

3° *Modifications biologiques.* — Le pouvoir de fixation de l'oxygène par les globules rouges reste à peu près fixe (Vieroz a fait cette recherche sur des échantillons de sang conservés de un à trente jours).

Le *taux de l'hémoglobine* ne varie pas au cours de la conservation.

La *résistance globulaire* diminue lentement au cours de la conservation. Vers le seizième jour il se produit une hémolyse partielle. (Ce sang peut être tranfusé cependant sans produire de choc ni parfois même d'hémoglobinurie.)

La vitesse de sédimentation des hématies augmente au cours de la conservation.

4° *Modifications chimiques.* — Balakowski et Mlle Guinsbourg ont noté :

a) *Glucose.* — Tend à baisser au cours de la conservation.

b) *Phosphates.* — Leur taux augmente.

c) *Acide urique.* — Ne varie que peu.

d) *p*H ne varie pas.

e) *Acide lactique* tend à augmenter.

III. Résultats obtenus. — Il a été réalisé actuellement, dans les hôpitaux ou les cliniques de la ville de Bordeaux, 70 transfusions de sang conservé.

Depuis que nous injectons du sang filtré (et cela dès notre quatrième

transfusion) nous n'avons jamais vu survenir au cours de ces transfusions le moindre accident susceptible d'être rapporté au sang employé.

Dans 6 cas seulement nous avons observé de menus incidents :

Un frisson assez intense avec léger clocher thermique.

Quatre frissons légers sans température.

Une seule fois le malade a ressenti une sensation de fourmillement généralisé.

Une fois, *quarante-huit heures après* une transfusion *faite sans filtre*, le malade, artério-scléreux et syphilitique de cinquante et un ans atteint d'un cancer inopérable de l'estomac, présenta un petit ictus avec hémiparésie transitoire.

Dans tous les cas, nous avons vu nos malades bénéficier pleinement des transfusions pratiquées sur eux. Nous ne croyons pas utile de rapporter ici nos observations qui ont porté sur des malades très divers : cancéreux, cachectiques, fibromes hémorragiques, avortements, grossesses ectopiques, ictères, septicémies, hémorragies intestinales de la fièvre typhoïde, etc. Chez la plupart de nos transfusés, des examens hématologiques complets ont été pratiqués et répétés.

En voici un type :

	PREMIÈRE TRANSFUSION		DEUXIÈME TRANSFUSION	
	2 août 1934	8 août 1934	11 août 1934	20 août 1934
Hémoglobine p. 100	45	50	55	60
Hématies	1.460 000	1 700.000	3.620.000	2.970 000
Leucocytes	10 000	6.000	4.000	4.400
Poly-neutrophiles p. 100. .	78	74	69	67
Lymphocytes p. 100. . . .	20	21	24	26
Monocytes p. 100	2	4	5	6

IV. AVANTAGES DE LA TRANSFUSION DU SANG CONSERVÉ. — 1° *Efficacité.* — Non seulement le sang conservé, même après dix-huit jours, n'a jamais entraîné d'accident toxique, mais encore son effet thérapeutique a été indiscutable.

2° *Simplicité et rapidité de la transfusion.* — En utilisant notre appareillage, *la transfusion est aussi simple qu'une injection de sérum intra-veineuse.* Ainsi, la transfusion peut s'opérer sans la moindre perte de temps (recherche du donneur, recherche du groupe et du Bordet-Wassermann du donneur s'il n'est pas professionnel).

3° *Sécurité de la transfusion.* — Les ballons contiennent un sang dont le groupe est soigneusement établi ainsi que le Bordet-Wassermann. La plus stricte asepsie est respectée puisqu'il n'y a ni manipulation du sang de la part de l'opérateur, ni risque de contamination du donneur au receveur et inversement.

4° *Caractère essentiellement pratique du procédé.* — Ce procédé — qui

ramène la transfusion à une simple injection intraveineuse de sérum — présente donc de *réels avantages pratiques*. Non seulement les *transfusions d'urgence* sont, grâce au sang stocké en glacière, *facilement réalisables à tout moment*, mais encore leur *prix de revient est insignifiant*, les prélèvements pouvant d'une part être faits très largement sur des *donneurs volontaires* (accompagnants de malades, étudiants) et d'autre part l'indemnisation des donneurs professionnels devenant relativement faible puisqu'ils perdent le minimum de temps (prélèvement au moment choisi par eux).

Pour toutes ces raisons, les Hospices civils de Bordeaux viennent, sur rapport de l'un de nous, d'adopter ce procédé, et nous ne doutons pas qu'à l'épreuve du temps il ne se généralise de plus en plus surtout dans les petits centres chirurgicaux.

L'anesthésie splanchnique pour gastrectomie,

par M. **Jacques Charles-Bloch.**

L'anesthésie locale présente, en chirurgie gastrique, des avantages incontestables. Grâce à elle, les complications pulmonaires tant redoutées autrefois sont pour ainsi dire devenues exceptionnelles. On peut lui reprocher cependant de rendre l'opération plus longue et plus laborieuse, ce qui est vrai surtout lorsque l'anesthésie est insuffisante. Elle aboutit dans ce cas à une lutte pénible et inégale entre l'opérateur et son patient, spectacle peu encourageant, qui lui fait préférer par certains l'anesthésie générale ou rachidienne.

Un des grands mérites de Finsterer est de nous avoir enseigné, outre une technique, qui est actuellement à peu près universellement utilisée, la méthode d'anesthésie viscérale par voie antérieure.

Je sais bien que l'on peut, dans certains cas, et surtout lorsqu'on s'adresse à des malades dociles ou fatigués, exécuter l'opération avec le seul secours d'une simple anesthésie pariétale ou avec infiltration des mésos. Il n'en est pas moins vrai que l'anesthésie splanchnique devient indispensable, lorsque l'on se trouve en présence de cas difficiles, et qu'elle simplifie beaucoup les manœuvres au cours des opérations simples.

Dans un article récent, paru dans *La Presse Médicale* du 17 novembre 1934, mon maître M. le professeur Grégoire a étudié minutieusement les rapports vasculaires de la région cœliaque. Il a montré que l'on pouvait atteindre le plexus solaire dans l'espace aortico-cave, en observant certaines règles, et en suivant une technique précise. Malheureusement, la méthode qu'il préconise laisse peu de marge à l'erreur, dont les conséquences risquent alors d'être graves. Elle ne permet pas, d'autre part, le contrôle de la pénétration du liquide anesthésique.

Aussi ai-je été étonné que les chirurgiens qui utilisent l'anesthésie

locale pour la gastrectomie n'aient pas eu l'idée de pratiquer l'infiltration solaire, sous le contrôle de la vue, et à ciel ouvert. Comme j'ai eu recours depuis deux ans à cette méthode, qui m'a permis de mener à bien plus de 50 gastrectomies, j'ai pensé qu'il n'était pas sans intérêt de vous la soumettre.

L'anesthésie viscérale, nécessaire pour exécuter une gastrectomie, repose sur le blocage de trois systèmes : le plexus solaire, le pneumogastrique gauche et le mésocôlon transverse.

1° *Blocage du plexus solaire.* — Je le réalise sous le contrôle de la vue, en exposant la région cœliaque. Pour ce faire, j'incise la *pars flaccida* du petit épiploon sur une longueur de 5 à 6 centimètres. Par la fente ainsi pratiquée, j'introduis deux valves. La valve supérieure relève le lobe de Spiegel, que l'on voit avec la plus grande netteté, la valve inférieure abaisse le pancréas. Alors qu'une valve vaginale un peu longue est suffisante en haut, il faut en revanche utiliser pour le bas la valve de Körte, sorte de manche de cuiller courbe, que mon maître M. le professeur Cunéo emploie de façon courante pour abaisser le duodénum au cours des opérations sur les voies biliaires. Grâce à sa courbure, elle permet de prendre, dans sa concavité, la petite courbure de l'estomac et d'abaisser simultanément cet organe et le pancréas. Ainsi, par une traction légère exercée par un aide sur les deux valves, toute la région cœliaque se trouve parfaitement exposée.

Chez les sujets maigres, on en distingue tous les détails, sous le péritoine pariétal. Chez les sujets gras, on ne voit que les battements aortiques, qui permettent de repérer ce vaisseau.

Sur le flanc gauche de l'aorte, je soulève, à l'aide d'une longue pince à pansements, le péritoine pariétal en faisant un pli, sous lequel j'insinue l'aiguille, injectant immédiatement 10 à 15 cent. cubes de solution anesthésique. Une large boule d'œdème s'infiltre alors sur le flanc de l'aorte et sur sa face antérieure, séparant le péritoine du vaisseau, dont elle assure la protection. Il suffit désormais de piquer à nouveau dans cette boule d'œdème pour continuer l'anesthésie, en faisant progresser sous le contrôle de la vue la solution anesthésique, jusqu'à ce que la région en soit entièrement baignée, ce qui est réalisé avec 50 à 60 cent. cubes de liquide.

2° *Blocage du X gauche.* — L'estomac n'est pas entièrement anesthésié par cette première infiltration. Il ne deviendra insensible aux tractions que lorsque le X gauche aura été bloqué. On atteint le nerf et ses branches en infiltrant la face antérieure du cardia et la portion adjacente de la petite courbure. Il suffit, pour cela, d'attirer avec douceur l'estomac vers le bas, traction qui provoque assez souvent une nausée et une petite secousse douloureuse, puis, insinuant l'aiguille sous les fausses côtes, de piquer la séreuse de la face antérieure du cardia, en infiltrant progressivement toute cette face antérieure et la portion adjacente de la petite courbure.

L'estomac devient alors insensible, et il est facile de s'en rendre compte en mobilisant assez fortement l'organe dans tous les sens.

3° *Anesthésie du mésocôlon transverse.* — En infiltrant en dernier lieu la base du mésocôlon transverse, on obtient une anesthésie complète de ce

viscère. Il est inutile d'infiltrer le mésentère, car le jéjunum est pratiquement insensible. Il importe toutefois d'aller d'emblée à la recherche de la première anse jéjunale, et de la repérer à l'aide d'un fil passé dans son méso. Cette méthode permet d'éviter des manœuvres douloureuses, si elles sont effectuées à un moment de l'opération où l'anesthésie pariétale a déjà faibli; elle présente, en outre, l'avantage de circonscrire les investigations dans l'étage sous-mésocolique, en un stade de l'opération où aucune manœuvre intracavitaire septique n'a encore été exécutée.

Telle est la méthode que j'utilise. L'anesthésie splanchnique ne représente que l'un des temps de l'anesthésie locale. Elle doit être précédée et suivie d'une injection méthodique de la paroi comprenant, outre l'anesthésie de la peau et de l'aponévrose, celle des gaines musculaires et du péritoine pariétal, anesthésie précédant immédiatement l'ouverture et la fermeture de l'abdomen.

Toutes ces manœuvres ne sont possibles que si la quantité de liquide injecté est suffisante pour noyer l'ensemble des nerfs, ce qui nécessite, pour la totalité des piqûres, tant pariétales que viscérales, l'emploi de 250 à 400 cent. cubes de solution anesthésique. Il est, dès lors, indispensable de recourir à des solutions très diluées. Celle de Kirschner, dont je vous ai déjà entretenu ici, m'a donné à ce point de vue toutes satisfactions, et je vous en rappelle la composition. Il s'agit d'un mélange à parties égales de novocaïne à 1 p. 200 et de percaïne à 1 p. 4.000. La dose injectée ne dépassant jamais 400 cent. cubes contiendra donc au maximum 1 gramme de novocaïne et 0 gr. 05 de percaïne, ce qui représente une dose peu toxique. L'utilisation de cette solution très diluée ne présente qu'un inconvénient, qui réside dans les multiples manipulations de seringues. Pour y remédier, j'ai fait construire un appareil inspiré de celui de Kirschner, qui permet l'injection de la solution sous la pression de 3 kilogrammes, que communique au réservoir d'anesthésie une bombe d'acide carbonique.

Depuis plusieurs années, j'ai exécuté presque toutes mes gastrectomies à l'anesthésie locale et, depuis deux ans, en suivant la technique que je vous ai décrite, j'ai fait 50 gastrectomies. Dans bien des cas, il s'agissait d'opérations difficiles, malades déjà opérés, ulcères peptiques du jéjunum, ulcères térébrants perforés dans le foie ou le pancréas, ulcères haut situés de la petite courbure, ulcères de l'extrémité droite de la 1re portion du duodénum, néoplasmes gastriques avec extirpation des ganglions, etc. Je n'ai eu recours que trois fois à l'anesthésie générale (avertine-protoxyde) uniquement parce que lesdits malades refusaient de parti pris l'anesthésie locale.

M. **Sauvé** : J'opère, comme beaucoup de mes collègues, mes estomacs à l'anesthésie locale, et à mon entière satisfaction jusqu'à ces derniers temps. Mais j'ai eu successivement trois malades qui ont présenté des vomissements de type toxique. Le dosage de l'urée sanguine a montré chaque fois une forte augmentation de cette urée avec abaissement du taux de chlorure. Avec mon interne en pharmacie, je poursuis, sur ce point, des recherches pour savoir si cette azotémie est due à la grande quantité de

novocaïne injectée : pour 200 centicubes, en effet, à 1 p. 200, cela fait 1 gramme, dose qui dépasse la dose toxique minima indiquée par le Codex (0 gr. 55).

Quels que soient les résultats de ces recherches, je ne manquerai pas de vous les communiquer.

M. P. Brocq : Avec mon assistant Chabrut, nous avons pratiqué, à la Maison Dubois, un certain nombre de gastrectomies à l'anesthésie locale, suivant la méthode de Finsterer.

Comme J. Ch.-Bloch, nous faisons deux injections de morphine avant l'intervention. Comme le dit J. Ch.-Bloch, cette anesthésie est pour le chirurgien un peu fatigante. C'est pourquoi je demande habituellement à mon assistant, entraîné à ce genre d'anesthésie, de la pratiquer pendant que je me prépare.

Lorsque l'anesthésie est parfaite, on peut extérioriser l'estomac sans provoquer de réaction de la part du malade.

Il faut évidemment procéder à une anesthésie large de la paroi et la renouveler au moment de fermer le ventre, temps qui est souvent plus difficile que l'ouverture.

Nous avons toujours fait l'injection de l'espace veine cave-aorte ; mais, nous n'avons pas utilisé une technique aussi complète que celle de J. Ch.-Bloch ; aussi les anesthésies ont-elles été un peu moins constantes. Or, il est à souhaiter que les résultats soient constants ; car, à l'heure présente, aucune anesthésie ne donne, pour les gastrectomies, de suites aussi simples. Nous avons même vu des malades qui, le lendemain de l'intervention, lisaient tranquillement leur journal.

M. Bréchot : J'ai l'occasion de faire à l'hôpital Saint-Antoine un grand nombre de résections gastriques, par exemple 33 depuis le début de l'année, pour ulcère. Je les fais toujours à l'anesthésie locale. Je n'ai jamais eu une seule fois à compléter l'anesthésie locale par une anesthésie générale.

Cette anesthésie locale n'a d'ailleurs rien de mystérieux. Le malade a, avant l'opération, une piqûre de 2 centigrammes de morphine et de 5 centigrammes d'éphédrine.

J'utilise une solution de novocaïne à 1/300 et suis la technique de Finsterer.

Le point capital est l'anesthésie du plexus cœliaque. Elle peut paraître un peu compliquée ; en réalité, elle est très simple. Finsterer insiste sur le fait qu'en déplaçant légèrement l'aorte avec le doigt, il enfonce son aiguille jusqu'au contact de l'apophyse transverse ; de plus il a une instrumentation spéciale, il a utilisé une aiguille un peu particulière, je ne l'ai pas utilisée ; il n'est pas nécessaire, à mon avis, de prendre contact avec l'apophyse transverse car lorsqu'on a traversé le péritoine au-dessus du bord supérieur du pancréas, si on pousse un peu vivement l'injection, il se produit un œdème considérable de ces tissus cellulaires, et de l'autre côté, si on fait de même entre l'aorte et la veine cave, on a une anesthésie absolument par-

faite. Je n'ai pas, pour ma part, eu à ajouter, à cette anesthésie, l'anesthésie des mésos.

Quant aux résultats immédiats, si on emploie un autre anesthésique, on n'a pas les heureuses surprises dont parle M. Brocq. Il est fréquent de voir des malades ayant subi une résection gastrique étendue lire leur journal assis dans leur lit le lendemain.

Je ne connais pas, pour ma part, d'autres procédés d'anesthésie aussi peu choquants.

M. **Métivet** : Un des avantages de l'abandon de l'anesthésie générale prolongée, dans les résections gastriques, est la disparition des vomissements post-opératoires. Dès la fin de l'intervention, l'opéré peut boire, et il peut très rapidement s'alimenter. On peut ainsi, dans l'immense majorité des cas, éviter les pénibles lavages d'estomac post-opératoires.

M. **J. Ch.-Bloch** : Je remercie ceux de nos collègues qui ont bien voulu prendre la parole. Je n'avais pas l'intention de vanter les avantages de l'anesthésie locale dans la chirurgie gastrique, dont le principal est de supprimer de façon presque complète les complications pulmonaires. En ce qui concerne l'anesthésie elle-même, le seul point que j'ai voulu aborder est la manière de pratiquer l'anesthésie splanchnique. A ce point de vue, je pense que si l'on ne fait l'injection que sur un côté du vaisseau, on risque de ne pas baigner la totalité des nerfs et mieux vaut pratiquer une injection des deux côtés de l'aorte.

En ce qui a trait aux accidents qu'a constatés M. Sauvé, accidents d'azotémie après anesthésie locale, je n'ai pu vérifier personnellement ce point. Il est difficile d'affirmer que ces accidents soient liés essentiellement à l'anesthésie locale, car nous avons entendu ici des communications qui prouvent que, même avec n'importe quel anesthésique, et même avec des doses extrêmement réduites d'anesthésie locale, on peut observer des accidents d'azotémie post-opératoires. Il faut enfin se rappeler que chez ces malades, souvent en mauvais état, inanitiés, il y a de multiples causes qui expliquent leur hyperazotémie sans incriminer le toxique injecté.

En ce qui concerne les doses, je dirai à M. Sauvé que je n'ai pas vérifié le Codex, je vis sur mes vieux souvenirs, et l'enseignement de mon maître Reclus, qui avait inventé cette solution de novocaïne à 1 p. 200, après avoir utilisé une solution plus concentrée, parce que cette solution était peu toxique, et qu'on pouvait en injecter presque indéfiniment. Un gramme de novocaïne et 5 centigrammes de percaïne constituent une dose peu toxique. Il s'agit du reste de la quantité maxima, et la majorité des opérations sur l'estomac peuvent être faites avec une anesthésie de 200 ou 250 cent. cubes. D'autre part, dans le cas d'une opération très longue — ulcère peptique avec résection intestinale, par exemple, la quantité d'anesthésique n'a pratiquement aucune importance, si on emploie des solutions diluées, l'élimination se faisant progressivement au cours même de l'intervention.

Contribution à la thérapeutique des septicémies chirurgicales (à streptocoques et à staphylocoques exclusivement),

par M. **Louis Sauvé.**

Dans l'exposé séméiologique du 24 octobre, j'avais étudié les trois facteurs des septicémies :

Le foyer initial, évident ou latent, mais constant ;

La diffusion secondaire dans l'organisme, par décharges bactériémiques intermittentes, entre lesquelles l'hémoculture est négative ;

La pullulation sanguine, seulement terminale et très courte comme durée.

Cette dernière phase exceptée, contre laquelle l'action thérapeutique est nulle, deux notions se dégageaient de la précédente étude.

La première, trop oubliée même par les chirurgiens, est celle d'un foyer initial, constant et prépondérant, véritable usine d'où germes et toxines sont déversés dans l'organisme, montre la nécessité où le chirurgien est de les dépister et de le détruire aussitôt et chaque fois qu'il le pourra.

La seconde, puisque l'hémoculture donne des résultats inconstants parfois et tardifs, est la nécessité de l'action précoce contre la dissémination secondaire : si l'on attend pour agir les résultats de l'hémoculture, on agira trop tard contre une infection redoutable qui, elle, n'attend pas.

Ces deux conclusions sont également la base et le prologue de l'action thérapeutique.

Dépistage et traitement du foyer initial. — Tant qu'on n'a pas supprimé l'usine d'où partent germes et poisons, l'action thérapeutique est incomplète. L'acte essentiel, l'acte premier, est l'acte chirurgical dans les septicémies chirurgicales. Voilà le fait fondamental et que je m'excuserais presque de rappeler si des faits nombreux ne me montraient la nécessité de le remettre en valeur : il est trop de mode, à l'heure actuelle, même en chirurgie, d'actionner d'abord les moyens biologiques (vaccins, sérums, transfusions) ou chimiques, pour ne pas rappeler qu'après tout ces moyens médicaux ne sont que secondaires dans les septicémies chirurgicales, tandis que la suppression chirurgicale et précoce du foyer infectieux initial est primordiale.

Cette vérité est trop essentielle pour que je fasse plus que rappeler simplement des faits connus de tous. Le traitement des septicémies péritonéales et appendiculaires a été révolutionné par l'ablation précoce du foyer infectieux ; de même, dans les septicémies d'origine otitique, le traitement de la thrombophlébite enregistre les plus beaux succès. Une récente discussion devant notre Société montre que, dans le traitement des accidents infectieux consécutifs aux perforations des curettages infectés, l'hystérectomie précoce est le traitement de choix pour la plupart d'entre nous; il

l'est encore dans les infections puerpérales, ainsi que je vous en ai rapporté un cas saisissant.

De même, en ce qui me concerne, j'en suis revenu après des expériences vaccinothérapiques, sérothérapiques ou bactériophagiques multiples, à considérer que dans les infections staphylococciques graves (anthrax, infections labiales, etc.), le moyen le plus sûr est encore l'acte chirurgical, et notamment l'extirpation quand elle est possible : plus il est précoce, et meilleur il est : je n'emploie les moyens biologiques qu'après les moyens chirurgicaux ; et ceci est encore vrai pour l'angine dite de Ludwig.

Enfin, dans les inoculations septiques (chirurgiens, médecins, infirmiers), le meilleur moyen préventif, on ne saurait assez le répéter, est le débridement immédiat et la destruction initiale au fer rouge du foyer d'inoculation. Il n'est pas d'années où je ne voie de malheureux confrères périr de septicémie, parce qu'ils n'ont pas agi, ou qu'ils n'ont pas permis l'action, sur le foyer d'inoculation. Et quand la septicémie est déclarée, le traitement chirurgical du foyer d'inoculation est encore la première chose à faire.

J'ai déjà dit devant notre Société[1] et je le répète à nouveau. *Toutes les fois que par le bistouri on a de grosses chances de sauver, soit la vie, soit une fonction importante menacée, c'est surtout et avant tout du bistouri qu'il faut faire usage. C'est une erreur et c'est une perte de temps d'employer d'abord les moyens biologiques, armes puissantes parfois, mais inconstantes* (actuellement). Leur emploi est utile, souvent nécessaire, mais secondaire à l'acte chirurgical.

Thérapeutique biochimique des septicémies. — Cet exposé n'est pas une revue générale, mais l'exposé de la technique que je suis actuellement, quitte à la modifier suivant les progrès de la science.

Nous avons deux moyens d'action pour enrayer ou supprimer la dissémination septicémique de l'infection : des moyens biologiques et des moyens chimiques. Par les premiers, on se propose : soit d'apporter des anticorps préformés (immunité passive, sérums ; immunotransfusions), soit de provoquer dans l'organisme la formation d'anticorps (immunité active, vaccins), soit de détruire les microbes par des ennemis variés (exaltation de la phagocytose, bactériophage). Les moyens chimiques visent : soit la stérilisation du sang, soit la production d'un choc salutaire, soit la dérivation de l'infection (abcès de fixation).

Avant de voir les moyens de lutte utilisables entre chacune des deux grandes septicémies, il convient de rappeler que, cliniquement et bactériologiquement, le streptocoque, plus brutal, est plus fragile et moins tenace que le staphylocoque, plus tenace et finalement plus meurtrier. En thérapeutique, nous verrons que nous disposons de moyens d'action contre le streptocoque et qu'on le détruit plus facilement : ces moyens d'action sont extrêmement limités quand il s'agit du staphylocoque.

1. 24 octobre 1934.

Streptococcémies. — *A priori*, les vaccins ne sont pas un bon moyen de lutte, pour cette raison qu'ils agissent en provoquant la formation d'anticorps, et que cette formation demande un certain temps. Défaut grave que ce retard dans la lutte contre une infection qui va très vite. On a essayé d'y remédier par l'injection de doses massives de vaccins polyvalents. La place me manque pour amorcer aujourd'hui une discussion que je ne serais pas mécontent de provoquer. En réalité, tous les traités d'immunologie insistent sur ce fait que des doses massives font disparaître presque constamment les anticorps qui pouvaient préexister dans l'organisme et sont, par conséquent, fort dangereux ; que le mode régulier de production d'anticorps est la vaccination progressive à partir de doses initiales faibles et, qu'enfin, l'usage de vaccins devrait être contrôlé par la mesure de l'indice opsonique, ce qui n'est jamais fait.

Et pourtant, nous connaissons tous des cas de guérison très rapide par l'emploi de doses massives de vaccins polyvalents, dans des infections très graves avec menace de dissémination septicémique. Mais il ne faut pas attribuer ces heureux résultats à un effet vaccinant, et dire qu'ils sont dus à un choc colloïdoclasique est une explication plus qu'une preuve. La vérité, c'est que ces doses massives agissent par une surinfection de l'organisme aboutissant à l'expulsion microbienne, par un phénomène que mon ami Louis Bazy a comparé très justement au phénomène de Koch en tuberculose. Et il faut bien savoir que si cette expulsion microbienne ne se produit pas, on court le grave risque de surinfecter le malade. On ne rapporte que les cas heureux, on ne rapporte pas les cas de généralisation rapide et de mort en quelques heures. Si une discussion s'ouvre sur ce point, j'en rapporterai des cas.

En conclusion, la vaccinothérapie régulière est d'une action trop lente dans les septicémies; pratiquée à doses massives, elle peut être extrêmement dangereuse; pour ces raisons, je ne l'utilise pas dans les streptococcémies.

La *sérothérapie*, par contre, présente cet énorme avantage d'apporter des anticorps tout faits, si je puis dire, et utilisables immédiatement par l'organisme. On la pratique généralement par l'utilisation de sérums d'animaux immunisés; mais, par l'immuno-transfusion, on apporte des anticorps existant dans le plasma du donneur immunisé; à ce point de vue, l'immuno-transfusion est très analogue à la sérothérapie.

En réalité, le moyen que j'utilise habituellement est le sérum de Vincent : dans 5 cas, j'ai obtenu la guérison rapide de septicémies graves, et notamment dans 1 cas saisissant où la femme s'était inoculée en pansant son mari ; le malheureux, qui ne reçut pas de sérum de Vincent, succomba, sa femme qui en reçut guérit ; le fait est récent et du milieu médical. Deux autres cas concernent des septicémies *post abortum* ; dans l'une d'elles, une dose massive de vaccin polyvalent avait, en trente-six heures, amené la patiente à la phase presque terminale : 80 centicubes de sérum de Vincent intraveineux transformèrent en quelques heures la situation, c'est le fait le plus saisissant que j'aie vu.

Un quatrième cas concerne une perforation utérine, avec septicémie à streptococoque hémolytique. La malheureuse femme qui, la veille, était complètement ictérique avec gros foie et température au-dessus de 40° vit, avec 60 centicubes de sérum de Vincent, sa situation se transformer en vingt-quatre heures. Elle guérit et, au surplus, je l'avais hystérectomisée.

J'emploie directement le sérum de Vincent en injections intraveineuses, mais si le malade est dans un état mauvais, tel qu'un choc est redoutable, on peut l'injecter dans la veine en le diluant dans du sérum isotonique qu'on fait passer très lentement.

A côté du sérum de Vincent, et dans plusieurs cas, alors que celui-ci avait été inefficace, j'ai obtenu des résultats brillants par l'électrocuprol intraveineux, injecté à la dose de 10 à 20 centicubes par jour, parfois davantage si c'est nécessaire. Il y a dix ans que mon ami Bréchot m'a recommandé ce moyen et je lui en suis très reconnaissant. Dans le précédent exposé, je vous ai rapporté le cas de cette septicémie consécutive à une perforation par curettage, que j'ai hystérectomisée, et qui, après quarante-deux jours de frissons et de clochers thermiques, guérit, ayant reçu 340 centicubes d'électrocuprol intraveineux. J'ai encore guéri 7 septicémies avec hémoculture positive, et une autre avec hémoculture négative, soit en tout 9 septicémies.

Plus j'irai, du reste, et moins mes succès seront probants, car j'injecte à forte dose l'électrocuprol dès le début des accidents, à une époque où l'hémoculture est presque toujours négative. Je n'ai jamais observé d'accidents sérieux, et les phénomènes de choc qu'on observe assez souvent cèdent facilement aux moyens usuels.

Les autres moyens chimiques — et je les ai tous employés les uns après les autres — ne m'ont jamais fourni de résultats démonstratifs. En face d'accidents septicémiques à point de départ streptococcique, je commence, une fois le foyer initial traité, par l'administration massive du sérum de Vincent; si celui-ci ne donne pas en vingt-quatre heures de résultats, j'emploie alors l'électrocuprol.

Quant à l'immunotransfusion employée dans 2 cas, et dans l'un notamment à très larges doses, elle ne m'a pas donné de résultats, et je n'ai pas poursuivi cette voie, puisque les deux moyens précités me donnaient satisfaction. Quant aux médications excitant la phagocytose, elles sont sans base comme sans résultats; il y a beau temps que, pour schématiser l'action désordonnée des phagocytes, Tuffier a dit d'eux : un troupeau n'est pas une armée. La bactériophagie ne donne pas de résultats contre le streptocoque.

Staphylococcémie. — Bien que le vieux sérum de Bichet et Héricourt contre le staphylocoque soit un des premiers connus, il est avéré maintenant que l'on ne peut fabriquer de sérum antistaphylococcique, pour la raison que l'on ne connaît pas le mode de production de l'immunité antistaphylococcique chez l'animal; pratiquement, on ne se sert pas actuellement de sérums antistaphylococciques.

De même, je ne discuterai pas les différents moyens chimiques : faisant ici de la clinique et non de la compilation, je me contente d'affirmer qu'aucun ne m'a donné de résultat durable. Même l'électrocuprol, si efficace contre les streptocoques, est sans action ici, fait d'autant plus curieux qu'il est parfois efficace dans les manifestations certaines de staphylocoque (furonculose par exemple).

Un seul moyen de lutte m'a semblé efficace, et l'est certainement dans des cas donnés : la bactériophagie intraveineuse. J'y adjoindrai l'immunotransfusion qui, entre les mains de Tzanck[1], a donné de beaux résultats, mais, personnellement, j'ai eu des résultats trop saisissants avec la bactériophagie intraveineuse pour abandonner une méthode qui m'a permis quatre fois (et j'espère bien cinq) de sauver des cas absolument désespérés. Deux de ces cas vous les connaissez : je les ai rapportés ici, le premier en collaboration avec Brulé, et le second, il y a deux ans. A ces 2 cas, j'en ajoute 2 autres guéris chez mon ami Heitz-Boyer avec la collaboration directe de mon élève Gross. Quant au dernier, c'est une septicémie à staphylocoques, dont voici les feuilles impressionnantes. Enfin je rapporterai incessamment le cas de Récamier et Sobeski.

Je reviendrai en détail, lors de ce rapport sur la technique de la bactériophagie intraveineuse et les critiques qu'on peut lui faire. Je rappelle brièvement les deux principales. La première est la gravité incontestable du choc produit par la mise en liberté massive des lysats résultant de la destruction des corps microbiens. Ce choc peut être terrible, puisque dans mon service, lors de la dernière lyse obtenue, croyant la mort imminente, on a omis de prendre les détails de la lyse. Cela n'a pas empêché le malade de guérir. Mais un fait est certain : sur 11 cas de bactériophage intraveineux, je n'ai jamais eu de cas mortel : la transfusion préalable et des moyens énergiques ont toujours rétabli la situation, et je ne connais pas de cas mortel publié.

Le second reproche sont ces réactions humorales un peu mystérieuses dont nous a parlé Picot à deux reprises, sans préciser du reste.

L'une de ces « réactions » n'est plus mystérieuse : c'est le risque d'introduire dans le sang, avec le liquide bactériophagique, des germes microbiens sous la forme filtrante. Ce danger n'est pas un mythe : la notion des formes filtrantes des microbes au début de la lyse a bien été étudiée par Hauduroy, et elle complique singulièrement la technique du bactériophage : la limpidité de l'ampoule n'est plus une sécurité suffisante. Ainsi ne doit-on plus injecter le bactériophage, même par voie sous-cutanée, sans raisons très graves.

Pourquoi, dès lors, introduire ce liquide qui peut être dangereux par voie veineuse? Tout d'abord, avec des ampoules conservées longtemps à l'étuve, le risque est faible; mais surtout, je ne l'introduis que dans des cas désespérés, où la mort, si l'on ne fait rien, semble certaine et proche.

1. Tzanck, dans une communication orale, m'a informé qu'il avait eu cinq guérisons par l'immunotransfusion dans 17 cas de staphylococcémies. Mais les autres auteurs sont plus sceptiques.

Que dans 6 cas de ma statistique le malade ait été sauvé, n'est-ce pas la plus belle réponse aux critiques? Le jour où l'on m'indiquera un moyen aussi sûr et moins grave de sauver les staphylococcémies mortelles à brève échéance, je l'emploierai. C'est pourquoi je souhaite de tout cœur que l'immunotransfusion soit ce moyen ; mais la plupart des auteurs en contestent actuellement la valeur.

* * *

Je m'excuse de la brièveté d'un exposé thérapeutique qui pouvait comprendre tant de développements. Mais il faut conclure.

Tout d'abord, je me défends de vouloir faire une statistique, je sais combien est contestable la valeur d'une statistique isolée. Et dans le cas des septicémies, cette valeur est encore plus contestable, puisqu'il n'existe pas de critère certain des septicémies, pas même l'hémoculture. Il faut bien que j'y revienne, car beaucoup d'auteurs ont compté comme septicémies de simples bactériémies d'accompagnement où l'hémoculture positive était une réussite sans lendemain, et on peut toujours contester une septicémie dont l'hémoculture est négative quand on n'a pas observé soi-même la gravité du syndrome.

Néanmoins, soit que l'hémoculture positive ait été accompagnée de tout le syndrome des septicémies graves, soit que, sans hémoculture positive, le syndrome, par sa gravité extrême, ait été incontestable, j'ai vu guérir sur mes 69 cas[1] : 14 septicémies à streptocoques graves et 5 septicémies à staphylocoques de pronostic fatal : je ne compte pas celle qui est en train de guérir. Ce sont là tout de même des résultats (30 p. 100 de guérisons), et des résultats encourageants.

Pour arriver à un résultat, il faut, tout d'abord, et ce sera ma plus ferme conclusion, traiter toutes les fois qu'on le peut par le bistouri le foyer initial. C'est ce que j'ai fait dans la plupart des cas.

Il faut ensuite suivre pas à pas, sur la feuille de température, la lutte du médecin et de l'organisme contre la septicémie en prenant la température toutes les trois heures, parfois plus souvent. On obtient ainsi véritablement la représentation graphique de la lutte de l'organisme, et certaines de ces courbes, symboles de victoire, sont la plus belle récompense du thérapeute : elles lui sont le souvenir visible, objectif, de son action, et le consolent des insuccès, qui sont encore la majorité. Mais les résultats que l'on obtient déjà autorisent de grands espoirs, et je serais heureux si mes collègues m'encourageaient en apportant leurs résultats, leurs observations et leurs critiques.

M. **Bréchot** : Je suis très heureux que mon ami Sauvé ait bien voulu donner une place à l'électrocuprol dans sa communication. Je ne cesse de répéter quels résultats intéressants on peut en obtenir dans les septicémies

1. Les 11 cas de septicémies post-opératoires sans hémocultures positives étant défalqués.

à streptocoques. C'est une question que nous avions agitée bien souvent avec lui il y a une dizaine d'années. Il a bien voulu essayer cette thérapeutique et vous faire part de ses succès.

Il est utile, je crois, que la valeur de ce procédé soit manifestée.

C'est l'électrocuprol qui m'a donné les meilleurs résultats dans les infections streptococciques graves. Il doit être utilisé à fortes doses.

J'avais employé l'électrocuprol dans le cancer et j'avais pu constater que les hautes doses étaient supportées sans accidents. C'est pourquoi je les ai employées sans appréhension depuis dix ans dans les septicémies. J'ai constaté rapidement que c'était dans les septicémies à streptocoques qu'elles avaient une réelle valeur.

C'est au début de celles-ci et non pas après une dizaine de jours que l'on doit y recourir.

J'injecte par voie veineuse, après avoir fait absorber un quart d'heure avant XXV gouttes d'adrénaline, de 10 à 15 cent. cubes d'électrocuprol.

Je fais cette injection matin et soir et il m'arrive de mettre par jour jusqu'à 40 cent. cubes.

Ces hautes doses doivent être faites jusqu'à ce que la température soit tombée à la normale. A ce moment, il faut continuer ce que l'on pourrait appeler une dose d'entretien (10 cent. cubes) pendant quatre jours, revenant sans hésitation, si la température remonte, aux doses massives. Depuis dix ans que j'ai un service, j'ai utilisé sans inconvénients cette technique avec de beaux succès.

M. Reinhold, frère de mon assistant à Saint-Antoine, doit soutenir très prochainement une thèse sur ce sujet que j'ai eu plaisir à lui proposer.

J'ai tout lieu d'espérer que ceux de mes collègues qui voudront bien appliquer cette méthode dans les conditions où je le fais moi-même pourront, comme mon ami Sauvé, la trouver bienfaisante dans les cas jugés souvent trop désespérés de septicémies streptococciques.

M. **Robert Monod** : Je voudrais demander à mon ami Sauvé pourquoi, dans son remarqnable exposé des moyens thérapeutiques contre les septicémies, il n'a pas fait mention des abcès de fixation.

Je suis, depuis quelque temps, un malade atteint d'un abcès du poumon, qui, il y a six mois, s'est une première fois compliqué d'une septicémie à streptocoque très grave, laquelle a tourné court alors que son état paraissait désespéré, à la suite d'un abcès de fixation.

Je l'ai opéré il y a trois mois de son abcès du poumon ; celui-ci est actuellement guéri cliniquement et radiologiquement, mais, à la suite de l'ouverture de son abcès, il a fait à nouveau une septicémie à streptocoque qui évolue depuis deux mois.

Nous avons pratiqué chez ce malade, dont l'état était des plus alarmants, deux immuno-transfusions ; à la suite de la seconde, deux abcès ont apparu au niveau des deux cuisses, et, chose curieuse, un de ces abcès s'est fait au niveau de la cicatrice de l'ancien abcès de fixation pratiqué il y a six mois ; l'autre est apparu au niveau d'une injection d'eucalyptine qui

avait été pratiquée il y a environ trois mois. Depuis la formation de ces abcès, la situation s'est transformée et l'état de ce malade est actuellement très amélioré.

Il semble donc que l'abcès de fixation est un moyen de défense efficace à opposer aux septicémies; aussi ai-je été surpris de n'avoir pas entendu M. Sauvé en parler dans sa si intéressante communication.

M. Heitz-Boyer : Je tiens à appuyer tout particulièrement la première proposition de la très intéressante communication de mon ami Sauvé : il a mis, en effet, au premier plan la recherche systématique dans toute septicémie en apparence spontanée, d'un foyer *cryptogénique* pouvant expliquer la persistance de cette septicémie. dès lors « entretenue » et réalimentée ainsi continuellement. Un de ces foyers cryptogéniques possibles n'avait pas été mis en lumière jusqu'ici, et j'ai essayé ces dernières années d'en montrer les méfaits multiples[1] : c'est l'existence méconnue à l'intérieur de la prostate de petites cavités, restées ignorées du patient parce que sans histoire apparente clinique dans son passé, n'entraînant souvent aucun trouble local caractéristique, cavités ne présentant pas un contenu purulent net : j'insiste sur ce point, car il ne s'agit nullement dans ces cas d'abcès de la prostate, qui eux sont bien connus et se manifestent cliniquement. Ces géodes ou cavernules prostatiques, ordinairement anfractueuses, formant souvent de véritables clapiers dans la glande, et qui peuvent renfermer aussi assez souvent des calculs, ont le caractère commun, *quand elles causent des accidents*, de s'évacuer mal dans l'urètre prostatique : leur canal de sortie est plus ou moins tortueux et débouche par un orifice étroit, en tout cas toujours plus étroit que la cavité à laquelle il succède, dont le contenu dès lors *stagne*, réalisant un *foyer toxi-infectieux en rétention permanente*.

On comprend que de telles cavités stagnantes, que j'ai englobées sous le nom d'ensemble de « Formations diverticulaires de la Prostate », puissent devenir le point de départ de Septicémies, soit staphylococciques, soit colibacillaires (la contamination ayant eu lieu alors par le processus entérorénal), septicémies et septicotoxémies, qui seront susceptibles de présenter toute la gamme possible de gravité. En ce qui concerne la forme

1. M. Heitz-Boyer : Les formations diverticulaires de la prostate (Géodes, diverticules, cavernules prostatiques). Intérêt diagnostique et pathogénie de ces lésions. Leur traitement chirurgical par l'évidement pratiqué à la Haute Fréquence. *Journ. d'Urol.*, juillet 1933. — *Idem* : Formations diverticulaires de la Prostate et Maladie du Col : relation étiologique à établir entre ces formations diverticulaires et la prostatite chronique hypertrophiante, les sténoses cervico-vésicales, les diverticules vésicaux, les dilatations urétérales et rénales. *Bull. de la Soc. franç. d'Urol.*, juillet 1933. — *Idem* : Diverticules de vessie et Diverticules prostatiques : nouvelles observations montrant la coexistence des deux lésions, et leur rapport étiologique. Soc. franç. d'Urol., janvier 1934. — *Idem* : Formations diverticulaires prostatiques et Orchites à répétition (dites sans cause) : intéret de l'Urétrographie en pareil cas. Soc. franç. d'Urol., février 1934. — *Idem* : Diverticule prostatique et blennorragie rebelle récidivante. Soc. franç. d'Urol., mars 1934. — *Idem* : Diverticules de la prostate et cancer prostatique. Soc. franc. d'Urol., juillet 1934.

aiguë grave, dont nous a entretenu Sauvé, je possède une observation absolument typique concernant un de nos collègues de l'Institut Pasteur, que M. Roux m'avait confié l'an dernier, alors qu'il présentait depuis cinq mois des accidents de staphylococcémie aiguë, avec hémoculture positive, avec température à 40°, 41° presque chaque soir, avec un rein droit dilaté plein de staphylocoques que l'on voulait me faire enlever : or chez lui tous les accidents septicémiques disparurent du jour au lendemain par l'*évidement* (nom que j'ai proposé pour l'opération endoscopique d'élargissement et de curettage de ces foyers), évidement pratiqué à la Haute Fréquence, qui libéra en plus dans un de ces foyers diverticulaires prostatiques absolument latents un calcul qui y était renfermé.

A côté de ce cas heureux parce que diagnostiqué et traité, je connais deux autres observations rétrospectives, toujours chez des collègues et qui se sont terminées par la mort, faute d'avoir supprimé le foyer causal.

Quant aux formes de septicémie à évolution subaiguë ou chronique, j'en possède une série d'observations, et la fréquence de ce foyer cryptogénique dépasse tout ce que je pouvais prévoir.

Ce très rapide exposé montre l'importance que doit prendre cette notion étiologique, à laquelle il faut désormais penser chez l'homme en présence de tout cas de septicémie à étiologie restant mystérieuse, d'autant plus que le diagnostic en est devenu très facile par l'*urétrographie*[1], manœuvre simple et fructueuse si elle est bien faite[2], et qui n'est nullement douloureuse. Je crois la question assez importante et intéressante pour que je vienne vous en entretenir plus longuement à une prochaine séance, en vous apportant un ensemble d'observations et de projections très démonstratives du rôle de cette « MALADIE DIVERTICULAIRE », dont les méfaits sont multiples, et particulièrement graves, en dehors même de ces accidents de septicémie qui n'en constituent qu'un des chapitres.

M. Sauvé : Je remercie MM. Bréchot et Heitz-Boyer de leurs interventions amicales qui corroborent les faits exposés dans mon travail.

A mon ami Monod, je réponds que ne faisant pas une revue générale des innombrables moyens employés contre les septicémies je n'ai toutefois pas oublié, dans mon mémoire écrit, les abcès de fixation ; contre des affections redoutables, je fais flèche de tout bois. Si je ne les ai pas mis au premier plan, c'est qu'avec bien d'autres auteurs je ne les ai jamais vus, à eux seuls, jouer un rôle décisif, ce qui n'infirme en rien le beau succès de M. Monod, mais qui reste isolé.

1. HEITZ-BOYER et TISSOT : L'urétrographie : son intérêt, sa technique (Congr. français d'Urologie, octobre 1930) ; HEITZ-BOYER : A propos de la technique de l'urétrographie. Nécessité pour un diagnostic précis de trois vues : face, profil droit, profil gauche ; utilité pour les obtenir d'une table radiologique à « roulis ». Soc. franç. d'Urologie, 6 juillet 1931 ; HEITZ-BOYER : Nouvelle série d'urétrographies. Soc. franç. d'Urologie, juin 1931 ; HEITZ-BOYER : Technique et intérêt diagnostique de l'urétrographie. Congrès belge d'Urologie, juillet 1934).

2. Il faut, en effet, une technique bien réglée, pour avoir des épreuves démonstratives.

PRÉSENTATION D'INSTRUMENT

Présentation d'un appareil à pression pour l'anesthésie locale,

par M. **Jacques Charles-Bloch.**

L'appareil que je vous présente est destiné à permettre l'anesthésie locale par infiltration sous pression. Il a été construit par M. Vautier

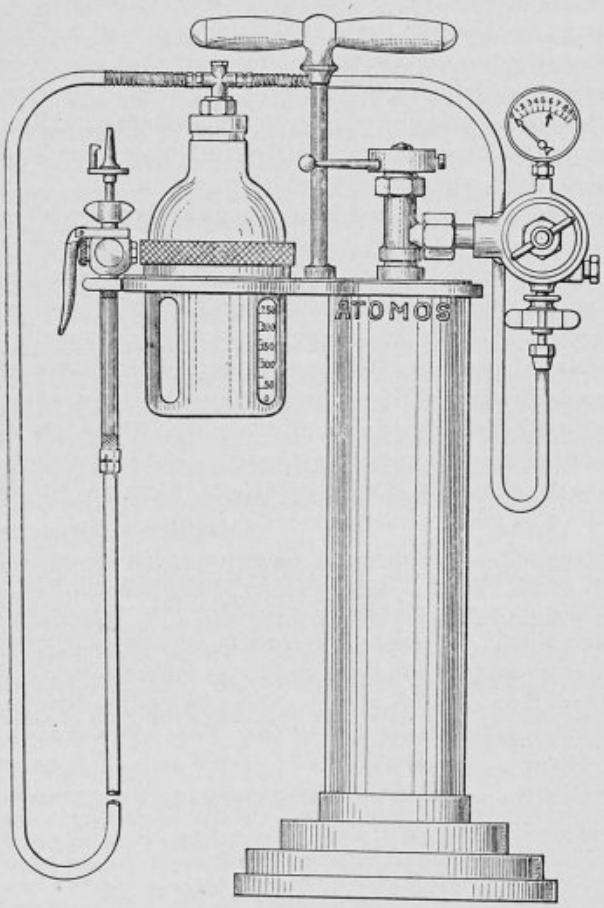

(Laboratoire Atomos) pour les Établissements Leclerc. Il se compose de trois pièces :

La première est une bombe d'acide carbonique liquide munie d'un mano-détenteur qui permet de déterminer avec précision la pression du gaz propulseur. En principe, celle-ci est de 3 kilogrammes.

La deuxième est un réservoir à double tubulure destiné à contenir la solution d'anesthésie. Le réservoir est en verre Pyrex gradué et armé d'une enveloppe métallique.

La troisième est la pièce à main, manche interrupteur muni d'une soupape commandée par un petit levier qu'une pression légère du doigt manœuvre sans effort. A cette pièce, s'adaptent les aiguilles à baïonnette standard.

Les trois pièces sont réunies par des tubes de caoutchouc épais. La totalité de l'appareil (bombe et mano-détendeur exclus) est entièrement stérilisable par les procédés habituels.

PRÉSENTATION DE MALADE

Pollicisation du 2e métacarpien, pour suppléance du pouce,

par M. **Iselin**.

Rapporteur : M. Lenormant.

PRÉSENTATION DE PIÈCE

Pièce d'arthrodèse de hanche prélevée quinze mois après l'intervention et après neuf mois de marche,

par M. **André Richard**.

D... (Eugène), vingt-quatre ans, subit à l'Hôpital Maritime de Berck, le 3 août 1933, une intervention sous rachianesthésie pour coxalgie évolutive avec adénopathie rétrocrurale de moyen volume et lésions surtout localisées à la partie supérieure et externe de la tête et du cotyle, comme vous le voyez sur la radiographie n° 1, rupture du cintre à environ 1 cent. 1/2.

L'arthrodèse est réalisée par greffon tibial mi-épais enfoncé dans l'aile iliaque d'une part et fixé dans une fente trochantérienne antéro-postérieure d'autre part.

Vous pouvez voir, sur la radiographie n° 1, qu'une fracture sous-périostée du greffon s'est produite au moment de sa mise en place; déjà, sur cette

radiographie prise cinq mois après l'intervention, un cal nettement visible s'est développé si bien que j'autorise la marche avec un plâtre court, dès le début de février.

La radiographie n° 2 de juin 1934 montre un greffon homogène très solide, et de fait, le malade marche très bien. En avril, il pouvait se promener sur la plage toute la journée. Fin juin, des signes de tuberculose rénale droite apparaissent. L'examen urologique fait par le Dr Caraven le 6 juillet permet d'affirmer une tuberculose rénale droite, grâce à la présence dans le culot d'urine de ce rein de bacilles de Koch isolés et en amas (pas de bacilles du côté gauche).

Je pratique la néphrectomie le 9 août. Le rein présente à la coupe des tubercules crus et deux cavernes. Évolution post-opératoire rapidement favorable ; le malade recommence à marcher en septembre. Malheureusement, le 22 octobre, apparaît un état général médiocre avec vomissements, élévation de température ; la ponction lombaire faite le surlendemain montre 129 éléments par champ, une méningite tuberculeuse emporte le malade le 5 novembre.

Ce qui me paraît intéressant sur cette pièce, c'est :

1° La belle recalcification de la tête fémorale immobilisée par l'arthrodèse.

2° La solidité et, malgré sa fracture maintenant invisible, l'homogénéité du greffon puissant arc-boutant complètement fusionné à ses deux extrémités dans le trochanter et l'ilion qui réalise le blocage indiscutable.

J'ajoute que c'est la première pièce d'arthrodèse que j'ai pu obtenir, n'ayant jusqu'alors eu aucune mortalité opératoire, ou proche, sur plus de 250 opérés personnels.

Le Secrétaire annuel, J. Berger.

Paris. — A. Maretheux et L. Pactat, imp., 1, rue Cassette.

BULLETINS ET MÉMOIRES

DE LA SOCIÉTÉ NATIONALE DE CHIRURGIE



Séance du 12 Décembre 1934.

Présidence de M. Georges Labey, *président.*

PROCÈS-VERBAL

La rédaction du procès-verbal de la précédente séance est mise aux voix et adoptée.

CORRESPONDANCE

La correspondance comprend :

1° Les journaux et publications périodiques de la semaine.

2° Des lettres de MM. Ménégaux et Banzet posant leur candidature au titre de membre titulaire.

3° Un travail de M. Pierre Lombard (Alger), membre correspondant national, intitulé : *Les perturbations de l'équilibre des albumines sériques au cours de l'ostéomyélite aiguë des adolescents.*

4° Un travail de M. Jean Duval (Le Havre), membre correspondant national, intitulé : *Ulcère gastrique en évolution et gastro-entérostomie.*

5° Un travail de MM. Bengoléa, membre correspondant étranger, et Velasco Suarez (Buenos-Ayres), intitulé : *L'anesthésie dans la chirurgie des voies biliaires.*

6° Un travail de M. Sarroste (Armée), intitulé : *Cinq sacro-coxalgies de l'adulte traitées par l'enchevillement sacro-iliaque.*

M. André Richard, rapporteur.

7° Un travail de M. Borivoyé Gradomévitch (Belgrade), intitulé : *Un cas de luxation dorsale complète du gros orteil avec lésions des sésamoïdes et fracture de la tête du 2e métatarsien.*

M. Sorrel, rapporteur.

A PROPOS DU PROCÈS-VERBAL

Deux cas d'apparition de tissu osseux dans des cicatrices opératoires sus-ombilicales. Du rôle du tissu tendino-aponévrotique, du périoste et des ostéoblastes dans la fixation du calcium,

par MM. **Yves Delagenière**, membre correspondant national, et **André Crétin** (du Mans).

I. — Nous vous apportons d'abord quelques faits, les uns confirmant simplement, les autres généralisant certains points de la récente communication de M. Leriche. Nous accompagnerons ces faits de quelques commentaires qui résument les travaux de l'un de nous sur l'ostéogénèse et qui établissent en particulier :

1° Le rôle des tissus péri-osseux dans les mutations albuminoïdes et minérales qui précèdent l'édification de l'os ;

2° Le rôle des cellules spécialisées appelées ostéoblastes dans les transformations ultimes de ces albumines, qui peuvent ensuite fixer du calcaire.

II. — Voici d'abord nos faits.

En premier lieu, signalons qu'à la clinique Henry-Delagenière notre collègue Meyer a rencontré quatre fois des formations osseuses dans des cicatrices de cystostomies, cas analogues à ceux signalés ici même par M. Papin. Ces 4 cas semblent confirmer l'idée émise par M. Leriche que la muqueuse vésicale aurait le pouvoir de provoquer la formation d'os.

Par contre, les deux observations suivantes de l'un de nous, en prouvant de façon formelle l'existence de points d'ossification dans des cicatrices opératoires où la muqueuse vésicale ne peut avoir été intéressée, nous obligent à chercher une autre cause d'ossification que la présence de cette muqueuse.

Observation I. — Le 23 juillet 1930, l'un de nous pratique chez un homme de quarante et un ans une résection antro-pylorique élargie (pour gastrite mixte vérifiée histologiquement). Le malade sort guéri le 10 août, l'estomac fonctionnant normalement. Dans les premiers jours de septembre, apparaissent des douleurs, des vomissements espacés; l'amaigrissement est rapide. La radioscopie montre que la bouche de gastro-entérostomie ne fonctionne plus.

Le 17 septembre, nouvelle intervention. L'estomac ouvert, on constate que la bouche de gastro-entérostomie est complètement fermée : la muqueuse de l'estomac, reconstituée sans aucune solution de continuité, est d'aspect normal, nullement inflammatoire. Résection d'une bouche de gastro-entérostomie *in situ* ; guérison complète et définitive.

Dans la cicatrice opératoire, il existait trois grains durs, criant sous le couteau, de la grosseur d'un pois; ces concrétions ne sont pas de simples amas

calcaires, mais ont nettement l'aspect osseux. Elles se sont donc développées en sept semaines exactement.

Obs. II. — Le 13 novembre 1933, intervention chez un homme de cinquante et un ans, qui a fait, onze jours auparavant, un syndrome de perforation gastrique ayant cédé en deux heures environ, et suivi d'un mélæna massif. L'estomac est trouvé fortement et largement adhérent à la face inférieure du lobe gauche du foie. L'état général du malade commandant la prudence, le décollement et la résection sont remis à une deuxième intervention, et la gastro-entérostomie est seule pratiquée ce jour-là.

L'état du malade s'étant beaucoup amélioré, la deuxième intervention a lieu le 11 décembre. On découvre qu'il s'agit d'un cancer perforé, qui a envahi le foie au point où s'est faite la perforation et en deux autres points déjà ; les ganglions péri-aortiques sont tous pris (vérification histologique). Dans ces conditions, la résection apparaît inutile et la paroi est refermée. Guérison opératoire.

Dans la cicatrice opératoire, sont trouvés deux fragments osseux semblables à ceux de la précédente observation, développés en quatre semaines. Cette fois, les fragments sont soumis à l'examen histologique qui montre :

« (Dr Beauchef). Les coupes montrent un tissu conjonctif dense, pauvre en noyaux, contenant des travées osseuses et quelques îlots cartilagineux en voie d'ossification. Des *ostéoblastes* sont visibles le long des travées osseuses. En quelques passages, il y a destruction des lames osseuses avec attaque ostéoclastique. On trouve enfin du tissu médullaire fibrillaire lâche œdémateux. »

Dans ces deux cas, il est évident que la muqueuse vésicale ne peut être mise en cause. Les deux sujets étaient de grande taille, et nos incisions, grâce à l'anesthésie générale, peuvent presque toujours être courtes (8 à 9 centimètres pour les résections gastriques) ; dans ces conditions, l'appendice xiphoïde n'a été ni touché, ni même approché ; quant à l'ombilic, chez le deuxième malade seulement il fut en partie contourné.

La production osseuse ne peut donc être due dans ces deux cas qu'à certaines réactions du tissu tendino-aponévrotique de la ligne blanche, dans laquelle étaient développés les fragments osseux. Il y a là une confirmation des travaux poursuivis par l'un de nous sur l'ossification depuis de longues années, travaux dont M. Leriche ne semble pas avoir tenu suffisamment compte et que nous allons brièvement résumer.

Notons auparavant qu'on peut se demander si ces faits d'ossification de la ligne blanche ne sont pas en réalité assez fréquents. Leur découverte tient en réalité du hasard car elle exige la réunion de circonstances assez rares : c'est d'abord la nécessité d'une intervention en deux temps, fréquente en chirurgie vésicale, mais beaucoup moins par ailleurs ; c'est ensuite l'existence d'un laps de temps assez élevé entre les deux interventions (quatre et sept semaines dans nos observations) ; c'est peut-être enfin la nécessité de conditions particulières de l'équilibre général du malade, comme nous le verrons tout à l'heure.

III. — Pour faire de l'os il faut du muscle, du tendon et des cellules spécialisées capables de sélectionner albumines et minéraux.

L'histologie morphologique ne révèle rien du pouvoir chimique de la cellule ; l'histologie ne peut être ici que de l'histochimie. Même dans ce

sens, tous les travaux parus cherchent à montrer la minéralisation des cellules, mais ils négligent un fait que nous considérons comme essentiel : *les changements de minéralisation ne peuvent se faire et durer que si les albumines constitutionnelles se modifient parallèlement.* Tout changement de minéralisation qui ne s'accompagne pas de la modification conjuguée des albumines est destiné à créer, sauf correction ultérieure de l'organisme, un désordre pathologique ; c'est là la différence fondamentale qui existe entre les ostéomes et la myosite ossifiante (dont l'un de nous a publié une observation avec examen histochimique, avec M. Rocher, de Bordeaux). Tandis que dans l'ostéome il y a, après l'infiltration sanguine, une préparation conjonctive régulière préosseuse, dans la myosite ossifiante, au contraire, à côté de plaques osseuses authentiques comparables aux ostéomes on trouve des territoires non préparés et qui sont simplement *pétrifiés*. Dans le premier cas, la préparation albuminoïde s'est faite, dans le second elle manque.

Or, la modification des albumines précède la fixation des minéraux. Parler ossification, c'est dire qu'il y a, en un point, accumulation d'albumines spécialisées, bien avant que les minéraux ne puissent se fixer.

Ceci posé, comment l'os normal s'établit-il? Keibel et Mall ont montré que le premier faisceau musculaire différencié est le sterno-mastoïdien, qui s'insère sur le premier noyau osseux de la future clavicule. L'un de nous a étudié des faits semblables sur l'embryon de souris : *il n'y a pas d'os avant qu'il n'y ait une fibre musculaire striée et un tendon.* La section d'un tendon d'insertion, au voisinage d'un cartilage d'accroissement, entraîne des malformations squelettiques, des retards de croissance, sans que des causes mécaniques puissent être mises en évidence : tout semble se passer comme si la section de ce tendon avait privé l'os des sucs nourriciers qu'il devait recevoir.

D'après nos recherches personnelles, nous pensons qu'il serait possible de *schématiser comme suit le transit du calcium* sous ses divers aspects, avec ses diverses albumines, jusqu'à sa fixation dans l'os.

Le calcium, dont l'apport et la sélection sont incessants, est véhiculé dans les fibres musculaires où il n'est décelable que par un traitement à l'ammoniaque, lequel ne laisse que des préparations histologiques détestables. Notons bien que le calcium n'est ici qu'en transit, il ne s'accumule que dans les cas pathologiques.

Lié à des mucines phosphorées, le calcium passe ensuite dans les espaces interfasciculaires où un traitement par une solution demi-saturée de sulfate d'ammoniaque permet de reconnaître un calcium relié à un mélange de globulines et de mucines. Le métal se présente sous une forme que l'un de nous, faute de mieux, a appelée « chaux soluble ». Cette chaux soluble est réfractaire à tous les réactifs, à l'exception du réactif galloformique.

Puis, en descendant vers le tendon et le périoste, les albumines se modifient, tandis que le calcium change de caractères réactionnels : il devient sensible à l'acide carminique, kermessique, à l'alizarine et à ses dérivés.

Filtré et peut-être modifié au niveau du périoste, le calcium est enfin absorbé par l'os. Cette absorption est modérée ou accélérée par des antagonismes chimiques ou des actions hormonales. Nous reviendrons sur ce point.

IV. — Pour voir quelques détails au niveau des ostéoblastes, il faut recourir à des fixations soit mitochondriales, soit spéciales telles que émétique, sulfate de magnésie, chlorure d'aluminium. Ces trois dernières fixations montrent que la structure des albumines, donc les conditions de leur précipitation, varie en amont ou en aval de l'ostéoblaste. On ne retrouve les mêmes caractéristiques que dans la substance préosseuse, elles font défaut et dans le muscle et dans l'os fait. *L'ostéoblaste est donc le siège d'une modification des albumines.* L'un de nous avait signalé il y a dix ans, dans un mémoire, ce détail cytologique et l'avait figuré (pl. 46). Cette transformation organique est un fait banal : on trouve dans tous les organes des lieux de synthèse ou de destruction, et rien ne s'oppose à ce que l'ostéoblaste jouisse de propriétés dévolues à tant d'autres cellules.

Il ne faut donner la prééminence ni à l'histologie morphologique, ni à l'histochimie, il faut les mettre sur le même plan. Ces deux sciences se complètent et on ne conçoit plus l'une sans l'autre. Dès lors, si l'on veut refuser toute propriété à l'ostéoblaste, il ne suffit pas de dire : « Il n'est pas indispensable, pour construire de l'os, de posséder des ostéoblastes », il faut réellement exprimer cette négation comme suit : « Il n'est pas indispensable, pour construire de l'os, de posséder des cellules ayant les caractéristiques chimiques reconnues aux ostéoblastes. » Nous séparons volontairement ici les caractéristiques chimiques des caractéristiques morphologiques, une analogie de forme n'entraînant pas nécessairement une analogie chimique.

Or, il nous paraît certain que *la cellule différenciée qui présente les caractéristiques chimiques de l'ostéoblaste, quels que soient sa forme, son arrangement, son architecture d'ensemble, peut sélectionner des albumines qui auront le pouvoir de fixer du calcaire.*

L'ostéoblaste ne doit être considéré que pour son pouvoir sélectif, qui se traduit par une transformation des matériaux organiques reçus ; ces matériaux transformés deviennent aptes à fixer du calcaire. Ce pouvoir sélectif n'est pas un fait isolé et n'a rien à voir avec la morphologie; personne ne conteste les analogies de forme histologique des glandes salivaires, des glandes à venin et du pancréas, dont le pouvoir sélectif est pourtant bien différent ; pour ne considérer, par exemple, que les métaux rares, la glande à venin récolte le zinc et le pancréas du nickel ou du cobalt (analyses de Bertrand).

Si l'ostéoblaste ne fait pas continuellement de l'os, c'est qu'il est soumis à des actions modératrices. Nous avons observé, dans le cas de myosite ossifiante signalé précédemment, qu'une barrière conjonctive s'opposait à l'étalement de l'inondation calcaire par une infiltration magnésienne massive: cette observation nous a permis de rechercher et de retrouver le *magnésium*

en tant que limitateur de l'ossification réparatrice dans les fractures ; ce magnésium arrivé par le muscle joue un rôle minéral anticalcaire, en même temps qu'il exerce un pouvoir frénateur sur la construction cellulaire.

Nous n'entendons d'ailleurs pas dire que ce pouvoir frénateur soit le seul. Les glandes endocrines ont probablement dans la question le premier et le dernier mot. On a signalé que l'acide chlorhydrique *per os* aurait aussi la propriété de freiner le développement des ostéomes ; peut-être faut-il voir, dans l'anachlorhydrie relative de nos deux malades, une des causes de l'ossification anormale de leurs cicatrices.

En résumé, la calcification est donc un phénomène qui suppose des modifications progressives et parallèles des albumines et des minéraux.

La *réversibilité* de la réaction calcaire-albumines devient de moins en moins facile au fur et à mesure que l'os vieillit. Mais l'irréversibilité complète est un phénomène pathologique qui produit le séquestre. En dehors de ce cas, le tissu osseux est toujours capable de se déminéraliser, et les albumines de constitution suivent en même temps le même rythme régressif. Les combinaisons les plus labiles, substance préosseuse et cartilage, sont toujours les premières récupérées par un os qui se défend.

V. *Conclusions.* — L'ossification exige la présence de muscle, de tendon et de cellules spécialisées, caractérisées par une structure organique particulière. Les deux premières conditions sont réalisées dans la ligne blanche (cas de nos deux malades). Les modalités d'apparition de la troisième demanderaient des études histochimiques.

A ce point de vue signalons que, dans tous les cas d'ossification pathologique que nous avons pu étudier jusqu'ici, il y avait une *infiltration sanguine* à l'origine du premier noyau osseux. La même cause est peut-être encore à invoquer dans nos deux cas, ainsi que dans ceux de M. Leriche, quoiqu'il soit probable que les formations osseuses pathologiques ne relèvent pas d'une seule cause. Des maladies générales peuvent modifier l'équilibre acide-base (anachlorhydrie de nos malades par exemple) ; on ne peut rejeter *a priori* une modification de ce genre comme facteur possible d'une précipitation calcaire anormale, suivie d'une organisation secondaire par classification.

Enfin, en restant dans le domaine de l'histochimie, il ne faut pas oublier que la distinction établie entre muscles blancs et muscles rouges correspond à un dynamisme chimique différent (proportions différentes de phosphatases, de lactacidogène, etc.). Le muscle sans rapports osseux de voisinage, devenu accidentellement constructeur d'os, ne posséderait-il pas en lui-même, du fait de sa structure, le germe de l'arrêt spontané de cette situation pathologique ? Ceci expliquerait l'arrêt rapide du développement des ostéomes de la ligne blanche, aussi bien que les modalités cliniques de leur édification.

A propos des communications de M. L. Sauvé sur les septicémies chirurgicales,

par M. **G. Métivet.**

Des remarquables communications de mon ami Sauvé sur les septicémies chirurgicales, je ne retiendrai qu'un point : les rapports pouvan exister entre un foyer infecté et une septicémie.

Il est incontestable que certaines septicémies sont entretenues par la présence d'un foyer septique, et que la guérison n'en peut être obtenue que par le traitement de ce foyer.

Il est non moins incontestable qu'il est des septicémies déclanchées par une intervention inopportune et brutale, portant sur un foyer septique Nous connaissons toutes les graves complications qui peuvent survenir à la suite du traitement sanglant d'un furoncle de la face. J'ai publié, et republié, l'observation d'un jeune soldat, porteur d'un petit foyer infecté de la face antérieure de la cuisse, et tué par une mise à plat sanglante de ce foyer. Mon maître et ami, M. Desmarest, vient de me conter l'histoire d'un jeune homme de dix-sept ans, porteur depuis plusieurs années d'une fistule pleurale parfaitement tolérée. A la demande du malade et de sa famille, une tentative simple de traitement de la fistule fut faite. La mort survint en quelques jours par septicémie avec localisation méningée. M. Desmarest m'a autorisé à vous rapporter cette histoire.

A côté des septicémies, en apparence *primitives*, et liées à une virulence particulière des germes ou, surtout, à un état général médiocre du malade, il est des septicémies *secondaires* produites par un traitement sanglant portant sur un foyer inflammatoire; *l'acte chirurgical est créateur de la septicémie*. Ces faits ne doivent pas être oubliés.

Des aspects radiologiques des sarcomes osseux et des tumeurs osseuses à myéloplaxes,

par M. **E. Sorrel.**

Dans la séance du 22 novembre dernier, j'ai fait remarquer, à propos de la fort intéressante présentation de malade de M. Braine (tumeur de l'extrémité supérieure de l'humérus) que l'aspect *radiologique* d'une tumeur osseuse ne permettait pas d'en affirmer la *nature*. Et j'ai dit que j'apporterais les radiographies d'une *tumeur à myéloplaxes de la 3e côte*, assez caractéristique à cet égard : elle avait causé la disparition complète de la côte, et, comme aucun signe clinique, permettant de penser à une tumeur, n'existait, j'avais, après discussion et tout en disant que l'aspect radiographique était celui d'un sarcome, repoussé cette hypothèse et présenté la

malade (c'était une fillette de quatorze ans) à la Société de Pédiatrie [1] comme *Absence congénitale de côte*. Plusieurs mois après, une tuméfaction apparut, et une biopsie montra qu'il s'agissait d'une tumeur à myéloplaxes. L'enfant fut traitée à la Fondation Curie par la radiothérapie et, comme nous l'a dit M. Roux-Berger qui la suit en ce moment, on voit peu à peu maintenant reparaître l'image costale.

Voici la radiographie prise en février 1934, lorsque j'ai vu l'enfant tout d'abord. Je crois pouvoir affirmer que rien ne ressemble plus à l'image classique d'un sarcome vrai, d'un sarcome ostéogénique, que cette résorption complète d'un os. Et pourtant, encore une fois, il s'agit de myéloplaxe.

D'ailleurs voici, à côté des *sarcomes authentiques*, si je puis dire, l'un du tibia, l'autre de l'aile iliaque, un troisième de la colonne cervicale, un quatrième des deux premières côtes. L'aspect est bien le même que sur la radiographie précédente.

Par contre, je reconnais que, dans cet ordre d'idées, les *réticulo-endothéliomes*, surtout s'il existe des lésions craniennes, présentent une image très spéciale. En voici un bel exemple.

De même, les *localisations osseuses secondaires à un cancer épithélial* donnent une image que je n'ai pas encore vu réalisée par d'autres lésions.

Enfin, à titre de curiosité, je vous montre une localisation vertébrale, au cours d'une *maladie de Hogdkin*; je ne sais si cette image est symptomatique, car le nombre des images radiographiques des localisations osseuses de cette affection que je connais est assez restreint, mais je n'en ai pas vu l'équivalent dans d'autres affections.

Sur les fractures de la colonne vertébrale,

par M. **R. Proust.**

A l'occasion de la communication que nous a faite ici M. le Dr Sénèque sur les fractures de la colonne vertébrale, M. le Dr Raphaël Schotte, assistant à la clinique chirurgicale de l'Université de Gand, que dirige M. le professeur F. De Beule, nous communique un très intéressant travail qu'il a l'intention de faire paraître et dont, par courtoisie, il nous communique la rédaction et l'ensemble des gravures qui doivent l'accompagner.

Nous le remercions de son amabilité et versons aux Archives son intéressant travail dont le titre est : *Contribution à l'étude des fractures de la colonne vertébrale. Un procédé de mise en lordose*, sous le n° 91.

1. E. Sorrel, Mme Le Grand Lambling et Merigot : Un cas d'aptésie costale avec cyphoscoliose symptomatique. *Bull. Société de Pédiatrie*, mars 1934, p. 170 et octobre 1934, p. 462.

RAPPORT

Un cas de tétanie infantile des extrémités et du pylore traité avec succès par la sympathectomie cervicale (Réactivation parathyroïdienne),

par MM. **A. Jung**, chef de clinique, et **M. Mathis**, interne.
(Clinique chirurgicale du professeur Leriche, Strasbourg).

Rapport de M. J. Braine.

Sous ce titre, deux élèves du professeur Leriche, dont le premier est connu de nous tous par le beau rapport qu'il a présenté au Congrès français de Chirurgie de 1933 sur l'hyperparathyroïdisme, nous envoient une observation de *réactivation physiologique des glandes parathyroïdes*. C'est une des premières tentatives de ce genre. Dans ce cas particulier, le résultat est d'autant plus intéressant qu'il paraît se maintenir. C'est un exemple nouveau de ce qu'on peut obtenir quand on met à profit les corrélations fonctionnelles existant entre le sympathique et les systèmes endocriniens. Une fois de plus se vérifie la fécondité des idées chères à Leriche, quant aux heureuses modifications que la chirurgie du système nerveux végétatif peut, dès maintenant, apporter aux troubles fonctionnels de certaines glandes vasculaires sanguines.

Le professeur Leriche a soulevé, à plusieurs reprises, la question de l'*activation des glandes endocrines par la sympathectomie*[1]. Avec Jung et Woringer, il a récemment fait une étude expérimentale des modifications obtenues sur les fonctions des parathyroïdes par la résection du ganglion cervical supérieur, chez le chien[2]. Dans 2 cas d'affection osseuse où une hypocalcémie leur avait fait admettre une hypoparathyroïdie, Leriche et Jung ont tenté d'activer la fonction parathyroïdienne, en dénudant les artères thyroïdiennes inférieures et en pratiquant un badigeonnage local à l'acide phénique[3].

Dans l'observation que nous rapportons aujourd'hui, il s'agit d'un cas de *tétanie infantile grave*, datant de plusieurs années, empirant rapidement de semaine en semaine, puis de jour en jour. L'enfant en question fut étudiée à la clinique neurologique du professeur Barré, à Strasbourg. Les

1. Leriche : Position de la question de la greffe des tissus glandulaires. *Gazette des Hôpitaux*, avril 1928, et : A propos des sympathectomies périartérielles et des insuffisances testiculaires. *Bull. et Mém. de la Soc. nat. de Chir.*, t. LVIII, 4 mai 1932, p. 754.
2. R. Leriche, Adolphe Jung et F. Woringer : Effets de la résection du ganglion sympathique cervical supérieur sur les glandes parathyroïdes chez le chien. *La Presse Médicale*, 19 juillet 1933, p. 1137-1139.
3. R. Leriche et A. Jung : Vingt opérations parathyroïdiennes dans diverses affections. *Revue de Chirurgie*, n° 1, t. LXII, 1933, p. 5-35.

traitements médicaux habituels, l'administration de diverses préparations calciques, *per os* ou en injections, se montrèrent sans grand effet. C'est alors que les auteurs ont tenté une *sympathectomie cervicale partielle*, dont on verra les *résultats encourageants*.

Voici l'observation de MM. Jung et Mathis, telle qu'ils nous l'ont fait connaître ; elle est assez instructive pour n'être pas mutilée :

Fillette de onze ans, Wal... (Marcelle). *Tétanie spontanée des extrémités et du pylore.*

La crise. — Prodromes : douleurs générales, abattement, soif. Début de la crise : malaise, nausées et vomissements, douleurs épigastriques violentes, puis douleurs occipitales. Période d'état : contracture des membres supérieurs en flexion, mains d'accoucheur typiques, membres inférieurs en extension. Pas de perte de connaissance. Vision trouble. Evolution de la crise : elle cède au bout de plusieurs heures, quelquefois elle dure une demi-journée ; les jours suivants, l'enfant continue à vomir et rejette des aliments non digérés avalés la veille. De plus, elle a des selles où la mère retrouve des aliments à peine altérés.

Etat de l'enfant en dehors des crises. — Aspect normal. Réflexes tendineux vifs. Par ailleurs, rien d'anormal à l'examen neurologique. Pas de signe de Chvostek. Striation et crénelures des dents. Aucun signe d'hérédo-syphilis. Intelligence normale, travaille très bien en classe.

Poumons et bronches normaux. Cœur normal. Tension artérielle, 11-7. Tube digestif, rien de particulier. Selles bien digérées. Urines normales : pas d'albumine, pas de sucre, pas de dépôt. Examen du squelette : rien de particulier à signaler. Radiographies des mains et du crâne normales, pas d'ostéoporoses.

Antécédents héréditaires. — Rien à signaler d'après l'interrogatoire des parents. La mère a eu trois fausses couches en dehors de cette unique enfant.

Antécédents personnels. — Première année, alimentation au sein. Première dent au dixième mois. Dès ce moment surviennent les premières crises de raideur (deux ou trois seulement sans pyloroplasme). Marche à seize mois. A partir de six ans, les crises avec raideur et pylorospasme surviennent tous les un à deux mois et depuis la dernière année toutes les semaines. Dans l'ensemble, les crises sont plus fréquentes en hiver. Depuis le début de l'année, l'enfant fait plusieurs crises par semaine.

En mars 1934, l'enfant est traitée par l'administration et des injections de sels de chaux, qui restent inopérantes. Même l'injection d'extrait parathyroïdien reste sans grand effet.

Nos dosages de la *calcémie*, par la méthode de Hirth, nous donnent :

Le 15 avril, en dehors des crises : 0,100 ; un peu plus tard, quelques minutes après une crise : 0,080.

Nous étudions le *métabolisme du calcium* pendant une période de trois jours, il est largement positif (voir le tableau page suivante).

Depuis le mois de mars jusqu'au 24 avril, jour de l'opération, l'enfant a presque tous les jours une ou deux crises. Elle est souvent toute une journée en état de tétanie avec raideur des extrémités et de l'abdomen. Le 23 avril, son état est tel que nous donnions à l'enfant, en injection, 2 cent. cubes de Parathormone Collip, 5 cent. cubes de Paratyrone Byla, 20 cent. cubes de Gluconate de chaux. Les crises ne cèdent pas et ne sont que très légèrement atténuées. La mère, qui ne quitte pas l'enfant un seul instant, nous donne enfin, le 23 avril au soir, la permission d'exécuter l'opération que nous lui proposons.

Intervention le 24 avril 1934 (Dr Jung, Dr Saldariaga, Dr Sureyya). — *Sympathectomie cervicale moyenne droite.* Anesthésie générale à l'éther.

Métabolisme du calcium. Période du 11 au 13 avril 1934.

Ingesta	1er jour	2e jour	3e jour	total	*Excreta*	
Soupe au Nestlé à 1 gr. 354 Ca pour 1.000 cent. cubes. Contenance du bol : 320 cent. cubes, donc 0 gr. 433 Ca par bol	0,866	0,866	0,866	2,598	*Urines* de trois jours : 2.075 cent. cubes à 0 gr. 045 Ca pour 1.000 cent. cubes, soit.	0,093
Lait à 1 gr. 101 Ca pour 1.000 cent. cubes. Contenance de la tasse : 225 cent. cubes, soit 0 gr. 247 Ca par tasse.	0,247	0,494	0,494	1,235	*Selles* correspondant à ces trois jours : 339 grammes à 8 gr. 259 Ca pour 1.000 grammes, soit.	2,799
Biscottes à 0 gr. 012 Ca par pièce	0,024	0,012	0,024	0,060		
Eau de conduite à 0 gr. 085 Ca pour 1.000 cent. cubes. Contenance du verre : 120 cent. cubes, soit 0 gr. 01 Ca par verre	0,010	0,030	0,030	0,070		
Chocolat à 0 gr. 0042 Ca par carré	»	0,016	»	0,010		
Crème à 0 gr. 646 Ca pour 1.000 cent. cubes. Contenance du cornet : 75 cent. cubes, soit 0 gr. 048 Ca par cornet.	»	0,048	»	0,048		
Total				4,027		2,892

Incision le long du bord antérieur du sterno-cléido-mastoïdien, se prolongeant en bas obliquement, puis transversalement vers la ligne médiane. On ne voit pas de parathyroïdes. Le lobe thyroïdien droit est récliné vers la ligne médiane. L'artère thyroïdienne droite devient visible, dans son segment extra-capsulaire. La découverte de la chaîne sympathique droite est facile, elle se voit sur une étendue de 4 à 5 centimètres. A la partie moyenne, se trouve le ganglion cervical moyen, en bas apparaît le ganglion intermédiaire. On voit de nombreux rameaux dont quelques-uns rejoignent l'artère thyroïdienne. *Résection de la chaîne sympathique* comprenant le ganglion moyen, la naissance du ganglion intermédiaire et ses rameaux. Reconstitution plan par plan.

Le syndrome de Claude Bernard-Horner apparaît aussitôt.

L'examen histologique montre que le segment nerveux réséqué est constitué par des éléments sympathiques et des cellules ganglionnaires ; parmi elles, il y a des cellules unipolaires en voie de disparition.

Dès le réveil de l'enfant et pendant les vingt-quatre heures qui suivent l'opération, des crises subintrantes surviennent et sont à peine atténuées passagèrement par des injections répétées sous-cutanées et intramusculaires de calcium et d'extrait parathyroïdien (Paratyrone Byla). Mais dès le deuxième jour après l'opération et les jours suivants, il ne se produit plus aucune crise, les extrémités sont souples et l'enfant ne présente aucune douleur épigastrique.

Le 28 avril 1934. Calcémie, 0,100.

1er mai 1934 : La plaie opératoire est cicatrisée *per primam*. L'enfant n'a plus eu la moindre crise ni raideur et quitte la clinique.

Suites. — Revue le 1er juin 1934. Dès sa rentrée de la clinique, l'enfant mange beaucoup, elle présente un appétit comme elle n'en a jamais eu, aux dires de sa mère. Elle n'a plus eu aucune crise, ni raideurs ni vomissements. Selles normales, elle n'a plus eu de diarrhée. L'enfant est vive, travaille très bien en classe. Calcémie le 1er juin 1934 : 0,103.

Le 3 juin, l'enfant a une petite indigestion, elle redoute l'apparition d'une crise, mais celle-ci ne survient pas. Vers le 10 juin, elle a une légère sensation d'engourdissement dans les extrémités, mais aucune crise ne se présente.

Depuis son départ de la clinique jusqu'au 13 juin, l'enfant a pris tous les jours une tablette de gluconate de chaux effervescent dans son eau de table. Le 13 juin, on examine ses urines de vingt-quatre heures : quantité d'urine, 1.670 cent. cubes. Calcémie, 0,018 p. 1.000, ce qui fait 0,030 en vingt-quatre heures.

Le lundi, 1er juillet 1934, je suis appelé auprès de l'enfant par son médecin traitant, le Dr Lévy, de Lingolsheim. Je trouve l'enfant dans un état de violente crise. J'apprends que trois jours plus tôt, vendredi exactement, l'enfant s'est plainte d'un mal de gorge, qui est allé en s'aggravant rapidement. L'enfant a refusé toute nourriture le vendredi et le samedi. La crise de tétanie a débuté dimanche soir et s'est progressivement aggravée : sur un état tétanique subintrant se sont greffées des crises de plus en plus violentes jusqu'au lundi où je vois l'enfant. Malgré l'exploration difficile de la gorge, je me rends compte de la présence d'une grosse angine bilatérale. Je fais une piqûre de 1 cent. cube de Paratyrone Byla, puis 10 cent. cubes de gluconate de calcium et je conseille de forcer l'enfant d'avaler quelques liquides. Au bout d'une heure, la crise cesse. Pendant vingt-quatre heures, l'enfant reste en imminence de crise. Puis tout rentre dans l'ordre. Par la suite, l'enfant fait une scarlatine. Elle remarque elle-même que lorsqu'elle n'a pas pris de nourriture pendant trois heures, elle a une légère sensation de crampes, qui rétrocède presque instantanément lorsqu'elle mange. L'enfant a guéri de sa scarlatine, étroitement surveillée par son médecin traitant, sans présenter de nouvelles crises. Manifestement, il s'est agi là d'une crise de jeûne qui a cédé à une seule piqûre de parathyroïdine, de gluconate de chaux et à la reprise de l'alimentation. Une nouvelle angine simple est apparue six semaines plus tard. L'enfant craignait une crise qui ne s'est pas produite, il n'y a eu aucune raideur.

Nous avons eu des nouvelles de l'enfant par ses parents et par son médecin traitant le 6 novembre 1934, *l'enfant se porte parfaitement bien et n'a plus aucune crise ni la moindre sensation d'engourdissement et de crampes.*

En résumé, il s'agit d'un cas de tétanie spontanée de l'enfance, grave, avec contracture des extrémités et spasme pylorique : le début remontait à dix ans, les crises allaient en se rapprochant et en s'aggravant. La médication calcique, administrée par la bouche et en injections, s'était montrée inefficace, de même que les injections d'extrait parathyroïdien. On avait même fait usage de la parathormone de Collip qui est, comme chacun sait, la plus active : elle s'est montrée, elle aussi, sans effet utile.

Une sympathectomie cervicale unilatérale, limitée à la partie moyenne de la chaîne, a mis fin aux crises de tétanie. Le résultat se maintient depuis six mois.

Voici les faits précis qu'il faut retenir de l'intéressante observation de MM. Jung et Mathis. C'est en somme une tentative de *réactivation des parathyroïdes déficientes par action indirecte, assez limitée, sur la chaine du sym-*

pathique cervical : elle paraît jusqu'ici couronnée de succès. Nous ne manquerons pas de lui faire une place dans le rapport que nous préparons, M. Chifoliau et moi, pour le prochain Congrès International de Chirurgie (Le Caire, décembre 1935) sur la chirurgie des parathyroïdes. *Cette tentative heureuse en appelle d'autres, analogues.*

Jung et Mathis nous ont fait part d'une critique de principe qui leur avait été faite avant leur intervention : elle déniait toute efficacité à une opération indirecte, à une sympathectomie, sur l'hypoparathyroïdisme de cette enfant, puisque les injections d'extrait parathyroïdien elles-mêmes s'étaient montrées inefficaces. Or, c'est précisément ce qu'il y a de plus intéressant dans la chirurgie physiologique des glandes endocrines, c'est qu'elle a pour but d'amener un hyperfonctionnement de la glande déficiente, une activation pour ainsi dire automatique de son pouvoir endocrinien en agissant indirectement sur son appareil sécréto-régulateur. Il est bien évident que la sécrétion de la glande elle-même hyperactivée doit être autrement efficace, tant par sa qualité que par sa continuité, que l'injection d'une substance exogène, d'origine animale, dont l'action est fatalement atténuée et essentiellement temporaire. C'est précisément ce que les suites opératoires de Jung et Mathis tendent à nous démontrer.

Aussi bien est-ce là que résident le principe même et l'intérêt certain de la chirurgie physiologique. Elle nous paraît avoir enregistré dans le cas particulier un très beau succès : souhaitons qu'il se montre durable et félicitons, si vous le voulez bien, le professur Leriche et son école de puiser inlassablement dans les « idées forces » qui nous furent si souvent exposées ici-même, les excitants physiologiques qui nous valent d'originales et intéressantes observations : elles honorent les tribunes qui les recueillent, comme l'animateur qui les a inspirées.

COMMUNICATIONS

Les perturbations de l'équilibre des albumines sériques au cours de l'ostéomyélite aiguë des adolescents,

par M. **Pierre Lombard**, correspondant national.

J'ai été témoin du fait suivant :

Un garçon de onze ans présente, dans le courant d'août 1930, une ostéomyélite aiguë de l'extrémité inférieure du tibia, compliquée d'arthrite purulente du cou-de-pied, et accompagnée de septicémie à staphylocoques vérifiée par l'hémoculture. Sous l'influence du traitement mis en œuvre, les accidents s'amendent et, vers le 15 septembre, l'enfant paraît entrer en convalescence. Lorsque je suis appelé à l'examiner au début de novembre, je constate l'existence d'une arthrite

de la hanche droite, arthrite torpide, sans réaction fébrile bien marquée, sans douleurs spontanées. Le grand trochanter est nettement remonté, la luxation cliniquement évidente est confirmée par la radiographie.

La tête fémorale n'est pas nécrosée : décalcifiée dans son segment supérieur, elle a quitté le cotyle et se trouve à peu près entièrement au-dessus de lui. Le cotyle est flou, manifestement évasé vers le haut.

L'extension continue pratiquée pendant une quinzaine de jours est sans influence sur la position du fémur. J'interviens le 8 décembre 1930. L'arthrotomie antérieure permet d'évacuer un épanchement de liquide trouble dans lequel on ne retrouvera que de rares staphylocoques. La tête fémorale découverte a une apparence normale, et son cartilage n'est qu'à peine dépoli, mais elle a une consistance moins dure que normalement, une pression un peu forte suffirait certainement à le déformer. Par des tractions sur membre, associées au refoulement du col et du trochanter, on parvient à le ramener en situation correcte.

La plaie est laissée large ouverte, le membre soigneusement immobilisé dans un plâtre pelvi-pédieux.

Les suites opératoires sont tout à fait favorables : sans réaction thermique. La cicatrisation se fait régulièrement et assez rapidement, mais au bout de quelques semaines une fistule apparaît à l'extrémité supérieure de l'incision, et donne issue à une petite quantité de sérosité : cependant, l'état général se relève, l'appétit revient. La plaie tibiale se cicatrise entièrement.

L'enfant est dirigé sur le sanatorium de Douéra.

Dans les mois qui suivent, cette fistulette crurale persiste : tout autour d'elle les tissus sont secs, souples, sans empâtement; l'exploration renouvelée des régions voisines, du pelvis en particulier, montre l'absence de toute collection purulente. La température d'ailleurs ne dépasse guère 37°5 ou 37°8.

La radiographie ne révèle aucune réaction périostique sur le fémur ou le bassin, seulement une décalcification nette de la région du cotyle et de la tête fémorale qui s'est un peu aplatie, mais n'est toujours pas séquestrée; le curettage du foyer conduit sur un tissu osseux assez ramolli, nettement inflammatoire, avec quelques séquestres microscopiques.

A plusieurs reprises dans le cours de 1931, puis en 1932, la fistule se ferme pour plusieurs semaines, puis se rouvre. En novembre 1932, elle paraît définitivement tarie, l'enfant est autorisé à se lever. En janvier 1933, nouvelle issue de sérosité et de pus en très petite quantité. Puis en quelques semaines l'état général décline, l'enfant maigrit et le tableau classique de *dégénérescence amyloïde* apparaît : grosse rate, gros foie, albuminurie, rapidement progressive. L'enfant succombe en mai.

Ce cas m'avait beaucoup frappé. Je n'avais jamais observé l'amylose après une ostéomyélite aiguë, mais surtout il me paraissait y avoir une discordance flagrante entre l'importance et la complication terminale et cette fistulette crurale intermittente, correspondant à un de ces foyers d'ostéite sans séquestres, sans réactions périostiques, qui cèdent habituellement aux curettages soigneux; il était difficile d'admettre qu'une suppuration aussi réduite, aussi discrète, pût, même prolongée, être seule responsable de l'amylose terminale; j'étais ainsi conduit à penser que l'altération sanguine initiale devait dater de la période aiguë septicémique.

Un fait récent, et que je vous apporte, *prouve qu'en effet on peut*, dans certains cas, *découvrir, dans le cours d'une ostéomyélite aiguë, de graves altérations sanguines, un véritable bouleversement de l'équilibre des albumines sériques* : ce sont ces altérations, peut-être, qui entretenues par une

suppuration peuvent être rendues responsables de l'amylose, ce sont elles, sans doute, qui expliquent la permanence de l'infection et les récidives plus ou moins précoces.

Dès le début de l'hématologie clinique, l'attention des médecins s'était portée sur les variations des protéines du sang dans les maladies, mais les méthodes d'analyse chimique étaient trop défectueuses pour fournir des résultats utiles ; on s'adressa ensuite à la réfractométrie, et il faut rappeler ici que, dès 1905, Tuffier et Mauté insistaient sur les indications que pouvait fournir l'indice de réfraction du sérum dans les affections chirurgicales. Actuellement, grâce aux travaux de M. Achard et de ses élèves, on est en possession de techniques assez sûres, et qui permettent de fructueuses études.

Le taux normal des albumines du sérum est le suivant :

Protéines totales	75	à 85	grammes pour 1.000.
Sérine	45	à 55	—
Globuline	25	à 35	—
Quotient albumineux. $\frac{\text{Sérine}}{\text{Globuline}}$	1,20	à 1,60	—

On sait maintenant que dans les maladies infectieuses aiguës, au cours de la période fébrile, le taux des albumines du sérum descend progressivement, rapidement d'abord, lentement ensuite, et que le degré de cette baisse est en rapport avec la durée de l'infection d'une part, avec sa gravité d'autre part. Il remonte ensuite au cours de la convalescence, pour revenir plus ou moins vite à la normale au moment de la guérison. La courbe des albumines du sérum est donc l'inverse de la courbe thermique.

Ces modifications de l'équilibre protéinique semblent étroitement liées aux phénomènes de la défense organique de l'immunité, et en rapport avec le retentissement de la maladie sur la nutrition générale. Les albumines sériques servent, en effet, de support aux antigènes et aux anticorps, et si leur origine précise n'est pas encore définitivement éclaircie, il est certain que le foie exerce sur leur genèse une influence considérable, peut-être prépondérante. Les recherches de Codounis, d'autre part, ont montré qu'il fallait savoir sur lequel des deux groupes de protéines sériques se portent ces variations, afin de calculer le quotient albumineux, dont l'intérêt pronostique paraît de la plus haute importance : durant la période d'état, il s'abaisse progressivement au-dessous de l'unité, pour ne se rétablir dans la convalescence que dans les cas favorables.

Au contraire, dans les cas graves, on assiste à une chute continuelle de la valeur du rapport.

Lorsque l'inversion de ce quotient albumineux coïncide avec une diminution globale des protéines et une *diminution très forte de la sérine*, elle entraîne un pronostic *très sévère*.

Il paraît n'en être pas de même lorsque l'inversion coïncide avec une augmentation considérable du taux des globulines, augmentation que l'on

qualifie actuellement de réactionnelle, le chiffre de la sérine demeurant normal ou au voisinage immédiat de la normale.

Voici maintenant un fait qui démontre à quel point, jusqu'à quel degré le taux des albumines sériques peut être modifié, bouleversé, au cours de l'ostéomyélite des adolescents.

Un garçon de douze ans, S... (Lucien), nous est amené au début de mai 1934 porteur d'une énorme collection de la cuisse gauche, déformée et incurvée.

Les accidents datent du mois de février : après avoir reçu un coup assez violent sur la cuisse au cours d'une partie de football, l'enfant aurait souffert, et aurait eu de la fièvre pendant une dizaine de jours seulement. On aurait parlé de rhumatisme, puis de phlébite, tandis que le membre tout entier se tuméfiait et que la température revenait au *voisinage de la normale* ; l'impotence fonctionnelle était absolue, le moindre mouvement passif réveillant de vives douleurs ; lentement la cuisse se déformait.

Actuellement l'état est le suivant :

Le membre inférieur gauche est très augmenté de volume, de la hanche au pied, la cuisse en arc de cercle, une énorme collection en partie sous-aponévrotique, en partie sous-cutanée, s'étend de la hanche au genou, elle est d'allure presque froide, accompagnée seulement d'œdème, et d'une rougeur très discrète dans le tiers inférieur du membre. Au-dessus du genou, à la face interne, un orifice étroit laisse écouler un peu de sérosité. Le fémur est fracturé et mobile à sa partie moyenne.

Le reste du squelette est intact.

L'enfant très amaigri, teint pâle, n'a point de fièvre, la température oscille entre 37° et 37°5.

La radiographie montre qu'il s'agit d'une ostéomyélite diffuse, totale, avec fractures diaphysaires à la partie moyenne et au tiers supérieur du fémur : séquestration étendue et réaction périostique encore discrète mais bien nette.

Après avoir observé l'enfant pendant quelques jours et vérifié l'absence de toute réaction thermique, j'interviens le 9 mai : une incision externe, menée du grand trochanter au genou, ouvre une énorme collection de pus bien crémeux, au fond de laquelle on aperçoit le fémur fracturé, dénudé et entouré d'une coque d'os nouveau très mince, très malléable, très incomplète. On ouvre hâtivement et largement les deux bords diaphysaires, on cueille les séquestres qui se présentent. Intervention rapide, car l'état général de l'enfant est tout de suite fort inquiétant, immobilisation soigneuse du membre dans un grand plâtre pelvi-pédieux.

La température, jusque-là normale, s'élève après l'opération, elle devient irrégulière avec des clochers à 39° ou 39°5. Trois semaines plus tard, une petite hémorragie de sang rouge fait prévoir une ulcération vasculaire. Le 3 juin, l'infirmière qui surveille l'enfant constate que le pansement s'imbibe de sang : elle serre le garrot placé en attente à la racine de la cuisse, quelques instants plus tard, on se rend compte qu'il s'agit de l'ouverture d'un gros vaisseau et on lie la fémorale près de son origine (Dr Chevaux). Bien que la perte de sang ait été minime, l'état général est si altéré qu'on juge une transfusion nécessaire.

Le 15 juin, la gangrène du pied, puis de la jambe, m'oblige à sacrifier le membre. Je pratique l'amputation de cuisse au-dessus du foyer de fracture fémorale, au tiers supérieur. A partir de ce moment, la température tombe, mais l'état général reste précaire.

En octobre, la plaie opératoire est entièrement cicatrisée. La radiographie montre que le moignon de fémur décalcifié est le siège d'une très forte réaction périostique et contient quelques petits séquestres parcellaires.

L'état général ne paraît pas encore bien brillant, mais l'épreuve du *rouge*

congo est négative, ce qui permet d'éliminer toute idée d'amylose en évolution (Dr Benhamou).

Voici maintenant les résultats fournis par l'examen chimique renouvelé du sérum :

EXAMENS DE LABORATOIRE.

7 mai.

Albumines totales	62	grammes pour 1.000.
Sérine	31	—
Globuline	31	—
Rapport : $\frac{\text{Sérine}}{\text{Globuline}}$	0,60	—

Formule leucocytaire :

Globules blancs	10.500
Polynucléaires	61
Grands mononucléaires	2
Moyens mononucléaires	24
Lymphocytes	13
Eosinophiles	3
Transit	0

14 juin.

Albumines totales	62	grammes pour 1.000.
Sérine	25	—
Globuline	37	—
Rapport : $\frac{\text{Sérine}}{\text{Globuline}}$	0,68	—
Urée	0,32	—
Lipides	2,50	—
Cholestérine	0,80	—

Formule leucocytaire :

Globules blancs	15.000
Polynucléaires	72
Grand mononucléaire	1
Moyens mononucléaires	13
Lymphocytes	10
Eosinophile	1
Transit	3

10 juillet.

Albumines totales	42	grammes pour 1.000.
Sérine	19	—
Globuline	23	—
Rapport : $\frac{\text{Sérine}}{\text{Globuline}}$	0,83	—
Lipides	3,80	—
Cholestérine	1,15	—

12 août.

Albumines totales	55	grammes pour 1.000.
Sérine	22	—
Globuline	33	—
Rapport : $\frac{\text{Sérine}}{\text{Globuline}}$	0,70	—
Lipides	4	—
Cholestérine	1,20	—

10 octobre.

Albumines totales	59	grammes pour 1.000.
Sérine	24	—
Globuline	35	—
Rapport : $\frac{\text{Sérine}}{\text{Globuline}}$	0,69	—
Cholestérine	1,10	—

Formule leucocytaire :

Globules blancs	13.100
Polynucléaires	54,5
Grands mononucléaires	4
Moyens mononucléaires	23,5
Lymphocytes	14
Eosinophiles	4
Transit	1
Numération des globules rouges, au mètre cube.	4.050.000
Hémoglobine pour 100	75

A signaler : Hématies très pâles, inégales, tendance aux formes noires. Pas d'hématies nucléées. Pas de leucocytes anormaux.

23 novembre.

Albumines totales	94	grammes pour 1.000.
Sérine	42	—
Globuline	52	—
Rapport : $\frac{\text{Sérine}}{\text{Globuline}}$	0,80	—
Lipides	8	—
Cholestérine	2,10	—

Tous ces examens ont été pratiqués bien entendu par un chimiste (M. Gille) dont la compétence est absolument indiscutable.

On voit que trois mois après le début des accidents, chez cet enfant porteur d'un gros foyer d'ostéomyélite refroidie, il y a avec un chiffre encore normal des protéines totales, une inversion du rapport sérine-globuline = à 0,60 au lieu de 1,20. Cependant, l'examen de la formule sanguine avec 10.000 globules blancs et 61 p. 100 de polynucléaires tendrait à prouver qu'il s'agit d'une lésion bien tolérée.

Puis on assiste à une *baisse progressive*, impressionnante du chiffre des protéines. Au fond de la plaie large ouverte, bien drainée et dans laquelle la suppuration est très réduite, la *réaction périostique est à peu près nulle*, la gaine *d'os*

nouveau ne se reconstitue pas, l'artère s'altère, elle s'ouvre, puis se thrombose. *Un mois plus tard*, après l'amputation, *les protéines totales ont diminué de 50 p. 100*, de 82 à 42 grammes. Il n'y a plus que 19 grammes de sérine et le chiffre de globuline ne lui est qu'à peine supérieur.

En octobre, trois mois après l'amputation, huit mois après le début de la maladie, le retour à la normale s'ébauche, le taux des albumines remonte. Mais le chiffre de la sérine est encore très bas, diminué de moitié.

Une leucocytose nette montre qu'il persiste probablement, dans le moignon fémoral, un foyer inflammatoire et on découvre des altérations nettes des globules rouges de taille réduite, très pâles, dont la richesse en hémoglobine est franchement diminuée.

En novembre enfin, l'amélioration se précise : le chiffre des protéines atteint et même dépasse le niveau normal. J'ai tout lieu de croire que l'amputation a mis le malade à l'abri d'une amylose menaçante.

Il est probable que, dans mon premier cas, des examens de ce genre m'auraient permis de prévoir, sinon de prévenir, des accidents en apparence déconcertants. Je ne veux pas discuter ici les rapports de ces altérations des protéines et de l'amylose : cette question d'ordre purement médical est encore à l'étude et les opinions des auteurs sont absolument contradictoires.

Les faits que je vous apporte montrent qu'au cours de l'ostéomyélite des adolescents on observe de graves perturbations des albumines sériques, comparables à celles qui accompagnent l'amylose, et que, d'autre part, des ostéomyélites aiguës peuvent être suivies d'amylose. Les recherches que je poursuis me permettront de préciser s'il s'agit là de faits exceptionnels ou relativement fréquents.

Mais je crois que l'étude systématique de ces perturbations sériques au cours des grandes infections chirurgicales devient nécessaire et qu'elle est de nature à nous fournir de précieuses indications pronostiques et thérapeutiques.

Ulcère gastrique en évolution et gastro-entérostomie,

par M. **Jean Duval** (du Havre), membre correspondant national.

J'ai cru devoir publier les cinq observations suivantes qui montrent qu'un ulcère de la petite courbure, du pylore et même du duodénum, peut continuer à évoluer malgré une gastro-entérostomie.

La première observation est la plus intéressante.

Observation I. — Voici l'histoire résumée de ce malade opéré quatre fois par différents chirurgiens.

M. L..., trente et un ans, journalier, entre dans mon service le 16 octobre 1934.

En 1928 : gastro-entérostomie pour ulcère gastrique. L'amélioration ne persiste que quelques mois seulement.

En 1930 : opéré d'éventration.

En novembre 1932 : devant la persistance des douleurs, un troisième chirur-

gien lui propose la suppression de la gastro-entérostomie. Opération qui est acceptée. Aggravation manifeste des douleurs.

En 1934 : Les douleurs sont devenues intolérables. Le malade a dû quitter son travail et ne peut dormir que quelques heures la nuit. Il est complètement découragé et parle de se faire « sauter le caisson ».

L'état général est relativement bon, malgré un amaigrissement assez important. Urée sanguine : 0,30. Tension artérielle : 16-8.

Tubage gastrique : Liquide de stase en grande quantité, 190 cent cubes. HCl : 2,40; AT : 2,82.

Après repas d'épreuve : HCl : 2,49; AT : 295.

Radioscopie. — Déformation du pylore.

Périgastrite. Evacuation assez rapide de l'estomac.

Opération. — Le 31 octobre 1934. Anesthésie locale.

L'estomac est libre, mais la région pyloro-duodénale est adhérente à la face inférieure du foie. Le tout fait un bloc qu'il est impossible de mobiliser et d'extérioriser.

Avec patience, en sectionnant les adhérences, j'arrive à libérer ces organes et à me rendre compte exactement des lésions.

Il existe un gros ulcère pyloro-duodénal de la grandeur d'une pièce de deux francs qui a complètement perforé la paroi gastro-duodénale et qui est bouchée par la face inférieure du foie. Pour libérer le duodénum du foie, je suis obligé d'inciser franchement la masse calleuse au bistouri.

De plus, l'ulcère a continué à creuser une véritable niche dans le tissu hépatique. Niche dans laquelle il est possible d'engager l'extrémité du pouce.

Libération progressive du duodénum et fermeture du bout duodénal en trois plans.

Anastomose gastro-jéjunale selon la technique de Finsterer.

Suites opératoires. — Des plus bénignes. Lever le troisième jour. Départ le dixième jour. Le malade est enchanté de pouvoir dormir et de manger sans souffrir.

Obs. II. — M. G..., quarante-deux ans, marin.

En 1932 : Opéré de gastro-entérostomie en Bretagne à la suite d'une hématémèse importante.

En 1934 : Fatigue générale. Amaigrissement, en rapport avec des hémorragies intestinales. Pas de douleurs. Pas de vomissement.

Radiographie. — Niche de la petite courbure. La gastro-entérostomie fonctionne bien.

Tubage gastrique : Liquide de stase, HCl : néant, AT : 0,43.

Après repas d'épreuve : HCl : 0,44; AT : 1,40.

Examen des selles : présence de sang.

Opération. — Le 28 juin 1934. Anesthésie locale.

Section première du duodénum. Suppression de la gastro-entérostomie. Fermeture de l'anse jéjunale. Gastrectomie type Finsterer. Ulcus assez volumineux de la petite courbure.

Suites opératoires. — Bénignes. Lever le troisième jour. Départ le septième jour.

Obs. III. — M. T..., vingt-cinq ans, marin.

En décembre 1932 : Opéré à Buenos-Ayres de gastro-entérostomie à la suite d'une hémorragie intestinale importante.

En 1933 : Les douleurs persistent, elles surviennent environ une heure et demie après le repas. Urée 0,25.

Tubage gastrique : HCl : 0,54; AT : 1,67.

Opération. — Le 22 mars 1933. Anesthésie locale.

Gastrectomie large du côté de la petite courbure tout en conservant la

bouche de gastro-entérostomie bien placée. Ulcus de la petite courbure assez volumineux.

Suites opératoires. — Normales. Lever le troisième jour. Départ le quinzième jour.

Obs. IV. — M. C..., quarante-quatre ans, journalier.

En 1927 : Opéré d'ulcus perforé. Enfouissement simple. Les douleurs persistent.

En 1928 : Gastro-entérostomie. Amélioration incomplète.

En 1934 : Souffre surtout depuis deux ans. Douleurs vives. Vomissements alimentaires. Amaigrissement de 3 kilogrammes.

Radiographie. — La bouche de la gastro-entérostomie fonctionne bien.

Opération. — Le 17 janvier 1934. Anesthésie locale.

Gastrectomie supprimant la bouche de gastro-entérostomie. Ulcus de la paroi postérieure de la petite courbure avec large plaque de gastrite.

Suites opératoires. — Normales. Départ le onzième jour. Revu le 10 novembre 1934. Excellente santé.

Obs. V. — M. L..., trente-cinq ans, ouvrier agricole.

En 1930 : Gastro-entérostomie.

En 1932 : Les douleurs persistent. Vomissements.

Radiographie. — Evacuation se fait entièrement par le pylore. La bouche de gastro-entérostomie ne semble pas fonctionner.

Opération. — Le 1er septembre 1932.

Gastrectomie avec suppression de la bouche de gastro-entérostomie qui est presque fermée. Billroth II au bouton. Ulcus pylorique en évolution.

Suites opératoires. — Normales. Départ le vingtième jour. Revu le 4 août 1934. Bien portant.

Dans tous ces cas, il ne peut s'agir d'ulcus peptique, celui-ci évoluant presque toujours autour de la bouche de gastro-entérostomie ou sur ses bords. Il s'agit, à mon sens, bien plutôt de l'ulcus primitif qui a continué à évoluer, à saigner (obs. II), à creuser en profondeur (obs. I) malgré la gastro-entérostomie.

On peut même dire qu'un malade qui continue à souffrir après une gastro-entérostomie est souvent un véritable infirme, incapable de travailler, mécontent d'une intervention qui l'a aggravé, hésitant à se faire opérer à nouveau, traînant une existence misérable. Ces malades sont nombreux.

Dans des cas semblables, je crois qu'il n'y a pas de doute sur la conduite à tenir, il faut les réopérer et leur faire une gastrectomie large. C'est la seule façon de les guérir radicalement.

La gastrectomie après une gastro-entérostomie est souvent une intervention plus difficile, plus laborieuse. Pourtant, il me semble que l'on peut rendre cette nouvelle intervention plus facile, plus rapide, en procédant de la façon suivante :

Dépouillement de la grande et de la petite courbure suivant la technique de Finsterer.

Section et fermeture du duodénum comme dans une gastrectomie ordinaire sans se préoccuper de la gastro-entérostomie.

Ensuite, en relevant l'estomac on peut facilement extérioriser la bouche de gastro-entérostomie et l'examiner.

Conservation de la gastro-entérostomie si elle est bien placée ou suppression de cette bouche, généralement beaucoup trop proche du pylore, en sectionnant franchement sur l'estomac. Régularisation des bords de l'ouverture jéjunale, fermeture de l'intestin en trois plans.

Enfin, anastomose gastro-jéjunale en prenant une anse légèrement plus longue, afin que l'ancienne ouverture jéjunale fermée se trouve au-dessus de la nouvelle.

Cette intervention faite à l'anesthésie locale est plus longue qu'une gastrectomie ordinaire, mais n'est guère plus choquante.

Résultats de trois fractures du calcanéum traitées par la greffe osseuse,

par M. **H. Laffitte** (de Niort).

Au cours de cette année, nous avons eu l'occasion de traiter trois fractures du calcanéum au sujet desquelles nous croyons devoir faire quelques remarques.

Observation I. — M. B... (Roger), âgé de trente-cinq ans, tombe le 9 avril 1934 d'une hauteur de 4 mètres sur les talons. Il est transporté à l'hôpital et on constate les lésions suivantes :

Plaie de la paume de la main gauche;

Arrachement des deux orteils 4 et 5 du pied droit;

Fracture des deux os de jambe du même côté;

Fracture du calcanéum du côté gauche.

Immédiatement, nous nous occupons des lésions ouvertes et de la jambe droite.

Le 11 avril, une radiographie permet de vérifier la lésion calcanéenne et d'en préciser les détails : enfoncement du thalamus du premier degré, avec fissure de la sole calcanéenne plantaire.

Le 13 avril, intervention sous rachi-anesthésie à la percaïne : prise sur la face interne du tibia d'un copeau rubanné ostéo-périosté, Il est mince, car l'os est très dur à attaquer; incision de la face externe du pied, rétromalléolaire sans ouverture de la gaine des péroniers, que l'on récline avec la couche ostéo-périostée ; introduction d'une rugine et d'un davier de Lambotte avec lesquels on désenclave le fragment thalamique en se servant du plancher calcanéen et des autres reliefs osseux, comme point d'appui. On constate d'ailleurs que le corps du calcanéum est nettement fendu. Le thalamus relevé, on obtient une cavité du volume d'une noix que l'on comble avec le greffon enroulé. Quelques points au catgut et suture des tissus superficiels aux crins, sans qu'on ait besoin de faire la moindre ligature. Pansements ordinaires. Suites normales apyrétiques.

Le 15 juin, botte plâtrée qu'on laisse environ deux mois. On permet la marche. Avant la mise de cette botte, on fait une radiographie qui permet de constater :

1° Un relèvement imparfait du thalamus ;

2° Une saillie d'une esquille plantaire calcanéenne.

On permet la marche libre et on fait de la mécanothérapie.

Le 2 octobre 1924, le malade est revu. On lui prend une empreinte plantaire et l'examen clinique montre : un épaississement de la cheville qui persiste

encore un peu, les pointes des malléoles un peu basses, une saillie à la face inférieure du calcanéum qui est sensible, une intégrité complète des mouve-

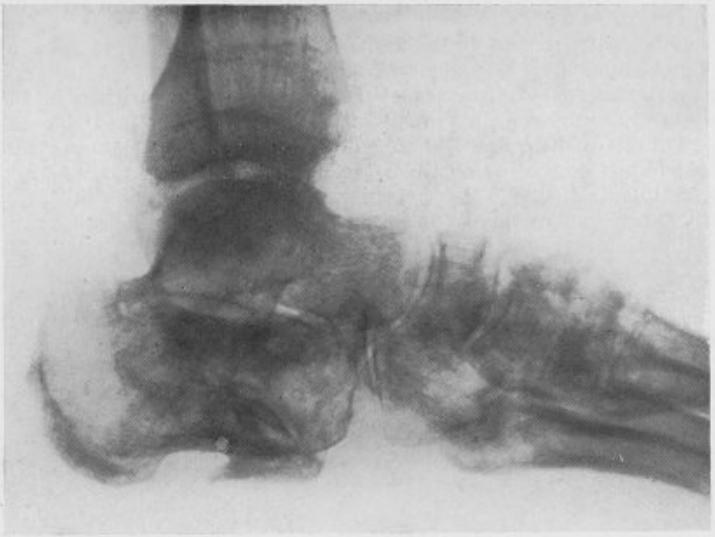

Fig. 1. Le relèvement du thalamus par pression sur la partie inférieure du calcanéum provoque la saillie d'esquilles.

ments de la tibio-tarsienne et une très grande souplesse des mouvements de la sous-astra et des articulations médio-tarsiennes. Le malade ne souffre pas, il se plaint simplement à la marche trop prolongée de sentir quelque chose qui le gêne au niveau du talon. La radiographie faite à cette date confirme les diffé-

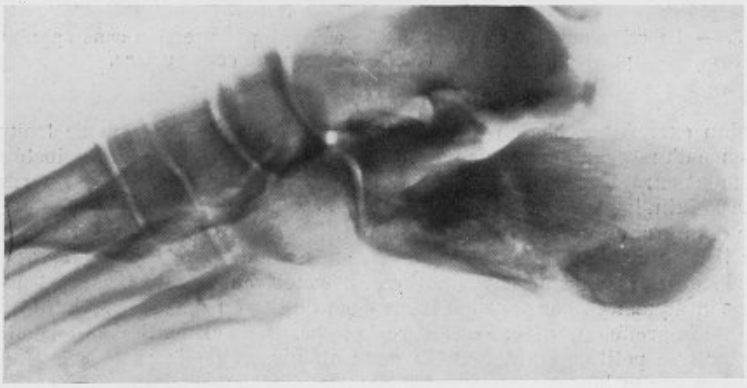

Fig. 2.

rents points constatés lors de la première radiographie ayant suivi l'intervention.

Obs. II. — M. S..., âgé de trente-neuf ans, agent de police, tombe du premier étage sur ses deux talons le 13 juin 1934. On le voit le lendemain à l'hôpital et

nous constatons une fracture des deux calcanéums avec leurs signes habituels. Le diagnostic est facile et les radiographies précisent les lésions :

A droite, enfoncement du thalamus du deuxième degré avec fissures dans le corps du calcanéum ;

A gauche, enfoncement du thalamus du troisième degré avec éclatement du corps du calcanéum.

L'importance des ecchymoses et l'abondance de l'épanchement sanguin, surtout du côté gauche, ne nous incitent pas à intervenir immédiatement.

Le 20 juin, on intervient du côté droit : prélèvement d'un copeau ostéo-périosté sur la face interne du tibia. Incision sous- et rétro-malléolaire droite. On laisse intacte la gaine des péroniers. On pénètre au niveau du foyer de fracture. On désenclave le toit en évitant, autant que possible, de se servir des parties inférieures, même comme point d'appui. Le relèvement se fait par

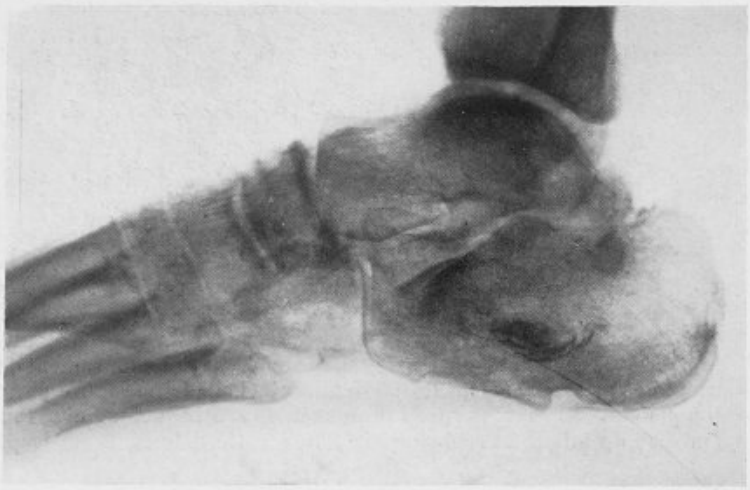

Fig. 3. — Le relèvement du thalamus très enfoncé par pression sans appui sur la partie inférieure du calcanéum respecte cette surface.

pression exercée de bas en haut. Cette manœuvre terminée, on se trouve en présence d'une grande caverne qu'on bouche avec le copeau ostéo-périosté préalablement enroulé. Suture aux crins. Pansements compressifs. Suites normales.

Le 26 juin, la peau s'étant nettement améliorée du côté gauche, on intervient. Prise d'un greffon ostéo-périosté sur la face interne du tibia. Incision au niveau de la ligne qui sépare la peau plantaire adhérente de celle qui est plus mobile et que souligne un feston ecchymotique. Désenclavement et relèvement du thalamus, uniquement par pression latérale ou de bas en haut. Inclusion et tassement de la greffe enroulée. Fermeture de la peau aux crins. Suites normales : à signaler une petite désunion de la peau au niveau de la partie moyenne de l'incision sur la largeur de 1 centimètre. Evolution parfaitement aseptique et cicatrisation dans les jours qui suivent.

Le 2 août, plâtre pour les deux jambes. Pendant la reprise du plâtre, on refoule puissamment la semelle au niveau de l'articulation médio-tarsienne en accentuant la voûte. On permet au malade de marcher.

Le 3 septembre, on enlève le plâtre et l'on radiographie les deux pieds.

A droite, relèvement du thalamus, intégrité de la semelle et bonne hauteur du corps du calcanéum.

A gauche, malgré les lésions primitives encore plus accentuées, on constate une réparation de qualité au moins identique. On laisse le malade marcher seul librement et on lui fait quelques séances de mécanothérapie.

L'examen clinique fait ces jours derniers (le 20 novembre) montre une insensibilité complète de tout l'arrière-pied, permettant une marche normale et rapide. Intégrité des mouvements de la tibio-tarsienne, de la sous-astra et de la médio-tarsienne. Le malade a redemandé, depuis plusieurs semaines, à être réintégré dans son emploi. A cette date, on fait une empreinte plantaire qui montre l'intégrité de la voûte.

Qu'on nous permette d'abord de faire une remarque générale. Ces fractures, traitées suivant les excellentes indications de Lenormant et Wilmoth et avec les modifications apportées par Desplas, ont donné des résultats très satisfaisants. Cette méthode nous semble, et de loin, la meilleure technique à suivre. Toutefois, il n'est pas sans intérêt de constater que dans les trois cas que nous avons traités en quelques mois le *résultat le meilleur* a été obtenu dans le *cas le plus grave*, et ce fait doit retenir notre attention.

Nous ne pensons pas que la *date d'intervention* ait une grosse importance. Nous sommes intervenu, la première fois, quatre jours après; la seconde, huit jours; la troisième, treize jours. Il n'y a d'ailleurs aucune raison de ne pas intervenir immédiatement si on le peut. Toutefois, l'importance des ecchymoses et l'état de la peau peuvent permettre de différer à l'intervention un certain temps. Nous ne pensons pas qu'il faille apporter, dans ce cas particulier, la même prudence qu'il convient d'observer pour les fractures de la rotule. Au bout de plusieurs semaines on peut être gêné.

La qualité des résultats obtenus dépend, à notre avis, de *deux facteurs essentiels* : *le relèvement du thalamus et sa parfaite contension.*

Au cours du relèvement, si l'on se sert de la face inférieure du calcanéum comme point d'appui (comme dans l'obs. I), on peut la briser, et, comme elle est souvent fracturée, on augmente la saillie de certaines de ces esquilles, sans avoir d'ailleurs un point d'appui bien solide. La technique idéale est de désengréner d'abord le thalamus en avant et en arrière et de le refouler de bas en haut en se servant d'un instrument mousse sur lequel on tape à coups de maillet (obs. II). Toutes ces manœuvres doivent se faire en respectant intégralement la partie inférieure du corps du calcanéum. A la rigueur, on peut se servir d'un davier de Lambotte comme levier, mais en prenant la main gauche comme point d'appui et en faisant bloquer vigoureusement la jambe sur la table d'opération.

La réduction faite, il faut la maintenir, or, on se trouve en présence d'une *très grande cavité*. On est toujours frappé par les dimensions imprévues de cette caverne qui engloutit copeaux sur copeaux. On n'a jamais trop de matériel de remplissage. A ce sujet, nous nous demandons si la face interne du tibia n'est pas une zone plus favorable que la malléole externe. Il est entendu que, par une seule incision, on découvre la zone de prélèvement et la zone d'intervention, mais cette malléole suffira-t-elle à boucher une cavité qui, dans les cas normaux, offre à peu près la dimension d'une noix? Un large et long copeau ostéo-périosté enroulé nous

semble plus apte à remplir cette cavité que plusieurs fragments plats débités sur la malléole externe. Cette technique a l'inconvénient évidemment de nécessiter deux incisions. En ce cas, il y a intérêt à faire l'incision calcanéenne assez loin des péroniers, suivant la ligne qui sépare la peau adhérente de la mobile. On évite ainsi de découvrir les péroniers et l'intervention se termine facilement par l'absence totale de ligature.

Nous avons évité tout *drainage*. Le premier pansement changé au bout de quarante-huit heures est remplacé par un second qui reste sept à huit jours. A cette date, il faut surveiller soigneusement l'incision, car la peau est loin d'être de première qualité.

Nous avons l'impression qu'il y a intérêt à mettre le plâtre le plus tôt possible et nous pensons que nous l'avons mis un peu tardivement, car il n'y a aucune raison pour ne pas faire marcher ces malades très rapidement. Au cours de la prise du plâtre, il y a *intérêt à refouler énergiquement la région médio-tarsienne et d'accentuer ainsi la voûte*, ce que nous n'avons pas fait dans notre première observation. Le plâtre enlevé, nous pensons que la malade peut bénéficier grandement d'une mobilisation par *mécanothérapie*, ce qui lui permet de retrouver une plus grande élasticité à la marche. Cette mobilisation nous paraît devoir commencer à la date où l'ont fixée les auteurs qui se sont occupés les premiers de cette question.

Conclusion. — Sans avoir la prétention d'ajouter quelque chose de très important aux travaux de Lenormant et Wilmoth et aux observations ultérieures, en particulier, apportées par Desplas, nous croyons devoir attirer l'attention sur les résultats excellents que l'on peut obtenir dans l'intervention sanglante au cours des fractures du calcanéum par la voie externe, quelle que soit l'importance des lésions; mais ceci sous plusieurs conditions : *relèvement du thalamus avec respect intégral de la partie inférieur du calcanéum, bourrage d'une cavité qui est toujours très grande avec un matériel que l'on doit prélever en abondance, immobilisation dans une botte avec refoulement vigoureux de la plante du pied, et mobilisation précoce avec mécanothérapie*. Cette technique réduira certainement les pourcentages d'invalidité des trois quarts de leur valeur et permettra au chirurgien de ne plus se déclarer satisfait devant des résultats médiocres.

M. E. Sorrel : Je crois que M. Laffitte a tout à fait raison d'insister sur le volume du greffon dont on a besoin pour combler la cavité qui reste béante après désengrènement des fragments d'une fracture du calcanéum. C'est un point sur lequel j'ai déjà insisté ici dans la discussion qui eut lieu l'an dernier sur ces fractures [1]. Je suis toujours étonné lorsque je lis sur une observation que la cavité a été comblée par un greffon pris sur la *malléole péronière*, alors que je me souviens, pour ma part, de quelques cavités dans lesquelles j'ai pu enfoncer des greffons souples qui, étalés, avaient 15 à 20 centimètres de longueur sur 3 à 4 de largeur.

1. E. Sorrel : A propos des fractures du calcanéum. *Bull. et Mém. de la Soc. nat. de Chir.*, 6 décembre 1933, p. 1472.

Résultats éloignés d'une résection cunéiforme des os de la jambe pour fracture de Dupuytren vicieusement consolidée,

par M. **H. Lafitte** (de Niort).

Dans les fractures de Dupuytren vicieusement consolidées, la résection cunéiforme des os de la jambe permet de recouvrer une amélioration

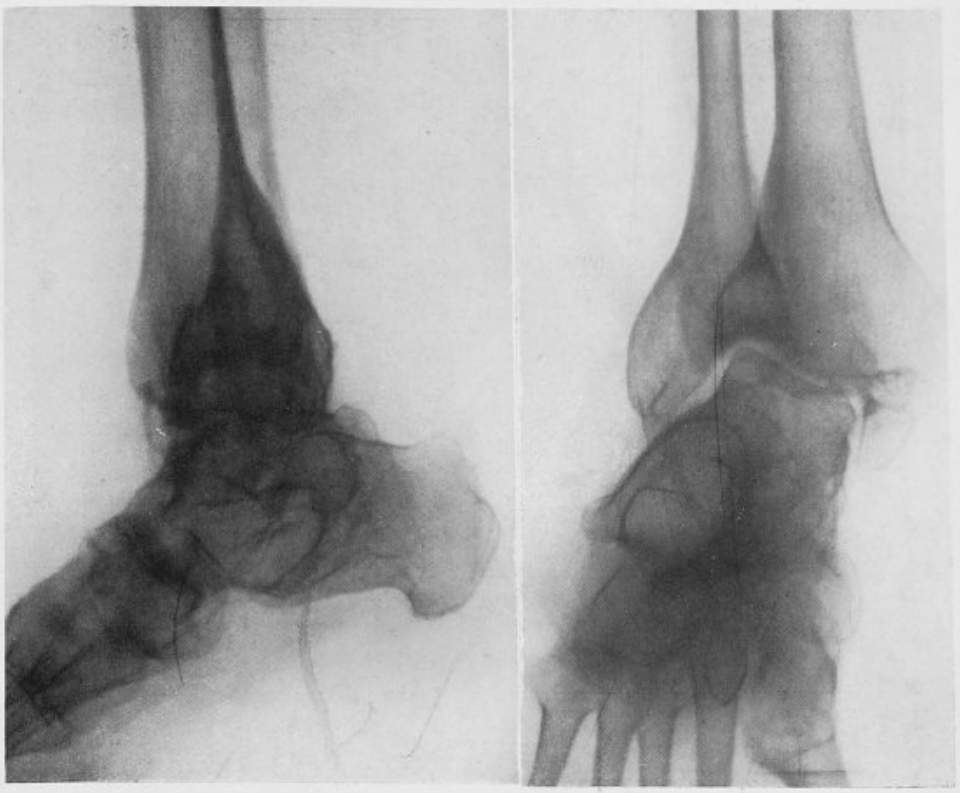

Fig. 1.

notable du système jambier. Nous apportons à cette thèse défendue récemment encore par Cadenat une observation qui nous semble intéressante.

Il s'agissait d'une femme, Mme B..., âgée de soixante-dix ans, ayant fait six mois auparavant une chute dans son escalier. Il en était résulté une fracture de Dupuytren de la jambe gauche vicieusement consolidée, caractérisée par un valgus important, avec décalage en dehors de tout son système articulaire et ankylose totale de ce dernier. La malade ne pouvait marcher et vint nous trouver pour améliorer son état.

Le 5 février 1932, intervention à l'anesthésie générale. On fit une section de la malléole tibiale sensiblement perpendiculaire à elle et à la hauteur de l'interligne, ce qui permit de pénétrer dans l'articulation. Nous avions dans l'idée de nous servir de la surface articulaire comme premier trait de section qui s'offrait ainsi naturellement à nous. Lorsqu'on eut l'impression d'arriver sur le péroné, on arrêta le tranchant du ciseau et on le retira de l'interligne. On fit pénétrer ce même ciseau à 1 centimètre environ au-dessus de cette tranche osseuse en le dirigeant du côté externe au point même où il s'était arrêté précédemment. L'ensemble constituant un véritable coin à base interne. Pour libérer l'astragale, on fit une petite incision du côté externe et on sectionna la malléole au niveau de l'interligne, lui permettant ainsi de suivre l'astragale dans sa reposition

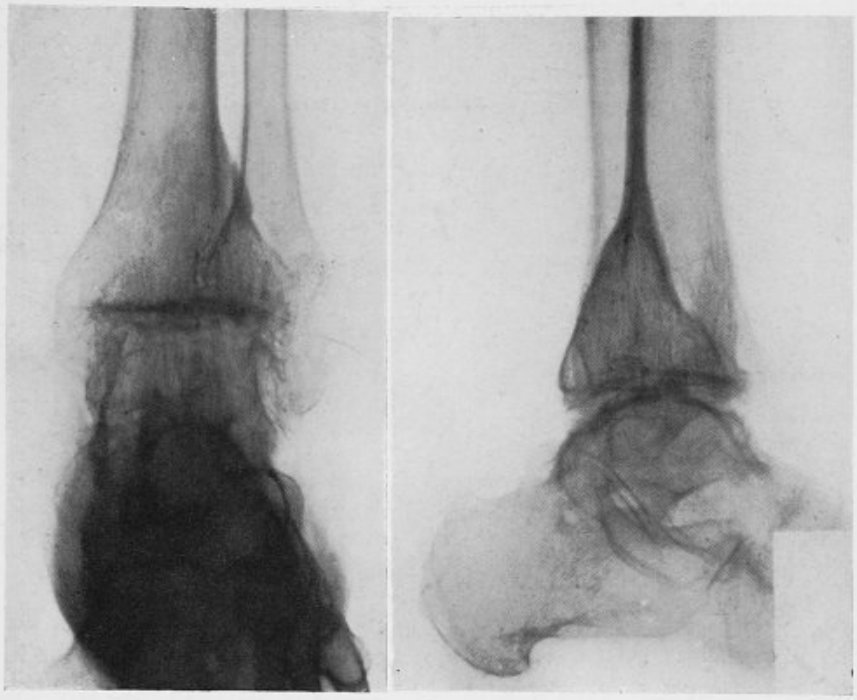

Fig. 2.

correcte par rapport à l'axe tibial. Suture des plans en dehors et en dedans. Réfection du pansement le lendemain. Le 15 du même mois, on enlève les fils et on met un plâtre qu'on laisse environ deux mois. On enlève le plâtre et on fait une radiographie qui montre une consolidation en rectitude.

Nous avons eu, il y a deux mois, la bonne fortune de revoir cette malade qui est enchantée de son résultat ; elle marche sans fatigue, le pied à angle droit avec une ankylose de sa tibio-tarsienne.

Nous avons été embarrassé dans le choix du procédé orthopédique. Nous n'avions pas ici affaire à une fracture de Dupuytren ayant conservé les mouvements de la tibio-tarsienne (la résection cunéiforme étant surtout

destinée à garder ce léger avantage). Mais l'âge de la malade, ses tendances ankylosantes, l'état de l'articulation, avec une mortaise s'accompagnant d'un bâillement très net avec diastasis important, ne nous ont pas encouragés à faire une astragalectomie. Nous avons pensé qu'il fallait nous comporter comme si l'ensemble du système osseux du haut du tibia au talon n'était constitué que par un tout rigide ayant subi une angulation. Il semblait donc normal de faire une résection cunéiforme accompagnée d'une section de la malléole péronière au point de plicature. Nous avons, en outre, utilisé l'interligne comme premier trait de section. Nous ne pensons pas que l'astragalectomie eût donné un bien meilleur résultat dans le cas présent.

PRÉSENTATION DE PIÈCE

Infarctus tubo-utérin,

par MM. **P. Moure, Chastang** et **Fontaine.**

Une femme, âgée de vingt-six ans, entre d'urgence à l'hôpital Saint-Louis, salle Gosselin, le 2 mai 1934.

Se sachant enceinte de deux mois et demi, elle commence à perdre quelques gouttes de sang le 30 avril, à la suite de manœuvres abortives (introduction d'une sonde).

Le lendemain, 1er mai, grand frisson, fièvre à 40°. Le 2 mai, l'hémorragie augmente et le médecin traitant pratique sous anesthésie un curettage à domicile vers 10 heures du matin. L'opération aurait été longue et laborieuse, le médecin déclarant qu'il s'agissait d'une grosseur angulaire. Il a extirpé le fœtus par morceaux et d'importants fragments placentaires. A aucun moment, la malade n'a ressenti de douleur brusque ou très vive, et dans les heures qui suivent immédiatement le curettage elle se sent bien.

Mais vers 16 heures (six heures après le curettage) apparaissent des douleurs hypogastriques irradiant à la région lombaire, progressivement croissantes. En même temps, elle vomit. Température à 40°3. Le médecin rappelé constate la présence d'une tuméfaction importante de l'hypogastre et envoie la malade à l'hôpital.

Elle arrive à Saint-Louis à 23 heures (treize heures après le curettage) : malade très pâle, aux extrémités refroidies. Température : 37°. Pouls : 130.

L'abdomen plat respire bien. Au niveau de l'hypogastre, on constate l'existence d'une tuméfaction grosse comme le poing, exactement médiane, immédiatement au-dessus de la symphyse pubienne. La palpation est très douloureuse à ce niveau ainsi que dans les deux fosses iliaques. Tout l'abdomen est d'ailleurs légèrement douloureux, mais parfaitement souple. La masse sus-pubienne est bien limitée, régulière, de contours arrondis, de consistance très ferme, mate à la percussion.

Elle semble plaquée derrière la paroi abdominale qu'elle soulève et donnerait l'impression d'un globe vésical, n'était sa consistance très ferme. Le sondage vésical ne ramène d'ailleurs que 50 cent. cubes d'urines claires.

Le toucher vaginal montre le corps utérin très gros, tendu, plaqué derrière la symphyse, en continuité avec la masse abdominale, refoulant le col qui regarde en bas et en arrière.

Le Douglas est libre, un peu douloureux. On ne perçoit pas les annexes.

Le doigtier ramène un peu de sang.

Le toucher rectal ne donne aucun autre renseignement.

Par ailleurs, il n'existe aucun antécédent pathologique important.

Devant la gravité de l'état général, la progression des symptômes qui ont été séparés par un intervalle libre du curettage, on décide d'intervenir sur-le-champ avec le diagnostic probable d'infarctus tubo-utérin.

Intervention (Dr Chastang).

Anesthésie générale à l'éther.

Laparotomie médiane sous-ombilicale, aucun épanchement sanglant dans le péritoine. L'utérus est volumineux, de couleur uniformément noire, d'aspect luisant : son fond est collé contre la paroi abdominale antérieure. Le péritoine est intact, il n'y a pas trace de perforation utérine. Le cul-de-sac vésico-utérin est très profond, l'infiltration sanguine sous-péritonéale s'arrête rigoureusement suivant une ligne transversale dans le fond du cul-de-sac antérieur. Le cul-de-sac du Douglas est profond et libre.

Le ligament large du côté droit est d'aspect bleuâtre, infiltré modérément de sang. La trompe droite est uniformément noire, semblant injectée mais souple. L'ovaire est complètement infarci, de couleur bleutée un peu moins foncée. L'infiltration sanguine remonte dans le pédicule utéro-ovarien qui est épais, de couleur légèrement bleutée, et ceci jusqu'au niveau de la paroi latérale du bassin. Le ligament rond est normal.

Les annexes gauches sont de couleur et de consistance rigoureusement normales.

L'état général étant grave, et la lésion semblant assez exactement s'arrêter au niveau de l'isthme, on décide de pratiquer une hystérectomie subtotale.

Procédé habituel. L'utérus est très friable et se déchire sous la pince de Museux que l'on a placée sur le fond. Au moment de la section de l'isthme, odeur fétide, nettement perçue.

Fermeture du col. Péritonisation à points séparés sauf au niveau du moignon Mikulicz (2 mèches). Paroi en trois plans.

Examen de la pièce. — La cavité utérine est assez vaste, mais vide; elle ne contient ni caillots, ni débris placentaires. Il n'existe pas trace de perforation, même incomplète.

La tranche de section de l'utérus montre celui-ci complètement infarci, mais beaucoup plus au niveau de la zone sous-séreuse, qui est complètement noire et friable, qu'au niveau de la zone sous-muqueuse qui est plus résistante et d'aspect un peu plus rougeâtre.

Il existe sur la face postérieure, près du fond, une collection sous-séreuse de sang noir qui a décollé le péritoine. Cette collection ne communique par aucun trajet avec la cavité utérine.

La coupe de la trompe droite, perpendiculairement à son axe, et la coupe de l'ovaire droit les montrent complètement infarcis.

On prélève plusieurs fragments pour l'examen histologique et un fragment comprenant la muqueuse pour examen bactériologique.

Les cultures montrent la présence de streptocoques, d'entérocoques, de colibacilles.

Examen histologique. — Dans tous les tissus (paroi utérine, trompe ou ovaire), il existe une dilatation avec thrombose de toutes les veines. Les artérioles ne présentent pas de lésions d'endartérite. Les veines, au contraire, sont très dilatées et remplies de caillots, parsemées de polynucléaires.

Les coupes portant sur les tissus infarcis sont bourrées de globules rouges hémolysés et de sang laqué. La coupe de la muqueuse utérine montre une

grosse infiltration polynucléaire. Il n'a pas été possible de retrouver des microbes sur les coupes.

Suites opératoires. — Pendant les douze premiers jours, la température monte puis redescend en lysis, laissant espérer la guérison. Sérothérapie antistreptococcique de Vincent, 20 cent. cubes par jour.

Puis la malade présente de grands frissons et des accès thermiques.

Une hémoculture pratiquée le treizième jour montre la présence de *streptocoques*.

A partir de ce moment, l'état général décline rapidement. Cette septicémie ne s'accompagne d'aucun signe de localisation endocardique ou autre.

Une nouvelle hémoculture pratiquée le vingt-troisième jour montre la présence de bacilles Gram-négatifs, identifiés comme colibacilles très probables.

Malgré la sérothérapie antistreptococcique, puis anticolibacillaire, à la dose de 60 cent. cubes par jour, des transfusions répétées, la mort survient dans l'hecticité avec des accès hyperthermiques intenses (42°), le 20 juin, quarante-neuf jours après l'intervention.

A l'autopsie, le péritoine pariétal de l'abdomen présente une couleur ecchymotique bleu verdâtre. On trouve une importante collection purulente sous-péritonéale au devant du psoas iliaque droit.

Lésions bronchopneumoniques bilatérales. Gros foie (2 kilos) et grosse rate (360 gr.).

Cette observation présente de nombreuses analogies avec celles qui ont été rapportées ici en 1932.

Les accidents graves de la thrombose utérine sont survenus six heures après le curettage et la gravité des signes cliniques coïncidant avec un gros utérus d'une dureté anormale a permis, treize heures après le curettage, de faire le diagnostic de thrombose utérine probable, et de décider une intervention immédiate. Malgré la précocité de l'opération, malgré un très large drainage, nous n'avons pas pu empêcher l'apparition d'une septicémie à marche inexorable.

Cette observation nous semble apporter un argument sérieux en faveur de la nature infectieuse suraiguë de la thrombose utérine, le curettage ayant servi de moyen d'inoculation des sinus veineux sous-muqueux, par un streptocoque virulent.

Dans ce cas, en effet, l'infiltration sanguine ne saurait être mise sur le compte d'une hémorragie traumatique interstitielle, car l'examen attentif de l'utérus, tant par sa face péritonéale que muqueuse, ne révélait aucune perforation, ni même aucune brèche. D'autre part, l'ensemencement des fragments utérins a fourni des cultures de streptocoques et de colibacilles. Enfin, l'hystérectomie précoce n'a pas empêché l'infection de se propager par les pédicules veineux et de provoquer une septicémie mortelle.

ÉLECTION DE SEPT MEMBRES CORRESPONDANTS NATIONAUX

Nombre de votants : 81.

MM.	Arnaud (Marseille)	78 voix.	Élu.
	Baudet (armée)	76 —	—
	Sabadini (Alger)	71 —	—
	Tierny (Arras)	69 —	—
	Duroselle (Angoulême)	67 —	—
	Foucault (Poitiers)	64 —	—
	Vergoz (Alger)	53 —	—
	Folliasson (Grenoble)	43 —	
	Ghouila-Houri (Tunis)	18 —	
	Roques (armée)	16 —	
	Aumont (Versailles)	6 —	
	Cadenat (Toulouse)	3 —	
	Pouchet (Pamiers)	1 —	

PRIX LEBAUDY

Le Secrétaire général rappelle quelles sont les conditions d'attribution du Prix Lebaudy (50.000 francs) fondé en 1916. — Mme Jules Lebaudy, M. Robert Lebaudy, Mme la Comtesse de Fels ont mis à la disposition de la Société nationale de Chirurgie une somme de 50.000 francs pour être attribuée à l'auteur de l'appareil suppléant le mieux à la perte de la main.

Les constructeurs des nations alliées et neutres peuvent seuls concourir. Ils devront présenter à la Société des mutilés se servant des appareils depuis six mois au moins.

La Société expérimentera les appareils sur des mutilés pendant le temps qu'elle jugera nécessaire pour apprécier leurs qualités. L'appareil récompensé restera la propriété de son auteur.

Le Secrétaire annuel : M. J. Berger.

Paris. — A. Maretheux et L. Pactat, imp., 1, rue Cassette.

BULLETINS ET MÉMOIRES

DE LA SOCIÉTÉ NATIONALE DE CHIRURGIE



Séance du 19 Décembre 1934.

Présidence de M. Georges Labey, *président.*

PROCÈS-VERBAL

La rédaction du procès-verbal de la précédente séance est mise aux voix et adoptée.

CORRESPONDANCE

La correspondance comprend :

1° Les journaux et publications périodiques de la semaine.

2° Des lettres de MM. Gouverneur, Guimbellot, Rouhier s'excusant de ne pouvoir assister à la séance.

3° Des lettres de MM. Barbier et Hertz posant leur candidature au titre de membre titulaire.

4° Des lettres de MM. Arnaud (Marseille), Duroselle (Angoulême), Foucault (Poitiers), Tierny (Arras) remerciant la Société de les avoir nommés membres correspondants nationaux.

5° Un travail de M. Desjacques (Lyon), intitulé : *Pancréatite œdémateuse.*

M. P. Brocq, rapporteur.

6° M. Bosch Arana (Buenos-Aires) fait hommage à la Société d'un exemplaire de son ouvrage intitulé : *Sincronizacion quirurgica.*

7° M. Clavecin (Armée) dépose sur le Bureau de la Société un exemplaire de son ouvrage intitulé : *Précis de chirurgie de guerre et d'organisation chirurgicale aux armées.*

Des remerciements sont adressés aux auteurs.

NÉCROLOGIE

Décès de M. Autefage (de Roubaix), membre correspondant national. Allocution de M. le Président.

Messieurs,

J'ai le regret de vous apprendre la mort de M. Autefage (de Roubaix), membre correspondant national depuis 1928.

Interne des hôpitaux de Paris de la promotion de 1902, Autefage avait envoyé à la Société de Chirurgie d'intéressantes observations.

Exerçant dans un grand centre industriel, il y déployait une grande activité chirurgicale et il y laisse la réputation d'un chirurgien habile et consciencieux.

Il disparaît à un âge où il pouvait espérer longtemps encore mener une vie professionnelle active.

Nous adressons à sa famille l'expression de nos regrets attristés et de notre douloureuse sympathie.

RAPPORTS

Kystes hydatiques calcifiés de la rate,

par M. **P. Goinard** (d'Alger).

Rapport de M. Jacques Leveuf.

La récente communication de notre collègue Brun sur le diagnostic et le traitement des kystes hydatiques de la rate me procure l'occasion de vous rapporter une observation qui m'a été remise depuis longtemps déjà par M. Pierre Goinard.

Il s'agit d'un malade de cinquante-sept ans qui, en 1923, présenta de la fièvre avec augmentation du volume du foie et de la rate. Dans les jours suivants apparut de l'ictère qui se prolongea pendant deux mois.

Le diagnostic errait entre paludisme, cirrhose hypertrophique du foie, lorsqu'un an et demi après le début de la maladie le sujet éprouva une crise douloureuse vive du côté gauche à la suite de laquelle s'établit un point de côté quasi permanent.

Dès lors, l'attention demeura fixée sur la rate qui restait grosse. Divers

examens radiographiques et de laboratoire furent pratiqués, mais ne donnèrent aucune réponse permettant de fixer un diagnostic.

En août 1927, quatre ans et demi après le début de la maladie, une des radiographies périodiquement pratiquées montra des ombres de calcification dans la rate. Vous verrez sur la radiographie deux ombres, l'une volumineuse, à peu près arrondie et du diamètre de 5 centimètres environ, une deuxième sous-jacente beaucoup plus petite. Sur ces taches la périphérie est plus opaque que le centre.

Malgré cela, on ne pensa pas, au début, à un kyste hydatique de la rate. Ce n'est qu'en 1928 que l'énorme augmentation de volume de l'hypocondre gauche força le diagnostic et précisa une indication opératoire. A ce moment seulement, l'éosinophilie et l'intradermo-réaction prouvèrent qu'il s'agissait bien de l'évolution d'un kyste hydatique.

M. Goinard est alors consulté au sujet de l'intervention chirurgicale. On avait parlé de splénectomie. En raison de l'état grave du sujet, M. Goinard conseilla l'intervention directe sur le kyste à l'anesthésie locale. L'intervention fut faite le 8 décembre 1927. Courte incision sous le rebord costal : traversée d'une zone d'adhérences et ouverture d'un kyste volumineux contenant des vésicules. Formolage du kyste et fermeture de la paroi.

Quelques jours après, la plaie opératoire se désunit et donna issue à une série d'hydatides, puis à de la sérosité trouble. Cette fistule dura quatre ans avec alternatives de rétention et d'évacuation. Entre temps, M. Goinard avait injecté du lipiodol dans la cavité et mis en évidence l'étendue des deux poches. Mais, pendant ce laps de temps, et plus précisément deux ans après l'ouverture chirurgicale du kyste, il se produisit par la fistule une évacuation de gaz coliques sans issue de matières. Ce fait témoignait évidemment d'une communication secondaire avec le côlon.'

Les images de calcification qui avaient déjà fortement diminué avant l'apparition de la fistule colique disparurent peu à peu complètement.

En octobre 1932, la fistule est fermée définitivement. Le malade reprend du poids et, à l'heure actuelle, est tout à fait guéri.

L'observation que je viens de résumer mérite d'être commentée. Elle est particulière parce que pendant cette longue période de cinq ans le diagnostic de kyste hydatique de la rate n'a pas été porté, bien que la rate fût volumineuse, bien que la radiographie ait montré une image de calcification des kystes. M. Goinard, appelé à la dernière minute, n'est pas responsable de ce délai dans l'interprétation exacte des lésions. N'empêche que notre collègue Brun a eu raison de rappeler (bien qu'il qualifie sa remarque de truisme) qu'en Afrique du Nord tout sujet porteur d'une grosse rate doit être suspect de kyste hydatique et qu'il ne faut pas compter sur les réactions de laboratoire pour faire le diagnostic.

M. Goinard a refusé de faire la splénectomie pour s'en tenir à l'incision directe du kyste. Il est d'accord sur ce point avec M. Brun dont les conclusions, vous vous le rappelez, sont absolument formelles.

Enfin, le détail le plus curieux de cette observation est représenté par les images de calcification qui mirent si longtemps à disparaître. La calcification du kyste est considérée par certains comme un processus de guérison. Dans le cas particulier, le processus de calcification n'a pas arrêté l'évolution du kyste. Par contre, il s'est opposé longtemps à la fermeture de la fistule : celle-ci ne s'est produite que lorsque le calcaire a été complètement

éliminé. Le fait est facile à interpréter : tant que les parois de la poche demeuraient rigides, la rétraction de la poche ne pouvait se faire et la cicatrisation était impossible.

M. Goinard, à propos de ce cas de kyste hydatique calcifié de la rate, se contente de porter le fait à notre connaissance, sans vouloir pour le moment entrer dans des considérations pathogéniques.

Je vous propose de déposer l'observation complète de M. Goinard et les belles radiographies qui l'accompagnent dans nos archives sous le n° 92.

Vous me permettrez enfin de remercier en votre nom M. Goinard de nous avoir adressé cette intéressante observation.

Anesthésie régionale des membres par voie artérielle,

par M. **P. Goinard** (d'Alger).

Rapport de M. P. Wilmoth.

M. P. Goinard, chirurgien des hôpitaux d'Alger, nous adresse un court mémoire sur un mode d'anesthésie régionale par injection artérielle. M. Cunéo et son élève P. Cahen ont rappelé, ici même (séance du 8 février 1928), que Bier, en 1909, avait imaginé la possibilité d'une anesthésie régionale des membres, par l'injection dans les veines superficielles, vidées de leur sang au moyen de la bande d'Esmarch, d'une solution de cocaïne ; Cahen, dans sa thèse, avait pu colliger plus de 600 cas d'anesthésie régionale par injection intraveineuse, le plus grand nombre ayant trait à des interventions sur le membre supérieur. L'injection est faite à contre-courant, et il faut, pour que la solution anesthésiante pénètre dans les ramifications vasculaires les plus fines, forcer les valvules ; c'est pourquoi, jusqu'ici, la crainte de favoriser l'apparition de varices aux membres inférieurs y a limité le nombre des anesthésies régionales par voie veineuse.

M. P. Goinard, se basant sur l'innocuité absolue de l'injection intraveineuse d'une solution de novocaïne, s'est demandé si l'injection d'une telle solution dans les artères ne serait pas préférable : « La même dose injectée par l'artère, circulation veineuse arrêtée, ne peut être plus dangereuse qu'injectée directement dans la veine. Elle doit l'être moins, puisqu'elle traverse le barrage capillaire dont on connaît la perméabilité pariétale et le pouvoir antitoxique. » P. Goinard a injecté à un chien de 13 kilogrammes, dans les artères des membres, 75 centigrammes de scurocaïne, il a observé seulement « une intense excitation passagère » ; de là, il conclut que l'anesthésie régionale des membres n'est pas plus dangereuse par voie artérielle que par voie veineuse, et probablement moins. Il précise les qualités de cette anesthésie : elle est intégrale ; tous les modes de sensibilité semblent supprimés, la section des nerfs comme le sciatique et le radial ne provoque qu'une petite contraction du moignon ou même aucune réaction ; les plans profonds sont mieux insensibilisés que les

plans superficiels; les os, notamment, sont sciés sans aucune douleur; Cahen l'avait déjà noté; enfin, les quantités d'anesthésique à injecter sont relativement faibles.

On peut faire une anesthésie régionale par voie artérielle de deux façons différentes.

Une *première modalité*, c'est l'injection d'anesthésique dans l'artère pleine de sang. On utilise le flux artériel pour amener sous pression la novocaïne jusqu'aux terminaisons nerveuses et dans les troncs nerveux.

« Il va de soi que la solution de novocaïne n'a point besoin, dans ce cas, d'être diluée, le sang la dilue suffisamment. Nous nous sommes servi d'ampoules de scurocaïne à 5 p. 100 pour rachianesthésie, mais il serait plus pratique encore d'utiliser des solutions plus concentrées.

Les anesthésies ont été excellentes avec 40 centigrammes de scurocaïne pour la jambe et le pied, 25 centigrammes pour l'avant-bras et la main (et ces quantités sont probablement trop élevées). En dilution au 1/10, on voit combien le volume du liquide anesthésique nécessaire est réduit.

On se sert donc d'une petite seringue de 2 cent. cubes, 5 cent. cubes, 10 cent. cubes au plus. L'instrumentation n'a rien de spécial : une aiguille fine, intermédiaire entre l'aiguille à injection sous-conjonctivale et l'aiguille à injection intramusculaire. Il faut que le biseau de l'aiguille soit bref afin de ne pas perforer l'artère de part en part.

Le plus souvent, on fera l'injection transcutanée sans difficulté, dans l'humérale au pli du coude ou un peu au-dessus, dans la fémorale au-dessous de l'arcade. Si l'on ne réussissait pas la ponction de l'artère, ou si l'on désire ponctionner une artère moins accessible, comme la poplitée, on la découvrirait par une courte incision, à la faveur d'une anesthésie locale.

Précisons les détails de technique opératoire :

Un lien est disposé autour du membre, prêt à être serré par un aide, juste au-dessus du point de ponction choisi.

L'aiguille étant montée sur la seringue pleine, on ponctionne l'artère entre l'index et le médius gauches qui perçoivent les battements artériels; un jet vermeil monte dans la seringue, on pousse rapidement l'injection.

Aussitôt, l'aide serre énergiquement le lien préparé, ou gonfle rapidement le brassard de l'appareil de Pachon, excellent garrot dont la pression peut être chiffrée.

Une *deuxième modalité*, c'est l'injection d'anesthésique dans l'artère vidée de sang.

Au bas du segment de membre à insensibiliser, on serre un lien; à partir de ce lien, on enroule de bas en haut une bande d'Esmarch, que l'on arrête juste au-dessus du segment à insensibiliser. On déroule alors la bande d'Esmarch; en laissant la constriction d'amont, le segment compris entre les deux constrictions est exsangue. C'est la préparation d'une anesthésie segmentaire veineuse.

L'avantage, c'est la petite quantité d'anesthésique nécessaire pour une anesthésie segmentaire aussi limitée, par exemple 10 centigrammes de scurocaïne pour une amputation du bras (en solution très étendue cette fois naturellement).

L'inconvénient, c'est que l'injection transcutanée n'est pas possible. Plus de battements artériels, ni de jet de sang vermeil dans la seringue : force est de dénuder l'artère vide.

Mais cette technique convient très bien aux amputations ; il suffit d'ajouter à la future section circulaire du bras ou de la cuisse une fente interne préalable sur le paquet vasculo-nerveux.

L'on procède ainsi :

Le membre est relevé jusqu'à la verticale ; on serre un lien au-dessous du niveau de la section des parties molles. On ischmiée le segment à anesthésier au moyen de la bande d'Esmarch que l'on déroule ensuite ; la constriction au-dessus du niveau de l'amputation est conservée.

Sous infiltration scurocaïnique à 1/200, incision sur le paquet vasculo-nerveux. L'artère est isolée ; on y injecte une seringue de 20 cent. cubes de scurocaïne à 1 p. 200. L'injection nécessite une certaine pression, mais le liquide ne ressort pas : la contraction des artères l'exprime vers les capillaires.

En attendant que l'anesthésie segmentaire se complète, on lie les vaisseaux séparément, on résèque les nerfs isolés.

Puis, on fait l'amputation.

Le lien supérieur est alors levé, l'hémostase est complétée.

Entre ces deux techniques dont nous avons un peu schématisé les différences, on se comportera parfois d'une façon intermédiaire.

Par exemple, pour une intervention sur l'avant-bras, on serrera un lien au niveau du poignet avant d'injecter l'anesthésique dans l'humérale, à plein courant, au pli du coude. La main est exclue de l'anesthésie, la dose d'anesthésique nécessaire est réduite, et l'anesthésie anti-brachiale probablement améliorée.

Les *indications* de la méthode sont celles de toutes les anesthésies régionales : les opérations chez les pulmonaires, les cachectiques.

Nous n'aurons pas la prétention de la mettre en parallèle avec les autres procédés d'anesthésie régionale, et en particulier avec l'anesthésie tronculaire dont les indications sont assez voisines.

Qu'on nous permette cependant de faire remarquer : 1° qu'elle est le moyen le plus simple d'élargir vers la main et vers le pied l'anesthésie régionale, là où s'arrête l'admirable anesthésie en bague avec des solutions concentrées et quand la simple infiltration n'est pas suffisante ; 2° que l'anesthésie tronculaire est plus compliquée, au membre supérieur, qu'une ponction d'artère, et qu'elle est impraticable au membre inférieur ; la rachi-anesthésie est seule comparable ; 3° que l'anesthésie régionale par les veines a des contre-indications veineuses : les varices, la sclérose veineuse ; nous n'avons pas encore rencontré de contre-indications artérielles à l'anesthésie régionale par les artères.

Énumérer toutes les circonstances dans lesquelles une anesthésie par voie artérielle peut être envisagée serait passer en revue toute la pathologie chirurgicale des membres. Mention spéciale me paraît pourtant devoir être faite des amputations, des fractures, notamment ouvertes, et des interventions osseuses. Même dans les inflammations aiguës, la méthode paraît efficace ; inutile de souligner l'intérêt de ce fait pour les très nombreux phlegmons du pied, de la main, restant encore actuellement justiciables de la narcose. »

Sauf erreur, P. Goinard a été le premier en France à utiliser la voie artérielle pour l'anesthésie régionale des membres. Mais Goyanes rappelait au Congrès de Madrid de 1932 qu'il avait suggéré, dès 1909, l'idée de l'anesthésie régionale des membres par injection intra-artérielle. Je rappelle que c'est également en 1909, que Bier inaugura l'anesthésie régionale des membres par l'injection intraveineuse. Les conclusions du rapport de Goyannes sont les suivantes.

L'anesthésie par voie artérielle avec des solutions de novocaïne à 0,5 p. 1.000 permet d'exécuter toutes les opérations sur le membre supérieur. Elle a tous les avantages et tous les inconvénients de l'anesthésie régionale, si l'on veut faire une comparaison entre ce mode d'anesthésie et la narcose.

La pratique en est simple et à la portée de tous les chirurgiens.

La durée *indéfinie* (?) de l'effet anesthésique, tant que dure l'ischémie, donne une haute valeur à la méthode d'anesthésie artérielle.

Si l'on compare l'anesthésie par injection artérielle et l'anesthésie par voie veineuse, on doit conclure que celle-là est d'exécution aussi facile, et qu'elle est plus logique puisque la solution anesthésiante suit le sens du courant sanguin, et n'a pas de valvules à franchir ; pour cette dernière raison l'anesthésie par voie veineuse était réservée au membre supérieur tandis que l'anesthésie par voie artérielle est aussi bien applicable au membre inférieur qu'au membre supérieur. L'anesthésie est complète, la section des troncs nerveux et des os est absolument indolore.

Il reste à envisager la blessure artérielle. La piqûre de la veine est démontrée inoffensive, il semble bien que la piqûre de l'artère le soit également. Les expériences de Zung-Dan-Zan et celles de Melenay sur le chien le prouvent.

Ces auteurs ont injecté au chien par voie aortique et fémorale toute une série de colorants. Ils en ont analysé les conséquences et ils concluent que les injections intra-artérielles chez l'animal en expérience ne provoquent aucune altération des parois artérielles.

Il n'y a au niveau de la petite blessure artérielle, ni hématome, ni thrombose (Reboul et Racine in *Journal médical français*, avril 1934). L'endothélium artériel paraît supporter sans aucun inconvénient l'introduction dans le courant artériel de différentes substances chimiques. Je rappelle seulement qu'en 1923 Sicard et Forestier avaient injecté dans les artères du lipiodol.

Si donc, comme on peut l'admettre à l'heure actuelle, l'injection d'une

solution de novocaïne ou d'un dérivé de la cocaïne est d'une innocuité complète pour l'endothélium artériel, et si, comme le prouvent les conclusions de Goyanes et les 7 observations de Goinard l'anesthésie régionale est parfaite, il serait souhaitable que l'anesthésie régionale par injection artérielle passe dans le domaine de la pratique.

Voici les observations résumées de M. P. Goinard :

Observation I. — *Amputation de la jambe droite* au lieu d'élection, pour épithélioma plantaire.

Le malade, indigène de trente-cinq ans, refuse l'anesthésie générale.

Incision poplitée sous infiltration locale de scurocaïne à 1 p. 200. Injection dans l'artère poplitée de 8 cent. cubes de scurocaïne à 5 p. 100 (solution pour rachi), en même temps qu'on gonfle à 30 milligrammes Hg un brassard de Pachon au tiers inférieur de la cuisse.

On attend huit à dix minutes, puis on fait l'amputation circulaire à fente antérieure. Aucune douleur, alors que l'opéré, très nerveux, s'était plaint vivement, au début, par exemple de brûlure, au moment du badigeonnage iodé. Même la section du sciatique ne provoque qu'une petite secousse du membre. Le sciage de l'os est absolument indolore.

Obs. II. — *Panaris du 5e doigt de la main droite*, consécutif à une fracture-luxation ouverte interphalangienne, et propagé à la main, surtout dorsalement.

L'anesthésie générale est contre-indiquée par une bronchite diffuse chez cet ancien tirailleur de quarante-cinq ans.

Après avoir en vain essayé de ponctionner l'artère humérale, on la découvre, à la faveur d'une infiltration de scurocaïne à 1 p. 200, par une courte incision au pli du coude et l'on y injecte 5 cent. cubes de scurocaïne à 5 p. 100 légèrement adrénalinée, en même temps que l'on serre au-dessus un drain-garrot.

On commence au bout de douze minutes à mettre à plat par des débridements dorsal et palmaire une vaste collection dorsale et un foyer de cellulite palmaire. Le doigt serait à supprimer, mais l'opéré nous demande de le lui conserver. L'anesthésie est parfaite; vers la fin l'opéré interrogé accuse du prurit; pourtant quand on lui annonce que l'opération est finie : « Je croyais, dit-il, que ce n'était pas commencé. »

Il retourne à son lit en marchant, très euphorique, et en conversant avec les autres malades. L'après-midi est très peu douloureuse. C'est seulement le lendemain, après une nuit d'excellent sommeil, que la sensibilité de l'avant-bras est recouvrée.

Obs. III. — *Réduction d'une fracture bimalléolaire du pied droit* avec grand diastasis chez un indigène âgé atteint de bronchite.

Ponction transcutanée de la fémorale au-dessous de l'arcade et injection de 4 cent. cubes de scurocaïne à 5 p. 100 (20 centigrammes de scurocaïne).

Aussitôt après la rapide injection, on serre un lien au-dessus.

Demi-échec : la réduction peut être menée à bien sans grande douleur, mais l'anesthésie n'est pas complète. On a eu la sensation nette qu'après le premier quart au plus de l'injection la solution passait hors de l'artère, à la suite d'un faux mouvement.

Obs. IV. — *Amputation du bras* chez un vieillard indigène pour énorme tumeur blanche du coude avec destruction très étendue des extrémités osseuses, amyotrophie extrême, état général mauvais, fièvre oscillante.

L'amputation refusée plusieurs fois depuis un an est finalement demandée spontanément par le malade.

L'anesthésie générale serait dangereuse. Liens de caoutchouc, l'un juste au-dessus du coude après avoir maintenu élevé le membre, et l'autre à la partie supérieure du bras.

Sous infiltration scurocaïnique (10 cent. cubes à 1/200), incision interne du bras et injection, dans l'humérale vide de sang, de 20 cent. cubes de scurocaïne à 1 p. 100.

Au bout de cinq minutes, ligature de l'artère et de la veine. Résection des nerfs cubital et médian sans aucune réaction de l'opéré.

Incision circulaire du bras, coupe et recoupe. Sciage de l'os, absolument indolore ainsi que la section du nerf radial.

Hémostase facile, l'humérale ayant été liée : l'opération a été très propre, sans une goutte de sang.

Ce malade, très pusillanime, que faisait hurler la simple abduction du membre, ce membre étant tombé, comme on lui avait mis une compresse sur le visage en promettant l'anesthésie générale, s'est écrié : « C'est bien long, quand commencerez-vous l'opération ? »

Il regagne son lit sans aide, sentant seulement encore sa douleur au coude...

Obs. V. — Indigène, trente-six ans.

Ostéo-arthrite tuberculeuse tibio-tarsienne fistulisée. Mauvais état général. Fièvre. Douleurs violentes. Hypotension artérielle. Tousse et crache.

Astragalectomie. Un drain-garrot est serré au-dessus du genou sous infiltration de 15 cent. cubes de scurocaïne ; découverte de l'artère poplitée et injection dans l'artère vide de sang de 6 cent. cubes de solution de scurocaïne à 5 p. 100 pour rachi (30 centigr.).

Au bout de huit à dix minutes, on commence l'intervention.

Débridement de trajets fistuleux à la face interne de l'articulation.

Astragalectomie par voie externe.

Bonne anesthésie. Toutefois, l'opéré se plaint un peu au moment où l'on achève les débridements du côté interne vers le haut.

A noter que le malade souffrait beaucoup avant l'opération au point de ne pouvoir se passer de morphine et qu'il a relativement peu souffert l'après-midi et la nuit qui ont suivi l'opération.

Suites excellentes.

Obs. VI. — Allei..., cinquante-huit ans, gardien de la paix.

Maladie de Dupuytren.

Aponévrectomie.

Garrot au tiers moyen du bras.

Découverte de l'artère humérale au pli du coude, après infiltration de 8 cent. cubes environ de scurocaïne à 1 p. 200 ; injection dans l'artère de 20 cent. cubes à 1 p. 200 (10 centigr.).

On attend trois à quatre minutes avant de commencer. C'est iusuffisant, tout au moins dans ces conditions (injection dans l'artère vide de sang) : l'anesthésie sera plus complète vers le milieu de l'intervention. Au début, l'incision est un peu douloureuse, et même, par humanité, on infiltre un peu localement la partie supérieure de la région à inciser. A la fin, la sensibilité est si émoussée que l'opéré ne perçoit plus les piqûres de l'aiguille de Reverdin au moment de la fermeture de la plaie.

Dans l'ensemble, l'opéré est surpris d'avoir si peu souffert.

A la fin de l'opération, il y a peut-être un peu d'excitation. L'opéré retourne à son lit seul, sans être soutenu. Le pouls bat à 93.

Tension artérielle : 16 1/2-9.

L'après-midi est excellente. La nuit, l'opéré dort sans piqûre ; il ne commence à souffrir que vers 5 heures du matin.

Le lendemain, la mobilisation active et passive est très peu douloureuse.

L'opéré sort de l'hôpital le huitième jour ; extension presque complète du doigt atteint. Cicatrisation *per primam*.

Bien que la quantité de scurocaïne ait été, semble-t-il, un peu insuffisante, cette observation confirme la réalité des effets de l'anesthésie par voie artérielle, et qu'elle diminue beaucoup les douleurs post-opératoires.

Obs. VII. — Indigène, cinquante-cinq ans environ.

Pied de Madura avec très importantes lésions cutanées remontant jusqu'à mi-jambe. Tousse et crache. Hypotension artérielle. Amputation de jambe.

Opéré en décubitus ventral.

Après infiltration avec 15 cent. cubes de scurocaïne à 1 p. 200, un tuyau de caoutchouc serré à mi-jambe, l'artère poplitée est découverte et l'on y injecte 5 cent. cubes de solution de scurocaïne à 5 p. 100 pour rachi (25 centigr.).

Prestement, un autre drain-garrot est serré juste au-dessus du genou à la fin de l'injection.

Aussitôt après avoir suturé la plaie poplitée, l'on fait une amputation de jambe au lieu d'élection.

L'anesthésie des téguments est un peu moins complète en avant qu'en arrière. L'anesthésie des plans profonds est absolue : la section du tronc du sciatique poplité interne est rigoureusement indolore.

Fermeture assez étroite du moignon.

La tension artérielle n'est guère modifiée après l'opération : Mx : 11 1/2 ; Mn : 7 ; Indice : 1 1/2.

Obs. VIII (Echec). — Bos..., soixante-sept ans.

Gangrène du pied et de la jambe gauches par artérite sénile.

Hypotension artérielle.

Amputation de cuisse au tiers moyen.

Entre deux garrots espacés de 10 centimètres, sous infiltration de 15 cent. cubes de scurocaïne à 1 p. 200, découverte de la fémorale, très crétacée.

A grand effort, on la ponctionne et on y injecte 15 cent. cubes de scurocaïne à 1 p. 200 (15 centigr.) : une grande partie du liquide fuit.

Echec à peu près complet : on termine rapidement l'amputation sous quelques bouffées de kélène.

On laisse l'opéré se réveiller au moment de la rugination périostique et du sciage : il ne semble pas que ces temps soient douloureux.

On a l'explication de cet échec d'abord au moment où la fémorale est coupée et plus encore au moment où le drain-garrot est desserré ; l'artère est oblitérée ; aucune goutte de sang n'en sort. A peine aperçoit-on une minuscule lumière.

Il est évident que l'artérite oblitérante à un tel stade est, bien forcément, une contre-indication de la méthode.

Mais ce cas a la valeur d'une contre-épreuve.

Je vous propose, Messieurs, de remercier M. P. Goinard de nous avoir communiqué ces huit observations d'anesthésie régionale par injection intra-artérielle.

Kyste vrai du pancréas. Exérèse totale. Guérison.

par MM. **Émile Delannoy** et **Jules Driessens** (de Lille).

Rapport par M. P. Brocq.

MM. Delannoy et Jules Driessens, de Lille, nous ont envoyé la très belle observation suivante :

Mme C..., quarante-deux ans, nous est adressée pour kyste de l'ovaire (?).

Douleurs très discrètes, consistant en petits tiraillements et en sensation de lourdeur dans les lombes et l'hypocondre gauche.

Troubles digestifs réduits au minimum : légère diminution de l'appétit; mais il n'y a ni diarrhée, ni constipation, ni vomissements, ni même d'état nauséeux.

Pas d'amaigrissement notable.

Examen clinique : on constate, à gauche de l'ombilic, une tuméfaction très nette. La tumeur peut être saisie des deux mains et isolée parfaitement. On constate alors que cette tumeur est presque sphérique, régulière, sans bosselures, de consistance rénitente, et partout égale. Ses limites sont difficiles à préciser en raison de sa mobilité; on note cependant qu'elle atteint l'ombilic et qu'au-dessus elle reste à deux travers de doigt de la ligne médiane. A gauche, elle atteint les fausses côtes et, en bas, elle descend en dessous d'une horizontale passant par l'ombilic.

Elle est bien mobile, tant de haut en bas que de gauche à droite. On l'amène aisément à déborder la ligne médiane et la ligne bi-iliaque de deux travers de doigt, mais, dès qu'on la lâche, elle retourne vers le rebord des fausses côtes.

Elle ne se déplace pas avec les mouvements respiratoires.

Elle donne le contact lombaire d'une manière peu précise.

La tumeur est nettement mate, sauf à la partie supérieure où on trouve une bande transversale de sonorité.

L'appareil génital est normal. Dans la position de Trendelenburg, la tumeur tend à s'enfoncer sous les fausses côtes; elle n'a certainement aucun rapport avec l'appareil utéro-ovarien. Le toucher vaginal reste négatif.

La matité hépatique est normale.

La rate n'est pas percutable.

Les urines sont normales et ne contiennent ni albumine, ni sucre.

Pouls à 72. Température à 37°3.

Le taux de l'urée sanguine est de 0 gr. 320.

Un examen radiologique n'a pas été pratiqué pour des raisons indépendantes de notre volonté.

On pouvait écarter sans conteste le diagnostic porté de kyste de l'ovaire, de même que celui de splénomégalie. *Trois diagnostics restaient possibles : l'hydronéphrose; le kyste du mésocôlon, le kyste du pancréas.*

La grande mobilité de la tumeur, l'absence de tout phénomène urinaire et d'un contact lombaire bien net, étaient des arguments contre l'hydronéphrose.

Nous inclinions, sans certitude du reste, pour le diagnostic de kyste du pancréas : la mobilité moindre que celle du kyste mésocolique et le retour de la tumeur vers l'hypocondre gauche nous paraissaient devoir être retenus. La radiologie n'était, au reste, d'aucun secours pour la discrimination entre ces deux affections.

Intervention sous anesthésie générale au Schleich (aide : M. Driessens).

Laparotomie médiane remontant à 8 centimètres au-dessus de l'ombilic et descendant à 5 à 6 centimètres au-dessus; un grand écarteur placé sous la lèvre

gauche donne un très bon jour sur la tumeur qui apparaît immédiatement de nature kystique et qu'on amène aisément dans l'incision. Elle est du volume d'une tête d'enfant arrondie et régulière. Son pôle supérieur est croisé par le côlon transverse qui est directement appliqué sur elle. Son pôle inférieur très largement dégagé apparaît par transparence à travers le mésocôlon transverse. Nous palpons immédiatement le rein gauche, puis la rate qui sont normaux.

En examinant le pancréas, nous nous rendons parfaitement compte que le kyste prend naissance aux dépens de la queue de cet organe. L'adhérence du kyste à ce niveau s'étend sur une surface d'une petite paume de main, *adhérence qui paraît peu profonde et relativement peu importante eu égard au volume du kyste*, qu'on mobilise facilement dans tous les sens.

Né dans la queue du pancréas, le kyste s'est développé entre les deux feuillets du mésocôlon transverse, mais d'une manière fort inégale, beaucoup plus vers le feuillet inférieur que vers le feuillet supérieur. Ceci explique le fait que le côlon transverse, rejeté vers le haut, est appliqué sur le pôle supérieur de la tumeur et que celle-ci bombe par la plus grande partie sous le feuillet inférieur du méso, parcouru par les arcades coliques.

Le siège même du kyste au niveau de la queue du pancréas, sa faible surface adhérente à cet organe, son extrême mobilité, par rapport au tissu pancréatique, les signes cliniques, en particulier l'absence de tout syndrome péritonéal aigu ou même subaigu, l'allure tout à fait différente des pseudo-kystes pancréatiques que nous avions déjà opérés, nous font penser à un kyste glandulaire vrai, extirpable en totalité et nous décidons de tenter l'énucléation.

Le feuillet inférieur du mésocôlon transverse est incisé dans la zone avasculaire large et toute la portion intramésocolique du kyste dont la paroi est d'une extrême minceur est isolée avec une grande facilité et nous arrivons ainsi sur le tissu pancréatique. On incise au bistouri, à la limite du kyste et de ce tissu, sur une longueur de quelques centimètres, puis on amorce le décollement avec l'extrémité des ciseaux ronds, on trouve ainsi un bon plan de clivage dans lequel on chemine de proche en proche, séparant au doigt et à la compresse et sans grosse difficulté le pancréas du kyste auquel restent adhérents de petits fragments de tissu pancréatique.

A ce moment la poche se rompt, et il s'échappe environ 1 litre de liquide, bien fluide, légèrement lactescent, dont nous pouvons recueillir une certaine quantité destinée au laboratoire.

La surface d'insertion, en dehors de quelques petites artères qui sont pincées et liées, saigne en nappe ; quelques points de catgut capitonnent cette surface cruentée.

Un drain et une petite mèche faiblement tassée sont laissés au contact du pancréas. Suture de la brèche mésocolique, puis fermeture de l'abdomen.

Les suites opératoires furent très simples ; le lendemain, température : 38°1, pouls à 90.

La mèche et le drain sont enlevés le huitième jour.

Dans les jours qui suivent, il s'écoule par l'orifice un peu de liquide irritant la peau qui rougit et présente de petites érosions superficielles, mais cet écoulement se tarit rapidement. La malade sort de la clinique le quinzième jour en excellent état.

Examen chimique du liquide. — Sérine : 2 gr. 60.
Globuline : 4,20.
Urée : 1,22.
Chlorures (7 gr. 05) en NaCl.
Phosphates : 2 grammes en P^2O^5.
Trypsine : réaction très nette.
Lipase : réaction nette.
Amylase : traces.

Examen bactériologique du liquide. — Examen direct négatif. Cultures : quelques rares colonies de coli-bacilles.

Examen anatomo-pathologique (professeur Grandclaude). — Les parois du kyste, dont l'aspect extérieur et les dimensions ont été décrites sur la pièce en place, apparaissent lisses, avec, au voisinage du pédicule, deux petites nodosités de la taille d'une cerise correspondant à des cavités secondaires.

Cet aspect multiloculaire se révèle mieux encore à l'examen histologique qui met en évidence un certain nombre de cavités microscopiques.

Les parois de la poche principale et celles des cavités secondaires se montrent constituées par des travées fibreuses recouvertes d'un épithélium du type excréteur: en certains points celui-ci a disparu.

Au voisinage du pédicule kystique, le tissu pancréatique montre des lésions de pancréatite chronique.

Il s'agit, en somme, d'un *cystadénome* aux multiples cavités, dont l'épithélium de revêtement a régressé, s'est simplifié et a pris le type excréteur.

Cette observation a suggéré les réflexions suivantes aux auteurs :

« 1° En ce qui concerne le diagnostic, la grande mobilité de la tumeur plaidait contre son origine pancréatique; c'est une notion classique que l'immobilité relative des kystes du pancréas. Cependant Judd signale que les kystes situés dans la queue de la glande sont très souvent mobiles : la mobilité fut notée dans 11 cas sur 47, sur lesquels 9 étaient des kystes de la queue.

D'autre part, nous reconnaissons que la radiographie et surtout la pyélographie auraient été d'un grand secours pour éliminer l'hydronéphrose, mais elles ne permettraient pas d'écarter le diagnostic de kyste du mésocôlon.

2° En ce qui concerne le siège et le développement du kyste, nous avons été frappés par le développement entre les deux feuillets du méso transverse; c'est là une éventualité assez rare dont les classiques font simplement mention : Judd [1] la signale; Hersche cité par Judd en a rapporté un cas.

Cette situation explique la confusion impossible à éviter avec la tumeur d'origine mésocolique et l'hésitation que le chirurgien peut encore avoir le ventre ouvert;

3° En ce qui concerne la conduite opératoire, nous pensons qu'il faut s'efforcer de faire le diagnostic précis de la variété du kyste, diagnostic qui permet le choix de l'opération rationnelle.

Dans les kystes vrais, la marsupialisation constitue un « lamentable pis aller » [2].

Tout se résout donc à une question de diagnostic et nous croyons qu'il existe certains signes qui permettent la différenciation et peuvent diriger la conduite opératoire. Les arguments sont de deux sortes : cliniques et anatomiques.

1. Judd et H. R. Mahorner : Kystes du pancréas. Relation de 47 cas. *Surg. Gyn. et Obst.*, t. XXII, 1931, p. 838.

2. Gosset et Petit-Dutaillis.

1° Arguments cliniques. — *a*) La présence de phénomènes péritonéaux aigus ou subaigus, la notion d'un traumatisme antérieur ou d'un incident de pancréatite plaident en faveur d'un pseudo-kyste, à la condition que ces phénomènes aigus aient précédé l'apparition de la tumeur pancréatique. Il peut se faire, en effet, que celle-ci, déjà existante, soit le siège d'accidents aigus (augmentation de volume par hémorragie, suppuration) qui constitueraient une cause d'erreur.

L'absence de ces signes de début a moins de valeur, certains faux kystes pouvant évoluer d'une manière silencieuse ainsi que nous avons pu l'observer dans 2 cas personnels.

b) La grande mobilité du kyste indique obligatoirement une faible adhérence au tissu pancréatique.

Elle se rencontre surtout dans les kystes de la queue du pancréas (Villette-Judd) [1] bien qu'elle ait été observée dans le kyste de la tête (Desplas et Philardeau) [2] et dans le kyste de l'isthme (Finney) [3].

2° Arguments anatomiques. — a) *Le siège du kyste dans la queue du pancréas* est une bonne condition pour l'extirpation; ce n'est pas une condition indispensable puisque dans 5 cas (1 cas de B. Desplas, 2 cas de Judd, 1 cas du professeur Lambret que nous avons rapporté ailleurs [4], 1 cas de Finney), il s'agit de kystes du corps ou de l'isthme, mais sur 9 cas d'extirpation totale pratiquée par Judd sept fois le kyste siégeait dans la queue. De même pour Righetti [5] dans 2 cas, Villette (1 cas), Leuret [6] (1 cas) et dans 1 cas personnel.

De plus, on peut au niveau de la queue du pancréas réséquer du tissu pancréatique, sans risquer la blessure d'organes ou de vaisseaux importants.

b) *La faible surface adhérente du kyste en tissu pancréatique* constitue incontestablement la meilleure condition. Celle-ci est idéalement réalisée en cas de kyste pédiculé, ce qui est extrêmement rare.

c) *Le contenu clair, visqueux* du kyste glandulaire; malheureusement, dans les kystes vrais, il se fait très souvent des hémorragies intrakystiques qui rapprochent alors leur contenu de celui des faux kystes et qui diminuent de beaucoup la valeur différentielle de ce signe.

d) *Enfin l'examen histologique extemporané* de la membrane kystique permettrait un diagnostic certain dans de nombreux cas; il n'a jamais été employé, à notre connaissance du moins.

Néanmoins la notion précise d'un kyste vrai du pancréas n'implique-

1. Villette : *Journ. des Sciences médicales de Lille*, 1921. Kyste de la queue du pancréas.
2. B. Desplas et Philardeau : *Bull. et Mém. de la Soc. nat. de Chir.*, 1922. Kyste de la tête du pancréas.
3. Finney : *Annals of Surgery*, 1920. Kyste de l'isthme.
4. Delannoy et Razemon : Diagnostic des kystes du pancréas. *Arch. franco-belges de Chir.*, n° 2, 1929-1930.
5. Righetti : *Clinica Chirg.*, Milano, 1913, 2 observations d'énucléation du kyste de la queue. Mobilité pas indiquée.
6. Leuret : *Th. de Chevalier*, Paris 1923.

rait pas *ipso facto* la nécessité de procéder à une énucléation. Faut-il encore qu'elle soit possible, sans trop de danger.

Il nous apparaît, par conséquent, que le chirurgien doit tenir compte des caractères anatomo-cliniques du kyste dans le choix judicieux d'une tactique opératoire et, par un diagnostic précis, s'efforcer de pratiquer l'énucléation qui donne des résultats plus rapides et plus sûrs. »

Je vous propose de publier dans nos Bulletins l'intéressant travail de MM. Delannoy et Driessens. Les observations authentiques de kystes vrais du pancréas ne sont pas très communes. Les succès après énucléation sont plus rares encore, et nous devons féliciter les auteurs et les remercier.

M. P. **Moure** : Je rapporterai l'observation d'un kyste vrai du pancréas que j'ai opéré récemment. L'examen histologique de la paroi du kyste a montré qu'elle était revêtue d'un épithélium cylindrique.

Arthroplastie du genou,

par M. **Redon**, chirurgien des hôpitaux.

Rapport de M. Paul Mathieu.

M. Redon nous a communiqué la belle observation qui suit :

Mme M... se présente à l'hôpital de Vaugirard le 7 juin 1932 présentant une ankylose du genou en demi-flexion : 130°, et demandant qu'« on fasse quelque chose pour améliorer son état ».

Autant qu'on puisse l'affirmer, il s'agit d'une ankylose d'origine gonococcique. Voici l'histoire que nous a rapportée la malade :

En juin 1931, est apparue brusquement une crise de rhumatisme poly-articulaire avec atteinte des deux genoux et du poignet droit, et élévation thermique considérable. La malade est soignée chez elle, et, très rapidement, les phénomènes douloureux s'amendent au niveau du genou gauche et des poignets. Du côté du genou les choses, au contraire, vont évoluer sans désemparer jusqu'à l'ankylose complète.

Actuellement, juin 1932, le genou est sec et indolore, immobilisé en flexion légère et très légère rotation externe. Il persiste seulement un très léger degré de douleur au niveau de la tubérosité interne du tibia. La musculature apparaît encore en bon état et la malade semble faire preuve d'un bon moral. On lui propose donc l'intervention qu'elle accepte, après qu'on l'a prévenue de la part qu'elle aura dans la qualité de sa guérison.

Intervention, le 15 juin 1932.

Incision arciforme dont le point infime correspond à l'interligne articulaire. On prolonge cette incision par une branche verticale menée jusqu'au-dessous de la tubérosité antérieure du tibia. On préfère cette manière de faire, car il semble inutile de pratiquer, dans ce cas, l'allongement du tendon sous-quadricipital et l'on préfère utiliser le détachement de la tubérosité antérieure du tibia, dont la réfection est plus simple et plus rapide que la reconstitution du tendon quadricipital.

Une incision latéro-rotulienne mène rapidement dans l'articulation et permet de vérifier l'existence d'une soudure osseuse fémoro-rotulienne; au ciseau frappé, on libère rapidement la face postérieure de la rotule. Puis, au bistouri à résection, on sépare fémur et tibia qu'unissent seules des travées fibreuses denses. La libération, après section des ligaments latéraux, est poussée jusqu'au bord supérieur des condyles. La chose se passe sans trop de difficultés.

On pratique ensuite le modelage des extrémités aux gouges de Putti, en creusant deux profondes gouttières à la face supérieure des plateaux tibiaux.

Un vaste lambeau de fascia lata est alors étroitement suturé sur les surfaces cruentées. Un petit lambeau recouvre la face postérieure de la rotule.

Réfection capsulaire au catgut; les ligaments sont reconstitués au fil de lin. La tubérosité antérieure du tibia est réimplantée à l'aide d'une vis.

Une traction par broche de Kirschner transtibio-péronière est mise en place et restera maintenue vingt-huit jours.

Une traction forte, 8 kilogrammes, est mise en place. La mobilisation passive est commencée le huitième jour, et la malade, bien que son courage du début se soit quelque peu amoindri, fait pourtant des efforts pour aider les manœuvres de mobilisation passive.

La malade sortit de l'hôpital le cinquante-troisième jour, après avoir commencé à marcher le quarantième.

Revue actuellement, elle ne souffre pas et marche très correctement en terrain régulier. Elle descend symétriquement les marches d'un escalier, et se fatigue peu.

Il y a fort peu de mouvements de latéralité, pas de mouvements de tiroir, et la musculature s'est reconstituée. L'extension atteint presque la rectitude, et la flexion 100°.

Je pourrais me borner à féliciter M. Redon de son intervention suivie de succès; mais notre collègue me permettra d'ajouter quelques réflexions qui mettront en relief l'intérêt de son observation.

Rien à dire sur les conditions cliniques dans lesquelles M. Redon a décidé l'intervention. Il a opéré l'arthrite longtemps après sa période aiguë, et il a tenu compte du psychisme de sa malade, ce qui a amené le succès qu'il a obtenu.

Au point de vue technique, M. Redon a tenu à éviter toute section avec réfection plastique de l'appareil extenseur du genou. C'est une conduite recommandée jadis par Lecène, dans le cas où l'ankylose se présente en flexion. En réalité, je crois que, même dans ce cas, il est préférable de pratiquer le dédoublement et l'allongement du tendon quadricipital, suivant la technique de Putti. Le muscle quadriceps qui apparait dégénéré et privé de toute fonction récupère à la longue (au bout de plusieurs années quelquefois) une fonction remarquable. C'est ce que j'ai observé sur des malades opérés depuis plusieurs années, et Putti confirme par sa longue expérience cette récupération fonctionnelle, fréquente et souvent remarquable.

Je vous propose de remercier et de féliciter M. Redon de son intéressante observation.

COMMUNICATIONS

L'anesthésie dans la chirurgie des voies biliaires,

par MM. **A. J. Bengolea** et **C. Velasco Suarez** (de Buenos-Aires),
Membre correspondant étranger.

Sans aucun doute, le sujet que nous nous proposons d'examiner constitue l'un des chapitres les plus étudiés de la technique chirurgicale moderne, non seulement pour la variété des agents anesthésiques qui circulent dans le commerce, mais encore par suite des nombreuses opinions émises en faveur de tel ou tel type d'anesthésie.

Et en nous bornant à l'étude de la chirurgie des voies biliaires, nous pourrons démontrer que le sujet présente des problèmes dont la solution est d'autant plus difficile que la question du fonctionnement hépatique est elle-même des plus difficiles et loin d'être résolue.

Ceux qui pratiquent aujourd'hui la chirurgie des voies biliaires — nous voulons parler surtout de la lithiase — et ceux qui se bornent à faire l'indication opératoire se contentent, pour la plupart, de solliciter des spécialistes quelques réactions chimiques qui n'ont que peu ou rien à voir avec la capacité fonctionnelle de l'organe en question; ils comptent, en opérant ainsi et se conformant à une routine établie, se mettre commodément à l'abri de reproche et éviter le désagrément d'être taxés d'ignorance.

En plus d'une occasion, nous avons attiré l'attention sur les subtilités de quelques études qui se publient si souvent et ne démontrent rien d'utile.

Quand on réfléchit quelques instants à l'importance des diverses fonctions du foie, on ne peut qu'apprécier à sa très juste valeur la dénomination de « grand chimiste de l'économie » qu'on a si heureusement donnée à cet organe.

Mais cela n'est pas tout encore. Nous voulons ajouter un bref commentaire d'un important article de Starr Judd, paru en 1932 dans *Collected Papers of the Mayo Clinic* et qui, tout en démontrant l'énorme puissance régénératrice et hyperplasique du foie, relate ce que la pratique enseigne à ce sujet. Par exemple, si l'on extirpe les trois quarts du foie d'un chien en maintenant l'autre quart en parfaite irrigation sanguine et nerveuse, l'animal continue à vivre aussi bien qu'avant l'opération et, ce qu'il y a de plus curieux, c'est qu'il n'existe aucune preuve fonctionnelle démontrant que les conditions physiques de l'animal aient été modifiées. De plus, on observe aussi qu'avec le temps l'hyperplasie se produit et le foie reprend sa situation primitive.

Un autre chapitre de grand intérêt que commente l'auteur nord-américain est celui qui concerne la fonction de désintoxication du foie. « Le foie,

dit-il, a une fonction marquée de désintoxication constante contre les toxines bactériennes ou chimiques que lui amène la veine porte. » Par suite de ce processus de désintoxication peut-il se produire quelque modification dans le foie ?

En d'autres termes, le tissu hépatique peut-il être substitué dans une certaine étendue par un tissu fibreux ? Judd cite l'exemple suivant : « Un de mes opérateurs, faisant des expériences, extirpe en bloc les poumons, le cœur et le foie et conserve ces organes en fonction par des transfusions et par la respiration artificielle.

Puis il injecte par la veine porte une dose de strychnine suffisante pour tuer plusieurs chiens.

La strychnine disparaît. Le foie garde ses fonctions, la bile, son écoulement, les poumons fonctionnent bien et la circulation continue.

Naturellement, ces organes de l'animal ne peuvent continuer à fonctionner longtemps, mais, de la quantité de strychnine employée et qui eût suffi pour tuer en quelques minutes un chien vivant, qu'en advint-il ?

Il est impossible de le dire, car on n'en put retrouver trace dans le sang du foie. Je crois que cette expérience est une des preuves les plus évidentes de l'énorme puissance de désintoxication que possède le foie. Il est possible que la transformation appelée « hépatite » soit le résultat du processus de désintoxication : elle peut être aussi le résultat de l'infection bactérienne, mais personne n'a pu le démontrer.

Et l'auteur termine en disant que cette expérience l'a obligé à envoyer les biopsies du foie au bactériologue et non à l'anatomo-pathologiste, parce qu'il savait d'avance ce que lui répondrait celui-ci.

Or, en présence de cette situation privilégiée qui fait de la cellule hépatique l'unique agent des transformations chimiques qui s'opèrent dans le foie, et en considérant aussi l'énorme pouvoir de régénération, d'hyperplasie et de désintoxication que nous venons de signaler, comment pourrons-nous expliquer, d'une manière satisfaisante, ce *blocus* fonctionnel quelquefois irréparable, qui heureusement ne s'observe que de loin en loin, après les opérations sur le foie, quelle que soit l'anesthésique employé.

Aujourd'hui, les médecins, plus que les physiologues, doivent se contenter d'accepter des bases assez hypothétiques, puisqu'ils savent combien il est difficile de traiter avec certitude de la physiologie pathologique du foie, malgré les innombrables expériences et travaux réalisés.

Dans la chirurgie de la lithiase biliaire, bien que très répandue dans le monde entier, l'objet de la préoccupation principale des chirurgiens est l'insuffisance hépatique post-opératoire qui constitue une grave complication quelquefois sans suite, mais qui peut être mortelle.

Nous nous sommes demandé, en présence des cas que nous avons observés, si la fréquence de l'apparition de l'insuffisance hépatique, comme complication post-opératoire, doit constituer une inquiétude constante ? Nous pensons que non, car nous sommes convaincus que, dans le monde médical, soit par erreur, soit pour dissimuler une erreur, on a trop

abusé de l'habitude d'admettre l'existence de ce syndrome beaucoup plus souvent qu'il ne se présente réellement.

On dénonce fréquemment l'éther comme l'anesthésique le plus directement responsable des perturbations fonctionnelles du foie ; sans nier son action toxique, nous pensons qu'il est téméraire de considérer cet anesthésique comme l'unique facteur de l'apparition de l'insuffisance glandulaire.

Nous estimons qu'il est plus important et plus logique de considérer la qualité du malade et les qualités du chirurgien, et cela surtout en ce qui concerne la durée de l'acte chirurgical.

Pour apprécier la qualité du malade, il est intéressant de rappeler ces

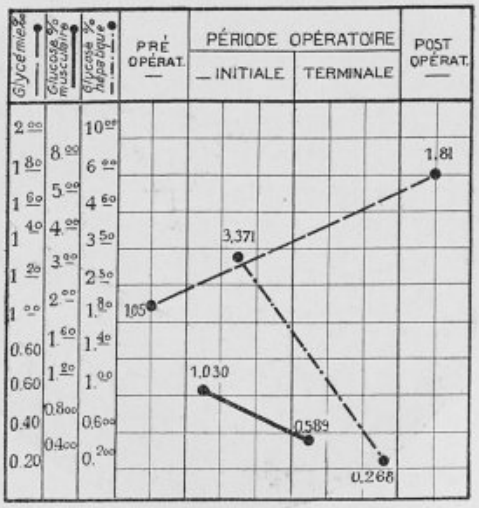

FIG. 1. — *Observation I.* Fiche 5968.
Cholécystite chronique calculeuse. Anesthésie à l'éther. Cholécystectomie.

Courbes du glycogène hépatique et musculaire et de la glycémie au commencement et à la fin de l'opération. Glycogène hépatique et musculaire très diminué. Glycémie augmentée.

mots de Fiessinger : « Il faut savoir que les fonctions jeunes ont une faculté compensatrice qu'ignorent les fonctions vieilles. Les jeunes parenchymes réparent rapidement leurs lésions. Il peut être de même des parenchymes adultes, indemnes jusqu'alors, qui se montrent beaucoup plus résistants que ceux qui ont subi de multiples atteintes. » Ces principes nous enseignent que les anciens hépatiques et, il est superflu de le dire, les intoxiqués par cholémie offrent des risques opératoires bien supérieurs à ceux que présentent les malades atteints récemment et qui sont exempts d'intoxication biliaire.

Nous devons tous reconnaître qu'il existe des malades d'une extraordinaire faiblesse et qui, le plus souvent, ne résistent pas à la plus légère intervention : par exemple, une laparotomie exploratrice ou la simple

cholécystostomie, avec anesthésie locale. Ces accidents s'observent habituellement dans les ictères obstructifs, surtout ceux qui ont une origine néoplasique. Est-il admissible que la mort de ces patients se doive à l'anesthésie? Nous croyons catégoriquement que non. En revanche, il est logiquement possible d'admettre, d'accord avec de récentes études, que le facteur humoral doit considérablement influer chez ces malades quand ils présentent de profondes altérations hépato-rénales, et ceux chez

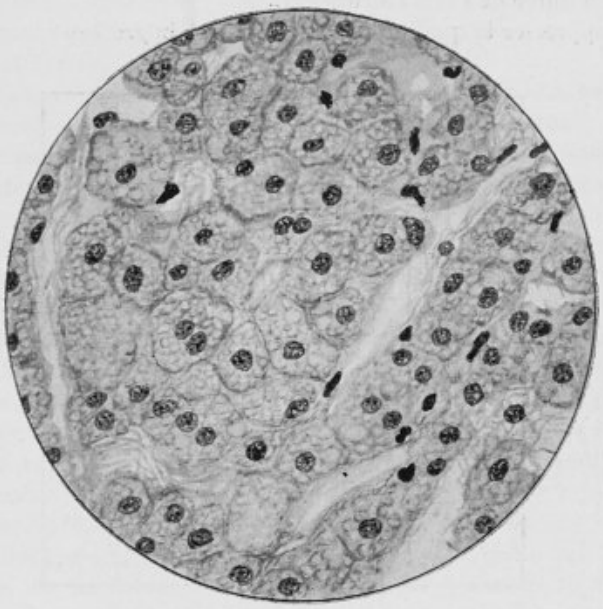

Fig. 2. — *Observation I.* Fiche 5968.
Biopsie du foie au commencement de l'opération. Colora. Best.
Les cellules hépatiques sont chargées régulièrement de glycogène.

lesquels l'absorption brusque des albumines toxiques de la blessure de l'opération agit de telle façon, que le foie et les reins ne peuvent résister suffisamment contre cette intoxication, quelque minime qu'elle soit.

Un principe physiologique nous enseigne que, plus est vive et résistante la cellule hépatique, plus son pouvoir antitoxique est caractérisé. Aussi, chez les malades, affaiblis par une alimentation insuffisante, les réserves de glycogène des cellules hépatiques sont raréfiées et leur pouvoir antitoxique à peu près annulé.

Une autre considération est la valeur du chirurgien qui est évidemment en raison directe avec l'adresse opératoire et l'expérience clinique.

Par principe, nous sommes ennemis des longues interventions dans la chirurgie des voies biliaires.

Disons, à ce propos, qu'il est inconcevable que l'on confonde avec les

résultats qu'on peut obtenir en faisant durer deux heures une opération de lithiase biliaire ou de ses voies principales, avec les bons résultats que l'on obtient en chirurgie gastrique avec *anesthésie locale* ; en général, les chirurgiens emploient pour la plupart environ deux heures pour une gastrectomie. L'estomac et le foie sont deux organes de fonctions absolument distinctes du point de vue physiologique.

Les résultats des opérations sur les tissus hépatiques sont fort distants

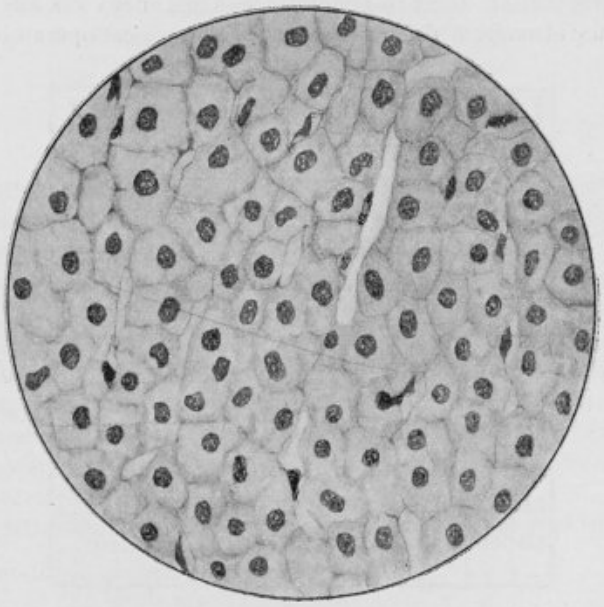

Fig. 3. — *Observation I.* Fiche 5968. Biopsie du foie terminal. Colora. Best.

Cette préparation montre des cellules hépatiques avec très peu de glycogène confirmant les données du dosage.

de ceux des opérations qui concernent les divers pédicules vasculaires dans la gastrotomie.

Nous avons pu constater nous-mêmes, au moyen de la biopsie hépatique, l'action toxique de l'éther qui altère surtout les réserves glycogéniques comme nous l'expliquons plus loin, mais il ne faut pas oublier que ces altérations ne sont que passagères et que le foie, grâce à son énorme pouvoir de désintoxication, réussit à vaincre et à neutraliser rapidement l'influence morbide de l'agent anesthésique en circulation.

Cependant, il existe des faits d'expérience sur l'excitation et les traumatismes produits sur l'innervation hépatique. Ces faits démontrent et prouvent, en effet, que de graves altérations fonctionnelles peuvent apparaître.

Nous savons que les opérations effectuées avec l'anesthésie locale

exigent le double de temps peut-être que celles qui sont exécutées avec la narcose générale, et nous pouvons en déduire que les patients soumis à l'anesthésie locale doivent résister à un traumatisme chirurgical supérieur à celui qu'ils subiraient par l'opération plus rapide avec l'anesthésie générale.

Il y a des cas où les tractions que le chirurgien doit exercer sur le pédicule hépatique sont prolongées et quelque peu traumatisantes, par suite de la situation de ce pédicule ou à cause des adhérences existantes ou de la conformation thoraco-abdominale. C'est dans ces cas que nous devons nous attendre à de graves complications post-opératoires, quelle



Fig. 4. — *Observation I.* Fiche 5968.

Courbes du coefficient chloro-globulaire-chloro-plasmatique pendant l'anesthésie et après l'opération.

que soit l'anesthésie employée. Mais nous ne doutons pas qu'une anesthésie qui produit un silence abdominal complet, comme nous le donne l'anesthésie éthérée ou rachidienne, permettant une opération plus rapide avec moins de traumatisme, procurera des suites opératoires beaucoup plus bénignes et sans complications.

Dernièrement, nous avons analysé les résultats de près de 500 opérations effectuées sur les voies biliaires dans notre service de chirurgie de l'hôpital Rivadavia, depuis 1924, époque à laquelle nous avons été mis à la tête de ce service. Nous avons classé, parmi les affections hépato-biliaires, les anesthésies employées et les diverses interventions pratiquées. Les cas de morts post-opératoires ont été étudiés, et comme ceux qui ont résulté de l'insuffisance hépatique évidente peuvent être attribués à la nature de l'anesthésie, ils ont fait l'objet d'un examen spécial.

Le nombre total des malades opérés est de 494 et les anesthésies employées ont été les suivantes :

Anesthésie générale éthéré		310
—	locale solution novocaïne	106
—	locale et éthérée combinées	33
—	rachidée avec percaïne	26
—	rachidée avec percaïne et éther	2
—	rachidée avec novocaïne	7
—	rachidée avec novocaïne et éther	1
—	péridurale avec novocaïne et éther	1
—	péridurale avec novocaïne et éthérée	3
—	rectale avec avertine	2
—	rectale avec avertine et éthérée	2
—	avec scopolamine-morphine et locale	1
	Total	494

Le classement des malades par affections a été fait en tenant compte tout spécialement de l'existence ou de l'absence du syndrome « ictère » avant ou pendant l'opération.

C'est ainsi que nous avons obtenu, en premier lieu, un groupe important de 358 malades de cholécystites chroniques calculeuses et de cholécystites alithiasiques ; parmi les cholécystites calculeuses figurent diverses formes : cholécystites simples, cholécystites hydropiques, cholécystites suppurées avec ou sans péri-cholécystites. Quant aux formes alithiasiques, elles se divisent en chroniques simples et vésiculaires lipoïdiques.

L'absence du syndrome ictérique est commune à toutes ces malades, au moins pendant les périodes rapprochées de l'opération.

Les anesthésies employées pour ce groupe de malades sont les suivantes :

Anesthésie générale et éthérée		258
—	locale avec novocaïne	45
—	locale et éthérée combinées	16
—	rachidée avec novocaïne	6
—	rachidée avec novocaïne et éthérée	1
—	rachidée avec percaïne	26
—	péridurale avec novocaïne	1
—	péridurale avec novocaïne et éthérée	2
—	rectale avec avertine	1
—	rectale avec avertine et éthérée	1
—	rachidée avec percaïne et éthérée	1
	Total	358

Les interventions chirurgicales pratiquées dans ce groupe de malades se divisent ainsi :

Cholécystectomies rétrogrades		301
—	antérogrades	10
—	type Zabala-Bengolea	7
Cholécystomies		18
Laparotomies exploratrices, duodénotomies et papillotomies. Diverses		22
	Total	358

Eh bien ! Messieurs, dans cet important groupe de malades opérés, nous n'avons observé *aucun cas* de complication post-opératoire mortelle qui puisse être imputé exclusivement à l'insuffisance hépatique.

Dans aucune des complications post-opératoires étudiées, nous n'avons rencontré l'insuffisance hépatique typique représentée par ses formes habituelles : hémorragiques, nerveuses, ictériques graves, aiguës ou subaiguës. Sauf pour deux malades dont nous parlons plus loin, tous les décès post-opératoires immédiats sont dus à des accidents extra-hépatiques comme les embolies et à des causes nettement chirurgicales comme les *péritonites biliaires*.

Chez deux malades de ce groupe, la période post-opératoire

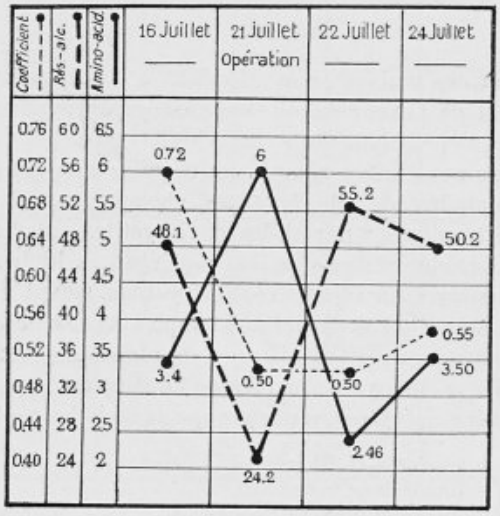

Fig. 5. — *Observation I.* Fiche 5968.

Courbes de la réserve alcaline coefficient chloro-globulaire-chloro-plasmatique et amino-acidémie. La diminution des premières détermine une alcalose gazeuse. Augmentation des acides aminés.

immédiate a été compliquée par un syndrome d'hépato-néphrite qui se termina par la mort de ces 2 malades, l'une après trois jours et l'autre après treize. Nous croyons utile de commenter ces deux histoires cliniques.

La première de ces 2 malades, vingt-deux ans, entre à la salle le 14 juillet 1925 ; comme seul antécédent d'importance, elle a souffert d'une typhoïde. La maladie dont elle est atteinte date d'un an, et se caractérise par des crises douloureuses du type vésiculaire. A l'examen clinique, rien de particulier dans ses principaux organes ; opérée le 18 juillet 1925 avec anesthésie éthérée : cholécystectomie rétrograde typique, sans aucun inconvénient. Vésicule avec deux calculs. L'état post-opératoire immédiat se caractérise par sa gravité : tachycardie en progression croissante. Après

vingt-quatre heures, syndrome d'occlusion duodénale post-opératoire, combattue par des lavages d'estomac, sérum glycosé, etc. Les lavages d'estomac diminuent les vomissements, mais le cadre d'azotémie et d'acidose s'accentue, et l'azotémie monte à 4,50 p. 100. Le cadre clinique postérieur est plutôt celui d'une urémie avec phénomènes nerveux.

La malade meurt le treizième jour. Dans la nécropsie, on découvre une dégénérescence granulo-graisseuse du foie et une glomérulo-néphrite.

La seconde observation est plus récente et date de cette année. Il s'agit d'une femme de vingt ans. Elle entre le 29 mars. Dans ses antécédents, figure un rhumatisme polyarticulaire qui a duré six mois. Sa maladie actuelle a commencé cinq mois auparavant avec des crises douloureuses de coliques vésiculaires et hépatiques, suivies d'ictère. Plus tard, les crises douloureuses se répètent, avec, par intervalles, des troubles dyspeptiques constants. Opération, avec anesthésie éthérée le 5 avril : appendicectomie et cholécystectomie rétrograde : celle-ci rendue difficile par la profondeur et des adhérences du bulbe vésiculaire. Durée, une heure vingt-cinq minutes. L'état post-opératoire est grave après vingt-quatre heures : 160 pulsations avec hypotension accentuée (max. : 8, min. : 6). Oligurie, phléboclyse. Sérum glycosé, insuline, etc. Les examens préliminaires à l'intervention étaient tous normaux et l'examen clinique ne révèle rien d'important, si ce n'est l'affection vésiculaire.

Les examens post-opératoires révèlent, au contraire, une hypochlorémie accentuée, une diminution marquée de la réserve alcaline. Urines rares et finalement anurie. L'urine contient seulement 1 gramme de chlorures, des vestiges d'albumine, des hématies et des globules de pus. Le cadre clinique est particulièrement grave et fait craindre pour la vie de la malade, qui est traitée convenablement, afin de combattre l'acidose et l'hypochlorémie. On obtient peu d'amélioration. Le 7, c'est-à-dire quarante-huit heures à peine après l'opération, injection de 150 cent. cubes de sérum chloruré et la malade meurt subitement. La nécropsie démontre l'existence d'une dégénérescence granulo-graisseuse du foie et une glomérulo-néphrite.

Telles sont les seules observations dans lesquelles on pourrait attribuer, en partie, l'anesthésie éthérée, d'avoir contribué à l'apparition des complications post-opératoires et de les admettre comme insuffisance hépatorénale aiguë.

Syndromes ictériques. — Dans ce groupe, sont classés les malades qui avaient présenté récemment ou au moment même de leur entrée le syndrome ictérique.

Ce groupe de malades est divisé en trois catégories :

1° La première comprend des malades avec processus hépato-biliaires de diverses natures, mais caractérisés par l'origine de l'ictère presque toujours dû à une insuffisance de la cellule hépatique, même dans les cas d'obstruction mécaniques.

Ces affections sont ainsi classées :

Cholécystites calculeuses chroniques sans obstructions des voies biliaires principales	19
Cholécystites alithiasiques	8
Pancréatites chroniques scléreuses	3
Sténoses cicatricielles du cholédoque	4
Cirrhose atrophique	1
Kystes hydatiques en communication avec les voies biliaires	6
Total	41

Chez ces malades ont été effectuées les opérations suivantes :

Cholécystostomies	5
Cholédochostomies	9
Cholécystectomies et cholédochostomies	7
Cholécystectomies	9
Marsupialisation	1
Marsupialisation et cholédochostomie	35
Laparotomies exploratrices	4
Duodénotomie-papillotomie	1
Cholécysto-duodénostomie	1
Hépatico-duodénostomies	2
Total	46

Ces interventions ont eu lieu avec les anesthésies suivantes :

Générales avec éther	17
Locales avec novocaïne	16
Anesthésie locale et éthérée combinées	5
Rachidée avec novocaïne	1
Rachidée avec percaïne et éthérée	1
Scopolamine-morphine locale	1
Total	41

De ces malades, 5 sont mortes du premier au onzième jour après l'opération. Ces 5 malades ont présenté des cadres typiques d'insuffisance hépatique. 2 d'entre elles sont mortes le jour même de l'intervention avec des symptômes de choc opératoire. Une autre, morte le onzième jour, avait des symptômes nerveux, ictère, etc... caractérisant une atrophie jaune aiguë, confirmée à la nécropsie. Les deux autres malades ont présenté le cadre de la grande insuffisance hépatique avec syndrome hémorragique prédominant.

Dans tous ces cas, l'anesthésie utilisée fut l'*anesthésie locale* avec solution de novocaïne.

2° *Lithiases hépato-cholédociennes.* — Ce groupe comprend 69 malades soumises à des interventions chirurgicales; seules deux de ces malades furent opérées en plein ictère. les autres ne le furent qu'après l'amélioration du syndrome obstructif par l'action du drainage médical des voies biliaires. Les opérations pratiquées furent, pour la plupart des cas, la cholécystectomie et la cholédochotomie avec drainage au tube de Kehr. Le nombre de cholécystostomies suit celui des cholédochostomies. Dans quelques cas,

s'effectuèrent la duodénotomie et la papillotomie et dans d'autres la fermeture du cholédoque après l'extraction des calculs.

Les anesthésies employées furent les suivantes :

Anesthésie générale éthérée	30
— locale avec novocaïne	26
— locale et éthérée combinées	10
Péridurale éthérée	1
Avertine	1
Avertine éthérée	1
Total	69

Parmi les morts post-opératoires observées dans ce groupe, on compte que 7 malades moururent avec signes d'insuffisance hépatique franche pendant les suites post-opératoires immédiates du premier au quarante-cinquième jour.

Toutes ces malades présentaient des phénomènes graves d'insuffisance hépatique et d'infection des voies biliaires. Chez trois d'entre elles, le syndrome hémorragique était particulièrement accentué et elles moururent avec des hémorragies multiples et incoercibles. Les autres malades présentèrent des symptômes nerveux et autres, révélant une grande altération hépatique. Les nécropsies démontrèrent, dans tous ces cas, des lésions d'hépatite intenses et diffuses.

Cinq de ces malades furent opérées avec l'*anesthésie locale* exclusive et deux autres avec l'anesthésie locale et l'anesthésie générale éthérée combinées.

3° *Cancers de la vésicule et des voies biliaires.* — Ce groupe comprend 26 malades dont 18 étaient affectées d'un syndrome d'obstruction complète du cholédoque. Les huit autres étaient anictériques et atteintes de néoplasies qui n'envahissaient pas les voies biliaires principales.

L'anesthésie éthérée fut employée chez 5 malades dont 3 ictériques et 2 anictériques — l'anesthésie locale pour 19 malades, dont 14 ictériques et enfin l'anesthésie locale et l'éthérée combinées pour 2 malades sans ictère.

Voici le détail des opérations pratiquées :

Cholécystectomies	3
Cholécystostomies	4
Cholécysto-gastrotomie	1
Cholécysto-entérostomies	2
Gastro-jéjunostomie	1
Hépaticostomies	2
Laparotomies exploratrices. Biopsies	7
Laparotomies exploratrices	6
Total	26

Dans ce groupe de malades, 9 décès, qu'on peut imputer à l'insuffisance du foie, ont été observés pendant le post-opératoire immédiat, 7 de ces morts présentaient un syndrome complet d'obstruction cholédocienne et

étaient, par conséquent, profondément intoxiqués. Ces décès se produisirent à partir des douze heures qui suivirent l'opération jusqu'au douzième jour.

Chez les 2 malades anictériques, il s'agissait de cas très compliqués ; l'une d'elles, diabétique, avait un grand kyste suppuré du foie et une fistule cholécystocolique ; elle meurt quelques heures après une cholécystostomie effectuée avec anesthésie locale ; l'autre présentait un énorme diverticule duodénal par la propagation de la tumeur dans cette région qui détermina un syndrome pylorique ; elle meurt quelques

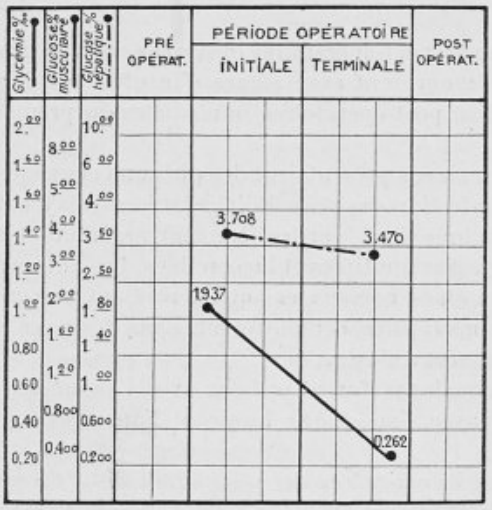

Fig. 6. — *Observation II.* Fiche 6060. Cholécystite chronique calculeuse. Cholécystectomie. Anesthésie rachidienne à la « Percaïne ».

Courbes du glycogène hépatique et musculaire au commencement et à la fin de l'opération. Glycogène hépatique très peu diminué, tandis que le glycogène musculaire est très diminué.

heures après une gastro-entérostomie avec anesthésies locale et éthérée.

Quant aux malades ictériques, au nombre de 7, toutes moururent, présentant des cadres typiques de grande insuffisance hépatique. Toutes furent opérées avec *anesthésie locale*.

Quelles déductions pouvons-nous tirer de cette rapide analyse de nos 494 opérations ?

Nous voulons tout d'abord faire ressortir les faits suivants :

De 358 malades de cholécystites calculeuses et alithiasiques opérées pour la plupart avec anesthésie éthérée et chez lesquelles le *syndrome ictérique ne coexistait pas*, nous n'avons observé *aucun cas d'insuffisance hépatique typique* (exception les deux cas mentionnés).

Par contre, chez les 128 malades avec syndrome d'obstruction cholédocienne signalées dans les trois derniers groupes — sauf exclusion des 8 can-

cers de vésicule sans ictère, — nous avons constaté 19 cas d'insuffisance hépatique post-opératoire suivis de mort. Et il est à remarquer que de ces 19 cas fatals, 17 avaient été traités avec anesthésie locale et 2 seulement avec anesthésies locale et éthérée combinées.

Dans les 2 cas mortels du premier groupe, avec grave acidose post-opératoire et hépatonéphrite concomitante, l'opération eut lieu avec anesthésie éthérée.

En présence de ces constatations, nous nous demandons : l'anesthésie fut-elle la cause de la mort de toutes ces malades, c'est-à-dire l'éther dans

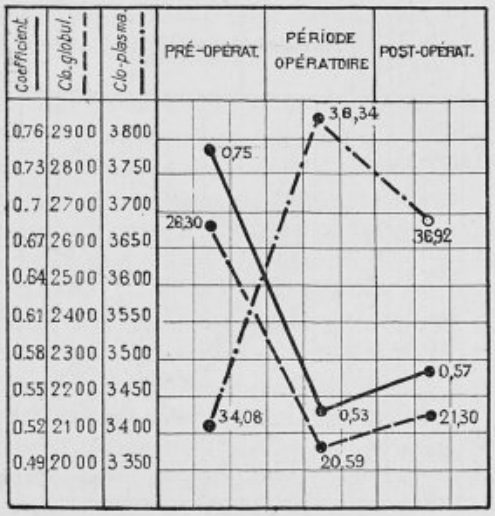

Fig. 7. — *Observation II.* Fiche 6060.

Courbes du coefficient chloro-globulaire-chloro-plasmatique avant, pendant et après l'anesthésie. Le coefficient et le chlore globulaire descendent.

les hépatonéphrites et l'anesthésie locale dans les insuffisances hépatiques graves des syndromes ictériques?

Evidemment non. Les ictériques opérées avec anesthésie locale le furent ainsi parce que l'insuffisance hépatique existait déjà chez elles avant l'opération et parce que nous craignions la complication mortelle.

Quant aux opérées avec anesthésie éthérée, pourquoi un si grand nombre d'entre elles l'ont-elles tolérée sans complications graves et que deux seulement présentèrent leur acidose post-opératoire et l'hépatonéphrite mortelle?

Lorsque nous en venons à analyser en détail tous les facteurs qui se mettent en jeu pour déchaîner des complications comme celles que nous avons commentées, nous nous rendons compte de l'extraordinaire complexité du problème.

Dans le cours de cette dissertation, nous avons déjà démontré l'impor-

tance du facteur personnel, des conditions dans lesquelles se trouve le malade, de ses antécédents morbides, etc., de la valeur du chirurgien et de la technique chirurgicale de l'anesthésique et de l'anesthésiste. Or, chacun de ces facteurs qui contribuent à l'acte chirurgical peut influer considérablement sur les résultats de celui-ci.

Sans aucun doute, l'acte chirurgical est le point de départ d'une série de troubles et de changements dans l'organisme, généralement passagers, mais qui, quelquefois, peuvent s'accentuer, devenir permanents et causer de graves complications. Depuis longtemps, on connaît ces modifications

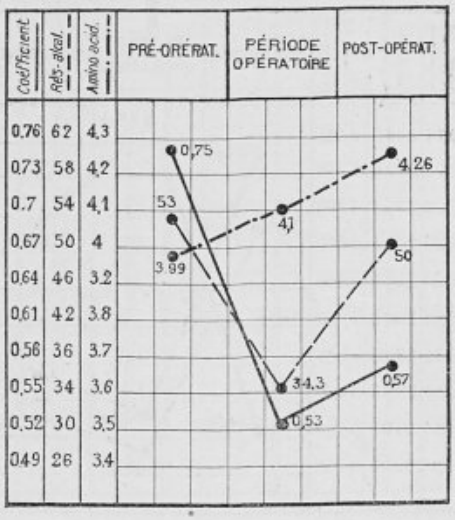

Fig. 8. — *Observation. II* Fiche 6060.

Courbes de la réserve alcaline. Coefficient et amino-acidémie. Les premiers, descendant déterminent une « alcalose gazeuse ». Augmentation des acides aminés.

qui affectent l'organisme ; elles ont donné lieu à d'innombrables études théoriques et expérimentales. Nous ne nous engagerons pas dans l'analyse des fondements de l'équilibre acido-basique, qui peut être troublé complètement pendant les interventions chirurgicales, ni dans les théories qui cherchent à expliquer ces troubles.

L'important, le réel est qu'ils existent et se produisent avec une rapidité extraordinaire. Depuis environ deux ans, nous étudions avec ardeur les modifications des milieux internes qu'ont provoquées toutes ou presque toutes les opérations faites dans notre salle.

Notre interne, le Dr F. Ferracani a réalisé l'étude de la teneur du sang en chlore, avant, pendant et après l'acte chirurgical, en la comparant aux modifications de la réserve alcaline et de l'amino-acidémie, aux altérations urinaires, à l'azotémie, à la bilirubinémie et à la glycémie. Avec sa collaboration, nous sommes arrivés à établir que les changements dans les

milieux internes sont précoces et que leur degré d'intensité est en raison directe de l'importance et la gravité de l'acte chirurgical réalisé.

Les altérations sont particulièrement intenses dans presque tous les cas d'opérations sur les voies biliaires.

Tous les genres d'anesthésie donnent lieu à des changements dans les milieux internes, ces changements sont plus ou moins accentués, mais ils existent dans tous les cas. Notre but n'est pas de tirer des conclusions définitives en ce travail au sujet de ces changements, nous désirons seulement attirer l'attention sur nos études, et à titre de communication préliminaire, nous ferons connaître quelques-uns de leurs résultats. Dans un prochain travail, nous analyserons en détail, pour chaque espèce d'anesthésie, les changements qu'elle peut amener dans les milieux internes des malades hépatiques opérés.

Les variations dans les milieux internes ou, mieux, dans leur équilibre acido-basique peuvent aboutir, soit à une acidose vraie ou volatile, soit à une alcalose vraie ou gazeuse : l'acidose et l'alcalose gazeuse sont celles qu'on observe le plus communément. Nous en avons eu de nombreux exemples qui figurent en résumé dans nos tableaux graphiques ci-joints.

Mais il y a un sujet d'un intérêt tout spécial et qui est intimement lié à la question des troubles des milieux internes des hépatiques et que leur constatation chez nos malades nous permet peut-être de généraliser pour toutes les espèces d'interventions.

Déjà, nous avons mentionné que les réserves de glycogène du foie supportent des modifications pendant l'acte chirurgical.

On connaît depuis longtemps l'importance de cette réserve glycogénique, et de nombreux auteurs ont insisté sur la question. Les études expérimentales nous enseignent comment, chez les animaux, on peut obtenir l'épuisement du glycogène hépatique et musculaire et suivre le mécanisme complexe qui procure sa récupération.

Umber, en ces derniers temps, a insisté sur ce qu'il appelle la *thérapeutique protectrice* et il attribue une importance primordiale à la glycogénie et à la réserve de glycogène hépatique qui permet au foie de mener à bien des fonctions importantes comme l'est la désintégration protéique. Nous croyons que, jusqu'à présent, l'étude des variations du glycogène hépatique chez l'homme, comme conséquence des interventions chirurgicales, n'a pas encore été effectuée.

Nous nous y appliquons depuis quelque temps dans notre service de l'hôpital Rivadavia. Au moyen de biopsies de muscle et du foie prélevées à différents moments de l'opération, nous constatons les variations du glycogène dans ces organes. Avec la collaboration d'un de nos assistants, le Dr A. Carpinacci, nous effectuons des dosages de glycogène, d'après le procédé de Pfluger, modifié par Sahyun, qui permet ces dosages sur de petites quantités d'organe.

C'est ainsi que nous avons pu faire les constatations suivantes : diminution franche et rapide du glycogène hépatique dans la plupart des opérations sur les voies biliaires.

La quantité de glycogène hépatique que nous avons rencontré a varié de 0,300 p. 100 à 9 grammes et celle du glycogène musculaire de 0,200 p. 100 à 1.200 milligrammes p. 100. En outre du dosage du glycogène, nous avons contrôlé ses caractères au moyen de colorations spéciales afin de le décrire histologiquement. Dans les figures ci-jointes, on pourra observer ces variations, admirablement dessinées.

Les résultats de ces dosages de glycogène musculaire et hépatique comparés aux données des variations des milieux internes seront étudiés dans nos prochains travaux sur la question. Aujourd'hui, nous nous contenterons de signaler leur importance.

Une des constatations que nous avons obtenue au moyen des dosages du glycogène est l'action épuisante de l'éther.

Chez une de nos malades, nous avons fait une première biopsie du foie quarante-cinq minutes après le début de l'anesthésie éthérée. Le dosage nous a révélé que la quantité de glycogène était minime à 0,556 p. 100. A la fin de l'opération, le dosage du glycogène hépatique était encore moindre, 0,284 p. 100. Chez la même malade, les dosages du chlore globulaire et plasmatique, de la réserve alcaline et des amino-acides révélaient l'existence d'une alcalose gazeuse accentuée qui se maintenait durant les suites post-opératoires. La diminution de la réserve alcaline et du coefficient chloro-globulaire et chloro-plasmatique fut accentuée.

Chez une autre malade opérée d'une cholécystite calculeuse avec anesthésie éthérée, la diminution de la réserve du glycogène fut aussi marquée, et passa de 3,371 à 0,268. La réserve alcaline et l'état chloro-globulaire et chloro-plasmatique subirent un abaissement accentué, et le cadre d'une alcalose gazeuse se présenta et se maintint jusqu'au lendemain.

Chez toutes ces malades, nous avons dosé en même temps la glycose sanguine et constaté qu'elle augmente rapidement pendant l'acte opératoire ; cette augmentation, qui va quelquefois jusqu'au double, est en raison directe de l'épuisement de la réserve glycogénique du foie et des muscles. Quel est donc le mécanisme qui amène tous ces changements ? Nous nous proposons d'en donner une explication plausible dans une prochaine étude.

A propos de l'évolution du cancer,

par M. **T. de Martel**.

Nous ne savons rien du cancer humain.

Nous ne savons pas si le cancer en dehors de tout accident mécanique (compressions vasculaires et nerveuses, oblitérations de canaux et d'orifices) et en dehors de tout accident infectieux (ulcérations cancéreuses infectées secondairement) est capable de tuer, et Maurice Renaud en particulier y insiste depuis longtemps.

En supposant qu'un cancer puisse se développer librement sans provo-

quer de compressions et d'ulcérations mortelles, se développerait-il indéfiniment ou se fanerait-il sur un organisme incapable de fabriquer du tissu cancéreux au delà d'une certaine limite? Ou, sous une autre forme, le tissu cancéreux rend-il l'organisme favorable à son développement ou au contraire épuise-t-il le terrain sur lequel il se développe et provoque-t-il l'apparition d'anticorps qui s'opposent à son développement? Autant de questions qui restent sans réponse.

Ayant à choisir entre plusieurs hypothèses, je choisis celles qui nous laissent le plus d'espoir et qui, par conséquent, nous poussent à agir.

Admettons, au moins pour quelque temps, que le cancer ne soit pourvu d'aucune action directement nocive et qu'il ne tue que par action mécanique ou infection secondaire, ou les deux à la fois et qu'il provoque l'apparition d'anticorps et mette en jeu n'importe quel mécanisme de guérison spontanée.

Remarquez, je vous prie, que ces hypothèses ne sont pas sans aucun fondement objectif, et que beaucoup de faits plaident pour elles.

Nous avons tous vu des cancers non ulcérés, des cancers du sein par exemple, certains cancers de l'estomac sans troubles orificiels atteindre un volume considérable sans que l'état général du malade fléchisse.

J'ai pour ma part la certitude d'avoir vu avec le professeur Castaigne une tumeur énorme de l'estomac, dont je n'ai malheureusement pas l'examen histologique, disparaître spontanément alors que le malade ouvert et refermé avait été abandonné à son sort sans aucun traitement. J'ai vu plusieurs faux cancers de l'estomac traités par la gastro-entérostomie et guéris complètement. Je dis des « faux » parce qu'ils ont guéri, mais n'étaient-ils pas vrais, et ne commettons-nous pas une erreur en affirmant que toute tumeur qui guérit n'est pas un cancer? Je sais très bien que l'absence d'examen histologique enlève beaucoup de valeur à ces observations. Mais il ne faut pas oublier que dans ces cas c'est parce que l'aspect macroscopique est si évidemment cancéreux qu'on ne fait pas de prélèvement.

D'autre part, parmi les tumeurs non cancéreuses nous n'en connaissons pas qui disparaissent spontanément et sans traitement. Cependant, nous avons toujours le loisir de les observer longtemps puisqu'elles ne tuent pas et si elles étaient capables de disparaître spontanément on les verrait souvent disparaître, ce qu'on ne voit absolument jamais. Si bien que, logiquement, je conclus qu'une tumeur qui disparaît spontanément est une lésion cancéreuse à laquelle des conditions fortuites permettent d'accomplir son cycle évolutif complet. Cycle qui est presque toujours interrompu par un accident mortel de compression ou d'ulcération au niveau de la tumeur primitive ou d'une de ses métastases.

Que le cancer puisse guérir cela semble certain. J'ai observé avec le Dr Sourdel un cas pour lequel j'ai demandé conseil à M. le professeur Robert Proust. Il s'agissait d'une jeune femme qui présentait des phénomènes péritonéaux très marqués et pour laquelle M. le professeur Léon Bernard me demanda d'intervenir. A l'ouverture du ventre, je trouvai la

cavité abdominale remplie de liquide sanglant et le péritoine littéralement couvert de granulations cancéreuses groupées en paquet sur tous les organes et en particulier sur l'épiploon. L'examen histologique montra qu'il s'agissait d'un épithélioma ovarien. Cette malade qui semblait évidemment perdue fut cependant soumise à une radiothérapie intensive durant laquelle elle présenta des troubles fort graves, une anémie considérable et une fièvre très élevée, mais à l'encontre de ce que nous attendions, malgré une cachexie impressionnante, elle ne mourut pas tout de suite. J'eus le temps de l'ouvrir une seconde fois et d'enlever la tumeur primitive qui était un cancer de l'ovaire. A mon grand étonnement je constatai que les granulations avaient disparu entièrement et qu'une quantité de cancer avait été résorbée par la malade. Or cette malade n'eut pas de récidive, elle guérit. Elle engraissa et elle est toujours à l'heure actuelle très bien portante.

Je ne multiplierai pas les observations. Il s'agit pour moi d'établir non pas une vérité scientifique, mais simplement le bien-fondé d'une hypothèse qui fixera le sens et la direction de mes tentatives.

Si le cancer épuise le terrain sur lequel il se développe, si la résorption des produits de lyse cancéreuse par les rayons favorise la guérison du cancer, nous devons, pour le guérir :

1° Favoriser le développement sur le malade de la plus grosse masse cancéreuse possible en un lieu où aucun accident mécanique n'est possible.

2° Cette masse cancéreuse ayant un volume suffisant, la lyser par les rayons X, dans le but d'immuniser l'organisme.

C'est là ce que j'ai essayé de faire depuis deux ans en m'adressant, bien entendu, à des malades assez avancés dans l'évolution de leur maladie pour que tout espoir de les prolonger par les moyens habituels fût perdu. Ces malades ne sont encore qu'au nombre de quatre : trois cancers du sein et un cancer du gros intestin.

Les malades atteints de cancers du sein présentaient des tumeurs adhérentes à la peau avec envahissement ganglionnaire sus-claviculaire et médiastinal. La malade atteinte de cancer de l'S iliaque était inopérable, le dôme vésical, le corps de l'utérus étaient envahis. Je l'ai opérée sans espoir, afin de me procurer de la tumeur. J'ai enlevé d'un bloc l'utérus, la partie moyenne de l'S iliaque et le dôme vésical. La malade, contre toute attente, a guéri sans fistule urinaire.

Le bord supérieur de son S iliaque a été mis à la peau. Le bout inférieur a été suturé. Mais ceci est sans intérêt. Il suffit de savoir que ces quatre malades étaient perdues et qu'en faisant ce que j'ai fait je ne pouvais rien ajouter à la gravité de leur condition. Dans ces quatre cas, nous avons agi de même. Dans le premier cas, Jean-Charles Denet et moi avons prélevé, au centre même de la tumeur, des fragments aussi petits que possible, du volume d'une très petite tête d'épingle.

Ces fragments ont été plantés dans le tissu cellulaire sous-cutané à travers une incision punctiforme de la peau. Huit fragments ont été placés de cette façon sur deux lignes verticales, à droite et à gauche de l'ombilic,

à 5 ou 6 centimètres les uns des autres. Au bout de cinq mois, aucune modification ne s'était produite au niveau des greffes et nous pensions que peut-être la greffe cancéreuse était loin d'être constante. Au bout de ce temps, des nodules, d'abord très petits, se développèrent nettement et prirent très vite un volume relativement considérable : celui d'une prune environ. Ces nodules, très mobiles, ne s'accompagnaient d'aucune réaction cutanée ou ganglionnaire. L'un d'eux fut prélevé pour un examen histologique. Il était parfaitement rond et sans aucune adhérence au plan profond. Les autres furent laissés en place et traités par radiothérapie. Ce fut M. Lepennetier qui se chargea du traitement en appliquant les rayons comme il l'aurait fait pour une récidive cutanée. Le résultat fut très rapide. Les greffes fondirent sans laisser la moindre trace.

La malade n'en éprouva aucun inconvénient et les ganglions sous-claviculaires qu'elle présentait, loin d'augmenter comme je le craignais, ne subirent pas de modification.

De cette première expérience, on peut déjà tirer cette conclusion : que la lyse du tissu cancéreux, même en grande quantité, et la résorption de ce tissu n'ont pas activé l'évolution du cancer.

Le second cas de cancer du sein est tout à fait comparable au premier.

Dans le troisième cas de cancer du sein, les greffes ne poussent qu'avec une extrême lenteur et déjà nous voyons qu'il y aura probablement de grandes différences dans le développement des greffes d'un cancer à l'autre et qu'on en pourra peut-être tirer des éléments de pronostic et de traitement.

Dans le troisième cas (cancer de l'intestin), les greffons ont poussé. L'un d'eux a été prélevé pour examen histologique et a fourni dix nouvelles greffes qui ont été implantées sur la cuisse de la malade. Les sept autres, qui étaient très volumineux, ont été lysés. Chez cette malade, nous nous proposons de continuer l'expérience jusqu'au bout, c'est-à-dire, si elle ne succombe pas à l'évolution de sa maladie, de procéder par repiquages successifs et lyse des greffes dès qu'elles auront acquis un volume convenable. Nous noterons, bien entendu, chemin faisant, si la pousse des greffes successives se fait plus difficilement ou est plus rapide que celles des premières greffes.

Aujourd'hui, je n'ai voulu que prendre date et vous soumettre une conception et un plan de travail.

Je trouve que nous ne considérons pas le cancer sous son vrai angle, que nous devons nous efforcer de le regarder se développer à l'aise sous nos yeux, afin, non pas d'en découvrir le mécanisme, ce serait trop prétentieux, mais seulement d'une façon empirique, d'en noter les réactions à tel ou tel traitement, et aussi les réactions de l'organisme à son développement massif en dehors de tout accident compressif ou ulcéreux.

En ce qui concerne notre devoir vis-à-vis des malades, rappelons-nous que nous ne sommes bien souvent que des donneurs ou des marchands d'espoir et qu'en face d'êtres évidemment condamnés notre devoir impératif est de les consoler et de les encourager. En nous intéressant passionnément à nos recherches, nous nous intéressons à eux, nous leur donnons

l'illusion que le but éloigné que nous poursuivons et qui peut tout au plus servir l'intérêt de l'espèce est un but proche qui va servir leur intérêt individuel et nous faisons ainsi pour eux le maximum de ce que nous pouvons faire.

M. P. Moure : Je voudrais demander à de Martel s'il connaît les travaux de Juster[1] sur le traitement de certains cancers par la lyse des éléments cancéreux à l'aide d'injection de lécitines.

Nous menons actuellement des expériences dans ce sens, injectant de la lécitine localement et par voie artérielle dans des cancers facilement accessibles.

MM. **Basset**, **Louis Bazy**, **Bréchot**, **Pierre Duval**, **J.-L. Faure**, **Gosset**, **Labey**, **Launay**, **Lenormant**, **Paul Okinczyc**, **R. Proust**, **Riche**, **Sauvé**, **Schwartz** : La communication de M. de Martel soulève une fois de plus la question de la légitimité de l'auto-greffe cancéreuse chez l'homme.

Il semble que, en raison de l'ignorance actuelle de la nature et des facteurs de gravité des cancers, l'auto-greffe cancéreuse ne doive pas être autorisée chez l'homme sans son consentement.

Infarctus de l'intestin,

par M. **Raymond Grégoire**.

L'infarctus de l'intestin est habituellement causé par l'oblitération des vaisseaux mésentériques ou de leurs branches.

Dans certains cas, les vaisseaux sont libres. La cause de l'infarctus reste inconnue.

Laissons de côté l'infarctus habituel par obstruction vasculaire. Ses causes infectieuses, hépatiques ou spléniques sont connues et ses conséquences maintes fois vérifiées. Je n'en parlerai pas.

Je voudrais, à l'occasion d'un fait observé et d'autres similaires, tâcher d'étudier devant vous les cas que Moulonguet appelait ici même les *infarctus inexpliqués*.

Ils deviennent de plus en plus nombreux. Aux neuf exemples cités par Moulonguet, Brocq en ajoutait six autres présentés à notre Société depuis 1931 (Riche, Stulz et Fontaine (2 cas), Q. Pouchet, Perdoux (2 cas). Peut-être pourrait-on en ajouter quelques autres qui guérirent quoique réséqués, pour la raison logique que devant de telles lésions « on a le devoir d'être audacieux ».

Voici une nouvelle observation :

Observation. — A. D..., soixante-deux ans, est amené d'urgence à la maison de santé pour des douleurs intestinales violentes avec arrêt complet des matières et des gaz.

1. Juster : Société Française de Dermatologie, séance du 13 décembre 1934.

Depuis trois jours déjà, il est mal à l'aise : dimanche, quelques écarts de régime ; lundi, malaise indéfini ; mardi, fatigue, pas de selle ; mercredi, douleurs abdominales, d'abord légères, continues à siège épigastrique. Le soir, vomissements abondants, il rend des aliments absorbés la veille à midi, puis, à 10 heures du soir, éclate tout d'un coup une crise douloureuse subite, d'une évidence extrême, qui le plie en deux et lui arrache des cris. Cette douleur est continue, sans rémission, plus forte par moments qu'à d'autres. Elle ressemble à des coliques, mais ne produit ni gaz ni matières. Le médecin pense à une occlusion aiguë et l'envoie d'urgence à la clinique.

A son arrivée, le malade souffre moins. Il a de temps en temps quelques petites coliques. Mais son état général est d'aspect très grave.

La température est à 36°9, le pouls est imperceptible et incomptable. Le nez et les extrémités sont froides, les yeux creux, les traits tirés. Cependant, le malade est parfaitement conscient, parle facilement, mais sa voix est faible et cassée. Tension artérielle : 7-4.

Le ventre n'est pas contracturé, mais légèrement distendu. A la palpation, il est résistant, sonore, à peine douloureux, si ce n'est au-dessous et à gauche de l'ombilic. Pas d'ondes péristaltiques.

Je suis frappé par la distension des veines des membres qui ne se vident, ni ne se remplissent quand on les comprime dans le sens du courant sanguin. Les ongles des pieds et des mains sont bleus, asphyxiques.

J'apprends qu'il digère mal depuis des années et qu'il a très souvent la diarrhée. Aussi avait-on fait faire des examens coprologiques qui montrèrent en mai 1934 des œufs de tricocéphales et des kystes de *lamblias intestinalis*.

Il y a une dizaine de jours, avant l'accident actuel, il eut brusquement un œdème du cou-de-pied. Il était plus marqué à gauche où il gagnait tout le pied, qu'à droite où il resta localisé à la cheville. Cet œdème, blanc, sans rougeur et sans prurit, disparut très brusquement.

Opération immédiate. Il est 2 heures du matin. Laparotomie médiane sous-ombilicale. La tranche de section est absolument blanche sans le moindre saignement.

Je vois aussitôt un intestin grêle distendu, noir par places, couleur aubergine en d'autres. Je pense à un volvulus ou à une occlusion par bride et abandonne l'idée de cancer avec occlusion. Rien ne comprime l'intestin. L'aspect sphacélique commence à 60 centimètres environ du cæcum qui est normal et remonte sur près de 2 mètres.

Il existe une assez grande quantité de sérosité citrine dans le péritoine.

Le mésentère est épaissi en une zone limitée qui répond à la partie moyenne de l'anse infarcie. A ce niveau, il est rouge foncé et l'on sent dans son épaisseur des ganglions augmentés de volume. Cet épaississement et ces ganglions empêchent de sentir les battements de l'artère mésentérique. Je ne constate pas de battement au niveau des petites arcades ni des vaisseaux droits. Mais je remarque nettement que les arcades veineuses sont distendues par du sang noir, immobile, *non coagulé*. La pression vide ces veines, mais sans faire progresser le sang.

Derrière le mésentère, je suis frappé par l'aspect inerte du système veineux de la paroi postérieure du ventre. La veine petite mésaraïque est très distendue par un sang noir, non coagulé. Il en est de même des veines lombaires.

Je reviens au mésentère, me demandant ce que je vais faire : résection ou extériorisation ? La résection me paraît bien grave chez cet homme de soixante-deux ans si fortement touché et sans pouls. L'extériorisation ne me satisfait guère, car il faudra laisser dehors environ 2 mètres d'intestin distendu. Je demande qu'on fasse une injection sous-cutanée de 1 milligramme d'adrénaline. Pendant que je palpe l'intestin, je vois l'anse infarcie changer peu à peu de couleur, de noir elle devient rouge vif. Je verse alors sur le mésentère et l'intestin du sérum très chaud, la coloration rouge s'accentue. Le pouls radial

devient perceptible. J'excite alors l'anse infarcie du bout d'une sonde cannelée et perçois quelques petites contractions de la paroi. Je pensais qu'il n'y avait pas de pulsations perceptibles à la mésentérique, comme à la radiale, parce que le cœur battait à vide, tout le sang stagnant dans le réservoir veineux. Je regrette de n'avoir pas songé à palper le foie et surtout la rate, ces deux grands réservoirs régulateurs de la répartition de la masse sanguine.

Pendant ce temps, les anses distendues étaient devenues parfaitement rouge vif; leur contenu avait diminué spontanément au point que je pus les rentrer dans le ventre sans difficulté.

En terminant l'opération, je pratiquai une injection de 10 cent. cubes de sérum hypertonique intraveineux.

Fermeture de l'abdomen sans drainage.

Le lendemain matin, six heures et demie après l'opération, le malade est transformé. Le facies est devenu normal. Les mains, les pieds, le nez sont chauds. Les ongles ont perdu leur couleur asphyxique. Le pouls est plein, fort, régulier. Le ventre est plat, non douloureux. Cependant, l'estomac se dessine, tympanique sous la paroi. Un lavage ramène une grande quantité de liquide grisâtre et des gaz en abondance. Il y a eu quelques émissions de selles sanguinolentes. La température est à 37°5. La tension artérielle à 13-8.

Le 9, à 8 h. 1/2, soit trente heures après l'opération, la malade lit son journal. On ne pourrait croire que, la veille, il était en apparence mourant.

Le malade rentra chez lui le 21 novembre, c'est-à-dire douze jours après l'opération, conservant encore une diarrhée assez abondante et non douloureuse.

Le 19 décembre, la guérison était complète.

Ainsi donc, un homme de soixante-deux ans est opéré *in extremis*, sans pouls, avec une tension à 7-4. Son intestin grêle est noir et infarci sur une longueur de 2 mètres environ. Ne pouvant ni réséquer, ni extérioriser, je fais une injection d'adrénaline. Presque aussitôt l'intestin redevient rouge et se contracte. Le ventre est refermé sans plus et, quelques heures plus tard, le malade, guéri, lisait le journal.

Qu'est-ce donc que cette étrange maladie qui, en quelques heures, conduit le malade aux portes du tombeau et guérit aussi vite qu'elle a débuté?

Remarquons tout d'abord que plusieurs de ces opérés, dont les antécédents ont été notés, ont depuis longtemps des troubles intestinaux (diarrhée post-prandiale, coliques, entérite, dyspepsie, etc.).

Le début, habituellement brutal et soudain, est une douleur épigastrique violente qui tord le malade en deux. Elle est continue, à peu près sans rémission. Le malade vomit, mais ce n'est pas à la suite d'une crise de douleurs plus violentes. Le ventre n'est pas contracturé. Il n'y a pas de péristaltisme intermittent comme dans l'occlusion et cependant l'arrêt des gaz et des matières est complet. Il est rare, au moins dans les premières heures, qu'une diarrhée sanguinolente se manifeste.

Ce qui frappe tout d'abord, c'est l'atteinte soudaine et rapide de l'état général. C'est en même temps, peut-être même avant les manifestations abdominales, que le facies se tire, que les yeux s'excavent, que le pouls devient petit et filant, que la tension baisse jusqu'à la lipothymie, que la voix s'éteint et se casse, cependant que le malade paraît inconscient de la gravité de son état.

A l'ouverture du ventre, le chirurgien est frappé de suite par l'issue d'une certaine quantité de liquide d'exsudation parfois citrin, plus souvent teinté de sang. Dans le cas que je vous apporte, j'avais été étonné de l'aspect exsangue de la paroi abdominale. Il me semblait ouvrir un abdomen de cadavre. Du reste, à ce moment, le pouls était imperceptible. Au contraire, l'intestin était noir sur une grande longueur. Le mésentère, à peine épaissi, présentait, de place en place, des placards de même teinte. On y sentait des ganglions augmentés de volume.

Mais, les veines mésentériques, les arcades veineuses étaient gorgées de sang liquide et noir. Il semblait ne pas circuler. En arrière du mésentère, la paroi abdominale postérieure présentait également des veines volumineuses, gorgées de sang liquide. Quel que fût le sens dans lequel on les comprimait, le sang n'avançait pas. La veine petite mésentérique en particulier avait le volume d'un index. L'ensemble de la paroi lombaire était, du fait de cette stase, de coloration violette.

A vrai dire, cette stagnation veineuse ne se limitait pas à l'abdomen, quoiqu'elle y fût prédominante. Les mains, les pieds, surtout au niveau des ongles, avaient une couleur cyanosée. Les veines superficielles des membres supérieur et inférieur étaient distendues et, lorsque je voulus faire une injection intraveineuse de sérum hypertonique, je constatai que la veine saphène ne se contractait nullement sous l'influence de l'excitation.

Je ne pense pas que l'intervention ait été pour quelque chose dans la résurrection de cet opéré. Mais il me paraît plus conforme à l'idée que je me fais de ce syndrome de penser que l'injection d'adrénaline a réveillé la contractilité du système capillo-veineux inhibé.

En effet, à mon avis, la nature de ces accidents n'est pas, comme on l'a dit, un spasme des petits vaisseaux, mais bien au contraire une sorte de relâchement des capillaires, ou, si l'on préfère, d'asystolie du cœur périphérique qu'ils représentent, comme le soutiennent Laubry et Tzanck [1].

« Pour nous, disent-ils, comme pour nombre d'auteurs, il existe un cœur périphérique chargé de débiter continuellement la quantité de sang que distribue le moteur central. » Ce réseau capillaire et veineux se moule sur la masse sanguine, s'adapte par sa structure, sa docilité et son étendue à ses incessantes variations, grâce à la mise en jeu des vaso-moteurs.

Comme le moteur central, ce moteur périphérique a ses insuffisances et ses faiblesses.

Les grandes infections intestinales comme la fièvre typhoïde ou le choléra, les infections péritonéales, les infections générales comme la diphtérie, les insuffisances surrénales aiguës, les grandes commotions nerveuses ou toxiques réalisent cette asystolie du cœur périphérique. Suivant ses causes et son intensité, elle sera transitoire ou définitive.

1. Laubry et Tzanck : *Bull. et Mém. de la Soc. méd. des Hôp.*, juillet 1930. — *Bull. de l'Acad. de Méd.*, n° 29, 22 juillet 1930. — *Bull. et Mém. de la Soc. méd. des Hôp.*, n° 3, 23 janvier 1931.

Voici la description qu'Aug. Lumière donne de ce syndrome : « Tous les capillaires sont distendus et gorgés de sang. Il existe des hémorragies périvasculaires nombreuses. On comprend alors que, sous l'influence de cette vaso-dilatation intense et de ces hémorragies multiples, la pression sanguine tombe, le volume des vaisseaux devienne trop grand pour celui du sang qu'il renferme. Le cœur bat à vide. Les organes et le cerveau n'étant plus irrigués, les plus graves accidents surviennent avec allure de cataclysme. »

Ce tableau, qui pourrait parfaitement convenir à un cas d'infarctus intestinal, est celui que fait Auguste Lumière des dégâts occasionnés par le choc anaphylactique.

Nous avons trop facilement tendance à faire d'une lésion limitée une maladie locale, sans nous demander si elle ne serait pas la manifestation locale d'un trouble général.

L'infarctus dit inexpliqué est, à notre sens, la manifestation localisée d'un choc anaphylactique grave. Il en a les lésions anatomiques, l'évolution, le syndrome clinique, la terminaison subite, la réaction adrénalinique.

Peut-être le choc anaphylactique n'a-t-il pas tout à fait les mêmes caractères chez les divers animaux d'expérience. Le cobaye, le lapin, le chien ne réagissent pas exactement de même façon. Peut-être en est-il de même de l'homme. Cependant, relisons ce que Ch. Richet [2] dit de cet accident chez le chien et comparons avec ce qui se passe dans l'infarctus de l'intestin chez l'homme.

« La pression artérielle, dit-il, baisse beaucoup. En même temps, il y a une congestion intestinale. On explique d'ailleurs fort bien cette chute de la pression en admettant que l'effet de l'anaphylaxie est une vaso-dilatation paralytique de l'intestin, ce qui entraine tout naturellement l'abaissement de la pression artérielle et l'accélération du cœur. »

« Presque aussitôt, l'animal est pris de ténesme rectal, avec diarrhée liquide, mêlée de sang. Mais souvent le déchaînement des accidents nerveux est si soudain et si violent que les coliques et la diarrhée ne peuvent s'établir... »

Sur le conseil du professeur Richet, Faure-Beaulieu et Villaret [1] font l'examen anatomo-pathologique de quatre chiens morts de choc anaphylactique et ils notent : « La modification anatomique et histologique la plus frappante et la plus constante consiste en *une intense réplétion sanguine de toute la circulation abdominale*, principalement dans le domaine de la veine porte. Elle va de la congestion plus ou moins forte... jusqu'à de *véritables hémorragies en nappe de la muqueuse digestive.* »

N'est-ce pas exactement ce que l'opération m'a montré chez mon malade?

Non seulement l'infarctus *inexpliqué* présente les signes (douleurs, vomissements, chute de la pression) et les lésions (hémorragie intestinale) du choc anaphylactique, mais dans les cas qui survivent il en présente

2. Ch. Richet : *L'anaphylaxie*, F. Alcan, p. 38.
1. Faure-Beaulieu et M. Villaret : *Bull. de la Soc. de Biol.*, 1911, p. 381-383.

encore la guérison immédiate. Ce retour subit à l'état normal, Ch. Richet l'a vu nettement chez le chien, Arthus l'a vu chez le lapin, Krauss et Dœrr chez le cobaye. Oserai-je ajouter que je crois bien l'avoir vu chez l'homme?

Enfin, il n'est pas jusqu'à l'action salvatrice de l'adrénaline qui ne permette d'établir la comparaison.

Dès lors, que devient le rôle de la chirurgie? En réalité, elle croit faire quelque chose et elle ne fait rien. Elle ne peut agir que sur la gangrène, conséquence possible de l'infarctus. Le malade guérit ou meurt suivant l'intensité du choc, le degré et l'ancienneté de l'infarcissement.

***

Envisagé sous cet angle, l'infarctus « inexpliqué » de l'intestin n'est probablement qu'une variété d'un mal anaphylactique qui peut toucher tous les viscères abdominaux. Certains infarctus de l'utérus, des trompes et des ovaires, du pancréas, du testicule en montrent les autres aspects.

Dans toutes ces variétés, nous retrouvons les mêmes signes primordiaux qui sont la douleur, la chute subite de la pression artérielle, la stase abdominale et la congestion hémorragique d'un ou de plusieurs viscères.

Je vous ai rapporté récemment deux observations qui semblent bien prouver que ce qu'on appelle la pancréatite hémorragique doit être considéré, du moins dans certains cas, comme un infarctus anaphylactique du pancréas. Sans vouloir déflorer des travaux encore inédits, je crois qu'on en pourra dire autant de l'infarctus de l'utérus et des annexes.

J'ai demandé à mon ami le professeur Binet de m'aider à reproduire expérimentalement l'infarctus de l'intestin par choc anaphylactique. Je pense vous apporter prochainement le résultat de ces recherches.

Alors, nous pourrons dire que l'infarctus « inexpliqué » de l'intestin n'est pas une affection particulière à cet organe, mais qu'il fait partie des manifestations du mal anaphylactique au même titre que certains infarctus du pancréas, de l'utérus, des trompes et des ovaires.

Six observations d'ostéo-arthrite tuberculeuse du pied chez l'adulte, traitées par la désarticulation temporaire,

par MM. **Clavelin**, professeur au Val-de-Grâce,
membre correspondant national,
et **Sarroste**, professeur agrégé du Val-de-Grâce.

Le traitement chirurgical de la tuberculose ostéo-articulaire du pied n'a pas été envisagé à la Société de Chirurgie depuis le rapport de M. le professeur Delbet sur deux observations de Revel et la communication consécutive de M. Hallopeau en 1920.

Nous voudrions revenir sur l'utilité de la résection transversale avec sections tendineuses chez l'adulte et vous communiquer les résultats observés d'après six observations.

Observation I. — Cl.., vingt-deux ans, entre à Percy le 4 novembre 1930 avec une ostéo-arthrite tuberculeuse de l'articulation médio-tarsienne gauche. Le début de l'évolution remonte aux premiers jours de septembre 1930. L'examen clinique montre une tuméfaction localisée à l'interligne de Chopart, sur la face dorsale; la voûte plantaire est comblée. Pas de fistulisation. Bon état général sans autre localisation tuberculeuse. Vernes à 18.

La radiographie montre que les lésions siègent au niveau de l'interligne de Chopart, plus particulièrement du cuboïde et de l'articulation calcanéo-cuboïdienne.

Immobilisation plâtrée et traitement général par U. V. et chlorure de calcium intraveineux.

Intervention le 16 février 1931 (médecin commandant Clavelin). L'articulation est découverte par le procédé de Delbet-Hallopeau; on constate l'existence d'une ostéo-arthrite tuberculeuse propagée à la sous-astragalienne antérieure.

Résection de la tête de l'astragale, d'une partie du calcanéum, du scaphoïde et du cuboïde; nettoyage de l'articulation sous-astragalienne antérieure et d'un abcès juxta-articulaire sur la face externe du pied. Coaptation des fragments, reconstitution des différents plans; suture de la peau sur drainage filiforme. Plâtre modelant la voûte plantaire.

Cicatrisation par première intention; bottes plâtrées successives. Le malade sort de l'hôpital bien consolidé en avril 1932. Les nouvelles reçues en avril 1933, deux ans et trois mois après l'intervention, sont toujours très favorables.

Obs. II. — Mme H..., trente ans, entre dans le service fin décembre 1931; l'examen clinique montre tous les symptômes d'une tumeur blanche médio-tarsienne; la voûte plantaire est comblée; l'état général est bon; il n'existe pas d'autres localisations tuberculeuses; Vernes : 30.

La radiographie montre les lésions de l'interligne de Chopart, nettement plus accusées sur l'articulation astragalo-scaphoïdienne. Après mise en place d'un appareil plâtré, on institue le traitement général; U. V. et chlorure de calcium intraveineux.

Intervention le 9 mars 1932 (médecin commandant Clavelin). Résection médiotarsienne typique par le procédé de Delbet-Hallopeau; ablation des fongosités garnissant la plante sous l'interligne. Coaptation des extrémités réséquées et reconstitution des plans superficiels après suture des tendons sectionnés. Fermeture de la peau aux crins. Cicatrisation par première intention; plâtres successifs.

En avril 1933, le plâtre est enlevé et la marche permise. La malade est revue en novembre 1934; elle a repris son métier de femme de ménage qu'elle exerce depuis sans souffrir.

Obs. III. — Ben T..., vingt-deux ans, entre à Percy le 1er février 1930 pour ostéo-arthrite tuberculeuse de l'articulation de Lisfranc du pied gauche. Le début remonte à octobre 1929; l'examen clinique montre tous les signes d'une ostéo-arthrite du tarse antérieur; la voûte plantaire est en partie comblée; pas de fistule; l'état général est passable, sans autre localisation. Malgré l'immobilisation plâtrée et le traitement général (U. V. et chlorure de calcium), la tuméfaction augmente rapidement au niveau du tarse antérieur.

Intervention le 26 février 1931 (médecin commandant Clavelin). L'articulation de Lisfranc ouverte par le procédé de Delbet-Hallopeau, on se trouve en présence d'une ostéite diffuse du tarse antérieur avec fusées plantaires qui

obligent une résection étendue depuis la base des métatarsiens jusqu'au voisinage de l'articulation de Chopart; le trait de résection passe dans le scaphoïde et le cuboïde. Coaptation des fragments; reconstitution des différents plans; plâtre.

La cicatrisation est obtenue en juillet 1931 après fistulisation; appareils plâtrés successifs.

En novembre 1931, le pied est très raccourci, en fer à repasser; le malade se lève et marche assez bien; il est rapatrié en janvier 1931, onze mois après l'intervention, consolidé. On n'a pas eu de nouvelles depuis.

Obs. IV. — Br..., vingt et un ans, est hospitalisé le 27 décembre 1929 pour ostéo-arthrite tuberculeuse du tarse antérieur. Le début de l'affection remonte à septembre 1920; l'examen clinique montre tous les signes d'une ostéo-arthrite du tarse antérieur très étendue; la voûte plantaire est comblée; l'état général est passable sans autre localisation.

La radiographie montre une décalcification étendue du tarse antérieur avec flou des interlignes articulaires, y compris l'interligne calcanéo-cuboïdien.

Intervention le 30 janvier 1930 (médecin commandant Clavelin). Le tarse antérieur abordé suivant le procédé Delbet-Hallopeau, on constate une ostéo-arthrite diffuse du tarse antérieur obligeant à une résection étendue s'étendant des bases métatarsiennes au cuboïde inclus. Plâtre. Cicatrisation obtenue en juillet 1930 après courte fistulisation. Plâtres successifs.

En août 1930, le pied est très raccourci, la voûte plantaire est assez bien conservée; le malade se lève et marche en octobre 1930, il a donné de très bonnes nouvelles en 1931, plus d'un an après l'opération.

Obs. V. — M..., vingt-deux ans, entre à Percy en octobre 1932 avec tous les signes cliniques d'une ostéoarthrite tuberculeuse, tarso-métatarsienne droite qui a débuté en août 1932, l'avant-pied est tuméfié, la plante empâtée; la jambe est atrophiée et il existe une adénopathie inguinale et rétrocrurale, l'état général est assez mauvais, l'amaigrissement de 3 kilogrammes, le Vernes est à 31. Une radiographie montre une décalcification très marquée du squelette, une fonte osseuse du cuboïde et des altérations marquées des 2e et 3e cunéiformes. Malgré l'immobilisation plâtrée et une reprise importante de l'état général sous l'effet de la cure aéro-héliothérapique et du repos (augmentation de poids de 10 kilogrammes), la radiographie montre en janvier 1933 une accentuation de l'ostéite cuboïdienne et une atteinte complète de l'interligne de Lisfranc.

Intervention le 30 mars 1933 (médecin capitaine Sarroste): sous rachianesthésie à l'allocaïne, on aborde après section tendineuse l'interligne de Lisfranc; on y constate des lésions étendues et typiques, on résèque la plus grande partie du cuboïde, les 2e et 3e cunéiformes et une petite partie de l'épiphyse proximale des quatre derniers métatarsiens; pour redonner au pied raccourci une forme convenable, on enlève la partie antérieure du scaphoïde et la moitié postérieure du 1er cunéiforme; on curette quelques fongosités au niveau de l'articulation calcanéo-cuboïdienne; après réadaptation à la râpe des extrémités réséquées, on suture les parties molles et les tendons, la peau est fermée aux crins sans drainage. Immobilisation plâtrée dessinant la voûte plantaire.

Suites opératoires normales; le malade se lève au bout de trois mois en excellent état général; Vernes : 15.

Une radiographie du 7 juillet 1933 montre une recalcification nette et une ébauche d'ankylose osseuse entre le scaphoïde, la portion restante du cuboïde et le 2e métatarsien. Il n'existe plus d'image de tuberculose en activité. Le 15 août 1933, la marche est très correcte sur un pied raccourci de 3 centimètres un peu aplati et de bonne statique; le malade quitte l'hôpital le 19 août 1933, un an après le début de la tumeur blanche, quatre mois et demi après l'inter-

vention; il nous a donné en janvier 1934 d'excellentes nouvelles, il éprouve encore quelque fatigue à la marche prolongée; une commission de réforme l'a considéré comme cliniquement guéri et a supprimé son indemnité de soins.

Obs. VI. — P..., vingt ans, après une forte contusion du pied gauche en janvier 1933, entre à Percy le 7 avril 1933 pour tumeur blanche du pied gauche. Il présente tous les signes cliniques d'une ostéoarthrite tuberculeuse de l'articulation de Lisfranc avec tuméfaction de la face supérieure du pied, comblement de la plante, douleurs, amyotrophie et adénopathie, bon état général sans autre localisation. La radiographie montre des érosions de la face antérieure du scaphoïde et des lésions destructives des trois cunéiformes.

Malgré une immobilisation plâtrée rigoureuse et le traitement général, le pied reste chaud et douloureux et la radiographie montre en juillet 1933 une extension des lésions à tout l'interligne de Lisfranc; le Vernes est à 19.

Intervention le 5 août 1933 (médecin capitaine Sarroste): après rachianesthésie à l'allocaïne, on aborde par incision transversale et après sections tendineuses l'interligne de Lisfranc; on perçoit d'abondantes fongosités et l'on résèque la plus grande partie du scaphoïde et des trois cunéiformes, on poursuit la résection sur le cuboïde; le pied ouvert, la plante est nettoyée d'abondantes fongosités qui remontent jusqu'à la gaine du péronier latéral que l'on ouvre; après toilette et chlorure de zinc, on façonne les extrémités réséquées et on les réadapte; suture des parties molles et des tendons repérés. La peau est fermée sans drainage. Plâtre reproduisant la cambrure du pied. Cicatrisation sans incidents. Le 25 novembre, le malade se lève sur un pied sec et froid à peine douloureux, un peu aplati, raccourci de 2 centimètres. Il sort le 28 décembre 1933; revu en mai 1934, il marche sans aucune claudication pendant plusieurs kilomètres; le pied paraît absolument sain et non douloureux, la plante est souple; une radiographie montre un pied d'assez bonne statique à voûte aplatie entièrement recalcifié; une ankylose encore incomplète apparaît entre les débris du cuboïde, la portion restante du scaphoïde et des quatre derniers métatarsiens.

De ces observations, nous croyons intéressant de tirer les remarques suivantes :

Au point de vue localisation, nous avons eu à traiter deux tuberculoses médio-tarsiennes et quatre tarso-métatarsiennes.

En ce qui concerne la date de l'intervention, nous sommes partisans de ne pas opérer, autant que possible, pendant la période de bacillémie. Aussi, chez nos malades, avons-nous cherché à pratiquer d'abord le traitement orthopédique; immobilisation plâtrée rigoureuse accompagnée d'héliothérapie et, pour trois d'entre eux, d'injections intraveineuses de chlorure de calcium associées aux rayons ultra-violets.

Malheureusement, cet idéal n'est pas aussi aisément réalisable au pied qu'aux autres articulations. Chez nos malades, malgré le traitement orthopédique rigoureux, l'évolution clinique et radiographique a été défavorable. Augmentation de l'empâtement, tendance à la fistulisation, véritable fonte osseuse sur les clichés, en un mot nous avons observé chez nos malades toute la gravité d'évolution de ces lésions qui avait jadis poussé à considérer l'amputation comme le seul traitement logique chez l'adulte. C'est en moyenne six ou huit mois après le début clinique de la maladie que nous sommes intervenus.

Au point de vue opératoire, nous avons utilisé la technique de la tarsec-

tomie transversale complète décrite par Delbet et Hallopeau, précisée en 1929 par Sorrel. Cette intervention, qui seule permet l'exploration complète de l'interligne, et le nettoyage des fongosités plantaires, est une véritable résection, faite à ciel ouvert. En terminant, il faut avoir soin de modeler les surfaces osseuses et de les maintenir soigneusement au contact par la suture du surtout fibro-périostique.

On reproche habituellement à la désarticulation temporaire la section tendineuse. Pour l'éviter, certains auteurs ont proposé chez l'enfant de se contenter de récliner le paquet tendineux du côté opposé à celui qu'aborde le ciseau. Mais, à l'un de nous, il a paru que, chez l'adulte, le jour donné par cette manœuvre était insuffisant pour une bonne exploration, indispensable, de la face plantaire. Pratiquement la suture tendineuse, si elle allonge un peu l'intervention, nous a toujours donné d'excellents résultats.

Chez quatre malades, nous avons obtenu une cicatrisation par première intention, deux ont présenté une fistulisation de courte durée.

Les soins post-opératoires sont simples, le pied est immobilisé dans une *botte plâtrée dont la face plantaire est modelée pour reproduire la voûte*, détail auquel nous attachons une importance capitale.

Cet appareil est laissé trois mois minimum, avec repos absolu au lit et traitement général de la tuberculose. Trois à quatre mois après l'intervention, le malade commence à se lever, muni d'un appareil plâtré plus léger, mais modelant toujours la voûte plantaire. Cet appareil sera gardé de deux à trois mois suivant les cas, en particulier suivant l'étendue de la résection. La rééducation est, en général, très rapide et la claudication le plus souvent très peu prononcée.

L'intervention, en effet, aboutit à une ankylose osseuse qui donnera un pied solide et apte à la marche, surtout si la voûte plantaire a été conservée.

Les résultats obtenus chez nos opérés sont en moyenne favorables : les nouvelles des malades datent d'un an à plus de deux ans après l'intervention et comme 5 de nos opérés étaient réformés avec pension dont ils craignaient la diminution ou la suppression, leurs affirmations de guérison peuvent être tenues pour sincères.

Les observations publiées ne sont pas très nombreuses chez l'adulte : Soulagne (*Thèse Montpellier*, 1920) publie les résultats de MM. Delbet, Revel et Hallopeau, soit 12 interventions avec 6 bons résultats, 2 mauvais, 4 non suivis. M. Sorrel (*Revue d'Orthopédie*, 1929) publie 8 observations chez l'adulte avec 7 bons résultats (3 Chopart, 3 Lisfranc, une lésion diffuse du tarse) et 1 amputation secondaire pour lésion tarsienne, très étendue. En 1929, à la Société de Chirurgie de Toulouse, Mériel présente 3 observations avec un bon résultat et, en 1932, Rocher et Roudil publient à Bordeaux un cas favorable.

Au total, en comprenant nos 6 interventions, nous arrivons à 30 interventions avec 21 bons résultats, 5 mauvais, 4 non suivis. Ce pourcentage global de 2/3 de bons résultats nous paraît d'autant plus intéressant que la gravité de la tuberculose ostéo-articulaire du pied est grande et que les

mauvais résultats, c'est-à-dire les amputations secondaires, ont presque tous été observés chez des malades opérés tardivement et déjà fistulisés.

En résumé, la désarticulation temporaire du tarse nous apparaît le traitement de choix des tuberculoses ostéo-articulaires du pied chez l'adulte. Il nous semble, à tort ou à raison, qu'elle ne bénéficie pas, près des chirurgiens, de tout le crédit qu'elle mérite.

M. E. Sorrel : J'ai été très heureux d'entendre la communication de M. Clavelin et je crois qu'il a tout à fait raison d'attirer à nouveau l'attention sur l'opération que Delbet et Hallopeau avaient appelée la *désarticulation temporaire du pied*, et que, pour ma part, j'ai toujours préféré nommer la *résection médio-tarsienne*. C'est Hallopeau qui en a réglé, en 1913, la technique opératoire ; la description que j'en ai donnée ensuite ne diffère guère de celle qu'il avait donnée lui-même.

Elle assure, dans les arthrites médio-tarsiennes et tarso-métatarsiennes, des résultats très supérieurs à ceux des interventions telles que les pratiquait Ollier, car la grande incision transversale avec section des tendons extenseurs permet d'explorer les lésions et de faire ensuite des résections « à la demande » aussi étendues qu'il est nécessaire, avec infiniment plus de sûreté et de facilité que ne le permettaient les incisions longitudinales suivant l'axe du pied. Cette section des tendons est sans inconvénient, la réparation des tendons se fait très facilement et aucun de mes opérés n'en a éprouvé de gêne.

C'est une intervention que je pratique depuis longtemps et je l'ai faite souvent. En 1932, j'ai indiqué les résultats de 24 cas opérés dans mon service : d'une façon générale, ils étaient bons. Et il ne faut pas oublier que les arthrites médio-tarsiennes et tarso-métatarsiennes sont en général fort graves : la doctrine classique est qu'elles conduisent toujours à l'amputation; la résection médio-tarsienne permet de l'éviter dans bon nombre de cas avec un très bon résultat fonctionnel. J'apporterai prochainement ici mes résultats éloignés. La plus ancienne de mes opérations a été faite il y a quatorze ans, et j'ai eu, il y a peu de temps, d'excellentes nouvelles du malade. L'opération qu'a pratiquée M. Huet est bien, en effet, la résection médio-tarsienne que Delbet et Hallopeau avaient préconisée sous un autre nom et telle qu'après eux je l'ai reprise alors qu'elle paraissait tombée dans le plus complet oubli. Mais je ne mets pas de fils de bronze. Ils me paraissent *inutiles* (car l'appareil plâtré maintient facilement les surfaces osseuses en contact) et ils peuvent être *nuisibles* (car, placés dans des tissus toujours plus ou moins infectés, ils peuvent favoriser la production de fistules).

M. **Clavelin** : Je remercie M. Sorrel d'appuyer nos conclusions de sa grande expérience.

Au sujet du pied en patin, j'ai l'impression qu'il est difficile à éviter dans les résections étendues du tarse antérieur.

Par contre, dans les résections médio-tarsiennes, en général moins

larges, il est plus facile de conserver la voûte plantaire tant par la forme donnée aux sections osseuses que par un bon modelage du plâtre post-opératoire.

La radiographie abdominale sans préparation dans l'occlusion intestinale aiguë,

par MM. **P. Moulonguet** et **J. Rousset**.

L'occlusion intestinale aiguë reste une affection extrêmement redoutable et le taux de mortalité post-opératoire demeure énorme. Si l'on consulte les dernières statistiques, on y lit les chiffres suivants : I. J. Vidgoff, 45,9 p. 100 sur 266 cas ; N. W. Cornell, 51,8 p. 100 sur 235 cas. Ces tristes résultats pourraient-ils être actuellement améliorés?

Sous le nom d'occlusion intestinale, on groupe des cas anatomiques très divers. Considérer en bloc le traitement chirurgical de lésions tellement différentes est une conception fausse et qui devrait être périmée. Elle n'a été entretenue que par les difficultés de la clinique, par l'urgence des déterminations à prendre, en sorte que le plus souvent le chirurgien commençait son opération avec le seul diagnostic d'occlusion et partait à la découverte. Pour faire mieux, il faut absolument établir un diagnostic pré-opératoire plus précis ; c'est, à notre avis, cette position de la question qui sera féconde. *A chaque cas, on appliquerait l'opération strictement appropriée, la moins grave et la plus efficace.*

Pouvons-nous actuellement aboutir à ce diagnostic pré-opératoire solide, base de départ de notre action? Il nous semble que oui. La clinique nous a donné dans ces dernières années quelques indications nouvelles, d'autres sont devenues plus apparentes parce que nous savons mieux les interpréter, et surtout un mode d'examen est à notre disposition dont nous devons apprendre à nous servir : *la radiographie extemporanée de l'abdomen sans préparation*. Nous pensons que cette radiographie peut nous donner des renseignements d'une importance capitale. Ce sont les résultats de notre expérience à ce sujet que nous voulons vous communiquer : elle porte sur 17 cas, la plupart recueillis dans le service de notre maître Gernez.

Nous n'avons pas la prétention de découvrir un nouveau procédé. Il faut citer comme ceux qui ont les premiers attiré l'attention sur la radiologie de l'occlusion intestinale aiguë : Schwarz (1911), Assman (1913), Case (1915), Kloïber (1919) ; en France, Bensaude et Guénaux (1917), Guillaume (1922), Cain et Meyer (1932) ; tout dernièrement, les importants mémoires de Kalbfleich, Ochsner et Granger, Martens, Hintze, Gros, Swenson et Sibbard, la thèse de Delvart, le livre de Mondor. Nous voudrions, pour notre part, vulgariser une méthode qui a déjà fait ses preuves et insister surtout sur une conséquence capitale de cette exploration radiologique, jusqu'ici trop négligée, le diagnostic de localisation de l'obstacle (Kraus, Swenson et Sibbard, Cain et Meyer).

Ce qui a nui à l'expansion de la méthode, c'est, il faut bien le dire, la confusion faite par la plupart des auteurs entre la radiographie obtenue après ingestion de baryte et la radiographie sans aucune préparation. Il est évident que l'ingestion de baryte dans l'occlusion intestinale aiguë, et plus généralement au cours de toute affection abdominale aiguë, est une manœuvre absolument funeste, très dangereuse, et que le bon sens réprouve. Nous la proscrivons rigoureusement. Au contraire, la radiographie de l'abdomen faite sans aucune préparation est inoffensive, elle est simple à obtenir et les renseignements qu'elle peut donner sont acquis presque immédiatement.

Le malade une fois examiné est mené à la salle de radiologie, puis ramené aussitôt à la salle d'opération s'il y a lieu ; c'est une perte de temps de quelques minutes. Le cliché sera pris le malade debout ou, s'il est fatigué, assis. En position couchée les images sont beaucoup moins caractéristiques et nous pensons qu'il *faut obtenir un cliché en position verticale*[1]. Celui-ci, aussitôt développé, sera étudié minutieusement ; il fournira, d'accord avec les renseignements cliniques, les indications opératoires et une base tactique précieuse.

Pour la clarté nous exposerons successivement les différents problèmes qu'il s'agit de résoudre :

1° *Problèmes du diagnostic positif.* — Y a-t-il occlusion intestinale ? Toute occlusion entraîne dans l'intestin une augmentation de gaz et, secondairement, l'apparition de liquide dans une anse dilatée.

Au point de vue des gaz, il faut distinguer : dans le côlon, il y a normalement des gaz ; seule la distension marquée par une grosse poche ou par une large colonne gazeuse sera symptomatique de l'occlusion.

Dans l'intestin grêle, il n'y a pas normalement de gaz, la présence de bulles ou d'anses gazeuses y est donc caractéristique de l'occlusion, même si elles sont de faible volume. Il faut noter à ce propos qu'il y a des gaz dans l'estomac et dans le duodénum, qui ne doivent pas être confondus avec des gaz iléaux.

Au point de vue des liquides, puisqu'ils ne sont rendus apparents que par la présence voisine de gaz, ils seront repérés grâce à l'image de niveaux horizontaux, dits niveaux liquides. Voilà pourquoi il faut faire la radiographie en position verticale ; et si les gaz apparaissent aussi bien en position couchée, les niveaux liquides ne sont réalisés que dans la position verticale. Tantôt, les anses intestinales dirigées de haut en bas, figurent, avec leurs colonnes liquides à des hauteurs différentes, des séries de niveaux de chaudière ; tantôt, dirigées horizontalement, elles ressemblent à des terrasses étagées.

Telles sont les images. Elles manqueront dans les affections abdominales qui, parfois, simulent l'occlusion : colique hépatique, colique néphri-

1. Nous n'avons pas l'expérience des radiographies en décubitus latéral, ni des radiographies de profil sur le sujet en décubitus dorsal ; ces techniques sont conseillées par certains auteurs.

tique, colique de plomb, perforation d'ulcère, etc... C'est grâce à la radiographie que Kloïber a pu dans 13 cas, et contre l'apparence clinique, éliminer le diagnostic d'occlusion. *Les images gazeuses ou hydro-aériques existeront dans les occlusions intestinales seules* et en seront, pourrait-on dire, le signe pathognomonique, celui qui, sur pièce, constitue une preuve.

A quel moment, par rapport au début de l'occlusion, ces images sont-elles visibles? Kloïber les a notées cinq heures après le début d'un étranglement herniaire, et expérimentalement Ochsner les a vues apparaître deux à trois heures après l'occlusion. Nous cherchons actuellement, en répétant ces expériences, à vérifier ce point; il sera traité dans la thèse de l'un de nous. Ce qui est certain, c'est que le signe radiographique est souvent plus précoce que les signes cliniques de certitude : le ventre n'est pas encore ballonné, surtout dans les occlusions hautes, de diagnostic si difficile, et dans les occlusions progressives il peut encore être expulsé quelques gaz, que déjà les tuyaux et les niveaux liquides sont apparents sur la radio. Dans un tiers des cas (12 sur 32), Ochsner et Granger ont pu affirmer l'existence de l'occlusion sur la vue du film, alors que le tableau clinique était douteux. Chez l'enfant, Weber fait des constatations analogues. La radiographie sera donc d'un précieux appui pour *faire le diagnostic précoce de l'occlusion intestinale aiguë*. Or, c'est là, de l'avis unanime, une des conditions du succès opératoire. La statistique de Miller n'indique-t-elle pas 29 p. 100 de mortalité dans les cas opérés dans les douze premières heures, 59 p. 100 dans ceux des quarante-huit heures, 63 p. 100 dans ceux des soixante-douze heures?

Il faut ajouter à ces signes de diagnostic positif que l'image radiographique de l'occlusion intestinale existe dans la péritonite avec occlusion et qu'il n'est pas question de négliger, au profit de cette nouvelle méthode d'exploration, les signes cliniques permettant de reconnaître la péritonite, ni d'abandonner les indications thérapeutiques que pose cette péritonite. Ceci paraît aller de soi, mais il faut toujours réagir contre les excès et l'observation de Del Campo, à ce point de vue, est désolante puisque cet auteur, sur la vue d'une radiographie négative, retarde une opération d'appendicite. Nouveau moyen d'exploration, la radiographie sans préparation de l'abdomen apporte, elle ne retire rien de ce que nous avons déjà.

2° *Problèmes du diagnostic de localisation.* — On peut, par la lecture des radiographies d'occlusion intestinale, résoudre le problème du siège de l'obstacle. Mais pour ce faire, il faut une lecture mot à mot, et non plus le coup d'œil qui révèle les images caractéristiques. Cette lecture mot à mot des films d'occlusion intestinale n'est pas très facile ou plutôt elle nécessite une expérience que nous n'avons pas encore, mais qu'il nous paraît possible d'acquérir.

La première difficulté est qu'il n'existe pas de différence morphologique constante et formelle entre l'image de l'iléon et celle du côlon distendus; les deux segments intestinaux montrent les mêmes colonnes gazeuses et les mêmes niveaux liquides et si l'aspect des valvules conniventes (image

en feuille de fougère) d'une part, celle des bosselures coliques (image godronnée) d'autre part, sont quelquefois assez reconnaissables, il ne faut pas trop compter sur ces images que la distension efface rapidement.

L'analyse topographique est la plus importante pour résoudre le problème de la localisation de l'obstacle. Il est donc essentiel d'avoir des films assez grands qui puissent montrer toute l'étendue de la cavité abdominale, et notamment les coupoles diaphragmatiques et les deux flancs.

Les images périphériques, en haut et sur les côtés, sont en principe du côlon. Une poche gazeuse située, sans interposition, sous la coupole diaphragmatique gauche ou au contact des fosses iliaques a chance d'appar-



FIG. 1. — 4 images hydro-aériques : une supérieure, médiane à l'union des IIe et IIIe lombaires en situation médiane, couchée transversalement et présentant une courbe à concavité inférieure; une sous-jacente à la précédente et médiane, en anse à concavité inférieure et présentant dans chacune de ses branches un niveau liquide; une au-dessus et en dedans de la crête iliaque gauche, avec bulle mal limitée, et de contour peu régulier, elle présente deux niveaux, il s'agit vraisemblablement d'une anse dilatée et plicaturée; une bulle inférieure au-dessous de la crête iliaque droite avec niveau liquide.

On ne voit pas de clarté anormale au niveau du côlon.

Diagnostic : La situation des images au centre de l'abdomen, le nombre des niveaux liquides et l'aspect des images permettent de localiser l'obstacle sur le grêle.

La situation du niveau liquide en bas et à droite, c'est-à-dire dans la fosse iliaque, a permis de localiser l'obstacle à la terminaison du grêle.

Opération : bride sur le grêle terminal.

tenir au côlon. Une bande gazeuse sous l'ombre hépatique et obliquement ascendante à gauche appartient au transverse.

Les images centrales sont en principe du grêle, exception faite de la guirlande transverse et de l'anse sigmoïde. Une large colonne gazeuse séparée du flanc ou des parois du bassin par une petite bulle aplatie

appartient à l'iléon refoulant le côlon vide. Il y a des images qui permettent d'affirmer la distension du grêle : ce sont les *niveaux liquides très nombreux*, irrégulièrement disposés et contenus dans des tubes de calibre modéré. Ce sont, dans le pelvis et dans la région para-vertébrale droite, des images arciformes correspondant à la fin de l'iléon, et, s'il s'agit de la dernière anse iléale relativement fixe, une colonne verticalement ascendante depuis le pelvis jusqu'au flanc droit des premières vertèbres lombaires. La distension exclusive des premières anses iléales donne des images hydroaériques à gauche de la colonne lombaire, ce sera là l'image des occlusions hautes du grêle, si trompeuses, si périlleuses à

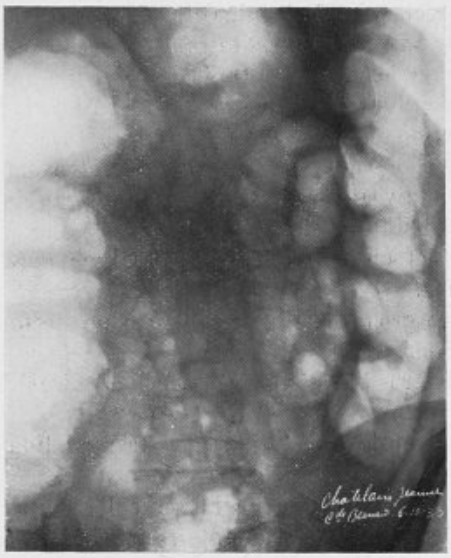

FIG. 2. — Météorisme colique très net. Tout le champ droit de la radio est occupé par une large colonne gazeuze ascendante représentant le côlon ascendant et le coude colique droit. Il existe une large bulle gazeuse devant la 10e D (transverse).

A gauche on voit nettement le côlon descendant avec ses contours bosselés.

De plus, à droite de la colonne on remarque la dernière anse iléale formant une crosse de court rayon à concavité inférieure avant d'atteindre le cæcum, le pied de la crosse étant dilaté.

Dans le petit bassin on note des anses iléales dilatées par les gaz; enfin le long du côlon descendant se superposent deux colonnes claires et verticales à contours irréguliers.

Diagnostic : Occlusion basse du gros intestin avec dilatation du grêle (la valvule de Bauhin a été forcée).

Opération : cancer sigmoïdien.

laisser évoluer et dont laradiographie doit modifier le terrible pronostic.

Ajoutons à ces caractères topographiques que les anses grêles sont, en principe, de volume moindre que les côlons, et moins larges, que l'intestin grêle figure souvent une anse à convexité supérieure bien régulière.

Tous ces détails doivent être notés, mieux encore inscrits au fur et à

mesure d'une lecture soigneuse, comme le recommandent et en donnent l'exemple les auteurs allemands.

Enfin, il ne faut pas perdre de vue que la dilatation au-dessus de l'obstacle est décroissante à mesure qu'on remonte le cours de l'intestin mais très étendue; cette règle de l'anatomie pathologique de l'occlusion peut permettre l'identification segmentaire de telle image gazeuse difficile à localiser : si, par exemple, un segment dilaté pourrait être interprété comme le côlon transverse, mais que l'image du cæcum manque, il faut bien admettre que le segment dilaté est une anse grêle. Ce procédé de lecture anatomique est certainement très important[1].

Le but, en effet, est moins la reconnaissance de toutes les images de distension que la recherche de la plus distale d'entre elles. *Au niveau de cette image gazeuse anatomiquement la plus éloignée se trouve l'obstacle*, et c'est cet obstacle dont le siège importe.

3° *Problèmes du diagnostic de nature.* — Dans un seul cas la radiographie sans préparation montre directement la nature de l'obstacle, c'est l'iléus biliaire si le cliché montre le calcul et la distension des anses grêles. Mais, démontrant le niveau de l'obstacle, la radiographie donne indirectement de fortes présomptions de sa nature et c'est en cela qu'elle va permettre surtout, nous en sommes persuadés, une amélioration de nos résultats opératoires.

Occlusion sur le gros intestin avec distension de tout, ou partie, du cadre colique : occlusion par obturation.

Occlusion sur le gros intestin avec distension isolée de l'anse sigmoïde : occlusion par volvulus.

Occlusion sur le grêle : occlusion par strangulation (dans la grande majorité des cas).

Ne sont-ce pas là les renseignements essentiels que demande le chirurgien pour décider de son plan opératoire? Dans la grande discussion à notre Société en 1914, les opinions se sont affrontées au sujet de la supériorité de la laparotomie et de la colostomie. Pareille dispute n'aurait plus raison d'être maintenant qu'un moyen d'exploration inoffensif existe, qui nous permet de savoir si le côlon est ou non distendu.

S'il l'est, et qu'il ne s'agisse pas d'un volvulus pelvien, la supériorité de la colostomie a été assez bien démontrée par E. Quénu, par Hartmann, pour que la confection d'un anus à l'anesthésie locale s'impose. Quel anus? Ancienne dispute entre les partisans de l'anus cæcal et ceux de l'anus iliaque, sans parler de l'anus transverse, de l'anus iliaque gauche lombaire. La radiographie montrant le siège de l'obstacle, il n'y a aucun doute qu'il faille placer l'anus le plus bas possible (tenant compte de l'intervention curatrice à prévoir), puisqu'on peut le faire avec assurance : le drainage en sera meilleur, l'infirmité infligée au malade plus tolérable, l'opération

1. On peut, et sans doute sans inconvénient grave, compléter les renseignements obtenus de la radiographie sans préparation par ceux que donne un lavement baryté. Mais ce n'est plus là notre sujet et le mieux serait de ne pas avoir besoin de lavement baryté pour faire le diagnostic.

d'exérèse moins grave, puisque le bout aveugle encombré de matières entre l'anus et l'obstacle sera réduit au minimum. Ainsi apparaissent périmés les parallèles classiques entre l'anus cæcal et l'anus iliaque.

Si le côlon n'est pas distendu, la laparotomie exploratrice devra être discutée. Grave elle ne sera faite, au moins, qu'avec la certitude qu'elle est indispensable. Et ici encore l'association de la clinique et de la radiographie nous permettra quelquefois d'éviter la laparotomie. L'occlusion du grêle chez un ancien opéré de longue date impose l'incision sur l'ancienne cicatrice, la bride occlusive n'en est pas loin. L'occlusion du grêle chez un opéré récent impose en règle la boutonnière à l'anesthésie locale pour établir, sur la première anse dilatée rencontrée, un Witzel le plus souvent sauveur. L'occlusion avec distension isolée du grêle, si l'on sent une tumeur cæcale, indique une anastomose de dérivation qui ne nécessite ni l'anesthésie générale, ni la laparotomie large.

Si aucune de ces hypothèses favorables ne se soutient, alors il faut accepter le risque de la laparotomie exploratrice sous anesthésie générale ou rachidienne, seule planche de salut.

Il nous semble assuré que des indications devenues plus nombreuses et plus fermes des petites interventions localisées résultera une amélioration très importante du pronostic de l'occlusion intestinale.

Diagnostic précoce, diagnostic de localisation et, grâce à lui souvent, diagnostic de nature de l'obstacle, tels sont les bénéfices à attendre de la radiographie sans préparation de l'occlusion intestinale aiguë. Rabwin et Cartes depuis qu'ils l'emploient systématiquement ont pu abaisser la mortalité globale de 53 à 23 p. 100. Mais pour en retirer tous les avantages, il faut nous exercer à bien lire des clichés souvent difficiles. C'est une nouvelle auto-éducation que doivent s'imposer les chirurgiens.

BIBLIOGRAPHIE

Schwarz : Diagnostic radiologique de l'occlusion. *Wiener Klinische Wochenschrift*, t. XXIV, 1911, p. 1386.

Assmann : La radiographie dans les sténoses du grêle. *Deutsche Zeits. f. Nervenh.*, t. XVII et XVIII, 1923, p. 1.

Case : *Arch. Rœntg. Ray*, t. XIX, 1914-1915, p. 375.

Kloïber : Diagnostic de l'iléus par la radio sans substance de contraste. *Archiv für Klinische chirurgie*, t. CXII, 1919, p. 513.

Bensaude et Guénaux : Radiodiagnostic dans les sténoses du gros intestin. *Paris Médical*, 2 juin 1917, p. 467.

Guillaume : Examen radiologique de l'iléus. *La Presse Médicale*, 4 janvier 1922.

Kalbfleisch : Diagnostic de l'occlusion intestinale par les rayons X. *American Journal of the Medical Sciences*, t. CLXXIV, 1927, p. 500.

Martens : L'iléus à la radio. *Medizinische Klinik*, t. XXIV, septembre 1928, p. 1417.

Hintze : Diagnostic général, topographique et étiologique de l'occlusion par la radio. *Medizinische Klinik*, t. XXIV, octobre 1928, p. 1547.

Schoner et Granger : Diagnostic de l'iléus par les rayons X. Valeur de la radio dans l'occlusion simple et la strangulation. Etude expérimentale. *Surgery, Gynecology and Obstetrics*, t. LVI, avril 1933, p. 719.

Kraus : Signes radiologiques de l'iléus. *Der chirurg.*, 15 septembre 1930, p. 829.

P. Swenson et J. Sibbard : Symptômes radiologiques de l'occlusion intestinale. *Arch. of Surgery*, t. XXV, septembre 1932, p. 578.

Trémolières, Zadoc-Kahn : Valeur de la radio dans l'occlusion. *Bull. et Mém. de la Soc. Méd. des Hôp.*, 30 juin 1930, p. 1142.
Gros : Contribution au diagnostic radiologique de l'occlusion intestinale. *Archiv für klinische Chirurgie*, t. CLXIV, 1931, p. 407.
Cain et Meyer : Le diagnostic des obstructions du gros intestin par l'examen radiologique. *Revue Médicale Française*, mars 1932.
Del Campo : Occlusion intestinale et rayons X. *Boletin de la Socied. Cirurg. de Montevideo*, t. IV, n° 8, 1933, p. 138.
Delvart : Diagnostic de l'obstruction intestinale par la radio sans préparation. *Thèse Nancy*, 1934.
Weber : La valeur de l'exploration radiologique pour le diagnostic de l'iléus chez l'enfant. *Monat. f. Kinderheilkunde*, t. XLVII, mai 1930, p. 11.

PRÉSENTATIONS DE MALADES

Tuberculome sus-dure-mérien,

par MM. **E. Sorrel** et **P. Malgras.**

J'ai l'honneur de vous présenter, au nom de M. Malgras, interne des Hôpitaux, et au mien, un malade que j'ai opéré d'une lésion que je crois assez rare : *un volumineux tuberculome sus-dure-mérien.*

C'est un homme de trente et un ans, Rocc..., d'origine italienne, ayant vécu en France depuis l'âge de deux ans (à Marseille d'abord, puis dans la banlieue parisienne depuis six ans). Il est atteint de maladie de Little, et marche, comme vous pouvez le voir, assez difficilement : mais ses lésions semblent localisées aux membres inférieurs ; il se sert bien de ses membres supérieurs, son intelligence paraît intacte, et, à part ses troubles de la marche, il se portait bien et pouvait travailler régulièrement : il était cordonnier.

Dans ses antécédents personnels, on ne relève rien d'autre ; il semble n'avoir jamais fait de lésions tuberculeuses, ses parents sont bien portants, il a trois frères, tous bien portants également.

En novembre 1933, il y a, par conséquent, un peu plus d'un an maintenant il commença à souffrir de *céphalées* unilatérales droites, avec maximum dans la région frontale. Elles augmentèrent progressivement de fréquence et d'intensité, elles devinrent rebelles aux analgésiques et prirent une acuité telle, que pendant le mois de décembre il y eut des velléités de suicide.

Mais, pendant le mois de janvier 1934, les douleurs s'atténuèrent progressivement, en même temps qu'apparaissait dans la région sus-orbitaire, jusque-là d'apparence tout à fait normale, une tuméfaction qui, peu à peu, finit par atteindre le volume d'une grosse montre dit le malade, indiquant ainsi la forme aplatie qu'elle présentait.

En mars, porteur de cette grosse tumeur sus-orbitaire, notre homme fut hospitalisé dans un service de médecine de Tenon ; bien que les réactions de Bordet-Wassermann fussent négatives, on pensa, sans doute à cause de la maladie de Little, à une gomme syphilitique, et une série d'injections de cyanure de mercure furent faites à Tenon d'abord, puis dans un dispensaire de Drancy ensuite.

Mais ce traitement ne sembla pas avoir d'action sur l'évolution de la tumeur ; elle continua à augmenter de volume, les téguments, d'aspect normal jusque-là,

furent envahis, et, au début de juin, une petite fistule se produisit spontanément; un médecin la débrida, et une suppuration notable s'établit. Elle persista pendant tout l'été avec plus ou moins d'abondance; au début d'août, elle paraissait presque tarie, puis devint fort importante en septembre; au début d'octobre, lorsque je vis le malade pour la première fois, elle était assez discrète.

Par ailleurs, les douleurs si atroces en novembre et décembre 1933, alors qu'il n'existait encore aucune tumeur perceptible, avaient, depuis juin, complètement cédé. Déjà en janvier, lorsque la tuméfaction s'était produite, elles s'étaient atténuées, puis elles avaient ensuite diminué de plus en plus, et l'établissement de la fistule avait marqué leur disparition.

L'état général restait fort bon, et, comparant son état à celui de l'année précédente, le malade le trouvait singulièrement amélioré.

Au moment de mon premier examen en octobre dernier, la symptomatologie clinique était d'ailleurs très fruste. En pleine région frontale droite, à 3 centimètres environ au-dessus du rebord orbitaire, il existait une fistule d'où sortait un pus clair, un peu grumeleux, le pus habituel des vieilles suppurations tuberculeuses non infectées secondairement. Tout autour, la peau était à peu près normale. Au toucher, on sentait une perte de substance osseuse qui paraissait fort importante, et un stylet enfoncé dans la fistule filait dans la profondeur au milieu de masses molles, mais d'une certaine densité, sans rencontrer de contact osseux : il y avait manifestement une perforation cranienne et de grande largeur.

Une radiographie permit aisément d'en vérifier la forme et les dimensions : elle était assez régulière, et sur une hauteur de 3 centimètres en moyenne, elle s'étendait en dehors et en dedans de la fistule sur une longueur totale de 7 à 8 centimètres environ.

La radiographie ne montrait rien d'autre ; mais le stylet, je le répète, s'enfonçait fort loin de 6 à 8 centimètres sans trouver de paroi résistante : la *dure-mère* devait donc être refoulée ou détruite.

En dehors de ces signes purement physiques, il n'existait aucun trouble : la céphalée, je l'ai déjà dit, avait disparu, la vue était normale : l'examen de l'œil ne révélait rien.

Peut-être aurait-on pu trouver une légère asymétrie faciale, des plis de la face un peu moins accusés et des contractures des muscles (en particulier de l'orbiculaire des lèvres) un peu moins fortes du côté malade? Mais on voit souvent de petites irrégularités de cet ordre chez des sujets atteints comme celui-ci de maladie de Little. La lésion sus-orbitaire paraissait en somme évoluer maintenant de façon tout à fait silencieuse.

Le malade signalait cependant — mais cela ne pouvait avoir aucun rapport avec cette tumeur — une douleur assez vive et presque constante au niveau de la paroi thoracique droite; et, en effet, à quelques centimètres au-dessous du mamelon, la pression de la 8e côte était assez sensible.

Malgré la maladie de Little, qui en éveillait fatalement l'idée, on ne pouvait guère songer à la *syphilis*. Elle ne donne pas au crâne de lésions de cet ordre : les crânes syphilitiques sont épaissis, éburnés, durs, compacts, creusés de petites perforations multiples souvent incomplètes, et, par les fistules, font issue de petits séquestres n'intéressant parfois que la table superficielle de l'os ; certes, comme l'avait fait déjà remarquer avec quelque humour Pelletier [1], en 1910, tous ces caractères que l'on a l'habitude de décrire avec complaisance deviennent surtout manifestes lorsqu'on a le crâne en main et dépouillé de ses parties molles; la radiographie cependant permettait ici de se former une opinion et de repousser l'hypothèse de syphilis.

Les lésions ne ressemblaient guère non plus à celles que l'on voit *habituellement* dans la *tuberculose*.

1. Pelletier : Contribution à l'étude de la syphilis des os du crâne. *Thèse Paris*, 1910.

Dans *sa forme la plus commune*, elle détermine, elle aussi, des *foyers multiples*, allant de l'*érosion superficielle* à la *perforation complète*, en général arrondis, comme creusés à l'emporte-pièce dans un os resté mince et ne témoignant autour de ces foyers d'aucune réaction.

Chez les adultes, le foyer peut être unique. Mais dans les cas que j'ai vus jusqu'ici, comme dans ceux qui ont été relatés par d'autres auteurs, si j'ai bien compris leurs descriptions, la perforation était arrondie, régulière, peu étendue, n'offrant nullement l'aspect de celle que nous voyons ici. Dans tous les cas, de plus, le stylet, pénétrant par l'orifice cranien, butait rapidement contre la dure-mère ; il pouvait bien exister quelques fongosités au-dessous du crâne mais de peu d'importance, alors qu'ici le stylet filait au milieu des masses fongueuses denses jusqu'à une profondeur de *6 à 8 centimètres* sans rencontrer d'obstacle, comme s'il s'enfonçait au-dessous de la voûte dans une volumineuse tumeur.

On a encore attribué à la tuberculose certaines formes d'*ostéite infiltrante, diffuse*, dont MM. Morestin, Lenormant et Soupault, Auvray ont relaté des exemples, mais, plus encore que les précédentes, elles s'éloignent de ce que nous voyons ici.

Par contre, j'ai rencontré, en 1923, un cas qui rappelait beaucoup celui-là : j'en ai relaté l'histoire avec MM. Barret et Maziol à la Société anatomique[1] ; j'y ai fait allusion et j'en ai donné l'iconographie ici même, en 1930, dans un rapport sur une observation de M. Barret[2]. Le malade (c'était un enfant de sept ans) étant mort, j'avais pu avoir la pièce, que je vous apporte d'ailleurs aujourd'hui. Il s'agissait d'un volumineux tuberculome méningé, développé partie au-dessous, partie au-dessus de la dure-mère, et qui, après avoir perforé le crâne dans la région fronto-pariétale, était venu s'étaler sous la peau et donner des fistules.

Je pensais donc qu'il pouvait s'agir d'une lésion du même ordre et l'intervention, pratiquée le 18 octobre 1934, vint le confirmer.

Un volet cutané à base inférieure, comprenant en son centre la fistule, permit de découvrir la large perte de substance osseuse : elle était bien telle que la radiographie avait permis de le supposer. Et, par elle, faisait hernie une grosse masse fongueuse ; en l'enlevant peu à peu à la curette, on put se rendre compte de son volume (il était celui d'une petite pomme) et de sa situation en avant, elle faisait hernie par la brèche cranienne au-dessous des téguments ; en arrière, elle refoulait fortement le lobe frontal ; en dedans, elle arrivait à peu de distance de la ligne médiane ; en dehors, elle atteignait le bord libre de la grande aile du sphénoïde ; en bas, elle reposait sur le toit de l'orbite et, en haut, elle s'amincissait progressivement, tandis que la dure-mère se rapprochait peu à peu de la face profonde du crâne.

Elle était *sus-dure-mérienne* et, nulle part, on ne put trouver de perforation complète de la dure-mère ; mais, dans une région correspondant à peu près au centre de la tumeur, la dure-mère était éraillée et semblait avoir été envahie.

D'autre part, l'os ne paraissait pas malade : il n'était ni aminci, ni épaissi, ni éburné, et il était recouvert de périoste jusqu'au rebord de l'orifice. On avait l'impression que la tumeur sus-dure-mérienne avait usé l'os et en avait peu à peu déterminé puis agrandi la perforation, mais qu'elle n'était pas née aux dépens de cet os ; qu'il s'agissait, en somme, d'un *tuberculome sus-dure-mérien* et non d'une tuberculose du crâne à évolution sus-dure-mérienne.

L'ablation du tuberculome terminée, la vaste cavité fut laissée ouverte et tamponnée légèrement.

Les suites opératoires furent très simples. Il n'y eut pas de température, le

1. E. Sorrel, M. Barret et J. Maziol : A propos de 2 cas de tuberculose cranienne. *Bull. de la Société anatomique*, juillet 1923, p. 543.
2. E. Sorrel : Rapport sur une observation de M. Barret. *Bull. et Mém. de la Soc. nat. de Chir.*, 19 mars 1930, p. 403.

malade n'accusa aucun trouble et quitta l'hôpital le huitième jour ; la cavité se combla progressivement ; actuellement, deux mois après l'opération, elle n'a plus que des dimensions fort réduites. La suppuration est très minime et la cicatrisation semble devoir être complète prochainement.

M. Bénard voulut bien faire l'examen des débris fongueux enlevés : il put y déceler la présence de nombreux bacilles de Koch.

Soit dit en passant, il est assez exceptionnel qu'un tuberculome intracranien ou une ostéite cranienne soit la seule manifestation tuberculeuse ; chez notre malade, il n'y a pas d'antécédents bacillaires. L'examen des poumons, tant clinique que radiographique, est resté négatif. Mais il souffre assez vivement d'une côte, et il est possible qu'un foyer tuberculeux commence à évoluer à ce niveau.

Quel nom peut-on donner à la lésion? Dans l'observation de 1923, dont j'ai eu la pièce, il n'y avait pas de doute : il s'agissait d'un *tuberculome méningé*, développé au-dessus et au-dessous de la dure-mère, plus volumineux d'ailleurs au-dessous qu'au-dessus, et la lésion osseuse était pour ainsi dire accessoire. Les symptômes avaient été tout d'abord ceux d'une tumeur intra-cranienne; l'enfant avait eu des crises d'épilepsie jacksonnienne. D'ailleurs, si l'on avait pu conserver quelques doutes sur cette interprétation, ils auraient été dissipés par une trouvaille que l'on fit à l'autopsie : au niveau de la base, en arrière et à gauche de la selle turcique, existait un deuxième tuberculome, gros comme une noisette, indépendant de toute lésion osseuse, mais qui aurait sans doute produit des lésions semblables à celles qu'avait produites le premier s'il avait eu le temps de se développer.

Ici, on peut peut-être discuter quelque peu. Les signes cliniques, la céphalée atroce pendant plusieurs mois et qui céda complètement lorsque la perforation du crâne et la fistulisation des lésions se furent produites, permettent sans doute d'affirmer que la tumeur fut d'abord et pendant longtemps intracranienne.

Mais, s'agit-il d'un tuberculome à évolution sus-méningée, puisque la dure-mère n'était pas détruite? S'agit-il d'une ostéite de la face interne du crâne avec gros abcès fongueux à évolution intracranienne? Il me paraît difficile de l'affirmer.

Cependant, les constatations opératoires, le fait que l'os paraissait usé par la tumeur beaucoup plus qu'il ne paraissait lui avoir donné naissance, certaines ressemblances aussi avec le cas de 1923, me portent plutôt à penser qu'il s'agissait d'un *tuberculome méningé*.

Les tuberculomes intracraniens évoluant comme des tumeurs ne sont pas très rares ; ils sont restés longtemps des trouvailles d'autopsie ; maintenant que la chirurgie cérébrale est devenue fort active, il en a été opéré un certain nombre, plus d'ailleurs au niveau du cervelet qu'au niveau du cerveau. Mais il est, je crois, exceptionnel que l'évolution d'un tuberculome se fasse de telle sorte qu'il arrive à user la paroi cranienne, à s'étaler sous les téguments et à prendre l'aspect d'une ostéite cranienne primitive.

Déjà, en 1923, je n'avais pu trouver dans la littérature qu'un cas

signalé en 1898 par Apert[1] à la *Société anatomique*, qui rappelât celui que je présentais alors.

Dans l'article que M. Barret[2] a consacré, dans les *Archives franco-belges de Chirurgie* de février dernier, aux diverses formes de la tuberculose cranienne, il reproduit, sous le nom de *forme osseuse secondaire à une lésion méningée*, le cas que j'avais, en 1923, vu avec lui, mais il ne connaît aussi, comme cas du même ordre, que celui de M. Apert.

J'ai fait également quelques recherches; elles sont restées négatives; c'est pourquoi il m'a semblé intéressant de vous présenter ce malade.

Méningite traumatique puriforme aseptique,

par MM. **P. Moure** et **Delinotte**.

Nous avons l'honneur de vous présenter, en excellent état de santé, une blessée, qui à la suite d'une fracture du crâne fit une réaction méningée puriforme aseptique. Malgré un syndrome clinique inquiétant de méningite aiguë, elle guérit parfaitement, comme avait permis de le prévoir l'examen bactériologique et cytologique du liquide céphalo-rachidien.

Observation. — La blessée, âgée de vingt-cinq ans, est hospitalisée d'urgence à l'hôpital Saint-Louis à la suite d'un accident de motocyclette.

Examen : blessée agitée, délirante, impossible à interroger, présente deux ou trois vomissements alimentaires contenant quelques filets de sang rouge. Paraît se plaindre du ventre et de la tête.

On constate : 1° Une plaie contuse longue de 4 centimètres environ de la région occipitale. On l'explore soigneusement, on ne voit pas de trait de fracture sur la voûte cranienne. On la nettoie et on met un pansement simple sans suturer.

2° Des signes d'une fracture probable de l'étage antérieur.

Epistaxis par la narine gauche, ecchymose en lunette de la paupière gauche s'accentuant les jours suivants, ecchymose sous-conjonctivale de l'œil gauche.

Une *radio* faite le lendemain confirmera le diagnostic en montrant : un trait de fracture siégeant sur la paroi gauche de la voûte cranienne et se dirigeant vers l'étage antérieur, sans irradier vers l'occipital.

Accessoirement la blessée présentait une fracture du col chirurgical de l'humérus droit, et des contusions multiples.

S. G. : Température 37°; pouls bien frappé, 100.

La fracture du crâne étant évidente, la nécessité de la ponction lombaire ne paraissant pas s'imposer comme moyen thérapeutique, on ne la fait pas, on se contente de désinfecter soigneusement les orifices naturels, de donner une purge d'eau-de-vie allemande et de laisser la blessée à la diète.

Les jours suivants, l'état général paraît s'améliorer.

L'agitation, le délire diminuent, cependant l'obnubilation persiste, la blessée confondant les personnes de son entourage.

La température reste entre 37° et 37°5.

Le pouls bat régulièrement entre 80 et 90.

La plaie occipitale ne présente aucun signe d'infection.

1. E. Apert : *Bull. de la Soc. anatomique*, décembre 1898, p. 719.

2. Barret : Les formes anatomo-cliniques de la tuberculose cranienne (5 fig.). *Archives franco-belges de Chirurgie*, n° 2, 1933-1934, février, p. 135.

L'épistaxis a cessé.

L'ecchymose en lunette de la paupière gauche s'est confirmée.

Le cinquième jour, assez brusquement, agitation, délire violents, la blessée se plaint nettement de la tête.

L'examen montre de la *raideur de la nuque* et *un signe de Kernig*.

5 juin. *La température* fait un crochet à 38°4; *le pouls*. régulier et net, bat à 100.

La ponction lombaire retire un liquide *hypertendu*, *légèrement rosé* et surtout nettement *louche*.

Pensant à une méningo-encéphalite, on n'attend pas la réponse du laboratoire pour instituer un traitement anti-infectieux.

Sérum de Vincent : 60 cent. cubes antistreptococcique, 60 cent. cubes anti-pneumococcique sous-cutané.

Novar : 0 gr. 10 intraveineux. Cependant, *l'examen de laboratoire du liquide céphalo-rachidien* montre : *examen direct* : quelques globules rouges, polynucléaires nombreux et *intacts* ; pas de germes visibles ; *en culture* : pas de germes, après trente-six heures d'étude ; *chimique* : glycorachie, 0 gr. 83.

Le lendemain (sixième jour après l'accident) : l'état général s'est nettement amélioré.

Température : 37°8 ; *pouls* : 78.

L'agitation diminue, la céphalée paraît moins violente, les signes cliniques de réaction méningée sont moins accusés.

On continue néanmoins par prudence la médication sérique.

Le septième jour, la situation s'améliore de plus en plus et le résultat de la culture du liquide céphalo-rachidien étant connu, on supprime le sérum anti-streptococcique et anti-pneumococcique.

Les jours suivants, la convalescence continue.

La température reste à 37°-37°5 : *le pouls* bat régulièrement à 75-80.

L'état mental s'améliore progressivement. L'obnubilation disparaît peu à peu.

Le quinzième jour, on fait une *ponction lombaire* : liquide non *hypertendu*, légèrement *rosé* clair.

Examen direct : globules rouges, lymphocytes, pas de germe.

Culture : Pas de germe au bout de trente-six heures.

Chimie : Glucose, 0 gr. 66 ; albumine, 2 gr. 80.

Le vingtième jour, la blessée quitte l'hôpital guérie, se plaignant seulement d'une légère diminution de mémoire.

Examen neurologique : ne montre rien d'anormal.

Examen du fond de l'œil, normal.

La plaie occipitale est cicatrisée.

Il nous a été donné de revoir la blessée revenant les semaines suivantes pour sa fracture de l'humérus. La guérison s'est maintenue définitive sans séquelles.

En résumé, il s'agissait d'une méningite puriforme aseptique faisant suite à une fracture du crâne.

Nous avons recherché dans la littérature les cas analogues. Tous ont des traits communs, que nous retrouvons dans notre observation.

Début du cinquième au septième jour après le traumatisme; *évolution* en quelques jours vers la guérison :

Données particulières du liquide céphalo-rachidien, qui est *hypertendu louche*, avec *polynucléose* faisant place à la *mononucléose* et surtout *intégrité des polynucléaires*. *Absence de germe* à la culture.

Hyperalbuminose.

Hyperglycorachie alors que le sucre est généralement diminué dans les méningites septiques.

Absence de coagulum fibrineux. Ce signe, cité par plusieurs auteurs, ne nous étant pas connu, nous ne l'avons pas recherché.

Pour expliquer la production de la réaction puriforme aseptique du liquide céphalo-rachidien, M. Oudard, s'appuyant sur plusieurs observations, conclut à une réaction de voisinage autour d'un foyer infectieux localisé, *juxta-cérébral*. En effet, dans toutes les observations on trouve une porte d'entrée possible.

Fracture de la voûte communiquant avec une plaie du cuir chevelu.

Fracture du rocher.

Fracture de l'étage antérieur communiquant avec les fosses nasales.

Dans notre observation deux portes d'entrée étaient possibles.

La *plaie occipitale* du cuir chevelu, peu probable, car le trait de fracture était beaucoup plus antérieur.

Une *fracture de l'étage antérieur*, ce qui est beaucoup plus vraisemblable.

Il est à noter que s'il y eut *épistaxis*, on n'a pas observé d'*écoulement de liquide céphalo-rachidien* par le nez. La dure-mère a dû rester intacte et protéger ainsi les espaces sous-duraux, d'une infection directe.

Ces méningites puriformes aseptiques sont comparables aux réactions pleurales sur lesquelles mon maître Widal attira l'attention. Même en présence de signes cliniques impressionnants, l'étude cytologique et bactériologique du liquide céphalo-rachidien permet, en pareil cas, de porter un pronostic favorable.

BIBLIOGRAPHIE

A. Baudouin et Lereboullet : Un cas de méningite aseptique traumatique. *Paris médical*, 14 juin 1930, p. 545.

Egisto Capecchi : Méningite aseptique traumatique. *La Riforma médica*, n° 32, 10 août 1929.

R. Fontaine et J. de Girardier : Un cas de méningite aseptique traumatique. *Bull. et Mém. de la Soc. nat. de Chir.*, n° 31, 1er décembre 1928, p. 1233.

H. Hanke : Uber aseptische eitsige meningitis nach unfall. *Deutsche Zeitschr. f. Chir.*, 1930, p. 229, 385, 389.

H. Le Comte des Floris : Méningite puriforme aseptique suite de fracture du crâne. *Revue médicale de la Franche-Comté*, n° 5, 15 mars 1928.

Oudard : Les méningites aseptiques traumatiques. *Journal de Chirurgie*, juin 1927, p. 29, 641, 658.

PRÉSENTATION DE RADIOGRAPHIES ET D'APPAREIL

Le sacrolisthésis,

par M. **Albert Mouchet.**

Depuis quelques années, l'étude des déformations de la région lombo-sacrée a fait de grands progrès.

Congénitales ou traumatiques, souvent les deux, on les trouve de plus

en plus à l'origine des algies lombaires ou sacrées pour lesquelles les malades viennent nous consulter.

Depuis quatre ans, je viens d'observer 3 cas d'un glissement vertébral encore rare, peu décrit, et qui n'est pas le spondylolisthésis, dont je vous ai présenté une observation typique le 6 juillet 1927 avec le Dr Rœderer, et que j'ai décrit plus longuement avec lui dans deux mémoires successifs, le 6 novembre 1927, dans la *Revue d'Orthopédie*, et le 18 avril 1931 dans *La Presse Médicale*.

Le déplacement dont je désire vous montrer aujourd'hui les signes radiographiques n'est pas le glissement de la 5e lombaire en avant de la 1re sacrée, c'est le *glissement du sacrum en avant de la 5e lombaire*. Au risque d'encourir les foudres des puristes, je l'appellerai le *sacrolisthésis*, jugeant ce barbarisme plus euphonique que le néologisme de « hiériolisthésis » auquel Lippens (de Bruxelles) a eu recours dans un mémoire de *La Presse Médicale* (18 avril 1934) où il décrit, à côté d'une observation de spondylolisthésis classique, une observation de glissement du sacrum, en avant de la 5e vertèbre lombaire.

Je dois dire immédiatement que l'observation de Lippens n'est pas la première qui ait été publiée.

A la *Société de Neurologie de Paris*, le 29 mars 1928[1], Jean Sicard rappelait avoir vu, chez deux sujets âgés, une femme de cinquante-deux ans et un homme de soixante-douze ans, des déformations qu'il appelait des spondylolisthésis en arrière, des *rétrospondylolisthésis*. Il pensait qu'il s'agissait de lésions acquises, d'origine rhumatismale, sur les ligaments et les disques, exerçant en arrière une traction sur la colonne vertébrale.

D'autre part, en 1930, Waindruch et Korezky (de Charkoff) publiaient, sous le nom de « dislocation de la 5e vertèbre lombaire du côté dorsal », dans le *Röntgen-Praxis*[2], une observation de sacrolisthésis nettement congénital qui avait été remarqué par les parents aussitôt après la naissance.

Dans l'unique observation de Lippens, le sacrolisthésis peut, jusqu'à un certain point, être attribuable à un traumatisme (ouvrier mineur de quarante-huit ans, ayant reçu une pierre sur la région dorso-lombaire).

Dans nos trois observations, la plus ancienne est la seule où le traumatisme puisse être incriminé (homme de trente ans, ayant glissé en novembre 1926 sur les deux pieds et ayant éprouvé à ce moment, et pendant très peu de temps, une vive douleur dans la région lombaire, ayant de nouveau souffert un an plus tard en soulevant un mouton frigorifié. C'est un homme très musclé, qui souffre « dans les reins » quand il fait des travaux de force).

Nous devons son observation à l'amabilité de notre collègue Mondor, qui nous l'a adressée en mars 1930. Nous avons eu beaucoup de peine à obtenir les radiographies démonstratives que je vous présente : vous pouvez voir sur la radio de face l'aspect de chapeau de gendarme renversé qu'on

1. *Revue Neurologique*, t. I, 1928, p. 593.
2. *Röntgen-Praxis*, 2e année, 1930, p. 665-669, Leipzig.

voit dans le spondylolisthésis classique et sur la radio de profil un peu oblique le glissement du sacrum en avant.

Je n'affirmerai pas qu'il n'existait pas chez ce malade, antérieurement aux deux incidents, un état de malformation congénitale qui a pu être aggravé par le traumatisme; cela me paraît même assez probable.

On ne relève pas d'antécédents traumatiques dans les deux autres observations de sacrolisthésis que j'ai recueillies depuis 1930 : un homme de cinquante-sept ans, dont vous voyez sur la radio la 5e lombaire placée en porte à faux sur la partie postérieure de la 1re sacrée et qui avait tous les mouvements du rachis limités, sauf la flexion ; un tailleur, de quarante-quatre ans, qui éprouvait des douleurs lombaires depuis l'âge de quinze ans, surtout quand il restait debout, et qui n'avait jamais pu porter de charges sur le dos.

Dans l'examen de tous ces malades, je n'ai pas trouvé de signes distinctifs nets avec le spondylolisthésis classique, sauf cependant le moindre enfoncement du tronc dans le bassin. Chez tous, il y avait de la lordose lombaire basse, assez prononcée, avec un enfoncement exactement lombo-sacré très marqué au niveau duquel la palpation est douloureuse.

J'ai proposé comme traitement une greffe d'Albee, qui n'a pas été acceptée.

La radiothéraphie a nettement soulagé les douleurs chez l'un d'eux.

PRÉSENTATION DE RADIOGRAPHIE

Kyste multiloculaire très probablement syphilitique. Fracture à son niveau,

par M. **E. Sorrel.**

Dans la séance du 6 juin 1934, j'ai relaté l'observation d'une fillette chez laquelle une *ostéite syphilitique* avait revêtu l'aspect clinique et radiographique, et la structure anatomique d'un *kyste osseux* essentiel. J'avais dit à ce moment que les ostéites syphilitiques à forme kystique ne sont encore que très peu connues, puisque, depuis l'observation princeps qu'en 1931 MM. Mouchet et Meaux-Saint-Marc ont publiée, il n'en a pas été signalé de nouvelles.

Or, j'ai reçu le 8 novembre dernier, dans mon service, un enfant de treize ans qui s'était fait, après un traumatisme léger, une fracture sous-trochantérienne du fémur, au niveau d'un volumineux *kyste multiloculaire* (en voici la radiographie, fig. 1).

Et chez cet enfant, les *réactions sériques sont positives*; il me paraît donc infiniment probable qu'il s'agit là d'un autre exemple d'ostéite syphilitique. L'enfant a été mis au traitement et j'apporterai plus tard la suite de son observation.

Je me permets d'ajouter que, tout dernièrement, j'ai lu dans les *Bulletins de la Société de Chirurgie de Marseille* une phrase de notre collègue Bourde qui me faisait supposer que lui aussi avait vu des kystes syphilitiques. Je



Fig. 1. — Fracture sous-trochantérienne du fémur au niveau d'un kyste multiloculaire très probablement syphilitique.
(Cas X..., treize ans. Radiographie du 8 novembre 1934).

lui ai écrit, et il vient de me répondre qu'il a observé un *gros kyste du fémur fracturé chez un hérédo-syphilitique* et qu'il doit très prochainement nous en apporter ici même l'observation.

ÉLECTIONS DU BUREAU POUR L'ANNÉE 1935

Président.

Nombre de votants : 78.

M. Pierre Fredet. . . . . 76 voix. Elu.
Bulletins blancs 2

Vice-Président.

Nombre de votants : 81.

M. Rouvillois . . . . . 80 voix. Elu.
Bulletin blanc 1

Secrétaire général.

Nombre de votants : 76.

M. Louis Bazy. . . . . 55 voix. Elu.
Divers 17
Bulletins blancs 4

Les *Secrétaires annuels*, MM. P. Moure et André Martin, sont élus à l'unanimité et MM. Toupet et Basset sont maintenus par acclamation dans leurs fonctions de trésorier et d'archiviste.

ÉLECTION DE DEUX MEMBRES ASSOCIÉS ÉTRANGERS

Nombre de votants : 76

MM. Jurasz (Poznan) et Finochietto (Buenos-Aires) sont élus à l'unanimité.

ÉLECTION DE SIX MEMBRES CORRESPONDANTS ÉTRANGERS

Nombre de votants : 76.

MM. Dandy (de Baltimore); Pappa (d'Athènes); Albert Paquet (de Québec); Dogliotti (de Turin); Uffreduzzi (de Turin); Kostitch (de Belgrade) sont élus à l'unanimité.

La prochaine séance aura lieu le **mercredi 9 janvier 1935.**

TABLE ALPHABETIQUE DES MATIÈRES

POUR L'ANNÉE 1934

A

Abcès froids bacillaires. Diagnostic des —, par la culture sur le milieu de Löwenstein, par MM. Lombard et Thiodet. 46
— du cerveau. Ostéomyélite primitive des os du crâne avec — et aphasie. Association du traitement chirurgical et du traitement médical (autovaccin et injections de bacté-staphi-phage d'Hérelle). Guérison, par MM. Stoïan et Costesco. 11
Rapport : M. Auvray. 11
— du cerveau. Deux — traités selon la méthode de Worms. Guérison, par M. Daniel Férey. 912
— du poumon, par M. R. Proust (présentation de radiographies) [ces radiographies sont déposées aux Archives de la Société sous le n° 29] 127
Discussion : M. Robert Monod 128
Abdomen. Contracture abdominale et syndrome péritonéal par rupture sous-péritonéale d'un anévrisme de l'aorte abdominale, par M. Emile Delannoy (ce travail est déposé aux Archives de la Société sous le n° 30). 204
—. Anomalies cliniques dans un cas de contusion abdominale, par M. Jean Berger 953
Discussion : MM. Métivet, Proust 955
Acides. Essai sur l'équilibre des acides et des bases dans la pratique chirurgicale, par M. G. Wolfromm 242
Actinomycose osseuse. A propos de l'—, par M. L. Ombrédanne. 1152
Adéno-carcinome de l'ovaire avec ascite hémorragique chez une petite fille de dix ans, par M. V. Djourovitch (ce travail est déposé aux Archives de la Société sous le n° 68). 744
Aisselle. Volumineuse tumeur conjonctive des parties molles du creux de l'—. Amputation interscapulo-thoracique, par MM. E. Mourgue-Molines et Arnal. 401
Rapport : M. Jean Quénu 401
Discussion : MM. Rouhier, Basset 408
Algies diverses symptomatiques, traitées opératoirement, dues en réalité à la rupture d'un anévrisme traumatique de l'aorte toléré depuis dix-huit ans, par M. Yves Delagenière. 763
Allocution de M. Albert Mouchet, président sortant. 207
— de M. Georges Labey, président pour 1934 208
Amputation interscapulo-thoracique. Volumineuse tumeur conjonctive des parties molles du creux de l'aisselle. —, par MM. E. Mourgue-Molines et W. Arnal. 401
Rapport : M. Jean Quénu 401
Discussion : MM. Rouhier, Basset 408
— interscapulo-thoracique. A propos de l'—, par M. Pierre Fredet 473
Anesthésie. Note sur la pression épidurale négative, par M. Bonniot. 125
— épidurale (sur l'—) des racines dorsales lombaires et sacrées (25 cas), par MM. L. Houdard, Robert Judet et Mathey 510
Discussion : MM. Robert Monod, Desplas, Moure 517, 518
—. Le bromure de sodium comme anesthésique de base, par M. H. Gaudier . . 373
— générale. Remarques sur l'— avec un sel sodique de la cyclo-hexényl-biméthyl-malonyurée (Evipan), par M. Robert Monod 318
Discussion : MM. Brocq, Capette. 328

Anesthésie locale. Présentation d'un appareil à pression pour l'—, par J. Ch. Bloch 1324
—. 1° Vingt-cinq observations d'— à l'Evipan sodique, par M. G. Sicard. . . . 573
—. 2° — par l'Evipan sodique intraveineux. Emploi de la strychnine au cours de l'— générale à l'Evipan sodique et dans la période post-anesthésique, par MM. H. Duboucher, J. Mégnin et Sarlin. 573
Rapport : M. P. Brocq 573
Discussion : MM. Proust, Robert Monod, Desplas 578, 579
— intraveineuse par l'Evipan sodique, par M. Jean Gautier 1140
— à l'Evipan, par MM. J. Ducuing et P. Ch. Fabre 1128
Rapport : M. Desplas 1128
Discussion : MM. Robert Monod, P. Moure, Bréchot, Labey. . 1131, 1132, 1133, 1134, 1135
— à l'Evipan. Notes sur l'—, par MM. P. Moure, Fontaine et Ch. Rouault. . 1178
— métamérique haute péridurale. Physiologie chirurgicale de l'espace péridural dans l'—, par M. G. Zorraquin 438
Rapport : M. Robert Monod. 438
— péridurale segmentaire. Remarques sur l'— (méthode de Dogliotti), par M. Robert Monod 453
Discussion : MM. Maurer, Desplas, Bréchot 458, 459
—. A propos du butyl-éthyl-barbiturate de sodium. Sonéryl sodique intraveineux comme anesthésique de base, par MM. Bernard Desplas et Mlle G. Chevillon. 519
Discussion : MM. Pierre Fredet, Robert Monod, A. Basset, P. Brocq, Pierre Duval. 525, 526, 527, 528
— (L') dans la chirurgie des voies biliaires, par MM. A. J. Bengolea et C. Velasco Suarez 1375
— régionale des membres par voie artérielle, par M. Pierre Goinard. 1362
Rapport : M. P. Wilmoth 1362
— (L') splanchnique pour gastrectomie, par M. Jacques Charles-Bloch 1310
Discussion : MM. Sauvé, P. Brocq, Bréchot, Métivet. . . 1312, 1313, 1314
Anévrisme. Algies diverses symptomatiques, traitées opératoirement, dues en réalité à la rupture d'un — traumatique de l'aorte toléré depuis dix-huit ans, par M. Yves Delagenière 763
— de l'aorte. Opérations pour rupture d'— avec formation d'hématome enkysté à évolution lente (deux observations), par M. René Leriche. 876
— fusiforme de l'artère axillaire. Extirpation. Guérison, par M. Pierre Mocquot (présentation de malade). 338
— artério-veineux des vaisseaux axillaires, par M. G. Sicard. 701
Rapport : M. P. Moure 701
— cirsoïde. Artériographie d'un — de la base du 3e doigt de la main gauche, par MM. Louis Bazy, Reboul et Racine (présentation de radiographies). 922
— cirsoïde de la main traité par l'extirpation et la coagulation diathermique. Résultat éloigné, par M. P. Moure (présentation de malade) 962
— jugulo-carotidien ; extirpation ; guérison, par MM. C. Dambrin et L. et P. Dambrin. 1282
Ankylose osseuse. Arthroplastie du genou pour — d'origine gonococcique. Résultat après trois ans, par MM. Louis Bazy et Galtier (présentation de malade). . 861
— temporo-maxillaire droite, traitée par résection du condyle et application de l'appareil de M. Darcissac, par M. Jacques Leveuf (présentation de malade). 1209
Anus contre nature. La fermeture précoce et intrapéritonéale des — portant sur l'intestin grêle. Huit observations. Huit guérisons, par M. Daniel Férey . . 1202
Discussion : MM. Soupault, Alglave, Picot, Basset, G. Lardenois. 1206, 1207
Aorte. Algies diverses symptomatiques, traitées opératoirement, dues en réalité à la rupture d'un anévrisme traumatique de l'— toléré pendant dix-huit ans, par M. Yves Delagenière 763
—. Opérations pour rupture d'anévrisme de l'— avec formation d'hématome enkysté à évolution lente (deux observations), par M. René Leriche. 876
Appareil tracteur pliant et portatif pour l'orthopédie des membres. Perfectionnements apportés par M. Georges Rieunau à son —, par M. E. Mériel (présentation d'appareil). 433
— à transfusion du sang Henry et Jouvelet, par M. H. Rouvillois (présentation d'instrument) 464

Appareil pour la contention transitoire des fractures des os longs après réduction sanglante, jusqu'à maintien définitif par appareil plâtré externe, par M. J. Abadie (présentation d'instrument) . . . 430
Discussion : M. P. Fredet . . . 432
— pour ligature temporaire des fractures obliques, par M. Jacques Leveuf (présentation d'appareil) . . . 920
— permettant de réaliser, à l'abri de toute erreur, l'enchevillement du col du fémur sans arthrotomie, par MM. P. Brocq et R. Dulot (présentation d'instrument) . . . 736
— (Présentation d'). Moyens de transport des blessés à bord des navires de combat, par M. Oudard . . . 956
Discussion : MM. Proust, Rouvillois . . . 959
— arthro-moteur, par M. Strohl (présentation d'appareil) . . . 1176
— à pression pour l'anesthésie locale, par M. Jacques-Charles Bloch (présentation d'appareil) . . . 1324
Appareillages pour le traitement des fractures de jambe de réduction difficile, par M. Paul Mathieu . . . 328
Discussion : M. B. Desplas . . . 330
Appendice. Une observation de cancer de l'—, par M. P. Hardouin . . . 491
Discussion : MM. Métivet, P. Moulonguet, Barthélemy . . . 493
—. Carcinoïdes appendiculaires, par MM. André Guillemin et Baur . . . 598
—. Evolution vers la résorbtion d'un — amputé spontanément et flottant dans un abcès, par MM. Jean Berger et Roger Simon . . . 1026
— monstrueux, par M. P. Wilmoth (présentation de pièce) . . . 1290
Appendicite. Vingt-six observations d'occlusion d'origine appendiculaire, par MM. G. Renon et H. Laffitte (les observations sont déposées aux Archives de la Société sous le n° 38) . . . 333
—. A propos de trois cas d'hémorragies consécutives à l'appendicectomie, par M. Rolland . . . 449
Rapport : M. Auvray . . . 449
Discussion : M. Oudard . . . 452
— suivie de typhlite ulcéro-hémorragique, par M. Placintianu (ce travail est déposé aux Archives de la Société sous le n° 85) . . . 1052
— pelvienne. A propos d'un cas d'—, par MM. Rouzaud et Bourllec (ce travail est déposé aux Archives de la Société sous le n° 33) . . . 228
— rétro-cæcale chez les deux frères. Deux formes identiques d'—, par MM. Martin et Baudet (ce travail est déposé aux Archives de la Société sous le n° 81) . . . 946
Artère axillaire. Anévrisme fusiforme de l'—. Extirpation. Guérison, par M. Pierre Mocquot (présentation de malade) . . . 338
— iliaques primitives. Embolies successives des deux — localisées par l'aortographie et traitées par artériectomies. Thrombose aortique. Echec. Mort, par MM. Roux-Berger, Contiadès et Naulleau (présentation de radiographies) . . . 284
— poplitée. Artériectomie pour rupture de l'—, par M. R. Proust (présentation de malade) . . . 886
Artériectomie. A propos de l'—, par M. R. Proust . . . 667
— pour rupture de l'artère poplitée, par M. R. Proust (présentation de malade) . . . 886
Artériographie (L') dans les néoplasies des os et des parties molles, par M. Reynaldo dos Santos . . . 99
Discussion : M. M. Métivet, Moulonguet . . . 109
—. L'opération de Matas à la lumière de l'—, par M. Reynaldo dos Santos . . . 660
— (L') dans les affections ostéo-articulaires et osseuses des membres, par MM. Louis Bazy et Henri Reboul . . . 682
—. A propos de l'—, par M. Jean Quénu . . . 685
Discussion : MM. Métivet, R. Proust, P. Brocq, E. Sorrel . . . 689, 690
—. A propos de l'— dans les artérites des membres, par MM. Charbonnel et Massé . . . 950
— d'un anévrisme cirsoïde à la base du 3e doigt de la main gauche, par MM. Louis Bazy, Reboul et Racine (présentation de radiographies) . . . 922
Artérites. L'artériographie dans les — des membres, par MM. Louis Bazy, Henri Reboul et Maurice Racine . . . 625
Discussion : MM. Jean Quénu, P. Moure, P. Brocq . . . 630, 631
—. A propos de l'artériographie dans les — des membres, par MM. Charbonnel et Massé . . . 950

Arthrite purulente du genou à streptocoque et tétragène guérie sans opération par une inoculation intra-articulaire de bactériophage, par M. André Raiga (ce travail est déposé aux Archives de la Société sous le nº 64) 697
— suppurées du genou. Mobilisation active immédiate et anesthésie générale dans le traitement des —, par M. J. de Fourmestraux 757
Discussion : M. Picot 761
— suppurées du genou. A propos du traitement des —, par M. G. Métivet. . . 822
— suppurée traumatique du genou, par M. J A. Phélip. 851
— chronique de la hanche gauche. Résection modelante pour —, par MM. Cunéo et Alivisatos (présentation de malade). 732
Arthrodèse de hanche. Pièce d'— prélevée quinze mois après l'intervention et après neuf mois de marche, par M. André Richard (présentation de pièce). . 1325
Arthroplastie du genou pour ankylose osseuse d'origine gonococcique. Résultat après trois ans, par MM. Louis Bazy et Galtier (présentation de malade) . . 861
— du genou, par M. Redon 1373
Rapport : M. Paul Mathieu 1373
Asthme bronchique, traité par stellectomie gauche. Un cas d'—, par M. Henri Godard 978
Rapport : M. Jacques Leveuf 978
Azotémie. L'infidélité de l'— normale dans les indications et le pronostic opératoires, par M. Pierre Duval 1144
Discussion : MM. Maurice Chevassu, Métivet 1147, 1148

B

Bactériophage. Arthrite purulente du genou à streptocoque et tétragène guérie sans opération par une inoculation intra-articulaire de —, par M. André Raiga (ce travail est déposé aux Archives de la Société sous le nº 64) 697
Blocage ventriculaire après fracture du crâne mis en évidence par une encéphalographie lombaire, par MM. René Fontaine et F. Frœlich. 826
Rapport : M. Petit-Dutaillis 826
Bouche. Des rapports du canal de Bochdalek avec le phlegmon du plancher de la —, par M. Clermont. 1064
Rapport : M. Truffert. 1064
Branchiomes du cou. Trois observations de —, par M. P. Truffert 602
Discussion : MM. Veau, Arrou 609, 610
—. A propos des —, par M. Maurice Chevassu. 666
—, par M. Henri Mondor. 744
Bromure de sodium (Le) comme anesthésique de base, par M. H. Gaudier. . . 373
Bronches. Fermeture d'une fistule bronchique par l'électrocoagulation, par M. P. Moulonguet (présentation de malade) 226
Discussion : M. Robert Monod 226

C

Cæcum. Un cas de volvulus du —, par M. N. Barbilian. 824
Rapport : M. Rouhier. 824
—. Deux cas de volvulus aigus du —, par MM. Sauvé et Lejeune 879
Discussion : MM. Pierre Duval, H. Mondor, Roux-Berger, R. Grégoire. 881, 882, 883
Calcanéum. Résultats de trois fractures du — traitées par la greffe osseuse, par M. H. Laffitte. 1348
Discussion : M. Sorrel 1352
Calcification périscapulo-humérale. Trois cas de — opérés et guéris, par MM. Prat et J. Bernardbeig 655
— du *nucleus pulposus*, par MM. L. Guichard et A. Simon 1084
Rapport : M. A. Mouchet 1084
Discussion : MM. Petit-Dutaillis, Et. Sorrel 1086, 1887
Calcium sanguin. Note sur les variations du — au cours de la période post-opératoire, par MM. G. Ménégaux, Guillaumin et Pergola. 635

Rapport : M. Raymond Grégoire. 635
Discussion : M. P. Fredet. 636
Calculs. La nécessité de la néphropexie après les interventions pour — du rein et du bassinet, par M. N. Hortolomei 44
—. Obstruction calculeuse de la voie biliaire principale sur toute sa longueur. Cholédocotomie. Désobstruction de la papille par le procédé de Pribram. Guérison, par M. Antoine Basset. 33
— biliaires. Un cas unique de supercherie à gros rendement découvert par la radiographie et confirmé par l'intervention chirurgicale, par M. A. Jentzer . 720
— salivaire gros comme une fève bien visible à la radiographie, par M. Rouhier (présentation de pièce). 887
Canal de Bochdalek. Des rapports du — avec le phlegmon du plancher de la bouche, par M. Clermont 1064
Rapport : M. Truffert 1064
Cancer. A propos de l'évolution du —, par M. Th. de Martel 1391
Discussion : MM. Moure, Lenormant, Pierre Duval, R. Proust, Gosset, Labey, Schwartz, Riche, Louis Bazy, Basset, Sauvé, Paul Launay, J.-L. Faure, Bréchot, Okinczyc 1394
— de l'appendice. Un observation de —, par M. P. Hardouin 491
Discussion : MM. Métivet, P. Moulonguet, Barthélemy 493
—. Carcinoïdes appendiculaires, par MM. André Guillemin et Baur 598
— (pseudo-) gastriques guéris après simple laparotomie. (A propos des tumeurs inflammatoires de l'estomac), par M. G. Jeanneney. 414
— du rectum enlevé par voie abdomino-péritonéale. (A propos de nouvelles recherches sur la propagation ganglionnaire des cancers de l'ampoule rectale), par MM. R. Soupault, R. Leibovici et M. Perrot (présentation de pièce). . 128
Capillarite. Note sur un cas de — traité par la sympathicectomie, par MM. P. Dionis du Séjour et Gurfinkiel 1071
Capsule surrénale. Deux observations d'hypernéphromes, par M. F. M. Cadenat. 728
— surrénale. Cortico-surrénalome malin. Aortographie. Exérèse. Guérison opératoire, par MM. J.-L. Roux-Berger, J. Naulleau et X.-J. Contiadès . 791
Cardia. Un cas de rétrécissement cardio-œsophagien essentiel traité par opération de Heller, par M. Henri Fruchaud 1264
Carotide. Anévrisme jugulo-carotidien; extirpation; guérison, par MM. G. Dambrin, L. et G. Dambrin 1282
Cerveau. Deux abcès du — traités selon la méthode de Worms. Guérison, par M. Daniel Férey. 912
—. Hématome intracérébral isolé. Évacuation. Guérison, par M. Jean de Lauwereyns. 228
Rapport : M. P. Moulonguet 228
—. Hématome du centre ovale. Craniectomie et évacuation de l'hématome. Guérison, par MM. H.-L. Rocher et A. Fontan. 381
—. Technique et indications de la ventriculographie cérébrale par la voie transvoûte orbitaire, par M. A.-M. Dogliotti 1017
Chirurgie cholédocienne (La) en deux temps, par M. P. Moulonguet. 853
Discussion : MM. Hartmann, Desplas, Brocq 860
Cholédoco-duodénostomie pour pancréatite chronique sténosante. Résultat de quatre ans, par M. Félix Papin 547
Cholédoque. La chirurgie cholédocienne en deux temps, par M. P. Moulonguet. 853
Discussion : MM. Hartmann, Desplas, Brocq 860
—. Voy. *Voies biliaires*.
Clavicule. Fracture bilatérale de la —, par MM. Amza Jeanu et Dan Théodoresco (ce travail est déposé aux Archives de la Société sous le n° 35) 296
Cœur. Aspect radiologique de l'hémopéricarde dans un cas de plaie du —, par M. Marcel L'Heureux 409
Rapport : M. Maisonnet. 409
—. Plaie tangentielle par balle de l'oreillette droite, section de la veine pulmonaire inférieure droite. Les voies d'abord du cœur. Rayons X et plaies du cœur, par M. Henri Costantini 710
Côlon transverse. Deux observations de plaies par balle du —, traitées par l'extériorisation du segment colique blessé, et guéries, par M. Jacques-Charles Bloch. 1099
Discussion MM. P. Moure, Lance, Proust 1102

Côlon pelvien. Volvulus du — et grossesse, par M. Paul Banzet. 444
Rapport : M. Huet 444
— sigmoïde. Subocclusion par sigmoïdite et par péri-sigmoïdite, par M. Yves Bourde. 494
— sigmoïde. Arrachement du — au cours d'un curettage, par M. A. Finsterer . 926
Colonne vertébrale. A propos du traitement des fractures de la colonne vertébrale par la méthode de Böhler, par MM. Louis Bazy et Emile Strohl . . 4
Discussion : MM. Pierre Duval, Paul Mathieu. 5
— vertébrale. Les avantages de la position en décubitus dorsal pour la réduction des fractures de la — avec déplacement, par MM. J. Sénèque, A. Sicard et Nicolas. 1138
Discussion : M. Huet 1139
— vertébrale. Kyste hydatique de la —, par MM. Costantini et Azoulay 82
Compression (La) passagère du duodénum par adénopathie mésentérique, par MM. Pierre Duval et J.-Ch. Roux 1239
Discussion : MM. Lardennois, Moure, Okinczyc. 1242, 1243
Compte rendu des travaux de la Société nationale de Chirurgie pendant l'année 1933, par M. Gaston Picot 141
Contracture abdominale et syndrome péritonéal par rupture sous-péritonéale d'un anévrisme de l'aorte abdominale, par M. Emile Delannoy (ce travail est déposé aux Archives de la Société sous le n° 30) 204
Contusion abdominale. Anomalies cliniques dans un cas de —, par M. Jean Berger 953
Discussion : MM. Métivet, Proust. 955
— herniaires. A propos de —. Rupture intestinale par contusion d'une élytrocèle, par M. Huet 936
Cordon spermatique Torsion supravaginale du — (bistournage accidentel) sans inversion testiculaire. Détorsion opératoire à la vingtième heure. Guérison, par M. Fiévez 507
Rapport : M. P. Moulonguet 507
Corps étrangers. Compresses champs oubliées dans le ventre et retrouvées dans la lumière intestinale, par M. Christidi. 446
Rapport : M. P. Huet 446
Discussion : MM. Edouard Michon, Mauclaire 448
— articulaire du coup de pied, par M. J. Mégnin (ce travail est déposé aux Archives de la Société sous le n° 70) 789
— du duodénum (cuiller à café). Extraction. Guérison, par M. René Simon. . . 1073
Côte. Etude critique des voies d'abord de la 1re — au cours des thoracoplasties partielles du sommet dans le traitement de la tuberculose pulmonaire, par MM. Henri Fruchaud et André Bernou. 1266
Discussion : MM. Maurer, Proust, Lardennois, Robert Monod, 1277, 1279, 1280, 1281
Cou. Trois observations de branchiomes (tumeurs congénitales solides) du —, par M. P. Truffert. 602
Discussion : MM. Veau, Arrou 609, 610
—. A propos des branchiomes, par M. Maurice Chevassu. 666
—. par M. Henri Mondor 744
—. Lipome symétrique de la région antérieure du —, par M. Métivet (présentation de malade) 788
—. Plaie de la face et du — par balle; fracture du maxillaire inférieur, lésions du grand hypoglosse et du sympathique, hémorragie tardive de la carotide externe. par M. L. Mérigot 1173
—. Présenté par M. E. Sorrel (présentation de malade). 1173
—. Voy. *Kyste*.
Cou-de-pied. Quatre cas de fractures ouvertes de Dupuytren, par M. Louis Bergouignan (ce travail est déposé aux Archives sous le n° 49) 469
—. Résultats éloignés d'une résection cunéiforme des os de la jambe pour fracture de Dupuytren vicieusement consolidée, par M. A. Laffitte. 1353
—. Technique pour la résection de l'articulation tibio-astragalienne, par M. Victor Dimitriu (ce travail est déposé aux Archives de la Société sous le n° 58) . . . 744
—. Entorse tibio-tarsienne. Vérification opératoire, désintersion du ligament péronéo-astragalien antérieur, par M. J. Sénèque (présentation de malade) . . 885
—. Corps étranger articulaire du —, par M. J. Mégnin (ce travail est déposé aux Archives de la Société sous le n° 70). 789

Crâne. Volet osseux surélevé dans un cas d'épilepsie post-traumatique, par M. A. JENTZER. . . . 722
—. Un cas de fracture du — non consolidée trois ans après l'accident, par M. A. JENTZER . . . 715
—. Blocage ventriculaire après fracture du — mis en évidence par une encéphalographie lombaire, par MM. RENÉ FONTAINE et F. FROELICH . . . 826
Rapport : M. PETIT-DUTAILLIS . . . 826
—. Fracture de la voûte du — avec volumineux épanchement extradural et sous-périosté. Ponction ventriculaire et trépanation. Guérison, par M. MARCEL ARNAUD . . . 1255
Rapport : M. PETIT-DUTAILLIS . . . 1255
—. Méningite traumatique puriforme aseptique, par MM. P. MOURE et DELINOTE (présentation de malade). . . . 1416
—. Observation d'opération d'Ody, par M. J. MAES . . . 832
—. Une observation de drainage sous-occipital transatloïdien (opération de F. Ody), par M. ANDRÉ TAILHEFER. . . . 832
Rapport : M. PETIT-DUTAILLIS . . . 832
Discussion : M. PROUST . . . 839
—. Un cas d'hémangiome caverneux rétro-oculaire simulant un méningiome. Opération par voie frontale. Guérison, par M. A. JENTZER . . . 723
Discussion : M. PETIT-DUTAILLIS. . . . 727
—. Ostéomyélite primitive des os du crâne avec abcès du cerveau et aphasie. Association du traitement chirurgical et du traitement médical (autovaccin et injections de Bacté-staphi-phage d'Hérelle). Guérison, par MM. STOÏAN et COSTESCO. 11
Rapport : M. AUVRAY. . . . 11
—. A propos de l'encéphalographie lombaire, par M. TH. DE MARTEL . . . 892
—. Hématome sous-dural chronique post-traumatique. Opération. Guérison, par MM. SWYNGHEDAUW et DEREUX . . . 1155
Rapport : M. P. MOULONGUET . . . 1155
Discussion : MM. PETIT-DUTAILLIS, WELTI. . . . 1160
—. Paralysie totale de l'hypoglosse, parcellaire du spinal, parésie transitoire du sympathique par projectile de la base du crâne (syndrome condylo-déchiré postérieur partiel), par M. PAUL ROQUES. . . . 1161
Rapport : M. MOCQUOT. . . . 1161
—. Pneumatocèle intracranienne post-traumatique, par M. L. BALLIF et A. MORUZI. 985
Rapport : M. D. PETIT-DUTAILLIS . . . 985
Discussion : M. TRUFFERT. . . . 990
—. Tuberculome sus-dure-mérien, par MM. E. SORREL et P. MALGRAS (présentation de malade) . . . 1412
Creux poplité. Volumineux fibrome du — par M. AUVRAY. . . . 1236
Discussion : M. ARROU. . . . 1238
— poplité. Fibrome du — par M. F. M. CADENAT. . . . 1301
— sus-claviculaire. Volumineux hématome du — droit, par M. TRUFFERT (présentation de malade). . . . 529
Cuisse. Avantages de l'appareillage classique de Hennequin sur le traitement sanglant des fractures de la —, par M. YVES DELAGENIÈRE. . . . 761
— Double fracture de — traitée par ostéosynthèse temporaire, par MM. PROUST et JUDET (présentation de malade). . . . 1044
Curettage. Perforation utérine avec grave lésion intestinale au cours d'un — pour avortement, par M. H.-L. HELMAN . . . 536
Rapport : M. PICOT. . . . 536
Discussion : MM. SOUPAULT. MONDOR, PROUST. MOURE. R. CH. MONOD, MAUCLAIRE, BROCQ, BASSET, ROUHIER, HUET, DESPLAS, 536, 537, 538, 539, 540, 541
—. Arrachement du rectum et du côlon sigmoïde au cours d'un —, par M. R. SOUPAULT . . . 568
—. Quelle conduite faut-il tenir à la suite d'une perforation utérine survenue au cours du —, par M. PAUL MOURE . . . 570
Discussion : MM. HARTMANN, R. PROUST . . . 572
—. Sur la question de la conduite à tenir en cas de perforation utérine au cours du —, par M. CHARLES VIANNAY. . . . 636
—, par M. A. BASSET . . . 639
—, par M. J.-L. FAURE . . . 642
—, par M. AUVRAY. . . . 647

Curettage. Sur la question de la conduite à tenir en cas de perforation utérine au cours du —, par M. Broco. 648
—, par M. Huet 652
—, par M. Mondor. 654
—, par M. André 668
—, par M. Jean Quénu. 669
—, par M. André Richard. 672
—, par M. Sauvé. 673
—, par M. d'Allaines 674
—, par M. René Bloch. 678
—, par M. F. Ferrari. 752
—, par M. H. Gaudier 755
—, par M. R. Proust 756
—, par M. Alglave 802
—, par M. Sauvé. 804
—, par M. P. Broco 804
—, per M. Robert Monod 808
—, par M. Bréchot 812
—, par M. R. Proust. 822
—, par M. G. Picot 907
—, par M. Finsterer 926
—, par M. J. Tanasesco 946

D

Davier pour résection costale, par M. R. Soupault (présentation d'instrument) . 1124
Décès de M. Pierre Bazy, membre honoraire. 204
— de S. M. Albert Ier. 344
— de M. Bousquet, membre correspondant national. 376
— de M. de Lotbinière Harwood, membre associé étranger 790
— de S. M. Alexandre Ier de Yougoslavie 1052
— de M. Novaro, membre correspondant étranger 1178
— de M. Chastenet de Géry, membre titulaire, ... 1212
— de M. Joad Alvès Delima, membre correspondant étranger. 1212
— de M. Victor Ménard, membre correspondant national 1246
— de M. Autefage, membre correspondant national 1360
Décollement épiphysaire du condyle externe de l'humérus avec rotation de 180° suivant un axe antéro-postérieur, par MM. E. Sorrel et Dulot (présentation de radiographies) 529
Désarticulation inter-tibio-calcanéenne de Ricard. A propos de la —, par M. Dan Théodoresco (ce travail est déposé aux Archives de la Société sous le n° 36). . 296
Diaphragme. Hernie diaphragmatique rétroxiphoïdienne non traumatique, probablement congénitale, par MM. Lenormant, René Bloch et Mauclaire (présentation de radiographie) 1049
Diaphyse. Onze observations de résection diaphysaire pour ostéomyélite des adolescents, par M. Henri Oberthur. 474
Rapport : M. Jacques Leveuf 474
—. Le mécanisme de la régénération osseuse après résection d'une — atteinte d'ostéomyélite, par M. Jacques Leveuf 479
Discussion : MM. R. Proust, Métivet, Okinczyc, E. Sorrel 483, 484
— fémorale. A propos du traitement sanglant des fractures de la — par M. Boppe. 834
— fémorale. De l'ostéosynthèse dans les fractures de la —, par M. Pierre Fredet. 867
Discussion : MM. Alglave, Sorrel, Ombrédanne, Bréchot, P. Mathieu, J. Leveuf 873, 874, 875, 876
— fémorale. A propos du traitement sanglant des fractures de la — chez l'enfant, par M. Yovtchitch 970
— fémorale A propos du traitement des fractures de la —, par M. P. Decker . 1053
Discussion : MM. Proust, Roux-Berger, Alglave, Soupault, Rouhier, Paul Mathieu, Sorrel, Huet 1058, 1059, 1060, 1061, 1062
Dilatation aiguë de l'estomac, spontanée, non opératoire. Mort en cinq heures, par M. Daniel Férey. 336
Discussion : M. R. Proust 338

Dilatation aiguë de l'estomac (non opératoire). A propos d'un cas de —, par M. Rény (ce travail est déposé aux Archives de la Société sous le n° 45) . . . 437
— congénitale du canal cholédoque, par M. A. Tailhefer 8
Rapport : M. J. Sénèque. 8
Discours de M. Albert Mouchet. 136
— prononcé par M. le Président à la cérémonie de la remise de la médaille du professeur J.-L. Faure, le 18 novembre 1934 1213
Discussions en cours. Discussion sur les cholépéritoines sans perforation évidente des voies biliaires. 311, 413
—, Sur la question de la conduite à tenir en cas de perforation utérine au cours d'un curettage. 636, 668, 752, 802, 907
Diverticule juxta-cardiaque de l'estomac ayant causé un syndrome pseudo-ulcéreux. Ablation. Guérison, par M. Georges Bonnet 589
— (Les) pharyngo-œsophagiens inextirpables, par M. Raymond Grégoire 840
Drainage sous-occipital transatloïdien. Une observation de — (opération de F. Ody), par M. André Tailhefer. 832
Rapport : M. Petit-Dutaillis. 832
Discussion : M. R. Proust. 839
Duodénum. Perforation latente d'un ulcère duodénal en 1931. Erreur de diagnostic redressée en 1933, au cours d'une deuxième perforation, par M. Courboulès . 48
—. Valeur pronostique de la dilatation de la 1re anse jéjunale dans les perforations gastro-duodénales, par M. Yves Delagenière. 216
—. Ulcère perforé de la 2e portion duodénale, par M. Koechlin (ce travail est déposé aux Archives de la Société sous le n° 43) 437
—. Ulcère calleux de la 2e portion duodénale. Résection gastro-duodénale, gênée par anomalie cholédocienne Détail de technique pour la suture duodénale, par M. Cabanié (ce travail est déposé aux Archives de la Société sous le n° 88) . . 1233
—. Corps étranger du — (cuiller à café). Extraction. Guérison, par M. René Simon. 1073
—. La compression passagère du — par adénopathie mésentérique, par MM. Pierre Duval et J.-Ch. Roux. 1239
Discussion : MM. Lardennois, P. Moure, J. Okinczyc. 1242, 1243
Dyschondroplasie d'Ollier. Deux cas de —, par MM. André Richard, C. Roederer et P. Dupuis 678
Dysembryome kystique du grand épiploon, par M. Paul Foucault. 972
Rapport : M. P. Moure 972

E

Ecarteur cérébral. Présentation d'un —, par M. Th. de Martel 739
— valve pour la stellectomie, par M. J. Abadie (présentation d'instrument) . . . 432
Echinococcose. Deux localisations rares de l'— : Kyste du pancréas, kyste du cou, par M. Moskoff. 62
Rapport : M. Jean Quénu 62
Ecran radioscopique stérilisable, par M. L. Grimault (présentation d'instrument). 1121
Discussion : M. Proust 1124
Epiploon. Dysembryome kystique du grand —, par M. Paul Foucault. 972
Rapport : M. Moure. 972
Ectopie testiculaire. La migration testiculaire est un phénomène hormonal. L'opothérapie hypophysaire dans l'—, par M. Pierre Lombard 878
Election d'une Commission chargée de l'examen des titres des candidats à une place de membre titulaire. 56, 596
— d'un membre titulaire (votes en vue de l') 134, 294, 468
— d'un membre honoraire. M. Mouchet 342
— d'un membre titulaire. M. Welti. 742
— de quatre membres correspondants étrangers. 742
— de M. Jean-Louis Faure à l'Académie des Sciences 806, 890
— d'une Commisson chargée d'examiner les titres des candidats aux places vacantes de membre correspondant national. 1210
— de Commissions pour les prix de la Société 1291
— de sept membres correspondants nationaux 1358
— du Bureau pour l'année 1935 1422
— de deux membres associés étrangers. 1423

Election de six membres correspondants étrangers 1423
Electro-coagulation. Fermeture d'une fistule bronchique par l'—, par M. Moulonguet (présentation de malade) 226
Discussion : M. Robert Monod 226
Eloge de M. Félix Lejars, par M. Robert Proust. 169
Embolies successives des deux artères iliaques primitives localisées par l'aortographie et traitées par artériectomies. Thrombose aortique. Echec. Mort, par MM. Roux-Berger, Contiadès, et Naulleau (présentation de radiographies). 284
Encéphalographie lombaire. A propos de l'—, par M. T. de Martel 892
Entorse. Qu'est-ce qu'une —, par M. René Leriche. 365
Discussion : MM. Veau, Toupet, Métivet, Basset. 372
— grave du genou : rupture des ligaments croisés, du ligament latéral interne, du ménisque interne, par M. Folliasson 1218
Rapport : M. Albert Mouchet. 1218
Discussion : M. Robert Monod. 1220
— tibio-tarsienne. Vérification opératoire; désinsertion du ligament péronéo-astragalien antérieur, par M. J. Sénèque (présentation de malade). 884
Epaule. Traitement des luxations récidivantes de l'— par le procédé de la greffe osseuse incluse dans le dédoublement longitudinal de la pointe de la coracoïde et le tendon du coraco-biceps (Résultats éloignés), par MM. Louis Bazy et Jean Calvet 590
Discussion : MM. Gernez, Oudard, René Bloch, J.-Ch. Bloch, Desplas. 593, 594, 595, 596
—. Trois cas de calcification périscapulo-humérale opérés et guéris, par MM. Prat et J. Bernardbeig. 655
—. Ostéome développé sur l'extrémité libre d'un greffon coracoïdien (opération de Oudard pour luxation récidivante de l'—). Compression du plexus brachial. Radiothérapie, par M. Jacques-Charles Bloch 1135
Epididymites (Les) primitives à staphylocoques, par MM. R. Gouverneur et Charles Motz. 418
Discussion : MM. Madier, Moure, Louis Bazy, Moulonguet, Braine. 424, 425, 426
Epidurale. Note sur la pression — négative, par M. Bonniot. 125
Epilepsie post-traumatique. Volet osseux surélevé dans un cas d'—, par M. A. Jentzer 722
Epiphysite Un cas d'— de la tête du 2e métatarsien (*métatarsus planus*), par M. Mauclaire (présentation de radiographies). 467
Epispadias grave guéri par plicature vésico-urétrale, par M. Jean Gautier. . . 219
Epithélioma thyroïdien de la parotide. Extirpation. Guérison. Récupération fonctionnelle complète du nerf facial paralysé, par MM. G. Worms et A. G. Weiss (présentation de malade). 499
Discussion : MM. R. Proust, Gernez. 501, 502
— du sein. Un cas de guérison d'— à la suite d'infection grave de la tumeur, par MM. Thésée Papadopoulo, J. Kopp et A. Hadjigeorges 214
Rapport : M. J.-L. Roux-Berger. 214
— frappant successivement les deux seins chez un homme âgé. Double amputation. Guérison, par M. L. Henri-Petit. 938
—. Développement d'un — sur la cicatrice vaginale vingt-six ans après une hystérectomie abdominale totale, par MM. G. Rouhier et Paul Walther (présentation de malade) 565
Espace péridural. Physiologie chirurgicale de l'— dans l'anesthésie métamérique haute péridurale, par M. G. Zorraquin. 438
Rapport : M. Robert Monod. 438
Estomac. L'anesthésie splanchnique pour gastrectomie, par M. Jacques-Charles Bloch 1310
Discussion : MM. Sauvé, P. Brocq, Bréchot, Métivet. . . . 1312, 1313, 1314
—. Valeur pronostique de la dilatation de la 1re anse jéjunale dans les perforations gastro-duodénales, par M. Yves Delagenière 216
—. Dilatation aiguë de l'—, spontanée, non opératoire. Mort en cinq heures, par M. Daniel Férey. 336
Discussion : M. R. Proust 338
—. A propos d'un cas de dilatation aiguë de l'— (non opératoire), par M. Rény (ce travail est déposé aux Archives de la Société sous le n° 45). 437

Estomac. Diverticule juxta-cardiaque de l'— avant causé un syndrome pseudo-ulcéreux. Ablation. Guérison, par M. Georges Bonnet 580
—. Double sténose médio-gastrique et pylorique par un volumineux ulcus de la paroi postérieure de l'—, par M. Jean Duval 562
—. Perforation itérative d'un ulcère gastrique, par M. Pierre Ibos (ce travail est déposé aux Archives de la Société sous le n° 51) 470
—. Ulcère gastrique en évolution et gastro-entérostomie, par M. Jean Duval . . 1345
—. Perforation en péritoine libre d'un ulcéro-cancer ayant l'aspect macroscopique d'un ulcère calleux. Suture et gastro-entérostomie. Guérison opératoire. Mort huit mois après de cachexie cancéreuse, par MM. N. Milianitch et S. Radoyévitch. 783
—. Ulcus géant de la petite courbure, par M. Georges Labey (présentation de malade) 282
—. Fausse tumeur gastrique en réalité granulome de corps étranger dans la sous-muqueuse de l'—, par M. Duroselle. 346
Rapport : M. Moulonguet 346
—. Tumeurs inflammatoires de l'—, par M. Raymond Denis (ce travail est déposé aux Archives de la Société sous le n° 83). 946
—. Pseudo-cancers gastriques guéris après simple laparotomie (A propos des tumeurs inflammatoires de l'estomac), par M. G. Jeanneney 414
—. Résection d'un moignon antral et de la 1re portion du duodénum, par M. Raoul-Charles Monod (présentation de malade). 664
—. Schwannome de l'—, par M. Tierny 1228
Rapport : M. Soupault. 1228
Discussion : MM. Mondor, Picot, Lardennois 1234, 1235
—. Schwannome de l'—, par M. H. Mondor et Mlle P. Gauthier-Villars. . . . 1253
Etranglement du ligament rond du foie, par MM. P. Moure et Barraya (présentation de pièce). 341
Evipan. Remarques sur l'anesthésie générale avec un sel sodique de la cyclo-hexényl-biméthyl-malonyurée, par M. Robert Monod 318
Discussion : MM. Brocq, Capette 328
— : 1° Vingt-cinq observations d'anesthésie à l'— sodique, par M. G. Sicard. . 573
2e Anesthésie par l'— sodique intra-veineux. Emploi de la strychnine au cours de l'anesthésie générale à l'— et dans la période post-anesthésique, par MM. H. Duboucher, Mégnin et Sarlin. 573
Rapport : M. P. Brocq. 573
Discussion : MM. R. Proust, Robert Monod, Desplas. 578, 579
—, Anesthésies à l'—, par M. J. Ducuing et P.-Ch. Fabre 1128
Rapport : M. Desplas 1128
Discussion : MM. Robert Monod, P. Moure, Bréchot, Labey. 1131, 1132, 1133, 1134, 1135
—. Note sur l'anesthésie à l'—, par MM. P. Moure, Fontaine et Ch. Rouault. 1178
—. Anesthésie intraveineuse par l'— sodique, par M. Jean Gautier. 1140
Exploration radiologique des régions lombaires. Remarques sur l'—, par MM. G. Wolfromm et M. Gilson 550

F

Face. Guérison d'un énorme lymphangiome de la — par la radiumthérapie, par M. Auvray 611
Discussion : MM. R. Proust, R.-Ch. Monod. 615
—. A propos de vingt-cinq cas de névralgie faciale opérés par voie postérieure (méthode de Dandy), par M. D. Petit-Dutaillis. 766
—. Plaie de la — et du cou par balle : fracture du maxillaire inférieur, lésions du grand hypoglosse et du sympathique, hémorragie tardive de la carotide externe, par M. L. Mérigot (présentation de malade) [présenté par M. E. Sorrel]. . . 1173
Fémur. Ostéomyélite chronique du — traitée par les larves de mouches, par M. Ch. Lenormant (présentation de malade). 52
Discussion : MM. Paul Mathieu, Robert Monod. 53
—. Indications de la résection arthroplastique de la hanche pour certaines pseudarthroses du col fémoral, par M. Paul Mathieu. 222
Discussion : MM. Alglave, Sorrel 225

Fémur. A propos du traitement sanglant des fractures de la diaphyse fémorale, par M. Robert Soupault 616
Discussion : MM. Sénèque, Alglave, E. Sorrel, Picot, André Richard, Cadenat 619, 620, 621, 622
—. De l'ostéosynthèse dans les fractures de la diaphyse fémorale, par M. Fredet. 867
Discussion : MM. Alglave, Sorrel, Ombrédanne, Bréchot, P. Mathieu, J. Leveuf. 873, 874, 875, 876
—. A propos du traitement sanglant des fractures de la diaphyse fémorale, par M. Boppe 634
—. A propos du traitement sanglant des fractures de la diaphyse fémorale chez l'enfant, par M. Yovtchitch. 970
—. Le traitement des fractures diaphysaires du — par la suspension et l'extension continue au moyen de broches de Steinmann ou de Kirchner. Résultats obtenus au Val-de-Grâce de 1922 à 1934, par MM. Clavelin, G. Bonnet et J. Sarroste. 1034
—. A propos du traitement des fractures de la diaphyse fémorale, par M. Decker 1053
Discussion : MM. Proust, Roux-Berger, Alglave, Soupault, Rouhier, Paul Mathieu, Sorrel, Huet. 1058, 1059, 1060, 1061, 1062
—. Fracture du tiers moyen du — traitée par ostéosynthèse métallique perdue chez un sujet de treize ans, par M. Alglave (présentation de malade). 1045
Fermeture précoce (La) et intrapéritonéale des anus contre nature portant sur l'intestin grêle. Huit observations. Huit guérisons, par M. Daniel Fèrey. . . 1202
Discussion : MM. Soupault, Alglave, Picot, Basset, G. Lardennois. 1206, 1207
Fibro-chondrome. Paraplégie par — des vertèbres dorsales supérieures chez une malade atteinte de maladie ostéogénique. Laminectomie. Ablation partielle de la tumeur. Amélioration considérable de la paraplégie, par MM. D. Petit-Dutaillis et Jean Lereboullet (présentation de malade) 691
Discussion : M. A. Richard 696
Fibrome (Volumineux) du creux poplité, par M. Auvray 1236
Discussion : M. Arrou. 1238
— du creux poplité, par M. Cadenat 1301
— compliqués au cours de la grossesse. Deux observations de —, par M. Séjournet (ce travail est déposée aux Archives de la Société sous le n° 31). . . 204
Fistule biliaire totale, précoce, consécutive à une gastrectomie pour ulcère. Cholécysto-jéjunostomie. Guérison, par MM. O. Francke et N. Falcoianu. . . . 893
Rapport : M. J. Okinczyc 893
— bronchique. Fermeture d'une — par l'électrocoagulation, par M. P. Moulonguet (présentation de malade). 226
Discussion : M. Robert Monod 226
— du grêle. Deux observations de — ayant persisté dix mois et demi et douze mois sans cachectisation et guéries au bout de ce temps par des interventions appropriées, par M. Rouhier 1247
— du grêle (Les). Sur la communication de M. Férey, par M. Soupault 1251
Discussion : MM. Pierre Duval, Alglave, Proust, Lardennois. 1251, 1252
Flexion permanente du pouce chez un enfant (camptodactylies et pouces à ressort), par MM. É. Sorrel et H. Benoit. 703
Discussion : M. A. Mouchet. 708
Foie. Sur un cas de pyopneumokyste kydatique du —, par M. Pierre Goinard . 70
—. Statistique opératoire personnelle de 135 cas de kystes hydatiques du —, par M. Oulié 88
—. Kyste hydatique profond, juxta-biliaire du —, ouvert dans les voies biliaires : cholédocotomie et drainage du cholédoque, suivis de drainage transhépatique du kyste. Guérison. Troubles circulatoires des membres inférieurs ayant nécessité, antérieurement, une amputation de cuisse et paraissant dus à une compression des gros vaisseaux par le kyste, par M. Jean Braine. 939
—. A propos d'un kyste hydatique de la face inférieure du —, ouvert dans le bassinet du rein droit, par M. N. Alivisatos 1112
Fractures obliques. Appareil pour ligature temporaire des —, par M. Jacques Leveuf (présentation d'appareil). 930
— des os longs. Appareil pour la contention transitoire des — après réduction sanglante jusqu'à maintien définitif par appareil plâtré externe, par M. J. Abadie (présentation d'instrument) 430
Discussion : M. P. Fredet. 432

Fractures. La réduction des — sous anesthésie locale, par M. GRINDA (ce travail est déposé aux Archives de la Société sous le n° 63). 697
— Polyfracturé (— fermées du calcanéum et du massif trochantérien; éclatement de l'extrémité inférieure du radius, avec luxation ouverte du cubitus). Résultat fonctionnel satisfaisant, par M. A. BASSET (présentation de malade) 54
— du calcanéum traitées par la greffe osseuse. Résultats de trois —, par M. H. LAFFITTE. 1348
Discussion : M. E. SORREL 1352
— juxta-articulaires vicieusement consolidées traitées par ostéotomie cunéiforme (deux observations de —), par M. MERLE D'AUBIGNÉ 297
Rapport : M. F.-M. CADENAT. 297
Discussion : MM. R. PROUST, P. MATHIEU, P. BROCQ. 303
— ouvertes de Dupuytren. Quatre cas de —, par M. LOUIS BERGOUIGNAN (ce travail est déposé aux Archives de la Société sous le n° 49) 469
— bilatérale de la clavicule, par MM. AMZA JEANU et DAN THÉODORESCO (ce travail est déposé aux Archives de la Société sous le n° 35) 296
— de la colonne vertébrale. A propos du traitement des — par la méthode de Böhler, par MM. LOUIS BAZY et ÉMILE STROHL. 4
Discussion : MM. PIERRE DUVAL, PAUL MATHIEU 5
— de la colonne vertébrale. Les avantages de la position en décubitus dorsal pour la réduction des — avec déplacement, par MM. J. SÉNÈQUE, A. SIGARD et NICOLAS 1138
Discussion : M. HUET 1139
— de la colonne vertébrale. Sur les —, par M. R. PROUST. 1334
— du crâne. Un cas de — non consolidée trois ans après l'accident, par M. A. JENTZER. 715
— du crâne. Blocage ventriculaire après — mis en évidence par une encéphalographie lombaire, par MM. RENÉ FONTAINE et F. FRŒLICH 826
Rapport : M. PETIT-DUTAILLIS 826
— de la voûte du crâne avec volumineux épanchement extradural et sous-périosté. Ponction ventriculaire et trépanation. Guérison, par M. MARCEL ARNAUD. . . 1255
Rapport : M. PETIT-DUTAILLIS 1255
— de la cuisse. Avantages de l'appareillage classique de Hennequin sur le traitement sanglant des —, par M. YVES DELAGENIÈRE. 761
— de cuisse. Double — traitée par ostéosynthèse temporaire, par MM. PROUST et JUDET (présentation de malade) 1044
— du condyle externe de l'humérus gauche à grand déplacement, par M. HARTGLAS (ce travail est déposé aux Archives de la Société sous le n° 61) 634
— de Dupuytren. Résultats éloignés d'une résection cunéiforme des os de la jambe pour — vicieusement consolidée, par M. H. LAFFITTE. 1353
— supra-condyliennes de l'humérus chez les enfants. La réduction sanglante des — par MM. JACQUES LEVEUF et HENRI GODARD. 915
Discussion : MM. E. SORREL, BRÉCHOT, A. MOUCHET 918, 919
— de la diaphyse fémorale. A propos du traitement sanglant des —, par M. ROBERT SOUPAULT 616
Discussion : MM. SÉNÈQUE, ALGLAVE, E. SORREL, PICOT, ANDRÉ RICHARD, CADENAT 619, 620, 621, 622
— de la diaphyse fémorale. A propos du traitement sanglant des —, par M. BOPPE. 634
— de la diaphyse fémorale. De l'ostéosynthèse dans les —, par M. PIERRE FREDET. 867
Discussion : MM. ALGLAVE, SORREL, OMBRÉDANNE, BRÉCHOT, P. MATHIEU, J. LEVEUF. 873, 874, 875, 876
— de la diaphyse fémorale. A propos du traitement des —, par M. P. DECKER. 1053
Discussion : MM. PROUST, ROUX-BERGER, ALGLAVE, SOUPAULT, ROUHIER, PAUL MATHIEU, ET. SORREL, HUET, PROUST. 1058, 1059, 1060, 1061, 1062
— de la diaphyse fémorale chez l'enfant. A propos du traitement sanglant des —, par M. YOVTCHITCH 970
— diaphysaires du fémur. Le traitement des — par la suspension et l'extension continue au moyen de broches de Steinmann ou de Kirchner. Résultats obtenus au Val-de-Grâce, de 1922 à 1934, par MM. CLAVELIN, G. BONNET et J. SARROSTE. 1034

Fractures diaphysaires. Un procédé d'ostéosynthèse temporaire par cerclage pour les —, par M. Barbilian . . . 296
Rapport : M. J. Okinczyc . . . 296
— du tiers moyen du fémur traitée par ostéosynthèse métallique perdue chez un sujet de treize ans, par M. P. Alglave (présentation de malade) . . . 1045
— de jambe. Appareillages pour le traitement des — de réduction difficile, par M. Paul Mathieu . . . 328
Discussion : M. B. Desplas . . . 330
—. Résultat éloigné d'une réduction sanglante suivie de greffes ostéopériostiques dans une — de la partie externe du plateau tibial avec destruction étendue du tissu spongieux, par M. René Leriche . . . 2
Furoncles de la lèvre supérieure traités et guéris par la roentgenthérapie. Trois cas de —, par M. Georges Baudet (ce travail est déposé aux Archives de la société sous le n° 90) . . . 1294

G

Genou. Résultat éloigné d'une synovectomie du — pour hydarthrose chronique, par M. Raymond Bernard . . . 236
Rapport : M. Jean Braine . . . 236
Discussion : MM. Sorrel, Madier . . . 241
—. A propos d'un kyste du ménisque interne du — chez un enfant, par MM. E. Sorrel et A. Benoit . . . 275
—. Ossification d'un ménisque du —, par M. Mauclaire (présentation de radiographie) . . . 1125
—. Kyste méniscal du —, par MM. P. Moure et René Martin . . . 504
— (Le) angulaire grave, séquelle de la tumeur blanche, son traitement chez l'enfant, par M. A. Delahaye . . . 543
Discussion : MM. Sorrel et Mauclaire . . . 546, 547
—. Arthrite purulente du — à streptocoque et tétragène guérie sans opération par une inoculation intra-articulaire de bactériophage, par M. André Raiga (ce travail est déposé aux Archives de la Société sous le n° 64) . . . 697
—. Mobilisation active immédiate et anesthésie locale dans le traitement des arthrites suppurées du —, par M. J. de Fourmestraux . . . 757
Discussion : M. Picot . . . 761
—. Traumatisme du —. Intervention : élongation du ligament croisé antéro-externe. Désinsertion de la corne postérieure du ménisque interne, par M. A. Folliasson (ce travail est déposé aux Archives de la Société sous le n° 71) . . . 790
—. A propos du traitement des arthrites suppurées du —, par M. G. Métivet . . . 822
—. Arthrites suppurées traumatiques du —, par M. J.-A. Phélip . . . 851
—. Arthroplastie du — pour ankylose osseuse d'origine gonococcique. Résultat après trois ans, par MM. Louis Bazy et Galtier (présentation de malade) . . . 861
—. Arthroplastie du —, par M. Redon . . . 1373
Rapport : M. Paul Mathieu . . . 1373
—. Entorse grave du —; rupture des ligaments croisés, du ligament latéral interne, du ménisque interne, par M. Folliasson . . . 1218
Rapport : M. Albert Mouchet . . . 1218
Discussion : M. Robert Monod . . . 1220
Glande de Bartholin. Fibrome calcifié de la —, par M. Mauclaire (présentation de pièce) . . . 55
— sous-maxillaire. Calcul salivaire gros comme une fève bien visible à la radiographie, par M. Rouhier (présentation de pièce) . . . 887
Glosso-pharyngien gauche. Névralgie du —. Neurectomie sous-cranienne. Guérison, par MM. Charbonnel et Piéchaud . . . 1171
Glycémie. L'hyperglycémie dans les pancréatites aiguës. Sa valeur au point de vue du diagnostic, du pronostic et du traitement, par MM. P. Brocq et Varangot . . . 25
Greffe osseuse. Traitement des luxations récidivantes de l'épaule par le procédé de la — incluse dans le dédoublement longitudinal de la pointe de la coracoïde et le tendon du coraco-biceps, par MM. Louis Bazy et Jean Calvet . . . 590
Discussion : MM. Gernez, Oudard, René Bloch, J.-Ch. Bloch, Desplas. 593, 594, 595

Greffe osseuse. Résultats de trois fractures du calcanéum traitées par la —, par M. H. Laffitte. . . . 1348
Discussion : M. Sorrel . . . 1352
— ostéopériostiques. Résultat éloigné d'une réduction sanglante suivie de — dans une fracture de la partie externe du plateau tibial avec destruction étendue des tissus spongieux, par M. René Leriche. . . . 2
—. Production hétérotopique de tissu osseux après — de muqueuse des voies urinaires, par M. A. Gosset . . . 1294
Grossesse. Deux observations de fibromes compliqués au cours de la —, par M. Séjournet (ce travail est déposé aux Archives de la Société sous le n° 31). 204
—. Volvulus du côlon pelvien et —, par M. Paul Banzet. . . . 444
Rapport : M. Huet . . . 444

H

Hanche. Indications de la résection arthroplastique de la — pour certaines pseudarthroses du col fémoral, par M. Paul Mathieu . . . 222
Discussion : MM. Alglave, Sorrel . . . 225
—. Evolution post-opératoire d'une ostéochondrite disséquante de la —, par M. P. Moulonguet (présentation de radiographies) . . . 466
—. Résection modelante, pour arthrite chronique, de la — gauche, par MM. Cunéo et Alivisatos (présentation de malade). . . . 732
—. Sur un nouveau cas de luxation traumatique de la — réduite presque spontanément sous rachi-anesthésie, par M. Georges Baudet (ce travail est déposé aux Archives de la Société sous le n° 87) . . . 1152
—. Pièce d'arthrodèse de — prélevée quinze mois après l'intervention et après neuf mois de marche, par M. André Richard (présentation de pièce) . . . 1325
Hémangiome. Un cas d'— caverneux rétro-oculaire simulant un méningiome. Opération par voie frontale. Guérison, par M. A. Jentzer . . . 723
Discussion : M. Petit-Dutaillis . . . 727
Hématome intracérébral isolé, Evacuation. Guérison, par M. Jean de Lauwereyns. . . . 228
Rapport : M. P. Moulonguet . . . 228
— du centre ovale. Craniectomie et évacuation de l'hématome. Guérison, par MM. H.-L. Rocher et A. Fontan . . . 381
— (volumineux) du creux sus-claviculaire droit, par M. Truffert (présentation de malade) . . . 529
— sous-dural chronique post-traumatique. Opération. Guérison, par MM. Swynghedauw et Dereux . . . 1155
Rapport : M. P. Moulonguet . . . 1155
Discussion : MM. Welti, Moulonguet. . . . 1161
Hémopéricarde. Aspect radiologique de l'— dans un cas de plaie du cœur, par M. Marcel l'Heureux . . . 409
Rapport : M. Maisonnet . . . 409
Hémorragies. A propos de trois cas d'— consécutives à l'appendicectomie, par M. Rolland . . . 449
Rapport : M. Auvray. . . . 449
Discussion : M. Oudard . . . 452
Hernie étranglée. Curieuse évolution d'un pincement latéral du grêle dans une —, par M. Barbilian (ce travail est déposé aux Archives de la Société sous le n° 56). . . . 535
—. A propos de contusions herniaires. Rupture intestinale par contusion d'une élytrocèle, par M. Huet. . . . 936
— diaphragmatique rétroxiphoïdienne non traumatique probablement congénitale, par MM. Lenormant, René Bloch et Mauclaire (présentation de radiographies) . . . 1049
Humérus. Décollement épiphysaire du condyle externe avec rotation de 180° suivant un axe antéro-postérieur, par MM. E. Sorrel et Dulot (présentations de radiographies) . . . 529
—. Fracture du condyle externe de l'— gauche à grand déplacement, par M. Hartglas (ce travail est déposé aux Archives de la Société sous le n° 61). 634

Humérus. La réduction sanglante des fractures supra-condyliennes de l'— chez les enfants, par MM. Jacques Leveuf et Henri Godard 915
Discussion : MM. E. Sorrel, Bréchot, Mouchet 918, 919
—. Ostéite kystique de l'extrémité supérieure de l'—, par M. Cunéo (présentation de radiographie et de pièce) 923
—. Tumeur de l'extrémité supérieure de l'— traitée par la radiothérapie. Survie de plus de quatre ans et demi, par M. J. Braine (présentation de malade) . . 1284
Discussion : MM. Sorrel, Roux-Berger, J. Okinczyc, A. Mouchet, Raoul Monod, Hartmann 1288, 1289, 1290
Hydarthrose chronique. Résultat éloigné d'une synovectomie du genou pour —, par M. Raymond Bernard 236
Rapport : M. Jean Braine 236
Discussion : MM. Sorrel, Madier 241
Hygromas. Recherches anatomo-cliniques sur les — suppurés de la bourse séreuse du psoas iliaque, par M. P. Huard 816
Hypernéphromes. Deux observations d'—, par M. F.-M. Cadenat 728
Hypertension artérielle. Trois cas de surrénalectomie gauche pour —, par MM. Jean Meillère et Henri-René Olivier 304
Rapport : M. B. Desplas 304
Discussion : MM. de Martel et Petit-Dutaillis 310
— artérielle. La surrénalectomie pour —, par M. P. Wilmoth 577
Hypochlorémie. Essai sur l'équilibre des acides et des bases dans la pratique chirurgicale, par M. G Wolfromm 242
Hypocondre. Tumeur de l'— gauche, par M. Bréchot (présentation de malade) . 632
Hystéroscope opérateur du Dr Robert Segond, par M. Louis Bazy (présentation d'instrument) 1082
Discussion : M. Rouhier 1082

I

Ictère par rétention sans obstacle organique avec hypertonie vésiculaire, cholécystostomie curative, par M. Pierre Goinard 898
Rapport : M. Okinczyc 898
— par rétention sans obstacle traité par le tubage duodénal, par M. Roques (ce travail est déposé aux Archives de la Société sous le nº 84) 946
Iléus biliaire. Entérotomie sur le grêle. Guérison, par MM. J. Sénèque et A. Sicard (présentation de malade) 949
Infarctus de l'intestin, par M. Raymond Grégoire 1394
— tubo-utérin, par MM. P. Moure, Chastang et Fontaine (présentation de pièce) 1375
Injection (L') thérapeutique du système lymphatique, par MM. Moure, Grasset et Rouault 1164
Discussion : MM. Métivet, Mondor, Basset 1169, 1170
Intestin. Compresses champs oubliées dans le ventre et retrouvées dans la lumière intestinale, par M. Christidi 446
Rapport : M. P. Huet 446
Discussion : MM. Edouard Michon, Mauclaire 448
—. Pince écrasante pour l'—, par M. Bergeret (présentation d'instrument) . . . 1048
— grêle. Invagination chronique sur un lympho-sarcome du grêle chez un enfant de trois ans. Résection en deux temps. Guérison, par M. J. Cuny 439
Rapport : M. Pierre Mocquot 439
— grêle. Curieuse évolution d'un pincement latéral du grêle dans une hernie étranglée, par M. Barbilian (ce travail est déposé aux Archives de la Société sous le nº 56) 735
— grêle. Iléus biliaire. Entérotomie sur le grêle. Guérison, par MM. J. Sénèque et A. Sicard (présentation de malade) 960
— grêle. A propos des volvulus du grêle, par MM. Paul Picquet et Jacques Bonnecaze 1041
— grêle. Leiomyome du grêle enclavé dans le pelvis avec volvulus, par MM. Benoit et Alivisatos 1221
Rapport : M. J. Okinczyc 1221

Intestin grêle. Deux observations de fistules du grêle ayant persisté dix mois et demi et douze mois sans cachectisation et guéries au bout de ce temps par des interventions appropriées, par M. Rouhier 1247
— grêle. La fermeture précoce et intrapéritonéale des anus contre nature portant sur l'—. Huit observations. Huit guérisons, par M. Daniel Férey. 1202
Discussion : MM. Soupault, Alglave, Picot, Basset, Lardennois. 1206, 1207, 1208
— grêle. Sur la communication de M. Férey : les fistules du grêle, par M. R. Soupault. 1251
Discussion : MM. Pierre Duval, Alglave, Proust, Lardennois . . 1251, 1252
Intoxication par le gingembre. Phénomènes péritonéaux. Hernie crurale étranglée, par MM. J. Trabaud et Mourched Khater (ce travail est déposé aux Archives de la Société sous le nº 32). 204
Invagination chronique sur un lympho-sarcome du grêle chez un enfant de trois ans. Résection en deux temps. Guérison, par M. J. Cuny 439
Rapport : M. Pierre Mocquot 439
— iléo-cæcale datant de quarante heures chez un enfant de six mois, par M. Philardeau (ce travail est déposé aux Archives de la Société sous le nº 27) . . . 57

J

Jambe. Appareillages pour le traitement des fractures de — de réduction difficile, par M. Paul Mathieu 328
Discussion : M. B. Desplas 330
—. Sérothérapie locale et générale d'une streptococcie avec phlegmon disséquant de la —, par MM. Gosset, Guillemin et Paul Michon 110
Jéjunum. Valeur pronostique de la dilatation de la 1re anse jéjunale dans les perforations gastro-duodénales, par M. Yves Delagenière 219
—. Rupture presque complète du — consécutive à une contusion très légère, et restée muette pendant près de vingt-quatre heures, par M. Sabadini (ce travail est déposé aux Archives de la Société sous le nº 65). 697
Jugulaire. Anévrisme jugulo-carotidien : extirpation ; guérison, par MM. C. Dambrin, L. et G. Dambrin. 1282

K

Kyste hydatique de la colonne vertébrale, par MM. Costantini et Azoulay . . . 82
—. Sur un cas de pyopneumokyste hydatique du foie, par M. Pierre Goinard. . 70
— hydatiques du foie. Statistique opératoire personnelle de 135 cas de —, par M. G. Oulié 88
— hydatique profond, juxta-biliaire du foie, ouvert dans les voies biliaires; cholédocotomie et drainage du cholédoque, suivis de drainage transhépatique du kyste ; guérison. Troubles circulatoires des membres inférieurs ayant nécessité, antérieurement, une amputation de cuisse et paraissant dus à une compression des vaisseaux par le kyste, par M. Jean Braine. 939
— hydatique. A propos d'un — de la face inférieure du foie, ouvert dans le bassinet du rein droit, par M. N. Alivisatos. 1112
—. A propos d'un — du ménisque interne du genou chez un enfant, par MM. Sorrel et H. Benoit 275
— méniscal du genou, par MM. P. Moure et René Martin. 504
— hydatiques calcifiés de la rate, par M. Pierre Goinard 1360
Rapport : M. Jacques Leveuf. 1360
— du pancréas, — du cou. Deux localisations rares de l'échinococcose, par M. Moskoff. 62
Rapport : M. Jean Quénu. 62
— vrai du pancréas. Exérèse totale. Guérison, par MM. Emile Delannoy et Jules Driessens. 1368
Rapport : M. P. Brocq. 1368
Discussion : M. P. Moure 1373

Kyste du péroné et syphilis osseuse, par MM. Etienne Sorrel et André Richard. 846
Discussion : MM Louis Bazy, Moulonguet 849, 850
— hydatique. A propos d'un — occupant les deux tiers du poumon droit. Quelques réflexions basées sur 31 kystes du poumon non suppurés, opérés, par M. Nicolas Alivisatos 75
— hydatiques du poumon. A propos des — observés en Grèce, par M. Jean Braine 212
— hydatique du poumon opérés. Quatorze cas de —, par M. Moskoff (ce travail est déposé aux Archives de la Société sous le n° 52) 470
— hydatiques de la rate (quelques réflexions cliniques, radiologiques et thérapeutiques), par M. R.-G. Brun 1191
— hydatique du rachis. A propos d'un — (étude clinique, opératoire, anatomique et histologique d'une compression médullaire grave par hydatides de l'espace épidural). par M. Marcel Arnaud 746
Rapport : M. Picot. 746
— du rein. Un cas de grands —, par M. Jean Berger. 1029
— multiloculaire très probablement syphilitique. Fracture à son niveau, par M. Etienne Sorrel (présentation de radiographies). 1421

L

Larves de mouches. Ostéomyélite chronique du fémur traitée par les —, par M. Charles Lenormant (présentation de malade) 52
Discussion : MM. Paul Mathieu, Robert Monod 53
— de mouches. A propos du traitement de l'ostéomyélite chronique par les larves de « Lucilia Sericata ». par M. L. Ombrédanne. 210
Lelomyome du grêle enclavé dans le pelvis avec volvulus par MM. Benoit et Alivisatos 1221
Rapport : M. J. Okinczyc 1221
Lever précoce (Le) en chirurgie gynécologique. par M. G. Cotte 358
—. Erratum 468
Discussion : M. Sauvé. 364
— précoce (Le) dans la chirurgie gynécologique, par M. André Chalier 486
— précoce post-opératoire (Du), par MM. Victor Dimitriu et Nicolas Covali (ce travail est déposé aux Archives de la Société sous le n° 53). 470
Lèvre. Trois cas de furoncles de la — supérieure traités et guéris par la roentgenthérapie, par M. Georges Baudet (ce travail est déposé aux Archives de la Société sous le n° 90) 1294
Ligament rond du foie. Etranglement du —, par MM. Moure et Barraya (présentation de pièce) 341
Lipome symétrique de la région antérieure du cou, par M. Métivet (présentation de malade). 788
Lobectomie (La) en plèvre libre, en un temps, par MM. Robert Monod et Jean Demirleau 998
Discussion : ME. R. Proust, Maurer, Moure 1014, 1015, 1016
— en plèvre libre. Au sujet de la —, par M. Henri Fruchaud. 1063
Lunarite des deux poignets chez un homme de vingt ans, par M. Marc Nédelec. 1087
Rapport : M. A. Mouchet 1087
Discussion : M. Madier 1089
Luxations récidivantes de l'épaule. Traitement des — par le procédé de la greffe osseuse incluse dans le dédoublement longitudinal de la pointe de la coracoïde et le tendon du coraco-biceps (résultats éloignés). par MM. Louis Bazy et Jean Calvet 590
Discussion : MM. Gernez, Oudard, René Bloch, J.-Ch. Bloch, Desplas. 593, 594, 595, 596
— récidivante de l'épaule. Ostéome développé sur l'extrémité libre d'un greffon coracoïdien (opération de Oudard pour —). Compression du plexus brachial. Radiothérapie, par M. Jacques-Charles Bloch 1135
— traumatique de la hanche réduite presque spontanément sous rachi-anesthésie. Sur un nouveau cas de —, par M. Georges Baudet (ce travail est déposé aux Archives de la Société sous le n° 87). 1152

Luxations récidivantes de la mâchoire inférieure. Traitement des — par une butée osseuse, par M. Elbim . . . 541
Rapport : M. Baumgartner . . . 541
Lymphangiome de la face. Guérison d'un énorme — par la radiumthérapie, par M. Auvray . . . 611
Discussion : MM. R. Proust, R.-Ch. Monod . . . 615
Lympho-sarcome. Invagination chronique sur un — du grêle chez un enfant de trois ans. Résection en deux temps. Guérison, par M. J. Cuny . . . 439
Rapport : M. Pierre Mocquot . . . 1139

M

Mâchoire inférieure. Traitement des luxations récidivantes de la — par une butée osseuse, par M. Elbim . . . 541
Rapport : M. A. Baumgartner . . . 541
Main (Gaines de la —). Phlegmons des — traités par incisions latérales et discontinues, par MM. Costescu et Tudor, Iselin et Megnin . . . 390
Rapport : M. Moure . . . 390
Discussion : M. E. Sorrel . . . 395
—. Anévrisme cirsoïde la — traité par l'extirpation et la coagulation diathermique. Résultat éloigné, par M. P. Moure (présentation de malade) . . . 962
Maladie de Basedow. Thymus et —, par M. H. Gaudier . . . 460
— de Dupuytren. A propos de la —, par M. B. Desplas (présentation de malade) 1174
Discussion : MM. Moure, Mauclaire . . . 1175
Mal de Pott. Paraplégie spasmodique dans un — ancien, guérie en quelques semaines par une laminectomie décompressive étendue, par MM. René Fontaine et Frédéric Lewitt . . . 990
Rapport : M. Petit-Dutaillis . . . 990
Discussion : M. Sorrel . . . 996
Matas. L'opération de — à la lumière de l'artériographie, par M. Reynaldo dos Santos . . . 660
Maxillaire inférieur. Ankylose temporo-maxillaire droite traitée par résection du condyle et application de l'appareil de M. Darcissac, par M. Jacques Leveuf (présentation de malade) . . . 1209
Membre inférieur. Syndrome de Wolkmann du — consécutif à la ligature de l'artère fémorale. Guérison par sympathectomie péri-iliaque par M. Raymond Dieulafé . . . 473
Rapport : M. R. Proust . . . 473
—. L'artériographie dans les artérites des —, par MM. Louis Bazy, Henri Reboul et Maurice Racine . . . 625
Discussion : MM. Jean Quénu, P. Moure, P. Brocq . . . 630, 631
—. L'artériographie dans les affections ostéo-articulaires et osseuses des —, par MM. Louis Bazy et Henri Reboul . . . 682
—. A propos de l'artériographie dans les artérites des —, par MM. Charbonnel et Massé . . . 950
—. Anesthésie régionale des — par voie artérielle, par M. P. Goinard . . . 1362
—, d° par M. P. Wilmoth . . . 1362
Méninges. Méningo-encéphalite diffuse à streptocoques consécutive à une fracture ouverte du sinus frontal. Guérison par le sérum antistreptococcique de Vincent associé au traitement chirurgical, par M. Ribollet . . . 930
Rapport : M. Chevassu . . . 930
Discussion : MM. Métivet, Soupault, Basset, Moure . . . 934, 935
Méningite traumatique puriforme aseptique, par MM. Moure et Delinote (présentation de malade) . . . 1416
Ménisque. A propos d'un kyste du — interne du genou chez un enfant, par MM. E. Sorrel et H. Benoit . . . 275
—. Kyste méniscal du genou, par MM. P. Moure et René Martin . . . 504
—. Traumatisme du genou. Intervention : élongation du ligament croisé antéro-externe. Désinsertion de la corne postérieure du — interne, par M. A. Folliasson (ce travail est déposé aux Archives de la Société sous le n° 71) . . . 790
Métatarse. Un cas d'épiphysite de la tête du 2e métatarsien (*metatarsus planus*), par M. Mauclaire (présentation de radiographie) . . . 467

Migration testiculaire (La) est un phénomène hormonal. L'opothérapie hypophysaire dans l'ectopie testiculaire, par M. PIERRE LOMBARD. 878
Mycose thoracique, par M. PELLÉ 1090
Rapport : M. ET. SORREL. 1090
— osseuses. Sur un aspect caractéristique des —, par MM. M. MEYER, R. SARTORY, et J. MEYER 1090
Rapport : M. ET. SORREL 1090
Discussion : MM. MAUCLAIRE, ROUHIER, ALBERT MOUCHET 1098, 1099
—. A propos des —, par M. L. CHEVRIER 1154

N

Néoplasies, L'artériographie dans les — des os et des parties molles, par M. REYNALDO DOS SANTOS. 99
Discussion : MM. MÉTIVET, MOULONGUET. 109
Néphropexie. La nécessité de la — après les interventions pour calculs du rein et du bassinet, par M. N. HORTOLOMEI 44
Nerf facial. Paralysie faciale par blessure par balle traitée par résection du ganglion cervical supérieur du sympathique et suspension de la commissure labiale, par M. PAUL ROQUES 981
Rapport : M. D PETIT-DUTAILLIS. 981
— facial. Guérison du spasme essentiel du — par réduction plastique des fibres motrices (démonstration cinématographique de la méthode opératoire et des cas opérés), par M. A. M. DOGLIOTTI 1022
Névralgie faciale. A propos de 25 cas de — opérés par voie postérieure (méthode de Dandy), par M. D. PETIT-DUTAILLIS 766
— du glosso-pharyngien gauche. Neurectomie sous-cranienne. Guérison, par MM. CHARBONNEL et F. PIÉCHAUD 1171

O

Occlusion. Vingt-six observations d'— d'origine appendiculaire, par MM. G. RENON et H. LAFFITTE (les observations sont déposées aux Archives de la Société sous le n° 38) 333
— intestinale aiguë. La radiographie abdominale sans préparation dans l'—, par MM. P. MOULONGUET et J. ROUSSET. 1405
Œdème aigu du pancréas. A propos de la pathogénie et du traitement de l'—, par M. ROGER COUVELAIRE. 1259
Rapport : M. RAYMOND GRÉGOIRE 1259
— aigu du pancréas, par M. AMELINE 1300
Œil. Un cas d'hémangiome caverneux rétro-oculaire simulant un méningiome. Opération par voie frontale. Guérison, par M. A. JENTZER. 723
Discussion : M. PETIT-DUTAILLIS. 727
—. Principe de technique dans l'avancement musculaire (opération du strabisme), par M. HENRI LAGRANGE (ce travail est déposé aux Archives de la Société sous le n° 80). 946
Œsophage. Diverticule de l'—. Ligature du pédicule, résection, guérison, par M. JOSÉ ARCÉ. 19
Discussion : MM. GRÉGOIRE, HARTMANN. 23, 24
—. Sur un cas de mégacesophage, par M. A. CARAYANNOPOULOS. 14
Rapport : M. RAYMOND GRÉGOIRE. 14
Discussion : MM. SOUPAULT, MÉTIVET, CUNÉO, GOSSET. 17, 18
—. Les diverticules pharyngo-œsophagiens inextirpables, par M. R. GRÉGOIRE . 840
Opérations pour rupture d'anévrisme de l'aorte avec formation d'hématome enkysté à évolution lente (deux observations), par M. RENÉ LERICHE. 876
— de Heller. Un cas de rétrécissement cardio-œsophagien essentiel traité par —, par M. HENRI FRUCHAUD 1264
Oreillette droite. Plaie tangentielle par balle de l'—. Section de la veine pulmonaire inférieure droite. Les voies d'abord du cœur. Rayons X et plaies du cœur, par M. HENRI COSTANTINI 710

Orthopédie des membres. Perfectionnements apportés par M. Georges Rieunau à son appareil tracteur pliant et portatif pour l'—, par M. E. Mériel (présentation d'appareil) . . . 433
Os. Deux cas de dyschondroplasie d'Ollier, par MM. André Richard, C. Roederer et P. Dupuis . . . 678
—. A propos de l'actinomycose osseuse, par M. L. Ombrédanne. . . . 1152
—. Production hétérotopique de tissu osseux après greffe de muqueuse des voies urinaires. M. A. Gosset. . . . 1294
—. Deux cas d'apparition du tissu osseux dans des cicatrices opératoires susombilicales. Du rôle du tissu tendino-aponévrotique, du périoste et des ostéoblastes dans la fixation du calcium, par MM. Yves Delagenière et André Crétin . . . 1328
—. Des aspects radiologiques des sarcomes osseux et des tumeurs osseuses à myéloplaxes, par M. E. Sorrel. . . . 1333
Ossification d'un ménisque du genou, par M. Mauclaire (présentation de radiographie). . . . 1125
Ostéite fibreuse kystique généralisée avec adénome parathyroïdien (maladie de Recklinghausen), par MM. L. Courty et J. Callens. . . . 777
— fibreuse du tibia, résection diaphysaire, greffe du péroné opposé; au bout de six ans le péroné greffé est à son tour atteint d'ostéite kystique, par M. Pierre Duval (présentation de radiographie) . . . 922
— kystique de l'extrémité supérieure de l'humérus, par M. Cunéo (présentation de radiographie et de pièce). . . . 923
Ostéo-arthrite tuberculeuse du pied chez l'adulte. Six observations d'— traitées par la désarticulation temporaire, par MM. Clavelin et Sarroste . . . 1400
Ostéochondrite disséquante de la hanche. Evolution post-opératoire d'une —, par M. P. Moulonguet (présentation de radiographies) . . . 466
Ostéogénèse. Recherches expérimentales sur l'—, par M. René Leriche. . . . 1184
Discussion : MM. Proust, Paul Mathieu, E. Papin . . . 1190, 1191
Ostéome développé sur l'extrémité libre d'un greffon caracoïdien (opération de Oudard pour luxation récidivante de l'épaule). Compression du plexus brachial. Radiothérapie, par M. Jacques-Charles Bloch . . . 1135
—. A propos de la radiothérapie des —, par M. L. Chevrier . . . 1182
Discussion : M. R. Proust. . . . 1183
Ostéomyélite aiguë des adolescents. Les perturbations de l'équilibre des albumines sériques au cours de l'—, par M. Pierre Lombard . . . 1339
— primitive des os du crâne avec abcès du cerveau et aphasie. Association du traitement chirurgical et du traitement médical (autovaccin et injections de bacté-staphi-phage d'Hérelle). Guérison, par MM. Stoian et Costesco. . . . 11
Rapport : M. Auvray. . . . 11
— chronique du fémur traitée par les larves de mouches, par M. Ch. Lenormant (présentation de malade). . . . 52
Discussion : MM. Paul Mathieu, Robert Monod. . . . 53
— chronique. A propos du traitement de l'— par les larves de « Lucilia sericata », par M. L. Ombrédanne . . . 210
— aiguë du péroné. Résection précoce partielle. Résultat après quatre ans, par M. P. Lombard . . . 428
—. Sur le mécanisme de la résection de toute la diaphyse du tibia pour —, par M. Dimitri Michailowski (ce travail est déposé aux Archives de la Société sous le n° 28) . . . 57
—. Onze observations de résection diaphysaire pour — des adolescents, par M. Henri Oberthur. . . . 474
Rapport : M. Jacques Leveuf. . . . 479
—. Le mécanisme de la régénération osseuse après résection d'une diaphyse atteinte d'—, par M. Jacques Leveuf. . . . 479
Discussion : MM. R. Proust, Métivet, Okinczyc, Sorrel . . . 483, 484
Ostéosynthèse. Un procédé d'— temporaire par cerclage pour les fractures diaphysaires, par M. N. Barbilian . . . 296
Rapport : M. J. Okinczyc . . . 296
—. Appareil pour la contension transitoire des fractures des os longs après réduction sanglante, jusqu'à maintien définitif par appareil plâtré externe, par M. J. Abadie (présentation d'instrument) . . . 430
Discussion : M. Fredet . . . 432

Ostéosynthèse (De l'—) dans les fractures de la diaphyse fémorale, par M. PIERRE FREDET 867
Discussion : MM. ALGLAVE, SORREL, OMBRÉDANNE, BRÉCHOT, PAUL MATHIEU, JACQUES LEVEUF 873, 874, 875, 876
—. A propos de l'— chez les enfants, par M. OMBRÉDANNE 891
Discussion : MM. FREDET, PROUST 891
— chez l'enfant. Au sujet de l'—, par M. ALGLAVE 966
—, d° par M. MAUCLAIRE 969
Ostéotomie. Deux observations de fractures juxta-articulaires vicieusement consolidées traitées par — cunéiforme, par M. MERLE D'AUBIGNÉ 297
Rapport : M. CADENAT 297
Discussion : MM. R. PROUST, P. MATHIEU, P. BROCQ 303
Ovaire. Adéno-carcinome de l'— avec ascite hémorragique chez une petite fille de dix ans, par M. V. DJOUROVITCH (ce travail est déposé aux Archives de la Société sous le n° 68) 744

P

Pancréas. Cholédoco-duodénostomie pour pancréatite chronique sténosante. Résultat de quatre ans, par M. FÉLIX PAPIN 547
—. L'hyperglycémie dans les pancréatites aiguës. Sa valeur au point de vue du diagnostic, du pronostic et du traitement, par MM. P. BROCQ et J. VARANGOT. 25
—. Kyste vrai du —. Exérèse totale. Guérison, par MM. EMILE DELANNOY et JULES DRIESSENS 1368
Rapport : MM. P. BROCQ 1368
Discussion : M. P. MOURE 1373
—. A propos de la pathogénie et du traitement de l'œdème aigu du —, par M. ROGER COUVELAIRE 1259
Rapport : M. RAYMOND GRÉGOIRE 1259
— Œdème aigu du —, par M. AMELINE 1300
—. Voy. *Kyste*.
Paralysie faciale par blessure par balle traitée par résection du ganglion cervical supérieur du sympathique et suspension de la commissure labiale, par M. PAUL ROQUES 981
Rapport : M. D. PETIT-DUTAILLIS 981
— totale de l'hypoglosse, parcellaire du spinal, parésie transitoire du sympathique par projectile de la base du crâne (syndrome condylo-déchiré postérieur partiel), par M. PAUL ROQUES 1161
Rapport : M. MOCQUOT 1161
Paraplégie par fibrochondrome des vertèbres dorsales supérieures chez une malade atteinte de maladie ostéogénique. Laminectomie. Ablation partielle de la tumeur. Amélioration considérable de la paraplégie, par MM. D. PETIT-DUTAILLIS et JEAN LEREBOULLET (présentation de malade) 691
Discussion : M. A. RICHARD 696
— spasmodique dans un mal de Pott ancien, guérie en quelques semaines par une laminectomie décompressive étendue, par MM. RENÉ FONTAINE et FRÉDÉRIC LEWITT 990
Rapport : M. D. PETIT-DUTAILLIS 990
Discussion : M. SORREL 996
Parathyroïdes. Ostéite fibreuse kystique généralisée avec adénome parathyroïdien (maladie de Recklinghausen), par MM. L. COURTY et J. CALLENS 777
Parotide. Épithélioma thyroïdien de la —. Extirpation. Guérison. Récupération fonctionnelle complète du nerf facial paralysé, par MM. G. WORMS et A. G. WEISS (présentation de malade) 499
Discussion : MM. R. PROUST, GERNEZ 501, 502
Patella pluri-partita. Un cas de —, par M. STÉPHANINI 411
Rapport : M. MAISONNET 411
Perforations gastro-duodénales. Valeur pronostique de la dilatation de la 1re anse jéjunale dans les —, par M. YVES DELAGENIÈRE 216
— d'un ulcère géant de la petite courbure, par M. PIERRE IBOS (ce travail est déposé aux Archives de la Société sous le n° 50) 469

Perforation itérative d'un ulcère gastrique, par M. Pierre Ibos (ce travail est déposé aux Archives de la Société sous le n° 51) . . . 470
— latente d'un ulcère duodénal en 1931. Erreur de diagnostic redressée en 1933 au cours d'une deuxième perforation, par M. Courboulès . . . 48
—. Péritonite typhique par —. Suture. Appendicostomie. Guérison, par M. J. Bernardbeig . . . 442
Rapport : M. P. Moure. . . . 442
— en péritoine libre d'un ulcéro-cancer ayant l'aspect macroscopique d'un ulcère calleux. Suture et gastro-entérostomie. Guérison opératoire. Mort huit mois après de cachexie cancéreuse, par MM. N. Milianitch et S. Radoyévitch. . . 783
— utérines au cours du curettage. A propos des —, par M. G. Baillat (ce travail est déposé aux Archives de la Société sous le n° 44) . . . 437
— utérine avec grave lésion intestinale au cours d'un curettage pour avortement, par M. L. Helman . . . 536
Rapport : M. G. Picot . . . 536
Discussion : MM. Soupault, Mondor, Proust, Moure, R.-Ch. Monod, Mauclaire, Brocq, Basset, Rouhier, Huet, Desplas. 536, 537, 538, 539, 540, 541
— utérine. Quelle conduite faut-il tenir à la suite d'une — survenue au cours du curettage ? par M. Paul Moure. . . . 570
Discussion : MM. Hartmann, R. Proust. . . . 572
— utérine au cours de curettage. Sur la question de la conduite à tenir en cas de —, par M Charles Viannay . . . 636
—, par M. A. Basset. . . . 639
—, par J.-L. Faure. . . . 642
—, par M. Auvray. . . . 647
—, par M. P. Brocq . . . 648
—, par M. Huet. . . . 652
—, par M. Mondor. . . . 654
—, par M. André. . . . 668
—, par M. Jean Quénu. . . . 669
—, par M. André Richard. . . . 672
—, par M. Sauvé. . . . 673
—, par M. d'Allaines . . . 674
—, par M. René Bloch . . . 678
—, par M. F. Ferrari . . . 752
—, par M. H. Gaudier. . . . 755
—, par M. R Proust . . . 756
—, par M. Alglave. . . . 802
—, par M. Sauvé. . . . 804
—, par M. Brocq. . . . 804
—, par M. Robert Monod . . . 808
—, par M. Bréchot . . . 812
—, par M. R. Proust. . . . 822
—, par M. G. Picot . . . 907
—, par M. Finsterer . . . 926
—, par M. J. Tanasesco . . . 946
— utérine. Quelques réflexions au sujet de 4 cas de —, par M. Coquelet (ce travail est déposé aux Archives de la Société sous le n° 83). . . . 946
Période post-opératoire. Note sur les variations du calcium sanguin au cours de la -, par MM. Ménégaux, Guillaumin et Pergola . . . 635
Rapport : M. Raymond Grégoire. . . . 635
Discussion : M. P. Fredet. . . . 636
Péritoine. Discussion sur les cholépéritoines sans perforation évidente des voies biliaires par M. Moulonguet . . . 311
—, par MM. H. Welti et J. Rousset. . . . 315
—, par M. J. Okinczyc. . . . 316
—. A propos des péritonites biliaires, par M. P. Brocq. . . . 345
—. Sur les péritonites biliaires, par M. Charles Lenormant . . . 413
—. A propos des péritonites biliaires sans perforation, par M. H. Mondor . . . 379
—. Deux nouveaux cas de réaction péritonéale de nature rhumatismale, par M. Georges Baudet. . . . 5
Rapport : M. B. Desplas. . . . 5
Discussion : MM. Robert Monod, Bréchot . . . 6, 8

Péritonite biliaire avec cytostéatonécrose chez une malade ayant subi une cholécystectomie douze ans auparavant. Drainage simple du péritoine. Guérison, par M. Yves Delagenière 470
— encapsulante. A propos de la —, par MM. d'Allaines et Jomain 330
— encapsulante. Une observation de —, par M. Hardouin 488
— encapsulante et périviscérite engainante, par M. U. Guinard 1192
— généralisées par rupture de pyosalpinx. Complément de statistique, par M. Pierre Duval 32
— généralisées par rupture de pyosalpinx, par M. Boulay (ce travail est déposé aux Archives de la Société sous le n° 34) 228
—. Statistique opératoire pour ruptures de pyosalpinx, par M. Louis Michon . . 58
—. A propos de la rupture des pyosalpinx, par M. P. Huet 60
Discussion : M. Louis Michon 62
— généralisées par rupture de pyosalpinx. A propos des —, par M. H. Costantini et L. Sabadini 384
— primitive généralisée à pneumocoque de l'adulte. Drainage. Guérison, par M. Georges Baudet (ce travail est déposé aux Archives de la Société sous le n° 89) 1293
— typhique par perforation. Suture. Appendicostomie. Guérison, par M. J. Bernardbeig 442
Rapport : M. P. Moure 442
Péroné. Ostéomyélite aiguë du —. Résection précoce partielle. Résultat après quatre ans, par M. Pierre Lombard 428
—. Kyste du — et syphilis osseuse, par MM. Etienne Sorrel et André Richard . 846
Discussion : MM. Louis Bazy, Moulonguet 849, 850
Perturbations physico-chimiques du sérum sanguin dans la période post-opératoire. Les variations des points isoélectriques, par MM. René Simon et Jean Bernard 1076
Petite courbure. Perforation d'un ulcère géant de la —, par M. Pierre Ibos (ce travail est déposé aux Archives de la Société sous le n° 50) 469
Physiologie chirurgicale de l'espace péridural dans l'anesthésie métamérique haute péridurale, par M. G. Zorraquin 438
Rapport : M. Robert Monod 438
Phlébites post-opératoires (Les), par M. Anselme Schwartz 113
Phlegmons des gaines de la main traités par incisions latérales et discontinues, par MM. Costescu et Tudor, Iselin et Mégnin 390
Rapport : M. Moure 390
Disussion : M. E. Sorrel 395
— du plancher de la bouche. Des rapports du canal de Bochdalek avec le —, par M. Clermont 1064
Rapport : M. Truffert 1064
Pied. A propos de la désarticulation inter-tibio-calcanéenne de Ricard, par M. Dan Théodoresco (ce travail est déposé aux Archives de la Société sous le n° 36) . . 296
—. A propos de 5 cas de suppuration aiguë plantaire grave, par M. Liaras (ce travail est déposé aux Archives de la Société sous le n° 78) 925
—, Six observations d'ostéo-arthrite tuberculeuse du — chez l'adulte, traitées par la désarticulation temporaire, par MM. Clavelin et Sarroste 1400
Discussion : M. Sorrel 1404
Pince écrasante pour l'intestin, par M. Bergeret (présentation d'instrument) . . 1048
Plaie du cœur. Aspect radiologique de l'hémopéricarde dans un cas de —, par M. Marcel L'Heureux 409
Rapport : M. Maisonnet 409
— de la face et du cou par balle ; fracture du maxillaire inférieur, lésions du grand hypoglosse et du sympathique, hémorragie tardive de la carotide externe, par M. L. Mérigot 1173
Présenté par M. E. Sorrel (présentation de malade) 1173
— tangentielle par balle de l'oreillette droite, section de la veine pulmonaire inférieure droite. Les voies d'abord du cœur. Rayons X et plaies du cœur, par M. Henri Costantini 710
— par balle. Deux observations de — du côlon transverse traitées par l'extériorisation du segment colique blessé, et guéries, par M. Jacques-Charles Bloch 1099
Discussion : MM. P. Moure, Lance, R. Proust 1102

Pneumatocèle intracranienne post-traumatique, par MM. L. Bally et A. Moruzi. 985
Rapport : M. D. Petit-Dutaillis. . . . 985
Discussion : M. Truffert . . . 990
Pneumopéritoine. Un cas de pyopneumopéritoine lié vraisemblablement à une fistule du tube digestif, par M. Duroselle. . . . 698
Rapport : M. R. Proust. . . . 698
Discussion : MM. Mondor, Pierre Duval, Okinczyc. . . . 698, 699
—. A propos du —, par M. F. d'Allaines. . . . 799
—. A propos du —, par M. P. Moulonguet. . . . 801
Poignets. Lunarite des deux — chez un homme de vingt ans, par M. Marc Nédelec . . . 1087
Rapport : M. Albert Mouchet. . . . 1087
Discussion : M. Madier . . . 1087
— à ressaut (subluxation médio-carpienne en avant), par MM. Albert Mouchet et Belot (présentation de radiographies). . . . 1243
Discussion : M. Mauclaire. . . . 1243
Polyurie expérimentale. A propos de la —, par M. Maurice Chevassu. . . . 1184
Pouce. Deux observations de rupture sous-cutanée, apparemment spontanée, du tendon long extenseur du —, par M. Georges Bonnet. . . . 587
—. Flexion permanente du — chez un enfant (camptodactylies et pouces à ressort), par MM. Sorrel et H. Benoit. . . . 703
Discussion : M. A. Mouchet . . . 708
—. Pollicisation du 2e métacarpien pour suppléance du —, par M. Iselin (présentation de malade) . . . 1325
Poumon. Abcès du —, par M. R. Proust (présentation de radiographies) [ces radiographies sont déposées aux Archives sous le n° 29] . . . 127
Discussion : M. Robert Monod . . . 128
—. A propos d'un kyste hydatique occupant les deux tiers du — droit. Quelques réflexions basées sur 31 kystes du — non suppurés, opérés, par M. Nicolas Alivisatos. . . . 75
—. A propos des kystes hydatiques du — observés en Grèce, par M. Jean Braine. 282
—. 14 cas de kyste hydatique du — opérés, par M. Moskoff (ce travail est déposé aux Archives de la Société sous le n° 52). . . . 470
—. La lobectomie en plèvre libre, en un temps, par MM. Robert Monod et Jean Demirleau. . . . 998
Discussion : MM. R. Proust, Maurer, Moure. . . . 1014, 1015, 1016
—. Au sujet de la lobectomie en plèvre libre, par M. Henri Fruchaud. . . . 1063
Prix décernés en 1933. . . . 199
— à décerner en 1934. . . . 200
— à décerner en 1935. . . . 201
— à décerner en 1936. . . . 202
Pseudarthroses du col fémoral. Indications de la résection arthroplastique de la hanche pour certaines —, par M. Paul Mathieu. . . . 222
Discussion : MM. Alglave, Sorrel. . . . 225
Psoas iliaque. Recherches anatomo-cliniques sur les hygromas suppurés de la bourse séreuse du —, par M. Huard . . . 816
Pyosalpinx. Péritonites généralisées par rupture de —. Complément de statistique, par M. Pierre Duval. . . . 32
—. Statistique opératoire pour ruptures de —, par M. Louis Michon. . . . 58
—. A propos de la rupture des —, par M. P. Huet. . . . 60
Discussion : M. Louis Michon . . . 62
—. Péritonites généralisées par rupture de —, par M. Boulay (ce travail est déposé aux Archives de la Société sous le n° 34) . . . 228
—. A propos du traitement des péritonites généralisées par rupture de —, par MM. H. Costantini et L. Sabadini . . . 384

Q

Quadriceps. Un cas de rupture sus-rotulienne méconnue du tendon du —. Intervention au cinquième mois, par M. Antoine Basset (présentation de malade). 863

R

Rachis. A propos d'un kyste hydatique du —. (Étude clinique, opératoire, anatomique et histologique d'une compression médullaire grave par hydatides de l'espace épidural), par M. Marcel Arnaud 746
Rapport : M. Picot 746
—. Calcification du « nucléus pulposus », par MM. L. Guichard et A. Simon . . 1084
Rapport : M. Albert Mouchet 1084
Discussion : MM. Petit-Dutaillis, É. Sorrel 1086, 1087
—. Paraplégie spasmodique dans un mal de Pott ancien, guérie en quelques semaines par une laminectomie décompressive étendue, par MM. René Fontaine et Frédéric Lewit 990
Rapport : M. D. Petit-Dutaillis 990
Discussion : M. Et. Sorrel 996
—. Les avantages de la position en décubitus dorsal pour la réduction des fractures de la colonne vertébrale avec déplacement, par MM. J. Sénèque, A. Sicard, et Nicolas 1138
Discussion : M. Huet 1139
—. Sur les fractures de la colonne vertébrale, par M. R. Proust 1334
Radiographie abdominale (La) sans préparation dans l'occlusion intestinale aiguë, par MM. P. Moulonguet et J. Rousset 1405
—. Abcès du poumon, par M. R. Proust (présentation de —) [ces radiographies sont déposées aux Archives de la Société sous le n° 29] 127
Discussion : M. Robert Monod 128
Radiothérapie des ostéomes. A propos de la —, par M. L. Chevrier 1182
Discussion : M. R. Proust 1183
Radiumthérapie. Guérison d'un énorme lymphangiome de la face par la —, par M. Auvray 611
Discussion : MM. R. Proust, R.-Ch. Monod 615
Radius. La styloïdite radiale et la tuberculite de Gerdy, par M. Jean Veyrassat . 351
Rapport : M. Albert Mouchet 351
—. A propos de la styloïdite radiale. Les acrostéalgies, par M. Dionis du Séjour . 814
Rate. A propos des kystes hydatiques de la — (quelques réflexions cliniques, radiologiques et thérapeutiques), par M. G. Brun 1194
—. Kystes hydatiques calcifiés de la —, par M. Pierre Goinard 1360
Rapport : M. Jacques Leveuf 1360
Rectum. Cancer du — enlevé par voie abdomino-périnéale (A propos de nouvelles recherches sur la propagation ganglionnaire des cancers de l'ampoule rectale), par MM. R. Soupault, R. Leibovici et M. Perrot (présentation de pièce) 128
—. Arrachement du — et du côlon sigmoïde au cours d'un curettage, par M. R. Soupault 568
Réduction sanglante (La) des fractures supra-condyliennes de l'humérus chez les enfants, par MM. Jacques Leveuf et Henri Godard 915
Discussion : MM. E. Sorrel, Bréchot, A. Mouchet 918, 919
Rein. La nécessité de la néphropexie après les interventions pour calculs du — et du bassinet, par M. N. Hortolomei 44
—. Remarques sur l'exploration radiologique des régions lombaires, par MM. G. Wolfromm et M. Gilson 550
—. Un cas de grands kystes du —, par M. Jean Berger 1029
—. Tumeur paranéphrétique récidivée, par M. Georges Labey (présentation de pièce) 1149
Résection. Indications de la — arthroplastique de la hanche pour certaines pseudarthroses du col fémoral, par M. Paul Mathieu 222
Discussion : MM. Alglave, Sorrel 225
— de l'articulation tibio-astragalienne. Technique pour la —, par M. Victor Dimitriu (ce travail est déposé aux Archives de la Société sous le n° 58) 744
— cunéiforme. Résultats éloignés d'une — des os de la jambe pour fracture de Dupuytren vicieusement consolidée, par M. A. Laffitte 1353
— d'une diaphyse atteinte d'ostéomyélite. Le mécanisme de la régénération osseuse après —, par M. Jacques Leveuf 479
Discussion : MM. R. Proust, Métivet, Okinczyc, Sorrel 483, 484

Résection diaphysaire pour ostéomyélite des adolescents. Onze observations de —, par M. Henri Oberthur . . . 474
Rapport : M. Jacques Leveuf . . . 474
Réticulo-plasmocytome ilio-sacré, par MM. Sabadini, Montpellier et Chechan. 1302
Rapport : M. Paul Mathieu . . . 1302
Rétrécissement cardio-œsophagien essentiel traité par opération de Heller. Un cas de —, par M. Henri Fruchaud . . . 1264
Rhumatisme. Deux nouveaux cas de réaction péritonéale de nature rhumatismale, par M. Georges Baudet . . . 5
Rapport : M. B. Desplas . . . 5
Discussion : MM. Robert Monod, Bréchot . . . 6, 8
Rotule. Un cas de « patella pluri-partita », par M. Stéphanini . . . 411
Rapport : M. Maisonnet . . . 411
Rupture sous-cutanée. Deux observations de — apparemment spontanée, du tendon long extenseur du pouce, par M. Georges Bonnet . . . 587
— presque complète du jéjunum consécutive à une contusion très légère, et restée muette pendant près de vingt-quatre heures, par M. Sabadini (ce travail est déposé aux Archives de la Société sous le n° 65) . . . 697
— sus-rotulienne méconnue du tendon du quadriceps. Un cas de —. Intervention au cinquième mois, par M. Antoine Basset (présentation de malade) . . . 863

S

Sacrolisthésis (Le), par M. Albert Mouchet (présentation de radiographies) . . 1419
Sacrum. Réticulo-plasmocytome ilio-sacré, par MM. Sabadini, Montpellier et Chechan . . . 1302
Rapport : M. Paul Mathieu . . . 1302
Sang. La transfusion de — citraté conservé à la glacière, par MM. J. Jeanneney et J. Viéroz . . . 1305
Sarcomes osseux. Des aspects radiologiques des — et des tumeurs osseuses à myéloplaxes, par M. E. Sorrel . . . 1333
Schwannome de l'estomac, par M. A. Tierny . . . 1228
Rapport : M. Soupault . . . 1228
Discussion : MM. Mondor, Picot, Lardennois . . . 1234, 1325
— de l'estomac, par MM. H. Mondor et Mlle P. Gauthier-Villars . . . 1253
Sein. Un cas de guérison d'épithélioma du — à la suite d'infection grave de la tumeur, par MM. Thésée Papadopoulo, J. Kopp et A. Hadjigeorges . . . 214
Rapport : M. J.-L. Roux-Berger . . . 214
—. Epithélioma frappant successivement les deux — chez un homme âgé. Double amputation. Guérison, par M. L. Henri Petit . . . 968
Septicémie à staphylocoques. Six observations de — traitées par la transfusion sanguine, par M. Carayannopoulos . . . 395
Rapport : M. Jacques Leveuf . . . 395
Discussion : MM. Sorrel, Rouhier . . . 400, 401
— chirurgicales. Contribution à l'étude des — (à staphylocoques et à streptocoques exclusivement) Séméiologie, par M. Louis Sauvé . . . 1102
— chirurgicales. Contribution à la thérapeutique des — (à streptocoques et à staphylocoques exclusivement), par M. Louis Sauvé . . . 1315
Discussion : MM. Bréchot, Robert Monod, Heitz-Boyer . . 1320, 1321, 1322
— chirurgicales. A propos des communications de M. L. Sauvé sur les —, par M. G. Métivet . . . 1333
Sérothérapie locale et générale d'une streptococcie avec phlegmon disséquant de la jambe, par MM. Gosset, A. Guillemin et Paul Michon . . . 110
Sérum antitétanique à 20.000 unités. Un cas de tétanos généralisé grave guéri au moyen du —, par MM. Augé, Mazeyrie et Orsoni . . . 746
Rapport : M. Louis Bazy . . . 746
— sanguin. Recherches sur les perturbations physico-chimiques du — dans la période post-opératoire. Les variations des points isoélectriques, par MM. René Simon et Jean Bernard . . . 1076
Sinus caverneux. Deux observations de thrombo-phlébite du — traitées par drainage, par M. Lauwers . . . 39

Sonéryl. A propos du butyl-éthyl-barbiturate de sodium, — sodique intraveineux comme anesthésique de base, par M. Bernard Desplas et Mlle G. Chevillon. 519
Discussion : MM. Pierre Fredet, Robert Monod, Basset, P. Brocq, Pierre Duval. 525, 526, 527, 528
Staphylocoques. Six observations de septicémie à — traitées par la transfusion sanguine, par M. Carayannopoulos. 395
Rapport : M. Jacques Leveuf. 395
Discussion : MM. Sorrel, Rouhier. 400, 401
Stellectomie gauche. Un cas d'asthme bronchique traité par —, par M. Henri Godard. 978
Rapport : M. Jacques Leveuf 978
—. Ecarteur-valve pour la —, par M. J. Abadie (présentation d'instrument). . . 432
Sténose (Double) médio-gastrique et pylorique par un volumineux ulcus de la paroi postérieure de l'estomac, par M. Jean Duval 562
Strabisme. Principe de technique dans l'avancement musculaire (opération du —). par M. Henri Lagrange (ce travail est déposé aux Archives de la Société sous le n° 80). 946
Streptococcie. Sérothérapie locale et générale d'une — avec phlegmon disséquant de la jambe, par MM. Gosset, A. Guillemin et Paul Michon 110
Styloïdite radiale (La) et la tuberculite de Gerdy, par M. Jean Veyrassat . . . 351
Rapport : M. Albert Mouchet. 351
— radiale. A propos de la —. Les acrostéalgies, par M. P. Dionis du Séjour. . 814
Subocclusion par sigmoïdite et par périsigmoïdite, par M. Yves Bourde 494
Sudation. Effets des diverses sympathectomies sur la sudation, par MM. René Leriche et G. Arnulf. 354
Suppuration aiguë plantaire grave. A propos de cinq cas de —, par M. Liaras (ce travail est déposé aux Archives de la Société sous le n° 78) 925
Surrénales. Trois cas de surrénalectomie gauche pour hypertension artérielle, par MM. Jean Meillère et Henri-René Olivier 304
Rapport. : M. B. Desplas. 304
Discussion : MM. de Martel, D. Petit-Dutaillis. 310
—. La surrénalectomie pour hypertension artérielle, par M. P. Wilmoth. . . . 377
—. A propos de vingt-deux cas d'intervention sur la —, par M. René Leriche. 386
Sympathectomie cervicale. Un cas de tétanie infantile des extrémités et du pylore, traité avec succès par la — (réactivation parathyroïdienne), par MM. A. Jung et M. Mathis. 1335
Rapport : M. J. Braine. 1335
Sympathicectomie. Note sur un cas de capillarité traité par la —, par MM. P. Dionis du Séjour et Gurfunkiel. 1071
Sympathique. Effets des diverses sympathectomies sur la sudation, par MM. René Leriche et G. Arnulf 354
Synovectomie. Résultat éloigné d'une — du genou pour hydarthrose chronique, par M. Raymond Bernard. 236
Rapport : M. Jean Braine. 236
Discussion : MM. Sorrel, Madier. 241
Syphilis osseuse. Kyste du péroné et —, par MM. Étienne Sorrel et André Richard. 846
Discussion : MM. Louis Bazy, Moulonguet 849, 850
Système lymphatique. L'injection thérapeutique du —, par MM. P. Moure, Grasset et Rouault. 1164
Discussion : MM. Métivet, Mondor, Basset 1169, 1170

T

Tendon long extenseur du pouce. Deux observations de rupture sous cutanée, apparemment spontanée, du —, par M. Georges Bonnet. 587
Testicules. La migration testiculaire est un phénomène hormonal. L'opothérapie hypophysaire dans l'ectopie testiculaire, par M. Pierre Lombard 878
Tétanie infantile. Un cas de — des extrémités et du pylore traité avec succès par la sympathectomie cervicale (Réactivation parathyroïdienne), par MM. A. Jung et M. Mathis. 1335
Rapport : M. J. Braine. 1335

Tétanos. Un cas de — généralisé grave guéri au moyen du sérum antitétanique à 20.000 unités, par MM. Augé, Mazeyrie et Orsoni . . . 746
Rapport : M. Louis Bazy . . . 746
Thoracoplasties partielles du sommet dans le traitement de la tuberculose pulmonaire. Etude critique des voies d'abord de la 1re côte au cours des —, par MM. Henri Fruchaud et André Bernou . . . 1266
Discussion : MM. Maurer, Proust, Lardennois, Robert Monod . 1277, 1279, 1280, 1281
Thorax. Mycose thoracique, par M. Pellé . . . 1091
Rapport : M. E. Sorrel . . . 1091
Discussion : MM. Mauclaire, Rouhier, Albert Mouchet . . . 1098, 1099
Thrombo-phlébite. Deux observations de — du sinus caverneux traitées par drainage, par M. E. Lauwers . . . 39
Thymus et maladie de Basedow, par M. Gaudier . . . 460
Tibia. Résultat éloigné d'une réduction sanglante suivie de greffes ostéopériostiques dans une fracture de la partie externe du plateau tibial avec destruction étendue du tissu spongieux, par M. René Leriche . . . 2
—. Sur le mécanisme de la résection de toute la diaphyse du — pour ostéomyélite, par M. Dimitri Michailowski (ce travail est déposé aux Archives de la Société sous le n° 28) . . . 57
—. Ostéite fibreuse du —, résection diaphysaire, greffe du péroné opposé, au bout de six ans le péroné greffé est à son tour atteint d'ostéite kystique, par M. Pierre Duval (présentation de radiographies) . . . 922
—. La styloïdite radiale et la tuberculite de Gerdy, par M. Jean Veyrassat . . 351
Rapport : M. Albert Mouchet . . . 351
—. Tumeurs à myéloplaxes de l'extrémité supérieure du — gauche, par M. Albert Mouchet (présentation de pièce et de radiographies) . . . 435
Torsion supravaginale du cordon spermatique (bistournage accidentel) sans inversion testiculaire. Détorsion opératoire à la vingtième heure. Guérison, par M. Fiévez . . . 507
Rapport : M. P. Moulonguet . . . 507
Traitement chirurgical de la tuberculose pulmonaire. Essais expérimentaux sur le — par l'intervention directe sur le système thoracique, par M. Célestino Alvarez . . . 866
Rapport : M. Proust . . . 866
Transfusion du sang. Appareil à — Henry et Jouvelet, par M. H. Rouvillois (présentation d'instrument) . . . 464
— du sang (La) citraté conservé à la glacière, par MM. J. Jeanneney et J. Viéroz . . . 1305
— sanguine. Six observations de « septicémie à staphylocoques » traitées par la —, par M. Carayannopoulos . . . 395
Rapport : M. Jacques Leveuf . . . 395
Discussion : MM. Sorrel, Rouhier . . . 400, 401
Traumatisme du genou. Intervention : élongation du ligament croisé antéro-externe. Désinsertion de la corne postérieure du ménisque interne, par M. A. Folliasson (ce travail est déposé aux Archives de la Société sous le n° 71) . . . 790
Trompes utérines. Péritonites généralisées par rupture de pyosalpinx. Complément de statistique, par M. Pierre Duval . . . 32
— utérines. Statistique opératoire pour rupture de pyosalpinx, par M. Louis Michon . . . 58
—. A propos de la rupture des pyosalpinx, par M. P. Huet . . . 60
Discussion : M. Louis Michon . . . 62
— utérines. Péritonites généralisées par rupture de pyosalpinx, par M. Boulay (ce travail est déposé aux Archives de la Société sous le n° 34) . . . 228
— utérines. A propos des péritonites généralisées par rupture de pyosalpinx, par MM. H. Costantini et L. Sabadini . . . 384
Tube de Paul. Modification au —, par M. Bergeret (présentation d'instrument) . . . 929
Tuberculite de Gerdy. La styloïdite radiale et la —, par M. Jean Veyrassat . . 351
Rapport : M. Albert Mouchet . . . 351
Tuberculome sus-dure-mérien, par MM. E. Sorrel et P. Malgras (présentation de malade) . . . 1412

Tuberculose pulmonaire. Essais expérimentaux sur le traitement chirurgical de la — par l'intervention directe sur le système thoracique, par M. Célestino Alvarez 866
Rapport : M. R. Proust 866
— pulmonaire. Étude critique des voies d'abord de la 1re côte au cours des thoracoplasties partielles du sommet dans le traitement de la —, par MM. Henri Fruchaud et André Bernou 1266
Discussion : MM. Maurer, Proust, Lardennois, Robert Monod. . 1277, 1279, 1280, 1281
Tumeur. Fausse tumeur gastrique, en réalité granulome de corps étranger dans la sous-muqueuse de l'estomac, par M. Duroselle. 346
Rapport : M. Moulonguet 346
— inflammatoires de l'estomac, par M. Raymond Denis (ce travail est déposé aux Archives de la Société sous le n° 83). 946
— (volumineuse) conjonctive des parties molles du creux de l'aisselle. Amputation interscapulo-thoracique, par MM. Mourgue-Molines et W. Arnal. . . . 401
Rapport : M. Jean Quénu 401
— à myéloplaxes de l'extrémité supérieure du tibia gauche, par M. Albert Mouchet présentation de pièce et de radiographies) 435
— de l'hypocondre gauche, par M. Bréchot (présentation de malade) 632
— blanche. Le genou angulaire grave, séquelle de la — chez l'enfant, par M. A. Delahaye 543
Discussion : MM. E. Sorrel, Mauclaire 546, 547
— osseuses à myéloplaxes. Des aspects radiologiques des sarcomes osseux et des —, par M. E. Sorrel 1333
— paranéphrétique récidivée, par M. Georges Labey (présentation de pièce) . . 1149
— de l'extrémité supérieure de l'humérus, traitée par la radiothérapie. Survie de plus de quatre ans et demi, par M. J. Braine (présentation de malade). . . . 1284
Discussion : MM. Sorrel, Roux-Berger, Okinczyc. A. Mouchet, Raoul Monod, Hartmann 1288, 1289, 1290

U

Ulcère calleux de la 2e portion duodénale. Résection gastro-duodénale, gênée par anomalie cholédocienne. Détail de technique pour la suture duodénale, par M. Cabanié (ce travail est déposé aux Archives de la Société sous le n° 88) . . 1293
— duodénal Perforation latente d'un — en 1931. Erreur de diagnostic redressée en 1933 au cours d'une deuxième perforation, par M. Courboulès. 48
— perforé de la 2e portion duodénale, par M. Kœchlin (ce travail est déposé aux Archives de la Société sous le n° 43). 437
— gastrique. Perforation itérative d'un —, par M. Pierre Ibos (ce travail est déposé aux Archives de la Société sous le n° 51). 470
— gastrique en évolution et gastro-entérostomie, par M. Jean Duval. 1345
— géant de la petite courbure. Perforation d'un —, par M. Pierre Ibos (ce travail est déposé aux Archives de la Société sous le n° 50) 469
Ulcéro-cancer Perforation en péritoine libre d'un — ayant l'aspect macroscopique d'un ulcère calleux. Suture et gastro-entérostomie. Guérison opératoire. Mort huit mois après de cachexie cancéreuse, par MM. N. Milianitch et S. Radoyévitch 783
Ulcus. Double sténose médio-gastrique et pylorique par un volumineux — de la paroi postérieure de l'estomac, par M. Jean Duval. 562
— géant de la petite courbure, par M. Georges Labey (présentation de malade) . 282
Utérus. A propos des perforations utérines au cours du curettage, par M. G. Baillat (ce travail est déposé aux Archives de la Société sous le n° 44) 437
—. Quelques réflexions au sujet de quatre cas de perforation utérine, par M. Coquelet (ce travail est déposé aux Archives de la Société sous le n° 83) . 946
—. Perforation utérine avec grave lésion intestinale au cours d'un curettage pour avortement, par M. L. Helman. 536
Rapport : M. Picot 536
Discussion : MM. Soupault, Mondor, Proust, Moure. R.-Ch. Monod, Mauclaire, Brocq, Basset, Rouhier, Huet, Desplas. 536, 537, 538, 539, 539, 540, 541

Utérus. Arrachement du rectum et du côlon sigmoïde au cours d'un curettage, par M. R. Soupault. . . . 568
—. Quelle conduite faut-il tenir à la suite d'une perforation utérine survenue au cours du curettage? par M. Paul Moure. . . . 570
Discussion : MM. Hartmann, Proust . . . 572
—. Sur la question de la conduite à tenir en cas de perforation utérine au cours du curettage, par M. Chables Viannay. . . . 636
—, par M. Basset . . . 639
—, par M. J.-L. Faure . . . 642
—, par M. Auvray. . . . 647
—, par M. P. Brocq. . . . 648
—, par M. Huet. . . . 652
—, par M. Mondor. . . . 654
—. par M. André . . . 608
—, par M. Jean Quénu. . . . 669
—, par M. André Richard. . . . 672
—, par M. Sauvé . . . 673
—. par M. d'Allaines . . . 674
—, par M. René Bloch . . . 678
—, par M: Ferrari . . . 752
—, par M. H. Gaudier. . . . 755
—, par M. R. Proust . . . 756
—, par M. Alglave. . . . 802
—, par M. Sauvé . . . 804
—, par M. P. Brocq . . . 804
—, par M. Robert Monod . . . 808
—. par M. Bréchot . . . 812
—, par M. R. Proust . . . 822
—, par M. G. Picot . . . 907
—, par M. Finsterer . . . 926
—, par M. J. Tanasesco . . . 946
—. Infarctus tubo-utérin, par MM. G. Moure, Chastang et Fontaine (présentation de pièce) . . . 1355

V

Vagin. Développement d'un épithélioma sur la cicatrice vaginale vingt-six ans après une hystérectomie abdominale totale, par MM. G. Rouhier et Paul Walther (présentation de malade) . . . 565
Vaisseaux axillaires. Anévrisme artério-veineux des —, par M. G. Sicard. . . . 701
Rapport : M. P. Moure . . . 701
Vertèbres. Paraplégie par fibro-chondrome des vertèbres dorsales supérieures chez une malade atteinte de maladie ostéogénique. Laminectomie. Ablation partielle de la tumeur. Amélioration considérable de la paraplégie, par MM. D. Petit-Dutaillis et Jean Lereboullet (présentation de malade). . 691
Discussion : M. A. Richard . . . 696
Ventriculographie cérébrale. Technique et indications de la — par la voie transvoûte orbitaire, par M. A.-M. Dogliotti . . . 1017
Voies biliaires. Obstruction calculeuse de la — principale sur toute sa longueur, Cholédocotomie. Désobstruction de la papille par le procédé de Pribram. Guérison, par M. antoine Basset . . . 33
—. L'anesthésie dans la chirurgie des —. par MM, A.-J. Bengolea et C. Velasco Suarez . . . 1375
—. Dilatation congénitale du canal cholédoque, par M. A. Tailhefer . . . 8
Rapport : M. J. Sénèque. . . . 8
—. Ictère par rétention sans obstacle traité par le tubage duodénal, par M. Roques (ce travail est déposé aux Archives de la Société sous le n° 84). . . . 946
—. Ictère par rétention sans obstacle organique avec hypertonie vésiculaire; cholécystostomie curative, par M. Pierre Goinard . . . 898
Rapport : M. J. Okinczyc . . . 898
—. Discussion sur les cholépéritoines sans perforation évidente des —, par M. Moulonguet. . . . 311

Voies biliaires. Discussion sur les cholépéritoines sans perforation évidente des —, par MM. Henri Welti et J. Rousset 315
—, par M. J. Okinczyc 316
—. A propos des péritonites biliaires, par M. P. Brocq 345
—. A propos des péritonites biliaires sans perforation, par M. H. Mondor. . . 379
—. Sur les péritonites biliaires, par M. Charles Lenormant 413
—. Péritonite biliaire avec cytostéatonécrose chez une malade ayant subi une cholécystectomie douze ans auparavant. Drainage simple du péritoine. Guérison, par M. Yves Delagenière 470
—. Fistule biliaire totale, précoce, consécutive à une gastrectomie pour ulcère. Cholécysto-jéjunostomie. Guérison, par M. O. Franck et N. Falcoianu. . . . 893
Rapport : M. J. Okinczyc 893
—. Kyste hydatique profond, juxta-hilaire du foie, ouvert dans les —; cholédocotomie et drainage du cholédoque, suivis de drainage transhépatique du kyste; guérison. Troubles circulatoires des membres inférieurs ayant nécessité antérieurement une amputation de cuisse et paraissant dus à une compression des gros vaisseaux par le kyste, par M. Jean Braine. 939
Voies d'abord de la 1re côte. Etude critique des — au cours des thoracoplasties partielles du sommet dans le traitement de la tuberculose pulmonaire, par MM. Henri Fruchaud et André Bernou 1266
Discussion : MM. Maurer, Proust, G. Lardennois, Robert Monod. 1277, 1279, 1280, 1281
Volet osseux surélevé dans un cas d'épilepsie post-traumatique, par M. A. Jentzer 722
Volvulus du cæcum. Un cas de —, par M. Barbilian 824
Rapport : M. Rouhier 824
— aigus du cæcum. Deux cas de —, par MM. Sauvé et Lejeune 879
Discussion : MM. Pierre Duval, H. Mondor, Roux-Berger, R. Grégoire. 881, 882, 883
— du côlon pelvien et grossesse, par M. Paul Banzet. 444
Rapport : M. Huet. 444
— du grêle. A propos des —, par MM. Paul Picquet et Jacques Bonnecaze . . 1041

W

Wolkmann. Syndrome de — du membre inférieur consécutif à la ligature de l'artère fémorale. Guérison par sympathectomie péri-iliaque, par M. Raymond Dieulafé 473
Rapport : M. R. Proust 473

TABLE ALPHABÉTIQUE DES AUTEURS

POUR L'ANNÉE 1934 [1]

A

Abadie (J.), *430*, *432*.
Alglave (Paul), 225, 619, *802*, 873, 874, *966*, *1045*, 1059, 1206, 1251.
Alivisatos (Nicolas), *75*, *1112*.
Alivisatos et Benoit, *1221*.
Alivisatos et Cunéo [Bernard), *732*.
Allaines (F. d'), *674*, *799*.
Allaines (F. d') et Jomain, *330*.
Alvarez (Célestino), *866*.
Ameline (André), *1300*.
Amza Jeanu et Dan Théodoresco 296.
André, *668*.
Arcé (José), *19*.
Arnal (W.) et Mourgue-Molines (E.), *401*.
Arnaud (Marcel), *746*, *1255*.
Arrou, 610, 1238.
Augé, Mazeyrie et Orsoni, *746*.
Auvray (Maurice), *11*, *449*, *611*, *647*, *1236*.
Azoulay et Costantini (Henri), *82*.

B

Baillat (G.), 437.
Ballif (L.) et Moruzi (A), *985*.
Banzet (Paul), *444*.
Barbilian (N.), *296*, 535, *824*.
Barraya et Moure (Paul), *341*.
Barthélemy, 493.
Basset (Antoine), *33*, *54*, 372, 408, 527, 539, *639*, *863*, 934, 1170, 1206.
Baudet (Georges), *5*, 1152, 1293, 1294.
Baudet et Martin, 946.
Baumgartner (Amédée), *541*.
Baur et Guillemin (André. *598*.
Bazy (Louis), 425, *746*, 849, *1082*, 1394.
Bazy (Louis) et Calvet (Jean), *590*.
Bazy (Louis) et Galtier, *861*.
Bazy (Louis). Reboul (Henri) et Racine (Maurice), 625, 922.
Bazy (Louis) et Reboul (Henri), *682*.
Bazy (Louis) et Strohl (Emile), *4*.
Belot (J.) et Mouchet (Albert), *1243*.
Bengolea (A. J.) et Velasco Suarez (C.). *1375*.
Benoit et Alivisatos, *1221*.
Benoit (H.) et Sorrel (Etienne), *275*, *703*.
Berger (Jean), *953*, *1029*.
Berger (Jean) et Simon (Roger), *1026*.
Bergeret, *429*, *1048*.
Bergouignan (Louis), 469.
Bernard (Jean) et Simon (René), *1076*.
Bernard (Raymond), *236*.
Bernardbeig (J.), *442*.
Bernardbeig (J.) et Prat, *655*.
Bloch (Jacques-Charles), 595, *1099*, *1135*, *1310*, *1324*.
Bloch (René), 594, *678*.
Bloch (René), Mauclaire et Lenormant, 1049.
Bonnecaze (Jacques) et Picquet (Paul), *1041*.
Bonnet (Georges), *580*, *587*.
Bonnet (G.), Sarroste (J.) et Clavelin, *1034*.
Bonniot, *124*.
Boppe, *634*.
Boulay, 228.
Bourde (Yves), *494*.
Bourllec et Rouzaud, 228.
Braine (Jean), *212*, *236*, 426, *939*, *1284*, *1335*.
Bréchot (Adolphe), 8, 459, *632*, *812*, 875, 918, 1135, 1313, 1320, 1394.
Brocq (Pierre), 303, 328, *345*, 528, 539, *573*, 631, *648*, 689, *804*, 860, 1313, 1348.
Brocq (Pierre) et Varangot (J.), *25*.
Brocq (Pierre) et Dulot (Raymond), *736*.
Brun (R.-G.), *1194*.

C

Cabanié, 1293.
Cadenat (F.-M.), *297*, 622, *728*, *1301*.
Callens (J.) et Courty (L.), *777*.
Calvet (Jean) et Bazy (Louis), *590*.
Capette (Louis), 328.
Carayannopoulos (A.), *14*, *395*.
Chalier (André), *486*.
Charbonnel et Piéchaud (F.), *1171*.
Charbonnel et Massé, *950*.
Chastang, Moure (Paul) et Fontaine, *1355*.
Chechan, Sabadini et Montpellier, *1302*.
Chevassu (Maurice), *666*, *930*, 1147, *1184*.
Chevillon (Mlle G.) et Desplas (Bernard), *519*.
Chevrier (L.), *1154*, *1182*.
Christidi, *446*.
Clavelin, Bonnet (G.) et Sarroste (J.), *1034*.

1. Les chiffres en italiques se rapportent aux rapports, communications et présentations.

Clavelin et Sarroste, *1400*.
Clermont, *1064*.
Contiadès (X-J.), Naulleau (J.) et Roux-Berger (J.-L.), *284*, *791*.
Coquelet, 946.
Costantini (Henri), *710*.
Costantini (Henri) et Azoulay, *82*.
Costantini (Henri) et Sabadini (L.), *384*.
Costesco et Stoïan, *11*.
Costescu et Tudor, *390*.
Cotte (G.), *358*.
Courboulès, *48*.
Courty (L.) et Callens (J.), *777*.
Couvelaire (Roger), *1259*.
Covali (Nicolas) et Dimitriu (Victor), 470.
Crétin (André) et Delagenière (Yves), *1328*.
Cunéo (Bernard), 18, *923*.
Cunéo (Bernard) et Alivisatos, *732*.
Cuny (J.), *439*.

D

Dambrin (C.) et Dambrin (L. et P.), *1282*.
Decker (P.), *1053*.
Delagenière (Yves), *216*, *470*, *761*, *763*.
Delagenière (Yves) et Crétin (André), *1328*.
Delahaye (A.), *543*.
Delannoy (Emile), 204.
Delannoy (Emile) et Driessens (Jules), *1368*.
Delinotte et Moure (Paul), *1416*.
Demirleau (Jean) et Monod (Robert), *998*.
Denis (Raymond), 946.
Dereux et Swynghedauw, *1155*.
Desplas (Bernard), *5*, *304*, 330, 458, 518, 541, 579, 596, 860, *1128*, *1174*.
Desplas (Bernard) et Chevillon (Mlle G.), *519*.
Dieulafé (Raymond), *473*.
Dimitriu (Victor), 744.
Dimitriu (Victor) et Covali (Nicolas), 470.
Dionis du Séjour (P.), *814*.
Dionis du Séjour (P.) et Gurfinkiel, *1071*.
Djourovitch (V.), 744.
Dogliotti (A.-M.), *1017*, *1022*.
Driessens (Jules) et Delannoy (Emile), *1368*.
Duboucher (H.), Mégnin (J.) et Sarlin, *573*.
Ducuing (J.) et Fabre (P.-Ch.), *1128*.
Dulot (Raymond) et Brocq (Pierre), *736*.
Dulot et Sorrel (Etienne), *529*.
Dupuis (P.), Richard (André) et Rœderer (C.), *678*.
Duroselle, *346*, *698*.
Duval (Jean), *562*, *1345*.
Duval (Pierre), 5, *32*, 528, 700, 881, *922*, *1144*, 1251, 1394.
Duval (Pierre) et Roux (J.-Ch.), *1239*.

E

Elbim, *541*.

F

Fabre (P.-Ch.) et Ducuing (J.), *1128*.
Falcoianu (N.) et Francke (O.), *893*.
Faure (Jean-Louis), *642*, 890, 1394.
Ferey (Daniel), *336*, *912*, *1202*.
Ferrari, *752*.
Fiévez, *507*.
Finsterer (Hans), *926*.
Folliasson (A.), 790, *1218*.
Fontaine (René) et Frœlich (F.), *826*.
Fontaine (René) et Lewit (Frédéric), *990*.
Fontaine, Moure (Paul) et Chastang, *1355*.
Fontaine, Moure (Paul) et Rouault (Ch.), *1178*.
Fontan (A.) et Rocher (H.-L.), *381*.
Foucault (Paul), *972*.
Fourmestraux (J. de), *757*.
Francke (O.) et Falcoianu (N.), *893*.
Fredet (Pierre), 344, 432, *472*, 525, 836, 867, *891*.
Frœlich (F.) et Fontaine (René), *826*.
Fruchaud (Henri), *1063*, *1264*, *1266*.

G

Galtier et Bazy (Louis), *861*.
Gaudier (Henri), *373*, *460*, *755*.
Gauthier-Villars (Mlle P.) et Mondor (Henri), *1253*.
Gautier (Jean), *219*, *1140*.
Gernez (Léon), 502, 593.
Gilson (M.) et Wolfromm (Georges), *550*.
Godard (Henri), *978*.
Godard (Henri) et Leveuf (Jacques), *915*.
Goinard (Pierre), *70*; *898*, *1360*, *1362*.
Gosset (Antonin), 18, 208, *1294*, 1394.
Gosset (Antonin), Guillemin (André) et Michon (Paul), *110*.
Gouverneur (Robert) et Motz (Charles), *418*.
Grasset, Moure (Paul) et Rouault, *1164*.
Grégoire (Raymond), *14*, 23, *635*, *840*, 883, *1259*, *1394*.
Grimault (L.), *1121*.
Grizda, 697.
Guéniot, *822*.
Guichard (L.) et Simon (A.), *1084*.
Guillaumin, Ménégaux (G.) et Pergola, *635*.
Guillemin (André), Michon (Paul) et Gosset (Antonin), *110*.
Guillemin (André) et Baur, *598*.
Guinard (Urbain), *1192*.
Gurfinkiel et Dionis du Séjour (P.), *1071*.

H

Hadjigeorges (A.), Papadopoulo (Thésée) et Kopp (J.), *214*.
Hardouin (P.), *488*, *491*.
Hartglas, 634.
Hartmann (Henri), 24, 572, 860, 1290.
Heitz-Boyer (Maurice), 1322.
Helman (L.), *536*.
Hortolomei (N.), *44*.
Houdard (L.), Judet (Robert) et Mathey, *510*.
Huard (P.), *816*.
Huet (Pierre), *60*, *444*, *446*, 541, *652*, *936*, 1062, 1139.

I

Ibos (Pierre), 469, 470.
Iselin, 1325.
Iselin et Mégnin, *390*.

J

Jeanneney (Georges), *414*.
Jeanneney (Georges) et Viéroz (J.), *1305*.
Jentzer (Albert), *715*, *720*, *722*, *723*.
Jomain et d'Allaines (F.), *330*.
Judet (Robert), Mathey et Houdard (L.), *510*.
Judet et Proust (Robert), *1044*.
Jung (A.) et Mathis (M.), *1335*.

K

Khater (Mourched) et Trabaud (J.), 204.
Kœchlin, 437.
Kopp (J.), Hadjigeorges (A.) et Papadopoulo (Thésée), *214*.

L

Labey (Georges), 208, *282*, 344, 376, 790, 866, 890, 966, 1052, 1135, *1149*, 1178, 1212, 1213, 1246, 1360, 1394.
Laffitte (Henri), *1348*, *1353*.
Laffitte (Henri) et Renon (G.), *333*.
Lagrange (Henri), 947.
Lance, 1102.
Lardennois (Georges), 1207, 1235, 1242, 1252, 1280.
Launay (Paul), 1394.
Lauwers (E.), *39*.
Lauwereyns (Jean de), *228*.
Leibovici (Raymond), Perrot (M.) et Soupault (Robert), *128*.
Lejeune et Sauvé, *879*.
Lenormant (Charles), *52*, *413*, 1394.
Lenormant, Bloch (René) et Mauclaire, *1049*.
Leréboullet (Jean) et Petit-Dutaillis (Daniel), *691*.
Leriche (René), *2*, *365*, *386*, *876*, *1184*.
Leriche (René) et Arnulf (G.), *354*.
Leveuf (Jacques), *395*, *474*, *479*, 876, *920*, *978*, *1209*, 1360.
Leveuf (Jacques) et Godard (Henri), *915*.
Lewit (Frédéric) et Fontaine (René), *990*,
L'Heureux (Marcel), *409*.
Liaras (Henri), 925.
Lombard (Pierre), *428*, *878*, *1339*.
Lombard (Pierre) et Thiodet, *46*.

M

Madier (Jean), 241, 424, 1089.
Maës (J.), *832*.
Maisonnet, *409*, *411*.
Malgras (P.) et Sorrel (E.), *1412*.
Martel (Th. de), 310, *739*, 892, *1391*.
Martin et Baudet, 946.
Martin (René) et Moure (Paul), *504*.
Massé et Charbonnel, *950*.
Mathey, Houdard (L.) et Judet (Robert), *510*.
Mathieu (Paul), 5, 58, *222*, 303, *328*, 875, 1061, 1191, *1302*, *1373*.
Mathis (M.) et Jung (A.), *1335*.
Mauclaire (Placide), *55*, 448, *467*, 539, 547, *969*, 1098, *1125*, 1175, 1244.
Mauclaire, Lenormant et Bloch (René), *1049*.
Maurer (André), 458, 1015, 1277.
Mazeyrie, Orsoni et Augé, *746*.
Mégnin (J.), 789.
Mégnin et Iselin, *390*.
Mégnin (J.), Sarlin et Duboucher (H.), *573*.
Meillère (Jean) et Olivier (Henri-René), *304*,
Ménégaux (G.), Guillaumin et Pergola, *635*.
Mériel (E.), *433*.
Mérigot (L.), *1173*.
Merle d'Aubigné, *297*.
Métivet (Gaston), 17, 109, 372, 484, 493, 669, *788*, *822*, 934, 955, 1148, 1169, 1314, *1333*.
Meyer (J.), Sartory (A. et R.) et Meyer (M.), *1090*.
Meyer (M.), Sartory (A. et R.) et Meyer (J.), *1090*.
Michailowski (Dimitri), *57*.
Michon (Edouard), 448.
Michon (Louis), *58*, 62.
Michon (Paul), Gosset (Antonin), Guillemin (André), *110*.
Milianitch (N.) et Radoyévitch (S.), *783*.
Mocquot (Pierre), *338*, *439*, *1161*.
Mondor (Henri), *379*, 537, *654*, 699, *744*, 881, 1170, 1284.
Mondor (Henri) et Gauthier-Villars (Mlle P.), *1253*.
Monod (Raoul-Charles), 539, 615, *664*, 1290.
Monod (Robert), 6, 53, 126, 128, 226, *318*, *438*, *453*, 517, 526, 578, 808, 1131, 1220, 1280, 1321.
Monod (Robert) et Demirleau (Jean), *998*.
Montpellier, Chechan et Sabadini, *1302*.
Moruzi (A.) et Ballif (L.), *985*.
Moskoff, *62*, 470.
Motz (Charles) et Gouverneur (Robert), *418*.
Mouchet (Albert), 136, 204, 207, *351*, *435*, 709, 919, *1084*, *1087*, 1099, *1218*, 1289, *1419*.
Mouchet (Albert) et Belot (J.), *1243*.
Moulonguet, 109, *226*, *228*, *311*, *346*, 425, *466*, *493*, *507*, *801*, 850, *853*, *1155*.
Moulonguet (P.) et Rousset (J.), *1405*.
Moure (Paul), *390*, 424, *442*, 518, 589, *570*, 631, *701*, 935, *962*, *972*, 1017, 1102, 1133, 1175, *1242*, 1373, 1394.
Moure (Paul) et Barraya, *341*.
Moure (Paul), Chastang et Fontaine, *1355*.
Moure (Paul) et Delinotte, *1416*.
Moure (Paul), Fontaine et Rouault (Ch.), *1178*.
Moure (Paul), Grasset et Rouault, *1164*.
Moure (Paul) et Martin (René), *504*.
Mourgue-Molines (E.) et Arnal (W.), *401*.

N

Naulleau (J.), Contiadès (X.-J.) et Roux-Berger (J.-L.), *284*, *791*.
Nédelec (Marc), *1087*.
Nicolas, Sicard (A.) et Sénèque (Jean), *1138*.

O

Oberthur (Henri), *474*.
Okinczyc (Joseph), *296*, *316*, 484, 700, *893*, *898*, *1221*, 1243, 1289, 1394.
Olivier (Henri-René) et Meillère (Jean), *304*.
Ombrédanne (Louis), *210*, 875, 891, *1152*.
Orsoni, Mazeyrie et Augé, 746.
Oudard, 452, 593, *956*.
Oulié (G.), *88*.

P

Papadopoulo (Thésée), Kopp (J.) et Hadjigeorges (A.), *214*.
Papin (Félix), *547*.
Papin (E.), 1191.
Pellé (Abel), *1090*.
Pergola, Ménégaux (G.) et Guillaumin, *635*.
Pérot (M.), Soupault (Robert) et Leibovici (Raymond), *128*.
Petit (L.-Henri), *938*.
Petit-Dutaillis (Daniel), 310, 727, *766*, *826*, *832*, *981*, *985*, *990*, 1086, 1100, *1255*.
Petit-Dutaillis (Daniel) et Lereboullet (Jean), *691*.
Philardeau, 57.
Picot (Gaston), 141, *536*, 621, *746*, 761, *907*, 1206, 1235.
Picquet (Paul) et Bonnecaze (Jacques), *1041*.
Piéchaud (F.) et Charbonnel, *1171*.
Placintianu, 1052.
Prat et Bernardbeig (J.), *655*.
Proust (Robert), *127*, 169, 303, 338, *473*, 483, 501, 538, 572, 578, 615, *667*, 689, *698*, *756*, 813, *822*, 839, *866*, *886*, 891, 955, 959, 1014, 1058, 1062, 1102, 1124, 1183, 1190, 1252, 1279, *1334*, 1394.
Proust (Robert) et Judet, *1044*.

Q

Quénu (Jean), *62*, *401*, 630, *669*, *685*, 690.

R

Racine (Maurice), Reboul (Henri) et Bazy (Louis), 625, 922.
Radoyévitch (S.) et Milianitch (N.), *783*.
Raiga (André), 697.
Reboul (Henri) et Bazy (Louis), *682*.
Reboul (Henri), Racine (Maurice) et Bazy (Louis), 625, 922.
Redon (Henri), *1373*.
Renon (G.) et Laffitte (Henri), *333*.
Rény, 437.
Ribollet, *930*.
Richard (André), 622, *672*, *1325*.
Richard (André), Rœderer (C.) et Dupuis (P.), *678*.
Richard (André) et Sorrel (Etienne), *846*.
Riche, 1394.
Rocher (H.-L.) et Fontan (A.), *381*.
Rœderer (Carle), Dupuis (P.) et Richard (André), *678*.
Rolland, *449*.
Roques, 946, *981*, *1161*.
Rouault (Ch.), Moure (Paul) et Fontaine, *1178*.
Rouault, Moure (Paul) et Grasset, *1164*.
Rouhier (Georges), 401, 408, 540, *824*, *887*, 1060, 1082, 1098, *1247*.
Rouhier (Georges) et Walther (Paul), *565*.
Rousset (J.) et Moulonguet (P.), *1405*.
Rousset (J.) et Welti (Henri), *315*.
Rouvillois (Henri), *464*, 959.
Roux (J.-Ch.) et Duval (Pierre), *1239*.
Roux-Berger (Jean-Louis), *214*, 882, 1058, 1288.
Roux-Berger (J.-L.), Naulleau (J.) et Contiades (X.-J.), *284*, *791*.
Rouzaud et Bourllec, 228.

S

Sabadini, 697.
Sabadini (L.) et Costantini (Henri), *384*.
Sabadini, Montpellier et Chechan, *1302*.
Santos (Reynaldo dos), *99*, *660*.
Sarlin, Duboucher (H.) et Mégnin (J.), *573*.
Sarroste (J.), Bonnet (G.) et Clavelin, 1084.
Sarroste et Clavelin, *1400*.
Sartory (R.), Meyer (M.) et Meyer (J.), *1090*.
Sauvé (Louis), 364, *673*, *804*, *1102*, 1312, *1315*, 1394.
Sauvé et Lejeune, *879*.
Schotte (Raphaël), 1334.
Schwartz (Anselme), *113*, 1394.
Séjournet, 204.
Sénèque (Jean), *8*, 619, 631, *884*.
Sénèque (Jean) et Sicard (A.), *960*.
Sénèque (Jean), Sicard (A.) et Nicolas, *1138*.
Sicard (G.), *573*, *701*.
Sicard (A.) et Sénèque (Jean), *960*.
Sicard (A.), Sénèque (Jean) et Nicolas, *1138*.
Simon (A.) et Guichard (L.), *1084*.
Simon (René), *1073*.
Simon (René) et Bernard (Jean), *1076*.
Simon (Roger) et Berger (Jean), *1026*.
Sorrel (Etienne), 225, 241, 395, 400, 484, 546, 621, 690, 874, 918, 996, 1062, 1087, *1090*, *1173*, 1288, *1333*, 1352, 1465, *1421*.
Sorrel (Etienne) et Benoit (H.), *275*, *703*.
Sorrel (Etienne) et Dulot, *529*.
Sorrel (Etienne) et Malgras (P.), *1412*.
Sorrel (Etienne) et Richard (André), *846*.
Soupault (Robert), 17, 536, *568*, *616*, 934, 1059, 1061, *1124*, 1206, *1228*, *1251*.
Soupault (Robert), Leibovici (Raymond) et Perrot (M.), *128*.
Stéphanini, *411*.
Stoïan et Costesco, *11*.
Stroh, *1176*.
Strohl (Emile) et Bazy (Louis), *4*.
Swynghedauw et Dereux, *1155*.

T

Tailhefer (André), *8*, *832*.
Tanasesco (J.), *946*.
Théodoresco (Dan), 206.

Théodoresco (Dan) et Amza Jeann, 296.
Thiodet et Lombard (Pierre), *47*.
Tierny (A.), *1228*.
Toupet (René), 372.
Trabaud (J.) et Khater (Mourched), 204.
Truffert (P.), *529*, *602*, 990, *1064*.
Tudor et Costescu, *390*.

V

Varangot (J.) et Brocq (Pierre), *25*.
Veau (Victor), 372, 609.
Velasco Suarez et Bengolea (A.-J.), *1375*.
Veyrassat (Jean), *351*.
Viannay (Charles), *636*.
Viéroz (J.) et Jeanneney (C.), *1305*.

W

Walther (Paul) et Rouhier (Georges), *565*.
Weiss (A. G.) et Worms (G.), *499*.
Welti (Henri), 1160.
Welti (Henri) et Rousset (J.), 315.
Wilmoth (Pierre), *70*, *377*, *1290*, *1362*.
Wolfromm (Georges), *242*.
Wolfromm (Georges) et Gilson (M.), *550*.
Worms (G.) et Weiss (A.G.), *499*.

Y

Yovtchich, *970*.

Z

Zorraquin (G.), *438*.

TABLE ALPHABÉTIQUE PAR NOMS D'AUTEURS

DE LA NOUVELLE SÉRIE
DES ARCHIVES DE LA SOCIÉTÉ DE CHIRURGIE[1]

MM. — Numéros d'enregistrement de la nouvelle série :

ALVAREZ (Celestino) : Essais sur le traitement chirurgical de la tuberculose pulmonaire par intervention sur le sympathique LXXII

AMZA (Jeanu) et THÉODORESCU (Dan) : Fracture bilatérale de la clavicule). XXXV

ARBASSIER et FOLLIASSON : Trépanation décompressive occipitale XVI

AUGÉ, MAZEYRIE et ORSONI : Tétanos généralisé grave guéri par la sérothérapie LXVI

BAILLAT : Perforations utérines au cours du curettage XLIV

BARBILIAN : Pincement latéral du grêle dans une hernie inguinale étranglée. LVI

BAUDET (Georges) : Luxation traumatique de la hanche réduite presque spontanément sous rachianesthésie LXXXVII

BAUDET (Georges) : Péritonite à pneumocoque de l'adulte. Drainage. Guérison. LXXXIX

BAUDET et CAHUZAC : Trois cas de furoncles de la lèvre supérieure traités et guéris par la roentgenthérapie XC

BAZY (Louis), REBOUL (Henri) et RACINE (Maurice) : Collection d'artériogrammes (Voir la communication de M. L. Bazy page 625 du présent volume) LIX

BERGOUIGNAN (Louis) : Quatre cas de fracture de Dupuytren XLIX

BERNARD (Raymond) et DELALANDE : Péritonite chronique encapsulante. . V

BLOCH (René) : Invagination intestinale aiguë du nourrisson. VIII

BONNET (Georges) : Deux cas de synovite aiguë suppurée des gaines de la main. Traitement par la méthode de Kanavel. Résultats. XXXIX

BOULAY : Péritonites généralisées par rupture de pyosalpinx XXXIV

BOURDE : Tophi multiples de volume insolite. VII

BOURDE : Subocclusion par sigmoïdite et péri-sigmoïdite (4 radiographies). [Voir la communication page 494 du présent volume.] XLVIII

BOURGUET (du) et BÉBÉROL : Moulage d'un os triangulaire du carpe . . . XXIV

BRESSOT : Ostéome paracondylien externe du fémur I

BROUET : Deux observations de perforations utérines. LXIX

CABANIÉ : Ulcère calleux de la 2e portion duodénale. Résection gastro-duodénale. Anomalie cholédocienne. Détail de technique pour la suture duodénale LXXXVIII

CLERMONT : Rapport du canal de Bochdalek avec le phlegmon du plancher de la bouche LXXXVI

COQUELET : Réflexions au sujet de quatre cas de perforation utérine . . LXXXIII

CHRISTIDI : Compresse trouvée dans l'intestin grêle au cours d'une intervention. XLVII

COSTANTINI : Traitement des péritonites généralisées par rupture de pyosalpinx (observations cliniques). [Voir page 384 du présent volume.]. . XLII

COSTESCU, TUDOR, ISELIN (Marc), ABOULKER, BARRAYA, GRASSET, MÉGNIN : Phlegmons des gaines de la main traités par incisions latérales et discontinues. LXI

1. Cette nouvelle série des archives comprend des travaux et documents qui n'ayant pu être publiés ou ne l'ayant pas été *in extenso* dans les Bulletins, ont été, en vertu d'une décision de la Société et vu leur intérêt, déposés aux Archives.

COURTY et CALLENS : Ostéite fibreuse kystique généralisée avec adénome parathyroïdien (2 radiographies). [Voir la communication page 777 du présent volume.] LXVII
CUENDET : Quatre observations de perforation utérine LXXVII
DELANNOY (Emile) : Contracture abdominale et syndrome péritonéal par rupture sous-péritonéale d'un anévrisme de l'aorte abdominale. XXX
DENIS (Raymond) : Tumeurs inflammatoires de l'estomac LXXXII
DIEULAFÉ (Raymond) : Syndrome de Wolkmann du membre inférieur consécutif à la ligature de l'artère fémorale. Guérison par sympathectomie péri-iliaque LIV
DIMITRIU (Victor) et COVALI (Nicolas) : Du lever précoce post-opératoire . LIII
DIMITRIU (Victor) : Technique pour la résection tibio astragalienne. . . . LVIII
DJOUROVITCH : Adéno-carcinome de l'ovaire avec ascite hémorragique chez une petite fille de dix ans. LXVIII
DUCASTAING : Perforation utérine par manœuvre abortive. Engagement d'une anse intestinale jusqu'au col. Guérison LXXIV
DUNCOMBE : Rupture traumatique de la rate. XI
DUROSELLE : Un cas de pneumopéritoine LXII
FINSTERER : Arrachement du côlon sigmoïde au cours d'un curettage (Original en allemand de la communication publiée page 928 du présent volume) LXXIX
FOLLIASSON : Rupture du sinus longitudinal supérieur XVI
FOLLIASSON : Blocage des espaces sous-arachnoïdiens. Mort rapide. . . . XVII
FOLLIASSON : Traumatisme du genou. Elongation du ligament croisé antéro-externe. Désinsertion de la corne postérieure du ménisque interne. . . LXXI
FRANTZ et TIPHINE : 1° Contusion lombaire avec contracture ; 2° perforation d'un ulcère gastrique chez un enfant. XXV
GALTIER : Perforation utérine au cours de curettage. Hystérectomie. Guérison. LXXIII
GASSER (Paul) et SOLAL (René) : Perforation utérine avec phlegmon d'un ligament large. Hystérectomie abdominale Guérison. LXXV
GAUTIER (Jean) : Polype fibreux à évolution vagino-pelvienne. XVIII
GAUTIER (Jean) : Pseudarthrose de fracture de Pouteau. XIX
GIATRACOS : Tuberculose primitive de la parotide. XX
GOINARD (Pierre) : Kystes hydatiques calcifiés de la rate. Disparition de toute image radiologique après kystotomie compliquée de fistules avec communication colique XCII
GRINDA : La réduction des fractures sous anesthésie locale. LXIII
GUIBAL (J.) : Sang et contracture abdominale XIII
HARTGLAS : Fracture du condyle externe de l'humérus à grand déplacement. LXI
HELMAN : Perforation utérine avec grave lésion intestinale au cours d'un curettage LVII
HOUDARD et JUDET : Résection de l'artère fémorale. LV
IBOS (Pierre) : Perforation d'un ulcère géant de la petite courbure L
IBOS (Pierre) : Perforation itérative d'un ulcère gastrique. LI
KAUFMANN (Robert) : Quatre observations de perforation utérine reconnue au cours du curettage. LXXVI
KELLER : Narcose au numal. II
KNUD-BIERRING : Deux cent soixante anesthésies au numal. III
KŒCHLIN : Ulcère perforé de la 2e portion duodénale. XLIII
LAGRANGE (Henri) : Technique dans l'avancement musculaire (opération du strabisme) LXXX
LEIBOVICI : Lithopédion et hématome intra-ligamentaire XIV
LEQUERRE : Appendicite à forme tumorale XXIII
LIARAS : Cinq cas de suppuration aiguë plantaire grave LXXVIII
LOMBARD (P.) : Ostéomyélite aiguë du péroné (1 radiographie.) [Voir la communication page 428 du présent volume.] XL
MAGNANT : Calcifications péri-articulaires de l'épaule VI
MARTIN et BAUDET : Formes identiques d'appendicite rétro-cæcale chez deux frères. LXXXI
MÉGNIN : Corps étranger articulaire du cou-de-pied LXX

MEILLÈRE (Jean) et OLIVIER (Henri) : Trois cas de surrénalectomie gauche pour hypertension artérielle grave XXXVII
MICHAILOWSKY (Dimitry) : Sur le mécanisme de la reconstitution osseuse après résection de la diaphyse du tibia pour ostéomyélite. XXVIII
MOSKOFF : Quatorze cas de kyste hydatique du poumon opérés. LII
PHILARDEAU : Invaginations iléo-cæcales datant de quarante heures chez un enfant de six mois. Opération. Injection intraveineuse de sérum salé hypertonique. Guérison XXVII
PINSAN : Péritonite encapsulante. IV
PLACINTIANU : Appendicite suivie de typhlite ulcéro-hémorragique LXXXV
PROUST (Robert) : Radiographies d'abcès du poumon XXIX
RAIGA (André) : Arthrite purulente du genou à streptocoque et tétragène guérie sans opération par une inoculation intra-articulaire de bactériophage LXIV
RENON et LAFFITTE : Vingt-six observations d'occlusion d'origine appendiculaire (Voir communication page 333 du présent volume). XXXVIII
RENY : Un cas de dilatation aiguë de l'estomac. XLV
REVEL : Trois cas de rupture traumatique de la rate. XII
REVEL : Perforation de cholécystite due à une ancienne blessure de guerre X
ROQUES (P.) : Ictère par rétention sans obstacle traité par le tubage duodénal. LXXXIV
ROUZAUD et BOURLLEC : Un cas d'appendicite pelvienne. XXXIII
SABADINI : Rupture presque complète du jéjunum consécutive à une contusion très légère restée muette pendant près de vingt-quatre heures . LXV
SCHOTTE (Raphaël) : Fractures de la colonne vertébrale. Un procédé de mise en lordose XCI
SÉJOURNET : Pneumo-péritoine post-opératoire. XXI
SÉJOURNET : Deux observations de fibromes compliqués au cours de la grossesse. XXXI
SOUPAULT : Six observations de traitement sanglant des fractures de la diaphyse fémorale (Voir la communication page 616 du présent volume) LX
STOIAN et COSTESCO : Ostéomyélite primitive du pariétal et du temporal gauches, abcès du cerveau, aphasie, guérison par association du traitement chirurgical et du traitement médical XXVI
TASSO-ASTERIADÈS : Ulcère calleux hémorragique. Gastrectomie XXII
THÉODORESCU (DAN) : A propos de la désarticulation inter-tibio-calcanéenne de Ricard XXXVI
TRABAUD et MOURCHED-KHATER : Intoxication par le gingembre. Phénomènes péritonéaux. Hernie crurale étranglée XXXII
VERBRUGGE (Jean) : Fracture de la tête fémorale et luxation de la hanche. IX
ZORRAQUIN : Physiologie chirurgicale de l'espace péridural dans l'anesthésie métamérique haute péridurale XLVI



Le Secrétaire annuel, J. BERGER.

Paris. — A. MARETHEUX et L. PACTAT, imp., 1, rue Cassette.