Bibliothèque numérique
medic@

# Annales de dermatologie et de syphiligraphie

*3ème série, tome VI. - Paris : Masson, 1895.*
*Cote : 90153*

PARIS biu Santé

Licence ouverte. - Exemplaire numérisé: BIU Santé (Paris)
Adresse permanente : http://www.biusante.parisdescartes.fr/histmed/medica/cote?90153x1895

# ANNALES

DE

# DERMATOLOGIE ET DE SYPHILIGRAPHIE

3e SÉRIE. — T. VI

IMPRIMERIE LEMALE ET Cie, HAVRE

# ANNALES

DE

# DERMATOLOGIE ET DE SYPHILIGRAPHIE

FONDÉES PAR A. DOYON

## TROISIÈME SÉRIE

PUBLIÉE PAR

MM.


**ERNEST BESNIER**
Médecin de l'hôpital Saint-Louis.
Membre de l'Académie de médecine.

**A. DOYON**
Médecin inspecteur des eaux d'Uriage.
Correspondant de l'Académie de médecine.

**BROCQ**
Médecin des Hôpitaux.

**A. FOURNIER**
Professeur à la Faculté de médecine.
Médecin de l'hôpital Saint-Louis.

**HALLOPEAU**
Médecin de l'hôpital Saint-Louis.
Membre de l'Académie de médecine.

**G. THIBIERGE**
Médecin des Hôpitaux.

AVEC LA COLLABORATION DE MM.

ARNOZAN, AUBERT, AUGAGNEUR, BALZER, BARTHÉLEMY, BROUSSE
CORDIER, J. DARIER, W. DUBREUILH, DU CASTEL
ERAUD, GAILLETON, GAUCHER, GÉMY, HORAND, HUDELO, JACQUET, JEANSELME
L. JULLIEN, H. LELOIR, L. LEPILEUR, A. MATHIEU, CHARLES MAURIAC, MERKLEN
MOREL-LAVALLÉE, M. NICOLLE, L. PERRIN, PORTALIER,
PAUL RAYMOND, ALEX. RENAULT,
J. RENAUT, P. SPILLMANN, TENNESON, VERCHÈRE, LOUIS WICKHAM

Secrétaire de la Rédaction :

**Dr HENRI FEULARD**
Ancien Chef de Clinique de la Faculté à l'hôpital Saint-Louis.



PRIX DE L'ABONNEMENT ANNUEL :

**Paris, 30 fr. — Départements et Union Postale, 32 fr.**




## TOME VI. — 1895


90,153



PARIS

G. MASSON, ÉDITEUR

LIBRAIRE DE L'ACADÉMIE DE MÉDECINE

120, BOULEVARD SAINT-GERMAIN

MDCCCXCV

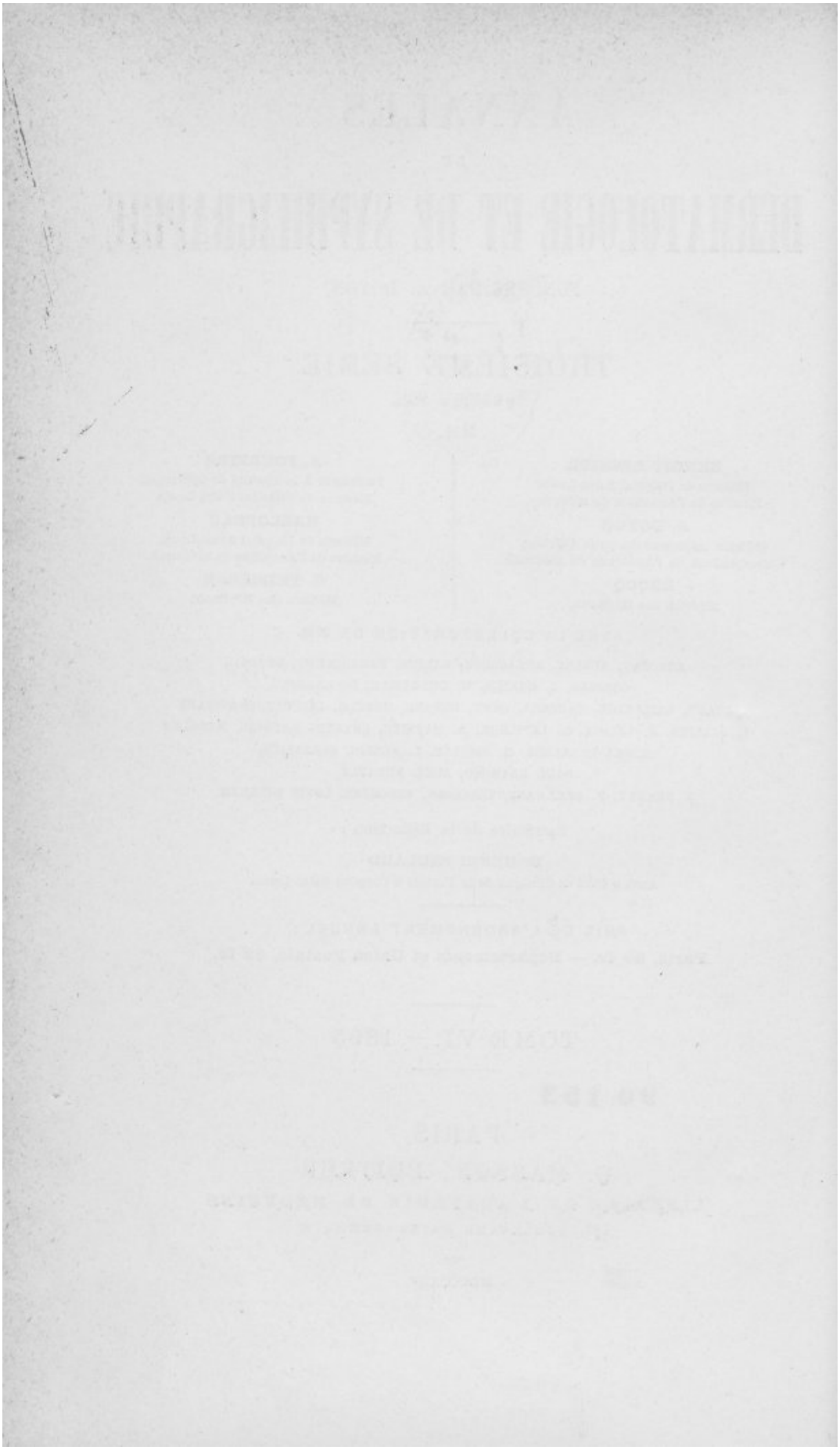

ANNALES
DE
DERMATOLOGIE ET DE SYPHILIGRAPHIE
RECUEIL DE FAITS

# CHANCRES SYPHILITIQUES MULTIPLES CONSÉCUTIFS AU TATOUAGE

Par **L. Cheinisse**, interne des hôpitaux de Montpellier.

(Hopital Saint-Eloi suburbain. — Service de M. le professeur agrégé Lapeyre)

De tout temps les faits d'inoculation accidentelle de syphilis ont vivement préoccupé l'attention des syphiligraphes. Certains de ces faits — la contagion par la vaccination, par l'allaitement, etc., — tiennent une large place dans l'étiologie de la syphilis acquise, et sont de connaissance banale ; d'autres, plus rares, doivent quelquefois leur réalisation à un concours de circonstances singulier, aussi ont-ils le don, tout en restant isolés, souvent même exceptionnels, d'éveiller le plus grand intérêt en raison même de leur bizarrerie. Est-ce dans cette dernière catégorie qu'il faut ranger le fait que nous allons exposer ? On serait peut-être tenté de le croire au premier abord, et Josias (1), en publiant en 1877 un cas de transmission de syphilis par le tatouage, s'exprimait ainsi : « Sans insister sur la bizarrerie du fait en lui-même, nous ferons observer qu'il n'est relaté dans aucun auteur, malgré le nombre considérable des individus tatoués ». C'est là certainement une erreur (2), car en 1853 — cela se passait, on le voit, bien avant la communication de Josias, — Hutin, l'auteur des « Recherches sur le tatouage », citait déjà à l'Académie de médecine

(1) Albert Josias. Un cas de transmission de syphilis par le tatouage. *Progrès médical*, 1877, p. 205.

(2) Le cas de Josias se trouve également cité par un syphiligraphe du plus grand mérite, M. Jullien (*Traité pratique des maladies vénériennes*, Paris, 2e éd., p. 505), avec cette même mention erronée : « ... la syphilis consécutive au tatouage, signalée pour la première fois en France par Josias ».

« un cas d'inoculation vérolique par des aiguilles employées au tatouage (1) ».

La communication de Josias a été, d'ailleurs, suivie de publications nouvelles en France et à l'étranger. En voici les titres de quelques-unes :

Robert. Inoculations syphilitiques accidentellement produites par le tatouage (*Mémoires de médecine militaire*, 1879, p. 609).

Maury et Dulles. Syphilis communiquée par le tatouage (*Amer. Journ.*, 1878 ; anal. in *Revue des Sciences médicales*, XII, p. 603).

T. R. Barker. Inoculation de la syphilis par le tatouage (*South. East. Hant. District. Medic. Society*, 11 octobre 1888 ; anal. In *Annales de Dermatologie*, 1889, p. 641).

H. R. Whitehead. Notes on an outbreak of syphilis following tattoing (*British Medic. Journal*, 14 septembre 1889, p. 601 ; anal. in *Annales de Dermatologie*, 1890, p. 92).

Notre observation n'a donc plus l'intérêt de la nouveauté ; elle n'en est pas moins bien faite pour suggérer quelques réflexions importantes sur ce mode de transmission de la syphilis, et ce qui nous engage à la publier, c'est bien moins la « bizarrerie » du fait que la possibilité de sa réalisation dans bien des circonstances.

François P..., âgé de 20 ans, maréchal ferrant, entre le 18 décembre 1894 à l'Hôpital Suburbain, dans le service de M. Lapeyre, salle Delpech, n° 22 (2).

Cet homme, d'une constitution lymphatique, ne présente aucun antécédent vénérien.

Vers le commencement du mois d'octobre, il se fit tatouer l'avant-bras droit.

Les suites immédiates de cette petite opération ont été des plus bénignes : le malade ne sentait aucune gêne, il a pu continuer son travail et c'est à peine si l'on remarquait, pendant deux ou trois jours, un peu de tuméfaction de la peau, survenue au niveau des piqûres.

Il y a environ un mois (un mois et demi, par conséquent, après son tatouage), P... remarqua, sur la face antérieure de l'avant-bras droit, au niveau des piqûres du tatouage, cinq saillies rouges qui n'ont pas tardé à se recouvrir de croûtes, et finalement à s'ulcérer.

A l'entrée du malade à l'hôpital, nous constatons, à la face antérieure de l'avant-bras droit, cinq ulcères disséminés sur une surface tatouée dont le dessin représente les outils de la profession de forgeron : une enclume surmontée de deux marteaux entrecroisés. Ces ulcérations ne sont pas douloureuses. Elles présentent, toutes les cinq, à peu près la même configuration, tout en étant d'étendue assez inégale : la plus grande, située au

(1) Hutin. Recherches sur le tatouage. *Bulletin de l'Académie de médecine*, 18 janvier 1853, p. 349.

(2) Nous remercions notre cher maître, M. le professeur agrégé Lapeyre, d'avoir bien voulu nous permettre de publier cette observation.

niveau de l'un des angles supérieurs de l'enclume, atteint le diamètre d'une pièce de cinquante centimes ; la plus petite, située du même côté, mais à l'angle inférieur du dessin, a environ un demi-centimètre de diamètre.

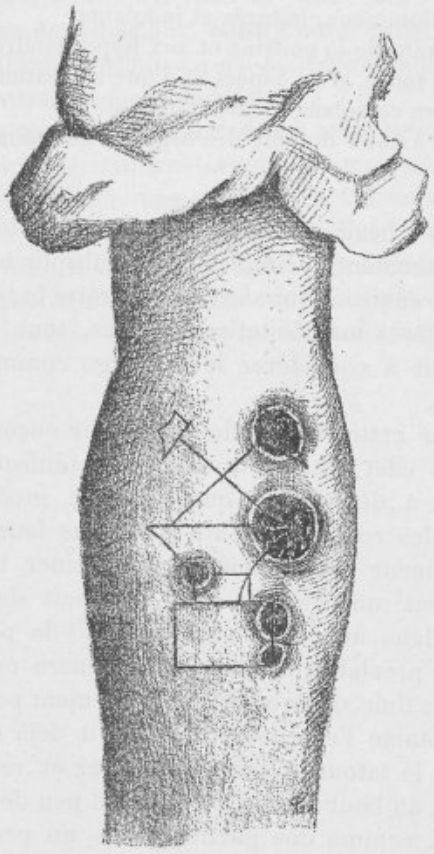

Chancres syphilitiques consécutifs au tatouage.

Les surfaces ulcérées sont légèrement proéminentes, circulaires et symétriques ; leurs bords sont réguliers et entourés d'un liséré blanchâtre, formé par la desquamation épidermique. Mamelonné et bourgeonnant dans l'ulcère le plus grand, uni dans les autres, le fond présente partout une teinte rouge sombre, parsemée de quelques points jaunes. Sur le fond des ulcères, on distingue très nettement les tracés du dessin (1).

A la base de chacune de ces ulcérations, on perçoit une induration très

(1) Ce fait n'a rien qui puisse nous surprendre, puisque nous savons que dans le tatouage les matières colorantes sont déposées au-dessous du derme (voir TARDIEU, Étude médico-légale sur le tatouage, in *Annal. d'hygiène publique*, 1855, p. 194), et que, d'autre part, le chancre induré (et surtout l'ulcus elevatum dont il s'agissait dans le cas actuel) ne désorganise que la couche la plus superficielle du tégument.

nette, de consistance parcheminée. Ce signe capital, venant ainsi s'ajouter aux caractères précédents, nous permet d'affirmer que nous nous trouvons en présence des chancres syphilitiques appartenant à la variété d'*ulcus elevatum*.

Pas d'adénopathie épitrochléenne, mais dans l'aisselle droite on perçoit trois ganglions volumineux, indurés et indolents.

Enfin, sur le devant de la poitrine et aux hypochondres, on constate des taches d'un rouge foncé, d'un aspect et d'une coloration caractéristiques, qui viennent encore corroborer notre diagnostic.

Rien de spécial à noter du côté des organes génitaux.

Il n'y avait pas à hésiter, le malade avait la vérole. D'autre part, la localisation des accidents primitifs, leur multiplicité même, le temps (un mois et demi environ) qui s'est écoulé entre le tatouage et l'apparition des premières manifestations locales, tout cet ensemble de faits nous portait à considérer le tatouage comme la cause de la syphilis.

Pour confirmer cette supposition et établir encore mieux les rapports de cause à effet entre le tatouage et l'infection syphilitique, nous cherchons à déterminer quel était le *modus faciendi* du tatoueur. Voici les renseignements que nous fournit à ce sujet le malade : le tatoueur a commencé par dessiner toute la figure à l'encre ; puis, avec une aiguille qu'il trempait dans de l'encre de Chine délayée dans un peu d'eau, il piquait la peau en suivant le trajet des lignes préalablement tracées à l'encre ordinaire. L'opération était presque finie, quelques lignes seulement paraissaient encore peu nettes, et comme l'encre de Chine était déjà desséchée dans la petite soucoupe, le tatoueur, pour la délayer et repiquer les tracés peu nets, a pris, au bout de son aiguille, un peu de sa propre salive.

On a signalé, comme des particularités un peu spéciales à ces chancres consécutifs au tatouage, la longue période d'incubation, la cicatrisation lente des accidents primitifs, de même que la lenteur de l'évolution des accidents secondaires. Aucun de ces éléments ne s'est présenté dans notre fait : l'incubation n'a duré qu'une quarantaine de jours, les chancres n'ont pas tardé à se cicatriser dès que le traitement spécifique a été institué ; il en fut de même pour quelques plaques muqueuses apparues dans les derniers jours du mois de décembre.

Aussi, n'insisterons-nous que sur le mode de contamination. C'est évidemment la salive qui a servi ici de véhicule au virus provenant de plaques muqueuses du tatoueur. Nous retrouvons, d'ailleurs, le même mode de contamination dans presque toutes les observations de syphilis consécutive au tatouage, et pour comprendre toute l'importance de ce facteur dans la transmission de la vérole, il suffira de

savoir que bien des tatoueurs ont encore l'habitude de cracher sur le dessin pour en enlever le sang et mieux distinguer les points à piquer.

Tardieu, Robert ont observé, chez des militaires, des véritables épidémies de syphilis produites par des tatoueurs ; Maury et Dulles en ont observé une en Amérique. Rien d'étonnant à cela, si l'on considère la simplicité du mécanisme de contamination et la fréquence des conditions favorables à sa réalisation.

Un mot pour terminer. Notre malade est resté presque un mois sans même soupçonner la véritable nature de son mal, ne prenant, en conséquence, pendant tout ce temps, aucune précaution dans ses rapports avec les personnes qui l'entouraient, etc.

Nous croyons utile d'attirer l'attention sur ces faits qui montrent une fois de plus que le danger social est bien plus intimement lié à la syphilis d'origine non vénérienne qu'au chancre génital.

# NOTE SUR DEUX CAS DE PAPILLOMES MULTIPLES BÉNINS DE LA MUQUEUSE BUCCALE

## LEURS RAPPORTS AVEC LES VERRUES COMMUNES DES MAINS

Par le Dr **C. Rasch** (de Copenhague),
Chef de clinique du service de dermatologie de la Faculté.

De temps en temps on trouve dans la littérature des notes courtes et éparses sur des papillomes multiples rencontrés sur la muqueuse buccale ou nasale, principalement chez les enfants. Pas plus dans ces observations que dans les traités spéciaux des maladies de la bouche, on ne trouve aucune indication sur l'étiologie de cette affection. Ces cas semblent en général être d'une assez grande rareté; aussi osons-nous présenter les deux observations suivantes, d'autant plus que l'une d'elles semble jeter de la lumière sur l'étiologie jusqu'ici obscure de cette lésion.

Obs. I. — Ragnhild N..., âgée de 7 ans, fille d'un garçon menuisier, est amenée le 21 juin 1893 à la policlinique de l'hôpital des Enfants-Malades de Copenhague, où alors j'étais chargé de la consultation dermatologique. (Pour la permission de publier cette observation je remercie le médecin en chef dudit hôpital, le Dr Hirschsprung.)

La fillette, une enfant maigre, vive et nerveuse, dont les parents sont sains, a eu la scarlatine, la coqueluche, la rougeole et la varicelle ; d'ailleurs bien portante, elle souffre depuis dix-huit mois de l'affection pour laquelle elle vient maintenant. La lésion, qui a toujours progressé, nonobstant des traitements différents (lotions et attouchements divers), consiste en une centaine de tumeurs de la muqueuse buccale. Le plus grand nombre se trouvent sur la face interne de la lèvre inférieure et sur les joues, en deux rangs serrés le long des dents molaires. La grandeur varie de celle d'une graine de lin jusqu'à celle d'une lentille. Les plus petites des tumeurs, qui sont toutes sessiles, sont hémisphériques ou planes, couvertes d'un épithélium apparemment sain. Les plus grandes ont leur surface irrégulièrement fendue et dentelée et simulent assez bien des condylomes vénériens. La couleur en est d'un gris rouge. Les plus grandes saignent facilement par l'attouchement et la mastication, qui est très douloureuse. L'examen microscopique d'une tumeur excisée montre un papillome typique bénin (allongement des papilles, formées par du tissu conjonctif et des vaisseaux, et hypertrophie de la couche épithéliale sans prolifération atypique). Guérison complète au bout de six semaines par plusieurs séances d'excision et de cautérisation avec le thermocautère de Paquelin. Je l'ai revue une année après ; il n'y avait pas de récidive.

Obs. II. — Angelica S..., âgée de 6 ans, m'est amenée à la policlinique dermatologique de l'hôpital communal de Copenhague, le 16 février 1894

(envoyée par le professeur Hirschsprung). Elle souffre depuis une année d'une affection de la bouche absolument semblable à celle de la malade précédente. Sur la muqueuse buccale, principalement sur celle des joues, se trouvent d'innombrables tumeurs de forme tantôt hémisphérique (les plus petites), tantôt condylomateuse (les plus grandes). Leur structure anatomique était la même que dans l'obs. I. En outre, se trouvaient sur les mains de la malade plusieurs verrues communes dont elle souffrait depuis plus de deux années. Ni chez cette petite malade, ni chez l'autre, on ne trouva des condylomes acuminés sur les parties génitales. Guérison complète après plusieurs séances de cautérisation (Paquelin) ; la lésion récidiva plusieurs fois et le traitement ne fut terminé qu'au mois de juin. Je l'ai revue six semaines plus tard ; il n'y avait pas alors de récidive, la muqueuse buccale était partout lisse.

Ce qui donne un intérêt particulier à ce dernier cas, c'est l'existence simultanée de verrues communes sur les mains de la malade. Ces verrues avaient existé pendant deux années et avaient commencé une année avant la lésion de la bouche. Ce qui est plus, la fillette avait l'habitude de se sucer les doigts, et particulièrement l'index droit, sur la pulpe duquel se trouvait une verrue déjà fort ancienne. Ce fait, rapproché de la contagiosité des verrues communes, pendant longtemps contestée, mais à présent au moins cliniquement démontrée, et la conformité histologique absolue existant entre les verrues communes et les tumeurs de la bouche, rendent plus que vraisemblable un rapport étiologique des deux lésions. Pour le premier cas, je ne pensais pas alors à cette possibilité et l'examen des mains ne fut pas fait. Une année après on ne put rien savoir sur l'existence des verrues dans ce cas.

L'observation II nous semble très suggestive. Si les papillomes de la muqueuse buccale peuvent avoir pour cause les verrues cutanées, il y a la plus grande vraisemblance pour que les papillomes bénins multiples ou solitaires de la muqueuse du nez, de l'épiglotte et du larynx aient parfois la même origine. En ce moment, on ne sait absolument rien sur l'étiologie de cette affection, souvent trouvée chez des enfants ou des adultes. Nous engageons les laryngologistes à chercher dans ces cas les verrues sur les mains des petits enfants ou sur celles des nourrices, qui ont trop souvent l'habitude peu appétissante de fourrer un doigt dans la bouche de leur nourrison pour calmer ses cris. Les remarques précédentes ne s'adressent, bien entendu, qu'aux tumeurs papillomateuses, ayant la même structure histologique et la même évolution que les verrues, et non aux tumeurs de nature et d'origine très variées, décrites par des chirurgiens et des laryngologistes sous le nom de papillome de ces muqueuses.

# SOCIÉTÉ FRANÇAISE DE DERMATOLOGIE ET DE SYPHILIGRAPHIE

## SÉANCE DU 10 JANVIER 1895

PRÉSIDENCE DE M. ERNEST BESNIER

SOMMAIRE. — Rhumatisme noueux blennorrhagique, par M. GASTOU. — Phlébite et myosite syphilitiques, par M. MENDEL. (Discussion : M. E. BESNIER.) — Gangrène de la langue, d'origine syphilitique, par M. MENDEL. (Discussion : M. HALLOPEAU.) — Gommes tuberculeuses de la peau, par M. DU CASTEL. — Chancre induré de la paupière inférieure, par M. DANLOS. (Discussion : MM. BARTHÉLEMY, FOURNIER.) — Sur un troisième fait de dermatite pustuleuse chronique et végétante en foyers, à progression excentrique, par MM. HALLOPEAU et L. DAMANY. (Discussion : MM. L. BROCQ, HALLOPEAU.) — Sur une sclérodermie en bande limitée à la sphère de distribution du brachial cutané interne, par M. HALLOPEAU. (Discussion : MM. BROCQ, L. JACQUET, BARTHÉLEMY.) — Hystérie secondaire syphilitique, par M. FOURNIER. (Discussion : M. GALEZOWSKY.) — Accidents provoqués par une teinture pour cheveux à base de chlorhydrate de paraphénylène-diamine, par M. CATHELINEAU. (Discussion : MM. FOURNIER, FEULARD, BROCQ, E. BESNIER.) — Névrite syphilitique du nerf cubital, par MM. GAUCHER et BARBE. — Éruption pemphigoïde gangreneuse d'origine hystérique, par MM. GAUCHER et BARBE. — Syphilis acquise dans la première enfance. Infantilisme consécutif, par M. EUDLITZ. (Discussion : M. FOURNIER.) — Syphilis héréditaire tardive. Syphilis ulcéreuse du front, du nez, de la lèvre supérieure. Nécrose des os du nez, par M. EUDLITZ. — Herpès récidivant de la fesse, par M. FEULARD. — Ablation des tatouages par les piqûres serrées au chlorure de zinc, application de la méthode à la guérison des nævi, par M. J. BRAULT. — Lymphangite des deux membres supérieurs à marche subaiguë et rétrograde chez un homme ayant fait un long séjour au Tonkin, par M. J. BRAULT.

### Rhumatisme noueux blennorrhagique.

Par le Dr GASTOU.

T..., comptable, âgé de 44 ans, n'a pas d'antécédents héréditaires en rapport avec l'affection qu'il présente actuellement.

Son père a eu, quelques mois avant sa mort, de la toux avec expectoration et des douleurs d'estomac; il était cultivateur, et mourut à 63 ans. Sa mère vécut jusqu'à 69 ans; elle était oppressée dans les derniers temps. Il a eu trois sœurs, dont l'une morte, à 21 ans, poitrinaire, et deux frères.

Jeune, il a eu la variole, et, dit-il, des maux de tête fréquents, qui

revêtaient parfois l'allure de la migraine et duraient deux ou trois heures.

En 1869, première blennorrhagie qui dure treize mois et se complique d'une orchite.

En 1870, gale. En 1875, syphilis. En 1876, nouvelle blennorrhagie qui dure deux mois. Il a en même temps des chancres mous.

En 1882, troisième blennorrhagie qui disparaît rapidement.

En 1884, nouvel écoulement. Vers la fin de cette blennorrhagie, il éprouve un violent chagrin et se met à faire des excès de boissons et surtout de femmes. Après quelques jours de cette existence, et peu après la fin du dernier écoulement, arthrites doubles scapulo-humérales très douloureuses, l'obligeant à garder le lit. Douleurs intercostales, urticaire intense et prolongée.

Il guérit mais conserve une sensibilité articulaire très marquée et des craquements dans l'articulation de l'épaule et des genoux.

En 1890, cinquième chaudepisse suivie de rétrécissement.

C'est à cette époque que débute l'affection actuelle. Il souffre brusquement de douleurs dans l'articulation phalango-phalangienne de l'annulaire droit; cette articulation se gonfle, devient rouge, et les mouvements sont impossibles. Aussitôt après, les articulations phalango-phalangiennes des autres doigts de la même main et de la main gauche se prennent, si bien qu'en l'espace de huit mois il arrive à présenter l'état dans lequel on le trouve aujourd'hui.

La syphilis, vers la même époque, se réveilla, et il eut une poussée de plaques muqueuses que le traitement fit rapidement disparaître.

Il vint alors dans le service de M. le professeur Fournier, qui diagnostiqua : rhumatisme blennorrhagique.

Depuis 1890, le même état a persisté; à chaque changement de temps, les articulations de l'épaule, des poignets, des genoux et des doigts deviennent douloureuses.

On est frappé aujourd'hui, en examinant ses mains, de l'aspect qu'elles présentent. Elles sont amaigries, et les muscles ont diminué notablement, laissant un méplat là où normalement il doit y avoir une saillie. Ce même caractère d'atrophie musculaire existe aux avant-bras, et surtout au niveau du deltoïde, des muscles scapulaires et du grand pectoral qui ne détermine plus de saillie sous-claviculaire.

Contrastant avec l'atrophie de la main, les doigts sont épais, tuméfiés, quelques-uns déviés et irréguliers. L'articulation phalango-phalangienne de tous les doigts est renflée au niveau de l'interligne, et s'effile vers les deux extrémités, vers la phalange et vers la phalangette. Cette déformation, désignée par M. le professeur Fournier sous le nom de déformation : en navet, en radis, est tout à fait typique. Les articulations des phalangines avec les phalangettes sont aussi légèrement tuméfiées, mais cela seulement pour deux ou trois doigts. La phalangette de l'auriculaire de la main droite fait un angle très obtus avec la phalangine.

L'ensemble des déformations est identiquement comparable à celles du rhumatisme noueux.

Dans les autres articulations des membres, en dehors de craquements, on ne note rien de manifeste.

Mais d'autres phénomènes subjectifs sont accusés par le malade : il se plaint de sensations d'un « fer froid », de douleurs lancinantes qui lui parcourent les bras; il a, à maintes reprises, éprouvé des fourmillements dans toute la zone du cubital, et il lui semblait que toutes ces parties-là étaient mortes, il ne les sentait plus.

Sa force musculaire des bras et des mains a considérablement diminué. Il serre faiblement. Il ne tremble pas, mais présente des troubles de sensibilité multiples.

Aux mains et aux avant-bras, sur le tronc et les membres, le contact est perçu. Il existe une anesthésie en placards sur les mains, les bras, les épaules et le tronc, très manifeste surtout aux mains. Puis brusquement, à cette zone d'anesthésie mal limitée fait suite une zone d'hyperesthésie au contact, à la douleur, au chaud et au froid.

Cette zone d'hyperesthésie a la forme d'une ceinture dont les bords remonteraient à droite et à gauche, en pointe, vers les aisselles jusqu'à la sixième côte, et en arrière de la partie moyenne s'en détache une bande de trois travers de doigt qui suit le sillon vertébral jusqu'à la première dorsale.

En avant, la zone hyperesthésique entoure la taille et forme une bande de trois travers de doigt environ.

Ailleurs, on ne note aucun trouble de la sensibilité, si ce n'est de l'anesthésie pharyngée. Les réflexes rotuliens sont normaux. Les pupilles réagissent à la lumière et à l'accommodation; la pupille droite est plus petite que la gauche.

A gauche, à noter également un léger rétrécissement du champ visuel.

Le malade se plaint quelquefois de maux de tête et de vertiges, il a des cauchemars, perd la mémoire et devient impuissant.

Tous les organes sont sains, les urines normales, ne contenant ni sucre, ni albumine, ni acide urique ou urates en excès.

Réflexions. — En laissant de côté la syphilis qui joue certainement un rôle dans la production des arthrites rhumatismales, rôle effacé ici et du reste peu connu encore, que voyons-nous :

1° Une succession de blennorrhagies suivies d'attaques d'arthrites rhumatismales des grosses articulations, puis des petites;

2° L'établissement définitif de ces arthrites d'abord sous forme de dactylites pseudo-phlegmoneuses blennorrhagiques, suivant l'expression imagée de M. le professeur Fournier et de son élève Amaral; et, ensuite, sous forme de polyarthrite déformante progressive pseudo-noueuse, simulant le rhumatisme noueux, et réalisant des difformités souvent incurables (Amaral, Th. 1891, p. 10);

3° Enfin, une succession de blennorrhagies comme seule cause capable d'expliquer ces arthrites. Par quel mécanisme pathogénique? Probablement, si on s'en rapporte à la multiplicité des troubles sensitifs et moteurs, par les altérations trophiques consécutives à une polynévrite toxique ou infectieuse d'origine blennorrhagique.

Névrite provoquée ou aidée par les excès multiples auxquels s'est

livré le malade entre la quatrième et la cinquième chaudepisse ; excès ayant entraîné une prédisposition plus grande du système nerveux à l'action de l'infection blennorrhagique jusque-là localisée aux grandes jointures.

---

### Phlébite et myosite syphilitiques.

Par M. MENDEL.

Le malade que j'ai l'honneur de présenter à la Société est âgé de 32 ans, il a déjà eu plusieurs attaques de rhumatisme aigu; il y a deux mois il a eu la syphilis : son chancre, situé à la face inférieure de la verge, n'est pas encore complètement cicatrisé. Néanmoins la roséole et les syphilides muqueuses ont déjà fait leur apparition.

Il y a une quinzaine de jours, à son entrée dans le service de M. le professeur Fournier, le malade ressentit dans le mollet gauche une douleur assez forte pour l'empêcher de se tenir debout et de marcher. Voici ce qu'on pouvait constater dans cette région : à la partie moyenne de la face postérieure de la jambe, la palpation fait aisément reconnaître l'existence de quatre nodosités dures, de forme plutôt allongée, et situées toutes dans l'axe longitudinal de la jambe. Ces nodosités semblent avoir pour lieu d'origine les masses musculaires mêmes, car elles participent aux mouvements des muscles, dans les mouvements de flexion et d'extension du pied. Quelques jours après apparaissait sur la face antérieure de la même jambe gauche, tout contre la partie moyenne de la crête du tibia, une tuméfaction ovoïde, allongée suivant l'axe longitudinal du membre, dure, douloureuse, et mobilisée par les contractions du jambier antérieur.

Ces tumeurs, qui ont diminué aujourd'hui de plus de moitié, ne sont autre chose que des gommes développées dans l'épaisseur du muscle. Elles ont dans le cas actuel une précocité vraiment extraordinaire.

Mais le malade est encore porteur d'une lésion rare apparue en même temps que la myosite : la phlébite syphilitique. On constate facilement par la simple palpation que les saphènes internes sont transformées dans leur trajet jambier en des cordons durs, roulant sous le doigt, douloureux. De même les veines des membres supérieurs, bras et avant-bras, ont subi la même transformation. Ici, elles transparaissent sous la peau, et nulle erreur n'est possible quant à la détermination de la lésion.

J'ai observé l'an dernier, dans le service de M. le professeur Fournier, un cas analogue de phlébite syphilitique. Ce cas unique m'a fourni l'occasion d'écrire un mémoire sur cette question. Je pus réunir à cette époque dix observations de phlébite secondaire et deux seulement de phlébite tertiaire. Mais il y a lieu de penser que cette affection est plus fréquente qu'elle ne le paraît, et qu'un certain nombre de cas passent inaperçus.

L'anatomie pathologique de cette lésion est inconnue. Son pronostic n'est pas fâcheux : la guérison se produit entre quinze jours et six mois.

M. E. Besnier. — Ces phlébites n'entrent guère dans le plan normal de la syphilis. Il faudrait donc d'autres observations pour faire admettre le bien-fondé de ce diagnostic.

---

### Gangrène de la langue, d'origine syphilitique.

Par M. Mendel.

Je voudrais présenter rapidement à la Société le malade que je lui ai déjà montré à la précédente séance. Chez cet homme, le tiers antérieur de la langue s'est sphacélé, et la surface de séparation du mort et du vif était nette il y a un mois. Aujourd'hui le processus tertiaire s'est réveillé, et l'on peut apercevoir deux géodes à fond gommeux et très creuses. Il n'y a aucun engorgement ganglionnaire.

Cette constatation confirme notre diagnostic. Le malade n'a pas cessé de prendre 4 grammes d'iodure de potassium et deux pilules de Dupuytren par jour.

M. Hallopeau. — Les manifestations linguales sont particulièrement résistantes au traitement spécifique.

---

### Gommes tuberculeuses de la peau.

Par M. du Castel.

Augustine N..., 15 ans.

Père bien portant ; mère morte poitrinaire.

Sept enfants dont deux vivants ; les cinq autres sont morts en bas âge, un à 4 ans, mort de méningite, un autre quelques jours après sa naissance.

Frère aîné bien portant.

La jeune fille ne présente ni déformation osseuse ou dentaire, ni altération oculaire rappelant la syphilis héréditaire. Pas de maladie infectieuse.

A 5 ans, première ulcération dans la région sous-ombilicale ; elle guérit lentement, sans traitement. Deux ou trois ans après, nouvelles ulcérations sur la poitrine, les avant-bras, les jambes : larges cicatrices, superficielles, décolorées ou blanchâtres, à bords sinueux. Sur la ligne médiosternale, on trouve deux cicatrices avec un fragment de peau pédiculée. Presque chaque année, la malade présentait une ulcération. Il y a un an, elle fut soignée à Limoges par le Dr Rémondo qui curetta de nouvelles nodosités

ulcérées siégeant à la cuisse droite et près de l'arcade crurale. En même temps, traitement anti-scrofuleux. Six mois après la guérison, la malade eut de nouvelles ulcérations pour lesquelles elle vint à Paris et entra dans le service, il y a cinq semaines ; elle fut mise au traitement antisyphilitique (deux pilules et deux cuillerées d'iodure). D'après la malade, il y aurait une légère amélioration.

Actuellement, on constate dans la région inguino-crurale gauche, et à la partie externe et supérieure de la cuisse du même côté, huit à dix foyers morbides isolés, indolents, de couleur violacée, irrégulièrement ovalaires, larges comme une pièce de cinq francs. A leur niveau, la peau rouge violacée est soulevée par une nappe de pus peu épaisse ; à la pression, un pus crémeux et sanguinolent sort par de petits orifices formés à travers la peau décollée. Les ganglions lymphatiques ne sont pas tuméfiés.

L'examen des poumons ne permet de constater aucune altération de ces organes. (Observation recueillie par M. Levrey, interne du service.)

Messieurs, la pensée d'une syphilis héréditaire pourrait se présenter à l'esprit en entendant le récit des antécédents de cette malade, en la voyant appartenir à une famille sur l'intégrité syphilitique de laquelle la polymortalité traduite par quatre enfants morts en bas âge pourrait laisser quelque inquiétude : cette pensée me paraît devoir être repoussée. Les enfants qui ont succombé sont nés après la malade et non avant ; avant elle, il n'y avait eu qu'un frère plus âgé de trois ans, qui se porte admirablement bien ; elle-même est, comme vous le voyez, bien développée et ne présente aucun stigmate de syphilis héréditaire.

Les lésions du reste ne présentent guère les aspects de lésions syphililiques. La peau violacée et décollée par une nappe de pus, au niveau des lésions récentes, a bien plus les aspects d'une lésion tuberculeuse que d'une lésion syphilitique. Au niveau des cicatrices des lésions guéries, on constate que le processus a été le même que celui que nous observons aujourd'hui ; sur les bords d'un certain nombre d'entre elles on voit flotter des lambeaux de peau décollés qui indiquent que là il y a eu aussi décollement de la peau comme dans les lésions récentes, et que la peau n'a pu se recoller au moment de la cicatrisation. Sur les cicatrices les plus récentes, on voit des bandes chéloïdiennes qui appartiennent bien plutôt aux processus tuberculeux qu'aux processus syphilitiques. Je dois encore relever ce fait que la mère de la malade est morte tuberculeuse.

En présence des faits que je viens de relever, je crois que le diagnostic doit être : gommes tuberculeuses ; l'amélioration que la malade a éprouvée depuis son entrée ici serait due aux conditions d'hygiène meilleures dans lesquelles elle a vécu, et au traitement local ; le traitement antisyphilitique n'a sans doute concouru en rien à l'amélioration constatée. Il est intéressant de voir combien la santé

générale s'est maintenue bonne chez une malade atteinte de lésions cutanées si étendues et si persistantes.

---

### Chancre induré de la paupière inférieure.

Par M. DANLOS.

L'affection date de deux mois environ, et occupe la paupière inférieure gauche. Celle-ci se montre indurée et tuméfiée dans sa totalité, rouge dans sa moitié supérieure. En la renversant on constate que la lésion a son maximum d'intensité sur le bord libre. Au lieu de la surface lisse et plane, limitée en avant et en arrière par une arête vive; ce bord extrêmement tuméfié, doublé ou triplé d'épaisseur, absolument dépourvu de cils, se présente sous l'aspect d'un bourrelet demi-cylindrique, rouge et très légèrement exulcéré. La rougeur et l'érosion occupent la totalité du bord libre d'un angle à l'autre, et se continuent sur la peau et sur la conjonctive. Toute la conjonctive palpébrale est rouge, et la rougeur s'étend sur le globe oculaire jusqu'au voisinage de la cornée. Sur la paupière, l'érosion et la rougeur ne dépassent pas la moitié supérieure. Les lésions vont en s'atténuant à partir du bord libre, et sont sans limite précise, aussi bien sur la peau que sur la muqueuse. Nulle part il n'y a d'ulcération proprement dite, pas de sécrétion purulente ou pseudo-membraneuse appréciable. La chute des cils remonte à quinze jours environ.

La nature de l'affection pourrait peut-être rester douteuse, si l'on se bornait à l'examen de la paupière ; mais il existe ailleurs des lésions secondaires qui ne permettent aucun doute et sont comme la signature de la maladie. On trouve à l'angle de la mâchoire un gros ganglion dur et indolent se continuant avec une chaîne de glandes plus petites d'un volume graduellement décroissant, perceptibles jusqu'au voisinage de la clavicule. L'enfant présente en outre de la roséole et des ulcérations amygdaliennes.

Il s'agit donc d'un chancre syphilitique offrant quelques caractères spéciaux. Je passe sur l'absence d'ulcération profonde, notée d'ailleurs dans nombre d'observations semblables, tout en faisant remarquer que dans les pièces moulées à l'hôpital Saint-Louis tous les chancres palpébraux sont nettement ulcérés, quelques-uns même dans une certaine profondeur. Deux autres caractères méritent une attention plus particulière. Ce sont l'immunité du ganglion préauriculaire, et la forme diffuse de la lésion. L'immunité du ganglion doit s'expliquer selon toute vraisemblance par une anomalie dans la disposition des lymphatiques. Quant à la forme diffuse de la lésion, c'est une variété très exceptionnelle. Les auteurs qui ont particulièrement étudié le chancre palpébral (Savy, 1876; Fortuniades, 1890; Aumont, 1893) in-

sistent tous sur sa limitation généralement très nette, et les moulages du Musée dermatologique sont conformes à cette donnée.

Le cas présenté constitue donc, sous ce rapport, une exception des plus rares.

La syphilis dont ce chancre a été l'origine rentre dans ce que l'on a appelé la syphilis familiale. Le père, syphilitique depuis un an, a contaminé sa femme depuis environ cinq mois. La transmission à l'enfant s'est produite soit par un baiser, soit par l'unique cuvette qui sert aux ablutions de toute la famille, soit enfin, et ce mode d'origine est le moins improbable, par la salive ou les doigts de la mère. Au moment des ouragans du début de novembre, l'enfant, dont l'œil était absolument normal, se plaignit d'avoir reçu un corps étranger. Pour l'enlever, la mère, écartant les paupières avec ses doigts, souffla sur l'œil. S'est-il alors produit une contamination par les doigts ou par la salive ? il est impossible de rien affirmer ; toujours est-il que quinze jours plus tard la lésion actuelle débutait.

M. Barthélemy. — Indépendamment de l'intérêt local que présente le chancre de la paupière inférieure sur la malade présentée par M. Danlos, je retiens ce fait de l'origine extra-vénérienne de cette syphilis. A une époque où tant de personnes, celles précisément qui sont en situation de pouvoir modifier le régime de la prostitution et d'influer sur la diminution de la propagation des maladies vénériennes, et de la plus grave de toutes, la syphilis, croient que les maladies spéciales sont le résultat exclusif de la débauche, il n'est pas indifférent de montrer ce cas de syphilis contracté dans un rapport de hasard par le père de famille, et transmise en moins d'une année à la mère, puis à une des deux fillettes, la seconde ayant échappé jusqu'ici à la contagion. J'ai observé il y a deux ans un cas à rapprocher du précédent : un concierge d'usine habitait un pavillon avec sa femme et ses deux enfants ; il contracta la syphilis dans une relation risquée avec une prostituée insoumise, et en moins d'une année toute la famille était contaminée. Il importe donc de signaler le danger que peut courir une famille et des enfants par le fait des maladies contagieuses qu'on laisse impunément se répandre, et contre lesquelles la société n'institue aucune espèce de défense, ne fût-ce que par des pansements et des médicaments.

M. A. Fournier. — Le cas de M. Danlos me frappe par le développement de l'adénopathie qui se propage jusqu'au creux sus-claviculaire. Je rappelle à ce sujet le cas de cette femme morte en puissance de chancre vulvaire, et à qui nous trouvâmes à l'autopsie non seulement la pléiade inguinale, mais de véritables chapelets iliaques remontant très haut sur les vaisseaux de la région.

## Sur un troisième fait de dermatite pustuleuse chronique et végétante en foyers à progression excentrique.

Par MM. H. HALLOPEAU et LE DAMANY.

La dermatose du jeune homme que nous avons l'honneur de vous présenter offre assez d'analogie avec les deux faits qui ont été publiés sous ce titre (1), pour que nous croyions devoir la rattacher au même type morbide ; son histoire peut être résumée ainsi qu'il suit :

G..., âgé de 19 ans, sans antécédents héréditaires méritant d'être notés, a eu, il y a trois ans, une affection intestinale caractérisée par des selles fréquentes, diarrhéiques et sanguinolentes, et par des douleurs abdominales. Depuis cette époque, il est sujet à des diarrhées assez fréquentes, qui surviennent à des intervalles irréguliers.

Le 15 octobre, lors de son entrée à l'hôpital, il présente, sur les deux côtés du visage, plusieurs placards éruptifs non symétriques. Le plus large d'entre eux occupe le menton, la partie inférieure de la région sus-hyoïdienne et la partie inférieure de la joue droite. Il est formé par la coalescence de deux plaques primitivement isolées. Celle du menton, apparue la première, a débuté par un bouton qui était situé près de la dépression sus-mentonnière et qui s'est étendu principalement sur les côtés et en bas, assez peu de bas en haut. Un deuxième bouton, développé sur la joue droite en s'étendant excentriquement par toute sa périphérie, a fini par devenir tangent à la lésion précédente. La vaste plaque ainsi formée est saillante, végétante, rouge, recouverte de croûtes, de pus et de pustules. Elle mesure 10 centim. et demi transversalement, et 8 centim. de haut en bas. La rougeur est plus vive à la périphérie qu'au centre où elle est un peu jaunâtre. Les végétations bourgeonnantes existent sur toute l'étendue de la région malade ; mais, confluentes sur le menton et dans son voisinage, elles sont isolées sur la joue droite. Les saillies qu'elles forment varient de 1 à 4 millimètres. Dans les points où ces élevures se touchent par leur base, leurs sommets restent distincts, et les téguments ont un aspect grossièrement chagriné. Beaucoup de ces saillies sont surmontées de vésico-pustules du volume d'un grain de chènevis, remplies d'un liquide séro-purulent. Plusieurs sont déchirées et laissent à nu de petites excoriations d'où s'écoule du pus et de la sérosité qui se concrètent en croûtes molles, blanchâtres ou jaunâtres.

Peu de temps après les éléments initiaux des deux plaques précédentes, un troisième bouton s'est développé sur la joue gauche, au-devant de l'oreille ; il s'est étendu progressivement en suivant également une marche excentrique. Il en est résulté une plaque irrégulière, de coloration rouge, surmontée de vésico-pustules assez nombreuses, de 2 à 3 millim. de diamètre. Quelques-unes reposent sur une base un peu saillante, également

(1) Voir le compte rendu du *Premier Congrès de dermatologie*, p. 344, et les *Bulletins de la Société de dermatologie* des années 1891, p. 219, et 1892, p. 8.

végétante, mais ces saillies sont peu nombreuses et beaucoup moins élevées qu'au menton ; d'autres sont desséchées, transformées en croûtes au-dessous desquelles on trouve des excoriations superficielles rouges, saignant au moindre contact.

C'est seulement au mois d'août qu'ont débuté les lésions des narines et des lèvres. Aux narines, dont elles ont envahi toute la surface interne, elles ont déterminé un épaississement tel que l'orifice est représenté seulement par une fente irrégulière, antéro-postérieure, large à peine de 2 ou 3 millim. Autour on voit les tissus végétants, exulcérés, couverts de croûtelles. Ces lésions végétantes ne remontent guère qu'à 1 centim. de profondeur dans les fosses nasales.

La partie médiane des lèvres présente des lésions un peu différentes, car elles ne sont nullement végétantes : ce sont des vésico-pustules agglomérées, avec rougeur vive et excoriation des parties intermédiaires.

La muqueuse pharyngienne et la muqueuse buccale sont indemnes, mais la langue présente un aspect tout particulier. Sur la ligne médiane on voit un sillon antéro-postérieur très profond, sinueux, duquel partent des sillons analogues, transversaux, dirigés un peu en avant. Les parties intermédiaires sont très indurées. Ces lésions ne sont pas syphilitiques, car les recherches faites dans le sens de la syphilis sont restées absolument négatives ; elles sont d'ailleurs identiques à celles qui ont été signalées chez nos deux premiers malades également indemnes, le traitement l'a prouvé, de syphilis. Le malade ne peut donner aucun renseignement sur la date d'apparition de ces sillons.

Les lésions cutanées sont à peu près indolentes; par moment seulement, surtout la nuit, elles deviennent un peu prurigineuses.

Tel était l'état dn malade lorsqu'il entra à l'hôpital. Quelques jours après, les lésions pustuleuses du menton furent cautérisées avec la pointe du galvano-cautère, puis pansées, ainsi que les autres lésions, avec des compresses trempées dans de l'eau salicylée. Sous l'influence de cette cautérisation et des pansements, la plaque du menton s'est considérablement affaissée, surtout dans la moitié droite ; mais les lésions des narines, des lèvres, des joues, ont continué à s'étendre, quoique avec lenteur. En même temps sont apparues sur les joues et le cuir chevelu d'autres vésico-pustules qui ont été le point de départ de plaques nouvelles. Assez larges lors de leur apparition, elles se sont affaissées d'abord en leur centre, pendant qu'elles continuaient à s'étendre par leur périphérie. Cette extension centrifuge explique quelques-unes des lésions qu'on observe actuellement (5 janvier).

Sur le cuir chevelu, on voit un certain nombre de croûtes grisâtres assez épaisses dont le plus grand diamètre ne dépasse pas un centimètre ; au-dessous d'elles, le derme est rouge et suintant.

Sur la joue droite, près de l'oreille, se trouve une plaque large de 3 centim. et demi, longue de 4 centim., de coloration rouge pâle, sauf à la périphérie où la rougeur est plus vive, couverte en partie de croûtes jaunâtres, molles, plates, adhérentes aux cheveux. En arrière d'elle on voit un soulèvement épidermique qui circonscrit une surface irrégulièrement ovalaire. Cet aspect est dû à ce qu'une bulle située en ce point a continué à s'étendre par sa

périphérie, alors que son centre guérissait. La partie centrale ainsi circonscrite présente quelques petites vésico-pustules sans aréole inflammatoire.

Sur cette plaque nous ne voyons pas la moindre saillie végétante ; il n'en existe pas davantage sur la petite plaque située plus bas et plus en avant.

En arrière de l'oreille, au niveau de l'extrémité inférieure de l'apophyse mastoïde, on voit une surface érythémateuse, dont la moitié inférieure est circonscrite par une excoriation : c'est le dernier reste d'une bulle purulente dont le centre et la partie supérieure sont affaissés complètement et dont la partie inférieure vient de se déchirer.

Au-dessous, on voit un élément analogue : c'est un soulèvement épidermique rempli d'un liquide séro-purulent qui dessine un rein. La partie entourée ainsi présente quelques petites saillies végétantes et de petites vésico-pustules.

Sur la partie supérieure de la plaque de la joue gauche, nous voyons encore une excoriation qui dessine un segment de cercle dont la convexité regarde le centre de la plaque éruptive. Au-dessous, comme dans les autres plaques, on trouve des exulcérations de formes irrégulières, quelques-unes polycycliques, et quelques saillies végétantes assez peu appréciables.

Ces végétations sont plus nettes sur un petit placard situé au-dessous de l'angle du maxillaire, du même côté.

Les lésions des lèvres et du nez ne se sont pas modifiées pendant le séjour du malade à l'hôpital.

La vaste plaque du menton, au contraire, est considérablement améliorée : sur la moitié droite il n'y a plus qu'une coloration rouge pâle, sauf à la périphérie où elle est un peu plus vive, quelques pustules, et à la partie inférieure un segment de cercle formé par des élevures, dernier vestige des végétations qui recouvraient toute cette plaque il y a deux mois.

Sur le menton, les végétations ne se sont guère affaissées ; irrégulièrement saillantes, les unes sont recouvertes d'un épiderme décollé au-dessous duquel se trouve un peu de liquide séro-purulent, d'autres sont le siège d'excoriations suintantes, d'autres surmontées de croûtes plates, jaunâtres.

Sur la face interne des lèvres et des joues se sont développées depuis un mois environ des pustules dont le nombre va en augmentant. On les voit aujourd'hui sur la face interne des lèvres supérieure et inférieure, des joues en arrière des commissures labiales, et sur la face antérieure des gencives. Très nombreuses, elles ont la forme de points blancs du diamètre d'un grain de mil. Leur contenu est concret, et on les enlève facilement en totalité, contenu et contenant, en les piquant avec une épingle ; à leur place il reste une petite excoriation rouge.

En arrière de la commissure gauche, sur la joue, elles sont peu nombreuses ; mais, de ce même côté, on voit la muqueuse former de nombreuses saillies végétantes très analogues à celles de la peau.

Ces lésions buccales sont à peu près indolentes.

Des inoculations faites sur la face externe du bras avec le contenu de deux pustules, ont donné des résultats négatifs.

*Examen bactériologique.* — Dans le contenu des pustules nous avons trouvé deux micro-organismes : un bacille décoloré par la méthode de Gram, et des cocci restant colorés par cette même méthode. Les premiers y sont très nombreux, les deuxièmes sont rares.

Le même liquide séro-purulent, délayé dans une petite quantité d'eau stérilisée, a été injecté dans le péritoine d'un cobaye : il a déterminé une péritonite mortelle en vingt-quatre heures. Une injection analogue a été faite dans le tissu cellulaire sous-cutané d'un deuxième cochon d'Inde ; celui-ci n'a eu qu'un abcès assez volumineux au point d'inoculation. L'expérience a été faite le 2 décembre, et ce cobaye est aujourd'hui presque complètement guéri.

Dans la sérosité péritonéale du premier, dans le pus de l'abcès du second, nous avons trouvé seuls les mêmes organismes que dans les pustules du malade, les bacilles étant beaucoup plus abondants que les cocci.

Les cultures nous ont donné les mêmes résultats : nombreuses colonies blanches, épaisses, humides, que l'examen microscopique montre formées de bacilles qui ont les caractères principaux du *Bacterium coli commune*, rares colonies blanches, également formées de cocci isolés, réunis assez souvent par deux ou en amas, colorés par le Gram. Sur gélatine, leurs cultures ne déterminent pas la liquéfaction. Ce sont donc, non pas des staphylocoques, mais les micrococci banals de la peau. Sur quelques tubes de gélose, il y a eu en outre développement de moisissures blanches et vertes, sans importance. Les cultures faites avec les pustulettes de la bouche nous ont donné des résultats un peu différents : le *Bacterium coli commune* y est encore en très grande abondance. Avec lui nous trouvons presque uniquement des sarcines et quelques rares chaînettes de streptocoques.

Si l'on rapproche cette histoire des deux observations publiées précédemment sous le même titre, on voit qu'elles présentent des traits communs assez nombreux pour justifier cette assimilation ; ce sont, *la disposition en foyers asymétriques à extension graduelle qui débutent, persistent et progressent par la formation, habituellement de vésico-pustules, exceptionnellement de bulles, la prolifération végétante du derme à leur niveau, la propagation des lésions aux lèvres et à la muqueuse buccale, avec sclérose prononcée de la langue.* Il y a là une *triade symptomatique* qui nous paraît caractériser un type morbide.

S'agirait-il, comme l'ont soutenu MM. Hudelo et Wickham, d'une variété végétante de dermatite herpétiforme? Il est incontestable que l'on peut voir se produire dans cette maladie la plupart des symptômes que nous avons énumérés ; tels sont le développement progressif des foyers, leur végétation, l'existence d'altérations des lèvres et de la langue ; mais il existe entre les deux maladies des différences non

moins profondes. En premier lieu, ainsi que l'a déjà fait remarquer l'un de nous, les foyers de notre dermatite pustuleuse paraissent s'étendre exclusivement par la multiplication locale de leurs éléments éruptifs, tandis que, dans la maladie de Duhring, les éruptions, même récidivantes in situ, sont de cause générale, très probablement toxémique ; l'un de nous a également signalé, comme signe différentiel, le mode de distribution des lésions, symétrique dans celle-ci, asymétrique dans celle-là. D'autre part, les altérations de notre dermatite sont justiciables d'un traitement local à l'encontre de celles de la dermatite herpétiforme. Enfin les végétations sont très exceptionnelles et peu durables dans la maladie de Duhring : Si, comme nous continuons à le penser, l'observation 27 du mémoire de M. Brocq, complétée par MM. Hudelo et Wickham, malgré ses grandes analogies initiales avec la dermatite herpétiforme, rentre dans le cadre de notre dermatite pustuleuse, le seul cas connu de dermatite herpétiforme végétante est celui que l'un de nous a publié cette année avec M. Brodier et que nous avons encore dans notre salle; or les végétations s'y produisent exclusivement à la suite de poussées aiguës et elles disparaissent au bout de quelques semaines. Elles sont éphémères au lieu de persister pendant des mois comme dans notre dermatite pustuleuse.

La *coïncidence constante des proliférations végétantes, l'extension progressive et asymétrique des foyers, les lésions labiales et la sclérose linguale*, la reproduction concomitante dans nos trois faits de ces phénomènes si particuliers nous paraissent, nous le répétons, suffisantes pour indiquer l'existence d'un type morbide et non d'une simple variété.

On ne saurait davantage assimiler cette maladie au *pemphigus végétant* de Neuman : dans les deux cas, il est vrai, l'on voit se produire des saillies végétantes à progression excentrique coïncidant avec des lésions buccales, mais la lésion élémentaire est ici une bulle, tandis que dans notre cas, il s'agit presque constamment de vésico-pustules. D'autre part, les surfaces végétantes sont excoriées dans le pemphigus végétant, elles sécrètent un liquide fétide ; rien de semblable n'a été relaté dans nos faits. Nous ajouterons que le pronostic du pemphigus végétant est grave, tandis que la dermatite pustuleuse est compatible avec un bon état de santé générale et curable : Nous en avons pour témoin la lettre suivante que nous a adressée le Dr Martin, de Lèves, à qui nous avons demandé des renseignements sur l'état de notre malade, le garde-champêtre de Jouy : « Les énormes végétations en forme de circonvolution du cuir chevelu ont disparu ; il a repris sa consistance et sa couleur normales, les cheveux ont repoussé drus et noirs malgré l'âge du sujet (55 ans); de même, aux organes génitaux et sur les parties périphériques, toute trace de la maladie est depuis longtemps effacée ; la peau a

recouvré sa souplesse et sa couleur naturelles : la guérison est complète. » La dermatite pustuleuse chronique et végétante en foyers à progression excentrique constitue donc bien une *espèce morbide*.

Si nous cherchons, après avoir indiqué les analogies de notre nouveau fait avec ceux qui ont été publiés sous la même dénomination, à montrer quelles particularités il présente, nous signalerons la localisation des lésions à l'extrémité céphalique, la forme rénale avec soulèvement bulleux périphérique de deux des plaques éruptives et l'absence de la pigmentation si remarquable dans les deux premiers cas.

Les végétations n'ont pas acquis jusqu'ici les dimensions énormes qu'elles présentaient chez le nommé G..., particulièrement au niveau de son cuir chevelu auquel elles donnaient un aspect comparable à celui de la surface du cerveau.

Relativement à la nature de la maladie, on peut se demander si la pénétration, dans le derme, du *Bacterium coli commune* ne serait pas la cause des lésions ? on sait en effet que ce microbe peut devenir pyogène, et nos expériences ont établi qu'il en est ainsi des parasites contenus chez notre malade, dans le liquide des vésico-pustules : des recherches ultérieures devront être faites dans cette direction.

Nous résumerons ainsi qu'il suit les conclusions de ce travail :

1° *Il faut considérer comme éléments constants et pathognomoniques de la* DERMATITE PUSTULEUSE CHRONIQUE EN FOYERS A PROGRESSION EXCENTRIQUE *les végétations des lésions ainsi que les altérations pustuleuse ou scléreuse de la langue; il y a là une* TRIADE SYMPTOMATIQUE *caractéristique.*

2° *Nous proposons de lui ajouter l'épithète de* VÉGÉTANTE ;

3° *Les narines peuvent être intéressées et rétrécies par ces saillies végétantes;*

4° *L'éruption peut être polymorphe et constituée par des soulèvements bulleux ainsi que par des vésico-pustules; celles-ci sont toujours les éléments prédominants;*

5° *La maladie coïncide avec un bon état de santé générale;*

6° *On peut trouver en abondance dans le liquide exsudé le* BACTERIUM COLI COMMUNE *doué d'une grande virulence; il est possible que ce parasite soit la cause prochaine des altérations;*

7° *Malgré d'apparentes analogies, cette maladie diffère de la dermatite herpétiforme ainsi que du pemphigus végétant;*

8° *Elle est justiciable d'un traitement local.*

M. L. BROCQ. — Je suis obligé de rappeler à M. Hallopeau que l'un des cas considérés par lui comme ressortissant à la dermatose nouvelle qu'il décrit n'était autre chose qu'une dermatite herpétiforme de Duhring à caractères absolument typiques. Les végétations n'y étaient apparues

qu'à titre d'épiphénomène et ne constituaient qu'un symptôme tout à fait accessoire.

M. Hallopeau. — Ce sont la sclérose linguale et l'asymétrie, les végétations, qui m'ont porté à rapprocher ce cas de la dermatite à foyers excentriques; on ne constate point ces caractères dans la dermatite de Duhring.

M. L. Brocq. — Soit; mais tout cela est survenu secondairement, à une période tardive, comme peut le faire à la rigueur la lichénification dans la maladie de Duhring, et cependant personne ne fera de la lichénification un symptôme pathognomonique de cette affection; d'ailleurs la papollomatose n'a existé dans ce cas qu'en des points fort limités, aux pieds, si mes souvenirs sont fidèles, et ce n'est vraiment pas un symptôme aussi contingent que l'on peut regarder comme un des traits principaux de cette observation.

M. Hallopeau. — D'après l'observation de MM. Hudelo et Wickham, elle existait aussi aux mains.

---

## Sur une sclérodermie en bande limitée à la sphère de distribution du brachial cutané interne.

Par M. Hallopeau.

Les lésions occupent la partie postéro-interne du membre supérieur gauche, depuis le quart inférieur de l'avant-bras jusqu'à l'aisselle; elles sont ainsi limitées à la sphère de distribution du nerf *brachial cutané interne*. En dehors de cette localisation exceptionnelle, ce fait est intéressant par les particularités suivantes : la maladie a débuté par une plaque qui s'est développée au milieu de l'avant-bras; ce n'est qu'au bout de plusieurs mois qu'elle s'est étendue à presque toute la hauteur du membre; si, comme il est très vraisemblable, il s'agit d'une trophonévrose, on peut dire que *les différents filets du nerf n'ont été intéressés que successivement*. D'autre part, le début et les progrès de la maladie ont donné lieu à des *dysesthésies* consistant en des fourmillements et des élancements comparables à des coups de canif, *nouveau signe en faveur de sa nature nerveuse*. Enfin, l'on constate actuellement une *diminution très notable de la sensibilité au contact et à la douleur dans les parties sclérosées*; il n'en est généralement pas ainsi.

Les parties érythémateuses et sclérosées sont entremêlées; nulle part on ne voit de lésions en plaques régulièrement arrondies ou ovalaires; aussi, malgré l'existence, par places, d'un *lilas ring* manifeste, *cette sclérodermie paraît-elle devoir être distinguée de la morphée*.

La malade n'a jamais quitté la France. Rien ne peut faire soupçonner chez elle une lèpre indigène.

M. Brocq. — Je viens d'observer un garçon de 12 ans, chez qui, consécutivement ou plutôt parallèlement à une sclérodermie en bande étendue du cou-de-pied à la cuisse, il est survenu une atrophie musculaire très notable du membre inférieur du même côté, avec rétraction cutanée et boiterie consécutive.

M. L. Jacquet. — Nous avons trouvé, M. de Saint-Germain et moi, à l'autopsie d'une sclérodermique, des lésions cavitaires de la moelle et des altérations cellulaires très nettes; en dépit du peu de faveur dont jouit aujourd'hui l'atrophie musculaire d'origine myélopathique, je crois que le fait de M. Brocq est de nature à faire penser, comme le nôtre, que le rôle de la moelle est plus important qu'on ne l'admet d'ordinaire dans la pathologie de la sclérodermie.

M. Barthélemy. — Peut-être faut-il rattacher cette amyotrophie à une névrite ou à la compression exercée par la peau sclérodermique.

M. L. Brocq. — Je ferai remarquer qu'il s'agissait dans mon cas d'une *bande* de sclérème incapable de comprimer les muscles intéressés.

---

### Hystérie secondaire syphilitique.

Par M. A. Fournier.

Le malade que je vous présente est actuellement atteint d'une syphilis secondaire récente en pleine évolution. Ces derniers jours il a commencé à se plaindre d'un appétit exagéré, d'une véritable boulimie. Nous connaissons la boulimie de la période secondaire, elle est très fréquente chez la femme; chez l'homme, c'est un fait relativement rare. Mais, en outre, vous pourrez remarquer que mon malade est atteint d'un rétrécissement marqué du champ visuel à gauche, et d'une hémianesthésie complète sensitivo-sensorielle du même côté. Ce sont là des stigmates d'hystérie vulgaires, et MM. Grasset et Gilles de la Tourette n'ont pas hésité à les considérer comme tels. Or, il me paraît difficile de nier la relation avec la syphilis, étant donné que ces accidents sont éclos dans les huit derniers jours. — (Cette observation sera publiée plus tard *in extenso*.)

M. Galezowski. — J'ai vu un malade syphilitique atteint d'hémianesthésie intéressant aussi la conjonctive et la cornée. Cet homme avait, en outre, la pupille irrégulièrement dilatée, et j'ai constaté une parésie de l'accommodation sans troubles du fond de l'œil; j'attribuai cet accident nerveux à la syphilis, qui datait de deux ans.

---

## Accidents provoqués par une teinture pour cheveux, à base de chlorhydrate de paraphénylène-diamine.

Par M. CATHELINEAU.

Les préparations à base de sel de plomb ou de nitrate d'argent employées jusqu'à ce jour pour teindre les cheveux et la barbe sont depuis quelque temps remplacées par une solution à laquelle les noms les plus divers ont été donnés, à base de chlorhydrate de paraphénylène-diamine. On appelle phénylène-diamine ou diamidobenzine des bases contenant deux groupes $AzH^2$ qu'on obtient par réduction des dinitrobenzines, de même que l'aniline provient par réduction de la nitrobenzine.

On connaît l'*orthophénylène-diamine*, la *métaphénylène-diamine*, et la *paraphénylène-diamine* qu'on obtient en traitant la nitro-acétanilide par les réducteurs, et saponifiant l'amido-acétanilide formée.

Elle cristallise en lamelles fusibles à 102° et se sublime à 150°. Elle est soluble dans l'eau bouillante; ses sels cristallisent très bien.

Les agents oxydants la convertissent facilement en quinone.

Le quinone est un corps se présentant sous forme de longues aiguilles, qui se sublime *dès la température ordinaire*, en émettant des vapeurs très irritantes. Cette transformation de la paraphénylène-diamine en quinone s'opère lentement à l'air, sous l'influence de l'oxygène. Aussi a-t-on l'habitude, quand on veut teindre les cheveux ou la barbe, de faire suivre l'application de la teinture d'un lavage à l'eau oxygénée, pour en activer l'action.

Il y deux mois environ, entrait dans le service de M. le professeur Fournier, salle Henri-IV, une femme présentant une éruption intense sur la figure et dans le cuir chevelu.

Ces accidents étaient survenus à la suite de l'application d'une teinture pour les cheveux. Le flacon de teinture analysé n'était autre chose qu'une solution de chlorhydrate de paraphénylène-diamine.

Il y a huit jours se présentait à la consultation de l'hôpital Saint-Louis une malade à laquelle pareils accidents étaient survenus après l'application d'une eau destinée à teindre les cheveux. L'analyse a démontré que cette fois encore cette teinture renfermait du chlorhydrate de paraphénylène-diamine.

C'est donc bien à cette substance que l'on doit rapporter les phénomènes suivants présentés par notre malade :

Obs. — L. F..., 33 ans.

La malade raconte que le 28 décembre 1894, pendant qu'elle imprégnait ses cheveux avec une solution destinée à les noircir, quelques gouttes de

cette solution tombèrent sur sa joue gauche, et qu'elle dut, pour en effacer la trace, se frotter assez longuement la joue. Le 29 et le 30 elle ressent un prurit assez intense qui va en s'accentuant dans le cuir chevelu et sur la figure, et le mercredi 2 janvier elle se présente à l'hôpital dans l'état suivant :

Sur la face on voit un érythème généralisé avec œdème des paupières, tuméfaction des téguments se propageant aux oreilles des deux côtés. La couleur de l'éruption est rouge intense, en larges placards à contours irréguliers.

En dehors de ces placards qui occupent le front, les paupières, les joues jusqu'au niveau du maxilaire inférieur, l'éruption se présente sous forme de taches de dimensions variables au niveau du cou et sur les épaules.

Dans les cheveux et sur les sourcils on remarque des vésicules de dimensions inégales dont le liquide exsudé s'est converti en croûtelles molles, jaunâtres, impétiginiformes.

Sur les avant-bras, à la face externe, sur les jambes, on note quelques éléments vésiculeux disséminés. La malade revient le 8 janvier, l'éruption a presque entièrement disparu, les paupières sont revenues à leur état normal, les croûtes ont disparu dans les cheveux, une poussée éruptive secondaire qui s'était produite au niveau des hanches a disparu également.

Avec un cas que M. le professeur Fournier a eu dans sa clientèle, c'est la troisième éruption de ce genre qu'il nous a été donné de voir dans ces derniers temps.

M. A. Fournier. — La confusion avec un eczéma suraigu serait très possible. Certaines femmes nient absolument l'emploi de toute teinture. Cependant la soudaineté des accidents, l'énorme bouffissure des paupières, la métamorphose de la physionomie sont de bons indices. Je viens d'observer trois faits de ce genre en deux mois.

M. Feulard. — J'ai vu, de mon côté, deux cas analogues il y a peu de temps. La nature de ces dermites eczémateuses est le plus souvent facile à reconnaître ; elles siègent ordinairement sur le front, la nuque, les oreilles, à la bordure des cheveux naturellement, d'où elles débordent sur les parties voisines, notamment sur la face. Dans les deux cas auxquels j'ai fait allusion, l'éruption marcha assez rapidement vers la guérison et il n'y eut pas d'ailleurs d'autre poussée eczémateuse. Ces eczémas sont en effet assez souvent des « feux de paille » et sont assez rapidement guéris.

M. L. Brocq. — Il n'en est pas toujours ainsi et, chez quelques malades, cette dermite est le point de départ d'une généralisation à tout le corps durant cinq à six semaines et recommençant à chaque tentative nouvelle.

M. E. Besnier. — Ces accidents semblent être plus fréquents ces derniers temps, mais ils sont très anciens et très connus. Les préparations

destinées à faire repousser les cheveux ont provoqué de nombreux accidents. Mais il faut toujours une prédisposition particulière : il y a des milliers de femmes qui se teignent à Paris, et fort peu sont ainsi éprouvées

## Névrite syphilitique du nerf cubital.

Par MM. GAUCHER et BARBE.

Lucie B..., âgée de 18 ans, couturière, sans antécédents morbides dignes d'être notés, est entrée une première fois dans le service du Dr Gaucher, le 13 novembre 1894. Elle avait alors des plaques muqueuses à la vulve et notamment une plaque muqueuse à base légèrement indurée, siégeant sur le bord libre de la grande lèvre droite. Cette dernière plaque semblait avoir succédé à un chancre induré datant du milieu du mois d'août.

De plus, la malade présentait des ganglions dans les aines, et, au cou, une syphilide pigmentaire très marquée. Sous l'influence du traitement spécifique, consistant en deux pilules de sublimé, de 0,01 chaque, par jour, la malade fut vite améliorée et sortit guérie de l'hôpital le 24 novembre.

Toutefois, pendant ce premier séjour, elle avait ressenti déjà des douleurs névralgiques au niveau du coude droit, en même temps que des fourmillements dans l'annulaire et l'auriculaire du même côté ; mais la malade n'en avait pas parlé, croyant inutile d'attirer l'attention sur ce symptôme. Elle ne s'en inquiéta guère que le jour où elle s'aperçut que la force musculaire de sa main droite diminuait notablement. Aussi rentra-t-elle à l'hôpital le 12 décembre.

Voici les symptômes que l'on constatait. Les trois premiers doigts de la main droite étaient dans une position intermédiaire entre la flexion et l'extension, mais l'annulaire et l'auriculaire étaient à moitié renversés du côté de la face palmaire. En effet, les deux dernières phalanges de ces deux doigts ne pouvaient être étendues ; de son côté, la première phalange de ces mêmes doigts ne pouvait être fléchie pour la même raison, à cause de la paralysie des muscles interosseux, innervés par le nerf cubital. Les trois premiers doigts avaient conservé une certaine partie de leurs mouvements, par suite de l'intégrité des deux premiers lombricaux et des muscles de l'éminence thénar innervés (moins l'adducteur du pouce) par le nerf médian. De plus, on constatait que les deux derniers espaces interosseux, surtout le quatrième, étaient amaigris.

Lorsqu'on explorait la sensibilité des doigts, on voyait que celle de l'annulaire et du petit doigt avait beaucoup diminué, sans être abolie ; celle des autres doigts était normale.

Enfin, le mouvement d'extension de la main sur le poignet se faisait comme à l'ordinaire, mais la malade serrait moins énergiquement avec la main droite qu'avec la main gauche, à cause de la paralysie de la moitié interne du fléchisseur profond et des muscles de l'éminence hypothénar.

La malade était donc bien atteinte d'une névrite du nerf cubital, d'ori-

gine certainement syphilitique, aucune autre cause ne pouvant être invoquée pour expliquer cette paralysie. Aucun stigmate d'hystérie n'existait chez cette femme, cette paralysie était survenue quatre mois après l'apparition du chancre.

Après avoir pris pendant quelques jours des pilules de sublimé, la malade fut soumise, le 15 décembre, à cause de son intolérance gastrique pour le médicament, aux injections sous-cutanées de benzoate de mercure.

Le 5 janvier elle quitta le service, pouvant remuer les deux derniers doigts; l'atrophie musculaire des quatre espaces interosseux avait totalement disparu.

## Éruption pemphigoïde gangreneuse d'origine hystérique.

Par MM. GAUCHER et BARBE.

X..., âgée de 56 ans, couturière, soignée à la consultation dermatologique de l'hôpital Saint-Antoine, est atteinte pour la cinquième fois d'une éruption pemphigoïde, consistant en une ou deux bulles, qui sont devenues chaque fois gangreneuses, sauf la première fois.

Cette affection remonte à dix ans et a débuté par une bulle qui était située sur la face dorsale de la main droite. Le bras devint bientôt douloureux, mais il n'y eut ni rougeur ni gonflement. La bulle se cicatrisa sans laisser trace de son passage. La douleur persista et, six mois après, apparut une nouvelle bulle à l'épaule droite, bulle qui aboutit cette fois à la gangrène et ne guérit qu'au bout de deux mois et demi, en laissant une cicatrice, visible encore aujourd'hui en avant du point sphacélé, que la malade présente actuellement sur la même épaule.

Un an plus tard, nouvelle bulle, avec sphacèle, dans la même région (durée un mois). Deux ans après, pour la quatrième fois, même lésion à la fourchette du sternum, lésion terminée par la gangrène et qui donna lieu à une cicatrice large, irrégulière, encore très visible.

Enfin dans les derniers jours de 1894, deux bulles sont survenues à l'épaule droite : l'une d'elles, grande comme une pièce d'un franc, située en arrière de cette épaule ; l'autre, plus large qu'une pièce de cinq francs, située sur le moignon même. Mais, tandis que la première ne présente rien d'anormal et se trouve aujourd'hui en voie de cicatrisation, la deuxième est devenue bientôt le siège, dans toute son étendue, d'un sphacèle noirâtre, entouré d'un cercle érythémateux. Un sillon d'élimination ne tarda pas à se former et aujourd'hui l'eschare cutanée tend à se détacher.

En présence de cette lésion pemphigoïde, nous avons pensé à une affection d'origine nerveuse. Aussi avons-nous exploré l'état de la sensibilité de notre malade : il n'existe pas d'anesthésie, ni au contact, ni à la douleur; mais, sur le moignon de l'épaule, tout autour du sphacèle et à la face externe du bras, nous trouvons une insensibilité complète au froid et au chaud. En outre, cette femme présente une impressionnabilité très grande et une diminution très marquée du réflexe pharyngien. Il n'y a pas

d'autres troubles du système nerveux, pas d'atrophie musculaire, pas de trace de scoliose, qui pourraient faire admettre la possibilité d'une syringomyélie. D'autre part, l'urine ne renferme pas de sucre. Force nous est donc d'admettre l'origine hystérique de cette dermatose, si exceptionnelle dans sa forme et dans son évolution.

---

## Syphilis acquise dans la première enfance ; infantilisme consécutif.

Par M. EUDLITZ.

L. G..., âgé de 23 ans, sans profession fixe, se présente, le 26 décembre 1894, à l'hôpital Saint-Louis, dans le service de M. le professeur Fournier. Un rapide examen nous montre immédiatement que ce malade n'a pas le développement physique correspondant à son âge. Grâce à la bienveillance de M. le professeur Fournier, qui a bien voulu nous confier les notes recueillies sur ce malade, traité déjà dans son service il y a quelques années, nous pouvons établir nettement les antécédents pathologiques.

L. G... est le troisième enfant d'une femme qui n'avait jamais eu, avant de le mettre au monde, de fausse couche ou de maladie cutanée. Né à terme, il a été nourri par sa mère pendant trois mois. Celle-ci, au début, s'était fait faire les bouts de sein par un enfant qui, dit-elle, avait des plaies à la bouche. Trois semaines après, elle avait vu surgir au sein une petite plaie pour laquelle elle est entrée en traitement à l'hôpital Saint-Louis, dans le service de M. Bazin. Cette plaie, qui fut suivie de croûtes et de céphalées, fut traitée par des préparations mercurielles. Les deux enfants qu'elle a eus avant celui-ci et qui sont âgés aujourd'hui, l'un de 27 ans, l'autre de 25 ans, sont bien portants. Seize mois après avoir mis au monde notre malade, la mère fit une fausse couche de sept mois. Ultérieurement, elle a encore eu deux enfants, l'un 8 ans et l'autre 11 ans, après celui-ci, et tous deux se portent bien. Le père, qui a été examiné autrefois par M. le professeur Fournier, paraissait faible de constitution, suant la nuit, mais sans tousser; il vit encore aujourd'hui et est âgé de 47 ans. Il a perdu une sœur, morte de tuberculose pulmonaire à l'âge de 29 ans. Il semble bien que la mère a eu un chancre induré du sein.

L. G... fut nourri par sa mère pendant environ trois mois. S'apercevant qu'elle était malade, elle le confia à une nourrice qui le lui a rendu à l'âge de 16 mois. Cette nourrice raconta à la mère qu'elle avait été contagionnée par l'enfant, et, un an après, elle mit elle-même au monde un enfant mort-né. Lorsqu'on le ramena de nourrice il était encore très bel enfant, au dire de la mère; il n'avait ni plaies, ni boutons sur le corps, mais ne se tenait pas sur les jambes; les dents n'étaient pas encore poussées. Elles n'ont commencé à apparaître que vers l'âge de deux ans. Il n'a eu ni gourmes, ni croûtes dans la tête; mais les oreilles ont coulé beaucoup; elles coulaient encore un peu à l'âge de 12 ans. Jusqu'à l'âge de 7 ans, la mère ne remarqua rien de particulier, sinon que l'enfant était mou, paresseux;

cependant il était très intelligent, il avait appris à lire presque seul. Vers l'âge de 7 ans, la mère remarqua que les articulations des genoux étaient volumineuses, puis celles des coudes augmentèrent de volume. Il y aurait même eu des hyperostoses sur lesquelles M. Péan, consulté, fit appliquer du vigo, en y ajoutant du sirop de Gibert et de l'iodure de fer à l'intérieur. Puis les hyperostoses guérirent, mais les articulations restèrent volumineuses. De l'âge de 7 ans jusqu'à 12 ans, L. G... n'a fait aucune maladie, mais il se plaignait d'être très sensible au froid.

Vers le mois de janvier 1884, à son lever, un matin, la mère remarqua que l'œil gauche de l'enfant était fermé complètement. Ce ptosis dura environ deux mois sans être accompagné d'aucune douleur du côté de l'œil. Cependant le petit malade souffrait de céphalées continuelles. La disparition du ptosis fut suivie d'une exophtalmie de l'œil gauche, bientôt accompagnée d'un affaiblissement de la vue. Vers le mois d'avril, l'enfant fut pris un jour subitement, en déjeunant, d'un vrai spasme de la glotte avec impossibilité d'articuler les mots et dyspnée intense. Dès ce moment le langage lui devint presque impossible et le facies prit un caractère d'hébétude, sans toutefois que l'intelligence fût atteinte d'une façon notable. Tous ces phénomènes étaient accompagnés de vomissements continuels et de céphalalgie frontale. Le sommeil était troublé, la soif vive avec un état fébrile presque constant; de plus, les cheveux étaient tombés. Enfin le caractère du petit malade s'était modifié, et de gai était devenu triste, sombre, exigeant. Tous ces symptômes finirent par effrayer les parents, qui se décidèrent à l'amener à l'hôpital Saint-Louis, où il entra, dans le service de M. le professeur Fournier, le 31 mai 1884; il était alors âgé d'environ 13 ans.

A son entrée, on constate que c'est un enfant de petite taille, à tête volumineuse. Les yeux sont légèrement en exophtalmie, l'œil droit est en strabisme interne, les pupilles à peu près égales, mais dilatées; avec l'œil droit, il voit beaucoup mieux qu'avec le gauche; avec celui-ci il ne peut lire que les grosses lettres. Les deux muscles droits externes sont paralysés; il existe une diplopie très prononcée. Le système dentaire est très mal conformé; les dents se recouvrent plus ou moins les unes les autres. Les deux incisives médianes supérieures forment une saillie en avant. Il existe 10 dents à la mâchoire supérieure, 12 à l'inférieure; pas de sillons, pas d'échancrure. La mâchoire supérieure est saillante en avant de la mâchoire inférieure. Le crâne, comme aspect général, est gros mais non difforme, sans asymétrie; les bosses frontales forment une légère saillie en avant, mais sans développement exagéré. Le volume du crâne, au niveau de la partie supérieure de la conque de l'oreille, est de 48 centim.; la distance d'une oreille à l'autre est de 28 centim.; d'une apophyse mastoïde à l'autre, de 15 centim. Les sutures ne se sentent pas au toucher.

A l'examen des oreilles, on constate, du côté droit, une large perforation occupant le segment postérieur de la membrane du tympan; le manche du marteau est détruit et on aperçoit la muqueuse de la caisse. L'oreille gauche, qui coule encore, présente une perforation occupant le segment inférieur; la chaîne subsiste encore.

Le thorax est peu développé; la parole est embarrassée; les testicules sont considérablement atrophiés. Le réflexe tendineux est exagéré à droite, diminué à gauche. Il n'y a aucune lésion osseuse.

Soumis au traitement anti-syphilitique, le malade était rapidement amélioré, et il sortait non encore guéri, le 20 octobre 1884; il y rentrait le 8 novembre suivant. A ce moment, il avait un peu grandi et mesurait 1 m. 35. Les troubles oculaires persistaient encore en partie; il urinait la nuit dans son lit; mais l'intelligence était bien conservée et le malade pouvait écrire. Il reste dans le service jusqu'au 14 mars 1885, puis il part pour l'hôpital de Berck-sur-Mer. Depuis cette époque, il n'a plus reparu dans le service de M. Fournier.

Le 26 décembre 1894 il se présente à l'hôpital Saint-Louis pour des douleurs dans les jambes. Depuis 1885 il n'a plus rien eu comme accident syphilitique ; mais en 1889 il s'est fait une fracture de la cuisse gauche, traitée à l'hôpital Saint-Louis et qui a laissé une déformation de la cuisse entraînant de la claudication.

Actuellement sa taille est au-dessous de la moyenne ; âgé de 23 ans, il mesure, à son dire, 1 m. 44. Le thorax présente une légère voussure antérieure. Les seins n'existent pas et les mamelons sont gros comme une forte tête d'épingle. Les organes intrathoraciques sont en bon état; les fonctions urinaires se font bien et il n'y a ni sucre, ni albumine dans les urines. Pas de lésions des os. Les dents, très mal entretenues, conservent leur disposition irrégulière ; un grand nombre sont cariées. L'affection cérébrale dont a été atteint le malade a laissé une mydriase de l'œil gauche, qui ne peut plus servir pour la lecture. De plus, le malade a conservé un tremblement des membres qui l'empêche de travailler. Dans la bouche, le voile du palais asymétrique est fortement dévié vers la droite. Enfin, ce qu'il y a de plus remarquable, c'est que le malade n'a absolument aucun poil ni à la face, ni aux aisselles, ni à la région pubienne. Les organes génitaux sont complètement atrophiés; la verge est celle d'un jeune enfant ; les testicules ont le volume d'un petit haricot. Les réflexes sont conservés.

Aujourd'hui les douleurs dont notre malade se plaignait ont en partie disparu sous l'influence de l'iodure de potassium.

Ce qu'il y a de particulièrement intéressant dans cette observation c'est l'influence dystrophique exercée par la syphilis sur l'organisme. Ces troubles ont été si profonds que, sans la connaissance des antécédents, on songerait certainement à une syphilis héréditaire. Mais on ne saurait s'étonner qu'une syphilis acquise au début de la vie et non traitée puisse produire les mêmes effets qu'une syphilis acquise quelques semaines plus tôt in utero.

M. A. Fournier. — Voici un cas remarquable de dystrophie générale sous l'influence de la syphilis acquise. Nous connaissons bien celle qui relève de la syphilis héréditaire, mais c'était moins connu en ce qui concerne l'influence de l'infection acquise. J'ai déjà observé un cas analogue chez un enfant contaminé par sa nourrice.

## Syphilis héréditaire tardive. Syphilides ulcéreuses du front, du nez, de la lèvre supérieure. Nécrose des os du nez.

Par M. EUDLITZ.

Ch. C..., âgé de 16 ans, passementier, entre à l'hôpital Saint-Louis le 5 janvier 1895, pour des lésions ulcéreuses de la face. Son père et sa mère, que nous n'avons malheureusement pas pu examiner, sont, nous dit-il, bien portants. La mère a eu dix enfants ; deux seuls survivent, notre malade, qui est le septième dans l'ordre numérique et son frère qui le suit immédiatement ; tous les autres sont morts à l'âge de deux ou trois mois.

Notre malade a eu, pendant son enfance, de la gourme ; mais les oreilles n'ont jamais coulé ; elles ont d'ailleurs été reconnues saines à l'examen fait par M. Mendel. A l'âge de 8 ans, il a eu des douleurs dans les genoux pour lesquelles on lui a ordonné, à l'hôpital Saint-Louis, des bains sulfureux.

L'affection actuelle a débuté, il y a cinq ans, en 1890. A cette époque, il a eu une tuméfaction du nez pour laquelle il a séjourné un mois dans un grand hôpital de Paris et où on lui a enlevé un polype (?), nous dit-il. Sorti de l'hôpital après cette opération, il a vu peu à peu son nez diminuer de volume, puis s'effondrer ; deux ans après, il expulsait par la bouche un petit os qui a failli l'étouffer. En 1892, il s'est formé en avant de l'oreille gauche un abcès, puis une bosse au niveau du front. Il est alors rentré dans l'hôpital où il avait été traité auparavant ; on lui a ouvert la tumeur du front et on l'a grattée. Jamais on ne lui a donné de médicaments à l'intérieur. Il est resté quinze jours à l'hôpital et la plaie du front a guéri complètement. Pendant un an, il n'a plus rien eu du tout.

Il y a huit mois, une ulcération nouvelle s'est formée au front, et a gagné le nez. A l'hôpital, on s'est contenté de lui faire des injections dans le nez et de lui donner de l'huile de foie de morue. Il est resté un mois et demi à l'hôpital, et est sorti au mois d'août, non guéri. Il abandonne alors toute espèce de traitement ; au mois de novembre, la lèvre supérieure commence à être atteinte. Enfin, le 5 janvier 1895, il se présente dans le service de M. le professeur Fournier où il est admis.

Examiné par nous, nous constatons que le malade est de petite taille, peu développé. Sur le front, à la partie médiane, on remarque une ulcération profonde, atteignant presque l'os, à fond jaunâtre avec quelques bourgeons charnus. Cette ulcération se continue sur les ailes du nez, qui présentent à la fois des parties ulcérées et des parties cicatrisées ; sur le nez, dont la forme est modifiée, l'ulcération a pris un aspect serpigineux. Le nez, d'ailleurs, est effondré par sa base et excavé.

A l'examen rhinoscopique, on constate des croûtes et des ulcérations de la muqueuse avec un ozène assez considérable. La lèvre supérieure est divisée en deux parties par une ulcération profonde atteignant les gencives, à fond jaunâtre. Cette ulcération se continue d'ailleurs en haut avec les ulcérations qui recouvrent les ailes du nez.

En avant de l'oreille gauche, le malade présente une cicatrice rougeâtre de la grandeur d'une pièce de deux francs qui a succédé à une ulcération dont il a été atteint antérieurement.

L'œil gauche est en léger strabisme interne ; il n'y a pas de lésions osseuses. Mais les dents sont irrégulièrement implantées ; les incisives supérieures et inférieures sont érodées et striées ; un léger intervalle sépare plusieurs dents. La bouche est d'ailleurs en très mauvais état. Le voile du palais est intact.

En résumé, il s'agit d'un malade atteint de syphilis héréditaire manifeste avec lésions ulcéreuses et nécrosiques d'origine syphilitique et dont la nature a été méconnue. Le traitement anti-syphilitique a été commencé et nous espérons que bientôt il viendra confirmer notre diagnostic.

---

### Herpès récidivant de la fesse.

Par M. FEULARD.

Voici un jeune garçon de 13 ans qui présente sur la fesse droite un groupe d'herpès véritablement géant. Les vésicules sont grosses comme des lentilles ; quelques-unes tendent déjà à se confondre et depuis hier, jour où j'ai vu le malade pour la première fois, leur contenu est devenu louche, la poussée est terminée. Les dimensions de la plaque sont à peu près celles de la paume de la main et elle occupe a moitié interne de la fesse. Dans l'aine droite, on trouve un ganglion, gros comme une olive, et très douloureux. Il y a huit jours cet enfant la été pris de malaise général, de fièvre, de mal de tête et de mal de gorge (nous n'avons pas constaté toutefois de traces d'un herpès guttural) en même temps qu'apparaissaient en divers points du corps, notamment aux chevilles, de grandes taches érythémateuses fugaces ; puis, il y a quatre jours, débutait par une plaque rouge, bientôt couverte de vésicules, la lésion actuelle. Ce qui me paraît faire l'intérêt du fait, en dehors des dimensions vraiment extraordinaires de l'éruption herpétique, c'est qu'il s'agit d'un de ces cas, assez communs chez la femme, plus rares chez l'homme, d'*herpès récidivant*. La mère du malade nous affirme en effet que depuis l'âge de 3 ans, et cela deux ou trois fois chaque année, son fils a eu des poussées analogues d'herpès, toujours au même siège ; toutefois ces poussées n'ont jamais eu l'importance de la poussée actuelle et les placards éruptifs ne dépassaient guère les dimensions d'une pièce de cinq francs en argent. Nous n'avons pu démêler la cause provocatrice de ces poussées ; il s'agit d'un sujet un peu nerveux, pâle, mais de bonne santé habituelle.

## Ablation des tatouages par les piqûres serrées au chlorure de zinc, application de la méthode à la guérison des nævi.

Par M. J. BRAULT.

Dans un certain nombre de cas de tuberculose cutanée, nous nous sommes bien trouvé de solutions fortes de chlorure de zinc. Cette substance, associée à des scarifications légères, nous a le plus souvent donné des cicatrices très souples et à peine perceptibles, au bout d'un certain temps.

Cette remarque nous a conduit à employer ce caustique à limitation franche pour la destruction des tatouages et des nævi vasculaires ou pigmentaires lisses. La méthode analogue à celles de Variot (1) et Sherwell (2) consiste, après asepsie de la région, à faire ou plutôt à refaire, à l'aide du jeu d'aiguilles classique, un véritable (3) tatouage au chlorure de zinc.

Nous avons employé successivement diverses solutions de façon à obtenir une escarre suffisante mais néanmoins assez superficielle pour laisser aussi peu de trace que possible.

Après quelques tâtonnements, nous nous sommes arrêté à la solution à trois quarts (30 gr. de chlorure de zinc pour 40 gr. d'eau stérilisée).

Au moment de l'opération on voit le tatouage ou le nævus pâlir un peu, les piqûres apparaissent entourées de blanc. Sur le pourtour du dessin se fait une bordure blanchâtre surlevée, due à un soulèvement de l'épiderme, tandis que les régions circonvoisines prennent une légère coloration rosée qui ne tarde pas à disparaître.

Pourvu que l'on soit propre, il n'y a pas de réaction vive, les jours qui suivent, le tatouage se fonce davantage, l'aréole blanche jaunit légèrement, une escarre croûteuse, très superficielle, se forme pour tomber du cinquième au dixième jour.

La méthode est propre, simple et rapide ; son application n'est nullement douloureuse ; enfin, les résultats immédiats et éloignés sont très encourageants (4).

Nous avons déjà traité ainsi un certain nombre de dessins, devises, etc... A moins d'une grande patience, on a, de temps à autre, des insuccès partiels ; il faut une retouche. Le point délicat consiste à mesurer l'action thérapeutique, à la proportionner à la profondeur

(1) VARIOT. Solution concentrée de tannin et nitrate d'argent.

(2) SHERWELL. Acide phénique.

(3) Dernièrement Ohmann-Duménil a préconisé le « glycerole of papoïd », et M. Bailliot, dans sa thèse, le bioxalate de potasse.

(4) Si, par hasard, on avait quelques traces cicatricielles, on pourrait recourir, en deuxième analyse, à la méthode de Paschkis.

du tatouage, à sa nature (1). Notre premier sujet, un légionnaire qui portait sur le front le mot « vengeance », a vu l'escarre tomber au cinquième jour, la trace cicatricielle était nulle.

Pour les nævi pigmentaires lisses, nous avons toujours eu des succès complets ; pour les nævi vasculaires, nous avons moins d'expérience et nous sommes obligé d'avouer que nous avons eu de moins bons résultats. Terminons en disant, que la méthode est dangereuse lorsqu'elle n'est pas maniée avec prudence et lorsque l'on ne se soumet pas aux règles de la propreté scientifique.

Les hommes tatoués sont presque tous désireux de se défaire de ces marques peu recommandables. Plusieurs connaissant la recette, ont voulu s'opérer eux-mêmes ; ils ont eu un peu de suppuration et des cicatrices trop profondes pour que l'on puisse les enregistrer dans les succès.

---

## Lymphangite des deux membres supérieurs à marche subaiguë et rétrograde chez un homme ayant fait un long séjour au Tonkin.

Par M. J. BRAULT.

Depuis les cas de Roux, d'Alphonse Guérin et Terrillon, on connaît bien la marche rétrograde de la lymphangite. Ces temps derniers, nous avons eu deux exemples de ce type inversé, le premier se rapporte à un cas de phlegmon panniculaire du mollet avec réflexion sur la bourse talonnière de Lenoir, le second à une hygromite suppurée rétro-olécrânienne, à la suite d'une lymphangite du bras.

Nous ne voulons pas insister sur ces formes désormais classiques, nous tenons à présenter à la Société un fait plus curieux *par son étiologie probable, par sa perfection même comme type récurrent et par sa terminaison tout à fait insolite.*

Voici l'observation de notre malade :

OBSERVATION. — S..., 28 ans, originaire des pays annexés, sept ans de service militaire en Prusse et au 2e régiment de la légion étrangère.

*Antécédents héréditaires* nuls, n'a jamais été malade avant d'aller en Extrême-Orient.

Depuis son incorporation, notre homme a séjourné dans les garnisons suivantes :

Algérie : Saïda, trois mois ; Geryville, trois mois.

Tonkin : Dong-Quan, deux ans ; Dong-Lam, un an.

(1) Ces deux points sont souvent connexes, les dessins au charbon ou à la brique piée sont moins profonds et résistent moins que les tatouages à l'encre de Chine ou au vermillon.

Dans ces deux derniers postes, situés dans des contrées boisées et marécageuses, S... a bu fréquemment de l'eau stagnante fortement chargée en matières organiques. A plusieurs reprises, il a présenté des accès de fièvre et un peu de dysenterie.

A son dire et au dire de plusieurs de ses camarades qui ont habité les mêmes postes, on marche souvent dans l'eau et les œdèmes des membres inférieurs ne sont pas rares (1).

Anémie profonde du sujet à la suite de ce séjour en pays insalubre, rapatriement.

Quelques atteintes de fièvre intermittente pendant la traversée, un seul accès après l'arrivée à l'hôpital du Dey, 11 août 1894.

Peu de temps après son entrée dans le service, le malade attire notre attention sur une adénite axillaire qui siège du côté droit. Le surlendemain le bras est légèrement gonflé et douloureux ; on y remarque, à la face interne, quelques traînées lymphangitiques, rien à l'avant-bras ou à la main ; nulle part on ne trouve de porte d'entrée. Les jours qui suivent, l'*adénite disparaît, les traînées et la tuméfaction du bras s'effacent*, mais voici que l'*avant-bras augmente et se marbre à son tour, puis c'est la main qui entre en scène.*

Bientôt tout cela s'éteint et le processus, qui a duré en tout une huitaine de jours, *vient se terminer à la face interne de la deuxième phalange de l'index.* Là, on constate une plaque rouge légèrement indurée et surélevée, de la largeur d'une pièce de cinquante centimes.

Pas de douleur spontanée bien nette, mais la place est assez sensible à la pression. Desquamation furfuracée sur le bras, l'avant-bras et la main (2).

Ce n'est pas tout, quatre ou cinq jours après le début de l'adénite droite, l'aisselle gauche se prend à son tour et les mêmes phénomènes se reproduisent textuellement. *Tout est calqué, même marche graduellement descendante ; une seule chose diffère, l'aboutissant n'est pas le même, la plaque terminale plus longue que large, cette fois siège à la face externe des première et deuxième phalanges du médius.*

Des deux côtés, les reliquats de l'affection persistent assez longtemps. Ce n'est que plus de quinze jours après le début des accidents, que la plaque de l'index droit, la première en date, commence à s'effacer. La place reste dure, épaissie, l'épiderme se détache en larges lambeaux. Au moment où le malade nous quitte par convalescence, le 12 septembre, la traînée rouge du médius gauche est encore très apparente.

Pendant toute la durée des deux processus lymphangitiques « à reculons », les symptômes généraux ont été à peu près nuls.

Pour compléter cette courte observation, ajoutons que le malade, examiné à son entrée, présentait encore un degré d'anémie assez prononcé.

(1) D'après les renseignements, assez vagues d'ailleurs, que j'ai pu arracher à ces légionnaires, il semblerait que les Annamites de cette région présentent assez fréquemment de l'éléphantiasis.

(2) Ce phénomène est probablement dû aux bains de sublimé et aux pansements humides.

Cœur et poumons sains, foie et rate à peine gros, dysenterie très légère (1), pas d'albuminurie dans les urines, pas d'œdème des membres inférieurs, ni adénites, ni varices lymphatiques inguinales ou inguino-scrotales.

Malgré tous les exemples connus de lymphangite récurrente, l'on voudra bien convenir avec nous, que celle-ci a eu une marche plus qu'étrange. Ce cas à marche torpide nous a vivement intrigué. S'agissait-il d'une manifestation du paludisme ou de la dysenterie ? Devait-on penser à quelque infection parasitaire d'origine exotique (douves, filariose, etc.) ? C'est vers cette dernière hypothèse que nous avons penché.

En conséquence, nous nous sommes livré à des recherches dans le sang, les crachats, les urines et les fèces.

Le sang des plaques terminales signalées plus haut, a été examiné tout particulièrement à plusieurs reprises ; de jour et de nuit, toutes les précautions recommandées par M. Moty dans son article de la *Revue de chirurgie* ont été prises (2). Nous n'avons jamais trouvé ni filaires, ni aucun autre parasite.

L'analyse histologique des crachats et des urines, faite soigneusement, a été également négative ; dans les fèces nous n'avons rencontré qu'un certain nombre d'œufs d'un hôte tout à fait banal, le trichocephalus dispar.

Notre insuccès ne prouve pas l'inanité de notre conception. Pour ne parler que des filaires, les embryons sont rares. Nous ne sommes peut-être pas tombé au moment d'une ponte.

Nous persistons à croire qu'il y a lieu de faire des recherches dans les régions que nous avons signalées ; pour notre compte, maintenant que notre attention est attirée sur cette question, nous continuerons nos investigations sur les légionnaires qui passent dans notre service, à la suite du rapatriement.

---

**Élections.**

MM. Danlos, Dubuc, Ehlers et Nélaton sont élus membres titulaires de la Société.

La séance est levée.

*Le secrétaire,*

L. Jacquet.

(1) A cédé en quelques jours.
(2) Filariose. *Revue de chirurgie*, 1892.

# REVUE DES SOCIÉTÉS SAVANTES

## XI[e] CONGRÈS INTERNATIONAL DE MÉDECINE DE ROME

### SECTION DE DERMATOLOGIE ET DE SYPHILIGRAPHIE (1)

**Du gonocoque et de ses rapports avec le processus blennorrhagique.**

M. Touton, *rapporteur*. — 1° Le gonocoque est la cause du processus blennorrhagique.

2° La constatation microscopique du gonocoque permet d'établir d'une manière certaine le diagnostic de la blennorrhagie. Pendant l'évolution de la maladie il faut recourir souvent à des examens microscopiques, pour pouvoir apprécier l'état actuel de la maladie ainsi que le mode de traitement à appliquer.

3° Avant d'affirmer qu'il n'existe plus de gonocoques il est nécessaire, en présence des résultats négatifs du début, de pratiquer de nombreux examens microscopiques, au besoin après des irritations provoquées. Dans bon nombre de cas, particulièrement anciens, on trouve ainsi les gonocoques qu'on ne rencontrait pas en commençant.

4° Dans des cas rares il faut, pour la sûreté du diagnostic, avoir recours au procédé de culture de Wertheim. Ceci est principalement nécessaire quand, au microscope, on n'a trouvé que des « formes d'involution » suspectes, comme par exemple dans d'anciens amas de pus (articulations, trompes).

5° Toutes les espèces d'épithélium peuvent servir au gonocoque comme point d'invasion et d'incubation. L'épiderme kératinisé intact paraît être doué d'immunité.

6° Le tissu conjonctif, ainsi que celui recouvert d'épithélium comme aussi d'endothélium (membranes séreuses et synoviales) peuvent être atteints par une invasion de gonocoques. L'expansion des gonocoques se fait par les fentes lymphatiques.

7° Les conditions qui favorisent les colonies de gonocoques et leur multiplication sont :

a. La vascularité, la mollesse et la succulence des tissus, de larges espaces intercellulaires ou fentes lymphatiques.

b. Des conditions chimiques de nature encore inconnue.

8° Ces conditions peuvent être :

*a*) Congénitales, très évidentes par rapport à celles d'autres individus.

*b*) Tenant à l'âge du sujet.

*c*) Acquises par l'action à distance chimiotaxique prononcée du gonocoque même.

9° Le processus blennorrhagique est, dans le cas d'infection ordinaire,

(1) Résumé d'après le compte rendu des *Archives f. Dermatol. u. Syphilis*, 1894, t. XXIX, p. 153.

en premier lieu une affection épithéliale avec inflammation purulente simultanée du tissu conjonctif sous-jacent. Prolifération des gonocoques dans les espaces intercellulaires, tuméfaction des cellules épithéliales avec diminution de la colorabilité des noyaux, espaces intercellulaires traversés par des corpuscules de pus, ramollissement du tissu des cellules épithéliales, dislocation et finalement nécrose de ces cellules, tels sont, outre les signes de l'infiltration de cellules rondes dans le tissu conjonctif, les éléments les plus importants du processus qui évolue dans le tissu.

La dénudation complète du tissu conjonctif après la perte de l'enveloppe épithéliale est possible (d'après Dinkler, même la nécrose de la surface du tissu conjonctif, la thrombose et la nécrose des vaisseaux sanguins). Lorsque le processus est de courte durée et évolue d'une manière superficielle il se produit, après la guérison, une restitution in integrum ; les affections plus profondes et de plus longue durée se terminent par la rétraction du tissu conjonctif. Le tissu conjonctif revêtu d'endothélium a une grande tendance à guérir par la formation d'adhérences entre les surfaces de contact.

10° Le gonocoque peut amener la métaplasie d'une espèce d'épithélium en une autre espèce. Dans certains cas cette métaplasie peut avoir l'importance d'une prédisposition spontanée pour la propagation du processus.

11° Parfois il y a aussi, au voisinage des colonies de gonocoques, une hyperplasie de l'épithélium. Cet épithélium hyperplasié peut, après une longue durée du processus, être détruit, par exemple par macération, et déterminer des érosions par suite de la dénudation du tissu conjonctif.

12° Les cellules de tissu conjonctif peuvent aussi proliférer sous l'influence de l'invasion des gonocoques.

13° Théoriquement, on peut regarder toutes les maladies qui surviennent consécutivement à la blennorrhagie primaire sur des régions éloignées du corps, ainsi que celles des organes voisins du foyer primaire devenues malades par continuité, comme étant provoquées par le gonocoque lui-même et ses toxines (métastases gonococciques). Ceci est démontré pour une partie de ces affections.

14° Les leucocytes ne jouent pas le rôle de phagocytes vis-à-vis des gonocoques, ils servent simplement à transporter des gonocoques hors du corps, parfois aussi ils les entraînent dans des parties qui n'étaient pas malades auparavant. Les gonocoques se multiplient dans les leucocytes, tout comme à l'état de liberté dans les fentes des tissus et les espaces lymphatiques.

15° Il peut se produire dans la blennorrhagie des infections mixtes, toutefois on ne les rencontre nécessairement dans aucune des complications. En cas de suppuration profonde (nécrose) du tissu conjonctif, il y a sans doute le plus souvent des infections secondaires par des bactéries du pus. Les gonocoques peuvent, après la chute de l'épithélium, entraîner une suppuration superficielle du tissu conjonctif dans des organes auparavant revêtus d'épithélium, particulièrement dans les cavités.

La destruction des tissus par les gonocoques est en tout cas beaucoup moins intense et rapide que celle par d'autres agents pyogènes.

M. Grünfeld fait ressortir l'importance de l'endoscopie pour le diagnostic et le traitement de l'uréthrite.

M. Domenico Majocchi présente une nouvelle canule en verre à double courant pour l'irrigation de l'urèthre dans l'uréthrite antérieure aiguë. Elle offre les avantages suivants : 1° les liquides de l'irrigation arrivent jusqu'au bulbe ; 2° on peut les renouveler dans le plus court espace de temps.

M. Nicolo Barucco présente sa seringue à triple courant pour le traitement local de l'uréthrite postérieure, de l'uréthro-cystite et de toutes les variétés de blennorrhagie. Le principe sur lequel repose la construction de cette seringue, c'est l'indépendance de l'uréthrite antérieure par rapport à l'uréthrite postérieure, en raison de l'action du compresseur de l'urèthre.

M. Bröse émet des doutes sur la valeur diagnostique de la constatation des gonocoques, et cite des cas où des hommes déclarés sains par des spécialistes, après un examen microscopique attentif, ont infecté leur femme, et d'autre part des cas dans lesquels des femmes, chez qui on ne trouvait ni cliniquement ni microscopiquement de blennorrhagie, ont infecté des hommes. L'orateur est arrivé à cette opinion que la recherche microscopique des gonocoques ne présente nullement la certitude que Neisser lui a attribuée. Il explique l'impossibilité de démontrer la présence des gonocoques, par ce fait que les micro-organismes prennent des formes d'involution qu'il est impossible de reconnaître au microscope parce qu'elles ne se colorent plus. Si l'on porte, comme Wertheim l'a démontré, ces formes d'involution sur des terrains de culture nouveaux, il se développe alors de nouveau des gonocoques normaux. Steinschneider, en effet, a publié un cas où il a réussi à cultiver des gonocoques provenant de la sécrétion d'un homme dans laquelle on n'en avait pas reconnu au microscope. Il faut par conséquent, surtout chez les femmes, comme Sänger le fait, s'en tenir principalement aux symptômes cliniques. Bröse reste indécis en ce qui concerne la question de savoir si le procédé de culture donnera toujours des résultats certains au point de vue du diagnostic. Sans doute il y a des inflammations chroniques des organes génitaux consécutives à des gonocoques, dans lesquelles la sécrétion n'est plus infectieuse, mais on ne peut le garantir d'une manière certaine.

Tant qu'il existe des symptômes de blennorrhagie chez un individu, il semble plus prudent de le considérer comme infectieux que de le déclarer guéri, dût-on même une fois par hasard tenir pour infectieuse une personne alors qu'elle ne l'est plus.

M. Neisser pense qu'actuellement on exagère la propriété qu'ont les gonocoques de proliférer dans le tissu conjonctif. Si les gonocoques pouvaient se propager, se multiplier aussi facilement dans le tissu conjonctif que dans l'épithélium, on observerait infiniment plus d'abcès péri-uréthraux, prostatiques, etc. Neisser ne met naturellement pas en doute l'existence de suppurations simples de tissu conjonctif par des gonocoques sans infection mixte. Contrairement à Bröse, Neisser maintient absolument son ancienne manière de voir : « Sans microscope pas de diagnostic

certain ». A cette occasion il insiste de nouveau sur ce fait qu'il est très difficile de rejeter le diagnostic gonocoques, c'est-à-dire maladie infectieuse, et qu'on ne peut l'établir qu'avec la plus grande prudence.

M. Jullien a adopté, pour le traitement de la blennorrhagie chez la femme, une solution de 10 p. 100 d'ichtyol dans de la glycérine. Il se sert d'une tige de cuivre de 8 à 10 centim. de longueur et de la grosseur d'une plume d'oie; sur cette tige, montée sur un long manche en bois, on applique une mince couche d'ouate qu'on imbibe de la solution ci-dessus et qui est ensuite introduite rapidement dans le canal après que la malade a uriné. La guérison a lieu en deux à trois semaines.

M. Watraszewski cite deux cas d'uréthrite qui étaient compliqués d'affections arthritiques, et chez ces malades il survint consécutivement des symptômes d'une maladie cérébrale.

M. Petersen est d'avis que l'on attache beaucoup trop d'importance à l'uréthrite chronique, relativement à l'infection de la femme par le mari.

Tout le monde connaît des centaines de cas où un homme atteint de restes d'uréthrite chronique s'est marié sans infecter sa femme.

M. Carl Menge. — Il existe très vraisemblablement une infection mixte dans la blennorrhagie, mais seulement en ce sens que des streptocoques ou des staphylocoques pénètrent en partant de la plaie faite par le processus blennorrhagique primaire. Il n'existe par contre pas de symbiose; le cas cité par Touton, de la présence simultanée de gonocoques et de streptocoques dans le pus, n'est pas concluant, attendu que l'examen n'a été fait qu'au microscope et non par des cultures ; le diagnostic différentiel entre une affection streptococcique et gonococcique est impossible microscopiquement. Quant à la valeur diagnostique de la constatation du gonocoque, Menge s'en tient au point de vue de Neisser. Comme preuve de la participation du tissu conjonctif au processus blennorrhagique, Menge cite un cas d'abcès ovarique dans lequel il a réussi à cultiver des gonocoques.

M. Casper croit qu'on a exagéré les avantages de l'uréthroscopie, sans toutefois contester l'utilité de cette méthode sous beaucoup de rapports. Si l'on ne trouve pas de gonocoques dans tous les cas de blennorrhagie, ce n'est pas plus étonnant que de ne pas rencontrer des bacilles tuberculeux dans chaque cas de tuberculose.

### Emploi de l'alumnol dans le traitement de la blennorrhagie.

M. Schwimmer. — L'alumnol est un astringent et un antiseptique qui ne se combine pas avec l'albumine, comme le nitrate d'argent, par conséquent peut avoir une action profonde. L'orateur a fait des essais avec des solutions d'alumnol de 0,5 à 5 p. 100, dans la blennorrhagie aiguë de l'homme. Dans ces cas l'alumnol provoque une certaine irritation; dans les formes chroniques il est mieux toléré; mais la durée du traitement serait la même qu'avec les autres méthodes. Dans la blennorrhagie de la femme les résultats dans les formes subaiguës et chroniques sont excellents : la guérison aurait lieu en deux à huit semaines. On a employé

l'alumnol en pulvérisation et lavages dans le vagin ou sous forme de tampons d'ouate introduits dans la cavité vaginale.

**Traitement du carcinome épithélial de la peau.**

M. Gavino emploie un mélange de 10 gr. d'acide nitrique fumant et de 4 gr. de sublimé auquel il ajoute du papier Berzelius, jusqu'à consistance de sirop. Il applique ce mélange à l'aide d'un pinceau d'ouate. Au bout de dix à douze jours on renouvelle le cautérisation. Avec cette méthode, Gavino aurait obtenu 100 p. 100 de guérisons.

**Dermatose épidémique.**

M. Savill. — Il s'agit d'une maladie de la peau déjà décrite par lui en 1891, et caractérisée par de l'exfoliation et une durée indéterminée. Elle est incontestablement contagieuse et épidémique ; elle survient aussi d'une manière sporadique. Cette maladie n'est pas très rare. On peut confondre les variétés bénignes avec l'eczéma et le psoriasis, etc. L'examen bactériologique de l'exsudat ne fait reconnaître aucune espèce de bactéries. Le nom qu'il a proposé en 1892 est mauvais : « dermatite exfoliatrice généralisée, épidémique », parce que la maladie n'est pas toujours généralisée; d'autre part, elle n'est épidémique que dans certaines circonstances; enfin, les cas peu caractérisés n'arrivent pas jusqu'à la dermatite.

**État actuel de la question du lichen.**

Neisser, *rapporteur*. — Voici les conclusions de sa communication :

1° Le nom de lichen ne doit s'appliquer qu'à une seule maladie, le lichen ruber.

2° Le lichen ruber se présente sous deux formes principales : le lichen (ruber) plan Wilson et le lichen ruber acuminé (Hebra-Kaposi).

Toutes les variétés décrites sous d'autres noms ne sont que des modifications d'un de ces deux types principaux.

3° Le pityriasis rubra (Devergie-Besnier) est une maladie sui generis et une variété de kératonose, c'est-à-dire une maladie qui consiste essentiellement en une anomalie de kératinisation.

4° Quelques éruptions lichénoïdes, indiquées actuellement sous le nom de psorospermoses, doivent être rangées provisoirement encore dans les kératonoses.

5° Le lichen pilaire est une hyperkératose congénitale, et il est préférable de le désigner sous le nom de kératose pilaire.

6° Le lichen des scrofuleux est une éruption papuleuse, le plus souvent parafolliculaire, de nature probablement tuberculeuse, mais jusqu'à présent la démonstration n'est pas certaine. En attendant, l'auteur propose pour cette dermatose le nom de « scrofuloderme miliaire ».

7° Le lichen urticatus doit être désigné comme urticaire papuleuse.

8° Quant au lichen syphilitique, il est préférable de le dénommer syphiloderme milio-papuleux. Malgré la présence presque constante de cellules géantes, il ne faut pas le considérer comme une forme mixte de tuberculose et de syphilis.

9° Le lichen simple aigu de Vidal doit être rangé avec le prurigo de Hebra dans le groupe commun des neurodermies angionerveuses, et il faut le désigner sous le nom de prurigo temporaria (Tommasoli) ou sous celui de prurigo simplex (Brocq).

Le lichen simple aigu est la seule variété de lichen des auteurs français que l'on puisse mettre avec le prurigo de Hebra dans un groupe commun. Il faut réserver le nom de prurigo pour les dermatoses dans lesquelles un violent prurit (névrose de la sensibilité) coexiste avec une transsudation vaso-dilatatrice caractérisée et une altération inflammatoire des éléments papuleux. Il faut, par conséquent, exclure de cette classe : *a*) l'urticaire, en raison de l'absence d'altérations inflammatoires superficielles de la peau (bien qu'elle se rapproche surtout des variétés de prurigo) ; *b*) les variétés de prurit, à cause de l'absence d'une névrose vasomotrice et d'efflorescences inflammatoires superficielles.

10° Il ne faut pas comprendre dans le groupe du prurigo d'Hebra (en raison de l'absence des phénomènes de transsudation vaso-motrice), le lichen simple chronique, de Vidal (névrodermite chronique circonscrite de Brocq), non plus que le lichen polymorphe mitis, du même auteur. Ces deux variétés forment des foyers de dermatite qui commencent en général par des papules (pseudo-lichen de Tommasoli), souvent deviennent confluents (lichénification), facilement eczémateux (eczématisation), et sont très prurigineux ; il est préférable de les ranger dans un groupe spécial : dans la classe des eczémas.

Neisser regarde comme non appropriée la dénomination de prurigo diathésique, choisie par Besnier pour ces affections, attendu que le prurigo est une tout autre maladie (rapprochée de l'urticaire).

11° Parmi les cas désignés par Vidal sous le nom de lichen polymorphe féroce, on trouve soit des variétés spéciales d'eczéma décrit dans les paragraphes ci-dessus, soit de véritables variétés de prurigo de Hebra (avec des affections eczémateuses intenses).

12° Les éruptions lichénoïdes du soi-disant eczéma folliculaire (Malcolm Morris) ne doivent pas, par suite de l'absence de symptômes véritablement eczémateux pendant toute l'évolution de la maladie, être rangées dans l'eczéma, il faut les regarder comme des variétés spéciales de folliculite.

13° Par contre, il faut considérer comme des variétés papuleuses et folliculaires de l'eczéma, certaines éruptions lichénoïdes à développement inflammatoire aigu et se transformant rapidement en eczémas infiltrés et humides.

14° Naturellemeut il y a des formes mixtes et des formes de transition de tous les types cités ci-dessus, ainsi que de nouvelles variétés dont la classification est pour chaque cas difficile et discutable, et est actuellement même tout à fait impossible.

Comme base de la systématisation de ces éruptions il faut tenir compte des circonstances suivantes comme critériums principaux :

*a*) Quel rôle joue le prurit (névrose de la sensibilité) dans l'apparition et le décours de la maladie, ainsi que dans les phénomènes cliniques en général ?

*b*) Existe-t-il une transsudation vaso-motrice semblable à de l'urticaire,

caractéristique de la nature, de la forme et de la rapidité avec lesquelles apparaissent les efflorescences isolées ainsi que l'ensemble des altérations de la peau ?

*c*) Existe-t-il des processus inflammatoires ? Dans ces cas sont-ils essentiels et primaires pour le développement comme pour la régression des efflorescences, ou les processus inflammatoires qui apparaissent éventuellement dans le cours de la maladie de la peau surviennent-ils d'une manière secondaire, notamment à la suite du grattage ?

*Discussion.* — M. Malcolm Morris, *corapporteur.* — Par le mot lichen nous ne désignons pas une maladie sui generis, mais seulement une efflorescence typique. On ne devrait appliquer la dénomination de lichen qu'à la maladie décrite par Erasmus Wilson sous le nom de lichen plan et qui correspond au lichen ruber d'Hebra. Le lichen ruber acuminé de Kaposi est identique au pityriasis rubra pilaire décrit par Devergie-Besnier. Les autres formes de lichen (obtusus, hypertrophicus, verrucosus, etc.) ne sont que des variétés du lichen ruber plan typique, de Hebra-Wilson. Le groupe de symptômes du lichen ruber plan est vraisemblablement le produit de différents facteurs ; la pathogénèse de ces affections est encore à l'heure actuelle très obscure.

M. Majocchi (*coréférent*). — Le lichen ruber (plan et acuminé) est une dermatite papuleuse qu'il faut regarder comme une maladie typique et qui mérite une place spéciale dans la classification morphologique des dermatoses. Le pityriasis rubra pilaire est, ainsi que le prurigo d'Hebra, une maladie tout à fait différente du lichen ruber. L'orateur désigne sous le nom de lichénoïdes les autres formes atypiques de lichen.

M Schwimmer appelle l'attention, au point de vue du diagnostic, sur les taches pigmentaires qui persistent après la disparition des papules de lichen.

M. Schiff pense que le lichen ruber acuminé de Kaposi n'a rien de commun avec le lichen ruber plan. Il nie l'identité du lichen ruber acuminé avec le pityriasis rubra pilaire.

M. Neisser. — D'après la discussion qui vient d'avoir lieu, on est loin de s'entendre sur la question du lichen, il y aurait avantage à la remettre encore une fois à l'ordre du jour d'un prochain congrès. En ce qui le concerne, il maintient qu'il existe une différence entre le pityriasis rubra pilaire et le lichen ruber avec les deux sous-variétés lichen ruber plan et lichen ruber acuminé.

### Caractères cliniques du mycosis fongoïde.

M. Hallopeau. — La période de l'érythrodermie est fréquemment accompagnée d'une exfoliation abondante et persistante de la peau, de sorte qu'elle rappelle l'aspect clinique des herpétides exfoliatrices. La plante des pieds est souvent aussi le siège d'une desquamation considérable qui peut être compliquée d'excoriations, d'exsudation, de croûtes épaisses. Parfois cette maladie détermine des altérations graves des ongles, même leur chute. En même temps il se forme de nombreuses tumeurs mycosiques. L'infiltration de la peau n'est souvent caractérisée que par une induration dure sans rougeur inflammatoire, qui rend impossible tout plis-

sement de la peau. Ces épaississements de la peau peuvent altérer les traits du visage.

Les tumeurs du mycosis fongoïde présentent des bords convexes, nettement circonscrits, souvent même renversés. Correspondant à l'extension graduelle de la maladie, il se forme des aréoles rouges inflammatoires. La partie centrale ne présente souvent pas de déviation du type général de la tumeur ; elle est ulcérée ou non modifiée, saillante ou déprimée. Elle peut aussi se résorber entièrement et ne laisser après elle qu'une tache avec ou sans épaississement ; ou bien se cicatriser ou devenir gangreneuse. En même temps la partie périphérique peut progresser. Des parties ulcérées ressemblent souvent à des granulations tuberculeuses, sans cependant montrer dans leur structure une déviation des caractères histologiques du granulome fongoïde. Très fréquemment, précisément dans les tumeurs les plus étendues et en général ulcérées, on ne trouve pas ces engorgements ganglionnaires qui existent constamment dans les formes érythrodermiques. Le mode de développement des tumeurs et principalement la rapidité avec laquelle elles peuvent disparaître sans laisser de trace, leur tendance à se multiplier et à atteindre un volume énorme rendent vraisemblable l'hypothèse qu'il s'agit ici d'un agent infectieux, qui ne possède qu'une existence de courte durée, mais en revanche a une grande puissance de reproduction.

### Psorospermose de la peau.

M. Ravogli. — La maladie de Paget n'est qu'une variété ulcéreuse de la psorospermose folliculaire végétante. Au début, elle ne constitue pas un épithéliome vrai ; toutefois, elle peut, dans la suite, dégénérer en un véritable carcinome. Elle ne reste pas limitée au sein. La cause de cette affection consiste en un sporozoon de la famille des coccidies.

M. Neisser n'est pas tout à fait d'accord avec les conclusions de Ravogli. On ignore encore de quelle nature sont les parasites qui existent dans la maladie de Paget. En outre, cette affection ne se transforme que très rarement en un véritable épithéliome ; on ne saurait l'identifier avec la psorospermose folliculaire végétante. Relativement à cette dernière affection, Neisser, dans ces « corps », que d'ailleurs on ne rencontre pas plus souvent ici que dans le carcinome, n'a rien trouvé qui permette de conclure à leur nature parasitaire.

M. Ravogli. — Les inoculations chez les animaux ont toujours donné des résultats négatifs.

**Contribution à l'étude des suppurations dans les syphilomes tertiaires des fosses narines.** (V. *Annales de dermatologie et de syphiligraphie*, 3e série, t. V, 1894, p. 421.)

MM. Hallopeau et Jeanselme. — A la suite de syphilomes des cavités nasales, il peut survenir des inflammations purulentes non spécifiques de la muqueuse nasale, qui sont caractérisées par leur sécrétion profuse et leur longue durée ; parfois elles envahissent le canal lacrymal, souvent aussi, la trompe d'Eustache et l'oreille moyenne. Ces inflammations ne sont pas de nature syphilitique, et par conséquent ne sont pas modifiées

par le traitement spécifique. Ces suppurations sont occasionnées par des micro-organismes qui pénètrent par les ulcérations syphilitiques et se multiplient rapidement sur ce terrain favorable. En raison de leur abondante suppuration, de leur résistance au traitement spécifique, des destructions qui coexistent avec ces inflammations, elles peuvent en imposer pour de la morve. L'examen bactériologique et l'expérimentation sur les animaux mettent à l'abri de cette erreur.

**Nature de l'eczéma.**

M. Schwimmer rappelle tout d'abord l'essai fait par Hebra, de provoquer un eczéma artificiel par une irritation externe de la peau, pour pouvoir juger plus facilement la nature de cette maladie. L'orateur n'admet pas que l'eczéma, au sens clinique du mot, soit identique avec cette inflammation provoquée artificiellement, attendu que cette dernière ressemble parfois au véritable eczéma, d'autres fois, au contraire, représente une affection différente. Ce mode d'expérimentation ne conduit pas à une appréciation juste de la nature de cette maladie.

L'étude anatomique de l'eczéma montre que les altérations des couches dermiques et papillaires déterminent de l'exsudation; cette dernière a pour conséquence la série des efflorescences bien connues. La transsudation qui, dans le chorion, est toujours consécutive à l'hyperhémie des couches supérieures du derme, permet par conséquent de regarder l'eczéma comme un catarrhe de la peau. Dans l'eczéma l'hyperhémie et la transsudation sont les deux altérations anatomiques typiques.

L'étude clinique de l'eczéma est un peu plus compliquée. On rencontre en effet, dans cette affection, un ensemble de processus morbides dont les caractères permettent difficilement une définition unique, vu que la peau malade présente des aspects morbides variés, occasionnés par l'évolution de la maladie et qui, à chaque période de l'éruption, modifient souvent l'état de la peau.

La présence constante du prurit complète les symptômes cliniques. L'orateur passe ensuite aux deux formes essentielles de l'évolution de l'eczéma : la forme aiguë et la forme chronique. Selon quelques auteurs, on pourrait désigner l'eczéma aigu comme la variété typique de cette dermatose et l'eczéma chronique comme la variété atypique; cette opinion est en un certain sens justifiée. Mais, ce qui l'est moins, c'est la description des eczémas d'après leur localisation, telle qu'elle se trouve dans quelques ouvrages, attendu que la notion pathologique de l'eczéma est partout identique et la sous-division suivant les régions ne constitue qu'un auxiliaire clinique pour reconnaître exactement cette maladie, même dans les parties où les conditions anatomiques déterminent une déviation du type de l'eczéma.

L'orateur se livre ensuite à une critique approfondie de l'eczéma séborrhéique, soit en raison de la place particulière qu'Unna a essayé de donner à cette maladie, soit à cause de la confusion que cette dénomination même a provoquée. L'auteur ne partage nullement l'opinion que l'on aurait affaire ici à une maladie parasitaire conduisant à un catarrhe

chronique de la peau et à ses suites, bien que cette dénomination et l'explication qu'on en a donnée ait trouvé beaucoup de partisans.

Pour élucider la nature de l'eczéma, l'orateur, partant de la base anatomique, désigne une anomalie spéciale dans l'activité de la peau comme preuve du processus morbide, qui cependant n'est pas encore complètement éclairci. Cette anomalie forme à proprement parler le punctum saliens pour apprécier la nature de l'eczéma. Selon Schwimmer, « l'eczéma constitue une inflammation des couches supérieures du chorion et des couches annexes de Malpighi, dans laquelle le processus exsudatif provoque l'apparition d'efflorescences avec irritation simultanée des nerfs de la peau et un trouble de nutrition plus ou moins persistant du tissu malade ». L'eczéma est par conséquent une véritable épidermodermite.

En ce qui concerne l'étiologie de l'eczéma, à coup sûr la partie la plus importante, mais aussi la plus obscure de la théorie de l'eczéma, est celle dans laquelle il faut tenir compte tout à la fois des causes locales et des causes générales. L'orateur divise ces dernières en trois groupes : a) causes constitutionnelles, b) nerveuses, c) bactériennes. Parmi les causes constitutionnelles il n'y a que très peu de maladies générales dont l'existence soit démontrée en dehors de la scrofulose et du lymphatisme. Schwimmer est très réservé relativement à la goutte, au diabète et aux autres états qui ont été mis en avant par les auteurs anglais et français. D'après lui, il est difficile de démontrer d'une manière positive qu'il existe un eczéma sous forme de processus métastatique consécutif à des maladies internes. D'autre part, on ne peut pas nier que l'apparition et la disparition accidentelles d'une maladie interne et d'un eczéma paraît indiquer une certaine dépendance, sans toutefois qu'il soit possible d'en donner des preuves évidentes.

Quant au rapport de l'eczéma avec des affections nerveuses, il a été aussi souvent affirmé que contesté. Il n'est pas facile de trouver des preuves anatomiques à l'appui de cette manière de voir. Cependant, la la somme des expériences cliniques en faveur de cette hypothèse est si considérable, qu'on doit lui reconnaître une certaine importance. L'orateur appuie aussi son opinion sur le développement du tissu de la peau pendant la vie embryonnaire.

Enfin, en ce qui concerne l'influence microbienne sur l'origine de l'eczéma, Schwimmer ne peut rien citer de positif à l'appui de cette opinion, vu qu'on ne saurait identifier les eczémas parasitaires connus avec les états morbides provenant d'une cause bactérienne.

En somme, on peut attribuer à différentes causes l'origine de l'eczéma, cette dermatose représente toutefois un complexus d'états qui ne permet pas de dire d'une manière générale que la nature de la maladie paraît être dans le derme, et que dans beaucoup de cas c'est à l'influence du système nerveux qu'il faut attribuer essentiellement la première impulsion de cette maladie.

M. Breda (*corapporteur*). — Il est avant tout nécessaire de dire ce qu'on entend par eczéma. Il faut séparer de l'eczéma : l'érythrasma, l'eczéma marginé, la staphylococcie de Wickham, la maladie de Paget, la dysidrose, le mycosis fongoïde à sa première période, la tuberculose de la peau à

toutes les périodes et sous toutes ses formes, les dermites avec origine nerveuse certaine, les kératodermies en y comprenant même les kératodermites très étendues, l'eczématisation dans le sens de Brocq et de Jacquet.

L'eczéma séborrhéique d'Unna, qui peut se développer d'une manière aiguë et sur des régions de la peau dépourvues de glandes (Dubreuihl), et qui, du moins dans ses deux premières périodes, n'a rien de commun avec l'eczéma, en tant qu'on peut en juger en général, semble à l'orateur mériter une place spéciale.

Si l'on entend par eczéma une inflammation superficielle de la peau (enchydermatite), non contagieuse, polymorphe, prurigineuse, en général à marche chronique, avec tendance à extension ultérieure, provenant habituellement de causes internes, récidivant facilement et ne laissant jamais de cicatrices, alors Breda ne voit pas pourquoi tout ce qui a été dit sur les théories de l'herpétisme et de l'arthritisme serait à rejeter. La théorie et la démonstration expérimentale (uricémie) de Gigot-Suard et de Quinquaud ont pour lui plus d'attrait que la théorie du parasitisme. Les dispositions héréditaires ou acquises, une tendance particulière aux troubles trophiques, ainsi qu'une certaine vulnérabilité innée de la peau, et en rapport avec les organes internes, comme aussi de leurs produits d'excrétion, l'influence multiple des produits d'excrétion des différents organes de sécrétion et leurs troubles fonctionnels forment le substratum sur lequel dans l'avenir la biochimie et la physiopathologie pourront édifier l'étiologie de la maladie.

L'innervation joue un rôle très important dans la genèse de l'eczéma, qui ne serait provoqué que par des causes externes. Toujours est-il que des irritations extérieures qui ont agi sur des régions de la peau, dont l'innervation a été troublée de façons différentes, n'ont pu provoquer un eczéma, comme il est cependant facile de le déterminer dans certains cas par des agents rubéfiants, etc. Une médication dérivative donne dans l'eczéma en général des résultats thérapeutiques favorables.

*Discussion.* — M. Matteis a, en 1888, réussi à cultiver un micrococque qui, inoculé sous la peau d'un enfant, provoqua un eczéma impétigineux; il en conclut que l'eczéma peut être de nature parasitaire.

M. Pellizari n'est pas tout à fait du même avis que l'orateur précédent, attendu que jusqu'à présent on n'a pas trouvé de micro-organisme pathogène de l'eczéma. Avec Schwimmer il attribue au système nerveux une grande importance dans l'étiologie de cette dermatose.

M. Kaposi. — L'eczéma est une inflammation de la peau à marche typique, il peut être provoqué par les causes les plus différentes (influences chimiques, froid, chaleur, troubles généraux, etc.). Il ne saurait par conséquent être question d'une cause spécifique.

M. Neisser attribue aux causes externes la plus grande importance dans l'étiologie de l'eczéma; les causes générales, comme l'anémie, les diathèses, le nervosisme, ne sont que des causes concomitantes.

M. Watraszewski est en opposition avec Neisser, qui dénie à certaines influences et diathèses constitutionnelles, par exemple dans la sécrétion rénale, toute influence sur l'apparition de l'eczéma. Souvent on observe

avec la scrofulose, la chlorose, la leucémie, la dysménorrhée, des variétés d'eczéma qui résistent à tout traitement local et ne guérissent que par suite de l'amélioration de l'état général.

M. Petersen est aussi d'avis que des maladies des organes internes (poumons, reins) modifient l'activité de la peau et prédisposent ainsi aux éruptions eczémateuses.

M. Barlow cite, comme preuve du rapport entre les maladies des organes internes et l'eczéma, le diabète, dans lequel on a souvent constaté la disparition simultanée du sucre de l'urine et la régression de l'eczéma.

M. Ravogli cite quelques observations cliniques qui démontrent que l'eczéma peut être contagieux. Même les expériences sur l'oreille d'un lapin (irritation de l'oreille avec de l'huile de croton et friction avec une culture de staphylocoques) ont donné des résultats positifs.

M. Schwimmer. — La nature parasitaire de l'eczéma n'est nullement démontrée. Les dispositions individuelles jouent certainement un grand rôle, ainsi que l'influence nerveuse.

M. Breda. — Les causes externes ne peuvent pas provoquer un eczéma chez tous les individus.

### Tumeurs multiples de la tête d'espèce rare (périthéliomes).

M. Kaposi fait, au nom de son assistant M. Spiegler, une communication sur un cas rare de tumeurs multiples du cuir chevelu, dont la grosseur variait de celle d'une noix à celle d'une orange, qui se sont développées dans l'espace de quarante ans. On trouve encore sur le dos des tumeurs analogues et quelques tumeurs molluscoïdes. La fille de ce malade présentait depuis un an des tumeurs semblables, dont on a démontré histologiquement l'identité. D'après Paltauf, il s'agit d'un périthéliome.

### Infiltration aiguë du tissu adénoïde de la racine de la langue.

M. Breda rapporte un cas de cette rare affection due à la négligence et consistant en une inflammation du tissu adénoïde. Cette affection est peu connue, elle a une marche aiguë, et demande un traitement rapide et énergique.

### Imprégnation syphilitique. Syphilis d'emblée.

M. Verchère. — On admet généralement que la syphilis commence toujours par un chancre, ou, si on ne le trouve plus, qu'il a passé inaperçu. L'orateur cite trois cas qui avant, pendant et après l'infection syphilitique, restèrent constamment sous le contrôle attentif d'un syphiligraphe exercé, sans qu'il fût possible de découvrir la trace quelconque d'un chancre. Le premier cas concerne un homme marié qui contracta un chancre induré. Sur le conseil de l'orateur le malade s'abstient de relations sexuelles avec sa femme, qui a été examinée et trouvée tout à fait saine par Verchère. Après la guérison complète du chancre le malade reprend les relations avec sa femme. Verchère a constaté chaque fois, quelques heures avant le coït, l'état intact du pénis de son malade. Pendant ce temps Verchère examinait aussi tous les six à huit jours la femme de son client, sans

jamais trouver la trace d'une érosion. Cette femme eut quatre mois plus tard une syphilide papuleuse généralisée avec plaques muqueuses consécutives. — Le second cas concerne un syphilitique qui depuis six mois ne présente plus aucune trace spécifique et qui a de fréquents rapports avec une femme mariée. Cette femme, souvent examinée, ainsi que le malade, eut au bout d'un an des douleurs de tête, des périostoses multiples et une paralysie de l'oculo-moteur ; ces symptômes disparurent après une cure antisyphilitique. Le mari de cette femme resta sain. — Le troisième cas est relatif à un jeune médecin ; six mois avant son mariage il eut la syphilis qui se traduisit par un petit chancre et un léger psoriasis palmaire. Sa femme, qu'il examinait souvent avec soin, eut, deux mois après le mariage, un ecthyma spécifique sur les membres inférieurs. Deux enfants présentent des traces de syphilis héréditaire. L'infection dans ces cas s'est évidemment produite par le contact de l'utérus avec le sperme ; il y a eu imprégnation directe avec le virus syphilitique. Dans les deux premiers cas il ne saurait être question de syphilis conceptuelle, puisqu'il n'y a pas eu conception.

*Discussion.* — M. Padula pense qu'il y a eu peut-être dans ces cas un petit chancre de la langue, de la muqueuse buccale, des amygdales, qui aurait passé inaperçu.

M. Verchère a examiné très soigneusement ses malades à ce point de vue, et n'a rien trouvé ; d'ailleurs, un chancre de ces régions entraîne un engorgement des ganglions sous-maxillaires ou cervicaux qui, en raison des douleurs qu'il provoque, n'aurait pu passer inaperçu.

**Altérations histologiques après l'épilation par l'électrolyse.**

M. Giovannini. — L'électrolyse détruit immédiatement la partie inférieure du follicule, ou l'altère au point qu'il disparaît lentement. Une portion du follicule pileux reste ouverte et se revêt d'épiderme. Les glandes sébacées disparaissent entièrement, ou bien leur épithélium se transforme en épiderme. Les glomérules passent par diverses transformations, parmi lesquelles l'épaississement de la membrane propre est la plus intéressante.

**Traitement du psoriasis par l'iodure de potassium à hautes doses.**

M. Cerchez. — Sur 19 cas de psoriasis, 17 ont été guéris par l'emploi de l'iodure de potassium à haute dose — jusqu'à 20 grammes par jour.

M. Ciarrochi. — Dans un cas, le psoriasis a disparu en trente jours par des doses élevées d'iodure de potassium, toutefois la maladie est revenue au bout de cinq ans. Il croit qu'on fait disparaître l'éruption, mais que le psoriasis ne guérit pas.

M. Barduzzi est du même avis.

M. de Amicis n'a jamais pu dépasser la dose quotidienne de 10 gr. ; il n'a jamais vu le psoriasis guérir.

M. Breda pense aussi qu'on peut, avec l'iodure de potassium, faire disparaître momentanément une éruption de psoriasis.

### Nomenclature des sarcomes pigmentaires idiopathiques.

M. Kaposi. — Depuis la première description de cette maladie (1870 et 1872), il a observé plus de vingt cas s'y rapportant, et cependant il n'a pas trouvé l'occasion de compléter ou de changer, en un point seul essentiel, la caractéristique clinique et histologique de cette curieuse affection. Selon Kaposi, histologiquement, ce néoplasme serait un sarcome à petites cellules.

La rétraction cicatricielle et l'atrophie qui succèdent aux nodosités ne tiennent pas à la nature du processus même, mais sont occasionnées par un processus du tissu dans lequel elles se trouvent (c'est-à-dire rétraction des dépôts de fibrine interstitielle déterminée par les nombreuses hémorrhagies); elles ont donc, en quelque sorte, une cause externe. Mais ces régressions de néoplasmes, déterminées par des processus qui évoluent dans le tissu, sont précisément des régressions connues dans les sarcomes, c'est-à-dire leur régression sous l'influence de l'érysipèle. Il faut conserver l'expression « idiopathique » comme caractérisant l'apparition du processus.

Pour mieux distinguer cette affection du mélanosarcome, Kaposi propose de remplacer le mot pigmentaire par celui d'hémorrhagique, et de désigner la maladie dont il est question ici sous le nom de : Sarcome idiopathique multiple hémorrhagique.

### Nature du chancre mou.

M. Finger, *rapporteur*, pose les principes suivants :

1° Le chancre mou est une dermatite aiguë, virulente, circonscrite, restant locale, superficielle et localisée principalement aux organes génitaux, correspondant à leur nature vénérienne ;

2° Tout comme des processus anatomiquement semblables, le chancre mou est provoqué par plusieurs micro-organismes pyogènes, bacilles et cocci.

3° Vu l'énorme expansion de ces micro-organismes pyogènes, des lésions superficielles du tégument, surtout aux organes génitaux, occasionnées par d'autres processus morbides, peuvent être le point de départ de l'origine de chancres mous, et par suite de la production de pus inoculable.

Si le bacille Ducrey-Unna est le facteur du chancre mou, il n'est pas autre chose qu'un micro-organisme pyogène, car il provoque comme les staphylocoques une suppuration circonscrite, comme eux une adénite aiguë et, injecté sous la peau, il est possible aussi qu'il donne lieu à des phlegmons.

M. Ducrey, *coréférent*, termine son rapport par les conclusions suivantes :

1° Il faut regarder le chancre mou comme une unité pathologique provoquée par un micro-organisme spécial ;

2° Ce micro-organisme est identique à celui qu'il a décrit en 1889.

**Syphilome du cerveau compliqué de glycosurie, chez une arthritique.**

M. Ozenne. — Il s'agit d'un ancien arthritique, âgé de 42 ans, qui présenta subitement des symptômes de syphilis cérébrale (strabisme, diplopie, etc.) et en même temps de la glycosurie. Un traitement iodo-mercuriel amena une amélioration notable, augmentée encore par une cure antidiabétique. Au bout de six mois, réapparition du diabète qui ne céda qu'en partie à un traitement antidiabétique, mais complètement à l'emploi combiné du mercure et de l'iode.

**Traitement de la syphilis.** (Voir *Bulletins de la Société de thérapeutique*, séance du 23 mai 1894.)

M. Jullien emploie des injections de calomel en suspension dans la vaseline liquide, dès le moment où le chancre a été constaté, et les renouvelle tous les quinze jours. Le premier résultat de ce traitement est un arrêt dans ce développement de l'ulcère et sa prompte cicatrisation. Dans quelques cas particulièrement heureux, il y a eu abortion de la syphilis, dans d'autres on a observé, au bout de quelques mois, des symptômes légers et passagers. Relativement à la durée du traitement, Jullien fait, les deux premiers mois, une injection tous les quinze jours, ensuite tous les vingt à trente jours. Au bout de six mois, on peut remplacer le calomel par l'huile grise ou le thymolate de mercure.

M. Schiff a peu de confiance dans le traitement abortif de la syphilis; il est partisan du traitement prolongé, intermittent, de M. Fournier.

M. Kollmann a employé chez dix-huit syphilitiques le traitement avec le sérum sanguin préconisé par Tommasoli. La quantité injectée était de de 91,5 à 136 c. c. Ces injections provoquent de l'urticaire et de l'érythème généralisé chez les syphilitiques ainsi que chez les personnes bien portantes; elles n'ont pas été nuisibles. On ne peut encore apprécier leur valeur thérapeutique.

M. Lorenzo emploie de préférence l'albuminate de mercure. Il préfère le traitement mercuriel hypodermique à toutes les autres méthodes. La dose d'albuminate de mercure est, pour les enfants, de 1 à 2 milligr., pour les adultes, de 2 à 5 milligr. Le traitement exige de 40 à 50 injections; additionnées d'une petite quantité de glycérine ou de chloral, elles ne sont pas douloureuses.

**Syphilis rénale congénitale**, par le Dr Massalongo. (Voir *Annales de dermatologie et de syphiligraphie*, troisième série, 1894, p. 1148.)

A. Doyon.

---

## SOCIÉTÉ DE MÉDECINE DE BERLIN (1)

*Séance du 25 avril 1894.*

**Xanthome tubéreux multiple.**

M. Blaschko. — Il s'agit d'un petit malade, âgé aujourd'hui de 5 ans,

(1) *Berl. klin. Wochenschrift*, 1894, p. 521.

chez lequel, fin d'août de l'année dernière, il survint, au dire de ses parents, à l'orifice du conduit auditif droit, une petite tumeur qui atteignit rapidement le volume d'un pois. Quatre à cinq semaines plus tard il se produisit de nouvelles tumeurs, strictement symétriques, dans les deux creux axillaires, dans les plis inguinaux, et enfin quelques petites tumeurs sur les deux côtés du cou. Tel était l'état au commencement d'octobre.

A l'intérieur, on prescrivit de l'arsenic et de l'iodure de potassium ; localement, des badigeonnages avec du collodion au sublimé à 10 p. 100. Les tumeurs disparurent d'une manière frappante, mais le développement de nouvelles tumeurs fut si rapide que pour une tumeur qui disparaissait il en venait dix nouvelles.

Actuellement le cou tout entier est entouré d'un cercle de tumeurs jaunâtres ou brun jaunâtre, de la grosseur d'une tête d'épingle à celle d'un pois. Dans le creux des aisselles ainsi que sur les côtés du thorax jusque vers les plis inguinaux et sur le dos, il existe de nombreuses tumeurs. On en trouve également sur le cuir chevelu, dans les creux poplités, à la plante des pieds, à la paume des mains ; on en rencontre sur les paupières, aux commissures buccales ; il s'en est récemment développé aussi dans le tissu lingual, dans la paroi postérieure du pharynx et sur le voile du palais. L'état général du petit malade est bon, ni ictère, ni diabète.

Ce cas est surtout intéressant par son développement tout à fait aigu ; toutefois l'auteur a observé ces derniers jours un second cas semblable, chez un enfant d'un an et demi, chez lequel il est survenu dans les trois derniers mois une série de xanthomes, ayant la même localisation, mais étant bien loin d'occuper une étendue aussi considérable que chez le premier malade.

L'auteur termine sa communication par quelques considérations sur la nature du xanthome et sur son étiologie.

*Séance du 24 décembre 1894* (1).

**Pathologie et traitement du pityriasis versicolore.**

M. G. Behrend. — Dans la plupart des cas, dit l'orateur, le pityriasis versicolore n'est qu'incomplètement guéri par suite des motifs suivants : on admet à tort que cette mycose n'atteint pas les régions découvertes du corps, les mains, la face ; ces parties n'étant en général pas traitées deviennent des centres de développement ultérieur de la maladie. D'autre part le traitement, comme l'a fait remarquer M. Besnier, est le plus souvent insuffisant ; la guérison ne peut être obtenue que par l'élimination des tissus traversés par les parasites. Enfin le microsporon ne se développant que sur la couche cornée, ce parasite n'épuise jamais le terrain et s'étend à la périphérie sans cesser de vivre dans les points primitivement envahis. Ainsi le microsporon se maintient vivant dans le revêtement corné des follicules jusqu'à ce qu'il soit éliminé par le traitement.

L'auteur recommande les trois remèdes suivants : la teinture d'iode, la

(1) *Berl. klin. Wochenschrift*, 1894, p. 1072.

chrysarobine et l'acide pyrogallique. Mais c'est surtout la chrysarobine qui est le médicament le plus efficace ; cinq à six jours suffisent pour amener la guérison complète. Par son action énergique elle détermine l'élimination des couches cornées de la surface ainsi que celles qui revêtent les orifices folliculaires ; de plus elle donne aux taches une teinte foncée et rend ainsi visibles les plaques tout à fait pâles qui auraient échappé sans cela au traitement.

*Discussion.* — M. Lewin partage l'opinion de Behrend sur la valeur thérapeutique de l'acide chrysophanique. Il y a deux variétés de pityriasis versicolore, l'une plus brunâtre, couleur café au lait, l'autre rougeâtre pâle. Cette dernière se présente aussi sous forme annulaire, elle se distingue facilement des efflorescences de l'herpès tonsurant.

M. Lassar peut, d'après ses observations, confirmer l'existence de deux variétés de pityriasis versicolore ; la variété rouge serait caractérisée par un prurit beaucoup plus accusé. Comme traitement, il donne la préférence à un mélange alcoolique étendu d'huile de térébenthine, avec lequel on fait des badigeonnages deux fois par semaine, puis on poudre avec une poudre inerte pour éviter une irritation eczémateuse. On rattachait autrefois le pityriasis versicolore à la tuberculose, mais aujourd'hui on sait que le rapport étiologique réside dans ce fait que les tuberculeux portent en général des vêtements de laine et que ce genre d'étoffe favorise tout particulièrement l'apparition du pityriasis.

M. G. Behrend. — Ni l'essence de térébenthine, ni le pétrole, qui a été aussi conseillé, ne saurait guérir le pityriasis versicolore. Il faut absolument avoir recours à des médicaments qui déterminent l'exfoliation des tissus pénétrés par ce champignon.

### *Séance du 25 juin 1894.*

M. Lassar présente la malade atteinte de mélanome, dont l'observation est résumée dans les *Annales de dermatologie* (1894).

M. Virchow, à l'occasion de cette malade, présente des préparations provenant d'une tumeur du dos de la main droite chez un homme de 50 ans, tumeur dont les caractères lui sont inconnus. L'extirpation avait été faite depuis longtemps. La plaie était alors complètement cicatrisée. Mais au cours du temps il est survenu une tuméfaction de volume croissant des ganglions axillaires qui formèrent finalement un énorme paquet, de la grosseur d'une tête d'enfant. Il s'est ensuite développé à partir de là, sur la poitrine, une série de tumeurs plus ou moins volumineuses, que l'on pourrait ranger au point de vue clinique, sous le nom de nævus pigmentaire. Elles présentent du reste, chacune considérée à part, une ressemblance étonnante avec un mamelon naturel, à tel point qu'en comparant le mamelon qui existe encore avec quelques-unes de ces petites tumeurs, il semble presque que celles-ci en sont une reproduction. Chacune de ces petites tumeurs mamilliformes, qui portent une série d'élevures plus ou moins grosses, a au centre une espèce de protubérance arrondie et aplatie, et tout autour une large aréole d'un brun gris, recouverte de petites inégalités (glandes sébacées), exactement comme l'aréole du sein des femmes

en couches. En pratiquant une coupe verticale dans l'une de ces protubérances, on constate que chacune contient une tumeur blanche, mal circonscrite, qui pénètre jusque dans le tissu sous-cutané. Chaque protubérance porte aussi à sa surface, un épiderme à disposition papillaire, dont les couches profondes renferment le pigment, évidemment la couche de Malpigni. Vient ensuite le derme avec la tumeur cutanée proprement dite, qui forme une espèce de coin.

Ces tumeurs, y compris celle de l'aisselle, ont été reconnues comme étant un sarcome à cellules fusiformes. Elles sont constituées par des cellules fusiformes très fines, à prolongements très larges, mais avec un corps cellulaire peu développé, réunies en cordons volumineux et formant des faisceaux se dirigeant en différents sens. Sur une coupe transversale on aperçoit quelque chose qui ressemble à des alvéoles, de sorte qu'au début on a discuté pour savoir s'il ne s'agissait pas d'un cancer; mais un examen attentif a montré qu'on avait affaire à des cellules fusiformes; c'est le carcinome fasciculaire, qui n'est qu'un sarcome malin.

Dans ce cas, les premiers symptômes qui ont suivi la tumeur de la main, ont été ces grosses glandes de la région axillaire, et c'est de là qu'il y a eu peu à peu dissémination jusqu'à la poitrine. La malignité de la tumeur est surtout indiquée par la présence de nodules sur la plèvre et dans le foie.

Jamais Virchow n'a encore rencontré un cas de ce genre. En outre, la tumeur axillaire est en voie de métamorphose graisseuse, aussi est-il très difficile d'y découvrir des cellules intactes quelconques. L'aspect des coupes des ganglions correspond tout à fait à l'ancienne description des chirurgiens anglais de tumeur laiteuse (*Fischmilchtumor*).

A. Doyon.

## SOCIÉTÉ DE MÉDECINE INTERNE (1)

*Séance du 9 avril 1894.*

M. Œstreich présente des préparations d'une sténose syphilitique des bronches. La bronche gauche était le siège, à son départ de la trachée, d'un rétrécissement très prononcé. La sténose était due à une cicatrice profonde, radiée, qui se continuait dans la trachée et le commencement de la bronche droite, la trachée et la bronche droite étaient moins rétrécies. Les bronches des deux poumons, surtout du poumon gauche, étaient cylindriques et dilatées en forme de poche et remplies d'exsudat muco-purulent. Le lobe inférieur gauche contenait plusieurs petits foyers pneumoniques. Pleurésie du même côté. Les ganglions entourant la trachée et les bronches étaient petits et mous. Rien du côté de l'aorte, de l'œsophage et du médiastin.

La partie cicatricielle correspond à un large ulcère antérieur. La sténose, en raison de son siège et de la rétraction cicatricielle, doit être

(1) *Berl. klin. Wochensch.*, 1894, p. 1008.

regardée comme étant de nature syphilitique. A l'autopsie, aucune autre lésion spécifique. Comme maladie accessoire, trichinose de plusieurs muscles. Diaphragme très atrophié.

M. Goldscheider. — On avait pensé à la phtisie, mais on n'a jamais trouvé de bacilles tuberculeux. Une semaine avant la mort, il survint un ralentissement de la respiration et des accès dyspnéiques.

M. Leyden. — Des ectasies bronchiques peuvent résulter d'obstacles à la respiration. Il y avait douze inspirations par minute.

M. Gerhardt. — Une cause de ralentissement de la respiration est le rétrécissement de la trachée.

M. Leyden. — Il n'y avait pas de lésions du larynx. A. Doyon.

## SOCIÉTÉ I. ET R. DES MÉDECINS DE VIENNE (1)

*Séance du 26 octobre 1894.*

### Traitement du lupus.

M. Lang traite depuis trois ans le lupus par l'extirpation de la partie malade et la transplantation de lambeaux de peau, d'après le procédé de Thiersch. Cette méthode, dans tous les cas où elle est applicable, donne les meilleurs résultats dans le traitement du lupus. Il est évident que ces résultats seront d'autant plus satisfaisants que la lésion sera plus circonscrite et plus récente.

L'auteur présente aujourd'hui quatre nouveaux cas de guérison :

*Cas I.* — Femme de 51 ans, chez laquelle existait depuis trente-six ans, un lupus qui occupait la moitié droite du visage. Le 2 juin 1894, on excisa le lupus dans toute son étendue en y comprenant la couche musculaire et des parties du périoste. Pour éviter la formation d'un ectropion, l'auteur recouvrit la perte de substance de la paupière par un lambeau de peau pris sur le bras, tandis qu'il appliqua sur le reste de la plaie de petits lambeaux d'après Thiersch. Malgré cette précaution, il se produisit encore de l'ectropion. D'ailleurs, la guérison a eu lieu d'une façon correcte.

*Cas II.* — Demoiselle de 32 ans, atteinte de lupus depuis dix-sept ans, opérée le 2 mai 1894. Lang extirpa le lupus qui avait envahi la face dorsale de la main gauche et un certain nombre de doigts et recouvrit la plaie par le procédé de Thiersch. Le résultat fut également des plus satisfaisants et des plus rapides.

*Cas III.* — Jeune fille de 21 ans, atteinte depuis dix ans d'un lupus de la région sous-maxillaire. Le 31 janvier 1894, l'auteur extirpa le lupus et fit la transplantation par le procédé de Thiersch. Dans la suite, il se produisit un peu de rétraction de la cicatrice.

*Cas IV.* — Les résultats ont été les mêmes chez un garçon de 14 ans qui fut opéré, le 2 juillet 1894, d'un lupus existant depuis six ans dans la même région. L'auteur fait remarquer que, d'après son expérience, il se

(1) *Wiener klin. Wochenschrift*, 1894, p. 835.

produit souvent, dans le lupus, à la limite du champ d'opération, des productions kéloïdiennes. Elles étaient très caractérisées chez ce malade.

*Séance du 7 décembre 1894* (1).

**Lèpre.**

M. Riehl présente une femme atteinte de lèpre maculo-papuleuse et d'anesthésies partielles. Cette malade est originaire de la Galicie, pays indemne de lèpre, mais, pendant un séjour à Singapore, elle s'est trouvée en contact avec des lépreux. Depuis quelques semaines l'expectoration de cette malade contient, outre des bacilles lépreux, de véritables cellules lépreuses, comme on les rencontre dans les tissus des lépreux. Ce symptôme, ainsi que l'intégrité des muqueuses buccale, pharyngienne, laryngienne et trachéale semblent indiquer qu'il s'agit ici de lépromes, soit des petites bronches, soit du parenchyme pulmonaire même. L'auteur a fait des inoculations à un singe en introduisant des fragments de léprome dans le péritoine et le tissu sous-cutané. L'animal succomba neuf mois après. A l'autopsie, les fragments inoculés étaient nécrosés et, comme cause de la mort, on ne trouva qu'une tuberculose miliaire des séreuses.

A. Doyon.

---

## CLUB MÉDICAL DE VIENNE (2)

*Séance du 17 octobre 1894.*

**Néphrite aiguë chez un enfant de 3 mois atteint de syphilis héréditaire.**

M. Hock. — Ce cas concerne un enfant de 3 mois, né d'une mère syphilitique, et qui, au moment de sa naissance, ne présentait qu'un coryza de mauvaise nature. A l'âge de 2 mois, il survint des efflorescences papuleuses sur le scrotum et un exanthème sur les membres. L'enfant est soumis à un traitement par l'emplâtre mercuriel. Quatre jours après l'enfant fut amené à l'hôpital et Hock constata alors un psoriasis palmaire et plantaire, papules à l'anus et sur le scrotum. Érythème de la face interne des cuisses et du bas-ventre. En quelques points, la peau est dépouillée d'épiderme, humide. Papules aux commissures buccales, exanthème maculo-papuleux sur la nuque et le tronc.

L'auteur fait supprimer l'emplâtre et le remplace par 0,025 par jour de protoiodure de mercure. En quelques jours l'exanthème s'était sensiblement modifié, l'érythème avait disparu, les surfaces humides étaient recouvertes d'épiderme, mais les membres inférieurs, le scrotum et le pénis étaient œdématiés.

L'examen de l'urine montra qu'elle contenait une grande quantité d'albumine, de nombreux cylindres granuleux, des corpuscules rouges, du sang et des leucocytes. On supprima le mercure, on donna de la teinture

(1) *Wien. med. Presse*, 1894, p. 1975.
(2) *Wien. med. Presse*, 1894, p. 1697.

de strophantus, la diurèse augmenta et les œdèmes disparurent. De nouvelles papules étant survenues on prescrivit 0,25 centigr. par jour d'iodure de potassium et les symptômes syphilitiques cédèrent ; en même temps la quantité d'albumine diminua et l'enfant se rétablit.

Le point intéressant, c'est la néphrite aiguë qui n'avait pas été observée jusqu'ici dans la syphilis héréditaire. Hock est disposé à croire qu'il s'agit bien dans ce cas d'une néphrite syphilitique, mais il se demande si le mercure qui a déterminé l'érythème n'a pas contribué à provoquer la néphrite.

*Discussion*. — M. Schiff demande si la mère présente encore des signes de syphilis.

M. Hock. —La mère a une légère adénie générale, un catarrhe laryngé n'ayant pas un caractère spécifique tranché ; par contre, leucodermie très intense de la nuque indiquant très probablement que l'exanthème n'a disparu que depuis peu de temps. C'est là une confirmation du dire de la mère que la maladie remonte à un an et demi. La mère dit qu'elle a encore un enfant de 3 ans qui se porte très bien.

M. Schiff croit que la nature syphilitique de la néphrite n'est pas douteuse.

*Séance du 24 octobre 1894* (1).

**Paralysie de l'oculo-moteur du côté gauche chez une fille de 6 ans atteinte de syphilis héréditaire.**

M. Zappert. — Cette enfant a eu, dans le courant de l'été, de la céphalalgie, des vomissements. Obligée de s'aliter, elle fut subitement dans l'impossibilité d'ouvrir l'œil gauche. Au bout de quinze jours, les autres symptômes morbides disparurent, mais la paralysie de l'œil gauche persista et, le 7 juillet, la petite malade entra à l'hôpital.

On constata alors une paralysie complète de l'oculo-moteur gauche. Pas d'autres accidents en dehors d'une otite suppurée.

La mère de l'enfant raconta que, avant la naissance de cette fille, elle avait eu deux avortements et ensuite deux enfants qu'elle avait perdus à l'âge de trois semaines. Cette enfant aurait eu, dans les premiers mois de sa vie, une « maladie du sang » qui se traduisait par de la desquamation des mains et des pieds ; elle avait conduit, à ce moment, son enfant à l'hôpital. On trouva, en effet, sur les registres que l'enfant, en septembre 1889, à l'âge de 2 mois, était inscrite comme atteinte de syphilis héréditaire. Dans ces conditions, il était rationnel de rattacher la paralysie oculaire à la syphilis héréditaire, et, en effet, sous l'influence de l'administration interne du mercure, il se produisit en quelques semaines une régression presque complète du processus.

*Séance du 31 octobre 1894* (2).

**Contribution à la clinique de la sclérodermie.**

M. G. Singer. — Dans un cas de sclérodermie diffuse qu'il a observé à

(1) *Wiener med. Presse*, 1894, p. 1738.
(2) *Wien. med. Presse*, 1894, p. 1775.

la clinique du professeur Kaposi, il a pu, du vivant même de la malade, par suite de la ressemblance avec les caractères qu'il avait vus dans un myxœdème, constater l'absence du lobe latéral droit de la glande thyroïde et une légère hypertrophie du lobe gauche, par suite de nodosités dures.

L'autopsie ne révéla rien de caractéristique ; seul l'examen histologique de la thyroïde montra, outre une rétraction considérable de l'un des lobes, une prolifération notable du tissu conjonctif ayant déterminé une atrophie scléreuse.

L'auteur, après avoir rappelé les diverses théories sur la fonction de la glande thyroïde, dit que la variété diffuse de la sclérodermie ressemble, à sa première période (œdémateuse), cliniquement au myxœdème ; dans les deux affections, il s'agit d'une tuméfaction cutanée et sous-cutanée, pâteuse, provoquée par l'accumulation d'une substance différente du sérum et plus consistante. Histologiquement, les altérations dans la sclérodermie sont interprétées par bon nombre d'auteurs comme des processus inflammatoires avec prolifération sur les vaisseaux et prolifération du tissu conjonctif.

Parmi les symptômes très fréquents du début de la sclérodermie il faut signaler les paresthésies, les douleurs lancinantes avec sensation d'engourdissement dans les doigts, qui surviennent de la même manière presque régulièrement dans la tétanie et la maladie de Basedow.

L'antagonisme entre le myxœdème et cette dernière maladie n'est pas aussi tranché que l'admet Möbius ; plusieurs observateurs signalent la coexistence des deux affections. Plus certaine encore serait la coexistence de la maladie de Basedow et de la sclérodermie. En raison de la rareté de la sclérodermie, on ne saurait regarder cette coexistence comme accidentelle, mais comme une conséquence de rapports internes déterminés.

Ces dernières considérations, la ressemblance du myxœdème et de la sclérodermie, qui se traduit cliniquement et anatomiquement en connexion avec la manière dont se comporte la thyroïde chez la malade ci-dessus, font supposer que la sclérodermie est aussi en rapport avec des altérations de la glande thyroïde et des troubles fonctionnels.

Les faits et les caractères cliniques cités qui correspondent aux formes de transition conduisent à cette opinion que le myxœdème, la maladie de Basedow et la sclérodermie représentent des formes morbides de même ordre ; peu importe le rôle que l'on est disposé à attribuer à la glande thyroïde pour la pathogénèse.

Il en résulte qu'on peut aussi employer avec succès dans la sclérodermie les préparations de glande thyroïde.

A. Doyon.

## 66e CONGRÈS DES NATURALISTES ET DES MÉDECINS ALLEMANDS A VIENNE (1)

*Septembre 1894.*

SECTION DE DERMATOLOGIE ET DE SYPHILIGRAPHIE

### Nouvelle maladie de la peau.

M. PICK n'a observé jusqu'à présent que trois cas de cette dermatose non encore décrite. Elle se traduit par une rougeur circonscrite ou diffuse de la peau sur la face d'extension des membres sans qu'il se produise d'autres altérations des régions envahies. Avec la progression graduelle du processus, les vaisseaux se dilatent et amènent une ectasie considérable des veines. L'orateur fait ensuite le diagnostic différentiel de cette maladie, d'avec le sclérome, l'érythromélalgie et l'érythrodermie et dit qu'il regarde cette affection comme une névrose vaso-motrice, d'origine centrale, pour laquelle il propose provisoirement le nom d'érythromélie.

### Endothéliomes.

M. SPIEGLER parle ensuite de deux maladies rares, qu'il a observées à la clinique de Kaposi. Le premier cas concernait un paysan de 66 ans, d'une bonne santé et dont la famille était bien portante, qui avait sur la tête des tumeurs, recouvrant tout le cuir chevelu jusqu'au vertex et aux deux tempes. Le volume de ces tumeurs, au nombre d'environ quarante, variait de celui d'un pois à celui d'une orange, quelques-unes avaient jusqu'à 20 centim. de hauteur ; elles sont de consistance rénitente, recouvertes d'une peau mince, adhérente ; leur surface est lisse ou présente des étranglements semblables à ceux des tomates. Une tumeur de la grosseur du poing, existe sur le dos au niveau de l'espace compris entre la septième et la huitième vertèbre dorsale, elle adhère à la peau par un mince et court pédicule. Ces tumeurs, au point de vue histologique, sont des endothéliomes qui partent de la paroi des capillaires. La maladie existe depuis quarante ans. Les tumeurs n'ont provoqué ni métastases dans les organes internes, ni modification dans l'état général. Elles ont été enlevées à la clinique d'Albert. Il y a peu de temps est venue à la clinique la fille de ce malade, âgée de 43 ans, et mère de deux enfants bien portants. Elle présente sur le cuir chevelu six tumeurs, mobiles avec la peau, de la grosseur d'une demi-lentille à celle d'une petite noisette, saillantes, recouvertes de peau normale, dont la plus ancienne et la plus grosse existe depuis vingt ans. Histologiquement elles sont identiques à celles du père.

Dans le second cas il s'agissait d'un homme de 38 ans, robuste, bien portant, qui, il y a dix-huit ans, avait eu la syphilis ; depuis lors pas de récidive. Ce malade prit subitement la fièvre ; en même temps, apparition de papules et de taches rouges suivant la direction des sillons de la peau. Plus tard, survinrent sur ces papules et ces taches des bulles à contenu

(1) *Dermat. Zeitschrift*, 1894, t. II, p. 93.

séreux ou hémorrhagique. En outre, au moment de son entrée à la clinique, dix-huit jours après le début de la maladie, nombreuses ulcérations, recouvertes à leur base de croûtes sèches. Si on les enlève il reste un tissu rouge saignant facilement. Ces ulcérations correspondaient à des bulles antérieures, en général hémorrhagiques, et avaient de la tendance à se transformer en tissu de granulation. Sur la langue, ulcérations épithéliales de la dimension d'une lentille ; sur le voile du palais, larges pertes de substance. Le malade succomba après vingt-quatre jours de maladie, avec une fièvre violente et du délire. L'autopsie, en dehors d'un commencement de tumeur de la rate, fut absolument négative. La culture du contenu des bulles donna des organismes spécifiques, de courts bâtonnets, qui ne sont identiques à aucune des espèces connues. Sur les animaux ils n'ont pas d'action pathogène. Dans l'urine on trouva, d'après la méthode de Baumann, un corps extrêmement toxique contenant de l'azote, qui, combiné avec le benzol, se cristallisait en aiguilles.

### Favus.

M. Nobl présente un malade du service de Lang, atteint de favus, cas qu'on pourrait bien regarder comme unique en raison de l'étendue énorme des phénomènes morbides ainsi que de leur développement excessif. Il s'agit d'un garçon de 14 ans, originaire de la Galicie, très affaibli, presque réduit à l'état de squelette, qui, depuis l'âge de 8 ans, est atteint de favus. La mycose aurait débuté dans le cuir chevelu, et a pu depuis lors, par suite de l'absence de toute espèce de traitement et des soins les plus primitifs de la peau, arriver à former ces masses monstrueuses qui, actuellement semblables aux champignons poussant sur l'écorce des arbres, prolifèrent sur toute la peau du malade et entraînent littéralement l'atrophie et la dessiccation des tissus. Les amas jaunes et blanc sale qui constituent de nombreuses masses de champignons de la grosseur d'un œuf d'oie, recouvrent de bandes et de traînées ininterrompues le tronc et les membres, dont les mouvements se trouvent ainsi réduits à leur minimum. Sur les portions visibles des voies digestives, il n'existe pas d'altérations se rattachant au favus. Par contre, on trouve, dans les déjections diarrhéiques, des mycéliums et des réseaux qui au microscope ne diffèrent pas des éléments du favus. En outre, il existe un processus fongueux dans l'articulation du genou droit. De nombreuses auto-inoculations se sont développées sans période préherpétique, tandis qu'une infirmière, infectée par le malade, a eu une plaque herpétique de favus.

### Ulcères aphteux de la muqueuse et maladies consécutives de la peau.

M. Neumann a observé à plusieurs reprises ces maladies aphteuses qui ressemblent beaucoup au chancre mou. Voici ses conclusions :

Les aphtes des parties génitales se rencontrent de préférence chez la femme (exclusivement d'après les observations recueillies jusqu'à présent), elles déterminent de larges destructions superficielles des parties envahies.

Cette maladie atteint principalement les sujets jeunes, entre 17 et 27 ans, qui vivent dans de mauvaises conditions hygiéniques.

Consécutivement apparaissent, souvent avec de la fièvre, des exanthèmes toxiques, sous forme d'érythème noueux papuleux, même sous forme pustuleuse, qui sont limités par une aréole périphérique. Il faut regarder la plupart de ces aphtes comme une affection analogue aux ulcères aphteux, tels qu'ils surviennent chez l'homme sur la muqueuse buccale ; toutefois ils ne déterminent jamais de semblables destructions.

**Endothéliome multiple.**

M. C. Riehl. — Il s'agit d'une femme de 75 ans, chez laquelle il s'était développé, sur la peau de la moitié supérieure du corps, des tumeurs partant du derme et atteignant jusqu'au volume d'une pomme. Les plus grosses de ces tumeurs se trouvaient, pour la plupart, dans le tissu sous-cutané et étaient en général sous la peau et mobiles sur l'os. A l'autopsie, on trouva une tumeur de la grosseur d'un œuf de pigeon faisant saillie dans la boîte crânienne. L'auteur conclut d'après l'examen histologique que les tumeurs provenaient des endothéliums des lymphatiques. D'après lui, les caractères cliniques particuliers de la lésion seraient d'ailleurs suffisants, même sans l'aide des données anatomiques, pour faire le diagnostic.

**Gangrène hystérique.**

M. Schwimmer. — C'est une maladie rare dans laquelle la gangrène de la peau se développe spontanément sans que, comme dans les cas de Doutrelepont, Quinquaud, Bayet, Neumann, il y ait eu auparavant une lésion de la peau ou une irritation externe quelconque. Ce cas dont parle l'orateur concernait une jeune fille de 14 ans, hystérique, qui, à la suite d'un accès de fièvre, eut sur l'avant-bras un herpès avec gangrène consécutive et dans l'espace de dix-huit mois, et se succédant rapidement, quinze poussées semblables qui, commençant par de l'érythème, se transformaient en herpès, puis devenaient gangreneuses et se terminaient par des kéloïdes. La période herpétique antérieure ne permet pas de supposer qu'il s'agissait de plaies faites artificiellement.

**Injections intraveineuses de sublimé.**

M. Blaschko a fait à sa clinique, dans le courant de l'été, ces injections qui ont été conseillées par Baccelli dans la syphilis. D'après ses expériences, on ne peut employer cette méthode que dans le traitement clinique et seulement chez les malades dont les veines superficielles paraissent à travers la peau. Mais là aussi, on est très souvent obligé de les suspendre prématurément par suite de l'apparition d'infiltrats périphlébitiques et de thrombose des veines au point de la piqûre et qui a pour conséquence une destruction du réseau veineux tout entier. Il faut pratiquer les injections avec une aiguille courte, fine, extrêmement aiguë, et avec les plus grandes précautions aseptiques. On injecte chaque jour 1,5 à 12 millim. de sublimé, en somme, 1 et demi à 2 centigr. ; l'élimination du mercure est très rapide. Les résultats thérapeutiques sont les mêmes qu'avec les autres méthodes de traitement ; l'action n'est ni plus rapide ni plus intense. La méthode de Baccelli ne paraît indiquée que chez les individus qui, comme les phtisiques, sont déprimés et nerveux, ainsi

que chez les malades ayant une idiosyncrasie contre le mercure et chez lesquels on veut éviter les doses élevées de ce médicament.

Dans la discussion, les spécialistes présents se montrèrent encore plus sceptiques que le rapporteur, relativement aux avantages que Baccelli attribue à sa méthode. Bien que Lang, Neisser et Schwimmer aient employé ces injections sans avoir aucun accident, Schwimmer même, malgré des doses minimes avec des résultats remarquables, les orateurs firent des objections très vives relativement aux dangers qui pouvaient survenir par suite d'une affection éventuelle ou d'embolies. Kaposi, particulièrement, insista sur le danger de l'embolie. Behrend alla plus loin et condamna complètement la méthode pour ce même motif. Blaschko, sans se poser comme un partisan enthousiaste de la méthode de Baccelli, croit que cette crainte des embolies est exagérée. Une embolie peut devenir dangereuse par son infectiosité, ou par sa grosseur. Si elle est complètement aseptique — et on peut y arriver ici — elle n'aura une action nocive que si elle est assez volumineuse pour oblitérer un rameau important d'une artère pulmonaire, et par là, arrêter la circulation d'une grande partie du parenchyme pulmonaire, ou même de tout un poumon. Quant aux thromboses, on peut bien dire que cet accident n'est pas à redouter; le danger n'est pas plus grand que dans toute autre intervention, déterminant une hémorrhagie dans laquelle les veines de la peau et des muscles sont coupées et liées.

**Traitement du lupus par l'extirpation et transplantation consécutive par le procédé de Thiersch.**

M. Schiff a, dans les cinq dernières années, traité par cette méthode 17 cas de lupus. Les cas qui avaient pour siège le tronc et les membres sont jusqu'à présent restés sans récidive et on peut les regarder comme guéris. Dans cinq cas de lupus de la face il n'y a pas eu de résultat appréciable, en raison de l'impossibilité d'immobiliser les lambeaux transplantés.

M. Kaposi. — La méthode d'extirpation présente dans quelques cas des avantages incontestables, mais chez la plupart des malades on ne peut l'appliquer par suite de la localisation ou de l'étendue du lupus, et il faut revenir aux autres méthodes.

M. Lang regarde l'extirpation comme la méthode par excellence du traitement du lupus; c'est la seule qui donne une guérison réelle et durable. Pour recouvrir les grandes pertes de substance, l'orateur n'emploie pas la transplantation de Thiersch, mais de grands lambeaux de peau.

L'orateur a montré dans sa clinique trois cas de lupus étendu de la face et des mains qu'il a guéris de cette manière, alors qu'ils avaient été traités auparavant sans succès et pendant longtemps par d'autres procédés. On ne peut pas contester que, également au point de vue cosmétique et fonctionnel, ce résultat laisse d'autre part peu à désirer. Reste à savoir si ce résultat est durable ou si avec le temps il ne se produit pas une trop grande rétraction des lambeaux; d'autre part, ne peut-on pas dans beaucoup de cas obtenir un succès durable par un procédé moins radical.

### Lichen ruber.

M. Kaposi dans sa communication jette un rapide coup d'œil sur l'histoire du développement de la théorie du lichen ruber. Il rappelle que le premier, en 1876, à la Société des médecins de Vienne, il a affirmé, sur la base d'observations cliniques, l'identité du lichen ruber Hebra et du lichen plan Wilson. Dans la première édition de son livre il avait constitué les deux types : lichen ruber acuminé et lichen ruber plan, division qu'on a presque généralement adoptée. Plus tard, Rona a complètement contesté l'existence du lichen ruber acuminé. Taylor a voulu, en s'appuyant sur des recherches histologiques, séparer les deux variétés comme des maladies tout à fait différentes. Toute la question est actuellement entrée dans une phase nouvelle, grâce à l'important travail de Besnier sur le pityriasis rubra pilaire. L'identité de cette maladie avec le lichen ruber acuminé de Hebra et de Kaposi, est démontrée pour lui par ce fait que à Paris il a reconnu les cas de pityriasis rubra pilaire comme étant du lichen ruber acuminé et que, à Vienne, les Français ont caractérisé les cas de lichen ruber acumimé comme étant leur pityriasis rubra pilaire. Il s'agit dans ces cas d'une affection qui ne diffère essentiellement en rien du lichen ruber plan ; cela résulte de ce fait que l'on observe les deux maladies simultanément ou l'une après l'autre sur un seul et même sujet.

L'orateur parle de trois cas de ce genre dont il en présente un. Il montre en outre quelques dessins originaux de malades de Hebra qui, d'après leur aspect extérieur, présentaient une ressemblance frappante avec le tableau du pityriasis rubra pilaire.

Dans la discussion, Schwimmer seul défendit le point de vue de Kaposi, tandis que tous les autres orateurs furent d'avis que le pityriasis rubra pilaire diffère cliniquement du lichen ruber plan au point qu'on ne peut pas comprendre les deux affections sous une même dénomination. En effet, pour apprécier l'identité ou la non identité de deux maladies, il ne suffit pas de jeter un coup d'œil sur un état morbide momentané, chez un malade ou reproduit par un moulage, mais il faut tenir compte de l'évolution clinique tout entière.

Parmi les autres communications, il y a encore lieu de citer les suivantes :

M. Schiff recommande, à la place de la traumaticine et du collodium, l'emploi d'une nouvelle préparation, la *collasine*.

M. Ehrmann. — Traitement cataphorétique des maladies de la peau.

M. Bardach. — Traitement de l'acné. D'après ses observations, il ne croit pas que l'acné soit toujours sous la dépendance d'une dilatation de l'estomac. Par contre, il a pu constater, d'une manière générale, une augmentatoin des dépôts cristallins de l'urine et une élévation de son poids spécifique. Il conseille l'emploi des diurétiques et, comme traitement local, des savons dont le plus faible contient 1,3 p. 100 d'iodure de sodium et de bromure de sodium, et le plus concentré 2,6 p. 100 d'iodure de sodium et 1,3 p. 100 de bromure de sodium. Il recommande aussi le naphtol et la résorcine.

A. Doyon.

## CONGRÈS INTERNATIONAL D'HYGIÈNE DE BUDAPEST (1)

*Septembre 1894.*

### Lèpre.

M. Armauer Hansen. — Les mesures prises contre la lèpre en Norvège l'ont été au début comme mesures humanitaires, elles avaient pour but de donner aux pauvres lépreux des soins gratuits aux frais de l'État. C'est dans ce but qu'ont été construits, en 1856 et 1861, trois grands établissements pouvant contenir ensemble 800 lépreux. L'entrée a toujours été volontaire. En trente-quatre ans, de 1856 à 1890, on y a soigné 392 lépreux. Ils ont cessé de cette façon d'être en relation avec les personnes saines et il en est résulté que le nombre des lépreux est tombé, de 1,833 en 1856, à environ 900 en 1890. C'est le meilleur argument en faveur de la contagiosité de la lèpre. Il était du reste rationnel, si la lèpre est une affection bacillaire, d'exclure de la circulation un nombre de bacilles aussi grand que possible, ce que réalise l'isolement.

De plus, dans ces dernières années on a instruit la population sur les dangers de relations intimes avec les lépreux et sur la nécessité de l'isolement.

*Discussion.* — M. Beaven Rake (Trinidad) regarde les bacilles d'Hansen comme le germe certain de la lèpre et la maladie comme transmissible. Il est d'avis qu'il faut favoriser autant que possible l'isolement volontaire; à ce point de vue le mariage entre lépreux est très désirable. Relativement au mariage des lépreux, il faut remarquer qu'il est très difficile de séparer les deux sexes dans les asiles de lépreux et que les appétits sexuels chez bon nombre de ces malades sont très développés. Les lésions spécifiques des organes génitaux sont assez fréquentes chez les lépreux, dans les deux sexes ; elles engendrent souvent le pityriasis et la nymphomanie, qui sont fréquemment suivis d'impuissance et de stérilité. La dissémination des bacilles lépreux dans les organes génitaux explique la transmission de la maladie par les rapports sexuels. Le danger de contagion est augmenté par le mariage d'un lépreux avec une personne indemne de cette affection. L'avortement et l'accouchement prématuré sont fréquents chez les lépreux; 60 à 70 p. 100 des mariages lépreux sont stériles et le nombre moyen d'enfants par couple est inférieur à un. On n'a pas observé de cas de lèpre congénitale. L'hérédité n'existe pas, et on ne doit probablement admettre la disposition héréditaire qu'à un faible degré. A. Doyon.

## SOCIÉTÉ VIENNOISE DE DERMATOLOGIE (2)

*Séance du 17 octobre 1894.*

### Syphilis maligne.

M. Nobl présente un homme âgé de 39 ans, du service de Lang, atteint de syphilis maligne. Ce malade, un alcoolique, a contracté, dans le cou-

(1) *Wien. med. Presse*, 1894, p. 1695.

(2) D'après le compte rendu paru dans la *Wien. med. Presse*, 1894, p. 1777 et 1820.

rant de juillet de cette année, un chancre syphilitique qui, en peu de semaines, a déterminé l'induration de tout le bord préputial et un phimosis. En très peu de temps tout le pénis a été détruit jusqu'au pubis ; en même temps, éruption sur le tronc de nodosités dont la grosseur varie de celle d'un pois à celle d'une noisette.

Le 24 août, au moment de son entrée à l'hôpital, le malade était très affaibli. Sur la face dorsale du pénis, très vaste ulcère, à bords gangreneux, déchiquetés; sur tout le corps, infiltrats rouge brun, saillants, plus ou moins volumineux, la plupart avec croûtes hémorrhagiques au centre ; au dessous de ces croûtes, ulcérations rouge pâle, plus ou moins profondes, recouvertes de pus. Nombreux infiltrats qui sont en outre entourés de larges foyers inflammatoires rouge vif, d'où partent des traînées semblables à des lymphangites. Selon Lang, il s'agissait dans ce cas d'une infection mixte. On a en effet trouvé dans des fragments de tissu, trois variétés de micro-organismes qu'on a cultivés : la sarcine jaune, reconnue comme non pathogène, le Kartoffelbacillus et le Traubencoccus albus du groupe des agents pyogènes. Après un traitement, on fit l'autoplastie avec un lambeau pris sur le pubis.

M. Lang fait remarquer, à propos de ce cas, qu'il n'existe pas de données analogues sur la pénétration d'agents pyogènes dans les infiltrats syphilitiques et dans les processus phlegmoneux qui en dérivent. On a, il est vrai, souvent constaté la présence d'agents pyogènes dans le contenu des pustules syphilitiques, mais on n'a pas jusqu'à présent examiné les tissus comme dans ce cas.

M. Ehrmann demande si Lang regarde la présence des micro-organismes comme la cause de la malignité.

M. Lang. — Le caractère malin tient ici à plusieurs causes : l'alcoolisme, de mauvaises conditions d'habitation et d'alimentation. Dans ces conditions, les agents pyogènes ont certainement une réelle importance.

### Lichen ruber plan.

M. Lang présente un malade, âgé de 38 ans, atteint de plaques circulaires disséminées de lichen ruber plan et d'une ulcération superficielle, arciforme, à l'angle péno-scrotal gauche. On peut se demander s'il s'agit d'une plaque de lichen ulcérée sous l'influence d'une cause nocive quelconque ou d'une lésion syphilitique.

### Perforation du voile du palais.

M. Lang présente une femme de 32 ans, chez laquelle, environ deux mois après la lésion primaire (sur la grande lèvre gauche et sclérose de l'amygdale droite), il est survenu une infiltration et une perforation du voile du palais. L'auteur, pour expliquer cet accident à cette période de la maladie, dit qu'il existait peut-être une lésion initiale sur la face postérieure du voile du palais, laquelle a déterminé par nécrose la perforation, ou bien qu'il s'est fait une migration régionale du contage de l'amygdale sur le voile du palais. Il s'agit d'ailleurs, dans ce cas, d'une syphilis maligne; car il s'est développé un infiltrat sur la face dorsale du pied droit. Lang entretient ensuite la Société d'un cas qu'il a observé et dans lequel après une

sclérose initiale du voile du palais, la mort est survenue à une période récente par suite d'infiltrations syphilitiques dans le cerveau.

M. Neumann. — On peut expliquer, par l'action bien connue de syphilis et irritation, les accidents graves (infiltrations papuleuses avec nécrose consécutive) qui se produisent dans les affections primaires des amygdales, sur le pharynx et le palais.

M. Kaposi ne voit rien, dans ce cas, qui soit en opposition avec l'hypothèse d'une forme tardive. L'induration observée sur les organes génitaux pourrait très bien être une gomme, d'autant plus qu'il n'y a pas eu d'exanthème consécutif.

M. Lang repousse l'opinion d'une forme tardive. Il s'agit certainement d'une forme maligne, dans laquelle il est impossible d'indiquer une époque pour l'apparition des accidents.

**Syphilide serpigineuse.**

M. Nobl présente un malade ayant sur le dos et les parties latérales du thorax une éruption dont l'aspect rappelle une syphilide serpigineuse; sur les genoux, à la limite des cheveux et du front et sur le cuir chevelu, efflorescences typiques de psoriasis vulgaire. Dans les antécédents on ne retrouve pas la syphilis.

M. Kaposi croit que, à l'exception des membres et du cuir chevelu, on a affaire à une affection syphilitique.

M. Neumann présente : 1° un malade avec *destruction gommeuse de l'os frontal, de l'arcade sourcilière et du nez, myélite de la moelle dorsale.*

2° Un autre malade atteint de *pemphigus au début.*

M. Spiegler présente : 1° un cas de *psoriasis généralisé.*

2° Une femme de 26 ans, atteinte d'un *éléphantiasis colossal de la jambe gauche* ayant pour point de départ des ulcères syphilitiques.

*Séance du 31 octobre 1894* (1).

**Tuberculose de la peau.**

M. v. Hebra présente un homme de 40 ans, d'aspect robuste, qui, il y a deux ans, a eu une tuberculose du larynx (extirpation de l'épiglotte) et présente actuellement un ulcère tuberculeux typique de la lèvre inférieure, et sur le pli axillaire antérieur droit une lésion de la peau que l'orateur est disposé à regarder comme une tuberculose de la peau, bien qu'on ne trouve pas de bacilles tuberculeux.

**Traitement de la syphilis par les injections intraveineuses de sublimé.**

M. Neumann présente un malade, âgé de 28 ans, atteint de syphilis récente (affection primaire et syphilide maculeuse), chez lequel on a employé les injections intra-veineuses de sublimé d'après le procédé de Baccelli. La quantité injectée chaque jour représentait une seringue d'une solution de 1 p. 3,000.

M. Lang emploie depuis longtemps cette méthode dans son service.

(1) *Wiener med. Presse*, 1894, p. 1855.

Relativement aux injections, si on les fait chaque jour on arrive à être très embarrassé pour le point où on doit les faire. En outre, l'orateur a pu constater dans quelques cas l'apparition d'infiltrats provenant peut-être de phlébites légères, de sorte qu'il fait, au lieu d'injections intraveineuses, des injections paraveineuses, partant de cette idée que peut-être par une espèce d'endosmose, par échange des sels, une assez grande quantité de sublimé arrive dans le sang. Il a traité dix-huit cas par cette méthode, et parfois il a eu des succès très rapides.

M. Kaposi. — On ne devrait pas soumettre un homme à une méthode dont les résultats ne se distinguent en rien de ceux obtenus avec d'autres procédés, et dont on ne saurait prévoir les dangers (thromboses, etc.). Il n'a pas d'objections à faire contre les injections paraveineuses, elles ne diffèrent pas essentiellement des injections hypodermiques.

M. Lang croit qu'on ne peut émettre aucun jugement sur la méthode, tant qu'on est dans la période d'essai. Il maintient que les injections intra et paraveineuses donnent dans certains cas des résultats extraordinaires, dans d'autres elles sont inefficaces. On ne saurait identifier les injections paraveineuses avec les injections sous-cutanées, car il n'est pas indifférent d'introduire un médicament dans un point ou dans un autre.

M. C. Ullmann rappelle ses expériences sur les animaux, chez lesquels il a fait des injections intraveineuses avec différents sels mercuriels. Dans tous les cas, même avec les concentrations les plus faibles, la mort est survenue rapidement, principalement avec le sublimé. L'autopsie des animaux a montré que dans bon nombre de cas il n'y avait pas même de caillots, de sorte qu'on est obligé d'admettre que le sublimé agit en paralysant directement la paroi vasculaire, provoque une espèce d'arrêt du cœur, qui est la cause de la mort. Il pourrait en être de même chez un homme prédisposé.

### Ulcère du canal.

M. Nobl présente un malade âgé de 36 ans, du service de Lang. Ce malade a eu, il y a plus de dix-huit ans, une blennorrhagie. Depuis trois ans, il se plaint de difficultés dans la miction, qui ont augmenté au point que depuis un an il ne peut plus uriner que goutte à goutte. L'examen direct indiquait que le canal laissait passer la sonde n° 16 (Charrière) et qu'il pouvait être facilement dilaté jusqu'avec le n° 20. Malgré l'usage de la sonde, le malade éprouvait toujours des difficultés pour uriner.

L'examen endoscopique permit de constater la présence d'un ulcère qui, par voie réflexe, occasionnait l'arrêt de l'urine. L'ulcère fut guéri par l'introduction journalière de sondes élastiques enduites de gélatine iodoformisée, et ensuite le malade put uriner spontanément.

Dans cette même séance, il y a encore à signaler les présentations suivantes :

M. Nobl, trois malades du service de Lang :

1° *Un cas de favus localisé au scrotum.*

2° *Un malade atteint d'herpès zoster de la moitié gauche du scrotum et du pénis et dans la sphère du nerf cutané fémoral postérieur.*

3° *Un malade de 18 ans, chez lequel il s'est développé dans l'espace de*

*trois mois, sur la paupière supérieure et inférieure du côté droit, une affection de la peau que l'auteur est disposé à regarder comme un cas sous-cutané de lupus érythémateux.*

4° *Un homme de 64 ans, avec une ulcération gommeuse serpigineuse du gland, du pénis et des corps caverneux, dont le début remonte à dix-huit mois et depuis lors s'étend toujours.*

5° *Deux femmes atteintes de blennorrhagie du rectum.* A. Doyon.

## SOCIÉTÉ MÉDICALE DU CAUCASE

*Séance du 16 septembre 1894.*

### Traitement de la syphilis par les injections de sérum.

Le Dr Istomanoff a essayé, chez plusieurs syphilitiques, l'effet de la sérumthérapie (d'après le procédé de Tommasoli). Chez 13 de ces malades, les manifestations secondaires ont complètement disparu sous l'influence des injections de sérum. Chez un malade, après une suspension consécutive aux injections, les manifestations syphilitiques ont réapparu ; chez un, ce traitement n'a produit aucun effet ; chez un enfin, toutes les manifestations furent supprimées ; mais une papule s'est ulcérée et n'avait pas de tendance à la guérison, et on fut obligé de recourir au traitement local par le calomel. On injectait de 2 à 6 centim. cubes par jour ; le nombre d'injections faites à chaque malade était de 15 au maximum. Ces injections étaient souvent douloureuses et s'accompagnaient d'une légère élévation thermique. Bien entendu, de la disparition des manifestations évidentes, l'auteur ne conclut pas encore et ne préjuge pas de la guérison complète de la syphilis, ni de l'immunisation contre une nouvelle infection.

M. Rechtsamer dit qu'il serait intéressant de chercher *si le sérum de quelques animaux possède la propriété d'immuniser l'homme contre la syphilis ;* il pense qu'on pourrait peut-être faire ces recherches sur les prostituées non syphilitiques, mais entrées à l'hôpital pour des affections vénériennes quelconques (?!). S. Broïdo.

## SOCIÉTÉ DE CHIRURGIE DE MOSCOU

*Séance du 26 octobre 1894.*

### Lymphangiome de la paroi abdominale.

Le Dr Tschepouroff a observé un malade (du service du professeur Bobroff), âgé de 37 ans, atteint de lymphangiome de la paroi abdominale antérieure, s'étendant depuis l'ombilic jusqu'au pubis. La tumeur, couverte d'une peau grisâtre et d'aspect éléphantiasique, est ferme à sa partie supérieure ; sa partie inférieure est résistante et donne la sensation de flot. L'apparition de cette tumeur date de quinze ans ; elle se développait lentement ; plusieurs fois, elle s'est ouverte spontanément et a laissé écouler un liquide clair ; elle diminuait alors de volume pour augmenter bientôt de nouveau. Pour ne pas être gêné par cette tumeur, le malade

la ponctionnait lui-même deux, trois fois par an, mais maintenant il est obligé de le faire toutes les deux, trois semaines, et on retirait chaque fois un verre environ de liquide très riche en albumine. L'examen microscopique de la tumeur enlevée a démontré qu'il s'agissait d'un lymphangiome.

**Lymphangiome congénital de la main.**

Le professeur Diakonoff a présenté une fillette de 20 mois ayant eu, depuis sa naissance, un lymphangiome occupant toute l'éminence thénar et le deuxième espace interosseux (faces dorsale et palmaire). Opération. La tumeur arrivait jusqu'aux muscles. Lorsque la suppuration consécutive à l'enlèvement de la tumeur disparut, il s'y développa une tumeur plus grande que celle qu'on a enlevée et d'aspect éléphantiasique ; elle paraît s'améliorer sous l'influence du massage.

L'auteur a observé un autre cas de lymphangiome congénital chez un enfant de 2 ans et demi, et occupant toute la moitié inférieure de l'avant-bras gauche et pénétrant dans le triceps, ainsi qu'on l'a constaté à l'opération. S. Broïdo.

## SOCIÉTÉ DES MÉDECINS RUSSES DE MOSCOU

*Séance des 4, 16 novembre 1894.*

**Tuberculose de la langue.**

M. Vedenski a observé, à l'hôpital Sainte-Marie, un malade de 35 ans, paysan, qui, il y a deux ans, a remarqué un petit nodule, bientôt transformé en ulcère, sur la face dorsale de la langue, presque à la pointe. L'ulcération se développait et devenait douloureuse ; pas d'engorgement ganglionnaire ; salivation très abondante et douleur à la mastication. Bacilles dans les crachats ; quelques signes de tuberculose pulmonaire au début. A l'hôpital, on fit la résection de la partie portant l'ulcère et des parties infiltrées tout autour. L'auteur rappelle que les signes les plus constants sont la salivation, la douleur, la difficulté de la mastication et de la déglutition, la transformation rapide d'un tubercule en ulcère.

M. Postnikoff a observé deux cas d'ulcérations tuberculeuses guéries par la résection. Les fils doivent être enlevés le cinquième jour, pour éviter la suppuration. S. Broïdo.

## SOCIÉTÉ RUSSE DE SYPHILIGRAPHIE ET DE DERMATOLOGIE DE SAINT-PÉTERSBOURG

*Séance du 29 octobre 1894.*

**Absence congénitale des ongles.**

A. Pétersen présente un malade de 30 ans, syphilitique récidivant, ayant une atrophie congénitale de tous les ongles, sauf aux annulaires ; la matrice est kératifiée.

M. Oussas remarque qu'on observe souvent l'absence d'ongles sur des doigts isolés dans les pays où la plique est fréquente ; il pense que cette absence d'ongles est héréditaire.

Le professeur Tarnowski a dans son musée une préparation de doigts avec absence congénitale complète d'ongles ; les doigts sont comme engainés par la peau.

**Claudication intermittente d'origine syphilitique.**

M. Th. Trapeznikoff a observé trois cas de claudication intermittente chez des syphilitiques, et les explique par une embolie par suite d'endartérite syphilitique.

I. — Homme de 30 ans, chancre en 1880 ; traitement varié. En 1888 il se fit une blessure au gros orteil du pied ; les douleurs prolongées et très pénibles et la gangrène consécutive qui s'ensuivirent obligèrent le malade à consentir à l'amputation du membre. Il n'y a pas longtemps le malade ressentit des fourmillements et engourdissements dans la jambe droite et une fatigue pendant la marche, survenant périodiquement. Le rapporteur fit le diagnostic d'endartérite syphilitique et institua le traitement spécifique. Après vingt-huit frictions et trente bains sulfureux le malade était déjà presque tout à fait rétabli.

II. — Marchand de 39 ans, chancre en 1879 ; a été traité par le professeur Tarnowski. Il y a trois ans, douleurs dans les mollets, sensation de constriction des jambes ; pendant la marche il est souvent obligé de s'arrêter à cause de la douleur, de la fatigue et des crampes musculaires ; après quelques minutes d'arrêt, le malade pouvait continuer sa marche comme si de rien n'était, jusqu'à une nouvelle crise. Ces accès d'engourdissement et de douleur se montraient aussi la nuit et réveillaient le malade plusieurs fois. Le membre inférieur gauche paraît plus froid que le droit. Le traitement antisyphilitique a amélioré notablement l'état du malade qui pouvait dormir et marcher bien mieux ; seules les douleurs musculaires n'ont pas diminué. Mais le malade ayant fait des courses prolongées, la douleur et les crampes se sont accrues et la gangrène a commencé à se développer.

III. — Employé, 45 ans, chancre en 1879 ; resté presque sans traitement. En 1890, la marche devient douloureuse, le malade ne peut pas faire 150 à 200 mètres sans se reposer, et bientôt même 100 à peine ; enfin, impotence complète. Apparition d'ulcères sur le dos du pied. En 1891, le malade subit l'amputation de la jambe, par suite de la gangrène du pied. Le traitement spécifique suivi en 1892 permit la marche à l'aide d'un bâton. En 1893, apparaissent des ulcères au niveau du moignon et l'os est dénudé. M. Trapeznikoff qui vit alors le malade, institua le traitement spécifique et fit la greffe de Reverdin ; les ulcères ont commencé à se cicatriser et le malade fut notablement amélioré. Les antécédents syphilitiques de ces trois malades permettent à M. Trapeznikoff d'admettre qu'il s'agissait de claudication intermittente d'origine syphilitique. S. Broïdo.

*Séance du 26 novembre.*

M. Oussas présente deux malades ayant la **gangrène syphilitique**

de la région sus-orbitaire et du nez ; il attribue cette gangrène à l'embolie des vaisseaux correspondants. Le poison syphilitique agit, d'après M. Oussas, exclusivement sur les vaisseaux, et toutes les manifestations de la syphilis, jusqu'à la nécrose inclusivement, ne sont que la conséquence de la lésion vasculaire. La ligature des gros troncs vasculaires, faite par quelques chirurgiens, et les cas publiés d'oblitération presque complète de tous les vaisseaux du corps (pendant la vie) permettent au rapporteur de penser que la claudication intermittente syphilitique dont a parlé dans la séance précédente M. Trapeznikoff, doit avoir, en dehors de l'oblitération des vaisseaux d'origine spécifique, — encore une autre cause.

M. Guertzenstein lit un rapport sur l'**insuffisance, dans les hôpitaux de Saint-Pétersbourg,** de places pour les affections vénériennes et dermatologiques.

### Troubles de la parole chez un syphilitique.

M. Maïeff présente un officier, âgé de 25 ans, ayant eu un chancre en avril 1890 ; de juillet jusqu'au mois de septembre on lui fit vingt-trois injections de mercure ; ensuite il fut traité pendant une année encore par du mercure sous ses différentes formes et, plus tard, un peu par l'iodure (seul).

Aujourd'hui le malade a un chancre mou avec perforation du frein, et des adénites disséminées.

En octobre le malade s'est aperçu, pendant un voyage prolongé, de troubles de la parole ; il entra à l'hôpital Saint-Nicolas. Depuis quinze jours, céphalées et vertiges. L'hémiparésie droite qui existe maintenant date de 1893, il y a aussi de l'hémianesthésie tactile et à la douleur et de la paragraphie. D'après M. Maïeff, les troubles de la parole consistent chez ce malade dans une sorte de bégayement. La Société qui a fait parler le malade a émis la même opinion ; cependant, d'après le professeur Sikorsky, on n'a jamais observé de bégayement acquis après l'âge de 17 ans. Le malade dit n'avoir jamais eu antérieurement de troubles de la parole, ni d'affection nerveuse.

M. Froloff a montré les photographies de deux malades :

1) **Condylome pointu très étendu chez une jeune fille vierge.** La néoformation enlevée pesait 200 gr. ; dans les sécrétions vaginales on a trouvé des gonocoques. 2) **Lèpre tubéroso-anesthésique** chez un malade originaire du gouvernement de Jaroslaw, où la lèpre devient de plus en plus fréquente.

S. Broïdo.

# REVUE DES PUBLICATIONS PÉRIODIQUES

## REVUE DE DERMATOLOGIE

**Achorion.**— N. Tischoutkine. Étude sur la morphologie et la biologie des champignons du genre achorion. (*Th. de Saint-Pétersbourg*, et tirage à part dans le *Journal de méd. militaire*, 1894, septembre.)

L'auteur a étudié, à l'aide de plus de 1,000 cultures sur environ 50 milieux de culture divers, les caractères microscopiques et bactériologiques de trois espèces d'achorion. Les propriétés pathogènes de ces champignons étaient vérifiées par des inoculations à des lapins, mais l'inoculation d'un seul et même champignon, positivement pathogène, donne des résultats qui sont loin d'être toujours les mêmes.

En se basant sur ses expériences, l'auteur se prononce contre l'opinion de quelques auteurs sur l'immunité très prononcée des souris contre l'achorion.

D'après M. Tischoutkine, les cultures de l'achorion Schönleinii sont très variables par leur aspect macroscopique ; mais les caractères microscopiques sont assez stables. L'achorion pris d'une seule et même culture et ensemencé dans plusieurs tubes contenant le même milieu, mais se distinguant par le degré d'humidité, d'accès de l'air, la quantité et la qualité de l'ensemencement, ne se développait pas d'une façon tout à fait égale dans tous les tubes. Les mêmes différences de la culture ont été constatées avec six champignons d'Unna (achorion eutythrix, atachton, radians, dichroon, tarsiferon, moniliforme), avec l'épidermophyton gallinæ de Megnin et l'oosporo-canina de Constantin-Sabrazès. Si les cultures se trouvaient dans les mêmes conditions, elles différaient très peu entre elles. Les tubes mycéliens de l'achorion de Schönlein présentent cette particularité qu'ils expulsent de place en place des amas de plasma, parfois colorés en jaune (« corps jaunes » de Kral) avec évidement du tube dans une étendue assez considérable ; le plasma expulsé se détruit ensuite. L'auteur a pu constater le même fait avec les cultures de l'aspergillus glaucus. Les conditions, dans lesquelles se fait l'expulsion des corpuscules jaunes et la division du mycélium en segments ou la formation des gonidies (par condensation des masses plasmatiques dans des points déterminés des mycéliums), sont, d'après l'auteur, peu favorables pour la culture. — Il faut encore signaler des éléments particuliers, sous forme de nodules ressemblant beaucoup à l'enroulement des filaments de l'askogon chez l'aspergillus glaucus. Les nodosités décrites par Unna chez l'achorion tarsiferon, ont été retrouvées par M. Tischoutkine chez l'achorion dichroon et atachton ; il a en outre pu constater la déhiscence du mycélium de l'achorion eutythrix, l'expulsion du plasma et le gonflement des filaments des achorions atachton, radians et dichroon, et des spores à la surface de

la culture chez l'achorion dichroon, moniliforme et tarsiferon, faits qu'Unna avait niés. Malgré l'assertion d'Unna, et d'accord avec Bir, M. Tischoutkine a constaté *sur lui-même* que l'inoculation de l'achorion eutythrix s'accompagne de phénomènes inflammatoires moins intenses que l'inoculation de l'achorion atakton. L'inoculation de l'achorion épidermophyton et oospora a donné lieu à la formation de croûtes jaune brunâtre. En somme, *on ne peut pas considérer les diverses espèces de champignons comme réellement différentes, étant donné les modifications en réalité insuffisantes dans l'aspect des cultures que présentent les achorions, et que les auteurs ne donnent aucune preuve de la diversité de ces espèces.* Les différences constatées par les auteurs sont dues à la sensibilité très grande du champignon à la composition du milieu de culture, à la saturation variable de celle-ci, l'accès de l'air, l'humidité, les particularités des conditions mécaniques de culture et d'ensemencement, à ce fait enfin que le champignon acquiert dans les cultures diverses quelques caractères particuliers qu'il peut garder pendant plusieurs générations. Les achorions achromegalicum, demergens et cysticum doivent être considérés comme une seule et même variété.

L'achorion Schonleinii se développe le mieux à 32°, dans un milieu acide (0,018, p. 100 de HCl), mais peut aussi passer dans un milieu alcalin (0,037 p. 100 de $CO^3$ $Na^2$). D'après la résistance à la température, le mycélium est le moins résistant, viennent ensuite les gonidies libres (les spores), enfin les oïdiums et les gonidies qui naissent du mycélium à l'intérieur même du milieu. On ne peut cependant pas espérer d'obtenir la guérison du favus par la chaleur, car pour tuer les spores, il faut une action prolongée d'une température d'au moins 40°. Dans le favus l'achorion peut conserver sa vitalité pendant plus de dix mois. Les spores libres périssent rapidement sous l'influence des antiseptiques ; mais l'action protectrice de la graisse, du godet faviqûe et des cheveux est telle qu'au bout d'une heure le sublimé n'arrive pas encore à tuer l'achorion qui se trouve dans la profondeur du favus, sur le bulbe pileux. Dans des milieux privés d'oxygène ce champignon ne pousse pas, mais conserve sa vitalité pendant un mois ; un grand nombre de bacilles (bacilles proteus, prodigiosus, pyocyanique et autres) le tuent rapidement. Cependant, dans certaines conditions l'achorion peut pousser dans le même milieu en même temps que quelques-uns de ces bacilles. Il en résulte que le ralentissement de la marche du favus pendant la fièvre typhoïde, par exemple, n'est pas seulement dû au trouble de nutrition du cuir chevelu et à l'action de la température élevée qui ralentit la culture de l'achorion, mais en même temps aux agents pathogènes de la maladie, soit aux microbes eux-mêmes, soit à leurs toxines.

S. Broïdo.

**Arsenic.** — J. Dyer. The use and abuse of arsenic in the treatment of skin diseases. (*The Medical News*, 1er septembre 1894.)

L'auteur reprend la question de l'administration de l'arsenic dans les diverses dermatoses. Il établit qu'il faut bien se garder de l'administrer dans les dermatoses prurigineuses, car il ne peut qu'augmenter le prurit,

(Cependant cette vue générale n'est peut-être pas très juste, car on ne peut oublier que l'arsenic est encore le médicament qui réussit le mieux dans la dermatite herpétiforme.) Il termine son article en disant qu'on ne doit employer cette substance que dans les dermatites chroniques généralisées, et dans celles qui dépendent d'un élément neurotique. L. B.

**Exanthème salicylé.** — E. Beier. Ein Fall von Salicylexanthem. (*Archiv. f. Dermatologie u. Syphilis*, 1894, t. XXVIII, p. 125.)

Il s'agit d'un manœuvre de 27 ans, qui vint à la policlinique le 1er novembre 1893, pour s'y faire traiter de douleurs rhumatismales dans les jambes, et fut ensuite, en raison d'une maladie de la peau, envoyé à la clinique de dermatologie. Il dit avoir remarqué déjà, 12 jours auparavant, d'abord sur le thorax, une éruption maculeuse rouge accompagnée, surtout la nuit, d'un violent prurit. Cette éruption s'étendit rapidement à tout le thorax, à l'abdomen et au dos; depuis 5 jours il serait survenu de petites bulles sur le milieu du thorax et elles auraient pris la même extension rapide que les taches.

Actuellement le thorax, l'abdomen et le dos, y compris la région cervicale et la nuque, sont envahis par un exanthème très confluent. La partie supérieure des bras, le pli des coudes et la face sont peu atteints; les avant-bras, les mains et les membres inférieurs sont complètement indemnes. Les efflorescences isolées, ovales et rondes, rouge clair, ont un caractère serpigineux très accusé. De leur confluence il résulte, notamment sur le thorax et les parties supérieures du dos, des dessins en forme de cartes de géographie et de guirlandes, limitées par des lignes arciformes, convexes en dehors, légèrement saillantes, constituant un rebord très rouge en quelques points; çà et là, efflorescences isolées, disposées en cercles concentriques. Les bords arciformes sont couverts de petites vésicules atteignant jusqu'à la grosseur d'une tête d'épingle, très confluentes, groupées en chapelet, de telle sorte qu'il existe toujours à la périphérie un liséré rouge, très étroit. Pas d'altération notable de l'état général; légères douleurs rhumatismales dans les jambes. Pas de fièvre.

Ce malade avait pris, 5 jours avant l'apparition de la première éruption, une solution de salicylate des soude (6 grammes pour 200 grammes d'eau), contre ses douleurs rhumatismales.

Pendant son séjour à la clinique dermatologique on prescrivit de nouveau à ce malade du salicylate de soude, et un jour et demi après il survint une éruption papuleuse très abondante, accompagnée comme la première fois de vésicules.

Un mois plus tard, nouvelle poussée d'efflorescences sous l'influence du salicylate de soude.

Il s'agit donc incontestablement, dans le cas actuel, d'un nouvel exemple d'exanthème provoqué par l'administration de préparations salicylées.

A. Doyon.

**Des fibres élastiques dans les cicatrices de la peau.** — Guttentag. Ueber das Verhalten der elastischen Fasern in Hautnarben und bei Destructionsprocessen der Haut. (*Archiv. f. Dermatologie u. Syphilis*, 1894, t. XXVII, p. 175.)

L'auteur, après de nombreuses recherches, est arrivé aux conclusions suivantes :

Dans les cicatrices de diverses provenances les fibres élastiques font complètement défaut ou sont infiniment plus rares que dans la peau normale; celles qui s'y trouvent sont en général très minces et forment en partie des traînées allongées, en partie des pelotons isolés.

Toutes choses égales d'ailleurs, la quantité de fibres élastiques contenues dans les cicatrices paraît être inversement proportionnelle à l'intensité en profondeur du processus destructif qui a précédé la cicatrisation ; dans les cicatrices tout à fait superficielles (cicatrices de vaccination), on n'a pas constaté d'altérations du tissu élastique.

La comparaison des cicatrices consécutives à une destruction effective de la peau et de celles résultant de la régression d'un processus de granulation sous-épidermique avec « atrophie cicatricielle » ne présente pas de différence relativement à la manière dont se comportent les fibres élastiques. Le « fibrome lupique » de Unna ne se distingue pas sous ce rapport des autres cicatrices.

L'examen de quelques processus spécifiques de granulation précédant la cicatrisation (tuberculose, syphilis tardive) a fait voir qu'ici le tissu élastique résiste plus énergiquement au processus d'infiltration que le tissu collagène, car on trouve encore des fibres élastiques au milieu d'infiltrations spécifiques et même dans des foyers de nécrose. Mais il ne faut pas tirer de là une conclusion générale, parce qu'il semble y avoir aussi dans certains cas une action spécifique directe sur le tissu élastique.

La comparaison des fibes élastiques restantes à la suite du processus de granulation avec celles des cicatrices, montre que les dernières ne sont pas des fibres de formation nouvelle, mais des restes des fibres primitives.

L'examen des cicatrices n'a pas fourni de point de repère permettant d'admettre une production nouvelle de fibres élastiques à la suite de processus destructifs de la peau ; la façon dont se comportent les fibres élastiques dans les stries et dans les cas analogues (atrophie maculeuse de la peau) indique que les fibres élastiques détruites par des affections profondes ne se reproduisent pas. A. Doyon.

**Favus.** — J. Abbott Cantrell. A case of favus of the head and body. (*Journal of cutaneous and genito-urinary diseases*, septembre-octobre 1894.)

Travail consciencieux dans lequel on trouve une belle observation de favus du corps chez un jeune italien de 10 ans, et un relevé des plus complets de tous les cas de favus du corps publiés jusqu'ici, avec une bibliographie des plus détaillées. L. B.

**Ichtyose.** — Samuel Sherwell. Ichtyosis congenita (so called Harlequin fœtus). History of a case still living. (*Journal of cutaneous and genito-urinary diseases*, septembre 1894, p. 385.)

Petite fille née le 21 décembre 1893, à Brooklyn, de parents américains, et ayant une sœur et un frère bien portants. La mère n'a remarqué rien d'extraordinaire pendant sa grossesse; elle a cependant peut-être été un peu plus nerveuse que d'ordinaire à la suite de discussions de famille. Il est probable que l'accouchement se fit à terme : le placenta et les membranes étaient parfaitement normaux. L'accoucheur crut d'abord que la couche qui recouvrait la peau, et qui était d'un huitième ou d'un quart de pouce d'épaisseur, était due à un vernix caseosa d'une abondance tout à fait anormale, mais un examen plus attentif lui montra que cette couche était si adhérente et que l'état de l'enfant était si précaire qu'il la fit immédiatement envelopper de coton après avoir copieusement enduit d'huile d'olive les téguments ; ce fut là d'ailleurs le seul traitement institué, et le seul que l'on ait suivi même ultérieurement.

Lorsque l'auteur vit l'enfant un mois environ après sa naissance, les téguments dans leur totalité étaient recouverts de squames molles de grandeurs variables, mais d'au moins un huitième à un seizième de pouce d'épaisseur. Au cuir chevelu le revêtement, encore plus sébacé et irrégulier que sur le reste du corps, était beaucoup plus épais et atteignait au moins un quart de pouce. Il n'y avait aucune autre lésion visible, aucune autre difformité. La peau au-dessous des squames semble plus mince, analogue à du parchemin ; les paumes des mains et les plantes des pieds ont un aspect brillant, mais sec. L'enfant reste presque tout le temps les yeux fermés ; elle n'a pas d'impossibilité de les ouvrir, mais il est probable que ce mouvement est rendu douloureux par les petites fissures constantes qu'elle présente aux commissures. La même lésion se trouve à la bouche. L'enfant est fort sensible au froid, et très probablement elle doit souffrir de fortes démangeaisons, car elle essaie constamment de se gratter. L'auteur termine son article par une courte bibliographie de l'ichtyose congénitale. L. B.

**Lèpre en Suède.** — Orhn et Sederholm. Meddelanden am leprans förekomst i Sverige. (*Sjette allmänna Svenska läkaremötets*, 1893.)

Orhn, médecin en chef du service des lépreux à Jerfsö, montre par la statistique de cet hôpital que l'isolement des sujets atteints a diminué le nombre des cas de lèpre observés dans le Helsingland : le chiffre des cas de lèpre constatés dans cette partie de la Suède est tombé de 122 (en 1874) à 53 (en 1893).

Sederholm, étudiant les documents officiels qui concernent les autres parties de la Suède, fait voir que, contrairement à l'opinion accréditée, elles ne sont pas indemnes de lèpre et que cette maladie se rencontre même assez fréquemment dans un certain nombre de localités : le nombre des cas connus, de 1883 à 1892, s'élève à 93 et est probablement inférieur à la réalité; les seules régions qui, en dehors du Helsingland, puissent

être actuellement considérées comme des foyers de lèpre, sont la Dalécarlie, le Vermland et probablement aussi le Bohuslän.

GEORGES THIBIERGE.

**Lèpre aux îles Hawaï.** — CASTANEDA. La lèpre en Haway y el padre Damien. (*Revista de hygiene*, Bogota, 1893, p. 193.)

Relation de la triste odyssée du père Damien, à Molokay. Après dix ans de séjour au lazaret, le père Damien fut atteint de lèpre mixte à laquelle il succomba six ans après, le 28 mars 1889. P. R.

**Lèpre.** — MOURZINE. Lèpre nodulaire. (*Medicinskoïé Obosrenié*, 1894, n° 16, p. 314.)

Les cas de lèpre deviennent de plus en plus fréquents en Russie, non seulement dans les contrées où cette maladie règne d'une façon endémique, mais aussi dans celles qu'on croyait jadis indemnes de cette affection.

D'après la statistique de l'auteur, depuis 1882 jusqu'à 1890, il y avait 3,427 cas enregistrés de lèpre. De ce nombre, 1,221 cas appartiennent à la Russie européenne.

Dans le cas que décrit actuellement M. Mourzine, il s'agit d'un malade originaire et habitant le gouvernement de Vologda. Le début de l'affection remonte à 1891. D'abord se montrèrent des taches rouge clair sur la face dorsale de l'avant-bras gauche. Peu de temps après apparurent des papules sur le front. L'éruption des taches et des papules progressait. Les papules prirent bientôt l'aspect de nodules volumineux.

Actuellement, la maladie présente l'aspect typique de la lèpre nodulaire avec « facies léonin ». La sensibilité est peu modifiée en général. Noyau douloureux à la pression sur le tiers inférieur du bras gauche. Légère diminution de tous les modes de sensibilité aux jambes et aux avant-bras, abolition complète sur une région restreinte de l'avant-bras droit.

L'examen microscopique a démontré la présence de bacilles isolés ou en amas dans des cellules granuleuses. S. BROÏDO.

— TATAROFF. Lèpre mixte (tuberoso-anesthesique). (*Medicinskoïé Obosrenié*, 1894, n° 16, p. 320.)

Le malade est âgé de 42 ans, il est né au gouvernement de Podolsk et a habité le Caucase pendant longtemps.

Le début de l'affection remonte à deux ou trois ans.

Actuellement, on trouve « le facies léonin », des plaques caractéristiques, des nodules, l'anesthésie au contact, à la chaleur, l'hyperesthésie au niveau des taches rouge foncé, surtout au dos, des bulles de pemphigus, des ulcérations, des mutilations commençantes, de l'atrophie. La maladie fut probablement contractée au Caucase, où cette affection est endémique.

S. BROÏDO.

**Lèpre.** — BERNHEIM. Lèpre tuberculeuse autochtone. (*Revue médicale de l'Est*, 1er juillet 1894, p. 392.)

Bernheim rapporte, sous ce nom, l'observation dont suit le résumé, et est

disposé à la considérer comme un fait d'atavisme ou d'hérédité en retour.

Femme originaire du département des Vosges, n'ayant jamais quitté la région, et n'ayant jamais été en rapport avec aucune personne atteinte d'affection cutanée ; elle est atteinte, depuis douze ans, d'une affection cutanée ayant débuté par la face dorsale du pied droit. Actuellement, peau de la face ridée, glabre, quelques tubercules sur les joues et la lèvre inférieure, deux tubercules saillants sur les côtés du nez, oreilles déformées et volumineuses, avec lobule énorme et tuberculeux, sourcils et cils disparus, cuir chevelu épaissi, couvert d'écailles sèches argentées, avec perte d'une grande partie des cheveux ; peau du cou ridée, parcheminée, avec quatre ou cinq tubercules ; toute la peau du thorax et de l'abdomen également ridée, rouge, et parsemée de tubercules ; mont de Vénus glabre avec nodules au niveau des grandes lèvres ; tubercules très volumineux et confluents sur le ventre et la jambe, dermiques et hypodermiques ; ganglions axillaires et inguinaux énormes. A l'examen histologique, on ne trouve pas de bacilles de la lèpre ; les tubercules sont formés de cellules jeunes tassées les unes contre les autres et sont parcourus par des vaisseaux atteints d'endartérite.

Cette observation est trop sommaire pour permettre de reconnaître de quelle affection il s'agit ; il n'est même pas fait mention de l'état de la sensibilité au niveau des tubercules ; les photographies qui l'accompagnent ne sont pas en faveur du diagnostic porté par l'auteur, diagnostic que contredit d'ailleurs l'absence du bacille de Hansen dans les lésions.

GEORGES THIBIERGE.

G. ETIENNE. Lèpre analgésique mutilante autochtone. (*Revue médicale de l'Est*, 1er juillet 1894, p. 394.)

Femme de 47 ans, née en Lorraine de parents lorrains ; a eu des attaques d'hystérie ; pas de syphilis. En 1885, chute de l'ongle de l'annulaire gauche ; en 1891, crevasse au bord périunguéal externe de l'index gauche, puis chute de l'ongle et panaris de la dernière phalange ; plus tard, bulles pemphigoïdes sur les doigts ; crevasses sur l'annulaire et l'auriculaire gauches.

Les doigts se placent en demi-flexion sur le métacarpe, les phalanges demi-fléchies sur elles-mêmes. La main droite est indemne. Sensibilité au tact très diminuée au bras, à l'avant-bras et à la main gauches, conservée à droite, presque abolie aux deux jambes et aux cuisses ; sensibilité à la piqûre totalement abolie sur le bras, la main et l'avant-bras gauches, très diminuée à droite et aux membres inférieurs ; sensibilité thermique abolie sur les bras, les avant-bras, les mains et la partie supérieure du thorax, très atteinte aux membres supérieurs. Douleurs spontanées très vives dans les membres inférieurs. Rétrécissement du champ visuel à droite. Épaississement très notable du nerf cubital, qui présente en outre des nodosités en forme de grains de blé.

Malgré ce dernier signe, nous croyons qu'il s'agit ici de syringomyélie et non de lèpre, comme le croit l'auteur, qui du reste n'a pas recherché la présence du bacille de Hansen.

GEORGES THIBIERGE.

GALLAIS. Expériences thérapeutiques sur la lèpre faites, à Pondichéry. (*Archives de médecine navale et coloniale*, septembre et octobre 1894, p. 227 et 275.)

L'auteur a expérimenté le chlorate de potasse (4 cas) et le monosulfure de potassium (3 cas), vantés récemment contre la lèpre.

Le monosulfure de potassium, à cause de son goût et de son action trop rapide sur l'intestin (vomissements, diarrhée parfois sanguinolente), ne peut être administré à doses plus fortes que celles employées par l'auteur (8 à 15 grammes), lesquelles n'ont produit aucune amélioration des lésions lépreuses, et doit par conséquent être abandonné.

Le chlorate de potasse a donné des résultats manifestes quand il a été prescrit à forte dose (25 à 30 grammes), et proportionnellement bien moins accusés quand les doses ont été moins fortes (15 grammes).

C'est surtout l'action rapide du médicament sur les voies digestives qui s'oppose à l'accroissement des doses. A la suite de doses faibles prolongées, il s'établit une accoutumance qui permet de supporter les doses fortes sans accident, mais aussi sans effet utile. Ce médicament doit aussi être abandonné, le résultat thérapeutique n'étant pas à comparer au danger qu'il fait courir au malade quand on le donne à doses suffisantes pour être actives.

Malgré ces résultats, l'auteur croit que, dans la série des méthémoglobinisants, il n'est pas impossible de trouver un médicament maniable dont les effets soient plus complets et plus durables. GEORGES THIBIERGE.

**Lèpre.**— PRINCE A. MORROW : The diagnostic features and treatment of Leprosy. (*The American Journal of the medical Sciences*, septembre 1894, p. 201.)

L'auteur insiste très longuement sur l'extrême difficulté qu'il y a à reconnaître la lèpre dès le début, surtout dans sa forme anesthésique ou pour mieux dire systématisée nerveuse, alors qu'elle simule une variété quelconque de névrite. Les premières manifestations de la lèpre ne sont nullement ni spécifiques, ni particulières au processus lépreux ; il n'y a rien de régulier dans leur mode d'évolution, rien de distinctif dans leurs caractéristiques morphologiques. L'auteur passe en revue les différents symptômes de début des deux grandes variétés de lèpre, et il montre combien ils sont difficiles à apprécier et combien peu ils sont pathognomoniques. Il a vu une éruption morbilleuse érythémato-papuleuse persistante diagnostiquée d'abord rougeole, puis reconnue grâce à sa durée, apparaître et disparaître fort souvent pendant trois ans. Dans un autre cas, des plaques érythémateuses d'un rouge sombre, légèrement surélevées, situées au front et à la joue, simulaient le lupus érythémateux. Le Dr Morrow examine ensuite les diverses maladies qui peuvent être confondues avec la lèpre : érythème polymorphe, syphilis, morphée, vitiligo, lupus, sarcome, mycosis, atrophie musculaire progressive, arthrites déformantes, paralysie hystérique, sclérodermie, gangrène symétrique des extrémités, syringomyélie, etc., et il insiste sur les caractères qui permettent de les différencier.

Quant au traitement, il se contente de déclarer qu'il n'y a aucun médicament connu qui soit héroïque contre la lèpre, que ce qui réussit le mieux c'est de transporter les lépreux du pays infecté dans une contrée où la lèpre soit inconnue ; on améliore ainsi beaucoup les malades sans cependant pouvoir affirmer qu'on les guérit complètement. Ce sont les climats secs, tempérés, de montagne, qui sont les meilleurs. Il faut une nourriture choisie, composée de viandes fraîches et de légumes, des vêtements chauds, de l'exercice en plein air ; des soins minutieux de propreté de la peau, des bains, des massages, des onctions huileuses. D'ailleurs, les divers remèdes internes préconisés, tels que l'huile de chaulmoogra, l'huile de gurjun, l'arsenic, etc , les traitements chirurgicaux des ulcères, des nécroses, des tubercules, des accidents oculaires, l'élongation des nerfs, etc., tous ces procédés thérapeutiques nouveaux rendent de réels services.

L. B.

**Traitement du lupus par le parachlorphénol.** — A. Elsenberg. Ueber die Behandlung des Lupus mittelst Parachlorphenol. (*Archiv. f. Dermalologie u. Syphilis*, 1894, XXVIII, p. 101.)

Fin juillet 1893, le professeur Nencki recommanda au Dr Elsenberg le parachlorphénol dans le traitement du lupus. Ce remède a un pouvoir désinfectant beaucoup plus considérable que le phénol, il possède en outre l'avantage de ne pas coaguler complètement les corps albumineux et de ne provoquer aucuns symptômes généraux, même si on l'emploie à l'extérieur sur de grandes surfaces et en abondance. Une solution de parachlorphénol à 2 p. 100 a une action plus énergique que le phénol à 5 p. 100 et, d'une manière générale, que toutes les substances actuellement connues de la série aromatique. Le Dr Elsenberg a employé dans ses recherches deux préparations différentes de parachlorphénol : l'une sous forme de cristaux, que l'auteur faisait liquéfier au bain-marie à 40° ; l'autre sous forme liquide, cette dernière était mélangée d'orthochlorphénol. Ces deux préparations, dont les effets sont identiques, dégagent une certaine quantité de chlore et par suite une odeur pénétrante.

Au début l'auteur faisait tomber des goutelettes de parachlorphénol sur un ou plusieurs points de l'infiltrat lupique de la peau, mais ce mode de traitement n'avait qu'une action superficielle.

Pour l'augmenter, il s'est servi plus tard d'une sonde fine entourée à son extrémité de coton trempé dans le parachlorphénol, qu'il enfonçait dans le tissu lupique mou. Le résultat était le même que dans le premier cas. Il fit alors des frictions énergiques et répétées sur le tissu lupique non exulcéré avec un pinceau de coton imbibé de parachlorphénol, puis il fit tomber une goutte de liquide sur les mêmes points. Sur les surfaces ulcérées on mit un tampon de coton imprégné de chlorophénol qu'on recouvrit de gutta-percha. Ce dernier mode de traitement était très douloureux, provoquait la tuméfaction des parties irritées, mais par contre le tissu pathologique était rapidement détruit.

Actuellement il emploie le parachlorphénol de la manière suivante : il fait laver la surface des foyers lupiques avec de l'alcool et après avec de l'éther, ou encore avec une solution aqueuse concentrée de carbonate de

potasse ; ensuite il applique sur les parties malades une pommade composée de :

Lanoline.....
Vaseline..... } Parties égales.
Amidon.....
Parachlorphénol.....

Parfois l'auteur ajoute encore une petite quantité de chlorate de potasse.

Quant à la fréquence des applications, au commencement il attendait, avant de recommencer, de cinq à dix jours jusqu'à ce que la réaction fût complètement passée ou l'eschare tombée. Aujourd'hui l'auteur procède différemment : pour augmenter, prolonger la réaction et pouvoir intervenir plus souvent, il recouvre les parties lupiques, immédiatement après le badigeonnage, avec une pommade de parachlorphénol qu'il laisse pendant dix à douze heures. Ensuite, après avoir enlevé la pommade avec du coton sec, il étend sur les parties malades une pommade avec l'acide salicylique ou l'iodoforme. Deux jours après on peut recourir au parachlorphénol. Après quelques périodes de réaction de ce genre, il applique en général pendant huit à douze jours un emplâtre de savon salicylé ou une pommade indifférente quelconque, jusqu'à ce que la réaction ait complètement disparu et que l'effet obtenu soit nettement visible.

Les modifications locales produites par le parachlorphénol sont les suivantes : au bout de quelques secondes la peau devient blanche, de couleur laiteuse et légèrement saillante. La coloration blanche n'est pas diffuse, elle ne le devient qu'après plusieurs applications ; la peau saine adjacente est également blanchie par le remède. A la périphérie de cette eschare blanche il se produit dans la peau saine un large liséré rouge, très tuméfié. La teinte laiteuse est, au bout de quelques heures, remplacée par une rougeur intense et de la tuméfaction, beaucoup plus accusée sur les parties lupiques que sur la peau saine voisine.

Les douleurs sont toutefois plus faibles et de plus courte durée qu'après l'emploi de l'hydronaphtochinon, de l'acide pyrogallique, etc. Un autre symptôme désagréable, notamment si l'on applique le parachlorphénol sur la face, c'est une irritation de la conjonctive avec larmoiement très pénible, qui ne cesse qu'au bout d'une à trois heures. Ce symptôme est dû probablement au dégagement du chlore.

L'action favorable du parachlorphénol est en général très lente, mais après un certain temps elle est très nettement appréciable.

Voici les trois phases caractéristiques qu'on peut distinguer au cours du traitement :

1° La surface de la peau atteinte d'infiltration lupique est en général inégale, nodulaire, granuleuse, assez souvent d'aspect framboisé ; elle est fréquemment recouverte de croûtes rouges ou brun jaune, au-dessous desquelles il y a un peu de pus ; plus rarement elle est dépouillée de son épithélium et sécrète un liquide séreux, trouble. Après plusieurs applications de parachlorphénol, la surface du tissu lupique s'égalise, devient lisse, se recouvre d'épithélium et présente un vif éclat.

2° L'infiltrat lupique diminue beaucoup de volume, la peau est moins

épaisse ; on constate surtout ces modifications sur les ailes du nez, les lèvres, etc. Cet état se produit après dix à quinze badigeonnages.

3° L'infiltration continue à diminuer, la peau est déjà très mince. Ce qu'il y a de plus frappant dans cette période, ce sont de petites taches blanc rougeâtre de peau normale ou cicatricielle au milieu du territoire très rouge, mais qui diminue beaucoup d'étendue. La peau malade reprend son état normal à la périphérie du foyer morbide où les lésions étaient plus légères et plus superficielles ; mais aux points plus fortement atteints elle acquiert les propriétés du tissu cicatriciel, qui pénètre de la périphérie dans la peau altérée sous forme de bandes blanches.

Dans le lupus exulcérant les conditions sont un peu différentes. Le parachlorphénol détruit les bords parsemés de nodules des ulcères et l'infiltration de leur base, en partie directement, en partie en provoquant de la suppuration. Après la chute de la première eschare, le processus se renouvelle de la même manière et la suppuration devient de plus en plus faible.

L'auteur étudie ensuite le mode d'action du parachlorphénol et décrit en détail le tableau microscopique des modifications qui se produisent dans les tissus sous l'influence des applications de ce médicament.

Quant aux résultats thérapeutiques, l'auteur avoue qu'après six mois de l'emploi du parachlorphénol dans le lupus, il n'est pas en mesure de présenter un seul cas de guérison complète. Les modifications favorables sont très marquées, l'amélioration augmente graduellement chaque semaine. Il se produit encore des réactions inflammatoires, mais plus faibles qu'au début. Cette atténuation s'explique par la diminution du tissu malade.

En ce qui concerne le traitement du lupus, Elsenberg dit que le parachlorphénol détermine la cicatrisation des ulcérations, la diminution des foyers lupiques et la formation d'un revêtement épithélial ; il détruit assez rapidement les nodosités molles, en voie de nécrose et supprime ainsi en partie le tissu morbide qui constitue la source de l'extension ultérieure du lupus ; de plus, le parachlorphénol arrête le développement des nodosités récentes. A. Doyon.

**Maladie de Raynaud.** — Henry H. Morton. Raynaud's diseases with report of three cases. (*Journal of cutaneous and genito-urinary diseases*, juin 1894, p. 239.)

Mémoire assez intéressant dans lequel l'auteur expose d'abord la symptomatologie de la maladie de Raynaud, puis sa pathogénie. Il donne ensuite des exemples cliniques des trois conditions suivantes qui, d'après lui, peuvent produire une oblitération partielle ou complète du calibre des vaisseaux.

Classe I. — *Contraction spasmodique des fibres musculaires des parois vasculaires due à des troubles vaso-moteurs.* (C'est le type pur de la maladie de Raynaud. L'auteur le traite par le courant électrique descendant, en plaçant le pôle positif sur l'apophyse épineuse de la septième cervicale, et le pôle négatif sur la région lombaire.)

Classe II. — *Artério-fibro-sclérose accompagnant la néphrite chronique*

*interstitielle*. (C'est alors le traitement général de l'artériosclérose qu'il faut instituer.)

Classe III. — *Endartérite syphilitique*. (C'est la classe de beaucoup la plus favorable au point de vue du pronostic : il faut instituer le traitement antisyphilitique.) L. B.

**Traitement des maladies de la peau par l'ingestion de corps thyroïde.** — Georges Thomas Jackson. Thyroïd feeding in diseases of the skin. (*Journal of cutaneous and genito-urinary diseases*, octobre 1894, n° 10, p. 409.)

L'auteur pense que le meilleur mode d'administration du corps thyroïde consiste à employer la poudre renfermée dans des capsules de gélatine. Il n'a encore traité par cette méthode que cinq cas dont trois xérodermies, une ichtyose, une dermatite exfoliatrice. Il a observé des symptômes pénibles tels que céphalalgies, érythèmes, nausées, vertiges, lassitude, tachycardie, etc., dès qu'il donnait des doses moyennes de poudre ; et en somme il n'a obtenu que des améliorations cutanées discutables. Aussi l'auteur n'est-il pas disposé à continuer ces expériences. L. B.

**Psoriasis.** — George W. Crary. The thyroïd treatment of psoriasis and other skin diseases. (*Medical Record*, 6 octobre 1894, p. 427.)

L'auteur a traité par l'extrait glycériné de corps thyroïde neuf cas de psoriasis. Il n'a eu d'amélioration que dans deux cas, et encore dans ces deux cas, a-t-elle été d'une extrême lenteur. Il est certain que le corps thyroïde exerce une action salutaire sur la peau dans le myxœdème, et dans d'autres états morbides, puisque la peau dans tous les cas observés par l'auteur devenait douce et souple dans l'intervalle des plaques éruptives. Chez tous ses malades la température est restée au-dessous de la normale pendant tout le temps du traitement. En somme, il croit que l'administration du corps thyroïde ne pourra avoir que bien peu d'applications utiles dans les maladies de la peau. L. B.

**Psoriasis.** — C. M. Rambo. A case of psoriasis at the age of two years and five months. (*New-York med. Journal*, 13 octobre 1884, p. 452.)

Cas vulgaire de psoriasis développé chez un enfant à l'âge de 2 ans et 5 mois. L'auteur en donne une description succincte et une photographie. L. B.

**Psoriasis : traitement.** — E. Nunez. El ictiol en el tratamiento del psoriasis. (*Progreso medico de la Habana*, 1894.)

Homme de 40 ans, présentant depuis environ deux ans du psoriasis du cuir chevelu et du front. L'auteur fait savonner la tête deux fois par jour, pour faire tomber les squames, puis recouvrir les placards du psoriasis d'un mélange d'ichtyol et de glycérine à 10 p. 100. La tête est ensuite recouverte de caoutchouc. Dès le troisième jour, la couleur du placard

s'était éteinte, et les squames ne se reproduisaient plus. Au douzième jour, il ne reste qu'une tache qui, elle-même, disparaît peu à peu.

PAUL RAYMOND.

**Xanthome.** — E. J. SOUT. A case of xanthoma multiplex. (*Journal of cutaneous and genito-urinary diseases*, juin 1894, p. 244.)

Femme de 50 ans, rhumatisante, atteinte depuis quatre ans d'un ictère chronique et de syphilis depuis trois ans : la matité du foie est fort augmentée et il existe du côté de la vésicule biliaire une masse dure sur la nature de laquelle l'observation est muette. Cinq mois avant l'époque où la malade vint consulter l'auteur, elle vit apparaître vers l'angle interne des paupières supérieures des plaques de xanthome. Les faces palmaires des mains présentaient de très nombreux éléments xanthomateux situés dans les plis naturels de la main et des doigts. Il en était de même pour la face dorsale des articulations phalangiennes ; les nodules xanthomateux y atteignaient des dimensions variant de celles d'un grain de millet à celles d'un gros pois ; leur coloration était jaune citron ; à la paume des mains quelques-unes étaient rosées. Les éléments des doigts étaient très prurigineux. On trouvait d'autres nodules de xanthome vers l'angle de la mâchoire, derrière l'oreille droite, vers la partie supérieure du sterno-cléido-mastoïdien du même côté, vers les bords interne et supérieur des deux omoplates, vers la surface interne des bras au niveau de l'aisselle en avant à droite, en arrière à gauche, vers les régions olécrâniennes, entre les orteils, vers l'articulation métatarso-phalangienne du gros orteil, etc. L'urine renfermait de la bile, de l'albumine, mais pas de sucre.

L. B.

**Zona.** — M. B. HARTZELL. The protozoa-like bodies of herpes zoster : A contribution to the study of psorospermosis. (*Journal of cutaneous and genito-urinary diseases*, septembre 1894, p. 369.)

C'est Pfeiffer qui, le premier, a décrit dans les vésicules du zoster des corpuscules ressemblant plus ou moins à des protozoaires : Weigert avait déjà étudié sous le nom de nécrose de coagulation de semblables lésions qu'il avait trouvées dans les pustules de la variole. Pfeiffer ne croit pas que ce soient là des résultats de modifications pathologiques subies par les cellules épithéliales du rete mucosum ; il pense que ce sont des parasites de l'ordre des protozoaires qui, ayant gagné la peau par l'intermédiaire des vaisseaux intercostaux, produisent l'éruption caractéristique de la maladie. Plus récemment, ces idées ont été adoptées par Wasielewski.

Pendant les phases de début de l'éruption, avant que les lésions aient atteint leur entier développement, ces corpuscules sont peu nombreux ; mais à mesure que la vésicule subit son évolution complète, ils s'accroissent rapidement : dès l'apparition du pus on ne peut plus en retrouver.

On peut en distinguer trois variétés, qui peuvent d'ailleurs s'observer dans la même vésicule. La première variété, qui est de beaucoup la plus nombreuse, consiste en des cellules parfaitement rondes ou légèrement ovalaires ayant à peu près le diamètre des cellules polygonales du rete,

ayant des contours bien arrêtés, dans beaucoup de cas même des doubles contours, et à leur centre un et au plus deux noyaux. Un grand nombre de ces éléments sont d'ordinaire en train de se segmenter, aussi les voit-on souvent accouplés par paire. Ils sont d'ordinaire situés au fond de la vésicule, forment la plus grande partie de sa base et sont surtout abondants, vers la périphérie. Au milieu de ces cellules arrondies se voient les éléments de la deuxième variété, disséminés çà et là très irrégulièrement, d'ordinaire isolés, parfois réunis deux par deux. Ils sont moins abondants que les premiers, mais ils sont beaucoup plus volumineux, et leur diamètre atteint trois ou quatre fois celui d'une cellule épithéliale ordinaire. Ils ont trois parties distinctes : *a*) la cellule proprement dite, formant un large anneau de dimensions assez uniformes, sans aucune membrane limitante externe ; *b*) une capsule interne épaisse qui circonscrit ; *c*) une large cavité contenant de trois à douze cellules rondes ou ovalaires. Ces diverses parties constitutives réagissent d'une manière toute différente sous l'action des liquides colorants : la capsule interne et les cellules qu'elle contient se colorent en effet avec beaucoup d'intensité, tandis que la cellule proprement dite ne se colore que très faiblement. A un très fort grossissement on voit que la paroi interne épaisse est comme feuilletée et composée de plusieurs couches ; les petites cellules qui sont contenues dans la cavité centrale sont pourvues de nucléoles arrondis ou ovalaires et sont entourées d'une membrane qui contient de nombreux petits nodules disposés à des intervalles réguliers : ces nucléoles se colorent en rouge rosé par le liquide de Biondi, au lieu de devenir verts comme le font les nucléoles des cellules ordinaires.

Les corpuscules de la troisième variété ressemblent d'une manière générale aux précédents ; ils sont fort volumineux, piriformes. Tous ces éléments géants siègent d'ordinaire au milieu d'autres éléments cellulaires, parfois dans la cavité de la vésicule.

L'auteur croit que ce ne sont là que des cellules épithéliales qui ont subi une transformation dont on ignore encore la vraie nature, mais ce ne sont pas là, comme on l'a pensé, des protozoaires. L. B.

## REVUE DE VÉNÉRÉOLOGIE

**Blennorrhagie.** — A. Wvedensky. Affections blennorrhagiques de l'urèthre, du col utérin et des glandes bartholiniennes chez les prostituées. (*Roussvaïa Meditzina*, 1894, nos 9 et 11.)

Dans un mémoire lu au Congrès médical à Saint-Pétersbourg (le 22 décembre 1893), le docteur Wvedensky insiste sur la nécessité d'un examen microscopique *obligatoire* des écoulements génitaux des prostituées. Cet examen doit être fait chaque fois qu'elles sont internées à l'hôpital, ainsi qu'à chaque visite au dispensaire. L'auteur a trouvé maintes fois, que d'une part, les écoulements purulents du col utérin ne contenaient pas de gonocoques, tandis que d'autre part, il a constaté ces derniers, quoique rarement, dans des écoulements d'apparence purement muqueuse. Il est évident, que sans l'examen microscopique, dans des cas pareils,

l'appréciation juste est impossible, et on peut aisément faire fausse route.

L'auteur remarque que les blennorrhagies utérines donnent lieu à la contagion probablement plus souvent que les blennorrhagies uréthrales. L'examen microscopique des écoulements utérins de 306 prostituées (à l'hôpital Vialinkine à Saint-Pétersbourg) lui a donné les résultats suivants : dans 58,5 p. 100 de tous les cas il a trouvé le catarrhe du col utérin, et 41,5 p. 100 présentaient simultanément, outre l'affection du col, encore des sécrétions de l'urèthre, des glandes de Bartholin et des lacunes de Guérin (uréthrite externe). 17 p. 100 des écoulements utérins étaient purement muqueux et 82,7 p. 100 étaient plus ou moins purulents. L'auteur a trouvé des gonocoques dans 27,7 p. 100 de ces écoulements purulents ou muco-purulents et dans 11,32 p. 100 des écoulement muqueux.

Le Dr Wvedensky insiste particulièrement sur ce fait, que les gonocoques ont été trouvés dans les écoulements de 25,14 p. 100 de cas de catarrhe isolé du col utérin, c'est-à-dire dans des cas, que sans l'examen microscopique, on considère généralement comme non contagieux.

127 cas de catarrhe du col utérin (41,5 p. 100) étaient compliqués d'écoulements d'autres parties de l'appareil génital. Ainsi dans 93 cas existaient des écoulements uréthraux, dont 39,8 p. 100 seulement contenaient des gonocoques. Les sécrétions des lacunes de Guérin avaient lieu dans 22 cas, mais les gonocoques ne furent constatés que dans un seul cas. Quant aux écoulements des glandes de Bartholin, l'auteur en nota chez 18 malades ; les écoulements de 13 malades (72,2 p. 100) contenaient des gonocoques.

L'auteur insiste encore, pour que l'examen microscopique des écoulements de chaque malade dans les cas douteux soit fait à plusieurs reprises, car un seul examen est insuffisant pour trancher la question.

Dr C. de Studmer (Saint-Pétersbourg).

**Gonocoque.** — Turro. El Gonococo. (*Gaceta medica catalana*, 1894, p. 257.)

Dans ce travail expérimental du laboratoire de la Faculté de médecine de Barcelone, l'auteur passe en revue trois questions : la culture du gonocoque sur les milieux acides, la blennorrhagie expérimentale chez le chien, les caractères bactérioscopiques du gonocoque.

1° Culture du gonocoque sur les milieux acides. Les urines chargées de pus blennorrhagique sont alcalines, mais cette alcalinité dépend de la quantité de pus qu'elles renferment : ainsi, si on laisse une urine au repos dans un tube, il se forme un nuage qui gagne le fond du tube, et l'urine reste limpide, avec son acidité normale. En portant le tube à l'étuve, on constate le lendemain que l'urine est trouble, et en l'examinant au microscope, en ayant soin de ne pas remuer le fond, on voit une culture à peu près pure de gonocoques. Des streptocoques et d'autres bactéries se développent à mesure que l'urine devient alcaline. En présence de ce fait, il était naturel de penser que le gonocoque se cultive dans l'urine acide. L'auteur prépare donc avec de la gélatine, du bouillon de bœuf et des peptones un milieu nutritif acide, et par des ensemencements successifs il

est parvenu à obtenir des cultures pures de gonocoques. Il indique ensuite les caractères de ces cultures ainsi que la technique à suivre pour isoler le gonocoque sur plaques. Le gonocoque sur gélatine acide se distingue par la couleur blanc d'ivoire des colonies, par sa striation transversale : il ne liquéfie pas la gélatine. Le pus blennorrhagique paraît être toxique pour le gonocoque. En ajoutant, en effet, du pus à un tube de gélatine, le développement des micro-organismes est d'autant plus retardé que la quantité de pus est plus considérable. Ce gonocoque, si sensible à l'action du pus, présente pourtant une résistance extraordinaire dans sa lutte avec les autres bactéries. Cultivé sur les milieux acides, il conserve fort longtemps sa vitalité. Si les milieux sont neutres ou alcalins, il s'appauvrit et s'éteint, et ce phénomène dépend non pas de la composition du liquide, mais bien de sa réaction. L'alcalinisation du milieu pendant la végétation du gonocoque est la cause de l'infection au loin par le pus ; en effet, tant que le milieu est acide, les germes contenus dans le pus ne se développent pas, mais à mesure que le gonocoque alcalinise le milieu, les conditions deviennent telles que ces microbes peuvent végéter : il est donc facile d'isoler sur des milieux neutres ou alcalins des espèces qui ont germé et liquéfié la gélatine, et l'auteur montre que dans le pus blennorrhagique ces espèces sont nombreuses.

2° Blennorrhagie expérimentale. L'auteur a inoculé au chien ses cultures sur gélatine acidifiée. Il dépose sur le méat la culture de gonocoques sans l'introduire dans l'urèthre ni éroder la muqueuse. Chez quelques chiens, on obtient, au bout de vingt-quatre heures, en pressant sur l'urèthre, une goutte de pus ; on l'obtient chez tous après deux jours. La blennorrhagie chez le chien se caractérise, outre l'existence du pus, par une douleur à la miction qui se traduit par l'attitude de l'animal et parfois par ses hurlements. L'auteur a conservé un chien pendant sept semaines sans voir survenir sa guérison. L'incubation serait plus longue chez les chiennes. Le pus blennorrhagique des chiens diffère de celui de l'homme. Dès les premiers jours, il est épais : il n'a pas la coloration blanc verdâtre du pus humain, il est au contraire, chez le chien, d'un blanc jaunâtre, d'un blanc sale. En l'examinant au microscope, on voit que les gonocoques ne sont pas contenus dans l'intérieur des cellules, mais qu'ils sont libres. Quelques-uns sont en involution, et leur diagnostic est alors difficile si l'on n'a pas recours à la culture sur gélatine acide. L'auteur n'a pu obtenir chez le chien l'ophtalmie blennorrhagique ; il n'a pas réussi non plus à obtenir chez la chienne une vraie vaginite blennorrhagique. Les cultures de gonocoques, injectées dans les veines ou sous la peau, n'ont pas produit d'accident. Le virus gonorrhéique qui détermine pourtant, dit l'auteur, une si abondante suppuration dans l'urèthre du chien, se comporte donc d'une façon différente que les autres microbes pyogènes. Tous ces effets pathogènes sont dus exclusivement à la culture du microbe sur milieu acide qui exalte sa virulence. Le gonocoque s'atténue au contact du pus. Le pus d'un chien est inoffensif pour un autre chien. Le pus de l'homme ne suffit pas non plus pour produire une blennorrhagie expérimentale ; l'auteur a pu une fois cependant infecter un chien de cette façon. Le virus gonorrhéique cultivé sur gélatine acide ne perd que difficilement sa viru-

lence, et l'auteur a obtenu les mêmes résultats en se servant d'une culture de trois jours et d'une culture de cinq semaines.

3° Caractères bactériologiques du gonocoque. L'auteur passe en revue, dans la troisième partie de son travail, quelques-uns des caractères bactériologiques du gonocoque, et notamment les différences qui peuvent exister dans sa morphologie, suivant les milieux de culture et les procédés de coloration. Il termine son travail en étudiant ce qu'il appelle les formes aberrantes du gonocoque. Considérant que la forme normale du gonocoque est celle qu'il présente dans une blennorrhagie récente, l'auteur regarde comme tendant à l'involution toute forme qui s'écarte de ce type. Il considère comme le fait d'un mauvais milieu de culture, l'augmentation de volume du microbe et certaines déformations qui en démontrent l'asymétrie ; pour cette raison, il regarde comme aberrantes les formes décrites par Bum et que les traités donnent comme classiques. La tendance involutive du microbe augmente si le milieu de culture n'est pas favorable. D'une façon générale, les gonocoques sont d'autant plus virulents qu'ils se rapprochent davantage de ceux du pus, et il existerait pour l'auteur une relation entre cette virulence et les petites dimensions du microbe.

PAUL RAYMOND.

**Biologie du gonocoque.** — F. FINGER, A. GHON et SCHLAGENHAUFER. Beiträge zur Biologie der Gonococcus und zur pathologischen Anatomie des gonorrhoischen Processes. (*Archiv. f. Dermatologie u. syphilis*, 1894, t. XXVIII, p. 277.)

Les résultats du travail ci-dessus peuvent se résumer de la façon suivante :

La culture du gonocoque, faite au moyen de l'application de la sécrétion où il est contenu sur la substance nutritive versée dans une capsule de Petri, est un procédé plus simple, plus pratique et plus parfait que celui des plaques ; il permet d'obtenir bien plus sûrement des cultures pures de gonocoques.

Le mélange d'agar et de sang, mais particulièrement d'agar et d'urine, remplace avantageusement le sérum sanguin pour obtenir des cultures pures de gonocoques ; le mélange d'agar et d'urine, en particulier, bien qu'il soit inférieur au mélange de sérum et d'agar, au point de vue de la sûreté, de la réussite de la culture, lui est supérieur en ce qui concerne l'exubérance des cultures réunies.

La méthode d'application sur le mélange d'urine et d'agar, de composition convenable dans les capsules de Petri, pour avoir des cultures à l'aide de sécrétion riche en gonocoques, est la meilleure pour obtenir des cultures pures de gonocoques.

Dans le sérum sanguin, ainsi que dans l'urine, ce sont les corps azotés (albumine, globuline, urée) qui fournissent l'élément nutritif au gonocoque.

Les sels aussi, notamment les sulfates de soude et de potasse, jouent un rôle important dans la nutrition du gonocoque.

Mais le peptone est surtout indispensable dans tous nos milieux de culture pour le développement du gonocoque.

Le gonocoque ne se développe pas sur un terrain de culture fortement alcalin, tandis qu'une proportion même élevée de sels acides, n'entrave pas, mais favorise plutôt son développement.

Le gonocoque ne se multiplie dans nos milieux de culture que s'ils sont portés à une température de 25 à 39° C., son maximum de croissance a lieu aux environs de 36° C.

Dans le pus blennorrhagique, le gonocoque conserve sa virulence et sa vitalité, même à la température de la chambre, jusqu'à ce que le pus soit complètement desséché.

Les gonocoques en suspension dans l'eau perdent leur vitalité en peu d'heures.

Les cultures pures de gonocoques, mises en contact pendant deux minutes avec les antiseptiques ordinaires, conservent leur vitalité.

Les inoculations démontrent que le gonocoque est incontestablement l'agent du processus blennorrhagique.

Un processus blennorrhagique guéri ne laisse pas d'immunité, même temporaire, contre une réinfection ; une uréthrite chronique encore existante, avec ou sans gonocoque, n'exclut pas une réinfection, de telle sorte que la blennorrhagie est susceptible de réinfection et de surinfection.

Une blennorrhagie inoculée ne s'étend pas à la partie postérieure de l'urèthre avant le commencement de la troisième semaine.

Une injection de culture pure de gonocoques dans l'articulation du genou chez les animaux, détermine une arthrite aiguë à terminaison rapide, mais dans laquelle on ne constate pas une multiplication des gonocoques.

Les produits d'échange du gonocoque, obtenus par filtration des bouillons de culture ou par extraction du corps de la cellule au moyen de l'ébullition et injectés dans une articulation, ne déterminent chez l'animal aucunes lésions pathologiques.

Les cultures pures de gonocoques introduites dans la cavité abdominale des animaux, provoquent une péritonite à terminaison rapide, limitée à la région de la plaie sans multiplication notable des gonocoques.

Les affections fébriles diminuent beaucoup la réceptivité de l'homme à l'égard de l'infection blennorrhagique.

La façon dont se comporte le gonocoque, vis-à-vis du tissu des muqueuses et de leurs annexes, est notablement différente suivant le genre de leur épithélium. Sur les muqueuses à épithélium pavimenteux, le gonocoque reste à la surface.

L'épithélium cylindrique n'oppose aucun obstacle à l'immigration du gonocoque, qui pénètre très rapidement dans les lacunes et glandes.

Quand le gonocoque arrive dans le tissu, il y pénètre d'ordinaire très rapidement, et surtout dans le protoplasma des corpuscules de pus.

Le gonocoque pénétrant dans le sang et entraîné avec lui, peut donner lieu aux métastases articulaires, périarticulaires, périchondritiques les plus diverses, il se loge de préférence dans le protoplasma des cellules de pus.

Les gonocoques arrivés dans le tissu conjonctif peuvent y déterminer une véritable suppuration.

A. Doyon.

**Fréquence et époque d'apparition de l'uréthrite postérieure.** — A Lanz. Ueber die Häufigkeit und Zeit des Auftretens der Urethritis posterior bei der acuten Gonorrhoe. (*Archiv. f. Dermatologie u. Syphilis*, 1894, t. XXVII, p. 213.)

De ses observations l'auteur déduit les conclusions suivantes :

Dans 80 p. 100 des cas de blennorrhagie aiguë survenant pour la première fois, on peut, par l'épreuve de Thompson, constater l'affection simultanée de l'urèthre postérieur.

Cette grande fréquence de l'uréthrite postérieure prouve qu'il ne faut pas la regarder comme une complication, mais comme un stade constant du développement de la blennorrhagie.

Comme chez 80 malades sur 100 atteints de blennorrhagie aiguë l'affection s'étend inévitablement aux portions membraneuse et prostatique de l'urèthre, l'hypothèse de la nécessité de facteurs accidentels, — internes (prédisposition, maladies constitutionnelles), ou externes (mouvements forcés, excès alcooliques et vénériens, etc.), — pour la production de l'uréthrite postérieure, tombe d'elle-même. Cette propagation de l'inflammation à l'urèthre postérieur tient à la maladie elle-même et ne dépend d'aucune cause accidentelle. Il faut reconnaître néanmoins que certains facteurs extérieurs (coït, abus des spiritueux, mouvements forcés, injections intempestives, introduction d'instruments) peuvent hâter le développement de l'uréthrite postérieure.

Relativement au mode de traitement employé contre la blennorrhagie, il n'a pas d'influence sensible sur la production de l'uréthrite postérieure : celle-ci survient tout aussi bien quand on emploie uniquement des remèdes internes que lorsqu'on a recours aux injections.

L'uréthrite postérieure se produit beaucoup plus tôt qu'on ne l'admet presque généralement ; dans 20 p. 100 (19, 7 p. 100) des cas elle se développe au cours de la première semaine ; dans 30 p. 100 (29, 5 p. 100), au cours de la seconde ; dans 12 p. 100 (11,5 p. 100), au cours de la troisième ; dans la moitié des cas, par conséquent, dans le courant des deux premières semaines.

L'uréthrite postérieure, dans des cas rares, peut se développer sans aucuns symptômes subjectifs. En pareil cas, par conséquent, le diagnostic précoce ne peut être porté que si l'urine du malade est soumise à un examen continu à ce point de vue.

L'épreuve par irrigation, qui doit remplacer celle moins parfaite de Thompson est pratiquée de manière diverse. Ces méthodes diffèrent non seulement par le mode d'application, mais beaucoup aussi par leur précision. Il reste encore à trouver une méthode à la fois précise et d'une application pratique facile. A. Doyon.

**Évolution de la blennorrhagie.** — Zur Frage von der Recidive und Uebertragbarkeit der Gonorrhoe. (*Wiener klin. Wochenschrift*, 1894, p. 441.)

De ses expériences et recherches, l'auteur tire les conclusions suivantes :

1° Toute muqueuse affectée de blennorrhagie s'habitue peu à peu à ses gonocoques.

2° La blennorrhagie chronique n'empêche absolument pas une nouvelle infection malgré la présence de gonocoques, c'est-à-dire une infection avec des gonocoques de provenance étrangère. En d'autres termes : il n'y a pas d'immunité acquise contre la blennorrhagie.

3° Les gonocoques ne perdent nullement leur virulence dans la blennorrhagie chronique.

4° Il n'existe pas de blennorrhagie survenant d'une manière chronique.

5° Les cas d'exacerbation dans la blennorrhagie chronique, doivent sans doute être rapportés à une infection récente.

6° L'accoutumance entre la muqueuse et les gonocoques, telle qu'elle se produit dans le cours de la blennorrhagie chronique, cesse dès que les gonocoques se sont installés chez un autre individu. De cette façon, ils deviennent de nouveau infectieux pour le premier malade.

A. Doyon.

**Complications de la blennorrhagie.** — C. Mazza. Un caso di polisierosite da gonococco (culture dell' essudato pleurico). (*Giornale della R. Accademia di medicina di Torino*, mars 1894, p. 180.)

Fillette (l'âge n'est pas indiqué dans l'observation) violée à la fin de février par un homme atteint de blennorrhagie ; dans la première semaine de mars, malaise général, douleurs dans l'épaule gauche, puis douleurs dans les genoux et les pieds. Le 13 mars, on constate une pleurésie droite avec épanchement et écoulement vaginal abondant; puis surviennent des douleurs dans les deux articulations radio-carpiennes et, au commencement d'avril, une pleurésie gauche. Plus tard, péricardite et peut-être endocardite.

Le 3 mai, ponction exploratrice de la plèvre gauche ; on en retire un liquide jaunâtre, un peu trouble.

L'examen du liquide y fait constater la présence de leucocytes de dimensions variées, à un ou plusieurs noyaux, et de groupes de diplocoques, en forme de grain de café, ne prenant pas le Gram, occupant quelques leucocytes et quelques cellules endothéliales ; pas d'autres microorganismes.

Les cultures dans le sérum humain stérilisé à l'agar ont donné des colonies d'un diplocoque présentant les mêmes caractères morphologiques et les mêmes réactions colorantes que celui de l'exsudat, tendant à se réunir par groupes de quatre. Les cultures sur l'agar simple, l'agar glycériné et le sérum sont restées stériles. Georges Thibierge.

Pitres. — Accidents cérébraux dans le cours de la blennorrhagie. (*Revue neurologique*, 15 août 1894, p. 441.)

Obs. I. — Homme de 59 ans, atteint de blennorrhagie avec arthropathies du poignet et du coude droits, attaque d'apoplexie, hémiplégie droite totale avec aphasie ; sept semaines plus tard, attaques épileptiformes à type jacksonnien ; mort. A l'autopsie, vaste ramollissement

cérébral du territoire de la sylvienne, pas d'athérome des artères ; cœur et aorte sains.

Obs. II. — Homme de 24 ans, atteint pour la deuxième fois d'une blennorrhagie qui a duré cinq semaines ; elle n'était pas complètement guérie lorsqu'il est pris un matin d'un étourdissement suivi d'hémiplégie gauche qui s'améliore assez rapidement, mais laisse encore au bout de six mois une parésie du côté gauche avec exagération du réflexe rotulien et trépidation épileptoïde. Pas d'athérome des artères périphériques.

M. Pitres ne veut tirer aucune conclusion de ces faits, qu'il rapproche seulement d'un fait rapporté par Tambourer (Société de neurologie de Moscou, 21 janvier 1894), dans lequel un sujet de 25 ans, atteint de blennorrhagie datant de cinq ans, succomba à une attaque d'apoplexie. Il déclare cependant que, si les observations d'hémiplégie co-blennorrhagique venaient à se multiplier, il faudrait bien en tenir compte, et qu'on serait peut-être ainsi amené à reconnaître que la chaudepisse peut donner lieu à des ramollissements cérébraux comme elle donne lieu a des myélites. GEORGES THIBIERGE.

**Traitement de la blennorrhagie.** — JOSEPH D. FARRAR. Potassium permanganate and zinc sulphate as injection in gonorrhœa. (*New-York medical Journal*, 30 juin 1894, p. 821.)

Article sans grande importance, dans lequel l'auteur insiste minutieusement sur les détails nécessaires à connaître pour bien faire une injection uréthrale ordinaire. Il préconise comme liquide d'injection un mélange contenant un quart de grain de sulfate de zinc et un huitième de grain de permanganate de potasse pour un drachme d'excipient composé d'eau distillée et de mucilage d'acacia. L. B.

## REVUE DE SYPHILIGRAPHIE

**Origines de la syphilis.** — ALBERT S. ASHMEAD. Origin of syphilis in ancient America. (*Journal of cutaneous and genito-urinary diseases*, août 1894, p. 344.)

L'auteur, dans un article assez fortement documenté, soutient la thèse que les populations dites aborigènes de l'Amérique descendent des Asiatiques de l'Extrême-Orient, et par suite il est fort probable que la syphilis existait déjà chez eux depuis plusieurs centaines d'années, lors de l'arrivée de Christophe Colomb dans leur pays ; en effet, il est hors de doute que la syphilis était déjà connue au Japon au moins au septième siècle. L. B.

**Syphilis en Russie.** — Mme D. SANDBERG. La syphilis dans le district Koslovsky. (*Vratsch*, 1894, nos 26 et 30, p. 740, 847 et suiv.)

Dans ce travail très détaillé l'auteur donne la statistique de 2,540 malades dont 523 syphilitiques, qu'elle a eus à traiter. Elle tire de sa statistique les conclusions suivantes :

1° Sont atteints de syphilis 20,6 p. 100 de malades venus à la consulta-

tion externe. Mais en réalité le pourcentage de syphilitiques est beaucoup plus élevé, et dans quelques villages la « syphilisation » de la population est complète.

2° Chez les adultes on rencontre la syphilis à la période tertiaire trois fois plus fréquemment qu'à la période secondaire. Chez les enfants la syphilis de la période secondaire est plus fréquente (58 p. 100 à la période condylomateuse ; 42 p. 100 à la période gommeuse).

3° Chez 60 p. 100 d'enfants environ les lésions secondaires se retrouvent chez les malades au-dessous d'un an, où la syphilis est presque exclusivement héréditaire. A partir d'un an les lésions tertiaires prédominent, aussi bien chez les enfants que chez les adultes.

4° La période secondaire de la syphilis évolue chez les adultes d'une façon très bénigne ; aussi les malades s'adressent-ils plus souvent au médecin à la période tertiaire.

5° Les papules syphilitiques se retrouvent six fois plus souvent dans la cavité buccale que sur les organes génitaux externes. Chez les enfants à la mamelle, le lieu de prédilection de ces papules est la région anale.

6° Tous les cas de chancre induré étaient extragénitaux.

7° Le nombre de cas de syphilis tertiaire est un peu plus fréquent chez les femmes que chez les hommes. En général, l'évolution de la syphilis est plus grave chez les femmes, et elles ont plus besoin du secours médical que les hommes.

8° Presque dans un tiers des cas les lésions gommeuses atteignaient les os, parmi lesquels le tibia 39 fois sur 100.

9° Les lésions tertiaires les plus graves de la peau, des yeux, des os et des cartilages se rencontrent chez les femmes. Au contraire, les lésions du système nerveux et des parenchymes sont plus graves chez les hommes.

10° La syphilis est, à tous les points de vue, la maladie qui réclame le plus le secours du médecin. Les syphilitiques constituent le meilleur élément au point de vue de l'efficacité du traitement parmi les malades qui viennent à la consultation externe.

11° A l'état actuel de la position économique, sociale et intellectuelle des paysans (russes), on ne peut songer qu'au traitement curatif, et non pas préventif de la syphilis.

12° Le moyen le plus efficace de combattre la syphilis, c'est de faire que le secours *des médecins* soit plus à la portée de la population (des médecins et non d'officiers de santé, car les paysans russes sont prêts à faire à pied un détour de cinq à dix kilomètres pour s'adresser plutôt aux premiers qu'aux seconds).

13° Un dispensaire ordinaire, même non spécifique, même sans hôpital, est une arme toute-puissante contre la syphilis. Dans les contrées où la syphilis est déjà invétérée, les paysans et surtout les paysannes reconnaissent tant et si bien le besoin d'avoir le secours médical sous la main, qu'ils sont prêts à sacrifier pour cela leurs derniers sous.

14° Le traitement de la syphilis aura un effet excellent sur l'état économique de la population, rendant à la vie et au travail ses membres malades, transformant les parias en membres de famille. Il peut avoir

aussi une influence instructive, provoquant chez le peuple la confiance dans la science et les savants. Un dispensaire est un des rares conducteurs de lumière dans les milieux sombres et malades des villages russes. S. Broïdo.

**Syphilis vaccinale.** — Deforine. Inoculation de la syphilis par la vaccination. (*Rousskaïa Medicina*, 1894, n° 32.)

Un enfant d'un an, d'une famille saine, fut apporté à l'auteur pour la non cicatrisation des pustules vaccinales. Au niveau des trois piqûres sur l'épaule, faites pour la vaccination, il y avait trois ulcérations recouvertes d'une croûte rouge sombre et siégeant sur une base indurée. Les ganglions axillaires, cervicaux et du coude sont engorgés, indolores. Syphilides papuleuses, plaques muqueuses à l'anus et à la gorge. L'infection est donc évidemment récente.

La vaccination fut faite de pis à bras et l'infection ne pouvait être produite qu'à l'aide des instruments. S. Broïdo.

**Syphilis vaccinale.** — Haushalter. Un cas de syphilis vaccinale. (*Revue médicale de l'Est*, 1er mai 1894, p. 265.)

Enfant de 5 ans, vacciné avec du vaccin de génisse en tube dans une séance où avaient été vaccinés plusieurs enfants sur lesquels on n'a aucun renseignement. Chancre vaccinal au bras droit, puis plaques muqueuses buccales et pharyngées, adénopathies superficielles multiples, syphilides papuleuses, alopécie.

L'auteur insiste sur la nécessité d'employer pour la vaccination un instrument particulier à chaque sujet et de la pratiquer avec l'instrument préalablement chargé de vaccin. Georges Thibierge.

**Infection syphilitique extra-génitale.** — R. Krefting. Extragenitale Syphilisinfection. 539 cas. (*Archiv. f. Dermatologie u. Syphilis*, 1894, XXVI, p. 167.)

Le travail de l'auteur comprend une statistique portant sur 25 ans. Dans ce laps de temps il a été traité à la clinique de l'Université de Christiania 2,916 malades, atteints de syphilis par voie génitale : 1,354 hommes et 1,562 femmes. Pendant cette même période on a reçu à l'hôpital 539 malades qui avaient contracté la syphilis par voie extra-génitale, par conséquent 15,6 p. 100 de tous les malades. Parmi eux on comptait 292 adultes (dont 61 hommes et 231 femmes) et 247 enfants, 117 garçons et 130 filles. Sur les 1,354 hommes infectés par voie génitale, il n'y a eu que 61 infections extra-génitales, c'est-à-dire 4,3 p. 100, tandis que pour les femmes la proportion d'infection extra-génitale est de 12,8 p. 100.

Durant 280 cas, c'est-à-dire dans plus de la moitié des 539 cas de syphilis contractée par voie extra-génitale, le siège de l'affection primaire a été observé dans les régions suivantes :

| | | | | |
|---|---|---|---|---|
| Lèvres et commissures buccales. | 142 cas | 35 hom. | 77 fem. | 30 enf. |
| Gencives..... | 1 » | 1 » | » | » |
| Langue..... | 11 » | 3 » | 3 » | 5 » |

| | | | | |
|---|---|---|---|---|
| Parynx | 58 cas | 9 hom. | 43 fem. | 6 enf. |
| Mamelles | 58 » | » | 58 » | » |
| Menton | 1 » | » | 1 » | » |
| Front | 1 » | » | 1 » | » |
| Cuir chevelu | 2 » | 1 » | 1 » | » |
| Creux poplité | 1 » | » | 1 » | » |
| Abdomen | 1 » | 1 » | » | » |
| Doigts | 4 » | 3 » | 1 » | » |

Relativement à l'infection par les lèvres et le pharynx, on trouve toujours dans le journal la mention de la déformation du cou. provoquée par l'engorgement asymétrique des ganglions sous-maxillaires et cervicaux, du côté où siège l'affection primaire.

En ce qui concerne les chancres mammaires, on a toujours trouvé les ganglions axillaires engorgés; le diagnostic de ces chancres n'a jamais offert de difficultés.

A l'exception d'environ 100 cas, on est fixé sur le mode de contagion de tous les cas indiqués ci-dessus d'infection extra-génitale.

Les infections *per os*, qui comprennent environ les 3/4 de tous les cas, sont attribués à l'usage de la vaisselle et de verres, à des baisers, à l'allaitement, à la pipe, au cigare.

Dans ce journal de la clinique. il est mentionné 22 grandes épidémies comprenant une maison ou une famille.

L'auteur croit pouvoir déduire du relevé qu'il a fait, qu'une grande partie des malades atteints de syphilis par voie extra-génitale ont présenté des accidents graves avec exanthèmes intenses et iritis, et que le séjour à l'hôpital a été en général sensiblement plus long.

Particulièrement chez les adultes infectés par les seins et les lèvres, la syphilis paraît avoir affecté une forme sévère avec récidives relativement tardives. A. Doyon.

**Chancres extra-génitaux.** — E. Rochon. Chancre induré du lobule de l'oreille. (*Médecine moderne*, 21 juillet 1894, p. 914.)

Fillette de 4 ans et demi, présentant une éruption de papules légèrement squameuses remontant à une douzaine de jours; pléiade ganglionnaire cervicale. A la face externe du lobule de l'oreille droite, croûte, recouvrant une surface rouge facilement saignante, au niveau de laquelle on sent une induration parcheminée, bien limitée. Il y a quatre mois, on a fait percer le lobule des oreilles par un voyageur forain, marchand de bijouterie; à gauche, la cicatrisation s'est faite rapidement; à droite, la lésion a suppuré, et, après s'être presque complètement cicatrisée, s'est de nouveau recouverte de croûtes. Pas de syphilis dans l'entourage de l'enfant. Georges Thibierge.

— Chapuis. Nouvelle observation de chancre syphilitique de la muqueuse pituitaire. (*Gazette des hôpitaux*, 19 juillet 1894, p. 777.)

Homme de 23 ans, présentant une infiltration œdémateuse des deux tiers inférieurs du nez, prédominant à droite; ailes du nez épaissies, sous-

cloison abaissée ; coloration rose sombre, violacée, lie de vin clair des parties tuméfiées ; ulcération occupant toute la circonférence de l'orifice de la narine droite, recouverte de croûtes impétigineuses épaisses ; l'ulcération, de couleur rouge jambon, est de forme arrondie assez régulière, à bords non décollés ni taillés à pic, reposant sur une infiltration rénitente, remontant à 2 centim. et demi ou 3 centim. dans la narine ; ganglions sous-maxillaires droits tuméfiés et apparents à la vue. Roséole papuleuse.

L'ulcération remonte à vingt-trois jours ; elle a débuté à la face interne de l'aile de la narine droite, s'est agrandie progressivement, et s'est accompagnée de tuméfaction du nez au bout d'une dizaine de jours. Elle est apparue trois jours après un coït avec une fille de maison, le coït précédent remontant à plus de deux mois et demi.

L'auteur rejette pour ces motifs une origine vénérienne. Il attribue le développement du chancre à ce que le sujet avait l'habitude de porter fréquemment les doigts dans ses narines où il avait souvent des croûtes d'impétigo, et s'est inoculé les sécrétions d'une maladie vénérienne dont était atteint (les renseignements fournis par le malade établissent l'existence de cette maladie, qui nécessitait des pansements à l'iodoforme, mais ne précisent pas sa nature) l'officier auquel il était attaché comme ordonnance.

GEORGES THIBIERGE.

— COPPEZ. Un cas de chancre induré double de la paupière supérieure (*Journal de médecine et de pharmacie de Bruxelles*, 3 novembre 1894, p. 697.)

Homme de 28 ans, ayant depuis un mois, au-dessous de la queue du sourcil, à droite, un bouton qui s'est peu à peu agrandi ; deux ou trois jours plus tard, début du chancre à l'aine droite.

A l'entrée à l'hôpital, on constate : 1° au niveau de la queue du sourcil droit une ulcération superficielle, arrondie, surélevée, à fond vernissé, à base nettement indurée, grande comme une pièce de un centime ; 2° sur le bord de la paupière supérieure du même côté, une seconde ulcération suintante, semi-lunaire, ayant 1 centim. de diamètre transversal sur 4 à 5 millim. de diamètre vertical, occupant surtout la face cutanée de la paupière ; œdème mou de toute la paupière, adénopathie parotidienne très accentuée à droite ; 3° à l'aine droite, ulcération ovalaire, à grand axe suivant le pli de l'aine, sèche, vernissée, reposant sur une base légèrement surélevée et indurée ; 4° à la base de la verge, sur sa face supérieure, deux ulcérations recouvertes de croûtes verdâtres, sans induration nette ; engorgement bilatéral des ganglions de l'aine. Plaques muqueuses du gland et de la bouche, roséole généralisée. Les chancres ont succédé à des rapports avec une femme atteinte de condylomes syphilitiques hypertrophiques de la vulve et de la face interne des cuisses.

GEORGES THIBIERGE.

*Le Gérant :* G. MASSON.

IMPRIMERIE LEMALE ET Cie, HAVRE

# SUR UN NOUVEAU CAS DE DYSTROPHIE PAPILLAIRE ET PIGMENTAIRE

## ACANTHOSIS NIGRICANS

Par **J. Darier.**

Je dois à la libéralité de mon maître, M. E. Besnier, de pouvoir vous présenter un nouveau cas de cette maladie, dont j'ai recueilli les premières observations en France (1) en 1889 et 1890, la priorité de la publication appartenant à Pollitzer et à Janovski (2), lesquels ont proposé le nom d'*acanthosis nigricans*.

Le malade que voici me semble intéressant à un double point de vue :

1° L'affection cutanée est chez lui à son début ; l'apparition de ses premiers symptômes ne remontait sûrement pas à plus d'un mois et demi lorsqu'il s'est présenté à la consultation le 1er février 1895 ; et cependant les caractères de la maladie étaient déjà si nets, si conformes au type précédemment établi, qu'on est en droit de conclure à la légitimité et à l'individualité certaine de ce type morbide.

2° Cet homme accuse des troubles digestifs graves, datant de plusieurs années ; c'est là un nouvel argument en faveur de la relation que j'ai tenté d'établir entre la dystrophie cutanée d'une part et certains troubles abdominaux d'autre part.

Voici d'abord l'observation de ce malade :

Le nommé B..., âgé de 30 ans, est sous-officier en retraite ; il est brun, d'une stature au-dessus de la moyenne et vigoureusement constitué ; mais il a souffert dans sa nutrition. Sans être précisément en état de cachexie, il a maigri sensiblement et son teint est à la fois blafard et un peu terreux.

Quand on l'examine nu, on est à première vue frappé de la coloration brunâtre de certaines régions des téguments, et notamment du cou, des plis articulaires et de la région épigastrique. Une étude tant soit peu atten-

(1) J. Darier. Dystrophie papillaire et pigmentaire. *Bull. de la Soc. Franç. de Dermatol. et de Syphiligr.*, 1893, p. 421, et *Annales de Dermatologie*, 1893, p. 865.

(2) *Atlas international des maladies rares de la peau*, fasc. IV, 1890.

tive montre qu'en même temps qu'une pigmentation anormale il y a chez lui un aspect rugueux, verruqueux ou papillomateux de la peau dans les mêmes points et accessoirement dans quelques régions non pigmentées.

Telle est la lésion dominante ; accessoirement on découvre : 1° des papillomes multiples ; 2° des nævi très nombreux.

Il est nécessaire de passer successivement en revue les divers départements du corps.

A la face, qui dans son ensemble offre une teinte un peu bistrée et pâle, il n'y a une modification bien nette de la peau qu'au niveau du menton, du pli qui le surmonte et de la lèvre inférieure. Ces parties sont plus foncées que le reste, recouvertes d'élevures inégalement pigmentées, du volume d'une tête d'épingle ou d'un grain de chènevis tout au plus, serrées les unes contre les autres, sessiles, quelquefois étranglées à leur base, et parfois centrées par un follicule pileux. Pas de desquamation. A la pression, ici non plus qu'ailleurs, il ne s'écoule aucune substance hors de ces saillies verruqueuses, qui évidemment ne sont pas dues à une hypertrophie glandulaire. Au pourtour des yeux, sur les paupières inférieures surtout, on note un état légèrement ponctué ou chagriné de la peau, qui a une teinte jaunâtre. La bordure des orifices, bouche, narines, yeux, oreilles, est saine. Le cuir chevelu n'est pas modifié.

Au cou, et notamment sur les deux côtés de la nuque ainsi que dans la région sous-hyoïdienne, l'altération est à son maximum ; c'est par là d'ailleurs qu'elle a débuté. La peau offre une couleur d'un brun sale, « crasseux », pourrait-on dire, mais avec des nuances de pigmentation plus ou moins marquée formant un ensemble tacheté ou marbré ; en même temps les sillons normaux sont plus accentués, les plis sont plus marqués, dessinant un quadrillage irrégulier qui sépare des élevures planes ou hémisphériques de grosseur variable, inégalement saillantes et diversement pigmentées. On ne peut pas, par tension, ramener la peau à l'état plan et lisse, on diminue seulement l'état rugueux ; sur les bords des régions atteintes la lésion disparaît progressivement. C'est, à un moindre degré que chez les malades que j'ai précédemment observés, l'apparence « d'écorce de vieux chêne », mais en diminutif, ou de maroquin grossier.

Le dos, la face antérieure du thorax, sont normaux sauf la présence des nævi pigmentaires dont je parlerai plus loin. Les mamelons sont pourtant plus verruqueux que d'ordinaire, et, au dire, du malade, plus saillants et plus bruns qu'ils n'étaient précédemment.

A la région épigastrique et préombilicale se voit une teinte bistre, qui tranche sur la couleur pâle du reste de l'abdomen et occupe l'étendue de la largeur de la main sur la ligne médiane, s'effile latéralement pour disparaître progressivement sur les flancs, en demi-ceinture. La peau bistrée est en même temps rugueuse ou plutôt quadrillée. Quand on déplisse la cicatrice ombilicale on y voit des saillies papillaires du volume d'un grain de blé, serrées les unes contre les autres et rosées.

Les organes génitaux sont fortement pigmentés, plus qu'ils ne l'étaient il y a deux mois. Mais il y a surtout une modification très accentuée du pli interfessier, de la région péri-anale, du périnée et des plis inguino-scrotaux. Ici encore on note une pigmentation d'un brun ardoisé, un

état rugueux ou papillomateux aussi marqué, si non plus, qu'au cou.

Les membres inférieurs, fesses, cuisses, jambes et pieds n'offrent rien de remarquable. Les creux poplités ont une teinte tirant légèrement sur le jaune.

Les membres supérieurs sont plus atteints. Tout d'abord les aisselles, et particulièrement au niveau de la saillie du bord inférieur des muscles pectoraux et dans la portion pileuse, présentent une teinte à la fois plus rosée et plus brunâtre que d'ordinaire et le même état verruqueux et rugueux que le cou.

Au pourtour des coudes la peau est légèrement chagrinée.

Les mains ont, à un moindre degré, il est vrai, les caractères que j'ai décrits dans l'observation de mes premières malades. Sur la face palmaire la couche cornée est épaissie, les crêtes papillaires sont saillantes, ponctuées régulièrement par les pores sudoripares ; toute la surface est d'un jaune clair. Sur la face dorsale des poignets, des mains et des doigts il y a un état finement chagriné ou velouté de la peau qui a une coloration grisâtre. Les ongles sont normaux.

Cet état râpeux et sec des mains, si caractéristique en lui-même, ne se retrouve pas aux pieds.

Les muqueuses sont à peu près normales ; on remarque seulement que la langue est velvétique, a des papilles longues qu'on peut écarter à volonté en y dessinant une raie. Il n'y a en aucun point de la bouche de pigmentation anormale. La conjonctive offre une légère teinte subictérique.

Il n'y a aucun trouble de la sensibilité au niveau des régions malades ; le malade transpire très peu, les mains sont toujours sèches. J'insiste sur le fait que les surfaces atteintes ne sont recouvertes d'aucun enduit quelconque qu'on puisse détacher par grattage ou lavage ; il n'y a pas trace de desquamation.

J'ai dit qu'accessoirement on trouvait chez cet homme des papillomes et des nævi.

Les *papillomes* sont disséminés sur les épaules, dans la région deltoïdienne et scapulaire, au nombre d'une quinzaine de chaque côté ; saillants, du volume d'un petit pois au maximum, généralement miliaires, ils sont à demi-pédiculés, hérissés de saillies cornées, lesquelles sont presque toujours couchées d'un même côté. On pourrait les comparer à de toutes petites pattes de taupe. Ils ont la coloration de la peau normale. Ces papillomes sont d'apparition récente ; il y a six semaines le malade n'en avait pas un seul.

Les *nævi* appartiennent à des variétés très diverses ; il y en a de pigmentés, noirs, bruns ou café au lait ; d'autres ont la teinte du fond, ou ressortent en clair là où la peau est très foncée.

Ils sont plans ou légèrement élevés, sessiles ; quelques-uns, pédiculés et mous, sont de véritables molluscum pendulum. Ponctiformes ou atteignant l'étendue d'un haricot, la majorité d'entre eux sont cependant lenticulaires, d'un brun foncé et légèrement saillants. On en compte six ou huit sur la face, une quinzaine sur les épaules et le dos, cinq ou six sur la face antérieure du tronc ; enfin on en retrouve trois ou quatre sur les

membres inférieurs. Ces nævi, non recouverts d'un enduit séborrhéique, sont bien distincts des verrues séborrhéiques que nous avons eu l'occasion de voir sur d'autres malades atteints de la même dystrophie papillaire et pigmentaire.

Au dire du malade, il aurait toujours eu des nævi nombreux, mais depuis quelques semaines ceux-ci auraient pris un développement évident tant en étendue, qu'en couleur et même en nombre.

Les *antécédents* de cet homme sont les suivants : Sa mère est morte d'une maladie de cœur. Son père est mort à l'âge de 56 ans d'un « ulcère de l'estomac. » ; il a vomi pendant de longues années, et du sang à plusieurs reprises ; il avait beaucoup maigri. Dans ces conditions on voit qu'il y a de fortes présomptions pour qu'il se soit agi d'un cancer. Pas d'autres renseignements importants sur les ascendants et collatéraux.

Lui-même a joui d'une excellente santé jusqu'en 1886, époque à laquelle il est parti pour le Tonkin dans la légion étrangère. Au bout d'un mois de séjour il prit la fièvre typhoïde et resta deux mois à l'hôpital. Trois mois après il aurait eu des accès de fièvre intermittente qui furent traités par la quinine à la dose quotidienne d'un gramme à un gramme cinquante.

En juillet 1888, au retour d'une reconnaissance, il fut pris d'un accès pernicieux, caractérisé par une perte de connaissance qui dura une demi-journée et des vomissements. On le traita dix jours par la quinine.

A partir de ce moment il a continué à souffrir de vomissements et de douleurs d'estomac pour lesquels il fut renvoyé à son corps en Algérie, puis rapatrié. Depuis quatre ans qu'il est de retour en France, les vomissements n'ont pas manqué un seul jour de se produire jusqu'en décembre 1894, sauf deux ou trois fois où il y a eu des interruptions de peu de jours, et notamment une interruption de huit jours à la fin de l'année dernière. Les vomissements sont alimentaires et surviennent régulièrement trois heures et demie après les repas ; le plus souvent ils sont précédés de régurgitations acides. A trois reprises, la dernière fois en décembre il a rendu des matières couleur chocolat après avoir absorbé du lait. Jamais il n'a observé de mélæna. Dans ces conditions il n'a pu se livrer à aucun travail suivi ; il a fait de nombreux séjours dans les hôpitaux, notamment au Val-de-Grâce dans le service de M. Du Cazal, d'août à décembre 1892. On lui reconnut à ce moment, dit-il, une « induration de la partie antérieure de l'estomac » ; on lui fit des lavages de l'estomac, on lui administra divers remèdes sans aucun succès. Depuis trois ans il s'est mis absolument et exclusivement au régime lacté. Quant à l'état de la nutrition, on en peut juger par les renseignements suivants : En 1886, à son départ, il pesait 80 kilog., en 1889 et encore en 1892, 61 kilog. ; actuellement il pèse 69 kilog. 500.

La dystrophie cutanée a débuté au milieu du mois de décembre dernier, c'est-à-dire il y a à peine deux mois, et cela presque en même temps aux différentes régions atteintes ; le malade s'est aperçu d'abord qu'il n'arrivait pas à se nettoyer le cou, lequel présentait constamment une teinte crasseuse. Les papillomes ont commencé à se développer à la même époque.

L'*examen des viscères* révèle l'intégrité du cœur et des poumons. Le ventre est d'aspect normal comme volume et forme ; il n'est pas douloureux au palper, sauf à l'épigastre où une pression profonde réveille une

légère sensibilité. L'estomac présente une dilatation qui n'est pas extrême ; à la percussion sa sonorité est un peu trop étendue : on produit facilement le clapotage jusqu'à deux ou trois travers de doigt de l'ombilic. On ne perçoit pas de tumeur au palper ; il est possible qu'il y ait un peu de résistance de la paroi stomacale, une induration légère, mais le fait manque de netteté.

Le foie est de volume normal, ne dépasse pas les fausses côtes. En revanche, la rate est hypertrophiée et sa matité mesure au moins 13 centimètres dans sa plus grande étendue.

Le symptôme physique le plus remarquable est une *adénopathie sus-claviculaire gauche*. Tandis que les ganglions ne sont perceptibles dans aucune autre région, on trouve au-dessus de la clavicule gauche et près du sterno-mastoïdien, un groupe de quatre ganglions du volume d'une petite noisette ou d'une amande, mobiles, indolents, assez durs. Ce paquet forme une saillie légère mais appréciable à la vue.

Pendant le séjour du malade dans le service, on a constaté les vomissements quotidiens et réguliers de lait imparfaitement digéré, les régurgitations et les douleurs après les repas. Le bicarbonate de soude, après le repas, diminue un peu la sensation douloureuse. Le sommeil est léger. Il n'y a pas de troubles nerveux, notamment pas d'asthénie ou d'abattement marqué. Les urines sont normales comme quantité, de couleur foncée, mais elles ne contiennent ni sucre ni albumine ; l'urée est diminuée.

En résumé, on constate chez cet homme les signes bien nets de la dermatose décrite sous le nom de *dystrophie papillaire et pigmentaire* ; quoique le début en soit récent, la localisation régionale et symétrique des lésions, leur constitution par un double processus d'hypertrophie papillaire et de pigmentation, dont j'ai fait l'étude histologique dans un autre cas, sont ici parfaitement accusés. L'état spécial des mains et de la langue se rapproche évidemment de ce que nous avons précédemment observé ; il y a, comme d'ordinaire, des papillomes multiples et en plus des nævi pigmentaires.

On doit relever, une fois de plus, les différences flagrantes qui existent entre cette dermatose d'une part, et, soit les autres mélanodermies connues (addisonienne, etc.), soit les états ichtyosiques et séborrhéiques, d'autre part.

Cette dystrophie s'est développée au cours d'une dyspepsie chronique grave qu'on peut, avec vraisemblance, rattacher à la présence probable d'un néoplasme gastrique. On trouve en effet des vomissements persistants depuis quatre ans, une dénutrition évidente, un teint terreux, des signes locaux douteux du côté de l'épigastre, mais très nettement une adénopathie sus-claviculaire, dont la signification a pu être contestée récemment, mais qui dans l'espèce a cependant une certaine valeur ; enfin le père du malade paraît avoir succombé à un cancer de l'estomac.

Je rappelle que de mes deux malades, dont j'ai publié l'histoire en 1893, l'une est morte de carcinomatose abdominale, l'autre présentait des signes si évidents de cancer de l'estomac que M. Vidal n'a pas hésité à inscrire ce diagnostic sur l'étiquette des moulages qui ont été pris sur elle. Pollitzer a noté, sur ma demande, que sa malade était aussi cancéreuse; celle de Janovski souffrait de troubles gastriques depuis de longues années. Le cas de MM. Hallopeau et Jeanselme (1) offre les plus grandes analogies avec celui que je mets sous vos yeux, puisque leur sujet vomissait depuis longtemps, avait des douleurs épigastriques, avait un peu maigri et présentait des ganglions volumineux et durs dans la fosse sus-claviculaire gauche.

J'ajoute que les observations d'acanthosis nigricans qui ont été plus récemment publiées mentionnent des particularités analogues. En effet, Mourek (2) qui en a rapporté un fort bel exemple, bien étudié, dit que son malade, âgé de 57 ans, chez lequel la pigmentation datait de six mois, souffrait depuis deux ans environ d'anorexie et de troubles digestifs sérieux ; cette dyspepsie chronique avec amaigrissement, anachlorhydrie et hypoazoturie, lui semble imputable à un carcinome gastrique. — M. François Hue (3) relate le cas d'une femme de 49 ans qui mourut de la généralisation d'un cancer végétant de la matrice après avoir présenté les lésions cutanées typiques de la dystrophie papillaire et pigmentaire ; l'autopsie ne fut pas faite, mais l'auteur trouve logique de supposer que des noyaux secondaires s'étaient installés dans le pancréas et les capsules surrénales. — L'observation de Malcolm Morris ne m'est connue que par un extrait bien incomplet (4) ; j'y relève cependant que sa malade était amaigrie et affaiblie et qu'un an avant l'apparition de sa dermatose elle avait eu des ménorrhagies abondantes (5).

Il y a donc une coïncidence constante et réellement frappante de la dystrophie cutanée et de troubles viscéraux graves ; elle nous apparaît comme étant toujours secondaire à ceux-ci. On ne peut dire par quel mécanisme la carcinose gastrique ou péritonéale produit la dystrophie cutanée. Il est deux hypothèses qui se présentent à l'esprit : celle d'une auto-intoxication et celle bien plus séduisante, à mon sens, d'une action de la carcinose sur le sympathique abdominal.

(1) HALLOPEAU, JEANSELME et MESLAY. Sur un cas de dystrophie papillaire et pigmentaire. *Ann. de Dermatol. et de Syphiligr.*, 1893, p. 876.

(2) MOUREK. *Monatshefte f prakt. Dermatol.* Bd. XVII, p. 366.

(3) FR. HUE. Dystrophie papill. et pigm. ; *Normandie méd.*, 15 août 1893, n° 16.

(4) MALCOLM MORRIS. Un cas d'acanthosis nigricans. *Sem. méd.*, 1894, n° 36, p. 290.

(5) Le cas de JOSEPH (Ueber ungewöhnliche Ichthyosisformen, IV^e *Congrès de la Soc. allemande de Dermatol. à Breslau*, 1894) paraît être une ichtyose cornée atypique ; l'auteur en rapproche à tort l'acanthosis nigricans.

Le cas actuel, confirmant absolument les observations antérieures, m'autorise à émettre les conclusions suivantes :

1° *La dystrophie papillaire et pigmentaire (acanthosis nigricans) est un type morbide légitime et bien défini, une dermatose régionale et symétrique, affectant dès son début des localisations précises et constantes, et caractérisée par une hypertrophie papillaire et une pigmentation anormale.*

2° *Cette dystrophie paraît se développer toujours secondairement à une carcinose gastrique ou abdominale, sans qu'on puisse toutefois dire actuellement quel est le mécanisme physiologique qui intervient pour la produire. Elle doit donc figurer parmi les dermatoses qui dépendent de maladies internes.*

# UN CAS D'EXFOLIATION LAMELLEUSE DES NOUVEAU-NES

## (ICHTHYOSIS SEBACEA DE HEBRA)

Par **Jules Grass** et **Louis Torok** (Budapest).

Le 23 janvier 1894, un enfant naquit à la deuxième clinique d'obstétrique de Budapest, dont la peau montra des changements qui attirèrent vivement notre attention. C'était un enfant bien développé qui avait un poids de 3.850 gr. et la longueur de 56 centim. Sa température après la naissance avait été 36°.4 C. La mère, primipare, jouissait d'une santé parfaite.

Nous vîmes l'enfant pour la première fois le 24 janvier matin et nous constatâmes ce qui va suivre. La circonférence du crâne avait 38 centim., sa grande diagonale oblique 14 centim., la diagonale antéro-postérieure 12 centim., la petite transversale 9 et la grande 10 centim. Œdème de la région occipitale, quelques excoriations du cuir chevelu dues au forceps qu'on avait été forcé d'appliquer, l'accélération de la naissance ayant été indiquée.

La *peau* du nouveau-né était partout sèche, luisante et d'une couleur jaune brunâtre clair. Cette couleur s'accentue particulièrement à la surface antérieure du tronc, au visage et aux extrémités. La peau, qui paraît comme finement collodionnée, est parcourue sur le ventre, le thorax et aux extrémités par des fissures toutes superficielles, n'intéressant que la couche luisante elle-même. La couche luisante se détache au bord de ces fissures et il se produit ainsi un liséré lamelleux fin et de la largeur de quelques centimètres flottant avec son bord libre vers les fissures. La couche sèche et luisante qui comme toute la surface du corps ne se détache qu'au niveau des fissures. Partout ailleurs elle cohère intimement avec la couche sous-jacente de la peau, quoiqu'il se forme çà et là quelques plis fixes. Au niveau des fissures qui ont la largeur de plusieurs millimètres à trois ou quatre centimètres, on aperçoit la peau dépourvue de sa couverture collodioniforme ; elle y apparaît saine, souple, de couleur normale. Il est impossible de produire une desquamation par le grattage. Sur le dos le stratum sec et luisant ne fait pas défaut, seulement ici la couleur de la peau est plutôt rouge et il n'y a pas de fissures, comme sur les parties antérieures du tronc. Rien d'anormal sur le cuir chevelu ; les poils sont bien développés. Aspect de la peau des paumes et des plantes comme celle du ventre.

Point d'autres anomalies, notamment pas de rhagades plus profondes, pas de contractures, pas de difformités ni de la peau, ni d'un autre organe, pas d'infiltration ou de densité accrue de la peau, etc., etc.

Couleur jaune brunâtre fauve du tronçon du cordon ombilical.

Le 24 janvier matin. Température 36°,4 C., soir 37°,3 ; l'enfant se porte bien, n'a pas encore pris le sein.

Le 25 matin. Température 37°,5, le soir 37°,8. Poids 3,555 gr. L'enfant tète très bien. Desquamation lamelleuse au début sur le tronc.

Le 26 matin. Température 38°,1 ; poids 3,450 gr. ; momification du cordon ombilical. Dès la nuit le nourrisson ne tète plus ; une dyspnée s'est établie ; l'œil gauche est fermé, le droit ouvert à demi ; la pupille droite est petite, la gauche est large et ne réagit que très lentement à la lumière.

Les plis du côté droit de la figure ont presque complètement disparu ; la bouche un peu tirée vers le côté gauche. De temps en temps, spasmes des extrémités. La dyspnée augmente ; *décès* à 11 heures avant midi.

*Autopsie*, par le Dr Minich. — État de la peau comme ci-dessus. Hématome dans le muscle temporal droit. Hémorrhagie de l'étendue d'une pièce de dix centimes au niveau des tubera parietalia, entre l'os et le périoste à la surface externe du crâne. Hémorrhagie de l'épaisseur d'un demi-centimètre entre la dure-mère et les enveloppes du cerveau au niveau du côté gauche du cerveau et du cervelet. Rien d'anormal dans les autres organes internes.

Le cas dont nous venons de publier l'histoire présente la plus grande analogie avec *une partie de la description* qui a été donnée de l' « *ichtyose sébacée* » par Hebra et plus tard par Kaposi. Voici textuellement ce que dit le professeur Kaposi (1) à ce sujet : « Lorsque cet état (la séborrhée généralisée) occupe tout le tégument, celui-ci, déjà quelques heures après la naissance, paraît d'une couleur rouge brun ; sa surface est brillante comme du satin, elle semble enduite de vernis, ou, suivant la comparaison de Hebra, elle ressemble à du lard rôti, c'est-à-dire qu'elle a un aspect brunâtre, luisant. » Seulement en continuant la description, Kaposi parle de gerçures douloureuses de la bouche, de raideur de la bouche et du nez qui mettent l'enfant dans l'impossibilité de prendre le sein et, par l'inanition qu'elles causent, mènent à sa mort. Mais ici le texte de Kaposi n'est pas assez clair et la séparation de l'ichtyose sébacée de Hebra et de l'ichtyose fœtale (kératome diffus Kyber) des auteurs n'est pas faite distinctement. D'après le texte, il se pourrait bien que les cas d'ichtyose sébacée à évolution maligne, c'est-à-dire se compliquant avec des altérations plus profondes de la peau et se terminant par la mort, devraient être séparés complètement des cas bénins et rangés à côté des cas de Loïherer, Kyber, Hans Hebra, etc., c'est-à-dire à l'ichtyose fœtale. C'est d'ailleurs l'avis, que M. le professeur Kaposi paraît partager plus tard (p. 64, t. II). Il dit : « Ce que l'on a appelé *ichtyose congénitale* n'est qu'une incrustation par des masses de sébum (cutis testacea), que l'on observe chez les nouveau-nés ; c'est un état passager et curable que l'on appellerait avec plus de raison « *ichtyose sébacée* ». Après cela il traite à part les cas d'ichtyose fœtale de Stein-

(1) *Pathologie et traitement des maladies de la peau*, par Kaposi. Traduction par Besnier et Doyon. 2e édition, t. I, p. 124-125.

hausen, Kyber, Hebra, Caspary, etc., c'est-à-dire les cas de « kératome malin généralisée intra-utérin » (Besnier), représentant des altérations profondes de la peau, compliquées le plus souvent avec des anomalies differentes de formation, et se terminant par la mort dans la majorité des cas quelques heures ou quelques jours après la naissance.

De même, dans une lettre que le professeur Kaposi a adressée à la Société française de Dermatologie et Syphiligraphie, lors de la présentation d'un cas d' « ichtyose fœtale » par MM. Hallopeau et Watelet, et d'un autre par M. Bar et qui a été lue dans la séance du 21 avril 1892, nous lisons : « Les enfants nés avec « l'ichthyosis sebacea » peuvent être sauvés et après leur guérison (deux à trois semaines), leur peau paraît tout à fait normale, je veux dire qu'elle ne présente point d'ichtyose », tandis qu'il y est fait mention des cas d'ichtyose fœtale comme de monstruosités.

Les deux anomalies dont il est question, c'est-à-dire la soi-disant *ichtyose sébacée* et *l'ichtyose fœtale*, nous paraissent aussi de nature absolument différente l'une de l'autre et il aurait mieux valu les séparer aussi dans la description du traité.

Quant à l'ichtyose sébacée, voici quelle explication nous lui donnons :

La desquamation pityriasiforme, furfuracée, farineuse, s'observe assez communément chez les nouveau-nés. Elle occupe des surfaces plus ou moins étendues ; le plus souvent elle est régionnaire. Il y a des cas où la desquamation farineuse est entremêlée çà et là avec quelques fines lamelles cornées. C'est la *desquamation naturelle* des nouveau-nés (Rayer) qui n'est en aucune relation avec la séborrhée. Dans le traité de Hebra et Kaposi, la description d'un état analogue de la peau du nouveau-né est contenue dans le chapitre de la séborrhée, et il est dit que les squamules farineuses et lamelleuses se forment par la dessiccation du « vernis caséeux incomplètement enlevé après la naissance. »

Un court examen histologique démontre la fausseté de cette supposition, les lamelles pityriasiques n'étant pas composées d'autre chose que par des cellules cornées et ne contenant des cellules sébacées, c'est-à-dire des cellules à membrane fine et remplies de graisse, qu'au niveau des embouchures des glandes sébacées. C'est ici qu'on trouve aussi quelques gouttelettes libres de graisse. On peut constater ces derniers faits par l'examen de lamelles plus étendues pourvues de petits allongements, correspondant aux entonnoirs des follicules. C'est donc tout simplement un détachement des cellules de la couche cornée qui a lieu chez le nouveau-né. Ce processus a été étudié par Kölliker et voici ce qu'il dit à ce sujet (1) :

(1) KÖLLIKER. *Handbuch der Gewebelehre des Menschen*, 1889, t. I.

L'épiderme de l'embryon est constitué dans la cinquième semaine déjà, par deux rangées de cellules, dont la profonde s'épaissit de plus en plus et se transforme dans la couche de Malpighi, tandis que la superficielle subit la kératinisation. Avec la croissance de l'embryon l'épiderme est forcé d'augmenter de plus en plus sa surface. Or, comme le volume des cellules épithéliales de l'embryon ne diffère guère de celui des cellules de l'adulte, l'épiderme ne peut arriver autrement à couvrir la surface accrue de l'embryon, que par l'augmentation du nombre de ses cellules. C'est ce qui se passe dans la couche profonde de l'épiderme.

Les cellules cornées cependant ne possèdent pas la faculté de se multiplier ; la couche cornée ne peut donc pas suivre l'extension de couche profonde ; elle se fendille, se détache et desquame. Cette desquamation de la couche cornée se répète plusieurs fois pendant la vie intra-utérine ; elle peut se continuer pendant quelque temps dans la vie extra-utérine.

C'est à côté de cette « desquamation naturelle » de la peau des nouveau-nés que nous rangeons l' « ichtyose sébacée ».

Selon notre avis, il est tout erroné de la ranger dans la classe des séborrhées, et de l'expliquer — comme le professeur Kaposi — de la manière suivante : selon l'avis de Kaposi, la séborrhée normale du fœtus se continuerait dans les cas en question pendant un laps de temps plus ou moins court encore après la naissance, et les masses sébacées se desséchant par l'air se transformeraient en des lamelles fines comme de la soie. L'étude microscopique de quelques morceaux détachés de la couche fine et luisante qui couvre la surface de l'enfant dans notre cas, nous a démontré que cette couche est composée également de cellules cornées et qu'elle ne contient des cellules sébacées qu'au niveau des ouvertures des follicules sébacés dans les petits cônes folliculaires qui partent de la surface inférieure des squames. La couche superficielle, luisante de notre cas « d'ichtyose sébacée », est donc constituée par les mêmes éléments et dans la même distribution comme dans les cas de desquamation des nouveau-nés.

Nul doute, l'état de la peau dans notre cas n'était que passager ; déjà on pouvait voir et palper la peau normale sur les places sur lesquelles la lame cornée superficielle venait de se détacher, et si l'enfant malheureusement n'avait pas succombé à l'hémorrhagie intra-méningée, suite de l'application du forceps, la peau serait devenue ultérieurement souple et normale, comme dans les cas d'ichtyose sébacée cités par Kaposi.

Mais alors notre cas, et avec lui les cas « d'ichtyose sébacée », ne représentent pas autre chose que des exemples un peu plus rares, insolites de la « desquamation naturelle » des nouveau-nés. Cette desquamation *physiologique* de l'embryon et du nouveau-né se fait

dans la majorité des cas en forme de pityriasis furturacé ou finement lamellaire. Il est rare de voir chez un nouveau-né une couche cornée se détachant en aussi grands lambeaux, ou, pour mieux dire, une couche cornée en voie de desquamation, couvrant d'aussi grandes surfaces de la peau d'une manière unie, comme dans notre cas et dans les autres cas de « l'ichtyose sébacée ».

Mais on a observé plusieurs fois une couche cornée en desquamation et constituée par des cellules aussi cohérentes dans des circonstances analogues chez les animaux. Welcker l'a observée chez l'embryon de l'aï, qui est enveloppé par la couche cornée détachée, comme par un deuxième *amnios*. C'est sous cette couche que les poils en formation sortent de la peau de leurs follicules, et Welcker l'appelle pour cette raison : *épitrichium*.

L'épitrichium n'est pas autre chose que la couche cornée d'une période plus précoce de la vie embryonnaire. On l'a observé d'ailleurs chez d'autres animaux aussi.

La desquamation pityriasiforme et en petites lamelles de l'embryon et du nouveau-né humain représente le même processus, il en diffère seulement par le fait que la cohérence des cellules cornées est moindre chez l'homme, et que par conséquence la couche cornée s'émorcelle. Pour les cas comme le nôtre et tous les cas « d'ichtyose sébacée », où le nouveau-né vient au monde pourvu d'une couche cornée en voie d'un détachement lent et en grands lambeaux, il faut invoquer une cohérence plus forte des cellules cornées, qui est alors la cause de la formation d'une enveloppe cornée complètement analogue à l'épitrichium de certains animaux.

Cet état éphémère, passager, n'est donc nullement pathologique ; il représente une variété de la desquamation physiologique des nouveau-nés. Il ne pourrait absolument pas être comparé à l'*ichtyose fœtale* qui, d'après toutes les descriptions, nous paraît être un vice de conformation aplasique ou atrophique, malgré l'épaississement de la couche cornée. Il ne pourrait être comparé non plus avec l'ichtyose vulgaire qui est stationnaire. Outre cela, il n'est — d'après tout ce qui précède — en aucune relation avec la séborrhée.

Le nom « d'ichtyose sébacée » qu'on lui a donné est donc complètement erroné. Nous nous proposons de le nommer *exfoliation lamelleuse des nouveau-nés*, ce qui correspond à l'évolution anatomique du processus.

Nous tenons à remercier M. le professeur Taüffer, directeur de la deuxième clinique d'obstétrique de Budapest, de son extrême obligeance pour nous avoir fourni l'occasion d'observer ce cas.

## QUELQUES CONSIDÉRATIONS
SUR
## LA DISPOSITION ET LA FONCTION DES FIBRES ÉLASTIQUES DE LA PEAU

Par le Dr **Nékam**.

Jusqu'à ces dernières années les fibres élastiques n'avaient guère attiré l'attention des observateurs. Elles avaient été décrites et dessinées par tous les auteurs, depuis Cloquet, Henle, Sappey, il y a déjà un demi-siècle, mais n'étant pas pourvues de sensibilité et n'étant pas le point de départ de maladies spécialement localisées, elles avaient été peu étudiées au point de vue physiologique, les auteurs s'appliquant surtout à préciser leurs caractères morphologiques.

Avec l'aide des nouvelles méthodes de coloration, on voit ce riche et puissant système parcourir, traverser, grillager le derme, pénétrer dans les moindres parties avec une régularité telle, que l'importance de son rôle physiologique s'impose. Mais quant aux détails de ce rôle, les publications récentes reproduisent seulement les idées de Béclard, qui a proposé la dénomination sous laquelle on le désigne actuellement. En l'appelant tissu jaune ou élastique, Béclard pense que cette dernière expression est peut-être plus convenable que la première, l'élasticité en étant le principal caractère, tandis que la couleur ne lui est pas aussi essentielle.

Todd et Bowman ont comparé l'élasticité de ces fibres à celle de la gomme à effacer. Depuis ce temps, tous les ouvrages marchent dans le même sentier, acceptant et enseignant la doctrine de cette extensibilité surprenante, aussi bien pour le ligament de la nuque que pour les fibres de la peau et pour la tunique jaune des artères. Actuellement on suppose donc, que ces fibres possèdent les trois formes d'élasticité : celle du caoutchouc, sans l'extension, celle du ressort d'acier dans la flexion et celle de la bille qui frappe le sol et rebondit.

Cependant l'histologie a permis de constater des faits qui s'accordent mal avec cette opinion.

1° D'abord on a prouvé que tous les muscles érecteurs des poils se terminent par des fibres élastiques très longues, qui sont pour eux de véritables tendons, par lesquels se transmet leur action, absolument comme par exemple le muscle semi-tendineux. Or, si ce tendon n'était pas absolument rigide, l'action du muscle deviendrait illusoire, tout comme par exemple l'action du cœur si le sang était compressible.

2° D'autre part, on peut constater, que, précisément dans les régions où la peau est exceptionnellement rigide, au niveau du fourreau de la verge, les fibres élastiques sont peu abondantes. Mais au contraire, partout où il y a adhérence intime entre la peau et les parties pro-

fondes, entre l'ongle et le périoste par exemple, comme Kölliker et dernièrement Sperino l'ont constaté, on trouve une richesse en fibres élastiques tout à fait surprenante.

Je me suis demandé alors, pourquoi dans les régions où elle jouit d'une grande mobilité sur les tissus sous-jacents, la peau est à peu près dépourvue de ces fibres que les auteurs regardent comme un appareil élastique puissant, et pourquoi ces fibres sont exceptionnellement développées dans les parties du corps où la peau est adhérente ?

Voici encore quelques faits destinés à nous éclairer sur ce point :

3° D'abord, on trouve que le ligament de la nuque, qui contient presque uniquement des fibres élastiques, c'est-à-dire jaunes, n'est pas du tout élastique dans le sens habituel du mot. Il est dur, énormément résistant à toute tension, et c'est précisément sa rigidité qui empêche la tête d'être entraînée en avant par les muscles antagonistes.

4° D'autre part, dans les organes tubulaires, comme dans les vaisseaux sanguins et les glandes sudoripares, on trouve la tunique élastique entourée d'une couche musculaire qui commande et qui exécute les contractions. Le rôle du tissu jaune semble être entièrement passif : les muscles le compriment, il se plisse ; quand les muscles sont relâchés, la pression du sang sur les parois des vaisseaux le déplisse à nouveau. On pourrait comparer cette tunique jaune au filet de soie d'un pulvérisateur, qui ne sert qu'à protéger le ballon de caoutchouc contre une extension trop forte.

Et l'anatomie pathologique démontre que le rôle de la tunique jaune est entièrement protecteur : jamais les anévrysmes ne se forment tant que le tissu jaune est sain et toute solution de continuité dans ce tissu entraîne une dilatation pathologique.

De tous ces faits, on peut conclure, *que l'extensibilité de la peau dépend surtout de l'élasticité du tissu conjonctif*, et, en dehors de l'élasticité physique de chaque fibrille, principalement de leur disposition ; ces fibres sont onduleuses, disposées en réseaux à mailles quadrilatères et affectent une forme en escalier caractéristique, toutes conditions qui permettent un certain allongement.

Au contraire, les fibres jaunes ou élastiques doivent être considérées comme rigides, comme des fils de soie ou des chaînes, qui n'empêchent pas la compression, mais protègent la peau contre les déchirures. Ce sont des ligaments microscopiques, dignes du nom de *fibres ligatoires, destinées à fixer les parties éloignées, les fascias ou le périoste au tissu cellulaire sous-cutané, celui-ci au derme, et aussi le derme à l'épiderme.*

C'est ce dernier point, que nous voulons prouver. L'origine des fibres élastiques dans les fascias, et le périoste, etc., est bien connue, mais personne n'a décrit la terminaison de ces fibres dans la couche

épithéliale de la peau. *Zenthoeffer* prétend même que les fibres les plus fines, les plus superficielles, celles qui se dirigent vers l'épiderme, se terminent au-dessous de celui-ci par des points très aigus, entièrement libres, qui ne se soudent jamais aux prolongements des cellules.

Un autre auteur, *Schütz* prétend avoir pu suivre quelques fibres, qui pénétraient profondément dans la couche épithéliale de *Malpighi*. Elles arriveraient au deuxième et même au troisième rang des cellules, se termineraient toutefois sans s'unir avec elles. Ce dernier auteur est certainement dans l'erreur, car les fibres ne pénètrent jamais dans la couche épidermique; cette erreur tient à ce que, quand on examine des coupes épaisses, on croit voir cette pénétration. Actuellement, on admet généralement que ces fibres, venant graduellement des organes sous-jacents à la peau, traversent graduellement le derme, se terminent librement, sans s'unir à l'épiderme.

Mais comment l'épiderme est-il donc uni aux couches sous-jacentes? Quel est l'appareil qui rend solidaires derme et épiderme? Pourquoi celui-ci n'est pas déchiré, arraché par les froissements les plus légers, exercés à la surface du tégument?

En examinant un morceau de peau, gonflé de lymphe stagnante d'un cas de lymphodermie, puis en examinant des parties de la peau normale, durcies et maintenues dans un état de tension permanente, je suis arrivé à voir le fait suivant :

Sous la couche la plus profonde des cellules de Malpighi il y a une couche transparente, granuleuse, sans structure, c'est la *basement membrane* de *Todd* et *Bowman*, presque complètement oubliée par les histologistes modernes. Cette couche est conservée par le sublimé, mais détruite par l'alcool et les acides; aussi passe-t-elle inaperçue quand on fait une coloration élective du tissu élastique par la méthode de *Taenzer*.

A la face inférieure de cette couche basale on voit des prolongements très fins pénétrer dans le derme, séparés les uns des autres par des arceaux; l'aspect rappelle celui d'une arche mauresque.

D'autre part, non loin des couches épidermiques, parallèlement à la surface dermique, on voit un réseau élastique très fin, très superficiel. De ce réseau partent des fibrilles très fines, qui se dirigent vers la *basement membrane*, se divisent quelquefois encore en branches terminales d'une finesse incomparable, et pénètrent une à une dans les prolongements émanés de la basement membrane.

Comme celle-ci est entièrement soudée avec l'épiderme, on voit qu'aussi l'épiderme lui-même est très intimement attaché au derme par ces fibres ligamenteuses microscopiques. Ceux-ci, naissant dans les fascias sous-cutanés, s'élevant graduellement jusqu'à l'épiderme, relient les unes aux autres toutes les couches qu'elles traversent. La peau doit au tissu nommé élastique non pas son élasticité, mais sa résistance.

# SOCIÉTÉ FRANÇAISE DE DERMATOLOGIE ET DE SYPHILIGRAPHIE

## SÉANCE DU 14 FÉVRIER 1895

PRÉSIDENCE DE M. E. BESNIER

SOMMAIRE. — A propos du procès-verbal : Un cas d'eczéma par application d'une teinture pour les cheveux. Présentation des liquides employés, par M. DU CASTEL. — Sur un cas de lèpre nerveuse avec poussée érythrodermique très intense et troubles médullaires. Présentation du malade, par MM. HALLOPEAU et JEANSELME. (Discussion : M. WICKHAM.) — Sur un nouveau cas de dystrophie papillaire et pigmentaire. Présentation du malade, par M. DARIER. (Discussion : M. HALLOPEAU.) — Un cas de sarcome anal. Présentation du malade, par M. DU CASTEL. (Discussion : M. DARIER.) — Un nouveau cas de syphilome avec tuméfaction de la lèvre inférieure. Présentation du malade, par M. HALLOPEAU. (Discussion : MM. AUGAGNEUR, BESNIER.) — Maladie de Morvan. Présentation du malade, par M. DANLOS. (Discussion : M. DARIER.) — Sur un lichen plan avec hyperkératoses palmaires et plantaires. Présentation du malade, par M. HALLOPEAU. — Lichen plan localisé aux plis articulaires ; fait de passage avec le lichen simplex, par MM. GAUCHER et BARBE. (Discussion : MM. DU CASTEL, TENNESON, BESNIER, WICKHAM.) — Deux cas de chancres indurés, l'un de la langue et de la lèvre, l'autre de la sous-cloison. Présentation du malade, par M. EUDLITZ. — Syphilis lichénoïde. Présentation des malades, par M. L. WICKHAM. — Des accidents syphilitiques de l'œil et de leur traitement, par M. GALEZOWSKI. (Discussion : MM. FOURNIER, MOTY.) — Signification et pronostic de l'adénopathie syphilitique à la période secondaire, par M. AUGAGNEUR. — Un cas de corne palpébrale, par MM. PANAS et TERSON.

### A PROPOS DU PROCÈS-VERBAL

### Eczéma par application de teinture capillaire.

Par M. DU CASTEL.

Dans la dernière séance, nous avons entendu parler des méfaits de certains produits vendus pour teindre les cheveux. J'ai eu récemment l'occasion de voir un cas d'eczéma survenu à la suite de l'application d'un produit réputé inoffensif et dénommé « teinture pour les cheveux ». Je vous présente les deux flacons qui ont amené ce fâcheux résultat. Après analyse, on a constaté que l'un, intitulé n° 2, contient de l'eau oxygénée, et l'autre, n° 1, est un mélange de potasse et d'acide pyrogallique.

On ne saurait trop se mettre en garde contre l'emploi de semblables produits, et se souvenir des lésions qu'ils pourraient déterminer, afin de ne pas se laisser égarer dans certains diagnostics.

---

## Sur un cas de lèpre nerveuse avec poussée érythrodermique très intense et troubles médullaires.

Par MM. H. HALLOPEAU et JEANSELME.

Le malade que nous avons l'honneur de vous présenter est atteint d'une lèpre dont l'histoire présente quelques particularités qui nous semblent dignes d'attention ; elle peut être résumée ainsi qu'il suit :

Georges M..., âgé de 32 ans, né à la Guadeloupe, venu en France il y a dix-huit mois, entre le 17 janvier 1895 au n° 2 du pavillon Gabrielle. Il n'a d'autres antécédents pathologiques que deux ulcérations du gland survenues l'une, il y a douze ans, l'autre il y a deux ans ; ni l'une ni l'autre ne paraissent avoir été syphilitiques. La maladie a débuté il y a deux ans et demi par une éruption de taches rouges qui ont occupé en premier lieu la région dorsale, puis se sont ultérieurement répandues sur les différentes parties du corps ; peu à peu ses mains sont devenues insensibles au contact et à la douleur.

M... a séjourné de mai à octobre 1894 dans le service de M. Fournier, où il a été traité par les bains sulfureux et l'huile de Chaulmoogra ; ultérieurement, il a reçu dans le service de M. Besnier trois injections sous-cutanées d'une solution d'acide gynocardique et d'acide phénique.

Le début de la poussée dont il est actuellement atteint remonte à un mois ; elle a été caractérisée par l'apparition de plaques rouges très étendues qui se sont manifestées simultanément sur presque toutes les parties de la surface cutanée. Dès lors, il s'est produit une tuméfaction œdémateuse des extrémités ; ces éruptions se sont toujours jusqu'ici accompagnées de sensations très pénibles de chaleur et même de cuisson. Le malade accuse de l'insomnie ; depuis peu de jours, il a remarqué qu'il a de la peine à fermer l'œil droit.

*État actuel.* — M... est bien développé et paraît d'une constitution vigoureuse. La poussée aiguë persiste, intense bien que sans fièvre ; il n'y a pas de région indemne.

Le visage est occupé par de larges plaques rouges, légèrement saillantes, de consistance molle ; elles recouvrent la plus grande partie de la face, ainsi que les oreilles ; des intervalles de peau saine persistent au-dessous des paupières et autour de la bouche ; la peau saine apparaît également sous la forme de stries verticales sur le milieu et la moitié gauche du front. Le cuir chevelu a été douloureux et par conséquent atteint : il ne présente pas actuellement de rougeur appréciable. Les oreilles sont notablement tuméfiées ; les parties érythémateuses du visage sont le siège d'une fine desquamation furfuracée ; le haut du cou est éga-

lement intéressé, mais les plaques rouges y sont moins étendues. Leur volume varie entre celui d'une lentille et celui d'un haricot. Plus ou moins saillantes, elles sont isolées ou groupées. Sur la partie antérieure du tronc, on voit une éruption peu abondante et constituée par des macules brunâtres dont les diamètres varient de cinq millimètres à huit centimètres. Certaines d'entre elles sont entourées d'une zone de desquamation indiquant qu'elles ont été le siège d'une poussée aiguë.

Même éruption dans la région dorsale. On y note une plaque mesurant 15 centimètres sur 10 ; elle est d'un rouge sombre très intense ; ses contours sont polycycliques, non surélevés et entourés d'une zone de desquamation ; elle présente dans sa partie centrale trois îlots dans lesquels la peau a conservé son aspect normal.

Toute la fesse gauche est le siège d'une plaque semblable qui se continue sur les lésions voisines du tronc et de la cuisse et atteint ainsi les dimensions de quarante centimètres sur trente-six: on y distingue également une aréole de peau saine, mesurant un centimètre sur deux et demi de diamètre. La fesse droite est le siège d'une plaque semblable ; il en est de même de la partie antérieure de la cuisse : cette dernière desquame non seulement à sa périphérie, mais dans toute sa surface, la jambe et le pied gauches sont le siège d'une coloration brunâtre ; il n'y a d'épargnée que la partie postérieure du genou. Un îlot normal tranche au dos du pied, sur la rougeur des parties environnantes ; dans cette région, les squames sont larges et minces.

Le membre inférieur droit est également intéressé dans toute sa hauteur. La rougeur est plus sombre et ne disparaît que très incomplètement sous la pression du doigt, l'éruption est moins confluente à la cuisse ; à la jambe, la rougeur épargne au-dessus du cou-de-pied la partie antérieure du membre ; la partie postérieure au dos du pied est également indemne.

Les organes génitaux sont intacts.

Le membre supérieur gauche est envahi dans toute son étendue par l'éruption érythémateuse, sauf au-devant du bras où l'on ne voit que des îlots isolés ; partout ailleurs, les placards rouges sont entourés d'une fine collerette desquamante ; et ils présentent dans leur aire des espaces qui paraissent sains. La main est tuméfiée ; la desquamation y est plus abondante.

A droite, les intervalles de peau saine sont plus étendus ; ils occupent, non seulement une partie de la face antérieure du bras, mais aussi une partie de la face dorsale de l'avant-bras et sa région antéro-inférieure.

La main et le poignet sont intéressés dans toute leur surface ; ces parties sont d'un rouge sombre et notablement tuméfiées.

Le malade continue à ne pouvoir fermer l'œil gauche ; son orbiculaire palpébral est donc paralysé ; les autres muscles de la face paraissent avoir conservé leurs fonctions normales.

La sensibilité au contact est abolie au niveau des doigts de la main gauche, très amoindrie sur le dos et dans la paume de la main, ainsi que sur la face dorsale de l'avant-bras, même au niveau des intervalles de la peau saine. La sensibilité reparaît intacte dans la partie supérieure de l'avant-bras.

La sensibilité à la douleur et à la température sont altérées parallèlement à la sensibilité tactile ; au membre supérieur droit, on observe les mêmes troubles avec cette différence que la sensibilité à la douleur est non seulement conservée, mais notablement exagérée sur le dos du médius et de l'annulaire.

Au niveau des membres inférieurs, la sensibilité au contact est abolie au pied et à la partie antérieure de la jambe. Elle reparaît, bien qu'amoindrie, à la face postérieure de la jambe ; les troubles sont identiques des deux côtés, avec cette différence que la sensibilité à la douleur est conservée et même exagérée sur le dos du deuxième orteil gauche, non ailleurs.

Malgré l'anesthésie, les réflexes plantaires sont très exagérés.

La langue est rouge et saburrale ; la muqueuse du pharynx est également rouge.

Le malade vomit presque tout ce qu'il ingère. Il n'y a pas de fièvre.

Les forces sont prostrées à un très haut degré.

Cet état persiste pendant plusieurs jours ; l'intolérance pour les aliments est presque absolue.

Le 16 janvier, nous prescrivons l'huile de chaulmoogra en lavements à la dose de 30 gouttes.

Le 17, la tuméfaction des mains persiste, bien qu'en s'atténuant un peu; l'alimentation reste plus difficile ; le malade ne garde qu'un peu de bouillon ; il a des nausées perpétuelles. On lui donne des peptones en lavements.

Le 22. Les vomissements ont cessé; la rougeur moins vive prend une teinte brunâtre ; elle disparaît de moins en moins sous la pression du doigt. La peau a pris sur le dos des mains et des pieds un aspect lisse et brillant, sa tuméfaction n'est plus guère appréciable ; la desquamation persiste, furfuracée au visage et aux membres supérieurs, en larges lambeaux aux membres inférieurs.

Le 29. Grande amélioration, les forces reviennent ; les vomissements ont cessé ; la langue a repris son aspect normal ; le malade s'alimente et commence à se lever.

Les troubles de la sensibilité se sont très notablement amendés : la sensibilité au contact est revenue aux doigts ; il y a encore de l'analgésie sur le dos du poignet et de la partie inférieure de l'avant-bras gauche ; les piqûres d'épingle y sont perçues comme de simples contacts.

Aux pieds, la sensibilité au contact reparaît, bien qu'amoindrie sur la face plantaire des orteils ; des piqûres légères y sont perçues ; elle est le siège d'une hyperesthésie ; les simples frôlements y déterminent des sensations pénibles, intenses, que le malade ne peut définir.

Le 29 janvier. La rougeur fait place partout à une sombre pigmentation ; la desquamation persiste particulièrement au pourtour des foyers.

Des parties où il n'y a pas trace d'érythème desquament également.

Le 12 février. L'état du malade a continué à s'améliorer ; partout les plaques érythémateuses ont fait place à des macules pigmentées en brun plus ou moins foncé. Il persiste un certain degré d'épaississement de la peau, très manifeste aux oreilles, très appréciable sur le dos des mains.

La sensibilité est revenue aux extrémités supérieures ; seule, la sensibilité aux simples contacts reste un peu affaiblie sur le dos des mains.

Aux membres inférieurs, la sensibilité tactile reste très amoindrie au niveau des pieds, même dans les parties exemptes de macules ; la sensibilité à la douleur est amoindrie sur le dos du pied gauche, abolie sur sa face plantaire au niveau des deux premiers orteils, abolie sur le dos du pied droit, affaiblie sur toute sa face plantaire.

Les réflexes plantaires et patellaires continuent à être notablement exagérés.

L'affaiblissement général de la motilité a diminué.

Le malade va aux bains à pieds et sans soutien.

Il n'y a plus de troubles digestifs.

Le diagnostic de lèpre ne peut être mis en doute : il n'existe pas d'autre maladie qui se traduise ainsi par de larges éruptions érythémateuses et maculeuses en même temps que par des troubles de l'innervatton.

Il s'agit de la forme anesthésique, car nulle part on ne constate de nodosités et les troubles nerveux sont nettement accentués.

Les faits qui nous paraissent devoir être mis en relief, dans l'histoire de ce malade, sont les suivants : 1° *L'éruption érythémateuse a été très étendue : dans toutes les régions, de vastes surfaces ont été envahies ;*

2° *Des îlots de peau saine ont persisté au milieu de plusieurs de ces plaques, comme on l'observe souvent dans les érythrodermies psoriasiques et comme l'un de nous l'a signalé dans celles du mycosis;*

3° *L'intensité et la persistance des troubles digestifs, et particulièrement les vomissements incoercibles qui ont persisté pendant plusieurs jours, plaident en faveur d'un énanthème coïncidant avec la poussée exanthématique ;*

4° *La prostration provoquée par ces éruptions a été portée au degré le plus extrême, bien que nous n'ayons pu constater une réaction fébrile ;*

5° *La seule paralysie appréciable est, dans le domaine moteur, celle du rameau de l'orbiculaire droit ;*

6° *Les troubles de la sensibilité, après avoir été très prononcés aux quatre extrémités, ont très notablement rétrocédé ;*

7° *L'asthénie a paru se rattacher au trouble qu'a subi la nutrition générale par le fait de la poussée cutanée et de l'inanition plutôt que par un trouble de l'innervation motrice ;*

8° *L'exagération des réflexes plantaires et patellaires ainsi que l'hyperesthésie douloureuse notée au niveau des pieds ne peuvent s'expliquer que par un trouble de l'innervation spinale, particularité remarquable, car l'on sait que la moelle a été trouvée le plus souvent intacte chez les lépreux ;*

9° *L'amélioration observée ne doit pas être attribuée au traitement, mais bien à l'évolution naturelle de la maladie; elle est de règle après les poussées aiguës.*

M. L. Wickham. — Je connais fort bien ce malade pour l'avoir soigné de longs mois dans le service de M. Fournier. Il y a trois mois environ que je ne l'avais vu, et je suis frappé de la transformation de tout son être. Il est à ce point affaibli, anémié, changé, que j'ai eu de la peine à le reconnaître.

---

**Sur un nouveau cas de dystrophie papillaire et pigmentaire.**
*Acanthosis nigricans.*

Par M. Darier.

Voir page 97.

M. Hallopeau. — Ces faits doivent être tout à fait distincts des pseudo-ichtyoses cachectiques; dans celles-ci, les concrétions sébacées s'enlèvent facilement par le grattage; on voit en outre la peau saine au fond des plis naturels, il n'en est pas de même dans ces dystroophies papillaire et pigmentaire où les lésions sont beaucoup plus profondes.

---

**Un cas de sarcome anal.**

Par M. du Castel.

La malade que je vous présente aujourd'hui est celle que vous ai présentée il y a deux mois, et pour laquelle bon nombre de collègues et moi avions porté le diagnostic de chancre syphilitique probable, tout en relevant quelques irrégularités : aspect polycyclique des bords de l'ulcération, fusion des ganglions entre eux, longue durée de l'affection (quatre mois) sans production d'accidents d'infection générale.

J'ai soumis la malade à un traitement doux, applications de compresses boriquées sur l'ulcération, administration de l'iodure de potassium à la dose d'un gramme par jour, et ai suivi avec soin les différentes modifications de l'état local et de la santé générale. Je n'ai pu constater la production d'aucun accident qui pût être rapporté à une infection syphilitique générale. La surface de l'ulcération s'est cicatrisée dans une grande étendue; mais l'induration s'est étendue et a gagné du côté de la grande lèvre.

M. Darier a pratiqué ces jours derniers l'examen d'un fragment de la tumeur et y a reconnu les caractères du sarcome.

Examen histologique, par J. Darier.

A la demande de M. Du Castel j'ai excisé un petit fragment de la lésion au bord de la fissure ulcéreuse qu'il a signalée.

Sur les coupes on constate que l'épiderme, aminci et présentant des indices d'irritation, disparaît au voisinage de l'ulcération.

La couche dermique est infiltrée et, dans une grande partie de la pièce, remplacée même par un tissu morbide constitué comme suit : De grosses cellules rondes, rarement polygonales et anguleuses par pression réciproque, semblent au contact les unes des autres ; sur des coupes fines, ou mieux après l'action du pinceau, on constate qu'elles sont logées dans les mailles d'un réseau très fin et délicat de tissu conjonctif réticulé. Les mailles de ce réseau s'appuient sur les parois des vaisseaux sanguins qui semblent dilatés mais n'offrent aucun épaississement ni aucune autre altération de leurs tuniques. Par places, on voit ce tissu adénoïde traversé par des travées formées de faisceaux conjonctifs ou de cellules fusiformes; on trouve aussi quelques rares follicules pileux et quelques glomérules sudoripares à tubes larges, comme il est normal dans cette région, plongés au sein du tissu néoplasique. Les cellules de ce tissu ont un gros noyau régulier, un protoplasma relativement abondant ; on en voit beaucoup, toujours 5 à 6 par champ de microscope au moins, qui sont en état de karyokinèse.

Je conclus de cet examen que l'on a affaire dans ce cas à un sarcome d'une espèce particulière qui n'est pas rare à la peau et dans les ganglions. Ces grosses cellules dans un réticulum adénoïde caractérisent en effet le *lymphosarcome* (sarcome alvéolaire ou carcinome réticulé de quelques auteurs).

---

## Sur un nouveau cas de syphilome avec tuméfaction de la lèvre inférieure.

Par M. Hallopeau.

A ce point de vue, ce syphilome, signalé pour la première fois en 1888, par M. Tuffier, s'observe assez fréquemment, mais rarement la tuméfaction atteint les proportions qu'elle présente chez ce sujet : ce fait mérite donc à cet égard d'être noté. Notre musée en conserve le moulage fait par M. Baretta. D'autre part, nous devons chercher à reconnaître quelle est la cause de la tuméfaction que provoquent dans cette région les syphilomes tertiaires.

Le nommé M... a eu, il y a dix ans, un chancre induré ; deux ans après, sa lèvre inférieure a commencé à se tuméfier, et, depuis lors, elle est restée constamment gonflée, avec des alternatives d'augmentation et de diminu-

tion; concurremment, la langue s'est altérée. M... a été traité d'abord par des injections de sublimé, puis, à deux reprises, pendant trois mois, par des pilules de protoiodure et de l'iodure de potassium.

Il y a six ans, nous l'avons traité localement par l'application d'une bande de caoutchouc, en même temps que par l'iodure à haute dose, et il en était résulté une très notable amélioration. Actuellement, la tuméfaction de la lèvre inférieure est énorme : elle est divisée en deux moitiés distinctes par le sillon médian; les diamètres antéro-postérieurs et transverses des deux masses ainsi séparées mesurent, à gauche 6 centim. et demi, à droite 4 centim. et demi; ces masses sont le siège d'une coloration d'un rouge vif qui disparaît sous la pression du doigt; leur surface est le siège de taches opalines excoriées et par places légèrement saillantes. Leur consistance est remarquablement molle : elle donne la sensation d'un œdème plutôt que celle d'une néoplasie.

La langue est le siège d'une sclérose très prononcée; on note également sur la voûte palatine la présence de saillies végétantes et opalines.

On peut se demander si, chez ce malade, la tuméfaction de la lèvre inférieure est due tout entière à une infiltration néoplasique? Il ne le semble pas : il n'y a de manifestement syphilitique que les plaques végétantes et exulcérées de la surface. Partout ailleurs, on n'a que la sensation d'un œdème dont la grande mollesse est peu d'accord avec l'idée d'une altération spécifique. Nous sommes conduit à rechercher dans les conditions locales de la circulation la cause prochaine de cette altération. Or, M. Sappey a constaté que le réseau lymphatique des lèvres est tellement serré et ténu que l'injection en est fort difficile. N'est-ce pas là une condition favorable à la production de l'œdème? Telle est, selon toute vraisemblance, la condition qui détermine la production de ces singulières hypertrophies apparentes. Nous invoquerons encore, en faveur de cette interprétation, ce fait que cette tuméfaction ne se produit pas exclusivement dans la syphilis tertiaire. Nous l'avons observée récemment, bien qu'à un degré beaucoup moindre, chez des sujets atteints de chancres labiaux intéressant la face muqueuse de cette même lèvre, et on peut voir la même altération sur ce moulage de M. Baretta qui représente une syphilide tuberculeuse de cette région.

*Ce n'est donc pas parce qu'elle offre un terrain spécial au développement du contage syphilitique, mais en raison de la constitution de son réseau lymphatique, que la lèvre inférieure doit de se tuméfier ainsi, lorsqu'elle devient le siège de syphilomes tertiaires.*

*Le traitement local par compression se trouve ainsi très nettement indiqué comme adjuvant du traitement général pour les syphilomes de cette région.*

M. Augagneur. — On a des occasions fréquentes d'observer de ces

œdèmes, non seulement aux lèvres, mais parfois à toute une partie de la face. Ces œdèmes coïncident souvent avec la leucoplasie buccale ; parfois les malades présentent en même temps une voix éteinte qui semble indiquer une infiltration semblable du côté des cordes vocales. La pathogénie me paraît simple. Autour d'une lésion syphilitique, il se fait un œdème qui est le même que celui que l'on est accoutumé de rencontrer au niveau de la grande lèvre : dans les syphilides vulvaires de la femme, c'est en somme un simple œdème chronique hypertrophique.

M. Hallopeau. — La coïncidence de la leucoplasie buccale et de cet œdème a déjà été signalée. D'autres fractions, particulièrement les grandes lèvres, se tuméfient également lorsqu'elles deviennent le siège du syphilisme : il est probable que ces œdèmes tiennent tous à une même cause qui est une structure identique,

M. Ernest Besnier. — Le traitement général seul ne serait pas suffisant pour amener la guérison des lésions. Je pense qu'il faut ajouter la compression, qu'on peut faire d'une manière heureusement rapide.

---

## Un cas de maladie de Morvan.

Par M. Danlos.

Voici un homme de 34 ans qui offre un exemple bien caractérisé de la maladie de Morvan. Le début de l'affection remonte à 18 ans, et s'est manifesté par un panaris peu douloureux à l'index gauche. Successivement et dans l'espace de quelques années presque tous les doigts ont été pris, et ces panaris ont évolué sans douleurs.

Actuellement on trouve nettement exprimés tous les symptômes cardinaux de la maladie : mutilation profonde des mains dont les doigts ont perdu plus ou moins complètement leur première phalange, et dont les ongles sont réduits à des moignons cornés difformes, griffe cubitale, atrophie musculaire avec contractions des fibres, cypho-scoliose, et enfin dissociation dite syringomyélique de la sensibilité, parfaite à gauche, imparfaite à droite. Au point de vue dermatologique, outre une altération profonde de la peau des mains qui sont sèches, crevassées et hyperkératiques, on remarque une vulnérabilité générale du tégument qui partout s'ulcère sous l'influence de traumatismes légers, avec production de foyers de suppuration très lents à guérir.

Le véritable intérêt dans un cas de ce genre est la détermination de sa nature. Est-ce une forme atypique de syringomyélie, ou faut-il y voir une forme atténuée de lèpre ? En faveur de la première opinion, on peut faire observer que ce malade, originaire d'un village de

Picardie où la lèpre est inconnue, n'a quitté son pays que depuis un an, qu'il n'a jamais été ni soldat ni marin, que son corps ne porte pas de taches lépreuses, et que ses nerfs cubitaux ne sont pas sensiblement altérés. Toutefois, une tumeur cutanée siégeant sur le bras droit aurait pu faire songer à un léprome.

Bien que la persistance de la sensibilité à son niveau fût contraire à l'idée d'une lésion lépreuse, dans l'espoir qu'une biopsie pourrait trancher la difficulté, j'ai prié M. Darier de vouloir bien enlever et examiner un fragment de cette nodosité. Il ne contenait pas le bacille de Hansen, et n'avait pas la structure des tubercules lépreux. Il semble donc résulter de cette constatation négative qu'il s'agit d'un cas de syringomyélie, et ce fait serait de nature à confirmer les réserves de ceux qui avec Marestang et Gombault considèrent comme excessives ou tout au moins prématurées les affirmations de Zambaco sur l'identité de la lèpre et de la maladie de Morvan.

M. Darier. — M. Danlos m'a prié d'examiner un fragment excisé sur la plaque éruptive du bras de ce malade. Je n'y ai constaté ni la présence de bacilles de la lèpre, ni l'aspect histologique bien spécial des lépromes.

Il me semble qu'on doit donc dans ce cas s'en tenir au diagnostic de syringomyélie à forme de maladie de Morvan. Je signalerai les symptômes qui dès l'abord m'ont fait douter qu'on fût ici en présence d'un cas de lèpre : la plaque éruptive du bras n'était pas anesthésique et on ne trouvait pas de nodosités sur les nerfs ; d'autre part, la dissociation syringomyélique parfaite, la scoliose, l'exagération des réflexes patellaires que l'on constate chez cet homme n'appartiennent pas à la névrite lépreuse. Il y a ici une lésion médullaire centrale ; on se demande si la lèpre est capable d'en produire. Le malade de M. Danlos, très intéressant en lui-même, ne me semble pas pouvoir servir d'argument dans ce sens, d'autant plus qu'il est d'un pays où la lèpre n'existe pas.

---

**Sur un lichen plan avec hyperkératoses palmaires et plantaires.**

Par M. H. Hallopeau.

Les paumes des mains et les plantes des pieds ne sont généralement que fort peu intéressées dans les cas de lichen plan : on n'y constate dans la grande majorité des cas, que des dilatations d'orifices avec une légère induration de l'épiderme qui les entoure : parmi les nombreux moulages de notre musée, une seule pièce représente dans l'une de ces régions des altérations plus considérables : celles que l'on constate chez le malade que nous avons l'honneur de vous présenter sont donc des plus exceptionnelles.

Ce malade, vigoureusement constitué et exerçant le métier de cocher, fait remonter à six mois le début de son éruption : il s'est manifesté par l'apparition dans les paumes des mains de petites saillies recouvertes de squames; d'abord limitées à la partie médiane, elles ont pris de l'extension depuis un mois; le malade ne peut dire à quelle époque ont paru les boutons qui existent actuellement dans la continuité des membres.

Ces boutons ont les caractères d'éléments de lichen plan : on les voit au niveau des coudes, sur le bord cubital des poignets, au-devant des genoux ainsi qu'à leur partie postérieure ; ce sont des papules brillantes, polygonales, déprimées dans leur partie centrale, caractéristiques, en un mot, d'éléments de lichen plan ; sur la face antérieure des jambes, on voit en outre des plaques confluentes dont les nuances opalines, la fine desquamation et les dépressions ponctiformes sont encore peut-être plus caractéristiques ; ce sont là des manifestations banales de la maladie ; il n'en est pas de même des altérations palmaires et plantaires dans les paume des mains : l'épiderme est partout épaissi et induré ; il desquame en larges lambeaux des doigts, on trouve ces mêmes lésions dans les plis de fluxion.

Les squames reposent sur une surface d'un rouge vif; cette coloration encadre latéralement toute la partie indurée, elle dessine ainsi exactement le pourtour de la région ; cette coloration, très intense, disparaît en grande partie sous la pression du doigt.

Ces altérations s'accompagnent d'un prurit intense, ainsi que d'une vive sensibilité à la pression.

Aux plantes des pieds, les talons, le bord externe des pieds, la face inférieure des métatarses et des phalanges présentent un épaississement très considérable de l'épiderme qui est jaune et le siège de larges squames très adhérentes ; comme aux mains, ces parties squameuses et indurées sont entourées par une zone érythémateuse qui mesure d'un à deux centimètres de largeur : elle remonte à environ trois centimètres au-dessus des talons; l'épaississement de l'épiderme cesse à son niveau : toute l'étendue de ces régions est le siège d'intenses sensations prurigineuses.

Les faces dorsales des deuxièmes et troisièmes phalanges sont le siège de papules de lichen plan.

Nous nous sommes demandé, en voyant ces hyperkératoses, si nettement limitées aux faces plantaires et palmaires, s'il ne s'agirait pas d'une forme anormale de pityriasis rubra pilaire; mais, ainsi que l'a remarqué M. Besnier, les caractères des boutons qui occupent la continuité des membres ne permettent pas de s'arrêter à cette interprétation; il s'agit sans contredit d'un lichen plan.

Nous résumerons ainsi qu'il suit les faits qui résultent de cette observation :

1° *Le lichen plan peut avoir pour siège d'élection les paumes des mains et les plantes des pieds;*

2° *Il y constitue une forme d'hyperkératose ;*

3° *Les parties indurées et squameuses sont entourées par une*

*zone érythémateuse, qui les encadre complètement et régulièrement, et correspond aux limites de la région ;*

*4° Ces hyperkératoses s'accompagnent d'un prurit intense : ce fait, dans le cas où elles existeraient seules, pourrait, en même temps que l'érythème qui les entoure, conduire au diagnostic.*

---

**Lichen plan localisé aux plis articulaires. (Fait de passage avec le lichen simplex.)**

Par MM. GAUCHER et BARBE.

I..., âgée de 42 ans, de souche neuro-arthritique, souffre depuis longtemps d'un catarrhe bronchique avec emphysème pulmonaire. Elle est atteinte, en outre, depuis dix-huit mois, d'une éruption de lichen plan siégeant exclusivement aux plis articulaires, du côté de la flexion. Au cou, au niveau de la région sus-claviculaire droite, existe une grande plaque formée de papules conglomérées, plaque allongée dans le sens des plis de flexion du cou, remontant en haut et en arrière jusqu'à la naissance des cheveux et descendant en bas à deux travers de doigt de ces mêmes plis. A gauche, au même niveau, se trouve une grande plaque allongée dans le même sens, avec quelques petites plaques isolées. Toutes ces plaques réunies forment autour du cou comme un collier presque complet en arrière, ouvert en avant.

Aux membres supérieurs, il existe, au niveau du pli du coude droit, une plaque unique, assez large, ovalaire, à papules tellement confluentes qu'elles ne sont plus distinctes. Au pli du coude gauche, il ne reste plus rien de l'éruption antérieure.

Aux membres inférieurs, l'éruption siège dans les plis inguinaux ; elle y présente le même aspect qu'au pli du coude droit et descend même jusque sur la face externe des grandes lèvres. Enfin, dans les creux poplités, plaque unique, marquée surtout à droite.

Sur le reste des téguments, il n'y a aucune éruption, sauf quelques papules de prurigo, mais la malade y accuse des démangeaisons très vives ; on voit sur le dos et les avant-bras des traces de grattage.

Nous avons noté plus haut que les papules caractéristiques du lichen plan sont tellement cohérentes au pli du coude droit et dans les aines qu'elles ne sont plus reconnaissables ; aussi l'hésitation entre un lichen plan et un lichen simplex serait permise. Mais, si l'on examine attentivement l'éruption du cou, surtout celle du côté droit, on y voit nettement des papules de lichen plan, polygonales, à facettes brillantes, légèrement ombiliquées, sans infiltration diffuse des parties périphériques. Enfin la malade présente sur la face interne des joues les altérations décrites du côté des muqueuses, dans le lichen plan. On pourrait presque dire que ce cas constitue comme un fait de passage entre le lichen plan et le lichen simplex.

Sous l'influence de l'application d'une pommade au glycérolé cadique (en 1/10) et du traitement arsenical, l'éruption s'est atténuée au niveau du pli du coude droit, des plis inguinaux, du creux poplité droit, et même au cou, où pourtant elle est encore bien marquée.

Cette observation présente donc un certain intérêt tant au point de vue de sa localisation spéciale que de la confluence de ses éléments primitifs.

M. Du Castel. — Mon diagnostic ne serait pas celui de M. Barbe et je ne pourrais trouver chez la malade qu'il nous présente les signes qui me permettent de porter ce diagnostic.

M. Tenneson. — Je suis complètement de l'avis de M. Du Castel et je ne puis que me joindre à lui. J'ajouterai que ce n'est pas Vidal qui a décrit le lichen simplex. Il a revendiqué, cela est vrai, son existence, mais il y a 25 ans que nous le connaissons. Tous les élèves de St-Louis à cette époque l'avaient vu, et ce n'est pas Vidal qui nous a appris à le connaître ; il s'est contenté de le dénommer.

M. Ernest Besnier. — Vidal a donné son nom au lichen simplex, cela est vrai, mais il ne s'est pas contenté de cette seule appellation, il a su le mettre en évidence, lui donner sa place, et le distinguer et cette distinction était de tous points nécessaire.

M. Barbe. — J'avais pensé que l'altération des muqueuses présentée par notre malade était assez évidente pour nous autoriser à faire le diagnostic de lichen plan.

M. L. Wickham. — Je ne crois pas non plus qu'il s'agisse dans ce cas d'un lichen plan. M. Barbe invoque l'existence d'un état opalin de la muqueuse génienne. Mais je ferai observer que cet état est peu marqué, et qu'en tous cas on ne constate pas en cette région, les tractus et le pointillé blanc grisâtre, signes caractéristiques du lichen plan de la muqueuse génienne.

---

### Chancre syphilitique de la sous-cloison du nez.

Par M. Eudlitz.

C. A..., 45 ans, ménagère, entre le 5 février 1895 à l'hôpital Saint-Louis (salle Henri IV, lit n° 33), pour une lésion de la sous-cloison du nez.

Toujours bien portante, elle est mariée et a eu six enfants vivants dont quatre sont morts en bas âge. Son mari est bien portant, d'après ce qu'elle nous raconte.

Il y a six semaines, elle a vu apparaître un petit bouton qui s'est développé et qui se présente actuellement de la façon suivante : Une ulcération

entamant toute la largeur de la sous-cloison et pénétrant de part et d'autre dans chaque narine. Cette ulcération, aujourd'hui presque cicatrisée, est limitée par des bords nettement indurés. Il existe une adénopathie sous-maxillaire à droite et à gauche.

Notre diagnostic : chancre induré du nez, a été confirmé par l'apparition de syphilides papuleuses sur le tronc.

---

**Chancres syphilitiques multiples de la lèvre et de la langue.**

Par M. EUDLITZ.

Marg. B..., 21 ans, domestique, entre le 9 février 1895 dans le service de M. le professeur Fournier, salle Henri-IV, lit nº 13. Elle n'a jamais eu de maladie antérieure ; elle n'est pas mariée, mais elle a un amant.

L'affection actuelle a débuté il y a six semaines environ, mais la malade ne peut indiquer exactement quelle a été la première lésion. Elle présente sur la lèvre inférieure trois ulcérations rouges, indurées de base ; l'ulcération qui siège sur la partie gauche de la lèvre inférieure et qui est en voie de cicatrisation, proémine sur la lèvre inférieure qu'elle renverse en dehors.

Sur la partie gauche de la langue et à son extrémité siège une quatrième ulcération de même nature et qui repose sur un fond induré. Les ganglions sous-maxillaires à droite et à gauche sont nettement perceptibles.

Il s'agit là, sans aucun doute, de quatre chancres indurés.

---

**Syphilis lichénoïde** par M. LOUIS WICKHAM.

On rencontre couramment à l'hôpital Saint-Louis, des éruptions qui simulent parfaitement des dermatoses connues et classées et qui ne sont autres que des formes spéciales de la syphilis ; de même, la syphilis est fréquemment imitée par certaines dermatoses. Le lichen ruber plan est peut-être de toutes les maladies de la peau, celle qui imite le mieux la syphilis, ou est le mieux imitée par cette affection. En général les choses se passent de la manière suivante :

Un malade est atteint de lichen plan, il se présente à son médecin qui, trompé par les apparences, prononce le diagnostic de syphilis. La situation inverse est plus rare ; le cas actuellement présenté sous vos yeux en est un exemple.

Nous trouvons sur ce malade une cinquantaine de taches pig-

mentées, brunâtres, légèrement surélevées, de dimensions variables, présentant une légère infiltration dans la profondeur.

A leur niveau, la peau est quadrillée, formant de petits carrés, réunis en mosaïques, elle n'est pas érodée. Il y a une légère symétrie; les lésions durent depuis deux mois et le prurit est extrême. Ce caractère est fort important. Les démangeaisons ont débuté avec l'éruption, et existent sur la peau en dehors même des éléments éruptifs. Voilà plus qu'il n'en faut pour permettre de penser à la forme terminale pigmentée du lichen plan.

De fait, c'est le diagnostic que tout dermatologiste aurait songé à porter, pour peu qu'il se soit contenté de cette étude sommaire. Mais un examen plus complet montre un certain nombre de signes qui n'ont rien de commun avec le lichen plan. C'est ainsi que l'un des éléments éruptifs est exulcéré, recouvert d'une croûte ; que quelques rares éléments jeunes, de début, situés au cou, sont constitués par de petites vésico-pustules, qu'il y a de l'alopécie en clairière ; qu'il existe une petite rhagade à la commissure labiale droite, et une petite exulcération au frein préputial ; enfin que la face palmaire des main ; reproduit très exactement les éléments de la kératose palmaire syphilitique. Le doute, légitimement éveillé sur le compte du lichen, malgré l'existence de ce prurit déconcertant, on est en droit de songer à la syphilis. L'interrogatoire de l'évolution antérieure vient appuyer cette nouvelle interprétation.

Le malade se rappelle qu'après s'être fait raser il eut au menton une écorchure qui s'est recouverte d'une croûte, et a duré deux mois, précédant les autres éléments éruptifs de quatre semaines.

Il affirme aussi que tous les éléments brunâtres, actuellement secs, ceux-mêmes qui rappellent si bien le lichen plan, ont tous débuté par de petites vésico-pustules comme celles que l'on constate aujourd'hui au cou, et qu'ils ont tous été, à un moment donné suintants et recouverts d'une croûte.

Toute cette seconde partie de l'enquête éloigne l'impression première de lichen. Certainement, le malade est atteint de syphilis, mais il est curieux de remarquer à quel point la syphilis peut simuler le lichen plan, à quel point ces affections peuvent tromper et mettre en défaut les médecins les plus habitués à l'observation de ces maladies.

---

**Des accidents syphilitiques tertiaires de l'œil et de leur traitement.**

Par M. GALEZWOSKI.

La syphilis tertiaire des yeux n'est pas encore bien connue, et l'on est généralement disposé à classer, par exemple, les iritis ou les choroïdites dans la période secondaire.

Pour moi, c'est le genre de désordres que produit la syphilis qui doit être pris surtout en considération, pour rapporter les lésions oculaires à la période tertiaire de la maladie. D'autre part il existe des signes précurseurs de la syphilis tertiaire de la vue dont il faut tenir grand compte dans notre classification.

Je vais donc essayer de définir quelles sont les variétés de la syphilis tertiaire des yeux, et indiquer le traitement approprié à chacune d'elles.

Quels sont donc les accidents tertiaires de la vue ? Pour répondre à cette question, je dois me reporter à l'énumération de tous les accidents vénériens qui, dans la syphilis générale sont considérés par mon éminent maître, M. le professeur Fournier, comme appartenant à la syphilis tertirire.

Ici je place : a) *Carie des fosses nasales suivie d'ozène qui engendre souvent des affections des voies lacrymales, des exophtalmies, et des névrites optiques.* La névrite, en ce cas, est fort grave, car elle ne dépend pas, comme le prétendent certains auteurs, de l'intoxication suppurative de l'ozène, mais de la périostose basilaire et la guérison en est très difficile.

*b). Syphilide confluente de la face et des paupières.* Ici, l'affection oculaire débute peu après l'apparition du chancre, et cependant, il faut la classer parmi les accidents tertiaires, à cause des pertubations qu'elle amène rapidement à sa suite, détruisant les uns après les autres, tous les tissus de la paupière.

A l'appui, je citerai un cas que j'ai observé, et qui se rapproche beaucoup de celui décrit par M. Fournier. Il s'agit d'une femme âgée de 35 ans, et atteinte d'une syphilide impétigineuse (impétigo-rodens) de la paupière supérieure gauche, pérsentant les caractères *phagédéniques*.

Tous les traitements qu'on lui avait fait suivre avant moi, n'avaient amené aucune amélioration et l'ulcère menaçait de détruire toute la paupière. Je la soumis, alors, au traitement que j'emploie dans la syphilis tertiaire et notamment les frictions mercurielles, générales, et je suis parvenu à lui sauver l'œil.

*c) Gommes syphilitiques, péricornéennes sclératicales, et gommes de l'iris, sclérite et iritis gommeuses.*

*d) Choroïdite syphilitique choroïdo-rétinite pigmentaire avec ou sans héméralopie.* — Ces accidents sont de nature purement tertiaire, M. Fournier cite 26 cas de rétinite pigmentaire, qu'il range dans la catégorie des syphilides tertiaires. Pour mon compte j'ai recueilli, depuis que j'ai commencé mes recherches sur ce sujet, 650 cas de choroïdites syphilitiques, avec ou sans rétinite pigmentaire, dont 58 p. 100, hommes et 42 p. 100 femmes. L'examen ophthalmoscopique fait découvrir, dans l'ora serrata, des atrophies

choroïdiennes, des exsudats plastiques et des infitrations pigmentaires rétiniennes, qui m'ont obligé à rattacher ces lésions à la syphilis tertiaire. Comme preuve de ce que j'avance, vous me permettrez de mettre sous vos yeux des planches coloriées qui sont la fidèle reproduction de ces sortes de lésions.

*e) Gomme syphilitique du chiasma, donnant lieu à la névrite et à l'atrophie des papilles, et constituant une des variétés de la syphilis oculaire tertiaire.*

*f) Hémianopsie homonyme ou croisée, avec troubles de la mémoire, scôtomes, dyschromatopsie et névrite optique.*

*g) Ataxie locomotrice avec atrophie des papilles et paralysie des nerfs moteurs des yeux.* — Ce sont les troubles préataxiques des yeux, qui présagent l'évolution de l'ataxie générale et de l'atrophie des papilles.

Les troubles avant-coureurs de l'ataxie sont :

1° La paralysie de la sixième, de la quatrième ou de la troisième paire, complète ou partielle.

2° La paralysie de quelques fibres nerveuses isolées de la troisième paire (mydriase, myosis, inégalité des papilles, ptosis).

3° Les paralysies de l'accomodation. Toutes les paralysies sont généralement monoculaires, et sont presque toujours les prodrômes, plus ou moins éloignés, de l'ataxie locomotrice syphilitique. C'est pourquoi j'insiste pour que, lorsque des cas semblables se présentent, le médecin examine avec soin le fond de l'œil avec l'ophthalmoscope, et plus particulièrement l'ora serrata, et il trouvera là les signes certains de la syphilis.

J'aborderai maintenant et d'une façon un peu sommaire, la question du traitement de la syphilis tertiaire. Ici je me vois obligé de m'écarter de l'opinion généralement admise, que les affections syphilitiques tertiaires doivent être traitées plus particulièrement pour ne pas dire exclusivement par l'iodure de potassium à hautes doses. En ce qui concerne les yeux, une expérience de plus de quinze années m'a convaincu que l'iodure de potassium n'a aucune prise sur les choroïdites syphilitiques, car après avoir employé infructueusement pendant deux et trois ans l'iodure de potassium à fortes doses, j'ai dû recourir aux frictions mercurielles, faites, selon mon système, sur les différentes jointures, à la dose de deux grammes par jour, pendant deux ans consécutifs, et grâce à ces frictions, j'ai obtenu la guérison.

J'emploie, il est vrai, dans certains cas, l'iodure de potassium et je lui reconnais, comme mes confrères, une action curative importante. Mais, cette action, selon moi, n'est qu'éliminatrice du mercure, lorsque l'intoxication mercurielle prend trop d'extension, et nous empêche de continuer le traitement. Dès que les symptômes d'empoisonnement se trouvent atténués par l'effet de l'iodure, je fai

reprendre les frictions, qui, je le répète, doivent être continuées pendant deux années consécutives.

Pour me résumer, je reviendrai sur le point que je regarde comme le plus important de cette communication, c'est qu'il ne faut pas se contenter de traiter les symptômes de la syphilis tertiaire tels que mydriase, ptosis, diplopie, paralysie de l'accommodation, etc., mais qu'il est indispensable d'ériger en principe, que, dès le début des accidents tertiaires de l'œil, il faut instituer le traitement de deux ans, par les frictions mercurielles.

C'est ainsi, et ainsi *seulement*, que l'on préviendra à temps les accidents ataxiques de l'œil et du nerf optique.

M. A. Fournier. — Ce n'est pas l'organe qui fait le tertiarisme, et M. Galezowski nous en apporte une nouvelle confirmation. Une seule chose le caractérise, c'est la modalité anatomique, et l'œil rentre dans cette grande loi. Il y a dans l'œil des affections tertiaires, qui se produisent d'emblée, et inversement des lésions secondaires tardives. C'est identiquement ce qui se passe dans tous les organes. Le cerveau notamment peut être pris au début de la période secondaire, aussi bien que vers la dixième, la soixante-cinquième année. Inversement il y a des accidents secondaires qui retardent, chez des sujets traités il est vrai, des plaques muqueuses qui surviennent huit, dix ans après le chancre. On voit les dangers de semblables retards dans certains cas de mariage. Même fait peut se présenter pour certaines éruptions érythémateuses.

M. Galezowski. — Je demanderai à M. Fournier si, comme moi, il pense les frictions indispensables dans ces lésions, et s'il considère l'iodure de potassium comme parfaitement inférieur.

M. Fournier. — L'iodure de potassium ne vaut pas le mercure, et si l'un des deux nous était donné à choisir comme devant disparaître, c'est l'iodure qu'il faudrait choisir. Dans la syphilis cérébrale, dans les scléro-gommes, l'iodure n'agit pas, le mercure fait merveille. Il n'y a qu'un traitement pour les glossites tertiaires, c'est le calomel.

M. Tenneson. — Je pourrai vous présenter dans la prochaine séance un malade qui vient légitimer ce que nous ont dit MM. Galezowski et Fournier. Depuis longtemps nous enseignons que le traitement mixte est le seul véritablement efficace. Les frictions cependant ne sont pas indispensables, et elles peuvent être remplacées par tout autre mode d'administration du mercure. Elles donnent de la salivation, et me semblent bien difficiles à être acceptées pendant un ou deux ans, comme le recommande M. Galezowski.

M. Galezowski. — J'ai des malades qui ont pu les continuer pendant des années ; si elles donnent de la salivation, il est alors possible de donner de l'iodure de potassium, qui aide à la tolérance du mercure.

M. Moty. — Il ne faut peut-être pas trop généraliser les règles relatives à l'emploi du mercure et de l'iodure de potassium. Les lésions tertiaires des Arabes, qui présentent une si haute gravité, cèdent cependant avec une surprenante rapidité au traitement par l'iodure à haute dose ; je n'ai jamais vu se démentir cette sensibilité de l'Arabe à l'iodure.

On remarque au contraire que le mercure cause chez lui des stomatites d'une gravité telle qu'après quelques années de pratique en Algérie j'ai renoncé complètement à son emploi chez l'Arabe.

---

## Signification et pronostic de l'adénopathie syphilitique à la période secondaire.

Par M. Augagneur

Les syphiligraphes les plus expérimentés ont constaté qu'aucune loi ne semblait établir de relations constantes entre l'intensité des accidents primitifs ou secondaires, et l'intensité, la multiplicité, le volume, la persistance des adénopathies concomitantes. A un chancre volumineux peut correspondre une adénite de même volume, et inversement. A la période secondaire, des syphilides ulcéreuses malignes se rencontrant avec les ganglions à peine tuméfiés, des adénopathies généralisées et très volumineuses se voient avec des manifestations cutanées ou muqueuses insignifiantes.

Cette absence d'harmonie entre les symptômes ganglionnaires et les autres manifestations infectieuses syphilitiques provient de ce que l'adénopathie primitive ou secondaire n'est pas tant le signe de l'intensité de l'infection, que celui de la rigueur avec laquelle l'organisme résiste à cette infection.

Dans l'immense majorité des cas, l'inoculation syphilitique se fait sans infection des vaisseaux sanguins dans le tissu conjonctif de la peau ou des muqueuses, et se prépare par la voie lymphatique. Si les ganglions, ou mieux l'appareil lymphatique fonctionne avec énergie, la phagocytose modifie l'agent infectieux et ne le laisse parvenir dans la circulation générale sanguine, qu'après une lutte qui a certainement modifié ses propriétés toxiques.

J'ai démontré (thèse de Fournier, Lyon, 1892) que la syphilis des impubères, c'est-à-dire contractée à l'âge du développement, est en général très bénigne. Or, chez l'enfant, les adénopathies primitives sont énormes et tenaces. La phagocytose active influe certainement sur la puissance virulente.

Chez le vieillard, au contraire, le chancre, souvent volumineux, très ulcéré, aigu d'apparence et lent d'évolution, détermine une adénopathie insignifiante. Les ganglions observés ne réagissent plus.

Or, la syphilis du vieillard est très grave, les accidents secondaires profonds et tenaces. A cet âge, la barrière ganglionnaire n'a apporté aucun obstacle à l'invasion virulente : la maladie a évolué comme si l'inoculation avait été pratiquée par la voie sanguine comme dans la syphilis d'origine fœtale.

Chez le fœtus, inoculation directe sans intervention des phagocytes : syphilis héréditaire d'une gravité extrême; chez le vieillard, inoculation dans le tissu conjonctif, mais avec sénilité, les organes ne réagissant plus : syphilis grave aussi. Chez l'enfant, grâce à la réaction puissante des phagocytes, quand la syphilis est inoculée dans la peau ou les muqueuses, la syphilis est ultra-bénigne. Je ne connais qu'une exception à cette loi, et cette exception confirme mon opinion : les épidémies de syphilis (Rivolta) déterminées par la vaccination ont été fort graves, mais ne pas oublier que dans ces cas, *toujours les plaies ont saigné*, qu'il y a eu vraisemblablement inoculation directe dans les vaisseaux sanguins.

L'adénopathie secondaire a, à mon avis, une signification pronostique heureuse. Quand je l'ai trouvée intense, généralisée (je ne parle pas de causes aggravantes locales, d'origine inflammatoire vulvaire), la syphilis a été bénigne. Cette adénopathie indique la puissance de résistance que possède un organisme contre les virus. Dans les syphilides malignes précoces, le système lymphatique est très peu touché. Chez les enfants, l'adénopathie généralisée est le principal des symptômes de l'infection.

Enfin dans deux cas, j'ai vu des syphilis absolument arrêtées, chez des jeunes gens qui, l'un par une septicémie, l'autre par de la tuberculose, virent survenir des adénopathies généralisées et persistantes.

Je ne peux, dans cette note, écrite en quelque sorte pour prendre date, donner le détail de tous les faits sur lesquels j'appuie mon opinion. Cette opinion, je la résume en deux mots : l'adénopathie est un phénomène favorable quand elle est intense, indiquant plutôt la puissance défensive de l'organisme que l'énergie offensive du virus. Il y aurait lieu de favoriser l'activité phagocytique, à rechercher l'action de certains médicaments *lymphatiques* tels que l'acide salicylique.

---

### Un cas de corne palpébrale.

Par M. A. TERSON.

L'observation et les pièces histologiques que j'ai l'honneur de présenter à la Société proviennent d'un homme de 56 ans, venu à la consultation de l'Hôtel-Dieu pour une néoplasie cutanée du bord libre de la paupière supé-

rieure droite : le début avait eu lieu, quatre ans auparavant, par une petite croûte au milieu des cils et qui fut plusieurs fois enlevée avec l'ongle à la suite des démangeaisons qu'elle provoquait. L'évolution ne fut en rien entravée ni par des pommades, ni par des cautérisations pratiquées par divers médecins. M. Panas fit au bistouri l'ablation assez large de cette corne palpébrale qui, née au niveau du bord ciliaire, avait empiété sur la peau de la paupière : il n'y eut ni cautérisation, ni suture consécutive, et l'opération, faite il y a plus d'un an, semble avoir prévenu toute récidive.

Dans les antécédents du malade, aucune affection oculaire antérieure : aucune blépharite, mais antécédents arthritiqnes (rhumatimes fréquents, calvitie, déformation des orteils), il était cultivateur. Ni son visage ni ses doigts ne présentaient de verrues.

L'examen histologique, que j'ai pratiqué, démontre qu'on se trouve en présence d'une corne cutanée typique, composée de larges bourgeons épidermiques, dont les couches superficielles se transforment en épaisses couches de cellules très allongées, en écheveaux constitués par une substance cornée. Vers la base de cette corne constituée surtout par les papilles hypertrophiées, se trouvent un certain nombre de globes épidermiques cornés. La hauteur de la corne est ce 1 centim. et demi.

Cette observation serait, si j'en juge d'après un travail récent de Miffialsky (*Arch. f. Dermatologie*, 1894), la dix-neuvième publiée sur les cornes palpébrales : les cas les plus connus sont ceux de von Aumon, de Sœlbey Wells, de Th. de Bavière, de Schöbl. On sait que les cornes palpébrales peuvent acquérir des dimensions considérables, jusqu'à plusieurs centimètres de longueur; elles siègent sur les diverses régions palpébrales, et sont remarquables plus particulièrement à la paupière inférieure où elles peuvent déterminer de l'ectropion et du larmoiement. Elles débutent quelquefois par le bord libre, et très rarement (Schöhl) au niveau de l'angle interne de l'œil. Elles se produisent presque toujours chez des sujets âgés, ayant dépassé la cinquantaine; mais on en a vu un cas chez une jeune fille de 19 ans.

Elles récidivent, si l'on n'a pas soin d'enlever largement la base d'implantation.

Enfin, il est très rare de leur découvrir une étiologie locale bien nette : dans notre cas en particulier, nous n'avons pu trouver trace dans les antécédents, ni affection des paupières, ni traumatisme à ce niveau.

*Le Secrétaire,*

VERCHÈRE.

# REVUE DES PUBLICATIONS PÉRIODIQUES

## REVUE DE DERMATOLOGIE

**Eczéma des chirurgiens.** — O. Lassar. Das Eczem der Chirurgen. (*Dermatologische Zeitschrift*, 1894, t. I, p. 424.)

L'auteur a en vue la dermite qui survient assez fréquemment sur les mains des chirurgiens et non celle qu'ils peuvent provoquer chez leurs malades par l'emploi de l'iodoforme et de l'acide phénique. Quelques-uns seuls sont atteints. Il faut, dans ces cas aussi, admettre une certaine prédisposition, comme du reste pour tous les eczémas professionnels. On voit chez des hommes bien portants, qui jusque-là n'avaient jamais eu à se préoccuper de l'état de leur peau, apparaître une dermite des mains avec cuisson et prurit, tuméfaction, rougeur, rugosité de la surface. Le processus est fort simple. Chaque tissu humain n'est doué de résistance que dans certaines limites. Ces limites, très variables suivant chaque personne, sont la cause d'une disposition plus ou moins grande à tel ou tel genre de manifestations pathologiques, mais en réalité, les différences sont peu prononcées. Nous pouvons aussi augmenter de plus en plus notre pouvoir de résistance contre les agents chimiques. Ces considérations s'appliquent précisément aux eczémas des chirurgiens et peuvent être le point de départ de mesures prophylactiques. Il est en effet indiscutable qu'une plus ou moins grande susceptibilité pour la chaleur et le froid, la sécheresse et l'humidité, ainsi que pour leurs variations brusques, une disposition aux gerçures et à la macération, sont des facteurs occasionnels très fréquents pour la production d'inflammations de la peau. Il en est des eczémas artificiels comme pour les brûlures, le traitement consiste en première ligne à écarter toute complication. La protection contre les atteintes mécaniques et contre l'irritation des voies lymphatiques dénudées par les germes extérieurs, constitue son principe essentiel. On alterne, à chaque opération, en évitant autant que possible l'acide phénique et le sublimé, l'emploi de solutions désinfectantes. D'ailleurs, Lassar croit que de l'eau tiède, un bon savon de toilette, de l'eau de Cologne ou du jus de citron suffisent pour tenir les mains et les ongles propres. Les lavages sans ménagement pendant des quarts d'heure avec du savon noir et des brosses dures, l'immersion répétée dans une solution chaude de soude, de créoline ou de sulfate d'alumine, ne sont tolérés par aucune blanchisseuse, à plus forte raison par l'épiderme d'un chirurgien. Les personnes qui ont la peau molle et élastique sont celles qui se lavent avec un savon de bonne qualité et qui, ensuite, graissent leurs mains encore humides avant de les essuyer. On peut employer dans ce but un mélange à parties égales d'huile d'olive, de glycérine, de lanoline et de vaseline et 2 p. 100 de résorcine. Il suffit d'une faible quantité de cette pommade pour protéger l'épiderme, débarrassé des matières grasses par le savonnage, contre les

crevasses et contre la pénétration des substances de lavage, voire même infectieuses.

Comme traitement de ces eczémas, l'auteur indique le goudron combiné à l'alcool. Le soir, on étend sur la peau atteinte d'eczéma chirurgical, une couche de goudron ; au bout d'une demi-heure, on l'enlève avec du savon et de l'eau tiède, puis on applique pendant la nuit une couche épaisse de pâte salicylée à 2 p. 100, ou de pâte d'huile et d'oxyde de zinc (oxyde de zinc, 60 gr., huile d'olive, 40) qu'on recouvre d'un léger bandage de coton et de zinc. Bientôt le prurit disparaît, ensuite l'infiltration et l'hyperhémie. On rend cette méthode encore plus efficace, en étendant sur la peau, avant l'application du goudron, la pâte suivante :

| | | |
|---|---|---|
| Naphtol..... | | 10 gr. |
| Soufre sublimé..... | | 40 — |
| Savon vert..... | } | ââ 20 — |
| Vaseline jaune..... | } | |

On remplace ensuite cette pâte au bout de dix à quinze minutes par de la vaseline additionnée de 25 p. 100 de chrysarobine ; ce n'est ensuite qu'au bout d'un quart d'heure qu'on applique le goudron et le bandage indiqué ci-dessus. On peut aussi faire usage, comme pansement pour la nuit, d'une pommade consistant en 10 p. 100 de précipité blanc, 10 p. 100 d'acide pyrogallique et 80 p. 100 de lanoline. A. Doyon.

**Éruptions arsenicales.** — Caspary. Zur Lehre von den Arzneiausschlägen. (*Archiv. f. Dermatologie u. Syphilis*, 1894, t. XXVI, p. 11.)

On sait depuis longtemps que beaucoup de personnes sont atteintes d'éruptions typiques après avoir fait usage de préparations d'iode et de brome et de balsamiques. C'est Köbner qui, en 1877, a appelé l'attention sur ces exanthèmes médicamenteux ; il décrivit alors des éruptions scarlatiniformes consécutives à l'administration de la quinine.

La connaissance exacte des exanthèmes médicamenteux est très importante au point de vue pratique, et il est en outre toute une série de questions qu'il importe d'élucider. D'où vient qu'en certains cas l'idiosyncrasie se manifeste brusquement à l'égard d'un remède longtemps toléré ? D'où vient aussi qu'une idiosyncrasie que l'on a récemment constatée disparaisse subitement ? Les éruptions provoquées par l'application externe du remède se produisent-elles de la même manière que celles résultant de l'usage interne ? Et d'une manière générale comment se produisent ces dernières ? Par voie réflexe d'origine centrale ? Ou par irritation des nerfs périphériques ? Ou par passage direct du sang dans la peau, peut-être dans les glandes cutanées ?

Caspary décrit ensuite en détail un cas d'exanthème provoqué par l'antipyrine chez un homme de 28 ans. Cette éruption était caractérisée par une éruption maculo-bulleuse que l'on pouvait prendre pour du pemphigus. Cette éruption se distinguait de celles qui ont été décrites jusqu'à présent et dues à la même cause, par son intensité, mais avant

tout par les nombreuses taches pigmentaires qu'elle laissa à sa suite, taches d'apparence suspecte et qui défiguraient la face, principalement les lèvres.

L'auteur signale le rapport, très probable selon lui, qui existe entre l'alcoolisme et l'œdème aigu circonscrit ; il ne sait pas s'il est aussi rare, si bon nombre des œdèmes chroniques de la face chez les alcooliques n'ont pas cette origine. Il parle ensuite de trois cas d'exanthème antipyrinique qu'il a eu l'occasion de voir à des intervalles très rapprochés, dont la localisation était la même et faisait croire qu'il s'agissait de la syphilis.

Chez ces trois malades la localisation était tout à fait spéciale : il était survenu des taches, des bulles et des érosions, seulement sur la muqueuse buccale et sur la peau des organes génitaux. Dans les deux cas bien connus de Doutrelepont et de Veiel, beaucoup d'autres régions étaient affectées en dehors de celles-là. Depuis on a publié d'autres observations dans lesquelles la bouche seule ou les parties génitales seules, ou les deux en même temps étaient atteintes.

Caspary a observé la même localisation à la suite de l'administration de faibles doses de chlorhydrate de quinine ; il survient des taches et des bulles dans la cavité buccale, sur les lèvres et à la face interne des nymphes.

D'où vient que ces régions sont affectées de préférence, il ne saurait le dire ; il se borne à rappeler qu'elles sont aussi le siège de prédilection de l'herpès facial et de l'herpès progénital, affections dans la production desquelles les nerfs jouent sans doute le principal rôle.

A. Doyon.

**Exanthèmes provoqués par le sérum antidiphtérique.** — Asch. Zur Casuistik der Heilserum-Exantheme. (*Berl. Klin. Wochenschrift*, 1894, p. 1152.)

Après le traitement par l'antitoxine de Behring, il peut survenir des exanthèmes, entre autres de l'urticaire légère avec état général grave. En voici un exemple rapporté par l'auteur. Il s'agit d'un enfant de 27 mois atteint de diphtérie légère. Le 16 novembre, première injection avec le liquide de Behring ; le lendemain, nouvelle injection. Le 19, sur la cuisse gauche (siège de la première injection) éruption d'urticaire. Le 20, le dépôt diphtéritique a diminué, état général bon ; sur les surfaces de flexion des deux cuisses, exanthème ortié, confluent, de la dimension de la paume des mains, correspondant aux deux points injectés. Le 21, l'urticaire des cuisses s'étend sur toute la surface de flexion. Sur l'avant-bras droit, exanthème scarlatiniforme punctiforme. Les jours suivants, l'urticaire pâlit et commence à desquamer. Rougeur érythémateuse de la face et du côté gauche du cou. Les exanthèmes disparaissent quelques jours plus tard.

Du 26 novembre au 2 décembre. L'enfant, quoique guéri de la diphtérie, n'est pas revenu à son état normal. Durant ce laps de temps taches érythémateuses passagères sur différentes régions du corps. Il se produisit ensuite un érythème rouge foncé presque généralisé, présentant toutes

les variétés de l'érythème multiforme. En même temps, l'articulation tibio-tarsienne droite est douloureuse et tuméfiée. État général mauvais, température 38 à 39° C.

Cet état morbide ne persista que quelques jours, mais le petit malade se releva lentement. A. Doyon.

W. Lublinski. Ueber eine Nachwirkung des Antitoxins bei Behandlung der Diphtherie. (*Deutsche med. Wochensch.*, 1894, n° 45.)

Comme effet consécutif de l'injection de Behring on n'avait jusqu'à présent constaté que de l'urticaire légère. L'auteur a, chez un enfant de 8 ans, vu apparaître, après trois injections de sérum, un exanthème exsudatif multiforme avec symptômes généraux graves. On fit à cet enfant, le 6, le 8 et le 9 octobre des injections à la suite desquelles, le 10, la température baissa, les fausses membranes se détachèrent et il se produisit de l'amélioration. Le 18 octobre, tuméfaction et rougeur légères des articulations tibio-tarsiennes des deux pieds ; ensuite, le 19. exanthème rubéoliforme qui envahit d'abord les surfaces d'extension des membres inférieurs et supérieurs. Le lendemain, légère élévation de la température, douleurs dans les articulations des genoux, des coudes et des pieds (sans tuméfaction) ; l'éruption s'étend à tout le tronc. Les jours suivants, température jusqu'à 39°,4 ; mauvais état général ; l'éruption gagne la face. Dès le 24 octobre, l'exanthème pâlit, la fièvre et les douleurs cessent. La convalescence se fit sans incident. A. Doyon.

Scholz. Nachwirkungen des Diphtherieheilserums. (*Deutsche med. Wochensch.*, 1894, n° 46.)

Le Dr Scholz fit à son fils, âgé de 10 ans, le 23 octobre, au troisième jour d'une diphtérie, une injection de la solution d'antitoxine, et en même temps, dans le but de l'immunisation, une injection à sa petite fille âgée de 6 ans. Chez le petit garçon, la température était au bout d'un jour revenue à l'état normal et les plaques diphtéritiques des amygdales étaient tombées après trois jours.

Trois jours après l'injection, la petite fille prit la diphtérie malgré l'immunisation. L'évolution de la maladie fut légère.

Chez ces deux enfants il survint, sans élévation de température, l'état général étant bon, dix jours après l'injection, une variété d'érythème exsudatif multiforme accompagné, chez le petit garçon, de douleurs vives dans la plupart des articulations, de douleurs dans les muscles du tronc, mais surtout dans les creux poplités. L'éruption très prurigineuse, au début semblable à de l'urticaire, avait en premier lieu envahi la face dorsale des mains et des pieds, ensuite les bras et les jambes ; au bout de quelques heures elle s'était étendue à la face interne des cuisses sous forme de plaques de la dimension de la paume des mains. Chez la petite fille, des plaques rouge bleu se produisirent sur le dos des mains et des pieds, elles disparurent au bout de trois jours, mais elle n'eut pas de douleurs articulaires. Chez le garçon, l'éruption ainsi que les douleurs des articulations disparurent au bout de quatre jours. A. Doyon.

**Glandes de la peau.** — UNNA. De la fonction des glandes glomérulaires. Mémoire lu le 1er août 1894 dans la section de dermatologie du congrès annuel de l'Association médicale britannique à Bristol.

Traduit et résumé par le Dr A. DOYON.

A plusieurs reprises l'auteur a cherché à conserver *aux glandes glomérulaires la fonction de la préparation de la graisse* qui leur est très souvent refusée. Il est convaincu qu'elle leur revient tout aussi bien qu'aux glandes sébacées, bien que d'une manière complètement différente. Il y a treize ans, au Congrès international de Londres, il a abordé ce point pour la première fois, et déjà à cette occasion il a exprimé, au sujet de la nature des séborrhées, une opinion qui ne s'écarte guère de sa manière de voir actuelle (1).

Il a depuis lors continué ses études et il est arrivé peu à peu à cette opinion qu'une grande partie des processus regardés autrefois comme des maladies sécrétoires de la peau doivent être rangés parmi les catarrhes inflammatoires de cet organe. En 1887, au Congrès international de Washington, il a pour la première fois formulé nettement cette théorie en établissant le sens de l'*eczéma séborrhéique*, et jusqu'à présent il n'a eu aucune raison de l'abandonner et de changer de manière de voir.

Ces idées et cette théorie ont trouvé d'une part un accueil empressé, même enthousiaste, et de l'autre elles ont rencontré l'incrédulité, la critique et une condamnation absolue. Tant que celles-ci sont basées uniquement sur d'anciennes conceptions, l'auteur ne peut que les abandonner avec confiance à elles-mêmes et au progrès interrompu de la science.

Mais quand elles reposent sur de nouvelles recherches faites ad hoc, elles exigent l'attention la plus sérieuse et, si cela est possible, une vérification. Or, pendant les sept années qui se sont écoulées depuis la démonstration de l'eczéma séborrhéique, il n'a paru qu'une critique sérieuse de sa théorie, critique appuyée sur des données anatomiques et physiologiques. Ce sont trois mémoires de M. Wallace Beatty, de Dublin (2).

Unna tient tout d'abord à rectifier un point historique. M. Beatty lui a fait l'honneur, dans plusieurs passages de son premier travail de parler

(1) Il prévoyait une transformation peut-être assez importante des idées régnantes en ce qui concerne les maladies des glandes sébacées et notamment des séborrhées. On est habitué, disait-il, à regarder la production exagérée de graisse de la peau comme provenant toujours des glandes sébacées. Il serait trop long, ajoutait-il, d'exposer ici pourquoi cette manière de voir n'est pas soutenable. Il se bornait à exprimer sa conviction que les formes huileuse et sèche de la séborrhée n'ont rien à faire avec les glandes sébacées. La première représente une simple hypersécrétion des glandes sudoripares, la seconde un catarrhe superficiel de la peau avec production de squames plus ou moins grasses par suite de la sécrétion normale des glandes sudoripares.

(2) The fonction of the glands of the skin. *The British Journal of Dermatology*, avril 1893, p. 97. — The nature of the vernix caseosa. *Ibid.*, juillet 1893, p. 213. — Seborrhœa. *Ibid.*, juin 1894, p. 161.

de *sa manière de voir* concernant la fonction des glandes sébacées, comme s'il s'agissait vraiment d'une idée originale, lui appartenant en propre et ayant contre elle les opinions de tous les autres observateurs. Il est obligé de décliner cet honneur. Le premier qui ait constaté de la graisse dans la sueur est F. Simon. Krause, il est vrai, croit que Leeuwenhœck l'ancien (1683) avait fait la même observation, mais il y a une grande différence entre des remarques faites en passant et la recherche intentionnelle, aboutissant à un résultat positif. Celle-ci revient sans contestation à C. F. T. Krause, l'aîné, et elle remonte à cinquante ans. Voici le passage qui s'y rapporte : « Comme Simon a constaté la présence de la graisse dans la sueur recueillie à l'aide d'éponges et par conséquent mélangée de sebum cutané et de cellules épidermiques, j'ai cherché à la découvrir d'une façon moins contestable dans la sueur de surfaces dépourvues de glandes sébacées. Après avoir nettoyé la paume de la main de la graisse adhérente et des cellules épidermiques détachées, en la frottant avec de l'éther sulfurique, j'ai recouvert environ un pouce carré de sa surface d'un morceau de papier à filtrer traité auparavant par l'éther sulfurique. Ce papier protégé contre toute contamination possible venant du dehors fut maintenu en contact avec la peau pendant une nuit, durant laquelle il y eut une très légère sudation vers le matin, puis traité par l'éther bouillant. La graisse ainsi obtenue se montrait sous le microscope en petites masses globuleuses ou informes avec quelques aiguilles de margarine. Comme il n'y en avait qu'environ 1/40 de grain, sa composition n'a pu être établie par l'analyse, mais elle produisit une tache graisseuse très marquée sur du papier satiné. »

Cette première constatation précise de la présence de la graisse dans la sueur de la peau convainquit les contemporains de Krause. Unna cite seulement trois anatomistes éminents de cette époque, qui mérite le nom de période classique pour l'anatomie de la peau : Kölliker, Meissner et Henle.

Kölliker (1855) n'a trouvé, il est vrai, la graisse dans les conditions normales que dans les glandes glomérulaires de l'aisselle, mais il a trouvé aussi dans les petites glandes glomérulaires habituelles des grains jaune d'or, de telle sorte que ces glandes sont comparables à ce point de vue aux glandes cérumineuses contenant des grains jaunes et de la graisse. Aussi, dit-il expressément que les glandes glomérulaires ordinaires forment avec les glandes de l'aisselle et les glandes cérumineuses une suite ininterrompue de développement. Mais dans des conditions pathologiques il est arrivé pour la première fois avec Heinrich Müller à découvrir de la graisse dans les conduits des glandes en glomérules d'un cas d'hystricisme congénital. Il dit : « Il y avait encore ceci de particulier, que le contenu des conduits sudoripares était constitué sans exception par un grand nombre de gouttelettes blanches de graisse. »

Ce n'était donc pas une nouveauté si étrange quand Meissner, s'appuyant surtout sur des raisons de pathologie comparée, attribua d'une manière générale aux glandes glomérulaires la fonction de produire de la graisse (1857). Seulement il alla beaucoup plus loin que Krause et Kölliker et leur attribua uniquement cette fonction, regardant comme trop invraisemblable

qu'une seule et même espèce de glandes d'une part livre peu à peu et d'une façon continue une sécrétion presque uniquement constituée par de la graisse, et d'autre part excrète brusquement par moments une grande quantité d'une solution aqueuse. Voici un passage du travail de Meissner :

« J'ai du reste toujours trouvé de la graisse en grande quantité dans toutes ces glandes, quelle que fût leur provenance, et la gouttelette brillante qui apparaît souvent à l'orifice des glandes de la paume de la main, appliquée sur le porte-objet, paraît constituée principalement par de la graisse, qui cristallise en partie par le refroidissement. Enfin, j'aurais encore à m'expliquer en ce qui concerne les glandes sébacées auxquelles on a attribué jusqu'ici la fonction de graisser la surface de la peau. Je crois que la relation de ces organes avec les follicules pileux et leur absence précisément dans les parties de la peau qui ont plus besoin que d'autres d'être graissées et qui le sont en effet, notamment la paume des mains et la plante des pieds, sont une preuve suffisante que l'existence et la fonction de ces glandes se rattachent uniquement au follicule pileux et au poil et sont peut-être aussi en rapport avec les échanges nutritifs du poil. »

Nous arrivons à Henle (1866). Il dit des glandes glomérulaires : « D'autres laissent encore reconnaître, il est vrai, une lumière sur la coupe transversale, mais les couches cellulaires, à l'exception de la plus externe, que l'on trouve claire en général, sont remplies d'une substance granuleuse, blanche et d'un éclat gras sous la lumière incidente, et mal délimitées les unes par rapport aux autres. Dans d'autres encore, à la place des couches cellulaires et de la lumière, on trouve une masse continue, finement granuleuse, dans laquelle sont logés des gouttelettes de graisse et des noyaux cellulaires et qui, extraite par compression, se convertit en grumeaux à noyau de formes très diverses. » Et plus loin, après avoir parlé des glandes de l'aisselle : « Du reste le liquide qui sort des canaux coupés de petites glandes glomérulaires, dont la lumière paraît claire (des doigts récemment amputés), contient aussi des molécules très fines, qui ne peuvent être autre chose que de la graisse ». Il apprécie le travail de Meissner de la façon suivante : « Les arguments à l'aide desquels Meissner démontre que les glandes en glomérules produisent une sécrétion grasse, destinée à l'onction de la peau, sont concluants. Cette hypothèse permet seule d'expliquer pourquoi leur développement est surtout abondant là où les glandes sébacées font défaut, comme à la paume des mains et à la plante des pieds, ou bien dans les régions où la peau est exposée à un frottement constant, comme dans l'aisselle. A cela s'ajoute la constatation directe de dépôts graisseux dans les conduits glandulaires de l'aisselle, dans les squames épidermiques formant la paroi du canal excréteur des glandes à glomérules, et de fines molécules de graisse dans le liquide, clair du reste, des glandes glomérulaires même les plus petites (voir plus haut). Le produit de sécrétion des glandes cérumineuses est reconnu d'ailleurs depuis longtemps comme constitué surtout par de la graisse, et si l'on considère les glandes glomérulaires du reste de la peau comme des glandes sébacées, à l'analogie anatomique avec les glandes cérumineuses viendra se joindre encore l'analogie physiologique. »

« Si donc nous ne pouvons voir dans les papilles vasculaires des organes sudoripares, il ne reste plus qu'à attribuer aux glandes glomérulaires la double fonction de la sécrétion grasse et de la sécrétion sudorale, et en réalité les raisons qui parlent en faveur de la première n'excluent pas la seconde. On peut très bien concevoir qu'une glande sécrétant dans les conditions ordinaires une petite quantité de substance grasse, soit amenée, sous l'influence d'un stimulus spécial, à produire une sécrétion plus forte, d'autant plus aqueuse qu'elle s'écoule en plus grande abondance. Mais le stimulus spécial vient du système nerveux, comme pour les glandes muqueuses et les glandes salivaires. C'est l'innervation modifiée qui transforme temporairement la glande sébacée en glande sudoripare, soit directement, soit indirectement en dilatant les vaisseaux. »

Henle revient donc de l'opinion extrême de Meissner à une manière de voir intermédiaire, d'après laquelle les glandes glomérulaires *sécréteraient toutes de la graisse, mais produiraient en outre par moments une sueur aqueuse dépourvue de graisse.*

Unna cite encore quelques passages d'autres auteurs. Ludwig (1861) dit : « Sur la face interne de la membrane propre « Grundhaut » se trouve un épithélium constitué, dans les glandes de grosseur moyenne et les petites glandes, par une couche simple de cellules arrondies, qui, en dehors des noyaux, renferment généralement aussi des gouttelettes de graisse. Les acides gras et volatils proviennent certainement de l'épithélium, car les glandes qui sécrètent une sueur à forte odeur contiennent des cellules abondamment remplies de graisse. »

Le manuel récent de Grünhagen, après avoir parlé des acides gras volatils de la sueur, rapporte aussi l'observation de Schottin qui a trouvé dans la sueur des mains de la palmitine, de la stéarine et de la cholestérine. Ranvier dit que : « les cellules grandulaires... contiennent en outre des *granulations* graisseuses qui se colorent en noir par l'acide osmique ».

Ces citations suffisent, dit l'auteur, pour démontrer : 1° que ce n'est pas lui qui a découvert la graisse dans la sueur et dans les glandes glomérulaires ; 2° qu'il n'est pas non plus le seul à voir dans les glandes glomérulaires une source de graisse de nature spéciale.

Son point de vue n'a jamais changé en ce qui concerne la *proportion qualitative en graisse des glandes glomérulaires* ; aujourd'hui comme en 1881, il croit pouvoir établir que *toutes les glandes glomérulaires contiennent et sécrètent par moments de la graisse ;* mais à l'égard de la quantité de la sécrétion graisseuse et de son rapport avec la sécrétion aqueuse, ses idées se sont modifiées peu à peu pendant ces treizes années et il est revenu de l'opinion radicale de Meissner à celle de Henle. Ce changement s'est opéré par suite des faits suivants. — En 1881, comme Meissner, Unna regardait comme peu probable que les mêmes épithéliums glandulaires puissent produire tantôt une sécrétion grasse, tantôt de grandes quantités d'eau. Mais l'attribution aux glandes glomérulaires de la seule sécrétion grasse ne permettait pas d'expliquer l'abondance d'eau de la sueur profuse. On sait que Meissner a cherché à tourner cette difficulté en faisant intervenir le corps papillaire, et que c'est seulement cette hypothèse et non la théorie de la sécrétion grasse des glandes glomérulaires qui a ren-

contré de l'opposition chez ses contemporains. Or, peu de temps après l'apparition de son travail, un nouveau fait a paru lever cette difficulté, Key et Retzius ayant réussi à injecter les fentes lymphatiques de l'épiderme à travers le derme. A la suite de nombreuses injections faites dans le laboratoire de Waldeyer, il put vérifier une fois ce fait important. Il pouvait dès lors suivre Meissner dans ses idées radicales ; la présence de la graisse dans les glandes glomérulaires était constatée, ainsi que la décharge liquide du corps papillaire à travers les fentes lymphatiques de l'épiderme, dans lesquelles sont logés les pores sudoraux.

Mais la question changea un peu de face quand divers observateurs eurent reconnu que les épithéliums des glandes glomérulaires n'étaient pas des tissus constants pour lesquels ils avaient été pris auparavant. Renaut, chez le cheval, Bubnoff, chez le chat, constatèrent des altérations caractéristiques de la forme des épithéliums, altérations accompagnant le processus de sécrétion des glandes glomérulaires et correspondant exactement à celles déjà observées dans presque toutes les glandes, notamment dans les glandes muqueuses et les glandes salivaires. Des recherches analogues faites dans son laboratoire par MM. Pollitzer et Török confirmèrent ces résultats, ainsi que ceux des travaux entrepris ailleurs sur l'épithélium des glandes mammaires si voisines des glandes à glomérules. Mais si réellement l'épithélium élevé, trouble, des glandes glomérulaires au repos se transforme pendant la sécrétion en épithélium bas, clair, on peut bien attribuer à ces glandes les rôles divers, dont la réunion paraissait autrefois impossible à Meissner et à lui même. On sait depuis longtemps, et tous les observateurs sont d'accord sur ce point, que pendant une sécrétion prolongée la réaction de la sueur subit une modification et devient de plus en plus alcaline. De ce côté également, nous sommes conduit à cette idée très probablement juste, que pendant l'état de repos il s'accumule dans les glandes glomérulaires des éléments spécifiques de sécrétion, tels que graisse, acides gras, matières odorantes, pigment et autres, qui sont dilués par une sécrétion plus abondante, provoquée par exemple par la chaleur, l'électricité, après quoi il s'écoule un liquide sudoral faiblement alcalin, très pauvre en éléments spécifiques, tandis que l'épithélium s'aplatit et devient clair.

Cette manière de voir, indiquée en somme par Henle il y a déjà trente ans, est d'accord avec les faits découverts par les anciens anatomistes ainsi qu'avec les données plus récentes de la pathologie nerveuse et de la chimie physiologique.

Nous arrivons maintenant au point capital, à celui précisément qui est contesté par Beatty et que, d'accord avec les anciens anatomistes, Unna regarde depuis longtemps comme démontré. *La graisse est-elle toujours présente dans les glandes glomérulaires de la peau humaine ?*

En précisant ainsi la question, l'auteur écarte un autre point traité par Beatty, celui de savoir si chez les animaux les glandes glomérulaires contiennent de la graisse, comme l'affirment Meissner, Bonnet et autres, tandis que Beatty le nie. Quelque intéressante que soit cette constatation chez les animaux, elle ne peut nous être d'aucune utilité pour établir la réalité de la graisse dans l'eczéma séborrhéique.

En admettant qu'Unna prouve qu'il en est chez les animaux comme l'admettaient les anciens anatomistes, Beatty pourrait toujours affirmer qu'il en est autrement chez l'homme. Dans son article sur les fonctions des glandes de la peau, il dit en effet (p. 110) : « Dans la plante des pieds de l'homme je n'ai pu constater une coloration noire des glandes sudoripares », sous-entendu par l'acide osmique. C'est là par conséquent le premier point à réfuter. Si cette question n'est pas vidée, une plus longue discussion au sujet des glandes glomérulaires ne servirait à rien.

Quand Unna a commencé il y a trois ans à s'occuper de l'histologie de l'eczéma séborrhéique, il lui était nécessaire de connaître la proportion normale de la graisse des glandes glomérulaires, et il s'est servi dans ce but de plantes de pieds de divers cadavres. Il a examiné 37 cas variant progressivement. Ils provenaient de personnes mortes de diverses maladies, prises au hasard et d'âge variable. De petits fragments de ces plantes de pieds furent placés dans une solution concentrée d'acide osmique (1 à 2 p. 100). Dans 33 cas on reconnut immédiatement sur les premières coupes la présence de la graisse dans les glandes glomérulaires. Il a aussi noté l'abondance de la graisse et divisé ses cas en quatre groupes, suivant la quantité de graisse qu'ils contenaient. Il a trouvé peu de graisse, c'est-à-dire des corpuscules tout à fait isolés dans trois cas ; une proportion assez considérable, c'est-à-dire un certain nombre de corpuscules dans chacune des anses dans vingt cas ; de la graisse en abondance, c'est-à-dire de nombreux globules dans chacune des anses, dans huit cas ; de la graisse en très grande abondance, c'est-à-dire une forte imprégnation des glandes glomérulaires par de la graisse, dans deux cas. Dans quatre seulement, ou 11 p. 100, il n'y avait pas de graisse. Ces cas se réduisent encore si on les examine de près. L'un d'eux concerne un enfant de 7 semaines chez qui tout le pannicule de la plante des pieds était atrophié, et les trois autres cas (21 mois, 21 ans, 57 ans) sont d'un même jour, de telle sorte qu'il est possible que l'emploi de l'acide osmique ait été accidentellement insuffisant. Du reste, il n'a examiné qu'un petit nombre de coupes de ces cas, ne pouvant prévoir alors qu'on mettrait jamais en doute la présence de la graisse dans les glandes glomérulaires de la plante des pieds. Il accorde à Beatty qu'il n'y ait réellement pas de graisse dans 10 p. 100 de plantes de pieds examinés au hasard ; il faut qu'il ait eu bien peu de chance pour tomber uniquement sur ces cas exceptionnels. Il ne dit pas sur combien de cas il appuie sa négation citée plus haut. Du reste, d'après la manière de voir que Unna a développée précédemment, il est même surprenant que la graisse n'ait fait défaut que dans 10 p. 100 de ses cas ; en effet, beaucoup de personnes meurent en ayant des sueurs abondantes qui seraient bien suffisantes pour entraîner la graisse contenue dans les glandes. Tout bien considéré, il lui est donc permis d'affirmer, contrairement à Beatty, que les glandes glomérulaires de la plante des pieds contiennent toujours normalement une quantité variable de corpuscules de graisse.

Du reste, parmi ces 37 cas, Unna a trouvé treize fois de la graisse libre dans les fentes lymphatiques du derme sous forme de corpuscules plus ou moins gros, vingt-quatre fois de la graisse, — trois fois en très grande

abondance, — dans les fentes lymphatiques de l'épiderme et onze fois de fines gouttelettes de graisse dans l'épithélium des conduits des glandes sudoripares.

Le deuxième point, où ses observations sont en contraste frappant avec celles de Beatty, est la présence de la graisse dans les glandes à glomérules dans l'eczéma séborrhéique. Il en est d'autant plus fâché que Beatty partage ses idées cliniques sur cette dermatose. Beatty a examiné sur le cadavre un cas d'alopécie furfuracée de longue durée et n'a trouvé « aucun signe de l'action de l'osmium sur les glandes ou les canaux sudoripares ».

L'expérience d'Unna à ce sujet s'étendait au commencement de 1893 à 53 cas pris sur le cadavre, qu'il a décrits dans son *Histopathologie* (p. 230). Ce qui intéresse ici, c'est que dans 48 cas sur 53 il a trouvé de la graisse dans les glandes glomérulaires, et cela en proportion correspondant aux deuxième, troisième et quatrième degrés établis pour la plante des pieds; dans 22 cas la graisse était extrêmement abondante. Étant donnée cette abondance presque constante, il est très probable que les cinq cas négatifs (10 p. 100) doivent être rapportés à une action incomplète de l'osmium. Il fait en outre remarquer à cet égard qu'il a toujours trouvé *de la graisse en très grande quantité* dans les glandes agrégées de 6 autres cas d'eczéma séborrhéique de la tête qu'il a examinés depuis la publication du premier travail de Beatty. En somme, il a obtenu 54 résultats positifs sur 59 cas; ces chiffres, croit l'auteur, se passent de commentaires.

Le troisième point pour lequel son expérience diffère essentiellement de celle de Beatty, concerne la nature de la graisse de la sueur des mains. Qu'il ne soit pas le premier à avoir vu et démontré la graisse dans la sueur des mains, cela résulte des remarques historiques du début. Il ne lui reste donc ici qu'à montrer comment chacun peut constater le fait facilement et à tout instant sur la paume de ses mains. Mais avant de décrire cette expérience il expliquera brièvement pourquoi Beatty a obtenu un résultat négatif. Beatty a fait deux expériences, la première sur deux malades, la seconde sur trois cas en tout. La première a consisté à rechercher la graisse au microscope, d'une part sans acide osmique, de l'autre avec cet acide dans la sueur enlevée par raclage de la paume des mains dans les conditions suivantes : Après un bain d'air chaud de 45 minutes, pendant lequel la paume des mains avait été tenue dirigée en haut pour qu'il n'y coule pas de sueur du dos de la main, celle-ci avait été scrupuleusement dégraissée. Il aurait pu prédire le résultat négatif d'une telle expérience, car il n'y a guère de meilleur moyen d'éliminer momentanément toute graisse des glandes à glomérules de la main qu'un bain d'étuve de 45 minutes.

La seconde expérience a consisté à imiter les démonstrations des graisses de la sueur du creux des mains, faites dans son laboratoire par Heuss. Du papier blanc dans le premier cas, du papier à filtrer dans le deuxième et le troisième cas furent fixés pendant plusieurs heures sur la paume des mains, nettoyée préalablement avec de l'esprit de savon, puis avec de l'eau distillée et finalement encore avec de l'éther, puis portés pendant une demi-heure dans une solution à 1 p. 100 d'acide osmique. Beatty n'a pas constaté sur le papier les taches noires décrites par Heuss.

L'auteur ne comprend pas que Beatty croie pouvoir, avec ses expériences peu nombreuses et très compliquées, supprimer le fait connu de tout le monde, que le creux de la main en transpiration, quelque nettoyé qu'il soit, donne une tache de graisse sur du papier satiné. On peut dégraisser la paume de la main très rapidement et radicalement en la lavant simplement avec du savon et la frottant ensuite avec de l'éther, de la benzine ou du xylol. La pulpe des doigts ne laisse ensuite qu'une empreinte d'eau et pas de tache de graisse. Mais si la température extérieure est élevée et qu'on attende seulement 5 minutes, en faisant attention de ne rien toucher avec la pulpe des doigts, le doigt appuyé de nouveau laisse déjà quelques gouttelettes de graisse, au bout de 10 minutes un bien plus grand nombre, et au bout d'un quart d'heure l'empreinte grasse du doigt comme avant le nettoyage. *Cette empreinte est-elle réellement constituée par de la graisse, ou du moins en contient-elle?*

Certainement, d'après le seul aspect, car il s'agit d'un dépôt mou, onctueux, réfléchissant fortement la lumière et par suite blanchâtre, constitué par des rangées délicates de points blanchâtres qui sont l'empreinte des pores sudoraux. En les frottant doucement on a la même impression qu'en étalant une goutte de graisse ; il reste une pellicule grasse, onctueuse. Si l'on souffle sur le porte-objet, il s'y dépose des gouttelettes d'eau entourant exactement l'empreinte du doigt, mais pas sur celle-ci, qui se comporte encore là comme de la graisse. Au microscope, elle se montre uniquement constituée par un amas de gouttes, à contours irréguliers, qui ont l'éclat, la bordure et le mode de confluence de gouttes de graisse, mais qui réfléchissent la lumière un peu autrement que des gouttes d'huile. Ces gouttes restent plusieurs jours sans subir presque aucune modification, pourvu qu'on les conserve à l'abri de la poussière ; elles se comportent donc tout autrement que des gouttes d'eau ou des gouttes d'une solution saline, qui se dessècheraient en quelques minutes. Si l'on fait couler une petite goutte d'eau sur le milieu de l'empreinte, elle entraîne les gouttelettes, par conséquent l'eau se mélange à cette sueur grasse. Mais il ne s'agit qu'en partie d'une véritable solution de l'empreinte sudorale. Quand le filet d'eau est évaporé, on retrouve les grosses gouttes distribuées comme auparavant ; leurs contours seuls sont modifiés ; il s'est formé sur le bord de fines saillies en forme de couronne, constituées par une infinité de petites gouttelettes, qu'a laissées l'émulsion en s'évaporant. Une goutte d'alcool produit un effet analogue, mais plus accusé ; après l'évaporation du mélange on trouve des gouttelettes beaucoup plus nombreuses et plus petites qu'auparavant. Une gouttelette d'éther transforme à l'instant l'empreinte en un nuage de fines gouttelettes souvent traversé par des cristaux minuscules de sel marin ; d'autres dissolvants de la graisse : benzine, xylol, chloroforme, etc., agissent d'une manière analogue. Tous ces phénomènes seraient absolument impossibles si les gouttes n'étaient constituées par une solution saline étendue, il ne resterait que des cristaux.

Mais Beatty aurait trouvé que la sueur de la paume de la main n'est pas noircie par l'acide osmique. Il est vrai que les anciens auteurs ne connaissaient pas cette réaction, et si réellement elle ne se produisait pas

sur les gouttelettes on pourrait en effet douter de leur nature grasse. Mais Unna a constaté depuis très longtemps que les gouttes de graisse de l'empreinte des doigts noircissent sous l'action prolongée de l'acide osmique. Autrefois il se bornait à placer pendant une nuit le porte-objet muni de l'empreinte directement sur le col d'un flacon d'acide osmique. Stimulé par le travail de Beatty, il a fabriqué un petit godet de verre en fixant un porte-objet plein sur un autre porte-objet percé en son milieu, au moyen d'un lut formé d'un mélange de silicate soluble de potasse et de « Kieselgur » (terra silicea). Ce godet peut contenir dans sa partie creuse deux à trois gouttes d'une solution (2 p. 100) d'acide osmique. Le porte-objet de même grandeur portant l'empreinte du doigt est appliqué par-dessus l'empreinte tournée en bas. Le matin suivant il présente les fines rangées de gouttelettes de sueur colorées en noir.

Les gouttes d'une tache de graisse faite par le doigt sur du papier satiné noircissent également quand on les place assez longtemps sur le godet d'acide osmique. Beatty n'a évidemment pas laissé agir l'acide osmique assez longtemps (une demi-heure seulement) dans son cas; c'est pour-

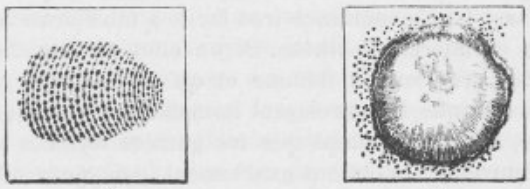

*A* *B*

FIG. 1. — *A*, empreinte graisseuse du doigt, osmiquée montée au baume ; *B*, empreinte graisseuse du doigt, osmiquée après l'application d'une gouttelette d'éther sur le centre de l'empreinte.

tant un fait connu, que, même sur des coupes et de petits fragments de peau, nous n'obtenons qu'au bout de vingt-quatre heures une teinte noire, par l'acide osmique, de tous les éléments gras et spécialement des gouttes des glandes glomérulaires.

Il est vrai qu'à ce point de vue la graisse mixte de la sécrétion sébacée et sudorale de la peau du nez se comporte tout autrement. Une empreinte du nez en transpiration portée sur le godet d'acide osmique, noircit en quelques minutes, comme il l'a constaté plusieurs fois sur des personnes différentes, presque aussi rapidement qu'une goutte d'acide oléique pur dans les mêmes circonstances. La teinte diffère aussi un peu de celle de la sueur de la paume des mains; la première tire sur le brun, la seconde sur le gris.

De ces expériences, il résulte d'une façon absolument certaine que la sueur du doigt contient de la graisse, ce que Krause savait déjà il y a cinquante ans; mais il résulte aussi d'une comparaison avec la graisse de la peau du nez, riche en glandes sébacées, une grande différence entre la première et la seconde. Pour s'en rendre mieux compte, Unna a repris l'expérience sur le porte-objet décrit ci-dessus avec diverses graisses pures. Dans cette expérience, l'acide oléique liquide brunit et noircit immédia-

tement, comme la graisse de la peau du nez; l'acide palmitique solide (amorphe) ne commence qu'au bout de dix minutes à prendre une couleur grisâtre; l'acide stéarique seulement après un à deux jours d'action ininterrompue de l'acide osmique. Ici encore, la nuance est grise et on constate en outre au microscope que cette coloration, contrairement à la coloration diffuse des masses amorphes d'acide palmitique, se porte spécialement sur les saillies en forme de bâtonnets et de crêtes, réunies en faisceaux ou gerbes, de la masse d'ailleurs amorphe, qui sont ici d'un vert jaunâtre. La coloration de la cholestérine prise comme terme de comparaison commence aussi tard ou encore plus tard (au bout de deux jours); elle tire ici sur le brunâtre et se présente au microscope comme coloration jaunâtre des appendices mousses, entre lesquels se transforment les lames rhombiques bien connues, qui elles-mêmes restent blanches. Il ressort de ces expériences que l'acide osmique ne noircit d'une façon particulièrement intense que l'acide gras liquide, et que dans les acides solides il atteint surtout les parties les moins compactes.

Il est naturel de rechercher si la première différence tient uniquement à l'état d'agrégation ou est due à la composition chimique différente des diverses graisses. Une expérience très facile à faire tranche la question en faveur de la première hypothèse. Si en effet on liquéfie les graisses solides ou acides gras sur la flamme et qu'on recouvre rapidement les gouttes d'acide osmique, ils noircissent immédiatement, tout comme l'acide oléique liquide, aussi longtemps que les gouttes formées ne se sont pas solidifiées de nouveau. On obtient exactement le même résultat en dissolvant les graisses sur le porte-objet avec de l'éther et l'y portant au-dessus des gouttes d'acide osmique avant que l'éther ne soit évaporé ; ici encore le brunissement des masses grasses se solidifiant peu à peu commence immédiatement et s'étend rapidement tant que le dissolvant n'est pas encore tout à fait évaporé.

Il est donc très probable que l'empreinte du doigt n'est pas de l'oléine, mais de la palmitine ou de la stéarine, peut-être aussi de la cholestérine. Et de cela il y aurait deux raisons : la première, que cette graisse ne noircit qu'après un temps prolongé (vingt-quatre heures), la seconde que la coloration tire sur le noir gris et non sur le noir brun.

Il ne resterait plus alors que ceci de singulier, c'est que les gouttes conservent si longtemps la forme de goutte, exposées à la température de la chambre, sans prendre la structure amorphe des graisses solides. Ce fait expliquerait la nouvelle hypothèse que les graisses solides sont sécrétées par les glandes glomérulaires en un mélange ou combinaison de nature telle qu'elles ne se manifestent pas en tant que graisses solides. L'auteur a fait l'expérience suivante qui semble confirmer cette hypothèse. Si l'on fait tomber un peu d'éther sur l'empreinte grasse du doigt et qu'on en recouvre rapidement les gouttes d'acide osmique avant que l'éther soit volatilisé, les gouttes de graisse déposées et maintenant beaucoup plus petites prennent plus promptement une teinte noire plus intense, que sans ce traitement préalable par l'éther. Il semble que l'éther ait libéré la graisse cutanée solide de sa combinaison et l'ait en même temps liquéfiée, ce qui doit naturellement faciliter beaucoup l'action de l'acide osmique.

A laquelle des graisses solides avons-nous affaire dans la sueur du doigt ? Les observations de l'auteur ne sont pas assez nombreuses pour lui permettre de poser des conclusions précises. Mais ce qui lui paraît le plus probable, c'est que la graisse des doigts est constituée principalement par de la stéarine. Cette opinion résulte de la forme granuleuse et du relief en forme de gerbe, ainsi que de la réaction jaune verdâtre au microscope du résidu de la solution éthérée, soumis à l'action de l'acide osmique (sur vingt préparations environ provenant de quatre personnes différentes). Toutefois il ne peut exclure complètement la palmitine et même la cholestérine, car il a rencontré aussi çà et là des aiguilles et lamelles isolées dans le dépôt de la solution éthérée.

En terminant il signalera encore l'observation suivante. Ce n'est pas le milieu de l'empreinte qui prend le premier la teinte noire par l'acide osmique, mais au contraire le bord de l'empreinte. Bien plus, si l'on a placé plusieurs empreintes d'un doigt sur le porte-objet, elles noircissent d'autant plus rapidement qu'elles sont plus éloignées de la goutte d'acide osmique ; les empreintes de doigts sur les arêtes du porte-objet que l'on a saisi par mégarde avec des doigts gras sont même les premières à noircir. Unna croit que ce fait s'explique de la manière suivante : outre l'acide osmique, l'eau de la solution s'évapore aussi, enveloppe les gouttelettes de graisse d'une atmosphère aqueuse d'autant plus dense qu'elles sont plus rapprochées et les soustrait très longtemps au noircissement, tandis que plus loin, les vapeurs d'acide osmique sont relativement sèches et peuvent par conséquent agir plus énergiquement. On sait combien l'action de l'acide osmique en solution aqueuse devient rapidement moins énergique à mesure que diminue la concentration de l'acide dans l'osmisation de fragments entiers de tissu. Ceux-ci, pour être complètement imprégnés par l'acide osmique, doivent être très petits et d'autant plus petits qu'ils contiennent une plus forte proportion d'eau. Il importe donc d'employer, dans ces expériences, une solution osmique aussi concentrée que possible.

Voici un autre procédé indiqué par l'auteur pour constater la présence de la graisse dans la sueur aussi simplement et rapidement que possible. On fait quelques empreintes d'une main nettoyée sur des porte-objets propres ; on verse au centre de quelques-unes d'entre elles une petite goutte d'éther et on les met rapidement dans un petit cylindre de verre renfermant de l'acide osmique et qu'on peut fermer. Celui-ci doit être préalablement nettoyé et séché et contenir quelques bouchons de verre ou autres objets analogues pour séparer les porte-objets placés verticalement. A l'aide d'une pipette on introduit ensuite une solution d'acide osmique à 2 p. 100, de façon à couvrir le fond du cylindre. Quelques secondes après l'introduction des porte-objets, les empreintes humectées d'éther commencent à se colorer et au bout de quelques minutes l'anneau gras est nettement noir. Plus tard, d'ordinaire au bout d'un couple d'heures, on constate une coloration grisâtre des empreintes non humectées d'éther, mais elle augmente d'une manière continue et le lendemain la teinte noire est complète. Les empreintes sur papier satiné noircissent plus rapidement que celles sur porte-objet, probablement par suite de la plus grande siccité

des taches, dont l'eau s'évapore plus promptement dans le premier cas. On peut suivre ainsi à l'œil nu dans le cylindre fermé, d'une part la teinte noire progressive des empreintes, de l'autre cette coloration accélérée artificiellement, et on obtient sûrement au bout de quelque temps, de bonnes préparations non souillées par des poussières.

Unna termine son discours en montrant des préparations qui prouvent d'une façon irréfutable que *les glandes glomérulaires ordinaires de*

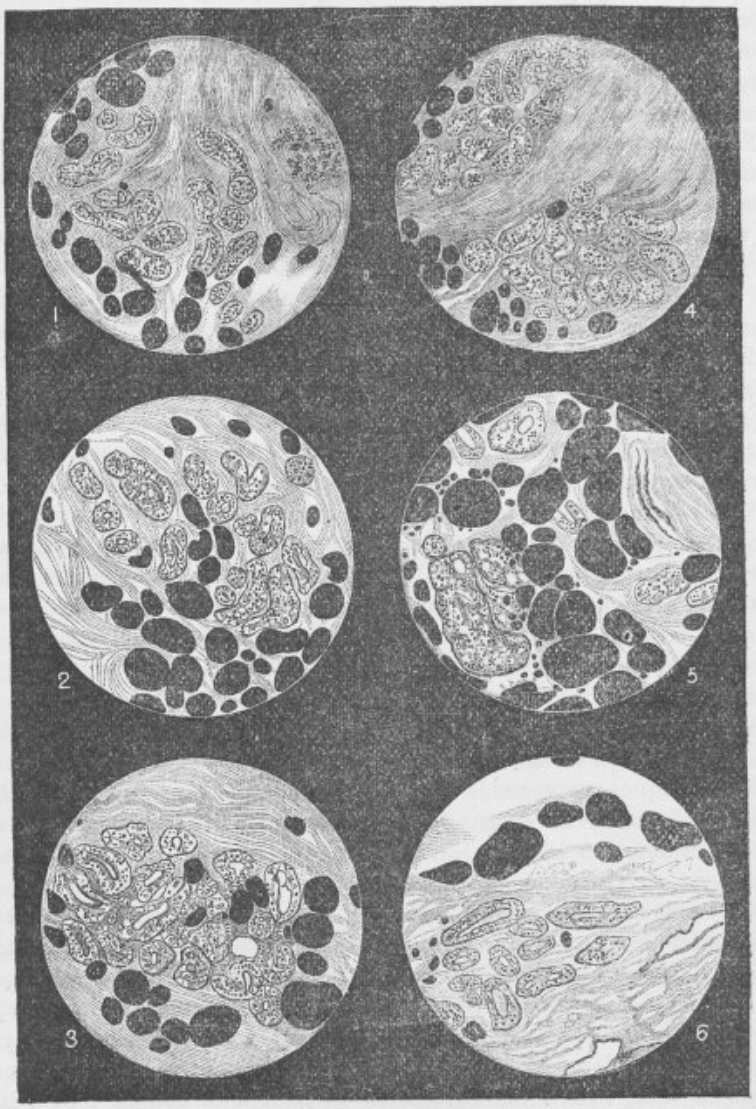


FIG. 2. — 1. Cuir chevelu. Eczéma séborrh., 17 ans ; 2. Cuir chevelu. Eczéma séborrh., 18 ans ; 3. Cuir chevelu. Eczéma séborrh., 63 ans ; 4. Plante des pieds normale, 63 ans ; 5. Cuir chevelu. Eczéma séborrh., 44 ans ; 6. Plante des pieds normale, 16 ans.

*l'homme sécrètent de la graisse, que l'on peut reconnaître à tout instant aussi bien sur des coupes de la peau que dans la sueur de la main, à l'aide de l'acide osmique, graisse qui se distingue de celle des glandes sébacées, comme l'acide stéarique (et l'acide margarique) se distingue de l'acide oléique.*

**Lichen ruber verruqueux**. — E. Gebert. Ueber lichen ruber verrucosus. (*Dermatologische Zeitschrift*, 1894, t. I, p. 507.)

Si la question du lichen, en dépit des discussions approfondies du Congrès dermatologique de Paris et du dernier Congrès international de Rome, n'est pas encore résolue d'une manière précise, et, si l'accord n'est pas encore fait sur le plus ou moins d'extension à donner au sens du mot « lichen », il n'y a pourtant pas de différences essentielles dans l'interprétation du lichen plan de Wilson ou lichen ruber plan, comme Neisser l'a du reste fait remarquer au XI[e] congrès international. Cependant on trouve dans les cadres du lichen plan des types morbides très différents les uns des autres, mais qui ont toujours pour élément commun la papule du lichen plan, quelles que soient les différences de leurs formes terminales. Une des variétés les plus étranges est certainement le lichen verruqueux, dans lequel on trouve, outre les papules typiques du lichen plan, des tumeurs verruqueuses qui constituent le caractère principal de l'éruption. Ce n'est que tout récemment qu'on a commencé à s'occuper de ces variétés et à se rendre un compte exact de leur rapport avec le lichen plan.

L'auteur rapporte ensuite un cas de lichen verruqueux qu'il a eu l'occasion d'observer à la policlinique du D[r] Blaschko.

Ce cas concerne un agriculteur de 67 ans. La maladie actuelle date d'environ six ans, elle a débuté brusquement par une démangeaison au-dessus de la malléole interne du pied gauche. Le grattage détermina une excoriation de la peau sur laquelle il se développa, quelques semaines plus tard, une petite tumeur verruqueuse qui n'a cessé d'augmenter de volume. Le prurit s'est étendu, non seulement au pied, mais à la jambe et à la cuisse gauches; le malade remarqua que maintenant les petites tumeurs ne forment tout d'abord et ne donnent lieu à un violent prurit que pendant et après leur développement. Les petites tumeurs se sont ensuite étendues lentement sur tout le membre inférieur gauche.

Actuellement, la jambe gauche est couverte, sur ses faces interne et antérieure, de nombreuses petites tumeurs plus ou moins volumineuses, dures, en général rouge brun. Elles sont disposées en rangées longitudinales, commençant en arrière de la malléole interne, s'étendant en dehors et en avant et en suivant le trajet des veines variqueuses et allant à peu près jusqu'au milieu de la cuisse. Les plus grosses tumeurs ont l'aspect de verrues fendillées, très proliférées, tandis que les petites tumeurs n'ont qu'en partie de petites dépressions au centre, mais les compartiments de l'épiderme sont très nettement accusés, et ressemblent presque complètement à des plaques typiques de lichen. Les plus grosses ont un aspect blanc jaunâtre, les plus petites sont rouge brun. Toutes sont très dures au

toucher, sèches et un peu rugueuses comme une peau de chagrin. Entre ces petites tumeurs et autour d'elles il y a des papules de lichen caractéristiques, rouge foncé, ayant l'éclat de la cire, de l'eczéma lichénoïde et de nombreuses lésions de grattage. La jambe droite est envahie par la même affection, mais à un moindre degré.

L'examen microscopique d'une tumeur excisée sur la cuisse a donné les résultats suivants : la couche cornée est légèrement épaissie, la couche lucide et la couche granuleuse ne présentent rien de particulier. La couche épineuse est un peu plus fortement développée au sommet de la tumeur, et ici l'épiderme s'enfonce entre les papilles par de plus forts prolongements. Le réseau de Malpighi, au contraire, est plus développé au sommet des tumeurs et les prolongements épidermiques sont ici beaucoup plus larges et plus volumineux; les tumeurs sont ainsi essentiellement constituées par un tissu qui appartient au derme et non à l'épiderme. Il ne s'agit donc pas, comme pour les verrues, d'une hypertrophie papillaire de tissus à la composition desquels participent également le corps papillaire et l'épiderme, mais de tumeurs situées dans le derme, nettement délimitées vis-à-vis du derme sain et dont la masse est constituée par un tissu spécial, composé de cellules rondes et de cellules fusiformes. A. Doyon.

**Lichen des scrofuleux.** — Lukasiewicz. Ueber Lichen scrofulosorum (*Archiv. f. Dermatologie u. syphilis*, 1894, t. XXVI, p. 33.)

L'auteur a observé 43 malades atteints de cette affection : 35 hommes et 8 femmes. Tous présentaient les symptômes caractéristiques décrits par Hebra. En outre, l'eczéma spécial des régions pubienne et inguinale déjà signalé par cet auteur se rencontrait fréquemment avec des pustules molles sur ces régions et sur les membres inférieurs (acné cachecticorum).

La durée de l'affection a été de dix semaines à un an. Au moment de la régression les efflorescences pâlissent, s'affaissent et desquament si fortement qu'il en résultait d'ordinaire une desquamation générale. Les plus petites papules existant depuis peu de temps disparurent sans laisser de traces, les plus grosses en laissant des atrophies superficielles de la peau avec pigmentation foncée.

Dans ces cas l'auteur a trouvé les complications suivantes: chez 7 individus, de la lymphadénite scrofuleuse : en général au cou, à la nuque et dans le creux des aisselles; chez 3 autres, du scrofuloderme, et chez 1 autre une carie des os du pied.

Trois malades avaient une conjonctivite lymphatique, six étaient atteints de lupus vulgaire, deux d'abcès froids, un autre de lymphadénome du cou. Un seul de ces malades a succombé à une tuberculose généralisée. Parmi les autres complications l'auteur a encore constaté, chez onze malades, un eczéma nettement circonscrit, très sécrétant, qui, partant d'ordinaire de la région inguinale, envahissait l'abdomen et le scrotum.

Dans la moitié environ des cas il a observé des pustules d'acné (cachecticorum) signalées par Hebra dans cette maladie.

Chez huit malades on trouva des antécédents héréditaires, notamment

la tuberculose dans la famille. Par contre, sept individus affectés de lichen scrofuleux typique étaient complètement sains sous tous les autres rapports.

A l'examen microscopique, Lukasiewicz trouva des cellules géantes typiques de Langhans, auxquelles l'auteur n'a pas attribué le rôle d'éléments tuberculeux, car on sait aujourd'hui qu'elles se rencontrent non seulement dans la tuberculose (opinion de Langhans-Schüppel), mais encore dans bon nombre de dermatoses : folliculite exulcérante, acné télangiectode, acné bromique, abcès consécutifs à des injections de morphine, etc.

Les résultats de l'examen microscopique n'ont pas permis à l'auteur d'identifier les infiltrats du lichen scrofuleux avec les tubercules vrais. Ces infiltrats étaient vascularisés, en général disposés en traînées, et ne formaient jamais de nodule typique, nettement circonscrit, non vasculaire avec le réseau caractéristique. Il a été également frappé de la proportion relativement faible des cellules lymphoïdes, qui jamais n'étaient accumulées à la périphérie des infiltrats. La caséification caractéristique pour la tuberculose ne se rencontre jamais dans le lichen des scrofuleux (Jakobi n'a pu non plus la découvrir dans ses recherches). On ne voit jamais dans cette affection le ramollissement et la nécrose (ulcération) consécutifs à la caséification, qui se produisent dans toutes les maladies tuberculeuses de la peau.

L'évolution clinique, relativement bénigne de l'affection, est contraire à l'hypothèse de sa nature tuberculeuse. Aucune des variétés de la tuberculose cutanée ne peut se développer ni régresser en aussi peu de temps que le lichen des scrofuleux. Dans les ulcères tuberculeux typiques de la peau, le tissu disparaît à vue d'œil, le processus sur la peau progresse rapidement et du même pas que la tuberculose des organes internes.

Dans ses préparations Lukasiewicz n'a jamais trouvé de bacilles tuberculeux. Les résultats de l'inoculation à des cobayes de plaques de lichen scrofulosorum et de pustules d'acné cachecticorum ont été négatifs. Toutes ces recherches confirment son opinion contre la nature tuberculeuse spécifique de cette maladie de la peau. D'après ses observations et ses recherches, l'auteur est convaincu que ce processus inflammatoire est l'expression d'un trouble de nutrition ; aussi l'observe-t-on le plus souvent chez des sujets tuberculeux (scrofuleux), mais sans rapport direct avec la tuberculose, ni comme conséquence de la cachexie qui se produit dans ces cas.

A. Doyon.

**Lupus télangiectode disséminé.** — D. Majocchi. Lupus telangiectodes disseminatus. (*Berl. klin. Wochensch.*, 1894, p. 465.)

Il s'agit d'une variété peu connue du lupus vulgaire, caractérisée par une vascularisation très prononcée. Elle consiste en une éruption de nombreuses taches rougeâtres ou bleu rose, mal délimitées. Sur ces taches il se developpe rarement des papules aplaties ou légèrement saillantes, qui ont de la tendance à s'atrophier, tandis qu'il existe de nombreux petits vaisseaux formant de fins réseaux ou des ramifications dans diverses directions.

Cette variété se distinguerait, selon l'auteur, du lupus érythémateux et du lupus angiomateux d'Ernest Besnier, avec lequel elle a une certaine ressemblance, surtout par le développement très considérable des vaisseaux.

Le cas suivant concerne une fille de 23 ans. Sa mère aurait souffert des poumons, mais elle ne sait rien de précis sur la nature de sa maladie. Enfant elle fut recueillie dans une famille où se trouvait une femme atteinte de phtisie. Chaque année, engelures, souvent suppurées. A 12 ans, sans cause connue, nodosité de la grosseur d'une noisette, sur le genou droit, laquelle suppura et laissa une cicatrice très déprimée. Jamais de ganglions ou d'autres signes de scrofulose. A 16 ans, les engelures des pieds avaient gagné le tiers inférieur de la jambe gauche et formaient là de nombreuses papules isolées qui avaient envahi les deux tiers de la circonférence au-dessous des malléoles. Les hivers suivants jusqu'à 22 ans la maladie s'étendit à toute la jambe et à la hanche et gagna aussi l'autre jambe.

C'est une fille d'un tempéramment lymphatique (scrofuleux). L'éruption est limitée aux membres inférieurs, principalement au côté externe des extenseurs ; elle commence à l'origine des cuisses et s'étend symétriquement jusqu'aux malléoles. Les lésions sont constituées par des taches plus ou moins grandes, atteignant parfois la dimension de la paume de la main et même davantage, elles ont en général la forme d'une lentille, d'une goutte ou d'une petite pièce de monnaie. On compte onze plaques sur la jambe droite et six sur la jambe gauche. Tandis que les plaques en forme de lentilles ou de gouttes ont une couleur rouge vif ou rouge rose, celles en forme de monnaies sont généralement rouge bleuâtre. Mais toutes ces plaques par leur rapprochement ou leur confluence ont des aspects et des dimensions très variables. Ni les grandes plaques, ni les petites ne présentent en général de saillies appréciables. La peau est plus ou moins infiltrée ; en outre il existe autour de ces taches, surtout sur les hanches, des nodosités distinctes au toucher, de consistance molle et de grosseur variable. Près des papules ou dans les points où elles se formaient il y avait des dépressions atrophiques semblables à des lentilles ou à des gouttes, de forme arrondie ou ovale, d'aspect brillant comme des cicatrices, souvent entourées d'une légère aréole pigmentaire, situées à la périphérie des plus grandes plaques, rappelant les papules comme situation, circonférence et nombre.

En examinant ces différentes plaques très attentivement et surtout à la loupe, on remarque un réseau de vaisseaux très fins, sous lesquels font saillie de très nombreuses ramifications, d'un diamètre plus considérable et d'une coloration plus vive ; ces ramifications partent presque du centre, rayonnent à la périphérie, parfois disparaissent brusquement sur les bords, d'autres fois les dépassent.

D'après de Amicis, cette variété de lupus est caractérisée par l'énorme développement des capillaires de la peau ; aussi le processus morbide mérite-t-il la dénomination du lupus télangiectode. L'évolution a été très lente, le processus peut parcourir deux périodes : période érythémateuse, période télangiectasique.

*Période érythémateuse.* — On voit tout d'abord survenir des taches hyperhémiques disséminées, rougeâtres, plus tard rouge foncé. Dans les taches, myriade de capillaires formant un réseau très fin, lesquels s'étendent peu à peu sur les taches et qui parfois vont du centre à la périphérie.

Dans quelques taches, les vaisseaux se développent irrégulièrement ou s'étendent sous forme de pinceaux ou de rayons. Les taches lupiques présentent cependant une coloration rouge vif et ne disparaissent plus à la pression; par contre il survient sur quelques papilles une infiltration (nodi parenchimatosi). Les parties hyperhémiques infiltrées et les nodosités situées profondément s'atrophient parfois et laissent des cicatrices superficielles.

*Période télangiectasique.* — Elle commence sur les réseaux vasculaires au bout de quelques mois ou seulement un an après l'apparition des plaques lupiques érythémateuses; l'ectasie progresse irrégulièrement à leur surface. Cette modification dans le volume des vaisseaux concorde souvent avec le processus indiqué ci-dessus; tandis que sur les taches lupiques se développent ces points atrophiques, les petits réseaux vasculaires prennent une plus grande extension, de sorte que certains capillaires sont très ectasiés. Ensuite apparaissent sur le fond rouge des ramifications bleu foncé qui donnent à ces taches un aspect variqueux typique (1).

De ce fait et d'un autre cas qu'il a observé, l'auteur conclut qu'il existe un rapport étiologique entre ces atrophies multiples et les ectasies vasculaires; ces dernières résultent vraisemblablement du rétrécissement de quelques districts de circulation de la peau, lequel détermine une dilatation compensatrice des districts voisins. A. Doyon.

**Traitement du lupus.** — A. Koehler. Ueber den chirurgischen Theil der sogen. Combinirten Behandlung des Lupus. *(Berl. klin. Wochenschrift*, 1894, p. 845.)

L'auteur se déclare partisan du traitement combiné du lupus par les injections de tuberculine et l'intervention chirurgicale. Selon lui, les injections déterminent parfois la guérison d'une partie souvent très considérable du néoplasme tuberculeux, et ensuite l'intervention du chirurgien devient plus facile et moins grave. Ceci est important pour les lupus de la face. Le traitement chirurgical auquel Koehler a eu recours chez ses malades, le plus souvent à partir du moment où la tuberculine n'agissait plus sur la cicatrisation, est celui usité en général.

Quel que soit son siège, il faut extirper le lupus comme une tumeur maligne, en taillant dans les parties saines. A la face, l'intervention a des limites et l'extirpation radicale est impossible quand l'infection est très étendue, en dépit des progrès dus à la transplantation de Thiersch. Dans ces cas l'extirpation réussit encore le mieux sur les bords, où il y a des

(1) Ce cas nous paraît correspondre à cette variété de lupus que M. Ernest Besnier a signalée sous le nom de lupus angiomateux. (V. notes de Kaposi, t. II, p. 432). A. D.

foyers isolés comme des postes avancés dans la peau saine. Presque toujours la guérison se produit sous le premier pansement; cependant la cicatrice s'élargit ensuite et devient souvent kéloïdienne.

Dans la plupart des cas la cicatrice est solide, la guérison complète. Quand la perte de substance est trop considérable pour être réunie par des points de suture, il faut avoir recours aux greffes cutanées de Thiersch. Toutefois Koehler s'est écarté un peu des règles posées par cet auteur. Ainsi dans un cas de lupus de l'avant-bras droit chez une jeune fille, la plaie, de la dimension d'une pièce de cinq francs en argent, fut recouverte d'un lambeau de peau avant que l'hémorrhagie consécutive à l'excision des parties lupiques fût complètement arrêtée. L'adhérence fut parfaite, la cicatrice est molle et s'est rétractée au point de ne plus avoir qu'une largeur d'un centimètre.

Sous d'autres rapports encore il n'a pas suivi les règles primitives de Thiersch. C'est ainsi qu'il ne fait pas de lavage, ou seulement avec une solution borsalicylée et que sur la greffe recouverte de protective fenêtré, il applique de la gaze iodoformée qu'on laisse en place cinq à six jours. Parfois il recouvre le protective d'une couche épaisse de sous-nitrate de bismuth en faisant une légère compression.

Dans les formes desquamatives du lupus, il a obtenu plusieurs fois une grande amélioration par des cautérisations superficielles avec le fer porté au rouge blanc. Dans les cas les plus fréquents de lupus de la face il s'est borné à détruire radicalement les divers nodules et ulcères, soit avec la pointe du cautère actuel, soit avec le couteau galvano-caustique ou avec la curette; dans ce dernier cas on cautérisait ensuite avec le crayon de nitrate d'argent. Quant aux granulations saillantes, il les coupe avec un rasoir au niveau de la peau adjacente et cautérise ensuite la base.

Il importe de maintenir autant que possible les parties malades souples et molles, en ayant soin d'éviter la rétention du pus sous les escarres, croûtes et squames. Pour rendre la peau molle et souple, l'auteur la fait recouvrir d'une pâte de calomel et de vaseline boriquée à parties égales, ou d'une pâte de bismuth. A. Doyon.

**Traitement du lupus.** — J. Schütz. Zur Behandlung des Lupus vulgaris. (*Archiv. f. Dermatologie u. Syphilis*, 1894, t. XXVI, p. 97.)

Tout médecin qui se trouve en présence d'un foyer lupique récent, de dimension modérée, n'hésitera certainement pas à l'exciser, en admettant que l'opération ne laisse pas de trop grandes difformités. Ce mode d'intervention restera le plus simple et le meilleur.

La transplantation proposée par Thiersch est une acquisition d'une très grande valeur pour le traitement du lupus, et donne en cas de réussite de très beaux résultats. Mais tous les cas ne sont pas justiciables de cette méthode, notamment certains lupus difficilement accessibles de la muqueuse.

L'auteur a obtenu des résultats très favorables par le procédé suivant: le malade étant dans la narcose, on enlève avec la curette tout le tissu

morbide, et on extrait autant que possible en totalité les foyers dispersés. Le fond de la plaie est ensuite scarifié avec beaucoup de soin, ainsi que le bord sain sur une étendue d'environ 1 centim. Il se sert pour cette dernière opération du scarificateur à six lames de Veill, ou de celui de Balmanno Squire.

L'hémorrhagie est en général considérable, on l'arrête par la compression à l'aide de compresses humides de gaze. On badigeonne ensuite à plusieurs reprises, toujours pendant la narcose, la plaie avec une solution alcoolique de chlorure de zinc, saturée à froid et maintenue claire et stable par l'addition d'un peu d'acide chlorhydrique pur. Le malade éprouve de vives douleurs pendant environ six heures, elles sont atténuées par des applications de compresses imbibées d'eau glacée. Dans les douze heures suivantes, il survient des phénomènes inflammatoires, notamment de l'œdème des parties adjacentes. Sous l'influence de compresses d'eau boriquée ces symptômes disparaissent peu à peu, et, dans l'espace d'un à deux jours la plaie est détergée, et on applique alors trois fois par jour un pansement avec de la vaseline et de l'acide pyrogallique (1 p. 4). Le troisième jour, il survient de nouveau des douleurs plus vives; la plaie est noire et la surface croûteuse en partie soulevée en forme de bulle. Le cinquième jour, on remplace le pansement par des compresses d'eau boriquée. Au bout de quatre à cinq jours, la plaie devient de nouveau nette. On recommence alors pendant quatre jours les pansements avec la vaseline à l'acide pyrogallique, ensuite mêmes applications d'eau boriquée. En deux ou trois jours, la plaie est redevenue nette; on fait alors une troisième et dernière cautérisation avec l'acide pyrogallique. On constate souvent que sous l'action de ce dernier pansement la plaie est devenue plus petite et même qu'il commence à se former une cicatrice délicate. Finalement la plaie se cicatrice avec l'emploi d'emplâtre mercuriel ou la poudre d'iodoforme et un pansement avec du lint et de la pommade boriquée. Avec cette méthode, un large foyer lupique est cicatrisé en deux mois et demi à trois mois. Les cicatrices sont lisses et molles. Le résultat cosmétique est très satisfaisant, si l'on emploie notamment le pansement compressif de collodion et d'emplâtre mercuriel recommandé autrefois par l'auteur. Les récidives seraient, d'après Schütz, moins fréquentes qu'après les autres procédés de traitement du lupus. A. Doyon.

**Nævus verruqueux.** — Saalfeld. Doppelseitger Nævus verrucosus (Nervennævus). (*Dermatologische Zeitschrift*, 1894, t. I, p. 36.)

Ce cas concerne un garçon de 21 mois. C'est l'unique enfant d'un père atteint de phtisie grave et d'une mère en bonne santé. Au point de vue de l'hérédité — en dehors de la phtisie du père — il n'y a rien de particulier à signaler. Les treize frères ou sœurs de la mère seraient bien portants, ainsi que les parents du père. Pas d'antécédents nerveux dans la famille.

Les lésions de la peau chez cet enfant ont été remarquées pour la première fois huit jours après sa naissance. A 6 mois, il eut la rougeole. La maladie de la peau s'est manifestée d'abord d'une façon rudimentaire

sur le cou, le thorax et les bras, elle s'est ensuite étendue peu à peu sur les parties inférieures du corps, de telle sorte qu'à l'âge de 9 mois, les membres inférieurs étaient atteints ; ensuite augmentation graduelle, et il y a trois mois, l'état était le suivant :

La maladie de la peau est caractérisée par des excroissances verruqueuses et des pigmentations couleur sépia qui ont leur siège sur les deux côtés du thorax ; à droite, elles ont aussi envahi, sous forme de traînées, la région abdominale, le membre supérieur droit. A gauche, l'affection occupe sur le thorax à peu près la même hauteur qu'à droite, le reste du tronc de ce côté est à peu près indemne ; le bras et l'avant-bras sont le siège de traînées fortement pigmentées ; il en est de même du membre inférieur. La face dorsale des deux mains est aussi très envahie, mais c'est sur le thorax que les lésions sont le plus caractérisées.

Ce cas, d'une extension exceptionnelle, semble contraire à l'hypothèse de la nature « absolument nerveuse » de la maladie. Il est intéressant en ce que les lésions verruqueuses et pigmentaires existaient sur les deux côtés du corps et en ce qu'il n'y avait pas concordance avec le trajet des nerfs, mais bien plutôt avec la direction des sillons de la peau.

A. Doyon.

**Nævi et tumeurs malignes.** — E. Respighi. Sulla transformabilit à dei nei in tumori maligni. (*Giornale italiano delle malattie veneree e della pelle*, mars 1894, p. 18.)

L'auteur comprend sous le nom de nævi toutes les néoplasies cutanées d'origine embryonnaire, qu'elles se développent pendant la vie intra-utérine, au moment de la naissance, pendant l'enfance, l'âge adulte ou la vieillesse, et y fait rentrer les lésions décrites sous le nom d'ichtyoses partielles.

Il étudie, au point de vue clinique et au point de vue anatomo-pathologique, chacune de ces variétés.

Parmi les observations qu'il rapporte, nous signalerons spécialement un cas de nævus corné des orifices des glandes sudoripares, qui vient s'ajouter aux observations de M. Hallopeau et de M. Besnier

Il s'agissait dans ce cas d'une petite fille de vingt-cinq mois, née au huitième mois, de parents syphilitiques, atteinte elle-même de manifestations syphilitiques ; elle présentait, sur la plante des pieds et sur la paume de la main gauche, outre une coloration rouge brun uniforme et diffuse, de nombreuses petites saillies conoïdes, cornées, jaunâtres, bien circonscrites, quelques-unes entourées à leur base d'un léger sillon, et qui se détachaient assez difficilement : ces lésions occupaient la plante des deux pieds, leur bord dorsal et la partie interne des talons, les régions hypothénar et thénar de la main gauche. Il n'y avait pas d'autre cas de lésions analogues dans la famille. A l'examen microscopique, ces saillies étaient constituées par un amas de cellules de la couche cornée périphérique, s'enfonçant dans une dépression large et profonde, et présentant inférieurement, dans la couche épineuse, une petite ouverture correspondant selon toute probabilité à une glande sudoripare ; cet amas était formé de

cellules cornées aplaties, disposées en faisceaux diversement ondulés ; un grand nombre d'entre elles renfermaient un gros noyau en forme de bâtonnet, se colorant fortement, disposées en groupes et semblant représenter la disposition de la portion intra-épidermique des conduits sudoripares, qu'on ne pouvait d'ailleurs voir sur les coupes. Entre ces groupes, on voyait des cellules à granulations brillantes non colorées ; la couche cornée périphérique était normale, seulement un peu épaisse vers le sommet de la saillie ; la couche granuleuse était mince et s'arrêtait au niveau de la dépression renfermant la lésion ; la couche épineuse était peu amincie, et se continuait avec le fond de la grande dépression, laquelle présentait deux ouvertures entourées d'un grand nombre de cellules granuleuses ; un peu au-dessous d'une de ces ouvertures, on voyait un conduit ondulé s'enfonçant dans un mince prolongement de la couche de Malpighi, et correspondant au trajet malpighien d'une glande sudoripare ; le corps papillaire était déformé, mais persistait ; le tissu conjonctif renfermait des vaisseaux plutôt dilatés, de nombreuses cellules fusiformes ou étoilées disséminées, des glomérules sudoripares normaux.

Respighi donne une longue et minutieuse description des nævi pigmentaires, dans laquelle il insiste surtout sur la présence tantôt de cellules mono ou polynucléaires, disposées en cordons et en îlots, tantôt de cellules allongées disposées en faisceaux, pénétrant profondément le tissu du nævus ; pour lui, ces deux variétés de cellules ont une même origine, et proviennent du tissu conjonctif, contrairement à l'opinion émise par quelques auteurs.

Il décrit ensuite plus rapidement les autres variétés de nævi, et étudie un peu sommairement leur transformation en tumeurs malignes.

Cette transformation est, pour lui, plus rare qu'on ne le pense généralement, et le nombre des tumeurs malignes développées sur des nævi est à peu près égal à celui des tumeurs pigmentaires primitives de la peau normale.

On les observe aussi fréquemment chez l'homme (où elles peuvent se rencontrer avant 30 ans) et chez la femme, que les hyperhémies répétées d'origine génitale y prédisposent, et chez laquelle elles sont fréquentes de 40 à 50 ans.

Les traumatismes et les irritations y prédisposent ; leur action peut s'expliquer par toutes les théories mises en avant pour rendre compte du développement des tumeurs malignes : théorie de Cohnheim, théorie parasitaire, etc.

Ces tumeurs malignes sont plus fréquemment des sarcomes que des épithéliomas, ce qui s'explique par l'origine conjonctive des cellules observées dans les nævi pigmentaires.

Respighi termine son mémoire par la classification anatomique suivante des nævi :

*Nævi du type connectif :*

*a*) Nævi pigmentaires simples, pileux ou glabres.
Nævi verruqueux mous ou non, pileux ou glabres.
Appendice : lentigo, éphélides, xanthome, verrue sénile (?).
*b*) Nævi fibromateux : fibroma molluscum.
*c*) Nævi vasculaires : hématangiomes, lymphangiomes.

*d*) Nævi mixtes du type connectif :
(*Exemple* : nævi verrucoso-vasculaires.)

*Nævi du type épithélial :*

*a*) Nombreuses espèces de kératome, en particulier les akrokératomes (détachés du groupe des ichtyoses partielles), systématisés ou non :
Kératose pilo-folliculaire (Hallopeau).
Kératome des orifices des glandes sudoripares (Hallopeau-Besnier).
Kératome palmaire héréditaire de Unna.
*b*) Cystadénomes épithéliaux (Besnier, etc.).

*Nævi mixtes des deux types :*

*Exemple* : Nævi verrucoso-cornés (nævi cornés, verrue dure, cornée, congénitale), systématisés ou non. GEORGES THIBIERGE.

**Des psorospermies dans les maladies de la peau.** — FABRY. Ueber Psorospermien bei hautkrankheiten. Bericht über einen typischen Fall von sog. Darierscher Psorospermose. (*Archiv. f. Dermatologie u. Syphilis*, 1894, t. XXVI, p. 373.)

La psorospermose décrite par Darier, est une de ces dermatonoses qu'un certain nombre d'auteurs regardent comme ayant pour point de départ des psorospermies. Ces affections sont au nombre de quatre : l'épithéliome, le molluscum contagieux, la maladie de Paget et la psorospermose de Darier (psorospermose folliculaire).

Dans aucune de ces quatre maladies, la contagiosité n'est cliniquement aussi frappante que dans le molluscum contagieux. Neisser est convaincu de la nature parasitaire et infectieuse de ces tumeurs épithéliales, et propose le nom d'épithéliome contagieux; il n'a cependant pas réussi dans ses essais de culture. Török et Tommasoli n'admettent pas que les corpuscules de molluscum contagieux soient des éléments parasitaires. Pick, Touton, Ehrmann, v. Sehlen sont partisans de la contagiosité ; Neumann est d'un avis contraire ; Kaposi regarde la partie zoologique concernant l'étiologie comme non encore démontrée. L'auteur a observé un cas qui est en faveur de la contagiosité. Tandis que d'après Neisser, il se développerait entre le noyau et le protoplasma de la cellule de molluscum, une masse granuleuse, le parasite, Kromayer regarde la masse granuleuse comme un produit de décomposition de la cellule elle-même. Comme on le voit, on est encore loin d'être fixé sur l'étiologie; les inoculations bien connues de Pick ont montré la nature infectieuse de la maladie; mais il n'est pas encore prouvé que les corpuscules de molluscum, c'est-à-dire leur contenu granuleux, soient les agents de l'infection.

Pfeiffer est, comme on le sait, un partisan de la présence des protozoaires dans le carcinome. La plupart des auteurs allemands, Eberth, Ribbert, Hausemann, etc., sont disposés aujourd'hui à admettre que dans l'épithélium, les corpuscules dits cancéreux ne sont que des dégénéres-

cences épithéliales, soit qu'ils représentent des débris de leucocytes immigrés, soit des portions anormales et fragmentées de noyaux.

D'après Karg, les corpuscules de Darier-Wickham ne se trouvent que dans les carcinomes qui ont leur point de départ dans la peau et non dans les carcinomes glandulaires ; Karg les a trouvés aussi dans trois cas de tuberculose de la peau, dans d'autres non. De ce que les corpuscules des carcinomes comme la prokératine et l'éléidine sont colorés en rouge par la fuchsine phéniquée dans les cellules épidermiques normales, Karg en conclut avec raison qu'il existe une certaine parenté entre les corpuscules du carcinome et le processus de kératinisation.

D'après Korotneff, le caractère régressif auquel le cancer est sujet tient à la présence d'un parasite qu'il désigne sous le nom de rhophalonphulus ; il lui attribue la nécrose de ses cellules et l'influence nocive que ce néoplasme exerce sur tout l'organisme. Théoriquement, dit Korotneff, un carcinome sans parasites ne saurait avoir une action nocive spéciale.

La troisième dermatonose dans laquelle on a trouvé des psorospermies est la maladie de Paget. Fabry a observé un cas de cette affection qu'il regarde comme une forme rebelle de l'eczéma du sein. La guérison eut lieu dans l'espace de peu de semaines sous l'influence de lotions salicylées, de badigeonnages avec le thiol et l'application d'un pansement avec la gélatine au zinc. Toutefois l'auteur ne sait pas s'il faut identifier ces eczémas circonscrits du sein avec la maladie de Paget ou si celle-ci est une maladie à part. Selon Török les corpuscules décrits par Wickham dans la maladie de Paget ne seraient ni des parasites ni la cause de cette maladie.

Quant à la quatrième maladie dans laquelle les psorospermies jouent le rôle étiologique, la psorospermose folliculaire végétante, l'auteur énumère tous les cas qui ont été publiés jusqu'à ce jour, dont trois en Allemagne ; celui rapporté ci-après fait le quatrième.

Ce cas concerne un malade âgé de 67 ans. Il a eu dans son enfance la rougeole et la coqueluche, plus tard la variole ; il a eu fréquemment aussi des crises épileptiques. Dans sa jeunesse, nombreux comédons de la face et du cuir chevelu. Le début de l'éruption actuelle remonterait à 30 ans. Elle était symétrique et localisée principalement sur le tronc, elle s'étendait aussi aux parties voisines des membres supérieurs et inférieurs ; sur le visage et le cuir chevelu, innombrables papules plus ou moins volumineuses, en général isolées, outre un très grand nombre de comédons. Sur la muqueuse bucco-linguale, quelques élevures ; les muqueuses pharyngienne et nasale étaient indemnes. Dans les points où les efflorescences sont isolées, il est facile de reconnaître des élevures papuliformes ; sur le tronc les efflorescences forment de larges plateaux si compacts, notamment en avant sur la ligne médiane et en arrière le long de la colonne vertébrale, que nulle part on ne trouve d'îlots de peau saine. Les ongles étaient complètement normaux, tandis que Bœck a trouvé des altérations constantes des ongles. Les papules étaient dures et au toucher on avait la sensation d'une râpe. Il est facile avec l'ongle d'enlever sur les papules isolées des prolongements cornés acuminés. Les ganglions inguinaux axillaires, cervicaux et occipitaux sont légèrement tuméfiés, mais indolents. Les organes internes sont intacts. Le malade s'est plaint à plusieurs

reprises d'un violent prurit. Du traitement et de la marche de la maladie il y a peu de chose à dire ; les pommades les plus diverses (sublimé, acide phénique, acide salicylique, goudron, pyrogallol, acide chrysophanique) ont été essayées sans le moindre succès.

Le malade fut congédié au bout de quelques mois ; on excisa un fragment de la peau du dos pour l'examen histologique.

L'année suivante, au mois d'avril, l'auteur a retrouvé le malade dans la section de dermatologie de l'hôpital de la ville.

Fabry signale ensuite certains points particuliers à son malade, notamment la participation de quelques muqueuses. Les papules lui rappelaient un cas de lichen de la muqueuse qu'il avait observé quelques années auparavant. Il est convaincu qu'il s'agissait exactement des mêmes lésions que sur le tégument externe ; les papules de la muqueuse étaient en général un peu plus aplaties. En ce qui concerne les papules, elles avaient une grosseur variant de celle d'une tête d'épingle à celle d'un grain de chènevis, leur surface était le siège de squamules très adhérentes ayant l'aspect de cônes cornés.

L'auteur a examiné de très nombreuses coupes et les a traitées par les méthodes de coloration les plus différentes pour obtenir autant que possible une représentation exacte des altérations pathologiques et pour pouvoir reconnaître les corpuscules signalés par Darier.

Tandis que cet auteur place la lésion principalement dans les glandes sébacées, tous les autres observateurs, qui, après lui, se sont occupés de la maladie, ont une opinion absolument différente, mais tous sont d'accord qu'il s'agit d'une hyperplasie de tissu localisée dans l'épiderme et atteignant toutes les couches. Cette hyperplasie augmente d'intensité à partir du derme vers le stratum corné qui est formé de nombreuses couches superposées ; comme Fabry a pu le constater, dans toutes les préparations, la couche cornée est stratifiée, semblable à des lamelles laissant entre elles des espaces intermédiaires plus étroits.

Les altérations les plus frappantes de l'épiderme et très importantes pour le diagnostic se rencontrent dans les points où l'on observe le développement d'une papule épidermique, c'est-à-dire là où il y a eu une production cornée tout à fait excessive et où il semble à première vue qu'un cône corné dur ait été enfoncé comme un coin dans la couche molle de Malpighi. C'est une caractéristique très frappante de l'efflorescence papuleuse, qui se montre d'une manière constante et ne se rencontre dans aucune autre maladie. A l'œil nu on constate, sur les coupes de la papule, que la production cornée se prolonge jusque dans les couches les plus profondes du réseau de Malpighi.

En suivant les coupes plus loin vers le derme et les papilles sous-cutanées, l'auteur a constaté la présence de petits foyers et aussi de quelques foyers plus considérables d'infiltration de petites cellules autour des vaisseaux ainsi qu'autour des glomérules des glandes sudoripares (Krösing, Petersen). Le derme et le tissu sous-cutané ne présentaient rien autre d'anormal. Les follicules pileux, les glandes sébacées paraissaient n'avoir aucun rapport avec les efflorescences papuleuses en question et étaient normaux.

Si l'on examine les coupes à un fort grossissement, en faisant provisoirement abstraction de la situation et de la forme des corps ronds et grains décrits par Darier, il faut signaler les points suivants : les couches cornées sont singulièrement dilatées, peu adhérentes, superposées en lamelles ; çà et là disséminées se trouvent de grosses cellules, dépourvues de noyaux, très réfringentes ; les lamelles cornées pénètrent fréquemment très profondément dans le réseau de Malpighi.

Quant à l'interprétation des cellules que Darier a considérées comme des parasites, l'auteur croit qu'il s'agit très vraisemblablement de phases différentes de dégénérescence, c'est-à-dire de kératinisation des cellules épithéliales.

Fabry est facilement parvenu à trouver dans ses préparations microscopiques les différents types décrits par Petersen. Les données cliniques du cas ci-dessus de parakératose de Darier et les résultats des recherches histologiques, qui concordent en somme avec ceux de la plupart des auteurs, ont conduit l'auteur à cette conclusion qu'il s'agit bien là d'une maladie nouvelle, très caractérisée, mais que l'hypothèse de Darier quelle serait due à des psorospermies de la peau n'est pas confirmée par les faits. A. Doyon.

**Psorospermose.** — Larini. Contribuzione alle psorospermosi cutanee. Un caso di morbo di Paget. (*Commentario clinico delle malattie cutanee e genito-urinarie*, juin et septembre 1894, p. 112 et 173.)

L'auteur rapporte un cas, avec examen histologique, de maladie de Paget du sein, observé chez une femme de 52 ans. Il reste sur la réserve au sujet de l'interprétation à donner aux figures de coccidies qu'il a rencontrées dans ce cas ; cependant il fait remarquer que certaines particularités de ce cas tendent à confirmer la nature parasitaire de la maladie : l'existence pendant un long temps d'une solution de continuité du mamelon, qui a pu être la porte d'entrée des germes infectieux ; la forme inflammatoire des lésions cutanées initiales, qui résistaient aux moyens habituels de traitement, comme on l'observe dans certaines néoformations spécifiques, telles que la tuberculose et la syphilis ; la propagation nette des lésions de la surface vers la profondeur de la mamelle à travers le mamelon, dont les conduits galactophores sont les voies de propagation les plus faciles pour un germe vivant. Aussi est-il disposé à admettre la nature parasitaire des figures de coccidies, ce qui expliquerait très bien l'étrangeté de leurs formes cellulaires, et la ressemblance de quelques-unes au moins d'entre elles avec des formes connues de protozoaires. Georges Thibierge.

**Dermatose de Darier.** — H. Mourek. Ein Beitrage zur Lehre von der Dermatosis Darier's. (*Archiv f. Dermatologie u. Syphilis*, 1894, t. XXVII, p. 361.)

Le cas rapporté par l'auteur concerne un malade de 54 ans. L'affection actuelle a commencé il y a environ six mois par l'apparition sur le pubis de taches brunâtres et de papules. Dès le début, l'éruption s'accompagna d'un prurit assez fort et l'extension au reste de la peau fut relativement

rapide. Mourek décrit ensuite très en détail l'observation de la maladie. Elle ne se distingue en rien de celles publiées jusqu'à présent. La localisation symétrique mérite une mention spéciale, d'autant plus que les efflorescences présentent sur les deux moitiés du corps une disposition d'une uniformité presque surprenante. Les ongles des orteils sont beaucoup plus altérés que ceux des doigts.

Les divers traitements employés n'ont eu aucun résultat. Le malade, après un an de séjour à la clinique, mourut d'un œdème pulmonaire aigu. Quelques particularités de peu d'importance sont à signaler : la maladie est survenue à un âge plus avancé qu'elle ne se développe d'ordinaire ; en outre, elle était plus étendue que dans la plupart des autres cas, bien que sa durée ait été relativement courte. Elle était accompagnée de prurit.

Les résultats de l'examen histologique concordent en général avec ceux des autres auteurs. Les essais d'inoculation artificielle ont échoué et les expériences concernant la digestion artificielle n'ont pas donné non plus de résultat. Darier a cherché à appuyer son hypothèse relativement à la présence de parasites, par cette objection, dont l'importance ne saurait échapper, qu'il n'existe pas d'éléments de transition entre les épithéliums et les psoropsermoses. Mais les préparations simplement colorées par l'hématoxyline et le picro-carmin ont montré à l'auteur qu'il existe en réalité des intermédiaires entre les psoropsermoses de Darier et les cellules épithéliales. De ses recherches Mourek conclut que la dermatose de Darier est une maladie qui rentre dans la catégorie des épidermidoses. A. Doyon.

**Tuberculose cutanée.** — Étienne. Étude clinique, anatomo-pathologique et pathogénique sur la tuberculose cutanée verruqueuse. (*Revue médicale de l'Est*, 1er mai 1894, p. 269.)

L'auteur rapporte huit observations personnelles de tuberculose verruqueuse recueillies en moins de deux ans à l'hôpital de Nancy, ce qui lui permet de déclarer que cette affection est loin d'être rare.

Il en décrit deux formes : 1° tuberculose cutanée papillaire avec productions cornées comprenant deux types : type papillo-corné et type papillo-crustacé ; et 2° tuberculose cutanée papillomateuse non cornée.

L'examen histologique d'un cas à forme cornée a montré que l'épiderme était peu modifié dans sa disposition histologique, tandis que le corps papillaire était énormément hypertrophié, ses prolongements refoulant l'épiderme pour constituer les verrucosités ; dans un cas à forme charnue, l'épiderme était extraordinairement développé, la couche de Malpighi envoyait dans le corps papillaire, entre les papilles elles-mêmes hypertrophiées, de véritables invaginations épidermiques très allongées, bifurquées, bi ou trigéminées, sinueuses, et donnant, sur des coupes un peu obliques, l'aspect de globes épidermiques.

Dans la forme cornée, il y avait d'énormes tubercules anciens entre les couches cornées de l'épiderme et la couche de Malpighi, de nombreux tubercules dans le derme et surtout dans le corps papillaire. Dans la

forme charnue, on trouve de très nombreux nodules disséminés dans la couche de Malpighi et dans ses prolongements intra-dermiques, dont quelques-uns s'ouvrent à la surface de la lésion et d'autres se vident dans le derme ; il y a, en outre, de nombreux follicules dans le derme et surtout dans la couche papillaire.

Ces lésions sont plus diffuses que celles décrites généralement par les auteurs. M. Étienne est disposé à croire que les lésions débutent dans la couche superficielle pour n'envahir que secondairement les régions profondes. Il n'a jamais pu constater à l'examen direct la présence du bacille de Koch.

L'inoculation des lésions d'un des malades a produit chez le cobaye une tuberculose généralisée à évolution lente.

Les deux malades observés par l'auteur étaient des tuberculeux pulmonaires avancés, la lésion occupait la main et était survenue à la suite d'excoriations. Chez une malade, la tuberculose cutanée s'était développée à la suite d'une brûlure pendant qu'elle nettoyait des planchers chez des personnes tuberculeuses, et lavait les linges de sa sœur morte de tuberculose. Un autre était un étudiant en médecine qui avait pu s'inoculer dans une autopsie. Un autre était atteint de tuberculose cutanée depuis son enfance, et à ce moment, son père était atteint d'une phtisie avancée.

Ces données étiologiques confirment les observations antérieures.

GEORGES THIBIERGE.

**Tuberculose cutanée.**—E. KNICKENBERG. Ueber Tuberculosis verrucosa (cutis. *Archiv f. Dermatologie u. Syphilis*, 1894, t. XXVI, p. 405.)

L'auteur dans les premières pages donne un résumé complet des travaux qui ont été publiés sur la tuberculose verruqueuse de la peau. Passant ensuite en revue les matériaux de la clinique de Bonn, il trouve une série de cas dont l'aspect extérieur est identique à la description de Riehl et Paltauf. Il donne un court résumé des observations, l'âge et la profession des malades, la durée et le siège de la maladie, ainsi que les complications éventuelles ; il laisse naturellement de côté les cas présentant des nodules lupiques typiques à côté de la surface verruqueuse. Ce sont ces cas, incomparablement les plus nombreux, qui présentent la plus complète ressemblance avec la maladie décrite par Riehl et Paltauf.

*Cas I.* — Jeune fille de 21 ans. Grand'mère morte de phtisie, ainsi que deux frères. Sur les deux joues, scrofuloderme ; sur la face dorsale de la main, dans la région de l'articulation métacarpo-phalangienne de l'index, plaques verruqueuses de 3 millim. de hauteur, à rebord rougeâtre ; en dedans de celui-ci, petites pustules. La plaie occupe une étendue de 3 centim. carrés, elle est légèrement mobile sur sa base. Quelques plaques cicatricielles blanches. Affection analogue de la face palmaire de la troisième phalange de l'index gauche. Ces deux plaques ne sont pas sensibles ni spontanément ni à la pression. Organes internes sains. Extirpation, curettage et cautérisation avec le Paquelin.

*Cas II.* — Malade sourde-muette. Pas de renseignements. Sur le menton, plaque de lupus vulgaire ; sur les deux cuisses, plaques lupiques de la

dimension de la paume de la main avec cicatrices et granulations. Sur la cuisse gauche scrofuloderme ; sur le genou droit, plaque de la dimension d'une pièce de cinquante centim., à propos de laquelle il est noté « correspondant à la tuberculose verruqueuse décrite par Riehl ».

*Cas III.* — Jeune fille de la campagne, 18 ans. Rien d'anormal du côté des parents. Plaques lupiques dans la région infra-orbitaire droite et sur la joue du même côté ; il en est de même sur la face de flexion de l'avant-bras gauche. Scrofuloderme sur le cou. Lupus de la muqueuse de la lèvre supérieure et de la muqueuse de la joue droite, ainsi que des gencives. Sur la face dorsale du pied droit, plaque de 7 centim. de long, sur 3 centim. de large. Deuxième plaque verruqueuse de la dimension d'une pièce de cinquante centimes sur la face d'extension du gros orteil droit. Matité légère au sommet du poumon gauche, expiration prolongée, rude, pas de râles.

*Cas IV.* — Jeune fille de la campagne, 16 ans. Une sœur est atteinte de carie des vertèbres et de spina-ventosa. Lupus sur le côté gauche du cou et sur la joue droite. La peau du troisième orteil du pied gauche est entièrement recouverte de proliférations papillaires. Rien d'anormal dans les poumons.

L'auteur décrit en tout 17 cas semblables, concernant 8 femmes et 9 hommes, dont l'âge varie pour les premières de 16 à 52 ans, et pour les seconds de 14 à 60 ans. Presque tous les malades avaient dans leur famille des parents atteints de tuberculose ou en présentaient eux-mêmes des signes incontestables.

Un point intéressant, c'est l'apparition des plaques verruqueuses dans les points où des plaies ont été la conséquence d'ouverture spontanée ou d'incision de lésions tuberculeuses et par lesquelles du pus tuberculeux s'était écoulé, comme l'auteur l'a constaté chez une femme et deux hommes. Il en a été de même dans le cas publié par Ernest Besnier ; la tuberculose verruqueuse s'est développée en un point où un abcès s'était formé auparavant ; le sujet était phtisique.

Les résultats de l'examen microscopique concordent bien avec ceux de Riehl et Paltauf, mais tandis que ces auteurs ont vu « les foyers d'infiltrats cellulaires n'atteindre qu'exceptionnellement le niveau des glomérules des glandes sudoripares », l'auteur a presque toujours trouvé ces foyers aussi dans les couches plus profondes du derme, et même ici le pourtour des glomérules et des vaisseaux infiltrés de cellules rondes.

Quant au nombre de bacilles, il était trop peu considérable et ne dépassait pas en tout cas celui qu'on rencontre habituellement dans le lupus.

Dans ces cas présentant la plus grande analogie et concordance externe avec l'affection décrite par Riehl et Paltauf, l'auteur n'aurait donc pu relever que les lésions microscopiques habituelles du lupus verruqueux. Aussi Knickenberg se range-t-il à l'avis d'autres auteurs, A. Fox, Fournier, Hallopeau, qui regardent comme identiques le lupus verruqueux ou scléreux et la tuberculose verruqueuse de la peau, car pour lui ce qu'on appelle la tuberculose verruqueuse n'est pas autre chose qu'un lupus verruqueux superficiel.

Riehl et Paltauf ont le mérite, qui ne doit pas être diminué, d'avoir étudié minutieusement ces formes de maladie de la peau, de les avoir décrites et d'en avoir démontré le caractère tuberculeux. A. Doyon.

**Tuberculose cutanée.** — J. Heller et K. Hirsch. Ein Fall von Tuberculosis cutis verrucosa. (*Archiv f. Dermatologie u. syphilis*, 1894, t. XXVI, p. 393.)

Homme de 37 ans, serrurier. Le père et la sœur ainée sont morts de phtisie. Outre les antécédents du malade, l'état des poumons et la présence de nombreux bacilles tuberculeux dans l'expectoration établissent clairement le diagnostic de phtisie pulmonaire. Sur le bord gauche de la langue, près de la pointe, ulcère peu profond, d'un centimètre de long sur un demi-centimètre de large, à bords un peu brillants, irréguliers, en général arrondis, dont la base ainsi que les bords sont parsemés de granulations miliaires translucides, blanc gris, nettement visibles.

Sur la face palmaire de la main gauche, éruption cutanée spéciale occupant toute l'éminence thénar et s'étendant d'une part à la partie de peau située entre le pouce et l'index jusqu'à proximité de la face dorsale, d'autre part envoyant une pointe sur le côté radial de la première phalange du pouce. La partie centrale, de la dimension d'une pièce de cinq francs en argent, est occupée par une peau lisse, mince, atrophique, d'aspect cicatriciel, sur laquelle les sillons ont disparu. Cette partie est limitée par une prolifération consistant en petites verrues acuminées ou aplaties. Les verrues sont isolées en quelques points, mais en général disposées en larges plaques. La délimitation est irrégulière, en forme de guirlande, à convexité généralement tournée vers le centre. Les excroissances verruqueuses sont surtout nombreuses dans le pli de la peau entre le pouce et l'index. Les verrues ont une teinte jaune sale, parfois jaune brun. Elles sont entourées d'une zone de peau de coloration rouge bleu. En dehors de cette affection il y a sur la face dorsale de la phalange terminale du pouce droit une autre prolifération consistant en petites verrues très confluentes, larges, légèrement saillantes au-dessus du niveau de la peau et présentant du reste les mêmes caractères que la partie décrite ci-dessus.

L'étiologie de ce cas est très intéressante en ce que ce malade pour mieux tenir les instruments lisses avait l'habitude de cracher dans sa main gauche et d'étendre ensuite la salive avec la main droite. Toutes les conditions pour l'infection sont ici réalisées avec la netteté d'une expérience. En tant que serrurier ce malade avait sur les mains de petites gerçures et crevasses ; la salive contenant des bacilles pénétrait dans les voies lymphatiques à travers les fissures de la peau et donnait ainsi lieu à l'infection. Comme preuve de la nature infectieuse de la salive, il suffit de dire qu'une morsure insignifiante de la langue s'est transformée en un véritable ulcère tuberculeux.

L'examen microscopique, fait par le Dr Heller, a montré que dans ce cas les lésions caractéristiques se trouvent, comme Riehl et Paltauf l'ont constaté, dans les couches papillaires. Immédiatement au-dessous des

papilles il y a de gros infiltrats de cellules rondes qui, dans les coupes périphériques, se distinguent peu de leucocytes. Au centre des infiltrats il n'y a qu'un petit nombre de cellules avec des noyaux bien colorés; par contre il y a prédominance d'une masse friable qui se colore en un beau rouge par l'éosine et forme ainsi un contraste frappant avec les noyaux colorés en bleu intense par l'hématoxyline. Cette substance se distingue du tissu conjonctif par l'absence de structure, elle représente certainement la partie caséifiée du tubercule. On trouve parfois des cellules géantes dans les parties caséifiées. En comparant cette description avec celles de Riehl et Paltauf, de Brugger et d'autres auteurs, on sera d'accord pour porter le diagnostic anatomique de tuberculose verruqueuse de la peau, bien qu'un élément de diagnostic précis fasse défaut : la constatation de la présence des bacilles. Sur environ vingt coupes les auteurs ont cherché vainement les bacilles. En tout cas, d'après les résultats des recherches de Heller et Hirsch, l'opinion de Riehl et Paltauf que la tuberculose verruqueuse de la peau tiendrait le milieu entre la tuberculose miliaire et le lupus relativement au nombre des bacilles tuberculeux trouvés à l'examen microscopique , a besoin d'être modifiée. A. Doyon.

**Tuberculose verruqueuse de la peau.** — Heyse. Ueber Tuberculosis verrucosa cutis. (*Dermat. Zeitschrift*, 1894, t. I, p. 119.)

Ce cas concerne une fille de 29 ans. En dehors d'une affection pulmonaire récente, infiltration commençante au sommet du poumon droit, elle présente divers signes d'une scrofulose antérieure. Sur le pied droit, il existe deux tumeurs dont l'une a son siège sur l'articulation tibio-tarsienne, de 2,6 centim. de large sur 1,8 centim. de long. et forme une saillie d'environ 4 à 5 millim. au-dessus du niveau de la peau. Cette tumeur est mobile avec la peau, elle est entourée d'une aréole rouge brunâtre, de 8 à 10 millim. de large, complètement lisse. Cette tumeur est constituée par des verrues isolées, très confluentes, de grosseur variable, et ayant les caractères bien connus de la tuberculose verruqueuse.

L'autre tumeur occupe la face dorsale du gros orteil. Il n'y a presque pas de zone érythémateuse; la tumeur, qui a de 7 à 8 millim. de hauteur, s'élève presque à pic sur le bord externe de l'orteil; comme la première, elle est composée de papillomes tout à fait analogues. Cette dernière tumeur, la plus ancienne, remonterait à dix ans; elle a augmenté lentement de volume; elle aurait commencé par une petite tache. Celle du dos du pied daterait de trois semaines, et aurait débuté par un petit nodule.

L'examen microscopique a fait reconnaître des bacilles tuberculeux dans le pus de ces deux tumeurs. Il est toutefois difficile d'expliquer ce cas comme tuberculose inoculée. A. Doyon.

## THÉRAPEUTIQUE

**Résorbine.** — R. Ledermann. Das Resorbin und seine Verwendung als Salbengrundlage. (*Monatshefte f. prakt. Dermatologie*, 1894, t. XIX, p. 65.)

La résorbine est une émulsion de graisse consistant en huile d'amandes,

cire, une proportion minime de gélatine et de savon, le tout combiné à une faible quantité de lanoline ; elle est caractérisée, comme le montre l'observation clinique, par une puissance extraordinaire de pénétration dans la peau.

La résorbine constitue une base excellente pour les pommades. En raison de l'eau qu'elle renferme, elle agit comme pommade rafraîchissante ; et à ce titre, additionnée de tuménol elle calme le prurit et l'inflammation dans le prurit nerveux, sénile, ainsi que dans le prurigo d'Hebra où on l'additionne de naphtol et de soufre. Par suite de sa facilité de pénétration la résorbine sera indiquée dans tous les cas où il est nécessaire d'appliquer un corps gras sur l'épiderme ; elle pourra aussi être utilisée avec avantage, comme véhicule, pour l'incorporation de médicaments dans la peau.

L'auteur l'a employée avec succès dans le traitement de la gale, additionnée de baume du Pérou, ou de naphtol et de soufre ; dans le traitement des plaies en voie de granulations, la résorbine sert de véhicule pour le tuménol, l'iodoforme, le nitrate d'argent et le baume du Pérou.

Mais c'est comme base pour les pommades iodées et iodurées, et surtout pour la pommade mercurielle, que la résorbine présente de réels avantages. Elle possède une odeur agréable, légèrement aromatique, pénètre dans la peau plus rapidement que toutes les autres pommades mercurielles, sans surtout exiger des frictions énergiques et fatigantes, se dessèche promptement et n'occasionne que rarement des irritations du tégument externe.

A. Doyon.

**Emplâtres adhésifs.** — Taenzer. Zur Anwenddung der Unnas'chen Gutta percha-Pflastermulle. (*Monatshefte f. prakt. Dermatologie*, 1894, t. XVIII, p. 301.)

Dans un long et substantiel article l'ancien assistant d'Unna expose avec beaucoup de clarté et de méthode tout ce qui se rattache à ces emplâtres dont l'emploi a été préconisé il y a plusieurs années par Unna. Ces emplâtres ou d'autres analogues, mais dont le mode de préparation est le même que celui de ceux du dermatologiste de Hambourg, sont aujourd'hui très connus et très appréciés de tous ceux qui s'occupent du traitement des maladies de la peau. Leur nombre est très considérable, tous les médicaments utilisés en dermatologie y figurent, seuls ou combinés entre eux en proportion variable suivant les cas.

M. Taenzer, après une excellente définition de ce qu'on doit entendre par un emplâtre adhésif médicamenteux, indique son mode de préparation, les avantages et les facilités de son application sur les régions les plus différentes du corps. Il montre quels services ces emplâtres peuvent rendre dans le traitement *ambulant* des maladies de la peau, notamment chez ceux qui doivent vivre de leur profession, en raison de la propreté de cette méthode de pansement, de la protection que ces emplâtres exercent sur les parties malades contre les irritations extérieures.

« On est heureux, dit Taenzer, quand on a trouvé un mode de traitement qui réunit tous les avantages des méthodes connues jusqu'à ce jour,

sans présenter aucun de leurs inconvénients. Or, ce mode de traitement on le possède dans les emplâtres adhésifs! » Sans avoir une admiration aussi grande que celle de l'auteur, nous dirons que ces emplâtres constituent un progrès incontestable dans la technique dermatologique, et que dans bien des cas ils rendent de réels services.

Taenzer décrit ensuite les précautions spéciales à prendre pour leur application, énumère les circonstances pouvant faire varier la durée de leur application, etc.

Il termine son intéressant article par des renseignements spéciaux sur un assez grand nombre d'emplâtres. Ces indications se rapportent à 26 d'entr'eux ; elles pourront aider les praticiens dans le choix qu'ils auront à faire dans un cas donné. A. Doyon.

**Adeps lanæ et œsype.** — Ihle. Ein wort zur Beurteilung der vergleichenden Versuche über die therapeutische Anwendung von Lanolin und Adeps lanæ von Dr S. Rothmann und daran auschliessend einige allgemeine Beobachtungen über die drei Wollfettsorten : Lanolin, Adeps lanæ et Œsypus. (*Monatshefte f. prakt. Dermatolgie*, 1895, t. XVIII, p. 520.)

D'après Ihle il n'y a aucune espèce de graisse qui, en général, soit mieux et plus longtemps tolérée que le suint ordinaire, non purifié, ayant une mauvaise odeur, l'œsype. Ni la vaseline, ni les pâtes avec l'axonge, ni l'adeps lanæ, ni la lanoline, ni la résorbine ne donnent une pâte qui soit aussi régulièrement bien supportée, aussi longtemps adhérente, ne séchant ni ne s'altérant jamais que la pâte d'œsype.

Œsype.....
Oxyde de zinc..... } parties égales.
Huile d'olive.....

Pour 30 gr. de pâte d'œsype, il suffit de 1 gr. d'huile parfumée pour dissimuler entièrement l'odeur spéciale du suint.

Voici quelques formules données par l'auteur dans lesquelles l'adeps lanæ a fait ses preuves. Le meilleur moyen d'employer l'adeps lanæ est sous forme de pâte molle que Ihle prescrit comme il suit :

| | |
|---|---|
| Adeps lanæ..... | 15 gr. |
| Huile d'olive..... | 5 » |
| Oxyde de zinc..... | 10 » |

Une pâte de zinc et de soufre calquée sur la pâte de zinc sulfureuse d'Unna agit de la même manière :

| | |
|---|---|
| Soufre précipité..... | 6 gr. |
| Oxyde de zinc..... | 4 « |
| Terre siliceuse..... | 2 « |
| Adeps lanæ..... } | ää 14 « |
| Adeps benzoinat..... } | |

Il prescrit aussi un onguent gris qui s'étend facilement et est bien supporté :

| | |
|---|---|
| Mercure | 20 gr. |
| Adeps lanæ | 50 » |
| Adeps benzoïnée | 10 » |
| Huile de bergamote | 3 » |

Comme pommade rafraîchissante, agréable et adhérente, Ihle conseille la formule suivante :

| | |
|---|---|
| Adeps lanæ | 10 gr. |
| Huile d'amande | 7, 50 |
| Solution boriquée (1 p. 25) | 75 gr. |
| Huile de rose | 1 goutte. |
| Eau benzoïquée, Vanilline | âà 0,5 |

Mais il faut être très prudent avec les crèmes, car le mélange d'eau et de graisse est, parfois, sans action sur une peau malade. L'auteur ne prescrit la crème d'adeps lanæ que dans les eczémas tout à fait légers, dans la peau sèche, rugueuse, de préférence après un traitement avec des pommades et des pâtes, s'il est nécessaire d'appliquer encore une légère couche de graisse.

Contre les squames du cuir chevelu avec chute des cheveux (séborrhée) il fait pratiquer, le matin, une friction avec de l'alcool additionné d'huile :

| | |
|---|---|
| Résorcine | 5 gr. |
| Huile de ricin | 15 » |
| Baume du Pérou | 3 » |
| Esprit de vin | 177 » |

Le soir on applique la pommade suivante :

| | |
|---|---|
| Adeps lanæ | 40 gr. |
| Huile d'amande | 10 » |
| Soufre précipité | 5 » |
| Huile de rose | 1 goutte |

Si les cheveux deviennent trop gras on les savonne une à deux fois chaque semaine. A. Doyon.

**Vasogènes iodés.** — L. Leistikow. Ueber Iodvasogen. (*Monatshefte f. prakt. Dermatologie*, 1894, t. XIX, p. 541.)

Les vaselines oxygénées, dites vasogènes, sont des carbures d'hydrogène imprégnés d'oxygène. Elles constituent des véhicules dans lesquels on peut faire dissoudre beaucoup de médicaments employés en dermatologie et elles facilitent leur rapide résorption.

L'auteur a obtenu, dans quinze cas d'épididymite blennorrhagique, de bons résultats de frictions faites deux ou trois fois par jour avec du vasogène iodé à 6 p. 100. Il en a été de même dans dix cas de lymphadénite inguinale au début, douze cas de lymphadénite cervicale, etc.

D'après les expériences ci-dessus, le vasogène iodé est appelé à remplacer la teinture d'iode et d'autres préparations iodées dans la pratique dermatologique. A. Doyon.

## REVUE DE SYPHILIGRAPHIE

**Gommes syphilitiques.** — Azua. Lesion sifilitica con infiltration gomosa de los labios y de la cara y del periostio del maxilar inferior. (*Revista de medicina y cirugía practicas*, Madrid, 1894, p. 323.)

Cette observation est intéressante en raison du diagnostic de cancer de la face qui avait été fait par différents médecins. Le Dr Azua fit le diagnostic de syphilis : la dureté des lésions était différente de celle de l'épithéliome; les bords étaient bien renversés, mais ce n'étaient pas ceux de l'épithéliome. La lésion avait évolué d'une manière aiguë, et, bien que les antécédents fussent négatifs, il existait une perforation ancienne du voile du palais avec destruction du vomer qui permit de penser à la syphilis. Nécessité, dans les cas de ce genre, de penser à la syphilis.

Paul Raymond.

G. Mansilla. Goma sifilitic de la orbita. (*Revista de medicina y cirugía practicas*, Madrid, 1894, p. 195.)

Les gommes de l'orbite sont très rares : on peut les confondre avec les périostites et les ostéites syphilitiques. Le cas suivant montre combien il faut être circonspect dans les affections de l'orbite : on avait proposé à la malade l'énucléation de l'œil, croyant qu'il s'agissait d'un sarcome de l'orbite. Le Dr Mansilla la guérit par le traitement spécifique. Il s'agit d'une femme de 26 ans qui contracta la syphilis de son mari. Sept ans après le début des accidents, elle éprouve de vives douleurs à la tête et dans la région orbitaire, puis survient de l'exophtalmie. Diminution considérable des mouvements de l'œil; chémosis intense, œdème palpébral; vives douleurs péri-orbitaires et surtout dans la sphère du maxillaire supérieur droit. A la palpation, on reconnaît une masse arrondie entre le globe oculaire et la paroi de l'orbite : il est impossible de dire si elle est ou non fluctuante. Rien à l'auscultation du globe de l'œil.

Myopie de 13 D. du côté malade et de 10 D. du côté sain. Staphylôme postérieur du côté malade : infiltration séreuse de la papille et de la rétine.

En raison des antécédents de la malade, de lésions cutanées et d'une ostéite du tibia, l'auteur porte le diagnostic de gomme syphilitique du fond de l'orbite. Traitement mixte; guérison rapide. Néanmoins, l'acuité visuelle ne s'est pas améliorée, même après la disparition de la gomme.

Paul Raymond.

**Gommes syphilitiques du larynx.** — Elsenberg. Ein Fall von syphilitischen Gummata der Larynxmuskeln. (*Archiv. f. Dermatologie u. Syphilis*, 1894, t. XXIX, p. 57.)

Ce cas concerne un jeune homme de 19 ans, qui fut reçu dans le service de l'auteur, le 10 août 1893, pour de la dyspnée. Ce malade présente de nombreuses lésions de la peau et des articulations, etc., qui dateraient d'un an.

La région du coude, du côté droit, est le siège d'une tuméfaction considérable ayant presque la grosseur d'une tête d'enfant, de consistance dure et élastique. Sur le côté des extenseurs de cette articulation, il y a sur cette tumeur un ulcère arrondi de 6 centim. de diamètre. Les parties molles entourant l'articulation sont très infiltrées, et forment une masse dure, élastique; la peau sus-jacente est très rouge et non mobile.

Sur la peau de l'articulation du bras, quelques gommes en voie de nécrose.

Bras gauche. Les parties molles de la moitié supérieure du bras sont très atrophiées; dans le quart supérieur, nombreuses gommes, de la grosseur d'une noisette à celle d'une noix et même plus, quelques-unes sont ulcérées.

Sur les deux côtés de l'articulation du cartilage thyroïde et de la trachée, surtout à gauche et en avant, il existe un grand nombre de tumeurs dures, élastiques dans la peau ainsi que dans le tissu conjonctif sous-cutané et dans les muscles.

Au-dessous de l'oreille droite il y a également une tumeur volumineuse, très adhérente au bord postérieur du maxillaire inférieur.

Sur la jambe gauche, à partir de l'articulation tibio-tarsienne jusqu'à la moitié de sa hauteur, gommes disséminées.

Le nez est enfoncé (nez de mouton); la portion cartilagineuse et dans sa partie inférieure aussi la cloison, ainsi que la luette, les arcs palatins et une partie du voile du palais sont détruits; une membrane cicatricielle, solide, épaisse, qui forme la continuation du voile du palais, est adhérente à la paroi postérieure du pharynx, et constitue une espèce de diaphragme plus ou moins horizontal. Ces lésions du pharynx et la dyspnée rendaient très difficile l'examen du larynx, cependant on put constater que l'épiglotte et les fausses cordes vocales n'étaient pas altérées; les vraies cordes vocales étaient très rouges et tuméfiées, et au-dessous d'elles faisaient saillie deux très forts bourrelets qui occasionnaient ce rétrécissement considérable de la glotte.

Poumons et cœur intacts; foie très hypertrophié : sur sa face supérieure, notamment sur le lobe gauche, on constate au toucher des tumeurs dont le volume varie de celui d'un pois à celui d'une noisette.

Urine foncée, ni albumine ni sucre, au contraire beaucoup de matière colorante et acides choléiques, fèces décolorées. Le malade accuse principalement de la dyspnée, de la faiblesse, de l'inappétence et de l'insomnie.

Il n'est pas douteux qu'on ne soit ici en présence d'une syphilis acquise, très négligée, malgré l'absence de renseignements. Mais il est très difficile de déterminer depuis combien de temps la maladie existe; il est très vraisemblable que le début remonte à l'enfance.

Des syphilis semblables, n'ayant jamais été traitées, paraissent être rares, cependant l'auteur en cite encore un autre cas qu'il a eu l'occasion d'observer dans son service. A. Doyon.

**Syphilis viscérale.** — Sacaze. Syphilis avec syndrome addisonien. (*Gazette des hôpitaux*, 15 janvier 1895, p. 58.)

Jeune homme, contractant, à l'âge de 19 ans, un chancre qui, d'après

les renseignements donnés, paraît avoir été un chancre syphilitique ; les accidents secondaires passent inaperçus et le malade ne suit aucun traitement. Six mois après le chancre, la peau devient brune et, au bout de deux mois, elle rappelle presque celle du mulâtre, la coloration étant plus foncée sur les parties découvertes ; en même temps, diminution des forces, amaigrissement, douleurs dans la région lombaire, les jambes, et à la région épigastrique. Au bout de deux mois, on prescrit du sirop de Gibert, de l'eau de Vichy ; il survient une certaine amélioration ; on ajoute au traitement spécifique la kola, l'arséniate de soude et l'hydrothérapie ; au bout de quatre mois, l'amélioration cesse de s'accuser, on recourt aux injections d'huile grise, qui provoquent une nouvelle amélioration : la coloration de la peau tend à redevenir normale, les douleurs lombaires et épigastriques disparaissent ; il n'y a aucune lésion apparente du côté des poumons, ni glycosurie, ni albuminurie. Mais au bout de quelque temps, l'état du malade s'aggrave de nouveau, et il succombe neuf mois après le début des troubles addisoniens.

L'auteur pense que la syphilis peut être invoquée pour expliquer la production de ces accidents, et qu'elle devra être recherchée dans le cas de maladie d'Addison, principalement dans ceux où toute cause semble manquer. GEORGES THIBIERGE.

**Ictère syphilitique précoce.** — LASCH. Icterus syphiliticus precox. (*Berl. klin. Wochenschrift*, 1894, p. 906.)

L'auteur a observé les deux cas suivants :

*Cas I.* — Il s'agit d'une femme de 19 ans, qui vint à la policlinique médicale, le 5 septembre 1892, pour un ictère. Elle fut envoyée ensuite à la policlinique dermatologique pour un ulcère de la commissure postérieure des grandes lèvres (fin juillet), chancre infectant, induration parcheminée, engorgement multiple, indolent, des ganglions inguinaux, cubitaux et cervicaux. L'ictère, qui ne datait que d'un jour, s'aggrava les jours suivants malgré un traitement approprié. Légère hypertrophie du foie.

18 octobre. Ictère très intense, état général mauvais. Syphilide maculo-papuleuse très abondante sur le tronc, la tête et les membres. On ne revoit la malade que le 20, le chancre est presque cicatrisé, engorgement ganglionnaire considérable, l'exanthème syphilique est très caractérisé. Ictère intense, pigment biliaire dans l'urine, matières fécales décolorées. Foie hypertrophié, un peu sensible à la pression ; légère tuméfaction de la rate, état général passable ; on fait chaque jour une injection de sublimé d'un décigr.

9 octobre. Ictère presque disparu ; on trouve encore une légère réaction de pigment biliaire dans l'urine ; le foie n'est plus douloureux ; plus de traces de la syphilide.

Le 18. Il ne reste plus qu'une teinte ictérique des sclérotiques. Plus de pigment biliaire. Le foie a diminué de volume. Céphalée intense la nuit. Iodure de potassium, 3 gr. ; bromure de potassium et antipyrine.

Le 29. État très satisfaisant. Le poids de la malade a augmenté de 8 livres. Plus d'ictère. Foie normal. La malade quitte l'hôpital. Le traite-

ment a consisté en trente injections de sublimé à un décigr. et iodure de potassium, 15 gr.

L'absence de toute autre cause pour la production de l'ictère, sa longue durée, l'hypertrophie du foie, la coexistence d'une syphilide et l'amélioration à la suite du traitement spécifique, en même temps que la disparition des autres symptômes,rendent très probable le diagnostic d'« ictère syphilitique ».

*Cas II.* — Homme de 26 ans. Au milieu de juillet, lésion primaire, qui n'a été traitée que localement ; fin octobre : syphilide. Au commencement de novembre : ictère.

14 novembre, à son entrée à la clinique : reste de la lésion primaire sur la face dorsale du prépuce, engorgement général des ganglions; syphilide maculo-papuleuse très abondante ; ictère intense ; hypertrophie considérable du foie. Urine, pas d'albumine, réaction très nette de pigment biliaire.

*Traitement.* — Sudation, sel de Carlsbad, rhubarbe.

16 novembre. A partir de ce jour, injection quotidienne d'un décigr. de sublimé. Quatre jours plus tard on porte la dose de sublimé à 2 décigr. par jour. Sous l'influence de ce traitement, l'exanthème a complètement disparu,l'ictère s'est très amélioré; le malade quitte l'hôpital sans être entièrement guéri.

Dans ce cas encore, il s'agit d'un ictère survenu en même temps que l'exanthème, qui n'a été précédé d'aucuns troubles digestifs et a cédé à une cure mercurielle.

*Cas III.* — Homme de 26 ans. Herpès progénital à récidives fréquentes. Un chancre syphilitique a sans doute passé inaperçu.

Fin avril. Céphalée, avec exacerbation la nuit, ensuite syphilide papuleuse.

Fin mai. Ictère, sans troubles digestifs préalables. Foie volumineux.

Au commencement de juin l'ictère présente la même intensité ; syphilide papuleuse très abondante sur le corps, croûtes impétigineuses sur le cuir chevelu; plaques muqueuses linguales.

Une cure de trente frictions fit disparaître tous les symptômes : syphilide, ictère, hypertrophie du foie, plaques muqueuses.

L'auteur donne ensuite un tableau synoptique de 46 cas qu'il a recueillis dans la science.

De ce tableau et des observations de l'auteur il résulte que l'ictère syphilitique est un symptôme de la période éruptive plus fréquent chez la femme que chez l'homme. Il apparaît dans la période précoce de la syphilis en même temps que les syphilides ; d'autre part, il s'améliore très rapidement par le traitement mercuriel. Cette variété d'ictère ne s'accompagne pas de troubles digestifs. A. Doyon.

**Syphilis de la parotide et de la glande linguale.** — I. Neumann. Ueber Syphilis der Parotis und der Glandula sublingualis. (*Archiv. f. Dermatologie u. Syphilis*, 1894, t. XXIX, p. 3.)

La syphilis des glandes salivaires est une complication sérieuse de la

syphilis constitutionnelle. Le nombre des observations publiées jusqu'à présent est relativement peu important; seule la maladie du pancréas, surtout celle consécutive à la syphilis héréditaire, a déjà été établie d'une façon précise au point de vue anatomique.

Dans ces dernières années l'auteur a observé à sa clinique un certain nombre de cas, deux entr'autres très intéressants. Dans cinq cas (quatre femmes et un homme) les deux parotides étaient affectées ; dans un sixième cas, la glande sublinguale du côté droit et la glande de Nuhn ou de Blandin étaient seules atteintes.

Dans le *premier cas :* femme de 25 ans, chancre infectant de la grande lèvre droite, syphilide maculo-papuleuse ; au gonflement du ganglion préauriculaire du côté droit, tuméfaction diffuse de la parotide qui forme une tumeur de la grosseur d'une pièce de cinq francs en argent, mamelonnée, assez dure, non sensible à la pression, se confondant en partie avec le ganglion préauriculaire. Guérison complète après soixante frictions et huit injections de sozoiodolate de mercure.

Les *cas II*, *III* et *IV* sont analogues au précédent.

*Cas V.* — Outre des accidents syphilitiques nombreux, il existe chez ce malade une syphilide maculeuse du cou, avec engorgement de la région parotido-massétérienne du côté droit. La parotide de ce côté forme une tumeur saillante, douloureuse, mamelonnée ; elle est accompagnée d'une abondante salivation.

*Cas VI.* — Affection gommeuse et ulcéreuse de la glande sublinguale et de la glande Blandin-Nuhn. Il s'agit d'une malade entrée à la clinique le 16 décembre 1893. Depuis quatre ans elle a des accidents syphilitiques. Au moment de son admission : engorgement des ganglions cubitaux du côté gauche; dans le creux poplité gauche, cicatrice consécutive à une gomme. Arcs palatins rouges. A l'extrémité de la langue, à droite de la ligne médiane, nodosité bien circonscrite, dure, de la grosseur d'une noisette, qui soulève un peu la surface inférieure de la langue ; cet organe est en quelques points dépouillé de son épithélium. A la base du filet de la langue, ulcération ovale dont l'étendue dépasse celle d'un pois, avec bords infiltrés, rouge livide, décollés. La base de l'ulcère est recouverte d'un enduit jaune grisâtre, très adhérent; de cet ulcère s'écoule un liquide clair (salive).

Les deux bourrelets muqueux entre la langue et les dents inférieurs sur le plancher de la cavité buccale sont tuméfiés, rouge foncé, infiltrés. Tuméfaction, rougeur et infiltration, principalement sur le côté droit en un point où on sent une tumeur de la grosseur d'une noisette, dure, un peu sensible, qui adhère intimement à la muqueuse et correspond comme longueur et comme forme à la glande sublinguale. Pas de troubles de la parole ; par contre, sensibilité pendant la mastication et la déglutition; la malade est en outre incommodée par une salivation très abondante qui durant un jour s'est élevée à 260 centim. cubes.

Sous l'influence d'un traitement antisyphilitique (injections d'asparaginate de mercure) il se produisit une amélioration notable; l'engorgement des glandes, l'infiltration de la muqueuse sus-jacente diminuèrent, ainsi que la quantité de la salive ; l'ulcère se détergea et la glande de Nuhn diminua

d'un tiers de son volume antérieur et devint plus molle. Le 13 janvier 1894, après trente nouvelles injections, la malade partit guérie.

Tandis que les quelques cas observés jusqu'à présent d'affections syphilitiques de la glande sublinguale et sous-maxillaire appartenaient exclusivement à la période tardive de la syphilis, la parotidite survient aussi bien dans le stade tertiaire que dans le stade récent de la syphilis. Les trois cas de Lang ont été observés à une période très avancée; par contre, les cinq cas signalés par l'auteur sont tous survenus dans la première année de la maladie et la durée fut de deux à douze mois.

Un fait intéressant et unique dans la science, c'est la maladie de la glande de Nuhn ou de Blandin qui, comme on le sait, se trouve dans le tissu de la langue des deux côtés de la ligne médiane, près de son extrémité.

A. Doyon.

**Traitement de la syphilis par les injections de calomel et de salicylate de mercure.** — E. Lindén. Ueber die Behandlung der Syphilis mit Injectionen von Calomel und Salicylsaurem Quecksilber. (*Archiv. f. Dermatologie u. Syphilis*, t. XXVII, p. 191.)

L'excision de la sclérose primaire paraît avoir une influence déterminée sur la marche de la maladie.

Sur six cas d'excision, trois n'ont pas présenté de récidive; dans un cas il n'est survenu de récidive qu'au bout de deux ans et cinq mois et il ne s'en est pas produit d'autres pendant les deux années suivantes; des deux autres malades, l'un a eu une récidive à marche très légère, l'autre deux récidives. On peut donc recommander l'excision dans tous les cas où elle n'offre pas de grands inconvénients en raison du siège de la sclérose.

En ce qui concerne les injections de calomel, on a constaté qu'elles provoquent une réaction locale beaucoup plus prononcée que les injections de salicylate de mercure et de thymol hydrargyrique.

En dehors des abcès, il s'est produit aussi des infiltrats considérables, douloureux, très pénibles pour les malades. Les autres injections n'ont jamais déterminé d'abcès, la réaction dans la plupart des cas était complètement nulle ou très légère, et quand il survenait des infiltrats, ceux-ci étaient d'ordinaire indolents. Dans des cas exceptionnels, la réaction locale et générale était assez accusée pour qu'il fût possible de continuer le traitement sans inconvénient.

Abstraction faite des malades de la policlinique, le premier traitement de la syphilis par les deux méthodes d'injection a exigé un peu plus de temps que celui des récidives consécutives.

Les injections de calomel ont en général une action plus rapide que celle de salicylate de mercure et de thymol mercurique, aussi le traitement avec la première préparation a-t-il exigé moins de temps que celui avec les deux autres sels; quant aux récidives, la durée du traitement a été à peu près la même dans les deux cas.

La quantité de mercure employée sous forme de calomel ou de salicy

late de mercure a été un peu plus faible pour les récidives que pour le premier traitement.

L'auteur n'a jamais observé qu'il y eût un rapport déterminé entre la proportion de mercure injecté et l'époque d'apparition des récidives, c'est-à-dire qu'il ait fallu une plus grande quantité de mercure pour un plus long intervalle de temps, et inversement.

En somme, il n'y a pas eu de récidives dans 11 p. 100 des cas à la suite des injections de calomel, et dans 13,3 p. 100 à la suite de celles de salicylate de mercure et de thymol hydrargyrique.

Le nombre des récidives a été en général moindre pendant la première année après les injections de calomel, et l'intervalle entre les récidives a été plus long qu'après l'emploi des autres préparations ; par contre, avec celles-ci les récidives, tout en étant plus nombreuses, ont évolué en moins de temps, — un an dans environ 91 p. 100 des cas, — tandis qu'avec les injections de calomel 55 p. 100 seulement ont évolué dans le même temps ; il y a donc eu moins de récidives tardives à la suite de l'emploi des injections de salicylate de mercure.

Il en résulterait, ajoute Lindén, que, bien que le calomel soit une préparation très active, faisant disparaître les accidents en moins de temps que le salicylate de mercure et le thymol hydrargyrique, il n'y a pas lieu de le regarder comme plus efficace que ces deux derniers sels, car non seulement ceux-ci provoquent une réaction locale moindre, mais de plus ils paraissent abréger la marche de la maladie, que le traitement soit combiné ou limité aux injections. Comme il semble du reste que, dans le traitement de la syphilis, une préparation agissant doucement soit en général préférable à une préparation énergique, coupant rapidement les symptômes, il serait d'un grand intérêt de voir ces résultats confirmés par des faits tirés d'observations plus nombreuses que celles de l'auteur. L'utilité du calomel est incontestable ; on peut y avoir recours dans les cas où une action rapide est nécessaire.

A. Doyon.

**Injection de sozoiodolate.** — M. Oro. Le iniezioni di sozoiodolato di mercurio nella cura della sifilide. (*Terapia clinica*, janvier 1894.)

L'auteur a eu recours aux injections de sozoiodolate de mercure chez 57 malades de la clinique de T. de Amicis ; il a employé la formule de Schwimmer (sozoiodolate de mercure 0,80 ; iodure de potassium 1,60 ; eau distillée 10). Il considère cette méthode comme devant être adoptée pour le traitement hypodermique de la syphilis, en raison de son efficacité et de son innocuité ; il conseille de faire les injections à six à dix jours d'intervalle, et de ne pas dépasser les doses de 6 à 8 centigr. à chaque injection ; 8 à 10 ou 12 injections suffisent pour obtenir la guérison des manifestations. Les récidives ne sont pas empêchées, mais sont plutôt rares.

Georges Thibierge.

**Injections mercurielles : accident.** — P. Glagoleff. Un cas d'intoxication aiguë par l'injection sous-cutanée de salicylate de mercure. (*Journal de médecine militaire russe*, mai 1894.)

L'auteur cite un cas d'empoisonnement aigu par le salicylate de mercure, chez un tabétique syphilitique. On faisait tous les trois jours une injection de 4 centigr. de cette substance. Le lendemain, après la première injection, le malade fut pris brusquement de céphalées, de douleurs abdominales, d'une extrême faiblesse, de sécheresse de la bouche, d'une soif vive, de saveur métallique dans la bouche. Pas de salivation, ni d'agacement des gencives. Syncopes et émissions involontaires des matières fécales. Diarrhée liquide, nausées sans vomissement, pouls petit à 110, face pâle, couverte de sueur, température 38°-39°. On supprima les injections de salicylate de mercure, on administra les opiacés, la glace, le cognac, des injections sous-cutanées de camphre. Le malade fut rétabli au bout de cinq jours. S. Broïdo.

**Traitement de la syphilis par la chaleur.** — L. Tzechanovitsch. Chaleur locale contre la syphilis. (*Journal de médecine milit.*, juin 1894.)

Dans les cas de syphilis où tout traitement général et local a échoué, l'auteur s'est bien trouvé avec l'application de la chaleur locale sèche. Il recouvrait la surface lésée d'une serviette sèche sur laquelle il appliquait un sac en caoutchouc rempli d'eau à 35°-40°. Les résultats de ce traitement étaient excellents. M. Tzechanovitsch est d'accord avec l'opinion de Stepanoff, que sous l'influence de la chaleur il se produit une vaso-dilatation, l'accélération de la circulation sanguine, la diminution de la stase, l'augmentation de l'afflux du sang et de l'activité des éléments cellulaires. Ces derniers mûrissent et périssent plus vite, se désagrègent et sont résorbés par les tissus vivants de l'organisme. Pour la même cause les tissus néoformatifs, résistant à la température ordinaire, cèdent à l'influence de la chaleur. Les malades supportent d'autant plus volontiers le traitement par la chaleur, qu'elle a en même temps une action sédative.
S. Broïdo.

**Cylindrurie et albuminurie dans le traitement mercuriel.** — E. Welander. Kann die Behandlung mit Quecksilber Cylindrurie und Albuminurie ? (*Archiv f. Dermatologie u. Syphilis*, 1894, t. XXVI, p. 331.)

L'auteur a déjà publié un mémoire sur cette question, et un résumé en a été donné dans les Annales. On sait d'autre part que dans son mémoire, lu au Congrès de dermatologie de Vienne, sur la présence de l'albuminurie dans les affections syphilitiques, Schwimmer considère cette albuminurie comme un symptôme de la syphilis constitutionnelle et que, à ce point de vue, ses opinions diffèrent de celles de Welander. Cet auteur a entrepris de nouvelles recherches dont nous donnerons ici un court aperçu.

Des milliers d'analyses ont montré qu'une grande quantité de mercure est éliminée par les reins. On est par suite autorisé à présumer que cette élimination peut y produire une irritation, d'autant plus qu'on sait que dans l'intoxication mercurielle aiguë on observe dans les reins la nécrose des épithélia avec ou sans infarctus calcaires. Les expériences d'Ullmann sur les animaux ont donné les mêmes résultats.

Si l'on veut rechercher s'il existe ou non une irritation des reins il ne suffit pas de constater, à l'aide d'un réactif, la présence ou l'absence dans l'urine d'une quantité appréciable d'albumine, il faut encore pratiquer un examen microscopique minutieux de l'urine pour s'assurer si elle contient des éléments figurés, notamment des cylindres. Or, il résulte des recherches de Welander que la syphilis ne serait par elle-même qu'exceptionnellement la cause de la cylindrurie. On sait que dans le traitement par les frictions, onctions et injections de sels solubles et insolubles, il y a absorption assez rapide et régulière du mercure, ce qui se reconnaît à une élimination du métal qui va constamment en augmentant rapidement pendant le traitement. On observe encore une forte élimination de mercure quelque temps après l'interruption du traitement, la quantité de mercure diminue ensuite de plus en plus. Pendant le cours du traitement mercuriel on constate que la proportion des cylindres augmente plus ou moins d'une façon constante. Cette augmentation est beaucoup plus grande à la fin du traitement qu'au début de celui-ci et chez des individus bien portants. Cet accroissement de la proportion des cylindres est dû à l'élimination du mercure par les reins. En général les cylindres ont disparu quatre à six semaines après la fin du traitement. La cylindrurie étant due à l'élimination du mercure et non à la syphilis elle-même, on peut s'attendre à ce que la teneur en cylindres soit en proportion directe avec l'élimination du mercure et en proportion inverse avec les symptômes syphilitiques, autrement dit qu'à la fin du traitement, quand les symptômes syphilitiques ont disparu et que l'élimination du mercure est abondante, il y a une forte proportion de cylindres ; quand au contraire une très grande partie de mercure a été éliminée et qu'une récidive se produit, il ne doit y avoir que peu ou pas de cylindres. C'est en effet ce que l'on constate.

Il est encore d'autres facteurs qui peuvent contribuer à la production de cette cylindrurie. Ainsi il est probable qu'une constitution plus ou moins bonne a de l'influence sur l'apparition de cette affection. D'autre part, la proportion des individus ayant un grand nombre de cylindres dans l'urine à la fin du traitement augmente rapidement avec l'âge. La différence entre le pourcentage des sujets au-dessous de 40 ans ayant une grande quantité de cylindres (27 p. 100) et celui des malades ayant dépassé 40 ans (70 p. 100) est tout à fait frappante. Les symptômes plus ou moins graves pour lesquels les malades ont été traités paraissent avoir aussi une influence assez marquée sur la production de la cylindrurie. La période tertiaire, indépendamment de l'âge, prédispose à la cylindrurie mercurielle. On peut expliquer ceci par le fait que les malades atteints de tertiarisme ont présenté des symptômes sérieux et ont subi un traitement mercuriel en général plus énergique que la plupart des autres syphilitiques, et que par suite l'élimination du mercure a été plus forte chez eux que chez ces derniers.

L'auteur examine ensuite quelle influence peuvent exercer sur la production de la cylindrurie les diverses formes d'introduction du mercure dans l'organisme.

La forme sous laquelle le mercure pénètre dans l'organisme, exerce une influence directe par la quantité de mercure employé, la rapidité de l'absorption et de l'élimination ; la cylindrurie sera plus ou moins forte, correspondant à l'élimination d'une plus ou moins grande quantité de mercure. Avec le traitement par les pilules mercurielles l'élimination du mercure. est en général peu accusée. Une grande quantité de cylindres se rencontre, environ dans 25 p. 100 des cas, à la suite de frictions avec larges applications de pommade et après des injections de thymolacétate ou de sozoiodolate de mercure ; cette même proportion de cylindres s'est montrée dans 45,9 p. 100 des cas à la suite de simples applications de pommade mercurielle. La forte proportion de cylindres avec le mode de traitement tient certainement, selon l'auteur, à ce que les applications de pommade sont employées en général dans les cas les plus graves, notamment dans la syphilis tertiaire, période de la maladie qui semble par elle-même prédisposer à la cylindrurie mercurielle.

Le nombre des injections et la durée du traitement exercent une influence évidente sur l'intensité de la cylindrurie.

L'administration de l'iodure de potassium pendant ou immédiatement après le traitement mercuriel n'augmente pas l'élimination du mercure. L'auteur n'a constaté non plus aucune augmentation dans le nombre des cylindres à la suite de l'emploi de l'iodure.

Le traitement mercuriel peut-il donner lieu à de l'albuminurie ? Dans le cas de l'affirmative, trouve-t-on quelque chose de spécial dans la production de cette albuminurie ? Existe-t-il un rapport entre la production de la cylindrurie mercurielle et de l'albuminurie mercurielle ?

Au début du traitement on ne peut déceler la présence de l'albumine qu'avec l'acide trichloracétique, plus tard, vers la fin du traitement, avec l'acide nitrique. La marche de l'albuminurie est tout à fait spéciale et la concordance entre la proportion d'albumine et celle du mercure éliminé indique nettement une relation causale entre cette albuminurie et l'élimination du mercure.

En terminant, Welander insiste encore sur ce point qu'il ne faut pas rapporter à la syphilis la présence de l'albumine pendant le traitement mercuriel, mais bien à l'irritation rénale provoquée par l'élimination du mercure. Aussi on ne doit traiter par le mercure les malades atteints d'une affection des reins qu'avec prudence et en contrôlant d'une manière constante l'état de l'urine, du moins quand il s'agit d'un traitement mercuriel énergique.

A. Doyon.

**Syphilis et mariage.**—William G. Porter. The mariage of syphilitics. (*College of physicians of Philadelphia*, 13 avril 1894.)

Après de fort longues considérations dérivées pour la plupart du magistral ouvrage de M. le professeur Fournier, l'auteur pose les conclusions suivantes : 1° On doit défendre d'une manière absolue le mariage à tout

malade qui présente au moment où il vous consulte un symptôme quelconque de syphilis primaire, secondaire ou tertiaire. 2° On doit défendre le mariage d'une manière absolue à tout syphilitique qui n'a pas été soumis à un traitement complet et prolongé. 3° Avant de permettre à un syphilitique de se marier, lorsque l'enquête a prouvé qu'un traitement suffisant a été suivi, on doit exiger que le malade ait été en excellente santé et sans aucun symptôme même douteux de syphilis depuis au moins deux ans.

Avec ces réserves, on ne doit pas hésiter à laisser les anciens syphilitiques se marier, et l'auteur n'a jamais eu à regretter de s'être conduit de la sorte.

La communication du Dr Porter a été suivie d'une fort longue discussion.

Le Dr J. W. White est à peu près du même avis que le Dr Porter : il fait cependant les réserves suivantes. Il n'est pas juste, au point de vue de l'interdiction du mariage, de mettre les sujets atteints d'accidents syphilitiques tertiaires sur le même plan que ceux qui ont des accidents secondaires. Il n'est nullement prouvé qu'un sujet atteint d'accidents syphilitiques tertiaires ne puisse pas avoir des enfants sains. En outre, il ne croit pas qu'il faille toujours exiger une période de deux ans d'absence totale de phénomènes morbides pour pouvoir se marier. Il réclame d'ordinaire une attente de quatre ans à partir du chancre pour pouvoir se marier ; mais si un malade vers la fin de la troisième année présente une petite plaque muqueuse, il ne lui demandera pas pour cela d'attendre jusqu'à la fin de la cinquième année. Il pense d'ailleurs que ce qu'il y a de plus important au point de vue du mariage chez les syphilitiques, c'est d'exiger qu'ils attendent au moins quatre ans après avoir été contaminés. Cette condition-là est de beaucoup la plus capitale ; l'intensité du traitement ne vient que bien après. Quant à lui, depuis qu'il ne laisse se marier ses syphilitiques qu'au bout de quatre ans révolus jamais il n'a eu à regretter de leur avoir donné la permission de le faire.

Le Dr Arthur van Harlingen pense qu'il ne faut pas qu'un syphilitique atteint d'accidents secondaires se marie, bien qu'il ait vu, même dans ce cas, la femme et les enfants rester indemnes. Jamais il n'a observé de contamination avec des accidents tertiaires ; et il n'a même jamais vu de malade ayant des accidents tertiaires avoir des enfants ayant de la syphilis héréditaire. Un de ses syphilitiques après avoir eu trois ou quatre enfants bien portants a eu des accidents tertiaires, et ni sa femme ni ses enfants n'ont été contaminés. Il a l'habitude de traiter dès l'apparition des accidents secondaires et de faire le traitement pendant longtemps. En procédant de la sorte il n'a jamais eu à se repentir d'avoir laissé marier ses syphilitiques au bout de deux ans révolus de maladie. D'ailleurs l'auteur semble implicitement reconnaître qu'il est peut-être plus sage d'attendre plus longtemps, et il réclame une discussion plus approfondie de ce point particulier, basée sur de nombreux documents personnels apportés par des médecins, afin que l'on puisse avoir une règle de conduite bien précise, sanctionnée par des sociétés savantes, derrière laquelle on puisse s'abriter si par hasard de semblables questions sont posées devant la justice.

Le Dr H. W. Stelwagon montre combien cette question est complexe. Il y a des points sur lesquels tout le monde s'entend : par exemple il n'est pas un médecin qui permette le mariage à un syphilitique atteint d'accidents contagieux. On sait aussi que même dans les cas les plus bénins et les mieux soignés, il faut attendre au moins deux ans après l'apparition du chancre pour permettre le mariage ; on sait encore qu'après un laps de temps, malheureusement bien variable selon les cas, la syphilis tend à s'atténuer et à perdre tout pouvoir infectieux ou transmissible. Mais la longueur de ce laps de temps dépend de facteurs bien multiples, du type même de la maladie, de la santé antérieure du sujet, de sa constitution, de ses habitudes, de son genre de vie, du traitement subi. Donc, dans les syphilis malignes, dans celles qui se développent chez des strumeux, chez des anémiques, chez des alcooliques, il faut être des plus réservés dans les permissions que l'on accorde. En dehors de ces cas exceptionnels, il ne croit pas que la syphilis soit le fléau que l'on a bien voulu dire Quand il s'agit de personnes saines, de bonne santé habituelle, ayant une existence hygiénique, atteintes de syphilis d'intensité modérée ou même moyenne, traitées pendant deux ou trois ans, et n'ayant pas eu depuis un an d'accidents visibles, on doit les laisser se marier sans la moindre difficulté s'il y a au moins trois ans écoulés depuis l'apparition du chancre. L'orateur proteste en terminant contre des conclusions contraires que l'on pourrait baser sur les faits exceptionnels que l'on peut observer de temps en temps, car on détruit ainsi la famille et l'on condamne au célibat, à l'isolement et à l'immoralité (?) des gens qui pourraient rendre des services à la société et au pays en se créant un intérieur.

D'autres orateurs ont également pris la parole ; mais leurs discours ne nous ont pas paru être assez importants pour être analysés. L. B.

— William S. Gottheil. When may our syphilitics marry. (*The Southern medical Record*, vol. XXIV, août 1894, p. 407.)

L'auteur ne peut admettre les conclusions de l'article du Dr W. G. Porter, paru sur le même sujet dans le no de juillet du même journal. Pour lui, le syphilitique est incontestablement dans beaucoup de cas devenu un homme de valeur physique médiocre, mais cette considération ne peut pas entrer en ligne de compte quand il s'agit d'autoriser ou d'interdire médicalement le mariage. Son critérium est le suivant : tant que la syphilis est contagieuse, le mariage est inadmissible sauf avec un individu lui-même syphilitique. Donc, dit-il, les syphilitiques ne peuvent se marier : 1o Pendant la première période de l'infection depuis l'apparition du chancre, jusqu'à l'entière disparition de l'induration et de l'adénopathie inguinale : cette période dure au moins six mois. Pendant sa durée presque toujours on voit apparaître des symptômes secondaires, et s'ils ne se montrent pas, une nouvelle période de douze mois est nécessaire pour en attendre la venue.

2o Pendant toute la durée de la période secondaire, c'est-à-dire de la période pendant laquelle se montrent les éruptions généralisées, les plaques

muqueuses, les adénopathies, l'alopécie, etc... Elle dure au moins douze mois, rarement plus de deux ans.

Les syphilitiques peuvent se marier : 1° quand ils sont arrivés à la période tertiaire de leur affection : à cette époque ils peuvent avoir des accidents, mais ces accidents ne sont pas contagieux ; 2° quand une période d'un an s'est écoulée depuis l'apparition du dernier symptôme de la maladie.

En réalité, les règles posées par l'auteur manquent de précision, mais il en ressort assez nettement ceci, c'est que vers le dix-huitième mois de la syphilis, ou bien un an après la disparition du dernier accident contagieux il pense que l'on doit permettre aux syphilitiques de se marier. En somme, il néglige complètement la question des enfants à venir. L. B.

# REVUE DES LIVRES

F. Balzer. — **Thérapeutique des maladies vénériennes.** 1 vol. in-16, cart. Paris, 1894, O. Doin, éditeur.

Chargé d'écrire, pour la Bibliothèque de thérapeutique Dujardin-Beaumetz et Terrillon, la thérapeutique des maladies vénériennes, M. Balzer a résumé en un volume toutes les données nécessaires aumédecin pour entreprendre le traitement de la blennorrhagie, de la balanite, des végétations, du chancre mou et de la syphilis.

Nous n'apprendrons rien aux lecteurs des *Annales* en disant que l'auteur s'est acquitté de cette tâche avec le soin et la conscience extrêmes qu'il apporte à tous ses travaux. Dans ses services de l'hôpital de Lourcine et de l'hôpital du Midi, M. Balzer a expérimenté sur une large échelle les différents traitements récemment proposés qui étaient dignes de confiance. C'est le résumé de ces recherches patientes qu'il nous donne aujourd'hui, avec tous les détails que comportent le mode d'emploi et les indications de ces traitements. On a ainsi, dans son livre, la mise au point, par un observateur des plus compétents, d'un grand nombre de questions qui ont été reprises et plus ou moins modifiées dans ces dernières années : sur plusieurs d'entre elles les opinions les plus contradictoires ayant été émises, le jugement que porte M. Balzer après expérience personnelle est particulièrement intéressant.

En ce qui concerne le traitement de la blennorrhagie, M. Balzer se montre fort éclectique : parmi les médicaments internes, il donne la préférence aux balsamiques sur le salol, dont les résultats ne lui ont pas paru supérieurs à ceux du salicylate de soude ; il reconnaît aux balsamiques le grand avantage de permettre aux malades de se traiter seuls ; mais il accorde plus de confiance au traitement topique lorsqu'il peut être appliqué d'une façon régulière, par le médecin lui-même. Nous ne pouvons entrer dans l'exposé du traitement des diverses complications et localisations de la blennorrhagie, qui est étudiée avec tous les développements nécessaires.

Dans le chapitre du traitement de la syphilis, qui occupe la moitié du volume, M. Balzer étudie successivement le mode d'action, les effets, les inconvénients et le mode d'administration des préparations mercurielles et iodurées, puis les adjuvants du traitement spécifique, et les indications particulières du traitement suivant les périodes et les localisations de la syphilis. Il expose les raisons pour lesquelles tel ou tel mode de mercurialisation doit être préféré d'une façon générale, ou dans un cas donné : les préparations mercurielles sont nombreuses à l'heure actuelle, il en est peu cependant dont M. Balzer ne donne la formule et le mode d'emploi. Le lecteur trouvera donc réunis dans ce livre une foule de renseignements dont la recherche lui coûterait de longues explorations bibliogra-

phiques, et qui lui permettront de formuler et de varier au besoin les modes de traitement des syphilitiques.

En résumé, le livre de M. Balzer expose très complètement, au point de vue scientifique et au point de vue pratique, le traitement des diverses maladies vénériennes et, à ce titre, a sa place marquée dans la bibliothèque du syphiligraphe comme dans celle du praticien général.

GEORGES THIBIERGE.

G. THIBIERGE. — **Thérapeutique des maladies de la peau.** 2 vol. in-16°, cart. Paris, 1895. O. Doin, éditeur.

Le petit traité de thérapeutique que vient de publier notre collaborateur M. Thibierge, est pour la dermatologie le pendant de l'ouvrage de M. Balzer pour la vénéréologie. La matière toutefois prêtait forcément à de plus grands développements, et si concis que soient les chapitres du livre de M. Thibierge, l'auteur n'a pas eu trop de deux volumes dont chacun chiffre plus de 400 pages, pour la traiter complètement. Nous n'avons pas besoin de dire, car les lecteurs de ce journal connaissent la compétence et le talent de l'auteur, que M. Thibierge s'est tiré de sa tâche avec un plein succès. Il est difficile d'être à la fois aussi complet et aussi clair, tout en se maintenant dans les limites imposées.

En possession de ce guide, il est impossible au praticien, même le moins versé dans la dermatologie, de ne pas trouver et comprendre la conduite qu'il doit tenir en présence de telle ou telle dermatose. Le très court mais très précis résumé symptomatique, qui précède l'exposé thérapeutique de chaque maladie, lui permettra de se reconnaître facilement et de formuler un diagnostic certain.

Les indications thérapeutiques qui suivent sont le reflet des pratiques des dermatologistes français, et notamment de leur maître respecté, M. Ernest Besnier. Très judicieusement, l'auteur a préféré indiquer pour chaque maladie un petit nombre de médicaments, dont il a pu constater lui-même l'efficacité, que d'énumérer une foule de substances dont l'utilité est contestable ; aussi le lecteur n'aura-t-il aucune difficulté, ni embarras de choix pour l'application d'un traitement. D'ailleurs, en outre du traitement propre à chaque dermatose, M. Thibierge a groupé dans une deuxième partie, comme en une sorte de petite pharmacopée dermatologique, les principales substances usitées et leurs modes d'emploi (pommades, emplâtres, etc.), ainsi que la description des méthodes opératoires (scarifications, raclage, etc.) souvent mises en œuvre dans le traitement des dermatoses. Il a insisté, à ce propos, sur la nécessité d'appliquer à ces petites opérations, les règles d'antisepsie communes maintenant, et d'un si heureux effet, en chirurgie ; l'antisepsie est d'ailleurs appelée à jouer un rôle de plus en plus important dans la thérapeutique cutanée. A l'antisepsie du tégument externe doit s'ajouter l'antisepsie intestinale, qui trouvera son indication dans bon nombre de dermatoses, dans toutes celles qui paraissent bien relever d'un trouble de la nutrition et d'auto-intoxications Fidèle aux traditions de l'École française, il montre quelle est l'importance du traitement interne dans les maladies cutanées, et les rapports étroits

qui les unissent à la pathologie générale. N'est-ce pas, d'ailleurs, en cherchant à pénétrer leur étiologie, que l'on pourra trouver les indications d'un traitement rationnel et efficace. On voit donc dans quel excellent esprit a été conçu et écrit ce précis de thérapeutique dermatologique, qui fait honneur à la dermatologie française, dont il résume et expose si bien les idées et les méthodes et qui sera vivement apprécié, aussi bien par les praticiens que par les dermatologistes. H. Feulard.

Tschistiakoff. — **Période condylomateuse de la syphilis, sa durée et la contagiosité de ses manifestations tardives.** Saint-Pétersbourg, 1894.

Aucun des modes de division des manifestations syphilitiques n'est irréprochable, dit l'auteur; cependant la classification de M. le professeur Fournier est encore la meilleure; c'est aussi celle qu'admettent la plupart des syphiligraphes russes, en appelant seulement la période secondaire période condylomateuse, et la tertiaire période gommeuse. L'auteur propose, en outre, de subdiviser chacune des deux dernières en période précoce (jusqu'à 3 ans) et tardive (après 3 ans).

M. Tschistiakoff combat surtout les idées généralement admises sur la durée déterminée et relativement courte de la période secondaire, et la non-contagiosité des manifestations tardives, qu'on considère comme manifestations tertiaires, d'après le moment de leur apparition, mais qui offrent tous les caractères cliniques de la syphilis secondaire. La quantité assez grande d'exceptions à la loi de la chronologie des syphilides ne permet plus de considérer cette loi comme immuable. C'est précisément parce qu'on croyait cette loi absolue qu'on a introduit dans la terminologie les mots défectueux de « roséole tertiaire, neurosyphilide, perversion des périodes » qui sont antiscientifiques. On a introduit dans la science des hypothèses fausses : pour expliquer les cas qui ne concordaient pas avec la chronologie admise, on les avait considérés comme un anachronisme dans la marche habituelle, ce qui est tout à fait contraire au fait indiscutable de la régularité la plus parfaite que présente la syphilis dans sa marche. L'autre conséquence qui découle de la considération fausse de la chronologie des syphilides, ce sont les tentatives, infructueuses du reste, d'ébranler l'opinion établie sur la non-contagiosité des manifestations de la période des gommes.

Enfin, l'opinion admise sur la chronologie des syphilides peut encore présenter des dangers dans ce sens que des formes contagieuses peuvent être prises pour des non-contagieuses, pour cette seule raison qu'elles apparaissent à un moment très éloigné de l'accident initial, et la syphilis peut ainsi être facilement propagée; ou bien il peut arriver que certaines contagions, considérées au point de vue actuellement admis par les auteurs, donnent lieu à des malentendus plus ou moins sérieux entre les époux.

Pour reconnaître la période à laquelle appartient telle ou telle syphilide, il faut se baser non pas sur le moment de son apparition, mais sur les signes objectifs de l'éruption, son évolution et sa terminaison; la conta-

giosité de la syphilide, si elle existe, doit confirmer le diagnostic, mais les données chronologiques ne doivent avoir aucune importance.

On considérera donc telle syphilide comme contagieuse en se basant non pas sur le temps écoulé depuis le chancre jusqu'à l'apparition de cette syphilide, mais sur les caractères mêmes de l'éruption, sur la présence des caractères propres aux manifestations condylomateuses. Les *syphilides condylomateuses gardent toujours ce caractère de contagiosité quel que soit le moment de leur apparition :* quelques mois ou dix ans après l'accident primitif. On peut considérer comme démontrée la possibilité de la contagion pendant les dix premières années; et il est très possible qu'on démontrera la contagiosité pendant les dix années suivantes. L'auteur donne lui-même sur 1,000 observations 26 cas où les manifestations secondaires se montrèrent de 10 à 15 ans après le chancre et 5 cas où elles apparurent de la quinzième à la vingtième année de la syphilis. Il a en outre l'observation d'une malade qui présentait des syphilides papuleuses des organes génitaux 7, 8, 10, 11, 12, 13, 19 et 21 ans après le chancre ; et un autre malade, syphilitique héréditaire, avec des manifestations secondaires à 24 ans. L'éruption sera considérée comme secondaire, dit l'auteur, alors seulement qu'elle possèdera les caractères de ces manifestations. Ces caractères sont surtout sa terminaison sans ramollissement du tissu où elle siège, ni cicatrice consécutive, à moins que les traces laissées ne soient momentanées, comme par exemple les taches pigmentaires ou atrophiques, ou bien dues à des agents extérieurs : grattage, etc.

Depuis la première jusqu'à la dix-neuvième année, les syphilides observées par l'auteur étaient toujours les mêmes au point de vue clinique et présentaient toujours les caractères de la période secondaire ; parfois on observait toute une suite ininterrompue d'accidents secondaires depuis la première année jusqu'à la dernière, avec des intervalles moindres d'une année. La localisation des cas observés était des plus diverses ; la durée moyenne de la période secondaire serait, d'après les observations de l'auteur, de trois ans ; mais il ajoute que ce chiffre n'a aucune importance au point de vue pratique, car ce n'est qu'une moyenne purement mathématique. Les manifestations secondaires peuvent se montrer en effet jusqu'à la vingtième année et, fait important, les syphilides tardives *sont toujours aussi contagieuses :* ce fait est prouvé pour les dix premières années, très probable pour les dix autres. Le virus syphilitique garde donc pendant un temps bien long sa faculté de donner aux manifestations spécifiques le caractère infectieux des manifestations de la période secondaire. M. Tschistiakoff avait à sa disposition plusieurs milliers d'observations prises soit par le professeur Tarnowski lui-même, soit sous sa direction, de sorte que toutes les données sur l'évolution, le tableau clinique des faits observés, les particularités de tel ou tel cas, peuvent être considérées comme rigoureusement exactes. Sur ce nombre l'auteur a choisi mille observations, en ne se servant que de celles où le malade a été suivi pendant au moins cinq ans (23 ans au maximum). Chez aucun de ces malades les manifestations secondaires ne se sont montrées après les gommes. Dans l'annexe au livre, l'auteur donne ces 1,000 observations résumées.

S. Broïdo.

MAX JOSEPH. — **Lehrbuch der Haut-und Geschlechtskrankheiten für Aerzte und Studirende.** 1 vol. in-8°, avec 24 dessins intercalés dans le texte, et une planche coloriée. Leipzig, 1894, chez Georg Thieme.

Si nombreux que soient aujourd'hui les livres sur les maladies vénériennes, l'ouvrage du Dr Joseph me semble appelé à rendre de réels services aux étudiants et aux médecins. Il résume sous une forme claire et complète toutes nos connaissances actuelles sur ces affections.

L'auteur a adopté la division classique : syphilis, chancre simple et blennorrhagie. Inutile d'ajouter que c'est un dualiste convaincu.

Le premier chapitre renferme une description détaillée de la lésion syphilitique initiale, tant au point de vue clinique qu'au point de vue anatomique. A la fin de ce chapitre se trouve un tableau synoptique dans lequel sont résumés les caractères principaux qui distinguent le chancre infectant du chancre simple ; on peut regretter de ne pas y voir figurer l'herpès génital dont les ulcérations consécutives aux vésicules d'herpès sont parfois difficiles à différencier cliniquement de celles du chancre.

Dans le deuxième chapitre, l'auteur passe successivement en revue la syphilis des différents organes. Les syphilides de la peau sont divisées en cinq classes : érythémateuse, papuleuse, pustuleuse, tuberculeuse et pigmentaire ; il expose les nombreuses modifications qu'elles peuvent avoir et qui en rendent le diagnostic difficile. Deux tableaux synoptiques complètent cette étude.

Le troisième chapitre comprend le pronostic, la prophylaxie et le traitement de la syphilis.

La syphilis héréditaire fait le sujet du quatrième chapitre.

Parmi les meilleurs chapitres de cet ouvrage, nous citerons ceux consacrés à la syphilis des os et des articulations, ainsi que celui qui a trait aux affections syphilitiques du système nerveux.

La deuxième partie est consacrée au chancre simple et à ses complications inflammatoires ou provoquées par d'autres causes ; la troisième à la blennorrhagie et à ses complications.

Dans les diverses parties de son ouvrage, le Dr Joseph s'est attaché à décrire avec le plus grand soin tout ce qui concerne le diagnostic différentiel des diverses lésions, surtout relativement aux manifestations si nombreuses et si variables de la syphilis. Chaque jour l'élève et le praticien sont en présence de difficultés de ce genre, et, pour les résoudre, ils trouveront dans les descriptions de l'auteur un guide précieux.

A. DOYON.

Dr F. TUCZEK, professeur à l'Université de Marburg. — **Klinische und anatomische Studien ueber die Pellagra,** broch. in-8° de 113 p. avec 1 carte et 9 pl. Berlin, 1893, chez Fischer.

Ce travail est le résultat d'un voyage d'étude à travers les régions pellagreuses de la haute Italie.

La pellagre (maïdismus, psychoneurosis maïdica et autres synonymes) doit son nom à une affection de la peau qui l'accompagne (pellis agra — rauhe Haut — peau rugueuse). C'est une maladie des temps modernes, et, par son extension endémique parmi la population des campagnes, elle a pour quelques pays une grande importance, surtout en Italie où elle représente littéralement une calamité nationale. Par les troubles nerveux réguliers et graves qui la constituent tout particulièrement, elle intéresse spécialement les neuropathologistes et les psychiâtres.

Cette maladie a été connue pour la première fois au commencement du XVIII[e] siècle; on l'avait observée avant 1750 dans les environs du lac Majeur; elle a été décrite pour la première fois en 1771. Elle est actuellement disséminée entre le 42[e] et le 43[e] degré de latitude nord et le 11[e] degré de longitude ouest et le 26[e] degré de longitude est de Paris, et comprend : le nord de l'Espagne, le sud-ouest de la France, l'Italie septentrionale et centrale, la Roumanie, le Frioul autrichien, le Banat et la Bukowine, peut-être aussi la Bessarabie. Au sud de la zone indiquée, la pellagre n'est endémique qu'à Corfou.

D'après la statistique officielle, il y avait, en 1881, en Italie, 104,067 pellagreux = 0,36 p. 100 de la population. Environ 10 p. 100 des pellagreux présentent des troubles psychiques.

Aujourd'hui presque tout le monde est d'accord pour admettre que la cause de la maladie est l'usage du maïs altéré. La pellagre est encore actuellement inconnue dans les pays d'où le maïs est originaire, l'Amérique et l'Asie, ainsi que dans les provinces méridionales où le grain, par suite de conditions plus favorables du climat et du sol, arrive à maturité complète; ou bien en raison de la manière dont on traite le grain, il ne s'altère pas. La pellagre est une maladie par intoxication.

Les causes prédisposantes sont : de mauvaises conditions hygiéniques, l'affaiblissement de l'organisme par des maladies antérieures, une mauvaise alimentation, l'alcoolisme, une disposition héréditaire du système nerveux.

L'auteur décrit ensuite les différentes variétés et périodes de la pellagre. On est en général à peu près d'accord sur un point : c'est que, abstraction faite de la première période des troubles gastro-intestinaux, le point de départ de tout le complexe symptomatique de cette affection serait le système nerveux. La constatation clinique et anatomique d'une lésion constante régulière de la moelle en est une preuve.

Tuczek donne ensuite une description abrégée des cas de pellagre qu'il a eu l'occasion d'observer pendant son voyage. La ressemblance entre la pellagre et l'ergotisme est évidente : dans l'une et l'autre maladie, tout indique une cause nocive toxique déterminée. Après une période où prédominent les troubles gastro-intestinaux, on voit les phénomènes cérébraux apparaître au premier plan, et un long état maladif, une cachexie, clore la scène. Dans l'ergotisme, les troubles spinaux correspondent à une affection des cordons postérieurs; dans la pellagre, ils se rapportent plus, mais non uniquement, à une lésion des cordons latéraux.

L'auteur donne ensuite une description détaillée de 8 cas qui ont été examinés anatomiquement et microscopiquement. De l'étude attentive de

tous ces cas il ressort que, en dehors de la moelle, qui dans chaque cas était malade, les autres parties du système nerveux donnaient un résultat absolument négatif, à l'exception d'un seul cas.

En ce qui concerne la moelle, quelques lésions étaient communes à tous les cas : l'oblitération du canal central dans toute sa longueur, l'intégrité complète des méninges rachidiennes, des racines antérieures et postérieures, des vaisseaux (sauf l'épaississement des parois dans le cordon postérieur dans un cas) ; en outre, l'état normal des cellules nerveuses et des réseaux de fibres nerveuses de la substance grise, surtout des colonnes de Clarke, ainsi que de la zone marginale de Lissauer à l'extrémité de la corne postérieure. Il en était ainsi dans tous les cas, sauf dans un seul où la corne antérieure de la moelle cervicale était gravement atteinte.

En général, dans la maladie simultanée des cordons postérieurs et des cordons latéraux le processus était plus accusé, plus avancé et par conséquent probablement aussi plus ancien dans les premiers que dans les derniers.

Dans tous les cas la maladie était symétrique dans les cordons postérieurs.

Dans le cordon postérieur, l'affection reste limitée à des systèmes bien caractérisés, les cordons de Goll sont atteints de préférence, et en réalité d'une manière primaire ; les racines postérieures, les nerfs périphériques sont intacts.

La maladie des cordons latéraux postérieurs est circonscrite entre les pyramides et les cordons ; elle diminue d'intensité de bas en haut, et s'arrête devant la moelle allongée.

Les deux cordons sont surtout malades dans la partie dorsale, du moins dans la plupart des cas. Les trajets des cordons latéraux du cervelet sont indemnes.

Dans deux cas les cordons postérieurs seuls étaient malades ; on ne pouvait plus constater ici, comme dans un autre cas, dans le cordon latéral postérieur des cellules de granulation comme signe de dégénération au début. Il semble donc d'après cela que le cordon postérieur est atteint en premier lieu ; dans les autres cas aussi l'affection des cordons postérieurs prédominait en général, et il n'y avait de cellules granuleuses que dans les cordons latéraux ; d'autre part, dans la plupart des cas récents de pellagre, les réflexes rotuliens sont augmentés, ce qui indique une lésion — d'abord fonctionnelle — des cordons latéraux.

La maladie pellagreuse de la moelle, ainsi que celle de l'ergotisme, n'est pas à vrai dire progressive ; de nouvelles poussées sont occasionnées par une nouvelle atteinte de l'agent toxique, et souvent ce n'est qu'avec l'adjonction d'autres maladies, surtout d'un état cachectique, que l'affection progresse, mais toujours lentement.

Toutefois bien des questions dans la pellagre restent encore à résoudre, entre autres : Quel est le mode d'action de l'agent toxique ? Pourquoi certains systèmes sont-ils de préférence envahis ? Quelles sont les lésions organiques qui sont le point de départ des autres symptômes non spinaux ?

A. Doyon.

**R. Istituto di studi superiori di Firenze.** (*Clinica dermo-sifilopatica.* Anno 1°, 1893, 1 vol. in-8°. Florence, imprimeria Cenniniana, 1894.)

Le laborieux professeur Celso Pellizzari a réuni dans ce volume les publications issues de la Clinique dermo-syphilopathique de Florence, depuis qu'il y a succédé à son illustre parent, Pietro Pellizzari. Dans ce champ nouveau d'études, l'activité du professeur et de ses élèves n'a pas été moindre qu'à Pise.

Pour la seule année 1893, nous trouvons, outre une leçon d'ouverture sur les traditions et les tendances de l'École dermo-syphiligraphique de Florence, une note sur quelques cas de lèpre, parue dans le *Sperimentale*, plusieurs travaux d'A. Marianelli sur la psorospermose folliculaire de Darier (*Commentario clinico delle malattie cutanee e genito-urinarie*), sur la comparaison histologique entre la balano-posthite ulcéreuse et les chancres simples de la muqueuse balano-préputiale (*idem*), sur le trichophyton tonsurans (*Sperimentale*), une note de Mantegazza sur l'histologie de quelques cas de psoriasis (*Giornale italiano delle malattie veneree e della pelle*), un travail de Veratti sur le traitement du favus par l'acide acétique (*Sperimentale*), et une note de Passigli sur la pelade (*Sperimentale*).

Ce premier volume nous fait espérer une suite de recueils de travaux importants, qui continueront dignement la série de ceux publiés par le professeur C. Pellizzari pendant ses séjours à Sienne et à Pise.

GEORGES THIBIERGE.

**Schwund und Regeneration des elastichen Gewebes der Haut unter verschiedenen pathologischen Verhältnissen.** 1 vol., in-8°, avec 2 chromolithographies et pl. lithographiques. Hamburg, 1894, chez L. Voss.

Cette question avait été mise au concours pour le prix fondé par Unna pour 1892-1893. Le prix a été partagé entre M. Kurt Passarge, de Königsberg, et M. Rud. Krösing, de Stettin.

Voici les conclusions du mémoire de M. Kurt Passage :

Les processus pathologiques superficiels de la peau (érythème, œdème) n'altèrent en rien les fibres élastiques.

Il en est de même de la gangrène sèche qui n'exerce aucune influence sur ces fibres.

L'inflammation ne les détruit que lentement et incomplètement.

La gangrène humide et les processus de granulation les font entièrement disparaître.

Les tumeurs ont sur les fibres élastiques une action destructive lente, mais complète. Ces fibres ne se reproduisent pas dans les tumeurs vraies.

Dans les stries, il y a rupture, mais vraisemblablement aussi reproduction des fibres élastiques.

L'auteur n'a pu démontrer leur dégénérescence que dans la peau de la

face, elle y est limitée aux couches supérieures. Dans ce cas, la tuméfaction et la confluence sont caractéristiques.

Dans les autres processus, la destruction se produit de telle sorte que les fibres élastiques perdent leur affinité pour certaines matières colorantes (fuchsine, d'après Manchot; magenta) et en même temps deviennent plus minces et plus faiblement réfringentes. Plus tard, elles disparaissent entièrement.

On n'a pas observé de nécrose des fibres élastiques dans les noyaux.

Les fibres élastiques sont homogènes. On n'y constate pas la présence de deux substances différentes au point de vue morphologique.

Dans les cicatrices chez l'espèce humaine il peut se produire, dans des conditions favorables, une régénération complète du tissu élastique. Chez les animaux, on peut aussi provoquer artificiellement une régénération.

On ne trouve point de rapport entre les fibres jeunes et les cellules.

Les fibres élastiques dans les cicatrices persistent longtemps à l'état jeune et n'atteignent que très lentement toutes les propriétés optiques et chimiques qui leur sont propres à l'état de complet développement.

Voici, d'autre part, le résultat des recherches de M. Krösing :

C'est entre le septième et le huitième mois de la vie fœtale que le tissu élastique de la peau se développe de la substance intercellulaire sous forme de granulations qui se groupent en séries et se transforment en fibres par leur fusion, ou, à ce qu'il semble, peuvent aussi infiltrer les fibres de tissu conjonctif et par suite les transforment en fibres élastiques.

Les fibres élastiques et les réseaux du corps papillaire naissent plus tard que ceux de la couche réticulaire et sous-papillaire.

Dans tous les processus inflammatoires, d'hyperplasie et de dégénérescence inflammatoires, dans les néoplasmes de la peau que l'auteur a examinés, le tissu élastique disparaît proportionnellement à l'intensité et à la durée du processus pathologique.

L'infiltration est de tous les phénomènes de l'inflammation celui dont l'influence est particulièrement nocive.

La disparition du tissu élastique ne s'étend pas d'ordinaire au delà des limites de l'infiltration, mais dans ces limites partout où il y a du tissu élastique.

Dans certaines affections, les parois des vaisseaux sanguins offrent une plus grande résistance.

Les commencements de la dégénérescence des fibres élastiques se traduisent par la diminution de la colorabilité par les matières colorantes spécifiques et la diminution de leur épaisseur. Une grande quantité de fibres élastiques restent à ce degré d'altération dans les infiltrations légères et de peu de durée.

Dans les degrés élevés, la dégénérescence continue au point d'entraîner la destruction de la substance élastique elle-même et se termine par la nécrose molléculaire des fibres. Il est impossible d'affirmer qu'il n'y ait pas de transformations en fibres du tissu conjonctif.

Rigoureusement parlant, il ne paraît pas y avoir une régénération pour

les infiltrations légères. La restitution graduelle du tissu élastique de la peau, marchant parallèlement avec la diminution de l'infiltration, est le résultat d'une réunion étroite et d'un raccourcissement des fibres séparées, allongées, il est vrai, par le processus pathologique antérieur et ayant perdu la colorabilité, mais dont la structure est conservée. Le retour à la colorabilité suit une marche parallèle. De nouvelles recherches sont nécessaires pour savoir si, pour les fibres détruites dans des infiltrations graves, persistantes, il se fait une régénération véritable, et dans quelles conditions. Toutefois les cellules ne participent évidemment pas à la nouvelle formation. A. Doyon.

## Prix Unna pour 1895.

Le prix pour le sujet proposé l'année dernière n'ayant pas pu être décerné, la même question est encore remise au concours cette année.

Le prix sera le double du précédent, c'est-à-dire de 600 marks.

Le sujet pour 1895 est donc de nouveau :

*Rechercher si et jusqu'à quel point sont fondées les opinions récemment émises sur la pénétration dans la couche épineuse normale des fibres élastiques collagènes et des cellules fixes (pigmentées) du tissu conjonctif.*

Le concours n'est pas limité. Les mémoires seront reçus jusqu'au commencement de décembre 1895, à la librairie Lepold Voss à Hambourg, Hohe Bleichen, 34. Pour plus amples renseignements, s'adresser à la librairie ci-dessus.

*Le Gérant :* G. Masson.

IMPRIMERIE LEMALE ET Cie, HAVRE

# TRAVAUX ORIGINAUX

## EXOPHTALMIE

### DUE A UN SYPHILOME DE LA FOSSE PTÉRYGO-PALATINE

Par les Drs **C. Hennebert** et **H. Coppez** fils, médecins adjoints à l'hôpital Saint-Jean, à Bruxelles.

Joseph N..., âgé de 40 ans, houilleur, entre le 29 octobre 1894 dans le service du professeur Coppez. Cet homme n'a jamais fait aucune maladie grave ; il n'accuse aucun antécédent spécifique. Son père est mort à 55 ans d'une affection inconnue. Sa mère, sa sœur et ses frères sont bien portants.

Il a ressenti, il y a environ neuf mois, des douleurs de tête assez violentes, au niveau de la région temporale droite, ainsi que des névralgies dans les dernières molaires du même côté. Déjà à cette époque, il s'était aperçu d'un peu de gêne dans la respiration nasale à droite. Depuis trois mois, au dire du malade, est apparue une exophtalmie progressive, toujours à droite, en même temps qu'à la région temporale correspondante se développait une tuméfaction.

Actuellement, le malade présente les symptômes objectifs et subjectifs suivants :

Propulsion considérable de l'œil droit dont l'acuité visuelle descend à un tiers, celle de l'œil sain étant égale à un. Dans le sens horizontal, les mouvements du globe oculaire sont diminués ; dans le sens vertical, ils sont normaux ; légère chute de la paupière supérieure et mydriase à peine marquée ; la pupille réagit peu à la lumière.

L'examen du fond de l'œil révèle une dilatation modérée des veines de la papille.

La région temporale droite présente, au-dessus de l'arcade zygomatique, une tumeur assez volumineuse, molle, rénitente, non douloureuse à la pression et sur laquelle la peau est mobile.

Dans la fosse nasale droite existe, au niveau du cornet moyen, et semblant faire corps avec lui, une tumeur grisâtre bilobée, remplissant toute la fente olfactive et appuyant sur la cloison dont la moitié supérieure est déviée vers la gauche. Le toucher digital du rétro-nez permet de constater une proéminence anormale du pavillon de la trompe d'Eustache droite, vers la cavité naso-pharyngienne.

Le malade se plaint de surdité à droite, avec bourdonnements intermittents. L'examen du tympan et l'épreuve de l'ouïe au moyen du diapason prouvent que ces troubles auditifs doivent être attribués à une occlusion de la trompe d'Eustache.

L'odorat et le goût ne sont pas altérés.

Il n'y a pas d'engorgement ganglionnaire.

L'examen approfondi de ce malade, l'analyse minutieuse de chacun des

symptômes, la marche générale de l'affection semblaient devoir ne laisser aucun doute sur le diagnostic ; nous étions en présence d'une tumeur siégeant à la fois dans l'orbite, la fosse temporale et la fosse nasale au niveau du cornet moyen. Cette triple localisation rappelle aussitôt un type classique de néoplasme, le polype fibreux de la fosse ptérygo-palatine.

La fosse ptérygo-palatine constitue une sorte de carrefour où aboutissent un grand nombre de voies crâniennes. Par le trou vidien et le trou grand rond, elle est en rapport avec l'intérieur du crâne. Par le trou sphéno-palatin, elle communique avec les fosses nasales. La fente sphéno-maxillaire la relie à la cavité orbitaire. Enfin, en dehors, elle se continue largement par l'intermédiaire de la fosse zygomatique avec la fosse temporale. Il en résulte qu'un néoplasme né dans la fosse ptérygo-palatine pourra successivement envahir les diverses cavités crânio-faciales avec plus ou moins de rapidité, suivant les résistances qui s'opposent à sa progression. C'est en dehors, vers la fosse zygomatique, que l'accroissement de la tumeur sera le plus aisé. Mais là elle est située à une grande profondeur et, objectivement, elle ne présentera que des manifestations tardives ; or, chez notre malade, il y eut des douleurs localisées à la fosse temporale, comme tout premier symptôme, bien avant l'exophtalmie ou l'apparition d'une tumeur quelconque.

De même, le néoplasme pourra depuis longtemps avoir gagné le plancher de l'orbite, sans se révéler autrement que par des névralgies dentaires et sous-orbitaires. C'est, en somme, le plus souvent dans les fosses nasales que la tumeur se découvrira en premier lieu ; les épistaxis répétées, la gêne respiratoire et le nasonnement de la voix, sans oublier la surdité et le bourdonnement d'oreille, éveillant l'attention du malade.

Le prolongement interne de la tumeur ptérygo-palatine, après avoir traversé le trou sphéno-palatin, situé au niveau de l'extrémité postérieure du cornet moyen, s'étend de là, en avant dans la fosse nasale, en arrière dans la paroi latérale du pharynx, refoulant et comprimant la portion cartilagineuse de la trompe d'Eustache.

Chez notre malade, outre les symptômes temporaux et nasaux, il y avait aussi des troubles du côté de l'œil, troubles que nous avons énumérés plus haut. La tumeur a dû s'étendre peu à peu dans la cavité orbitaire, en comprimant, en enserrant même peut-être le muscle droit externe qu'elle devait nécessairement rencontrer en premier lieu, ce qui nous explique jusqu'à un certain point la gêne du globe à se tourner en dehors.

En même temps, sa présence a dû déterminer un œdème du tissu cellulo-adipeux de l'orbite, d'où stase veineuse, projection directe de l'œil et dilatation des veines papillaires.

Inutile de faire remarquer que ces tumeurs, arrivées à un certain degré de développement, deviennent tout à fait inopérables. Dans le cas actuel, quelle ressource pouvait encore nous offrir la chirurgie ? Il aurait fallu réséquer le maxillaire supérieur et le malaire, et malgré ces vastes délabrements il eût été téméraire d'affirmer que l'on aurait pu arriver sur le lieu même d'implantation de la tumeur et en détruire le pédicule initial.

Et d'ailleurs, avant tout, devions-nous maintenir d'une façon absolue notre diagnostic ?

Déjà l'âge du sujet aurait dû jeter quelque doute dans notre esprit.

En effet, les auteurs sont unanimes sur ce point, les polypes fibreux naso-pharyngiens, d'origine intra ou extra-pharyngée, apparaissent le plus souvent entre 12 et 25 ans. Après 30 ans, ils sont d'une extrême rareté (Moure). De plus, ils donnent lieu, très fréquemment, à des hémorrhagies répétées, symptôme que n'avait jamais présenté notre malade.

Mais si nous n'avions pas affaire à un polype fibreux, en présence de quelle affection nous trouvions-nous? Quelle était la nature exacte de la néoplasie?

Un examen plus attentif de la cavité naso-pharyngienne, au moyen du miroir rhinoscopique, devait nous mettre sur la voie du vrai diagnostic.

Au cours de cet examen, notre collègue et ami, le Dr Delsaux, nous démontra l'existence d'anciennes lésions dépendant indubitablement de la syphilis. Le bord postérieur du vomer présentait une grande perte de substance, et au pourtour des choanes, notablement rétrécies, se montraient de nombreuses cicatrices caractéristiques. Le doigt introduit dans la cavité rétro-nasale ne parvenait qu'à grand'peine à atteindre le bord postérieur de la portion restante de la cloison. Sans ces nouveaux symptômes révélés ainsi par la rhinoscopie et le toucher digital du rétro-nez, étions-nous en droit de penser à la syphilis? Le malade niait avec énergie tout antécédent syphilitique et même toute affection uréthrale ou vénérienne quelconque. De plus, le défaut absolu de toute manifestation syphilitique sur le reste du corps de l'individu, la disposition de la tumeur représentant le type classique des polypes fibreux de la fosse ptérygo-palatine, tout excluait à nos yeux la possibilité d'un syphilome.

Édifiés désormais sur la nature spécifique du mal, nous instituâmes, le 15 novembre, un traitement anti syphilitique énergique, frictions à l'onguent napolitain, et administration d'iodure de potassium. Sous l'influence de ce traitement, combiné avec le port d'un bandeau compressif, la tumeur temporale s'affaissa peu à peu et l'exophtalmie diminua d'une manière notable. De la gingivite s'étant déclarée, nous remplaçons, le 30 novembre, les frictions à l'onguent napolitain par des injections intra-musculaires de cyanure de mercure, selon la formule de Darier :

| | | |
|---|---|---|
| Cyanure de mercure..... | 10 | centigr. |
| Chlorh. cocaïne..... | 10 | — |
| Chlorure sodium..... | 70 | — |
| Aq. c. dist..... | 100 | gr. |

On injecte chaque fois 5 c. c. de cette solution, c'est-à-dire 5 milligr. de cyanure. Jusqu'au 28 décembre le malade reçut quinze injections semblables, et le 29 décembre, il quittait l'hôpital entièrement guéri. L'acuité visuelle de l'œil droit était remontée à deux tiers.

Les cas d'exophtalmie dus à la syphilis ne sont pas d'une fréquence extrême. Mracek (10)[1] qui a publié un travail intéressant sur la syphilis orbitaire, fait remarquer que la périostite orbitaire d'origine spécifique est une affection des plus importantes : le globe oculaire

[1] Les chiffres se rapportent à la bibliographie placée à la fin de l'article.

participe souvent au processus; son siège se déplace, sa motilité s'altère; le nerf optique peut s'entreprendre et faciliter ainsi la propagation du mal au cerveau et à ses enveloppes.

Il serait malaisé d'établir une statistique précise de la fréquence des affections syphilitiques orbitaires. Alexander (1), sur 50,000 ophtalmiques, a rencontré 1,385 spécifiques (2,76 p. 100). Mais il n'a observé que 35 cas intéressant les os ou l'appareil lacrymal (2,51 p. 100). De ces chiffres il ressort, très approximativement, que sur 5,000 ophtalmiques il ne doit guère y avoir plus d'un malade atteint d'affection syphilitique de l'orbite. Badal (2) arrive à peu près à une proportion analogue : il compte cinq cas de syphilis osseuse sur 20,000 malades traités à la clinique ophtalmologique de Bordeaux, soit 1 p. 4,000.

Pendant longtemps, les auteurs ont confondu exostoses éburnées et périostites ossifiantes de l'orbite et ont ainsi rapporté à la syphilis des productions néoplasiques dont l'origine véritable était tout autre. Il est cependant tout à fait erroné de faire de la syphilis un facteur étiologique des ostéomes du sinus frontal. Mitvalsky (1) écrit dernièrement : « Il existe une périostite syphilitique de l'orbite, productive et sclérosante, qui, en produisant des lames osseuses, pourrait « être confondue avec des tumeurs osseuses de l'orbite, mais il existe « pourtant, entre ces deux types morbides, une différence aussi « marquée qu'entre un tophus syphilitique et un ostéome du péroné. » La seule exophtalmie spécifique est celle due à un syphilome, que celui-ci soit primitivement originaire de l'orbite ou qu'il ait pénétré secondairement par une des nombreuses fentes qui sillonnent les parois orbitaires.

Le siège de cette périostite est tantôt le rebord, tantôt la profondeur même de la cavité orbitaire, mais le premier siège est de beaucoup le plus fréquent. La chose se comprend d'elle même. L'ostéo-périostite tertiaire, accompagnée ou non de productions gommeuses, est une affection qui atteint souvent le crâne. Il n'est pas rare même de voir plusieurs foyers se développer simultanément sur différents points de la boîte crânienne. L'on ne connaît que trop bien les désordres fâcheux qui peuvent succéder à ces ostéo-périostites. Si l'origine spécifique est méconnue, si le traitement institué est trop peu énergique ou mal observé par le patient, on voit survenir des caries, des nécroses, des suppurations qui laissent après elles des traces indélébiles, quand elles n'entraînent point la mort par des complications cérébrales intercurrentes. Mais, au milieu de ce territoire de choix pour la syphilis tertiaire, l'orbite ou tout au moins la profondeur de la cavité, paraît jouir d'une immunité relative. Souvent, en effet, ces gommes demandent pour apparaître et se développer une cause occasionnelle, fût-elle si légère que chez un sujet non dyscrasique elle n'aurait aucun

retentissement. C'est le plus ordinairement un traumatisme, un coup, une chute sur le front, la tempe, le rebord orbitaire.

De là résulte le nombre considérable d'ostéo-périostites spécifiques du rebord orbitaire, affection qui se rencontre aussi bien chez les syphilitiques acquis que les hérédo-syphilitiques. Mais une fois que l'on arrive derrière la capsule de Tenon, au sein même de la cavité orbitaire, les influences extérieures, à moins d'être d'une violence extrême, ne retentissent plus ou presque plus. Le seul point faible réside dans le voisinage du sinus ; l'observation démontre en effet que, dans la grande majorité des cas, les lésions osseuses de l'orbite sont sous la dépendance d'affections sinusiennes.

Il est certain, d'autre part, que la cause occasionnelle — si importante qu'elle soit — n'est nullement indispensable pour l'apparition et le développement du syphilome. Il existe pour celui-ci des sièges de prédilection, sans que rien puisse nous donner de ce fait une explication plausible. Pourquoi, par exemple, l'ostéo-périostite gommeuse se localise-t-elle si fréquemment à la partie inférieure du péroné, alors que la partie supérieure du même os demeure presque toujours indemne? Le traumatisme ne peut évidemment jouer là aucun rôle, le péroné se trouvant exposé aux contusions aussi bien en haut qu'en bas. Néanmoins le traumatisme garde toute son importance en créant dans l'organisme un *locus minoris resistentiæ*. Ne voit-on pas de vieilles syphilis, assoupies depuis des années, se réveiller soudain à la suite d'une contusion ou d'un traumatisme?

La périostite se présente sous deux formes :

1° Gommeuse ou destructive ;

2° Productive ou sclérosante.

Celle-ci, la plus rare des deux, constitue une tumeur unie, élastique, peu douloureuse. Sur 13 cas que Mracek (10) a pu réunir, huit fois le point de départ se trouvait à la paroi supérieure, proportion qui ne concorde pas avec l'opinion généralement répandue qui fait de la partie inféro-interne de l'orbite le siège de prédilection des périostites spécifiques. Panas (12) attribue même à cette localisation une certaine valeur pour le diagnostic de quelques affections orbitaires : « Une ostéite de la paroi supérieure de l'orbite due à une sinusite « frontale a couramment fait songer à de l'ostéite ou à de la carie, « tant tuberculeuse que syphilitique. Pour éviter le piège, il suffit de « se rappeler que l'ostéite syphilitique et tuberculeuse de l'orbite, « siège rarement à la voûte, mais *en bas et en dedans* pour la « première et au *niveau de l'os malaire* pour la seconde.

Parmi les premiers auteurs qui aient fait mention de syphilomes orbitaires, il faut citer Mackenzie et Ricord, qui ont fait disparaître des exophtalmies, chez des syphilitiques, par un traitement mercuriel approprié.

En 1858, Carron du Villards (5), dans une étude sur les différentes espèces d'exophtalmie, cite deux cas d'exostoses orbitaires qui sont en réalité des syphilomes.

Le premier concerne un porteur de journaux de Paris, atteint d'une tumeur osseuse syphilitique, dont le plus grand développement avait abaissé l'apophyse orbitaire de l'os frontal et produit une exophtalmie notable. Ce malade, qui avait essayé un grand nombre de remèdes, fut radicalement guéri par l'usage du rob antisyphilitique de Laffecteur associé à de la tisane de Vinache.

La seconde observation se rapporte à une femme de Montfort-Letmaury qui présentait simultanément une couronne de Vénus, une iritis syphilitique et une propulsion du globe oculaire, tous symptômes qui cédèrent sous l'emploi de la même thérapeutique. Depuis cette époque, les travaux sur ce sujet se sont multipliés, mais peu sont vraiment caractéristiques.

Parmi les plus intéressants, nous pouvons citer ceux de Campana (4) et de Galezowski (6, 7) ; ce dernier a vu plusieurs cas d'exophtalmie syphilitique, entre autres, celui d'une femme de 43 ans, où il existait une périostite ossifiante du trou optique. Dans ses conclusions, Galezowski fait remarquer que si l'exophtalmie coexiste avec une iritis, une rétinite ou une choroïdite spécifique, le diagnostic ne peut être douteux. A notre avis cependant, l'on n'observera que rarement l'iritis en même temps que la périostite ossifiante. L'une se produit à la période secondaire, l'autre à la période tertiaire. Il est vrai que l'on rencontre parfois une périostite hâtive du rebord orbitaire, comme on en trouve parfois aussi prématurément aux os du crâne, de la poitrine, de la jambe ; mais c'est l'exception.

Haltentsoff (8) a décrit une exophtalmie syphilitique congénitale, traitée et guérie par les frictions mercurielles associées au bandeau. De Lapersonne enfin (9) rapporte le cas d'un homme de 31 ans, porteur d'une gomme au bord libre de la paupière inférieure avec exophtalmie. Guérison en six semaines. Il suppose que la gomme palpébrale a été le point de départ d'une infiltration œdémateuse du tissu cellulaire de l'orbite avec hypertrophie consécutive de ce tissu.

Mais tous les cas que nous venons d'énumérer ne concernent que des syphilomes provenant de l'orbite lui-même. Bien plus rares sont les faits relatés dans la littérature médicale traitant de tumeurs syphilitiques qui, nées d'une cavité voisine, pénètrent secondairement dans l'orbite en repoussant devant elles le globe oculaire.

Peut-être l'allure particulière que prend alors l'affection, les symptômes spéciaux qui la caractérisent, tout enfin a souvent pu induire en erreur les praticiens les plus exercés eux-mêmes. Rheindorf (13) a publié l'observation d'un malade présentant une tumeur dans le segment postérieur de l'orbite et des cavités nasales. Cette tumeur

s'était formée dans le voisinage de la fente sphénoïdale gauche, elle était descendue dans la fosse sphéno-palatine et de là dans la cavité nasale correspondante. Elle dut ensuite s'étendre aussi vers le trou ovale, car elle avait comprimé ou détruit le rameau sous-maxillaire du trijumeau ; d'où anesthésie des membranes externes de l'œil et de la peau de la moitié gauche de la face. Cette tumeur étant reconnue inopérable, le malade fut abandonné à lui-même. La marche générale de l'affection semble cependant avoir quelque analogie avec notre cas ; qui sait si, là aussi, on n'eût pas obtenu un résultat favorable par l'usage d'un traitement antisyphilitique bien compris ?

Mracek (10) cite deux cas où le syphilome occupait à la fois l'orbite et une région voisine, la fosse zygomatique dans un cas, la fosse nasale dans l'autre. Mais le point de départ primitif de l'affection était le périoste orbitaire.

Busch (3) a diagnostiqué, chez un Arabe de 30 ans, atteint d'exophtalmie avec strabisme divergent, une gomme de la fosse sylvienne gauche, ayant passé dans l'orbite par la fente sphénoïdale. Ce malade présentait des accès épileptiques, une papille de stase double avec hémorrhagies maculaires. Busch eut recours au traitement antisyphilitique, et la guérison ne se fit pas attendre.

Il y a quelques années, le professeur Coppez a eu l'occasion de voir une tumeur gommeuse occuper simultanément le sinus maxillaire et la profondeur de l'orbite, sans qu'il fût possible de préciser le point d'origine exact de la néoplasie. Nous résumons ici cette observation, encore inédite :

Il s'agissait d'un individu du service de M. le professeur Deroubaix, âgé de 35 ans, atteint d'une exophtalmie très forte de l'œil droit, rattachée à une lésion du sinus maxillaire du même côté, cause occasionnelle de l'exophtalmie. Il y avait atrophie complète du nerf optique du côté correspondant. Le patient devait subir l'extirpation du maxillaire supérieur, quand l'idée que le mal devait être de nature syphilitique vint à l'esprit du professeur Coppez appelé en consultation. Le professeur Deroubaix, comprenant la justesse de l'observation, voulut bien, avant de recourir à l'opération, laisser essayer l'usage de l'iodure de potassium à l'intérieur.

Quinze jours ne s'étaient pas écoulés, qu'à la grande stupéfaction du professeur Deroubaix, l'exophtalmie, qui remontait à plus d'un an, avait complètement disparu. Et il eût été difficile, un mois plus tard, de dire lequel des deux yeux avait été projeté en avant. Quant à la vision, par suite de l'atrophie complète du nerf optique, elle était perdue sans retour.

De ces observations se dégage un enseignement précieux : c'est la nécessité qu'il y a, avant d'entreprendre une opération aussi grave qu'une résection du maxillaire supérieur, de bien s'entourer de tous

les renseignements désirables ; de faire l'examen approfondi, non seulement de l'œil et de l'orbite, mais encore de toutes les cavités voisines. Dans des cas semblables, où l'intervention chirurgicale ne peut se faire sans délabrements profonds et irréparables, où le malade demeure à jamais mutilé, un traitement médical sera toujours bien supérieur. *Chirurgus mente prius et oculo agat, quam manu armata* (1).

## BIBLIOGRAPHIE

(1) ALEXANDER. *Auge und Syphilis*, 1888.
(2) BADAL. Recherches statistiques sur les manifestations oculaires de la syphilis. *Arch. d'ophtalmologie*, 1886.
(3) BUSCH. Ueber tertiär-syphilitische subkutane symptome. *Wien. med. Presse*, nos 34-35, 1891.
(4) CAMPANA. Osteo-periostite gummosa delle parete orbitaria inferiore. *Giorn. ital. delle mal. veneree.* Fasc. VI, 1871.
(5) CARRON DU VILLARDS. Études pathologiques et cliniques sur les différentes espèces d'exophtalmie. *Annales d'oculistique*, 1858.
(6) GALEZOWSKI. Contributions à l'étude des tumeurs syphilitiques de l'orbite. *Recueil d'ophtalm.*, 1879.
(7) GALEZOWSKI. Exophtalmie monoculaire avec amaurose sans lésion ophtalmoscopique. *Recueil d'ophtalm.*, 1886.
(8) HALTENHOFF. Exophtalmie congénitale syphilitique. *Annales d'oculistique* 1889.
(9) DE LAPERSONNE. Sur un cas d'exophtalmie chez un syphilitique. *Compte rendu annuel de la clinique ophtalmologique.* Lille, 1890.
(10) MRACEK. Zur syphilis der Orbita. *Wiener Klinik*, 1886.
(11) MITVALSKI. Des ostéomes du sinus frontal. *Arch. d'ophtalmologie*, 1894.
(12) PANAS. *Traité des maladies des yeux.* Tome II, 1894.
(13) RHEINDORF. Tumor im hinteren orbitalabschnitt und in der Nasenhöhle. *Klin Monatsbl. f. Augenh.*, VIII, 1870.

(1) On rapporte précisément, dans le numéro de février des *Annales*, un cas de gomme syphilitique de l'orbite qui avait été prise pour un sarcome, et pour laquelle on avait proposé l'énucléation de l'œil.

# LA
# KÉRATITE INTERSTITIELLE DANS LA SYPHILIS ACQUISE

Par le Dr **A. Troussseau**, médecin de la Clinique des Quinze-Vingts.

Longtemps passée sous silence par les auteurs classiques, la kératite interstitielle de la syphilis acquise a commencé à trouver droit de cité dans les traités d'ophtalmologie les plus récents (Galezowski et Daguenet, Panas) sans qu'on lui ait jusqu'ici assigné de caractères bien nets et propres à la différencier de la kératite de la syphilis héréditaire. Beaucoup de ceux qui ont nié les étroites relations de la kératite parenchymateuse avec l'hérédo-syphilis sont pourtant contraints d'admettre, grâce à l'évidence des faits accumulés, l'influence sur la cornée de la syphilis acquise. Un gros argument contre l'origine hérédo-syphilitique de la kératite consistait à proclamer l'intégrité de la cornée dans la syphilis par infection directe. Avec bien d'autres semblables il a vécu ; personne n'osera plus soutenir que la membrane transparente soit à l'abri des ravages causés par la vérole à l'organisme contaminé.

La rareté de la kératite interstitielle dans la syphilis acquise est-elle aussi réelle qu'on s'est plu à l'affirmer, ou bien les observateurs imbus de théories contraires à la vérité n'ont-ils pas suffisamment recherché la syphilis quand ils avaient à examiner un adulte atteint de kératite interstitielle ? La découverte de la tare syphilitique héréditaire ou directe ne s'impose pas, elle ne s'acquiert le plus souvent que grâce à une patiente recherche et à une éducation préalable suffisante. Il est évidemment plus aisé et certainement moins scientifique de déclarer un individu goutteux, rhumatisant ou cachectique que de poursuivre pas à pas une enquête difficile dans laquelle le médecin est généralement peu aidé par le patient ou ses ascendants, plus préoccupés de le dérouter que de le mettre sur la voie dont dépend pourtant la guérison du mal.

Dans son *Traité d'ophtalmologie*, M. le professeur Panas cite 37 cas de kératite dus à la syphilis acquise. Si d'une part il en oublie, puisqu'il n'indique ni ceux de Galezowski, ni ceux de Parinaud, ni mon observation (*Union médicale*, 13 décembre 1888), d'autre part on peut admettre que parmi les faits publiés plusieurs prêtent à contestation, soit que la syphilis n'ait pas été nettement prouvée, soit que les auteurs aient rangé parmi les kératites interstitielles des descemétites, des iritis séreuses. Il faut reconnaître comme à peu près exact ce chiffre de 37 cas publiés, mais combien ont été observés qui ont été méconnus ou n'ont pas été mis au jour. J'ai pour ma part, depuis que je m'occupe de ce sujet, recueilli dix observations des plus probantes et je n'ai pas prêté une attention suffisante à tous les cas qui sont parvenus à ma connaissance. A la séance du 9 février 1895, de la

Société de médecine de Paris (voir *France médicale*), le Dr Millée a lu une observation des plus nettes et qui offre avec les miennes et avec celles des observateurs divers une telle analogie, que je crois être actuellement en droit de faire quelques commentaires sur la kératite interstitielle de la vérole acquise.

Cette kératite paraît plus fréquente chez les femmes que chez les hommes puisque sur les onze cas que j'ai bien suivis, y compris celui du Dr Millée, il y avait huit femmes et trois hommes. Nous retrouvons là un point de contact avec la kératite hérédo-syphilitique, bien plus fréquente chez les filles que chez les garçons.

En revanche, si la kératite héréditaire affecte souvent les deux yeux simultanément ou consécutivement, la kératite acquise s'est presque toujours montrée à moi unilatérale (neuf fois sur onze), ce qui confirme les observations d'Haltenoff (*Société Française d'ophtalmologie*, 1887) qui a reconnu l'unilatéralité quatre fois sur cinq.

Les récidives assez ordinaires chez les héréditaires m'ont semblé moins fréquentes chez les infectés directs, je n'ai vu qu'une récidive sur onze cas. Toutefois, il n'est nullement prouvé que les malades repris se soient adressés à moi et je me borne à indiquer ce point sans y attacher une trop grande importance

C'est presque toujours entre la fin de la première année après l'infection et le commencement de la troisième que naissent les désordres cornéens, fréquemment accompagnés de divers accidents nettement syphilitiques. Fait à signaler au point de vue de la localisation, deux de nos malades avaient d'autres accidents spécifiques oculaires (syphilomes conjonctivo-palpébraux). Je n'ai pas trouvé qu'aucun d'eux fût particulièrement débilité, à moins d'appliquer cette épithète à tout individu qui ne vit pas dans les meilleures conditions hygiéniques. Trois femmes jouissaient, avant l'infection, de la santé la plus florissante. Le rhumatisme ou la goutte en tant que diathèse primitive n'ont pu être décélés que deux fois sur onze. On ne peut s'empêcher de faire cette réflexion que si la cachexie, la goutte, l'arthritisme ne jouent guère de rôle dans le développement de la kératite interstitielle des adultes, il n'y a guère de motifs pour qu'ils soient si puissants dans la genèse des kératites des enfants et des adolescents. On me reprochera de baser cette considération sur un groupement de cas de syphilis évidente et l'objection ne manquerait pas de justesse, si sans pouvoir citer une statistique irréprochable, je n'ajoutais, que depuis deux ans, il ne m'a pas été donné de voir une kératite interstitielle *vraie*, qui ne soit d'origine syphilitique. Certains malades soumis à mon observation avant cette période n'ont pas été suffisamment étudiés par moi pour que je puisse dire si d'autres causes que la syphilis sont capables d'engendrer la kératite interstitielle *vraie*, en excluant de cette qualification les iritis séreuses, etc.

Le début de la kératite acquise est insidieux ; la cornée ne s'opacifie que très lentement et les phénomènes réactionnels ne sont que modérés pendant la période d'état Je n'ai jamais vu cette pénible photophobie, ce larmoiement intense, cette vive injection qu'on rencontre souvent dans la kératite héréditaire. La cornée ne se vascularise pas, ou elle ne se vascularise que sur une faible étendue, et le retour à la transparence s'effectue assez vite ; la durée de la kératite acquise est bien moins longue que celle de l'héréditaire, les diverses périodes de la maladie sont abrégées et la restitution ad integrum est bien plus aisément et plus fréquemment réalisée que dans l'hérédo-syphilis. L'iris est toujours pris assez violemment et le corps vitré se remplit de la fine poussière bien connue, la choroïdite coexiste très souvent.

Le dernier phénomène qui persiste après le retour de la cornée à la transparence est l'hyalitis.

Le traitement mercuriel agit merveilleusement sur la lésion cornéenne dont, sous son influence, on peut suivre la régression presque de jour en jour On sait que dans la kératite hérédo-syphilitique le traitement général agit moins vite, encore qu'établi dès le début, il m'a toujours semblé des plus efficaces. Que deviendrait sans le mercure la kératite syphilitique, traînerait-elle en longueur, laisserait-elle après elle d'importants reliquats ? J'espère qu'il ne viendrait à la pensée d'aucun médecin digne de ce nom de faire cette coupable expérience. La guérison de toutes les kératites que j'ai suivies a été réalisée en une période de temps variant de cinq semaines à trois mois. C'est une durée plus courte que celle des cas héréditaires même favorables.

A quoi tient cette différence de marche et de durée entre les deux variétés de kératite ? Est-ce à l'origine directe ou indirecte du virus infectant ou à l'âge des sujets. Je serais porté à admettre cette dernière raison, si je pouvais baser mon opinion sur un seul fait, celui d'un enfant de 8 ans qui, infecté par sa nourrice, est donc un syphilitique acquis, et vient d'avoir, sous mes yeux, une double kératite interstitielle, des plus graves et des plus longues, affectant l'allure des mauvaises parmi les kératites héréditaires. Il faudrait, pour donner de la valeur à ce fait et à la théorie qui semblerait en découler, pouvoir affirmer par opposition, la bénignité plus grande des kératites hérédo-syphilitiques survenant chez l'adulte, ce qui ne me semble pas évident. Il y a là un sujet d'études digne de nous occuper. Si les observations concordaient, on pourrait attribuer à la moindre résistance du jeune sujet, ou de la membrane cornéenne si prédisposée aux phlegmasies, la sévérité des kératites héréditaires et aussi la fréquence des altérations cornéennes plus grandes chez les hérédo-syphilitiques que chez les syphilitiques acquis.

L'action du traitement n'est-elle pas aussi variable aux deux âges ou dans les deux modes d'infection ?

# EXPÉRIENCES
## SUR LA
# TOXICITÉ DE L'URINE DES LÉPREUX TUBERCULEUX

Par **Henri Chatinière**
Interne des hôpitaux de Montpellier.

La littérature médicale n'a offert à nos recherches bibliographiques qu'une seule série d'expériences sur la toxicité de l'urine des lépreux tuberculeux, expériences faites par V. Fisichella et publiées en 1893 dans la *Riforma medica* Il nous a paru intéressant de contrôler les résultats obtenus par cet auteur, ayant à notre disposition deux malades atteints de lèpre tuberculeuse type, un dans le service de M. le professeur agrégé Brousse, notre maître, l'autre à l'hôpital de Cette où un de nos collègues nous l'avait désigné. C'est avec les urines de ces deux sujets que nous avons expérimenté ; et nous avons cru bien faire, pour nous mettre à l'abri de tout reproche, de ne prendre connaissance du travail de Fisichella qu'une fois nos conclusions posées.

Expérience I. — L'urine est celle du lépreux de Cette, non traité à ce moment : urine de réaction acide ; densité 1019 ; l'analyse donne par litre 13 gr. 50 d'urée, 12 gr. 20 de chlorures, et 1 gr. 05 de phosphates.

Le patient est un lapin noir du poids de 1 kilogr. 850. Température, 39°,1. Respiration, 60.

A 2 h. 20, début de l'injection, poussée dans une veine marginale de l'oreille droite.

A 2 h. 25, 50 centimètres cubes sont injectés : miction et défécation. L'injection est continuée plus lentement, à raison de 25 centimètres cubes environ par cinq minutes.

A 2 h. 45, apparaissent de légers mouvements convulsifs et la température commence à baisser notablement et rapidement, puisqu'à 3 heures elle atteint déjà 35°,2. La respiration est devenue difficile ; les narines se soulèvent rapidement. Bientôt après le lapin se ramasse en boule ; les pulsations cardiaques sont très affaiblies ; la respiration est bruyante et ralentie (44).

A 3 heures et demie, le lapin est agité encore de soubresauts convulsifs ; la dyspnée est croissante et la température baisse toujours, 34°,2. Au cours de convulsions désordonnées, il tombe sur le côté gauche et ne se relève plus, mais il respire encore.

A 4 heures, on cesse d'injecter de l'urine : 515 centimètres cubes ont été dépensés.

Enfin à 4 h. 20, après quelques nouvelles convulsions très violentes, le lapin, qui était resté assoupi, se raidit et meurt.

Expérience II. — L'urine est celle du lépreux couché à la salle Ricord, service de M. Brousse : urine de réaction acide ; densité 1016. L'analyse donne par litre 9 gr. 73 d'urée, 11 gr. 9 de chlorure et 1 gr. 08 de phosphates.

Le patient est un lapin gris du poids de 1 kilogr. 500. Température, 39°. Respiration, 70. Injection lente, à raison de 25 centimètres cubes environ par cinq minutes.

A 4 h. 35, début de l'injection poussée dans une veine marginale de l'oreille droite.

A 4 h. 40, la température s'est déjà abaissée à 38°,3. Les mictions et les défécations se succèdent d'une manière presque ininterrompue. La respiration est améliorée, 120.

A 5 heures, température 36°,5; respiration gênée et bruyante, à 110.

A 5 heures et demie, température 34°,5; respiration 72, témoignant d'une dyspnée croissante ; mictions et défécations continues. Le lapin se met en boule.

A 6 heures, température 33°; respiration, 60, sommolence du lapin qui, libre de tous liens, reste couché sans bouger.

A 6 h. 20, arrêt de l'injection : 400 centimètres cubes ont été dépensés. La température de l'animal est à 32°,7 la respiration à 50.

A 7 heures, le lapin vit encore; ils pousse quelques cris stridents sans remuer.

A 7 h. 30, il se réveille pour manger quelques feuilles de salade mises à sa portée. Il urine, défèque, mais reste abattu.

Jusqu'à minuit, le lapin demeure dans cet état de torpeur, glacé, respirant avec peine, poussant de faibles cris. A minuit et quart, il cesse de respirer subitement et devient aussitôt raide, en même temps qu'apparaît l'exorbitisme.

De ces deux expériences, ressort une même conclusion : les urines des lépreux seraient moins toxiques que les urines normales, beaucoup moins toxiques certes, puisque MM. Mairet et Bosc ont fixé à 70 centimètres cubes la dose d'urine nécessaire pour tuer un kilogramme de lapin et n'ont jamais dépassé 90 centimètres cubes sans produire la mort immédiate. Or les deux lapins, sur lesquels nous avons expérimenté, ont absorbé des doses quatre fois plus considérables et ont résisté à ces doses, l'un deux heures, l'autre sept heures. Ces faits semblaient assez probants pour nous autoriser à consulter le travail de Fisichella : or justement il se trouve en contradiction flagrante avec nous.

Les urines des malades atteints de lèpre tuberculeuse, dit-il, sont plus toxiques que celles des sujets sains. Le degré de toxicité est en rapport direct avec la gravité et la durée de la maladie. La succession des symptômes morbides provoqués chez les animaux est celle que l'on observe avec les urines normales ; cependant il y a prédominance des phénomènes convulsifs et de l'hypothermie. Il est impossible de déterminer la quantité d'urine lépreuse nécessaire pour tuer un kilogramme d'animal à cause de la diversité des degrés de la maladie et des variations de la sensibilité individuelle des lapins. Sous l'influence du traitement, la toxicité diminuerait pour se rapprocher de la normale.

Nous aurions reculé devant une réfutation de ces expériences, si les ressources de Fisichella avaient été plus complètes que les nôtres. Mais cet auteur n'a eu également à sa disposition que deux sujets. Nous pouvons donc sans témérité opposer nos résultats aux siens.

D'ailleurs, pour éviter toute erreur, nous avons tenu à nous contrôler nous-même.

Expérience III. — L'urine est encore celle du lépreux couché dans le service de M. le professeur Brousse, urine de réaction acide ; densité 1015. L'analyse donne par litre 9 gr. 62 durée, 10 gr. de chlorures, et 65 centigr. de phosphates.

Le patient est un lapin gris du poids de 1 kil. 800. Température, 39°, 2. Respiration, 66.

L'injection a été commencée à 6 h. 40 du matin, poussée dans une veine marginale de l'oreille droite. Les diverses phases se sont succédé comme dans l'expérience II. Notes dominantes : la température s'est abaissée rapidement, puisque à 8 heures elle était tombée à 31°. C'est à ce moment que nous avons arrêté notre injection, 420 centimètres cubes d'urine ayant pénétré dans la veine. Pas de dyspnée ; pas de convulsions; mais l'animal demeure stupide, dans une torpeur complète, affaissé sur ses pattes écartées.

Vers 9 heures, le lapin se couche sur le flanc et reste dans cette situation, poussant seulement de temps à autre de légers cris plaintifs. A 2 heures de l'après-midi, il est secoué par une convulsion légère et l'exorbitisme apparaît. Enfin à 3 h. 15, il s'éteint, plus de huit heures après le début de l'injection et sept grandes heures après l'introduction dans les veines de 420 centimètres cubes d'urine.

Cette confirmation de nos deux expériences précédentes est nette, et elle nous autorise à affirmer nos conclusions, d'autant qu'elles ne paraissent pas en désaccord avec la gravité habituelle de l'évolution de la lèpre tuberculeuse. Sans doute, les produits toxiques ne sont pas éliminés par les urines chez les lépreux, et peut-être cette rétention contribue à la cachexie précoce qui frappe ces malades.

Quoi qu'il en soit, les faits sont tels que nous les présentons, et nous devons, pour être complet, suivre pas à pas les assertions de Fisichella. Cet auteur dit avoir constaté chez les lapins soumis à son expérimentation, une prédominance des phénomènes convulsifs et de l'hypothermie. Ici nous sommes d'accord avec lui au sujet de l'hypothermie dont la précocité et l'accentuation progressive rapide sont vraiment remarquables. Les convulsions, au contraire, nous ont paru manquer le plus souvent au tableau ou être très fugaces, tandis que avons observé constamment une torpeur, une stupidité nonchalante de l'animal. Quant à juger si le degré de toxicité est en rapport avec la gravité et la durée de la maladie, nous pensons qu'il est difficile de baser une appréciation sur l'étude de deux malades, et ce serait trop se hâter que de vouloir répondre aux questions intéressantes qu'a soulevées Fisichella : savoir l'influence du traitement, ou mieux des divers traitements, sur la toxicité des urines. Qu'il nous suffise d'avoir appelé l'attention sur ce point obscur de l'étude de la lèpre.

# SOCIÉTÉ FRANÇAISE DE DERMATOLOGIE ET DE SYPHILIGRAPHIE

## SÉANCE DU 14 MARS 1895

PRÉSIDENCE DE M. ERNEST BESNIER

SOMMAIRE. — Lésions histologiques du myosis fongoïde, par M. LEREDDE. — Laryngite tertiaire précoce, par M. MENDEL. (Discussion : MM. E. BESNIER, MENDEL, GALEZOWSKI.) — Chancres syphilitiques des narines, par M. MENDEL. (Discussion : M. E. BESNIER.) — Éruption iodique, par M. DU CASTEL. (Discussion : MM. JACQUET, HALLOPEAU.) — Troisième note sur un cas d'altération nécrotique et gangreneuse de l'extrémité céphalique, par MM. H. HALLOPEAU et LE DAMANY. (Discussion : MM. E. BESNIER, DU CASTEL.) — Sur une variété d'acné non encore décrite, par M. TENNESON. (Discussion : MM. HALLOPEAU, DARIER, TENNESON, DU CASTEL, BESNIER, LEREDDE, BARBE.) — Syphilis héréditaire ; déformations crâniennes ; ostéo-périostite gommeuse du tibia droit par M. FEULARD. (Discussion : MM. JACQUET, BESNIER, NÉLATON, TENNESON.) — Herpes gestationis, par MM. LEREDDE et PERRIN. — Sur un cas probable de lupus avec déformation « en groin » de la face, par MM. H. HALLOPEAU et E. JEANSELME. — Orchialgie parasyphilitique bilatérale ; guérison par l'extirpation des vaginales, par M. E. ROLLET (de Lyon). — Éruption iodoformique, par M. RAYNAUD (d'Alger).

### Sur un cas de mycosis fongoïde.

Par M. LEREDDE.

Grâce à l'obligeance de M. Tenneson, je puis présenter à la Société un malade de son service atteint de mycosis fongoïde. Les premières manifestations de la maladie remontent au milieu de l'année 1893. Après une phase érythrodermique courte, les lésions se localisèrent aux membres inférieurs, sous forme de petites tumeurs confluentes, qui disparurent en mai 1894. Au microscope, elles offraient tous les caractères histologiques du mycosis, avec une légère tendance à la production d'hémorrhagies dans les papilles.

Le malade, depuis cinq à six mois, se plaint d'urticaire ; les éléments apparaissent la nuit, et diminuent dans la matinée. L'affection est rebelle à tout traitement interne, ou externe comme l'enveloppement. Depuis quelques semaines, les saillies urticariennes tendent à persister, quelques-unes sont grosses et dures, et sans doute il s'agit d'une nouvelle poussée de mycosis.

Si l'on examine la peau du malade, on la trouve à peu près saine. Il y a bien un certain épaississement, les plis sont exagérés dans certaines régions, mais, si l'on ignorait l'histoire antérieure du malade, on ne pourrait reconnaître une maladie de peau à ces caractères.

Au microscope, au contraire, on trouve des altérations considérables.

Le tissu conjonctif est profondément altéré, on y rencontre des faisceaux minces qui fixent les couleurs basiques d'aniline. Les faisceaux du réseau sous-papillaire sont engainés de plusieurs couches de cellules migratrices. Entre les faisceaux conjonctifs du derme, surtout dans ses parties profondes, on trouve des gouttelettes graisseuses de toutes les dimensions, les unes très grosses, les autres très fines. La nutrition normale de l'épiderme est modifiée : en effet, la couche cornée ne peut se colorer par l'acide osmique.

Mais le fait le plus caractéristique est la présence de Mastzellen en très grand nombre. Il ne s'agit pas là du hasard d'une préparation : l'examen microscopique a porté sur deux fragments de peau enlevés l'un au bras gauche, l'autre à la cuisse. J'ai déjà insisté sur la prolifération de ces Mastzellen dans les lésions mycosiques en activité : les résultats de mon étude actuelle affirment encore le rôle important qu'elles jouent dans la maladie.

De ce qui précède on peut conclure que, dans une peau presque normale antérieurement, on peut déceler des lésions réelles et profondes, et que le mycosis reste une affection cutanée généralisée, même lorsque le clinicien n'en observe plus les traces. J'ai montré, dans une note publiée par le Bulletin de la Société en 1894, que dès son début le mycosis s'accompagnait de lésions microscopiques en des points non malades à l'œil nu. Il s'agit d'une maladie diffuse de la peau, dès son début. Elle reste telle, quand bien même les *symptômes éruptifs* disparaissent.

---

## Laryngite tertiaire précoce.

Par M. MENDEL.

J'ai l'honneur de présenter à la Société une jeune femme de 21 ans, qui vient à peine d'accomplir sa première année de syphilis, et qui a cependant présenté récemment une série d'accidents redoutables, de caractère tertiaire.

L'infection syphilitique, dont le début est ignoré, date à peu près de décembre 1893 et s'est manifestée par des plaques muqueuses gutturales et une roséole. La malade a été traitée dès le début.

En avril 1894, on nota l'apparition de deux gommes, du diamètre d'une

pièce de 5 francs à la partie antérieure de la jambe gauche : ces gommes guérirent en cinq semaines.

En août, une autre gomme apparut dans le cuir chevelu et peu après une lésion du même ordre se produisit au niveau de la lèvre supérieure. Ces accidents cédèrent assez vite au traitement et la malade, quoique anémiée par sa diathèse, se porta assez bien.

En décembre 1894, elle commença à souffrir un peu de la gorge : elle s'aperçut aussi d'un peu d'enrouement.

Voici quel était l'état de la gorge et du larynx au début de janvier 1895, époque où mon cher maître M. le professeur Fournier me chargea de l'examiner :

Le rhino-pharynx est occupé par une ulcération large comme une pièce de 2 francs, à bords un peu surélevés, à fond grisâtre, d'aspect creux; il existe à côté de l'ulcération principale deux petites ulcérations de même caractère. Une faible partie de ces lésions est visible par l'examen direct, lorsque la malade contracte son voile du palais; l'ensemble de ces ulcérations ne peut être découvert que par la rhinoscopie postérieure.

Ces lésions, malgré leur étendue ne se révélaient par aucun symptôme net et la malade ignorait leur existence. Elles guérirent en quelques semaines par le traitement général et des badigeonnages iodés.

Au contraire, la malade avait conscience de ses lésions laryngées, car sa voix se couvrait de jour en jour.

Le larynx présentait l'aspect suivant :

Intégrité complète de l'épiglotte et de la moitié droite ; la moitié gauche de l'organe, au contraire, était le siège d'une infiltration gommeuse qui, malgré le traitement général et local, se développa jusqu'à amener l'aphonie et une forte dyspnée.

A ce moment, la corde vocale gauche avait triplé de volume : elle était recouverte de muco-pus jaunâtre ; la glotte n'était plus représentée que par une petite ouverture triangulaire postérieure, à peine suffisante : la fausse corde correspondante, ainsi que la région aryténoïdienne, étaient au moins doublées de volume et rouge-brun intense.

Il y avait en outre infiltration de l'articulation cricoïdienne — peut-être seulement infiltration périarticulaire — dont le résultat était l'immobilisation de la corde vocale hypertrophiée ; condition qui augmentait encore la dyspnée de la malade.

Je prescrivis trois grammes par jour d'iodure de potassium et une pilule de Dupuytren : malgré ce traitement, les lésions ne régressaient point et je crus prudent de faire entrer de nouveau la malade à l'hôpital Saint-Louis, pour qu'on pût pratiquer la trachéotomie d'urgence au besoin, et pour qu'on pût lui administrer en tout cas un traitement spécifique plus énergique.

En effet, la jeune malade entra à l'hôpital le 16 janvier. On lui fit une injection de calomel de 0,03 centigrammes ; elle continua de prendre trois grammes d'iodure de potassium chaque jour ; au bout de quelques jours la malade respirait presque normalement et elle avait retrouvé sa voix. L'infiltration du larynx avait considérablement diminué.

On lui fait encore actuellement une injection de calomel de trois centigrammes par semaine.

Cette observation nous a semblé doublement intéressante : par la précocité des accidents tertiaires graves et par l'efficacité si rapide de l'injection de calomel.

M. E. Besnier. — Cette injection de calomel a-t-elle été renouvelée ?

M. Mendel — J'ai fait une seconde injection, mais la première avait été suivie d'une amélioration rapide.

M. E. Besnier. — M. Galezowski nous a entretenu récemment des résultats remarquables qu'il a obtenus à l'aide des frictions mercurielles. Je lui demande s'il pense que ce mode de traitement est plus spécialement indiqué dans les affections oculaires, ou s'il croit qu'il doit être appliqué à la totalité des accidents syphilitiques, quel qu'en soit le siège ?

M. Galezowski. — Dans la syphilis oculaire, le traitement par les frictions mercurielles est seul efficace. Dans un cas de choroïdite spécifique avec accidents glaucomateux imminents pour lesquels on avait songé à pratiquer l'iridectomie, les pilules de Dupuytren et les injections de peptonate mercurique n'ont eu aucune influence favorable. Mais les frictions mercurielles à la dose quotidienne de 2 gr. ont amené, en quinze jours, une amélioration très notable de la vue. Le traitement fut continué pendant deux ans, les troubles visuels disparurent complètement, et l'opération qui aurait été non seulement inutile, mais même nuisible, fut évitée.

M. Mendel. — L'emploi des pilules et des frictions mercurielles n'a pas amélioré mon malade. Seule, l'administration du calomel a été suivie de succès.

M. E. Besnier. — Je suis pourtant surpris de voir le calomel, c'est-à-dire le mercure insoluble, agir si rapidement, alors que les préparations solubles n'ont eu aucune action. C'est pour cela que je demandais si certaines préparations agiraient plus efficacement sur certaines localisations, par exemple sur les accidents laryngés ou oculaires.

---

### Chancres syphilitiques des narines.

Par M. Mendel.

J'ai l'honneur de présenter à la Société un homme de 29 ans, polisseur, porteur de deux chancres symétriques des narines.

Le malade s'est aperçu, il y a trois semaines, de l'apparition de la lésion actuelle, qui provoque des douleurs assez vives, notamment pendant la nuit.

Le nez est gonflé et rouge. Lorsqu'on soulève la pointe de l'organe, on peut apercevoir de chaque côté une érosion ovalaire, suintante,

située sur la partie antérieure de la cloison des fosses nasales et occupant aussi l'extrémité antérieure de la cavité des narines. L'induration de ces régions est surtout sensible au niveau du lobule. On note dans les régions sous-maxillaires une adénopathie fort nette, un peu plus prononcée à gauche.

L'origine de ces deux chancres est des plus difficiles à préciser.

M. E. Besnier. — Il y aura intérêt à suivre l'évolution de cette lésion pour en fixer définitivement le diagnostic.

---

### Éruption iodique.

Par M. Du Castel.

Jean-Baptiste G..., âgé de 56 ans, blanchisseur. Entré le 26 décembre 1894, salle Bichat, lit nº 31.

*Antécédents héréditaires.* — Père mort à 62 ans, mère encore en vie, frère mort à 18 ans de fièvre typhoïde.

*Antécédents personnels.* — Fièvre typhoïde à l'âge de 13 ans. A l'âge de 19 ans, blennorrhagie et bubons.

A 46 ans, le malade entre à Saint-Louis chez M. Kirmisson, pour une *ulcération de la lèvre inférieure;* il prit des pilules de proto-iodure et localement du chlorate de potasse; il resta neuf mois à l'hôpital et sortit guéri.

Deux mois après, il entre à Bicêtre pour une *gomme* siégeant à la partie inférieure (postéro-interne) de la jambe droite; il prit du sirop de Gibert et sortit guéri deux mois après.

Pendant dix ans le malade n'eut aucun accident.

Le 26 décembre 1894 il entre à l'hôpital Saint-Louis pour des ulcérations du scrotum et du prépuce; au premier aspect le diagnostic est hésitant entre des syphilis ulcéreuses tertiaires et des chancres simples : des attouchements à l'alcool phéniqué au dixième et des pansements antiseptiques n'amènent pas d'amélioration sensible des ulcérations.

Le traitement antisyphilitique est institué (de sirop astringent composé et iodure de potassium, de chaque deux cuillerées par jour). Au bout d'un mois de ce traitement le malade présente l'éruption suivante :

*Aspect élémentaire de l'éruption.* — L'éruption a commencé par la face, constituée par des bulles reposant sur une base inflammatoire et entourée de grands cercles inflammatoires. Ces bulles renferment un liquide analogue d'aspect à du sagou cuit. Les éléments se sont recouverts d'une croûte à étages superposés analogue comme aspect aux croûtes ostréacées de la syphilis, mais différente par la coloration qui dans le cas particulier est jaunâtre. Lorsque la croûte est enlevée, on trouve au-dessous d'elle une ulcération irrégulière; la peau est criblée de petits trous. En d'autres points, le processus est végétant; la surface mise à nu est recouverte de grosses végétations rappelant le pemphigus végétant.

En résumé, l'élément éruptif présente le processus général suivant : bulle, croûte ostréacée jaunâtre sous laquelle évolue un processus ulcéreux ou végétant.

*Siège de l'éruption.* — L'éruption affecte comme siège de prédilection les parties supérieures du corps, la face, le cuir chevelu, le cou, les parties antérieure et postérieure de la poitrine. Quelques éléments isolés siègent sur l'abdomen et les membres inférieurs.

8 mars 1895. Au cuir chevelu la confluence des éléments est telle que les cheveux sont totalement emprisonnés dans les croûtes ; la tête est recouverte d'une sorte d'enduit jaunâtre comparable à celui de l'eczéma impétigineux.

On voit sur le cou, la face et le thorax du malade des éléments à l'état isolé présentant encore l'aspect des éléments décrits ci-dessus.

Depuis un mois que le traitement est suspendu, il ne s'est pas produit de nouveaux éléments ; la zone inflammatoire, qui au début entourait largement chaque élément, s'est éteinte ; la douleur qui accompagnait au début l'éclosion de chaque élément, a disparu, mais le processus de guérison ne marche que lentement.

L'examen des urines du malade a donné 50 centigrammes par litre d'albumine.

On ne trouve plus d'iode dans les urines. (Observation recueillie par M. Trouchaud, élève du service.)

En résumé, l'éruption iodique s'est manifestée par la production de bulles auxquelles ont succédé deux processus, un processus ulcéreux, un processus végétant, rappelant le pemphigus végétant ; quant au processus ulcéreux, il faut remarquer qu'il n'envahit pas régulièrement la surface malade dans toute son étendue, mais que celle-ci est criblée d'un certain nombre de points ulcéreux, comme s'il s'agissait de la confluence d'un certain nombre de lésions minuscules ulcéreuses, de petites pustules ulcérées.

Quant à la cause de l'iodisme grave en présence duquel nous nous trouvons, il y a lieu, je crois, de l'attribuer au mauvais fonctionnement rénal chez notre malade, bien que nous ne puissions dire ce qu'il était au juste au début des accidents puisque cet examen n'a été fait qu'après que l'éruption s'était montrée.

M. L. Jacquet. — On peut mourir de l'absorption de l'iodure de potassium à dose médicamenteuse, dans des conditions, il est vrai, toutes spéciales et dont voici un cas : un homme vigoureux entre dans le service de M. E. Besnier, suppléé par M. Brocq, pour une éruption iodo-potassique très analogue à celle que vient de nous présenter M. Du Castel et reproduite par un moulage du musée. On avait fait prendre à cet homme, pour des migraines, un mélange de bromure et d'iodure. L'éruption, reconnue par M. Brocq, disparut d'elle-même sans aucun traitement et ce malade sortit parfaitement guéri, mais porteur de vastes cicatrices pigmentées du tronc et du visage.

Un an plus tard, passant par hasard dans le service de M. Le Dentu, alors chirurgien de cet hôpital, je crus reconnaître ce malade : il était dans un état lamentable, couvert d'ulcérations fongueuses et bourgeonnantes et, de plus, porteur de vastes abcès des cuisses et des jambes. Il m'apprit que depuis son premier séjour à Saint-Louis, plusieurs médecins, sur le vu des cicatrices pigmentées, l'avaient jugé syphilitique et l'avaient remis à l'iodure de potassium à forte dose. Et depuis lors, ce malheureux, vite devenu syphiliphobe, avait été en proie à une série interminable d'accidents toxidermiques, qui faisaient d'autant plus fortement croire à la syphilis et renforcer le traitement. J'essayai de le raisonner et de le convaincre. Peine perdue, et je suis persuadé, vu l'état de cachexie où il était, qu'il a dû mourir victime de sa syphilophobie et de son intolérance pour l'iodure.

M. Hallopeau. — J'ai observé un cas dans lequel chaque dose d'iodure de potassium était suivie d'une poussée éruptive dans les vingt-quatre ou quarante-huit heures. Des bulles se développèrent sur la cornée et le malade devint aveugle. Dans ce fait, la topographie des éléments éruptifs n'était pas la même que dans celui de M. Du Castel, les lésions y occupaient presque exclusivement le visage, et les avant-bras et les mains.

---

## Troisième note sur un cas d'altération nécrotique et gangreneuse de l'extrémité céphalique.

Par H. Hallopeau et Le Damany,

Lors de notre deuxième communication sur cette malade, sa dermatose restait limitée à une moitié de la tête, du cou et du thorax et paraissait en voie de guérison. Aussi avions-nous cru pouvoir dire qu'elle présentait une marche cyclique et qu'elle devait être, selon toute vraisemblance, rapportée à une trophonévrose zostériforme.

Depuis lors, de nouveaux faits nous ont conduit à une interprétation différente.

L'érysipèle, dont nous avons mentionné le début le 6 décembre, a envahi successivement toute l'extrémité céphalique et n'a définitivement rétrocédé qu'au bout de trois semaines.

Peu après, la cicatrisation de la perte de substance provoquée par la chute de la grande eschare était complète et l'on pouvait croire que la scène morbide était terminée. Il n'en était rien.

Vers le milieu du mois de janvier, apparaît, dans le creux sus-claviculaire droit, une tumeur dure, circonscrite, arrondie, légèrement douloureuse. A son niveau, la peau rougit bientôt et de la fluctuation est nettement constatée. C'est une adénite suppurée qui, après ouverture au bistouri, ne marche vers la guérison qu'avec une extrême lenteur.

Le 4 mars, l'incision pratiquée pour évacuer le pus s'est transformée en une ulcération à fond grisâtre d'aspect nécrotique ; ses bords, un peu

saillants, sont violacés, irréguliers. Par cette solution de continuité sort un peu de pus très fluide. Plus tard, au-dessus et au-dessous de la lésion précédente, se produisent des papules rouges ; elles se développent peu à peu : leur coloration est d'abord uniforme; leur centre devient ensuite d'un blanc jaunâtre; puis un léger décollement de l'épiderme se forme sur leur sommet. La partie centrale de ce décollement épidermique se transforme bientôt en une croûtelle jaunâtre. Si l'on vient à l'arracher on voit qu'elle recouvre une petite ulcération assez profonde, d'un diamètre de trois à quatre millimètres, dont les bords sont taillés à pic et le fond est recouvert d'un détritus grisâtre, putrilagineux. Ces éléments, dont le diamètre varie de six à neuf millimètres, sont disposés de manière à former deux groupes, l'un supérieur en comprenant six, l'autre inférieur, deux seulement.

Il existe en outre une papule isolée sur la partie supérieure et gauche du thorax, et une autre sur la partie inférieure de la moitié gauche du cou.

Le 6. Les lésions que nous venons de signaler ont un peu augmenté d'étendue.

Toutes présentent au centre une croûte grisâtre, assez épaisse, irrégulière, longue de quatre à cinq millimètres, d'aspect nécrotique. Autour d'elle existe une zone blanche qui paraît due en partie au décollement de l'épiderme, en partie à l'extension excentrique de la mortification superficielle des tissus. Plus en dehors, il y a un cercle érythémateux, à limites peu nettes. La pression du doigt sur ces lésions fait disparaître momentanément la rougeur et provoque une douleur légère.

Au-dessous de la face antérieure de l'incisive latérale gauche, la muqueuse gingivale présente une petite ulcération de 3 millim. de diamètre ; le fond est blanc, tapissé d'un détritus d'apparence pseudo-membraneuse.

Sur la face postérieure de la conque du pavillon de l'oreillle gauche s'est développée depuis hier une légère tuméfaction, avec un peu de rougeur, sans limites précises.

La malade nous raconte enfin que, depuis une dizaine de jours, elle sent, au voisinage de l'anus, une lésion assez douloureuse. En l'examinant, nous trouvons, à 2 centim. en avant et à gauche de l'orifice anal, une ulcération qui mesure d'avant en arrière 2 centimètres et demi, et, en largeur, 1 centim. Les bords de cette ulcération sont taillés à pic; le fond est formé de bourgeons saillants et de dépressions recouvertes d'un exsudat blanchâtre. Les téguments sous-jacents ne sont ni tuméfiés ni indurés.

Le 8. Les caractères de cette ulcération, ainsi que ses dimensions, se sont peu modifiés; mais, à sa partie interne, sont apparues deux nouvelles pertes de substance, toute petites ; leur diamètre ne dépasse pas celui d'un grain de chènevis. Leur fond, déprimé, est recouvert de pus. Ces lésions ne sont douloureuses que pendant la marche et lorsqu'elles sont exposées aux frottements des parties voisines.

Le gonflement du pavillon de l'oreille gauche a augmenté : il s'étend aujourd'hui à toute l'étendue de sa face postérieure et à la partie de la région mastoïdienne la plus voisine. Au centre de ce gonflement, au niveau

de la partie moyenne de la conque, il est facile de sentir, par le palper, une induration, du volume d'un haricot, qui fait corps avec le derme. D'autre part, dans la région mastoïdienne, il existe une petite vésicule qui repose sur une base légèrement acuminée.

Chacun des éléments décrits à la région cervicale a un peu augmenté d'étendue. Les croûtes centrales ont aujourd'hui 6 à 7 millim. de diamètre, leur couleur est jaune brunâtre. Autour d'elles, persiste un mince cercle décoloré. Deux des éléments du groupe supérieur sont devenus confluents : les croûtes, primitivement isolées, n'en forment plus qu'une seule.

Seules, les lésions du thorax et de la partie latérale gauche du cou ne se sont pas étendues.

Le 10. Le gonflement de l'oreille a encore augmenté : toute la face postérieure, l'ourlet et presque toute la face antérieure du pavillon sont rouges, tuméfiés. La région glabre rétro-auriculaire présente les mêmes lésions. En ces points, surtout sur l'oreille, la pression est douloureuse.

Sur la partie moyenne de la face postérieure du pavillon, la rougeur a une teinte livide, violacée, qui se confond progressivement avec la coloration érythémateuse avoisinante. C'est au-dessous que siège l'induration signalée plus haut. En ce point la sensibilité est légèrement émoussée.

L'ulcération anale ne s'est guère modifiée dans ses dimensions ; elle est seulement un peu plus enflammée ; autour d'elle, il existe de la rougeur, et le palper montre qu'au-dessous il y a un empâtement assez dur du tissu cellulaire sous-cutané. L'une des petites ulcérations situées en dedans de la grande est déjà cicatrisée ; l'autre persiste, mais très petite.

Les lésions de la moitié droite du cou continuent à croître. Deux autres croûtes voisines se sont rejointes par un de leurs bords et n'en forment plus qu'une seule ; dans le groupe supérieur, deux seulement sont encore isolées. Leurs caractères restent d'ailleurs les mêmes. Pourtant, au-dessous du groupe supérieur, vient de paraître un peu de gonflement du tissu cellulaire sous-cutané plus net au palper qu'à la vue.

Les deux éléments développés sur la moitié gauche du thorax et du cou sont en voie de guérison. Chacun d'eux constitue aujourd'hui une nodosité jaunâtre, dure, dont le centre est formé par une minime cicatrice et porte une très petite croûtelle ; la rougeur a presque complètement disparu.

Le 11. La seule modification est l'apparition d'un léger engorgement de l'un des ganglions superficiels de la région parotidienne gauche. On sent, immédiatement au-dessous du lobule de l'oreille, de ce côté, une petite nodosité, dure, mobile sous les téguments, un peu douloureuse à la pression.

L'état général reste bon. La température est normale.

L'examen bactériologique de la substance putrilagineuse prise sous les croûtes de la région cervicale ne nous a montré que des cocci colorés par la méthode de Gram, se développant très rapidement sur l'agar, sous forme de larges colonies blanches et ne liquéfiant pas la gélatine. Ce dernier caractère nous permet de conclure que ce sont non pas des staphylocoques, malgré leur fréquente disposition en grappe, mais des micrococci banals de la peau (micrococcus cereus).

Le 13. Tout le pavillon de l'oreille est tuméfié, d'un rouge violacé, plus chaud que les parties voisines, résistant au toucher. Vers le milieu de sa partie postérieure, on voit une croûtelle mesurant 1 centim. verticalement, 5 millim. transversalement, autour de laquelle la coloration est violacée. La pression à ce niveau est douloureuse.

La partie contiguë de la peau au niveau de l'apophyse mastoïde est également tuméfiée et rouge dans un rayon de 1 centim.

Sur cette rougeur se détache, vers la partie moyenne du sillon, une élevure plus considérable mesurant 1 centim. de haut sur 5 millim. de large, ferme au toucher. L'épiderme est plissé à son niveau et, semble-t-il, partiellement décollé. Cette rougeur se prolonge au-dessous du lobule, remonte au-devant du tragus au niveau duquel elle s'éteint. Ainsi se trouve constitué autour du pavillon, dans toute son étendue, sauf son quart supérieur, un bourrelet saillant d'environ 1 centimètre et demi de largeur. Cette coloration rouge sombre disparaît sous la pression du doigt.

La saillie du côté gauche du cou mesure environ 1 centim. de diamètre ; elle est dure au toucher. Il est manifeste que cette induration occupe toute l'épaisseur de la peau.

Sa partie médiane est d'un rouge sombre sur une étendue de 7 millim. et présente au milieu une croûtelle, au-dessous de laquelle se trouve une cicatrice déprimée. Au-dessous, on voit une tache décolorée au centre, rouge à la périphérie, confluente à la précédente, mesurant 4 millim. de diamètre.

A droite, au niveau du bord antérieur du trapèze se trouve un nouveau bouton du volume d'un gros grain de chènevis, dur, saillant d'un millimètre, d'une coloration jaunâtre au centre, rouge à la périphérie.

Les ulcérations de la partie droite du cou se sont encore étendues. Elles mesurent maintenant pour la plupart 1 centim. de long sur 5 à 8 millim. de large. Une de ces ulcérations est recouverte dans une moitié de son étendue par la peau noire, desséchée, insensible à la piqûre, et présente en un mot les caractères de l'eschare sèche. L'autre moitié de cette ulcération et toute la surface des autres sont recouvertes de croûtes minces. A leur niveau la sensibilité est atténuée.

Toutes ces croûtes sont entourées d'une zone pâle dans sa partie interne, sur une largeur de 1 à 2 millim. Plus en dehors, il y a une rougeur sombre, qui s'étend dans une étendue de 5 millim. Dans leur ensemble, ces lésions forment une plaque qui mesure 9 centim. verticalement sur 3 transversalement. Entre les éléments de chaque groupe il y a de la rougeur. On constate par le palper que toute l'épaisseur du derme est intéressée.

L'ulcération gingivale est guérie.

Par ces nouvelles manifestations, ainsi que par ses localisations multiples, cette dermatose se sépare nettement des éruptions zostériennes et tropho-névrotiques dont nous avions cru devoir la rapprocher ; elle n'est plus, en effet, limitée à un territoire nerveux et elle procède par poussées successives.

Elle ne se rattache à aucun type morbide décrit jusqu'ici.

Il ne s'agit pas d'une acné nécrotique de Bœck : les localisations gutturales et buccales, la gangrène étendue de la face, l'adénopathie suppurée, l'ulcération anale, le gonflement massif de l'oreille permettent d'éliminer cette affection ; les boutons ne présentent pas d'ailleurs les hémorrhagies signalées par Bœck dans cette forme d'acné ; enfin il ne s'agit pas d'acnés, car les boutons ne semblent pas siéger dans les glandes pilo-sébacées non plus qu'à leur voisinage.

Le diagnostic de syphilides ne saurait être soutenu en raison de la guérison relativement rapide d'une partie des ulcérations, particulièrement de celles de l'anus et surtout de l'ulcération progressive et destructive qui s'est développée au niveau de l'ouverture pratiquée dans le but d'évacuer le pus de l'adénopathie sus-claviculaire. L'hypothèse la plus vraisemblable nous paraît être celle d'une maladie infectieuse se multipliant par auto-inoculation et donnant lieu à l'œdème simple ou gangreneux des parties atteintes; les examens bactériologiques ne nous ont montré cependant que des microbes banaux.

Nous résumerons dans les propositions suivantes, différentes en plusieurs points essentiels de celles que nous avions formulées précédemment, les caractères de cette maladie :

1° *Il existe une dermatose caractérisée par le développement de boutons rouges au centre desquels il se forme après décollement de l'épiderme une croûtelle jaunâtre ; une ulcération sous-jacente à bords taillés à pic et tapissée d'un détritus grisâtre putrilagineux s'accroît excentriquement jusqu'au moment où elle se cicatrise lentement après élimination de la partie mortifiée ;*

2° *Ces boutons peuvent subir des évolutions diverses :*

*Les uns restent superficiels et se cicatrisent rapidement ;*

*D'autres deviennent à leur surface le siège d'une eschare sèche et noire ;*

*D'autres gagnent en profondeur et s'accompagnent d'une induration marquée des lésions dans toute leur épaisseur ;*

*D'autres s'accompagnent d'un érythème induré qui peut s'étendre à toute une région, devenir le phénomène dominant et aboutir à une mortification en masse ;*

3° *Il survient concurremment des adénopathies qui suppurent et donnent lieu à des ulcérations qui peuvent également revêtir secondairement un aspect nécrotique ;*

4° *Les boutons sont disséminés ou groupés en petit nombre ; ils affectent surtout l'extrémité céphalique ; ils se produisent également sur le devant de la poitrine et au voisinage de l'anus ;*

5° *Les muqueuses buccale et gutturale présentent des lésions semblables ;*

6° *L'hypothèse d'une tropho-névrose, formulée précédemment, doit être abandonnée;*

7° *L'interprétation la plus vraisemblable est celle d'une infection de nature encore indéterminée ; ses lésions peuvent se multiplier par auto-inoculation ;*

8° *Il y a là un type non encore décrit de dermatose nécrotique.*

M. E. Besnier. — Je crois que pour établir la nature de cette lésion, une biopsie pourrait être utile.

M. Du Castel. — L'hypothèse d'un zona gangreneux me paraît vraisemblable, bien que la lésion ait envahi les deux côtés du corps. Le zona peut en effet être bilatéral.

## Sur une variété d'acné non décrite.

Par M. Tenneson.

Le malade que j'ai l'honneur de présenter à la Société est atteint d'une dermatose rare et non décrite. En voici le moulage par Baretta, et la photographie aquarellée par Méheux

A côté des lésions vulgaires de l acné (papules rouges, pustules, comédons, sécrétion huileuse), existent sur le tronc et sur la face, principalement à la partie postérieure des épaules, des petites élevures cornées groupées en grand nombre sur des aires à contour polycyclique, à grands rayons.

*A l'œil nu*, ces élevures ressemblent en tous points à celles de la kératose pilaire ou xérodermie pilaire. Mais le début de l'affection remonte seulement à un an et demi (le malade a 26 ans), et la kératose pilaire n'existe pas aux lieux d'élection.

Ce n'est pas là ce que nos anciens appelaient acné cornée. Peut-être celle-ci a-t-elle des variétés non décrites. Je publierai prochainement l'observation du malade, ainsi que les résultats de l'examen histologique pratiqué par M. Leredde.

M. Hallopeau. — Je communiquerai dans la prochaine séance, en mon nom et celui de M. Jeanselme, trois faits dans lesquels les glandes sébacées étaient, comme dans celui que vient de rapporter M. Tenneson, le siège de concrétions saillantes; ils en différaient par le mode de groupement qui n'était nullement polycyclique, par le siège des lésions, qui, dans deux des cas, était surtout dorso-lombaire, par la saillie plus grande des comédons et leur coloration noire, particularité qui n'est pas négligeable, car, ainsi que l'a démontré Unna, cette coloration n'est pas due à la saleté, mais à un trouble de pigmentation.

Nous considérons ces faits comme distincts de l'acné vulgaire ; ils s'en

séparent nettement par les localisations des lésions et par la dureté des comédons qui ne paraissent pas formés de matières grasses.

Il y aura lieu de rechercher si, contre toute attente, l'on trouve en pareil cas dans l'extrémité profonde de ces concrétions, les petits bacilles qui, d'après Unna, appartiennent en propre à l'acné vulgaire et en sont la cause prochaine.

M. J. Darier. — Je connais au moins trois formes d'acné à productions folliculaires cornées qui me semblent distinctes; à côté de celle-ci qui est caractérisée par sa distribution en plaques *limitées*, il y a une forme régionale diffuse à productions noires (un cas de M. Hallopeau et un cas personnel), et une forme diffuse à productions cornées blanches que M. Thibierge m'a montrée, laquelle mérite le nom d'acné cornée ?

M. Tenneson. — Je demande à mes collègues quelle étiquette il faut donner à mon malade. Si l'on adopte le nom d'acné cornée, il importe de remarquer qu'il s'agit d'une variété non décrite.

M. Du Castel. — L'affection est distribuée par grands placards irréguliers, dont la zone marginale plus active que le centre paraît être envahissante comme dans les maladies microbiennes. Provisoirement et en attendant mieux, on pourrait dénommer ce cas : acné circinée à grands placards.

M. E. Besnier. — Avant de rechercher le nom qu'il convient d'appliquer à cette lésion, il faudrait en connaître la bactériologie et l'histologie.

M. Leredde. — L'altération consiste en lésions folliculaires, et périfolliculaires engainant un comédon corné.

M. Barbe. — Ne s'agirait-il pas d'un cas de kératose pilaire rouge ?

M. Tenneson. — L'apparition récente de l'affection et sa topographie ne sont pas en faveur de cette opinion.

---

**Syphilis héréditaire; déformations crâniennes; ostéo-périostite gommeuse de l'extrémité inférieure du tibia droit.**

Par M H. Feulard.

Voici un enfant âgé de 19 mois, qui présente des lésions remarquables de syphilis héréditaire : il offre à la fois, en effet, des déformations crâniennes et des altérations dentaires typiques et une lésion de l'extrémité inférieure du tibia droit.

Son histoire peut tenir en quelques mots : il est le premier et l'unique enfant de ses parents; ceux-ci sont mariés depuis trois années. La femme est devenue enceinte au bout de huit mois ; c'est vers le deuxième mois de sa grossesse que sont apparus les signes d'une infection syphilitique (éruptions, angine, alopécie) indéniable ;

le médecin qui la vit d'ailleurs à cette époque fit commencer un traitement spécifique par des pilules, traitement qui ne fut suivi que très peu de temps.

S'agissait-il d'une syphilis conceptionnelle, ou post-conceptionnelle? Il m'a été impossible de le savoir, d'autant plus que je n'ai pu examiner le père. Toujours est-il que l'enfant vint à terme ; il ne présentait à sa naissance aucune éruption sur le corps, mais on remarqua de suite le développement anormal de son crâne. Vers l'âge de deux mois et demi il aurait eu des boutons sur les fesses et autour de l'anus ; ne fut pas traité quoique vu par un médecin, et depuis ce moment aurait toujours eu des boutons à l'anus. Enfin, à l'âge de dix-sept mois, sa mère remarquait que la jambe droite était plus grosse que l'autre au niveau du cou-de-pied ; l'enfant marchait d'abord bien tout de même, mais au bout de quelque temps s'est mis à boiter.

Je le vis pour la première fois à la policlinique du service de M. le professeur Grancher, le 13 février dernier. Ce qui attirait d'abord l'attention, c'était son crâne : la tête est volumineuse, disproportionnée et déformée : le frontal bombe en avant et les pariétaux font de chaque côté deux grosses bosses ; la fontanelle antérieure était largement ouverte. Les dents incisives, petites et de mauvaise qualité, sont la plupart le siège de sillons transversaux. L'aspect de cette tête et de la dentition était tel qu'on n'eût pas hésité, même en l'absence d'autres lésions, à déclarer cet enfant syphilitique.

Mais il avait en même temps des plaques muqueuses anales hypertrophiques. Pas de plaques buccales; mais, coïncidence assez curieuse, il avait de la glossite exfoliatrice marginée. La peau était indemne. La maladie pour laquelle sa mère l'amenait à la consultation était la lésion de la jambe droite. Celle-ci était augmentée de volume dans son tiers inférieur, déformée par des tuméfactions qui persistent encore aujourd'hui à peu près les mêmes. Au niveau de la malléole externe existent deux petites tumeurs hémisphériques molles et fluctuantes, grosses comme de petites noix ; deux autres moins grosses siègent du côté interne, l'extrémité inférieure du tibia est augmentée de volume, l'articulation paraît indemne, les mouvements d'extension et de flexion se font sans que l'enfant crie. L'évolution de ces tumeurs s'est faite sans réaction, la peau cependant est un peu rosée au niveau des tumeurs du côté externe. Je fis le diagnostic : ostéo-périostite gommeuse de l'extrémité inférieure du tibia. Je dois dire qu'il ne fut pas accepté de tout le monde. M. le Dr Marfan, qui voulut bien prendre l'enfant dans le service, penchait plutôt vers des abcès tuberculeux que vers des gommes syphilitiques ; une ponction fut faite dans celle des tumeurs qui est sur la malléole externe et le pus retiré fut ensemencé; la culture est restée stérile.

L'enfant quitta la salle au bout de quelques jours et revint au

traitement externe où je le revis le 6 mars, c'est-à-dire il y a huit jours. Les lésions n'avaient pas beaucoup changé, il n'y avait pas eu de traitement spécifique fait depuis la sortie de l'hôpital. Les tumenrs étaient aussi fluctuantes, la peau était devenue un peu plus rouge à leur niveau, mais il n'y avait pas eu d'ouverture spontanée.

Je prescrivis le traitement mixte (25 centigr. d'iodure, gros comme un pois d'onguent mercuriel en friction quotidienne) et malgré ces doses minimes, l'enfant, que j'ai revu hier et que je vous présente aujourd'hui, s'est amélioré ; les tumeurs sont un peu moins grosses et l'os lui-même est diminué ; l'état général de l'enfant est excellent ; sa fontanelle est presque fermée. Je suis de plus en plus convaincu de la vérité de mon premier diagnostic et je me propose de poursuivre maintenant l'épreuve thérapeutique à doses suffisantes.

M. Jacquet. — Je crois qu'il s'agit d'abcès froids plutôt que de gommes.

M. E. Besnier. — Les tumeurs fluctuantes qui siègent au niveau de la malléole sont souvent difficiles à diagnostiquer quant à leur nature. J'ai vu chez un adulte, dans un cas analogue, le diagnostic osciller longtemps entre l'abcès froid et la gomme. M. Nélaton peut-il nous dire s'il existe ici des lésions osseuses ou périostiques ?

M. Nélaton. — L'article est indemne. Le périoste est intéressé ; je crois à l'existence d'un abcès froid.

M. Feulard. — Je pense cependant qu'il s'agit de gommes syphilitiques. Si peu active que soit la marche des suppurations tuberculeuses, je m'étonne cependant que depuis plus de trois mois qu'évoluent ces lésions et avec une peau aussi amincie, elles ne se soient pas ulcérées ; ces suppurations n'ont aucune tendance à la régression spontanée et je ne connais que les gommes syphilitiques qui, déjà ramollies et avec la peau qui les recouvre rouge et amincie, soient susceptibles, sous l'influence du traitement, de guérir sans ouverture, et ici il y a déjà une légère diminution des tumeurs. Le traitement spécifique, pour diverses raisons, a été différé jusqu'ici ou insuffisant, mais je suis sûr que, poussé à des doses suffisantes, il amènera la guérison.

M. Tenneson. — Je pense également que le traitement antisyphilitique, mais le traitement mixte, guérira cet enfant. J'ai observé plusieurs cas de ce genre qui ont guéri de cette façon.

M. E. Besnier. — Le traitement antisyphilitique fait disparaître souvent des gommes qui semblaient prêtes à s'ouvrir, et ce n'est pas une de ses actions les moins étonnantes que ce pouvoir de régression sur les tumeurs gommeuses ramollies. Je demande que le petit malade nous soit présenté dans la prochaine séance.

### Histologie pathologique de l'herpes gestationis.

Par MM. Leredde et Perrin.

Les auteurs communiquent une note sur l'étude microscopique de l'herpes gestationis. On observe dans le derme des amas embryonnaires périvasculaires. A la périphérie de ces amas on trouve d'abondantes cellules éosinophiles. Le derme à distance des vaisseaux en est infiltré. Les vésicules microscopiques sont remplies des mêmes éléments.

L'étude complète des lésions et leurs rapports avec celles de la maladie de Dühring seront publiés dans les *Annales de Dermatologie*.

---

### Sur un cas probable de lupus ulcéreux et végétant avec déformation en groin de la face.

Par MM. H. Hallopeau et E. Jeanselme

Ce malade a séjourné pendant longtemps dans divers services de l'hôpital Saint-Louis, en dernier lieu dans celui de M. Lailler et le nôtre. Il a été jusqu'à ces derniers temps impossible de formuler le diagnostic de sa dermatose : l'étiquette de *problème* que lui avait appliquée notre regretté maître en est le témoignage.

Aujourd'hui la situation s'est modifiée et permet d'arriver à une interprétation au moins très vraisemblable.

L'observation peut être résumée ainsi qu'il suit :

G..., âgé de 51 ans, entre le 28 octobre 1890 au n° 65 de la salle Bazin. Son père avait une ulcération au-dessous de l'angle du maxillaire droit.

Il a mené de 25 à 31 ans l'existence la plus aventureuse : voyageur de commerce, il a séjourné de 1864 à 1868 au Brésil et, de 1869 à 1871, au Pérou ; il a vécu au milieu des Indiens, dans les Cordillières, subissant des privations de toutes sortes.

En 1870, pendant son séjour au Pérou, débutent les ulcérations dont il a été depuis lors constamment atteint : la première se produit sur la face dorsale de l'avant-bras gauche, au voisinage du poignet ; elle avait été précédée d'une tuméfaction localisée : elle s'est étendue graduellement et a persisté durant trois années.

Concurremment, son nez s'est tuméfié d'une manière assez notable pour que la respiration fût gênée.

Six mois après, apparaît un bouton à la partie postérieure de la jambe gauche : il s'ulcère bientôt en même temps que les parties voisines se tuméfient ; la cicatrisation de cette ulcération n'est obtenue qu'au bout de trois ans. Une ulcération s'est produite à la jambe droite, dans la région

symétrique ; une autre s'est développée sur le bord externe du gros orteil correspondant.

D'après le dire du malade, les Indiens appelaient ces ulcères les huttos et les rapportaient à la piqûre de certaines mouches : il est possible qu'il se soit agi là de boutons des pays chauds.

Dans le même temps, il se développe une ulcération au milieu de la joue droite.

Le malade rentre à Paris au moment de la Commune, deux ans après le début de sa maladie. En 1872, son voile du palais commence à s'ulcérer. En 1873, l'extrémité tuméfiée de son nez s'ulcère également.

En 1878, les ulcérations du nez et de la voûte palatine persistant, il entre dans le service de M. Fournier ; il y suit un traitement par l'iodure de potassium à la dose de 3 grammes par jour : de l'emplâtre de Vigo est appliqué sur l'ulcération du nez, sans résultat.

En 1879, l'ulcération envahit la face externe de la narine gauche et la lèvre supérieure ; celle-ci commence à se tuméfier et à être projetée en avant. Le malade fait, en 1880, un séjour de cinq mois dans le service de M. Besnier ; il y prend de nouveau de l'iodure de potassium ; il évalue à deux ans la durée du temps pendant lequel il a été soumis à cette médication ; il assure n'en avoir jamais retiré aucun bénéfice.

Au commencement de 1885, la lèvre inférieure s'ulcère à son tour. Il entre le 27 octobre 1886, dans le service de M. Lailler : l'extrémité du nez est alors complètement détruite ; on voit, en son lieu et place, des ulcérations recouvertes de croûtes ; les ailes et la cloison sont dénudées.

Les lèvres, très épaissies, sont projetées en avant, la face prend ainsi, d'après la comparaison de M. Lailler, de la ressemblance avec un *groin*.

On remarque sur la face externe de la lèvre supérieure, au-dessous du nez, une surface d'un rouge blanchâtre, dépourvue de moustaches : c'est une cicatrice.

La voûte palatine est déprimée, recouverte de bourgeons qui lui donnent un aspect papillomateux, il en est de même du voile du palais, en partie détruit : la luette n'existe plus ; les tissus de toute cette région ont une apparence granuleuse et lardacée. Les incisives sont le siège d'une malformation qui consiste en une atrophie du bord libre qu'un sillon transversal sépare du corps de la dent. On voit, sur le dos du poignet gauche et à la partie inférieure des deux jambes, des cicatrices blanchâtres et froncées. La voix est altérée : il y a de la dysphonie et du cornage. L'examen du thorax n'y révèle aucune altération.

Le malade est traité à l'intérieur par la teinture d'iode à la dose quotidienne de 16 gouttes ; les ulcérations sont successivement cautérisées avec le chlorure de zinc et le galvano-cautère. Dans les intervalles, elles sont pansées avec la pommade à l'iodhydrargyrate de mercure. On pratique également des scarifications ; après quelques améliorations passagères, le malade sort le 20 août 1887 avec la note : état stationnaire.

L'ulcération qui a détruit inférieurement le nez mesure actuellement 5 centim. verticalement sur 3 centim. transversalement ; sa surface est rouge, couverte de bourgeons peu saillants et non indurée ; ses bords sont irréguliers et taillés à pic ; l'orifice droit des fosses nasales n'est plus

représenté que par une fente verticale mesurant un demi-centim. de hauteur sur un demi-millim. de largeur.

La lèvre supérieure forme une saillie d'environ trois centim. dans son tiers médian ; elle présente dans cette partie une cicatrice qui remonte jusqu'à l'orifice nasal. Le bord libre est considérablement tuméfié ; son pourtour atteint 7 centim, ; il est parsemé d'ulcérations ; celles de gauche sont recouvertes de croûtes noirâtres ; la commissure droite est également ulcérée.

La lèvre inférieure est de même tuméfiée et ulcérée ; des végétations la surmontent et se continuent en arrière sur la face muqueuse jusqu'au sillon gingivo-labial ; elles occupent toute la moitié droite de cette lèvre ; il se produit incessamment un écoulement abondant de salive.

L'examen du larynx, pratiqué par M. Potiquet, donne les résultats suivants : l'épiglotte est tuméfiée et comme boursouflée, elle forme un relief de près d'un centimètre ; sa partie gauche est ulcérée. Il résulte de sa tuméfaction qu'elle forme un bourrelet rétrécissant l'orifice laryngé. Les cordes vocales supérieures présentent la même tuméfaction. L'aspect de ces altérations rappelle celui du lupus, avec ces différences que la muqueuse est beaucoup plus rouge qu'elle ne l'est d'ordinaire dans cette affection et qu'elle présente un aspect fongueux.

Il n'y a pas d'adénopathies de voisinage.

Depuis 1891, le malade, sorti de l'hôpital, est revenu de temps à autre nous trouver et son état s'est constamment aggravé.

Actuellement, le centre de la face est occupé par une ulcération qui s'étend verticalement du quart supérieur du nez à la lèvre supérieure, et transversalement d'une joue à l'autre sur une largeur de six centimètres ; le nez est détruit dans ses trois quarts inférieurs ; l'ulcération qui le remplace est végétante et entourée d'un rebord saillant à contours serpigineux ; sa consistance est ferme ; sa couleur rappelle celle de sucre d'orge ; les orifices des narines sont rétrécis au point de ne pouvoir admettre, celui de droite qu'un porte-plume, celui de gauche qu'un stylet.

La lèvre supérieure toujours tuméfiée est moins saillante ; elle ne mesure plus que 5 centimètres d'épaisseur sur sa face muqueuse ulcérée et végétante.

La lèvre inférieure est en partie détruite, de telle sorte que les dents sont mises à nu.

Toute la face antérieure du menton est recouverte d'une surface saignante et végétante de couleur rouge, mesurant 12 centimètres transversalement sur 6 verticalement.

*Un groupe de nodules s'est développé sur la joue droite. Ces nodules sont saillants et mous, de coloration sucre d'orge. Certains d'entre eux ont laissé des dépressions cicatriciels. Ce groupe d'éléments mesurant 1 centim. de diam. paraît constituer une plaque lupique.*

On voit sur la joue gauche une ulcération recouverte de croûtes.

Les paupières sont œdémateuses.

Le malade s'alimente difficilement, il est affaibli ; il ne présente pas de lésions viscérales. Les inoculations des produits morbides à trois cobayes ont donné des résultats négatifs.

En résumé, G... est atteint de dermatoses dont le début remonte à 21 ans ; elles ont d'abord affecté les membres et y ont laissé des cicatrices auxquelles des cautérisations réitérées ont enlevé tout caractère particulier. Peu après, une ulcération a détruit lentement le nez, s'est propagée aux lèvres et les a ulcérées, donnant à la physionomie du malade un aspect particulièrement étrange; puis elle a envahi les muqueuses de la voûte palatine et du larynx.

Quelle est la nature de cette maladie? Quand on se trouve en présence d'une affection ulcéreuse de la face et des muqueuses des premières voies, on peut se demander si l'on a affaire à de la syphilis, à du farcin, à de la lèpre, à un épithélioma ou à une tuberculose lupique ou non. Pour ce qui est de la syphilis, nous avons une pierre de touche, le traitement; or ce malade a pris pendant deux ans une dose considérable d'iodure de potassium ; nous l'avons nous-mêmes traité par ce médicament ; jamais il ne s'est produit, sous son influence, aucune amélioration.

Les résultats négatifs des inoculations qui ont été pratiquées par l'un de nous à des cobayes prouvent catégoriquement qu'il ne s'agit pas d'un farcin chronique.

L'absence complète de tubercules et de troubles sensitifs permet d'affirmer qu'il ne s'agit pas d'un cas de lèpre. La longue durée de la maladie, l'absence d'adénopathies et l'absence de toute saillie indurée permettent d'affirmer qu'il ne peut être question d'un épithélioma.

Reste l'hypothèse d'un lupus.

Pendant très longtemps, il a été impossible de trouver des arguments décisifs en faveur de ce diagnostic, les nodules caractéristiques faisant défaut; la déformation si particulière qui résultait des saillies des lèvres coïncidant avec la destruction des trois quarts inférieurs du nez n'a encore cas été signalée dans aucun cas de cette maladie. On conçoit que Lailler s'en soit tenu à l'étiquette de *problème*.

Le groupe de papules qui s'est développé récemment sur la joue droite nous paraît devoir faire pencher aujourd'hui la balance en faveur de ce diagnostic, auquel on arrive également par exclusion.

---

### Orchialgie parasyphilitique bilatérale ; guérison par l'extirpation des vaginales.

Par M. ÉTIENNE ROLLET de (Lyon).

Jean-Marie M..., âgé de 19 ans, né à Lyon, boulanger. Père mort très âgé, mère morte à 62 ans d'une affection pulmonaire aiguë. Huit frères ou sœurs dont sept bien portants, une sœur morte en couches.

Excellente santé habituelle, pas de rhumatisme, pas d'alcoolisme. Vers a fin de janvier 1891, ce malade a eu une blennorrhagie ayant duré un

mois, avec épididymite à gauche. Un mois après le début de sa blennorrhagie, il constate dans la rainure balano-préputiale une ulcération à laquelle il n'attache pas d'importance.

En juin 1892, séjour de quarante jours à l'Antiquaille, service de M. Cordier. Il avait une hydrocèle droite que l'on ponctionna deux fois; il sortit un liquide citrin. On lui donnait du sirop de Gibert.

En novembre, le liquide s'était reproduit.

15 février 1893. Le malade entre à la clinique de l'Antiquaille, il est porteur d'une hydrocèle droite. Dans l'épididyme gauche, on sent un peu de tuméfaction et d'induration au niveau de sa tête. Sur la paroi thoracique antérieure, quelques papules cuivrées, ainsi que sur les membres. Sur l'amygdale droite, deux érosions, quatre semblables à gauche. Pléiades ganglionnaires bi-inguinales, ganglions durs, mobiles, indolents. Chapelet de même nature des deux côtés de la nuque. A la verge, la muqueuse préputiale est un peu indurée; cicatrice dans le sillon gauche.

On ponctionne le lendemain l'hydrocèle, il sort 60 gr. d'un liquide citrin. Deux pilules de Ricord et 2 gr. d'iodure de potassium.

Le 24. Le liquide s'est reproduit en partie.

2 mars. Deuxième ponction, liquide citrin, injection d'eau phéniquée à 5 p. 100. Suspensoir. Continuation du traitement spécifique.

Le 10. Le liquide s'est reproduit, douleurs.

Le 15. Ponction au trocart, frictions mercurielles.

10 avril. Le malade sort guéri de l'hydrocèle droite.

8 janvier 1894. Le malade vient demander une consultation. On ajoute au traitement spécifique des calmants et antispasmodiques. Vives douleurs spontanées et provoquées au niveau des deux testicules. Testicule gros et douloureux à droite, hydrocèle à gauche.

10 mars. Même état, traitement interne.

5 avril. Le malade rentre dans le service pour des douleurs siégeant dans les deux bourses. Ces douleurs apparaissent surtout le soir, après le travail de la journée; elles sont continues, gênent et ennuient le malade qui réclame une opération.

Le 10. Après anesthésie à l'éther et précautions antiseptiques, M. Rollet fait une incision à la face antérieure du scrotum droit. On tombe sur une vaginale épaissie. On extirpe cette vaginale avec peine, elle adhère au testicule. Rien à l'épididyme ni au testicule qui semble cependant un peu gros. La cavité de la vaginale n'existe plus, pas de liquide. Un plan de sutures au catgut sur la tunique fibreuse, un plan de sutures au fil métallique pour la peau, pas de drainage. Même incision à gauche, liquide citrin dans la vaginale. Extirpation totale de la vaginale, rien au testicule, rien à l'épididyme. Sutures, pas de drain.

Le lendemain, le malade ne ressent aucune douleur.

Les suites de l'opération ont été très simples. La réunion immédiate a été complète. Le malade a quitté le service, n'ayant point eu de douleurs depuis le jour de l'opération.

Chez ce malade, nous n'étions pas en présence d'une névralgie testiculaire simple, sans altération de la glande, de l'irritabile testis

des anciens auteurs, ni même, ce malade étant syphilitique, d'une topoalgie parasyphilitique neurasthénique, comme M. Fournier en a décrit certaines formes dans d'autres organes.

Il y avait constatation d'une lésion, d'une hydrocèle à droite, puis à gauche.

Nous pensons que l'hydrocèle a été symptomatique de lésions épididymaires syphilitiques secondaires : l'épididymite avait été légère à gauche, latente à droite, mais ne pouvait plus être reconnue *de visu* au moment de l'opération. Ces lésions se sont compliquées d'état névralgique. Les douleurs bilatérales n'étaient point attribuables à une cause mécanique, qui différait du reste de chaque côté : à droite symphyse vaginale, à gauche vaginalite séreuse. Il s'agissait, croyons-nous, d'une orchialgie parasyphilitique.

Le traitement interne spécifique ou calmant, a été impuissant, et l'excision complète des tuniques vaginales a mis fin immédiatement aux douleurs soit spontanées, soit provoquées.

Comment a agi l'intervention chirurgicale ? Nous ne pouvons émettre que des hypothèses à ce sujet, mais nous ferons remarquer que cette opération simple et sans gravité a donné les résultats désirés, alors qu'on aurait pu songer chez ce malade à une castration.

---

## Éruption iodoformique. Cas rare d'intolérance pour l'iodoforme chez une indigène.

Par M. L. RAYNAUD, chef de clinique à l'École de médecine, médecin adjoint de l'Hôpital civil d'Alger.

M. Cathelineau, dans la séance du 16 février 1893 de la Société Française de dermatologie et de syphiligraphie, signalant trois cas d'éruption iodoformique, déclarait que de telles observations sont rares.

C'est cette rareté et aussi la gravité et la répétition des accidents d'intoxication qui se sont présentés à cinq reprises différentes chez notre malade qui nous décident à faire connaître l'observation suivante :

*Première intoxication.* — En octobre 1890, la nommée Angélique K..., 26 ans, indigène, entrait à l'hôpital de Mustapha, salle Andral, pour des ulcérations siégeant à la région postérieure de la jambe droite, consécutives à des varices.

Un pansement iodoformé occlusif fut appliqué sur ces ulcérations. Ce pansement fut laissé sur les plaies pendant vingt-quatre heures.

Dès les premières heures, la malade ressentit un prurit intense dans tout le membre inférieur. Les souffrances devenant trop vives, le pansement fut enlevé. *Les ulcérations avaient augmenté en étendue et en pro-*

*fondeur* et avaient pris une coloration vineuse, livide, de fort mauvais aspect. *Un érythème écarlate* et *de nombreuses vésicules blanchâtres* avaient envahi tout le membre inférieur qui était tuméfié et œdématié à tel point que l'affection fut prise au début pour un érysipèle. Tous les symptômes s'amendèrent et disparurent après une dizaine de jours. Pendant toute la durée de l'érythème (huit jours) la température se maintint entre 38° et 40°.

*Deuxième intoxication.* — En août 1891, la même Angélique K... vint à l'hôpital, pour se faire enlever une aiguille qu'elle s'était enfoncée dans la paume de la main.

L'aiguille ayant été retirée, un pansement avec compresses iodoformées et poudre d'iodoforme lui fut appliqué. Ce pansement ne devait être renouvelé que trois jours après son application, mais la malade ne put le supporter que quelques heures, car elle ressentit de vives démangeaisons qui la contraignirent à l'enlever.

La main tout entière et l'avant-bras étaient couverts de *petites vésicules blanches réunies par une rougeur intense*. Les jours suivants, malgré un pansement au liniment oléo-calcaire, puis à la vaseline boriquée, les démangeaisons continuèrent. La main et l'avant-bras furent le siège d'une *desquamation* complète. Les *ongles* tombèrent par écailles, la peau s'arracha par lambeaux. Des *fissures* se produisirent non seulement dans les plis articulaires, mais dans toute la main et au poignet.

Les doigts de la main gauche qui avaient servi à défaire le pansement et à gratter la main droite furent atteints de lésions identiques.

Ce n'est qu'au bout de *trois mois* que la main reprit son aspect normal, et que les fissures produites par l'iodoforme disparurent.

Pendant la période aiguë de l'inflammation (huit jours) la température se maintint élevée.

*Troisième intoxication.* — En mars 1894, notre malade vint au service de la consultation pour une métrite légère.

Un tampon à la glycérine iodoformée fut placé dans le vagin. La malade le conserva douze heures, mais elle ressentit une violente sensation de brûlure du côté des organes génito-urinaires. Un érythème avec de nombreuses vésicules eczématiformes apparut sur les cuisses et le ventre. La région abdomino-périnéale était douloureuse et tuméfiée. La miction était pénible. C'est à peine si la malade pouvait verser quelques gouttes d'urine après de douloureux efforts. Une constipation complète dura quatre jours, pendant lesquels la température fut toujours au-dessus de 37°.

L'érythème et les vésicules disparurent en huit jours sous l'influence des bains tièdes.

Examinée au spéculum quinze jours après la disparition des symptômes énumérés, la malade présente de *nombreuses ulcérations vulvaires* et du *vaginisme*. Elle attribue cette aggravation de son état à l'iodoforme. De plus, avant l'application du tampon iodoformé, la malade avait à la région postérieure de la jambe droite des ulcérations ; sous l'influence de l'iodoforme, ces ulcérations ont augmenté d'étendue et ont suppuré davantage.

*Quatrième intoxication.* — Quelques jours après, en avril 1894, la

malade entre à l'hôpital, à la clinique médicale (professeur M. Gros), pour son vaginisme et des ulcérations à la jambe.

Les antécédents au point de vue de l'iodoforme étant inconnus, un pansement avec poudre d'iodoforme et compresses lui fut appliqué. Les mêmes phénomènes se produisirent : érythème, vésicules, démangeaisons, fièvre. Les plaies des jambes au lieu de se cicatriser se creusèrent davantage et s'élargirent. Les ulcérations de la vulve et du vagin s'étendirent et augmentèrent en nombre ; le vaginisme s'accentua.

Les mains qui servaient à gratter la jambe droite furent le siège d'un érythème avec vésicules miliaires qui se termina par une desquamation et des fissures analogues à celles rapportées au début de l'observation.

*Cinquième intoxication.* — Le 24 avril, la malade consent à mettre *sur une surface absolument saine de la poitrine*, un gramme d'iodoforme en poudre maintenu par une compresse. Au bout de trois heures, les démangeaisons devinrent si vives que la malade enleva poudre et compresse.

L'érythème et les vésicules blanchâtres apparurent cette fois encore, mais les vésicules furent surtout nombreuses sur la poitrine, l'érythème s'étendit sur toute la surface du corps. La face fut respectée, sauf le menton qui fut dans la suite le siège d'une desquamation furfuracée.

Cet érythème se montra sous la forme de larges placards de coloration rose vif, irréguliers et se réunissant les uns aux autres. La muqueuse buccale et pharyngienne ne présenta rien d'anormal.

Cet érythème s'accompagna d'un prurit intense et d'*insomnie*.

La température s'éleva jusqu'à 39°,6 et dura cinq jours, au bout desquels l'éruption disparut peu à peu.

L'iode put être décélé plusieurs fois dans l'urine.

Les ulcérations vulvaires et vaginales, malgré un traitement émollient, bains d'amidon, cataplasmes, etc., mirent près de deux mois pour disparaître. Elles étaient dues certainement à l'application de l'iodoforme, car l'écoulement vaginal n'était pas assez abondant pour avoir amené pareille irritation. De plus, elles avaient paru le lendemain de l'application de cette poudre, et au même moment les plaies de la jambe avaient pris un mauvais aspect.

Réflexions. — Nous avons eu affaire ici à une malade présentant une idiosyncrasie bien particulière à l'égard de l'iodoforme. Nous voyons, en effet, qu'une application d'iodoforme sur une plaie a pu amener à la fois une éruption généralisée avec courbature et fièvre, et une irritation spéciale de la plaie qui a pris mauvais aspect, et, au lieu de se cicatriser, s'est creusée profondément. Un tampon iodoformé mis dans le vagin a pu aussi s'accompagner d'érythème de l'abdomen et des cuisses, et provoquer des ulcérations et excoriations de la muqueuse vulvaire. Bien plus, un gramme d'iodoforme placé pendant trois heures sur la *peau saine* produit une éruption généralisée avec intoxication intense.

Matsche (*Therap. monast.*, octobre 1893) a aussi signalé un fait

semblable d'action de l'iodoforme par contact avec une surface de peau saine.

Chaque fois que notre malade a été traitée à l'iodoforme, elle a eu les mêmes symptômes : aggravation des plaies, érythème avec vésiculation et desquamation furfuracée consécutive, prurit intense, insomnie et fièvre, phénomènes qui ont pu être confondus une fois avec un érysipèle.

La teinture d'iode appliquée sur la peau a produit une intoxication identique, bien que moins grave. Jamais notre malade n'a eu de vomissements ou de saveur iodoformique dans la bouche.

Ajoutons qu'elle n'est pas hystérique, et qu'elle n'a aucun antécédent morbide.

C'est le premier fait d'intoxication par l'iodoforme que nous ayons remarqué chez les indigènes, et pourtant toutes les plaies de nos indigènes algériens sont traitées par cette substance sans qu'aucun d'eux n'ait jusqu'à présent, à notre connaissance, présenté une semblable intolérance.

*Le secrétaire,*

JEANSELME.

# REVUE DES SOCIÉTÉS SAVANTES

## SOCIÉTÉ DES MÉDECINS DE VIENNE (1)

*Séance du 15 février 1895.*

### De la gangrène chez les hystériques.

M. A. Narath rapporte un cas de gangrène chez une hystérique, gangrène produite artificiellement à l'aide du vert de Schweinfurt. Ce cas est analogue à celui qui a été observé à la clinique de Gussenbauer, et qui avait été décrit, il y a deux ans, par Erl, des Linz, comme gangrène hystérique spontanée. Une observation attentive à la clinique montra qu'il s'agissait d'une lésion artificielle que la malade s'était faite avec de la potasse, et elle pouvait, par des applications diverses et de durée variable du caustique, provoquer les efflorescences les plus différentes : érythèmes, pomphi, herpès, bulles pemphigoïdes.

L'orateur croit que bon nombre de cas de gangrène spontanée sont déterminés artificiellement et n'ont rien à faire avec le zoster gangreneux décrit par Kaposi.

M. Winternitz rappelle une discussion semblable qui eut lieu, en 1880, à la Société, sur la gangrène symétrique. L'orateur observait en même temps des phénomènes analogues chez un tabétique ; il présenta à cette occasion deux lapins chez lesquels il avait provoqué des eschares sèches, tout à fait semblables à celles du malade, par des injections de chloroforme. Depuis lors, il a observé plusieurs hystériques avec de la gangrène, chez lesquelles il avait toutes raisons d'admettre qu'il s'agissait de gangrène due à des injections de chloroforme.

M. Kaposi fait remarquer, à propos du cas actuel, qu'il est souvent très difficile de distinguer cliniquement une eschare artificielle produite par une pâte caustique ou la potasse caustique de celle d'une gangrène spontanée chez une hystérique et de celle d'un zoster gangreneux. Aussi l'orateur tient-il à rappeler les caractères qu'il a déjà indiqués et qui permettent d'avoir des points de repère certains pour le diagnostic.

Il faut faire abstraction ici du zoster gangreneux proprement dit dans lequel il se produit, dès le début, au-dessous d'un groupe de vésicules hémorrhagiques une eschare de la partie supérieure du derme, parce que, en dehors de la concordance avec le trajet des nerfs, les rapports sont tout aussi difficiles à analyser.

Dans chaque cas de zoster vésiculeux typique, pourvu qu'il y ait des groupes nombreux et rapprochés de vésicules, on voit toujours quelques groupes ou efflorescences, et, à travers leur sérosité claire et leur enve-

(1) *Wien. med. Presse*, p. 226, et *Wien. klin. Wochensch.*, p. 144.

loppe épidermique intacte, une hémorrhagie punctiforme ou la nécrose du corps papillaire.

Ainsi, chez cette infirmière qui avait eu 13 éruptions de zoster, il y avait des parties qu'on aurait dit arrosées avec l'acide sulfurique. Seulement les points gangrenés brillaient à travers l'enveloppe vésiculaire.

La même caractéristique existe pour la gangrène spontanée et le zoster gangreneux hystérique, abstraction faite des autres caractères typiques de ce dernier.

Il faut avoir eu occasion d'observer ces périodes dans un cas de ce genre, caractérisées d'abord par une simple rougeur congestive circonscrite avec tuméfaction légère, ensuite par des vésicules ou des bulles, et après apercevoir la couleur gangreneuse de la partie supérieure du derme à travers l'épiderme et la bulle encore intacts. Car les cautérisations doivent avant tout détruire, mortifier l'épiderme. Par conséquent, tant que dans un cas on ne voit que des eschares et non ces phases préliminaires, on peut toujours supposer l'intervention d'un agent caustique.

M. Riehl a présenté, en 1893, un cas de gangrène de la peau chez une hystérique. Cette malade fut pendant longtemps très étroitement surveillée parce qu'on croyait à une simulation, on examina à plusieurs reprises les bulles et les eschares, sans jamais trouver un agent caustique.

On sait très peu de chose sur l'apparition de la gangrène de la peau par des influences nerveuses.

On sait que dans l'herpès zoster il se produit souvent dans les nerfs périphériques ou dans un ganglion, des altérations pathologiques, et en connexion avec elles, avec ou sans processus inflammatoires exsudatifs antérieurs, sur la peau, très fréquemment de la gangrène. Quant au mode suivant lequel les troubles de la fonction nerveuse déterminent la gangrène, on ne sait en réalité rien, — il n'y a que des théories dont les plus généralement admises se rattachent surtout à l'influence des vaso-moteurs ou des nerfs trophiques.

M. Singer a observé, il y a deux ans, dans le service du professeur Mosetig, un cas de gangrène hystérique. En ce qui concerne la différenciation de la simulation de la gangrène d'avec la gangrène spontanée chez une hystérique, l'orateur signale comme criterium important les données suivantes : dans la gangrène trophonévrotique, la plaque nécrosée se détache toujours nettement au début des parties environnantes pâles, non modifiées, tandis que dans la gangrène artificielle la périphérie des parties directement atteintes présente des traces de manipulations. Dans le cas qu'il a cité, Singer a observé dans une récidive de gangrène de petites éruptions de zoster gangreneux au pourtour de la gangrène. Ces vésicules zostériennes avec gangrène consécutive ne peuvent pas être provoquées artificiellement et sont une preuve de la spontanéité du processus.

M. Neumann rappelle le cas de gangrène spontanée qu'il a présenté autrefois, dans lequel il y avait une très large eschare sur l'avant-bras, la poitrine, etc. Quelques membres de la Société, notamment Billroth, pensèrent qu'il s'agissait peut-être d'une gangrène provoquée artificiellement. L'examen clinique montra que l'on avait bien affaire à une gangrène spontanée.

A. Doyon.

*Séance du 22 février* (1).

**Dermatite provoquée par le contact d'une primulacée.**

M. Riehl présente une plante appartenant à la famille des primulacées — la primula obconica — qui a été introduite il y a quelques années de Chine en Europe et dont le contact détermine une violente dermatite. La cause de cet érythème tient à la présence sur la plante de poils courts dont l'articulation terminale porte de petites vésicules remplies de liquide, qui se rompent au contact et exercent sur la peau une vive irritation.

A. Doyon.

## CLUB MÉDICAL DE VIENNE

*Séance du 13 février 1895.*

**Gomme de l'orbite.**

M. Königstein. — Ce cas concerne une femme qui, il y a cinq semaines, est venue consulter l'auteur pour une diminution de la vue. A gauche, exophtalmie assez marquée, pas de symptômes inflammatoires externes, tuméfaction prononcée de la région sus-orbitaire. On constate un affaiblissement considérable du pouvoir visuel de l'œil gauche, le bulbe ne peut pas se mouvoir également bien dans toutes les directions; diplopie et phénomènes très caractérisés de stase. Au toucher, tumeur du volume d'une petite pomme dans l'os frontal, et qui s'étendait au-dessus du rebord orbitaire sur la paroi supérieure de l'orbite. Au niveau du bord orbitaire la tumeur était élastique, molle, fluctuante. En même temps, il existait sur le maxillaire inférieur du côté droit, au voisinage de l'articulation, une tumeur beaucoup plus volumineuse et ayant les mêmes caractères; en outre le genou gauche était douloureux et tuméfié.

La tumeur du maxillaire avait été opérée à plusieurs reprises, et il avait existé antérieurement au niveau de la clavicule, une tumeur qu'on avait ouverte ou raclée.

En raison de la multiplicité des tumeurs et de leur caractère en apparence identique, on pensa à un ostéosarcome, d'autant plus que la malade niait énergiquement toute maladie syphilitique. Mais l'aspect relativement bon de la malade, la longue durée de l'affection, ne permettant pas de croire au caractère malin des tumeurs, on diagnostiqua, malgré les dires de la malade, une affection gommeuse, et on prescrivit l'iodure de potassium à haute dose. Les résultats furent aussi rapides que décisifs. Les tumeurs, les douleurs du genou, l'exophtalmie, la stase papillaire, etc., disparurent presque complètement. Ce cas est surtout intéressant en ce que les affections syphilitiques de l'orbite sont rares.

**Ictère à la période précoce de la syphilis.**

M. Ullmann présente un jeune homme de 19 ans, chez lequel il survint, sans le plus léger malaise subjectif des voies digestives, tous les symp-

(1) *Wien. mediz. Presse,* 1895, p. 303.

tômes d'un ictère catarrhal, dans le cours des premiers accidents d'une syphilis secondaire. Le traitement spécifique amena la disparition des symptômes syphilitiques, mais non de l'ictère. Il ne fut pas modifié par l'usage des alcalins. L'auteur a, dans ces dernières années, observé de nombreux cas dans lesquels un ictère est survenu en même temps que le premier exanthème ou une récidive précoce. On n'a pas encore de données assez précises pour décider si, dans ce cas, il s'agit d'un ictère purement hépatogène ou hématogène ou syphilo-toxique.

M. Pick. — L'ictère peut survenir accidentellement dans le cours de la syphilis, mais il peut être aussi provoqué par le virus syphilitique; ces cas ont une marche rapide et favorable. Par contre, il y a des formes très persistantes ; l'auteur cite un cas d'hépatite interstitielle de nature syphilitique.

### Dermatite papillaire du cuir chevelu.

M. Ullmann a observé dans la région de la nuque, chez un homme de 50 ans, ayant d'ailleurs toujours eu une bonne santé, un infiltrat de la dimension de la paume de la main, rouge bleu, assez dur, verruqueux en quelques points et recouvert de nombreuses pustules. Tout autour se trouvait une grande quantité d'infiltrats plus récents, rouge clair, de l'étendue d'une lentille à celle d'une pièce de 50 centimes. Il aurait existé, trente ans environ auparavant, en ce même point, une maladie analogue de la peau ; elle aurait disparu spontanément ou serait restée stationnaire, sans que le malade eût fait aucun traitement. Depuis dix-huit mois les malaises ont augmenté.

L'infiltrat a envahi toutes les couches de la peau et même le tissu conjonctif sous-cutané; cet infiltrat est le résultat de la confluence d'infiltrats plus petits, qui se produisent par infiltration inflammatoire des follicules pileux. Le processus progresse ensuite par contiguïté. La persistance de la maladie, son siège constant à la limite de la nuque et des cheveux ont de tout temps intéressé les médecins, sans qu'on soit parvenu jusqu'à présent à découvrir la nature de cette rare affection.

M. Kaposi a reconnu et décrit, il y a vingt-cinq ans, le caractère spécifique de la maladie. C'est le pian ruboïde (variété de frambœsia) d'Alibert, le sycosis (vrai) du cuir chevelu de Rayer, le sycosis frambœsiforme d'Hebra. Pelizarri, Dubreuilh et Mibelli pensent qu'il s'agit ici, non d'une acné kéloïdienne, mais d'une néoplasie *sui generis* ayant son siège dans le derme, qui, partant des follicules pileux et des follicules, est située dans la couche réticulaire du derme. La formation fibreuse du tissu conjonctif qui n'est traversée que par un petit nombre de cellules rondes détermine par compression l'atrophie de la plupart des follicules pileux et, par suite, celle des poils et des glandes sébacées, de telle sorte qu'à leurs périodes terminales les parties atteintes en imposent par leur dureté et leur état glabre, pour des nodosités kéloïdiennes. Elles en diffèrent, abstraction faite de la production continue des pustules, par l'hypertrophie et la néoformation de vaisseaux dans le corps papillaire, symptômes qui existent ici, mais qui manquent constamment dans la kéloïde vraie et la kéloïde cicatricielle.

L'étiologie de cette affection, dont le siège de prédilection est la région comprise entre la nuque et la limite des cheveux, est encore complètement inconnue. A. Doyon.

## SOCIÉTÉ VIENNOISE DE DERMATOLOGIE (1)

*Séance du 28 novembre 1894.*

### Nævus mollusciforme congénital.

M. S. Kohn présente un garçon de 9 ans et demi, atteint depuis l'âge de 4 ans d'une affection du bras gauche pour laquelle il demande l'avis de la Société.

M. Kaposi pense qu'il s'agit d'un nævus mollusciforme congénital. Ces formes sont encore susceptibles d'un développement ultérieur, parce qu'une partie quelconque de tissu prolifère, comme le tissu conjonctif, les vaisseaux ou les tissus graisseux ; ou bien il peut se développer des névromes plexiformes.

M. Lang, en ce qui concerne le traitement, conseillerait dans ce cas, l'extirpation avec réunion immédiate, éventuellement la transplantation.

### Lupus traité par la transplantation de Thiersch.

M. Spiegler. — Dans deux cas de lupus vulgaire, dans lesquels on avait excisé les foyers lupiques, réuni la plaie par des points de suture et pansé avec la gaze iodoformée, on ne fit qu'au bout d'une semaine la transplantation directement sur les granulations.

### Alopécie en aires.

M. Ehrmann présente une malade atteinte d'alopécie en aires, traitée par la faradisation ; en quelques points les cheveux repoussés sont sans pigment, ce ne sont pas des cheveux lanugineux, mais des cheveux épais contenant de la moelle, ce qui prouverait que, dans l'alopécie, il s'agirait d'altérations profondes et que l'on a affaire non seulement à des troubles mycosiques mais encore à des troubles trophiques.

### Éléphantiasis consécutif à la syphilis.

M. Neumann présente une malade atteinte de gommes de la grande lèvre, la muqueuse vaginale est également envahie et il s'est produit des épaississements éléphantiasiques.

M. Ehrmann croit que, dans ce cas, l'éléphantiasis est en connexion directe avec la syphilis. L'examen microscopique des cas de ce genre montre des lymphangiectasies considérables, dont le point de départ est peut-être dans la syphilis.

M. Mracek. — Selon lui, la syphilis peut être la cause de l'éléphantiasis, toutefois il connaît aussi des cas dans lesquels la tuberculose chronique a été un facteur étiologique.

(1) *Wien. med. Presse,* 1895, p. 25.

M. Kaposi croit qu'entre la syphilis et l'éléphantiasis il n'y a pas d'autre rapport qu'entre l'éléphantiasis et toute autre affection pouvant entraîner l'hypertrophie du tissu conjonctif.

### Ictère et syphilis.

M. Neumann présente une malade qui a eu, il y a quatre semaines, une néphrite aiguë et il y a quelques jours un ictère sans symptômes gastriques et sensibilité du foie. Dans ces derniers temps, il a été question à plusieurs reprises du rapport de l'ictère et de la syphilis. L'orateur a publié onze cas de ce genre. Dans ces cas, il s'agit peut-être, soit d'un exanthème avec rétrécissement du canal cholédoque, soit de tuméfactions des glandes qui compriment la veine porte. Bien que l'ictère ait disparu sous l'influence du traitement spécifique, le diagnostic lui paraît douteux.

M. Lang est d'avis que l'ictère et la néphrite, dans les périodes précoces de la syphilis, ne sont pas rares. Relativement à la cause déterminante de l'ictère, il serait disposé à admettre encore une cause syphilotoxique, par conséquent une affection aiguë du foie que l'on pourrait mettre en parallèle avec les formes toxiques de l'affection hépatique.

M. Ehrmann a, dans beaucoup de cas, pu constater directement la stase dans la vésicule biliaire.

M. Mracek signale les symptômes passagers que l'on observe souvent dans la période de proruption de la syphilis, pour lesquels il n'existe pas de substratum anatomique; pour les expliquer, il faut attendre de mieux connaître le rôle des toxines dans la syphilis.

### Lupus érythémateux.

M. Kaposi présente un cas dans lequel on voit, dans la région de la pointe et du dos du nez, les symptômes de la séborrhée congestive. Hebra avait déjà dit que le lupus érythémateux pouvait procéder de la séborrhée congestive et que cette dernière affection s'observait aussi seule, sans donner lieu au lupus érythémateux.

### Orchite épidémique.

M. Nobl présente un jeune homme de 18 ans atteint d'orchite du côté gauche. Tumeur de la grosseur du poing d'un homme, très douloureuse, le testicule est surtout envahi. Pas de blennorrhagie ; par contre, il y a quinze jours, tuméfaction considérable des deux joues, avec fièvre, et peu de jours après, tuméfaction du testicule.

M. Mracek a observé récemment un cas dans lequel, en l'espace de huit jours, il est survenu de la gangrène et l'élimination du testicule tout entier.

M. Lang ne met pas en doute que, dans ce cas, il s'agit d'une contagion; souvent on voit l'orchite précéder la parotide, parfois la suivre, d'autres fois la maladie de la parotide manque complètement.

M. Nobl présente encore :

Un cas de **gommes du nez et des joues;**

Un cas de **perforation gommeuse du palais et nécrose du conduit lacrymal du côté gauche.**

A. Doyon.

# SOCIÉTÉ BERLINOISE DE DERMATOLOGIE

*Séance du 6 novembre 1894.*

*Président :* M. LASSAR. — *Secrétaire :* M. SAALFELD

## Herpès du pharynx.

M. ROSENBERG présente un cas d'herpès du pharynx qui s'étend sur le côté droit de la paroi postérieure du pharynx et les plis ary-épiglottiens et pharyngo-épiglottiens du même côté. Il s'agit d'un menuisier de 31 ans qui a été sujet plusieurs fois à des affections de la muqueuse de la bouche de nature inconnue. Il y a quatre jours il tomba malade, ayant une fièvre légère et des douleurs de la gorge. Lorsque M. Rosenberg le vit pour la première fois, il remarqua aux places indiquées des ulcérations rondes, au bord net et de la grandeur d'une lentille, couvertes d'une sécrétion minime jaunâtre. On ne fut plus en état de voir des vésicules, comme c'est la règle dans cette localisation.

## Œsipe.

M. O. ROSENTHAL ne veut ajouter que quelques mots à sa communication faite sur ce sujet au mois de juillet. A cette occasion, on avait fait entre autres objections que M. Rosenthal a refutées, celle que l'œsipe s'il est un peu ancien donne naissance à de nombreux micro-organismes. M. Rosenthal a fait une série d'expériences avec le même œsipe et les mêmes pommades démontrées au mois de juillet, qui furent conservées dans sa chambre sur une table près de la fenêtre et furent exposées à plusieurs reprises à l'air et au soleil. Dans ces quatre mois M. Rosenthal a fait huit séries d'expériences toujours en comparaison avec la vaseline et la lanoline. En général, aucune colonie ne s'est développée sur l'œsipe, au plus une à deux, mais jamais davantage que sur la lanoline, de sorte qu'aussi cette objection n'a pas de raison d'être.

M. CASPER cherche à expliquer la différence des résultats par la raison que les préparations avec lesquelles il a travaillé n'étaient pas les mêmes. Il a fait des expériences avec la lanoline et la cholestéarine, sur lesquelles il a vu un développement de micro-organismes.

## Gangrène circonscrite de l'avant-bras.

M. LEDERMANN présente une malade qui montre depuis quinze jours une gangrène circonscrite de l'avant-bras sans cause locale ou générale. Elle raconte qu'après avoir lavé, il y a quinze jours, avec de la soude, cette plaque s'était formée et avait grandi dès lors. Il n'y a ni diabète ni hystérie.

M. ROSENTHAL mentionne que Hebra rapporte une telle gangrène circonscrite à une cause locale, par exemple chez des laveuses à la cautérisation avec la lessive. M. Rosenthal a vu un tel cas et suppose la même étiologie chez la malade présentée.

M. SAALPELD, d'accord avec M. Rosenthal, a vu naître des affections sem-

blables si l'on prend par erreur pour cause thérapeutique, au lieu d'une solution de potasse caustique de 3 p. 100, une concentration plus forte.

### Cysthygroma verruqueux.

M. Meissner. — Les lymphangiomes sont des affections rares. Schmidt a réuni en 1890 dans les Archives de Langenbeck la littérature existante sur ce sujet. Ce sont surtout trois causes qui jouent un rôle prédominant dans l'étiologie de ces petites tumeurs: 1) Un obstacle dans la circulation de nature mécanique ; 2) une augmentation du tissu conjonctif autour des vaisseaux lymphatiques, laquelle mène, par suite d'une restriction cicatricielle, à une dilatation ; 3) une diminution de résistance innée qui produit le même effet, quand même la pression dans les vaisseaux est normale. Quelquefois il est difficile de démontrer une communication histologique entre ces lymphangiomes et le réseau lymphatique, quoiqu'il faille supposer qu'il en existe une puisque ces tumeurs contiennent toujours de la lymphe. Elles se présentent sous forme de stries proéminentes ou de tumeurs qui peuvent atteindre une grandeur considérable, ou de nodosités multiples caractérisées par des vésicules irrégulièrement disposées. En faisant l'examen histologique on trouve des vacuoles préformées et pourvues d'un endothélium et dont les parois font voir une prolifération assez prononcée du tissu conjonctif ou une hypertrophie papillaire, selon le siège des lymphangiomes dans les couches différentes du chorion. La dernière forme tend surtout à n'avoir plus de communication avec le réseau lymphatique, elle a été décrite sous le nom de cysthygroma verruqueux. M. Meissner présente, de la clinique de M. Lassar, une malade de 24 ans, qui de constitution assez forte et de famille normale avait eu, à l'âge de 6 mois, dans l'aisselle droite une tumeur de la grandeur d'un œuf de pigeon, laquelle traitée par des cataplasmes s'ouvrit. Peu de temps après on remarqua dans la même région un grand nombre de vésicules qui persévérèrent pendant toutes les années suivantes. Elles sont proéminentes et montrent en partie des épaississements verruqueux. Une partie de ces tumeurs fut extirpée. L'examen microscopique fit reconnaître des vacuoles lymphatiques préformées garnies d'épithélium, dans l'intérieur desquelles on peut aussi voir des fascicules d'un tissu conjonctif nouvellement formé. Ce cas est aussi remarquable par l'existence de verrues nettement marquées. Le contenu de ces vésicules, qui exposé à l'air se coagulait tout de suite, se composait d'une grande quantité de corpuscules lymphatiques. Mais on ne réussit pas à le faire disparaître en exerçant une pression, preuve qu'il n'y avait pas de communication praticable avec les vaisseaux lymphatiques. Quant à l'étiologie de ces cas, M. Meissner a l'idée qu'il s'agit d'une diminution de résistance innée du système lymphatique dans l'aisselle droite, puisqu'on voyait dans les alentours beaucoup de veines dilatées. Outre ces symptômes il n'y avait nulle part de trouble dans la circulation; le cœur et les reinssont normaux.

M. G. Lewin observa, il y a plusieurs années, à la Charité, un malade qui offrait dans la région inguinale une masse de végétations papilliformes de la grandeur d'une main. Il entreprit de faire l'excision d'une partie d'entre elles, mais il en résulta une lymphorrhée sans fin.

L'issue fut mortelle. L'examen histologique correspondait à la description donnée par Billroth.

M. Joseph dirige l'attention sur une analogie donnée par l'angiokératome, où il y a également une formation de verrues s'associant à l'existence de vacuoles préformées remplies de sang.

M. Lassar ajoute que la même image, produite dans le cas présenté par une anomalie existant dès la naissance, peut aussi être vue par suite d'une raison mécanique. Il eut par exemple l'occasion de traiter un colonel qui montrait un phénomène semblable par suite de l'extirpation bilatérale des glandes inguinales. On réussit à faire disparaître ces troubles à l'aide du paquelin et du galvano-cautère, de sorte qu'il en résulta un aspect presque normal. Aussi dans le cas présenté on réussira probablement à atteindre le même but.

M. Meisner remarque encore qu'après l'extirpation des petites tumeurs on n'observa aucune lymphorrhée.

### Gomme du testicule.

M. G. Lewin présente un jeune homme de 21 ans, atteint de chancre en 1889 et d'une gonorrhée suivie d'épididymite en mai 1894. Six semaines avant son entrée à la Charité, qui eut lieu vers la fin de septembre, on remarqua un exanthème spécifique. Le malade montre non seulement une atrophie de la racine de la langue, mais aussi deux gommes, une sur le côté droit de la langue et une seconde dans le testicule, se trouvant là à une place bien singulière à l'endroit désigné ordinairement comme kyste de Morgagni et qui se trouve entre la tête de l'épididyme et le testicule. La gomme est de la grandeur d'une noix et peut être sentie comme un corps absolument libre. On n'a pas réussi jusqu'à présent à atteindre une guérison complète malgré l'emploi d'injections de sublimé et de sels insolubles. Maintenant le malade prend de la décoction de Zitmann, joint à des cataplasmes, qui favorisent quelquefois l'involution. M. Lewin a renoncé à un traitement intraveineux, parce qu'il lui semble être trop dangereux.

### Du gallanol.

M. Joseph. — La chrysarobine a occupé jusqu'à présent la première place dans le traitement du psoriasis. Mais on a toujours désiré posséder un médicament n'ayant pas les qualités désagréables bien connues de la chrysarobine sans cependant être moins efficace. Cazeneuve et Rollet ont publié, il y a six mois, leurs résultats obtenus par l'emploi du gallanol. M. Joseph se sert de cette préparation depuis le mois de septembre 1893. Elle n'est pas en état de prendre la place de la chrysarobine dans le traitement du psoriasis ni d'entrer en concurrence avec le pyrogallol. Néanmoins elle possède des qualités indiscutables dans les formes légères du psoriasis quand il ne s'agit pas de parvenir à un résultat rapide. La peau, les cheveux et le linge n'en sont pas salis du tout. M. Joseph s'est servi pour le corps d'une solution à la traumaticine de 10 p. 100 et pour la figure et le cuir chevelu d'une pommade également de 10 p. 100. Une inflammation n'a jamais suivi ; par conséquent, le gallanol est de valeur pour le traitement des localisations citées en dernier lieu et des formes légères

de psoriasis surtout chez des femmes et des enfants et en général dans tous les cas où l'on renonce à un effet rapide. Naturellement il faut enlever auparavant avec soin toutes les squames. Les résultats obtenus par M. Joseph dans l'eczéma où il se servit du gallanol comme poudre dans diverses circonstances, furent moins favorables. Finalement, M. Joseph employa le médicament aussi en forme d'une solution à la traumaticine de 10 p. 100 dans la teigne tondante et l'eczéma marginé. Le résultat est le même que pour le psoriasis ; aussi dans ces affections le gallanol ne peut combattre avec la chrysarobine par rapport à la promptitude, mais il servira néanmoins à enrichir le nombre des médicaments efficaces.

### Préparation nouvelle de goudron.

M. Fischel. — La liqueur de goudron simple (liquor anthracis simplex) ainsi que la liqueur de goudron composée (liquor anthracis compositus), dont le dernier contient encore du soufre, de la résorcine et de l'acide salicylique, sont préparées de la houille avec des précautions chimiques et physiques, qui empêchent des combinaisons peu avantageuses et qui permettent d'ajouter ces médicaments dans une quantité voulue et constante. Ces deux préparations ont l'avantage d'une application commode par suite de leur consistance liquide, de sorte qu'elles peuvent être réparties également à l'aide d'un pinceau sur une grande surface de la peau. Elles s'évaporent vite et permettent, par conséquent, aux malades de vaquer à leurs affaires, sans aucun autre pansement. La préparation est aussi d'un meilleur marché que les autres combinaisons de goudron, parce qu'on n'a besoin que d'une quantité insignifiante.

M. Fischel n'a jamais vu de trace d'une intoxication quelconque. En général, la liqueur est utile dans toutes les dermatoses accompagnées de desquamation et de démangeaisons, tandis qu'il ne faut pas s'en servir dans les affections aiguës et suintantes. Elle est d'une valeur extraordinaire dans le pityriasis versicolore, dans lequel elle joue presque un rôle spécifique, dans l'eczéma chronique et la teigne tondante.

Dans le pityriasis versicolore, M. Fischel prescrit de prendre, cinq à huit jours après une seule application de cette liqueur, un bain chaud avec des frictions de savon noir. Si l'affection n'a pas encore disparu entièrement on répète le traitement après quelques jours d'intervalle.

La teigne tondante est traitée de la manière suivante : on badigeonne les parties avec la liqueur composée tous les trois jours, et on applique ensuite, après avoir lavé le médicament à l'eau chaude, pendant plusieurs jours, une pommade à l'oxyde de zinc. En cas d'urgence, on répète le procédé. Dans l'eczéma chronique, il faut avoir égard à une individualisation exacte. Dans le tylosis, M. Fischel cautérise les parties malades deux fois par semaine avec une solution de potasse caustique à 15 p. 100 et applique ensuite la liqueur simple. Après que ce procédé a été répété à plusieurs reprises, les démangeaisons diminuent et la desquamation disparaît. Les rhagades sont pansées avec une pommade à l'acide borique. Aussi, dans le lichen plan et le pruritus ani, le médicament a été de quelque valeur. O. Rosenthal.

## SOCIÉTÉ DE PÉDIATRIE DE MOSCOU

*Séance du 31 décembre 1894.*

### Vitiligo chez un enfant de 6 ans.

M. Vladimiroff communique le cas d'un enfant de 6 ans chez lequel se montrèrent il y a neuf mois (et cela sans causes appréciables) des taches blanches aux paupières supérieure et inférieure droites et sur la joue correspondante. Ces taches, très petites d'abord, s'agrandirent peu à peu et se confondirent les unes avec les autres. Les cils ont blanchi. Aucune affection antérieure chez le petit malade. État général excellent. Pas de vitiligo ni de syphilis dans la famille.

A l'examen, on constata que les taches blanches ne sont ni déprimées ni saillantes ; elles sont lisses, non squameuses. Pas de troubles sensitifs ni thermiques à leur niveau.

Les cils sont blancs mais tiennent bien et sont aussi fournis que du côté sain. A l'œil nu, le cil semble plus mince et plus brillant. Le bulbe existe mais il est plus petit. Au microscope, on trouve une atrophie simple de toutes les parties constituantes du cil et la disparition presque complète du pigment.

Le traitement consistait en administration de liqueur de Fowler à dose de deux gouttes par jour. Peu à peu les taches blanches diminuèrent et on n'en trouve actuellement que des traces, mais la dépigmentation des cils persiste.

Dans un aperçu historique de la question, le rapporteur insiste sur la rareté du vitiligo chez les enfants : on n'en connaît que 7 cas. Cette maladie, rare en général, semble être endémique au Turkestan russe, ainsi que le prouvent les recherches du professeur Minch. S. Broïdo.

---

## SOCIÉTÉ DES MÉDECINS D'IRKOUTSK

*Séance de novembre 1894.*

### La lèpre à Irkoutsk (Sibérie).

M. Astachewsky relate les observations sur les lépreux soignés à Irkoutsk. Il insiste sur les bons résultats obtenus par l'infusion de la teinture de salsepareille. Employée pendant quelques semaines d'abord à la dose d'une cuillerée à bouche, puis par plusieurs verres à vin, ce médicament provoque un ralentissement du processus morbide, et même dans quelques cas une tendance à la résorption des nodosités. S. Broïdo.

---

## SOCIÉTÉ RUSSE DE SYPHILIGRAPHIE ET DE DERMATOLOGIE DE SAINT-PÉTERSBOURG

*Séance du 17 décembre 1894.*

### Affection syphilitique mal déterminée.

M. Serdukoff a présenté un malade qui porte des traces certaines de syphilis ancienne et présente des symptômes de syphilis actuelle. Il fut traité successivement à Saint-Pétersbourg et en province. A l'entrée du malade à l'hôpital Kalinkinsky le diagnostic était très épineux. Le malade avait une lésion cutanée qui siégeait à l'aisselle gauche et qui se serait montrée il y a trois mois. Le diagnostic hésitait entre le lupus érythémateux et le lichen plan. Le professeur Tarnowsky croit qu'il s'agit de tubercule nain et qu'il faut essayer les injections de salicylate de mercure.

### Paralysie générale progressive d'origine syphilitique.

Dans le cas rapporté par M. Stepanoff, il s'agissait d'un malade âgé de 39 ans qui a pris un chancre syphilitique il y a huit ans. Le traitement spécifique fut peu suivi. En plus, le malade a trop travaillé intellectuellement. Actuellement, le malade présente tous les symptômes de la paralysie générale, diagnostic confirmé par le professeur Tarnowsky.

### Cylindrome multiple de la peau.

M. Koulnieff a lu un rapport sur le sarcome cutané et a montré des coupes microscopiques. Les sarcomes de la peau peuvent être primitifs ou secondaires. Au point de vue clinique on peut les diviser en isolés, existant pendant un temps assez long sous forme de quelques tubercules, et en multiples, se généralisant assez rapidement.

Après avoir décrit toutes les formes distinguées par Unna et Kaposi, le rapporteur a montré les photographies et les moules d'une malade qu'il a eu l'occasion d'observer. La malade, issue de souche nerveuse, âgée de 40 ans, s'est aperçue, il y a onze ans, d'une nodosité siégeant sur le cuir chevelu de la région temporale gauche. Peu à peu, autour de ce tubercule saillant se sont groupés d'autres, assez lentement au début, puis rapidement, après la diphtérie qu'a supportée la malade, il y a neuf ans et demi. Il y a six ans, se sont montrés des tubercules semblables sur la peau du dos, au niveau des omoplates, à la face et à la poitrine.

Avec l'accroissement de la tumeur du cuir chevelu les cheveux ont commencé à tomber.

A l'entrée de la malade à l'hôpital, on constate que le cuir chevelu et une partie de la peau du front sont recouverts de néoformations lobulées, élastiques, de couleur rosée ou rouge vineux. A côté des tumeurs volumineuses, atteignant les dimensions d'un poing, on en trouve des petites, disséminées, saillantes au-dessus du niveau de la peau saine mobile, et d'autres présentant des caractères d'infiltration diffuse. Les nodosités plus vieilles saignent mais n'ont pas de tendance à l'ulcération et les blessures accidentelles y guérissent vite. Au dos, les tubercules dépassent

à peine le niveau de la peau. Pas de métastases profondes malgré la durée de onze ans.

L'examen microscopique montra que la peau a conservé son épiderme et ses papilles ; au-dessous on trouve une série de cavités arrondies, limitées par des cloisons d'aspect vitreux presque homogènes et à peine colorables, d'épaisseur variable et contenant çà et là de petits noyaux. Les couches les plus externes semblent plus denses que les internes. Ces dernières sont granuleuses par places.

Les aréoles que limitent ces cloisons sont bourrées de cellules de différentes formes, presque sans substance interstitielle. Au centre, les cellules ont subi la dégénérescence hyaline ainsi que leurs noyaux et se présentent sous forme d'espaces arrondis intercellulaires. On peut les prendre facilement pour une capsule hyaline d'où les cellules ont disparu par dégénérescence. Sur des coupes d'autres orientations les aréoles sont ovoïdes ou cylindriques avec des renflements. Des groupes d'alvéoles sont entourés par des faisceaux de tissu conjonctif ayant subi la dégénérescence vitreuse. Les vaisseaux sont rares et ont subi la dégénérescence hyaline. Par places leurs parois sont épaissies, l'endothélium hyperplasié.

Étant donné que le tableau microscopique de la tumeur rappelle celui d'un cylindrome et que la tumeur se comporte, vis-à-vis de la généralisation aux autres organes, comme une néoplasie bénigne, M. Koulnieff croit qu'on doit la considérer comme un cylindrome cutané multiple ou un endothéliome cutané multiple, ayant subi la dégénérescence hyaline, mais n'ayant rien de commun avec le sarcome. S. Broïdo.

# REVUE DES PUBLICATIONS PÉRIODIQUES

## REVUE DE DERMATOLOGIE

**Alopécie en aires.** — Leistikow. Zur Behandlung der Alopecia areata. (*Monatshefte f. prakt. Dermatologie*, 1894, t. XVIII, p. 26.)

L'auteur emploie avec succès depuis quatre ans presque exclusivement la chrysarobine dans le traitement de l'alopécie en aires. Dans les premières années, sous forme de pommade de 5 à 10 p. 100.

Actuellement il se sert de bâtons de pommade de chrysarobine dont voici la composition :

| | |
|---|---|
| Chrysarobine | 30 gr. |
| Colophane | 5 — |
| Cire jaune | 35 — |
| Huile d'olive | 30 gr. |

Cette préparation a la consistance d'un bâton de cosmétique. L'application en est très simple. On fait sur le cuir chevelu une friction le soir avant le coucher, en ménageant autant que possible les cheveux. On recouvre ensuite la tête d'une calotte et le matin on enlève la chrysarobine avec de l'huile d'olive. Au bout de quelques jours il survient une irritation du cuir chevelu, qui se traduit dans la plupart des cas par une rougeur caractéristique due à la chrysarobine, très rarement par des bulles et des pustules. A ce moment, on remplace les frictions par des applications de pommade à l'oxyde de zinc que l'on enlève de nouveau avec de l'huile. Une fois l'irritation disparue on revient à la chrysarobine. L'action sera d'autant plus satisfaisante que le traitement aura été fait régulièrement et longtemps. L'auteur a eu, déjà au bout de quatre semaines, à enregistrer des résultats satisfaisants ; souvent aussi ce n'est qu'après plusieurs mois.

Dans 22 cas d'alopécie en aires de la barbe ce traitement a rendu d'excellents services. A. Doyon.

**Alopécie.** — Rodionoff. Alopécie en aires d'origine helminthique. (*Rousskaïa Medicina*, n° 40, 1894.)

La cause de la production de l'alopécie en aires n'est pas encore déterminée. Les auteurs se divisent en deux camps : les uns y voient une maladie parasitaire, les autres une maladie nerveuse. Les partisans de la théorie parasitaire ne sont pas d'accord sur la signification des parasites trouvés. Les partisans de la théorie nerveuse considèrent l'alopécie en aires comme une trophonévrose.

L'helminthiase, surtout la présence du tænia, affaiblit l'organisme et provoque souvent des troubles nerveux. On peut admettre que, chez les malades porteurs de ces vers, ces derniers peuvent provoquer une tropho-

névrose du cuir chevelu ayant pour résultat l'alopécie en aires. A l'appui de sa thèse, M. Rodionoff cite les deux observations suivantes :

I. — Un garçon de 14 ans s'est aperçu, en 1891, d'élimination d'anneaux de plathelminthes par les selles. En même temps, il a commencé à souffrir de céphalées. Bientôt se montra l'alopécie en aires.

L'administration de l'extrait éthéré de fougère mâle a chassé un tænia solium avec la tête. L'état général du malade s'est considérablement amélioré, les céphalées ont cessé et les parties dénudées du cuir chevelu se sont bientôt couverts de cheveux.

II. — Un garçon de 10 ans, atteint d'alopécie en aires, était, en même temps, porteur d'un tænia médiocanellata. Après l'expulsion du ver, les cheveux ont commencé à pousser sur les parties dénudées.

Ces cas, quoique peu nombreux, parlent en faveur de la théorie trophique de l'alopécie. L'auteur conseille d'examiner toujours les selles des malades atteints de cette affection et, si on n'y trouve pas d'anneaux, d'y chercher les œufs à l'aide du microscope. S. Broïdo.

**Cancer mélanique.** — Faguet. Du cancer mélanique des doigts. (*Archives cliniques de Bordeaux*, octobre 1894, p. 448.)

L'auteur, à propos d'une observation personnelle de carcinome mélanique du médius, avec envahissement des ganglions axillaires, chez une femme de 68 ans, tumeur traitée par la désarticulation du doigt et le curage de l'aisselle et non récidivée au bout d'un an, reprend l'étude du cancer mélanique des doigts, localisation dont il n'existe que dix observations connues, quelques-unes très insuffisantes.

Il s'agit tantôt de carcinome, tantôt de sarcome, tantôt d'une forme mixte ; les traumatismes ont une certaine influence sur le développement de la lésion qui parfois aussi succède à un panaris. Elle peut présenter pendant un certain temps l'apparence de cette dernière affection (panaris mélanique de Hutchinson). Le début se fait le plus souvent par le bord latéral de l'ongle ou le derme sous-unguéal, rarement par la face palmaire, jamais au niveau de la racine du doigt ou des deux premières phalanges. L'affection évolue très lentement pendant un temps plus ou moins long, puis, sous l'influence d'une irritation quelconque, augmente très rapidement de volume, soulève l'ongle et le fait tomber. Elle présente d'ailleurs les mêmes caractères que les autres tumeurs mélaniques sous le rapport des symptômes, du retentissement ganglionnaire, du pronostic et du traitement. Georges Thibierge.

**Clou de Biskra.** — Auché et Le Dantec. Note sur le clou de Biskra. (*Archives cliniques de Bordeaux*, octobre 1894, p. 468.)

Les auteurs rapportent l'observation d'un homme de 24 ans, ayant contracté à Biskra des boutons endémiques occupant le pied.

L'étude bactériologique d'un bouton non encore ouvert leur a permis de constater la présence en très grande quantité de streptocoques très longs avec quelques chaînettes ramifiées ; les cultures de ce streptocoque sont plus apparentes sur les tubes d'agar incliné que sur les plaques de gélose, d'où la recommandation d'Auché et Le Dantec de se servir de préférence du premier de ces milieux. On trouvait de plus des staphylocoques peu

abondants ; dans les boutons ouverts, le streptocoque était encore abondant, mais les staphylocoques avaient augmenté de nombre. Les cultures du streptocoque ont reproduit la maladie chez le lapin, tandis que le staphylocoque n'a déterminé aucune lésion.

Ces recherches montrent l'intervention d'un streptocoque dans la production du clou de Biskra, tandis que les précédents travaux faisaient incriminer un staphylocoque. On peut donc en conclure avec les auteurs de cette note que la question du clou de Biskra n'est pas aussi simple qu'elle avait d'abord paru et qu'il y a lieu tout au moins de rechercher s'il ne s'agit pas d'une espèce microbienne polymorphe.

GEORGES THIBIERGE.

**Cysticerque dans la peau de l'homme.** — G. LEWIN. Ueber Cysticercus cellulosæ in der Haut des Menschen. (*Archiv. f. Dermatologie u. Syphilis*, 1894, t. XXVI, p. 71 et 217.)

Dans la première partie de cet important mémoire l'auteur passe en revue toute la partie historique et donne un court résumé de tous les cas qui ont été publiés jusqu'à présent. Il ressort de cet aperçu que depuis la découverte du cysticerque jusqu'en 1875, c'est-à-dire en deux siècles, on n'a trouvé le parasite que huit fois intra vitam. Depuis 1875, où Lewin a appelé l'attention de ses collègues sur cette affection, on a publié cinquante cas environ. Cette découverte n'est pourtant pas encore en rapport avec la fréquence réelle du cysticerque.

Les cysticerques sont relativement fréquents chez l'homme, plus fréquents que l'échinocoque, à peu près autant que l'étaient autrefois les trichines. D'après Förster, Zenker, etc., ils se rencontrent dans 0,6 à 2 p. 100 de toutes les autopsies. Il n'existe pas d'indications précises concernant la fréquence des parasites de la peau.

Le cysticerque cellulosæ est l'état larvaire d'un ténia qui se tient dans l'intestin grêle et dont les œufs contiennent les nombreux embryons des cysticerques futurs. L'infection de l'homme par ces deux embryons peut avoir lieu directement par les œufs du ténia se trouvant dans son intestin, ou indirectement par les œufs provenant du ténia d'un autre individu.

L'auto-infection par les œufs d'un ténia est niée par quelques auteurs, notamment par Virchow. Pour résoudre cette question, il faut distinguer les deux voies de l'auto-infection, celle par l'estomac et celle par l'intestin. Dans les cas où il y a de nombreux cysticerques dans le corps, comme par exemple dans ceux de Bonhomme, Lancereaux, etc., il faut, ainsi que l'indique Leuckart, que non seulement le malade avale un œuf, mais encore une grande longueur d'articles. L'auteur insiste sur ce point, non seulement parce qu'il est important pour la prophylaxie, mais aussi parce que Virchow soutient la thèse contraire. Dans la discussion sur ce sujet à la Société de médecine, il reconnut, il est vrai, que « dans des cas exceptionnels on ne peut exclure la possibilité du dépôt de larves et d'œufs dans l'estomac par une masse de ténia y ayant remonté », mais il voit plutôt un accident du hasard dans la présence simultanée des cysticerques et du ténia. En établissant une statistique des cas où des ténias se rencontrent dans l'intestin en même temps que des cysticerques dans les organes internes et une statistique analogue pour les trichines, on constaterait que

celles-ci se trouvent beaucoup plus souvent que les cysticerques avec des ténias. L'auteur rapporte un certain nombre de cas qui montrent que la coïncidence du ténia solium et du cysticerque chez le même individu n'est nullement accidentelle. Sur 14 malades, Lewin a trouvé trois fois des ténias. Il existe plus de 40 cas où le cysticerque existait en même temps que le ténia. Les helminthologistes les plus éminents, par exemple Küchenmeister, Leuckart, Blanchard, etc., sont de cet avis. Le diagnostic est difficile.

Les troubles qui se produisent dans la peau ne surviennent que lentement avec l'augmentation progressive du volume du parasite. Les malades se plaignent en général de troubles sensitifs, d'abattement et de fatigue accompagnant les mouvements des régions affectées. Les hémorrhagies capillaires observées doivent être attribuées à une dégénérescence des parois vasculaires. La mobilité du cysticerque logé dans le tissu sous-cutané et entouré d'une capsule de tissu conjonctif résultant d'une réaction inflammatoire est plus ou moins accusée. La tumeur formée par le kyste fait une saillie parfois assez prononcée, d'autres fois elle est de niveau avec les parties environnantes; elle est ronde ou ovale, d'une dureté presque cartilagineuse. Le parasite peut être solitaire ou exister en grand nombre. La preuve décisive est fournie par l'extirpation, l'opération se fait comme pour un athérome. L'auteur donne ensuite des détails sur l'état de la capsule; la forme de la tête du cysticerque est celle du ténia.

On peut confondre les cysticerques avec de nombreuses variétés de tumeurs : fibrome, molluscum, athérome, etc. Ils peuvent aussi simuler des furoncles et des abcès. Il y a eu certainement de nombreuses erreurs de diagnostic. Hebra sur 80,000 cas de maladies de la peau ne cite pas un seul cas de cysticerques, et combien il y en avait et il devait y en avoir ! Dans son ouvrage il ne parle même pas du parasite. La constatation des cysticerques dans la peau a souvent une importance décisive pour le diagnostic et le traitement des maladies des organes internes. Il n'est pas très rare, en effet, que le parasite affecte non seulement la peau, mais aussi les organes viscéraux. Ceci est surtout important pour les cysticerques du cerveau dont le diagnostic a pu être fait par suite de la présence de ces parasites dans la peau.

L'auteur, après Küchenmeister, a découvert encore dans la science un grand nombre de cas; il les résume à la fin de son mémoire. Il s'appuie sur ces cas et sur ceux qu'il a lui-même observés pour établir des points de repère pour le diagnostic, mais seulement en ce qui concerne les encéphalopathies, dans lesquelles on trouve en même temps des cysticerques dans la peau ou dans l'œil. Ces critériums sont :

1° L'absence d'un groupe de symptômes qui caractérise d'autres maladies cérébrales connues;

2° L'exclusion d'antécédents héréditaires nerveux, de traumatisme, de syphilis et de tuberculose, ainsi que d'une affection du cœur et des vaisseaux;

3° Des accès épileptoïdes ou épileptiques, chez des personnes auparavant bien portantes et sans disposition héréditaire, notamment quand ces accès sont d'abord insignifiants, puis augmentent rapidement en intensité et en fréquence, se combinent avec des symptômes cérébraux graves et même entraînent la mort;

4° L'aliénation mentale avec le caractère de désordre des idées et de dépression, avec faiblesse physique croissante, céphalalgie, vertiges et paralysies;

5° La présence antérieure ou actuelle d'un ténia chez le malade ou dans son entourage. L'habitude éventuelle du malade de manger de la viande crue est aussi à considérer, ainsi que la profession du malade, s'il est boucher;

6° L'examen de l'œil pour voir s'il existe une tuméfaction du nerf optique, qui peut naturellement être due à une autre cause qu'à des cysticerques. A. Doyon.

**Condylomes acuminés.** — A. Reisner. Ueber das Vorkommen von Nerven in spitzen Condylomen. (*Archiv. f. Dermatologie u. Syphilis*, 1894, t. XXVII, p. 385.)

A l'instigation du professeur Wolff, l'auteur a entrepris des recherches sur les condylomes acuminés au point de vue de la présence ou de l'absence des nerfs. Il a employé pour cette étude le procédé dit rapide de Raymon y Cajal, dont il décrit la technique. Les résultats de ses recherches sont en opposition complète avec ceux obtenus par les observateurs précédents, car dans tous les condylomes acuminés que Reisner a examinés il a trouvé une grande quantité de fibres nerveuses. La plupart se trouvent dans le réseau de Malpighi; il n'y en a jamais que quelques-unes dans les papilles. A. Doyon.

**Cancroïde.** — Lavrand. Cancroïde de la face. (*Journal des sciences médicales de Lille*, 24 novembre et 1er décembre 1894, p. 519 et 548.)

Femme de 81 ans, atteinte de cancroïde de la portion moyenne du front, remontant à vingt-deux ans et ayant produit une ulcération de la largeur d'une pièce de deux francs, au fond de laquelle le frontal est à nu et altéré lui-même ; trois ans plus tard, les sinus frontaux sont ouverts, on aperçoit à leur partie profonde les battements de l'encéphale ; mort sans troubles cérébraux. A l'autopsie, le cerveau est intact, protégé par la dure-mère. Georges Thibierge.

**Épithéliomas.** — W. Dubreuilh. Épithéliomas multiples et de type différent. (*Archives cliniques de Bordeaux*, 1894, n° 7, p. 333.)

Femme de 51 ans, atteinte depuis dix ans d'un épithélioma du grand angle de l'œil gauche affectant le type clinique de l'ulcus rodens des Anglais, avec, à l'examen histologique, des nodules déchiquetés de petites cellules peu distinctes, à larges noyaux entourés d'un stroma modérément abondant. La lésion récidive et, en cours de traitement, on voit apparaître au front une tumeur d'emblée profonde et sous-cutanée, mais adhérente à la peau en raison de son origine épidermique ; cette tumeur, tout en étant un épithélioma, diffère histologiquement de la première : elle est formée d'un stroma extrêmement abondant de tissu conjonctif très dense, renfermant des nodules épithéliomateux très disséminés, composés de cellules

contenant un protoplasma abondant, avec peu de globes cornés. En outre, il se développe, sur la région massétérine, un papillome du type de ceux qui se transforment en épithéliomas lobulés à petites cellules bien distinctes, complètement différentes des deux formes précédentes d'épithélioma.

Dubreuilh insiste sur l'importance des faits de ce genre au point de vue de l'étiologie générale du cancer, car ils montrent que certains sujets ont une véritable prédisposition à l'épithélioma, de quelque forme que ce soit, et non pas à une variété déterminée. GEORGES THIBIERGE.

**Épithélioma.** — E. PICCOLI. Sopra due casi di epitelioma delle cicatrici. (*Il Morgagni*, septembre 1894, p. 521.)

L'auteur rapporte une observation d'épithélioma développé au bout de vingt-trois ans sur une cicatrice de plaie d'arme à feu du pouce gauche ; l'examen histologique montra un épithélioma renfermant surtout des cellules malpighiennes avec quelques cellules cornées.

Le second cas mérite plutôt le nom de récidive dans une cicatrice d'épithélioma de la lèvre, que celui d'épithélioma développé sur une cicatrice opératoire, que lui donne l'auteur.

Piccoli fait remarquer que l'épithélioma se développe rarement sur les cicatrices des plaies réunies par première intention : dans les cas qui ont été signalés à la suite de la laparotomie sur kystes de l'ovaire, on peut attribuer le développement de la tumeur à une greffe de la lésion primitive.

Les cicatrices de brûlures et de caustiques sont la cause la plus fréquente de cette variété d'épithélioma. On a invoqué pour expliquer son développement l'infiltration dans le tissu cicatriciel de fragments d'épithélium, surtout d'épithélium glandulaire, de sorte que l'épithélioma des cicatrices ne serait qu'une forme d'épithélioma par greffe ; mais cette cause ne peut suffire à expliquer leur développement; il faut remarquer, en effet, que les lésions histologiques dans ces cas ne diffèrent pas de celles qu'on rencontre dans les formes communes de l'épithélioma, et de plus que la tumeur ne se développe presque jamais avant l'âge où se montrent les épithéliomes en général,et cela quelle que soit l'époque à laquelle remonte la cicatrice. Aussi l'auteur pense-t-il que cette variété d'épithéliomas reconnaît les mêmes causes, encore indéterminées, que les autres variétés de tumeurs épithéliales. GEORGES THIBIERGE.

**Épithéliome verruqueux.** — P. TOMMASOLI. Ueber einen Fall von Epithelioma verrucosum abortivum nebst einem Beitrage zum studium der Psorospermosen. (*Archiv f. Dermatologie u. Syphilis*, 1894, t. XXVI, p. 49.)

Il s'agit d'un homme de 42 ans, propriétaire, qui a toujours vécu dans de bonnes conditions hygiéniques. Pas d'antécédents héréditaires. Depuis plus de vingt ans il est atteint d'un ulcère rongeant de la face (épithéliome perlé, des auteurs français ; épithéliome sudoripare, de Verneuil). L'affection est restée pendant longtemps bénigne et limitée aux parties les plus supérieures de la face, mais plus tard il s'est développé un ulcère de la

narine droite qui a occasionné des destructions si profondes et si graves que les deux tiers du nez et la plus grande partie de la lèvre supérieure ont été détruits et que le maxillaire lui-même a été fortement atteint ainsi qu'une grande partie du côté droit de la voûte du palais. Les ulcérations avaient un aspect carcinomateux, engorgement des ganglions sous-maxillaires, peu à peu état cachectique auquel il succomba au bout de quelques mois.

Dans les dernières années de sa vie il était survenu sur la face dorsale des mains et des doigts d'autres lésions qui ont conduit l'auteur à publier ce travail.

Presque toute la peau de la face dorsale des mains était profondément altérée ; les poils avaient presque entièrement disparu. L'épiderme était brillant et très lisse, comme s'il se fût agi d'une pseudo-cicatrice très superficielle, régulière et très étendue, d'une coloration en partie blanc perlé, en partie d'un violet pur. État atrophique évident. Sur cette base atrophico-cicatricielle, on voyait de nombreuses papules, nettement circonscrites, dont la grosseur variait d'un grain de millet à celle d'un grain de chènevis et même d'une lentille. Ces papules étaient dures au toucher, mobiles avec la peau sur laquelle elles siégeaient, et la plupart étaient couvertes d'un épiderme fortement hyperkératosé, avec une petite dépression noirâtre au centre ; le plus grand nombre de ces papules avaient la forme de petites verrues cornées aplaties qui étaient recouvertes de granulations plus ou moins épaisses de substance cornée et d'une teinte jaune sale. Çà et là quelques squamules épidermiques, les unes adhérentes, les autres en voie d'élimination spontanée.

Voici les résultats de l'examen histologique : dans un très grand nombre de coupes et à un faible grossissement on trouvait des amas plus ou moins considérables de substance cornée, exactement comme dans l'acrokératome hystriciforme héréditaire ou dans la psorospermose folliculaire de Darier. Ces masses cornées consistent en cellules épithéliales dans lesquelles le processus de kératinisation a lieu d'une façon atypique et incomplète par suite des altérations sous-jacentes.

Quant à la nature de la lésion totale envisagée d'une manière générale, l'examen d'ensemble des préparations provenant d'un grand nombre de fragments de la peau montre que l'affection du dos de la main présentait deux périodes bien distinctes, une période progressive et une période régressive. Dans la période progressive, la couche cornée est toujours très hypertrophiée, verruqueuse, fendillée. Les altérations de la période régressive sont une atrophie de la couche cornée et du corps papillaire. Dans le corps papillaire on trouve des cellules rondes autour des vaisseaux, toutefois moins nettement que dans la période progressive. Le nombre des *Matszellen* paraît être le même que primitivement. Par contre, un nouvel élément dans la couche sous-épithéliale du derme attire l'attention ; ce sont des corpuscules en foyer, homogènes, brillants, à contours irréguliers, situés dans la largeur de deux jusqu'à quatre papilles.

Les glandes sudoripares sont devenues tout à fait superficielles, mais elles ne présentent aucun des états pathologiques décrits par Darier dans l'épithéliome de ces glandes. Quelques artères présentent un épaississement conjonctif de leur membrane adventice.

La coloration de Taenzer par l'orcéine pour le tissu élastique avec coloration nucléaire consécutive par le bleu de méthyle fait le mieux ressortir les corpuscules signalés plus haut, qui se colorent en brun pâle ou brun foncé.

Dans les coupes qui représentent le plus nettement la phase régressive avec l'épithélium et le corps papillaire atrophiés et où il ne reste plus que de rares leucocytes, on ne trouve plus dans le derme qu'un petit nombre de corpuscules brillants.

Ces corpuscules homogènes, brillants, qui se trouvent entre les cellules ne sont pas, d'après Tommasoli, de nature parasitaire, mais des produits d'une dégénérescence hyaline. En s'appuyant sur les travaux de Philippson, il arrive à cette conclusion que chez ce malade, on est en présence d'une reproduction sur le dos de la main de l'ulcère rongeant de la face, mais sous une forme bénigne.

Dans l'état actuel de la dermatologie, il pourrait sembler hors de propos de rappeler les différentes affections qui contiennent le germe de l'épithéliome ou la possibilité de se transformer à un moment donné en épithéliome. Mais quand leur étude sera plus complète, quand nous serons en état d'expliquer le comment et le pourquoi de ces transformations, on reconnaîtra peut-être qu'il serait bien possible de prévoir même longtemps à l'avance ces transformations. Pour des cas semblables au sien dans lesquels il existe un akrokératome épithéliomatogène (akrokératome dans son cas), le nom d'épithéliomes abortifs ou de pseudo-épithéliomes conviendrait parfaitement. A. Doyon.

**Traitement du favus.** — Zinsser. Ueber behandlung des Favus mit Wärme. (*Archiv f. Dermatologie u. Syphilis*, 1894, t. XXIX, p. 12.)

Des cultures faites avec le champignon du favus ayant montré que ce champignon est très sensible aux températures élevées, l'auteur a cherché à déterminer plus exactement leur influence sur le développement du favus et à voir s'il ne serait pas possible de modifier et même de guérir par ce procédé le favus de l'homme.

En premier lieu on tritura une culture d'agar dans une solution stérile de chlorure de sodium et avec cette solution on inocula des tubes d'agar ; les uns furent conservés dans une étuve à 50°, d'autres à 37° et d'autres encore à la température de la chambre. Les tubes exposés à 50° ne se développèrent pas, et ils restèrent stériles même placés cinq jours après à une température de 37° ; au contraire, toutes les autres inoculations proliférèrent.

Le résultat fut le même à 45°. Des essais répétés démontrèrent que cette dernière température suffit pour arrêter la croissance du champignon et détruire définitivement les germes ensemencés.

On examina ensuite l'influence de la chaleur sur des cultures d'agar triturées dans une solution stérile de chlorure de sodium et dans du bouillon. On constata que, après un séjour de six à neuf heures à une température de 45°, tous les champignons étaient détruits, tandis que celles fournies dans les mêmes conditions à une température de 37° ou à la température

de la chambre conservaient leur vitalité pendant des jours et des semaines, et proliférèrent activement.

Une température de 50° suffisait pour tuer, déjà au bout de deux heures, les parties qui surnageaient dans le bouillon.

Voici les résultats obtenus chez l'homme :

*Cas I.* — Garçon de 13 ans, atteint de favus depuis sa plus tendre enfance. Le 22 janvier 1894, il entre à la clinique pour une récidive étendue de favus. Sur tout le cuir chevelu, nombreux scutula en plusieurs foyers plus ou moins considérables et nombreux cheveux infiltrés de champignons. Le 24, lavage à fond de la tête avec du savon, ensuite application d'une compresse imbibée d'eau phéniquée à 3 p. 100 sur laquelle on place une spirale de l'appareil de Leiter. On fait passer dans l'anse un courant d'eau chaude qui est maintenue constamment à une température de 52 à 55°. On continua le traitement du matin au soir sans interruption, la nuit on cessait le traitement. A partir du 29, on remplaça l'acide phénique dans les compresses par du sublimé à 2 p. 1000, en raison de l'état des urines. On suspendit le traitement le 31 au soir, c'est-à-dire au bout de huit jours, et le malade fut mis en expectation.

Après quinze jours on trouve encore des champignons dans les squames. Vaseline boriquée. 27 février. Bien qu'on n'ait fait aucun autre traitement que des applications de vaseline boriquée, le malade est complètement guéri, les cheveux poussent rapidement. Un nouvel examen pratiqué le 30 mars et un autre le 14 juillet permettent de reconnaître qu'il n'est pas survenu de récidive.

L'auteur cite trois autres cas de favus traités de la même manière par la chaleur. Dans l'un le résultat fut complètement négatif, chez les deux autres la guérison fut complète.

En terminant Zinsser signale, à propos d'un cas qu'il a récemment observé, l'action favorable des frictions mercurielles dans le traitement du favus. Il y a quelque temps un malade de la clinique, atteint d'un favus assez intense du cuir chevelu, fut complètement guéri à la suite d'une cure de soixante frictions avec l'onguent gris sur la tête préalablement rasée.

A. Doyon.

**Furonculose.** — Van Hoorn. Zur behandlung der Furunkulose. (*Monatshefte f. prakt. Dermatologie*, 1894, t. XIX, p. 26.)

Voici la méthode préconisée par l'auteur : On nettoie tout le corps dans un bain chaud avec du savon vert. Ensuite on lave les furoncles et les parties avoisinantes avec une solution de sublimé à 1 p. 1000. Ceci fait, on sèche avec l'ouate de Bruns et on applique sur les furoncles un morceau d'emplâtre adhésif de mercure phéniqué, enfin le malade prend du linge entièrement propre.

Chaque jour, suivant les cas deux fois par jour, on applique un nouvel emplâtre. Si une perforation s'est produite, on presse doucement avec de l'ouate et on désinfecte avec la solution de sublimé. Pour les furoncles de la nuque il faut raser les cheveux au moins tous les deux jours pour faciliter l'adhérence de l'emplâtre. Les résultats de ce traitement sont satisfaisants.

A. Doyon.

**Traitement de la furonculose.** — Neuberger. Zur Therapie der Furonkulose. (*Dermatologische Zeitschrift*, 1894,t. I, p. 387.)

L'auteur rappelle en quelques mots les méthodes de traitement qui ont été conseillées, dans ces dernières années, par Veiel, Unna, Scharff, contre la furonculose. Il expose ensuite les résultats de sa propre expérience dans 28 cas de furonculose traités par l'emplâtre de savon salicylé à 10 p. 100. Comme traitement abortif des furoncles cet emplâtre a donné les meilleurs résultats; dans beaucoup de cas, la petite infiltration dure a disparu sous l'influence d'une seule application de l'emplâtre pendant vingt-quatre à quarante-huit heures. Plus rarement, il s'est produit sans l'emplâtre une petite pustule au sommet de l'infiltration, pustule qui s'est ouverte bientôt sans une nouvelle application, et ensuite la guérison a été rapide.

Chez les personnes sujettes à des récidives très fréquentes de furoncles — notamment au cou et à la nuque — on faisait précéder l'application de l'emplâtre par un lavage avec l'eau phéniquée à 2 p. 100.

Selon Neuberger, deux facteurs interviennent dans cette action favorable de l'emplâtre, en premier lieu la macération énergique qu'il produit et en second lieu son action antiseptique.

Cette macération énergique de l'emplâtre détermine dans un temps relativement court l'ouverture de la peau et l'élimination rapide du bourbillon. L'objection qu'on serait tenté de faire à cette méthode, que l'on recouvre avec l'emplâtre une plaie infectée, renfermant de nombreux microcoques du pus, est écartée par suite de l'action antiseptique de l'emplâtre. C'est à cette influence que l'auteur croit pouvoir attribuer l'absence de complications : propagation du furoncle, engorgements ganglionnaires, élévation de température ou aggravation de l'état général; d'autre part, des furoncles même très volumineux, accompagnés de violents symptômes locaux et généraux, étaient rapidement guéris.

Après l'expulsion du bourbillon, il faut encore continuer l'application de l'emplâtre jusqu'à cicatrisation complète et disparition de l'infiltration.

A. Doyon.

**Folliculite.** — W. Dubreuilh. Folliculite dépilante des parties glabres. (*Archives cliniques de Bordeaux*, février 1894.)

M. Dubreuilh rapporte deux nouvelles observations de la variété de folliculites décrite par M. Arnozan (*Société française de dermatologie*, 22 avril 1892).

Dans cette affection, la lésion élémentaire est constituée par une papule rouge, conique, centrée par un poil, qui peut atteindre le volume d'un grain de chènevis, ou même d'un pois. Cette lésion évolue lentement, puis s'affaisse et est remplacée par une macule lenticulaire rouge violacé, puis brune, le poil tombe et il ne reste qu'une cicatrice punctiforme blanche ou brunâtre. Les lésions s'étendent excentriquement et irrégulièrement. Elles siégeaient dans trois cas aux jambes, aux genoux ou à la partie inférieure des cuisses; dans un cas, à la face interne des cuisses et au périnée. Elles se sont montrées chez des hommes d'âge mûr, sans cause appréciable.

L'examen histologique, dans les deux cas de M. Dubreuilh, a montré la présence d'un manchon de tissu de granulation entourant la totalité du follicule pileux, sur une largeur trois à six fois plus grande que le follicule lui-même et renfermant des Mastzellen et de nombreuses cellules géantes, ces dernières plus nombreuses dans la partie profonde ; par places, quelques phénomènes de dégénérescence caractérisés par la forme irrégulière des cellules qui sont plus petites, allongées, étirées et mal colorées par les colorants nucléaires. Ce manchon de tissu de granulation se comporte à l'égard des tissus voisins plutôt comme un néoplasme que comme une simple lésion inflammatoire. Les glandes sudoripares sont englobées par lui, les anses glomérulaires sont dissociées, leur paroi propre disparaît, les cellules glandulaires prolifèrent, et la glande disparaît. L'enveloppe fibreuse du follicule pileux disparaît presque entièrement, la papille du poil disparaît, les cellules de la gaine épithéliale externe sont moins régulièrement disposées, le poil disparaît avant d'arriver à la partie profonde du follicule, qui est constituée par un cylindre plein de cellules épithéliales irrégulières. Le derme voisin du follicule malade ne présente que peu d'altérations, des traînées d'infiltration embryonnaire autour des vaisseaux. Pas de microbes à l'examen microscopique.

GEORGES THIBIERGE.

**Folliculite nécrotique.** — KAPOSI. Ueber einige ungewöhnliche Formen von Acne (Folliculitis). (*Archiv. f. Dermatologie u. Syphilis*, 1864, t. XXVI, p. 87.)

L'auteur reproduit la description, qu'il a donnée dans son Traité des maladies de la peau, de l'acné varioliforme. L'affection décrite par C. Bœck, et après lui par Pick, sous le nom d'acne necrotisans, et l'acne urticata appartiennent essentiellement à la catégorie de l'acné varioliforme.

Kaposi a observé trois cas de la maladie qu'il a désignée sous le nom d'acne ou folliculitis necrotisans et exulcerans serpiginosa nasi.

*Cas I.* — Il concerne une femme de 28 ans. Elle a toujours été bien portante ; il y a deux mois, elle remarqua sur le nez une tache rouge comprenant une vésicule purulente.

Actuellement, sujet faible, anémique. La peau de l'extrémité du nez ainsi que de l'aile gauche du nez jusqu'au voisinage de la partie osseuse est parsemée de nombreuses saillies atteignant jusqu'à la grosseur d'un pois. Elle est recouverte en partie d'un épiderme mince, rougeâtre, en partie aussi dépouillée d'épiderme et recouverte d'un dépôt vert jaunâtre ou de croûtes noires. Sur les joues et le menton à gauche quelques papules brun rougeâtre, flasques, traversées par de petits vaisseaux, légèrement saillantes, lisses ou couvertes de croûtes au centre. Les joues sont d'ailleurs le siège de nombreuses cicatrices allongées ou rondes, avec pigmentation foncée au centre ; quelques-unes aussi disséminées sur le tronc. A la limite des cheveux sur le front, acné varioliforme.

*Traitement.* — Tout d'abord emplâtres, ensuite nitrate d'argent et raclage du tissu fongueux, Paquelin. La malade a quitté l'hôpital au bout de trois mois, n'ayant plus qu'une petite tache en voie de granulation.

*Cas II.* — Homme de 38 ans. Ce cas est la reproduction exacte du cas précédent, toutefois sans acné simultanée du reste de la face, uniquement avec l'affection caractéristique de l'extrémité du nez. Chez ce malade également l'éruption était survenue d'une façon aiguë, sous forme de papules molles, hémisphériques, rouge brun, très serrées, non douloureuses à la pression, subissant très rapidement une fonte purulente centrale ou une nécrose verdâtre en masse, soit en totalité, soit seulement au centre, avec nouvelle éruption en série compacte au bord de l'escarre.

*Cas III* — Il est relatif à un homme de 40 ans, chez lequel l'extrémité du nez a été, en quatre mois, détruite jusque un peu au-dessus de la partie osseuse, par une poussée marginale constante de papules arrondies, atteintes immédiatement de nécrose, comme par une syphilide pustuleuse avec formation consécutive de cicatrices profondes.

Tandis que cette affection se rapproche par la nécrose du tissu atteint de l'acné varioliforme et de l'acne necrotisans, ainsi que de l'acne urticata, elle s'en distingue cliniquement par la localisation à la pointe du nez et la formation de papules et nodosités nettement limitées, histologiquement par le caractère de ces dernières comme tissu de granulation de formation nouvelle. Ce qu'il y a de plus caractéristique dans la maladie actuelle, c'est la production d'un tissu de granulation vasculaire se nécrosant rapidement autour des follicules.

L'auteur rappelle ensuite le cas de folliculitis exulcerans provenant de sa clinique qu'a décrit Lukasiewicz (v. *Annales de dermat.*).

L'auteur rapporte ensuite deux cas qu'il désigne sous le nom d'acné télangiectode, faute d'une nomenclature meilleure. Le développement aigu de papules de ce genre constituées par du tissu de granulation est le caractère le plus saillant par lequel ils se rapprochent de l'acne exulcerans; ils en diffèrent en ce que l'éruption fut plus générale, la disposition plus irrégulière, et en ce qu'il n'y eut pas de nécrose, mais seulement ramollissement partiel des papules.

En terminant, Kaposi cite un cas d'acne cachecticorum. A. Doyon.

**Impétigo herpétiforme.** — J. Breier. Ueber Impetigo herpetiformis. (*Dermatol. Zeitschrift*, 1894, t. I, p. 199.)

F. v. Hebra, en 1872, a, le premier, signalé l'impétigo herpétiforme parmi les dermatoses qui surviennent pendant la grossesse, l'état puerpéral et les maladies utérines. Bien que, dans ces derniers temps, on ait publié de nombreux travaux sur cette affection, on n'a pas encore réussi à établir, d'une manière certaine, son anatomie ou son étiologie, ni à élucider quelques autres points encore obscurs. Les cinq cas observés par Hebra eurent une terminaison fatale; ils concernaient soit des accouchées depuis deux à cinq semaines, soit des femmes aux derniers mois de la grossesse. Les autopsies n'apportèrent aucun éclaircissement certain de la mort.

Comme cette maladie était, semblait-il, inconnue en France, en Angleterre et en Amérique et que les opinions les plus divergentes régnaient même à Vienne où des observateurs compétents différaient d'avis sur sa nature et sa classification, il se produisit dans la suite une grande confusion, on chercha non seulement à établir des rapports plus intimes

avec d'autres affections analogues, mais dans les efforts que l'on fit pour élucider les points obscurs de l'impétigo herpétiforme d'Hebra, on créa toute une série de nouvelles dénominations. Toutes ont été étudiées au point de vue critique par du Mesnil et Marx.

Enfin Kaposi, en 1887, a cherché à fixer les caractères principaux de cette éruption : petites pustules épidermiques miliaires, survenant comme telles dès le début; ces pustules se produisent pendant toute la durée de la maladie, toujours sous le même type, et il en survient toujours de nouvelles; elles sont toujours disposées en groupes ou en amas ; ces mêmes efflorescences apparaissent par poussées sur le bord d'un foyer ancien, confluent, qui se recouvre de croûtes ou qui se détachent en une ou plusieurs séries sur une base enflammée, tandis qu'au centre, immédiatement ou après une courte période d'humidité, la cicatrisation a lieu ; il ne se produit jamais ni ulcération ni cicatrice.

Depuis le mémoire de Hebra, on a observé à la clinique de Vienne sept nouveaux cas d'impétigo herpétiforme chez des femmes qui, ainsi que dans les cas précédents, étaient toutes enceintes ou dans un état puerpéral ; en outre, on constata la fièvre concomitante caractérisée par des frissons, ensuite la localisation en certains points de prédilection, comme la face interne des cuisses, les seins et la muqueuse buccale, et enfin, à l'exception d'un seul cas, une terminaison fatale lors de la première éruption ou dans les récidives de la maladie.

Bien que toutes ces lésions fassent partie des caractères typiques de l'impétigo herpétiforme, quelques-unes d'entre elles ne sont pas constantes quant à leur durée et à leur intensité ; de plus, on a rencontré cette affection chez d'autres personnes que des femmes enceintes; ainsi Kaposi a observé cette maladie chez un journalier de 20 ans, les symptômes étaient les mêmes que ceux de l'impétigo herpétiforme chez les femmes enceintes ou dans l'état puerpéral.

Dubreuilh a publié un cas analogue à celui de Kaposi; il s'agissait d'un homme de 53 ans, alcoolique, présentant tous les caractères de l'impétigo herpétiforme et qui eut une issue fatale.

Kaposi et Neumann croyaient qu'il s'agissait d'un processus pyémique.

Brocq soutint énergiquement que l'impétigo herpétiforme est une maladie sui generis qu'il ne fallait pas identifier avec l'herpes gestationis, attendu que ce dernier débute sur les membres, notamment sur les bras, se manifeste par un prurit intolérable, représente une éruption polymorphe (seulement les bulles suppurent rarement), le reste de l'organisme est indemne et la maladie a une marche constamment favorable. Ce sont donc deux maladies de la grossesse d'origine différente et qui n'ont rien de commun entre elles. Ensuite Duhring prétendit que l'impétigo herpétiforme d'Hebra n'était qu'une variété de sa dermatite herpétiforme, mais plus tard, il reconnut qu'il s'agit d'un processus spécial.

Contrairement au point de vue soutenu par Hebra et d'autres auteurs, que l'impétigo herpétiforme serait occasionné par une maladie des organes génitaux de la femme, du Mesnil et Marx s'appuyant sur la description d'un cas typique admettent de préférence comme cause une maladie du système nerveux.

En terminant son mémoire, l'auteur décrit très en détail un cas qu'il a eu l'occasion d'observer dans la clinique de Gusserow et qui se termina d'une manière fatale. Il s'agit d'une femme enceinte, chez laquelle il survint brusquement, et peu de jours après la guérison d'un eczéma, une éruption accompagnée de frissons et de fièvre présentant tous les caractères de l'impétigo herpétiforme. Le processus s'étendit de plus en plus, un accouchement avant terme se produisit, l'enfant succomba le troisième jour et la mère trois jours plus tard. A l'autopsie : broncho-pneumonie, œdème pulmonaire, néphrite parenchymateuse, tumeur de la rate.

Dans ces cas comme dans celui de du Mesnil, les pustules ne présentaient pas la même grosseur miliaire, mais bien celle d'une tête d'épingle jusqu'à celle d'une lentille. Il en résulte que la définition de Kaposi n'est pas assez vaste et que Duhring a insisté avec raison sur la nécessité de l'étendre davantage. Si donc plus tard on trouve certaines formes de transition ou de nouvelles déviations de la définition de Kaposi, on pourrait en prendre prétexte pour introduire une dénomination plus générale.

Dans les cas actuels ainsi que dans tous ceux publiés jusqu'ici, l'étiologie reste obscure. La marche clinique ainsi que les lésions anatomo-pathologiques rendent très probable que dans l'impétigo herpétiforme il s'agit d'une maladie infectieuse. Toutefois la grossesse paraît constituer une véritable prédisposition pour cette affection, car, à l'exception du cas de Kaposi et de celui de Dubreuilh, tous ceux observés jusqu'à présent concernaient des femmes enceintes ou des accouchées.

A. Doyon.

**Prurit de la bouche.** — Tommasoli. Sul pruritus oris a proposito di un caso singolare probabilmente confondibile col cosidetto « lichen piano buccale primitivo ». (*Giornale italiano delle malattie veneree e della pelle*, septembre 1894, p. 447.)

Tommasoli rapporte l'observation d'une femme de 33 ans, souffrant depuis quatre ans d'une sensation très désagréable, indéfinissable, qui semble tenir le milieu entre le prurit, le picotement et la brûlure, sensation localisée à la muqueuse buccale et qui porte la malade à se mordre la langue et à serrer la muqueuse buccale entre ses dents. Sur les joues, deux stries blanchâtres, symétriques, presque horizontales, correspondant à l'arcade dentaire et s'étendant des dernières molaires presque jusqu'aux commissures buccales; ces stries sont presque régulières, ont en moyenne 2 millim. de large et font sur la muqueuse saine du voisinage un relief de plus d'un millimètre. Ces stries ont l'aspect d'une muqueuse gonflée par l'œdème. Le reste de la muqueuse est normal dans toute son étendue. Aucune lésion de la peau, ni actuelle, ni antérieure.

Tommasoli pense qu'il s'agit dans ce cas d'une dysesthésie de la muqueuse buccale, assez voisine sinon identique au prurit lingual, et non de lichen plan de la bouche. Il se base, pour distraire ce cas du cadre du lichen plan, sur ce que les manifestations buccales du lichen succèdent ordinairement à ses lésions cutanées, ne donnent ordinairement pas lieu à des troubles fonctionnels accusés, atteignent le plus souvent la langue —

assertion contre laquelle nous protestons — et présentent généralement le caractère papuleux. Il croit que les cas désignés sous le nom de lichen plan buccal, sans manifestations lichéniennes concomitantes sur le tégument externe, n'appartiennent pas au lichen plan mais doivent rentrer dans le type qu'il décrit. GEORGES THIBIERGE.

**Pléomorphisme des hyphomycètes pathogènes.** — F. KRAL. Ueber den Pleomorphismus pathogenes Hyphomyceten. (*Archiv f. Dermatologie u. Syphilis*, 1894, t. XXVII, p. 397.)

Le véritable pléomorphisme des champignons au sens botanique, c'est-à-dire la pléomorphie des organes de fructification découverte par Tulasne, est aujourd'hui bien établi, mais il n'en est pas de même pour les hyphomycètes pathogènes de l'homme, sauf peut-être pour l'oïdium albicans. Pour le moment, on ne sait rien par exemple des formes élevées de développement, par conséquent du pléomorphisme proprement dit de l'achorion de Schönlein, du trichophyton tonsurant, du microsporon furfur et minutissimum. Même ce pléomorphisme « de culture : des hyphomycètes de la peau et que l'auteur voudrait appeler plus exactement variations de croissance et de forme, peuvent avoir leur cause dans différentes conditions saprophytiques de vie parmi lesquelles il y a lieu de ranger le développement du champignon. Plusieurs auteurs se sont appuyés sur ces différences observées sur des substratums naturels ou artificiels pour établir une série de nouvelles espèces de l'achorion de Schönlein et du trichophyton tonsurant.

Une gonidie d'achorion peut donner naissance à une série de colonies différentes qui présentent sous tous les rapports de grandes différences. On peut même obtenir quelques générations de ces variations de croissance et de forme, par inoculation sur de nouveaux terrains de culture, ce qui permet de produire des soi-disant « espèces » en aussi grand nombre qu'on le veut. On sait que le trichophyton donne sur divers terrains nutritifs, dans des conditions égales d'ailleurs, des colonies de forme, de coloration et de grosseur variables. Mais ce champignon, quand il a été soumis auparavant à des conditions diverses de nutrition, se comporte aussi dans le même milieu nutritif d'une façon variable au point de vue de la culture et, comme on le verra, aussi au point de vue morphologique. Si l'on ensemence en même temps sur des disques de pommes de terre des cultures de trichophyton sur bouillon de cinquante jours, maintenues à 37 degrés centigrades, et des cultures sur agar du même âge et maintenues à la même température, on obtient dans le premier cas des colonies jaune d'or, dans le second, rouge carmin foncé.

L'âge de la culture employée pour l'ensemensement a également une grande influence. Si l'on ensemence sur des disques de pommes de terre une culture sur agar de cinquante ou soixante-quinze jours, maintenue à 37°, on obtient les colonies rouge carmin foncé ; avec des fragments d'une culture sur agar de quatorze jours, à la même température, une colonie jaune clair de la couleur du terrain nutritif.

Il se produit des variations de développement du trichophyton sur le même terrain de culture, sans qu'il soit possible pour le moment de les

rattacher à des influences déterminées. Ces variations ne sont ni les seules ni les plus importantes. Les différences morphologiques qui accompagnent d'ordinaire les variations de culture ont encore une plus grande importance.

Ce qui a été observé par Gruby et après lui par d'autres auteurs, concernant la présence de petites et grosses spores du trichophyton dans diverses formes cliniques ou localisations de la trichophytie, a trouvé tout récemment une heureuse explication dans le fait constaté par Maiocchi et Marianelli, que le trichophyton gigas et le trichophyton gracilis peuvent se rencontrer sur un seul et même individu aux mêmes points ou dans des points différents, soit en même temps, soit successivement. Sabouraud, se basant sur des différences de culture et morphologiques, a cru devoir établir deux groupes : le trichophyton mégalosporon et le trichophyton microsporon avec de nombreuses variétés. Marianelli signale au contraire l'inconstance de culture et morphologique du trichophyton qu'il a observé, en indique les causes probables et regarde la multiplicité du trichophyton comme non démontrée, tout au moins en ce qui regarde la trichophytie de l'homme. Les observations de l'auteur concordent avec celles de Marianelli. Avec un trichophyton isolé de façon à écarter toute suspicion, on peut obtenir sur le même terrain des cultures à petites ou grosses spores, des cultures de couleur et de forme les plus diverses.

L'expérimentateur peut à volonté obtenir d'une gonidie de trichophyton les deux groupes de trichophyton mégalosporon et de microsporon avec un nombre infini de sous-variétés. A. Doyon.

**Langue verte.** — H. Mourek. Ueber die grüne Haarzunge. (*Archiv f. Dermatol. u. Syphilis*, 1894, t. XXIX, p. 369.)

L'auteur a observé le cas suivant à la clinique du professeur Janovski. Il s'agit d'une femme de 60 ans, d'ailleurs bien portante, qui, depuis un certain temps, s'apercevait de la perte du goût, qu'elle attribuait à un dépôt vert foncé de la langue. Elle éprouvait en même temps une sensation de sécheresse et de l'inappétence; elle a la même impression que si la langue était recouverte d'un papier. Le genre de vie de la malade est très simple; elle ne boit jamais de vin.

Sur la moitié postérieure de la langue, il existe une coloration vert foncé intense, très nettement limitée. Cette surface colorée s'étend des papilles circumvolatæ jusqu'à la limite de la moitié antérieure de la langue, sous forme d'une plaque rhomboïde de 6 centim. sur 3 centim. 5; au centre elle fait une saillie de près de 1 centim. et a un aspect velouté. Au premier coup d'œil, on voit qu'en ce point les papilles très confluentes sont allongées, ce qui donne à cette partie de la langue un aspect velu.

Comme traitement, lavages de la bouche avec une solution boriquée et badigeonnages avec une solution alcoolique à 10 p. 100 d'acide salicylique. Deux fois seulement on fit un raclage des parties malades. Après huit semaines d'observation l'état s'étant très notablement amélioré, la malade ne revint pas à la consultation.

Huit mois plus tard, récidive avec les mêmes symptômes que la première fois, avec cette différence que la partie malade occupe une surface

moins étendue, sans dépasser, en arrière, les papilles circumvolatæ.

A l'aide du raclage on enlève des papilles filiformes, ayant l'aspect de filaments, de différentes longueurs, dont quelques-unes dépassent 1 centim. de long; elles sont dures, brun foncé, d'épaisseur variable, réunies en petits pinceaux, plus rarement isolées. Les pinceaux sont d'une teinte légèrement vert foncé, et en moyenne quatre à cinq fois plus longs que les papilles normales.

Même traitement que la première fois, en outre raclage avec la curette. Au bout de huit semaines la langne reprend son aspect normal.

Il se produisit ultérieurement une nouvelle récidive dans les mêmes points; mêmes applications, mais surtout raclage qui amenèrent une guérison rapide, qui, depuis, ne s'est pas démentie.

L'examen microscopique permit de constater qu'il s'agissait ici de cellules cornées, allongées, comprimées, aplaties, disposées autour de l'axe longitudinal en forme d'épis. Il ne fut pas possible d'examiner la partie de la muqueuse sur laquelle on avait raclé ces productions filiformes.

Les résultats de l'examen bactériologique ont montré que les microorganismes étaient en petit nombre et ne présentaient rien de caractéristique pour la langue noire.

Dans ce cas, dit l'auteur, il s'agit d'un processus hypertrophique primaire. A l'époque de la multiplication de l'épithélium et de la kératinisation rapide, la surface de la langue s'est trouvée en contact avec des substances qui contenaient différentes matières colorantes. La desquamation ne se fit pas dans des conditions ordinaires, les cellules étaient très adhérentes et résistantes.

Dans différents processus qui déterminent de l'hyperkératose, si la peau malade est en contact constant avec la matière colorante, la partie en question prend une teinte qui se distingue sensiblement de celle des parties environnantes; il est possible qu'il en ait été de même jusqu'à un certain point dans le cas actuel; il faut en outre tenir compte de l'influence de la couleur *cornée*, de la couleur spécifique des couches cornées, surtout des couches anciennes.

Brosin a émis une opinion analogue. A. Doyon.

**Langue; ulcération papillomateuse.** — F. Brun. La maladie de Riga; ulcération papillomateuse du frein de la langue. (*Presse médicale*, 26 janvier 1895, p. 25.)

M. Brun publie la première observation française d'une affection observée à l'état endémique dans les parties méridionales de l'Italie, où elle frappe quelquefois tous les enfants d'une famille.

Il s'agit d'un enfant de quatorze mois, n'ayant eu aucune maladie; les premières dents ont paru vers l'âge de dix mois, et peu après leur apparition la mère a remarqué sous la langue de l'enfant la présence d'une petite tumeur, qui offre les caractères suivants : tumeur assez régulièrement arrondie, ayant environ les dimensions d'une pièce de 50 centimes, faisant une saillie de 4 à 5 millimètres, occupant très exactement la ligne médiane, à la partie antérieure du frein de la langue; à la partie centrale de la tumeur, exsudat recouvrant une surface ulcérée, villeuse et sai-

gnante ; pas de tuméfaction des ganglions lymphatiques ; aucun trouble de la santé générale.

La tumeur fut enlevée et l'examen histologique fait par M. Letulle montra les lésions suivantes : congestion intense du tissu conjonctivo-vasculaire de la muqueuse ; hypertrophie des papilles dermiques dont les capillaires sont élargis ; entre les papilles, boyaux épithéliaux très larges, s'enfonçant profondément, mais ne rompant pas la limite normale qui les sépare du tissu dermique ; les caractères ne sont ni ceux de l'épithéliome, ni ceux du papillome, mais ceux de l'hypertrophie de la muqueuse dans toutes ses parties; la fausse membrane de la partie centrale est formée par un exsudat fibrino-leucocytique infiltré de microbes.

GEORGES THIBIERGE.

**La lèpre en Égypte à l'époque de Moïse.** — G. N. MÜNCH. Der Aussatz in Egypten zu Moses Zeiten. (*Dermatol. Zeitschrift*, 1894, t. I, p. 242.)

D'après les recherches du savant professeur de Kiew, la zaraath de la Bible n'a jamais été ni n'a pu être la lèpre vraie (elephantiasis graecorum), mais elle est identique à une maladie existant encore actuellement et connue sous le nom de vitiligo, leucopathie acquise ; dans le Turkestan, sous la dénomination de « Pjes ». (V. *Annales de Dermatologie*, 1894.) Elle correspond au « baras » des auteurs arabes. Le professeur Münch raconte que, dans le voyage qu'il fit il y a un an en Égypte, il vit, à l'hôpital arabe d'Alexandrie, dirigé par le très distingué Dr Schiess, une négresse atteinte d'un vitiligo très caractérisé ; une infirmière lui dit que cette maladie s'appelait baras.

En résumé, dit l'auteur, ni dans la Bible, ni dans les papyrus de Brugsch et d'Ebers, ni dans les rapports des historiens, on ne peut trouver dans l'ancienne Égypte les plus faibles témoignages ou seulement des indications au sujet de l'existence de la lèpre, maladie qui toujours et partout se faisait remarquer plutôt que toutes les autres affections par la déformation repoussante du corps, provoquant une frayeur et une répugnance générales.

A. DOYON.

**Lèpre.** — E. BODIN. Note sur le procédé d'examen bactériologique de la lèpre par le vésicatoire suppuré (procédé de Kalindero). (*Revue de médecine*, septembre 1894, p. 808.)

M. Bodin a recherché dans trois cas de lèpre l'existence du bacille de Hansen dans le pus d'un vésicatoire, en suivant les indications données par Kalindero (voir *Annales de Dermatologie*, 1894, p. 117). Dans deux cas (un de lèpre nerveuse et un de lèpre tuberculeuse), les résultats furent négatifs. Dans le troisième, le résultat fut positif, mais le vésicatoire avait été appliqué sur des parties des téguments qui étaient le siège d'un infiltrat lépreux.

M. Bodin conclut que ce procédé est insuffisant pour trancher définitivement un diagnostic de lèpre, puisqu'il donne des résultats inconstants : dans un cas analogue, le dernier de ceux rapportés par M. Bodin, ce procédé

est inutile, puisqu'il suffit de pratiquer quelques scarifications superficielles sur un nodule lépreux et d'examiner la sérosité sanguinolente qui s'en écoule pour trouver facilement le bacille. GEORGES THIBIERGE.

**Lèpre.** — G. MARCANO et R. WURTZ. Du diagnostic bactériologique précoce de la lèpre. Indications de l'intervention opératoire. (*Archives de médecine expérimentale et d'anatomie pathologique*, janvier 1895, p. 1.)

Les auteurs rapportent l'observation d'un enfant originaire de Colombie, contagionné sans doute par son frère atteint de lèpre directe généralisée ; à l'âge de 27 mois, apparition sur la tempe d'un petit point rouge, qui au bout de cinq mois atteignit huit millimètres de large ; cette tache rouge pâle, exactement circulaire, ne présentait ni saillie, ni pigmentation, ni desquamation ; elle était absolument anesthésique. L'examen bactériologique d'un fragment de cette tache ayant fait constater la présence du bacille de la lèpre, la tache fut extirpée et il n'y eut ni récidive, ni nouvelles lésions lépreuses (l'opération remonte à plus de six mois).

Les auteurs se basent sur ce fait, sur un autre qu'ils ont observé et sur quelques observations de M. Leloir pour admettre que la lèpre peut débuter par une tache isolée précédant de plusieurs années l'apparition de lésions généralisées. Ils insistent sur l'importance de l'anesthésie au niveau de ces taches pour faire soupçonner la lèpre. L'examen microscopique qui permet de reconnaître cette maladie doit être pratiqué en pareil cas.

Une fois le diagnostic établi, on doit procéder à l'ablation de la tache et des parties anesthésiées avoisinantes. Il est permis, disent MM. Marcano et Wurtz, d'espérer qu'on pourra ainsi enrayer, peut-être d'une façon définitive, la marche de la lèpre. Sans contredire cette assertion, nous croyons qu'on ne doit l'admettre qu'avec la plus grande réserve et sous le bénéfice d'une observation longtemps prolongée. GEORGES THIBIERGE.

**Contagiosité de la lèpre.** — A. v. REISNER. Ein Beitrag zur Kontagiosität der Lepra nach Beobachtungen im St-Nikolaiarmenhause und russischen Armenhause zu Riga im Sommer 1893, und einiges ueber die Behandlung der Lepra im städtischen Leprosorium. (*Monatshefte f. prakt. Dermatologie*, 1894, t. XVIII, p. 157.)

Malgré les preuves si décisives données par M. le Dr E. Besnier de la contagiosité de la lèpre, quelques auteurs la contestent toujours. Les faits suivants rapportés par V. Reisner viennent encore à l'appui de cette demonstration. L'auteur donne dans cet article 23 observations de lépreux dont 8 provenant de l'hôpital St-Nicolas, situé dans la partie la plus saine de la ville, alimenté par l'eau de la ville, et dont le régime était réglé par le médecin de l'établissement ; 13 de l'hôpital russe, qui présentait les mêmes conditions normales hygiéniques et diététiques. Un malade était mort avant l'ouverture de la léproserie. Dans ces 22 cas l'auteur a pu constater que neuf fois la voisine de lit d'une lépreuse était devenue malade de la lèpre ; six fois la maladie était la conséquence d'une fréquentation intime

pendant des années ; dans quatre cas on pouvait expliquer l'apparition de la lèpre par le contact fréquent, accidentel avec les autres lépreux de l'établissement ; quatre fois la lèpre fut importée.

On a ici certainement le même tableau que dans toute maladie infectieuse contagieuse chronique ; toutefois l'auteur ajoute que dans aucun cas il ne pouvait être question d'hérédité. Dans l'alimentation, il n'y a rien d'anormal à signaler, et même avant leur entrée dans les établissements les malades vivaient presque tous dans des conditions relativement bonnes ; les pauvres de la ville incapables de travailler sont reçus dans d'autres établissements.

En raison de la faible virulence du virus lépreux, le chiffre de 22 maladies sur 340 habitants des deux instituts est certainement élevé quand elles se produisent dans le court espace de temps de quatre à cinq ans. Tous les malades ayant dépassé l'âge de 50 ans au moment de la maladie, l'auteur en conclut qu'un âge avancé prédispose à la lèpre et que des conditions diététiques et hygiéniques normales ne sauraient en préserver.

En terminant, l'auteur signale les modifications très remarquables qu'il a obtenues dans le traitement de la lèpre avec le baume de gurgun. Le traitement externe (gurjun 1 partie pour 3 p. de lanoline) exerçait une influence favorable sur les ulcères lépreux. 26 malades sont actuellement soumis au traitement suivant : V. Reisner commence par 5 gouttes gurjun chaque jour, il élève peu à peu la dose jusqu'à 70 gouttes et même plus, suivant la tolérance. Il suspend le remède en cas d'irritation du côté de l'estomac ou des reins. En même temps, frictions de toutes les parties infiltrées avec : gurgun 3 et lanoline 1. La face est recouverte de pâte de gurgun. Dans un cas soumis à ce traitement depuis dix mois, on a constaté la disparition complète du tissu lépreux et des bacilles.

A. Doyon.

**Lupus.** — W. Dubreuilh. Lupus tuberculeux superficiel de la face. (*Journal de médecine de Bordeaux*, 1894, n° 3, p. 25.)

Dubreuilh rapporte deux observations de la forme superficielle du lupus vulgaire rappelant l'aspect du lupus érythémateux (lupus vulgaire érythématoïde de Leloir). Il indique les caractères suivants qui permettent de distinguer ces cas du lupus érythémateux : le placard du lupus vulgaire superficiel n'est jamais nettement marginé ; il peut être finement squameux, mais ne présente pas les squames blanches, épaisses, dures et adhérentes, à prolongements coniques sur leur face profonde qu'on voit dans le lupus érythémateux ; il n'y a pas de bouchons épidermiques dans les orifices folliculaires ; l'infiltration est généralement très superficielle et difficile à sentir, au lieu d'être profonde et diffuse comme dans le lupus érythémateux ; il n'y a pas de prurit ni de douleur au grattage comme dans ce dernier ; enfin, en comprimant avec une lame de verre, suivant le procédé de diascopie de Unna, on aperçoit des nodules que la rougeur du voisinage dissimulait.

Dubreuilh pense avec Leloir que ce sont les cas de lupus tuberculeux superficiel qui ont fait croire à l'existence de formes mixtes, érythémato-

tuberculeuses du lupus; pour lui, le lupus érythémateux est distinct du lupus vulgaire.

Les formes superficielles du lupus vulgaire sont relativement bénignes, en ce sens que leur marche est généralement lente et les délabrements médiocres; mais elles sont assez rebelles au traitement, pour lequel la scarification doit être la méthode de choix; les caustiques électifs, qui ont dans les autres formes l'inconvénient de ne pas pénétrer assez profondément, peuvent aussi être essayés. GEORGES THIBIERGE.

**Lupus du cuir chevelu.** — P. NEISSER. Ueber Lupus vulgaris des behaarten Kopfes. (*Berl. klin. Wochenschrift*, 1895, p. 53.)

Le lupus tuberculeux primaire du cuir chevelu est très rare. L'auteur a eu l'occasion d'en observer un cas à la clinique de M. le professeur Neisser.

Il s'agit d'un homme de 40 ans. Ses parents sont morts subitement, causes inconnues. Les frères et sœurs sont bien portants. Depuis son enfance ce malade a sur le bras droit une plaque qui s'est développée lentement mais constamment; il y a vingt-cinq ans, elle a été « cautérisée ». Depuis un an ce malade remarque sur la moitié gauche de la tête, en un point où, il y a trente ans, il a eu une plaie à la suite d'un coup, une rougeur, plus tard du prurit et de petites croûtes. Depuis environ deux mois, il est survenu également sur la région gauche du front une petite plaque rouge. Poumons et cœur normaux.

Sur le côté externe du bras droit, plaque rouge, de l'étendue de la paume de la main, recouverte de croûtes, dont les bords sont en partie exulcérés; en quelques points ils sont saillants; ils ont une marche serpigineuse. Dans la région temporale gauche, plaque saillante, rouge, à peu près de la grosseur d'un pois, exulcérée à son sommet. Sur le pariétal du même côté, cicatrice blanchâtre un peu rayonnée, dont le pourtour est rouge et recouvert de croûtelles jaunâtres; nombreuses granulations lupiques.

L'examen microscopique des fragments de peau excisés du foyer du cuir chevelu démontra que l'on avait bien affaire ici à un lupus. Mais de quelle manière s'est faite l'inoculation à la tête, il est difficile de le dire; il est possible que le malade ait transporté par le grattage la matière tuberculeuse du bras droit sur le côté gauche de la tête.

A. DOYON.

**Lupus traité par la tuberculine.** — CARRUCCIO. La tubercolina nel lupus. (*Clinica dermosifilopatica della R. Università di Roma*, 1894, p. 5.)

Ce travail résume des recherches faites à la clinique dermosyphilopathique de Rome, du vivant de Manassei.

L'auteur rapporte douze observations de malades, atteints de lupus, traités par les injections de tuberculine. Après un nombre variable d'injections, qui s'est élevé jusqu'à vingt-huit et trente, l'auteur note chez presque tous les malades une amélioration tantôt considérable, tantôt

légère. Ces résultats et les mensurations thermiques jointes aux observations confirment les faits connus antérieurement.

GEORGES THIBIERGE.

**Urticaire infantile.** — FUNK et GRUNDZACH. Ueber Urticaria infantum und ihren Zusammenhang mit Rachitis und Magenerweiterung. (*Monatshefte f. prak. Dermatologie*, 1894, t. XVIII, p. 109.)

L'urticaire infantile, lichen urticatus urticaire, papuleuse, strophulus pruriginosus, est en réalité un érythème ortié. Elle apparaît d'ordinaire dans les premières années de la vie, souvent dans les deux premiers mois, plus rarement dans la deuxième année. Elle se localise en général sur les membres, surface d'extension ; comme les autres variétés d'érythème, celui-ci est polymorphe.

Depuis longtemps on a constaté un rapport entre l'urticaire infantile et le rachitisme. Sur 45 malades, presque exclusivement des enfants, examinés à ce point de vue, les auteurs ont trouvé dans tous les cas des symptômes rachitiques. Comby avait déjà insisté sur le rapport entre le rachitisme et l'urticaire.

De plus, tous les enfants atteints d'urticaire infantile ont une dilatation considérable de l'estomac, fait également signalé par Comby.

Les causes de cette atonie de l'estomac sont la mauvaise hygiène, l'allaitement trop fréquent de l'enfant et l'abus des boissons.

Les auteurs se demandent s'il existe un rapport clinique entre l'érythème urticarien et le prurigo de Hebra. Il y a à coup sûr une certaine ressemblance de famille entre les deux maladies. Dans les deux cas la peau est urticarienne et la localisation de l'éruption est la même. Mais l'érythème est aussi fréquent que le prurigo est rare. Dans cette dernière affection la peau montre une très grande tendance à la lichénisation, ce qui n'a presque jamais lieu dans l'urticaire infantile.

On sait que Comby a attribué aux troubles digestifs et à l'atonie de l'estomac une grande importance dans la genèse du prurigo. Les recherches de Funk et de Grundzach ne confirment pas cette manière de voir.

Comme traitement, ces auteurs conseillent le régime, contre les poussées aiguës l'emploi de l'antipyrine et localement des lotions vinaigrées.

A. DOYON.

**Urticaire.** — S. PENNINO. Un caso di orticaria complicante il decorso post-operatorio di una ovariotomia. (*Riforma medica*, 1894, n° 210, p. 711.)

Femme de 52 ans, très nerveuse, ayant eu des céphalées persistantes et des accidents hystériques ; le lendemain d'une ovariotomie pour kyste de l'ovaire, urticaire très étendue accompagnée de fréquence du pouls et d'une légère élévation de température ; l'éruption se reproduit dans la soirée et le lendemain, puis disparaît complètement et il ne survient aucune complication.

L'auteur, après avoir éliminé les diverses autres causes d'urticaire, chloroforme, émotion provoquée par l'opération, troubles digestifs, conclut

que l'éruption a été la conséquence de l'acte opératoire lui-même et de son retentissement sur le système nerveux, rendu plus facile par l'état névropathique de l'opérée. GEORGES THIBIERGE.

**Urticaire.** — STRAFFORELLO. Contributo alla casuistica ed all' etiologia dell' orticaria. (*Il Morgagni*, octobre 1894, p. 614.)

L'auteur rapporte quelques observations intéressantes d'urticaire recueillies à la clinique de Campana : 1° urticaire due au tænia solium; 2° urticaire produite par la dysenterie; 3° urticaire factice; 4° urticaire causée par l'iodure de potassium.

L'auteur, pour étudier l'action de cette dernière substance sur le tégument, a fait à des animaux des injections sous-cutanées d'iodure de potassium. Les lésions consistent d'abord dans la nécrose des endothéliums vasculaires, puis dans des modifications de la nutrition des endothéliums des rameaux nerveux, dans l'irritation des fibres nerveuses périphériques et des cellules nerveuses centrales. Ces lésions aboutissent à la production de foyers inflammatoires qui constituent les accidents bien connus de l'iodisme; l'urticaire est la conséquence de l'action du médicament sur les parois des capillaires et sur le système nerveux.

GEORGES THIBIERGE.

**Strophulus.** — W. DUBREUILH. Du strophulus. (*Archives cliniques de Bordeaux*, 1894, n° 4, p. 161.)

Dubreuilh reprend la dénomination de strophulus pour désigner certaines éruptions prurigineuses décrites chez l'enfant sous le nom d'urticaire, et chez l'adulte sous celui de lichen aigu ou de prurigo simplex acutus. Les caractères étant identiques aux différents âges et les descriptions exactement superposables, il ne voit aucune raison pour donner des dénominations différentes suivant les âges.

Cette affection est caractérisée par des papules du volume d'un grain de chènevis, de couleur rose vif, entourées d'une auréole de même nuance; leur sommet est souvent plus clair que le reste de la papule, offre une pâleur rosée, demi-transparente, qui donne l'aspect d'une vésicule très minime enchâssée dans la papule et dont la piqûre fait sortir une trace de liquide incolore; une croûtelle jaune brun remplace cette vésicule et, l'élément s'affaissant rapidement, il ne reste que la portion centrale formant une papule miliaire coiffée par la croûtelle, laquelle tombe au bout de quelques jours, laissant une petite macule blanche ou pigmentée, ou quelquefois une surface arrondie, légèrement surélevée, plane, luisante, ressemblant beaucoup, sauf la dureté, à un élément de lichen plan.

L'éruption est disséminée, sans aucun groupement, se produisant pendant plusieurs jours, par poussées ordinairement nocturnes. Les sièges de prédilection sont la partie supérieure du tronc, la face externe des bras et des avant-bras, la face externe des cuisses; les régions plantaires et palmaires sont presque toujours indemnes, ainsi que la partie supérieure du visage, la partie interne des membres et la région génitale.

Elle s'accompagne de prurit apparaissant en même temps que les éléments nouveaux.

La maladie peut durer, par le renouvellement de ses poussées, pendant des semaines, des mois ou des années, en disparaissant pendant l'hiver pour reparaître aux premières chaleurs ; les poussées estivales régulières sont plus fréquentes chez les enfants, mais peuvent aussi s'observer chez l'adulte.

L'affection s'observe le plus souvent pendant les deux premières années de la vie, puis avec un nouveau maximum moins important, entre 15 et 30 ans. Elle succède parfois à une fièvre éruptive ; mais le plus souvent, elle survient après des troubles digestifs, surtout chez l'enfant ; chez l'adulte, il semble que l'impaludisme joue souvent un rôle important.

Le strophulus se rapproche du prurigo par ses lésions anatomiques qui sont à peu près identiques, mais en diffère par son aspect plus urticarien, par son prurit plus régulièrement nocturne, par sa localisation moins nette aux membres inférieurs. Il se rapproche de l'urticaire par son aspect, par son apparition brusque, par son développement sous l'influence du grattage ; il n'en est pas moins vrai que ce n'est pas une urticaire pure et simple.

Le traitement local consiste dans l'emploi des lotions antiprurigineuses, alcooliques, phéniquées, etc., des onctions avec des liniments mentholés ; le traitement général doit être guidé par l'étiologie de chaque cas particulier : troubles digestifs, impaludisme, etc. GEORGES THIBIERGE.

**Nævi.** — FELICIANI. Nei angiomatosi nel territorio di nervi cutanei. (*Clinica dermosifilopatica della R. Università di Roma*, 1894, p. 40.)

Feliciani rapporte deux observations de nævi vasculaires occupant l'un le territoire cutané de la deuxième branche du trijumeau gauche, l'autre les territoires cutanés et muqueux des deuxième et troisième branches du trijumeau gauche. Il y joint une note sur un cas de nævus vasculaire des régions nasale, jugale et temporale.

Ces faits, grâce surtout aux chromolithographies qui les accompagnent, sont des pièces à consulter pour la discussion encore pendante sur l'origine nerveuse des nævi vasculaires. GEORGES THIBIERGE.

**Lichen plan.** — FRÈCHE. Lichen plan isolé de la bouche. (*Journal de médecine de Bordeaux*, 1894, n° 29, p. 337.)

Frèche rapporte deux observations de lichen plan de la bouche sans lésions concomitantes du tégument externe ; les lésions buccales étaient identiques à celles qui ont été décrites dans les cas de lichen de Wilson de la peau ; elles ne s'accompagnaient pas de sensations douloureuses ou prurigineuses au niveau de la muqueuse buccale ; dans le premier cas, elles duraient depuis cinq ans et ont presque complètement disparu au bout de deux mois de traitement arsenical ; dans le second cas, elles dataient de plus de trois mois et se sont amendées après l'emploi du même traitement.

Frèche y ajoute deux observations de lésions buccales chez des sujets atteints de lichen plan cutané. Il insiste sur le mode de début des lésions

de la langue qui se traduit par la pâleur plus grande des papilles, l'augmentation de la profondeur et de la rougeur des sillons interpapillaires ; ceux-ci ne tardent pas à être comblés par des travées blanchâtres entourant chaque papille et s'élevant jusqu'à leur niveau, travées d'un blanc plus éclatant que celui de la papille elle-même, le sommet de la papille étant aplati et lisse. GEORGES THIBIERGE.

## REVUE DE VÉNÉRÉOLOGIE

**Blennorrhagie : uréthrite postérieure.** — LANZ. Ueber die Häufigkeit und Zeit des Auftretens der Uretritis posterior bei der acuten Gonorrhoe. (*Arch. f. Dermatologie u. Syphilis*, 1894, t. XXVII, p. 213.)

Dans les cas d'une première blennorrhagie aiguë, on peut par l'expérience de Thompson démontrer la participation de l'urèthre postérieur 80 fois sur 100. Cette grande fréquence de l'uréthrite postérieure prouve qu'il ne faut pas la regarder comme une complication, mais simplement comme une période de développement de la blennorrhagie.

Puisque sur 100 malades atteints de blennorrhagie aiguë, chez 80 le processus envahit inévitablement les parties membraneuse et prostatique, il faut abandonner eo ipso pour l'origine de l'uréthrite postérieure, la théorie de causes occasionnelles internes (prédisposition, maladies constitutionnelles) ou externes, exercice forcé, excès in Baccho et Venere, etc.). Ce passage de l'inflammation sur l'urèthre postérieur est propre à la maladie elle-même et ne dépend pas de causes fortuites. Mais il faut cependant convenir que certaines conditions externes (coït, abus des spiritueux, marche forcée, injections intempestives, introduction d'instruments) peuvent hâter l'apparition de l'uréthrite postérieure. Quant au mode usuel de traitement de la blennorrhagie, il n'a pas d'action appréciable sur le développement de l'uréthrite postérieure ; elle survient indifféremment après l'emploi exclusif de remèdes internes ou à la suite d'injections.

L'uréthrite postérieure apparaît notablement plutôt qu'on ne l'admet presque généralement, elle se manifeste dans le cours de la première semaine dans 20 p. 100 (19,7 p. 100) des cas, dans le cours de la deuxième dans 30 p. 100 (29,5 p. 100) et dans le cours de la troisième dans 12 p. 100 (11,5 p. 100), par conséquent dans la moitié de tous les cas dans les deux premiers septénaires.

Dans des cas rares, l'uréthrite postérieure se développe sans aucuns symptômes subjectifs. On ne peut, par conséquent, faire de diagnostic en temps précis que si l'on examine chaque jour l'urine des malades.

La preuve par irrigation qui remplacerait celle de Thompson, moins complète, est réalisée de façon différente. Ces méthodes diffèrent non seulement dans leur exécution technique, mais beaucoup dans leur précision. Il est réservé à l'avenir de trouver une méthode tout à la fois exacte et facilement applicable dans la pratique. A. DOYON.

**Blennorrhagie anale.** — J. Neuberger et E. v. Borzecki. Ueber Anal-gonorrhœ. (*Archiv f. Dermatol. u. Syphilis*, 1894, t. XXIX, p. 355.)

L'auteur a observé cinq cas de blennorrhagie rectale. En dehors du coït præternaturalis, il est d'autres causes encore qui peuvent donner naissance à la blennorrhagie rectale : l'infection peut provenir de la sécrétion blennorrhagique qui, de l'urèthre et du vagin, s'écoule vers l'orifice anal. Une autre cause se trouve dans l'ouverture, dans le rectum, d'abcès de la glande de Bartholin.

Les symptômes subjectifs sont très variables et très vagues, ils permettent difficilement un diagnostic certain. Les sensations de chaleur, de brûlure, de prurit dans l'anus n'existent pas dans tous les cas. Dans deux des cas observés par l'auteur il n'y avait pas d'écoulement anal.

Les auteurs n'ont pas retrouvé dans leurs cas, au pourtour de l'anus, les condylomes acuminés signalés par Zeissl et Kopp et dont la présence rendait la défécation douloureuse; tandis qu'ils ont souvent observé des papillomes à la périphérie de l'orifice anal chez des malades qui n'avaient eu ni une blennorrhagie anale, ni une blennorrhagie uréthrale et cervicale.

On ne rencontre que très rarement les autres symptômes indiqués par quelques auteurs : ainsi une dilatation de l'orifice anal avec relâchement du sphincter dans un seul cas; la disparition des plis radiés de l'anus également dans un autre cas; il en fut de même de l'irritation eczémateuse de la région anale; tandis qu'il n'ont jamais rencontré sur la muqueuse rectale les proliférations en forme de crêtes de coq signalées par les anciens auteurs. Sous le rapport symptomatique les processus ulcéreux sont beaucoup plus importants que les précédents, il les a observés dans deux cas.

Mais, au point de vue du diagnostic de la blennorrhagie rectale, la constatation des gonocoques est le seul signe certain.

La guérison de cette variété de blennorrhagie n'est pas toujours aussi facile qu'on le dit, elle exige un traitement et une observation très sévères et continués pendant longtemps. A. Doyon.

**Blennorrhagie; arthrite.** — E. Burci. (Contributo allo studio delle sinoviti articolari blennorragiche. (*Giornale italiano delle malattie veneree e della pelle*, juin 1891, p. 157.)

Burci rapporte trois observations d'arthrite blennorrhagique dans lesquelles il pratiqua l'arthrotomie; dans les trois cas, il put constater la présence du gonocoque, caractérisé par sa disposition en diplocoques, la décoloration par le Gram et l'absence de culture sur les milieux habituels du laboratoire. Dans un cas, la culture sur sérum de veau donna un résultat positif; dans ce même cas, le contenu d'une deuxième arthrite, retiré par ponction au douzième jour, ne renfermait plus de gonocoque.

L'auteur discute à propos de ces cas la nature du rhumatisme blennorrhagique. Il sépare nettement les arthrites dues à une infection mixte et conclut que les arthrites blennorrhagiques sont en relation avec le gonocoque, lequel est amené dans les articulations par la voie circula-

toire. Dans un certain nombre d'arthrites blennorrhagiques, on ne peut constater la présence du gonocoque parce qu'il se détruit rapidement; mais les lésions qu'il a déterminées dans les articulations lui survivent, soit qu'elles continuent à évoluer après sa destruction, soit qu'elles soient sous la dépendance des produits de sa désintégration.

Au point de vue thérapeutique, l'auteur recommande l'immobilisation au début, à moins qu'il n'y ait des raisons spéciales pour intervenir plus activement; au bout de quinze jours, temps qui semble suffisant pour que l'agent infectieux soit détruit, il préconise l'arthrotomie suivie de lavage à l'eau boriquée à 3 p. 100 à la température de 42 à 44° ; le gonocoque étant très sensible aux agents antiseptiques et à la chaleur, il est inutile de se servir d'antiseptiques plus forts tels que le sublimé, qui pourraient amener la coagulation de l'épanchement.

GEORGES THIBIERGE.

BURCI et RESPIGHI. Contributo alla interpretazione della patogenesi delle sinoviti articolari blennorragiche. (*Bollettino della Società medica pisana*, vol. I, 1894, fasc. I.)

Homme de 23 ans, atteint de blennorrhagie uréthrale depuis plus d'un mois ; arthrite du genou gauche avec épanchement abondant. Au quatrième jour de l'arthrite, on extrait par la ponction de l'articulation 2 gr. de liquide jaunâtre trouble, dans lequel on ne trouve de micro-organismes ni par l'examen microscopique ni par les cultures. Au septième jour, incision de l'articulation ; on introduit dans un matras d'Erlenmayer le liquide qui s'écoule spontanément (80 c.c.), puis on gratte la surface de la synoviale avec le doigt stérilisé et on introduit le produit du raclage dans un deuxième matras stérilisé. On trouve dans les deux matras et surtout dans le deuxième un certain nombre de gonocoques (diplocoques se décolorant par le Gram). Certaines cultures en plaques sur le milieu de culture de Wertheim donnent des colonies punctiformes, à développement généralement lent. Ultérieurement, les gonocoques ont pu être retrouvés en très petit nombre et avec des caractères d'involution à des degrés variables dans les thrombi fibrineux qui s'étaient engagés dans le drain.

Les auteurs concluent de leurs recherches que les arthrites blennorrhagiques sont en rapport avec la présence du gonocoque à la surface de la synoviale, où ils tendent à disparaître par involution avec une rapidité modérée, tandis que les lésions anatomiques provoquées par eux persistent plus longtemps, et que les produits de destruction de ce micro-organisme peuvent continuer à agir sur la synoviale; ils pensent que l'absence du gonocoque constatée par beaucoup d'observateurs dans les arthrites blennorrhagiques tient à l'époque tardive à laquelle il a été recherché et à ce qu'il a a été recherché seulement dans l'exsudat libre.

GEORGES THIBIERGE.

**Blennorrhagie et troubles mentaux.** — S. VENTURI. Psicopatia blennorragica. (*Riforma medica*, 1894, nos 95 et 96, p. 230 et 243.)

Venturi a constaté sur 22 cas de folie juvénile (nous traduisons ainsi le mot italien « ebefrenia » qui désigne, dit l'auteur, les cas de folie surve-

nant chez les sujets de 17 à 22 ou 23 ans, sans antécédents pathologiques connus et prédisposants) douze fois l'existence d'un écoulement purulent uréthral ou vaginal. Aussi attribue-t-il une grande importance à la blennorrhagie dans l'étiologie de la folie juvénile. Celle-ci revêt, chez les blennorrhagiques, le plus souvent la forme de stupeur, assez fréquemment celle de la manie, mais il n'y a pas de différence sous ce rapport avec ce qui se passe chez les sujets non atteints de blennorrhagie.

La blennorrhagie précède le plus souvent les troubles cérébraux de cinq ou six mois, plus rarement d'un mois seulement ; elle existe encore au moment où ils débutent et les troubles cérébraux ne disparaissent pas avant qu'elle ne soit guérie ; ces derniers lui survivent pendant quelques semaines, le plus souvent deux ou trois mois. Dans un seul cas, les troubles mentaux se sont accompagnés de manifestations blennorrhagiques du côté des séreuses (endopéricardite).

Venturi pense que les troubles psychiques sont sous la dépendance d'une arachnitis infectieuse d'origine blennorrhagique. Il rejette l'opinion qui attribue ces troubles aux préoccupations provoquées par l'existence de la blennorrhagie, ses conséquences morales et la crainte de ne pouvoir la guérir.

Les observations rapportées par l'auteur montrent la variété des manifestations de ces psychopathies blennorrhagiques, qui peuvent se traduire par de la stupeur, ou de l'agitation, des hallucinations effrayantes, des impulsions au suicide, etc. GEORGES THIBIERGE.

**Uréthrite postérieure.** — F. KOCH. Zur Diagnose und Häufigkeit der Urethritis posterior gonorrhoica. (*Archiv f. Dermatol. u. Syphilis*, 1894, t. XXIX, p. 399.)

Dans ces dernières années, on a publié de nombreux travaux sur l'uréthrite postérieure. Trois points ont toujours particulièrement attiré l'attention : le diagnostic, la fréquence, l'époque et la cause de l'apparition de l'inflammation de l'urèthre postérieur. L'auteur s'est occupé, ici principalement, des deux premières questions. Ses recherches reposent sur 141 cas qu'il a observés dans le service de M. le professeur Jadassohn, à Breslau. Il est arrivé aux conclusions suivantes :

La méthode de lavage proposée par Lohnstein doit être regardée, si on se place au point de vue théorique, comme un progrès, bien qu'elle aussi ne soit pas indemne de causes d'erreur.

Toutefois les résultats qu'on a obtenus avec cette méthode ne diffèrent pas essentiellement de ceux avec les méthodes employées jusqu'à présent, quand on applique ces dernières d'une façon réglementaire.

Le diagnostic d'une uréthrite postérieure gonococcique ne doit être basé que sur la constatation des gonocoques dans la sécrétion de l'urèthre ; car il existe une uréthrite postérieure dans laquelle on ne peut jamais démontrer la présence des gonocoques, même chez un sujet infecté pour la première fois.

On a constaté, à Breslau, l'uréthrite postérieure gonococcique dans 60 à 70 p. 100 de tous les cas de blennorrhagie.

Les différences qui existent entre les résultats des recherches de Koll-

mann et ceux de la plupart des autres auteurs, spécialement de Jadassohn, reposent en partie sur la différence des malades observés, en partie sans doute aussi sur la différence des méthodes employées.

A. Doyon.

**Uréthrite blennorrhagique de l'homme.** — M. Dinkler. Ueber den bakteriologischen Befund und die anatomischen Veränderungen bei der Urethritis gonorrhoica des Mannes. (*Archiv f. Dermatologie u. Syphilis*, 1894, t. XXVI, p. 195.)

Un cas d'uréthrite blennorrhagique, observé récemment à la clinique d'Erb et qui eut une issue fatale à la suite d'une méningite tuberculeuse, a permis de reconnaître au microscope des lésions si graves qu'elles paraissent mériter d'être décrites.

L'examen du pénis fit constater une série de lésions, aussi bien de l'épithélium que du tissu conjonctif, qui sont importantes pour l'anatomie pathologique de l'uréthrite blennorrhagique.

Tandis que les lésions anatomiques dans les cas de Bockhart sont d'une intensité moindre que dans le cas actuel, le rapport est inverse en ce qui concerne les cocci. Chez le malade dont il est question ici, les cocci sont très rares et ne se rencontrent que dans les couches supérieures de l'épithélium et du tissu sous-muqueux infiltré de pus. Bockhart, au contraire, a trouvé les gonocoques en très grande quantité dans les cellules ainsi que dans les vaisseaux sanguins et lymphatiques de toute l'épaisseur de la muqueuse. Le groupement et l'apparition des micro-organismes dans les couches les plus diverses du tissu sous-muqueux est tellement caractéristique, d'après les figures accompagnant le texte, pour les *Mastzellen* que déjà Arning a présumé que Bockhart a dû faire une confusion entre les deux. En effet, de la nature du milieu nutritif (bouillon de peptone-gélatine) dans lequel la culture pure de gonocoques a été obtenue, on peut conclure en toute assurance que Bockhart n'a pas eu affaire à des cultures de gonocoques. De plus, les figures en question sont si nettes que, comme Arning l'a remarqué, il ne saurait y avoir aucun doute sur la confusion des *Mastzellen* avec des cellules et des vaisseaux contenant des cocci.

Les lésions constatées dans la muqueuse uréthrale du cas ci-dessus d'uréthrite blennorrhagique sont les suivantes :

1° Dans les régions les moins atteintes (à peu près la moitié antérieure du gland et les deux tiers postérieurs de la portion caverneuse du pénis) l'épithélium est ramolli, infiltré de petites cellules et en partie desquamé. Dans la moitié postérieure du gland et le tiers antérieur adjacent de la partie caverneuse, il est en grande partie mortifié ou complètement détaché. Les portions conservées présentent souvent une transformation en épithélium pavimenteux (métaplasie transitoire).

2° Sous l'épithélium conservé, le tissu sous-muqueux présente une infiltration superficielle et circonscrite (avec formation de papules de structure lymphoïde) de petites cellules. Aux points dépourvus d'épithélium, le tissu conjonctif est traversé par des cellules de pus et en voie de fonte purulente ; quelques parties se sont nécrosées et détachées.

3° Les vaisseaux capillaires sont plus souvent mortifiés dans la région de l'inflammation purulente, et leur lumière est obstruée par un thrombus. Dans les autres parties, la paroi vasculaire est infiltrée de petites cellules et épaissie.

4° En ce qui concerne la propagation du processus blennorrhagique, les lésions anatomiques décrites confirment l'exactitude de l'observation clinique que la blennorrhagie chez l'homme évolue d'abord uniquement sous forme d'uréthrite antérieure. A. Doyon.

## REVUE DE SYPHILIGRAPHIE

**La syphilis chez les peuples primitifs de l'Amérique.** — L. Wolff. Die Syphilis unter den Urvölkern Amerikas mit besonderer Bezugnahme auf ihr Bestehen daselbst vor der Entdeckung Amerikas durch Columbus. (*Dermatol. Zeitschrift*, 1894, t. I, p. 226.)

Les documents que l'on peut invoquer ici *pro* et *contra* sont :

1° Historiques, c'est-à-dire ceux qui ont rapport principalement à l'antiquité de cette maladie ainsi que ceux que l'on peut déduire des différentes langues, des traditions et des arts ;

2° Pathologiques, provenant de l'étude des débris des races disparues.

Christophe Colomb lui-même ne donne aucune indication d'une maladie épidémique ou endémique, comme la syphilis, avant son troisième voyage, bien qu'il décrive très exactement les maladies et les indispositions que lui-même a eues ou qui ont atteint son équipage. A son retour dans la Nouvelle-Espagne, en 1498, il trouva beaucoup de colons affectés du mal français.

Le premier qui émit l'opinion que la syphilis existait depuis longtemps chez les Indiens est Léonard Schmaus (1518). Cet auteur écrivit un ouvrage sur le bois de gayac dans le traitement de la syphilis et il semble en tirer cette conclusion que, puisque les Indiens employaient le bois de gayac, c'est donc qu'ils connaissaient bien la maladie dans laquelle ce bois est surtout employé.

Criedo, dans son histoire d'Haïti (1525), a affirmé l'origine américaine de la syphilis. Comme cet auteur était, à partir de 1513, intéressé dans les mines d'or du Nouveau-Monde ses assertions ont de l'importance. Selon lui, le « mal français » existait dans les Indes occidentales depuis un temps immémorial ; les Indiens le traitaient par le bois de gayac, et cette maladie fut propagée par les équipages de la flotte de Christophe Colomb à son retour en Espagne. Quant à la diffusion de la syphilis en Europe, il l'attribue aux troupes de Gonzalès de Cordoue qui, en 1495, furent envoyées à Naples au secours du roi Ferdinand contre l'invasion de Charles VIII. Bäumler, toutefois, ne croit pas à l'authenticité des termes de Criedo, attendu que les plus anciennes copies introduites par Francesco Delicato, dans sa dissertation sur le bois de gayac, ne concordent pas avec les traductions ultérieures. L'évêque Las Casas, qui vint à Saint-Domingue comme pasteur, six ans après la découverte, dit que, d'après les Indiens, la syphilis existait depuis longtemps dans leur île, avant l'arrivée de

Christophe Colomb, et que presque tous les Espagnols furents atteints par la maladie.

D'après G. Brühl, ce sont les langages et les traditions des Indiens qui fournissent les principales preuves de l'existence de la syphilis parmi eux; on trouve des indications directes à cet égard dans les langues des Toltèques et des Aztèques.

Mais les documents les plus importants et les plus intéressants consistent dans la constatation pathologique de la syphilis dans les os des habitants primitifs. L'auteur signale tout particulièrement à ce sujet les recherches du professeur Jones sur les sépultures dans la vallée du Missisipi. Les ossements qu'il a recueillis et examinés avec soin présentaient des caractères incontestables de lésions syphilitiques.

Le Dr J. N. Hyde, de Chicago, a fait la même observation sur des ossements d'Indiens qui avaient été trouvés dans le Colorado dans une sépulture indienne de la plus haute antiqutté.

Malgré l'absence de preuves positives, on ne saurait, dit l'auteur, contester la possibilité et la vraisemblance de l'origine américaine de la première invasion de syphilis épidémique. A. Doyon.

**Étiologie de la syphilis tertiaire.** — Th. v. Marschalko. Beiträge zur Aetiologie der tertiären Lues, insbesondere ueber den Einfluss der Quecksilberbehandlung auf das Auftreten tertiärer Symptome. (*Archiv f. Dermatologie u. Syphilis*, 1894, t. XXIX, p. 225.)

Dans ce travail, fait à l'instigation de M. le professeur Neisser, l'auteur a mis à contribution pour la statistique les nombreux matériaux concernant la syphilis tertiaire de la clinique et de la policlinique de Breslau.

Cette statistique comprend en tout 673 cas de syphilis tertiaire, dont 319 cas de la clinique et de la policlinique, 244 cas du professeur Neisser et 110 cas de la pratique privée de l'auteur.

Dans un premier tableau, comprenant les malades de la clinique et de la policlinique, nous trouvons les indications suivantes :

Sur les 319 cas, il y a 145 hommes (45,4 p. 100) et 174 femmes (54,6 p. 100) dont 22 prostituées (12,6 p. 100).

Dans un second tableau sont mentionnés les malades de la clientèle privée : 244 cas du professeur Neisser dont 218 hommes (89,4 p. 100) et 26 femmes (10,6 p. 100) ; 110 de l'auteur, dont 99 hommes (90 p. 100) et 11 femmes (10 p. 100).

Un point très important, c'est l'influence du traitement pendant la période secondaire. Voici, à cet égard, les résultats auxquels est arrivé l'auteur :

1° Absolument aucun traitement Hg ; 2° traitement uniquement local, 53 p. 100 des hommes et 75,5 p. 100 des femmes ;

3° Traitement certainement mauvais, 19,3 p. 100 des hommes et 6,8 p. 100 des femmes ;

4° Traitement insuffisant, 23,9 p. 100 des hommes et 16,6 p. 100 des femmes ;

5° Traitement chronique intermittent, 2,7 p. 100 de hommes et 0 p. 100 des femmes ;

6° Plusieurs cures Hg énergiques mais seulement tardivement faites, à savoir : quelques mois après l'apparition des accidents secondaires, parfois même plus tard, 1,3 p. 100 des hommes et 28 p. 100 des femmes.

Chez les malades de la clientèle privée les résultats sont un peu différents.

Voici les conclusions de Marschalko :

1° La syphilis tertiaire survient en Allemagne environ dans 7,4 p. 100 de tous les cas de syphilis; mais ce nombre est certainement un peu inférieur à la réalité, puisqu'il résulte des statistiques des cliniques dermatologiques ; en effet, une partie des malades atteints de syphilis tertiaire de la même provenance, qui, dans la période récente, se faisaient soigner dans les cliniques dermatologiques, se répartit ensuite dans d'autres cliniques.

2° La plupart des maladies tertiaires surviennent à l'âge moyen de la vie, entre 20 et 45 ans.

3° Le tertiarisme apparaît le plus ordinairement quelques années, jusqu'à six à huit ans après l'infection; le plus grand nombre des maladies se manifestent, d'après la statistique, dans la deuxième et dans la troisième année après l'infection, cependant elles sont déjà assez fréquentes, dès la première année. Après la troisième année, le nombre des maladies diminue continuellement, toutefois jusqu'à la sixième année il reste toujours assez considérable ; entre la vingt-cinquième et trentième année, il est très faible; après la trentième année le tertiarisme est très rare.

4° *La nature de la lésion primaire et des accidents secondaires ainsi que la fréquence de leurs récidives* ne fournissent pas de point de repère relativement à la marche ultérieure et ne permettent de déduire aucune conclusion en ce qui concerne l'apparition du tertiarisme. Celui-ci se manifeste plutôt, dans la plupart des cas, de préférence après des symptômes méconnus ou de très peu d'importance de la période primaire, mais surtout de la période secondaire.

5° *La véritable cause de l'apparition du tertiarisme est dans l'absence complète du traitement Hg dans la période précoce ou dans un traitement tout à fait négligé ou tout au moins insuffisant; un traitement mercuriel énergique et continué assez longtemps constitue la meilleure protection contre le tertiarisme.*

6° *Parmi les traitements mercuriels, c'est le traitement intermittent continué longtemps qui occupe la première place. Les malades ainsi traités ne sont que dans un petit nombre de cas atteints d'accidents tertiaires.*

7° *Il semble qu'un traitement mercuriel commencé trop tard, quoique éventuellement énergique, ne peut pas empêcher l'apparition des lésions tertiaires au même degré que si le traitement a été fait après l'infection ou après l'apparition des accidents secondaires ; du moins, les malades traités d'après la première manière sont proportionnellement souvent atteints de tertiarisme. En général le traitement fait dès le premier moment est le plus important; il faut, par conséquent, l'appliquer de la façon la plus consciencieuse.*

8° En ce qui concerne le rôle que jouent dans le tertiarisme les autres conditions prédisposantes, signalées par plusieurs auteurs, Marschalko ne

peut le déduire de ses recherches et sa statistique ne lui permet aucune conclusion à cet égard.

9° Ce sont incontestablement les lésions tertiaires de la peau que l'on observe le plus fréquemment, car bien que les statistiques actuelles ne puissent donner une idée nette de la répartition de la syphilis tertiaire sur chaque organe ces lésions de la peau reviennent si fréquemment dans la statistique de l'auteur et dans toutes les autres, sauf dans celles de Fournier, qu'on peut certainement admettre qu'elles doivent conserver la première place; elles la garderaient encore quand même on réussirait, grâce à la recherche en commun proposée par Neisser, à obtenir une grande statistique permettant sous ce rapport un meilleur tableau synoptique. Les maladies du système osseux occupent la seconde place. Les affections du système nerveux sont chez les malades de la clientèle privée, beaucoup plus fréquentes que chez les malades d'hôpital; dans la clientèle privée, ils tiennent la troisième place (les maladies des muqueuses la quatrième), tandis que dans les hôpitaux ces dernières occupent le troisième rang avec un chiffre notablement plus élevé.

10° La syphilis tertiaire ne survient dans plus des deux tiers des cas, qu'une fois, rarement deux fois et plus rarement encore trois fois ou davantage.

11° *Il faut attribuer au traitement mercuriel* une action préventive, même à la période tertiaire de la syphilis; lui seul est à même d'empêcher les récidives du tertiarisme; il n'en est pas de même de l'iode, par conséquent, il faut donner la préférence, dans le traitement de la syphilis tertiaire, à la médication mixte par le mercure et l'iode.

A. Doyon.

**Syphilis sénile.** — Cohn. Erste syphilitische Infection bei einem 80 jährigen Manne; Iritis; Heilung. (*Dermatologische Zeitschrift*, 1894, t. I, p. 435.)

Ce cas concerne un homme de 82 ans, atteint d'une iritis syphilitique typique. Il avait été infecté deux ans auparavant (1891) pour la première fois de sa vie. Ce malade a conservé une très grande virilité jusqu'à il y a un an. A l'âge de 80 ans, il contracta un chancre syphilitique sur le pénis, ensuite il survint des condylomes larges sur les parties génitales. Fin janvier, 1893 syphilide papuleuse généralisée et périostite. Depuis quelques semaines, catarrhe oculaire, céphalée frontale à droite et iritis très accusée du même côté.

Un traitement antisyphilitique eut raison de ces accidents et encore aujourd'hui (juin 1894) la santé ne laisse rien à désirer.

A. Doyon.

**Réinfection syphilitique.** — Schirren. Ueber Reinfectio syphilitica. (*Dermat. Zeitschrift*, 1895, t. II, p. 40.)

On a pendant longtemps contesté la possibilité d'une deuxième infection par le virus syphilitique. Les premiers cas incontestables de réinfection syphilitique ont été publiés par MM. Zeissl, Diday, Hugenberger,

Köbner, etc. ; aussi, dès 1874, Gascoyen pouvait réunir 60 cas de réinfection et ajouter à ce nombre 11 autres cas qu'il avait observés.

Pour diagnostiquer une réinfection syphilitique, la présence d'une lésion initiale primaire ne suffit pas, il faut encore avoir observé les accidents syphilitiques consécutifs.

L'auteur a eu l'occasion de voir deux cas de ce genre.

*Cas I.* — Il s'agit d'un malade ayant contracté en Chine, en 1882-1883, un chancre du pénis qui dura trois mois. Les années suivantes, il ne survint ni symptômes, ni malaises d'aucun genre ; jamais de traitement spécifique. En 1888, après un séjour à Samoa, il fut atteint de nombreux ulcères de jambe, qui persistèrent dix-huit mois malgré un traitement médical énergique et des cures dans différents bains. En novembre 1892, à la suite d'un traitement antisyphilitique, les ulcères se cicatrisèrent complètement dans l'espace de quelques semaines. Pas de récidive. En février 1894, ce malade vint de nouveau consulter l'auteur, qui constate les lésions suivantes : sur le prépuce, près de l'orifice, tumeur indolente, d'une dureté cartilagineuse, presque de la grosseur d'une noisette, tuméfaction légère des ganglions inguinaux et cervicaux, ganglions cubitaux du côté gauche très hypertrophiés, angine légère, syphilide maculeuse et maculo-squameuse commençante, syphilide psoriasiforme de la paume des mains. Sous l'influence d'un traitement spécifique, tous les accidents syphilitiques disparurent au bout de trois semaines. Jusqu'au milieu de juillet, où l'auteur à vu ce malade pour la dernière fois, il n'était pas survenu de récidive.

*Cas II.* — Malade ayant contracté en septembre 1891 un chancre infectant de l'orifice de l'urèthre, lequel fut suivi d'un exanthème maculeux sur tout le corps, de polyadénite, d'angine spécifique et d'alopécie. Traitement antisyphilitique, guérison. Deux récidives et cures appropriées.

En mars 1893, le malade a encore fait une cure de frictions, bien, qu'à ce moment il n'eut pas de récidive. Un an environ après, au commencement de mai 1894, ce malade vint de nouveau consulter l'auteur pour un ulcère survenu quatre semaines après un coït; cet ulcère est situé sur le feuillet interne du prépuce et présente tous les caractères macroscopiques et microscopiques du chancre syphilitique (on l'avait excisé). Quatorze semaines après l'infection, il survint des papules sur le pénis, une syphilides quameuse sur le scrotum, des plaques muqueuses sur les amygdales avec engorgement des ganglions inguinaux, etc. Tous ces accidents disparurent par l'action d'un traitement antisyphilitique. Jusqu'à présent il n'y a pas eu de récidive.

On peut conclure de ces observations que la syphilis rentre dans le cadre des affections curables.

Les deux cas ci-dessus sont intéressants en ce que le premier présentait une première infection légère, si bien que ce n'est qu'après des années qu'apparurent des lésions syphilitiques dont la disparition sous l'influence d'un traitement suffit à guérir définitivement la syphilis. Le deuxième cas représentait une syphilis particulièrement rebelle, dont les symptômes, à peine disparus, récidivèrent très rapidement. L'auteur est d'avis que c'est précisément en raison d'un traitement énergique et répété que ce malade perdit l'immunité pour une seconde infection. A. Doyon.

**Traitement de la syphilis par les injections de sublimé.** — G.-J. Mueller. Zur Behandlung der Syphilis mittels hochdosierter von Sublimat. (*Dermatol. Zeitschrift*, 1895, t. II, p. 35.)

Voici la formule employée par l'auteur :

| | |
|---|---|
| Bichlorure de mercure | 4 gr. |
| Chlorure de sodium pur | 25 » |
| Eau distillée | 50 » |

La dose injectée chaque fois est de 4 centigr. Le nombre des injections pour une cure complète a été de 15, elles ont été pratiquées à des intervalles de cinq à sept jours. La tolérance est très variable; en général, Mueller a constaté que les malades étaient très satisfaits, c'est là le point principal.

Les injections avec des solutions à 8 p. 100 ne sont pas ou guère plus douloureuses que celles à 1 p. 100. Pour atteindre ces résultats, voici la technique à suivre : asepsie rigoureuse, aiguilles lisses et pointues, pas trop volumineuses, piqûre verticale sur le sommet d'un pli de la peau, injection intra-musculaire, lente, compression des tissus des deux côtés du trajet de la piqûre au-dessus l'aiguille qu'on retire rapidement, pour éviter la régurgitation du liquide, qui pourrait occasionner des infiltrats douloureux. Après l'injection, l'auteur fait toujours un massage et conseille au malade de marcher un peu.

Il n'a jamais observé de symptômes sérieux d'intoxication, bien que dans quelques cas il ait injecté des doses encore plus élevées. Dans trois cas, chez des femmes, il a vu des phénomènes légers et passagers d'intoxication : syncopes, faiblesse passagère, diarrhée modérée qui disparurent au bout de vingt-quatre à quarante-huit heures. L'état général était d'ordinaire très bon ; pas de stomatite appréciable. Dans cinq cas, il y eut une albuminurie légère.

Mueller a jusqu'à présent traité 104 malades (80 hommes et 24 femmes) exclusivement avec cette méthode qui a l'avantage d'être extrêmement rapide et profonde. Comme Lukasiewicz l'a fait remarquer avec raison, elle est surtout indiquée, en cas de symptômes menaçants, chez les malades qui ne sont pas très affaiblis et par suite très impressionnables.

A. Doyon.

**Injections intra-veineuses de sublimé.** — Uhma. Ueber die von Baccelli empfohlenen intravenösen. Sublimatinjectionen. (*Archiv f. Dermatologie u. Syphilis*, 1894, t. XXIX.)

L'auteur a, tout d'abord, fait des essais sur des lapins. Dans une première série d'expériences, deux succombèrent trente heures après l'injection. A l'autopsie, en dehors d'une thrombose de la veine injectée, on n'a rien trouvé d'anormal. Aussi regarde-t-il la mort comme la suite de l'empoisonnement par le mercure. Les autres lapins ont très bien toléré ces injections.

Uhma a alors essayé cette méthode, en premier lieu, sur lui et ensuite sur des malades d'hôpital. Il n'a jamais observé de symptômes menaçants à la suite des injections. Chez une malade de 53 ans, atteinte de syphilis

tardive, il survint, le lendemain de l'injection, de violentes douleurs de tête, des vertiges et des vomissements ; l'auteur attribue ces accidents à des écarts de régime, ils cédèrent du reste rapidement à un purgatif.

Il a employé la solution suivante, d'après Baccelli :

| | |
|---|---|
| Bichlorure hydrarg..... | 0,5 à 2 gr. |
| Chlorure de sodium..... ..... | 3 — |
| Eau distillée..... | 1000 — |

On filtre la solution, on la chauffe et on l'injecte dans une veine des membres supérieurs ou inférieurs après avoir exercé une légère compression. Cette injection détermine une sensation peu accusée de brûlure et de la tuméfaction au point injecté. L'auteur a constaté chez lui-même que cette sensation de brûlure disparaissait au bout de quarante-huit heures ; mais, par contre, vingt jours après l'injection d'une seringue Pravaz d'une solution de sublimé à 0,2 p. 100, il lui reste encore sur la face interne de la jambe gauche une tumeur de la grosseur d'un œuf de pigeon, un peu douloureuse à la pression.

En raison du petit nombre de ses observations (6), Uhma ne saurait porter un jugement définitif sur la valeur de cette méthode dans le traitement de la syphilis. A. Doyon.

**Sérothérapie dans la syphilis.** — C. Pellizzari. Tentatives d'atténuation de la syphilis. (*Gazette hebdomadaire de médecine et de chirurgie*, 1894, n° 19. p. 223.)

Pellizzari, se fondant sur des vues théoriques, a pensé que le sérum des syphilitiques arrivés à la période des manifestations générales devait renfermer des produits chimiques jouissant de propriétés antagonistes contre l'élément virulent de la syphilis. Il expose avec plus de détails cette théorie qu'il avait déjà soutenue au Congrès de Vienne en 1892, et rapporte les résultats de ses essais chez dix malades.

Le sérum défibriné et conservé dans la glace ou filtré sur porcelaine, et conservé dans des éprouvettes stérilisées et fermées, était injecté dans le tissu cellulaire sous-cutané, à la dose d'un demi ou un centimètre cube tous les deux jours, tous les jours ou deux fois par jour, et au total à des doses variant de 20 à 55 centimètres cubes. Lorsque ce sérum n'est pas altéré, il ne provoque pas d'élévation de température ; quelquefois cependant il a semblé déterminer des douleurs vagues, de la céphalée, des arthralgies, de l'amaigrissement, de la pâleur et de l'albuminurie, ces phénomènes se montrant de préférence quand le sérum provenait de malades ayant des manifestations en cours, peu ou point traitées.

Au point de vue des effets curatifs, Pellizzari a constaté une diminution manifeste du volume du chancre, ou l'absence d'extension de cette lésion, l'atténuation légère des lésions ganglionnaires satellites du chancre, un retard habituel dans l'apparition des phénomènes généraux secondaires, l'absence de manifestations cutanées intenses, de plaques muqueuses, d'onyxis, d'iritis, de chute des cheveux, de périostite vraie précoce. L'état général est resté bon pendant et après le traitement.

Pellizzari reconnaît qu'on peut lui objecter que les dix sujets inoculés

auraient pu obtenir des résultats identiques, en se soumettant dès le début à un traitement spécifique, ou même en ne prenant aucun traitement, et que la présomption du succès doit s'appuyer sur des observations plus nombreuses. Il fait seulement observer que les deux tiers au moins de ses malades étaient atteints de chancres, qui, d'après les phénomènes locaux et généraux, devaient faire présager une syphilis plutôt grave.

GEORGES THIBIERGE.

— C. PELLIZZARI. Della sieroteraphia nella sifilide. (*Giornale italiano della malattie veneree e della pelle*, septembre et décembre 1894, p. 399 et 469.)

L'important mémoire de Pellizzari est le développement, avec observations cliniques détaillées à l'appui, de l'article précédent. Nous n'avons donc qu'à le signaler ici aux lecteurs désireux de connaître par le menu les faits observés par l'auteur dans ses tentatives de sérothérapie antisyphilitique ; ils y verront le soin avec lequel ont été suivis les malades sujets des expériences. Il s'agit là d'une question de thérapeutique générale à l'ordre du jour et les essais tentés par Pellizzari stimuleront sans doute l'ardeur des chercheurs. GEORGES THIBIERGE.

## NOUVELLES

### Troisième congrès international de dermatologie et de syphiligraphie.

Nous sommes heureux d'annoncer que le congrès est enfin et définitivement fixé à l'année 1896. Il aura lieu à Londres les 4, 5, 6, 7 et 8 du mois d'août.

### Société allemande de dermatologie.

Le congrès de la Société aura lieu à Gratz les lundi, mardi et mercredi 23, 24 et 25 septembre 1895. Comme thèmes de discussion générale sont proposées les deux questions : *La question du pemphigus*. Rapporteurs : MM. KAPOSI et ROSENTHAL ; *Prophylaxie du tertiarisme par le traitement de la syphilis à ses premières périodes*. Rapporteurs. MM. CASPARY et NEISSER.

*Le Gérant :* G. MASSON.

IMPRIMERIE LEMALE ET Cie, HAVRE

FACULTÉ DE MÉDECINE DE PARIS

TRAVAUX ORIGINAUX

# ANATOMIE PATHOLOGIQUE DE LA DERMATOSE DE DUHRING

Par MM. **Leredde**, chef de laboratoire, et **Perrin**, interne à l'hôpital Saint-Louis.

*Avec une planche.*

L'existence à titre indépendant de la dermatose érythémateuse vésiculeuse et bulbeuse qu'a décrite Dühring n'est pas admise par tous les auteurs. Son existence est fondée sur une étude symptomatique ; elle paraît incertaine à ceux qui ne veulent pas abandonner les idées anciennes sur le pemphigus, à ceux aussi qui demandent plus que des raisons cliniques pour isoler une maladie, même une maladie cutanée.

Parmi les dermatologistes nombreux qui se sont ralliés aux idées de Dühring, certains admettent des transitions entre la dermatite herpétiforme et d'autres affections bulleuses chroniques ; souvent en présence d'un cas particulier, ils sont embarrassés et n'osent trancher le diagnostic.

L'un de nous ayant observé dans le service de M. le professeur Fournier un cas de dermatite érythémato-bulleuse, récidivante au moment des grossesses chez une femme enceinte, nous avons étudié histologiquement les lésions de la peau, puis celles de malades reconnus à Saint-Louis comme atteints *de dermatite herpétiforme typique*.

Les biopsies ont été faites sur des points de la peau atteints d'altérations comparables dans tous les cas. Nous avons enlevé des papules récentes surmontées de vésicules en voie de formation. Les fragments biopsiés ont été fixés dans une solution de sublimé acétique (1) pendant vingt-quatre heures, puis après lavage de vingt-quatre heures à l'eau courante, inclus dans la paraffine.

## A. — Étude de l'herpes gestationis

L'épiderme est peu modifié. On remarque seulement sur les coupes la présence de deux toutes petites vésicules dont nous renvoyons la description à la suite de celle du derme.

(1) Sublimé ..... 40
Acide acétique ..... 10
Eau ..... 1.000

Celui-ci à un faible grossissement apparaît semé de noyaux très nombreux, qui s'amassent plus abondants autour des vaisseaux, mais infiltrent le tissu conjonctif à distance de ceux-ci d'une manière régulière, surtout dans la région du réseau sous-papillaire. Dans le derme profond, l'infiltration diffuse est plus discrète, tandis que de gros foyers périvasculaires persistent.

Si on examine à un fort grossissement un vaisseau du réseau sous-papillaire, tel celui qui est figuré sur notre planche, voici ce que l'on observe sur une préparation colorée au carmin d'alun, ou au bleu de méthylène.

On distingue bien nettement trois variétés de noyaux :

a) De gros noyaux ovalaires, peu colorables où le nucléole est très apparent et la substance chromatique très peu serrée. Ces noyaux sont également répartis dans le champ du microscope ; ils limitent la lumière des vaisseaux sanguins et lymphatiques (noyaux de l'endothélium) et recouvrent les faisceaux conjonctifs qui constituent le tissu intervasculaire.

*b*) *Autour des vaisseaux, uniquement*, dissociant les mailles du tissu, qui, sur les préparations colorées au réactif de Biondi, prend un aspect réticulé, des noyaux arrondis ou polyédriques, plus petits que les précédents, et se colorant d'une manière bien plus intense, en masse, sans qu'on puisse y distinguer de nucléole. Par leur situation périvasculaire, dans des amas pathologiques, leur indépendance du tissu de soutènement, ces noyaux doivent être considérés comme des cellules lymphatiques en diapédèse, *ce sont des lymphocytes*.

*c*) *A distance des vaisseaux, presque exclusivement*, formant plusieurs couches entre les cellules fixes à noyau ovalaire à la périphérie des foyers périvasculaires et infiltrant d'une manière diffuse les mailles du derme extravasculaire, on voit des noyaux d'un troisième type. Ils sont plus petits que les précédents, moins colorés, et on peut distinguer un nucléole central. Toujours ils s'associent deux par deux, soit en contact immédiat, soit à faible distance l'un de l'autre. Et même quand on fait varier la vis du microscope, on s'aperçoit que souvent il existe un troisième, un quatrième noyau semblable sur un plan différent.

A quoi répondent ces noyaux qui, par leur indépendance du tissu conjonctif et par leurs caractères si différents des cellules fixes, apparaissent comme des cellules lymphatiques ?

En examinant de très près les détails de la préparation, on voit que ces noyaux sont entourés de granulations réfringentes, rondes, tassées les unes sur les autres en mosaïque.

Colorons maintenant les préparations en deux teintes. Par exemple, les noyaux par l'hématéine et le fond rapidement par une couleur d'aniline acide, éosine, aurantia, fuchsine acide, etc.

Toutes les granulations ont fixé la matière acide. On distingue alors la forme des cellules, arrondies, ovalaires, grosses, sans les longs prolongements des mastzellen. Ces cellules par leurs caractères sont identiques à celles décrites par Ehrlich dans le sang, sous le nom d'éosinophiles (l'éosine étant prise comme type des couleurs d'aniline acides).

Ces éléments sont rares dans la peau. On les trouve isolés dans des altérations inflammatoires, près des vaisseaux en général, d'où ils ont émigré au même type que les autres cellules blanches. Ici nous sommes frappés par leur nombre extraordinaire. A première vue, ils paraissent jouer un rôle considérable dans l'affection que nous examinons, et la distinguer complètement d'autres maladies cutanées.

Deuxième fait remarquable, c'est la localisation de ces cellules à distance des vaisseaux. Il semble sur les coupes qu'ils ne viennent pas de ceux-ci ; ils en sont séparés par une région où on ne voit que des lymphocytes ; dans les vaisseaux cutanés, il n'y a pas assez de globules blancs pour qu'on puisse y déterminer la fréquence des éosinophiles. S'agit-il d'une multiplication des lymphocytes qui se chargeraient d'une matière acidophile, après division ? Quelquefois on voit des lymphocytes à noyau légèrement étranglé, près des endroits où apparaissent les éosinophiles. Nous aurons à revenir sur ce problème que nous ne voulons pas trancher en ce moment, et qui n'est pas spécial à l'herpes gestationis, mais se pose dans la dermatose de Dühring en général. L'étude du sang dans cette maladie nous permettra de le résoudre. Retenons l'existence des cellules éosinophiles, sans nous occuper en ce moment de leur origine. Nous avons indiqué les caractères qui démontrent leur nature leucocytaire. Nous allons les retrouver dans les vésicules de la peau, et enfin si, dans le cas actuel, où il n'y a pas de diapédèse intra-épidermique, nous n'en trouvons pas entre les cellules épithéliales, nous les rencontrerons, isolées, entre celles-ci dans les cas de dermatose de Dühring qui feront l'objet de notre second mémoire.

Le corps muqueux présente une hypertrophie modérée.

Les deux vésicules dont nous avons déjà parlé sont très petites et situées à la partie moyenne de la couche de Malpighi. Elles sont formées non dans les cellules, mais entre elles, et limitées par une paroi d'épithélium aplati, susceptible de subir la transformation cornée. La paroi de l'une d'elles plus rapprochée de la surface comprend, par exemple, une ou deux couches de cellules transparentes sans noyaux et une couche plus externe de cellules à granulations d'éléidine.

Cette formation intercellulaire des vésicules s'observe également dans la dermatite de Dühring comme le décrit Unna dans son traité d'anatomie pathologique de la peau.

Le contenu des vésicules est formé sur la préparation par des cellules tassées les unes contre les autres et on croirait qu'il n'y a pas de liquide. *Ces cellules sont presques toutes pourvues de grains éosinophiles* et leurs noyaux prennent l'aspect à peine modifié de celui qu'elles présentent dans le derme.

L'examen du liquide des vésicules a été fait de la manière suivante : Une gouttelette de liquide recueillie au moyen d'une pipette stérilisée est étalée sur plusieurs lames et fixée par le procédé qu'indique Ehrlich pour le sang : on met la lame sur une platine chauffante à la température de 120 degrés environ. On peut aussi employer l'eau phéniquée à 3 0/0. La coloration se fait de préférence par l'hématéine de Meyer et l'aurantia. Dans ces conditions nous avons trouvé dans une vésicule, sur un chiffre total de 227 globules blancs, 214 cellules à granulations éosinophiles. Du reste les vésicules que nous avons examinées pas plus que celles que présentait la malade n'étaient suppurées et dans le liquide des vésicules, on ne trouvait aucun microorganisme.

De l'étude qui précède, il résulte qu'on ne saurait exagérer le rôle de ces cellules dans l'herpes gestationis : Il semble que la peau élimine une substance dont se chargent les globules blancs. Cette substance peut être normale dans l'économie puisque, chez tout individu sain, on la trouve dans des cellules blanches du sang. L'élimination s'en fait par les vésicules qui se forment à la surface de la peau.

# DE L'ACNÉ KÉRATIQUE

Par MM. **Tenneson** et **Leredde.**

## I

L'acné est aujourd'hui un genre purement nominal ; nous voulons dire un genre dont les espèces n'ont pas le caractère commun que le terme générique exprime. Entre l'acné vulgaire et l'acné varioliforme, par exemple, il n'y a de commun que le mot.

L'acné vulgaire, que seule nous avons en vue, est une dermatose polymorphe ; elle comprend :

1° Des papules congestives ;

2° Des pustules greffées sur les papules et dues à l'inoculation des micro-organismes pyogènes du milieu ambiant ;

3° Des cicatrices hypertrophiques consécutives aux pustules ;

4° De la séborrhée huileuse, hyperhidrose huileuse pour M. Unna ;

5° Des comédons.

A cet ensemble bien connu, il convient de joindre une autre lésion qui s'est présentée à nous récemment sous une forme remarquable et insolite. Voici le fait ; nous chercherons ensuite à l'interpréter :

## II

Jean L..., âgé de 26 ans, cocher de fiacre, est entré à l'hôpital Saint-Louis, dans notre service, salle Cazenave, n° 13, le 11 décembre 1894.

C'est un homme vigoureux, gros mangeur, dilaté, mais non alcoolique. Ses antécédents pathologiques sont nuls. Pendant son séjour à l'hôpital, il a été pris inopinément d'une attaque d'hystérie. Depuis lors, il n'a pas eu d'autre attaque ; et les stigmates ordinaires de l'hystérie font défaut.

Le malade affirme que les lésions de la peau remontent seulement à un an et demi, et ont débuté par l'épaule gauche ; mais peut-être avait-il antérieurement quelques lésions acnéiques, auxquelles il n'a pas fait attention.

La dermatose occupe le dos, les épaules, la partie antérieure du thorax et la face. Sur toutes ces régions, la peau est huileuse, parsemée de papules rouges, de pustules et de comédons noirs. Ce sont les lésions de l'acné vulgaire, siégeant aux lieux d'élection. Sur la face, quatre petits kystes sébacés.

A la partie postérieure des épaules et du tronc, de vastes surfaces sont couvertes de petites élevures cornées, qui occupent les infundibula filaires. Ces surfaces irrégulières, asymétriques sont limitées du côté de la ligne

médiane par un contour net, qui tranche sur les parties saines. Ce contour est polycyclique ; et les arcs de courbe dont il se compose ont de grands rayons. Les élevures cornées rapprochées les unes des autres, mais cependant bien distinctes, donnent à la main la sensation d'une râpe. Elles ont le volume d'une graine de millet; leur couleur est grisâtre, comme celle de la couche cornée quand elle est épaissie. La peau circonvoisine a sa couleur normale. Il n'y a pas d'épaississement du derme. Une plaque de même nature occupe la région lombaire. Des plaques moins étendues occupent la partie antérieure des épaules et la région présternale. D'autres plus petites encore siègent à la face. Toutes ces plaques ont des figures irrégulières et dissemblables. Les lésions de l'acné vulgaire (papules rouges, pustules, comédons) sont distribuées sans ordre sur les plaques cornées et autour d'elles.

Les lésions de la kératose pilaire (xérodermie pilaire) font complètement défaut aux lieux d'élection : face postérieure des bras, fesses, face antérieure des cuisses. Et cela est d'autant plus important qu'à l'œil nu les élevures cornées ressemblent exactement à celles de la kératose pilaire.

Le prurit est presque nul. En dehors des signes de la surchage habituelle de l'estomac (auto-intoxication d'origine gastrique), pas de symptômes généraux.

L'examen des autres organes et l'analyse de l'urine donnent des résultats négatifs. En trois mois, la dermatose n'a pas évolué.

Nous avons présenté ce malade à la Société de dermatologie le 14 mars. La photographie aquarellée des lésions, par Méheux, est au musée de l'hôpital Saint-Louis. (*Dessins*, n° 309.)

## III

Histologie par M. Leredde. — Les lésions microscopiques sont étroitement localisées aux appareils pilo-sébacés. D'une manière générale, elles sont les suivantes :

Le follicule pileux, de sa base à sa terminaison, est engaîné de cellules migratrices, abondantes surtout, comme il est de règle, autour des vaisseaux; ceux-ci très apparents, dilatés, et contenant plus de cellules blanches qu'à l'état normal. Les follicules eux-mêmes sont respectés, à ce détail près que, de place en place, des cellules migratrices, toujours isolées, pénètrent entre les cellules épithéliales.

Au point où le follicule aborde l'épiderme, les papilles immédiatement voisines, seules, sont un peu élargies et offrent quelques traces de diapédèse. On ne peut même affirmer cette lésion qu'en les comparant aux papilles plus distantes. Cette limitation stricte des altérations papillaires, leur faible intensité expliquent l'absence de rougeur constatée à l'examen direct de la peau.

Le corps muqueux n'est pas hypertrophié à l'orifice pilo-sébacé. Mais la couche cornée augmente d'épaisseur, *et forme un véritable cratère, une fosse à bords saillants, constitués de lamelles irrégulièrement stratifiées.*

La cavité est occupée par le poil nécrosé, transparent, *entouré de lames cornées*. Ces modifications de la couche cornée sont l'origine des saillies que l'on observe au-dessus de la peau.

L'altération des glandes sébacées annexées aux follicules a la plus grande importance; elle détermine à classer l'affection dans le groupe acné. Elle paraît être la cause de l'évolution anormale du poil et des lésions qu'on observe à son issue épidermique. Autour d'elles, le tissu conjonctif condensé est riche en cellules plates, mêlées de cellules migratrices. *Celles-ci envahissent les lobules glandulaires* en général. Sous leur amas, on ne trouve plus trace des cellules sébacées normales. Elles persistent cependant, mais sont difficiles à voir. Là où, ce qui est rare, la diapédèse intraglandulaire est modérée, on les retrouve, arrondies, atrophiées, encore nucléées.

Il n'est possible au niveau des glandes sébacées, ni du reste en aucun autre point des préparations, de colorer par les procédés classiques aucun micro-organisme.

En résumé, l'inflammation sébacée est le fait capital. On peut soupçonner chez le malade une anomalie de la kératinisation, et ici nous pouvons signaler la faible épaisseur du stratum granulosum, l'absence du stratum lucidum, la non-cohérence des lamelles cornées au-dessus du corps granuleux immédiatement.

## IV

Il s'agit donc bien d'une acné, mais remarquable par l'absence d'infection secondaire de la peau et par les lésions folliculaires que cette acné conditionne; acné très rare sous la forme clinique ci-dessus décrite, mais commune sous une forme moins étendue, moins intense. C'est ce dont nous avons pu nous convaincre en examinant dans cette direction les nombreux acnéiques qui viennent chaque semaine à notre policlinique.

Les plaques sont alors plus limitées; leurs bords sont moins nets; les élevures cornées sont moins saillantes et passent facilement inaperçues quand on ne les cherche pas. Elles occupent les sièges habituels de l'acné, surtout la région présternale. Les poils qui émergent des élevures cornées, résistent pendant un certain temps, puis ils tombent.

Nous avions vu antérieurement cette forme atténuée, sans la comprendre, sans pouvoir lui attribuer une dénomination précise. Nous proposons celle d'*acné kératique*, et dirions *acné cornée* si ce nom n'avait pas été appliqué à autre chose.

Le côté bactériologique de la question réclame sans doute de nouvelles recherches; mais s'il fallait attendre, pour dénommer une lésion, qu'elle soit étudiée sous toutes ses faces, il deviendrait impossible de s'exprimer en clinique. Partout le langage précède la science,

parce qu'il en est l'instrument nécessaire; et la dermatologie doit se soumettre à cette nécessité commune.

Nous avons signalé chez notre malade la surcharge habituelle de l'estomac et l'auto-intoxication qui en est la conséquence. On la rencontre chez les acnéiques 99 fois sur 100. Il n'en faut pas conclure que l'intoxication d'origine gastrique soit la cause efficiente de l'acné ; une foule de dilatés ne sont pas acnéiques. Mais cette intoxication réalise un terrain favorable à la dermatose, l'entretient et l'exaspère.

## V

Leloir et Vidal (1) décrivent sous le nom d'*acnée cornée*, une lésion différente de celle qui nous occupe. Les élevures forment des plaques de 2 ou 3 centim.; elles sont grasses, de couleur jaune, brune ou noire, et atteignent 3 ou 4 millim. en hauteur.

Hardy (2) avait appelé cette lésion *acné sébacée cornée*. Le groupe des acnés sébacées, introduit par Biett et par Cazenave, a été perdu de vue par la plupart des dermatologistes contemporains. Nous avons essayé de le faire revivre (3).

Histologiquement, l'acné cornée de Leloir et Vidal se distingue de l'acné kératique par l'absence des lésions sébacées signalées chez notre malade. Le cas actuel ne rentre donc ni dans leur description clinique, ni dans leur étude histologique. La figure qu'ils donnent dans leur atlas, représente une préparation n'ayant intéressé que l'extrémité épidermique du follicule. Si les modifications de la surface cutanée sont voisines dans leur acné cornée et dans l'acné kératique (ce qui explique la confusion possible), les altérations profondes, essentielles, n'ont rien de comparable.

M. Ern. Besnier (4) « désigne sous le nom d'*angiofolliculite* (folliculite canaliculaire) *kératosique simple* l'*acnée sébacée cornée* de Cazenave et de Hardy, l'*acné cornée* de Leloir et Vidal. Il attache cette dénomination à une acné à comédons cornés dépourvus de tout parasite connu, souvent fruste, inaperçue, méconnue, disposée en îlots disséminés en quelques lieux d'élection, parmi lesquels la nuque, le dos, etc., habituellement torpide et n'ayant d'autre issue que l'atrophie du follicule. Il ajoute que plusieurs des observations rapportées à ce titre sont ambiguës, contestables ; mais que leur différenciation pourra,

(1) *Traité desc. des mal. de la peau*, 1er fasc., p. 7, 1889.

(2) *Leç. sur les mal. de la peau.*, 2e partie, p. 105, 1859. Dans son *Traité des mal. de la peau*, 1886, HARDY ne parle plus que d'acné sébacée concrète.

(3) TENNESON. *Traité clin. de dermat.*, p. 83, 1893.

(4) Trad. franç. de Kaposi, 2e édit., t. I, p. 785.

dans la suite, être établie à l'aide du contrôle histologique et bactériologique, et qu'on ne sera plus exposé à confondre l'angiofolliculite cornée avec l'ichthyose, la xérodermie pilaire érythémateuse ou non, le pityriasis pilaire, le lupus acnéique ».

Le moulage n° 1781, déposé au musée par M. Hallopeau, porte l'étiquette d'acné cornée. L'affection dont il s'agit n'est point notre acné kératique ; il ne nous appartient pas de dire ce qu'elle est.

Enfin certains faits publiés sous le nom d'acné cornée semblent appartenir à la dermatose que M. Darier a fait connaître sous le nom de « psorospermose folliculaire végétante » (1).

Une dénomination nouvelle s'imposait donc pour l'affection que nous avons en vue; et nous l'appelons acné kératique, pour indiquer qu'il ne s'agit pas de l'une des lésions décrites antérieurement sous le nom d'acné cornée.

(1) *Compte-rendu de la Soc. de biol.*, avril 1889; et *Ann. de derm.*, juillet 1889.

# SOCIÉTÉ FRANÇAISE DE DERMATOLOGIE ET DE SYPHILIGRAPHIE

## SÉANCE DU 18 AVRIL 1895

PRÉSIDENCE DE M. E. BESNIER

SOMMAIRE. — Correspondance imprimée. — Election du Bureau. — Rapports sur la gestion du comité de direction et sur la situation morale et financière de la société par M. HALLOPEAU. — A l'occasion du procès-verbal : Nouvelle note sur un cas d'altérations nécrotiques et gangréneuses de l'extrémité céphalique, par MM. HALLOPEAU et LE DAMANY. — Tuberculose cutanée disséminée consécutive à la rougeole, par M. DU CASTEL. — Ulcération chancriforme de la verge, tuberculose ulcéreuse, par MM. LOUIS WICKHAM et GASTOU. (Discussion : MM. JULIEN, VERCHÈRE, DU CASTEL, WICKHAM, TENNESON, GAUCHER, DU CASTEL, DUBREUILH). — De l'eczéma des paupières et de son traitement, par M. GALEZOWSKI. — Lichen plan atrophique pigmenté, par MM. E. GAUCHER, BARBE et BALLI. (Discussion : MM. DUBREUILH, DARIER, BARBE.) — Sur deux formes d'acné cornée, par MM. H. HALLOPEAU et JEANSELME. (Discussion : MM. TENNESON, LEREDDE, BARTHÉLEMY, WICKHAM.) — Deuxième cas de névrite syphilitique du nerf cubital, par MM. E. GAUCHER, SERGENT et CHAMPENIER. (Discussion : MM. BARTHÉLEMY, GAUCHER.) — Réflexions à propos d'une autopsie de maladie de Dühring, par M. P. GASTOU. (Discussion : MM. WICKHAM, LEREDDE, TENNESON, BAUDOUIN, BESNIER, BARTHÉLEMY, LEREDDE, BESNIER.) — De l'anesthésie locale en dermatologie, par MM. DUBREUILH. (Discussion : MM. BARTHÉLEMY, MOREL-LAVALLÉE, BESNIER.) — Election de membres titulaires.

### Ouvrages offerts à la Société.

LANG. — *Vorlesungen uber pathologie und therapie der Syphilis*. Première partie, un vol. in-8°. Wiesbaden, 1895.

BARLOW. — Ueber adenomata sebacea. Broch. extraite des *Deutsches archiv. fur Klinische medicin*.

### Élections pour l'année 1895-1896.

Les élections pour le renouvellement du Bureau et du comité de direction donnent les résultats suivants :

*Président :* M. E. Besnier.

*Vice-Présidents :* MM. A. Fournier, Mauriac, Doyon (de Lyon).

*Membres du comité de direction :* MM. Balzer, Brocq, E. Gaucher, Le Pileur, Tenneson.

*Archiviste :* M. Feulard.

*Secrétaires des séances :* MM. Dubreuilh (de Bordeaux), Jacquet (de Paris), Jeanselme (de Paris), Perrin (de Marseille), Verchère (de Paris), Louis Wickham (de Paris).

---

### Rapport sur la gestion du comité de direction et la situation morale de la Société.

Par M. Hallopeau.

L'année qui vient de s'écouler marquera une date dans l'histoire de notre société : grâce à l'initiative et aux efforts de son comité de direction, grâce aussi au concours bienveillant de l'administration, elle a obtenu sa reconnaissance comme établissement d'utilité publique. On peut dès à présent tester en sa faveur. Nous devons, à cet égard, remercier tout particulièrement M. Bienvenu Martin, maître des requêtes au Conseil d'État : c'est à lui surtout que nous devons d'avoir obtenu aussi rapidement une solution satisfaisante.

Parmi les nouveaux statuts que vous avez votés pour obtenir la reconnaissance d'utilité publique, il en est un des plus importants, car il assure la prospérité financière de la Société en même temps qu'il permet la publication intégrale de tous les travaux qui lui sont présentés, quelle qu'en soit l'étendue : nous voulons parler de celui qui limite le nombre de feuilles imprimées gratuitement, et permet à chacun des membres titulaires de publier in extenso toutes ses communications à la condition d'en payer les frais s'ils dépassent la moyenne établie. Nous ne doutons pas que la satisfaction de se sentir à cet égard les coudées franches n'amène ceux d'entre nous qui auront à supporter cet excédant de dépenses à le faire bien volontiers.

L'année 1894 a encore été marquée par l'inauguration de nos sessions extra-parisiennes. Chacun de ceux qui ont pris part à la session lyonnaise peut dire quel en a été le succès. Nos bulletins ont témoigné de sa fécondité en communications importantes et originales, ainsi que de l'intérêt des discussions. On peut dès à présent prédire à coup sûr

que les autres grandes villes de province où la dermatologie est cultivée suivront tour à tour l'exemple qui leur a été donné à Lyon. Nous disons merci ! de tout cœur, à nos collègues lyonnais.

Nos sessions parisiennes n'en ont pas moins continué à être riches en communications, de telle sorte que notre bulletin ne contient pas cette année moins de 170 notes constituant autant de mémoires originaux. Notre Société a ainsi continué à faire progresser la science et à créer de nouveaux titres à notre école française.

Une modification utile a été apportée à la constitution de notre bureau, par la création d'une place d'archiviste : la conservation et le classement méthodique de nos documents se trouvent ainsi assurés.

A côté de ces faits heureux, nous devons rappeler les pertes cruelles qu'a encore subies notre Société, en 1894 : quatre de nos collègues, parmi lesquels nos deux présidents d'honneur et un membre de notre comité de direction, nous ont été enlevés : ce sont là des vides qui ne pourront être comblés.

Le nombre de nos membres s'est cependant sensiblement accru : de 117 en 1893, il s'est élevé à 123 en 1894 : c'est un nouveau témoignage de la prospérité croissante de notre Société.

---

A L'OCCASION DU PROCÈS-VERBAL

## Nouvelle note sur un cas d'altérations nécrotiques et gangréneuses de l'extrémité céphalique.

Par MM. HALLOPEAU et LE DAMANY.

Depuis notre dernière communication, divers phénomènes dignes d'attention se sont encore produits chez notre malade; tels sont : *une inflammation érysipélatoïde du visage, le développement d'une ulcération nécrotique au niveau d'une biopsie faite en tissu sain et d'abord réunie par première intention, l'évolution rétrograde d'un certain nombre de boutons, et, en dernier lieu, la cicatrisation de toutes les ulcérations.*

Les altérations nécrotiques précédemment décrites étaient en voie de cicatrisation lorsque, le 13 du mois de mars dernier, apparaît un gonflement léger de la paupière inférieure droite, en même temps qu'une coloration rouge foncé de cette même région ; le 16, ce gonflement augmente ; la rougeur s'étend ; du côté gauche, en un point symétrique, apparaissent des lésions analogues, mais d'abord passagères, car dès le lendemain elles tendent à disparaître.

Le 19. Le gonflement du côté droit ainsi que la rougeur occupent, non-seulement la paupière, mais encore toute la moitié antérieure de la joue droite et la partie correspondante de la lèvre supérieure ; en avant, ils s'avancent jusqu'au nez ; en arrière, ils disparaissent progressivement, sans former aucun bourrelet, sans limites précises, à quatre ou cinq centimètres de l'oreille.

Toute cette surface est d'un rouge sombre, sauf à la périphérie où sa nuance devient plus claire et se confond peu à peu avec la coloration normale des parties voisines. Les ganglions correspondants ne sont pas engorgés.

Les symptômes généraux sont très modérés ; ils consistent en un léger embarras gastrique avec un peu de fièvre le soir.

Il se produit, en somme, sur la joue droite des lésions de même nature que celles dont l'oreille gauche a été le siège précédemment et qui, aujourd'hui, sont en voie de disparition.

Cette affection n'a pas les allures d'un érysipèle ; d'ailleurs l'examen bactériologique, pratiqué à plusieurs reprises, a montré que, ni dans les tissus, ni à leur surface, il n'y avait de streptocoques.

Le 26. La moitié droite du visage est envahie par un œdème énorme qui en occupe toute l'étendue, depuis le front jusqu'à la région sous-maxillaire. La paupière supérieure a sa coloration normale, mais dans tout le reste de l'étendue du gonflement, la rougeur est intense, foncée. Au niveau de la cicatrice qu'une cautérisation ignée a laissée sur la joue, et qui, auparavant, était décolorée, la rougeur est plus vive et de nuance plus claire. Malgré le gonflement, la peau n'est ni lisse, ni luisante, mais au contraire, rugueuse et comme chagrinée.

La paupière inférieure gauche est de nouveau envahie par un gonflement peu considérable, sans rougeur, qui s'étend à la partie supérieure de la joue gauche. Ce gonflement, apparu tout récemment, tend à augmenter avec une grande rapidité.

Le 29. La zone érysipélatoïde occupe actuellement toute l'étendue de la face, à l'exception du front, du lobule nasal et de la lèvre inférieure ; elle est bilatérale, symétrique et tel est le gonflement des paupières que la malade ne peut les écarter.

La rougeur reste foncée sur toute l'étendue du visage, à gauche comme à droite, sauf au niveau de la cicatrice mentionnée plus haut où elle est vive, framboisée. Ni la rougeur, ni le gonflement ne présentent de limites nettes.

Le 6 avril. La coloration rouge des téguments a considérablement diminué ; le gonflement de la lèvre supérieure, des paupières supérieures et de la partie inférieure des joues a disparu. Il reste encore un gonflement assez considérable, non coloré, des paupières inférieures et un peu d'empâtement des parties voisines des joues.

Le gonflement si considérable et la rougeur si intense de l'oreille gauche ont entièrement disparu. L'épiderme flétri s'est exfolié sous forme de fines squames ; les croûtelles qui existaient sur la face postérieure de la conque sont tombées, et aujourd'hui l'aspect de l'oreille est normal.

Les ulcérations de la région cervicale droite se sont peu à peu cicatrisées. L'une d'elles a été enlevée avec une petite zone de tissus sains pour servir à l'examen anatomo-pathologique. Après une réunion par première intention à l'exception des points de suture, ceux-ci ont été envahis par un processus nécrotique qui rapidement s'est étendu à toute la plaie ainsi produite et l'a transformée en une large ulcération identique à celles qui existaient dans son voisinage ; elle s'est fermée peu à peu, après avoir présenté pendant plusieurs jours un caractère destructif et s'être notablement étendue en surface et en profondeur.

De ces lésions, il ne reste plus aujourd'hui que des cicatrices rouges, déprimées, autour desquelles on voit un cercle jaunâtre, bistré, de largeur variable suivant les points, atteignant un centimètre par endroits.

Le 11. Il persiste encore un léger gonflement des deux paupières inférieures qui sont rouges et font une saillie notable. Dans leur voisinage l'œdème a à peu près complètement disparu, bien que la rougeur soit encore assez vive. Les deux joues sont le siège d'une desquamation fine.

En somme, les lésions multiples qui, depuis plus de six mois, se sont succédées sans interruption sont actuellement complètement guéries ou en voie de guérison; un certain nombre de boutons développés sur le haut du tronc ont disparu sans s'ulcérer. L'état général de la malade est relativement satisfaisant; elle ne paraît présenter aucune tare constitutionnelle.

La recherche du sucre dans l'urine a été inutilement pratiquée à plusieurs reprises; les phosphates sont en quantité normale et l'élimination des composés azotés est inférieure à la normale : urée, 11 gr. 5; acide urique, 0 gr. 437 par vingt-quatre heures.

Cette nouvelle phase de l'histoire de cette dermatose nous confirme dans l'opinion qu'il s'agit là d'un type non encore décrit. Nous ne connaissons point, en dehors des inoculations de chancres simples, de farcin et de charbon, de maladie dans laquelle la plaie résultant d'une biopsie en tissu sain ou de l'ouverture d'un adéno-phlegmon devienne le point de départ d'un processus ulcéreux et nécrotique; ce fait, comme les manifestations décrites précédemment, ne peut s'expliquer que par l'intervention d'un agent infectieux non encore décrit; nous n'avons pu malheureusement jusqu'ici le déterminer.

Cet agent a-t-il été par lui-même ou par ses ptomaïnes la cause prochaine de l'inflammation érysipélateuse qui a occupé le visage pendant plus d'un mois? Le fait nous paraît probable, car les microbes banals trouvés dans le liquide ne peuvent rendre compte des phénomènes observés.

L'EXAMEN HISTOLOGIQUE (note préliminaire), pratiqué par M. DARIER, a donné les résultats suivants :

Par suite d'une faute de technique, il n'a pas été possible d'obtenir de bonnes coupes d'ensemble de la pièce et d'y faire les recherches bactériologiques nécessaires.

Toutefois, sur des coupes incomplètes, on peut reconnaître les faits suivants :

Au milieu de la pièce se trouve une escarre comprenant l'épiderme et une bonne partie de l'épaisseur du derme. Elle est entourée, au voisinage de la surface tout au moins, par un tissu de granulation.

Au delà de la zone où se fait le travail d'élimination et en outre dans l'hypoderme sous-jacent à l'escarre, on voit : A. Une inflammation diffuse du tissu dermique et sous-dermique. B. Des foyers et des traînées embryonnaires.

A. — L'inflammation diffuse s'accuse par une infiltration abondante

d'éléments jeunes et de cellules rondes entre les faisceaux conjonctifs qui sont tuméfiés et entre les cellules adipeuses plus ou moins atrophiées ; cette inflammation s'étend jusqu'aux limites de la pièce et par conséquent à plus d'un demi-centimètre de l'escarre.

B. — Au milieu de ces tissus enflammés, et notamment dans les parties moyenne et profonde du derme, se trouvent des amas de cellules embryonnaires vivement colorées ; dans ces amas, on voit presque toujours la coupe d'un ou de plusieurs vaisseaux, artérioles à parois épaissies et presque oblitérées, veinules thrombosées ou des groupes de canaux sudoripares.

Il y a donc des *lésions endo et péri-vasculaires* importantes, lesquelles paraissent constituer le fait capital et avoir déterminé la gangrène partielle ; ces lésions sont vraisemblablement d'origine infectieuse.

Un examen plus complet serait nécessaire pour déterminer la nature exacte de cette affection et en préciser le processus pathologique.

La comparaison avec des coupes de zona gangréneux que j'ai eu l'occasion de faire précédemment, permet de reconnaître des différences très sensibles avec le cas actuel dont le caractère inflammatoire et probablement infectieux ressort de ce qui précède.

Sommes-nous arrivés à la fin de cette évolution morbide qui se continuait par phases successives depuis plus de six mois ? N'assisterons-nous pas de nouveau à une de ces manifestations qui incessamment se sont renouvelées ? Nous ne pouvons à cet égard que tirer des présomptions favorables de l'accalmie qui existe aujourd'hui.

Faut-il attribuer à l'iodure de potassium l'amélioration qui s'est produite dans ces derniers temps ? Nous l'ignorons. Les premières ulcérations s'étaient cicatrisées sous l'influence exclusive des topiques employés. En tout cas, on ne saurait tirer de cette action médicamenteuse des conclusions favorables à la nature syphilitique des altérations, car on ne voit jamais dans la syphilis les plaies accidentelles revêtir en peu de jours, comme l'ont fait chez notre malade celles qui ont été produites par l'ouverture de l'adéno-phlegmon et par la biopsie, un caractère ulcéreux et destructif, de même qu'on n'y observe pas de gangrène à marche rapidement envahissante.

---

### Tuberculose cutanée disséminée consécutive à la rougeole.

Par M. Du Castel.

Henri M..., 5 ans, est atteint depuis l'âge de dix-huit mois de prurigo diathésique à exacerbations estivales. Sa santé générale est excellente. Sa mère a fait avant sa naissance, une fausse couche ; mais il ne paraît pas y avoir de syphilis dans la famille. Il y a deux ans, le malade a été atteint de rougeole ; au moment où l'éruption de cette pyrexie a disparu, l'éruption actuelle s'est montrée ; elle aurait eu, s'il faut s'en rapporter au dire de la mère, qui observe très minutieusement son enfant, elle aurait eu

dès le début et en très peu de temps l'importance et l'étendue qu'elle présente aujourd'hui. Son aspect ne se serait pas sensiblement modifié depuis lors; l'affection serait restée immobile ou, tout au plus, elle aurait subi une légère amélioration.

Actuellement, il existe sur la joue gauche trois nodules de lupus plan distincts; sur la joue droite, un nodule analogue; tous ont un diamètre d'un centimètre environ : la tendance ulcéreuse et atrophique est peu accusée.

Sur le poignet droit, sur la face externe du pouce du même côté, il y a cinq ou six noyaux analogues, recouverts d'une croûtelle psoriasiforme assez épaisse.

Au niveau de la partie interne des fesses, les foyers sont nombreux et plus étendus; ils sont lisses, rouge vif, sans tendance ulcéreuse; l'épaississement du derme est peu considérable. Sur la fesse droite, il existe un grand placard en croissant recouvert d'une croûtelle un peu épaisse, sèche, blanche. Pas plus qu'à la face, il n'y a ici de tendance cicatricielle marquée.

Sur les membres inférieurs et les pieds, une vingtaine de nodules sont disséminés, légèrement surélevés, recouverts d'une croûtelle mince, sans tendance ulcéreuse, d'un centimètre environ de diamètre.

Sur toute la surface du corps, un certain nombre de papules du prurigo sont disséminées.

Aucune lésion viscérale ou ganglionnaire.

En résumé, chez un malade atteint de prurigo diathésique, de prurigo d'Hébra, à la suite de la rougeole et au moment de la convalescence, s'est produite une éruption tuberculeuse disséminée. Cette éruption a atteint rapidement son apogée; depuis deux ans, elle est immobilisée; autant son apparition a été brusque et rapide, autant est grande aujourd'hui sa fixité; tout au plus depuis deux ans a-t-on constaté une légère tendance à l'amélioration : l'immobilité de l'affection accusée par la mère, s'affirme par l'absence d'ulcérations et de lésions cicatricielles au niveau des différentes lésions, quelque soit leur siège.

---

### Ulcération chancriforme de la verge. Tuberculose ulcéreuse.

Par MM. Louis Wickham et Gastou.

Le malade que nous présentons offre, sur la face dorsale du fourreau de la verge, une lésion chancriforme intéressante à plusieurs titres.

Ses caractères objectifs sont les suivants :

L'ulcération est ovalaire, de 1 centimètre et demi de long sur 1 centimètre de large, à surface un peu irrégulière mais assez superficielle; de coloration gris jaunâtre, peu suintante; elle se continue directement avec les bords. Cette ulcération est surélevée par une masse pâteuse qui

non seulement lui forme une base, mais la dépasse tout autour de plusieurs millimètres. L'ulcération placée au sommet de la saillie est donc débordée en surface mais non en hauteur. La bordure est de niveau avec la surface ulcéreuse.

Le tout ensemble donne l'aspect d'une petite tumeur dont les trois quarts du centre sont exulcérés, ou d'un chancre dont la base et le pourtour seraient très fortement enflammés, à l'une des deux extrémités du grand axe de l'ulcération; la base dure non ulcérée se prolonge assez loin à un demi-centimètre en dehors de l'ulcération. Toute la bordure épaisse non ulcérée est nettement violacée. Ces lésions prises entre les doigts offrent la sensation d'une masse de consistance pâteuse qui se laisse parfaitement soulever au-dessus des tissus plus profonds. Il n'y a pas la moindre adhérence.

En présence d'une telle lésion, le diagnostic qui vient tout d'abord à l'esprit est celui de chancre induré, avec quelques caractères irréguliers : empâtement sous-jacent plutôt inflammatoire que lardacé ; empâtement profond dépassant beaucoup trop les limites de l'ulcération ; coloration violacée des bords.

L'examen des régions inguinales révèle la présence de plusieurs ganglions, petits, durs, séparés les uns des autres, correspondant assez bien aux pléiades du chancre, sans pourtant être caractéristiques. Il n'y a pas entre autre de gros ganglion principal.

Malgré ces irrégularités, on pense au chancre et on poursuit l'enquête.

Aux premiers mots, on apprend avec surprise que la lésion existe depuis dix-sept ans. Voici le récit de l'évolution antérieure :

Le mal a débuté par un petit bouton plein, gros comme un petit pois (dit le malade).

Ce point a augmenté progressivement sans déterminer de douleurs, sans s'ulcérer et avait ainsi atteint les dimensions actuelles, quand tout à coup, il y a un mois et demi, une ulcération rapidement extensive s'est produite au centre. L'ulcération remonte donc à un mois et demi et s'est produite sur une lésion saillante, petite tumeur remontant à sept ans.

De plus, le petit malade, âgé de 17 ans, affirme n'avoir jamais eu de rapports avec une femme et ne s'être jamais exposé d'aucune façon.

L'enquête poursuivie montre sous le mamelon droit des cicatrices, suites d'ulcérations par caries costales.

Depuis quinze jours, les lésions ont pris quelques caractères nouveaux qui s'éloignent de ceux du chancre. La surface ulcéreuse est beaucoup plus irrégulière, elle s'est étendue en surface, et s'est creusée par places, présentant des dépressions à fond purulent et sanguinolent. Les lésions ont conservé une indolence particulière.

Enfin l'examen histologique d'un fragment biopsié a donné à M. Gastou les renseignements qui suivent :

Examen histologique par M. Gastou.

Le fragment est fixé par le sublimé, inclus dans la paraffine; les coupes colorées au picro-carmin, à l'hématoxyline soit seule, soit associée à l'aurantia ou à l'éosine, et enfin à la safranine.

L'ensemble d'une coupe vue à un faible grossissement (Reichert: Oc. 3.

Ob. 2), montre des parties claires qu'entourent des espaces plus foncés. Au centre de quelques-uns des îlots clairs se voient des amas foncés affectant des formes elliptiques, ovalaires ou semi-lunaires. Ces amas attirent l'attention par leur centre décoloré ou faiblement coloré tandis que leur périphérie est accusée par une coloration intense.

On voit également, à ce faible grossissement, que la coupe a deux régions nettement différenciées : l'une non bordée à sa surface libre et se terminant par un rebord irrégulier, l'autre au contraire présentant un liseré net et une bordure épaisse constituée par un épithélium stratifié à plusieurs couches, qui a tous les caractères de l'épiderme épaissi.

A un grossissement plus considérable (R. Oc. 3. Obj. 4), les parties foncées sont constituées par des amas de cellules embryonnaires à gros noyau, à mince couche de protoplasma. Au milieu de ces cellules en existent d'autres de forme ovale, dans lesquelles on ne décèle pas de granulations éosinophiles. Ces cellules forment le fond de la coupe et constituent le stroma du tissu, elles répondent à des cellules fixes du tissu conjonctif; leur noyau se colore nettement.

Les parties claires présentent cette même richesse de cellules allongées, mais ces cellules ont un noyau et un protoplasma peu colorés. Entre elles existent des cellules embryonnaires, mais rares.

Au centre des parties claires sont les amas semi-lunaires qui sont formés par une couche de cellules épithélioïdes placée entre un cercle de cellules embryonnaires et un centre non coloré ou plutôt coloré en jaune.

L'aspect de ces amas est nettement la figure d'une cellule géante. Ces cellules semblent dans certains points correspondre à la lumière d'un vaisseau.

Le tissu est peu riche en éléments vasculaires. On voit vers la surface ulcérée des vaisseaux contenant des globules rouges. De nombreuses fentes, correspondant à des espaces lymphatiques, contiennent des cellules embryonnaires.

La surface recouverte de la couche épithéliale représente l'épiderme très épaissi, les cellules de la couche superficielle sont hypertrophiées, remplies de granulations. Toutes les cellules de l'épiderme sont tuméfiées, leur noyau contient plusieurs nucléoles, et entre elles existent de nombreuses cellules allongées à gros noyaux et à protoplasma fortement coloré par l'aurantia et l'éosine.

Dans la couche de Malpighi existent en outre des cellules embryonnaires très abondantes également dans les papilles qui sont hypertrophiées, allongées et dont les vaisseaux sont dilatés.

L'examen du pus ne montre pas de bacilles de Koch, mais un gros diplocoque formant des amas en groupement staphylococcique.

*Nous avons donc affaire à une infiltration tuberculeuse ulcérée; d'aspect chancriforme*, l'histologie concorde avec l'évolution de la lésion. Ce fait est peut-être unique dans les annales de la dermato-syphiligraphie. Tout était ici pour tromper, le siège sur le fourreau de la verge ; l'ulcération presque superficielle au début ; le non décol-

lement des bords, la présence de petits ganglions roulant sous le doigt dans les plis inguinaux.

Nous serions heureux d'avoir l'opinion de la Société sur la conduite thérapeutique à tenir en pareil cas. L'extirpation complète chirurgicale nous paraît indiquée; mais n'y aurait-il pas à craindre un délabrement trop considérable ?

M. Jullien. — Je serais d'avis ici d'extirper complètement et sans crainte de rétraction cicatricielle nuisible. J'ajouterai qu'il faudrait surveiller les ganglions inguinaux et se tenir prêt à les extirper eux aussi, s'ils venaient à s'altérer d'avantage.

M. Verchère. — Telle est aussi mon opinion en ce qui concerne l'ulcération. Quant aux ganglions, je les laisserais tranquilles; l'intervention de ce côté serait toujours incomplète, car les ganglions de la fosse iliaque que l'on ne peut atteindre sont très fréquemment altérés en même temps que leurs congénères inguinaux.

M. Du Castel. — N'y a-t-il pas une tendance à la régression spontanée ?

M. Wickham. — C'est le contraire qui se produit, la surface ulcéreuse se creuse chaque jour davantage. On peut voir par comparaison sur ce moulage fait il y a quinze jours, les progrès du mal.

M. Tenneson. — J'emploierais dans ce cas les caustiques (pâte de Vienne et pâte de Canquoin), qui, en une séance, transformeraient la lésion en plaie simple. Il est inutile d'enlever les ganglions.

M. Gaucher. — Je partage l'opinion de M. Tenneson, car je mets en principe que dans toute tuberculose locale, il faut se méfier de l'instrument tranchant, des grandes opérations chirurgicales, et préférer l'intervention par les caustiques, les cautérisations.

Cette opinion a été défendue depuis longtemps par les maîtres les plus autorisés.

Je citerai l'exemple de cas d'épididymites tuberculeuses qui, laissées tranquilles, n'ont jamais été accompagnées ni suivies d'infection tuberculeuse plus générale, par comparaison avec d'autres exemples d'épididymites tuberculeuses opérées, qui ont été suivies peu après de mort par tuberculisation générale.

M. Du Castel. — Il ne faut pas en ces matières se contenter de considérer le seul point malade. Sait-on dans une tuberculose locale jusqu'où va la tuberculose ? Aussi, je suis partisan de la prudence, qui consiste à s'en tenir aux caustiques et aux cautérisations.

M. Dubreuilh. — Évidemment, une intervention chirurgicale mal faite pourrait avoir des conséquences fâcheuses, mais à l'aide des moyens antiseptiques actuels, une extirpation largement faite en plein tissu sain, suivie de réunion par première intention, ne pourrait vraiment offrir aucun danger.

## De l'eczéma des paupières et de son traitement.

Par M. GALEZOWSKI.

Messieurs, permettez-moi d'attirer votre attention sur une affection, qui, en dermatologie, est des plus simples, et guérit le plus facilement, sous la direction de nos éminents maîtres MM. Besnier, Hallopeau, sans laisser de complications et qui cependant présente des difficultés très sérieuses et même des dangers réels pour l'organe de la vue, par suite justement des complications qu'elle peut entraîner dans les organes protecteurs de l'œil.

Cette maladie, c'est l'eczéma des paupières avec ses différentes variétés.

L'eczéma séborrhéique et l'eczéma impétigineux, apparaissent souvent au bord des paupières. Je veux vous en entretenir à propos de quelques malades, que je vais vous présenter et qui méritent toute votre attention.

OBS. I. — Le premier de ces cas est un enfant de 7 ans et demi. La mère, qui habite les environs de Paris, me l'avait amené le 29 mars dernier, pour la première fois.

Il était atteint de larges ulcérations palpébrales qui s'étendaient sur les joues ; la même affection palpébrale occupait les deux yeux. Elles étaient déjà développées depuis plus de sept mois et résistaient à tous les traitements qu'on lui avaient pratiqués. On lui avait fait des lotions boriquées et des compresses chaudes, des pommades à l'oxyde jaune d'HG, le glycérolé d'amidon ; mais rien n'y a fait, le mal ne faisait qu'aggraver au point que, lorsque nous l'avons vu pour la première fois, à ma clinique, avec le Dr Kopff, nous avons pu constater des ulcérations profondes, occupant les quatre paupières et qui s'étendaient à 1 centimètre au pourtour des yeux; les croûtes étaient épaisses, et par places, où elles étaient détachées, on voyait des ulcères profonds et bien irréguliers, formant des cavités creuses.

L'enfant avait subi plusieurs atteintes de faux croup, comme dit la mère, à l'âge de 2 ans et a eu la rougeole avec pneumonie à l'âge de 6 ans, et plus tard, la petite vérole volante.

Actuellement, il a eu quelqnes poussées de fièvre avec transpiration la nuit, et présente des glandes au cou.

Notre éminent président, M. Besnier, à qui je l'avais adressé la semaine dernière a eu la bonté de m'envoyer son diagnostic en le désignant sous le nom d'eczéma séborrhéique.

Deux autres malades, que je vous présenterai tout à l'heure, accusent des altérations analogues, mais relativement plus graves, à cause des complications qui se sont développées du côté de l'organe visuel lui-même. L'eczéma des paupières, peut, en effet, entraîner des altéra-

tions du côté de la cornée, de l'iris et de la choroïde, si on n'arrête pas à temps le progrès du mal primitif, du mal qui a provoqué les altérations du globe oculaire lui-même.

Obs. II. — M. N..., âgé de 41 ans, demeurant à Paris, vint me consulter depuis une dizaine de jours, pour une affection très grave des yeux. Il est malade depuis plusieurs mois et a subi, dans une autre clinique, un traitement assez actif et énergique, mais sans résultat.

Je constate chez lui des taies anciennes vasculaires sur la cornée gauche, qui sont le résultat de l'ancienne atteinte d'eczéma, il y a deux ans. L'œil droit se présente sous des aspects bien plus graves ; ses paupières sont rouges, couvertes de croûtes eczémateuses, et de plus, tout le globe de l'œil est rouge, injecté, la sclérotique enflammée s'est amincie dans un endroit, à tel point que la choroïde a fait saillie à travers son tissu pour former un petit staphylôme. La cornée est louche, trouble ; l'iris enflammé.

En présence de pareils désordres, on se demande avec raison, si la maladie des paupières est pour quelque chose dans le développement des accidents cornéo-iridiens, et si ce n'est pas au contraire l'inflammation du globe oculaire qui a entraîné à sa suite des altérations de la peau des paupières.

Dans cette variété d'eczéma des paupières il y a plusieurs causes qui concourent au développement de la maladie. D'abord c'est la constitution anémique qui rend la peau très sensible, très irritable, et dont l'épiderme devient cassant ; il se dessèche, tombe en morceaux et laisse la surface palpébrale dénudée.

Il y a ensuite là une autre cause de cette persistance et de la ténacité de la maladie ; cette cause, c'est l'écoulement des larmes qui est très abondant, lorsque le bord palpébral est dévié par l'ulcère et la déviation du point lacrymal. Et comme les larmes, dans l'état même normal sont légèrement alcalines, elles deviennent bien plus corrosives, lorsqu'elles restent amassées entre les paupières et surtout chez les arthritiques, goutteux, etc. En s'écoulant donc sur la joue à travers les bords des paupières, elles deviennent par cela même une cause d'irritation en provoquant même l'eczéma palpébral.

Témoin le fait suivant que je vous présenterai à l'instant même, dont les détails ont été pris par un de mes assistants M. le Dr Salvani.

Obs. III. — Mme M..., âgée de 58 ans, vint me consulter pour la première fois le 18 mars dernier, pour une inflammation très forte de l'œil gauche. J'avais constaté une blépharo-conjonctivite avec un eczéma des paupières ; de plus, on pouvait distinguer sur les différentes parties de la face, du front et pourtour de l'oreille, des plaques herpétiques.

Mme M... était atteinte, il y a trois ans, de l'herpès zona du front du côté droit, qui avait donné lieu à une inflammation de l'œil, aussi herpétique, guérie au bout de quelques mois de traitement.

Habituellement ses yeux sont très sensibles et larmoyants, mais depuis

son eczéma à l'œil gauche, le larmoiement devient intolérable et les larmes sont très alcalines. Le canal lacrymal est rétréci, et le point lacrymal dévié.

Ces eczémas des paupières sont très tenaces et résistent souvent à tous les traitements. C'est pourquoi on doit être attentif dans l'emploi des médicaments et comme l'a dit très justement M. Besnier, dans la note qu'il m'a adressée il faut employer des pansements hydrargyriques faibles et non irritants.

En présence de la très grande irritabilité de la peau, j'obtiens le plus souvent d'excellents résultats avec des poudres de calomel porphyrisé, pur et mêlé avec la poudre d'acide borique porphyrisée.

Chez plusieurs de mes malades, j'ai dû abandonner l'usage de tous les liquides et des pommades, l'un et l'autre provoquant toujours l'irritation.

De plus j'emploie des douches d'eau pulvéri-phéniquée avec naphtol à la dose d'acide phénique de 10 cent. pour 100 gr. d'eau et naphtol 0,05.

Je surveille l'état des voies lacrymales et j'incise le point lacrymal dévié. En outre, s'il y a des ulcères sur la cornée, j'emploie la pommade au phénate neutre d'hydrargyre.

---

### Lichen plan atrophique pigmenté.

Par MM. E. GAUCHER, BARBE et BALLI.

Nous avons l'honneur de présenter à la Société un malade atteint d'une affection cutanée, dont le diagnostic mérite d'être discuté.

C'est une éruption dont le début remonte à deux ans et demi déjà et qui semble s'être faite par poussées successives. Les lésions papuleuses, qui la constituaient primitivement, sont en général affaissées; elles se sont atrophiées et l'on observe parfois à leur place de véritables macules cicatricielles.

Le plus souvent isolés, les éléments sont cependant, à certains endroits, réunis en plaques de dimension variable, mais n'atteignant jamais une bien grande étendue.

Les papules n'ayant pas encore subi complètement l'évolution atrophique, que nous avons mentionnée plus haut, sont pour la plupart recouvertes d'une squame brillante. Cette éruption, enfin, est le siège d'une pigmentation très prononcée, qui semble s'être établie rapidement.

Le prurit qui accompagne l'apparition de papules nouvelles est de courte durée, et actuellement le malade n'éprouve aucune démangeaison.

Tels sont les caractères généraux de l'affection donc nous vous présentons l'observation.

Edouard S..., 24 ans, charbonnier, est entré le 6 avril dernier à l'hôpital Saint-Antoine, dans le service de M. Gaucher, salle Marjolin, n° 15

Rien de particulier à noter parmi ses antécédents héréditaires, sinon que ses parents présentent tous les deux une pigmentation très accusée des téguments.

A l'âge d'un an et demi, le malade a eu une coxalgie, qui a laissé derrière elle, une diminution de longueur du membre inférieur droit et une luxation de l'articulation coxo-fémorale. Il a été atteint aussi d'abcès multiples, dont il reste les cicatrices visibles surtout sur les régions lombaires et à la face dorsale des mains.

Depuis cette époque, le malade a toujours joui d'une bonne santé; depuis trois ans, toutefois, il est sujet à des troubles intestinaux occasionnés par une grande constipation.

Pas de rhumatisme, mais, depuis quelques jours, torticolis et douleurs rhumatoïdes. Pas de syphilis. Il y a quatre ans, le malade aurait eu une blennorrhagie qui aurait duré huit jours.

Il y a deux ans et demi, éruption, au niveau des mollets, de petites papules, rouges, assez prurigineuses. — Au bout d'une huitaine de jours, disparition des démangeaisons et apparition de quelques squames brillantes. Les lésions se pigmentent rapidement et les squames tombent.

Il y a un an, éruption de papules semblables sur le tronc, ayant suivi la même évolution, mais accompagnées de prurit moins intense.

Depuis cette époque, le malade a éprouvé, de temps à autre, quelques démangeaisons sur le corps et il est à supposer qu'il a fait plusieurs poussées analogues aux précédentes, mais ne s'étant jamais bien observé, il ne peut nous renseigner à ce sujet.

En examinant le malade, on est frappé de la pigmentation prononcée des téguments; on constate, en outre, une éruption à petits éléments papuleux, plus ou moins affaissés, de coloration noirâtre, tantôt isolés, tantôt réunis en plaques.

Les mains, les pieds, le cou, la face et les muqueuses sont les seules parties du corps où l'éruption fasse défaut.

Les éléments sont en nombre variable et présentent des caractères particuliers suivant les parties où on les observe. Ils ne sont actuellement le siège d'aucune démangeaison.

*Membres supérieurs.* — A droite : quelques taches d'un millimètre et demi de diamètre environ, de coloration noirâtre, disséminées sur le bras et sur la face interne du coude.

A gauche : éruption semblable sur le bras. Une tache un peu plus large sur la face postéro-externe de l'avant-bras.

Ces lésions diffèrent de celles du tronc par leur coloration moins foncée et leur aspect moins brillant dû à l'absence des squames à leur niveau.

De plus, les éléments sont tous isolés et les papules primitives atrophiées et réduites à de simples taches.

*Membres inférieurs.* — L'aspect général de l'éruption à ce niveau rappelle celui de l'éruption des membres supérieurs.

Elle siège principalement sur les faces internes des cuisses et sur les mollets.

A côté de taches noires assez foncées, on constate en différents points, surtout aux mollets, des taches faiblement pigmentées, trace de la première éruption.

*Tronc. — En arrière :* La région supérieure des épaules ne présente aucune lésion ; il en est de même au niveau de l'omoplate du côté droit.

Dans tout le reste du dos, les lésions sont abondantes et présentent des aspects variables. Tantôt ce ne sont que des taches faiblement pigmentées, tantôt ce sont des taches franchement noires, recouvertes ou non d'une squame brillante. A certains endroits, au lieu de taches, ce sont des papules ; sur d'autres, les lésions, au lieu d'être isolées, sont confluentes de façon à former une plaque. C'est ainsi qu'à trois travers de doigt environ à droite de la colonne dorso-lombaire, on observe une plaque formée par la réunion de dix ou quinze papules ; cette plaque, de 1 centimètre de diamètre environ, est noirâtre et faiblement déprimée ; à sa surface, on remarque quatre ou cinq éléments recouverts d'une squame brillante. Ailleurs enfin, il existe des plaques dépigmentées au centre et entourées de quelques éléments brunâtres non recouverts de squames, tantôt nettement isolés, tantôt réunis entre eux. Quelques-unes de ces plaques sont le siège d'une certaine induration : il existe à leur niveau un véritable tissu cicatriciel. Des plaques semblables existent sur les parties latérales gauches de la colonne dorsale, en haut de la région lombaire et sur les parties latérales de la région sacrée.

*En avant* : La partie antérieure du thorax est presque entièrement saine ; sur les parties latérales, au contraire, les éléments sont très abondants et en général isolés les uns des autres. A gauche, toutefois, dans la région axillaire, il existe une plaque formée par la réunion de plusieurs éléments.

Sur l'abdomen, les éléments sont en général plus nettement papuleux qu'ailleurs, et la squame qui les recouvre leur donne un aspect brillant ; à certains endroits, cependant, on ne constate que des taches plus ou moins fortement pigmentées, déprimées et atrophiées.

Sur les parties latérales les lésions sont bien plus abondantes qu'en avant.

A droite de l'ombilic, on observe une plaque d'aspect assez terne par suite de la disparition des squames sur les éléments qui la composent.

*Verge.* — Sur la verge, il existe trois petites papules affaissées, recouvertes d'une squame brillante ; l'une sur la face dorsale près de la racine de la verge, les deux autres sur les parties latérales, l'une à droite, l'autre à gauche ; cette dernière est la plus étendue des trois et mesure presque la dimension d'une lentille.

Nous sommes donc en présence d'une éruption généralisée, primitivement papuleuse et prurigineuse, dont les éléments se sont rapidement pigmentés, puis atrophiés.

Est-ce une syphilide lichéniforme ou une variété de lichen plan atrophique pigmenté?

L'absence d'accidents syphilitiques antérieurs, le prurit du début, l'aspect brillant de certaines papules nous font pencher en faveur de cette dernière affection.

La pigmentation très accusée des téguments, que l'on retrouve aussi bien chez notre malade que chez ses parents, peut être invoquée pour expliquer la pigmentation peu ordinaire de l'éruption.

En somme, cette éruption nous paraît constituer une variété tout à fait spéciale de lichen plan atrophique pigmenté.

M. Dubreuilh. — Il me semble que dans le cas de M. Gaucher le mot atrophique n'est peut-être pas très justifié car les dépressions cicatricielles sont très minimes.

M. Darier. — Je rappellerai que la dénomination lichen plan atrophique a déjà été donnée à des lésions bien spéciales différentes d'aspect de celles présentées dans ce cas de lichen.

Pour éviter toute confusion, il vaudrait mieux, je crois, supprimer dans l'observation de M. Gaucher le mot atrophique.

M. Barbe. — Je ferai remarquer que le malade n'a jamais pris d'arsenic.

---

### Sur deux formes d'acné cornée.

Par MM. Hallopeau et Jeanselme.

Nous avons dit dans la dernière séance, lors de la discussion qu'a soulevée la communication de M. Tenneson sur une *variété non décrite d'acné*, que nous avions observé depuis moins d'un an trois faits qui s'en rapprochaient plus ou moins.

En nous reportant à la discussion de l'acné cornée telle qu'elle a été faite magistralement par notre regretté maître Hardy et complétée par MM. Leloir et Vidal, nous nous sommes convaincus que ces cas doivent y être rattachés, mais que cependant ils ne sont pas tous identiques et qu'il y a lieu de distinguer plusieurs formes de cette acné cornée. En effet, ces trois cas ne sont pas eux-mêmes identiques : si les lésions élémentaires y sont très analogues quant à leurs caractères objectifs, il n'en est pas de même quant à leur localisation et leur mode de groupement : or, ce sont là, selon toute vraisemblance, des caractères différentiels d'une importance capitale et suffisants pour indiquer qu'il s'agit d'espèces distinctes.

Sur nos trois faits, il en est un qui se rapproche de celui de M. Tenneson; son histoire peut être résumée ainsi qu'il suit :

La nommée Anna B..., âgée de 25 ans, fait remonter à cinq mois environ le début de son affection ; elle s'est, en effet, aperçue à cette époque que sa peau devenait rude et comme râpeuse au niveau de ses poignets ; bientôt la même modification s'est manifestée sur la face postérieure des avant-bras, aux coudes, sur le moignon de l'épaule, sur le bord postérieur de l'aisselle, aux fesses et sur la face externe des membres inférieurs. Lorsque nous examinons pour la première fois cette malade, le 9 octobre 1894, à notre policlinique, nous constatons qu'elle n'a pas d'acné dans les lieux d'élection ; les régions que nous venons d'indiquer sont seules occupées par les lésions. Celles-ci ont évidemment pour siège les glandes sébacées : elles sont constituées par des comédons qui, par places, sont filiformes, colorés en noir et mesurent plusieurs millimètres de longueur; ils reposent sur la saillie d'un follicule pilo-sébacé. Celle-ci peut être légèrement colorée en rouge pâle. L'aspect de cette éruption rappelle celui du pityriasis rubra pilaire ; elle est distribuée en groupes dont les plus petits comptent de trois à quatre éléments alors qu'on en compte vingt dans de plus grands et qu'ils deviennent innombrables dans les plus étendus. Ces groupes ne sont pas nettement limités ; les plus considérables occupent les bords postérieurs des aisselles, les coudes, les régions postéro-externes des avant-bras et les fesses ; dans les parties où les altérations sont moins prononcées, on note seulement un état chagriné de la peau donnant à la main une sensation de rudesse ; il en est ainsi à la partie postérieure du cou. Il n'y a pas de troubles de la santé générale.

Nous avons revu depuis lors deux fois la malade et nous avons pu constater que sa dermatose avait suivi une marche rapidement progressive : le 3 janvier, l'éruption était presque généralisée sur les avant-bras ; on y distinguait des intervalles de peau saine de forme nummulaire ou plus étendus ; l'éruption était symétrique, le visage était épargné.

Les saillies folliculaires sont très prononcées aux membres inférieurs : elles y atteignent les dimensions d'un gros grain de millet.

Les parties atteintes sont, le soir, le siège d'un prurit intense.

La distribution en groupes des comédons, leur extension progressive, leur prédominance sur les bords postérieurs des aisselles et la face dorsale des membres, sont autant de caractères qui séparent ces lésions folliculaires de l'acné vulgaire ainsi que du type représenté par nos deux autres malades, dont les observations paraissent calquées l'une sur l'autre.

Celles-ci peuvent être résumées ainsi qu'il suit :

Marie T..., âgée de 24 ans, de constitution vigoureuse, porte depuis quelques années sur la partie inférieure de la région dorso-lombaire, de chaque côté de la colonne vertébrale, de nombreux comédons occupant une surface de l'étendue de la main. Chacun de ces deux placards s'étend de la dixième côte à la crête iliaque et même un peu au-dessus ; ils mesurent 22 centim. verticalement sur 6 transversalement dans la région dorsale, 10 dans la région lombaire ; en dedans, l'éruption ne commence qu'à 4 centim. de la crête du rachis. Le nombre des glandes sébacées

intéressées s'élève à plusieurs centaines. Chaque comédon, d'un brun foncé ou noirâtre, dilate l'orifice glandulaire, le fait saillir légèrement et le dépasse d'un demi à 1 et même 2 millim. Si l'on vient à énucléer par pression l'une de ces petites concrétions, ce qui est très facile, on obtient une sorte de perle cornée, presque translucide, qui glisse et s'échappe comme un noyau de cerise, quand on essaie de l'écraser entre deux lames de verre. Son extrémité profonde est plus molle, blanchâtre et l'on voit partir de son sommet un poil follet, ce qui montre bien que la lésion intéresse un follicule pileux.

Entre les comédons qui représentent la lésion en acte, sont disséminées de nombreuses cicatrices superficielles, blanchâtres, circulaires, mesurant jusqu'à 5 millim. de diamètre, un peu saillantes à leur périphérie et légèrement déprimées à leur centre d'où émerge un poil. Elles sont consécutives à des suppurations qui, au dire de la malade, se renouvellent chaque année ; des taches pigmentées reconnaissent la même origine.

On observe encore quelques groupes de comédons sur la partie antérieure de la ceinture, ainsi qu'au-dessous de l'ombilic. Ils présentent dans cette région leur plus grande abondance sur la ligne médiane et occupent une surface qui mesure horizontalement environ 20 centim. sur 8 verticalement : au-dessus de l'ombilic, les plus élevés atteignent l'appendice xiphoïde. Quelques comédons erratiques occupent les conques des oreilles, les aisselles, les aines, le pubis, les cuisses et les jambes.

Sur la face dorsale des bras, il existe de la kératose pilaire. Les poils sont enroulés et cachés dans l'épaisseur de petits cônes épidermiques.

Le cuir chevelu est le siège d'une séborrhée abondante.

La face est parcourue par de nombreuses varicosités capillaires, mais on n'y observe pas de lésions acnéiques.

Les muqueuses, en particulier la muqueuse buccale, sont indemnes.

La malade, traitée par la pommade soufrée, était en voie d'amélioration rapide, quand elle sortit de l'hôpital Saint-Louis quinze jours après le début du traitement. La plupart des comédons ont été éliminés et l'on voit à leur place les orifices dilatés des follicules pilo-sébacés qu'entourent pour la plupart des saillies blanchâtres et pigmentées.

Obs. III. — Georges B..., âgé de 36 ans, sujet bien constitué, exempt d'acné vulgaire, porte dans la partie inférieure de la région dorsale des comédons filiformes, de coloration noirâtre, longs d'environ un millimètre ; ils ne sont pas agminés ; ils sont localisés de chaque côté au-dessus de la partie postérieure de la crête iliaque, remontent jusqu'à la dernière côte et restent distants d'environ 8 centimètres de l'épine dorsale ; on voit au-devant du tronc un très petit nombre de filaments erratiques ; les follicules pilo-sébacés forment une légère saillie autour de ces concrétions.

L'examen histologique d'un fragment de peau enlevé chez la malade de l'observation II, pratiqué par l'un de nous, a montré une dilatation énorme, en forme de cupule régulière, de l'orifice des follicules pilo-sébacés contenant des comédons.

Le revêtement épithélial qui tapisse le goulot évasé des follicules altérés n'offre aucune lésion appréciable. La couche de Malpighi est épaisse ; elle

n'est pas creusée d'espaces vacuolaires comme cela s'observe dans l'affection dite psorospermose végétante. La couche granuleuse est très nette.

Le contenu du follicule a été étudié sur les coupes et sur des fragments dissociés. Il consiste en un amas de cellules cornées parfaitement kératinisées. La graisse y est en quantité minime. Il n'y a pas ces grains durs, d'aspect corné, qui sont si abondants dans la psorospermose. Les dissociations dans la potasse au centième ou l'ammoniaque diluée montrent des figures rondes, à double contour, renfermant parfois deux à quatre figures semblables mais plus petites. Leur diamètre assez variable égale ordinairement celui d'une hématie ou d'un leucocyte. Les figures sont libres ou incluses dans des cellules kératinisées ; certaines en contiennent une vingtaine. Elles sont réparties très inégalement dans les préparations ; en certains points, elles sont d'une extrême rareté. Elles ne doivent pas être considérées comme des produits de dégénération cellulaire ou des coccidies. Tel est, du moins, l'avis de MM. Malassez et Darier qui ont examiné nos préparations. M. Malassez pense que l'action de bases énergiques, en agissant sur les cellules kératinisées ou sur la graisse, peut produire ces figures qu'il faudrait regarder, dans cette hypothèse, comme un artifice de préparation.

Le derme sous-jacent aux dilatations folliculaires est parsemé de cellules rondes et fusiformes en plus grande quantité qu'à l'état normal, ce qui est l'indice d'un état irritatif léger.

Ces altérations présentent de l'analogie avec celle de l'ichtyose ; mais l'absence complète de desquamation ne permet pas de rattacher ces lésions folliculaires à une forme anormale de cette maladie.

Cette forme diffère de l'acné vulgaire par ses localisations, par l'absence presque complète de graisse dans les comédons et par l'aspect filiforme de ces concrétions : selon toute vraisemblance, le processus irritatif qui donne lieu à ces lésions ne reconnaît pas la même cause prochaine que celui de l'acné vulgaire ; tandis, en effet, que celle-ci paraît due surtout à un trouble dans l'évolution des matières grasses qui se trouvent éliminées en quantité anormale et sont douées de qualités qui les rendent phlogogènes, soit directement, soit par les microbes spéciaux qui y trouvent un milieu favorable, rien de semblable ne peut être invoqué pour les productions sèches de nos deux derniers malades ; il y aura lieu de rechercher si l'on peut invoquer pour ces concrétions comme pour celles de l'acné vulgaire une intervention microbienne.

En attendant, ce type doit être considéré comme caractérisé par la localisation des comédons filiformes sur les côtés de la région dorso-lombaire, par leur sécheresse, leur défaut de groupement et leur persistance indéfinie sans tendance à évoluer non plus qu'à suppurer ; semblable à celui qu'a décrit M. Tenneson par l'aspect des comédons, il en diffère par le défaut de groupement, par les localisations et surtout par ce fait qu'il n'y a pas de tendance à évoluer et à envahir

de nouvelles régions. Les examens histologiqnes permettent également d'éloigner, tout au moins pour notre deuxième type, l'hypothèse d'une parenté avec la maladie de Lutz et Darier.

En résumé, nous tirerons de nos trois faits cette conclusion *qu'il y a lieu de distinguer deux formes dans l'acné cornée de Hardy : l'une d'elles est localisée surtout aux membres ; les éléments y sont disposés en groupes ; la maladie présente une évolution ; l'autre est localisée au niveau de la partie inférieure de la région dorso-lombaire ; les éléments y sont disséminés ; ils persistent indéfiniment sans se modifier ni se multiplier.*

M. Tenneson. — Je ne puis rien dire des malades de M. Hallopeau. Mais le moulage que nous montre notre collègue, ne ressemble pas à l'acné que j'ai présentée à la Société, et cette acné diffère cliniquement et histologiquement de l'acné cornée de Vidal et Leloir.

M. Leredde. — J'ai relevé dans le cas de M. Tenneson la présence de lésions intenses des glandes sébacées envahies par des globules blancs. Ces lésions ne sont pas notées par MM. Vidal et Leloir dans leur description d'une acné cornée ni dans la figure adjointe au texte. Quant aux lésions superficielles elles m'ont paru semblables.

M. Barthélemy. — Les moulages et les malades dont vient de nous parler M. Hallopeau me semblent bien nettement devoir être rangés dans la classe des acnés cornées. Il n'en est nullement de même dans le cas si remarquable et si rare, à mon avis, que M. Tenneson a montré dans la dernière séance. C'est le seul cas de cet ordre que j'aie jamais vu, soit depuis quinze ans que je fréquente l'hôpital Saint-Louis ; et pourtant lorsque je faisais mes recherches, soit sur l'étiologie de l'acné, soit sur l'acnitis, j'ai été à même d'observer un grand nombre de malades atteints d'affections des glandes sébacées et des diverses variétés d'acné. Ce qui est frappant dans ce cas de M. Tenneson, c'est que la lésion atteint tous les follicules sébacés d'une région nettement circonscrite et qu'elle semble limitée à l'orifice, à l'ostium ou au goulot desdits follicules. De plus, la surface malade est rouge, disposée en zone bien circonscrite, quoique sinueuse, en placards nettement délimités par une mince bordure plus rouge qui s'arrête brusquement, la surface étant piquée de points rouges, secs, saillants, granuleux, siégeant, je le répète, à l'exclusion d'autres points sur tous les follicules pilo-sébacés de la zone malade. Or, je ne trouve là aucun des caractères de l'acné, pas plus de l'acné cornée que d'une autre variété, d'acné pilaire par exemple. Cette affection cutanée se trouve mélangée à diverses lésions franchement acnéiques, mais s'en sépare aussi nettement que de la kératose pilaire. Il paraît évident aujourd'hui, en effet, qu'on ne saurait appeler du nom d'acné indistinctement toutes les lésions des follicules pilo-sébacés.

Il me semble donc utile d'ouvrir un dossier spécial où les observateurs puissent introduire tous les cas analogues, celui de M. Tenneson étant pris pour un type. Sans préjuger en quoi que ce soit de la nature de cette der-

matose, je proposerais, en attendant mieux, une dénomination bien distincte, par exemple, *sébacie miliaire* ou *folliculeuse,* ou encore *granulo-sébacie* circonscrite, ou tout simplement *érythro-sébacie*, rappelant ainsi la terminologie du psoriasis qu'on n'a pas attendu non plus de connaître dans sa nature pour le baptiser. Quoi qu'il en soit, à mon avis du moins, il ne saurait être ici question d'acné cornée.

M. L. Wickham. — Je me souviens d'avoir vu en Angleterre, décrits sous le nom de « comédons groupés », des lésions voisines de celles actuellement en discussion, mais qui doivent à coup sûr en être séparées.

Pour Thin et Radcliffe-Crocker, la maladie dite « comédons groupés » diffère des comédons vulgaires en ce qu'elle n'a aucun rapport avec l'acnée vulgaire ; elle s'en distingue par son évolution, sa topographie et son étiologie. Cette affection existerait surtout à la face, serait symétrique, et consisterait dans l'agglomération très dense de points noirs multiples plus ténus, plus égaux entre eux que ne le seraient des comédons ordinaires.

---

## Deuxième cas de névrite syphilitique du nerf cubital.

Par MM. Gaucher, Sergent et Champenier.

J'ai l'honneur de présenter à la Société un deuxième cas de névrite syphilitique du nerf cubital droit. Je vous en ai déjà montré un cas, en collaboration avec le Dr Barbe, dans la séance du 10 janvier 1895.

Obs. — Marguerite J..., âgée de 34 ans, employée de commerce, est entrée à l'hôpital Saint-Antoine le 2 février 1895, salle Nélaton, service de M. le Dr Gaucher.

Veuve depuis huit ans, elle a eu un seul rapport sexuel vers la fin de novembre 1894. Dans les premiers jours de janvier elle a remarqué, sur la face interne de la petite lèvre droite un bouton dur. A son entrée, on ne retrouve pas la trace de ce bouton.

Elle présente alors une roséole très nette sur la poitrine et quelques papules caractéristiques sur l'abdomen. Pas de plaques muqueuses, quelques ganglions dans les aines et au cou. Angine glandulo-catarrhale. La roséole disparaît au bout de deux jours, les papules persistent une semaine environ et ne laissent pas de traces. Pendant son séjour, la malade a présenté une autre papule à la nuque du côté gauche, papule qui a laissé à sa place une tache cuivrée.

La malade se plaint d'une violente céphalée qui existe depuis la fin de décembre 1894. Elle s'est déjà soignée, elle a pris de l'antipyrine pendant quelque temps, elle s'est frictionnée avec divers liniments sans parvenir à atténuer les maux de tête qui l'empêchent de dormir.

Outre cette céphalée, il existe une névralgie faciale droite avec ses points douloureux caractéristiques : sus-orbitaire, sous-orbitaire, menton

nier et auriculo-temporal. Cette névralgie est paroxystique et fait souffrir la malade surtout le matin.

Elle présente aussi des névralgies intercostales droites multiples, avec points douloureux au niveau d'émergence des branches antérieures, latérales et postérieures.

L'état général est bon, pas de fièvre, pas d'albuminurie.

Depuis la fin de janvier, la malade ressent dans le petit doigt de la main droite et dans la moitié interne de l'avant-bras du même côté des fourmillements et de l'engourdissement. Ces fourmillements, inconstants au début, se sont accentués, ils ont envahi l'annulaire et maintenant ils sont continus; ils sont plus intenses la nuit. La malade trouve que sa main droite est moins forte et qu'elle se fatigue rapidement lorsqu'elle travaille.

*Troubles sensitifs.* — Si l'on explore la sensibilité de la main et de l'avant-bras droits, on voit que la région innervée par le cubital est seule atteinte. Les diverses sensibilités sont presque abolies au petit doigt, elles sont diminuées à l'annulaire, à la moitié interne du médius, aux faces dorsale et palmaire de la partie interne de la main, au bord cubital de l'avant-bras.

*Troubles moteurs.* — Lorsqu'on fait serrer un de ses doigts entre le pouce et le petit doigt ou l'annulaire de la malade, on constate une grande diminution de la force musculaire du côté droit, si l'on compare au résultat obtenu du côté gauche (adducteur du petit doigt). La différence, sans être aussi grande, est néanmoins sensible lorsque la malade pince avec le pouce et l'index (grand adducteur du pouce). La force dynamométrique est notablement diminuée à droite. Elle est de 11 à droite, tandis qu'elle est de 35 à gauche.

On pourrait croire que le médian est aussi touché. En effet, lorsqu'on fait placer la main droite dans la flexion forcée et qu'on ordonne à la malade de la maintenir dans cette position, en luttant contre la force qu'on déploie pour l'étendre, on voit qu'elle résiste moins que du côté gauche. Mais la différence est si faible qu'on peut l'expliquer par la parésie des muscles de l'avant-bras qui sont innervés par le cubital (faisceaux internes du fléchisseur profond).

*Traitement.* — On prescrit deux pilules de sublimé d'un centigr. par jour, pilules que l'on remplace au bout de quelques jours par des injections hypodermiques de benzoate de mercure (un centigr. par jour), parce que la malade présente des symptômes d'intolérance gastrique. On donne aussi, contre les névralgies, de l'antipyrine pendant quelques jours.

Le 13 février, la névralgie faciale a diminué d'intensité, il n'existe plus d'accès paroxystiques, les douleurs sont sourdes, les points d'émergence des hanches du trijumeau sont toujours sensibles à la pression.

*Atrophie musculaire.* — Le 23 février, la malade nous fit remarquer que le bord interne de sa main droite s'aplatit; il est, en effet, légèrement aplati et le dernier espace interosseux est plus déprimé à droite qu'à gauche (adducteur du petit doigt et interosseux du quatrième espace). L'éminence thénar est également légèrement aplatie (grand adducteur du pouce).

Le 1er mars, tous les espaces interosseux de la main droite sont plus accentués que du côté gauche. La force dynamométrique est toujours de 11 à droite et de 35 à gauche.

Le 10. La force dynamométrique est de 20 à droite ; elle est de 25 le 22 mars. Le mieux s'accentue chaque jour, bien que les espaces interosseux ne soient pas normaux. La sensibilité ne s'améliore pas.

Le 1er avril, la malade quitte le service, les espaces interosseux sont peut-être encore un peu déprimés, la malade pince certainement moins fort du côté droit que du côté gauche. La force dynamométrique est remontée à 31 du côté droit, elle est toujours de 35 à gauche. Les fourmillements que la malade ressentait dans l'annulaire, dans l'auriculaire, dans le bord interne de l'avant-bras du côté droit, existent toujours.

Les douleurs remontent même plus haut ; elle souffre dans le bras, bien qu'on ne constate pas de différence dans la force musculaire entre les deux bras. Elle nous dit que son bras droit se fatigue rapidement.

La sensibilité est, ce qu'elle était au début, obtuse dans la région innervée par le cubital.

La céphalée, la névralgie faciale sont guéries, mais les névralgies intercostales sont toujours aussi violentes et ne sont calmées que par le stypage.

En résumé, il s'agit d'un cas de syphilis, à la période secondaire, avec manifestations nerveuses multiples. La céphalée, les névralgies faciale, intercostale, avec accès paroxystiques, surtout nocturnes, sont fréquentes dans la syphilis. Quant à la névrite accompagnée, elle aussi, de phénomènes douloureux avec paroxysmes nocturnes, on est obligé de la rattacher à la syphilis, car on ne trouve aucune autre cause.

La malade ne présente pas de symptômes d'hystérie, ni d'aucune intoxication.

Dans les recherches que nous avons faites sur ce sujet, nous avons trouvé un autre cas de névrite syphilitique du nerf cubital. Ce cas est dû au professeur Neumann. L'observation a été publiée à Vienne en 1886 (1). En voici le résumé :

A. L..., âgé de 38 ans, entre le 16 décembre 1885 à l'hôpital. Phimosis. Sur la paroi interne du prépuce on sent une nodosité dure, allongée, un peu plus grosse qu'une fève. Sur le raphé péno-scrotal, plaques muqueuses ; sur le tronc et les membres, syphilides maculeuses. En avril et mai, périostite de la face interne du tibia gauche et de la malléole externe gauche.

Le 16 mai, sensation de fourmillements sur le côté cubital de l'avant-bras gauche, dans l'annulaire et le petit doigt du même côté. Les nerfs du plexus brachial sont sensibles à la pression et notamment le nerf cubital sur tout son trajet ; la compression du nerf médian est moins douloureuse, celle du nerf radial ne provoque pas de douleurs. Les espaces interosseux sont déprimés, notamment entre les métacarpiens de l'annulaire et du petit doigt. Tous les muscles innervés par le cubital sont atrophiés,

(1) *Wiener mediz. Blätter*, 1886, nos 46 et 47.

L'extension de l'annulaire et du petit doigt est incomplète au niveau des articulations phalangiennes.

Hyperalgésie de tout le côté cubital de l'avant-bras gauche.

Les nerfs du membre inférieur gauche se montrent également sensibles à la pression, pendant tout le cours de la maladie.

Nous terminerons cette communication en faisant remarquer que, dans notre observation, comme dans celle du professeur Neumann, les manifestations nerveuses ont été unilatérales, à gauche dans l'observation du professeur Neumann, à droite dans la nôtre. C'est également à droite que siégeait le premier cas de névrite du nerf cubital présenté précédemment par MM. Gaucher et Barbe.

M. Barthélemy. — Je prie mon excellent ami M. Gaucher de vouloir bien indiquer si dans son cas de névrite du cubital de la période secondaire de la syphilis, il y avait ou non des périostites multiples comme il arrive si, fréquemment au début de l'infection. En effet, j'ai observé il n'y a pas encore bien longtemps un cas de névrite du nerf cubital de cette même période secondaire avec troubles sensitifs et moteurs, et plus tard avec une atrophie très marquée des muscles dans le département bien circonscrit de la partie inférieure du nerf cubital. Or, chez ma malade, il y avait une périostose du corps du cubitus assez développée pour comprimer le nerf, et c'est au fur et à mesure qu'elle se développait que l'atrophie s'accentuait ainsi que les autres signes. Toutefois ceux-ci existaient longtemps avant que la tumeur fût manifeste et alors qu'il n'y avait encore qu'une minime inflammation du périoste. Toutes ces lésions, du reste, guérissent très bien par le mercure. Dans certains cas, ces périostites infectieuses sont remarquablement multiples et précoces formant tumeur ou non. Aux côtes, elles sont assez douloureuses dans toute l'étendue des os, pour qu'on puisse les prendre pour des névralgies, (un de mes cas s'est accompagné de pleurésie sèche); on en constate aussi aux clavicules, aux os longs, aux os du crâne. J'observe dans ce moment même une malade qui a une double exostose frontale très marquée alors que le chancre syphilitique n'est pas encore guéri et que la roséole apparaît à peine. Un certain nombre de névralgies faciales n'ont pas d'autre cause que la périostite qui comprime les nerfs dans les conduits osseux et une notable quantité de ces cas de paralysies ou même d'hémiplégies de la période secondaire qui guérissent si vite et si bien par le traitement, sont dus à des périostoses précoces de la table interne des os crâniens. Ces cas de périostites précoces et multiples sont trop habituels dans la période initiale de l'infection syphilitique pour qu'on n'y songe pas tout d'abord avant de penser aux névrites périphériques pures.

M. Gaucher. — L'examen le plus complet n'a révélé ni périostite ni exostose. La névrite syphilitique pure ne peut faire de doute dans mon observation.

## Réflexions à propos d'une autopsie de maladie de Dühring.

Par PAUL GASTOU.

Les autopsies de maladie de Dühring sont rares, il m'a paru intéressant de relater celle d'une malade morte récemment, dans le service de M. le professeur Fournier, de cette maladie.

L'histoire de la nommée L. A..., âgée de 60 ans, n'offre aucune particularité saillante ; elle a présenté cliniquement le type bien établi par M. Brocq de dermatite polymorphe prurigineuse chronique à poussées successives.

Durant le court séjour qu'elle a fait dans le service, l'attention n'a pas été attirée par d'autres phénomènes pathologiques que ceux présentés par le tégument cutané.

La mort s'est produite rapidement et fut rapportée à une affection thoracique intercurrente.

*Autopsie.* — L'autopsie est faite vingt-six heures après la mort, la rigidité cadavérique persiste, quelques plaques violacées abdominales dénotent un début de putréfaction. Le corps est parsemé de nombreuses pustules ; en quelques points, et en particulier sur le bras droit, il existe des bulles à contenu hémorrhagique.

Les extrémités inférieures sont fortement œdématiées, tandis que le thorax, l'abdomen, les membres supérieurs sont amaigris. Il existe une eschare sacrée de la dimension d'une pièce de deux francs.

A l'ouverture du thorax, la cavité pleurale gauche contient un liquide séreux, légèrement opaque, dont la quantité peut être évaluée à 500 gr. environ. Des adhérences lâches cloisonnent la plèvre droite. Le cœur pèse 390 gr., il existe une symphyse cardiaque totale, les parois du cœur et le sac péricardique ne font qu'un.

Ventricule gauche vide de sang, hypertrophie des parois, teinte feuille morte, sans lésions endocardiques ou valvulaires, sans athérome.

Ventricule droit : quelques caillots récents. Aorte normale, non dilatée, non athéromateuse, adhérences au péricarde.

Poumon gauche, poids 410 grammes, emphysème des bords et de la base. A la coupe, aspect marbré, violacé, écoulement de sérosité sanguinolente. Hépatisation de la base, splénisation du sommet.

Poumon droit, poids 720 gr., les lésions sont identiques à celles du poumon gauche, mais plus marquées. Des fragments de poumon pris à la base gagnent le fond de l'eau.

Les ganglions du médiastin, les ganglions péri-carotidiens, péri-œsophagiens, pré-vertébraux supérieurs sont tuméfiés. La plupart d'entre eux sont suppurés. A la coupe, il s'écoule un pus jaunâtre, épais, non fétide.

Sur le côté gauche de la colonne vertébrale, au niveau des troisième, quatrième et cinquième cervicales, s'étend une poche purulente. Cette poche ouverte, on arrive sur la face antérieure des vertèbres qui sont

cariées, spongieuses, friables, infiltrées de pus depuis la troisième jusqu'à la sixième cervicale.

Le pharynx et le larynx sont normaux. L'œsophage a ses parois hypertrophiées et forme un conduit rigide d'un aspect tout à fait anormal.

La cavité abdominale contient une faible quantité de liquide citrin.

L'estomac et l'intestin ne présentent aucune altération appréciable.

Le foie ne déborde pas les fausses côtes, il pèse 1,620 gr. La surface est violacée, parsemée de quelques noyaux blanchâtres de la dimension d'une tête d'épingle. L'un de ces noyaux énucléé est constitué par une matière crétacée. La coupe donne peu de sang. Le parenchyme est mou. La bile est d'aspect normal.

La rate est atteinte de périsplénite ; son poids est de 160 grammes ; elle est dure, son parenchyme violacé creusé de places en places de petites cavités lenticulaires, irrégulières, remplies d'une matière blanc jaunâtre.

Le rein gauche pèse 135 grammes, capsule non adhérente. Nodules crétacés dans la région des pyramides qui est d'aspect violacé et très atrophiée. La substance corticale est en certains points très augmentée de volume et semble avoir pris la place de la substance pyramidale ; en d'autres points, au contraire, elle est réduite à l'état de mince lamelle.

Le rein droit pèse 150 grammes et offre le même aspect.

Les méninges sont congestionnées le long du sillon longitudinal supérieur. La pie-mère adhère à la dure-mère au niveau des circonvolutions antérieures.

Œdème cérébral léger sans autre altération appréciable. Athérome des artères cérébrales.

Moelle sans lésions appréciables macroscopiquement.

*Examen histologique et bactériologique.* — L'examen histologique n'a été complet que pour les reins, le foie et la rate.

Les altérations rénales sont celles de la néphrite mixte : le tissu conjonctif est par places très épaissi et dans ces points l'atrophie glomérulaire et tubulaire prédomine, on y voit également quelques tubes dilatés. La lésion la plus constante est la tuméfaction de l'épithélium des tubes contournés, l'infiltration granuleuse, avec obstruction de la lumière de ces conduits. Les tubes droits ont leur épithélium également tuméfié et trouble. Il n'existe pas de dégénérescence graisseuse.

Le foie est peu altéré, à part la dilatation du réseau intertrabéculaire, on ne voit rien de marqué.

La rate est parsemée de petits abcès miliaires, dont le développement semble s'être fait dans les gaines vasculaires.

Le contenu de ces abcès de même que celui des ganglions et le liquide pleural, le pus et la sérosité des bulles, ont été ensemencés.

Le liquide pleural cultive sous forme de colonies hémisphériques d'un gris sale, constituées par de gros microcoques groupés en chaînettes de trois à six ou huit éléments et en amas irréguliers.

Le pus des ganglions, le contenu des abcès donnent des cultures de bacilles saprophytes et de coli.

L'ensemencement du pus et du liquide hémorrhagique des éléments éruptifs reste stérile.

Réflexions. — Trois points me semblent à retenir dans la relation de cette autopsie :

1° La stérilité des ensemencements des liquides des bulbes ;

2° La présence d'un mal de Pott, n'ayant donné aucun signe de son existence pendant le séjour de la malade à l'hôpital ;

3° La constatation des lésions rénales très nettes, d'altérations diffuses portant à la fois sur le tissu conjonctif et sur le parenchyme.

Peut-on de ces faits tirer quelques notions relatives à la pathogénie de la maladie de Duhring et par suite à son traitement ?

1° En premier lieu l'examen bactériologique ne prouve pas grand'chose. Ici la stérilité des liquides bulleux a été nettement constatée. Dans quatre autres cas de maladie de Dühring, pour lesquels l'ensemencement des bulles eut lieu pendant la vie, voici les résultats : un cas à ensemencement stérile, un cas où le liquide séreux donna un diplocoque indéterminé ; un cas où le liquide purulent contenait un staphylocoque blanc ; un dernier cas récent suivi de mort où le pus, fait curieux, de coloration verte pendant la vie, donna une magnifique culture verte.

Donc rien de bien spécifique comme microbe.

2° S'agit-il en second lieu d'une simple coïncidence, d'un hasard d'autopsie que la présence de ce mal de Pott chez la malade actuelle ? Ou bien y a-t-il relation de cause à effet entre cette lésion et la maladie cutanée ? Et ne peut-on pas supposer qu'une altération médullaire ou névritique consécutive à ce mal de Pott ait été la cause de la maladie? M. le Dr Brocq, dans son travail sur la dermatite herpétiforme de Dühring (*Annales de dermatologie et de syphiligraphie*, 1884, 1885, 1886, G. Masson, 1888), pose la question en ces termes :

« Ce qui paraît, malgré l'insuffisance de documents précis, assez bien établi par l'examen attentif des seuls faits cliniques, c'est que le système nerveux joue un rôle quelconque dans le mécanisme de productions des phénomènes cutanés.

Que ce rôle soit primitif, et que l'affection soit une dermato-neurose pure, ou qu'il soit secondaire à l'action sur le système nerveux d'un microbe ou d'une leucomaïne, causes premières, c'est ce que nous ignorons complètement.

Ce que nous croyons pouvoir affirmer, c'est que le système nerveux est intéressé. » (Page 97, Masson, 1888.)

A l'appui de cette hypothèse, M. le Dr Brocq cite dans le même travail, le cas de Bristowe dans « lequel on trouva à l'autopsie une carie des vertèbres dorsales » supérieures, et le cas de Meier « où fut constatée une dégénérescence accentuée des rameaux nerveux correspondant aux régions malades, de la segmentation de la myéline et de la prolifération des noyaux, de la sclérose des cordons

de Goll et des foyers scléreux dans les cordons de Burdach. » (Page 98, Masson, 1888.)

Ces cas, où la constatation de lésions médullaires ou névritiques, coïncidant avec des maladies bulleuses, que l'on peut rapporter à la maladie de Dühring, ne sont pas en nombre suffisant pour permettre une opinion, mais néanmoins elles montrent qu'il faut à l'avenir noter avec soin ces lésions chaque fois qu'on les rencontrera et surtout les rechercher systématiquement.

C'est ce que nous avons fait récemment dans une autopsie de maladie de Dühring, faite en collaboration avec le Dr Leredde, et dans laquelle nous avons noté dans la région cervicale une adhérence intime des méninges spinales à la face antérieure des vertèbres.

3° Reste enfin la constatation des lésions rénales.

Ces lésions rénales, très marquées histologiquement dans le cas actuel, ne l'étaient pas moins macroscopiquement dans le cas récent mentionné ci-dessus et dont la relation complète sera publiée en collaboration avec le Dr Leredde.

Or, on n'a pas noté jusqu'à présent dans les quelques autopsies de maladie de Dühring, l'état des viscères et surtout des reins, et c'est un fait acquis que l'insuffisance urinaire est capable d'urémie cutanée, à formes multiples. Il est donc indispensable d'étudier avec soin ces lésions, de les mettre en parallèle avec les lésions nerveuses, et avec les lésions cutanées. Le rein et la peau ayant des rapports physiologiques certains, patents, dont l'intermédiaire est le système nerveux.

En somme, si, des réflexions ci-dessus, une conclusion se dégage, c'est que, d'une part, dans toute autopsie de la maladie de Dühring, l'état du système nerveux et des reins devra être étudié avec soin, et que, d'autre part, une autopsie pour être utile devra être précédée d'une observation clinique complète dans laquelle l'état des viscères, l'étude des urines, aura été faite fréquemment et avec soin.

On pourra arriver peut-être, ainsi, à savoir si l'affection cutanée est primitive ou secondaire à une lésion nerveuse ou rénale, si c'est du côté de la peau, du système nerveux ou des reins que doit porter l'effort thérapeutique initial.

M. Wickham. — Je ferai remarquer que, cliniquement, les deux cas étudiés par M. Gastou étaient dissemblables. L'un remontait à deux ans et avait tous les droits cliniques à être rangé dans la catégorie des dermatites de Dühring, l'autre évoluait depuis quelques mois seulement et on sait que le classement des formes aiguës de la dermatite de Dühring n'est pas encore bien déterminé. Ce second cas était-il réellement un cas aigu de dermatite de Dühring ou bien un cas de dermatite chronique à son début ou une autre affection bulleuse ?

M. Leredde. — Les deux malades dont on vient de parler appartenaient

certainement l'une et l'autre à la dermatite de Dühring. Dans la sérosité de leurs bulles nous avons trouvé des cellules éosinophiles, ce qui pour nous est un argument de grande importance.

M. Tenneson. — Je n'ai jamais manqué dans mon service de faire faire l'analyse des urines, et j'ai trouvé presque toujours de l'hypoazoturie, souvent très prononcée même, dans les dermatites de Dühring. Mes observations ne sont pas assez nombreuses pour établir à quel degré cette hypoazoturie existe dans les autres grandes dermatoses ; mais je crois bien que l'hypoazoturie accentuée est spéciale à la dermatite herpétiforme de Dühring.

M. Baudoin. — L'intérêt ne doit pas être uniquement porté sur l'hypoazoturie ; diverses autres conditions de l'urine, sont de la plus haute importance.

M. Besnier. — J'ai depuis longtemps signalé l'hypoazoturie dans la presque totalité des grandes dermatoses. Dans la dermatite exfoliatrice, pour donner un exemple dans le psoriasis exfoliant très étendu, etc., l'hypoazoturie est, d'ordinaire, considérable ; elle est descendue dans un cas à 1 gr. en vingt-quatre heures.

M. Barthélemy. — A propos des modifications urinaires de la dermatite herpétiforme de Dühring dans la grossesse ou herpes gestationis, il y a lieu de signaler ici les recherches récentes de M. Bar. Dans plusieurs cas, toujours cet observateur a constaté la diminution de la proportion d'urée au moment du début de la poussée cutanée, et de plus la diminution lors de cette même période, et cela dans une proportion considérable, du pouvoir toxitique de ces urines. Ces phénomènes d'hypoazoturie et d'hypertoxicité disparaissaient ensuite pour faire place, par une sorte de crise, à des proportions inverses au fur et à mesure que les poussées cutanées s'atténuaient ; puis la normale se rétablissait jusqu'à la poussée suivante. Ces résultats sont d'ailleurs consignés en détail, ainsi qu'une courbe intéressante, dans les bulletins de la Société obstétricale.

M. Leredde. — On peut se demander si, dans la dermatite de Dühring, il existe le même trouble de nutrition que dans d'autres grandes dermatoses, ou s'il n'y a pas un trouble *fonctionnel* du rein, n'éliminant plus des matériaux qui sont excrétés par la peau. La fréquence de la maladie pendant la grossesse peut être expliquée par cette seconde hypothèse. L'existence d'une néphrite dans les deux autopsies de M. Gastou est aussi en sa faveur.

---

### De l'anesthésie locale en dermatologie.

Par W. Dubreuilh.

L'anesthésie locale par la cocaïne malgré la propagande active de M. Reclus est fort peu entrée dans la pratique courante. Ce n'est guère

qu'en ophtalmologie, en laryngologie et en rhinologie qu'on s'en sert d'une façon habituelle. Les dentistes se servent encore assez souvent de la cocaïne. Mais les dermatologistes presque jamais. Et cependant il n'est pas une branche de la chirurgie où son usage paraisse plus indiqué.

Laissant de côté l'ophtalmologie, pour laquelle la cocaïne a été inventée, nous voyons qu'en laryngologie et en rhinologie son emploi est singulièrement facilité parce que l'anesthésie s'obtient par un simple badigeonnage. Mais pour qu'elle soit assez rapide on se sert de solutions de cocaïne très fortes à 5 et 10 p. 100. On ne mesure pas la quantité de solution employée, encore moins la dose absorbée. Elle doit être souvent assez considérable et cependant les accidents d'intoxication cocaïnique sont excessivement rares.

En chirurgie dentaire, la cocaïne est fort employée, mais l'injection faite au collet de la dent ne saurait pénétrer jusqu'à la racine. Son principal effet est d'anesthésier la gencive et de rendre indolore la prise de la dent mais non son arrachement et la rupture du nerf dentaire. Ajoutons-y son influence psychique qui dans l'espèce n'est pas à dédaigner.

On a employé la cocaïne dans certaines opérations sur les voies urinaires, mais son usage n'y paraît pas exempt de danger parce que, pour obtenir l'anesthésie de l'urèthre ou de la vessie il faut injecter des doses considérables qui peuvent être mortelles si la vessie a une capacité d'absorption anormale ou s'il se rencontre une veine ouverte pour recevoir une dose imprévue de cocaïne.

Aucun de ces inconvénients n'existe en chirurgie cutanée, et il n'est presque pas d'opération dermatologique qui ne puisse se faire avec la cocaïne. Dans quelques cas assez exceptionnels, il s'agit d'anesthésier des surfaces ulcérées. On peut se borner à un badigeonnage avec une solution forte à 10 p. 100 ; mais pour peu que le badigeonnage soit fait un peu rudement le sang qui arrive de suite emporte la cocaïne et l'anesthésie est toujours très superficielle. Elle suffit pour permettre l'application d'un topique douloureux ou une cautérisation par le nitrate d'argent, elle ne suffit pas pour permettre un raclage.

Quant aux pommades ou aux solutions cocaïnées appliquées sur l'épiderme sain, elles sont purement illusoires. Il en est de même de la cataphorèse qui ne m'a jamais donné le moindre résultat.

Le seul procédé pratique d'anesthésie par la cocaïne est l'injection interstitielle. Il échappe complètement aux inconvénients que j'ai signalés dans la cocaïnisation des fosses nasales ou des voies urinaires. Comme la cocaïne est portée directement au contact des extrémités nerveuses on peut se contenter de doses faibles et l'on sait que tout ce qu'on injecte sera absorbé ou peu s'en faut ; on peut donc doser exactement la quantité qu'on emploie, et la seule cause d'erreur

est une erreur en moins car dans une opération sanglante une certaine portion de cocaïne non encore absorbée sera entraînée par l'hémorrhagie ou enlevée avec la tumeur. L'important est de faire l'injection de façon à ce que toute la cocaïne agisse localement.

Deux principes importants dominent et dirigent la technique : 1° La partie la plus sensible du derme est sa surface ; 2° la solution doit imbiber les tissus à anesthésier pour atteindre les terminaisons nerveuses. Il en résulte que l'injection doit être non pas sous-cutanée, mais intra-dermique. Si l'injection est faite dans le tissu cellulaire sous-cutané, elle s'y diffuse et elle est absorbée sans avoir aucunement pénétré dans le derme et sans le moindre résultat local. Il faut que la solution imbibe le derme et surtout ses parties superficielles qui sont les plus denses, de là elle diffusera facilement dans les couches plus profondes et moins serrées. Il est donc nécessaire que l'injection soit faite dans les couches superficielles du derme.

La solution que j'emploie est celle qui est indiquée par M. Reclus, la solution à 2 p. 100, mais comme les simples solutions aqueuses s'altèrent facilement, j'ai adopté un mélange en parties égales d'eau distillée et d'eau de laurier-cerise. Cette solution peut se conserver indéfiniment, il ne s'y développe pas de champignons; la cocaïne n'est pas précipitée par l'eau de laurier-cerise comme l'est la morphine et l'injection n'est pas plus douloureuse qu'avec l'eau pure. Je ne dépasse jamais 2 centim. cubes de la solution soit 0,04 de chlorhydrate de cocaïne pour un malade que j'opère pour la première fois, et presque jamais 3 centim. cubes pour des malades que je connais.

L'aiguille droite ordinaire de la seringue de Pravaz a l'inconvénient de plonger trop directement dans la profondeur du derme. On peut bien, en s'arrêtant à mi-chemin, faire son injection dans le derme, mais on n'anesthésie ainsi qu'un point et, si l'on veut aller plus loin, on arrive forcément dans l'hypoderme à moins qu'on n'opère sur une surface convexe et saillante, comme le lobule du nez ou l'extrémité du doigt. C'est pour cela que j'ai fait faire par M. Creuzais, de Bordeaux, les canules que je vous présente. Ce sont des canules coudées à 45° au niveau de la douille avec lesquelles on peut, même dans une région concave, cheminer dans le derme aussi près que l'on veut de la surface. Ces canules peuvent être faites en acier ou en platine. Le platine a certainement des avantages d'aseptie parfaite qui ne sont pas à dédaigner, mais les aiguilles de platine sont moins rigides, et même, à grosseur égale, elles sont moins pénétrantes que les aiguilles d'acier.

S'il est très facile de traverser le derme avec une aiguille de platine droite, il faut un effort considérable pour la faire cheminer dans le tissu de cicatrice. Or, cet effort doit être fait avec un instrument coudé de sorte qu'il est assez difficile de ne pas tordre et déformer

une aiguille de platine iridée. La canule d'acier est donc certainement plus commode. Il faut que la douille de la canule soit très exactement calibrée et s'ajuste parfaitement à l'extrémité de la seringue car les tissus dans lesquels se fera l'injection sont très résistants et la moindre fuite à ce niveau est très gênante; de plus, si l'ajustage n'est pas très exact, la canule risque beaucoup de se séparer de la seringue au cours des manipulations variées que comporte une injection intra-cutanée un peu étendue.

Après avoir chargé et purgé la seringue, on enfonce la canule obliquement dans la peau et, aussitôt qu'elle est engagée, on injecte quelques gouttes de liquide puis on fait avancer l'aiguille parallèlement à la surface et aussi près d'elle que possible. Tous les 5 à 10 millimètres, on pousse un peu de liquide dans les tissus. Lorsqu'il s'agit d'une injection hypodermique, on n'éprouve aucune résistance à injecter le liquide, il n'en est pas de même quand l'injection doit être faite dans le derme. Le liquide pénètre difficilement dans ce tissu dense et

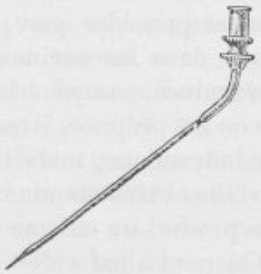

un effort considérable est souvent nécessaire pour faire sortir quelques gouttes de liquide de la seringue. Quelquefois même, dans le cas de cicatrice par exemple, on a la sensation d'un obstacle absolu, comme si l'aiguille était enfoncée dans un bouchon. Une certaine résistance est un indice favorable, car elle indique que l'injection est bien faite; si elle manque c'est que l'injection est faite dans un tissu lâche sous-cutané ou dans un vaisseau sanguin, ce qui n'a pas grand inconvénient au point de vue de l'intoxication vu les faibles doses employées, mais ce qui est tout à fait inefficace au point de vue de l'anesthésie cherchée ; ou enfin, tout simplement qu'il y a une fuite, généralement entre la seringue et la canule. Cette injection faite dans le derme est naturellement un peu plus douloureuse que dans l'hypoderme, mais si l'on proportionne la pression sur le piston à la résistance de façon à faire passer le liquide doucement, la douleur est en somme insignifiante.

Quand l'injection est bien faite, on voit immédiatement se produire autour de la pointe de la canule une zone blanche anémique de 10 à 15 millim. de diamètre. Elle est due à la compression des vaisseaux par le liquide injecté et à leur contraction sous l'influence de la cocaïne.

Cette zone d'anémie qui est très passagère correspond assez exactement au territoire anesthésié. C'est un phénomène très important et le meilleur caractère d'une injection bien faite. Quand on voit apparaître cette zone anémique, il faut continuer à pousser l'injection un moment à peu près tant que la zone grandit et l'on est dès lors assuré que toute cette étendue est parfaitement insensible.

En faisant cheminer sa canule et en injectant quelques gouttes tous les centimètres environ, on peut, avec la moitié de la seringue et une seule piqûre, anesthésier parfaitement une bande de 3 à 3 centimètres et demi de long sur 1 centim. de large. L'anesthésie est immédiate et aussitôt l'injection faite on peut commencer à opérer. Elle dure environ quinze à vingt minutes, ce qui est suffisant pour finir n'importe quelle opération dermatologique.

Telle est la technique générale, mais quelques modifications sont imposées par la région anatomique ou par les altérations pathologiques.

Dans certaines régions il vaut mieux choisir une aiguille droite qui peut alors être plus fine et procéder par piqûres successives, par exemple au lobule du nez, dans les narines, aux doigts. Dans les endroits où la peau est très mince, comme à la face antérieure du cou, et surtout aux paupières ou au prépuce, il serait presque impossible de faire une injection endodermique, mais l'injection hypodermique donne une anesthésie parfaite et très étendue. On n'observe pas alors de zone anémique et il se produit un œdème assez notable qui est du reste sans importance. On peut ainsi enlever une tumeur des paupières, ou faire la circoncision sans la moindre douleur,

Il peut arriver au cours de l'injection que la canule rencontre des trous préexistants dans la peau, par exemple des pointes de feu, non encore cicatrisées ou des glandes sébacées dilatées : la solution cocaïnée au lieu de se diffuser dans la peau vient jaillir à l'extérieur. Il faut alors retirer l'aiguille de quelques millimètres et faire un nouveau trajet en évitant l'endroit ainsi perforé. Il est des cas, dans certains nez acnéiques par exemple, où la peau est tellement mince qu'il est impossible d'éviter les glandes sébacées. Il faut alors injecter beaucoup plus profondément, trop même pour obtenir une bonne anesthésie. Il en est de même quand il s'agit de l'extirpation ou du raclage d'un kyste ; il est parfois fort difficile d'éviter la cavité et il faut multiplier les tentatives pour imbiber les tissus voisins, d'autant plus que lorsqu'il y a une fausse route il est très difficile d'empêcher le liquide de reprendre cette direction.

Quand il s'agit de lésions ulcérées, les cas sont très variables. Quelquefois, la base de l'ulcère est dense et bien homogène. On voit alors pendant l'injection l'ulcère pâlir et le liquide sourdre en nappe à sa surface ; dans ce cas, l'anesthésie est très parfaite. D'autres fois,

le tissu est tellement friable ou miné que le liquide injecté se fraye aussitôt une voie à l'extérieur et jaillit chaque fois qu'on pousse le piston de la seringue. Il est inutile alors d'insister, il faut se borner à anesthésier les bords, qui sont du reste les parties les plus sensibles.

Tel est le manuel opératoire que j'emploie depuis cinq ou six ans et dont je n'ai qu'à me louer. L'anesthésie est généralement absolue quoique un peu moins parfaite à l'égard des pointes de feu qu'à l'égard des opérations sanglantes ou de l'électrolyse. Il y a aussi quelques variations individuelles. Certains sujets sont plus ou moins réfractaires à la cocaïne : malgré que l'injection ait été bien faite et à une dose suffisante, il persiste une certaine sensibilité. Cette particularité n'est pas accidentelle mais persistante chez certains individus, surtout des femmes ; elle n'est pas due à une sensibilité exagérée, car ces malades supportent aussi bien et souvent mieux que d'autres l'opération faite sans cocaïnisation.

L'anesthésie est bien due à la cocaïne et non à la simple imbibition des tissus par l'eau, car dans des régions très difficiles, comme la région sous-narinaire, j'ai obtenu avec des solutions plus fortes l'anesthésie que ne me donnait pas suffisamment la solution à 2 p. 100 ; d'autre part, les solutions très faibles, infinitésimales, comme la solution de Schleich, ne m'a donné que des résultats très inférieurs.

Je n'ai jamais observé le moindre accident malgré que j'opère souvent les malades assis. Il est vrai que je dépasse rarement 6 centigr. et jamais 4 centigr. chez des malades nouveaux chez qui je pourrais craindre une susceptibilité anormale. Ce sont là des doses bien inférieures aux doses indiquées par M. Reclus.

Il me paraît donc que l'injection endodermique de cocaïne constitue la méthode de choix pour l'anesthésie locale en dermatologie. Elle est sans danger, elle est efficace, elle ne modifie pas l'aspect ou la consistance des tissus et elle dure assez longtemps, ce qui permet de pratiquer les opérations les plus délicates, pourvu que l'étendue en soit limitée, car les opérations portant sur de grandes étendues exigeront toujours l'anesthésie générale. Dans un seul cas, celui d'une opération très brève sur des tissus enflammés, par exemple l'ouverture d'un abcès, la cocaïnisation est difficile et inefficace, et la congélation devient préférable.

M. Barthélemy. — J'ai coutume d'injecter tout autour du lupus ulcéré que je veux racler, une série de demi-seringuées d'une solution de cocaïne au centième, soit au plus 4 centigr. de cocaïne. L'anesthésie s'obtient ainsi très nettement, mais il faut bien toujours compter un quart d'heure pour l'obtenir.

M. Besnier. — La question de l'anesthésie locale pour les opérations der-

matologiques est très difficile à résoudre en ce qui concerne la pratique courante d'une policlinique active. On ne peut consacrer qu'un temps limité à chaque malade et la cocaïne est lente à agir; il faut attendre de cinq à dix minutes, ce qui équivaut à une impossibilité, pour peu qu'on ait une trentaine de malades à opérer dans une matinée. D'autre part, la cocaïne n'est point indiquée dans tous les cas; elle est moins facile à employer et moins efficace, pour peu que les plaques à opérer soient assez étendues. Et puis aussi, ne faut-il pas tenir compte des doses supportées par un même malade pendant six mois ou plus de traitement, doses qui, à la longue, peuvent ne pas être sans inconvénient?

Une étude fort utile consisterait à établir le meilleur parti à tirer des divers anesthésiques employés, selon les cas, à préciser la lésion pour laquelle tel anesthésique devrait être préféré. Le chlorure de méthyle, par exemple, ne doit pas être abandonné, car dans bien des cas il répond parfaitement aux besoins d'une policlinique. Pour le petit épithélioma superficiel, par exemple, pour la tuberculose verruqueuse de Rhiel, pour ne citer que ces lésions, cet agent anesthésique permet une opération excellente et rapide.

---

**Élections.**

Sont élus *membres titulaires :*

MM. Étienne (de Nancy), Terson (de Paris), Vérité (de la Bourboule), Guéridaut (de Saint-Gervais), Marmonier (de Marseille).

*Le secrétaire,*

Louis Wickham.

## SÉANCE DU 19 AVRIL 1895

PRÉSIDENCE DE M. E. BESNIER

SOMMAIRE. — Placards pigmentés indélébiles consécutifs à un érythème antipyriné récidivant sur place, par M. MOREL-LAVALLÉE. (Discussion : MM. L. WICKHAM, J. BAUDOUIN, VEYRIÈRES.) — Sur trois cas de mycosis fongoïde, par MM. H. HALLOPEAU et SALMON. (Discussion : M. WICKHAM.) — Chancre syphilitique du sillon nasogénien droit chez un nourrisson, par M. FEULARD. — Dermatite polymorphe douloureuse chronique à poussées successives, par M. DU CASTEL. (Discussion : MM. HALLOPEAU, DU CASTEL.) — Lymphangiectasie de la muqueuse buccale consécutive à des érysipèles à répétition, par M. DU CASTEL. (Discussion : MM. TENNESON, LEREDDE.) — Ulcération chancriforme de la joue chez une jeune fille; lymphadénie cutanée probable, par M. L. WICKHAM. (Discussion : M. HALLOPEAU.) — Un cas de kerion Celsi de la barbe, par M. TENNESON (Discussion : MM. HALLOPEAU, BESNIER, DU CASTEL, TENNESON.) — Troubles trophiques des extrémités avec syndrome syringomyélique, par T. GASTOU. (Discussion : MM. ABADIE, EHLERS, BESNIER.) — Deux cas de mélanodermie de symptomatologie semblable, mais de causalité différente, par M. BARTHÉLEMY. (Discussion : M. GASTOU.) — Mouvements épidémiques de la syphilis à Copenhague, par M. EHLERS. (Discussion : MM. FEULARD, EHLERS.) — Un cas d'éruption circinée chronique de la main, par M. W. DUBREUILH. — Modification à apporter au traitement général de la syphilis, par M. ABADIE. (Discussion : MM. RARTHÉLEMY, MOREL-LAVALLÉE, HALLOPEAU, DU CASTEL, ABADIE.)

---

### Placards pigmentés indélébiles consécutifs à un érythème antipyriné récidivant sur place.

Par A. MOREL-LAVALLÉE.

Au mois de novembre 1893, je fus consulté par une jeune femme fort chagrine de la persistance, en plusieurs points de son corps, de taches colorées indélébiles, mais dont la coloration et l'étendue subissaient, à son dire, des phases d'augmentation intermittentes, en corcordance avec des phénomènes éruptifs aigus et passagers très bizarres. Elle m'était adressée par un distingué confrère, M^me^ Gaches-Barthélemy, qui avait pensé à la possibilité de manifestations spécifiques insolites.

M^me^ X... était dans une période d'accalmie : des sept taches dont elle se plaignait d'être « salie », les deux plus voyantes étaient au cou; elles étaient rondes, non saillantes, purement maculeuses, d'un *jaune fauve;* à leur niveau, *la piqûre de l'épingle, son contact n'étaient pas perçus.* Je songeai aussitôt à la lèpre et dirigeai, mais inutilement, mon interrogatoire de ce côté, tout en réservant la possibilité d'une sclérodermie en plaques, en raison :

1° Du ton violâtre éteint de la périphérie d'une de ces plaques ;

2° Du dire affirmatif de la malade, concernant une ulcération qui aurait occupé, à sa phase régressive, le centre de la plaque, où la peau paraissait légèrement déprimée, pâle et amincie ;

3° De l'aspect des plaques colorées du tronc.

A quelque temps de là, une poussée érythémateuse éclatait au niveau de tous ces placards avec une cuisson, une démangeaison furieuses ; c'était un véritable érythème ortié, érysipéloïde, limité au champ de ces placards. Au bout de cinq à six jours, cette dame revenait me montrer son cou, où ces deux plaques étaient grenues, chagrinées, chaudes ; celles de devant était violet noir ; celle d'arrière absolument noire. « Mes démangeaisons sont calmées, me dit ma cliente ; malheureusement le centre de ces taches va sûrement s'ulcérer, suppurer, après quoi la tache restera *plus foncée qu'avant et très agrandie.* » Très préoccupé de cette « ulcération » si énergiquement affirmée, je pensai alors à des altérations trophoneurotiques hystériques, arrivant jusqu'à la gangrène locale, et récidivant *in situ*, et j'attendis.

Je perdis alors cette malade de vue ; j'appris que, très vexée de ces pigmentations persistantes et toujours accrues, elle voulait, sortie à présent de sa poussée aiguë, demander de nouveaux avis. Elle alla alors, sur mon conseil, consulter à l'hôpital international le Dr Aubeau qui, trouvant à l'examen hématique de nombreux pigments malariques, attribua au paludisme ces colorations foncées et étranges qui faisaient le désespoir de Mme X... Celle-ci avoua d'ailleurs avoir eu de sérieux accidents de malaria.

Un an se passa sans que rien de nouveau se produisît, et, ces derniers temps, faisant des recherches sur les érythèmes syphiloïdes, je priai cette dame de vouloir bien venir me revoir. Elle y consentit, et, cette fois, l'examen de son corps me fit faire immédiatement le diagnostic. C'était là un des cas si parfaitement décrits ici, il y a un an, par mon ami M. Brocq, sous le nom d'ÉRUPTION ÉRYTHÉMATO-PIGMENTÉE FIXE DUE A L'ANTIPYRINE. Du reste, une fois mise sur la voie, Mme X... fut énergiquement confirmative et adopta pleinement ma manière de voir. Les placards pigmentés n'étaient plus anesthésiques et j'allais avoir la clé de ces « ulcérations » centrales qui m'avaient fait errer de la sclérodermie aux trophoneuroses hystériques.

Mais l'observation vaut la peine d'être racontée en entier.

Mme X..., âgée aujourd'hui de 35 ans, eut, en 1885, une fièvre typhoïde pendant la convalescence de laquelle elle perdit brusquement son mari. Elle fit, à la suite, une maladie nerveuse indéterminée, pour laquelle on lui fit jusqu'à des frictions mercurielles sur le crâne, et qui, plus tard, nécessita l'ingestion, *pendant un an*, d'un gramme d'antipyrine matin et soir. Puis *tout se passa sans incident.*

*Quatre ans après*, vers mai 1889, Mme X... fut prise un soir d'une démangeaison subite et étrange, siégeant au cou et à la ceinture ; rentrée chez elle, elle se déshabilla, et, constatant un placard ortié au cou, trois à la ceinture et un au ventre, elle crut avoir été piquée par un insecte. Au niveau de ces plaques rouges, elle sentait une démangeaison cuisante, diminuant au bout d'une demi-heure, pour reprendre par instants *sur toutes les plaques à la fois*.

Mme X..., prise de migraine au moment d'aller au théâtre, avait, en se levant de table, ingéré un cachet d'antipyrine ; l'éruption s'était produite au spectacle même.

Elle fit des lotions vinaigrées, prit des bains, et, quatre ou cinq jours après, elle ne sentait plus rien, mais il lui restait cinq taches rondes ou ovales, de couleur bistrée.

Un an après (mai 1890), nouvelle éruption, *très exactement* limitée aux mêmes endroits, et n'ayant duré que quelques jours. Mais « les taches en sortirent *plus larges, et accentuées comme coloration* ».

De 1890 à 1893, deux autres poussées légères.

En 1893, nouvelle éruption ; celle-ci, plus violente que les premières, plus longue, plus douloureuse ; se reproduisant aux mêmes placards, mais *en faisant surgir deux nouveaux* (un au cou, l'autre vers le grand trochanter droit) ; la peau, tuméfiée, se souleva : au centre elle se prit à jeter (vésiculation pseudo-eczémateuse) ; puis il se forma une nappe cohérente de croûtelles brunes ; en même temps la teinte du fond virait du rouge au violet et même au noir. (Au cou, je pus ainsi constater un jour, à cette période, l'un des placards figurant un ovale parfait à grand axe transversal, à fond grenu, chagriné, un peu saillant, dans l'aire duquel on eût dit avoir barbouillé la peau d'encre violette à l'aniline.)

A ce moment, l'épiderme était reformé. La coloration devait alors aller en s'atténuant du noir au violet, puis au bistre, puis au fauve en même temps que le placard était le siège d'une desquamation légère et continue, puis au bout de la troisième semaine, le processus aigu était terminé, tuméfaction et induration avaient disparu, il ne restait que des plaques plus ou moins pigmentées, mais plus étendues et plus foncées qu'avant cette dernière crise, et cette fois, il restait sept placards au lieu de cinq.

Voici l'état actuel de Mme X... :

Depuis plus d'un an elle est tranquille, *parce qu'elle avait cru remarquer que l'antipyrine avait rappelé l'éruptio la dernière fois*, et que depuis lors elle s'en était abstenue. Mais elle gémit d'avoir ces grands placards noirs, sales, dont cinq lui sont acquis *depuis cinq ans et demi*, date de la première éruption, les deux derniers n'étant apparus qu'à la dernière poussée (fin 1893). Le processus éruptif a été discret, puisque les placards pigmentés ne sont qu'au nombre de sept. Leur disposition n'affecte aucune symétrie, mais tous sont concentrés aux points où les frottements et la pression s'exercent au maximum, à savoir : deux à la collerette du cou, trois sur la ligne de la ceinture, un à l'abdomen sous la pointe du corset, le dernier sur le grand trochanter droit, — j'ignore pour quel motif. Tous ces placards, d'une orbicularité parfaite au moment des poussées érythéma-

teuses, et à bord très net, figurent aujourd'hui des ovales très nets, estompés en gris, noir, terre de Sienne, jaune fauve, sur la peau ambiante où la pigmentation disparaît en mourant à sa périphérie. Le grand axe de ces ovales est toujours transversal ; les plus étendus sont au niveau de la ceinture et dépassent de beaucoup ceux du cou, dont le grand diamètre est de 2 à 3 centimètres et demi. La tache de la cuisse droite, l'une des plus récentes, est cependant oblongue verticalement ; sa couleur est fortement bistrée. Au reste, je ne m'étendrai que sur les deux taches du cou. La postérieure, la plus considérable, représente un halo brunâtre se perdant dans la pigmentation du cou. Au centre la peau est de teinte normale. L'anneau brun offre, par places, jusqu'à un centimètre de surface en largeur autour du centre pâle. La peau étant plutôt brune à cet endroit, l'œil a à peu près l'impression de l'anneau arsenical révélé par l'appareil de Marshe et que recevrait une porcelaine déjà ternie. Mais c'est la tache antéro-latérale du cou à gauche, l'une des deux dernières, qui m'a le plus vivement frappé, parce que, étant plus irrégulière, plus floue, elle figure deux cocardes à halo périphérique, sécantes sur un point, si bien qu'on a l'aspect, à cet endroit, d'une syphilide pigmentaire effacée ou mieux d'une de ces pigmentations consécutives à certaines syphilides érythémato-papuleuses et sur lesquelles a, ces dernières années, insisté M. E. Besnier.

Je ne veux pas répéter ici les symptômes de la dermatose antipyrinée dont je viens de rapporter un nouvel exemple. La description qu'en a donnée M. Brocq (voy. *Ann. de Derm.*, 1894, p. 312) est d'une si parfaite exactitude que je ne pourrais que faire des redites et m'exposer à nuire au lumineux tableau qu'il a tracé. Je vais seulement signaler les points particuliers qu'a présentés ma malade, et les variantes qui vont en découler pour les caractères à assigner à ce singulier processus.

L'éruption, chez ma cliente, avait l'aspect de placards érysipélateux érythro-vésiculeux, suintant dans les grosses poussées et sur les plaques les plus fortement intéressées, c'est-à-dire de placards infiltrés et turgescents d'eczéma vésiculeux, si la parfaite netteté orbiculaire des contours ne jurait dans une comparaison avec l'eczéma vulgaire. Le prurit, signalé comme rare, était « *féroce* », par accès, dans les premières heures. Les placards éruptifs sont bien jetés au hasard et sans symétrie, mais j'insiste sur leur localisation aux sièges de la pression exercée par le corset et le col.

L'éruption est bien *fixe* puisqu'elle se reproduit sur les mêmes placards et que ceux-ci restent pigmentés, mais on a vu une poussée nouvelle faire surgir des plaques éruptives supplémentaires, persistantes comme leurs aînées, ce qui enlève à la malade le droit de reprendre une fois, d'urgence et par exception, de l'antipyrine en se résignant à des conséquences éruptives qu'elle n'est pas certaine de voir rester localisées et limitées aux placards préexistants.

La *persistance* des placards pigmentés post-éruptifs est acquise

depuis la belle description de M. Brocq, mais on n'avait pas encore signalé leur existence, constatée *au bout de six ans*, ce qui permet aujourd'hui de croire qu'ils peuvent être *indélébiles*.

L'éruption se produit, chez ma malade, fort intelligente et digne de foi, non pas au bout d'un temps assez long et nécessaire pour l'absorption d'une certaine quantité d'antipyrine, mais *presque instantanément* après le contact de cette substance avec l'intérieur de l'estomac : ce moment est aisé à déterminer, chez les gens à odorat fin, par l'odeur empyreumatique spéciale perçue au moment de la rupture dans l'estomac d'un cachet ou d'une capsule d'antipyrine. Or, Mme X... a vu l'éruption reparaître chez elle quelques minutes après l'éclatement dans l'estomac d'un cachet *ingéré en se levant de table*; aussi en arrive-t-on à se demander s'il s'agit là d'une toxidermie vraie par absorption, ou simplement d'un réflexe instantanément produit sur la peau, par un mécanisme analogue à celui qui détermine le *purpura chloroformique* (1).

Mais, à un point de vue plus général et plus pratique, il m'est impossible de ne pas insister, puisque l'occasion s'en présente à nouveau, sur l'importance clinique de faits tels que celui relaté plus haut.

Il serait banal, j'allais dire puéril, de s'appesantir, entre dermatologues, sur la fréquence inouïe des érythèmes médicamenteux; et comment concevoir qu'il en puisse être autrement, rien qu'en songeant à ceux-là seuls qui sont le fait de l'antipyrine, et à la consommation courante, universelle, que l'on fait journellement de cette substance ! Et pourtant, nous ne devons pas nous lasser de revenir à satiété sur cette fréquence des éruptions pathogénétiques, puisqu'encore à la fin de l'année dernière, on proclamait dans une de nos sociétés savantes, *que les éruptions médicamenteuses étaient d'une rareté telle que l'on pouvait n'en pas tenir compte dans la pratique...* (2).

Beaucoup de médecins pensent que les érythèmes pathogénétiques étant le fait d'idiosyncrasies, l'intolérance de la peau se produit presque fatalement dès le début de l'ingestion. Or, c'est là une erreur absolue; il arrive couramment que l'intolérance ne se produit qu'à la longue et éclate alors comme un coup de foudre, surprenant le praticien qui se croit permis d'augmenter sans crainte et sans surveillance les doses d'un médicament (suspect) pour ce fait qu'il aurait été jusque-là bien toléré.

Enfin il faut renoncer à cette opinion, origine d'une fausse sécurité pour le médecin et pour le malade, qu'un organisme intolérant à

(1) *Annal. de Derm.*, 1884. Purpura chloroformique, par Morel-Lavallée.
(2) *Bull. de la Soc. méd. Hôp.*, 19 octobre 1894.

l'égard d'une substance médicamenteuse doit l'être également pour beaucoup d'autres, d'où découlait inversement cette conséquence qu'un sujet ayant toléré d'énormes doses de copahu, par exemple, sans réaction cutanée, était par le fait assuré contre les toxidermies mercurielles, chloralée, etc. C'est le contraire qui est la règle. Je veux dire que l'intolérance n'existe en général qu'à l'égard d'un seul médicament. Une exception sera peut-être à faire au sujet des substances de la série balsamique, et encore, combien d'hommes ont eu de la roséole copahique, qui ont pu absorber impunément du santal et même de la térébenthine? Est-il nécessaire, pour finir, de rappeler ces faits curieux, mais bien connus aujourd'hui, où l'intolérance à l'égard d'un médicament, du mercure par exemple, peut être évitée en recourant à l'emploi d'une autre préparation de la même substance, voire d'une autre voie d'absorption?

M. L. Wickham. — A propos de la communication de M. Morel-Lavallée, je rappellerai une observation que j'ai récemment publiée dans la *Presse médicale*.

Un jeune homme auquel j'administrai 1 gr. d'antipyrine pour des douleurs névralgiques violentes fut pris, environ 5 à 10 minutes après, de malaise, de prurit et de plaques d'érythème.

Une heure après, l'éruption présentait tous les caractères d'un érythème polymorphe de variété noueuse. Cette éruption était accompagnée d'un prurit intolérable. Les lésions augmentèrent pendant vingt-quatre heures et mirent trois semaines à disparaître. Les mêmes accidents étaient survenus huit ans auparavant après la prise d'une petite dose d'antipyrine.

La rapidité de l'apparition des lésions est ici très remarquable.

Il est curieux aussi de constater un tel prurit déterminé par une substance qui, dans certains cas, agit très bien contre le prurit.

M. Georges Baudouin. — Dernièrement encore, j'ai observé à l'hôpital de la Pitié, dans le service de M. A. Robin, une diabétique, qui prenant de l'antipyrine, fut atteinte d'un érythème noueux, caractérisé par des nodosités planes, d'étendue variable, atteignant par places jusqu'à 4 centimètres de diamètre, toutes très douloureuses ; la peau, à leur niveau était le siège d'un prurit intense. Je connais, d'autre part, une jeune femme qui ne peut absorber la plus petite quantité d'antipyrine sans être immédiatement atteinte d'urticaire des plus intenses, qui cesse quand on suspend l'usage du médicament.

D'ailleurs les mêmes accidents surviennent chaque fois qu'elle fait usage d'un autre médicament contenant de la théine et de la cocaïne. Je dois ajouter que cette personne, qui est une nerveuse, a eu antérieurement des atteintes d'urticaire indépendantes de toute action médicamenteuse et il est intéressant de remarquer qu'ici les accidents d'origine médicamenteuse revêtent la forme sous laquelle, la malade fait ordinairement ses déterminations cutanées.

M. Veyrières. — J'ai remarqué que les éruptions d'antipyrine survenaient souvent lorsque l'antipyrine n'était plus fraîche ; cette substance s'altère en effet à la longue.

---

## Sur trois cas de mycosis fongoïde.

Par MM. H. Hallopeau et Salmon.

Chacun de ces malades présente des particularités qui nous semblent dignes d'intérêt.

Cyrille G..., âgé de 51 ans, marchand de couleurs, entre le 16 mars 1895, pavillon Gabrielle, lit n° 20.

Sa dermatose a débuté il y a près de vingt mois (juin 1893), à la suite d'une insolation, par une rougeur généralisée avec démangeaisons intenses. Après avoir presque entièrement rétrocédé, l'éruption s'est manifestée de nouveau sous forme de taches rouges, arrondies, prurigineuses, plus ou moins saillantes, qui ont envahi peu à peu presque toute la surface tégumentaire.

Il y a deux mois, des saillies végétantes ont apparu dans les aines et les aisselles.

En septembre, il s'est produit de l'œdème des jambes, qui a disparu momentanément sous l'influence du régime lacté.

Il n'y a jamais eu d'albuminurie.

Presque partout la peau est épaissie, surtout au thorax, et un peu indurée.

Au visage, sur toute l'étendue des joues, au niveau du menton, on voit des plaques légèrement saillantes, et d'une consistance mollasse, d'une coloration rouge qui disparaît sous la pression du doigt; l'épiderme desquame à leur niveau en minces et larges lambeaux.

Mêmes plaques sur les tempes et le front avec exagération des plis de la peau. Mêmes altérations des sourcils, de la racine du nez, des angles palpébraux, des sillons naso-géniens des lèvres supérieures et du menton.

Dans le creux sous-mentonnier et à son voisinage on remarque des saillies végétantes de petites dimensions semblables à des condylomes confluents.

Le cuir chevelu est rouge et couvert de squames qui simulent la séborrhée; le malade dit que cet état remonte au début de la maladie.

Les ganglions pré-auriculaires sont tuméfiés ; il en résulte un élargissement du visage qui modifie singulièrement la physionomie du malade.

Les téguments du cou sont considérablement épaissis, quadrillés par l'exagération des sillons normaux. Des saillies obtuses, arrondies, peu volumineuses, se détachent de la masse tuméfiée, rappelant les caractères de lichen obtus. Les altérations s'étendent aux régions rétro-auriculaires.

Les pavillons sont tuméfiés : dans leur repli médian postérieur il y a tendance à la kératodermie des eczémas séborrhéiques.

Sur toute la partie antérieure du thorax, très nombreuses plaques rouges couvertes de fines squames, irrégulièrement arrondies ou ellip-

tiques. Quelques-unes d'entre elles sont nettement annulaires avec un rebord mesurant environ 8 millim. de diamètre.

Plusieurs de ces plaques forment une saillie comparable à celles de plaques ortiées à contours mal limités. Ces saillies deviennent plus nombreuses à mesure qu'on se rapproche des régions axillaires. Elles sont très abondantes sur les faces thoraciques ou brachiales de ces régions.

Sur les faces thoraciques elles sont disposées obliquement de haut en bas et d'avant en arrière, parallèlement au creux. Une d'elles mesure 1 centim. de diamètre sur 3 centim. verticalement et forme une saillie de 3 millim. Sa surface est inégale et on y distingue un grand nombre de petites saillies séparées par des sillons plus ou moins profonds. De même des sillons séparent les saillies des parties saines et des saillies voisines. Ces masses présentent pour la plupart la même direction; elles occupent toute la partie du thorax située au-devant du repli axillaire dans un rayon variant de 3 à 4 centim.

Les poils ont disparu dans les aisselles. Des productions analogues se voient en avant et au-dessus du creux axillaire, ainsi que sur la face brachiale. Elles ont par places un aspect de framboises très aplaties. Une d'entre elles simule un molluscum contagiosum.

Le malade dit que des altérations semblables ont siégé au niveau des tétons et qu'elles ont disparu.

Dans le dos, même état que sur la partie antérieure du thorax; les plaques, surtout confluentes dans la partie supérieure, sont abondantes dans toute la région. Elles tendent à se grouper en cercles très irréguliers. Il n'y a pas là de saillies appréciables.

Celles-ci se retrouvent sur le côté droit du thorax.

*Membres supérieurs.* — Des deux côtés, mêmes plaques rouges, squameuses, en disques ou en anneaux, sur toute l'étendue du membre. Les sommets des coudes sont épargnés.

Un œdème très prononcé des avant-bras et des mains garde l'impression du doigt.

Dans les paumes des mains, hyperkératose de la région médiane.

Sur le dos des mains, petites taches érythémateuses et légèrement squameuses, non saillantes. Les doigts ne sont pas intéressés, cependant les ongles sont déprimés dans le voisinage de leurs racines.

*Membres inférieurs.* — Au niveau des membres inférieurs, éruption très prononcée à la partie antérieure de la cuisse. On y voit les mêmes plaques saillantes, quadrillées et squameuses que sur le devant du tronc.

Il y a en outre, dans les régions inguinales, des saillies végétantes tout à fait semblables à celles des aisselles, allongées parallèlement au pli inguinal, confluentes. Leurs dimensions varient de un demi-centim. à 4 ou 5 centim. de long sur 1 à 2 centim. de large. Leur consistance est mollasse, elles ne desquament pas et semblent formées par la confluence d'élevures plus petites; elles descendent jusqu'à la moitié inférieure des cuisses et elles remontent sur un rayon de 8 centim. au dessus des plis inguinaux.

Aux jambes, l'éruption devient moins abondante : on retrouve cependan les mêmes saillies dans les creux poplités et de nombreuses taches squa-

meuses à la partie interne des jambes. Au niveau de la plante des pieds, tout l'épiderme est épaissi et kératinisé, les ongles sont striés transversalement et verticalement. La kératinisation remonte sur les bords internes des pieds sur une hauteur de 2 centim.

Les jambes et les pieds sont le siège d'un œdème considérable.

Le fourreau de la verge est épaissi, rouge, et parsemé de saillies légèrement indurées, non squameuses, rappelant les papules du lichen obtusus.

Dans le trou ombilical, saillies, grosses comme des pois, rouges, couvertes de squames.

Tuméfaction des ganglions parotidiens, sous-maxillaires, occipitaux, rétro-auriculaires.

Un des ganglions internes de l'aisselle atteint la grosseur d'une noix. Il en est de même de plusieurs de ceux de la région inguinale.

Démangeaison intense : elle augmente la nuit et empêche le sommeil. Le malade se gratte avec frénésie. Il s'use les ongles du médius. Cependant il n'y a pas de trace de prurigo.

La rate n'est pas augmentée de volume.

Au cœur, léger prolongement à la pointe.

*Traitement.* — Iodure de potassium ; bains de sublimé ; pommade à l'ichtyol au cinquième.

Le 4 avril. Les nodosités mycosiques sont pour la plupart moins saillantes.

Depuis trois jours, sensation douloureuse dans l'isthme du gosier ; la luette est considérablement tuméfiée ; elle mesure environ 1 centim. transversalement.

Il en est de même de l'amygdale du côté gauche qui, à sa face interne, est le siège d'une ulcération qui se continue sur l'arcade correspondante du voile du palais et empiète sur le bord de la luette, elle mesure plus d'un centimètre de diamètre ; elle est recouverte d'un détritus jaunâtre.

Tout le voile du palais est rouge et tuméfié jusqu'au niveau de son union avec sa partie osseuse de la voûte.

Le 13. Les tuméfactions du tronc et des membres sont notablement affaissées et elles ont pâli ; celles des plis inguinaux et de l'aisselle persistent.

En regardant attentivement à la lumière solaire ces plaques végétantes, on y distingue une quantité de petits nodules et de petites taches variant du volume d'une tête d'aiguille à celui d'un grain de millet, rosées, comme translucides et séparées par un petit sillon. Il semble que les végétations soient formées par la confluence d'éléments semblables.

Les végétations inguinales et axillaires sont tout à fait uniformes.

Il reste une anfractuosité de l'amygdale gauche, mais elle n'est plus ulcérée.

Une tache blanche persiste sur l'arcade palatine gauche.

La luette est encore tuméfiée.

Deux faits doivent être remarqués chez ce sujet : ce sont les saillies végétantes des plis axillaires et inguinaux et l'œdème persistant des extrémités.

Des saillies analogues existaient dans l'observation 6 du mémoire sur les érythrodermies prémycosiques que nous avons présenté avec M. Besnier au Congrès de Vienne, mais elles étaient beaucoup moins développées que chez ce malade : leur aspect rappelle beaucoup celui de condylomes volumineux et accumulés : elles forment des bourrelets allongés, peu colorés et non ulcérés.

L'œdème persiste depuis plusieurs mois ; il occupe les quatre membres : il est considérable ; l'apposition du doigt y reste profondément empreinte. C'est là un fait qui, à notre connaissance, n'avait pas encore été signalé dans le mycosis. Il est difficile de s'expliquer le mode de production de cette infiltration. Il n'y a pas trace d'albumine dans l'urine ; le cœur paraît intact et d'ailleurs l'envahissement des membres supérieurs ne s'expliquerait pas, alors même qu'il y aurait un léger trouble de la circulation centrale. Faut-il invoquer la compression par les adénopathies ? Mais c'est là un fait banal dans le mycosis et on ne voit jamais ces tuméfactions donner lieu à de l'œdème ; ajoutons enfin qu'il n'existe pas chez ce malade un état d'anémie suffisant pour expliquer cette extravasation séreuse : nous ne pouvons donc que constater le fait sans en trouver une interprétation satisfaisante.

Obs. II. — Le nommé G..., âgé de 42 ans, entre le 13 avril 1895, salle Gabrielle.

*Antécédents.* — Ce malade a eu un chancre induré, il y a vingt-cinq ans. Sa maladie actuelle a débuté, il y a un an, par une sensation de démangeaison dans la région dorsale, bientôt suivie de l'apparition d'une tumeur arrondie, qui, d'abord petite, augmente rapidement de volume.

Plus tard, de petites tumeurs se développent autour de la tumeur initiale. Des nodosités se montrent au-devant du tronc et au bout de quelques semaines disparaissent spontanément.

Au mois de janvier, on constate la tuméfaction des ganglions axillaires et l'ulcération de la tumeur.

*État actuel.* — Au milieu de la région dorsale fait saillie une tumeur très volumineuse mesurant verticalement 16 centim. sur 14 centim. transversalement.

Dans cette masse, on distingue deux parties ; l'une plus volumineuse, ovalaire, se détache nettement de la surface cutanée ; elle est limitée par un sillon profond au-dessus duquel elle se renverse en plusieurs points.

Elle mesure 13 centim. verticalement sur 11 centim. et fait une saillie de 4 centim.

Sur la partie droite de la circonférence, son bord est dur, pâle, ferme, et parsemé de nombreux nodules, gros comme de petits pois, séparés par des sillons ; ce bord présente un certain nombre d'excoriations dont le fond est jaunâtre.

La moitié inférieure de la tumeur est libre.

La moitié gauche est séparée par un sillon d'une autre masse qui en suit le contour et l'encadre sur une longueur de 23 centim.

Elle forme comme un bourrelet saillant dont le diamètre varie de 3 à 4 centim.

La partie centrale de la tumeur principale est le siège d'une ulcération avec une profonde dépression médiane. C'est la seule des néoplasies qui soit ulcérée. A droite, la tumeur est entourée par un bourrelet peu élevé. Ce bourrelet présente une courbure concentrique à celle de la tumeur; il mesure 3 centim. de rayon, et son contour se détache nettement des parties saines; il est polycyclique. Plus en dehors, une tumeur à rebords très nets simule une plaque d'urticaire. Au-dessous d'elle, on sent une induration qui paraît intra-dermique. En haut, au-dessus de la masse principale, se trouve un groupe de cinq élevures confluentes, ayant les dimensions d'une pièce de 50 centimes, résistantes au toucher.

Sur le côté gauche, on voit une néoplasie de mêmes dimensions. Plus en dehors, un groupe de plaques simulent l'urticaire persistante; elles sont confluentes et occupent dans leur ensemble une étendue de 7 centim. en tous sens.

Au-dessus du sein gauche, de petites taches maculeuses, pigmentées, représentent des néoplasies disparues. Elles ont fait une saillie analogue à celle du mamelon.

Plus en dehors, mêmes macules mesurant 3 centim. sur 2. A la face postérieure du bras droit, au-dessus de l'olécrâne, tumeur d'un centimètre et demi transversalement sur 1 centim., saillante de 2 millim., rouge, très dure et comme enchâssée dans le derme; elle remonte à trois ou quatre ans.

Dans l'aisselle droite, des ganglions durs et douloureux atteignent le volume d'une noix.

On sent une adénopathie pariétale dans l'aisselle gauche.

Le malade est soumis à un traitement par la poudre de salol sur les parties ulcérées et par le stérésol sur les parties non ulcérées.

Le 18 avril, la grosse tumeur s'est en grande partie affaissée ; la masse principale n'est plus guère représentée que par le bourrelet; celui-ci ne mesure plus que 1 centim. verticalement, 2 centim. transversalement.

La partie ulcérée est recouverte presque partout de bourgeons charnus et parcourue dans toute sa hauteur par un sillon très profond. Les néoplasies concentriques au côté droit de la grosse tumeur présentent une coloration rouge intense. Tout le dos, à l'exception d'une partie de l'épaule, est occupé jusqu'à la dixième dorsale par une rougeur érythémateuse, formant en divers points des saillies ortiées. Le contour de cette grande plaque est nettement dessiné.

La disparition possible des tumeurs du mycosis est un des caractères principaux de cette maladie, mais il est rare qu'elle se produise avec la rapidité qu'elle a présentée chez ce malade et qu'elle atteigne aussi promptement de telles proportions : en sept jours, le relief de la masse s'est abaissé de 4 à 1 centim.

Un autre fait remarquable chez G..., est l'apparition, au moment

même où se produisait ce prodigieux affaissement de la masse principale, d'une vaste infiltration en nappe occupant presque toute l'étendue de la région dorsale ; on dirait une vaste plaque d'érythème marginé.

Nous n'insisterons pas sur les caractères et la valeur diagnostique du bourrelet qui circonscrit la tumeur ; l'un de nous a appelé déjà à plusieurs reprises l'attention sur ces faits.

Obs. III. — La nommée P... a eu il y a cinq ans, au visage et au cou, une poussée éruptive, qualifiée d'eczéma, sans suintement ; elle a duré six semaines.

Il y a trois ans, la malade a fait un séjour de sept semaines dans la salle Lugol : elle était atteinte d'une éruption bulleuse qui occupait surtout l'abdomen, les cuisses et le visage ; on l'a considérée comme atteinte d'une dermatite herpétiforme ; elle était guérie de sa poussée lorsqu'elle a quitté la salle. Lorsqu'elle y revient, en juillet 1894, elle présente encore une éruption bulleuse qui intéresse surtout le cou et la poitrine ; mais, cette fois, les bulles sont éphémères et bientôt il ne resta plus d'autre élément éruptif qu'une érythrodermie ; celle-ci s'étend progressivement sur presque toute la surface du corps ; elle s'accompagne d'un prurit intense et d'adénopathies multiples.

Récemment, nous avons constaté la présence dans les régions axillaires de nodosités intra-dermiques.

*État actuel.* — Presque toute la surface cutanée est le siège d'une rougeur intense, disposée en petites taches miliaires, isolées ou confluentes et groupées ; on y remarque une desquamation furfuracée peu abondante et très fine.

Au visage, la rougeur est peu prononcée, sauf au niveau du front. Le cuir chevelu est intéressé ; les cheveux sont grêles, secs et rares au sommet de la tête. Presque partout la peau paraît épaissie ; en beaucoup de points, elle présente des saillies dont le volume varie de celui d'un grain de millet à celui d'un grain de chènevis.

La paume des mains, les doigts et la plante des pieds sont indemnes.

La rougeur est très prononcée aux aines.

Le dos ne présente que quelques taches isolées. Les taches se groupent au-devant de la poitrine et au niveau de la ceinture ; les téguments des aisselles sont le siège d'un certain nombre de nodosités plus ou moins saillantes, molles et arrondies. Les plus grosses atteignent le volume d'un gros pois ; elles sont intra-dermiques, sans orifice glandulaire ; il ne s'agit évidemment pas d'hydrosadénites.

On trouve également des saillies miliaires dans la région inguinale.

Des adénopathies multiples et volumineuses siègent au cou, dans les aines et aux aisselles.

La malade souffre d'un prurit intense, exagéré la nuit.

Son état général est satisfaisant.

L'étude histologique a été pratiquée par M. Leredde qui en a consigné les résultats dans la note suivante :

La biopsie a porté sur une petite tumeur de l'aisselle, qui a été fixée

par le sublimé ; un fragment a en outre subi l'action de l'acide osmique.

A l'examen général des coupes, on est frappé de la hauteur des papilles dont le sommet n'est séparé de la surface cutanée que par trois ou quatre rangées de cellules non cornées. Leur largeur aussi est très accrue ; elles sont séparées les unes des autres par les cônes interpapillaires très longs, le plus souvent très minces. Néanmoins, l'infiltration cellulaire des papilles est très modérée ; leur hypertrophie est essentiellement liée à la dilatation du réseau sanguin, des gros troncs lymphatiques surtout, formant de grandes cavités en quelques points, et à l'œdème du tissu conjonctif. Une papille est le siège d'une petite hémorrhagie.

L'œdème et la congestion sont également marqués dans les autres couches du derme et la formation de la tumeur constatée cliniquement paraît surtout leur être due.

Cependant dans la région sous-papillaire, on voit, non en couche continue mais en foyers isolés les uns des autres, de petits amas cellulaires orientés autour de vaisseaux distendus. D'autres moins importants se voient dans la profondeur.

Les amas cellulaires comprennent :

*a*) Des cellules fixes ;

*b*) Des lymphocytes ;

*c*) De grosses cellules, d'aspect tout à fait anormal, polyédriques, tassées parfois les unes sur les autres, qui par la thionine se colorent en totalité sans présenter du reste les granulations des mastzellen.

Sur une préparation colorée au violet d'Ehrlich, décolorée par le Gram et l'alcool absolu, on voit que ces cellules comprennent un, parfois deux noyaux (1).

Des mastzellen en nombre considérable sont disséminés dans toute l'épaisseur du derme. Toutes ont conservé leur noyau. On les observe sous deux types, le type classique avec ses longs prolongements habituels, et un type arrondi, sans prolongements, prenant la matière colorante avec une intensité excessive.

Il faut signaler la présence de leucocytes polynucléaires disséminés, jamais confluents. Leur présence dans le tissu s'explique par leur nombre considérable dans les vaisseaux sanguins.

Enfin on remarque quelques rares cellules éosinophiles et quelques éléments à pigment jaunâtre.

Le liquide de Biondi met en évidence des modifications profondes du tissu conjonctif. Dans le corps sous-papillaire et dans le derme profond tous les éléments fasciculés sont dissociés, écartés les uns des autres ; on ne voit plus que des fibrilles, là même où il n'y a pas trace d'infiltration cellulaire.

Au niveau des amas périvasculaires on ne voit pas de réticulum bien dessiné ; des fibres conjonctives séparent simplement les cellules les unes des autres. Cette absence de réticulum doit être rapprochée de l'absence d'amas cellulaires importants.

Parmi les faisceaux connectifs dissociés, un assez grand nombre fixent

(1) Il s'agit sans doute de cellules fixes en prolifération.

les matières colorantes basiques (violet de gentiane, thionine), fait que j'ai déjà remarqué dans le mycosis.

Les cellules fixes, qu'il faut de préférence étudier dans la profondeur du derme, sont en voie de division active, on les trouve toujours accumulées au nombre de deux ou trois. Quelques-unes offrent une karyokinèse évidente. Leur protoplasma se colore légèrement par la thionine. De place en place, on voit de fines gouttelettes graisseuses.

Dans l'épiderme on remarque un petit nombre de cellules migratrices, la karyokinèse fréquente du corps de Malpighi. Bien plus importante est la non-colorabilité de la couche cornée par l'acide osmique ; cette lésion appartient encore au mycosis.

En somme, le diagnostic histologique de mycosis paraît certain ; il repose sur la présence de mastzellen en grand nombre ;

Sur l'existence d'amas comprenant des cellules fixes et des lymphocytes ;

Sur les altérations du tissu conjonctif, la présence de filaments basophiles ;

Sur l'incolorabilité de la couche cornée par l'osmium.

On peut objecter seulement la non-existence d'un réticulum net. Mais elle n'est pas surprenante à cette phase prémycosique où les foyers périvasculaires n'ont pas achevé leur formation.

L'infiltration d'éléments polynucléaires, venus des vaisseaux, l'existence de cellules anormales dans la région sous-papillaire n'infirment pas le diagnostic. Du reste, en présence des lésions qui ont été décrites, aucune hypothèse autre que celle du mycosis ne peut être soulevée.

Restait à examiner le sang de la malade, qui pouvait expliquer l'afflux de leucocytes dans les vaisseaux de la peau. Il existe une leucocytose *certaine* mais peu considérable (22,000 leucocytes par millimètre cube). Je n'ai pu découvrir d'altérations qualitatives dans les éléments figurés du sang.

Le diagnostic nous paraît établi par la généralisation et la persistance de l'érythrodermie, par le développement des nodosités intradermiques, par les adénopathies multiples et volumineuses et par le prurit intense et persistant. Nous venons de voir que M. Leredde arrive à la même conclusion par son étude histologique. Nous avons donc affaire à un nouveau cas de ces érythrodermies dont l'homme rouge que nous avons présenté en 1889 au congrès de Paris a été l'un des premiers spécimens et que nous avons étudié complètement dans notre mémoire en collaboration avec M. Besnier.

Ce qui a rendu le diagnostic longtemps difficile, c'est l'existence dans les antécédents de la malade, d'une dermatite bulleuse et la production de bulles dans le cours même de l'éruption actuelle ; on ne peut admettre qu'il y ait là une simple coïncidence ; il s'est agi manifestement d'une forme bulleuse de l'érythrodermie mycosique. Nous avions pensé d'abord à une de ces érythrodermies que l'on voit parfois succéder aux poussées bulleuses dans la dermatite herpétiforme. L'intensité du prurit n'était pas en désaccord avec cette

interprétation, mais on pouvait lui objecter les caractères de la desquamation qui, au lieu de se faire en larges lambeaux comme il est de règle en pareil cas, a été au contraire constamment fine et furfuracée : l'apparition des nodosités intradermiques et les résultats de l'examen histologique sont venus lever tous les doutes.

Nous résumerons ainsi qu'il suit les conclusions de notre travail :

1° Les néoplasies mycosiques peuvent présenter les caractères de condylomes végétants agglomérés en bourrelets volumineux dont les sièges d'élection sont les régions axillaires et inguinales ;

2° Le mycosis généralisé peut s'accompagner d'un œdème persistant des quatre extrémités ;

3° L'affaissement rapide des tumeurs mycosiques ne prouve pas que la maladie présente une activité moindre, car elle peut coïncider avec l'apparition de vastes néoplasies en nappe ;

4° Cette néoplasie peut envahir en peu de jours toute la région dorsale en présentant les caractères d'une plaque géante d'érythème marginé ;

5° L'érythrodermie prémycosique peut s'accompagner d'éruptions bulleuses simulant la dermatite herpétiforme.

M. Wickham. — Chez la femme atteinte d'érythrodermie prémycosique présentée par M. Hallopeau, on constate sur le dos que l'érythème s'offre par places en petits éléments arrondis. Je rappellerai à ce propos l'observation suivante : chez une des malades du service de M. Fournier, atteinte de tumeur mycosique de la cuisse et dont l'histoire entière sera prochainement publiée dans la thèse de M. Malherbe, on constatait sur le tronc des éléments prémycosiques en taches érythémateuses, petites, très pâles, quelques-unes légèrement squameuses, non prurigineuses. Cette éruption qui existait depuis fort longtemps sans se modifier, simulait parfaitement une roséole syphilitique.

La malade n'aurait pas eu la grosse tumeur mycosique de la cuisse, qu'on aurait été très embarrassé pour faire le diagnostic exact de cette éruption. Dans la seméiologie des roséoles, il faut donc tenir compte d'une *roséole prémycosique*.

---

## Chancre syphilitique probable du sillon naso-génien droit chez un nourrisson.

Par M. H. Feulard.

Voici un enfant âgé de 3 mois, allaité par sa mère, qui présente sur le côté droit du nez, un peu au-dessus de la narine, dans le sillon qui sépare le nez de la joue, une lésion qui me paraît ne pouvoir être autre chose qu'un chancre syphilitique. C'est une petite exulcération

croûteuse, large comme une pièce de vingt centimes environ et reposant sur une base inflammatoire large et indurée : toute la lésion mesure environ les dimensions d'une pièce de deux francs. Au niveau du bord maxillaire inférieur on trouve deux ganglions gros comme des cerises, durs, roulant sous le doigt, et d'autres ganglions plus petits sur le côté du cou au-dessous de l'oreille. Il n'y a rien du côté gauche. L'enfant est très bien portant et ne présente actuellement aucune éruption sur la peau ou sur les muqueuses. La mère est indemne, et une jeune sœur et un jeune frère sont également en bonne santé ; le père est mort, il y a deux mois, de tuberculose pulmonaire.

Voilà un mois que dure la lésion et depuis quelques jours elle a une tendance spontanée vers la guérison. L'étiologie de ce chancre, si cela en est un comme je le crois, est difficile à retrouver. L'enfant n'a jamais quitté sa mère ; celle-ci se souvient seulement que dans les derniers jours de la maladie de son mari, comme elle était chez le pharmacien, un inconnu qui se trouvait dans l'officine demanda la permission d'embrasser l'enfant, ce qu'elle accorda. Elle se souvient qu'à ce moment le bébé avait une petite écorchure à l'endroit où s'est développée la lésion actuelle. En rapprochant la date de celle du début de cette probabilité de contagion de la lésion et de sa durée, on retrouve les délais ordinaires de l'incubation et de l'évolution du chancre. Je me propose d'ailleurs de représenter cet enfant dans un mois et l'évolution de la maladie permettra certainement de vérifier ou d'infirmer le diagnostic.

---

### Dermatite polymorphe douloureuse chronique à poussées successives.

Par M. Du Castel

Victorine G..., âgée de 50 ans, d'une constitution vigoureuse, présente depuis deux ans au niveau de la région lombo-dorsale un grand placard éruptif de 30 centim. environ de longueur sur 25 de largeur. Les bords sont irrégulièrement polycycliques, à grands cercles. La surface de la région malade est érythémateuse dans son ensemble ; sur la plaque érythémateuse se dessinent des soulèvements épidermiques de forme circulaire correspondant évidemment à la période avancée d'une affection bulleuse ; ces cercles épidermiques circonscrivent des surfaces d'un rouge plus intense que la rougeur générale de la plaque malade ; ils ont des dimensions un peu supérieures à celles d'une pièce de 50 centimes ; la lésion est sèche ; depuis plusieurs mois que la malade vient de loin en loin à la consultation externe de l'hôpital ; je n'ai jamais pu constater l'existence d'une véritable bulle, ni aucun suintement de la surface malade. Les cer-

cles épidermiques sont irrégulièrement disséminés à la surface de la région malade. La sensibilité est normale ; il ne paraît pas y avoir de modifications de la sensibilité au tact, à la température, à la douleur.

L'éruption a été précédée pendant un an de douleurs névralgiques dans la région dorsale. Depuis que l'éruption s'est montrée, les douleurs sont minimes ; un peu de cuisson, quelques démangeaisons constituent toutes les impressions morbides : le prurit s'exagère cependant souvent d'une façon très nette au moment des poussées bulleuses.

Telle est la seule lésion, que j'ai pu constater pendant plusieurs mois chez Mme G..., lésion fixe, immobile, ne présentant pas de modifications notables pendant cette longue durée de temps.

Dans ces derniers temps, des phénomènes nouveaux se sont produits ; ce sont deux placards de lichen plan très nets au niveau du cou à droite et à gauche ; c'est une bulle géante à la partie inférieure de la jambe gauche.

Sur la partie antérieure du cuir chevelu, immédiatement en arrière du front, on peut constater la présence d'un grand placard parfaitement arrondi, recouvert d'une croûte jaunâtre impétiginiforme ; ce placard mesure huit centimètres environ de diamètre. A ce niveau, non plus, je n'ai pu constater l'existence de bulles depuis trois semaines environ que je connais cette lésion. Ce placard existe depuis six mois.

Les muqueuses, la muqueuse buccale en particulier, ne présentent aucune altération.

En cherchant à remonter dans les antécédents de notre malade, on constate qu'avant d'être atteinte des accidents que je viens de vous montrer, elle a déjà payé un large tribut à la dermatologie. Dans sa tendre enfance elle aurait eu une gale (?) qui aurait duré deux ans.

A 8 ans, elle eut sur chaque tempe une petite dartre qui dura deux mois.

A 18 ans, elle est atteinte d'une scarlatine dont l'évolution se fait régulièrement.

A 21 ans une petite dartre se montre au niveau de l'ombilic, grande comme une pièce de vingt sous, de couleur rouge, accompagnée de démangaisons, bientôt recouverte d'une croûte. Dix-huit jours plus tard, toute la surface du corps se couvre de bulles, ressemblant tout à fait, dit la malade, aux cloches qui succèdent à l'application d'un vésicatoire ; un certain nombre atteignirent le volume d'une noix. Les membres furent relativement épargnés ; il n'y eut que deux bulles sur les bras, une bulle sur la jambe gauche. Cette éruption s'accompagna de fièvre, de sensations très douloureuses ; les cloches, en se crevant, donnaient issue à un liquide qui empesait le linge. L'éruption bulleuse se prolongea pendant deux ou trois ans par répétition d'éruptions successives.

Après ces trois années, une ère de tranquillité s'est ouverte ; de tranquillité relative, car s'il n'y avait plus d'éruptions généralisées, une bulle se montrait de loin en loin, souvent au moment des époques menstruelles, au niveau du tiers inférieur de la jambe, à la partie interne, dans le point où nous en voyons une aujourdhui. La jambe, du reste, rougit volontiers; souvent elle est enflée le soir.

Notre malade est donc depuis son enfance sujette à des affections cutanées qu'on peut regarder comme d'origine nerveuse sans pouvoir dire exactement de quel trouble nerveux elles relèvent. Dans l'enfance, ce fut cette gale de plusieurs années de durée qui ne fut sans doute qu'un prurigo diathésique ; plus tard, ce furent ces éruptions bulleuses tantôt généralisées, tantôt localisées et fixées en un point, tiers inférieur de la jambe, région dorsale, sur lesquelles la menstruation paraît exercer par moments une certaine influence ; ce sont des éruptions du type lichen dont nous voyons aujourd'hui un échantillon sur le cou. Mais si notre malade est une nerveuse cutanée, on ne rencontre pas chez elle de grandes manifestations nerveuses, simplement une impressionnabilité grande de caractère, pas de manifestations hystériques. L'examen de la sensibilité cutanée sur toute la surface du corps ne permet pas de constater d'altérations de celle-ci.

En résumé, Messieurs, je suis porté à considérer notre malade comme atteinte de manifestations nerveuses cutanées, sans qu'il me soit possible d'en préciser la nature.

M. Hallopeau. — L'éruption est en ce moment franchement bulleuse et prurigineuse. Ces altérations sont probablement d'origine chimique ; elles sont mal classées et doivent être considérées comme des formes anormales de pemphigus ou de dermatite de Duhring.

M. Du Castel. — Je crois plutôt à une origine nerveuse plutôt que toxique. Pourquoi une intoxication chimique irait-elle se loger dans des placards aussi localisés. La forme bulleuse de l'éruption, le retour des bulles aux époques des règles, s'expliquent mieux par l'influence du système nerveux.

M. Hallopeau. — Je ferai remarquer que les lésions sont disséminées, car, en outre du grand placard dorsal, il existe d'autres éléments éruptifs au cou et aux jambes.

---

## Lymphangiectasies de la muqueuse buccale consécutives à des érysipèles à répétition.

Par M. Du Castel.

Julia R..., 26 ans, entrée salle Biette, nº 9, le 3 avril 1895. Depuis l'âge de 16 ans, la malade est sujette à des érysipèles à répétition : au moment des poussées inflammatoires, il y avait fièvre, production de bulles sur la figure ; chaque crise se prolongerait pendant plusieurs semaines.

Depuis le deuxième érysipèle, la face est toujours restée bouffie ; il y aurait, en dehors des grandes poussées érysipélateuses, des accès de bouffissure de la face sans fièvre, sans changement de coloration de la

peau. A chaque érysipèle, il se ferait une poussée éruptive du côté de la muqueuse buccale.

La constitution générale de la malade est bonne; la menstruation est régulière. Julia R... n'a jamais fait de grande maladie : elle ne connaît pas de tare morbide dans sa famille.

La muqueuse buccale présente, dans son ensemble, une coloration normale : sur la muqueuse de la lèvre inférieure, il existe de petites saillies grosses comme des grains de millet, légèrement acuminées ; quelques-unes sont transparentes ; d'autres, opaques et de teinte laiteuse ; ces saillies sont recouvertes d'un épithélium normal.

Sur les joues, au niveau des espaces interdentaires, lésions analogues, peut-être un peu plus volumineuses, sur la joue droite, il existe un placard allongé, mesurant environ un centimètre dans son sens le plus allongé, de couleur blanc nacré, à surface irrégulière, paraissant formé par la réunion de plusieurs grains morbides.

La malade déclare que des grains nouveaux se forment à chaque poussée érysipélateuse ; quelques-uns disparaissent spontanément, quelques-uns persistent.

Le facies, dans son ensemble, est celui d'un sujet lymphatique ; les joues sont bouffies, empâtées dans leur partie inferieure, à peu près symétriquement des deux côtés ; à la partie inférieure de la joue gauche, on sent un ganglion lymphatique tuméfié et mobile.

Au niveau de la clavicule droite et du cou, cicatrices anciennes probablement consécutives à des abcès tuberculeux.

La malade, que je viens de vous présenter, est la copie de celle qui nous a été présentée au mois de décembre 1893 par M. Tenneson et dont vous entretenait à nouveau, au mois de janvier 1895, M. Renault. Elle est atteinte de dilatations lymphatiques de la muqueuse buccale et est un exemple de plus des troubles profonds et permanents que l'érysipèle peut apporter à la circulation lymphatique.

M. Tenneson. — Cette malade reproduit en effet le type exact du cas que j'ai présenté il y a un an à la Société, et dont l'étude histologique avait été faite par M. Darier.

M. Leredde. — J'observe en ce moment un cas identique de varices lymphatiques dans le service de M. Robin, mais c'est sur la langue que siègent les vésicules chez mon malade.

---

### Ulcération chancriforme de la joue chez une jeune fille. Lymphadénie cutanée probable.

Par M. Louis Wickham.

Hier je vous présentais une ulcération chancriforme de la verge de nature tuberculeuse, le cas actuel ne le cède en rien comme rareté. L'as-

pect de chancre est ici tout aussi net, plus même et les divers médecins auxquels M. le professeur Fournier a présenté cette malade de son service, ont adopté pour la plupart le diagnostic de chancre syphilitique.

La difficulté seule résidait en ce fait que la lésion datant de un mois n'était pas accompagnée de ganglions. A la rigueur, le fait n'aurait pas été impossible d'un chancre sans ganglions, et comme la lésion ne datait que de un mois, rien d'étonnant à ce que l'explosion secondaire n'ait pas encore paru.

Les caractères de la lésion étaient ceux d'un chancre assez développé, grand comme une pièce de 1 franc, présentant une base inflammatoire très épaisse, et non point l'induration spéciale au chancre normal. La surface était très suintante, laissant couler une sérosité jaunâtre mélicérique.

Rien là n'autorisait à abandonner l'idée de chancre ; et pourtant la jeune fille (18 ans) ne s'était exposée d'aucune façon, et le ganglion n'apparaissait toujours pas. Aussi M. le professeur Fournier, ces jours derniers, affirma nettement que s'il ne pouvait dire ce qu'était cette lésion, en tous cas il affirmait que ce n'était pas un chancre.

Depuis une quinzaine de jours les lésions ont évolué en perdant de plus en plus les caractères du chancre : on a plutôt l'impression d'une tumeur ulcérée. La petite malade raconte que pendant les trois premiers jours, il n'y avait là qu'une petite grosseur violacée, non encore ulcérée. Il n'y a jamais eu de démangeaisons, et jamais aucune autre éruption cutanée.

M. Gastou a examiné un fragment biopsié. Voici le résultat de ses recherches :

« Le fragment de tumeur pris sur un des bords, comprend le liséré congestif qui la borde et la partie ulcéro-croûteuse, jaunâtre qui en forme la saillie. Après fixation par le sublimé, inclusion à la paraffine et coloration par le picro-carmin, l'hématoxyline et l'éosine pures ou associées à l'aurantia, l'examen microscopique donne les résultats suivants :

A un faible grossissement (Reichert Oc. 3, Oc. 2), l'ensemble de la coupe rappelle la structure d'un ganglion lymphatique, on y voit des parties plus colorées formant des sortes de nodules et des parties plus claires. Des parties foncées occupent le centre des coupes.

A un grossissement plus fort (Reichert, Oc. 3, Oc. 4), les parties foncées, où plutôt celles qui sont colorées d'une façon plus intense, sont constituées d'une part : par des amas de cellules lymphatiques et d'autre part par la coupe des papilles du derme et des follicules pileux. On ne voit pas de glandes sébacées ni sudoripares. L'épiderme n'est pas altéré. Les capillaires des papilles et de la partie centrale des coupes sont très dilatés et contiennent de nombreux globules rouges.

Les parties claires correspondent au tissu conjonctif dont les faisceaux sont légèrement hypertrophiés et entre lesquels des cellules embryonnaires reliées aux nodules s'insinuent et s'infiltrent, se réunissant par places en petits amas.

Quelques cellules fixes du tissu conjonctif sont fusiformes avec un gros noyau. Mais elles n'ont pas l'aspect que l'on rencontre dans le sarcome, c'est-à-dire qu'elles ne se groupent pas pour former de véritables fuseaux.

Si les cellules embryonnaires infiltrent le tissu conjonctif et en dissocient les fibres, surtout dans la partie centrale des coupes, on ne voit pas nettement le réticulum qui constitue le stroma des tumeurs mycosiques.

A un grossissement plus élevé encore et en employant l'objectif à immersion l'aspect des différentes parties est le même; quelques vaisseaux sont entourés de cellules embryonnaires qui ne constituent pas de véritables manchons.

Il n'existe ni cellules géantes, ni bacilles dans les coupes, seulement des diplocoques à la superficie de la partie ulcérée.

Que conclure de cet aspect histologique? Il ne s'agit pas de cancer, de tuberculose, de mycosis, de pustule maligne, de farcin, de folliculites agminées, de lésion trichophytique. Non seulement la structure histologique mais encore la recherche des parasites est contraire à ces diagnostics.

S'agit-il d'un lympho-sarcome? La quantité de cellules fusiformes est trop minime, et ne présente pas la disposition qui caractérise le sarcome.

En résumé, à cause de l'aspect ganglionnaire noté sur les coupes, à cause de l'existence de véritables follicules lymphoïdes, le diagnostic anatomique est : tumeur lymphatique. L'infiltration embryonnaire et la dilatation vasculaire indiquant en outre une légère irritation inflammatoire, il faut ajouter : tumeur lymphatique inflammatoire.

La constatation d'un diplocoque donnant des colonies fort analogues au streptocoque, ne peut faire préjuger la nature de la tumeur, qui reste en somme indéterminée. »

M. Darier, qui a bien voulu examiner les coupes faites par M. Gastou, pense qu'elles ont une grande analogie avec le bord d'une tumeur de lymphadénie cutanée. Il s'agirait donc ici plus probablement d'un cas de lymphadénie cutanée.

A vrai dire, l'étude histologique n'est pas suffisante pour affirmer, le fragment biopsié ne pouvait être que trop petit. Aussi faut-il rechercher si les caractères de la lésion pourraient s'appliquer à quelque autre affection.

Nous avons passé en revue les diverses lésions possibles. Le chancre mou n'a pas encore été signalé à la face. Une inoculation faite au bras a paru un moment positive, mais il ne s'agissait que d'une lésion staphylococcienne banale, sans qu'on puisse trouver le strepto-bacille de Ducrey. D'ailleurs, pas de ganglions.

La tuberculose peut quelquefois évoluer rapidement; et quelques caractères rappellent ici un peu ceux des ulcérations tuberculeuses, mais l'histologie est contraire à cette interprétation (d'ailleurs la plus plausible après celle que nous avons faite), car on n'a pas trouvé de cellules géantes.

Il ne semble pas pouvoir être question, du moins d'après l'enquête, de lésions syphilitiques tertiaires acquises ou héréditaires.

L'herpès en groupe formant un élément isolé solitaire, comme cela se voit parfois aux organes génitaux, ne serait pas accompagné d'une

pareille indolence, il y aurait des ganglions inflammatoires. Du reste, e début ne rappelle en rien l'herpès.

La folliculite agminée aurait montré du mycélium trichophytique dans les coupes et la lésion serait plus nettement suppurative.

La pustule maligne, à laquelle nous avons pensé au début, a une évolution autrement inquiétante.

Nous pourrions en dire autant de la morve, du farcin, qui n'évoluent pas de cette façon, et d'ailleurs l'histologie ne correspond nullement à ces affections. Le bacille de ces maladies n'a pas été trouvé.

Le lympho-sarcome, le sarcome, le mycosis fongoïde en tumeur d'emblée (lymphadénie cutanée), sont les dernières affections auxquelles la clinique aurait permis de penser ; l'évolution de la lésion est en effet trop rapide, et la tumeur d'emblée est bien rare, pour qu'on ait pu penser à une lymphadénie cutanée. Je dois dire pourtant, et sans vouloir nullement en tirer avantage, que dès les premiers doutes émis au sujet du chancre, j'avais été assez frappé de la ressemblance de cette lésion avec une tumeur analogue développée chez un malade atteint de lymphodermie généralisée, et j'avais suggéré à mon maître, M. le professeur Fournier, l'idée d'un mycosis fongoïde. En effet, en se rappelant le cas que je viens de signaler et en palpant soigneusement la lésion, on avait l'impression plutôt d'une tumeur. Or, malgré tout, il semble que l'histologie puisse permettre de ramener cette lésion dans la classe des lymphadénies cutanées.

Je ne manquerai pas de représenter cette malade aux prochaines séances pour tenir la Société au courant de l'évolution ultérieure. En tous cas, s'il s'agit vraiment d'une lymphadénie cutanée, l'observation peut être considérée, je crois, comme unique dans la littérature.

M. Hallopeau. — Les signes cliniques ne sont pas en faveur d'une tumeur mycosique. Les caractères de l'ulcération, le peu de netteté des bords, l'absence d'adénopathies éloignent de ce diagnostic. Ne pourrait-on attribuer cette lésion à une irritation locale produite par la pullulation des microbes signalés par M. Gastou ?

---

### Kérion du cou.

Par M. Tenneson.

Le malade que je présente, est atteint d'un kérion du cou, kérion remarquable par le grand nombre des plaques et par l'irrégularité de leur contour.

A distance, la lésion ressemble à un lupus verruqueux multiple.

Ce jeune homme âgé de 18 ans, imberbe est conducteur, de bestiaux ; il est en contact journalier avec des chevaux.

Le microscope a démontré que ce kérion est dû, suivant la règle, au trichophyton mégalosporon ectotrix du cheval.

Le kérion et la périfolliculite agminée ne sont qu'une seule et même lésion, qui ne doit pas porter des noms différents sur les régions pilaires et sur les régions glabres.

Qu'il nous soit permis de rappeler qu'il n'y a pas, pour nous, de kérion rebelle, durant des semaines et des mois. En une minute, avec la grosse curette tranchante, nous transformons la lésion en une plaie simple, qui guérit dans le temps voulu pour la guérison d'une plaie simple.

M. Hallopeau. — Je suis d'avis que, dans un tel cas, les badigeonnages iodés doivent suffire à la guérison sans qu'il soit nécessaire de recourir aux grattages.

M. Besnier. — Certainement, et même la guérison peut venir assez rapidement en un mois, mais cela à la seule condition d'appliquer la teinture d'iode en frictions très énergiques.

M. Tenneson. — Je me ferai un devoir et un plaisir de suivre dans ce cas le conseil de mes collègues. Je connais les bons effets de la teinture d'iode ; mais elle ne suffit pas toujours ; et alors rien ne vaut la curette. On attend trop longtemps pour s'en servir ; il faut, dans certains cas, l'employer d'emblée.

M. du Castel. — D'ailleurs la curette n'est pas sans inconvénient, pour peu qu'elle soit mal dirigée, elle laisse des cicatrices.

M. Tenneson. — L'emploi de la curette laisse sans doute une cicatrice ; mais je n'applique la curette qu'à des tissus déjà détruits par la suppuration ; et en pareil cas, la cicatrice est obligatoire, quel que soit le traitement employé.

---

## Troubles trophiques des extrémités avec syndromes syringomyéliques.

Par Paul Gastou.

Le 6 avril 1895, entrait dans le service de M. le Dr Fournier un homme âgé de 51 ans, laveur de carreaux.

D'aspect misérable, la face violacée, les yeux enfoncés dans l'orbite, parlant à peine et marchant péniblement, il venait à l'hôpital pour des plaies des doigts datant, disait-il, de six semaines, plaies qui étaient survenues progressivement, qui ne le faisaient point souffrir, mais qui non

soignées, le gênaient et l'incommodaient dans son travail, consistant à laver les glaces et les devantures des magasins.

En l'examinant, on s'aperçut qu'il présentait à l'extrémité des deux petits doigts des lésions simulant des panaris. Les ongles étaient entourés d'ulcérations à fond bourgeonnant, rougeâtre, saignant, occupant toute l'étendue de la phalangette et bordées par un repli saillant, recouvrant les bords de l'ongle. La phalangette était fléchie fortement sur la phalangine comme luxée.

Ces ulcérations symétriques, toutes deux à la face dorsale du petit doigt, tenaient à la fois du panaris et du périonyxis.

Le malade disait n'en pas souffrir. Elles dataient de six mois ; il avait cru d'abord à des engelures, et se plongeait les mains dans l'eau pour ramener la circulation dans ses doigts qui étaient souvent engourdis.

Mais bientôt les deux doigts restèrent blancs à l'extrémité, il s'y produisit, dit-il, une ampoule, comme un mal blanc, et l'épiderme tombé l'ulcération survint.

Ce n'était pas la première lésion qu'il présentait. Depuis deux ans il lui vient aux pieds des croûtes qui laissent en tombant des ulcérations qui ne sont pas douloureuses. Du reste, tous les hivers il a des engelures.

Les lésions du pied examinées ressemblaient à des maux perforants, siégeant à la face plantaire des premier, troisième et quatrième orteils pour le pied gauche et du premier orteil pour le pied droit.

A l'amaigrissement se joignait une véritable atrophie des muscles, surtout manifeste aux mains où elle entraînait une légère déformation en griffes, un myosis très intense, un tremblement non permanent et surtout provoqué des mains.

L'ensemble de ces lésions fit penser aussitôt à des troubles trophiques d'origine nerveuse centrale. En recherchant la sensibilité, deux faits frappèrent aussitôt : les sensations douloureuses étaient peu perçues ; il existait un retard très marqué de la sensibilité. Le tact était perçu mais la perception très retardée ; ce phénomène devenait d'autant plus net en allant de la racine du membre à l'extrémité.

Le chaud n'était pas senti aux mains, aux pieds, dans le dos, et très mal apprécié dans les autres points du corps. Dans ces points, le froid était souvent confondu avec le chaud ; du reste, il arrivait pendant l'examen de voir une sensation persister et être perçue longtemps après l'excitation.

La douleur était peu sentie lors de la première recherche, mais après plusieurs examens répétés elle devenait nette, surtout quelques secondes après l'instant de la piqûre.

Il y avait donc, surtout aux extrémités des membres, de la thermo-anesthésie, de la dissociation de la sensibilité.

Les réflexes étaient normaux. Pas de douleurs fulgurantes, ni en ceinture, pas de titubation les yeux fermés. Le malade prétendait avoir eu à un certain moment de l'incontinence des urines et des matières, mais ce phénomène avait été de courte durée.

Pas de malformations de la colonne vertébrale.

Interrogé sur ses antécédents, on ne trouvait rien dans sa famille comme hérédité nerveuse.

Lui-même n'avait jamais été malade avant 25 ans. A cette époque, il aurait eu un chancre de la verge qui a duré deux mois et fut soigné au vin aromatique. Il dit n'avoir eu aucun accident à la suite du chancre, qui ne s'accompagna pas de bubon. Il eut cependant une alopécie passagère. Le malade a beaucoup voyagé, n'a jamais eu de fièvres intermittentes.

L'examen des organes montra un cœur sain, mais les poumons furent trouvés altérés. Sous la clavicule gauche existaient de la matité, du souffle et de gros râles sous-crépitants, entremélés de râles secs et superficiels. Le malade expectorait des crachats séreux, mousseux, fortement aérés, mais non purulents.

Les fonctions gastro-intestinales s'accomplissaient normalement. Le foie et la rate étaient de dimensions habituelles.

Dans les urines, légère quantité d'albumine, pas de sucre.

L'ensemble de ces signes fit penser qu'il s'agissait de troubles trophiques à forme de panaris analgésique et de maux perforants dépendant d'une syringomyélie.

Depuis les phénomènes se sont modifiés.

Le 18 avril, le malade examiné à nouveau présente une hyperesthésie très marquée à la piqûre aux extrémités des doigts et des orteils et sur les membres. La chaleur est mieux perçue, il y a encore confusion quelquefois entre le chaud et le froid surtout du côté droit du corps. Il n'y a plus de retard de la sensibilité. Les extrémités supérieures perçoivent ces diverses sensations moins nettement que les inférieures. La sensibilité électrique n'est perçue en aucun point du corps et il faut des courants faradiques intenses pour amener des contractions musculaires.

Deux points également à signaler : un rétrécissement du champ visuel dans toutes les directions et pour les deux yeux et l'absence de perception gustative ; le sulfate de quinine n'est perçu ni d'un côté, ni de l'autre.

Cette observation, prise les premiers jours, semblait pouvoir être rapportée à un cas type de syringomyélie.

Les modifications survenues dans les symptômes permettent-elles de maintenir ce diagnostic ?

Pour la syringomyélie il y a bien la dissociation de la sensibilité, les troubles trophiques, le myosis et l'atrophie musculaire ; mais ce qui n'est pas dans les habitudes de la syringomyélie, c'est la rapidité de l'évolution de la maladie et les modifications si rapides qui se sont produites sous l'influence du repos.

Un autre diagnostic semble plus acceptable, si l'on envisage l'état général du malade et son histoire antérieure.

Ce malade, quoique l'examen des crachats soit resté négatif, est, de par la clinique, un tuberculeux cachectique, plus amaigri qu'atrophié. En outre, il a toujours été sujet aux engelures, et avait une circulation des extrémités défectueuse. Son affection a commencé aux pieds et aux mains, pendant l'hiver, à la suite de gelures répétées.

N'y a-t-il pas là des raisons suffisantes pour admettre des névrites

périphériques survenues chez un tuberculeux à l'occasion du froid.

Ainsi s'expliquent facilement la rapidité d'évolution, les troubles trophiques, la mobilité des signes sensitifs et surtout la localisation de tous ces phénomènes trophiques dans des territoires bien déterminés, c'est-à-dire sur les trajets des nerfs les plus exposés aux refroidissements répétés et aux gelures, les extrémités des pieds et des mains.

Cependant il est toute une série de lésions qui se rapprochent de très près de ces troubles trophiques, et en particulier les lésions de l'asphyxie des extrémités, de la sclérodactylie et de la lèpre mutilante.

C'est avec cette dernière affection que le diagnostic est le plus difficile; quoique le malade n'ait jamais habité dans des pays où règne la lèpre, quoiqu'il n'ait jamais eu de contact avec des lépreux, on ne peut nier d'une façon absolue la lèpre sans faire au préalable la recherche du bacille de Hansen.

M. Abadie. — Vous connaissez tous les remarquables travaux de M. Zambaco, qui a démontré jusqu'à l'évidence qu'un certain nombre de malades considérés comme atteints de la maladie de Morvan ou de syringomyélie n'étaient autres que des lépreux dégénérés.

Cette manière de voir n'a pas été acceptée par les neuro-pathologistes, qui ont voulu alors diviser les états syringomyéliques en deux variétés, l'une d'origine lépreuse, l'autre d'origine encore inconnue. Pourtant, au point de vue clinique il n'y avait pas de symptômes appartenant en propre à chacune de ces variétés, et cette distinction était uniquement fondée sur la présence ou l'absence du bacille de Hansen chez les syringomyéliques.

Eh bien, plus les recherches se multiplient, plus la technique se perfectionne et plus aussi il semble que les faits avancés par M. Zambaco sont exacts et plus on trouve des cas de syringomyélie d'origine lépreuse.

Déjà M. Pitres a publié une observation importante où le diagnostic étiologique restait en suspens, lorsque l'examen d'un fragment de nerf superficiel vint démontrer la présence du bacille de la lèpre et lever tous les doutes.

Dans un travail récent publié dans les *Annales de Dermatologie* et dans la *Presse médicale Roumaine* de Bucharest, M. le Dr Petrini, de Galatz, vient d'indiquer un moyen simple nouveau pour trouver le bacille. D'après lui, dans tous les cas douteux il faut le rechercher au niveau des plaques anesthésiques cutanées, et en suivant la technique qu'il recommande on le trouve constamment. Il me semble que chez le malade présenté par M. Gastou il y avait un intérêt réel à faire ces recherches qui pourraient éclairer le diagnostic.

M. Ehlers. — Je n'hésite pas un instant à prononcer pour le malade, que présente M. Gastou, le diagnostic de lèpre. Le phénomène de dissociation syringomyélique se trouve fréquemment dans la lèpre nerveuse,

je l'ai trouvé souvent chez mes malades d'Islande. Ce malade, il est vrai, n'a eu aucun rapport avec des lépreux ; il n'a pas été hors de France ; mais quelquefois il suffit d'un rapport très court. Ainsi dans le cas publié par Armauer Hansen, une malade n'avait eu aucun rapport direct avec des lépreux, seulement elle avait fait le lit d'un lépreux. J'ai vu des cas analogues

M. Besnier. — Personne plus que moi n'apprécie les beaux travaux de M. Zambaco, mais je pense que la question, dans son ensemble, reste à l'étude et est trop considérable pour être déterminée à l'aide d'un cas particulier.

---

## Deux cas de mélanodermie de symptomatologie semblable, mais de causalité différente.

Par M. Barthélemy.

J'ai observé, le 24 mars dernier, à l'hôpital Saint-Louis, dans le service de M. le Dr Bar, un cas qui m'a paru fort intéressant au point de vue de l'interprétation causale. Sur le conseil de mon cher maître, le professeur Fournier, et grâce à l'amabilité de mon excellent ami, le Dr Bar, je peux vous présenter la malade.

Il s'agit d'une jeune femme blonde, vigoureuse et bien portante habituellement, qui a été prise, dès le deuxième mois de sa grossesse, d'une augmentation considérable de la pigmentation normale de ses téguments. Normalement cette jeune femme a la peau et surtout le cou assez fortement pigmentés, de cette teinte jaune verdâtre que l'on trouve chez certaines blondes. Mais cette pigmentation est devenue peu à peu extrêmement marquée, de façon à produire une véritable mélanodermie presque généralisée, uniformément développée, surtout au cou et au tronc. Pourtant on y aperçoit un grand nombre de petites taches blanches, ovalaires, de dimensions inégales, çà et là disséminées au hasard et allant de la largeur d'un pois à celle d'une pièce de deux francs.

Or, il ne s'agit pas ici de taches de vitiligo, encore moins de taches addisonniennes (la malade n'a aucun trouble général ni viscéral, aucune pigmentation des muqueuses buccales, etc.). Je pense qu'il s'agit d'une hyperpigmentation presque généralisée, due à la grossesse, d'un trouble trophique pigmentaire de la gestation ; du moins jusqu'à nouvel ordre.

Pourtant une autre interprétation doit être discutée, malgré son invraisemblance apparente. Cette jeune femme, primipare, a accouché à sept mois et demi d'un fœtus mort et macéré. Le père de l'enfant est syphilitique. La malade n'a d'ailleurs présenté et ne présente aucune espèce de symptôme général ni local (dénutrition, céphalée, douleurs ostéocopes ou articulaires multiples et nocturnes, gonflements périostiques, alopécie, adénopathies, et autres symptômes de la syphilis conceptionnelle même latente, même silencieuse dans ses manifestations tégumentaires, viscérales, muqueuses, etc.). Malgré cela, s'agirait-il ici d'une hyperpigmen-

tation, symptôme unique d'une syphilis conceptionnelle? Je ne le crois pas; car, en regardant bien, on trouve des taches maculeuses, sur le visage, au front, aux tempes, autour des yeux, où l'on voit, à un degré très léger mais pourtant très net, le masque ordinaire à la grossesse, Il me semble donc plus exact de rattacher à la même cause la pigmentation généralisée (mélanodermie gravidique).

Il s'agit bien d'hyperpigmentation et non de décoloration partielle, de leucodermie : on voit au cou la trace linéaire d'une égratignure par une épingle, ou la trace d'un coup d'ongle ; or cette petite cicatrice est restée blanche comme les divers îlots de peau saine ; la malade affirme très catégoriquement qu'elle n'a jamais eu sur le corps la moindre éruption, ni la moindre tache rosée ou rouge.

Toutefois, l'hypothèse d'une syphilide pigmentaire spéciale devait d'autant plus être posée que ce cas, exceptionnel en tout état de cause, se rapproche singulièrement d'un cas du service de M. Fournier où la jeune personne n'a jamais eu de grossesse, mais où la syphilis secondaire est incontestable, bien qu'il n'y ait pas eu non plus d'éruption spécifique ni autre, au préalable, sur les téguments, et qu'il s'agisse bien là, dans l'opinion de M. Fournier, d'un phénomène franchement parasyphilitique. Or, on peut comparer les deux malades et les deux photographies : c'est à s'y méprendre.

M. Gastou. — Celle des deux malades qui appartient au service de M. Fournier a eu, du quatrième au cinquième mois après son chancre, toute une série d'accidents nerveux : paralysie faciale, hémianesthésie; abasie.

## Mouvement épidémique de la syphilis à Copenhague.

Par M. Ehlers (de Copenhague).

La déclaration de nouveaux cas de maladies infectieuses est depuis longtemps obligatoire en Danemark. Nous avons donc de quoi faire une statistique de la fréquence des maladies vénériennes. Les statistiques de ce genre présentent le commun désavantage, qu'elles ne sont jamais complètes, puisqu'il y a beaucoup de malades qui ne traitent pas les affections vénériennes ou qui ne s'adressent pas au médecin, et il y a beaucoup de malades qui courent d'un médecin à un autre sans prévenir le dernier qu'ils ont été déjà en traitement chez le premier médecin, de sorte qu'un seul malade peut multiplier les nouveaux cas dans la statistique plusieurs fois.

Aussi ne suis-je pas trop disposé à accorder à ces statistiques une

trop grande valeur, d'autant plus qu'on a su toujours les utiliser de manière tout à fait différente, diamétralement opposée.

Les uns se servent de ces statistiques-là pour prouver l'utilité et l'efficacité du contrôle de la prostitution, tandis que les abolitionnistes de la prostitution les emploient pour prouver l'inutilité absolue du contrôle.

En 1892, M. Pontoppidan s'est servi de notre statistique vénérienne pour les années 1886-1890, qui démontra que la syphilis diminuait rapidement à Copenhague, fait qu'il attribuait à l'efficacité du contrôle.

J'ai voulu contrôler cette statistique et voici ce que j'ai trouvé :

| Années | Nombre de cas de syphilis | Traités pour la 1re éruption dans l'hôpital communal | Prostituées clandestines traitées à l'hôpital de l'Ouest. | Femmes publiques traitées pour première éruption | Population de la ville intérieure. | Syphilis par mille |
|---|---|---|---|---|---|---|
| 1864 | 504 | 337 | | | 163,000 | 3,1 |
| 1865 | 594 | 375 | | | 166,000 | 3,6 |
| 1866 | 742 | 433 | | | 169,000 | 4,4 |
| 1867 | 838 | 369 | | | 173,000 | 4,8 |
| 1868 | 1012 | 447 | | | 173,000 | 5,9 |
| 1869 | 1058 | 471 | | 36 | 176,000 | 6,0 |
| 1870 | 873 | 448 | | 15 | 181,000 | 4,8 |
| 1871 | 804 | 427 | | 25 | 185,000 | 4,3 |
| 1872 | 884 | 394 | | 13 | 189,000 | 4,7 |
| 1873 | 766 | 318 | | 12 | 193,000 | 4,0 |
| 1874 | 824 | 372 | | 19 | 194,500 | 4,2 |
| 1875 | 708 | 354 | | 25 | 207,500 | 3,4 |
| 1876 | 696 | 306 | | 17 | 212,500 | 3,3 |
| 1877 | 709 | 235 | | 13 | 218,000 | 3,2 |
| 1878 | 717 | 254 | | 18 | 223,500 | 3,2 |
| 1879 | 940 | 360 | | 32 | 229,000 | 4,1 |
| 1880 | 954 | 466 | | 35 | 237,500 | 4,0 |
| 1881 | 1005 | 450 | | 32 | 246,000 | 4,1 |
| 1882 | 1077 | 479 | | 19 | 254,000 | 4,2 |
| 1883 | 1182 | 517 | | 21 | 262,500 | 4,5 |
| 1884 | 1341 | 503 | | 18 | 274,000 | 4,9 |
| 1885 | 1868 | 437 | | 15 | 284.000 | 6,6 |
| 1886 | 2122 | 449 | 40 | 8 | 289,500 | 7,3 |
| 1887 | 1736 | 336 | 76 | 12 | 295,000 | 5,9 |
| 1888 | 1157 | 268 | 58 | 10 | 303,500 | 4,1 |
| 1889 | 970 | 202 | 41 | 8 | 308,600 | 3,1 |
| 1890 | 939 | 153 | 28 | 7 | 316,000 | 3,0 |
| 1891 | 985 | 184 | 45 | 17 | 323,000 | 3,1 |
| 1892 | 898 | 178 | 38 | 10 | 330,000 | 2,7 |

La syphilis règne à Copenhague avee une fréquence moyenne de 430 cas par an et pour 100,000 habitants. (Copenhague et ses faubourgs ont maintenant 410,000 habitants, mais notre statistique ne comprend que la ville intérieure.)

Mais nous avons eu, au cours des trente dernières années, deux épidémies assez marquées, en 1868-1869 et en 1885-1887. M. Pontoppidan, qui a conclu à la diminution de la syphilis à Copenhague, a été induit en erreur, parce qu'il a pris comme point de départ de sa statistique l'année 1886, dans laquelle la syphilis a atteint le chiffre le plus élevé qu'elle a atteint dans les trente dernières années.

Quelles sont les raisons de ces oscillations épidémiques dans la fréquence de la syphilis. Quoique je connaisse assez bien tout ce qui concerne la prostitution et la syphilis à Copenhague, je les ignore complètement.

*La syphilis*, comme toute autre maladie infectieuse, *présente des oscillations épidémiques dans une grande ville.*

La statistique des maladies vénériennes est donc incapable de parler ni contre ni en faveur du contrôle de la prostitution.

Il est possible que les barrières, que nous posons à la syphilis, soient peu efficaces en face de causes que nous ignorons, qui peuvent augmenter ou diminuer la fréquence de la syphilis ; mais malgré tout le contrôle de la prostitution clandestine est simplement logique, puisqu'il vaut mieux mettre la lionne en cage que de la laisser se promener tranquillement sur les boulevards.

M. Feulard. — Comment fait-on à Copenhague pour connaître et compter dans la statistique les malades de la clientèle de ville ?

M. Ehlers. — Tous les médecins sont obligés, un jour par semaine, de signaler les nouveaux cas de syphilis venus sous leur direction, sans, bien entendu, indiquer le nom et le domicile des malades, et ce service marche très régulièrement.

## Sur un cas d'éruption circinée chronique de la main.

Par M. W. DUBREUILH.

A une des dernières réunions de la Société dermatologique de Londres, Colcott Fox (1) a présenté sous l'étiquette de « Ringed eruption on the fingers » une observation assez curieuse et difficile à classer. J'ai eu l'occasion d'observer l'année dernière un cas identique et d'en faire l'examen microscopique.

Mme P... se présente le 30 juin 1894 à la clinique dermatologique de la Faculté. Elle est âgée de 33 ans, petite, brune, maigre, nerveuse et constipée, ayant du reste une bonne santé générale. Elle n'a jamais eu de maladie sérieuse. Ses parents vivent encore, son père est rhumatisant, sa mère a présenté divers accidents de nervosisme. Elle a deux frères et une sœur qui ont tous eu diverses manifestations de rhumatisme subaigu ou chronique; sa sœur à eu en outre deux attaques assez graves de rhumatisme articulaire aigu.

On ne trouve dans les antécédents personnels de la malade aucune trace de syphilis héréditaire ou acquise. Jusqu'à l'âge de 16 ans, elle a eu beaucoup d'engelures.

Les lésions actuelles ont apparu il y a cinq ans par des élevures dures et pâles siégeant sur le bord radial des deux index et sur le bord cubital du pouce gauche. Depuis lors elles ont lentement et progressivement grandi, se déprimant à la partie centrale, de façon à former un cercle à croissance excentrique. La peau redevient normale dans l'aire du cercle. L'extension de la lésion est continue; elle n'est influencée ni par la saison ni par aucune circonstance connue de la malade. Il n'y a jamais eu de modification dans les caractères actuels, sauf quelques rhagades qui surviennent surtout en hiver.

Depuis quatre ou cinq mois ont apparu de nouvelles lésions sous forme de plaques lenticulaires à la face dorsale de la première articulation phalangienne de l'index et du médius des deux côtés.

30 juin 1894. Actuellement les mains sont un peu froides, légèrement violacées, elles pâlissent à la pression pour reprendre lentement leur couleur. On y voit de nombreuses cicatrices superficielles dues aux engelures et sans relation avec les lésions actuelles : la sudation est modérée. Sur la face dorsale des premieres articulations phalangiennes de l'index et du médius des deux côtés se trouvent des lésions de début qui remontent à cinq mois. Elles sont constituées par des élevures du volume d'une lentille, un peu plus pâles que la peau normale, arrondies, faisant une saillie de 1 millim. environ, recouvertes par un épiderme lisse et légèrement écailleux. La consistance de ces élevures est très dure, analogue à celle d'une chéloïde ; elles font corps avec les parties superficielles du derme,

(1) COLCOTT FOX. Ringed eruption ou the fingers. Dermatol. Soc. of London, 13 février 1895. *British Journal of Dermatology*, 1895-91.

mais elles sont mobiles sur les parties profondes et absolument indolentes. La tumeur de l'index droit est coupée par une rhagade profonde qui suit un pli de la peau. La tumeur du médius droit plus grande a déjà la forme d'un demi-cercle de 2 millim. de diamètre.

L'index gauche présente un cercle presque complet qui partant du bord radial de l'index, au voisinage de l'articulation métacarpo-phalangienne, suit le pli de flexion palmaire, la face palmaire de la première phalange, gagne obliquement la deuxième articulation phalangienne sur le bord radial et vient se perdre sur la deuxième phalange de la face dorsale de l'index au niveau de la lésion récente ci-dessus décrite.

Dans l'aire de ce cercle qui comprend presque toute la face radiale de l'index la peau ne présente aucune altération. La bordure est formée par un bourrelet dur, de consistance chéloïdienne, pâle, bordée des deux côtés par une bande mal limitée d'un violet très pâle, de 4 millim. de large, de 1 millim. de saillie, recouvert d'un épiderme non épaissi mais un peu écailleux par suite des rhagades qui sont en voie de guérison. On ne constate ni rougeur ni infiltration profonde, la lésion occupant les parties superficielles du derme.

Sur l'index droit le cercle est un peu plus étendu, mais moins complet. Sur les deux médius et le pouce gauche, la lésion n'est plus représentée que par des arcs de cercle isolés de 1 à 3 centim. de diamètre où la peau est absolument normale.

On excise un fragment de la bordure saillante sur la face palmaire du médius gauche.

Le traitement institué consiste en une pommade à l'ichtyol.

Le 5 décembre 1894, les lésions paraissent s'être un peu affaissées. Elles ne se sont pas étendues en surface.On remplace la pommade à l'ichtyol par l'emplâtre de Vigier avec minium et cinabre (formule de Vidal).

Régression très marquée des lésions dans toute leur étendue. Sur la face dorsale des articulations phalangiennes des index et des médius les plaques dures et saillantes ont à peu près disparu ; la couleur y est normale. Il n'y a plus ni dureté ni saillie; on remarque seulement que les sillons transversaux y sont moins nombreux que d'habitude.

A la main droite tout a disparu sauf un léger bourrelet à peine appréciable à la racine de l'index sur le côté palmaire avec une petite rhagade.

Sur le médius gauche on ne trouve plus que la cicatrice opératoire. Sur l'index on retrouve encore le cercle précédemment décrit, mais il n'a pas grandi et le bourrelet qui le limite est plus souple, moins dur et moins saillant.

Examen microscopique. — Le fragment excisé a été choisi sur la face palmaire de façon à comprendre la bordure saillante, et les coupes ont été faites perpendiculairement à cette bordure. La pièce fixée par l'alcool a été incluse dans la paraffine et les coupes ont été colorées par diverses méthodes, notamment : 1° par l'éosine-hématoxyline de Renaut; 2° par l'orcéine acide et le bleu de méthylène au formol ; 3° par la cochenille aqueuse suivie de la fuchsine acide picrique ou de l'acide picrique et de l'éosine.

L'épiderme ne présente que des altérations très légères. Au niveau du

bourrelet la couche granuleuse a légèrement diminué d'épaisseur, les autres couches sont normales. Les prolongements interpapillaires de l'épiderme sont abaissés ; les papilles dermiques sont abaissées et élargies. Ce sont là, en somme, de simples lésions mécaniques dues à la tension et à l'étalement de l'épiderme par une lésion sous-jacente.

Dans la partie moyenne du derme se trouve un foyer assez diffus d'infiltration cellulaire. Les cellules sont assez volumineuses, plus riches en protoplasma que les cellules migratrices ordinaires, se rapprochant des cellules fixes du tissu conjonctif. Je n'ai pas pu me convaincre s'il s'agissait de cellules analogues aux Plasmazellen de Unna, mes préparations colorées dans ce sens n'ayant pas fourni de résultats démonstratifs. Il y très peu de Mastzellen et pas du tout de cellules géantes. Ce foyer d'infiltration respecte d'une part la partie superficielle du derme et la couche papillaire est absolument indemne, d'autre part la partie profonde du derme avec les glandes sudoripares qui ne présentent aucune altération.

Cette infiltration cellulaire ne s'accompagne pas d'altération apparente du tissu conjonctif ni du tissu élastique. Les cellules sont infiltrées entre les faisceaux conjonctifs formant parfois des amas plus compacts. A la partie centrale de ce foyer se trouve une petite zone dans laquelle on ne trouve pas un noyau colorable. Les fibres conjonctives et élastiques paraissent s'y continuer sans altération. Mais on n'y voit point de noyaux. On dirait qu'il s'agit d'un foyer de nécrose de coagulation.

Je n'ai pu découvrir aucun microbe par aucun des procédés de coloration employés (bleu de méthylène, polychrome et éther de glycérine ou orcéine neutre, bleu de méthyline phéniquée et huile d'aniline, méthode de Gram-Weigert).

Dans le cas de Colcott Fox, il s'agit d'une fillette de 11 ans qui présentait sur la face palmaire de l'annulaire droit une lésion circinée, ovale s'étendant de la première à la dernière phalange et débordant sur les faces latérales du doigt. Elle est caractérisée par une bordure lisse, arrondie, saillante, ayant un huitième de pouce de large et un seizième de pouce de saillie.

L'aire incluse dans cette bordure est normale ou tout au plus un peu rouge. Pas de symptômes subjectifs ; cependant la bordure saillante est un peu sensible à la pression. Sur le petit doigt de la main droite existe un anneau semblable mais plus petit et interrompu, formant une série de nodules arrondis. La lésion paraît intéresser toute l'épaisseur de la peau.

D'après les renseignements fournis par la mère de la malade, chacun de ces cercles avait débuté dans le courant de décembre par un nodule qui s'était graduellement accru excentriquement. Pas d'antécédents de rhumatisme ni de signes actuels de cette affection, si ce n'est quelques douleurs dans les épaules quand la malade avait un peu marché. La santé générale était du reste excellente.

Colcott Fox pense qu'il s'agit d'une lésion d'origine rhumatismale

comparable à ce que Crocker a décrit sous le nom de erythema elevatum diutinum.

L'éruption est restée tout à fait stationnaire pendant une semaine que la malade est restée en observation.

Le classement de cette éruption est assez difficile; Colcott Fox rapproche son cas des faits publiés sous le nom de erythema elevatum diutinum par J. Bury (1), R. Crocker et Williams (2), Smith (3).

Il y a cependant des différences assez notables, tant au point de vue clinique qu'au point de vue anatomique.

L'affection est constituée par des nodules ou des placards saillants, durs, bien limités, sans altération de l'épiderme, d'un rouge violacé, à peu près indolents. Les lésions siègent sur la face palmaire des mains et des doigts, sur la face dorsale des doigts au niveau des articulations, aux coudes et aux genoux ; elles durent souvent plusieurs années sans changement et disparaissent lentement sans qu'aucun des traitements employés ait eu d'efficacité bien marquée. Les malades étaient des jeunes filles et avaient toutes des antécédents de rhumatisme personnels ou héréditaires.

Des fragments ont été excisés par Crocker et Williams d'une part et par Smith de l'autre.

Les premiers ont trouvé des lésions d'inflammation chronique. Le second, une véritable néoplasie fibreuse.

Mon cas diffère donc des précédents par la pâleur des lésions et leur extension centrifuge avec régression centrale. L'affection classée dont il se rapproche le plus est le lupus érythémateux. Mais il est certain que le lupus érythémateux des mains présente généralement un aspect tout à fait différent, et je ne connais pas d'observation de lupus érythémateux offrant cette marche excentrique.

---

**Modifications à apporter au traitement général de la syphilis.**

Par M. CH. ABADIE.

Habituellement, quand un malade contracte la syphilis, on attend, pour entreprendre un traitement général, l'apparition des accidents secondaires.

La question est depuis longtemps discutée de savoir si, dès l'appa-

(1) JUDSON BURY. *Illustrated medical News*, 23 février 1889, et *Hutchinson's Archives of Surgery*, t. II, planche LXI.

(2) R. CROKER et WILLIAMS. Erytheme elevatum diutinum. *British Journal of Dermatology*, 1894, 1.

(3) F. J. SMITH. Case of so called erytheme elevatum diutinum. *British Journal of Dermatology*, 1894, 144.

rition du chancre initial, il convient de prescrire ou non un traitement général.

Presque tous les syphiligraphes et la grande majorité des médecins à leur suite répondent par la négative et se contentent de traiter localement l'accident local, se réservant d'intervenir au moment des accidents secondaires.

Pourtant, récemment, M. Jullien a fait une tentative pour tâcher de faire sortir les praticiens de cette routine. Il a montré, en suivant attentivement un certain nombre de malades, qu'il y avait réellement avantage à les soumettre de suite à un traitement mercuriel. Les accidents secondaires qui arrivent presque fatalement étaient parfois évités, et quand ils survenaient, ils prenaient un caractère plus anodin.

Néanmoins, cette question est restée controversée. Il est incontestable qu'elle est assez difficile à résoudre immédiatement, en raison même de l'inconstance et de la variabilité des accidents secondaires. Mais d'ores et déjà, outre que les faits semblent plaider en faveur du traitement dit « précoce » de la syphilis, théoriquement aussi ce traitement est rationnel.

Il n'est douteux pour personne aujourd'hui que l'infection microbienne se généralise rapidement dans l'organisme dès l'apparition du chancre infectant. Les manifestations secondaires en sont le témoignage évident.

Dès lors, pourquoi attendre que ces accidents éclatent, pourquoi laisser l'élément microbien prendre possession de l'organisme sans être inquiété et y acquérir toute sa virulence. N'est-ce pas plus logique, plus conforme à nos connaissances bactériologiques, dès qu'on est certain qu'un microbe s'introduit et se diffuse dans l'organisme, de l'empêcher de s'y établir tout à son aise et de combattre sa virulence autant que possible.

Non seulement la grande majorité des médecins n'attache pas une grande importance à instituer un traitement immédiat, mais en outre, quand les accidents secondaires apparaissent, ils se bornent à prescrire des pilules de protoiodure de mercure, ou simplement de l'iodure de potassium à faible dose. Or, à notre avis, cette médication est absolument insuffisante, et il y a lieu de traiter la syphilis plus sérieusement.

Ceux qui observent longtemps les malades et qui sont consultés, non pour les accidents immédiats presque toujours relativement bénins, mais pour les accidents qui, survenant beaucoup plus tard, se localisent alors avec ténacité sur des organes importants, ceux-là, dis-je, sont peut-être mieux à même que les autres de constater les funestes conséquences des traitements insignifiants ou incomplets institués dès le début.

Ce sont surtout les ophtalmologistes et les neuropathologistes qui

sont appelés à soigner les complications les plus graves et les plus tardives de la syphilis. Les ophtalmologistes ont à soigner les chorio-rétinites, les atrophies des nerfs optiques dont le pronostic, quoi qu'on fasse, est encore si grave.

Les neuropathologistes voient des ataxiques, des paralytiques généraux, des malades dont la moelle et le cerveau sont touchés de diverses manières et souvent d'une façon irrémédiable.

Or, la plupart du temps, les malades qui présentent ces accidents tardifs si graves ont suivi dès le début un traitement insignifiant, sinon nul.

J'appelle un traitement insignifiant, les pilules de protoiodure qui sont données de façon si banale, et l'iodure de potassium administré à faibles doses.

Le succès de ces préparations, dont l'emploi est si répandu et pour ainsi dire classique, tient sans doute à ce qu'on les prescrit au moment des accidents secondaires qui ont déjà de la tendance à disparaître spontanément.

Mais dès qu'on se trouve en présence de manifestations sérieuses et en particulier de complications du côté des organes des sens ou du système nerveux cérébro-spinal, on s'aperçoit vite que leur action curative est relativement faible et ne vient pas à bout des lésions vraiment graves et sérieuses.

Je crois qu'à l'avenir il sera préférable de substituer aux pilules de protoiodure, au sirop de Gibert et aux autres préparations mercu-curielles administrées par le tube intestinal, les frictions mercurielles et bien mieux encore les injections sous-cutanées de sels mercuriels.

Au dernier congrès de Lyon, on a discuté la valeur thérapeutique comparative des modes d'administration des sels mercuriels. La discussion a été un peu confuse, la lumière n'a pas été faite. Les uns ont plaidé pour les injections, les autres contre, quelques-uns ont exagéré les inconvénients, les dangers d'intoxication des injections mercurielles à doses massives.

Il semble pourtant déjà établi par cette discussion que tous ceux qui ont réellement employé les injections mercurielles en sont restés partisans et semblent les préférer aux autres modes de traitement.

Mais, à mon avis, aucun de ceux qui ont pris la parole n'a insisté sur cet argument qui me paraît décisif, c'est que les injections sous-cutanées de sels mercuriels guérissent sûrement des manifestations graves tardives, d'autant plus graves et plus tenaces qu'elles sont plus tardives, et qui résistent à tous les autres modes de traitement. Or, c'est le cas de dire « qui peut le plus peut le moins ». Je crois que tous les accidents guéris par le protoiodure ou autres pilules mercurielles l'eussent été au moins tout aussi bien par les injections, tandis que la réciproque n'est pas vraie, les injections guérissent ce

que le protoiodure et le sirop de Gibert ne guérissent pas. Dès lors, pourquoi ne pas préférer tout de suite un traitement qui est sûrement plus puissant et plus efficace ? Il est d'une application moins commode, c'est possible, mais il ne faut pas sacrifier la sécurité à la commodité, surtout dans une maladie qu'on ne saurait jamais assez combattre vigoureusement en raison de l'avenir toujours incertain, toujours inquiétant.

Voilà, je le répète, le point important de la question quand on traite des méthodes comparatives de traitement de la syphilis. Il ne s'agit pas de facilité, de commodité pour le malade et le mcdecin ; il s'agit d'efficacité, de garanties pour l'avenir.

Les ophtalmologistes ont à soigner journellement des malades atteints d'affections oculaires graves, kératites parenchymateuses, névrites optiques, chorio-rétinites, qui résistent absolument aux pilules de protoiodure, au sirop de Gibert, et contre lesquelles ils seraient complètement désarmés s'ils n'avaient pas recours aux injections mercurielles sous-cutanées. Depuis quelque temps même, dans les formes les plus tenaces de ces affections, je substitue les injections intra-veineuses aux sous-cutanées.

Quoi qu'on en ait dit, la technique des injections intra-veineuses est très simple. J'en ai fait beaucoup et n'ai jamais eu d'accident qui mérite d'être signalé. On applique une ligature à la partie moyenne des bras, de façon à provoquer la turgescence des veines du pli du coude et de l'avant-bras et, avec une aiguille-canule en platine iridié flambée avec soin à la lampe à alcool, on pénètre doucement dans la veine. En faisant la piqûre, on a nettement la sensation de pénétration dans le vaisseau qui indique bien qu'on n'est pas dans le tissu cellulaire sous-cutané.

On injecte de la sorte, tous les deux ou trois jours, le contenu de la seringue de Pravaz, soit un centigramme de cyanure ou de bichlorure d'hydrargyre. Ces injections demandent un peu plus de soin, il est vrai, de la part du médecin, mais elles sont peut-être mieux supportées que les injections sous-cutanées et ne provoquent pas ces douleurs, ces nodosités post-opératoires qui découragent souvent les malades. Enfin, surtout, point important dans certains cas, elles paraissent incontestablement plus efficaces.

Malgré tout, ni les injections sous-cutanées, ni les injections intra-veineuses, ne peuvent guérir l'atrophie des nerfs optiques isolée ou liée à des lésions cérébro-spinales qu'on rencontre si fréquemment chez des malades ayant eu la syphilis. Le pronostic reste toujours encore absolument mauvais. C'est précisément pour éviter ces lésions tardives incurables que nous préconisons chez tout malade venant de contracter la syphilis un traitement énergique immédiat par les injections sous-cutanées de sels mercuriels.

M. Barthélemy. — Je suis partisan du traitement de la syphilis par les injections soit solubles, soit insolubles de préparations mercurielles et je l'ai défendu en maintes occasions. Mais je persiste à penser qu'on ne peut et qu'on ne doit pas soumettre à ce mode de médication indistinctement tous les syphilitiques, dès le début de leur infection, sans savoir si le cas sera sérieux ou léger : il faut toujours proportionner les moyens de traitement à l'intensité du mal ; c'est pour le médecin une règle élémentaire et générale dont le syphiligraphe n'a pas à se départir. Or, quand on voit un grand nombre de syphilitiques et qu'on les suit longtemps, on peut voir que le nombre est très grand de ceux qui, incontestablement infectés et soignés exclusivement par les pilules de protoiodure puis de sublimé pendant un temps suffisamment long, sont guéris à tout jamais pour eux-mêmes, pour leur entourage comme pour leur descendance. Il n'y a donc pas lieu de recourir aux injections pour tous les cas, d'autant qu'il est prouvé que la syphilis est aussi sérieuse chez les sujets qui ont été, pour une cause ou pour une autre, plus ou moins fortement mercurialisés avant l'infection. Quand un accident se montre par la suite et que le traitement simple et de pratique courante n'est pas suivi de résultat, il faut alors prendre des moyens soit plus actifs, soit momentanés : on s'adresse alors aux injections, soit solubles (qui ne sont pas douloureuses, surtout l'huile stérilisée à la dose d'un centigramme de biiodure d'hydrargyre bien dissous) mais qui exigent les injections quotidiennes ou biquotidiennes, soit insolubles qui, comme le calomel (0 gr. 05, par gramme d'huile stérilisée), sont à la vérité bien peu douloureuses quand on les fait dans le muscle non loin de l'épine iliaque, et ne doivent être répétées que passagèrement et tous les huit jours au plus.

Enfin je ne crois pas que M. Abadie soit l'interprète exact de la pratique de la majorité des praticiens lorsqu'il dit qu'on ne traite les syphilitiques que lors de l'apparition des accidents secondaires et qu'on les soumet précocement à l'iodure de potassium. Pour ma part, je n'ai jamais rien fait et rien vu faire de semblable, et j'ai même des syphilitiques qui depuis huit à dix ans n'ont jamais pris un gramme d'iodure de potassium, n'ayant pas vu l'indication de ce traitement. M. Fournier dans son enseignement insiste toujours sur la préférence à donner au mercure sur les iodures, et comme lui j'ai toujours prescrit le traitement dès l'apparition du chancre et surtout dès que le diagnostic de l'infection était devenu incontestable. Il n'y a en effet que dans les cas opposés que les raisons sont plausibles et acceptables d'attendre avant de donner le contre-poison.

M. Morel-Lavallée. — Dans un très grand nombre de cas, par les traitements ab ingesta suivis méthodiquement pendant un temps déterminé on obtient d'excellents résultats.

M. Hallopeau. — Il est certain qu'on est d'accord entre syphiligraphes sur un point : c'est que le traitement de la syphilis a une grande importance dans les premières années de la maladie et qu'il doit être pratiqué avec constance et énergie. Pour notre part, nous employons de préférence les frictions mercurielles alternativement ou concurremment avec l'iodure de potassium.

M. Abadie. — Je répondrai à M. Morel-Lavallée que ma communication a surtout pour but de démontrer la sécurité trompeuse que donne le succès des pilules de protoiodure dans le traitement des accidents secondaires. Vous guérissez facilement ces malades de ces accidents, mais ils se marient et quelque temps après leurs enfants meurent ou plus tard présentent les accidents variés de la syphilis héréditaire ; eux-mêmes présentent dix, quinze ans plus tard des manifestations graves et tenaces du côté des organes des sens ou du système nerveux.

Je reconnais avec M. Hallopeau que la plupart des médecins qui s'occupent aujourd'hui spécialement de syphilis *commencent* à prescrire des traitements sérieux et prolongés et emploient surtout les frictions mercurielles, mais, je le répète, c'est là le petit nombre ; la masse des praticiens dans le monde entier en est encore à prescrire le traitement par les pilules de protoiodure, et c'est pour modifier et réagir contre cette manière de faire que j'ai pris la parole dans cette réunion où se trouvent les hommes les plus aptes à juger et à propager les questions qui se rapportent à la thérapeutique de la syphilis.

Je répondrai à M. Barthélemy que tout est pour le mieux si l'accord se fait sur le traitement précoce de la syphilis recommandé par M. Jullien ; mais comme le disait tout à l'heure M. Du Castel, cet accord est loin d'être complet et beaucoup de médecins même parmi les spécialistes attendent encore l'apparition des accidents secondaires pour commencer le traitement.

M. Du Castel. — Chez les grands syphilitiques, souvent on a constaté le surmenage comme facteur de gravité. M. Abadie a-t-il remarqué qu'il y ait eu chez les malades atteints de lésions graves, tardives, oculaires, quelque surmenage de l'œil.

M. Abadie. — Je n'ai pas fait cette remarque. Certaines personnes sont frappées sans cause spéciale.

La séance est levée.

*Le secrétaire*,

Louis Wickham.

## SÉANCE DU 20 AVRIL 1895

PRÉSIDENCE DE M. G. BESNIER

SOMMAIRE. — Sur un cas de lichen scrofulosorum, par M. H. FEULARD. (Discussion : MM. HALLOPEAU, FEULARD, SABOURAUD.) — Pyodermite impétigineuse de la face ; stomatite consécutive ; adéno-phlegmon du cou ; albuminurie, par M. H. FEULARD. — Étude histologique sur le liquide des vésicules et des bulles, par MM. LEREDDE et PERRIN. — Injections mercurielles intra-veineuses, par M. ABADIE. (Discussion : MM. EHLERS, BARTHÉLEMY, JULLIEN, BALZER, BESNIER, FEULARD.) — Kératose pilaire et syphilis, par M. P. GASTOU. (Discussion : MM. BALZER, BARTHÉLEMY, RENAULT, GASTOU.) — Myxœdème, traitement par l'ingestion de corps thyroïde frais, par M. BALZER. (Discussion : MM. HALLOPEAU, DUBREUILH, WICKHAM.) — Lupus érythémateux anormal, folliclis ou type morbide nouveau, par MM. H. HALLOPEAU et LE DAMANY. (Discussion : MM. DUBREUILH, BARTHÉLEMY, HALLOPEAU.) — Sur un cas de vitiligo par compression, par MM. H. HALLOPEAU et SALMON. (Discussion : M. JULLIEN.) — Contribution à l'étude clinique et anatomique de la verrue vulgaire, par M. DUBREUILH. — Du rôle de la syphilis dans l'atrophie ataxique de la papille, par M. GALEZOWSKI. — Sur un cas de réinfection syphilitique, par M. ERAUD. (Discussion : M. BARTHÉLEMY.) — Trois nouveaux cas de pityriasis rubra pilaris, par M. MENEAU. — Rareté du microsporon Audouini en Italie, par M. SABOURAUD. — Éruption d'antipyrine, par M. GASTOU.

---

### A L'OCCASION DU PROCÈS-VERBAL

M. HALLOPEAU montre une des malades qui a fait l'objet de sa communication, à la séance du 18 avril, intitulée : sur deux formes D'ACNÉ CORNÉE.

---

### Lichen scrofulosorum.

Par M. H. FEULARD.

Les cas de lichen scrofulosorum, quoique un peu mieux connus en France maintenant, ne sont pas encore devenus assez banals pour qu'il n'y ait pas quelque intérêt à vous présenter ce jeune enfant qui offre un exemple typique de cette maladie.

Eugène M..., âgé de 10 ans, est le deuxième de trois enfants nés d'un ménage marié depuis douze années. Le père, âgé de 45 ans, ouvrier ébéniste, est bien portant et est seulement un peu emphysémateux ; la mère, âgée de 36 ans, est bien portante aussi comme vous le voyez ; elle rapporte avoir eu dans l'enfance beaucoup de « glandes » au cou. Un frère aîné, âgé de 11 ans, est très bien portant ; une sœur cadette, âgée de 6 ans, pré-

sente une adénopathie polyganglionnaire très accentuée sous le menton et dans les régions sous-maxillaires.

Les trois enfants ont été nourris par la mère.

Le sujet de l'observation est né avant terme, à 8 mois et demi; il a été nourri au sein jusqu'à l'âge de treize mois et a eu sa première dent à onze mois; il a eu la rougeole à deux ans; une fluxion de poitrine, qui aurait duré deux mois, à trois ans; puis une coqueluche; à quatre ans, il est tombé par la fenêtre et a eu une fracture du crâne avec lésion probable du rocher dont il lui reste une paralysie faciale gauche. C'est peu après, au dire de la mère, qu'ont commencé à se développer les glandes sous-maxillaires qui, depuis, ont augmenté. Il fut, à cause de ses adénopathies, envoyé l'an dernier à Berck et y a même contracté la tondante.

C'est un enfant qui présente, comme vous voyez, les attributs qu'on est convenu de rapporter à la scrofule. Les lèvres sont épaisses et, ainsi que les joues, d'un coloris rouge vif; les régions sous-maxillaires et sous-mentonnière sont déformées et gonflées par de gros ganglions dont un ou deux sont déjà ramollis, presque abcédés; plusieurs cicatrices déprimées situées sur les parties latérales au-dessous des oreilles témoignent qu'à diverses reprises des ganglions ont été ou se sont ouverts; enfin, sur la cornée gauche, existe une petite taie. C'est un type de scrofuleux.

C'est depuis un mois que s'est développée l'éruption qui nous intéresse.

Ce sont les démangeaisons, démangeaisons d'ailleurs peu importantes, qui ont attiré l'attention de la mère, qui constata alors la présence des premières plaques éruptives suivies bientôt d'autres en grand nombre. Aujourd'hui l'éruption a pris une grande extension occupant principalement le tronc.

Son maximum est sur le flanc droit. Elle forme dans cette région (voir le moulage fait par M. Baretta, n° 1814 de la collection générale du Musée) de nombreux placards éruptifs allongés de forme ovale pour la plupart et de dimensions variables. L'un d'eux, situé dans la ligne axillaire au niveau du bord externe du grand pectoral, mesure 6 centim. environ dans son plus grand diamètre disposé suivant la direction des côtes. D'autres plus petits (depuis la pièce de 0 fr. 50 jusqu'à celle de 2 francs) sont disposés dans le voisinage et descendent sur l'abdomen jusque dans la région de l'aine.

Ils sont formés par des papules rosées, mais d'un rose un peu éteint, sèches, recouvertes à leur sommet, pour la plupart, de petites squames; quelques-unes, en petit nombre, surmontées d'une petite pustulette. Ces papules par leur groupement forment des cercles, la plupart incomplets et surtout des ovales allongés; à l'intérieur de ces cercles et ovales, la peau a l'apparence normale ou bien est parsemée de papules isolées; à côté de ces cercles et de ces ovales sont quelques groupes sans forme particulière formés de papules conglomérées; tous ces placards laissent entre eux d'assez grands espaces de peau sur lesquels on voit disséminées des papules isolées.

Les placards se retrouvent avec la même disposition mais moins abondants sur le flanc gauche; ils sont assez serrés sur le bas-ventre. Dans les aines, groupes de papules rosées, nouvellement apparues, l'éruption semblant suivre une marche descendante.

Dans le dos, l'éruption est surtout disposée en longues bandes verticales et est d'ailleurs assez discrète.

Les bras sont actuellement peu atteints : la peau présente un état xérodermique assez marqué ; l'éruption s'y montre très discrète : à droite, quelques petits placards seulement au niveau de la région postéro-externe ; papules disséminées sur l'avant-bras. Les lésions sont encore moins accentuées à gauche où existe cependant au niveau du pli de la saignée un placard composé de papules grisâtres ; à la face postérieure du poignet gauche, cicatrice d'abcès ancien.

Les jambes sont encore indemnes.

Ces papules ne provoquent pour ainsi dire pas de démangeaisons ; en tout cas, aucune trace de grattage.

Sur toute l'étendue du corps, la peau a un aspect grenu et donne en quelques endroits au toucher la sensation d'une râpe.

En résumé, il s'agit là d'un cas typique de *lichen scrofulosorum* dont l'éruption est encore près de son début et tend encore à s'augmenter et à gagner la plus grande partie du corps, du tronc notamment. Le petit malade vous sera représenté dans quelque temps.

M. Hallopeau. — Ce malade offre en effet un très bel exemple de lichen scrofulosorum. La nature de cette affection peut être considérée comme déterminée depuis les travaux de M. Jacobi et depuis l'observation de M. Sack, qui ont trouvé les bacilles de la tuberculose dans ses lésions. La malade que j'ai présentée à la Société en 1892, et dont le moulage est au musée, constitue une démonstration frappante de la nature tuberculeuse de ce lichen. A côté de placards analogues à ceux présentés par ce malade, il y avait d'autres groupes autour d'une cicatrice de tuberculose cutanée et de nodules lupiques ; la disposition de ces éléments prouvait de toute évidence leur subordination, ainsi que leur genèse successive, et par conséquent la nature tuberculeuse des papules de lichen scrofulosorum apparues en dernier lieu ; on dirait qu'il y a eu des atténuations successives du contage ainsi localisé, la tuberculose initiale ayant donné lieu à une ulcération qu'ont entourée successivement, d'abord des nodules lupiques, puis, plus en dehors, les papules de lichen scrofulosorum.

M. Feulard. — Dans notre cas, la biopsie n'a pas encore été pratiquée ; je pense qu'elle pourra servir à confirmer les résultats déjà obtenus.

M. Sabouraud. — Dans le cas de M. Hallopeau, M. Darier avait trouvé dans les coupes des cellules géantes des plus nettes.

## Pyodermite impétigineuse de la face; stomatite consécutive; adéno-phlegmon du cou; albuminurie.

Par M. H. FEULARD.

Le 9 février j'étais demandé pour voir un jeune enfant de 8 ans, atteint depuis quinze jours d'une éruption de « gourme » à la face. La lèvre supérieure et le pourtour de la commissure labiale gauche étaient recouverts de pustules grises et de croûtes jaunâtres à différents degrés d'évolution; quelques éléments isolés étaient situés sur le dos du nez et jusque sur le milieu du front, d'autres avaient envahi le menton; mais le groupe principal siégeait au-dessous de la narine gauche et sur la région correspondante de la lèvre. En même temps, il y avait dans la chevelure fort longue quelques éléments suintants et croûteux. En un mot, il s'agissait d'une de ces pyodermites si fréquentes chez les jeunes enfants et qui sont habituellement rangées sous le nom générique d'impétigo. Dans ce cas cependant les éléments éruptifs n'avaient pas cette belle couleur jaunâtre mélicérique de l'impétigo typique, mais avaient un aspect grisâtre et les croûtes étaient un peu noirâtres.

Il n'y avait pas de fièvre ; l'état général était bon, malgré que l'enfant ne fût pas sorti depuis une quinzaine de jours. Sur le conseil d'un médecin, on avait fait quelques lavages à l'eau boriquée et appliqué une pommade à l'oxyde de zinc. Ce traitement, très rationnel et très simple, n'avait pas amené de résultat appréciable. Je fis ouvrir les petites pustules isolées, avec une aiguille flambée, laver avec un peu de coton et une solution résorcinée faible et recouvrir de rondelles d'emplâtre rouge de Vidal. Pour les placards sous-nasaux et labiaux, je fis appliquer une pommade contenant, avec l'oxyde de zinc, un peu d'acide borique et d'acétate de plomb. La chevelure fut coupée et sur le cuir chevelu je fis appliquer une pommade au baume du Pérou.

Le surlendemain je revoyais ce bébé : la plupart des pustules isolées étaient guéries, le cuir chevelu était très amélioré ; les placards du pourtour de la bouche commençaient à se dessécher.

Deux jours après j'étais redemandé, avant le moment où je devais revoir le petit malade, par la mère très inquiète de phénomènes nouveaux. L'enfant avait été pris de fièvre, le thermomètre marquant 39° ; et en même temps, de chaque côté du cou au-dessous des oreilles, étaient apparues des grosseurs assez volumineuses et semblant fort douloureuses. En effet, les ganglions latéraux du cou apparaissaient très gonflés ; l'enfant ne pouvait ouvrir la bouche qu'avec difficulté et criait beaucoup. L'éruption cependant allait de mieux en mieux et je ne pouvais m'expliquer ce gonflement ganglionnaire, aussi subit, symétrique et même peut-être un peu plus marqué à droite, alors que l'éruption cutanée siégeait surtout à gauche, et dans des ganglions qui ne correspondaient pas aux lymphatiques de la lèvre supérieure. Examinant alors la face interne des lèvres, je constatai la présence de quatre ou cinq éléments grisâtres diphtéroïdes très nettement limités et de forme ronde. Je pensai qu'il s'agissait d'une propagation de l'éruption de la lèvre et de la com-

missure à la muqueuse buccale, et quoique je ne pusse examiner convenablement le fond de la bouche, l'enfant criant et se débattant, je prescrivis des lavages boriqués à faire quatre fois par jour. La grand'mère, qui s'était chargée de les pratiquer, craignant de faire pleurer le bébé n'en fit qu'un, si bien que le surlendemain la situation loin d'être améliorée était la suivante : La fièvre oscillait toujours aux environs de 39° ; le gonflement ganglionnaire s'était accru, mais d'un côté seulement, à droite, c'est-à-dire du côté opposé à l'éruption cutanée ; la peau était tendue, souple et un adéno-phlegmon paraissait menaçant ; l'enfant dormait mal, ne s'alimentait pas, ne rendait qu'une petite quantité d'une urine épaisse, boueuse et foncée en couleur ; j'examinai cette urine séance tenante et j'y trouvai une grande quantité d'albumine. Je parvins non sans peine à examiner le fond de la bouche et je trouvai à la face interne de la joue droite, contre l'arcade dentaire, une exulcération allongée recouverte d'une peau grisâtre, qui mesurait bien deux centimètres de longueur et correspondait aux petites molaires inférieures. Le côté gauche était indemne. Il n'y avait rien sur le voile du palais. L'aspect de cette lésion rappelait celui de la stomatite ulcéro-membraneuse. En présence de cet état, sinon grave du moins sérieux, le traitement fut institué sévèrement et cette fois exécuté. La bouche fut lavée au moyen d'un irrigateur avec de l'eau boriquée toutes les heures ; les ulcérations furent touchées avec un collutoire boraté.

Au bout de quarante-huit heures la situation s'améliorait ; la fièvre diminuait. Le thermomètre oscillait entre 37°,8 et 38°,2, l'enfant acceptait de prendre un peu de champagne et d'eau d'Evian, et un peu de lait ; l'albumine diminuait de quantité, de moitié à l'examen simple par l'acide nitrique. Un examen complet fait alors par M. Berlio montra qu'elle renfermait encore à cette date (20 février) 28 centigr. d'albumine par litre, en même temps que « quelques cylindres hyalins et épithéliaux avec d'assez fréquents leucocytes et cellules épithéliales dont certaines venant des tubes du rein ».

L'éruption de la muqueuse buccale était en voie de régression ; le gonflement ganglionnaire à gauche avait diminué, mais à droite l'adénophlegmon se caractérisait et la fluctuation devenait appréciable. En même temps l'enfant avait deux ou trois selles très fétides.

J'abrège maintenant la fin de l'observation, car à partir de ce moment l'amélioration s'accentue chaque jour : l'adéno-phlegmon fut ouvert, le lendemain (21) le pus était dans le ganglion et fut peu abondant, la température revint à la normale et, cinq jours après, la muqueuse buccale était complètement guérie : la peau l'était déjà depuis plusieurs jours. L'écoulement du pus du ganglion quoique très minime dura quelques jours encore et la guérison ne fut complète que le 28 février.

Cette observation me paraît intéressante à divers titres.

D'abord la propagation de l'impétigo de la face à la muqueuse de la bouche n'est pas très fréquente. Le fait est connu, et pour ne citer que quelques observateurs français, Comby, Sevestre et Gastou, Ch. Leroux en ont rapporté plusieurs observations ; mais il reste

habituellement rare et pour ma part, à la policlinique dermatologique de la clinique infantile de la Faculté où j'ai déjà observé plusieurs centaines de cas d'impétigo, je ne l'ai pour ainsi dire pas rencontré; notre collègue M. Dubreuilh, dans son travail sur l'impétigo, considère également comme rare l'impétigo des muqueuses.

Mais ce qui est tout à fait exceptionnel, à ce que je crois, c'est de voir cette stomatite impétigineuse assez violente pour produire un adéno-phlegmon du cou, et par l'intermédiaire de cette inflammation lymphatique retentir sur l'économie tout entière et produire une infection générale caractérisée par la fièvre, l'albuminurie et de l'infection intestinale.

Je crois que l'on doit en tirer cet enseignement qu'il faut examiner avec soin les muqueuses labiales et buccale des enfants atteints d'impétigo de la face et faire faire à la première menace de propagation, peut-être même préventivement, des lavages antiseptiques; qu'il faut traiter le plus tôt possible et le plus complètement possible l'impétigo de la face surtout quand il siège autour de l'orifice buccal et des narines, siège si fréquent chez les enfants, chez lesquels il se trouve souvent entretenu et propagé par les doigts fourrés dans les narines, et la langue chez quelques-uns continuellement tirée hors de la bouche et promenée sur les lèvres.

Le dernier point intéressant de l'observation qu'il me reste à signaler est l'étiologie. Je recherchai comment cet enfant parfaitement tenu, très surveillé, ne jouant jamais avec d'autres enfants, avait pu gagner son impétigo : j'en trouvai l'origine sur sa bonne anglaise qui avait eu peu de temps avant du coryza avec écoulement purulent et des « boutons » aux narines et qui avait encore, quand je la vis, sur le bord cutané de la cloison et la partie sous-narinaire de la lèvre supérieure, des macules rosées traces d'ulcérations récentes. C'est là un nouvel exemple à joindre aux faits si connus maintenant de transmission familiale de l'impétigo.

---

### Étude histologique sur le liquide des vésicules et des bulles.

Par MM. Leredde et Perrin.

I

On sait que Ehrlich a décrit, entre autres variétés de leucocytes, une forme caractérisée par un noyau multilobé, et essentiellement par la présence dans le protoplasma de granulations fixant les couleurs d'aniline acides, telle l'éosine. Ces éosinophiles se rencontrent dans le sang, chez l'individu normal, en nombre très faible.

On peut les rencontrer également dans la peau, à titre d'éléments migrateurs : ils y sont des plus rares, plus encore que dans le sang. Il est bien certain, au reste, que toutes les espèces leucocytaires n'ont pas la même sensibilité, réagissent différemment en présence des causes qui provoquent leur diapédèse, que telles lésions sont constituées par des cellules polynucléaires, telles autres par des lymphocytes, etc. Mais jamais on n'a signalé de lésions cutanées où la diapédèse d'éosinophiles fût le fait dominant.

II

Aussi avons-nous été frappés de leur nombre dans la peau d'une malade atteinte d'herpes gestationis, de leur accumulation à la périphérie d'amas embryonnaires, périvasculaires, de leur infiltration dans tout le derme à distance des vaisseaux. La planche que nous présentons à la Société rend compte de l'abondance de ces éléments.

Cette observation a été le point de départ de nos recherches. Existait-il, dans la maladie de Dühring, en dehors de la grossesse, des lésions microscopiques comparables ? Dans trois cas que nous avons étudiés, nous avons de nouveau trouvé des éosinophiles en grand nombre, dans le derme, et parfois sous forme de cellules migratrices dans l'épiderme. L'opinion des auteurs qui ont identifié l'herpes gestiatonis et la maladie de Dühring était ainsi confirmée. Nous avons cru pouvoir attribuer à l'accumulation dans la peau d'éléments si spéciaux une valeur particulière : il s'agit non d'une apparence morphologique, mais d'une réaction microchimique, suffisante pour caractériser l'individualité d'une lésion.

Nous n'insisterons pas sur les détails histologiques : on les trouvera étudiés longuement dans un mémoire des *Annales de dermatologie*. Mais en examinant nos coupes, nous avons remarqué l'existence de cellules éosinophiles dans les vésicules sous et intra-épidermiques ; nous avons été conduits à les rechercher directement, dans le liquide des vésicules et des bulles. L'étude de ce liquide sert de base à notre communication.

III

*Technique.* — Le liquide retiré des vésicules est étalé en couche aussi mince que possible sur une lame. Dès que cette couche est desséchée, on fixe la préparation, soit sur la platine chauffante, soit par l'acide phénique à trois pour cent. La coloration se fait par l'hématéine et l'aurantia, ou le réactif de Biondi à chaud.

IV

*Étude du liquide chez des malades atteints de dermatose de*

*Dühring.* — La proportion d'éosinophiles a toujours été considérable : chez un malade du service de M. Tenneson, le liquide contenait sur 100 globules blancs 30 cellules éosinophiles ; chez deux malades du service de M. Fournier, 33 et 34 p. 100 ; chez un malade du service de M. Hallopeau, 69 p. 100 ; enfin, chez la malade atteinte d'herpes gestationis, sur 227 globules blancs retirés d'une vésicule, 214 étaient éosinophiles, soit plus de 95 p. 100.

Ces chiffres peuvent varier suivant les vésicules sur lesquelles porte l'examen ; nous conseillons, pour avoir une moyenne, de retirer dans un cas donné le liquide de plusieurs bulles, et d'examiner le mélange. Dès qu'une vésicule ou une bulle se trouble, le nombre des éosinophiles paraît diminuer, de nombreux éléments polynucléaires envahissent le liquide, et le rapport du nombre des éosinophiles au nombre total des globules blancs s'abaisse à 10 ou 5 p. 100.

V

*Étude du liquide dans d'autres affections vésiculeuses ou bulleuses de la peau.* — La comparaison du contenu des bulles dans la maladie de Dühring et d'autres affections cutanées s'imposait. Jamais nous n'avons trouvé d'éosinophiles en abondance ; il semble même qu'ils soient moins nombreux dans les liquides bulleux que dans le sang. Ainsi, dans un cas d'eczéma, dans une gale à forme vésiculeuse, deux zonas, un érysipèle, un herpès vulgaire, une vésicule produite par brûlure de la peau, nous n'en avons pas vu, en comptant cent, deux cents, trois cents globules blancs. Chez un malade atteint d'érythème bulleux avec purpura, nous avons trouvé un éosinophile sur près de deux cents leucocytes. La maladie de Dühring représente donc une exception, un type spécial.

La distinction, purement clinique jusqu'à ce jour, qui l'a isolée parmi les pemphigus, se justifie-t-elle microscopiquement ? Il nous faudrait un assez grand nombre de faits pour pouvoir conclure ; nous ne pouvons, vu la pénurie de malades, jusqu'ici en signaler qu'un seul : chez une malade de M. Hallopeau, classée sous l'étiquette pemphigus, nous n'avons trouvé aucun éosinophile dans le liquide d'une bulle de la main, parmi plusieurs centaines de globules blancs.

VI

Mais on peut aller plus loin. Peut-on pénétrer plus avant dans l'essence de la maladie, déterminer la provenance des cellules qu'éliminent les vésicules et les bulles de la peau ? N'y a-t-il pas là un élément plus important de distinction entre la maladie de Dühring et les pemphigus ?

Déjà, chez notre malade atteinte d'herpes gestationis, nous avions

constaté 'abondance d'éosinophiles en circulation. Chez nos autres malades, leur nombre a été déterminé d'une manière précise. Il suffit pour cela de compter les éosinophiles qu'on observe sur une préparation et les autres globules blancs. Or, chez une malade de la salle Henri-IV, nous avons évalué leur nombre à 2 p. 100; chez une malade de la salle Gibert, à 13,5 p. 100; chez un malade de la salle Saint-Louis, à 18 p. 100; enfin, chez le malade de M. Hallopeau, nous avons relevé le chiffre énorme de 22 p. 100 (1).

Par contre, chez une malade du service de M. Besnier, atteinte de pemphigus, sans bulle en activité en ce moment, le rapport tombait à 4 p. 100, et chez la malade de M. Hallopeau, dont les vésicules ne contenaient aucun éosinophile, nous n'avons trouvé dans le sang qu'un éosinophile sur 390 leucocytes.

## VII

L'altération du sang apparaît ainsi comme l'élément capital de la maladie de Dühring. Elle est en rapport avec la production exagérée, peut-être la non-élimination d'une substance formée normalement par l'organisme, puisque normalement il y a des éosinophiles dans le sang. Il semble que chez les malades il y ait d'une manière constante un trouble de la nutrition ou un trouble fonctionnel du rein. M. Tenneson a signalé l'hypoazoturie, M. Bar l'hypotoxicité urinaire. L'un de nous a retrouvé cette hypotoxicité d'une manière constante. L'oligurie est commune. La fréquence de la maladie pendant la grossesse s'explique assez bien par une altération superficielle du rein, n'excrétant plus certaines substances, sans qu'on puisse parler de maladie rénale. Du reste, plusieurs observateurs ont vu de l'albuminurie, et dans deux autopsies, M. Gastou vient de constater une néphrite.

## VIII

La substance éosinophile existe peut-être en dissolution dans le liquide, très alcalin, des vésicules, comme à l'état granuleux dans les leucocytes ; nous avons remarqué que le liquide désséché sur les lames retenait avec intensité les matières colorantes d'anilines acides. Quelle est cette substance ? Il y aurait le plus grand intérêt à la déterminer ; c'est là une étude qui n'est pas de notre compétence, et qui, nous l'espérons, sera reprise par M. Cathelineau.

(1) Depuis, nous avons encore étudié une malade du service de M. Fournier, atteinte d'une maladie de Dühring ayant commencé pendant une grossesse, et nous avons trouvé dans le sang 11 éosinophiles sur 100 globules blancs. Dans les vésicules, la proportion était de 39 p. 100.

Mais nous devons signaler ici la toxicité du liquide des vésicules, due peut-être à ce corps. Nous avons réussi à tuer deux souris en injectant simplement sous la peau un cinquième et deux cinquièmes de centimètre cube de liquide. Le corps éosinophile existe-t-il en dissolution dans le sérum sanguin, ce dernier est-il plus toxique qu'à l'état normal, ce sont des points qui nous restent à étudier.

IX

De ce qui précède, nous nous croyons en droit de tirer quelques conclusions :

L'herpes gestationis est une simple variété de la dermatose de Dühring.

Celle-ci est une maladie distincte au point de vue anatomique comme au point de vue clinique des autres dermatoses bulleuses, en particulier des pemphigus.

La recherche des éosinophiles dans les bulles, le calcul de leur rapport dans le sang au nombre des autres leucocytes, ont une valeur dans le diagnostic de la maladie.

La dermatose de Dühring comporte une altération sanguine et un trouble fonctionnel du rein. La valeur relative de ces deux éléments reste à déterminer. Le rein paraît ne plus excréter entre autres corps toxiques et non toxiques, un corps que fixent les globules blancs et que la peau élimine par suppléance. Ce corps paraît toxique, et causerait par sa présence dans l'organisme les troubles nerveux symptomatiques de la maladie, le prurit sans doute par la formation de dépôts cutanés.

---

**Injections mercurielles intra-veineuses.**

Par M. ABADIE.

Je vais pratiquer une série d'injections mercurielles intra-veineuses, devant les membres de la Société. On verra comme cette pratique est aisée. Voici la technique : Je me sers d'une seringue tout en verre de chez Luer. Le piston lui-même étant en verre, on n'a pas à craindre que quelque effilochure se détache du tampon et soit projetée dans la veine. D'autre part, la stérilisation se fait aisément.

Le liquide employé est le cyanure d'hydrargyre à 1 p. 100, ainsi formulé :

| | |
|---|---|
| Cyanure d'hydrargyre..... | 1 gr. |
| Eau distillée..... | 100 » |

On injecte une seringue entière à chaque séance, soit 0,01 de

cyanure de mercure. Je fais l'injection tous les deux jours pendant vingt jours, je cesse pendant quinze jours et je reprends la série des injections, et ainsi de suite tant qu'il est besoin.

Avant d'injecter, je fais saillir les veines du bras, en pratiquant une ligature à la partie moyenne du bras. Je choisis la veine.

L'antisepsie, bien entendu, doit être absolue et je pousse l'aiguille fine doucement et obliquement vers le centre de la veine ; quand j'arrive dans la cavité, j'en ai la parfaite sensation et je pousse l'injection lentement après avoir retiré la ligature du bras. Le malade n'éprouve pas la moindre sensation, pas un instant de malaise, on lui met un petit pansement antiseptique collodionné, puis il va à son travail.

(M. Abadie fait l'expérience sur trois de ces malades.)

M. Ehlers. — Je suis très frappé de l'absence de toute douleur. C'est un immense avantage. Je me suis pratiqué à moi-même diverses injections pour me rendre compte de leur action. Or, j'affirme qu'il suffit d'avoir subi une fois une injection de sels insolubles, le calomel par exemple, pour être dégoûté à tout jamais de s'en servir pour ses malades. La douleur est atroce. Celle produite par les injections solubles est un peu plus supportable ; je ne puis même la comparer qu'à la tape qu'on ressent à la fesse en tombant sur de la glace.

Je suis convaincu de la difficulté que l'on aurait à conserver une clientèle si l'on pratiquait systématiquement ces injections à tous ses malades.

M. Barthélemy. — Je ne puis souscrire au jugement qui vient d'être porté par notre collègue M. Ehlers sur les injections insolubles, trop douloureuses, dit-il, pour que la clientèle reste fidèle au médecin qui les pratiquerait. Il me semble d'abord que les questions scientifiques ne doivent pas être jugées à cet étroit point de vue, que le médecin doit traiter les autres comme il désirerait être traité et qu'il n'a qu'à s'occuper des moyens les plus appropriés aux cas qu'il a à guérir. Cela posé, je dois dire que les injections d'huile végétale stérilisée contenant cinq centigrammes de calomel à la vapeur par gramme m'ont toujours paru peu douloureuses et qu'elles sont très bien tolérées si elles sont faites dans les points d'élection. Je n'ai pas donné, bien entendu, le conseil de le faire, mais j'ai vu des sujets qui, immédiatement après l'injection, montaient à bicyclette ; un officier est parti le lendemain pour faire et a fait à cheval les grandes manœuvres. Il importe avant tout de toujours bien proportionner les moyens thérapeutiques aux effets à obtenir et aux lésions à combattre.

J'apprécie hautement la communication de M. Abadie et je ne saurais trop remercier cet auteur d'avoir bien voulu pratiquer devant nous les injections mercurielles intra-veineuses ; pour ma part, je n'avais pas encore osé les faire par crainte d'embolie ou de phlébite, et pourtant elles paraissent pouvoir être utiles dans des cas que ne guérissent pas les autres procédés plus pratiques et plus familiers, pilules, frictions, ou même injections sous-cutanées ou intra-musculaires. Ce moyen est plus puissant, dit-on, mais est-ce bien une raison pour l'appliquer à tous les cas? Et d'ailleurs,

n'est-ce pas dans quelques années seulement qu'on pourra savoir si les syphilis, ainsi traitées, ne sont jamais suivies des conséquences graves et parfois irrémédiables que M. Abadie, comme tous les autres syphiligraphes, déplore si vivement de voir se produire, surtout dans les syphilis insuffisamment ou trop tardivement traitées.

M. Jullien. — Je trouve les injections d'huile grise très pratiques, car elles sont peu douloureuses et très efficaces. Les malades une fois piqués peuvent aller de suite à leurs occupations sans être en rien gênés.

M. Balzer. — Quelles que soient les difficultés du traitement énergique, il faut le tenter le plus souvent qu'on le peut, et dès le début de la syphilis.

M. Besnier. — Cela est exact ; il est certain, d'autre part, que le médecin, en raison de la facilité avec laquelle les lésions secondaires disparaissent, en raison aussi de la répugnance des malades à subir les injections, est entraîné a traiter mollement la syphilis au début ; c'est là une pratique à réformer; tous les syphiligraphes sont d'accord pour le déclarer. Il faut se rendre compte, d'autre part, que le médecin n'est pas toujours libre et que le traitement trop sévère est souvent refusé par le malade.

M. Feulard. — Il ne faudrait pas mettre toute la gravité de la syphilis tertiaire sur le compte de la faiblesse du traitement initial. On voit, en effet, souvent des malades énergiquement traités au début avoir dans la suite, et même quelquefois d'assez bonne heure, des accidents graves.

On en voit d'autres, nullement traités, chez lesquels la syphilis semble s'éteindre d'elle-même et qui n'ont plus rien dans l'avenir. Et il s'agit de personnes que l'on a pu suivre longtemps dans la vie, ou mieux de malades déjà âgés venus consulter pour une affection quelconque non spécifique et chez lesquels l'interrogatoire révèle l'existence d'une syphilis antérieure déjà très ancienne.

Il y a encore de grandes inconnues, dans l'évolution de la syphilis traitée et non traitée : je crois qu'il faut tenir compte aussi de la prédisposition individuelle des sujets et de leur hérédité notamment en ce qui concerne les manifestations tardives sur le système nerveux, manifestations qui d'ailleurs ne sont pas le plus souvent accessibles au traitement. Je crois que tous les médecins français qui s'occupent un peu de syphiligraphie sont persuadés de la nécessité de faire au début de la syphilis un traitement longtemps prolongé, quel que soit le mode de traitement qu'on emploie et que la négligence ou l'insuffisance de traitement dont se plaignait M. Abadie ne peuvent être imputables qu'à certains praticiens, de plus en plus rares, encore peu pénétrés de la gravité de la syphilis ; or les médecins qui ne font pas seulement de la spécialité et qui cependant soignent dans leur clientèle beaucoup de syphilitiques, ne feront pas vraisemblablement le traitement par les injections ; ceux-là se serviront toujours de préférence du traitement interne ; il suffit de leur montrer qu'il doit être suffisamment prolongé.

## Kératose pilaire et syphilis.

Par PAUL GASTOU.

Dans la séance du 10 mai 1894, je présentai devant la Société de dermatologie et de syphiligraphie une malade âgée de 36 ans.

Cette malade se recommandait à l'attention :

1° Par l'existence d'une syphilis maligne précoce, se traduisant à la face par une infiltration tuberculeuse en nappe et une iritis double ;

2° Par l'aspect pityriasiforme des syphilides polymorphes, localisées aux membres supérieurs, au tronc et à l'abdomen ;

3° Par la coexistence au dos, à la face externe des membres supérieurs, d'une affection simulant la kératose pilaire ;

4° Par une alopécie à forme pseudo-peladique avec présence sur le cuir chevelu d'éléments papuleux analogues à ceux du dos et des membres ;

5° Par des troubles de nutrition générale : amaigrissement rapide, leucocytose, plaques d'anesthésie symétrique.

Au sujet de cette présentation, M. le Dr Brocq se demandait, à cause des localisations des éléments kératosiques différentes de celles de la kératose pilaire vraie, s'il ne s'agissait pas d'une kératose pilaire de nature particulière, et probablement d'une manifestation syphilitique. Il pensait qu'un examen histologique serait nécessaire.

Cet examen histologique a été fait, non seulement chez cette malade, mais encore chez une jeune femme syphilitique âgée de 19 ans, et dont voici l'observation résumée :

Blanche P..., 19 ans, couronnière, contracte un chancre induré en février 1895. Vers la fin de mars, roséole, plaques muqueuses vulvaires pour lesquelles elle vient dans le service.

En dehors de ces accidents, on constate sur les parties externes et internes du bras, la face postérieure étant indemne, sur la face externe des avant-bras, sur les cuisses, la présence de papules circumpilaires dont quelques-unes sont entourées d'un bourrelet rosé et ont un centre kératosique. L'éruption est surtout manifeste sur les avant-bras ; et rappelle dans tous les points où elle existe l'aspect de la kératose pilaire. Les genoux sont ichtyosiques.

La malade raconte qu'elle a toujours eu sur les bras la même éruption, mais qu'il n'y a que quelques jours que les avant-bras présentent l'aspect qu'ils ont actuellement.

L'examen du système nerveux dénote chez cette malade des plaques d'anesthésie et d'hyperesthésie ; du reste, elle raconte avoir eu antérieurement des attaques d'hystérie. Toute jeune elle a été soignée à Bicêtre ; elle était, dit-elle, comme idiote. Rien de viscéral.

Cette malade fut soumise à la médication mercurielle ; rapidement les

papules des avant-bras s'affaissèrent, mais une gingivite intense obligea à suspendre le traitement.

Actuellement, les éléments papuleux persistent et ces jours-ci des syphilides érythémateuses en placards sont venues s'y ajouter.

Voici donc deux malades chez lesquelles existaient des lésions simulant la kératose pilaire. Toutes deux les avaient présentes avant de contracter la syphilis ; chez l'une et l'autre, au moment de l'éruption secondaire, la kératose s'était accentuée.

Or, chez la première, en quelques semaines de traitement mercuriel et ioduré, la kératose pilaire avait presque complètement disparu et les cheveux repoussé.

La seconde malade semblait également bénéficier du traitement et sa kératose s'atténuer lorsqu'on fut obligé de suspendre le traitement.

L'analogie chez l'une et l'autre se poursuit dans l'aspect histologique des lésions.

On retrouve sur les coupes les lésions décrites dans la kératose pilaire des membres par Lemoine, avec cette différence qu'il n'existe pas d'atrophie de la couche papillaire.

Ces lésions sont : 1° L'épaississement en masse du derme et de tous ses éléments : faisceaux conjonctifs, fibres élastiques, fibres lisses, qui sont surtout nettes chez la première malade ;

2° L'infiltration de la couche papillaire par une véritable nappe de cellules embryonnaires ;

3° L'épaississement des gaines épidermiques des poils et l'infiltration embryonnaire du follicule et surtout de sa périphérie du collet au bulbe ;

4° L'infiltration embryonnaire des glandes sébacées et sudoripares.

Les glandes sébacées ont en partie disparu ; il en est de même des glandes sudoripares. Ces éléments glandulaires sont étouffés par la prolifération embryonnaire qui se diffuse dans la couche adipeuse qui entoure les glandes sudoripares.

La couche cornée est épaissie, la zone granuleuse peu nette, les vaisseaux sanguins, et en particulier ceux des papilles, sont dilatés.

En résumé, ce qu'il y a de saillant, c'est : 1° l'altération des éléments glandulaires infiltrés de cellules, c'est-à-dire folliculites et périfolliculites sébacées et pilaires ; 2° l'infiltration en nappe et la tuméfaction de la région papillaire ; 3° la kératinisation de la couche cornée.

L'ensemble de ces lésions se rapproche donc de celles que l'on rencontre dans l'acné pilaire et dans le pityriasis rubra pilaire.

Cette variété de kératose n'est que l'accentuation provoquée par la syphilis d'un état congénital de la peau. Elle rentre comme éruption syphilitique dans la classe des syphilides lichénoïdes et acnéiformes.

C'est une véritable folliculite à la fois pilo-sébacée et sudoripare provoquée par la syphilis.

M. Balzer. — J'ai vu des éruptions analogues à Lourcine, elles ne sont pas rares chez les femmes.

M. Barthélemy. — La dénomination de syphilides acnéiformes n'est pas justifiée. Ce sont en réalité des syphilides granuleuses.

M. Renault. — Ces lésions de la peau ressemblent à la kératise pilaire mais n'en sont pas; ce sont des syphilides lichenoïdes.

M. Gastou. — Cette affection se rencontre presque uniquement chez la femme, comme le dit M. Balzer. Il ne s'agit pas d'une syphilide acnéique mais acnéiforme, et la variété de ces syphilides est nombreuse. Le point intéressant à signaler est la coïncidence de cette syphilide et de la kératose, cette dernière existant chez ces malades bien avant le début de la syphilis.

---

## Myxœdème. Traitement par l'injection du corps thyroïde frais.

Par M. F. Balzer.

Ernest B..., âgé de 35 ans, garçon marchand de vins, entre le 17 octobre 1894, au nº 38, de la salle 8. Il a contracté la syphilis en janvier 1894; il entre actuellement à l'hôpital pour une iritis de l'œil gauche et pour des végétations volumineuses de la région anale. L'iritis guérit assez facilement dans les premiers temps de son séjour à l'hôpital; malgré une stomatite mercurielle dont il était atteint à son entrée, on put faire le traitement. Les végétations furent enlevées en plusieurs séances par la curette.

Mais le malade appelle surtout l'attention par son myxœdéme qui se présentait avec des caractères typiques, bouffissure générale du tégument avec sialisme et pâleur, accentuée surtout à la face et aux extrémités. Son facies est celui que présentent habituellement les myxœdémateux, avec bouffissure des paupières, gonflement de la langue. Très-peu de barbe, très-peu de poils sur le corps; chevelure normale.

On ne sent pas le corps thyroïde à la palpation du cou. Les organes génitaux sont bien développés. La voix est un peu rauque, étouffée.

Sa taille est peu élevée, 1m,30, bien que son père et sa mère, ses deux frères et sa sœur soient bien développés. D'après ce qu'il raconte, le myxœdème s'est manifesté dès l'enfance; il a cessé de grandir à l'âge de 10 à 11 ans. Il est allé à l'école et a obtenu le brevet élémentaire à l'âge de 15 ans : il a travaillé d'abord à la culture avec ses parents et, chose extraordinaire, vu sa taille et sa faiblesse, a été garde-champêtre de l'âge de 25 ans à l'âge de 30 ans. Il a été ensuite représentant de commerce, et il est actuellement garçon marchand de vins. Il est intelligent, et répond avec mémoire et bon sens à tout ce qu'on lui demande.

Ses urines examinées plusieurs fois pendant son séjour étaient légèrement albumineuses.

Le traitement par l'ingestion des lobes de la glande thyroïde a été commencé le 16 janvier. Le poids du malade était à ce moment de 42 kilogr. 500. Pendant les premières semaines, le malade a pris régulièrement chaque semaine deux lobes de corps thyroïde frais qu'il mangeait à son principal repas avec un peu de sel. On n'a noté aucune réaction, aucun phénomène particulier, sauf pendant trois jours où la température s'est élevée à 38°. Le 23 janvier, le malade pèse 42 kilogr. 300; le 2 février, il ne pèse plus que 39 kilogr. 500. La diminution est donc de près de 3 kilogr. La bouffissure générale a disparu, la figure s'est amincie; le regard paraît plus vif; le malade se sent plus à l'aise dans les mouvements et il se trouve également plus gai, et avec l'intelligence plus prompte et plus libre.

Le 19 février, il pèse 38 kilogr. 500; le 8 mars, il ne pèse plus que 38 kilogr.

Nous ne jugeons pas utile de pousser plus loin le traitement dont les effets sont désormais suffisants, et qui pourrait avoir des inconvénients vu la petite taille du malade. A partir du 1er mars, il ne prend plus qu'un lobe par semaine comme ration d'entretien : son poids remonte progressivement d'abord à 39 kilogr. le 20 mars, puis à 39 kilogr. 500, le 10 avril. Au moment de sa sortie, le 16 avril, on lui conseille de continuer à prendre un lobe de corps thyroïde par semaine pendant quelques mois de l'année. Examinée avant sa sortie, l'urine ne contient plus d'albumine.

Cette observation démontre une fois de plus les bons effets de l'ingestion du corps thyroïde frais dans le traitement du myxœdème. En présence d'un sujet faible, très petit, nous avons dû conduire le traitement avec beaucoup de prudence. Les effets ont été pourtant rapides, très accentués, sans que nous ayons eu à constater les phénomènes pénibles qui se produisent quelquefois au cours de ce traitement. Nous ne croyons pas cependant à un résultat durable, le malade devra continuer le traitement, mais il s'en est tellement bien trouvé qu'il est bien décidé à prendre ses dispositions pour le suivre dans les conditions que nous lui avons indiquées.

M. Hallopeau. — Je n'ai pas obtenu de bons résultats de l'emploi de la substance thyroïdienne dans le psoriasis.

M. Dubreuilh. — J'ai fait les mêmes expériences sans plus de succès.

M. Wickham. — Dans le service de M. Fournier, le traitement par l'ingestion de glande thyroïde, dans un cas de dermatite exfoliatrice a été le point de départ de l'affaiblissement du malade.

## Lupus érythémateux anormal, folliclis, ou type morbide nouveau ?

Par H. HALLOPEAU et LE DAMANY.

La malade que nous avons l'honneur de présenter est atteinte d'une dermatose rare dont le diagnostic présente de grandes difficultés ; son observation peut être résumée ainsi qu'il suit :

Maria G..., âgée de 22 ans, domestique, entre pour la première fois dans la salle Lugol, le 19 novembre 1894. Depuis un an, elle a, dans la région carotidienne droite, de volumineux ganglions pour lesquels elle a pris de la liqueur de Fowler.

Au commencement du mois d'octobre dernier apparaissent sur les mains de nombreux boutons qui persistent.

Lors de notre premier examen, nous constatons aux doigts, sur les faces antérieures et postérieures ; aux mains, le long du bord cubital ; aux avant-bras, à la partie inférieure du bord interne ; enfin à la face postérieure des coudes, une éruption formée de papules rougeâtres, de papulo-pustules et de petites cicatrices. Ces lésions sont bilatérales et d'une symétrie presque parfaite.

La main gauche présente, sur la face postérieure des deuxième et troisième phalanges des trois derniers doigts, des éléments constitués par des papules de coloration violacée, aussi nettes au toucher qu'à la vue. Quelques-unes ont, au centre, une petite dépression cicatricielle, ou une croûtelle petite, grisâtre ; il en est qui sont entourées d'une fine collerette épidermique. Sur la face postérieure de l'articulation phalango-phalangienne du médius, deux ou trois de ces papules ont, au centre, au-dessous d'une croûtelle, une gouttelette de pus jaunâtre et crêmeux.

Sur la face postérieure des premières phalanges, les éléments éruptifs existent, mais ils sont rares et petits ; le long des bords, interne du pouce, externe de l'index, interne du petit doigt, elles sont, au contraire, nombreuses. Au niveau des articulations métacarpo-phalangiennes, les papules sont peu nombreuses ; mais leurs dimensions, sont plus considérables qu'ailleurs ; leur diamètre atteint 3 à 4 millimètres.

Le long du bord cubital de la main gauche et de l'avant-bras gauche, les éléments sont groupés de façon à former des placards qui, à un examen superficiel, ressemblent à de l'eczéma.

Au voisinage du coude gauche, ces papules sont plus aplaties, plus larges (5 à 8 millim.) ; leur coloration est rougeâtre, leur centre porte une petite croûtelle, leur périphérie est squameuse.

Sur la face antérieure des doigts on voit quelques débris de pustulettes ; mais surtout des cicatrices violacées, déprimées, de 2 à 6 millimètres de diamètre, entourées d'une zone érythémateuse. Ces cicatrices existent aussi sur les faces dorsales des doigts ; mais peu nombreuses.

La paume de la main gauche est presque indemne ; nous y voyons seulement une ou deux petites cicatrices.

Les lésions de la main droite reproduisent celles de l'autre main ; nous

y remarquons surtout, sur la face postérieure des doigts, des cicatrices plus étendues que celles décrites à gauche.

La face postérieure des avant-bras et surtout des bras montre seulement de la kératose pilaire blanche.

En examinant la tête, nous y trouvons des traces de lésions anciennes, caractérisées aujourd'hui par de petites cicatrices déprimées ou non qui siègent principalement sur le nez, les parties supérieures et internes des joues, la région de la nuque, les oreilles et les régions mastoïdiennes. Les oreilles, un peu violacées et froides, comme les mains, portent, en outre, sur le pavillon, des éléments papulo-croûteux.

Sur la partie supérieure de la face antérieure des cuisses, nous trouvons, à droite, une croûtelle brunâtre entourée d'une aréole violacée, à gauche une cicatrice pigmentée.

Au devant du genou gauche, vers l'extrémité inférieure de la rotule, une croûte humide, brunâtre, recouvre une ulcération superficielle, entourée d'une zone inflammatoire. A droite il y a, dans le point correspondant, une lésion analogue. Leur développement n'est pas, au dire de la malade, le résultat d'un traumatisme.

Ces différentes lésions ne sont pas douloureuses spontanément ; le soir elles produisent seulement un peu de prurit.

En arrière de l'angle du maxillaire inférieur, à droite, il y a un ganglion très volumineux, induré, douloureux à la pression. Du même côté, le long du bord antérieur du trapèze, une chaîne de ganglions moins volumineux, mais nettement engorgés.

L'état général de la malade est assez bon ; les différents viscères, les poumons en particulier, ne présentent rien d'anormal. Au point de vue de la syphilis, l'interrogation et l'examen n'ont donné que des renseignements négatifs: pour plus de sûreté la malade est pourtant soumise au traitement par l'iodure de potassium.

6 décembre. Depuis l'entrée de la malade un grand nombre des éléments qui existaient lorsque nous l'avons examinée pour la première fois ont disparu. Les uns ont laissé des cicatrices déprimées ; d'autres de simples macules violettes. D'autres, au moins en nombre égal, se sont développés successivement ; les uns sont purement papuleux ; d'autres ont présenté à leur centre une petite vésicule dont la dessication a produit une croûtelle, ou qui s'est rapidement transformée en une pustulette profonde laquelle, en guérissant, a laissé une cicatrice indélébile.

Hier, dans la soirée, apparaît, au-dessous et un peu en dehors de l'angle externe de l'œil gauche une petite plaque érythémateuse, un peu douloureuse. Aujourd'hui elle est soulevée par un gonflement qui occupe toute la paupière inférieure. La partie centrale de cette rougeur présente plusieurs petites vésicules très voisines les unes des autres.

Le 10. Ces vésicules se sont ouvertes les unes dans les autres et aujourd'hui leur ensemble forme un soulèvement épidermique, d'apparence bulleuse, de forme aplatie, irrégulièrement circulaire, large de 12 millim. La partie inférieure est déjà transformée en une croûte jaunâtre, épaisse, irrégulière. Autour de cette bulle se dessine une aréole rouge, d'une largeur de 5 millim. L'œdème de la paupière inférieure persiste ; il n'y a pas d'engorgement ganglionnaire notable.

Le 15. La bulle est remplacée par une croûte qui recouvre une ulcération superficielle, en voie de cicatrisation. La zone érythémateuse périphérique desquame légèrement.

L'état des mains et des avant-bras s'est peu modifié. Certains éléments ont encore disparu; mais de nouveaux, en nombre à peu près égal, se sont développés.

La malade sort le 26 décembre.

Le 14 janvier elle rentre : elle ne peut plus travailler parce qu'elle éprouve des douleurs violentes dans la main gauche. En l'examinant de nouveau, nous constatons un panaris de la gaine des tendons fléchisseurs de l'index, dont le début remonte à quinze jours et qui a été traité jusqu'à ce jour par des pansements phéniqués humides.

Sur la troisième phalange de cet index, près du sillon qui sépare sa face antérieure de celle de la deuxième, une petite croûte grisâtre, large de 3 millim. au plus, recouvre une très petite ulcération profonde qui paraît traverser toute l'épaisseur du derme. Cette lésion, de même nature que les papulo-pustules décrites sur les faces dorsales des doigts, a servi de porte d'entrée aux microbes (streptocoques) qui ont envahi la gaine des tendons fléchisseurs. D'un coup de bistouri cette gaine est immédiatement ouverte sur toute son étendue, lavée à l'eau phéniquée et pansée à l'iodoforme.

Le 27 février. Après exfoliation du tendon du fléchisseur profond de l'index, le panaris a guéri assez rapidement. Depuis huit jours, la cicatrisation est complète, mais les mouvements du doigt sont à peu près complètement perdus.

Au moment où nous avons cessé les pansements, la main gauche ne présentait plus trace d'éléments éruptifs; on ne voyait plus que les cicatrices signalées plus haut. Quelques jours après la cessation de ces pansements, toute la face dorsale de la main et des doigts et une grande partie de la face postérieure de l'avant-bras se sont recouvertes d'une éruption composée de toutes petites papules qui présentent les caractères suivants :

Les plus petites sont à peine visibles à l'œil nu, les plus grosses ont 2 à 3 millim. de diamètre; les premières ont la même coloration que les téguments voisins, les autres sont rouge jaunâtre. La plupart sont isolés; il y a pourtant quelques petits placards formés de deux à six ou sept éléments.

Un grand nombre de ces papules sont centrées par un poil qui s'implante au fond d'une petite dépression conique, et dont la base est entourée d'une fine collerette épidermique blanche.

Les éléments non centrés par des poils sont régulièrement convexes ou bien aplatis à leur sommet; quelques-uns sont acuminés; presque tous ont, au centre, une coloration blanchâtre.

Cette éruption ne cause à la malade ni douleur, ni démangeaison.

Elle occupe, au membre supérieur gauche, la face dorsale des doigts sur toute leur étendue; sur les faces latérales les papules sont moins nombreuses; sur la face dorsale, elles sont en grand nombre; de même sur les deux tiers inférieurs de la face dorsale de l'avant-bras. Sur la face anté-

rieure, on trouve seulement deux ou trois papules près du bord interne de la main.

Sur le coude, du même côté, on voit un groupe de placards isolés ou confluents caractérisés par une rougeur assez vive, un certain épaississement du derme et de petites croûtelles ou des squames assez épaisses, blanches, petites qui, par le grattage, prennent une coloration nacrée. Il y a, en outre, des cicatrices petites, déprimées, légèrement pigmentées.

Sur la main droite, les lésions présentent aujourd'hui le même aspect que lors de notre premier examen; leur disposition s'est peu modifiée; seuls, leur nombre et leurs dimensions se sont un peu accrus.

Au coude droit, les lésions ont les mêmes caractères qu'au coude gauche.

Le 10 avril. Sur l'avant-bras gauche, l'éruption semble en voie de régression : les papules sont moins volumineuses; elles ont une coloration beaucoup plus pâle, presque blanche. Dans les autres régions, elles persistent avec les mêmes caractères.

*Inoculation.* — Un petit groupe de papules, situé sur la face dorsale de l'avant-bras gauche, a été excisé pour servir aux inoculations et à l'examen anatomo-pathologique.

Une partie de ce fragment de peau a été inoculée, après trituration dans une petite quantité d'eau stérilisée, sous la peau d'un cobaye. Aujourd'hui, quinze jours après l'inoculation, il ne s'est produit aucune réaction locale ni générale, le résultat est jusqu'ici négatif.

*Examen bactériologique.* — Le pus des pustulettes développées au centre de certaines papules, dans la profondeur du derme, ensemencé sur gélose, puis sur gélatine, nous a donné de nombreuses colonies de cocci, à développement rapide, appartenant à deux espèces différentes : les uns liquéfiaient la gélatine (staphylocoques); les autres ne la liquéfiaient pas (staphylocoques non liquéfiants ou microcoques banals de la peau).

Nous avons dit que le pus du panaris de l'index contenait du streptocoque en culture pure. Cette infection, développée quelques jours après la sortie de la malade, paraît devoir être rattachée à une infection par un érysipèle qui existait à ce moment dans la même salle.

*Examen histologique*, par J. Darier.

La pièce que j'ai examinée est un petit lambeau de peau, excisé par l'interne du service sur l'avant-bras de la malade, et comprenant une petite plaque formée de deux ou trois papules semblables à celles qui existent encore sur les mains. Il s'agissait donc d'élevures planes, à surface squameuse, sans tendance à la suppuration — ces éléments dataient de quelques semaines au plus.

Après fixation par le sublimé, la pièce ayant été incluse dans la paraffine, les coupes en série ont été colorées soit par le picrocarminate, soit par l'hématoxyline et l'éosine, soit par l'orcéine de Tänzu et le bleu de méthylène.

A l'aide d'un faible grossissement, déjà on constate sur les coupes qui passent par le centre des éléments qu'il existe des lésions tant de l'épiderme que du derme.

A. — *Épiderme.* — La couche cornée est épaissie au niveau de la lésion,

et présente des traces de clivage ; elle descend un peu par envahissement du corps muqueux dans les espaces interpapillaires et surtout envoie dans les orifices folliculaires des prolongements en forme de cônes. Le stratum granulosum est diminué d'épaisseur et a même disparu au centre de la lésion. Le corps muqueux dans cette même région est manifestement moins épais que dans la zone saine, composé de trois ou quatre rangées dans certains espaces interpapillaires ; au niveau de la rangée la plus profonde, il y a des traces d'œdème intercellulaire. Je n'ai trouvé dans cette couche que peu de cellules migratrices et n'ai pas constaté de dégénérescence vésiculeuse, colloïde ou autre des cellules épithéliales.

*Derme.* — La lésion principale consiste en une infiltration diffuse de cellules jeunes, particulièrement accentuée dans la zone sous-papillaire, et en la présence de traînées de ces mêmes cellules disposées en colonnes compactes qui parcourent en divers sens le derme tout entier. Ces cellules, qu'elles soient isolées ou groupées en traînées, sont : les unes, rondes et vivement colorées, probablement d'origine diapéditique ; les autres, plus nombreuses, sont anguleuses, à noyau prenant plus ou moins vivement les matières colorantes, à protoplasma relativement abondant ; nulle part, ce protoplasma n'est en dégénérescence graisseuse ou colloïde, mais souvent il est très granuleux et il m'a paru s'émietter sur les bords. Ces éléments sont certainement des cellules conjonctives résultant d'une prolifération (cellules plasmatiques). Je n'ai pas trouvé une seule cellule géante, ni de cellule franchement épithélioïde. Les mastzellen ne sont pas plus abondantes que normalement.

Au centre des papules, là où l'épiderme est atrophié, les papilles sont moins hautes et irrégulières ; dans leur intérieur et dans toute la couche dermique superficielle se trouvent disséminées un grand nombre de ces cellules rondes et plasmatiques que je viens de décrire. Les vaisseaux sanguins et capillaires sont, dans cette région, souvent dilatés à un haut degré et gorgés de sang ; quelques lacunes remplies d'une substance granuleuse semblent être des espaces lymphatiques dilatés.

Dans la même région et surtout dans le chorion proprement dit, il y a moins d'infiltration diffuse ; les éléments nouveaux sont groupés, comme je l'ai dit, en amas allongés ou colonnes apparaissant sur la coupe comme des traînées à bords anguleux souvent ramifiées plus ou moins en bois de cerf.

Cette disposition indique déjà que les cordons cellulaires suivent les ramifications des vaisseaux du derme. On y trouve, en effet, avec un grossissement suffisant, la coupe de vaisseaux sanguins dont les parois ne sont pas sensiblement altérées d'ailleurs, parfois elles-mêmes infiltrées de cellules. Il n'y a pas d'autre dégénérescence dans les amas importants de cellules que dans celles qui vont isolément, et notamment on ne trouve pas de tendance à la caséification centrale, de zones épithélioïdes et de cellules géantes comme dans les follicules lupiques Il y a, par places, des traces d'hémorrhagie, soit dans les cordons cellulaires, soit dans les zones superficielles d'infiltration diffuse.

Le tissu conjonctif du derme, quoique ses faisceaux se colorent moins facilement par l'éosine dans certains points, ne m'a pas semblé altéré

notablement. Le réseau élastique est remarquablement conservé et c'est à peine si, dans les amas cellulaires, il manque quelques travées.

Un intérêt spécial s'attachait à l'examen des glandes sudoripares et des follicules pilo-sébacés. J'ai étudié ces organes avec soin. Les glandes sudoripares tout d'abord, même celles qui sont situées dans le territoire de la papule, n'offrent aucune altération, sinon un peu de dilatation de leur orifice où pénètre un cône corné. Le canal excréteur n'est pas régulièrement accompagné d'un manchon cellulaire ; je n'ai vu aucun glomérule entouré d'un amas de cellules jeunes indiquant qu'il fût le siège d'un travail inflammatoire et surtout qu'il fut le point de départ de la lésion.

Les follicules pilo-sébacés ont leur orifice élargi en entonnoir et comblé par un prolongement corné ; mais au-dessous, il n'y a pas d'altération des gaines du poil ni du poil lui-même ; les poils sont très petits et presque tous à bulbe plein. Les glandes sébacées, très minimes, ne sont ni altérées, ni entourées d'une zone d'infiltration cellulaire. Quelques follicules sont environnés par des traînées cellulaires qui les abordent en suivant leurs vaisseaux ; ici non plus on n'a pas l'impression d'avoir sous les yeux les foyers morbides primitifs.

*En résumé*, les lésions consistent en ceci : 1° infiltration diffuse du corps papillaire par des cellules rondes et des cellules plasmatiques ; 2° présence de cordons et traînées de ces mêmes cellules autour des vaisseaux du derme ; 3° dilatation des vaisseaux sanguins et lymphatiques et petites hémorrhagies ; 4° intégrité absolue des glandes sudoripares et relative des follicules pilo-sébacés ; 5° altération importante de l'épiderme, qu'on pourrait qualifier d'atrophie cornée.

A quelle affection correspondent ces lésions ? Il ne saurait en aucune façon être question d'une variété d'eczéma, de psoriasis, de lichen, de lupus tuberculeux — l'histologie vient à l'appui de la clinique pour repousser tout diagnostic de ce genre. L'hypothèse de syphilides ne nous arrêtera pas, pour les mêmes raisons.

On a émis l'opinion qu'il existe une grande analogie entre quelques-uns des élément éruptifs que porte la malade et certaines folliculites disséminées, décrites sous le nom de folliclis, par Barthélemy.

L'anatomie pathologique de la folliclis n'est connue que par un petit nombre d'examens ; il est cependant certain que ce que l'on a voulu spécifier sous ce nom est soit une folliculite pilo-sébacée, soit une hidrosadénite, d'après Dubreuilh.

La description ci-dessus, un simple coup d'œil sur mes préparations ou même sur le croquis ci-joint, permet de reconnaître que l'*élément que l'on m'a donné à examiner* n'est ni une folliculite, ni une hidrosadénite.

En revanche, il me semble que le diagnostic de lupus érythémateux qui, cliniquement, m'avait paru le plus probable, se trouve confirmé par l'histologie des lésions. Sans doute, l'anatomie pathologique de cette affection a donné lieu à des descriptions divergentes sur plus d'un point, suivant les auteurs, ce qui peut tenir en partie aux régions diverses du corps qu'occupaient les fragments examinés et à l'âge différent des lésions. Mais on est d'accord pour y voir une infiltration diffuse du corps papillaire par des cellules rondes et plasmatiques, se disposant en traînées autour des

vaisseaux du derme ; ces cellules subissaient une dégénérescence colloïde ou graisseuse pour Leloir, granuleuse spéciale pour Unna ; les vaisseaux sanguins et lymphatiques sont dilatés ; les follicules et les glandes peuvent être altérés, mais Unna a montré combien est exagérée, erronée même, l'opinion qui attribue aux glandes sébacées des lésions prépondérantes ; on ne les a trouvées hypertrophiées qu'à la face où leur volume est normalement énorme. Enfin, l'épiderme est atteint d'une dégénérescence atrophique.

Il y a là un ensemble de caractères suffisants, ce me semble, pour conduire à la conclusion que la lésion que j'ai examinée appartient au *lupus érythémateux multiple à petits éléments* (ulérythème centrifuge papuleux de Unna).

On voit que M. Darier se prononce nettement en faveur d'un lupus érythémateux ; telle était également la conclusion à laquelle nous étions primitivement arrivés, tout en nous rendant compte des différences cliniques que présente ce fait avec les formes habituelles de ce lupus.

Notre collègue, M. Dubreuilh, qui a bien voulu examiner notre malade a été frappé de l'analogie de son éruption avec celle qui a été décrite par M. Brocq sous le nom de folliculite disséminée symétrique des parties glabres à tendance cicatrisante, par M. Barthélemy sous celui de folliclis, par M. Bronson, sous celui de acné varioliforme des extrémités, enfin par MM. Pollitzer et Dubreuilh sous celui d'hydrosadénite.

M. Barthélemy a également émis l'opinion qu'il s'agissait de sa folliclis : il considère particulièrement comme caractéristique les petites cicatrices taillées à l'emporte-pièce et entourées d'une aréole pigmentaire que l'on voit aux coudes de notre malade.

La clinique et l'histologie se trouvent ici en désaccord apparent : s'il s'agit d'un lupus érythémateux, il présente des caractères bien exceptionnels, car presque partout les éléments éruptifs sont isolés et nombre d'entre eux ont suppuré ; l'existence d'adénopathies cervicales ne présente au point de vue du diagnostic qu'un intérêt secondaire.

Au contraire, les analogies avec les faits cités de Brocq, Barthélemy, Pollitzer et Dubreuilh sont incontestables tout au moins pour les lésions des coudes. Aussi considérant que les lésions, tout en étant plutôt en faveur du lupus érythémateux, ne sont pas pathognomoniques, est-ce au diagnostic de folliclis que, pour notre part, nous aurions tendance à nous rattacher, tout en nous demandant si l'hypothèse d'un type non encore décrit ne serait pas la plus vraisemblable.

Les résultats de l'examen de M. Darier n'en ont pas moins une importance capitale : ils montrent que la localisation de cette dermatose dans les glomérules sudoripares n'est pas justifiée ; si ces glandes peuvent y être altérées, ce n'est pas une règle constante ; on ne peut

admettre davantage une maladie des glandes pilo-sébacées, bien que chez notre malade une partie des éléments soient centrés par un poil; on ne peut donc jusqu'ici déterminer quelle est la partie de la peau qui est primitivement atteinte dans ce type clinique de même que l'on en ignore absolument la cause prochaine.

Nous signalerons comme particularités intéressantes dans l'histoire de notre malade les phénomènes d'asphyxie locale des extrémités qui avaient fait penser primitivement à des lésions à frigore, la production au visage d'une bulle formée par la confluence de plusieurs vésicules, la grande abondance des éléments éruptifs sur l'avant-bras gauche, l'étendue des cicatrices qui atteignent sur les doigts 8 millim. de diamètre, la profondeur des ulcérations qui paraissent intéresser le derme dans toute son épaisseur, la présence d'éléments éruptifs dans les paumes des mains montrant qu'il ne s'agit pas d'une maladie exclusivement localisée dans les glandes pilo-sébacées et enfin le développement secondaire d'un panaris profond; ces phénomènes montrent, que quelque soit le diagnostic auquel on s'arrête, il s'agit d'une forme anormale de dermatose.

M. Dubreuilh. — La malade que vient de nous présenter M. Hallopeau présente aux doigts des lésions typiques de lupus érythémateux. Il est à remarquer que les orifices sudoripares sont particulièrement intéressés, ce qui est assez ordinaire dans le lupus érythémateux des extrémités.

Le dos des mains est couvert de taches miliaires isolées, rondes, squameuses, à peine rougeâtres et presque pas saillantes pour lesquelles je ne saurais poser un diagnostic ferme. En tout cas s'il s'agit de lupus érythémateux il est très anormal.

Quant aux lésions des coudes, elles réalisent le type le plus complet de l'hidrosadénite suppurative disséminée. Les cicatrices sont caractéristiques et, quand j'ai vu la malade, il y a deux jours, dans le service de M. Hallopeau, on trouvait encore une lésion au début sous forme d'un nodule dur, rond, limité, très profond, à peine visible mais facilement appréciable à la palpation. Sur ce dernier point, je partage complètement l'opinion de M. Barthélemy.

Il ne me répugne nullement d'admettre chez cette malade à la fois du lupus érythémateux des extrémités et des hidrosadénites suppuratives des coudes d'autant plus que dans l'une et l'autre la maladie paraît atteindre les glandes sudoripares d'une façon exclusive ou prédominante.

Les préparations microscopiques qui nous sont présentées ne sauraient trancher la question. La pièce a été excisée trop superficiellement et ne contient pas les glandes sudoripares. On y trouve bien quelques glandes aberrantes dans la partie moyenne du derme mais la région des glandes sudoripares proprement dites située à l'union du derme, et de l'hypoderme ne se trouve pas dans la coupe. Enfin les lésions qu'elle nous montre sont si légères, réduites à un peu d'infiltration cellulaire autour des vaisseaux et des quelques glandes sudoripares, qu'on est tenté de croire que le foyer

morbide existait ailleurs que dans le morceau examiné, probablement au-dessous.

M. Darier. — J'ai eu les glomérules dans le fragment excisé et j'ai eu soin de dire expressément qu'ils sont sains.

M. Barthélemy. — J'ai examiné le cas si intéressant présenté par M. Hallopeau et j'ai constaté aux coudes des groupes de pustules aplaties, ulcéreuses et croûteuses qui m'ont amené à penser à folliclis. Il y a là, en effet, des cicatrices très significatives, aplaties, déprimées, pigmentées, bien limitées et groupées. Il ne saurait s'agir de l'acnitis dont les lésions sont beaucoup plus disséminées et qui forment sous la peau des nodosités plus ou moins longtemps sous-cutanées avant de donner lieu à la lésion cutanée. Il ne peut donc être question ici que de la variété dite folliclis ; et encore, dans les cas que j'ai vus, l'évolution a été bien plus longue, se comptant par années et non par mois. Je pense donc qu'il s'agit ou de lupus érythémateux au coude comme ailleurs ou que le cas est complexe et que le diagnostic doit être réservé ou multiple ; la première opinion me paraissant plus près de la réalité.

M. Hallopeau. — Il ne peut y avoir coïncidence de deux maladies, car tous les éléments ont évolué dans les mêmes conditions ; il peut s'agir d'une folliclis ou d'un lupus érythémateux, mais non des deux.

---

## Sur un cas de vitiligo par compression.

Par MM. H. Hallopeau et Salmon.

Des faits de vitiligo par compression ont été signalés, mais ils paraissent très exceptionnels ; le malade que nous avons l'honneur de vous présenter en est un exemple des plus démonstratifs.

A. P..., hernie inguinale double datant de l'enfance, vers l'âge de 8 ans. A cette époque, le malade porte un bandage double. Ce bandage était difficilement supporté, dès le début. A mesure que le malade avance en âge, la constriction devient de plus en plus gênante. Au bout de quatre ans, à l'âge de 12 ans, le malade est obligé de ne plus porter son bandage. Les hernies du reste avaient disparu.

Jamais il n'y a eu d'excoriations au niveau des points de pression ; cependant, en ces points, le bandage avait occasionné la décoloration des téguments. Cette décoloration s'est montrée dès l'enfance.

Au moment de la puberté, les poils de la région pubienne ont poussé, les uns de coloration normale, les autres blancs, au niveau des plaques de peau dépigmentée.

Actuellement, le malade présente des plaques de peau décolorée en

trois régions qui ont été comprimées par le bandage : l'une, à la partie supérieure des fesses, la seconde, au-dessous de l'épine iliaque antérieure et supérieure, la dernière, au niveau de l'orifice inguinal externe.

Et comme le bandage herniaire était double, ces plaques sont symétriques.

Chacune de ces plaques, de contour assez régulier, est blanche, comme un tissu de cicatrice; le grain de la peau est normal. Au pourtour de la plaque, existe une aréole brunâtre, plus pigmentée que les régions voisines. La raie vaso-motrice obtenue en pressant avec l'ongle est normale, et la sensibilité ne présente aucune altération.

Au niveau de l'orifice inguinal externe, et de chaque côté, les téguments et les poils sont absolument blancs. Les poils ont leur volume et leur longueur normaux.

Dès l'âge de 15 ans, le malade a eu quelques cheveux blancs disséminés dans sa chevelure.

Par quel mécanisme la compression a-t-elle produit ce trouble persistant de la nutrition? On ne peut guère invoquer qu'une action sur les extrémités nerveuses ou sur les cellules du corps muqueux et des follicules pilo-sébacés; l'absence de tout trouble de l'innervation est en faveur de cette dernière hypothèse; il faut prendre en considération l'âge auquel a été porté le bandage; il correspond à une période active du développement des tissus; mais il faut en outre admettre une prédisposition, car autrement tous les sujets qui portent un bandage dans leur enfance auraient du vitiligo. Elle se manifeste chez notre malade par une canitie précoce des cheveux.

M. Jullien. — Il y a certaines régions du revêtement cutané qui sont plus prédisposées au vitiligo; ainsi aux points où s'exerce la pression du corset on trouve fréquemment des plaques de vitiligo. Outre la pression et l'irritation constante produite, il existe une prédisposition spéciale de la région.

---

**Contribution à l'étude clinique et anatomique de la verrue vulgaire.**

Par W. Dubreuilh.

Sera publié ultérieurement dans les *Annales de Dermatologie*.

---

## Sur le rôle de la syphilis dans l'atrophie ataxique de la papille optique.

Par M. GALEZOWSKY.

La syphilis est une cause principale de l'atrophie ataxique du nerf optique, son issue, sa guérison dépendent en grande partie du traitement que nous allons administrer.

Je m'adresse à vous, Messieurs, parce que vous êtes appelés, bien avant nous autres ophtalmologistes, à soigner les éruptions syphilitiques, les gommes, et les différentes autres affections secondaires, et tertiaires. Parmi ces dernières, l'ataxie locomotrice syphilitique elle-même constitue une des plus graves maladies.

La fréquence de troubles visuels ataxiques est tellement grande, que cela m'a donné depuis de longues années l'idée de rechercher, en effet, quelle est la relation réelle entre les atrophies des nerfs optiques et l'affection vénérienne.

Les études statistiques que j'ai établies depuis plus de dix ans m'ont permis de constater que la cause syphilitique existait 723 fois sur 879 cas d'atrophie des papilles ataxiques. Cette proportion ne diffère pas beaucoup de celle qui a été établie par mon éminent maître le professeur Fournier, car il a annoncé dans ses conférences que, 4 fois pour 5, l'ataxie apparaît chez les syphilitiques.

Une fréquence aussi grande ne peut pas être attribuée à une simple coïncidence, mais elle doit être, au contraire, rapportée à la syphilis invétérée et mal soignée.

Si je dis mal soignée, je ne veux pas par cela accuser mes confrères, qui ont été appelés avant moi à soigner ces malades. Ils ont fait, au contraire, et le plus souvent, ce que les connaissances actuelles sur cette matière leur ont appris. Ils soignent les symptômes de la syphilis jusqu'à temps que ce symptôme aura disparu, et ils abandonnent ensuite le malade.

Au bout de quelque temps, le malade est pris d'une iritis, nous le soignons par le traitement approprié jusqu'au jour où l'œil se trouve guéri ; on cesse ensuite tout traitement. Cette guérison se maintient pendant un, deux, trois, six ans ou plus, et personne ne se demande ce que devient le poison vénérien dans l'organisme de l'individu. Il reste assoupi, et puis, au bout de quelques mois ou de quelques années, il survient une éruption cutanée, secondaire ou tertiaire, une affection gommeuse, etc. A l'étude comparative de tous ces phénomènes, il ne peut pas y avoir alors de doute que l'élément morbide n'a pas été détruit dans le sang. Quand je suis appelé auprès d'un malade atteint d'une paralysie de la troisième ou de la sixième paire chez un syphilitique et que je parviens à guérir par un traitement mercuriel éner-

gique, je ne peux pas ne pas croire que la syphilis n'a jamais été guérie chez cet individu, qu'elle n'était qu'assoupie.

Les gommes syphilitiques de l'iris et de la sclérotique, des rétinites et des névrites syphilitiques, des kératites interstitielles, etc.; tous ces accidents viennent quelquefois très tard, souvent 10 ou 15 ans après le chancre, ce qui prouve, d'une manière non douteuse, que la maladie n'a pas été guérie, malgré les pilules de protoiodure, le sirop de Gibert, les injections hypodermiques de sublimé et malgré les doses massives d'odure de potassium.

Pourquoi ces accidents secondaires et tertiaires apparaissent-ils chez tous ceux qui ont suivi très exactement et très scrupuleusement les prescriptions de leurs médecins? Pourquoi? Messieurs, c'est que les médecins ne soignent généralement que tel ou tel symptôme de la syphilis, sans se préoccuper du poison syphilitique lui-même et des récidives possibles dans l'avenir. Une fois l'accident guéri, on cesse le traitement.

Je vous en donnerai une nouvelle preuve toute récente : M. P... m'est amené d'Italie pour être soigné d'une paralysie de la sixième paire. Il y a plus de dix ans qu'il a eu un chancre ; quelque temps après, il a eu une éruption, un mal de gorge, plaques muqueuses, etc. Tous ces accidents ont été très bien soignés, dit-il, par ses médecins d'Italie, par des pilules mercurielles, et il en a été guéri complètement après six semaines de traitement... Plus tard, survinrent d'autres accidents secondaires ou tertiaires, et ils étaient aussi très rapidement guéris par le sirop de Gibert et l'iodure de potassium. Enfin, il y a six mois, il fut pris d'une diplopie avec paralysie de la sixième paire, qui n'a pas pu être guérie par aucun traitement, et l'iodure de potassium, pris à haute dose, n'a rien produit.

Je l'ai soumis au traitement par des frictions mercurielles, par ma méthode des frictions disséminées sur les différentes parties du corps à la dose de 2 gr. par jour, et j'ai eu la satisfaction de voir la paralysie de la sixième paire guérir au bout de cinq mois de traitement suivi.

Je vous déclare ici, Messieurs, qu'en présence d'un fait de ce genre, et de centaines d'autres analogues, j'ai le droit d'affirmer que la cause de ces rechutes continuelles est l'insuffisance de traitement qui a été administré chez ce malade, car on a soigné pendant quelques semaines ou quelques mois chaque accident nouveau, syphilitique, et on interrompait le traitement pour plusieurs mois, un an ou plus, jusqu'à ce que les nouveaux phénomènes syphilitiques apparussent.

La maladie s'acclimate ainsi et apparaît plus ou moins bénigne jusqu'au moment où des phénomènes plus graves feront leur apparition, sous forme d'accidents nerveux, cérébraux, ataxiques, et alors l'intervention devenait moins sûre, et quelquefois impuissante

pour conjurer le mal. L'ataxie locomotrice, l'atrophie des nerfs optiques ataxiques, comme a dit justement M. Fournier, comme j'ai démontré moi-même par mes propres recherches, apparaît alors chez des individus qui n'ont pas suivi suffisamment le traitement antisyphilitique.

Et puis, que fait-on généralement dans les paralysies de la sixième, troisième, quatrième ou cinquième paires, qui sont le plus souvent syphilitiques ? On administre l'iodure de potassium, qui est considéré comme spécifique exclusif pour ces affections. Or, je ne cesse d'écrire et de démontrer que l'iodure de potassium n'a aucune action dans les paralysies syphilitiques des nerfs moteurs des yeux. C'est aux frictions mercurielles, prolongées pendant deux ans, qu'il faut avoir recours ; par ce moyen seul administré méthodiquement vous obtiendrez, Messieurs, la guérison réelle et vous préviendrez l'évolution de l'ataxie locomotrice.

Je ne donne l'iodure de potassium que lorsque le malade accuse quelques phénomènes d'intoxication mercurielle, et s'il ne peut plus supporter les frictions mercurielles ; quelques semaines alors de l'iodure feront éliminer un peu du mercure accumulé dans l'organisme et permettront ensuite de reprendre le traitement.

Ce que je viens de signaler par rapport à la paralysie des nerfs moteurs, je le dis aussi relativement à l'atrophie des papilles ataxiques, car il ne faut pas oublier que les accidents paralytiques des nerfs moteurs des yeux, constituent déjà des phénomènes réels, précurseurs de l'ataxie locomotrice, et M. Fournier lui-même les place aussi dans la première période *préataxique*.

Ne perdons donc pas de temps, Messieurs, dès que ces accidents arrivent et soignons les malades par le mercure, et plus particulièrement par ma méthode des frictions mercurielles disséminées, méthode que j'ai eu déjà l'honneur d'exposer précédemment devant vous. Faites des frictions à la dose de 2 gr. d'onguent napolitain, toujours et sans interruption, sauf des interruptions forcées qui ne dépasseront jamais un mois, ou au plus six semaines. Bien entendu on se réservera le droit de rattraper le temps perdu à la fin de deux années de traitement ainsi administré. Vous obtiendrez ainsi, Messieurs, la guérison des phénomènes préataxiques, et vous préviendrez l'apparition d'atrophie des nerfs optiques.

---

### Sur un cas de réinfection syphilitique.

Par J. ERAUD (de Lyon).

J'ai l'honneur de communiquer à la Société l'observation d'un malade qui vient d'avoir la syphilis. Le malade a été présenté, en

puissance d'accidents secondaires, à la Société de médecine de Lyon, dans la séance du 26 novembre dernier.

Il s'agit d'un homme, âgé de 36 ans, bien constitué, exerçant la profession de doreur sur bois. Comme antécédents personnels, il accuse dans son bas-âge des croûtes du cuir chevelu, la coqueluche à 4 ans, et à 16 ans, un eczéma sur la nature duquel il est difficile d'être renseigné. Rhumatisme articulaire aigu vers 25 ans. Blennorrhagie première à 19 ans, suivie d'une ou deux autres. Habitudes et surtout antécédents alcooliques.

En 1878, au commencement du mois de décembre, soit vers l'âge de 20 ans, il eut un chancre induré de la rainure avec pléiade inguinale, traité à la consultation gratuite de l'Antiquaille.

Le 5 février 1879, il entra dans cet hôpital, dans le service du Dr Horand qui m'a remis à ce sujet la note ci-après : « à son entrée, chancres simples de la rainure du reflet et du filet. Plaques muqueuses des amygdales. Acné de la face, et au moment de sa sortie (3 mars 1879) cicatrisation de chancres, persistance des plaques muqueuses. Traité par pilules Dupuytren ». Depuis sa sortie de l'hôpital, il ne fit plus qu'un traitement irrégulier.

Neuf à dix mois après ces premiers accidents, dans le cours de son service militaire, il fit un séjour de près de deux mois (du 23 novembre 1879 au 12 janvier 1880) à l'hôpital maritime de St-Mandrier, près Toulon, pour de nouveaux accidents syphilitiques.

D'après le Dr Jeoffroy, médecin chef actuel de St-Mandrier, qui a bien voulu me communiquer la note, — malheureusement bien laconique — inscrite sur les registres d'alors, ce malade a été soumis à la liqueur de Van Swieten et à l'iodure de potassium pour une lésion du mollet gauche qui a laissé une cicatrice étoilée, indélébile, aujourd'hui encore nettement visible. Quelle a été cette lésion ? Est-ce un accident secondo-tertiaire, ou bien une gomme, comme le prétend le malade, qui s'est abcédée et qui a laissé la cicatrice consécutive ?

Depuis cette époque, plus rien, c'est-à-dire un silence complet d'accidents, lorsque le 15 juillet dernier (1894), soit près de seize ans après l'accident initial, ce malade s'est présenté à moi, porteur d'une ulcération du fourreau, parcheminée, fortement indurée, de la dimension d'une pièce de deux francs. Pléiade bi-inguinale multiple : ganglions gros, durs, indolents. En même temps sur le ventre, sur le tronc, existait une éruption maculo-papuleuse, presque confluente, de coloration rosée, non prurigineuse. En outre, on voit quelques papules acuminées sur les membres. Céphalée. État anémique assez marqué.

L'apparition du chancre remontait, au dire du malade, à quatre ou cinq semaines : il serait survenu à la suite d'un coït avec une fille de brasserie, étant en état d'ivresse. (Trait. par Hg.)

7 septembre 1894. Je le revois ; l'éruption du tronc a complètement disparu et aurait duré un mois. Le chancre lui-même est cicatrisé, et à son niveau, on trouve une cicatrice encore jeune, rougeâtre, légèrement indurée. Quelques petits ganglions dans l'aine gauche. Plaques muqueuses très ulcérées sur les deux amygdales, les piliers. Deux plaques énormes sur le bord latéral droit de la langue. Accuse toujours un peu de céphalée.

Le 24. Présente toujours des plaques muqueuses amygdaliennes et une sur le bord latéral droit de la langue. Rien ailleurs. Ce même jour, je vois sa femme qui m'affirme n'avoir jamais eu de rapports extra-conjugaux. Quoi qu'il en soit, depuis six à sept semaines, cette femme, âgée de 29 ans, bien constituée, accuse un peu de céphalée, de pâleur. Depuis trois à quatre semaines, elle se plaint de rougeurs, dit-elle, à la vulve et elle trouve que ses cheveux tombent plus facilement. A l'examen de la vulve, on constate cinq à six plaques muqueuses, légèrement élevées, avec pléiade double, plus marquée à gauche qu'à droite : ce qui semblerait montrer que l'accident initial dont on ne retrouve pas de trace, occupait une des lèvres gauches. Point d'éruption nulle part. Pas de syphilide pigmentaire. Mais on constate, dans la gouttière rétro-cervicale, à la nuque, sept à huit ganglions dont deux ou trois assez gros. Plaques muqueuses des amygdales, des piliers, de la langue. Cette femme a donc la syphilis et tout porte à présumer, par la confrontation, que ces accidents sont postérieurs à la syphilis du mari, ce dernier ayant continué à avoir des rapports avec elle, quoique moins fréquemment qu'auparavant.

26 novembre 1894. Le malade présente des plaques amygdaliennes, linguales et labiales. Rien ailleurs. Continue son traitement par Hg.

28 février 1895. Vient d'avoir la grippe. Accuse toujours des poussées de plaques buccales.

7 avril 1895. Se trouve bien portant, si ce n'était ses plaques. On en voit, en effet, sur les amygdales, les lèvres et aux commissures labiales. N'accuse rien autre.

Cette observation me semble donc bien probante en faveur d'une réinfection, car, pour qu'on puisse affirmer cette dernière, il faut, suivant M. Fournier, qu'on ait observé chez le même malade : 1° un chancre induré avec période inguinale, avec roséole, accidents secondaires ; 2° un silence complet d'accidents secondaires ou même d'accidents tertiaires ; 3° un nouveau chancre induré, survenu après un coït suspect, accompagné d'adénopathie caractéristique, céphalée, plaques muqueuses.

Or, les deux premières conditions ont été remplies, puisque les divers accidents syphilitiques (secondaires et tertiaires mêmes) ont été diagnostiqués par plusieurs observateurs compétents. Quant à la troisième condition, elle existe d'une façon indubitable puisqu'après un silence d'accidents de près de seize ans, est survenu un nouveau chancre induré avec pléiade inguinale double indolente, suivi des accidents secondaires caractéristiques à l'évolution desquels on assiste aujourd'hui.

M. Barthélemy. — Notre collègue M. Eraud (de Lyon) me charge de vous communiquer un cas de réinfection syphilitique, exprimant le désir de soumettre cette observation à la discussion de notre Société ; « l'École de Paris semblant, dit-il, réfractaire à l'idée et surtout à l'existence bien démontrée de la réinfection syphilitique ». Il est certain que les faits

jusqu'ici publiés n'ont encore pas porté dans l'esprit de beaucoup d'entre nous la conviction de la réalité de cette réinfection; non pas que cela soit d'une impossibilité théorique, mais que cela ait été indiscutablement prouvé. Il faut, pour que l'on fût convaincu de l'existence de faits si rares, que des observateurs tels que Ricord, Fournier et d'autres n'en aient pas observé un seul cas, que toutes les garanties soient réunies au moins pour les premières preuves décisives : or, il n'en est rien ici encore. Le malade n'a pas été observé par les mêmes médecins; c'est à seize ans de distance que les deux observations sont contrôlées et comparées. Or, à cette époque, beaucoup d'affections des muqueuses, simulant les syphilides et n'en étant pas, étaient à peine connues; à savoir : l'hydrosa des muqueuses, les herpès syphiloïdes, les angines microbiennes, et le premier observateur, si compétent et si attentif qu'il eût été, a bien pu se tromper d'autant qu'il ne signale pas tous les signes caractéristiques de l'évolution de la syphilis primaire et secondaire; c'est ainsi qu'il n'est pas question du chancre, des adénopathies, de la roséole, etc. Je crois donc, pour ma part du moins, que ce fait n'est pas encore celui qui fixera la solution de la controverse. Il n'en est pas moins vrai que les observateurs doivent publier tous les faits capables d'élucider la question, et c'est certainement une pièce importante de plus que notre distingué collègue a portée au dossier.

---

### Trois nouveaux cas de pityriasis rubra pilaire.

Par M. J. MÉNEAU (de la Bourboule).

Depuis le mémoire, devenu classique, de M. Besnier, la question du lichen tend singulièrement à s'éclaircir, et le type morbide qu'il a décrit sous le nom de pityriasis rubra pilaire est à peu près universellement admis.

Ce qui avait fort contribué à embrouiller un sujet déjà si ardu, c'est l'importance excessive attribuée à la forme de tel ou tel élément éruptif. Ainsi les auteurs de l'école de Vienne se fondaient sur la coexistence de papules acuminées et de papules planes sur le même malade pour soutenir l'unité du lichen ruber dont les types, lichen ruber acuminé et lichen ruber plan, n'étaient que des variétés.

Les travaux de l'école française ont surabondamment démontré que le lichen ruber acuminé de Kaposi, identique au pityriasis rubra pilaire des Français est une maladie complètement distincte du lichen plan de Wilson. On a bien observé des papules acuminées dans le lichen plan sans que la maladie fût pour cela un lichen acuminé.

De même, on peut observer des papules planes dans le pityriasis rubra pilaire, sans qu'il en résulte la moindre identité de nature, entre cette maladie et le lichen plan.

M. le professeur agrégé Dubreuilh a déjà publié un cas de pityriasis rubra pilaire, accompagné de vives démangeaisons, dans lequel,

après la disparition de l'éruption typique, il s'était développé, sous l'influence du grattage, des placards de lichen simple chronique, circonscrit en divers points des membres inférieurs. Certains des faits publiés de coïncidence supposée de lichen ruber plan et de lichen ruber acuminé appartiennent à cette catégorie.

Une autre catégorie de faits, dont les trois observations suivantes sont des exemples, montrent aussi, mais d'une autre manière, la coïncidence, chez le même malade, de papules planes et de papules acuminées.

Ce sont des cas de pityriasis rubra pilaire où les éléments éruptifs acuminés sont en minorité ou même manquent complètement à certains moments de la maladie et sont remplacés par des papules planes, plus ou moins larges, dont la relation avec les poils est difficile ou impossible à constater.

Il ne s'agit cependant manifestement pas de lichen plan, mais bien de pityriasis rubra pilaire ; car ces papules planes sont constituées par un épaississement épidermique et non par une papule dermique. Après l'ablation assez facile de la squame par le grattage, toute dureté a disparu, la papule elle-même, n'existe pour ainsi dire plus ; or, on ne fait pas disparaître par le grattage, une papule de lichen plan. Tous les autres signes sont ceux du pityriasis rubra pilaire. Une fois l'éruption généralisée et l'érythrodermie constituée, la maladie présente le cas le plus net de pityriasis rubra pilaire, tant dans les localisations que dans l'aspect des parties ; mêmes lésions des paumes ou des plantes, mêmes altérations des ongles, même marche de la maladie.

Du reste, on a pu trouver, dans tous les cas, à certains moments, dans certaines régions, des papules acuminées, cornées pilaires, tout à fait typiques.

L'observation I présentait une éruption très abondante de papules rondes, planes, un peu luisantes, qui, isolées, ressemblaient beaucoup à celles du lichen de Wilson, mais avec cette différence, qu'elles étaient plus rouges, régulièrement centrées par un poil et que le grattage en détachait facilement une squame de la largeur de la papule, assez épaisse, molle et nacrée. Enfin, la squame une fois enlevée, il ne restait presque rien de la papule. En certains points du corps très limités, on trouvait le grain pilaire sur lequel a insisté M. Besnier.

J'y ai ajouté deux autres observations, dues, comme la première, à l'obligeance de M. Dubreuilh, à la clinique duquel il m'a été permis de les prendre.

En voici, du reste, le résumé qui permet de justifier le diagnostic et montrer qu'il faut prendre en considération l'ensemble des symptômes et non pas seulement le cône pilaire.

Obs. I. — G..., 26 ans, terrassier.

Les *antécédents héréditaires* de ce malade sont nuls au point de vue cutané. Son père est mort tuberculeux à 45 ans; sa mère, rhumatisante, vit encore.

Comme *antécédents personnels*, G... aurait eu la fièvre intermittente, à 8 ans.

*Histoire de la maladie.* — La maladie actuelle a débuté à l'âge de 10 ans, par les coudes et les genoux, sous forme de petits boutons, d'abord isolés, puis confluents, et enfin réunis en une sorte de carapace écailleuse, coupée de plis transversaux, analogue du reste aux lésions qu'il y présente actuellement. L'affection, qui n'occasionnait pas de démangeaisons, a duré huit ans, sans se modifier. Le changement de saison n'avait aucune influence sur l'évolution de la maladie.

A l'âge de 18 ans, sans cause connue, au commencement de l'hiver, l'éruption se généralisa tout d'un coup. Débutant, comme la première fois, par de petits boutons, rudes au toucher, rappelant la sensation de grains de sable pressés entre les doigts, l'affection s'étendit progressivement et envahit tout le corps au bout de quinze jours. La tête, la figure même furent atteintes.

La desquamation se faisait également par tout le corps, sous forme de squames plus ou moins larges, mais dont les plus grandes ne dépassaient pas la grandeur de la moitié de l'ongle. Cette desquamation était tellement abondante que la malade pouvait ramasser les squames à pleines mains dans son lit, tous les matins.

L'affection cutanée ne s'accompagnait d'aucun symptôme général et notamment d'aucun trouble digestif. La démangeaison ne s'est même produite qu'au moment où l'éruption avait atteint son maximum et a diminué parallèlement avec elle.

Le malade vint alors se faire soigner à l'hôpital Saint-André où il entre dans le service de M. le professeur Vergely (1881).

Dès ce moment, les ongles s'étaient pris. Ils n'ont jamais guéri depuis et sont à peine maintenant un peu plus épais qu'ils n'étaient à cette époque.

Les pieds étaient hyperkératosés sur leurs bords et à leur plante. Celle-ci était de plus le siège de rhagades assez douloureuses pour empêcher le malade de marcher. La paume des mains s'était épaissie; des rhagades s'étaient formées au niveau des plis des poignets. Les mouvements de ces articulations étaient douloureux.

Au bout de deux mois d'un traitement qui consista en : bains alcalins, amidonnés, gélatineux; tisane de pensée sauvage et liqueur de Fowler à l'intérieur; tout guérit, sauf les ongles, et, depuis ce temps, les paumes sont toujours restées un peu hyperkératosiques.

Il y a quatre ans, étaient survenues, aux paumes et aux plantes, des plaques cornées, limitées, dures et douloureuses, qui gênaient la marche et l'usage des mains; elles ont disparu en peu de jours par l'usage d'un emplâtre (?) Il est à noter qu'à ce moment, le malade ne prenait plus d'arsenic depuis plusieurs années. Depuis neuf mois, l'hyperkératose palmaire a augmenté de nouveau.

A cette époque eut lieu une récidive qui débuta par le dos. Les boutons avaient même forme, même volume, même aspect qu'aux deux précédentes éruptions. La généralisation se fit dans le même temps. La seule différence que remarqua le malade, à cette troisième poussée, fut que les démangeaisons étaient devenues beaucoup plus vives. Elles empêchaient même le malade de rester au lit.

Entré à Saint-André dans le service de M. Rondot, il y fut soigné à l'aide de pommades soufrées et salicylées et continua l'usage de l'arsenic à l'intérieur.

*État actuel* (février 1895). — Depuis un mois, la pommade ne semble plus avoir d'action.

La démangeaison persiste à la poitrine, au dos et un peu aux bras.

L'éruption occupe actuellement la région sternale et la partie antérieure du cou, les parties latérales du thorax. Un large placard ovalaire se trouve au niveau du sacrum. Chaque hanche est le siège d'un placard, surtout marqué à droite, où il se prolonge un peu sur les faces antérieure et interne de la partie supérieure de la cuisse. On voit de plus : un placard sur la face antérieure de chaque genou, quelques lésions limitées dans le creux poplité droit; un grand placard sur la face antérieure de chaque bras, qui se prolonge sur le pli du coude, sur la face antérieure et le bord externe de l'avant-bras; un petit placard à chaque coude. Enfin les mains et les pieds sont le siège de lésions sur lesquelles nous reviendrons.

Le cuir chevelu et la face sont actuellement indemnes.

Les *grands placards* situés au *cou*, à la *région sternale*, aux *bras* et notamment au *sacrum*, sont d'un rouge pâle, un peu jaunâtre, sans épaississement bien sensible; ils ont le même aspect sur toute leur surface et sans aucune margination. Les plis sont exagérés et toute leur surface est le siège d'une desquamation fine, en petites lamelles, qui s'envolent au grattage et qui font que la plaque blanchit notablement quand on la gratte Ces plaques s'égrènent à la périphérie, sous forme de lésions isolées ou plus ou moins confluentes, en traînées irrégulières et en petits placards de toutes dimensions, dont la limite nette, finement polycyclique, montre le contour des éléments papuleux constitutifs. Il en résulte que le contour général des plaques est extrêmement diffus. Les *éléments isolés* se voient le plus nettement sur le *flanc droit* et le *pli inguinal* du même côté. Ils sont constitués par des papules arrondies, saillantes, à sommet plan et luisant qui les fait absolument ressembler à du lichen plan. Elles ne diffèrent par l'absence complète de pigmentation et de régression centrale, par la friabilité de la couche cornée qui les recouvre et que le moindre grattage détache en une écaille assez épaisse, molle, de toute l'étendue de la papule. A la loupe, on constate que la surface de ces papules est moins lisse que dans le lichen plan, qu'elle est très finement gaufrée. La papule est cintrée par un poil et très souvent par un petit bouchon corné, enchaîné et traversé par le poil follet. Les plaques des *genoux* et des *coudes* sont rugueuses, jaunâtres, squameuses, mais beaucoup moins nacrées que dans le psoriasis. Au voisinage du *genou droit*, quelques rares papules coniques, surmontées d'un cône épidermique et nettement râpeuses. Sur

la *verge* et le *scrotum*, on trouve des plaques diffuses, indistinctes, légèrement rougeâtres, desquamant en farine.

Autour de l'*ombilic*, on voit un groupe de papules dures, cornées, ternes et rugueuses, mais non coniques.

Lorsqu'on gratte au hasard les parties en apparence saines, comme le *ventre* ou les *cuisses*, on fait apparaître une foule de points blancs, nacrés, de la grandeur d'une tête d'épingle, correspondant à de petites papules pilaires, coniques, surmontée d'une squame nacrée, qui se laisse arracher par l'ongle.

Les *mamelons* sont couverts par une petite carapace hyperkératosique. A la *nuque*, existe une bande transversale, rougeâtre et farineuse. La *face* est actuellement indemne. Desquamation insignifiante au *cuir chevelu*. Rien dans les *aisselles*.

*Mains*. — La *paume* est le siège d'une hyperkératose généralisée diffuse, qui ne respecte guère que la pulpe des doigts. Cette couche cornée est extrêmement épaisse, mais parfaitement souple, sans desquamation, ni fissuration, d'un jaune ambré, transparente, ressemblant tout à fait à une hyperkératose professionnelle, si ce n'est que le malade affirme que cet état est relativement récent. Cette hyperkératose n'a pas de bordure nette et cesse graduellement aux limites mêmes de l'épiderme palmaire.

La *face dorsale* est le siège d'une rougeur à peine appréciable, sans desquamation sensible. Sur le dos de la main et des phalanges, on voit semée une série de points noirs d'un demi-millimètre de diamètre, correspondant à des *bouchons cornés pilaires*, très peu saillants, mais cependant un peu râpeux au toucher.

Les *ongles* présentent deux parties à considérer : une basale, tout à fait normale, représentant le tiers de la longueur ; une partie malade représentant la moitié ou les deux tiers antérieurs, et séparée de la précédente par une dépression peu accusée, transversale, occupant toute la longueur de l'ongle. Dans cette dernière partie seulement, la forme de l'ongle est modifiée ; la courbure transversale est augmentée au point que sur quelques uns (1$^{er}$, 4$^{e}$, 5$^{e}$ doigts de chaque main), les bords latéraux sont réfléchis en dedans. Leur surface est polie, sans aucune desquamation et sillonnée de cannelures longitudinales, lisses, de un demi à un millimètre de largeur environ, les cannelules saillantes étant plus étroites que les sillons arrondis qui les séparent. A la vue, on y distingue une striation longitudinale blanchâtre, formée de stries opaques, d'un quart de millimètre de large qui partent toutes du bord de l'ongle, où elles sont confluentes et se prolongent vers la base. Leur longueur varie beaucoup, mais aucune ne dépasse le sillon transversal sus-indiqué.

Dans la partie où ces tries blanches commencent à devenir discrètes, on voit que l'ongle n'a plus sa couleur rosée, mais une teinte brunâtre, homogène, demi-transparente, due à une hyperkératose du lit de l'ongle. Cette teinte brunâtre se prolonge même jusqu'à l'extrémité où elle est à peu près masquée par la striation blanche. Cette teinte brune, enfermée, est analogue à ce qui se voit dans le psoriaris, mais elle forme une bande plus large et moins bien limitée que dans cette dernière maladie. A noter, dans la partie blanche, quelques stries longitudinales, hémorrhagiques,

brun foncé, d'un quart de millimètre de large sur un à deux millimètres de long. La lame unguéale très dure présente cependant quelques rares fissures longitudinales.

En examinant l'extrémité du doigt, on est frappé tout d'abord de l'énorme épaississement de l'ongle, qui atteint en moyenne trois à quatre millimètres, mais n'est pas décollé. A la coupe, on voit que la lame unguéale proprement dite, dure et compacte, a son épaisseur normale, mais qu'elle fait corps avec une couche d'hyperkératose sous-jacente, dure, cornée, mais moins dure et moins compacte que la lame unguéale proprement dite, brunâtre, à peu près opaque, ne desquamant pas du tout, se laissant couper au couteau comme de la corne, moins dure que la lame unguéale elle-même et piquetée de points noirs, correspondant aux flammèches hémorrhagiques.

Sur une coupe fraîche, on la voit formée de feuillets perpendiculaires à la lame, longitudinalement disposés et formant comme des gouttières qui coiffent les papilles longitudinales du lit. Cette couche hyperkératosique, très adhérente à l'ongle, l'est presque autant au lit.

Les deux mains sont semblablement atteintes.

*Pieds.* — Un placard corné, rugueux, desquamant en farine, assez diffus, occupe la partie antérieure du *cou-de-pied*.

*Plante.* — Les plantes sont le siège d'une hyperkératose diffuse qui atteint son maximum au pourtour des points d'appui (talon, bord interne de l'avant-pied et du gros orteil). On y voit par places de véritables rhagades. La couche cornée se détache en épaisses écailles, ambrées, souples, par un clivage parallèle à sa surface. Son épaisseur atteint probablement 4 à 5 millimètres. L'hyperkératose est minime à la voûte et au bord interne ; dans les autres parties de la plante (avant-pied et bord externe), la couche cornée est souple, transparente, sans aucune fissure, absolument comme aux mains. L'épaississement du tégument n'a aucune limitation nette et occupe simplement toute la surface plantaire. Les orteils sont respectés sauf le bord interne du gros orteil. *Il n'existe pas de cônes pilaires* sur la face dorsale du pied ou des orteils.

*Ongles.* — Les lésions sont les mêmes qu'aux mains, mais exagérées. La convexité est augmentée, les bords sont repliés en dedans. L'épaisseur atteint 8 millimètres. La lame unguéale est dure. L'hyperkératose unguéale offre le même aspect en moelle de jonc et en feuillets longitudinaux parallèles.

*Traitement.* — Oxyde blanc d'antimoine en pilules à la dose de 0 gr. 20 pro die.

Pommade avec : Axonge 50 gr., acide salycylique 5 gr., résorcine 3 gr.

2 mars. L'usage de la pommade a fait disparaître les grains pilaires que l'on voyait sur la face dorsale des mains.

Les lésions des membres et du corps se sont un peu affaissées.

Continuation du traitement interne.

*Traitement externe.* — Attouchements avec un pinceau imbibé d'une solution alcoolique de pyrogallol à 1 p. 100, sur la partie inférieure du tronc. Continuer la même pommade que ci-dessus dans les autres parties.

Le 16. L'état général du malade ne s'est pas beaucoup modifié.

L'éruption est restée à peu près la même sur le corps ; mais les ongles présentent une réelle aggravation.

Leur épaisseur a un peu augmenté et les lésions ont sensiblement gagné vers la base, de sorte que, sur plusieurs d'entre eux, il n'y a guère plus qu'un millimètre d'ongle sain, au niveau de la lunule. Ils se sont allongés depuis neuf jours de près de deux millimètres. Le malade ne croit pas qu'ils poussent plus vite maintenant que d'habitude, et il faut tenir compte du fait qu'étant plus épais que normalement, ces ongles s'usent moins vite.

En coupant assez ras un de ces ongles (l'ongle de l'annulaire droit a été pris au hasard), mais à un endroit où la lame unguéale est ordinairement libre, on détermine une certaine douleur et l'on produit une légère hémorrhagie. Sur la section, on voit alors que la partie médiane de l'ongle est soulevée non pas seulement par une masse hyperkératosique, mais par un véritable bourgeonnement du corps papillaire sous-unguéal et sur la coupe de l'ongle, la partie centrale du bourrelet qui soulève l'ongle est molle, charnue, rosée, avec quelques petits points rouges, saignants, qui sont la section des capillaires. Cette masse arrive assez près de la lame unguéale proprement dite et elle est évidemment constituée par une masse de cellules en voie de kératinisation, mais encore molles, parcourues par des prolongements vasculaires ou papilles, encore vivantes. Cette végétation exubérante du lit avec allongement des papilles rappelle un peu la structure des cornes cutanées et par sa production beaucoup plus accusée sur la ligne médiane de l'ongle, fournit l'explication de la convexité exagérée des ongles et de la tendance qu'ont les bords latéraux à se replier en dedans.

*Traitement.* — L'alcool pyrogallique ayant déterminé une irritation assez vive, on le remplace par une pommade pyrogallique à 1 p. 100 également.

Continuer le même traitement interne.

Obs. II. — Pierre S..., cocher, 60 ans.

Son père est mort d'une affection pulmonaire chronique, à l'âge de 60 ans. Sa mère est morte à 68 ans d'une hernie. A sa connaissance, ni l'un ni l'autre n'auraient eu d'affection cutanée. Il a trois fils : l'aîné a 38 ans, le plus jeune 28. Tous les trois sont bien portants.

Lui-même n'est malade que depuis un an. A cette époque, il a commencé à souffrir de coliques, qu'il attribue à un refroidissement. Ces coliques, qui siègent surtout dans l'hypochondre gauche, se reproduisent très fréquemment, le jour comme la nuit, lui enlèvent le sommeil et l'appétit et ont amené un amaigrissement considérable. Il n'a jamais eu la syphilis.

Il y a trois ans, lui est survenu sur le côté droit de la lèvre inférieure un épithélioma papillomateux superficiel qui a été opéré ultérieurement et dont nous ne nous occuperons pas ici.

L'éruption cutanée qui nous l'amène remonte à un mois.

*Histoire de la maladie.* — Elle a débuté, sur la joue droite, par des amas croûteux, formés de squames grisâtres et épaisses, qui se sont étendues à toute la joue, au cuir chevelu et à une grande partie du corps. La généralisation s'est faite dans l'espace de quelques jours.

*Etat actuel* (27 mars 1893). — On est frappé tout d'abord par l'aspect cachectique du malade qui est très maigre, presque émacié. Sa peau est terreuse, flasque, molle, gardant un temps notable, les plis qu'on y détermine, dépourvue de toute élasticité.

L'éruption est extrêmement étendue. Elle couvre en totalité le cuir chevelu, la face et le cou ; sur le corps et les membres, elle forme de vastes placards ou des îlots plus petits, d'un rouge terne, terreux, un peu café au lait, couverts de squames fines, plus ou moins abondantes suivant les régions, sans épaississement ni induration de la peau.

Le *cuir chevelu* est tout bouclé par des amas confluents de squames blanchâtres, petites, sèches, adhérentes, traversées par les cheveux qui sont normaux, mais secs. Sur le fond terreux de la *face*, on voit une foule de placards squameux, plus ou moins épais, irréguliers, mal limités, confluents sur les joues, le front, les oreilles, le nez ; les squames sont petites et pityriasiques ; mais, en les arrachant, on trouve leur face profonde munie de prolongements filiformes qui s'enfoncent dans le derme. Sur la joue gauche, sont de nombreux petits points noirs, centrés par un poil, entourés de nombreuses pellicules épidermiques, représentant l'extrémité d'un comédon qu'on expulse facilement.

De la face, l'éruption s'étend sur le *cou*, qui est coloré d'une façon uniforme et la lésion se termine en bas par un bord net, polycyclique, entouré de placards plus petits, qui se réunissent au milieu du *thorax* pour former une grande plaque descendant jusqu'à l'appendice xiphoïde et, sur les côtés, atteignant les mamelons. Sur cette plaque, on trouve encore quelques îlots réservés de peau saine, à contours festonnés. Cette surface rougeâtre est couverte de squames abondants, sauf quelques points d'apparence plus récente, qui sont comme vernissés. Sur les côtés de la poitrine, les placards sont moins abondants, et dans le *dos*, les éléments isolés dominent.

Sur l'*abdomen* et les *fesses*, l'éruption devient confluente ; la rougeur terne est uniforme, la desquamation abondante.

La face antéro-interne des *cuisses* présente quelques éléments isolés, ne desquamant pas encore ; mais toute la face externe est envahie par une teinte foncé avec desquamation abondante qui se continue dans les creux poplités et sur les *jambes* et les *pieds*, où l'on ne trouve presque pas de peau saine.

Sur les *membres supérieurs*, l'éruption est, comme partout du reste, à peu près symétrique. Aux bras, elle occupe la région antéro-externe. On trouve notamment sur le deltoïde, un grand placard qui se continue en haut avec les lésions du cou, et en bas, se limite par un bord festonné, auquel succèdent des placards plus petits, isolés ou tangents. La région interne des bras ne présente que quelques taches isolées. Les aisselles, les plis du coude sont atteints, de même que les avants-bras, les poignets et la face dorsale des mains ; au contraire, le bord interne des avant-bras et les paumes sont respectées. Les ongles ne sont pas altérés, pas plus aux doigts qu'aux orteils.

Les éléments éruptifs *les plus petits* ont les dimensions d'une tête d'épingle à une lentille ; ils sont irrégulièrement circulaires, bien limités,

rouge brun avec une surface vernissée sur laquelle le grattage détermine une légère desquamation ; ils ne font pas de saillie, ne sont nullement infiltrés et la peau, à leur niveau, est parfaitement souple.

Les éléments *un peu plus grands*, de 2 à 3 centim. de diamètre, sont également circulaires, sans saillie ni infiltration ; leur surface desquame en fines lamelles et se divise en deux zones : une partie centrale, plus pâle, avec desquamation abondante, une périphérique, d'un rouge plus foncé, entourée d'une collerette desquamative.

Les *grands placards* sont formés par la réunion de ces éléments ; ils ont les mêmes caractères ; leur teinte rougeâtre est à peu près uniforme, mais on peut encore y trouver des traces des deux zones ci-dessus décrites.

Le *système pileux* n'est nullement altéré, bien qu'il soit peu développé. Les poils sont partout normaux et bien conservés, et les éléments éruptifs paraissent n'être nullement localisés à leur niveau.

La desquamation qui se produit à la surface du corps est très abondante et, tous les matins, le lit du malade est rempli de petites squames. La peau est sèche, la sécrétion sébacée paraît manquer, et la sueur est rare, ce qui du reste n'est pas, au dire du malade, un phénomène récent.

La sensibilité est partout conservée. Les démangeaisons sont modérées en général, mais assez vives en certains points, notamment au niveau des avant-bras, où l'on trouve des traces de grattage manifestes.

17 avril. Toute la surface du corps est envahie par une teinte presque uniforme, rougeâtre, terreuse, un peu café au lait. Le derme, flasque, flétri, sénile, ne présente aucune autre altération. La teinte y est uniforme, sauf quelques marbrures de peau saine sur le tronc et les membres supérieurs. Partout, on note une desquamation abondante en lamelles de 1 à 10 millim.

Sur le *tronc*, la teinte est plus terreuse, la desquamation modérément abondante, découvrant un épiderme mince et lisse. Sur les *membres inférieurs*, la rougeur est un peu plus vive, surtout dans les plis de flexion ; la peau est flétrie avec exagération des plis au niveau des genoux. La desquamation est diffuse, abondante, en petites lamelles. Il y a de l'œdème marqué des jambes et du dos des pieds. La plante des pieds est respectée.

*Membres supérieurs.* — Il reste encore quelques espaces de peau saine, au voisinage des plis du coude. Sur tout le reste de la surface, la peau est d'un rouge terne, sans épaississement, couverte d'une abondante desquamation en lamelles de 1 à 5 millim., qui s'enlèvent facilement par leurs bords et ne forment pas d'amas. Les plis sont exagérées. Au niveau du pli du coude, on trouve encore des lésions disséminées. Les *plus petites* lésions, de 1 à 3 millim. de large, sont formées par une petite tache rougeâtre sans saillie appréciable, dont le centre blanchit déjà par le grattage. Les taches, *de la grandeur d'une lentille* et au-dessus, présentent au centre une couleur plus brune, une desquamation en lamelles nacrées, proriasiformes, mais avec moins d'abondance de squames que dans le psoriasis. Elles sont entourées d'une bordure d'un rouge un peu plus vif qui ne desquame pas encore. Sur *les plus grandes*, de 1 à 3 centim., le centre est desquamé, présente un aspect satiné et une teinte bistre, qui rappelle un peu le pityriasis rosé.

Les lésions s'étendent sur le dos de la main ; la paume et les ongles sont respectés.

La *face* est toujours amaigrie. La peau, flasque, sénile, rougeâtre, terreuse, est couverte d'une desquamation pityriasique, devenant plus abondante sur le *cuir chevelu*, où elle forme des amas bosselés nombreux et irréguliers, qui, par le grattage, se dissocient plutôt en prismes perpendiculaires à la surface qu'en squames parallèles, comme dans le psoriasis. Sur la face, on voit des amas ayant l'aspect de croûtes grasses séniles ; ni sur la tête, ni sur le cou, il n'y a trace de peau saine.

*Traitement.* — Deux fois par jour, pulvérisations boriquées sur le cuir chevelu et la face. A l'intérieur, pilules toni-purgatives et liqueur de Fowler.

8 mai 1893. L'éruption est absolument généralisée ; la peau est rouge pâle, un peu épaissie, flasque, silonnée par des plis exagérés. Elle desquame abondamment en lamelles minces de deux à dix millim., de forme irrégulière, se détachant par les bords.

Sur la *face dorsale* des mains et des doigts, les squames deviennent plus épaisses et plus larges, grisâtres ; elles entourent les ongles, qui ne sont pas altérés. Sur la *face palmaire*, l'épiderme, sec, épaissi, crevassé, desquame en larges lames épaisses ; la desquamation rend la paume des mains toute blanche, bien que la surface en soit assez lisse et assez souple.

Aux *pieds*, les lésions sont à peu près les mêmes, mais l'épaississement de l'épiderme corné est plus accusé et il est coupé de rhagades profondes.

A la *face*, la desquamation devient moins abondante et la peau devient plus lisse et plus souple ; elle est presque normale à la surface du nez et à la partie inférieure des joues. Le *cuir chevelu* est toujours rempli de squames.

9 juin. L'état général est amélioré ; bien que l'appétit reste médiocre.

La couleur de la peau est presque normale. Ce n'est qu'aux extrémités qu'elle présente une teinte rouge pâle. Cependant elle est partout couverte d'une desquamation pityriasique et le siège d'un prurit persistant assez accusé ; elle est épaissie, molle, flasque, coupée de plis de flexion exagérés.

L'épiderme des *paumes* et des *plantes* est épaissi, mais moins qu'autrefois ; il est souple, desquame peu et ne présente que quelques crevasses aux pieds.

Les *ongles* des doigts sont normaux, comme forme et comme couleur, mais commencent cependant à s'épaissir à l'extrémité libre par suite d'une hyperkératose sous-unguéale.

Le *cuir chevelu* est toujours couvert d'une couche épaisse de squames blanches, fines et minces.

*Traitement.* — Pommade salicylée.

10 juillet. L'état de la peau s'est aggravé ; la démangeaison a augmenté. La peau est plus rouge et desquame abondamment ; il y a même de petites crevasses au niveau des craquelures des squames.

La *face* va très bien. La peau y est fine, souple, et ne desquame presque pas : il en est de même de la *partie supérieure du dos*, et de la *poitrine*.

Sur l'*abdomen* et la *partie inférieure du dos*, la peau est rouge terne, un peu brunâtre, et desquame abondamment en petites lamelles.

Sur les *membres*, dans leur totalité, la peau est rouge terne, avec des lignes plus rouges, formant réseau et correspondant aux craquelures de l'épiderme corné. Les plis cutanés sont exagérés, la peau est un peu épaissie, molle et souple. La couche cornée est sèche, écailleuse et desquame abondamment en lamelles minces, souples, nacrées, de plusieurs millimètres de large.

A la *paume* des mains, l'épiderme est très épaissi, mais souple; il forme peu de fissures, il desquame peu en lamelles friables, et fournit au frottement une grande abondance de fines lamelles farineuses. Le bord libre des *ongles* est épaissi et atteint 2 millim., ce qui est surtout dû à une hyperkératose sous-unguéale; mais celle-ci n'occupe que l'extrémité jusqu'à 3 millim. du bord libre, toute la partie basale a sa couleur et sa transparence normales. La forme générale des ongles n'est pas altérée.

Aux *pieds*, la *face plantaire* présente un épiderme épaissi, mais souple. fournissant, de même qu'aux mains, une farine abondante par le grattage. Sur le *dos du pied* et la face antérieure du *cou-de-pied*, l'épiderme très épaissi forme un placard gris, râpeux, dense, d'apect plâtreux.

Le *cuir chevelu* est couvert d'une calotte épaisse de squames adhérentes qui se détachent en farine. Il en est de même aux *sourcils*.

L'état général reste mauvais; l'amaigrissement et les coliques persistent.

29 juillet. La moitié supérieure du *dos* est guérie; de même, la plus grande partie de la *face antérieure du tronc*, sauf une large bande qui s'étend de l'appendice xiphoïde à l'ombilic. Cette plaque, qui se continue à gauche avec les parties malades des membres inférieurs, est assez bien limitée; ses contours sont déchiquetés, sa surface est rouge terne, écailleuse, desquame assez abondamment en farine et blanchit au grattage. Sur l'*hypogastre*, on voit un grand nombre de petites plaques circumpilaires, acuminées, squameuses, donnant au toucher la sensation d'une râpe.

*Traitement :* Pommade résorcinée.

9 août. L'arsenic, continué jusque-là depuis le début, n'est plus supporté. L'état est stationnaire. On voit quelques grandes rhagades à la *face dorsale* des *mains*.

*Traitement :* Tartre stibié 4 milligr. par jour à l'intérieur.

13 octobre. Le malade va mieux; il est surtout moins rouge. L'éruption s'étend à tout le corps, sauf au *thorax*.

Aux *membres*, dans toute leur étendue, la peau est rougeâtre, terne, terreuse. Elle est flasque, un peu épaissie, les plis sont exagérés, déterminant un quadrillage. L'épiderme est sec et se soulève en squames minces, modérément abondantes. La ligne blanche, formée par la craquelure de l'épiderme, y rend les plis plus apparents. La desquamation, très modérée sur le tronc et les segments supérieurs des membres, devient plus marquée aux segments inférieurs, notamment aux *jambes*, et surtout sur le *dos des pieds*, où les squames sont encore plus blanchâtres, plus larges et plus nombreuses. Aux *coudes*, se trouvent des placards épidermiques blancs et plâtreux, friables et adhérents. Par le grattage, tout devient plus blanc.

A la *paume* des mains et aux *plantes* des pieds, l'épiderme est épaissi, dur, coupé aux plis de flexion, parfois avec des rhagades; l'hyperkératose arrive jusqu'aux pulpes des doigts.

Les *ongles* des mains sont un peu courbés en long, de couleur et d'aspect normaux dans presque toute leur étendue, mais très épaissis au bord libre qui mesure de 1 à 2 millim. d'épaisseur, la partie profonde étant assez consistante, mais cependant plus friable que la lame unguéale supérieure qui est épaisse et dure. En regardant par la face supérieure, on voit que les altérations ne s'étendent qu'à 2 ou 4 millim. du bord libre (les ongles étant assez longs pour atteindre l'extrémité de la pulpe), il n'y a pas de décollement, mais une fine et abondante striation blanche régulière; les stries partent du bord libre et se terminent à des distances diverses de 2 à 4 millim. Ces stries correspondent à des infiltrations d'air dans la couche hyperkératosée; elles sont situées à des profondeurs variables. Elles sont parfois mêlées de petites stries noires, hémorrhagiques : au delà de la limite assez irrégulière, formée par ces stries blanches, on voit encore une zone brunâtre, enfumée, de 1 millim. de large.

Sur la coupe, on voit nettement que l'épaississement est dû à une hyperkératose sous-unguéale, mais l'aspect en moelle de jonc manque, la couche surajoutée étant très dense, quoique facile à distinguer de la lame unguéale normale sus-jacente.

Aux ongles des *pouces*, les stries blanches, plus rares, s'étendent jusqu'au milieu de l'ongle et le dépassent. Elles sont mêlées de quelques flammèches hémorrhagiques, et, dans cette région, tout l'ongle est un peu enfermé. Ces ongles sont plus épais et un peu courbés transversalement; les bords latéraux tendent à se réfléchir en dedans. Rien d'anormal au niveau des *poils* qui sont rares et naissent de la peau rougeâtre, sans altérations.

Sur la *poitrine*, la peau est normale; elle est un peu terreuse, mais n'est plus rouge; elle est plus mince et plus souple.

Dans la région *sternale* et au voisinage de la grande plaque qui couvre la partie inférieure du *tronc*, la peau est râpeuse au toucher, à cause de la présence de nombreuses papules du volume d'une tête d'épingle, cornées, acuminées, correspondant régulièrement aux orifices folliculaires des poils. Elles sont constituées par des bouchons cornés qui occupent les orifices folliculaires, mais il n'y a presque pas de saillie dermique. Ces papules cornées sont très dures et blanchissent par le grattage.

Dans le *dos*, on trouve de même, à la limite de l'éruption, un grand nombre de papules folliculaires, mais moins accusées.

Les *mamelons* sont coiffés d'une petite carapace cornée.

Dans les *aisselles*, la peau est normale, mais on y voit une foule de petites saillies blanches, filiformes, molles, qui sont autant de bouchons épidermiques saillants, correspondant aux follicules des poils follets. Il n'y a du reste que des poils follets dans les aisselles.

Le *cou*, la *face* ont repris leur teinte normale, qui est assez terreuse. Pas de rougeur, un peu de desquamation sur les ailes du nez, les sourcils, les oreilles qui sont couvertes d'un enduit épidermique épais et friable plutôt que squameux.

Le *cuir chevelu* est couvert d'une carapace blanche de squames épaisses, friables, desquamant au grattage en petits blocs et petites squames nacrées. Cheveux normaux. Prurit continuel. Appétit médiocre. Coliques diminuées.

*Traitement.* — Vaseline 40, acide salicylique 3. La pommade est modifiée au bout de quelques jours, ainsi qu'il suit : Vaseline 40, acide salicylique et résorcine ââ 3, menthol 2.

A l'intérieur, oxyde blanc d'antimoine 0 gr. 10 par jour en pilules.

3 février 1894. L'éruption diminue graduellement ; le prurit persiste.

Continuer l'oxyde blanc d'antimoine qui est bien supporté.

Pommade au goudron et à la résorcine.

Obs. III. — Joseph C..., menuisier, 45 ans.

*Antécédents héréditaires.* — Père mort de « coliques » après un an de maladie. (Entérite tuberculeuse ?)

Mère morte à 55 ans d'affection inconnue.

Deux sœurs mortes, l'une subitement, l'autre de fièvre typhoïde.

*Antécédents personnels.* — Pas de dermatose, pas même de séborrhée du cuir chevelu ; pas de trace de syphilis ni héréditaire, ni acquise ; pas d'alcoolisme.

Le malade jouit d'une bonne santé habituelle et a quatre enfants bien portants.

Depuis plusieurs années cependant, il se plaint de crises de coliques qui surviennent surtout au printemps. L'attaque dure souvent plusieurs mois, (4 ou 5 l'année dernière), avec des rémissions de plusieurs jours. Elle s'accompagne de douleurs siégeant au creux de l'estomac et quelquefois de diarrhée liquide, à la fois dysentérique et sanglante. Il a eu jusqu'à dix selles par jour. D'autres fois, les coliques sont sèches. Parfois vomissements biliaires ou nausées ; appétit conservé.

*Histoire de la maladie.* — L'éruption actuelle est survenue pendant une crise de coliques, moins forte que les autres. Il n'y a pas concordance entre les crises et l'éruption. Elle a débuté, il y a un mois, au niveau du front, par une plaque farineuse, non prurigineuse, qui s'est étendue aux sourcils. Elle a ensuite gagné le cuir chevelu, la face et le cou avec son même caractère rouge et farineux. Au début, il existait aussi du gonflement et une tension douloureuse des téguments qui gênaient les mouvements de la face. Depuis trois semaines, l'extension s'est faite aux bras, au ventre et à la cuisse droite, sous forme de petites taches miliaires rouges, sans démangeaisons ni sensations anormales.

*Actuellement* (30 juin 1894), le *cuir chevelu* est uniformément couvert d'une desquamation pityriasique abondante, en petites lamelles sèches, sans suintement ni croûtes. Les *cheveux* ne sont ni secs, ni raréfiés ; le malade ressent une légère démangeaison. Sur toute l'étendue de la *face*, les caractères de l'éruption sont les mêmes. La peau est rouge terne, teintée en jaune ; elle est modérément épaissie, souple et flasque, de sorte que les plis et les rides sont plus accentués que normalement. Sa surface tout entière est couverte d'une desquamation abondante en petites lamelles minces de un à trois millim., surtout exagérée dans les régions velues et aux oreilles. Aucun point n'est respecté, si ce n'est une portion de la grandeur d'un haricot, au milieu de la joue gauche.

L'éruption est limitée en arrière par la septième vertèbre cervicale; sur les côtés, par les clavicules; elle se prolonge en pointe jusqu'à la partie inférieure du sternum. Sa limite et diffuse et s'égrène en un semis de lésions miliaires semblables à celles qu'on trouve sur le corps.

Sur presque tout le reste du corps, on voit, disséminées, des lésions miliaires et lenticulaires, surtout abondantes aux *épaules*, aux *coudes*, au niveau du bord externe des *avant-bras*, à l'angle supéro-interne et inférieur des *omoplates*, aux *flancs*, aux *régions iliaques et hypogastrique*, ainsi qu'à la face antérieure de la *cuisse droite*.

Les *plus petites* de ces lésions sont constituées par une petite papule d'un jaune rosé, du volume d'une tête d'épingle, arrondie, à peines saillante, légèrement dure au toucher, et tranchant nettement tant par sa couleur que par sa consistance sur la peau saine voisine, très blanche et très fine. A la loupe, on voit que cette papule est hémisphérique, bien limitée, et que les plis de la peau se poursuivent à sa surface, où ils sont plutôt exagérés qu'abolis.

Le sommet des papules est surbaissé, mais n'est jamais ombiliqué; il est légèrement luisant. Dans les régions où elles sont en grand nombre, on a un toucher chagriné, analogue à celui que donne le lichen plan; mais non râpeux. Il est facile de constater que la dureté des papules est exclusivement due à la squame qui les coiffe et les constitue. Quelques papules sont cintrées par un poil, mais la plupart en sont dépourvues; souvent même, on voit le poil sortir immédiatement sur le bord de la papule.

Les papules *un peu plus grandes* atteignent le volume d'un grain de chènevis; elles sont recouvertes d'un épiderme épaissi qui desquame par le grattage en une écaille nacrée, un peu jaunâtre, molle et souple.

D'autres papules enfin atteignent le volume d'une *lentille;* elles sont dépourvues de leur squame et, par suite, un peu moins saillantes. On ne constate à leur niveau ni dureté, ni infiltration de la peau. Elles ont la même couleur rouge pâle jaunâtre; leur partie centrale, desquamée, présente un épiderme mince, satiné, plissé par les plis de flexion et desquamant en très minces lamelles nacrées; elles sont entourées par une collerette desquamative très régulière.

En quelques points, tels que la *cuisse droite* et l'*omoplate*, les lésions deviennent confluentes et forment des placards rougeâtres, squameux, mal limités, analogues à l'éruption faciale. *Sur le ventre, la squame qui surmonte certaines papules contient un poil enroulé.*

Au devant de chaque genou, sur la *rotule* et le *tendon rotulien*, existe un placard de la grandeur de la paume de la main, squameux, psoriasiforme, mal limité, mais sans lésions égrenées à la périphérie.

La *cuisse gauche* n'a presque rien; les *jambes* et les *pieds* n'ont rien.

Les *mains* présentent un épiderme épais, souple, très légèrement farineux; cet état, au dire du malade, aurait existé de tout temps. Sur la face dorsale des *doigts*, on observe de petits centres de desquamation lamellaire. Les *ongles* sont épais, durs, encore épaissis par l'hyperkératose sous-unguéale qui se traduit par une teinte un peu enfumée de la partie terminale des ongles. Au niveau des pouces, les deux tiers terminaux présentent une série de stries longitudinales, blanchâtres, rectilignes, qui

s'avancent plus ou moins loin, et sont dues à une infiltration d'air. Dans la zone enfermée, on trouve des flammèches hémorrhagiques noirâtres.

Sur différentes parties du corps, notamment dans la *région scapulaire supérieure*, on voit de petites lésions à caractère très spécial. Elles sont constituées par une petite croûte du volume d'une tête d'épingle à celui d'un grain de millet, et un peu au-dessus, circulaires, jaunes ou brunes, plates, dures, enchâssées dans la peau, très adhérentes. La croûte surmonte une petite élevure rouge, franchement inflammatoire, mais sans infiltration notable. Elle est quelquefois immédiatement entourée par une auréole blanche d'aspect pustuleux. En arrachant cette croûte, on voit qu'elle est de consistance molle et tenace ; on trouve au-dessous d'elle une ulcération un peu saignante ou recouverte d'une légère couche de pus. Certaines de ces croûtes sont tellement adhérentes que leur arrachement est impossible. Ces lésions sont évidemment dues à une petite eschare du derme ; elles se rapprochent, au point de vue pathogénique, de l'acné nécrotique ; mais au point de vue objectif, elles ressemblent surtout à des éclaboussures d'acide sulfurique sur la peau. Ces lésions forment de petits groupes sur les deux épaules. Deux lésions isolées, analogues, mais plus profondes, se trouvent : l'une, derrière l'*omoplate gauche*, l'autre sur le *bras droit*. Elles sont toutes à peu près de même âge et l'on ne voit aucune cicatrice ancienne due à ces lésions.

L'examen microscopique des croûtes arrachées a montré qu'elles sont constituées par une eschare dermique exactement comme dans l'acné nécrotique, bien que l'aspect clinique de la lésion soit sensiblement différent.

*Traitement.* — Arséniate de soude à l'intérieur. Pommade avec : vaseline 40 gr., résorcine 1 gr., goudron de hêtre 2 gr.

30 mars. Légère amélioration aux ongles, dont l'hyperkératose paraît vouloir diminuer.

Amélioration plus marquée sur le corps, surtout aux bras.

Les lésions sont affaissées et n'ont pas encore diminué d'étendue.

Même traitement.

---

## De la rareté, en Italie, du microsporum Audouini.

Par M. R. SABOURAUD.

Après les études nombreuses et les descriptions précises que nous avons données du *microsporum Audouini* de Gruby, après les clichés joints à l'atlas de notre livre: *Les trichophyties humaines* (1), les dessins et schémas joints à nos publications sur le même sujet, notre étonnement a été grand de voir mettre en doute ces affirmations par quelques hautes personnalités scientifiques dont la compétence histologique est hors de doute.

(1) Rueff, édit. (1894).

Frappé surtout de ce fait que tous ceux qui ont pu voir nos cultures et nos préparations se sont déclarés convaincus, tandis que ceux qui refusaient créance à nos résultats n'avaient jamais examiné nos préparations et ne nous en avaient jamais demandé, nous avons pensé à vérifier l'existence du *microsporum Audouini* hors de France. Une correspondance ébauchée avec M. le Dr Amedeo Marianelli de Florence, puis une correspondance plus suivie avec M. le professeur Mibelli de Parme semblent mettre hors de doute ce fait inattendu que la teigne à petites spores (qui cause à Paris les deux tiers de nos teignes tondantes), et le *microsporum Audouini*, son parasite, n'existent pas en Italie.

Nous avons envoyé à M. le professeur Mibelli des cultures et des préparations microscopiques de nos principaux types parasitaires différenciés ; enfin, des milliers de cheveux de la « teigne à petites spores » extraits par un procédé qui permet de vérifier à distance l'identité du parasite sur tous les cheveux d'une même tête.

Un enduit de collodion riciné très épais fut appliqué sur une tête malade. Cette calotte, enlevée d'une seule pièce par traction lente avec les doigts, fut envoyée à M. Mibelli portant tous les cheveux malades enlevés par elle.

Ces divers échantillons étudiés avec soin par M. le professeur Mibelli ont provoqué de sa part la réponse suivante qu'il nous permet très obligeamment de publier.

Nous nous excuserons sur notre fidélité de traducteur de ne pouvoir rien retrancher des éloges personnels qu'il nous décerne.

Cette lettre nous semble — par le nom et la compétence de son auteur — un document d'une extrême valeur dans cette question aujourd'hui si débattue de la mycologie parasitaire de l'homme.

Nous remercions bien sincèrement M. le professeur Mibelli de l'appui qu'il veut bien prêter aux idées que nous défendons.

*A M. le Dr R. Sabouraud, à Paris.*

Éminent Collègue,

Je vous suis bien obligé des envois gracieux que vous m'avez faits de préparations microscopiques, de cultures et d'autres matériaux d'études qui sont pour moi extrêmement précieux. Et je vous en suis d'autant plus obligé qu'ils me donnent l'occasion de résoudre une difficulté qui m'avait arrêté — et d'autres avant moi — d'autres qui ont passé outre en refusant d'accepter quelques-uns des faits que vous donniez comme certains et démontrés.

Vous savez sans doute que lors de vos premières publications tendant à démontrer la pluralité du trichophyton tonsurans, lorsque vous affirmiez l'existence de deux types différents de trichophyton l'un à petite, l'autre à grosse spore, je pus objecter que le volume plus ou moins grand des

spores ne pouvait être un moyen suffisant de différencier diverses espèces trichophytiques, puisqu'on pouvait sur un même malade trouver des spores grosses et petites. Depuis, j'ai cru devoir modifier cette façon de voir.

Tout d'abord, je dois confesser que depuis votre travail sur « une mycose innominée de l'homme », travail dans lequel vous démontrez que le trichophyton à petites spores n'est pas un trichophyton mais un champignon tout spécial : le *microsporum Audouini*, il m'a semblé qu'il me manquait un élément de conviction à cet égard, et sans retard, je me suis proposé de rechercher s'il existe aussi chez nous une mycose spéciale produite par ce champignon.

Depuis lors, les préparations que vous m'avez envoyées et celles que j'ai faites moi-même sur les matériaux que vous m'avez fournis, ainsi que les particularités de développement des cultures, que j'ai vérifiées sur les milieux nutritifs artificiels (gélose, mannite, peptone), m'ont fourni l'occasion d'étudier et d'observer des faits complètement nouveaux pour moi. En premier lieu, j'ai pu me convaincre que s'il est difficile de se prononcer sans de longues recherches sur les diverses espèces ou variétés de trichophyton (recherches dans lesquelles il serait absurde de négliger comme critérium de différenciation, les différences de volume des spores mycéliennes), il est par contre très facile de reconnaître que le champignon que vous avez récemment étudié et décrit sous la dénomination de « microsporum Audouini » est un champignon différent de toutes les variétés possibles de trichophyton.

La différence est si nette qu'elle saute aux yeux, de prime abord, au simple examen des cheveux malades. Ces cheveux : 1° sont beaucoup plus résistants que les cheveux trichophytiques à l'action de la potasse ; 2° ils sont entourés — non pénétrés — de myriades de spores et sont ainsi enveloppés comme d'un manchon qui les fait apparaître beaucoup plus gros qu'ils ne sont en réalité ; 3° ils sont entourés de spores extrêmement petites dont la petitesse est si évidente qu'il n'est nul besoin de recourir à une mensuration pour la constater.

Je vous ai dit que ces préparations me permettaient d'observer des faits absolument nœufs pour moi. En effet, je puis véritablement déclarer en toute sécurité que depuis onze ans que je m'occupais de dermatologie, n'ayant jamais négligé de faire l'examen microscopique de tous les malades atteints de trichophytie que j'ai vus, il ne m'est jamais arrivé d'observer quelque chose de semblable à ce que j'observe sur les cheveux malades que vous m'avez obligeamment envoyés.

Vous savez que votre envoi contenait plusieurs milliers de cheveux ; j'en ai examiné quelques dizaines et les ai trouvés entièrement identiques entre eux.

De même, la culture que j'ai obtenue des échantillons que vous m'avez envoyés de ce champignon se différencie nettement de toutes les cultures que j'ai pratiquées dans ces derniers mois en partant de vingt et un malades présentant des trichophyties de forme et de siège variable : cheveux, barbe, ongles, etc.

Pour cette raison également je crois pouvoir vous assurer que jusqu'ici

il ne m'a jamais été donné d'observer un seul cas de *cette mycose innominée de l'homme* que vous avez eu le mérite de différencier nettement des trichophyties.

Du reste, puisque je persévère dans mes recherches, peut-être, à l'avenir, en ayant clairement sous les yeux ce qu'il faut que je recherche, peut-être, dis-je, m'arrivera-t-il de rencontrer quelques cas de teigne spéciale, à moins qu'elle ne soit tout à fait étrangère à notre pays.

Je ne manquerai pas de vous informer du résultat de mes recherches, quel qu'il soit. En attendant, je saisis l'occasion de vous exprimer mes sentiments de profonde estime.

Votre très dévoué,

VITTORIO MIBELLI.

Parme, 15 avril 1895.

---

### Éruption d'antipyrine.

Par M. GASTOU.

J'ai l'honneur de vous présenter un malade qui a le corps et la face couverts de placards variant d'une pièce de 5 francs à 10 centim. de diamètre. Ces placards sont de formes variables, généralement circulaires. Ils siègent sur la face, au niveau des bosses frontales, sur le corps, disséminés en tous les points.

Leur couleur varie de la teinte vineuse ou purpurique au brun, et rappelle la teinte du purpura et celle du lichen ruber plan. Généralement dans les placards situés au cou, dans l'aisselle, sur les lombes et les cuisses, le centre est brun et la périphérie est violacée. La surface des placards est plissée légèrement et donne l'impression d'un soulèvement épidermique ou d'une fine desquamation ; du reste, sur le front et sur les bourses, ce soulèvement a formé une véritable vésicule qui a abouti à une exulcération. La pression n'efface pas les éléments, elle les atténue faiblement.

Il existe sur la verge des placards éruptifs simulant une balanite intense.

Les lèvres, les commissures labiales, la face interne des joues vers les commissures sont recouvertes d'un enduit véritablement pultacé, tel qu'on le voit quelquefois dans la stomatite accompagnant l'impétigo.

Cette éruption est survenue avec un prurit violent, actuellement calmé, une heure après l'ingestion d'un gramme environ d'antipyrine.

Le malade n'avait auparavant aucune affection cutanée ou générale.

*Le secrétaire*,

LOUIS WICKHAM.

# REVUE DES PUBLICATIONS PÉRIODIQUES

## REVUE DE DERMATOLOGIE

**Étude clinique sur l'acné et la séborrhée.** — Schütz. Klinisches über Acne und den seborrhoischen Zustand. (*Archiv f. Dermat. u. Syphilis*, 1895, t. XXX, p. 213.)

Dans le traitement local de l'acné et des états analogues le lavage pour enlever la graisse de la peau et dégager les orifices des glandes sébacées a joué de tout temps un rôle important. Dans ce but il faut conseiller aux malades de l'eau aussi chaude qu'ils peuvent la supporter ; elle a l'avantage de modifier la circulation et d'avoir une plus grande action dissolvante. Les meilleurs savons sont les savons de potasse, les préparations de savon mou, l'alcool de savon alcalin d'Hebra. Cet alcool doit être préféré parce qu'il ne contient pas d'éléments résineux et qu'on peut l'additionner facilement de substances antiseptiques (de thymol 2 p. 300 ; de solvéol 3 p. 200 ; de résorcine, etc.). On peut employer aussi avec avantage de légères solutions de carbonate de potasse (2 à 3 p. 100).

Il faut rejeter complètement l'emploi de savons solides ou liquides de glycérine. La glycérine ne convient sous aucune forme, même dans les proportions les plus minimes à une peau séborrhéique. Il importe d'éviter la décomposition du sébum de la peau en glycérine et en acides gras.

L'addition de glycérine favorise directement un commencement de rancidité au début. En outre, la glycérine est souvent impure, surtout dans les savons. Les éruptions d'impétigo après la vaccination avec la lymphe glycérinée montrent qu'il faut se méfier de la glycérine. Dans les lavages, il faut enlever le savon avec beaucoup d'eau et de l'eau souvent renouvelée. Les débris de savon irritent la peau, les résidus d'alcalis décomposent peut-être de nouveau le sébum de la peau en glycérine et en acides gras dans la transpiration et autres contaminations semblables de la peau. Par conséquent, il importe en terminant de faire un dernier lavage avec de l'eau additionnée d'un léger vinaigre de toilette, ou de vinaigre aromatique ou, ce qui est encore préférable, de faire une pulvérisation avec de l'eau contenant du suc de citron.

Toutefois, certains cas ne supportent ni l'eau, ni les savons. Plus on lave et plus la sécrétion sébacée augmente. Ces mêmes cas s'améliorent souvent très rapidement par des frictions quotidiennes avec des corps gras fixes frais (huile de coco, crème de lanoline, vaseline américaine).

Mais ces frictions ne sont elles-mêmes pas toujours tolérées ; dans ces cas l'auteur recommande la poudre suivante :

| | |
|---|---|
| Soufre dépuré..... | ⎫ |
| Sulfure de calcium..... | ⎬ ââ 25 gr. |
| Phosphate de chaux..... | ⎭ |

Cette formule est imitée d'un remède secret employé dans l'Allemagne du Sud, dont voici la composition :

| | |
|---|---|
| Fleur de soufre | 6 gr. |
| Foie de soufre | 1 gr. 3 |
| Brique pilée | 25 gr. |

L'auteur a remplacé avec avantage la brique pilée par le phosphate de chaux.

La poudre sulfureuse, mélangée à un peu d'eau et appliquée pendant la nuit sur des pustules acnéiques douloureuses, donne parfois des résultats remarquables. Les pustules se dessèchent et disparaissent en un à deux jours. Les autres parties du visage sont simplement poudrées. On peut aussi prendre à l'intérieur le remède secret, mais en très petite quantité.

Les savons aux amandes amères sont nuisibles dans l'acné. Leur parfum est dû à l'huile de mirban (nitrobenzol), carbure d'hydrogène très irritant, qui, comme le goudron, peut occasionner une acné médicamenteuse.

Il faut additionner de poudre les pommades afin d'obtenir des pâtes plus consistantes. Toutefois, en raison de la tendance à transpirer qui est si fréquente et pour éviter cette espèce de colle qui en résulte et qui est un excellent terrain pour les bacilles et les cocci, il faut s'abstenir d'amidon et en général de poudres végétales; on doit, au contraire, choisir des substances minérales, oxyde de zinc, talc, désinfectants pulvérulents, bismuth, etc.

Selon Schütz, il ne faut avoir recours à l'incision des pustules acnéiques que dans l'acné indurée à la période de suppuration. L'incision précoce des nodosités acnéiques isolées provoque des inflammations qui menacent le voisinage et occasionnent souvent de nouvelles suppurations des glandes sébacées. Il est préférable, dans ces cas, d'appliquer un emplâtre de gutta-percha phéniqué et mercuriel que l'on alterne avec des compresses chaudes imbibées d'une solution à 2 p. 100 de carbonate de potasse dépuré.

Quant aux furoncles, il faut les recouvrir aussitôt que possible d'emplâtre mercuriel, puis une fois le furoncle arrivé à maturité, le presser doucement, au besoin introduire, d'après la méthode de Lassar, une fine curette par l'orifice de perforation et après le raclage, désinfecter avec une solution de chlorure de zinc à 10 p. 100, puis recouvrir de nouveau avec l'emplâtre mercuriel. Dans les furoncles simples, une incision précoce n'avance pas la guérison, mais produit parfois des cicatrices difformes. Dans la furonculose provoquée par les cols et les manchettes, qui survient souvent chez les malades acnéiques, il faut avant tout combattre les causes d'irritation, et par suite conseiller des cols bas, rabattus, des manchettes courtes, supprimer l'amidon, et recommander la rasure et le lavage fréquent des régions velues atteintes.

Dans les kystes athéromateux des joues on obtient un très bon résultat par une simple injection dans la cavité kystique de teinture d'iode pure, au moyen de la seringue Pravaz.

En ce qui concerne la séborrhée et l'eczéma séborrhéique du cuir chevelu, on sait que le remède spécifique est la pommade de soufre et d'acide salicylique (environ 3 : 1 : 30). Il est rarement nécessaire d'avoir recours aux pommades d'acide pyrogallique, de résorcine et de soufre, de chrysarobine. Comme traitement consécutif, Schütz s'est bien trouvé de l'emploi de lotions quotidiennes avec des solutions de chlorhydrate de quinine, sans aucune pommade :

| | |
|---|---|
| Chlorhydrate de quinine | 3 à 5 gr. |
| Eau distillée | 100 gr. |
| Eau de laurier cerise | 20 gr. |
| Alcool rectifié | 50 à 100 gr. |

Le traitement de l'acné rosacée se fait d'après les mêmes principes que pour l'acné simple, avec cette seule différence qu'il faut tenir un très grand compte de l'état hyperhémique de la peau malade. Aussi importe-t-il essentiellement de rétablir la circulation locale plusieurs fois par jour. Dans ce but, on recommande, en France, l'application courte mais fréquente d'éponges imbibées d'eau chaude. La rougeur artérielle disparaît alors dans l'espace d'une heure. Si dans l'acnée rosacée il existe des pustules, on les touche légèrement avec le doigt imbibé de :

| | |
|---|---|
| Soufre précipité<br>Ammoniaque muriatique | ââ 1 gr. 2 |
| Alcool camphré | 2 gr. 4 |
| Vinaigre acétique<br>Liqueur de cuivre muriato-ammoniacale | ââ 4 gr. |
| Eau de laurier-cerise<br>Eau de rose | ââ 15 gr. |

Dans les cas où l'acné est entretenue par des troubles des voies digestives, surtout par des fermentations gastro-intestinales, l'auteur conseille tout particulièrement l'usage de la solution suivante :

| | |
|---|---|
| Thymol | 0,2 décigr. |
| Faites dissoudre dans esprit de vin rectifié... | 25 gr. |
| Ajoutez : eau distillée... | 150 gr. |

une cuillerée à soupe dans un verre d'eau, à 10 heures du matin et à 5 heures du soir.

L'auteur insiste ensuite beaucoup sur le régime auquel on doit soumettre les malades; il entre à cet égard dans les plus grands détails; c'est en effet là un des points les plus essentiels dans le traitement de certaines variétés d'acné.

En cas de constipation habituelle il prescrit, d'après Spender, les pilules suivantes :

| | |
|---|---|
| Extrait d'aloès socotrin | 5 décigr. |
| Sulfate de fer | 3 gr. |
| Extrait de belladone | 25 centigr. |
| Suc et racines de réglisse | q. s. |

pour 50 pilules.

De une à trois pilules chaque jour après le repas. A. Doyon.

**Des dermatonévroses et de leur traitement.** — Leloir. Ueber Dermatoneurosen und ihre Behandlung. (*Archiv f. Dermatologie u. Syphilis*, 1894, t. XXIX, p. 197.)

Sous le nom de dermatonévroses, l'auteur désigne toutes les maladies de la peau qui sont occasionnées par un trouble du système nerveux central, ganglionnaire ou périphérique. On peut les diviser en cinq classes :

1° Les dermatonévroses de la sensibilité pure, qui présentent comme seul et unique symptôme des phénomènes subjectifs, des troubles de la sensibilité de la peau. Ce sont : *a*) les différentes variétés d'hyperesthésie de la peau, avant tout le prurit, puis l'hyperesthésie au sens strict du mot, la dermalgie, l'hyperalgie, la paresthésie, etc.; *b*) les diverses espèces d'anesthésie de la peau.

2° Les dermatonévroses de la motilité pure, telles sont les affections de la peau d'origine nerveuse, caractérisées par un seul et unique symptôme : la contraction des fibres musculaires, principalement des muscles érecteurs des poils. Leur type est la peau ansérine.

3° Les angionévroses pures ou névroses vaso-motrices de la peau : affections de la peau d'origine nerveuse, caractérisées par des phénomènes qui proviennent de la dilatation ou de la contraction anormale des vaisseaux sanguins et des troubles de nutrition qui peuvent en être la conséquence. Ce sont certaines hyperhémies de la peau et érythèmes, certaines anémies de la peau, les syncopes locales des membres, quelques œdèmes de la peau, l'urticaire et certaines hémorrhagies cutanées.

4° Les dermatonévroses trophiques ou trophonévroses de la peau. On peut les diviser en deux groupes, suivant qu'on a affaire à une trophonévrose pure de la peau sans symptômes vaso-moteurs quelconques ou, au contraire, à une forme mixte, c'est-à-dire à une affection de la peau, d'origine nerveuse, dans laquelle les troubles vaso-moteurs, en connexion avec les troubles trophiques proprement dits, occasionnent l'altération de la peau. Cette classe comprend un très grand nombre de maladies, avec ou sans efflorescences. Ces dermatonévroses trophiques sont fréquemment liées à des altérations très rebelles et violentes de l'influence nerveuse. De ce nombre sont les érythèmes chroniques et les dermatites plus ou moins superficielles; certains eczémas; certaines variétés de lichen; certaines formes d'herpès, de pemphigus; certaines formes d'ecthyma; certaines ulcérations trophiques encore peu étudiées (le mal perforant); des états gangréneux : gangrène symétrique des membres, gangrène d'origine nerveuse, décubitus aigu, etc.; certains œdèmes, certains éléphantiasis; sclérèmes; sclérodermie (?), morphée (?), etc.; la lèpre du système nerveux; certaines formes d'ichtyose; certaines hyperkératoses et callosités; des troubles dans la pigmentation de la peau, augmentation et diminution du pigment, vitiligo.

5° Les dermatonévroses glandulaires, caractérisées par un trouble de la sécrétion glandulaire consécutif à un trouble fonctionnel du système nerveux. Ce sont : *a*) névroses des glandes sudoripares, telles que l'hyperidrose, l'anidrose (?), l'hématidrose (?); *b*) des névroses des glandes

sébacées, peut-être certaines variétés de l'acné rosée, certaines séborrhées; *c*) des névroses des follicules pileux et certaines variétés de canitie, d'alopécie, les formes trophonerveuses de la pelade; *d*) névroses du lit unguéal : nécrose des ongles, différentes déformations et altérations des ongles.

Quant au traitement, il importe avant tout d'empêcher le contact de l'air et des irritations extérieures, ainsi que le frottement et le grattage de la peau. Ce qui réussit le mieux dans ces cas, ce sont les pansements par occlusion avec des pâtes et des pommades étendues en couches épaisses sur de la toile; la gélatine recouverte d'ouate; les savons; les vernis et les emplâtres médicamenteux, etc.

Dans quelques cas de dermatonévrose très prurigineuse, les scarifications ou les piqûres avec une aiguille fine ont donné de bons résultats.

On a obtenu aussi quelques succès des dérivatifs : moxas, teinture d'iode, pulvérisations de chlorure d'éthyle ou de chloroforme sur la moelle et les cordons nerveux; il en a été de même de douches obliques tièdes sur le trajet de la colonne vertébrale.

De nombreux auteurs ont recommandé le courant galvanique et le courant induit dans le traitement des ulcères trophiques.

Duncan Bulkley, etc., ont conseillé le courant continu dans le traitement de la morphée et du vitiligo.

Leloir a guéri, au moyen de l'électrolyse, plusieurs cas de prurit de la peau, de prurit vulvaire et anal, qui avaient résisté à tous les autres traitements; mais c'est une méthode très douloureuse et qui ne peut s'appliquer qu'à des cas très localisés de prurit.

La faradisation ne lui a donné que des résultats très incertains.

Depuis environ deux ans, l'auteur a employé, avec un succès tout à fait inespéré, l'électricité statique dans à peu près 25 cas de prurit localisé ou généralisé très tenace qui avaient résisté à toute espèce de médication.

Quant au traitement interne, il comprend un très vaste domaine et il variera suivant chaque malade; mais la quinine, l'ergotine, l'iodure, le bromure de potassium, le bromure de camphre, etc., rendent parfois des services.

On voit combien ce traitement des dermatonévroses est difficile et variable, mais il a gagné en précision, en étendue, depuis qu'on a enfin reconnu que, dans bon nombre de cas, la peau doit être regardée comme le miroir du système nerveux. A. Doyon.

**Nature de l'eczéma.** — Breda. Das Ekzem und seine Natur. (*Archiv f. Dermatologie u. Syphilis*, 1894, t. XXIX, p. 179.)

Pour éviter les discussions inutiles, il importe d'établir d'une manière positive ce qu'on entend par eczéma.

Il faut séparer de l'eczéma les affections suivantes : l'érythrasma, l'eczéma marginé, la staphylococcie (Wickham), la maladie de Paget, la dysidrose, le mycosis fongoïde à sa première période, la tuberculose cutanée à toutes les périodes et de n'importe quelle forme, les différentes dermatites nerveuses, la kératodermie, en y comprenant la kératodermite

plus diffuse, l'eczématisation et la lichénification dans le sens où Besnier, Brocq et Jacquet entendent ces mots. L'eczéma séborrhéique d'Unna, qui peut survenir d'une manière aiguë (Vidal) et dans des régions dépourvues de glandes (prolabium de Dubreuilh) et qui, dans ses deux premières périodes, n'a rien de commun avec l'eczéma, comme on l'admet en général, ne se transforme jamais en séborrhée et ne s'accompagne que d'une très forte infiltration des glandes sébacées et sudoripares (Breda), semble mériter une explication à part.

Quand même on serait disposé à regarder l'eczéma comme une dermatite superficielle (enchidermatite), non contagieuse, à formes multiples, prurigineuse, le plus souvent chronique et ayant de la tendance à s'étendre, récidivant facilement sous l'influence de causes internes, ne laissant pas de cicatrices (Breda), l'auteur ne croit cependant pas qu'il y ait lieu de rejeter tout ce que les théories de l'herpétisme (Pidoux, Bazin) et de l'arthritisme nous ont enseigné. Les idées et les expérimentations de Gigot Suard et de Quinquaud (uricémie) sont bien plus séduisantes que la théorie des parasites.

Des dispositions héréditaires ou même acquises qui peu à peu augmentent de plus en plus, un certain état de vulnérabilité de la peau en soi et par rapport aux organes internes et à leurs produits, l'influence multiple des produits d'excrétion des divers organes de sécrétion, certains troubles dans leur action respective, enfin la biochimie et la physiologie permettent de comprendre l'étiologie de l'eczéma.

L'innervation joue un rôle très important dans la genèse d'un eczéma provoqué uniquement par des causes externes; cependant des irritants externes que l'on a fait agir sur la peau de différents individus, chez lesquels les diverses espèces d'innervation ont produit des troubles variés, ne sont pas à même de déterminer un eczéma; seules, des substances irritantes et déterminant de la rougeur et des vésications peuvent provoquer de l'eczéma chez les individus les plus différents.

Le traitement dérivatif ne donne qu'exceptionnellement de bons résultats dans l'eczéma. A. Doyon.

**Érythème polymorphe**. — Bosc. Étude sur deux cas d'une maladie générale infectieuse d'origine intestinale, caractérisée par un érythème polymorphe desquamatif généralisé, etc. (*Revue de médecine*, août 1894, p. 629.)

L'auteur résume dans le très long titre de son mémoire — qu'il faut continuer de la façon suivante : ..... caractérisée par un érythème polymorphe desquamatif généralisé, de la fièvre, une constipation opiniâtre, évoluant en rapport constant et par poussées successives et causée par un microorganisme voisin du coli-bacille, — la symptomatologie d'une affection dont il a observé 2 cas.

Dans le premier de ces cas, il s'agit d'un homme de 21 ans, soigné pour une prostatite suppurée, au cours de laquelle survint brusquement une éruption de taches érythémateuses généralisées, avec les caractères rappelés ci-dessus; mort au bout d'un mois.

Dans le deuxième, une femme de 20 ans fut prise des mêmes symptômes dans le cours d'une santé parfaite ; l'éruption revêtait le type scarlatiniforme ; guérison.

Ces faits sont d'interprétation très embarrassante, malgré les résultats positifs de l'examen bactériologique des organes (rate, prostate, sang du cœur) du premier malade et l'isolement d'un bacille capable de reproduire chez les animaux les principaux symptômes de la maladie, et en particulier un érythème très prononcé accompagné de fièvre. D'après l'auteur, il s'agit d'une auto-intoxication stercorémique consécutive à des troubles intestinaux. GEORGES THIBIERGE.

**Érythème strié.** — W. PETER. Erythema striatum. (*Dermatol. Zeitschrift*, 1894, t. I, p. 265.)

L'auteur a eu l'occasion d'observer plusieurs cas de cette affection. D'après l'histoire des malades, voici le complexus symptomatique : il s'agit de sujets jeunes, en général du sexe féminin, retardés dans leur développement. L'éruption de la peau, chez ces malades, était accompagnée de troubles plus ou moins caractérisés de l'état général. Les poussées éruptives étaient limitées à la face d'extension des mains et des pieds, aux bras et à la face. Il se développait dans ces régions, avec une sensation de brûlure, des rougeurs en forme de traînées, comme si elles étaient tracées avec une règle, qui souvent au bout de quelques heures devenaient humides et se recouvraient de croûtes. Après environ une semaine, ces rougeurs guérissaient en laissant une pigmentation de peu de durée, mais sans cicatrices. Il se produit ensuite des poussées successives dans d'autres points ou sur les mêmes points, la maladie totale dure de huit à dix semaines. Cependant il existe une grande tendance aux récidives, qui se produisent de préférence au printemps et à l'automne.

Il ne s'agit pas ici d'une maladie nouvelle mais d'une simple variété d'érythème multiforme, et comme, suivant les symptômes, on emploie la dénomination d'érythème annulaire, papuleux, bulleux, on est aussi autorisé, pour la forme décrite ci-dessus, à choisir la dénomination d'érythème strié. Cet érythème correspond au trajet des gros vaisseaux lymphatiques. A. DOYON.

**Esthiomène.** — W. DUBREUILH et P. BRAU. De l'esthiomène ou ulcère chronique de la vulve. (*Archives cliniques de Bordeaux*, décembre 1894, p. 533.)

Les auteurs, à propos de quatre observations personnelles de lésions présentant les caractères assignés par Huguier à l'esthiomène de la vulve, reprennent l'étude de cette affection.

Ils en admettent deux formes cliniques, la forme ulcéreuse qui pourrait être considérée comme le premier stade de la maladie, et la forme hypertrophique ou ulcéro-hypertrophique qui est la maladie arrivée à son complet développement, et rejettent les autres formes décrites par Huguier comme n'ayant pas une individualité suffisante ou se rapportant à des affections différentes de l'esthiomène.

Nous n'insisterons pas sur la description clinique donnée par Dubreuilh et Brau, description qui se rapproche beaucoup de celle de Huguier.

L'examen histologique montre un tissu conjonctif à fibres minces, enchevêtrées irrégulièrement, mêlé de cellules rondes abondantes, dans lequel la recherche des microbes pathogènes donne des résultats négatifs.

Le point le plus important du mémoire que nous analysons est la discussion de la nature de l'esthiomène. Pour ces auteurs, l'esthiomène de la vulve peut être comparé à l'ulcère variqueux de la jambe ; il s'agit d'une ulcération chronique de la vulve, d'origine variable, entretenue par de mauvaises conditions locales et générales et accompagnée d'une lymphangite hyperplasique. On ne doit pas confondre l'esthiomène avec les épithéliomas, les syphilides et le lupus des organes génitaux, que Huguier avait englobés dans une description commune et que les auteurs récents croient constituer toute l'affection ; d'ailleurs le lupus de la vulve est très rare et peut-être même contestable. On doit donc conserver le nom d'esthiomène, lequel étymologiquement signifie ulcère rongeant, pour l'appliquer aux ulcères chroniques simples qui ne peuvent être rangés dans les épithéliomas et les syphilides.

Ainsi rajeunie et simplifiée, la question de l'esthiomène ne pourra manquer d'attirer l'attention des observateurs. GEORGES THIBIERGE.

**Hydroa vacciniforme.** — C. BŒCK. Vier Fälle von Hydroa vacciniforme, Bazin. (*Archiv. f. Dermatologie u. Syphilis*, 1894, t. I, p. 22.)

L'affection décrite par Bazin il y a plus de trente ans, et désignée par lui sous le nom d'hydroa vacciniforme, était jusqu'à ces derniers temps une maladie non seulement « négligée », mais tout à fait oubliée. Ce n'est qu'à partir de 1888 que Jonathan Hutchinson l'a décrite de nouveau à plusieurs reprises sous le nom de « *summereruption* », et a ainsi appelé l'attention sur une éruption intéressante à plusieurs points de vue. En dépit des publications d'Hutchinson, Handford, Jamiesson, Berliner, Buri et Broes van Dort, les cas connus jusqu'à ce jour sont assez rares, et de nouvelles observations sont certainement très désirables. Et cela d'autant plus que la maladie, en somme très typique, peut présenter cependant des caractères assez variables suivant son plus ou moins d'intensité, son extension plus ou moins grande. Bien que dans la plupart des cas ce soit une maladie plus gênante que dangereuse, elle peut être parfois assez sérieuse, comme l'indiquent quelques-unes des planches présentées par Hutchinson au Congrès de Berlin et au Congrès dermatologique de Vienne.

L'auteur rapporte ensuite quatre cas de cette affection, les trois premiers très typiques :

*Cas I.* — Il s'agit d'un garçon de 9 ans chez lequel la maladie s'était manifestée trois étés de suite. Actuellement elle apparaît symétriquement sur les deux joues, atteint très légèrement le front, mais avant tout les bords et la face antérieure des deux oreilles. Elle se présente sous forme de vésicules profondément situées, et de petites bulles dont la grosseur varie de celle d'une pointe d'aiguille à celle d'un pois et même

davantage. Sur la face dorsale de la main droite, quelques lésions ayant à peine la grosseur d'une tête d'aiguille. Sur les régions indiquées ci-dessus il y a en outre de nombreuses cicatrices plus ou moins étendues, en partie assez profondes, laissées par les éruptions antérieures.

Comme traitement, Bœck prescrivit seulement des lavages, deux fois par jour, avec un mélange à parties égales d'eau phéniquée et d'eau blanche, suivis d'application de poudre. Onze jours après, l'exanthème des joues avait complètement disparu, et il ne restait que des cicatrices peu profondes, recouvertes d'épiderme.

*Cas II.* — Garçon de 3 ans et demi. La première éruption aurait eu lieu deux ans auparavant, lorsque l'enfant fut porté à l'air libre au printemps pour la première fois. Il se produisit alors sur le nez et les joues, ainsi que sur la face d'extension des avant-bras et la face dorsale des mains, une éruption de papules et de vésicules qui se desséchèrent en croûtes, et après leur chute laissèrent des cicatrices. L'éruption est revenue au printemps et l'été de l'année précédente, et cette année aussi, à la même époque, lorsque l'enfant a été exposé à l'air. Actuellement, l'éruption existe sur le nez, les joues, les oreilles et la face dorsale des mains. Au centre de quelques-unes de ces efflorescences se voient par transparence des points violets, des vaisseaux dilatés et de petites hémorrhagies profondes, exactement comme on peut l'observer dans certains cas d'acné frontale et nécrobiotique.

L'auteur, après avoir décrit ces deux autres cas, ajoute quelques remarques concernant le processus de cette affection. Il survient brusquement dans des régions nettement limitées de la peau une exsudation abondante qui infiltre tout particulièrement l'épiderme, ainsi qu'une partie du derme sous-jacent. Le résultat est la formation de papules et d'élevures papuleuses, ou même immédiatement de bulles pâles, blanchâtres, demi-transparentes, de la grosseur d'une tête d'aiguille à celle d'un pois et même davantage, toutes efflorescences très dures. Le derme participe dès le début au processus morbide, ainsi que le démontre la présence de petits points rouge violet, visibles au fond des efflorescences, et dus à des vaisseaux papillaires dilatés ou à de petites hémorrhagies. Le processus aboutit ici à une gangrène sèche de la peau, tout comme dans l'acné nécrobiotique.

Mais ce qui est intéressant, c'est le rôle étiologique évident de la lumière du jour. On ne saurait actuellement dire si cette action a lieu directement sur les cellules de la peau par l'intermédiaire des nerfs cutanés; toutefois, le fait que non seulement l'épiderme, mais en même temps le derme réagissent immédiatement, même par une forte dilatation des vaisseaux et par des hémorrhagies, paraît venir à l'appui de l'intervention directe des nerfs.

A. Doyon.

**Leucoplasie buccale.** — W. Lewin. Leukoplatia buccalis. (*Berl. klin. Wochenschrift*, 1894, p. 911).

Bien que d'après Schwimmer, la syphilis ne saurait jouer un rôle dans l'étiologie de la leucoplasie buccale, et que par suite il déconseille tout

traitement mercuriel, voici un cas qui, selon l'auteur, autorise une autre interprétation.

Femme de 62 ans. Sur la langue, deux plaques jaune gris situées presque parallèlement sur les bords. Elles occupaient à peu près le tiers moyen de l'organe, étaient de forme ovale allongée, et avaient une longueur d'environ 4 centim. Sur la muqueuse avoisinante, plaques irrégulières analogues.

Plusieurs années auparavant, l'auteur avait traité cette malade pour un psoriasis palmaire. Actuellement, cette femme est atteinte de psoriasis.

D'après les renseignements recueillis auprès de la malade, Lewin n'est pas éloigné de croire qu'elle a été contaminée par son mari.

L'iodure de potassium n'ayant donné aucun résultat, l'auteur prescrivit une cure de frictions ; sous leur influence, les plaques de psoriasis disparurent en laissant des pigmentations brunes ; il en fut de même des plaques de la langue.

A. Doyon.

**Leucokératose buccale.** — R. Stanziale. Nota istologica sulla leucokeratosi buccale (psoriasi buccale). (*Giornale italiano delle malattie veneree e della pelle*, décembre 1894, p. 538.)

Stanziale a examiné des taches de leucokératose linguale provenant de quatre malades.

Il a constaté l'épaississement notable de la couche cornée de la muqueuse, à la partie inférieure de laquelle quelques cellules sont nucléées et, parmi elles, certaines renferment des granulations d'éléidine ; la couche granuleuse est encore relativement plus hypertrophiée et est, en quelques points, formée de six et sept couches de cellules ; le corps muqueux est d'une façon générale légèrement aminci. A la limite des taches de leucokératose, les lésions s'arrêtent brusquement ou à peu près. Dans le derme, on trouve, au niveau des plaques malades, une légère infiltration de petites cellules, disséminées irrégulièrement en plus ou moins grande quantité, ou réunies en petits amas, surtout accusée autour des vaisseaux.

Dans tous les cas, sur quelques préparations, il existait un petit nombre d'éléments de dimensions et de formes variées, ovoïdes, arrondis, piriformes ou irréguliers, formés d'une membrane réfringente à double contour, et contenant une substance homogène, ou finement granuleuse, occupant toute la cavité ou limitée à une partie de son étendue ; ces éléments sont parfois réduits à une paroi vide, ou renfermant un corps plus ou moins ovoïde, opaque dans toute son étendue.

Ces éléments, qui s'observent sur les pièces fraîches et sur les coupes après durcissement, sont identiques à ceux que l'on rencontre dans diverses tumeurs épithéliales ; Stanziale déclare qu'il ne peut donner une explication satisfaisante de leur nature.

Pour lui, comme pour Leloir dont il confirme la description, la leucokératose est, au début, une affection à type hyperkératinisant.

Georges Thibierge.

**Lymphangiome.** — Bourgsdorf. Un cas de lymphangiome simple des bourses. (*Wratsch*, 1894, nos 33, 34, p. 903 et 933.)

Un homme de 31 ans, Perse, est entré dans le service du professeur Gué pour une éruption des bourses. Cette éruption est constiutée par un grand nombre de nodules disséminés, grisâtres, élastiques, indolores à la palpation, coniques ou aplatis, des dimensions d'une tête d'épingle à celle d'une lentille. Ils prédominent sur la face antérieure des bourses et siègent surtout sur le sommet des plis de la peau. A la pression, le contenu de ces formations est chassé dans les tissus sous-jacents et reparaît dès que la pression cesse. Nulle part on ne trouvait de traces de rupture de ces vésicules. Il ne s'agissait pas d'éruption d'herpès génital, car celui-ci siège rarement aux bourses ; l'éruption est plus confluente ; les vésicules se rompent facilement. On ne trouvait pas non plus des caractères qui pourraient faire songer à du zona, ni au pemphigus, ni enfin à l'eczéma. Non seulement il n'y avait pas trace d'ulcérations, de vésicules rompues, mais il fallait faire un certain effort pour traverser la peau qui couvrait ces vésicules (pour examiner le contenu) ; mais dès que la piqûre fut faite, il s'en écoula un liquide jaunâtre transparent et en quantité telle qu'au bout de trois minutes on en recueillit un tube à essai ; en même temps les vésicules voisines s'affaissèrent légèrement. Le liquide ainsi recueilli était de réaction faiblement alcaline, et s'est bientôt pris en une masse gélatiniforme.

D'après le malade, son éruption s'est montrée à l'âge de 8 ans ; depuis elle n'est presque pas modifiée, ne le gêne pas. Deux ou trois fois par an, sans cause connue, les vésicules se rompent et laissent écouler un liquide analogue à celui que l'auteur a obtenu par la piqûre, mais en quantité beaucoup plus abondante.

Le reste de la peau des bourses est normal. Rien non plus à signaler sur les autres points de la surface cutanée, ni sur les muqueuses, les ganglions, ni dans aucun des viscères. (L'examen histologique de la peau atteinte n'a pu être fait.) S. Broïdo.

**Parasites animaux.** — W. Dubreuilh. Les diptères cuticoles chez l'homme. (*Archives de médecine expérimentale*, mars 1894, p. 328.)

Revue générale très complète sur cette question de pathologie exotique dont les documents, d'ailleurs souvent incomplets, sont disséminés dans des recueils peu répandus. Georges Thibierge.

— P. Gradenigo. Sopra un caso di dermatobia noxialis in un bambino lattante. (*Atti del R. Istituto Veneto di scienze, lettere ed arti*, t. V, 1893-1894.)

Enfant de trois mois, ramené depuis peu du Brésil. Il y a vingt-cinq jours, apparition sans cause connue d'un gonflement énorme de la paupière supérieure gauche et des tissus voisins, qui avait augmenté surtout dans les derniers jours de la traversée.

Paupière supérieure chaude, assez douloureuse, de coloration rouge livide, recouvrant la paupière inférieure; la tuméfaction s'étendait profondément, occupant tout l'espace périoculaire, limitée en haut et en dehors par le bord osseux de l'orbite. Sur cette tuméfaction, deux petits orifices mesurant moins de 2 millim. de large, l'un en dehors du conduit lacrymal supérieur, l'autre à la partie moyenne du ligament palpébral interne. De ces orifices sortait une sorte de cylindre de coloration claire, à extrémité lisse convexe, légèrement pigmentée, qui au plus léger attouchement rentrait dans l'orifice. La traction amena hors de l'orifice interne un corps ayant l'aspect d'un fil de 4 centim. de longueur, qui se cassa; on put extraire le reste de l'animal par la simple pression du doigt. Le parasite contenu dans l'autre trajet fut extrait en entier par incision de la paupière ; il formait une masse ovoïde allongée, de 14 à 15 millim., de coloration cendré clair, tachetée de jaune à son extrémité faciale, gris obscur à la partie supérieure du thorax, d'un bleu brillant sur l'abdomen. Au microscope, on constatait sur la face, munie de mandibules, quelques poils latéraux, et sur le thorax douze anneaux ou couronnes de crochets résistants, de coloration foncée. L'enfant guérit rapidement à la suite de lavages antiseptiques. GEORGES THIBIERGE.

**Pied de Madura.** — H. VINCENT. Étude sur le parasite du « pied de Madura ». (*Annales de l'Institut Pasteur*, 1894, n° 3, p. 129.)

Vincent reprend dans ce mémoire l'étude du parasite qu'il a rencontré dans un fait dont il a publié la relation avec Gémy dans le numéro de mai 1892 des *Annales de Dermatologie*, sous le nom d'affection parasitaire du pied non encore décrite (variété de pied de Madura ?) : il considère aujourd'hui ce fait comme un cas net de pied de Madura.

Ce parasite, qui forme dans les lésions des grumeaux ressemblant beaucoup aux granulations de l'actinomycose, est constitué par des filaments droits ou flexueux pourvus de ramifications; en raison de ces caractères, Vincent le dénomme Streptothrix Maduræ ; ses rameaux très grêles offrent, à la périphérie des bouquets, et dans les points qui n'ont pas été trop dissociés par frottement, une disposition manifestement rayonnée, comme dans l'actinomycose, mais différant de celle-ci par l'absence des formes en crosse et en massue.

Les milieux les plus favorables pour la culture du parasite sont les infusions végétales non neutralisées et par conséquent légèrement acides (foin, paille, légumes), où il forme, à partir du quatrième ou du cinquième jour, de petits flocons blanc grisâtre dont la plupart touchent au fond du ballon.

Il donne sur la gélatine ordinaire une culture blanche peu abondante, se cultive mieux sur la gélatine préparée avec une infusion de foin ou de pomme de terre, ne liquéfie pas la gélatine, cultive assez mal sur la gélose ordinaire; sur la pomme de terre, il forme dès le cinquième jour de petites éminences incolores ou blanchâtres se réunissant plus tard en végétations mamelonnées ou mûriformes. Ce microbe est uniquement aérobie.

Il se colore très bien par les dérivés basiques d'aniline, se teinte plus faiblement par la safranine, l'éosine, prend la coloration de Gram ou celle de Weigert, prend une teinte violette par l'hématoxyline.

Les inoculations au lapin, au cobaye, à la souris, au chat ont été négatives.

L'examen microscopique des lésions montre la présence de nodules, ou mieux de tubercules, renfermant à leur centre un bloc mycélien, constitué par un épais feutrage ; les nodules sont formés de cellules embryonnaires avec quelques cellules fusiformes et de très rares cellules géantes, sans zone vitrifiée ou calcaire comme dans l'actinomycose ; les nodules sont sillonnés de nombreux capillaires à parois embryonnaires, et qui se rompent parfois dans le nodule en laissant les foyers d'infiltration hémorrhagique souvent très étendus. A un fort grossissement, on voit, dans le tissu qui confine à la périphérie du parasite, des striations à direction uniformément excentrique ou radiée ; cette couche radiée a une épaisseur de 15 à 25 μ, est parsemée de très nombreuses cellules leucocytaires plus abondantes à la périphérie de la couche que vers son centre ; cette apparence striée semble due à la dégénérescence des nombreux filaments périphériques du streptothrix sur lesquels les matières colorantes n'ont plus de prise.

Vincent différencie ce parasite de l'actinomyces par de nombreux caractères tirés des cultures comparatives qu'il en a faites.

On voit que les recherches de Vincent donnent des résultats assez différents de ceux des auteurs qui ont étudié précédemment le pied de Madura. Reste à savoir si ce même parasite est l'agent pathogène des différentes formes du pied de Madura et si le cas observé par Vincent est bien réellement identique à ceux qu'on rencontre dans l'Inde.

GEORGES THIBIERGE.

**Pied de Madura.** — LE DANTEC. Étude bactériologique sur le « pied de Madura » du Sénégal (variété truffoïde). (*Archives de médecine navale et coloniale*, décembre 1894, p. 447.)

L'auteur a eu l'occasion d'examiner un « pied de Madura », amputé cinq ans après son début, chez un sujet originaire des environs de Podor : ce pied présentait de nombreux cratères par lesquels sortaient de temps en temps des grains noirs en forme de fraise, dont la grosseur variait du volume de grains de plomb de chasse à celui d'un pois.

Ces grains, insolubles dans la potasse et dans l'acide chlorhydrique, se dissolvaient à chaud dans l'acide azotique en colorant le liquipe en jaune rouge et paraissaient, à l'examen microscopique, formés de blocs amorphes d'aspect brun jaunâtre ; on y voyait de petits flocons intimement unis aux granulations mélaniques et formés d'amas de petits bacilles, non disposés en chaînettes, avec quelques formes en coccus.

Ces bacilles ne cultivaient pas directement sur milieux solides ; mais, après plusieurs passages en milieu liquide, ils cultivaient sur agar, formant des colonies d'abord grisâtres, puis bientôt rouges, couleur de rouille, formées de bacilles courts (3-4 μ) sans ramifications ; dans le bouillon, ils

se fragmentent et rappellent l'aspect des strepto-bacilles. Ce bacille diffère de celui rencontré par Vincent dans un cas de pied de Madura, de la variété pâte, par l'absence de culture sur la pomme de terre, le chou, la carotte et le bouillon de foin. Il n'est pas pathogène pour le lapin ni pour le cobaye.

Le Dantec fait remarquer que le pied de Madura n'est pas spécial à l'Inde, qu'on l'a rencontré à la Réunion (Collas), au Chili (Layet), en Sénégambie (Béranger-Féraud), en Amérique (Kemper), en Italie (Bassini), en Algérie (Gémy et Vincent). Dans l'Inde, on en observe deux variétés : mélanique, jaune paille, et peut-être une troisième, la rouge, qui semblent dues chacune à un parasite spécial ; peut-être même le microbe de la variété noire n'est-il pas le même dans toutes les contrées du globe.

GEORGES THIBIERGE.

**Pityriasis rosé.** — M. ORO et L. MOSCA. — Sulla pityriasis rosea di Gibert; ricerche cliniche, anatomo-patologiche, batteriologiche e sperimentali. (*Commentario clinico delle malattie cutanee e genito-uriniare*, 1893, p. 118 et 207 ; 1894, p. 98.)

Les auteurs résument l'histoire clinique du pityriasis rosé dont ils rapportent onze observations personnelles. La partie la plus intéressante de leur mémoire a trait à l'anatomie pathologique de cette affection.

Ils ont constaté une desquamation prononcée de la couche cornée, avec état normal de la couche granuleuse. Dans le corps muqueux, quelques cellules présentent une certaine rétraction du protoplasma autour du noyau, et par place le noyau lui-même est déformé et devient semi-lunaire ; dans d'autres cellules, le noyau est gonflé, transparent, vésiculeux. Dans le derme, dilatation modérée des vaisseaux des papilles et des vaisseaux superficiels, avec migration de cellules embryonnaires au voisinage des vaisseaux et dans les mailles du tissu cellulaire des papilles et des couches superficielles du derme ; dans les couches profondes, mêmes lésions mais moins accusées. A la période de régression des éléments, à peine quelques traces de desquamation de la couche cornée et éléments embryonnaires assez rares. Les terminaisons nerveuses ne présentent aucune altération.

L'étude bactériologique des squames a permis aux auteurs de constater la présence du bacillus subtilis, du staphylocoque doré et du streptocoque pyogène ; mais ils n'ont trouvé aucun micro-organisme propre à la maladie ni dans les squames, ni dans le sang. Ils concluent de ces recherches que le pityriasis rosé doit être considéré comme un pseudo-exanthème.

GEORGES THIBIERGE.

**Pityriasis versicolore.** — L. LEISTIKOW. Zur Behandlung der Pityriasis versicolor. (*Monatshefte f. prak. Dermatologie*, 1895, t. XX, p. 158.)

L'auteur a employé, après Tommasoli, pendant longtemps et avec succès, le soufre précipité sous forme de poudre. Peut-être faut-il attribuer son action à l'acide sulfureux qui se forme sur la peau. La pensée lui vint alors tout naturellement d'employer cet acide sur la peau et se rappelant

que Unna, à l'occasion de ses recherches sur la lanoline, avait trouvé que la solution de bisulfate de chaux incorporée dans une pommade de lanoline développait de l'acide sulfureux sur la peau, il prescrivit, dans le pityriasis versicolore, la pommade suivante :

| | |
|---|---|
| Lanoline..... | 10 part. |
| Vaseline..... | 20 — |
| Solution de bisulfite de calcium..... | 40 à 60 — |

Les résultats furent très satisfaisants. Depuis deux ans, Leistikow a remplacé la lanoline par l'adeps lanæ. Dans tous les cas de pityriasis versicolore, il conseille actuellement la pommade suivante :

| | |
|---|---|
| Solution de bisulfite de calcium..... | 60 gr. |
| Adeps lanæ, vaseline, ââ..... | 20 — |

Pour éviter les récidives, il recommande aux malades des savonnages une fois chaque semaine, pendant un à deux mois, avec le savon de quinine.

A. Doyon.

**Pityriasis rubra.** — W. Peter. Ueber Pityriasis rubra und die Beziehungen zwischen Hautkrankheiten und Pseudoleukaemie. (*Dermatol. Zeitschrift*, 1894, t. I, p. 345.)

Déjà, en 1883, v. Rinecker a montré que, dans le pityriasis rubra, la cause de l'anomalie de kératinisation tenait très probablement à un trouble général de la nutrition ; dans plusieurs cas, on a trouvé à l'autopsie la diathèse tuberculeuse.

Plus récemment, Jadassohn a, dans trois cas qu'il a observés, rencontré deux fois la tuberculose des ganglions lymphatiques et des organes internes ; sur les 16 cas consignés dans la science, dont 7 furent autopsiés, 6 étaient compliqués de tuberculose.

L'auteur rapporte un cas de pityriasis rubra qu'il a observé dans l'été de 1892, chez un homme de 42 ans, à l'hôpital de Friedrichshain. En dehors des lésions de la peau, il existait, avec une élévation de la température, une hypertrophie légère du foie et de la rate. Mais le symptôme le plus frappant était une augmentation brusque et rapide des ganglions axillaires et inguinaux légèrement hypertrophiés dès le début. Les ganglions axillaires atteignaient la grosseur d'une pomme, les ganglions sous-maxillaires commençaient à participer à l'hyperplasie. La tuméfaction énorme et rapide des ganglions, la présence d'une tumeur de la rate et l'état normal du sang faisant soupçonner une pseudo-leucémie, on prescrivit une solution d'arsénite de potasse qui amena promptement le retour de la température à l'état normal et une diminution rapide du volume des ganglions. Mais l'état s'aggrava de nouveau et le malade succomba quelques semaines plus tard dans un collapsus subit.

L'autopsie confirma le diagnostic de pseudo-leucémie. L'examen microscopique de la rate, des ganglions lymphatiques et des fragments de peau excisés dans différentes régions donna à peu près les mêmes résultats que ceux déjà obtenus par H. v. Hebra, Tommasoli, Elsenberg, Petrini et Jadassohn dans le pityriasis rubra. Quelques différences s'expliquent par

les phases diverses dans lesquelles on observait la maladie et par des phénomènes secondaires plus ou moins caractérisés.

On a été obligé, d'après les données cliniques et les résultats de l'autopsie, de rejeter tout rapport entre la tuberculose et le pityriasis rubra, tout au moins en ce sens que la tuberculose en tant que tuberculose serait une cause de la maladie de la peau ; néanmoins l'hypothèse de v. Rinecker est encore admissible, à savoir que des états cachectiques, occasionnés soit par la tuberculose, soit par d'autres maladies chroniques, seraient la cause du pityriasis rubra. Dans le cas actuel, on pouvait donc se demander si la pseudo-leucémie était une cause de ce genre.

Chez le malade dont il est ici question l'affection de la peau existait depuis longtemps et avait atteint sa plus grande intensité lorsque les ganglions lymphatiques se tuméfièrent rapidement.

Ce n'est que pendant le séjour du malade à l'hôpital que les ganglions axillaires commencèrent à se tuméfier subitement ; il en fut de même, bientôt après, des autres ganglions, de sorte que, avec une hypertrophie modérée de la rate et l'état normal du sang, on pensa à une pseudo-leucémie. Il semble donc impossible d'attribuer la maladie de la peau à cette pseudo-leucémie ou à une cachexie occasionnée par elle. Il reste à savoir si, au contraire, la maladie de la peau n'aurait pas favorisé l'apparition de la pseudo-leucémie. Un grand nombre d'observations analogues viennent à l'appui de cette manière de voir.

Epstein, Falkenthal et Meyer ont trouvé l'engorgement primaire des ganglions dans la pseudo-leucémie consécutivement à la carie des molaires ; Westphal, après des processus ulcéreux des amygdales, la suppuration de l'oreille moyenne, de la mâchoire inférieure ; Mosler admet comme point de départ la diphtérie du pharynx ; Ponfick, un abcès de l'amygdale avec engorgement des ganglions cervicaux régionaux. On peut se demander s'il existe un rapport entre une adénite amenée par irritation et l'engorgement pseudo-leucémique des ganglions. E. Wagner, dans trois cas d'anémie lymphatique accompagnés de prurigo, regarde ce rapport comme invraisemblable, parce que, dans ses cas, tous les ganglions lymphatiques dans la sphère desquels il existait du prurigo n'étaient pas envahis, et qu'il existait en outre une tuméfaction des ganglions lymphatiques des cavités du corps ainsi que des néoplasmes analogues dans la rate et dans le foie. Arning a signalé la coexistence du prurigo et de la pseudo-leucémie, tandis que Joseph regarde une éruption semblable à du prurigo qu'il a observée dans la maladie d'Hodgkin comme la suite d'une maladie générale, comme une forme spéciale de pseudo-leucémie de la peau et considère les cas de Wagner comme identiques au sien.

L'examen microscopique des papules serait le meilleur moyen de décider si cette hypothèse est juste ; Wagner dit que, dans les papules de prurigo et les néoplasmes ganglionnaires lymphatiques, il ne saurait être question d'une grande concordance à aucun point de vue. La difficulté est ici de décider si, en cas de coïncidence des deux maladies, le prurigo ou la pseudo-leucémie constitue le symptôme primaire. Mais l'auteur est d'autant plus disposé à regarder la maladie de la peau, en d'autres termes l'engorgement ganglionnaire qu'elle détermine comme la cause déterminante de

la pseudo-leucémie, qu'on a observé d'autres maladies de la peau, coexistant avec des engorgements ganglionnaires chroniques, comme un symptôme initial de la pseudo-leucémie. V. Reclinghausen a observé un cas de lichen ruber compliqué de pseudo-leucémie.

Comme Biesiadecki, Hochsinger et Schiff l'ont établi pour la leucémie, des tumeurs de ce genre peuvent, dans la pseudo-leucémie, survenir dans la peau directement comme métastases ou comme symptôme partiel de la maladie, ainsi que cela résulte des faits observés et décrits par Arning, Joseph et Köbner. Ce sont ces cas qui ont été décrits en France sous le nom de lymphadénie de la peau.

Il ressort des faits ci-dessus que les dermatoses qui déterminent d'ordinaire des engorgements ganglionnaires chroniques, indolents, sans aucune tendance à la suppuration, comme le prurigo, le lichen ruber, le pityriasis rubra, jouent un rôle dans l'anamnèse de la pseudo-leucémie et que ces engorgements surviennent avant la maladie générale ou à son début. Dans quelles conditions ces symptômes bénins se transforment-ils en lymphosarcomes ? ce point restera obscur tant qu'on ne connaîtra pas la nature de la pseudo-leucémie.

De l'étude des cas où l'on rencontre simultanément des maladies de la peau et de la pseudo-leucémie, abstraction faite de ceux dans lesquels les dermatoses n'étaient qu'une complication accidentelle, on peut conclure qu'une maladie peut être aussi bien la cause que la conséquence de l'autre. En réalité, la pseudo-leucémie se joint aux maladies chroniques de la peau qui déterminent des engorgements ganglionnaires indolents, et en ce sens aussi à la syphilis ; tandis que, d'autre part, on peut trouver dans la peau, à la suite d'une pseudo-leucémie antérieure, des dépôts métastatiques de lympho-sarcomes. A. Doyon.

**Prurit.** — Arnstein. Prurit nerveux rebelle guéri par l'antipyrine. (*Gaz. Lekarska*, 1894, n° 48.)

I. — Une jeune femme de 28 ans avait depuis trois mois un prurit très intense, ayant débuté par les téguments des organes génitaux, puis généralisé à tout le corps. Sauf une légère endométrite cervicale, il n'y avait aucun trouble viscéral ; pas d'éruption. Les frictions, onguents, bains, le fer et l'arsenic n'ont produit aucun effet. L'antipyrine a immédiatement soulagé la malade, et après une semaine de traitement par ce médicament (les doses ne sont pas indiquées) le prurit cessa définitivement.

II. — Femme de 66 ans, atteinte de prurit sénile, rebelle à tout traitement. L'antipyrine, à dose de 3 gr. par jour, amena la guérison en quinze jours.

L'auteur a institué ce traitement en se basant sur la communication faite par Blaschka au Congrès des dermatologistes à Berlin, de 1891.

S. Broïdo.

**Prurigo de Hebra.** A. Neisser. — Ueber Hebras'che Prurigo. (*Med. Section der Schles. Gesellschaft f. Vaterl. Cultur.*)

Il s'agit d'une petite fille de 6 ans, présentant les symptômes très

typiques du prurigo de Hebra. Ce cas est particulièrement intéressant pour deux raisons. En premier lieu, il constitue une exception à la règle de Hebra que tous les prurigos commencent dans la première année, au plus tard dans la deuxième année de la vie. Or chez cet enfant le début de la maladie remonte à trois semaines, de plus les lésions actuelles sont associées à un « exanthème aigu » qu'il est impossible de définir maintenant, et qui était accompagné de fièvre. En second lieu, on peut, dans ce cas, démontrer très nettement le caractère ortié des papules de prurigo. Neisser soutient depuis longtemps que le prurigo ainsi que l'urticaire sont des névroses de la peau, dans lesquelles des troubles de la sensibilité (paresthésies) et des troubles vaso-moteurs existent simultanément. Entre les pomphi typiques de l'urticaire ordinaire et les petites efflorescences du prurigo, l'auteur signale les différences suivantes : les pomphi ont leur siège dans les couches profondes de la peau, tandis que dans les efflorescences du prurigo ainsi que dans le lichen urticatus ou strophulus des enfants il semble y avoir des lésions plus superficielles et inflammatoires.

Relativement à la localisation spéciale du prurigo, particulièrement à l'absence de lésions au niveau des articulations, Neisser repousse l'hypothèse d'Auspitz qui attribuait cet état à la non-existence des grosses racines de poils et des muscles érecteurs des poils correspondants, et par suite à l'absence de la peau ansérine. En effet, les papules de prurigo ne correspondent pas aux saillies provoquées par la contraction des érecteurs des poils, ce sont au contraire de toutes petites papules d'urticaire. Cependant Neisser place, lui aussi, dans la différence anatomique ci-dessus la raison de l'intégrité ou de la maladie des différentes parties de la peau. Il est naturel d'admettre que le nombre beaucoup plus considérable des nerfs et des vaisseaux dans les régions velues et pourvues de nombreux muscles de la peau, jouent un rôle dans les troubles de la sensibilité ainsi que dans les processus vaso-moteurs.

Enfin la règle de Hebra, que le prurigo est incurable, n'est pas exacte pour tous les cas. Au début de cette affection, le pronostic dépend beaucoup de soins attentifs et du traitement de l'enfant. A. Doyon.

**Traitement du psoriasis.** — Seifert. Ueber die Behandlung der Psoriasis mit grossen Dosen von Iodkalium, nebst Bemerkungen ueber die Iodwirkung. (*Archiv. f. Dermatologie u. syphilis*, 1894, t. XXVII, p. 323.)

Les observations de l'auteur datent de 1888 et comprennent en tout 13 cas de psoriasis traités par l'iodure de potassium, sept hommes et six femmes, tous vigoureux et bien constitués.

Sur ces 13 cas, il n'y a eu que 4 cas de guérison complète, trois femmes et un homme.

La durée du traitement a été en moyenne de sept semaines et les doses d'iodure de potassium ont varié de 344 à 850 gr.

Malheureusement, dans ces cas, on n'a pas fait attention au moment où la métamorphose régressive des efflorescences a commencé à se produire.

D'ordinaire la régression commence au bout de quatre ou cinq semaines.

Il résulte de la lecture des observations de l'auteur que ces doses héroïques d'iodure sont parfaitement tolérées; cette tolérance tient peut-être à ce que ces doses élevées ont une action diurétique et sont par suite plus rapidement éliminées que de petites doses qui sont sans action sur la diurèse.

L'auteur énumère ensuite les diverses manifestations de l'iodisme. Il n'a jamais observé de troubles nerveux aussi caractéristiques que ceux signalés par certains auteurs. Pour les manifestations cutanées de l'iodisme, il a adopté la classification de Brocq.

Il faut vraisemblablement rapporter à des troubles de circulation la manière dont se comporte la peau par rapport à l'iodure de potassium. L'action de l'iode sur le système vasculaire ressort aussi bien des expériences sur les animaux que de l'observation clinique (v. les études expérimentales de G. Sée). Dans tous les cas, l'auteur a toujours noté une augmentation de la fréquence du pouls à certains jours, dans plusieurs cas aussi une élévation de la température. Ces cas rentreraient dans la même catégorie que ceux bien connus de Malachowski dans lesquels la fièvre résultait incontestablement de l'action de l'iode.

Dans le traitement hospitalier, pendant la médication iodée prolongée à doses croissantes, on observera fréquemment une légère fièvre iodée, pourvu que l'on fasse très régulièrement des déterminations exactes de la température et qu'on note la fréquence du pouls.

A. Doyon.

**Psoriasis.** — Méneau. Médication du psoriasis par l'extrait du corps thyroïde. (*Journal de médecine de Bordeaux*, 1894, n° 23, p. 267.)

Méneau rapporte les observations de quatre cas de psoriasis traités à la clinique de Dubreuilh par l'ingestion de corps thyroïde (glande thyroïdienne en nature, ou extrait thyroïdien). Les résultats ont été nuls au point de vue de la lésion cutanée et il a fallu recourir aux traitements locaux classiques. Dans un cas, il s'est produit des troubles généraux (fièvre, nausées, diarrhée) à trois reprises différentes après l'ingestion du corps thyroïde en nature, et la malade a refusé de continuer le traitement.

Georges Thibierge.

**Sueurs des pieds.** — Neebe. Beitrag zur Behandlung der Schweissfüsse. (*Monatshefte f. prak. Dermatologie*, 1894, t. XVIII, p. 125.)

Les méthodes employées contre cette affection peuvent se répartir en quatre groupes :

1° L'emploi de chaussures favorisant l'évaporation de la sueur ; sous ce rapport les bottines de tissu méritent la préférence.

2° Les médicaments ayant une action siccative chimique;

*a*) L'alcool additionné de tanin, d'alun, de naphtol ;

*b*) Les substances suivantes sous forme de poudre : talc salicylé ; un mélange d'acide salicylique, d'alun et de talc ; d'amidon, de tanin et d'acide salicylique ; de l'acide pyrotartrique pulvérisé ; enfin le soufre ;

*c*) Une solution d'acide chromique de 5 à 10 p. 100.

*d*) Le chlorure de fer dans de la glycérine.

Parmi ces préparations, celles qui ont la vogue sont les badigeonnages avec l'acide chromique et la *Militärschweisspulver* (acide salycilique, amidon et talc) ; cette poudre a été très notablement améliorée par l'addition d'acide salicylique jusqu'à 50 p. 100 et par une addition de tanin, d'alun, etc.

3° Hebra regardait la desquamation complète de la couche cornée de la plante des pieds comme une condition *sine quâ non* de la guérison. Mais cette méthode était trop compliquée ; d'autre part, dans beaucoup de cas elle ne donnait pas de résultats.

4° L'auteur cite un remède dont la composition n'a pas été donnée et qui est connu sous le nom de *liquor antihidrorrhoïcus* (1), qui produirait la desquamation de la couche cornée d'une manière plus certaine et répond mieux à toutes les exigences de la pratique que la pommade diachylon de Hebra.

Des essais faits, pendant cinq ans, par le Dr Neebe avec de l'acide chlorhydrique ordinaire lui ont donné absolument les mêmes résultats que la liqueur ci-dessus.

Voici le procédé de l'auteur : si les pieds sont blessés et très délicats, principalement au début de la cure dans la saison chaude, il fait d'abord pendant huit à dix jours poudrer les *chaussettes avec la Militärschweisspulver*. Il fait prendre le soir un bain de pieds dans un vase en porcelaine ou en faïence dans lequel on verse l'acide chlorhydrique de manière à ce que la plante des pieds soit entièrement recouverte. La durée du bain est de dix minutes. Après le bain, on lave, dans un bain savonneux chaud, les pieds et surtout soigneusement les espaces interdigitaux. Si pendant le bain il survient des douleurs il faut interrompre immédiatement le bain et appliquer de la pommade sur les points douloureux jusqu'à complète guérison. On prescrit un bain deux fois chaque semaine, durant cinq à huit semaines ; ensuite plus rarement.

Pour les malades très impressionnables, on ajoutera 25 p. 100 d'eau, et après quelques bains on passe à l'acide chlorhydrique ordinaire non étendu.

Chez les malades qui trouvent cette méthode de bains trop compliquée, Neebe fait pratiquer chaque matin des badigeonnages sur la plante des pieds et dans les espaces interdigitaux, avec une solution alcoolique de nitrate d'argent à 10 p. 100, jusqu'à la chute complète de la couche cornée de ces parties.

Ce procédé lui a donné de meilleurs résultats que l'acide chromique.

A. Doyon.

(1) Cette liqueur serait, d'après l'ouvrage de MM. Hahn et E. D. J. Holfert sur les spécialités et les remèdes secrets, une solution de 25 p. 100 d'acide chlorhydrique avec 25 p. 100 d'alcool, environ 1 p. 100 de glycérine, une petite quantité de chloral et des traces de sel ammoniac. A. D.

**Trichorrhexie des cheveux.** — Menahem Hodara. Ueber die Trichorrhexis des Kopfhaares der Konstantinopeler Frauen (*Monatshefte. f. prakt. Dermatologie*, 1894.)

La trichorrhexie est une affection très répandue et de plus en plus fréquente chez les femmes et les filles de Constantinople. Elle est caractérisée : 1° par la production de petits points grisâtres très fins à l'extrémité du cheveu ; 2° par la division des cheveux en plusieurs fibres.

Ces petits points blancs sont moins volumineux et moins faciles à reconnaître que les nodosités de la trichorrhexie noueuse de la barbe que l'on observe si fréquemment en Europe, et qui, par contre, sont relativement rares à Constantinople. Habituellement, on compte de un à trois de ces points. Au niveau des parties atteintes, le cheveu se recourbe très légèrement et forme un angle aigu au sommet duquel se trouve la petite nodosité blanche. Le cheveu se casse en ce point très facilement, à la plus légère traction, ou même spontanément. La production de ces petites nodosités commence à la pointe du cheveu et s'étend ensuite du côté de la racine.

Le second symptôme de cette trichorrhexie est la division des cheveux; elle se produit de plusieurs manières. Le plus souvent, elle a lieu près de l'extrémité ; les cheveux se divisent en deux ou trois faisceaux plus ou moins volumineux, ou bien les divisions alternent de sorte que le cheveu ressemble à un arbre avec ses ramifications. D'autres fois, la division ne se produit qu'au niveau des petits points blancs ; on a encore observé d'autres modes de division. Sur les fibrilles divisées, on trouve fréquemment une, deux, et même plus, de ces petites nodosités. De même que ces dernières, on ne rencontre pas cette dilacération à plus de 10 à 12 centim. de l'extrémité libre du cheveu. Cette affection persiste pendant des années.

Jamais les cheveux ne tombent avec la racine, mais ils se cassent au niveau des nodosités, et comme il s'en forme de nouvelles, les cheveux se raccourcissent de plus en plus. L'auteur n'a jamais observé cette affection sur la barbe ou les cheveux de l'homme.

A l'examen microscopique, Menahem Hodara a toujours trouvé un petit bacille en forme de bâtonnet, à extrémités légèrement arrondies, long de 0,8 à 1,5 μ et large de 1/3 μ. Cet organisme est constamment entouré d'une zone claire de 1/2 μ de largeur, et d'une membrane colorée très délicate. Ce bacille a des formes de croissance très spéciales, intéressantes et caractéristiques ; on les rencontre réparties très irrégulièrement sur les cheveux ; elles sont très nombreuses et très variées. Au moyen de cultures, l'auteur a pu constater que toutes les productions qu'il a trouvées appartiennent bien aux différentes périodes de développement d'un seul et même organisme.

Les différentes variétés de cet organisme sont réparties sans régularité sur les cheveux atteints de trichorrhexie. On les trouve en plus grand nombre dans les parties dilacérées des cheveux, qui apparaissent, comme il a été dit, sous forme de petits points blancs.

L'auteur indique ensuite les différents procédés qu'il a employés pour obtenir des cultures pures du bacille de la trichorrhexie. Il propose de désigner ce micro-organisme sous le nom de « *bacillus multiformis trichor-*

*rhexidis* ». Menahem Hodara a fait avec ces bacilles des essais d'inoculation qui lui ont donné les résultats suivants : il a, avec une culture de ce bacille sur de la gélatine, préalablement liquéfiée, frotté les cheveux d'une jeune fille de 15 ans, notamment leur extrémité libre et en quelques points aussi des parties rapprochées de la racine, et au bout de trois jours on pouvait apercevoir çà et là sur les cheveux de très petits points grisâtres à peine reconnaissables. Au bout de six jours, on constatait au microscope, dans les parties où la petite nodosité était cliniquement distincte, que le cheveu était divisé en quelques fibrilles. L'auteur n'a trouvé sur les cheveux inoculés que les différentes formes du bacillus multiformis, et jamais la trace d'un autre champignon. D'après ce qui précède il faut donc admettre que la trichorrhexie en question est bien une maladie parasitaire, contagieuse.

Mais il reste à savoir si cette forme est identique à la maladie des cheveux connue en Europe sous le nom de trichorrhexie noueuse, et que jusqu'à présent on a observée dans la barbe. Mais les parties du cheveu situées entre deux nodosités sont irrégulièrement divisées ; tandis que dans la trichorrhexie noueuse cette portion du cheveu, celle qui se trouve entre les nodosités trichorrhexiques, ne serait pas modifiée, d'après la description de Kaposi. Menahem Hodara considère donc, pour le moment, ces deux affections comme distinctes l'une de l'autre. A. Doyon.

**Tuberculose de la peau.** — Doutrelepont. Beitrag zur Hauttuberculose. (*Archiv. f. Dermatologie und Syphilis*, 1894, t. XXIX, p. 211.)

L'auteur décrit un premier cas de tuberculose de la peau, dans lequel les symptômes cliniques portaient à diagnostiquer un mycosis fongoïde ou une sarcomatose de la peau.

I. Petite fille de 6 ans, bien portante jusqu'à il y a deux ans. A cette époque, elle eut la rougeole, l'éruption aurait envahi tout le corps, et c'est pendant cette période que la maladie actuelle se serait développée. La peau de la lèvre supérieure est transformée en une tumeur qui pénètre dans les fosses narines dont l'orifice est par suite presque complètement bouché ; la muqueuse de la lèvre est indemne, il en est de même de celle du nez. Tumeurs analogues sur le menton, la nuque, le tronc et les membres ; en tout 29 tumeurs de forme en général arrondie, nettement limitées, de volume variable ; les plus petites sont formées par une infiltration uniforme, circonscrite, lisse ; elles sont peu proéminantes tandis que les plus grosses font une saillie au-dessus de la peau environnante, paraissent ridées et sont recouvertes de croûtes ou de squames ; toutes ces tumeurs ont une surface lisse, seules celles ayant leur siège sur les mains présentaient après l'enlèvement des croûtes et des squames, une structure papillaire mal caractérisée.

Nulle part il n'existe d'ulcérations, de cicatrices ou de traces de papules à la surface des tumeurs ou dans leur voisinage.

Toutes ces tumeurs sont mobiles. Les ganglions lymphatiques sont presque partout peu engorgés et légèrement sensibles à la pression.

L'amygdale droite est hypertrophiée, la muqueuse buccale est du reste normale. Toux, mais sans expectoration ; la percussion et l'auscultation ne révelent rien d'anormal.

Pas d'antécédents héréditaires de tuberculose. Les injections de tuberculine, par la réaction locale qu'elles produisirent, permirent de reconnaître la nature du processus. L'examen histologique et l'inoculation de fragments de tumeur dans la chambre antérieure de l'œil de deux lapins, confirmèrent le diagnostic. Il se développa, en effet, autour du point injecté, une tumeur constituée par une infiltration de petites cellules, de cellules épithélioïdes et de cellules géantes ; très nombreux bacilles tuberculeux ; les poumons des deux animaux étaient aussi tuberculeux.

II. L'auteur décrit ensuite très en détail un cas de lupus hypertrophique compliqué de lymphangiome chez un homme de 29 ans.

III. Le troisième cas concerne un homme de 27 ans qui, quatre semaines après un coït, présenta un ulcère du sillon coronaire avec engorgement douloureux des ganglions inguinaux des deux côtés. L'ulcère guérit rapidement, il en fut de même du bubon du côté droit, tandis qu'il fallut inciser celui du côté gauche. Au début, la guérison parut suivre une marche favorable, mais ensuite la plaie résultant de l'incision ne guérit pas, les bords se transformèrent en ulcères qui s'étendirent de plus en plus, principalement sur la face antérieure de la cuisse, quelques proliférations avec surface papillaire. Il est facile de constater que les ulcères sont le résultat de la nécrose de papules plus volumineuses, ils ont une forme arrondie ou ovale ; entre eux se trouvent de minces brides cutanées.

Ces ulcères, à marche serpigineuse, avec cicatrices au centre, faisaient penser à la syphilis tertiaire, mais des injections de tuberculine déterminèrent une réaction locale ; de plus, l'examen histologique de fragments excisés montrent les signes de la tuberculose : cellules géantes entourées de cellules épithélioïdes et, tout autour de ces foyers, des amas de leucocytes. Quant aux bacilles tuberculeux, on ne les trouvait qu'en petit nombre et isolés.

Il ne s'agit pas dans ce cas d'un lupus, car l'auteur n'a jamais vu de granulations typiques, pas même dans les cicatrices ; au début, le processus tuberculeux évolua dans le tissu sous-cutané par l'intermédiaire duquel le derme a été infiltré, on a donc affaire ici à un scrofuloderme, à des gommes tuberculeuses. Comme le malade était d'ailleurs un homme sain, chez lequel on ne trouvait pas de symptômes de tuberculose, il faut admettre une tuberculose par inoculation dans laquelle les bacilles seraient arrivés dans la plaie du bubon. Mais comment cette infection a-t-elle pu se produire ? A ce sujet, on n'a pas de point de repère.

A. Doyon.

**Xérodermie pigmentaire.** — De Amicis. Zwei neue Fälle von Xeroderma pigmentosum in ein und derselben Familie. (*Berl. klin. Wochensch.*, 1894, p. 467.)

Il s'agit de deux frères, âgés l'un de 6 ans et l'autre de 4 ans, de parents sains. Le premier à l'âge de 8 mois, le second à un an présen-

tèrent, à la face, au cou, sur le dos des mains et sur le tiers inférieur de l'avant-bras, de nombreuses taches, les unes rougeâtres et télangiectasiques, d'autres en forme de lentille, pigmentées, d'autres encore un peu plus grandes, noir jaunâtre et noir foncé. En même temps, points atrophiés et cicatriciels, infiltration du bord palpébral, ectropion.

La peau est sèche, parcheminée, en desquamation. Chez le plus âgé de ces enfants, il survint, à l'âge de 5 ans, sur la face une éruption de tumeurs semblables à des champignons du volume d'un pois à celui d'une amande. En même temps le nez devint pointu et les ailes du nez s'atrophièrent ; chez le second, les mêmes symptômes se produisirent à l'âge de 3 ans.

En outre, les deux petits malades présentaient une augmentation notable des épiphyses des os des mains.

L'examen du sang et des tissus a été négatif relativement aux microbes. Les coupes des néoplasmes ont montré qu'ils consistaient en un tissu très vasculaire, avec traînées épithéliales disséminées qui se présentent comme des épithéliomes lobulaires ou tubuleux avec de nombreuses cellules en voie de dégénérescence. Il faut donc admettre qu'il s'agit dans ce cas d'une anomalie congénitale dans la nutrition de la peau, dont la pathogénèse est encore inconnue. A. Doyon.

**Xérodermie pigmentaire.** — Schütte. Xéroderma pigmentosum. (*Dermatologische Zeitschrift*, t. I, p. 429.)

L'auteur a eu l'occasion d'observer à la clinique du professeur Lassar quelques cas de cette rare affection. En premier lieu, il s'agit de trois cousines ; les pères et mères et autres parents ont toujours été bien portants, jamais de maladies de la peau. La plus âgée a été atteinte depuis sa plus tendre jeunesse de cette affection. A l'âge de 13 ans, elle a eu des épithéliomes typiques ; ils furent enlevés par le professeur Köbner en 1893. Mais en 1894, il s'est développé sur la paupière supérieure droite un nouveau néoplasme qui s'ulcéra au bout de peu de temps. L'examen microscopique montra qu'il s'agissait d'un cancroïde typique ; il fut détruit à l'aide du galvano-cautère. La plaie guérit lentement et jusqu'à présent il ne s'est pas produit de récidive dans la cicatrice. L'état général est satisfaisant. Il en est de même chez les deux plus jeunes sœurs. Elles présentent aussi la forme typique de l'affection : la face, le cou, la surface de flexion des mains et des avant-bras sont recouverts de taches confluentes, foncées, semblables à des éphélides entre lesquelles la peau est légèrement atrophiée. Chez ces deux sœurs, bien que la maladie existe depuis la plus tendre jeunesse, il n'est pas encore survenu de néoplasme ; l'état général reste bon.

Il en est autrement dans un quatrième cas. Il s'agit d'un jeune marin, âgé de 23 ans, qui aurait toujours été bien portant. Il a eu autrefois de nombreuses éphélides. Sa maladie actuelle a commencé il y a environ un an. Pendant un voyage sur mer, il lui vint, sur le côté gauche du nez, près de la commissure palpébrale interne, une toute petite papule. Cette papule à un moment donné augmenta rapidement de volume. Actuellement toute la moitié gauche du visage est envahie par une tumeur semblable à un

chou-fleur. Les bords de cette tumeur, en grande partie formés de peau normale, sont saillants de 3 à 4 centim. au-dessus des parties voisines.

L'intérieur de la tumeur est nécrosé, ulcéré, et forme un entonnoir profond, rempli de masses légèrement sanguinolentes, corrompues et fétides. Sur la paupière inférieure droite, il y a une autre tumeur également nécrosée et ulcérée, et une troisième sur le côté droit du front, près de celle décrite en premier lieu. Une autre tumeur non en voie de nécrose existe près de la commissure buccale droite. A l'examen microscopique, on constata qu'on avait affaire à un carcinome. Deux des sœurs de ce malade sont atteintes de la même affection. Il existe aussi chez elles, depuis l'enfance, sur le visage et les mains, des taches foncées semblables à des éphélides. Jusqu'à présent, il n'est pas survenu de tumeurs, pas de troubles non plus de l'état général.

Ce malade est mort dix jours après son entrée à la clinique. Toute intervention chirurgicale avait été impossible.

A. Doyon.

# REVUE DES LIVRES

Professeur Neisser. — **Bibliothèque médicale.** Section de dermatologie et de syphiligraphie. In-4°, Cassel 1894, chez Fischer et Cie.

Nous venons de recevoir les deux premiers fascicules d'une bibliothèque dermato-syphiligraphique publiée sous la direction de M. le professeur A. Neisser. Ces monographies seront accueillies avec empressement par tous les dermatologistes ; elles constituent — à en juger par les deux premières livraisons — un exposé complet et très précis de chaque question.

Le premier fascicule est consacré à l'étude de la *Psorospermose (Darier). Kératose hypertrophique généralisée*, par le Dr E. Schwimmer (avec une planche coloriée).

Dans cette monographie l'auteur expose la pathogenèse, les caractères cliniques qu'il étudie dans les plus grands détails, l'anatomie pathologique, l'état histologique et le traitement de cette affection. Dans le cours de cette étude, il donne la description d'un cas typique de psorospermose qu'il a eu l'occasion d'observer pendant longtemps à sa clinique.

Quant à la nature de cette affection, l'auteur est d'avis que les corps ronds décrits par Darier ne sont pas de nature parasitaire et qu'on doit les regarder comme des cellules épithéliales kératinisées d'une manière anormale, et qui donnent par suite à la maladie un caractère spécial.

Le second fascicule de cette série contient une étude de la *lèpre au point de vue clinique et anatomo-pathologique*, par les Drs Armauer Hansen et Carl Looft (avec trois planches coloriées).

C'est une étude complète de la lèpre qui, en raison des recherches personnelles des auteurs dont les travaux font autorité en cette matière, mérite d'être lue par tous les spécialistes.

Leurs premiers ouvrages sur cette maladie ont été publiés en langue norvégienne et sont par suite restés inconnus pour la plupart des médecins, aussi ont-ils pensé devoir donner dans cette monographie un résumé de leurs recherches antérieures qui reposent sur de nombreuses observations.

Après avoir rappelé les travaux de Danielssen et Bœck, les auteurs décrivent en premier lieu la *lèpre tubéreuse*.

De toutes les complications, la plus fréquente est incontestablement la tuberculose ; même avant la découverte du bacille, la distinction entre les deux maladies ne présentait pas de grandes difficultés. Vient ensuite une description très minutieuse de la structure des lépromes.

*Lèpre maculo-anesthésique.* — Cette forme de lèpre a été bien décrite par Danielssen et désignée par lui sous la dénominatiou de lèpre anesthésique; mais comme les macules, ainsi que l'a démontré Danielssen,jouent un rôle important et constant dans l'évolution de la maladie, les auteurs ont préféré le nom de maculo-anesthésique qui a l'avantage de comprendre

les deux symptômes les plus frappants de cette variété de lèpre; ils repoussent la dénomination de lèpre des nerfs, employée par quelques observateurs. Ce sont les nerfs qui sont le plus particulièrement affectés, et le plus souvent la névrite domine le tableau morbide, toutefois l'affection de la peau est une maladie bacillaire qui précède la névrite ou marche parallèlement avec elle. Cette maladie de la peau n'est pas une trophonévrose, comme bon nombre d'auteurs l'ont cru; c'est là un point que les auteurs actuels ont démontré par la constatation des bacilles dans les taches lépreuses récentes et même très anciennes.

Le chapitre suivant est consacré à l'anatomie pathologique de la lèpre maculo-anesthésique, avec un tableau synoptique de 36 nécropsies de lépreux atteints de cette variété de lèpre.

Le diagnostic des deux variétés de la maladie ne présente pas habituellement de difficultés sérieuses. Quant au pronostic il est très différent dans les deux variétés; toutes les deux sont curables, attendu que les produits lépreux peuvent disparaître sans qu'il en survienne de nouveaux. En ce qui concerne la lèpre tuberculeuse la guérison est très rare, tandis qu'au contraire la forme maculo-anesthésique guérit généralement.

Quant à l'étiologie, Armauer Hansen et Looft partent de ce point de vue que la lèpre est une maladie provoquée par le bacille lépreux, bien que la démonstration ne soit pas encore faite d'une façon rigoureusement scientifique, puisqu'on n'a pas réussi jusqu'à présent à transmettre la lèpre aux animaux ou à l'homme. Toutes les inoculations de lèpre à des lapins, faites par Holst dans le laboratoire de l'hôpital de Lungegaard, sont restées sans résultat.

Les auteurs démontrent par de nombreuses statistiques que, en Norvège, l'isolement des malades a déterminé la diminution de la lèpre. C'est là la meilleure preuve de sa contagiosité.

Il n'existe pas de remède spécifique ; jusqu'à présent on n'a pas réussi à tuer le bacille et à empêcher les éruptions. Mais il est probable que les conditions hospitalières, une bonne nourriture, des bains et une hygiène appropriée, peuvent favoriser la guérison. Le point important c'est la prophylaxie, et comme la maladie se transmet difficilement, les règlements contre son expansion sont des plus simples.

A. Doyon.

Neisser. — **Verhandlungen der deutschen dermatologischen Gesellschaft.** Vierten Congress. 1 vol. in-8 avec 26 planches, 12 tableaux stéréoscopiques et 21 dessins dans le texte.

Ce volume de plus de 700 pages comprend tous les travaux et discussions de la quatrième session de la Société allemande de dermatologie. Le nombre des communications, pendant les trois jours qu'a duré le Congrès, a été considérable (81); et même le temps a-t-il manqué pour la lecture de quelques travaux; ils figurent dans ce volume. Les discussions qui ont suivi montrent l'activité scientifique qui a régné dans ces réunions et

donnent bien la physionomie du Congrès. Nous en avons publié précédemment un court résumé dans les Annales, mais il y aura tout avantage pour les spécialistes à relire in extenso la plupart de ces travaux. Ce livre est un témoignage incontestable du succès qu'a eu le dernier Congrès; une bonne part de ce brillant résultat revient au professeur Neisser qui en était le zélé et distingué président, et qui, avec ses collègues et notamment M. le Dr Jadassohn, a pris en mains la rédaction de ce volume. M. Neisser, dans sa préface, fait de nouveau en quelques mots ressortir l'utilité des congrès; ils ont entre autres avantages celui de créer des relations personnelles, de faire disparaître des préjugés souvent artificiels qui existent entre les directions et les écoles différentes.

Les nombreuses photographies et dessins qu'on y a ajoutés sont en général très bien réussis et permettent de se rendre compte plus exactement des descriptions contenues dans le texte.

Le volume se présente très bien, il est renfermé dans un élégant cartonnage et fait honneur à ceux qui ont présidé à sa publication et nous félicitons vivement M. le professeur Neisser d'avoir ainsi mené à bien une tâche qui ne doit pas toujours être facile. A. Doyon.

## NOUVELLES

### Clinique dermatologique à Moscou.

Le 1er mars a eu lieu à Moscou l'inauguration solennelle de la clinique universitaire, nouvellement construite pour les maladies de la peau. A cette occasion, le directeur de la clinique, professeur Pospelow, a prononcé un discours sur l'histoire des cliniques pour les maladies de la peau en Russie. Ce nouvel institut, dû aux dons du riche moscovite Ssolodonikow, contient soixante lits et suffirait à tous les desiderata relativement à l'installation et à l'organisation. Dans les années qui ont suivi 1870, il n'y avait en Russie qu'une clinique pour les maladies de la peau. Ce n'est que plus tard qu'une place de privatdocent fut créée à Moscou pour ce genre d'affections, mais sans clinique. Pour l'enseignement clinique des dermatoses on avait utilisé jusqu'alors une section de l'hôpital municipal des ouvriers. (*Wien. Klin. Woch.*, 1895, p. 304.)

### Nomination.

M. le Dr E. Jacobi, privatdocent, a été nommé professeur extraordinaire de dermatologie à l'université de Freiburg.

*Le Gérant :* C. Masson.

IMPRIMERIE LEMALE ET Cie, HAVRE

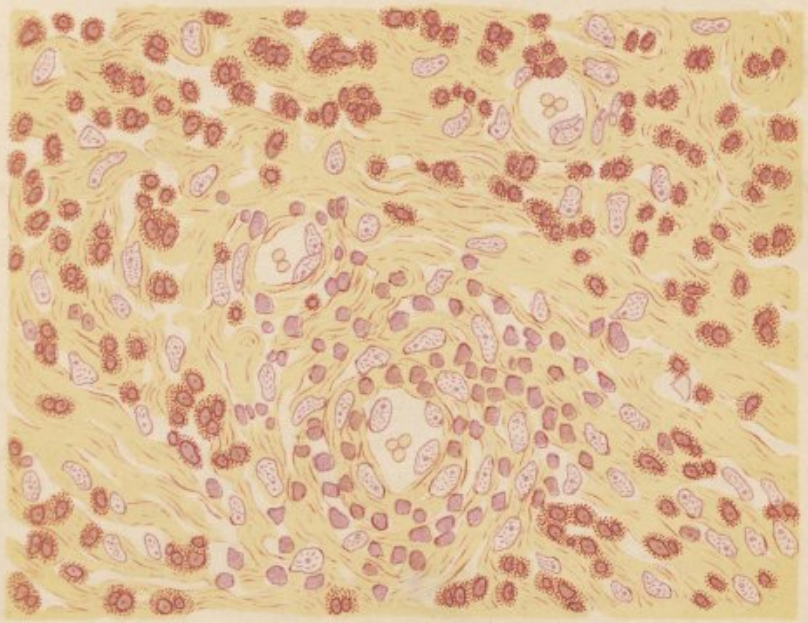

VAISSEAUX DU RÉSEAU SOUS-PAPILLAIRE.

Le plus gros est entouré d'un amas lymphocytique. A distance apparaissent les éosinophiles qui infiltrent le tissu.
Coloration par l'hématéine et l'aurantia.

Gillet del. G. Masson, Editeur. Nicolet lith.



FACULTÉ DE MÉDECINE DE PARIS

TRAVAUX ORIGINAUX

## CONTRIBUTION A L'ÉTUDE CLINIQUE ET ANATOMIQUE DE LA VERRUE PLANTAIRE

Par **W. Dubreuilh.**

### I

La verrue plantaire n'est signalée ni dans les traités de chirurgie, ni dans les traités de dermatologie, elle est cependant loin d'être rare et ne passe guère inaperçue des malades.

Parmi les auteurs récents que j'ai consultés je ne l'ai trouvée mentionnée que par Blum (1), et encore d'une façon très succincte. En revanche, j'en ai trouvé une observation typique dans une thèse de 1857, j'en ai vu quelques cas et un pédicure de Bordeaux, M. Bargues, a bien voulu me communiquer les faits qu'il a observés.

L'observation de Gorju (2) est relative à un homme de 28 ans qui en marchant sur des boulets de canon se fit une contusion au pied. Depuis ce moment il éprouva une douleur persistante an niveau de la tête du troisième métatarsien. Au bout de deux mois il fut obligé d'interrompre son travail et il remarqua au point douloureux un durillon. Ce durillon augmentant constamment de volume, il le coupa avec un rasoir et il aperçut alors plusieurs petits points par lesquels il suintait du sang. Six mois après le début, en mai 1848, on trouvait sous la tête du troisième métatarsien un espace grand comme une pièce de 25 centimes assez transparent, jaunâtre, formant une petite saillie, comme chagrinée à sa surface. La douleur est lancinante, elle augmente avec les changements de température, et surtout lors du plus léger contact. La lésion extirpée en totalité au bistouri fut soumise à l'examen de Lebert. Elle était constituée par une tumeur du volume d'une petite fève et sur une section verticale ou trouvait deux couches. L'une jaune de corne, demi-transparente, dure, épaisse de 2 millimètres; l'autre épaisse de 5 millimètres, d'un blanc mat laiteux, molle, élastique. La face supérieure est ondulée, irrégulière, on y distingue à la loupe de petites colonnes verticales alignées les unes à côté des autres comme des palissades. Cette tumeur est donc consti-

(1) BLUM. Chirurgie du pied. Paris, 1888, p. 313 et 316.

(2) GORJU. Observations des maladies de la peau de la plante. Thèse de Paris, 1857.

tuée par une hypertrophie locale et circonscrite de la couche papillaire de la peau avec augmentation de la couche épidermique.

Les traumatismes locaux paraissent jouer un rôle important dans le développement de la verrue plantaire. Dans l'observation de Gorju nous voyons que le point de départ semble avoir été une contusion. M. Bargues incrimine les clous des chaussures, les semelles trop minces qui ne protègent pas suffisamment la plante contre les inégalités du sol, les bosses des semelles usées, les coutures trop grossières des bas ou chaussettes. En revanche, ni moi ni M. Bargues n'avons observé la coïncidence des verrues plantaires et des verrues des mains.

La localisation même des verrues confirme le rôle du traumatisme. Elles siègent surtout dans la tête du troisième métatarsien, là où il est presque habituel de trouver un durillon plus ou moins développé, souvent aussi sous la tête du premier ou du cinquième métatarsien, enfin sous le talon. Un de mes malades avait une verrue sous la tête du premier et du cinquième métatarsien de chaque pied et une sous le talon gauche. Il est à remarquer que ce sont là les points d'appui de la voûte du pied et que cependant si les durillons y sont fréquents, les cors proprement dits y sont beaucoup plus rares que sur les orteils. Du reste, aucune région n'est absolument indemne et l'on peut observer des verrues à la face plantaire des orteils ou à leur extrémité sous le bord libre de l'ongle.

Les verrues plantaires sont en général isolées ou peu nombreuses cependant M. Bargues m'a cité le cas d'une jeune femme dont les pieds étaient littéralement criblés de verrues rendant la marche presque impossible.

Quand la verrue plantaire est récente elle se présente sous la forme d'une saillie lenticulaire un peu rougeâtre, recouverte d'un épiderme aminci. Dès qu'on a enlevé ce revêtement, on voit sourdre le sang par une foule d'orifices.

Le plus souvent la lésion présente à première vue l'aspect d'un large durillon anormalement douloureux. Sur une surface de 1 à 3 centimètres de diamètre on voit la couche cornée de l'épiderme épaissie, stratifiée, faire une légère saillie ; quelquefois la partie centrale de cette plaque cornée est perforée d'une sorte de puits plus ou moins profond, surtout s'il a été fait des tentatives d'abrasion. Mais si la lésion a été depuis longtemps abandonnée à elle-même, la couche cornée superficielle couvre tout.

Si l'on abrase la surface avec un bistouri, on trouve à la périphérie de la lésion une couche cornée dure, demi-transparente, de couleur ambrée, tout à fait semblable à l'épiderme corné normal ou à celui qui constitue les durillons ou les cors. Mais, au lieu de s'enfoncer dans la profondeur sous forme d'un cône corné, ce durillon présente

une partie centrale molle et dépressible. Il affecte la forme d'un anneau perforé d'un orifice qui va en s'élargissant au fur et à mesure qu'on abrase plus profondément. Cette partie centrale est occupée par un tissu d'aspect tout différent, c'est encore du tissu corné mais il est blanchâtre, opaque, comme laiteux ; il est mollasse et résiste au couteau comme de l'étoupe mouillée.

Tandis que l'anneau corné périphérique est homogène ou stratifié, la partie centrale paraît fasciculée et formée de colonnes s'enfonçant verticalement dans la profondeur, aspect qui est du reste parfaitement justifié par la structure de ce tissu. On y voit quelquefois un pointillé hémorrhagique noirâtre, et le plus souvent, si l'on continue à enlever des tranches successives de la lésion, on voit sourdre du sang par une foule d'orifices capillaires qui en criblent la surface.

Les verrues plantaires sont influencées par les changements de température et l'état hygrométrique de l'atmosphère, exactement comme les cors, mais elles sont beaucoup plus douloureuses que ces derniers, elles peuvent rendre la marche impossible et la douleur n'est aucunement diminuée par l'abrasion superficielle. Cela tient à ce que la lésion est beaucoup plus volumineuse qu'elle ne paraît et s'enfonce profondément dans le derme.

Le curettage après anesthésie locale par la cocaïne fournit des renseignements très importants sur la structure de la lésion.

Il est tout d'abord difficile de faire pénétrer une curette dans ce tissu mou et tenace ; c'est alors surtout qu'on est tenté de le comparer à une masse d'étoupe mouillée. Mais une fois que la curette a pénétré jusqu'au fond, elle ramène un tissu blanchâtre laiteux, mollasse, qui se divise en fuseaux ou en colonnes de 1 millimètre d'épaisseur en moyenne, dirigés perpendiculairement de la surface vers la profondeur.

Dès qu'une brèche est faite dans la lésion le curettage ne présente plus aucune difficulté et l'on vide ainsi une vaste cavité arrondie, plus large au fond qu'à la surface, ayant la forme d'une marmite à orifice rétréci et qui s'enfonce dans la plante du pied à un ou deux centimètres de profondeur.

Les parois de cette excavation, lisses et résistantes comme le derme normal, ne se laissent pas entamer par la curette. L'hémorrhagie est assez abondante, mais on l'arrête facilement en bourrant la cavité avec de la gaze iodoformée.

Ce curettage constitue le mode de traitement le plus rapide et le plus radical de la verrue plantaire ; s'il est fait avec toutes les précautions antiseptiques et suivi d'un pansement ouaté aseptique, la guérison est très rapide et au bout d'une quinzaine de jours une excavation de deux centimètres de profondeur est complètement cicatrisée.

Un traitement non sanglant, moins rapide mais non moins efficace,

que recommande M. Bargues, est la cautérisation fréquemment renouvelée avec l'acide azotique appliqué au moyen d'un tube effilé. Ce traitement exige cependant beaucoup de soin et une surveillance attentive, car une cautérisation trop précipitée amène facilement la production d'un abcès sous la verrue qui décolle, élimine et guérit la lésion. Cette terminaison n'est cependant pas à rechercher.

La guérison, une fois obtenue, est définitive, tandis que le cor même guéri récidive aussitôt sous l'influence des causes qui lui ont donné naissance une première fois.

## II

La verrue vulgaire débute par un épaississement très circonscrit de la couche épineuse de l'épiderme, par suite d'une prolifération plus active de la couche génératrice. Il en résulte que celle-ci s'enfonce dans le derme au-dessous de l'épiderme des parties voisines en même temps qu'elle soulève la couche cornée qui forme une légère saillie. Cette pénétration dans la profondeur ne se fait pas en nappe et d'une seule pièce, mais par une série de bourgeons contigus ou confluents qui laissent entre eux des espaces occupés par des vaisseaux : ce sont les papilles. Cette prolifération épidermique débute en un point pour s'étendre excentriquement, mais reste toujours plus active au centre, et les bourgeons épidermiques s'épaississent dans le sens parallèle à la surface, en même temps qu'ils s'enfoncent dans la profondeur. Il en résulte que les bourgeons centraux se présentent sur une coupe diamétrale comme des blocs épais, carrés, s'enfonçant tout droit, tandis que ceux de la périphérie sont plus minces, inclinés en haut et en dehors, voire même tout à fait couchés par la pression excentrique des parties centrales. Cette inclinaison et cet effilement des bourgeons épidermiques périphériques, qui sont d'autant plus accusés qu'on se rapproche du bord, constituent un des meilleurs caractères histologiques de la verrue vulgaire. Il est à peine esquissé dans les cors les plus volumineux et manque totalement dans la verrue plane juvénile, même la plus développée.

Les papilles ou plutôt les vaisseaux nourriciers de la tumeur épidermique sont entraînés par le même mouvement. Elles sont étirées en longueur et sont écartées par l'épaississement des cloisons épidermiques qui les séparent, de sorte qu'elles forment un bouquet divergent de canaux vasculaires ramifiés atteignant presque la surface.

Dans les régions qui ne sont pas soumises à des pressions habituelles, la tumeur se développe en saillie, par exemple sur le dos de la main. Mais dans les régions qui sont soumises à des pressions fréquentes et énergiques, la verrue ne fait presque plus de saillie, mais se creuse une loge dans l'épaisseur du derme, et l'épiderme

voisin s'hypertrophie pour compléter l'inclusion. C'est ce qui s'observe à la plante du pied et à un moindre degré à la paume de la main.

Le derme sous-jacent est peu altéré ; il est un peu plus riche en cellules que normalement, surtout au voisinage des vaisseaux. Je n'y ai pas trouvé de cellules plasmatiques ni de Mastzellen. Les papilles sont constituées par un tissu conjonctif très délicat entourant des capillaires volumineux ; elles contiennent un nombre d'éléments cellulaires assez notable, ce qui est en rapport avec le processus d'accroissement qu'elles subissent, accroissement qui n'est que secondaire et consécutif à la néoplasie épidermique, ainsi que, le premier, l'a montré Auspitz. Les fibres élastiques, encore assez nombreuses à la base des papilles, deviennent promptement très rares et manquent complètement à une certaine distance. Elles sont fines, clairsemées, allongées dans le sens de la papille, sans rien qui rappelle l'élégant réseau élastique des papilles normales. Il semble que ce sont les fibres préexistantes qui ont été dissociées et entraînées dans les prolongements papillaires.

La couche génératrice de l'épiderme est formée de plusieurs rangées très denses de petites cellules pauvres en protoplasma, avec un noyau petit, mais énergiquement coloré par les réactifs. On y trouve souvent des figures karyokinétiques. Les bourgeons obliques de la périphérie sont presque exclusivement constitués par des cellules génératrices allongées et extraordinairement tassées. La couche épineuse forme quelquefois plus de la moitié de l'épaisseur de la verrue et contient des cellules ne différant guère des normales que par leur volume un peu plus grand et leur protoplasma un peu moins granuleux et moins colorable. La couche granuleuse est très variable d'épaisseur ; elle est amincie et manque parfois au niveau du sommet des papilles, elle est plus large que normalement dans leurs interstices. Elle n'est cependant pas hypertrophiée, car si on la compare à l'épiderme voisin (un peu hyperkératosé, il est vrai) on voit qu'elle est moins dense, formée de cellules moins tassées et moins riches en granulations de kératohyaline. La couche cornée est également moins compacte que la normale. On y trouve de l'éléidine, non pas plus abondante, mais diffusée sur une plus grande étendue. Parfois aussi on y trouve des noyaux, surtout au niveau des prolongements papillaires où la couche granuleuse manque.

J'ai vainement cherché le bacille décrit par Kühnemann ; pas plus par la technique qu'il indique que par aucune autre je n'ai découvert le moindre microbe. Les cultures ne m'ont pas mieux réussi.

## III

Un certain nombre des verrues que j'ai examinées m'ont montré une structure très particulière et tellement frappante que j'ai cru d'abord

qu'il s'agissait de quelque affection toute différente. Je n'ai cependant pas pu trouver de différence clinique entre les cas dont je vais parler et les cas ordinaires, et j'ai, en revanche, pu trouver une série de faits de transition au point de vue anatomique. Je suis donc obligé d'admettre, jusqu'à plus ample informé, que ce sont des verrues vraies.

La plupart provenaient de la face palmaire de la main et étaient constituées par une élevure du volume d'un grain de chènevis à une lentille, arrondies, à sommet arrondi ou plan, finement mamelonné mais non fissuré, entourées d'un talus fourni par l'épiderme voisin hyperkératosé. Cet anneau hyperkératosique peut dépasser la partie centrale de la verrue, atteindre son niveau ou être dépassé par elle ; cela dépend un peu de la profession du malade. La lésion était unique ou multiple, et c'était en général dans les plus grosses et les plus anciennes que ces altérations spéciales étaient le plus avancées.

Mes observations ont porté sur sept malades, dont un cas de verrue de la face dorsale de la main chez un enfant (observation communiquée par M. Sabrazès) et une verrue de la face plantaire du gros orteil recueillie sur le cadavre par M. le professeur Coyne. Chez un de mes malades les verrues étaient assez nombreuses et j'en ai excisé plusieurs qui m'ont montré des lésions diversement développées (1).

Il est à remarquer que dans la plupart des cas il s'agissait de verrues de la face palmaire de la main ou des doigts ; cependant cela n'est pas constant.

Le premier vestige de cette altération se trouve dans une verrue du dos de la main.

Dans les points où la couche granuleuse est le plus développée, c'est-à-dire dans les espaces interpapillaires, on remarque dans quelques cellules une vacuole claire qui leur donne une forme arrondie et un plus grand volume que leurs voisines.

Un stade un peu plus avancé s'observait sur une verrue du volume d'un grain de chènevis excisée chez un jeune homme qui portait sur les deux mains un grand nombre de verrues situées pour la plupart sur les faces palmaires et latérales de la main et des doigts. L'altération vacuolaire des cellules prédomine encore dans les dépressions interpapillaires mais s'étend aussi dans les parties sus-papillaires et dépasse un peu inférieurement les limites de la couche granuleuse ; elle atteint près de la moitié des cellules de la couche granuleuse.

Dans les préparations colorées par l'éosine hématoxylique de Renaut ou par le picro-carmin de Ranvier, on voit une vacuole qui remplit la cellule et la distend. Le protoplasma refoulé forme une sorte de membrane enveloppante fortement colorée dans laquelle la

(1) Il me paraît probable que le cas publié par PAYNE (Papular acneiform eruption with colloïd masses resembling those found in molluscum contagiosum. *British Journal of Dermatology*, 1891, 250), est un fait analogue mais mal interprété,

méthode de coloration de Kromayer-Unna permet de retrouver quelques vestiges de filaments d'union. Dans cette cavité claire se trouve une notable quantité de grains ou de blocs irréguliers de kératohyaline libres dans la cavité ou appliqués contre la paroi et violemment colorés par les réactifs. Le noyau est invisible, soit qu'il ne se colore pas par le carmin ou l'hématoxyline, soit qu'il soit masqué par les blocs de kératohyaline. Les cellules voisines sont un peu granuleuses, mais plutôt pauvres en granulations de kératohyaline, sauf quelques-unes qui en sont au contraire très chargées et qui avec leur forme polygonale et leur protoplasma bourré de granulations réalisent le type de la cellule granuleuse normale et tranchent très nettement sur la préparation. Sur les limites de la verrue cette altération vacuolaire est brusquement interrompue et se trouve en contact immédiat avec l'épiderme sain du voisinage.

Dans les coupes colorées par l'orcéine acide de Tänzer et le bleu de méthylène (1) la kératohyaline a complètement disparu. On constate alors que toutes les cellules de la couche granuleuse ont parfaitement conservé leurs noyaux tant dans l'épiderme normal que dans la verrue. Les cellules vacuolisées dont le noyau était invisible avec la technique précédente, montrent avec celle-ci des noyaux très nets, plus gros et plus colorés que ceux des cellules non altérées.

Le degré le plus élevé de cette altération est représenté par un bon nombre de pièces provenant de six malades. L'altération vacuolaire débute ici dès la partie inférieure de la couche épineuse, la couche génératrice n'est même pas complètement indemne. Il en résulte une altération profonde de la kératinisation et un aspect tellement étrange qu'il est très difficile de se rendre compte de la nature des lésions si l'on n'est pas éclairé par l'étude des formes moins avancées.

Les préparations les plus faciles à interpréter sont fournies par des pièces fixées par l'alcool et colorées par l'orcéine acide et le bleu de méthylène.

1° Si l'on peut considérer une des faces latérales d'un prolongement papillaire, on trouve d'abord une couche génératrice formée de deux ou trois rangées de cellules à peu près normales, elles ont cependant un protoplasma un peu plus abondant et plus granuleux. Dès la troi-

(1) Pièces fixées par l'alcool, incluses dans la paraffine ou le collodion. Coloration pendant vingt-quatre ou quarante-huit heures dans l'orcéine acide de Tänzer; lavage à l'alcool ; coloration pendant une demi-heure dans le bleu de méthylène boraté récemment préparé et très chargé en matière colorante ; lavage rapide dans l'acide acétique dilué 1/300 environ ; solution de tannin ; déshydratation à l'alcool, girofle et baume. On peut plus simplement remplacer le bleu de méthylène boraté par une solution de bleu de méthylène dans le formol à 4 p. 100 et se dispenser du lavage à l'acide acétique. Les fibres élastiques sont brun foncé, les fibres conjonctives sont brun pâle, les noyaux cellulaires sont bleus, la substance cornée normale est violette. Les figures karyokinétiques de l'épiderme se voient très bien.

sième rangée de cellules, on en voit quelques-unes dont le noyau est entouré d'un espace clair.

2° Un peu plus loin on distingue deux sortes de cellules. Les unes, isolées ou formant des groupes de 5 ou 6, contiennent un gros noyau rond, fortement coloré, le protoplasma est remplacé par un espace clair, incolore, entouré d'une sorte de membrane cellulaire réfringente et pâle. Les autres ont un noyau petit, pâle, ovoïde; leur protoplasma granuleux est coloré en bleu, elles ressemblent de tout point aux cellules normales de la couche épineuse, sauf qu'elles sont tassées et déformées par la pression des cellules vacuolées. Ces cellules granuleuses remplissant tous les interstices de cellules claires forment des îlots anguleux ou des travées. Cette région correspond à la fois à la couche épineuse et à la couche granuleuse.

3° En avançant encore on voit que les cellules vacuolées sont réduites à une membrane cellulaire mince et claire entourant un espace tout à fait vide au milieu duquel est situé un noyau rond ou ovoïde bien limité, très volumineux et fortement coloré. Dans l'intervalle des cellules claires se voit un tissu pâle, incolore, à structure vaguement fibrillaire qui comble les vides. Cette région assez large correspond au stratum lucidum anormalement développé.

4° Une dernière zone enfin correspondant à la couche cornée occupe l'interstice entre les colonnes papillaires contiguës. On y voit toujours les mêmes gros noyaux fortement colorés occupant, sans les remplir, les mailles d'un réseau très délié formé de membranes cellulaires à peine teintées par l'orcéine (plus fortement colorées par certains autres réactifs comme l'éosine). C'est là le terme de l'évolution des cellules vacuolisées. Mais on y voit aussi des bandes plus ou moins larges, des traînées ramifiées, étoilées, parfois un véritable réseau d'une substance homogène colorée en violet clair et qui est de la substance cornée normale ; c'est le terme évolutif des cellules qui n'ont pas subi l'altération que nous étudions.

Les coupes colorées par le picro-carmin ou l'éosine hématoxylique sont d'une interprétation beaucoup plus difficile, parce que dans la deuxième zone (couche épineuse et couche granuleuse) les cellules vacuolées sont encombrées de gros blocs irréguliers très fortement colorés. L'ensemble des réactions colorantes ainsi que la comparaison avec les cas où cette altération n'est que peu développée me font considérer ces blocs comme de la kératohyaline apparaissant d'une façon précoce et offrant une disposition anormale. Enfin dans certains cas (verrue du dos de la main communiquée par M. Sabrazès) les cellules vacuolées de la troisième zone (stratum lucidum) et au-dessus contiennent des blocs irréguliers, volumineux, qui se rapprochent par leurs réactions colorantes de la substance cornée.

L'on peut retrouver ces zones successives d'évolution plus ou moins

bien dessinées soit à la base des bourgeons épidermiques, soit autour de chacune des papilles qui en est comme engainée, la dernière zone correspondant à la couche cornée étant commune aux deux systèmes papillaires voisins et plongeant profondément dans leur intervalle. Ce qu'il y a de plus difficile à suivre c'est l'évolution des cellules qui échappent à l'altération vacuolaire : elles sont souvent très peu nombreuses et sont généralement masquées par les cellules altérées beaucoup plus apparentes. Les zones qu'on voit le mieux et même les seules qu'on apercoive à un examen superficiel sont les zones 2 et 4.

La couche cornée (quatrième zone) est de beaucoup celle qui tient le plus de place dans la verrue, et présente à peu près le même aspect avec tous les réactifs colorants. On voit un réseau très serré à travées minces, plus ou moins colorées suivant les réactifs, entourant des mailles claires. Dans ce tissu spongieux sont semés en grande abondance des corps ronds ou ovoïdes, très nettement limités, sans double contour, très fortement colorés et d'une façon uniforme par tous les colorants nucléaires, beaucoup plus gros que les noyaux normaux de l'épiderme. On peut d'autant moins les considérer comme des noyaux, que ceux qu'on est habitué à rencontrer dans l'épiderme corné sont petits et aplatis. C'est ainsi que Payne (loc. cit.) les a pris pour des psorospermies. Si la description laisse à désirer sous le rapport de la clarté, ses figures me permettent d'identifier les lésions qu'il a vues avec celles que je viens de décrire.

Après la couche cornée, c'est la deuxième zone (couche épineuse et couche granuleuse) qui est la plus apparente. Comme les réactifs colorants les plus employés en histologie tels que le carmin, l'hématoxyline et un certain nombre de couleurs d'aniline colorent énergiquement les granulations de kératohyaline, cette portion de la verrue se présente comme une masse confuse de blocs inégaux, irréguliers, colorés d'une façon intense et dont la nature cellulaire n'est même plus reconnaissable. Il fallait, pour interpréter sa structure, étudier des coupes colorées de façon à mettre les noyaux en évidence en laissant dans l'ombre la kératohyaline, et d'autre part étudier comparativement des cas où les lésions n'étaient qu'ébauchées.

## IV

La première conséquence de cette altération cellulaire est que la couche cornée conserve une structure spongieuse ; elle est plus volumineuse, moins tassée que lorsque l'évolution épidermique se fait d'une façon normale. Il en résulte que l'accroissement en hauteur de la verrue est beaucoup plus rapide et que les canaux vasculaires ou papilles sont beaucoup plus fortement étirés. Ne pouvant pas

s'allonger indéfiniment, il arrive parfois que tout un segment terminal se thrombose et que dès lors la couche génératrice qui enveloppait cette portion de papille n'étant plus nourrie se kératinise hâtivement.

Cette hypothèse est confirmée par l'étude des coupes transversales et perpendiculaires de ces verrues, colorées par l'orcéine acide et le bleu de méthylène.

Sur une coupe parallèle à la surface on voit tout d'abord un semis de gros noyaux ronds et vivement colorés occupant les mailles d'un fin réseau de membranes cellulaires très pâles. Toute cette étendue est divisée en champs de grandeur irrégulière et de forme polygonale par des travées violettes de tissu corné normal. Au centre de chacune de ces aires est une figure arrondie correspondant à la section d'une papille thrombosée, ou bien l'on trouve dans la même aire plusieurs de ces figures incomplètement séparées par des ébauches de travées. On y remarque un capillaire ou un faisceau de capillaires remplis de sang coagulé ; les globules rouges sont confondus en une masse homogène, mais on distingue parfaitement les noyaux des cellules endothéliales et des leucocytes. Les capillaires sont entourés d'une enveloppe claire et incolore sur les coupes à l'orcéine et bleu de méthylène, d'un rouge vif sur les coupes colorées par la fuchsine acide picriquée et qui paraît bien être du tissu conjonctif ; on y voit de nombreux noyaux petits, irréguliers, fortement colorés qui sont soit les cellules fixes, soit des cellules migratices, probablement les deux. Tout autour, sur les coupes au bleu, règne une zone violette, semée de noyaux irréguliers, formée de tissu corné avec des cellules migratrices. Il s'agit donc là d'une véritable momification de la papille suivie de kératinisation de sa gaine épidermique ; comme cette kératinisation s'est faite d'une façon hâtive les altérations vacuolaires des cellules n'ont pas eu le temps de se développer. Dans l'intervalle, entre la section de la papille centrale et les grandes travées du tissu corné l'on trouve de nombreuses traînées violettes du tissu corné arrivant parfois à s'anastomoser et à former une ébauche de réseau.

Il arrive parfois que le sang s'est extravasé et infiltré dans toute la papille. D'autres fois, on ne trouve pas de capillaire ni de tissu conjonctif, mais seulement un cercle bien circonscrit de tissu corné, ce qui tient à ce que la coupe a affleuré l'extrémité d'une papille au lieu de la décapiter. Tout autour de la verrue, surtout sur les coupes un peu inférieures, règne une large bande de tissu corné normal ; c'est la section de l'anneau hyperkératosique qui entoure et même enveloppe la verrue. Parfois, et notamment au centre de la lésion, on peut rencontrer une papille non encore nécrosée, entourée de cellules encore vivantes et en voie d'évolution normale ou pathologique.

Ces résultats sont confirmés et complétés par l'étude des corps perpendiculaires à la surface. On remarque que l'altération vacuolaire n'est pas également répartie dans toutes les parties de la verrue: certaines papilles ne la présentent que sur une de leurs faces, d'autres ne la présentent pas du tout. Les papilles entourées d'un épiderme à évolution normale sont beaucoup plus courtes, et je n'y ai pas vu de nécrose terminale. Les grandes travées de tissu corné observées sur les coupes transversales de la verrue se retrouvent sur les coupes longitudinales sous forme de bandes parallèles aux papilles et s'enfonçant dans leur intervalle. Sur le prolongement des papilles, on trouve les mêmes éléments que dans les coupes transversales, mais disposés en bandes parallèles au lieu de cercles. On remarque, notamment dans quelques coupes particulièrement bien orientées, de longues anses vasculaires thrombosées en masse. Elles montrent que la nécrose des papilles ne se fait pas de proche en proche mais par la thrombose de tout un long segment à la fois.

Ce processus d'allongement mécanique des papilles sous l'influence de la prolifération épithéliale, suivi de la thrombose de ces papilles par segments successifs, est tout à fait analogue à ce qui se passe dans les cornes cutanées. Mais pas plus dans les cornes que dans aucune autre lésion, je n'ai jamais aperçu rien d'analogue à cette altération cellulaire.

# ANATOMIE PATHOLOGIQUE DE LA DERMATOSE DE DUHRING

(*Suite*) (1).

Par MM. **Leredde**, chef de laboratoire, et **Perrin**, interne à l'hôpital Saint-Louis.

## B. — Dermatose de Duhring en dehors de la grossesse

Obs. II. — Femme couchée au nº 31 de la salle Henri IV, service de M. le professeur Fournier. (Observation publiée par le Dr Wickham. *Annales de Dermatologie*, 1893.)

Les coupes portent sur une bulle, solide encore, et remplie surtout de fibrine, disposée en réseau à petites mailles, et formant, de place en place, des gâteaux parallèles à la superficie de la peau. On y voit irrégulièrement répartis des leucocytes polynucléaires, dont un grand nombre offrent des grains éosinophiles.

Pour nous rendre compte du mode de formation de cette bulle, nous avons coupé en série le fragment biopsié. Sur les coupes extrêmes, la bulle est tout à fait indépendante du derme, elle se trouve à l'union du corps muqueux et de la couche cornée épaissie, ayant à peu près détruit le stratum lucidum et le stratum granulosum; ce dernier tend à se reformer sur les bords, au-dessous de la bulle.

Mais sur les coupes moyennes, la bulle entre en connexion avec le derme, dans lequel elle s'étale lègèrement; elle perfore le corps muqueux et s'étale de nouveau sous la couche cornée, ayant ainsi une disposition comparable à celle d'un bouton de chemise.

*Derme.* — L'infiltration cellulaire atteint son maximum au niveau du réseau sous-papillaire, où l'on voit des foyers assez volumineux autour de vaisseaux dilatés. La vaso-dilatation atteint son maximum au centre des coupes; au niveau de la bulle, quelques vaisseaux sont remplis de fibrine sans globules blancs. Les papilles, souvent élargies, toujours allongées, sont beaucoup moins infiltrées de cellules en diapédèse; les vaisseaux centraux et lymphatiques y sont aussi très apparents.

Dans la région du derme qui répond à la partie moyenne de la bulle, mais seulement à ce niveau, les vaisseaux sanguins contiennent un grand nombre d'éléments lymphatiques, polynucléaires, parmi lesquels on peut distinguer quelques éosinophiles. De place en place, l'endothélium vasculaire est modifié, et nous avons rencontré ses cellules en karyokinèse.

En dehors des vaisseaux, le tissu conjonctif est toujours œdématié, ses fibrilles s'écartent les unes des autres.

(1) Voir le numéro d'avril, p. 281.

Les foyers périvasculaires sont essentiellement formés dans leur centre de lymphocytes. Le nombre des éosinophiles en diapédèse est beaucoup moins considérable ici que dans le cas d'herpes gestationis, mais reste encore élevé, surtout près de la bulle; dans les papilles excentriques à celle-ci, les éosinophiles deviennent rares. Ici les foyers cellulaires sont surtout formés de cellules fixes en prolifération et entre elles il est très exceptionnel de voir des éléments lymphatiques.

Dans les régions profondes du derme, où il n'y a du reste aucune lésion indiscutable, c'est à peine si de place en place on voit une cellule éosinophile.

Reste à signaler un fait anormal : la présence dans le derme de cellules à pigment jaunâtre, nombreuses en quelques points, irrégulièrement distribuées. Ce ne sont pas des cellules éosinophiles modifiées ; leur noyau a plutôt le caractère de ceux des cellules fixes. Elles se rapprochent des mastzellen par leur forme, et il nous a semblé voir en quelques points une partie des granulations colorables par les couleurs basiques. En dehors d'elles les mastzellen sont en assez grand nombre.

*Épiderme.* — Les cônes interpapillaires, entre les papilles hypertrophiées pénètrent profondément le derme. D'une manière générale l'épiderme est légèrement hypertrophié. Souvent on voit des cellules du corps muqueux en karyokinèse. Souvent entre les éléments du corps de Malpighi, on distingue des cellules migratrices, toujours isolées, qui toujours sont pourvues de grains éosinophiles.

Obs. III. — Homme de 66 ans, couché au n° 37 de la salle Saint-Louis, service de M. le professeur Fournier. Le début remonte à trois semaines. Mort après trois semaines de séjour à l'hôpital, par néphrite.

Les coupes que nous avons examinées n'intéressent pas la vésicule enlevée; elles portent sur les parties voisines.

*Derme.* — On est frappé d'un œdème excessif du corps papillaire. Cet œdème se manifeste par la raréfaction du tissu, l'écartement des fibrilles, la tendance au décollement de l'épiderme et du derme, l'effacement des papilles. Dans le tissu ainsi modifié la diapédèse est peu intense ; c'est seulement autour des vaisseaux les plus gros du réseau sous-papillaire qu'on observe des amas cellulaires, des foyers arrondis ou longitudinaux suivant la manière dont le vaisseau a été atteint par la coupe. Quant aux parties plus profondes du derme, elles sont normales; on voit seulement, autour d'un vaisseau occupant le réseau profond et le réseau sous-papillaire, plusieurs couches de cellules, qui l'engainent.

Les amas périvasculaires sont tous formés d'une même manière, de lymphocytes et de cellules fixes. Il est rare, dans leur épaisseur, de

voir des cellules éosinophiles, mais elles deviennent plus nombreuses à leur périphérie.

Loin des amas, elles sont nombreuses, en tenant compte de ce fait qu'il y a peu de cellules migratrices à distance des vaisseaux. Comme dans le cas d'herpes gestationis, on les rencontre dans le derme profond, et dans le tissu œdématié du corps papillaire.

Il n'est pas rare de voir des globules rouges sortir des vaisseaux, sans qu'on ait jamais affaire à des foyers hémorrhagiques.

Les vaisseaux eux-mêmes contiennent très peu de globules blancs; parmi eux nous en avons vu deux ou trois éosinophiles.

*Épiderme.* — On y trouve deux très petites vésicules, avec très peu de cellules ; quelques-unes sont éosinophiles. Mais entre les éléments de l'épiderme il n'y a pas de cellules migratrices ; les cellules épithéliales s'écartent les unes des autres, les filaments interépithéliaux sont très apparents. L'épiderme s'aplatit au sommet des papilles, et s'hypertrophie entre elles.

Obs. IV. — Jeune fille de 18 ans, couchée au nº 18 de la salle Gibert, service de M. le Dr Tenneson. Le début remonte à seize mois environ.

La bulle qui a été comprise dans la biopsie se trouve à l'union du derme et de l'épiderme et les écarte l'un de l'autre. Elle est remplie d'une masse fibrineuse formant d'épais faisceaux parallèles à la surface de la peau, avec de place en place de grandes mailles où on ne trouve plus qu'un réticulum fibrineux plus délicat, quelquefois des cavités vides. On trouve, dans toute la bulle, des éléments de plusieurs catégories : globules rouges libres, quelques cellules épidermiques isolées, cellules lymphatiques polynucléaires, enfin éosinophiles en grande abondance.

*Les lésions dermiques* sont fort simples : œdème peu prononcé, mais dilatation générale des vaisseaux lymphatiques et sanguins ; dans ceux-ci peu de globules blancs, quelques-uns éosinophiles; autour des vaisseaux, diapédèse très peu intense ; la majorité des cellules migratrices est encore formée d'éosinophiles. Ici, comme dans le cas précédent, on voit des globules rouges libres en dehors des vaisseaux.

*L'épiderme* au-dessus de la bulle est aplati, formé de lamelles cellulaires parallèles, à noyau étiré. En dehors de la bulle, il est un peu hypertrophié et contient quelques cellules migratrices éosinophiles.

Dans une deuxième biopsie faite à la même malade, les lésions étaient tout à fait les mêmes, à cela près qu'il n'y avait pas de bulles, mais des vésicules comprises dans l'épiderme, et à parois formées de cellules aplaties. Ces vésicules étaient suppurées et de ce fait contenaient un grand nombre de leucocytes polynucléaires sans granulations, assez abondants du reste dans le derme.

### C. — Histologie générale de la maladie

Nous pouvons donner maintenant une étude microscopique d'ensemble des lésions cutanées dans la dermatose de Dühring, sous sa forme gravidique ou sa forme vulgaire. L'identité des deux formes nous semble établie d'une manière indiscutable par la présence dans les deux, de cellules ayant une réaction microchimique spéciale, sortant des vaisseaux du derme puis éliminées par l'épiderme, et par l'altération du sang, où l'on trouve de douze à vingt-deux éosinophiles sur cent leucocytes, fait majeur qui domine l'histoire de cette dermatose (1).

*Lésions du derme.* — Il n'est pas de lésions dermiques qui soient au même degré dans tous les cas.

Elles se limitent souvent au corps papillaire, ou du moins y prédominent d'une manière évidente.

La *diapédèse* est tantôt intense (cas d'herpes gestationis), tantôt très faible (obs. IV). Elle tend, dès qu'elle est un peu abondante, à former des groupes principaux périvasculaires, mais toujours on trouve à distance des cellules migratrices en nombre variable.

Si on cherche à analyser les caractères des éléments migrateurs, on constate qu'il s'agit essentiellement de lymphocytes et d'éosinophiles. Mais il faut remarquer la tendance de ceux-ci à s'éloigner des vaisseaux ; elle était tellement marquée dans le cas d'herpes gestatonis, que nous avions cru devoir rattacher les éosinophiles aux lymphocytes, faire dériver les premiers des seconds. Nous avons renoncé à cette hypothèse en constatant l'abondance des éosinophiles dans la circulation sanguine.

Des cellules de nature différente, c'est-à-dire des éléments polynucléaires, tels que ceux que l'on voit dans toutes les inflammations aiguës, s'observent lorsque bulles ou vésicules sont arrivées à maturation, et encore plus dès qu'elles sont suppurées. Les polynucléaires sont alors abondants dans les vaisseaux et en dehors d'eux ; c'est probablement le fait d'une infection microbienne banale qui envahit la peau.

Les cellules fixes conjonctives prennent part à la formation des foyers cellulaires, et quelquefois proliférant les constituent à elles seules (obs. II).

*L'œdème* est le second élément essentiel des altérations dermiques. Il est plus ou moins marqué, mais parfois excessif. Il y a véritablement paralysie vaso-motrice du derme. Ses vaisseaux se dilatent, le sérum sanguin ou lymphatique fait issue et imbibe le tissu conjonctif.

(1) Leredde et Perrin. Étude histologique du liquide des vésicules et des bulles. *Société de Dermatologie*, avril 1895.

Nous pouvons mettre l'issue des globules rouges hors des vaisseaux, en rapport avec cet œdème. C'est ici le lieu de rappeler que M. Tenneson a le premier décrit des lésions hémorrhagiques comme appartenant en propre à la maladie de Dühring (1). Le microscope confirme l'importance de cette donnée, en révélant la lésion à l'état élémentaire dans nombre de cas.

L'œdème, encore plus que la diapédèse et la prolifération possible des cellules fixes, modifie la forme des papilles, les hypertrophie ou les fait disparaître; c'est là une différence sans valeur : une papille hypertrophiée disparaît en se confondant avec les voisines dès que le cône interpapillaire qui la limite a été complètement refoulé vers l'épiderme.

*Formation des bulles.* — La couche sous-épidermique du corps papillaire est alors disposée à la formation des bulles. L'observation IV nous semble prouver que celles-ci sont déterminées à l'origine par l'issue du sérum en grande abondance à l'union de l'épiderme et du derme, et la précipitation de fibrine. Dans l'observation II nous voyons un stade ultérieur : le liquide pénètre dans l'épiderme en détruisant le corps de Malpighi, puis s'étale à la hauteur de la couche granuleuse, qu'il dissèque, et sépare la couche cornée du corps muqueux. Au-dessous de la bulle à ce stade intra-épidermique, l'épiderme (obs. II) manifeste, par la présence de cellules granuleuses abondantes, la tendance à la réparation.

*Lésions de l'épiderme et vésicules.* — L'hypertrophie de l'épiderme est un fait fréquent, mais en général elle reste modérée. Elle est sans doute le résultat de l'irritation profonde, c'est un effet d'une cause plus importante. La karyokinèse fréquente est en rapport avec cette hypertrophie. Elle paraît jouer un rôle important dans l'aspect clinique de quelques cas, et nous expliquerions volontiers ainsi la forme végétante décrite par M. Hallopeau.

L'existence entre les cellules du corps muqueux de cellules migratrices éosinophiles est bien particulière et marque encore l'importance qu'ont ces éléments dans l'affection, la tendance que présente la peau à les éliminer par toutes les manières possibles. M. Renaut (2) remarque leur peu de mobilité parmi les cellules blanches du sang leucémique ; il est curieux d'observer une maladie où seuls ils soient en migration dans l'épiderme.

Mais l'élimination diffuse de ces éléments par l'épiderme est un fait accessoire, un petit nombre seulement peuvent être évacués ainsi de l'organisme. Ces vésicules sont, après les bulles, le moyen essentiel d'excrétion. Elles se forment entre les cellules du corps de Malpighi, non dans les cellules mêmes, par accumulation d'éléments

(1) TENNESON. *Traité clinique de dermatologie*, p. 94.
(2) RENAUT. *Traité d'histologie pratique*, p. 76.

lymphatiques, peut-être tous éosinophiles à l'origine, puis elles grandissent, par l'apport de sérum sanguin et de nouveaux leucocytes. Elles refoulent les cellules épithéliales, qui tendent (cas d'herpes gestationis) à subir la transformation cornée, et peut-être simplement entraînées par l'évolution naturelle de l'épiderme, deviennent de plus en plus superficielles.

Dans les quatre cas examinés, nous avons pratiqué les biopsies au niveau de vésicules ou de bulles apparentes, mais parfois (cas d'herpes gestationis, obs. III) nous ne les avons pas retrouvées sur les coupes, faites au-dessus ou au-dessous. Or dans ces deux cas, nous avons vu de toutes petites vésicules intra-épidermiques. Peut-être font-elles essentiellement partie de la maladie et les observerait-on au microscope dans les cas mêmes où l'érythème paraît l'élément principal.

Nous observons, pour nous résumer, plusieurs lésions, toutes fort simples, mais qui par leur mode de groupement, par leur intensité plus ou moins grande déterminent des aspects microscopiques variables. Elles expliquent la variabilité des apparences cliniques ; et cependant on ne doit pas exagérer le caractère polymorphe de la maladie de Dühring (Tenneson) et au point de vue histologique, une description générale n'est pas très difficile. Le polymorphisme de la dermatose s'explique, si l'on pense qu'on a réellement affaire à une maladie ; d'autres dermatoses ne sont encore que des lésions ; l'eczéma, l'acné, ne sont pas des maladies au sens de la maladie de Dühring.

Dans la conception de celle-ci, il faut éliminer toutes les complications cutanées, pustulation, impétiginisation. La purulence des bulles est le résultat évident d'une infection secondaire. De même l'eczéma n'est pas une affection polymorphe par ce simple fait qu'il peut se recouvrir d'impétigo, de croûtes, etc. L'érythème, les vésicules et les bulles, les hémorrhagies plus rarement, groupés de diverses manières sont les éléments morbides qui révèlent au clinicien une maladie générale, les effets cutanés d'une altération sanguine, croyons-nous, dont il faudra à l'avenir déterminer la cause supérieure.

Cette altération constante dans les cas que nous avons étudiés, détermine, peut-être grâce à une insuffisance rénale, l'élimination par la peau des cellules éosinophiles en excès dans le sang, leur abondance dans le derme sur les coupes, leur nombre considérable (33-95 p. 100 dans le liquide des vésicules et des bulles). Elle confirme l'unité de la maladie, déjà affirmée par les cliniciens.

# NOTE SUR LE TISSU ADIPEUX (1)

Par le Dr **Arnold Sack** (de Heidelberg).

Mes recherches sur le tissu adipeux, que je résumerai le plus brièvement possible, ont eu pour point de départ le pannicule sous-cutané. Les faits dont je vais avoir l'honneur de vous entretenir ne sont pas du tout particuliers au tissu adipeux de la peau seule ; ils se rapportent tout aussi bien aux cellules graisseuses de n'importe quelle région du corps humain, mais, eu égard à l'importance du rôle que joue le pannicule adipeux dans la vie du revêtement cutané, je pense que les anatomistes et les histologistes trouveront autant d'intérêt à cette communication que les dermatologistes qui y sont directement intéressés.

Voici en quoi consistent ces quelques faits *nouveaux*, que j'ai été amené à découvrir dans le tissu adipeux normal de l'adulte en employant la méthode des coupes très fines (jusqu'à 7 μ) et des colorations très délicates.

1° Les noyaux des cellules graisseuses sont pour la plupart, pendant presque toute leur vie cellulaire, vacuolisés.

2° La nature chimique du contenu des vacuoles ne peut être encore établie d'une façon assez précise ; ce qu'il y a de certain, c'est qu'elles ne renferment aucune substance graisseuse, car l'acide osmique, en noircissant le contenu graisseux de la cellule elle-même, ne modifie en rien l'aspect des vacuoles des noyaux qui restent aussi transparentes qu'avant d'avoir subi le contact de l'acide. Il est probable que les vacuoles ne contiennent qu'un liquide aqueux, peut-être salin ou alcalin.

3° Les vacuoles présentent une forme circonscrite très nette et très régulière : on peut les comparer à des sphéroïdes ou à des ellipsoïdes.

4° Au début de leur apparition, les vacuoles siègent au centre du noyau aplati de la cellule adipeuse et se présentent sous la forme de toutes petites vésicules ; elles augmentent, soit spontanément, soit par confluence avec d'autres vacuoles voisines.

5° Au fur et à mesure qu'elles grossissent, les vacuoles s'approchent du bord, c'est-à-dire de la périphérie des noyaux.

6° Une fois qu'elle a atteint son volume et son expansion maxima, la vacuole commence à dépasser la circonférence du noyau en refou-

(1) Note lue à la *Société française de Dermatologie*, séance du 9 mai 1895.

lant devant elle la lame périphérique de la substance nucléaire, jusqu'à ce que celle-ci se rompe et laisse la vacuole s'échapper dans la cavité cellulaire où elle se confond avec la substance propre de la cellule adipeuse.

7° La dépression ou l'échancrure, située sur la périphérie du noyau, vestige de la position qu'occupait la vacuole échappée, s'efface peu à peu et bientôt une nouvelle vacuole recommence le même processus d'émigration.

8° On observe parfois deux ou plusieurs vacuoles dans le même noyau, et tandis que l'une d'elles se prépare à l'abandonner, les autres sont encore situées dans le corps du noyau.

9° Les vacuoles prennent naissance dans le voisinage immédiat de ce qu'on appelle les nucléoles du noyau : elles sont, en un mot, paranucléolaires.

10° Donc il doit y avoir un rapport entre la formation des vacuoles et la présence des nœuds du réseau de chromatine qu'on envisage généralement comme étant des nucléoles des noyaux.

11° Le phénomène de la vacuolisation ne s'observe que dans les noyaux des cellules adipeuses qui sont arrivées à leur complet développement, alors que la graisse, accumulée dans la cellule, la remplit totalement. On ne l'observe ni chez les embryons, ni chez les vieillards, ni chez les individus cachectiques dont le pannicule adipeux est arrivé à un état d'atrophie extrême.

12° De l'existence du phénomène seulement dans le tissu adipeux normal — infantile ou adulte — on peut, peut-être, déduire que c'est une particularité spécifique du tissu en rapport avec sa nutrition.

13° On pourrait m'objecter que ces vacuoles sont artificiellement produites par des préparations défectueuses, mais je m'empresse de dire que quels que soient les liquides employés pour le durcissement des préparations — alcool, sublimé, liquide de Müller — les résultats sont toujours les mêmes, c'est-à-dire positifs.

14° Sauf les cas où l'on a affaire à un tissu adipeux atrophié, on observe ce phénomène plus ou moins accusé aussi bien chez les individus dont la peau est absolument normale que dans les cas pathologiques.

15° Sur la nature et la fonction des vacuoles, on ne peut faire que des hypothèses très vagues. Quoi qu'il en soit, leur présence semble prouver que les noyaux des cellules adipeuses pourraient avoir quelque fonction nutritive ou même sécrétoire importante dans la vie de la cellule.

16° Il y a donc à se demander quels devraient être le mécanisme et la cause de tous ces phénomènes-là?

Peut-être sont-ils dus au mécanisme suivant :

La goutte graisseuse de la cellule adipeuse exerce une pression

assez forte sur le noyau pour empêcher la diffusion continuelle des sucs entre le noyau et la cavité cellulaire, de sorte que cette diffusion — probablement de nature nutritive — ne peut se produire que d'une façon saccadée. En d'autres termes : il doit s'amasser dans le noyau une certaine quantité de liquide — qui n'est autre chose que notre vacuole — pour rompre la résistance du milieu extra-nucléaire et abandonner le noyau.

Il est étonnant que jusqu'à aujourd'hui tous ces faits aient échappés à l'observation des histologistes.

Je me propose dans une prochaine publication plus détaillée, à laquelle seront jointes quelques planches, d'attirer l'attention sur eux.

# SOCIÉTÉ FRANÇAISE DE DERMATOLOGIE ET DE SYPHILIGRAPHIE

## SÉANCE DU JEUDI 9 MAI 1895

PRÉSIDENCE DE M. E. BESNIER

SOMMAIRE. — *Erratum.* — Nécrose du maxillaire à la période préataxique du tabes, par M. DU CASTEL. (Discussion : MM. FOURNIER, BARTHÉLEMY.) — Traitement de la pelade, par M. SABOURAUD. — Deux cas de mélanodermie addisonnienne, par M. J. DARIER. (Discussion : MM. E. BESNIER, BARTHÉLEMY, HALLOPEAU, DARIER, DU CASTEL.) — Sur un lupus érythémateux chez un sujet tuberculeux, par M. DANLOS. (Discussion : MM. LEREDDE, DANLOS, E. BESNIER.) — Sur un cas d'adénomes sébacés à forme ulcéreuse. Unité des affections comprises sous le nom d'adénomes sébacés, nævi vasculaires, verruqueux, etc., par MM. HALLOPEAU et LEREDDE. (Discussion : MM. HALLOPEAU, LEREDDE, DARIER, MOTY, E. BESNIER, BARTHÉLEMY.) — Lymphangites ulcéreuses syphilitiques précoces, par M. DU CASTEL. (Discussion : M. FOURNIER.) — Note sur une hyperkératose palmaire et plantaire localisée aux orifices sudoripares et sur le rôle des orifices glandulaires dans les néoformations épidermiques, par M. HALLOPEAU. — Sur deux cas de lupus érythémateux à localisations anormales, par MM. HALLOPEAU et J. MONOD. — Panaris analgésiques et maux perforants chez un tuberculeux présentant la dissociation syringomyélique et des névrites périphériques multiples, par M. GASTOU. — Contribution à l'étude du traitement du rhumatisme blennorrhagique par les bains térébenthinés, par M. F. BALZER. (Discussion : M. GALEZOWSKI.)

### Erratum.

Dans la communication de MM. Leredde et Perrin, *Étude histologique sur le liquide des vésicules et des bulles*, faite à la séance du 20 avril 1895, au paragraphe VI, p. 163, il faut *lire*, au lieu de : or chez une malade de la salle Henri IV nous avons évalué leur nombre à 2 p. 100..., nous avons évalué leur nombre à 12 p. 100.

### Nécrose du maxillaire à la période préataxique du tabes.

Par M. DU CASTEL.

Dans ces derniers temps, le professeur Fournier et notre collègue M. Wickham nous ont présenté deux ataxiques atteints d'ulcérations

de la voûte palatine ; il y a lieu, je crois, de rapprocher de ces deux malades celui que j'ai l'honneur de vous montrer actuellement.

Charles D..., 35 ans, dessinateur et musicien, est atteint depuis dix ans de douleurs fulgurantes des membres supérieurs et inférieurs. Depuis un an, il a été atteint à trois reprises différentes de crises gastriques, caractérisées par des douleurs violentes et des vomissements répétés, une fois pendant vingt-deux heures ; une autre, pendant trente-quatre heures ; la dernière, il y a huit mois, pendant quarante heures.

Pendant trois ou quatre ans, jusqu'à l'année dernière, D... a présenté de l'incontinence nocturne d'urine.

Il y a trois ans, le malade était pris de fièvre, de gonflement douloureux de toute la face, le lendemain, trois dents, les trois dernières molaires gauches, tombaient spontanément ; le malade a gardé le lit pendant une quinzaine de jours, conservant de la fièvre pendant la plus grande partie du temps. Depuis cette époque, la tuméfaction de la face s'est reproduite à plusieurs reprises, sans que le malade fût obligé de prendre le lit, sans qu'il y eût ni douleurs, ni fièvre ; chaque fois un certain nombre de dents se détachait comme dans la première crise ; toutes les dents du maxillaire supérieur se sont détachées successivement ; les dents ne tombaient pas dans l'intervalle des poussées congestives de la face.

Il y a deux ans, des fragments du maxillaire supérieur étaient éliminés par un des orifices correspondant au point d'implantation des dents éliminées. Depuis lors des éliminations analogues se sont répétées à plusieurs reprises. Il y a une dizaine de jours, un fragment de trois centimètres de longueur environ était éliminé par un orifice qu'on peut encore constater au niveau de l'arcade dentaire supérieure droite ; c'est un fragment d'os nécrosé, poreux, sur lequel on ne retrouve plus les cavités alvéolaires ; en un point, on découvre une concavité lisse qui nous semble correspondre à la partie la plus déclive du sinus maxillaire.

En examinant la cavité buccale, on constate que toutes les dents supérieures sont tombées ; la gencive est le siège d'une ulcération superficielle, indolente, qui, à droite, se prolonge depuis la région de la canine jusqu'à la partie postérieure du maxillaire ; à sa partie la plus avancée, existe une large ouverture béante ; c'est par elle que le dernier séquestre a été éliminé. A gauche, une ulcération analogue existe et commence un peu plus en arrière. Du même côté, on sent la pointe d'un séquestre sur le point d'être éliminé.

Le maxillaire inférieur est normal et encore garni de ses dents.

La pupille est contractée, paresseuse, s'accommode faiblement pour la vision à distance, se contracte lentement sous l'influence de la lumière artificielle.

Les réflexes patellaires sont plutôt exagérés.

L'existence de douleurs fulgurantes, de crises gastriques, de troubles urinaires nous permettent, je crois, de considérer notre malade comme atteint de tabes à la période préataxique ; je dois dire que je n'ai pu relever chez lui d'antécédents syphilitiques. Quant aux acci-

dents dont il a été atteint du côté du maxillaire supérieur, je me demande s'il n'y a pas lieu de les rapprocher des arthropathies tabétiques, qui sont aussi des accidents de la période préataxique et qui elles aussi peuvent avoir leurs poussées aiguës ; je me demande si les accidents observés chez notre malade ont leur origine dans l'articulation alvéolo-dentaire ou dans un trouble nutritif de l'os maxillaire lui-même analogue aux ostéites raréfiantes tabétiques.

Ce qui me semble intéressant à relever, c'est la brusquerie de la première apparition des accidents, la chute presque immédiate des dents après la première poussée inflammatoire ; la répétition de ces poussées inflammatoires. La chute des dents ne s'est pas passée ici avec l'indolence, avec l'indifférence signalée par quelques auteurs comme caractérisant la chute des dents chez les ataxiques ; celle-ci apparaît, au contraire, comme la conséquence, comme une complication des poussées inflammatoires à répétition se passant au niveau du maxillaire.

M. Fournier. — Ce malade est intéressant à divers points de vue. Tout d'abord, il est curieux de constater que dans ce cas, comme dans les nôtres, le système nerveux de la face ne paraît pas intéressé ; on ne relève, en effet chez ce malade ni masque tabétique, ni douleurs fulgurantes de la face. En second lieu, les poussées fluxionnaires qui ont accompagné la chute des dents nous semblent avoir une grande analogie avec ces œdèmes parfois si considérables qui s'associent aux arthropathies tabétiques. En troisième lieu, l'examen histologique du séquestre nous paraît nécessaire ; il montrera sans doute que la chute des dents est subordonnée à une ostéoporose primitive.

M. Barthélemy. — J'observe actuellement un malade qui a des douleurs fulgurantes dans la tête et le masque tabétique, mais il n'est pas atteint d'altérations dentaires.

---

## Traitement de la pelade.

Par M. Sabouraud.

J'ai l'honneur de communiquer à la Société un procédé thérapeutique de la pelade auquel m'ont amené quelques considérations de clinique et d'anatomie pathologique :

1° La pelade est une maladie essentiellement récidivante, récidivante dans la moitié des cas environ ;

2° Il est avéré désormais que ce n'est pas une maladie du cheveu, mais une maladie *tégumentaire*.

Tous les exemples connus de maladie sous-épidermique ou dermique dans lesquels l'épiderme est conservé, poussent dans ce

cas le médecin à détruire préalablement la couche cornée de l'épiderme s'il veut que les médicaments appliqués aient une action directe sur les parties malades, car l'épiderme corné est un vernis d'une imperméabilité presque parfaite.

Je place donc sur la plaque peladique une couche de vésicatoire liquide et le lendemain, après avoir abrasé sa phlyctène, je fais sur le chorion mis à nu une application de nitrate d'argent au quinzième.

J'ai poursuivi l'étude de ce traitement depuis six mois sur une centaine de malades en essayant concurremment les divers autres traitements préconisés contre la pelade. Il m'a semblé que cette cautérisation sur un vésicatoire abrasé donnait des résultats nettement supérieurs à ceux que fournissent les autres traitements, spécialement des résultats beaucoup plus rapides.

Six mois d'observation ne suffisent pas pour savoir si ce traitement met plus que les autres à l'abri des récidives; ce que je puis affirmer seulement, c'est la rapidité de ses résultats et leur excellence.

---

## Deux cas de mélanodermie addisonnienne.

Par J. DARIER.

Je vous présente deux malades du service de M. Besnier, que j'ai l'honneur de suppléer en ce moment. Ils sont atteints tous deux d'une mélanodermie des plus accentuées; ils présentent des nuances importantes soit dans l'état de pigmentation de leurs téguments, soit dans les symptômes concomitants; et cependant je crois qu'on peut les considérer comme appartenant au même type morbide.

Obs. I. — Le premier, Joseph G..., âgé de 17 ans, pourrait, à ne considérer que la couleur de sa peau, passer à bon droit pour un nègre ou tout au moins un mulâtre. Et pourtant il est originaire de Caen en Normandie, fils unique d'une mère à cheveux châtains, d'un père à cheveux noirs, mais tous deux de peau blanche; ceux-ci sont vivants et bien portants.

Lui-même n'aurait eu aucune maladie jusqu'à l'âge de 10 ans. A ce moment, il fut pris d'une diarrhée qui paraît avoir été importante et avoir duré un certain temps puisque le malade en a conservé le souvenir. Jusqu'à ce moment la coloration de sa peau n'avait rien présenté d'anormal. A partir de cette époque il a commencé à brunir; c'est certainement au niveau de la région génitale que cette coloration a apparu tout d'abord; lorsqu'il allait au bain froid, ses petits camarades le plaisantaient sur cette particularité.

Presque en même temps ou peu après ce furent les mamelons, puis la ceinture qui changèrent de couleur. La face et les mains elles-mêmes prirent d'abord une teinte jaunâtre, puis peu à peu plus foncée.

Cette pigmentation a donc progressé d'une façon tout à fait lente et continue ; le malade affirme qu'elle a encore sensiblement augmenté depuis un an ou deux.

Jusqu'au moment de son entrée dans le service, c'est-à-dire jusqu'au commencement de février, elle ne s'est accompagnée d'aucun autre trouble morbide, d'aucune manifestation locale ou générale qui ait éveillé l'attention du malade. Il a pu travailler de son métier jusqu'à cette époque et ne vient consulter qu'à cause de la couleur de sa peau qui le fait remarquer.

A l'entrée, le diagnostic ne pouvait donc pas être précisé : c'était une mélanodermie impossible à classer.

Actuellement l'examen physique et fonctionnel du malade donne les résultats suivants :

Il s'agit d'un jeune homme de taille normale pour son âge, bien constitué et très vigoureusement musclé ; les reliefs des membres sont certainement plus accusés que chez la plupart des garçons de 17 ans. Les cheveux, la barbe naissante, et les poils du pubis et des aisselles sont d'une couleur très foncée, presque noirs ; ils auraient foncé sensiblement depuis six ou sept ans ; les iris sont d'un bleu sombre avec marbrures brunâtres.

La coloration d'un brun foncé des téguments varie un peu suivant les régions ; dans son ensemble, la teinte tire plus sur le rouge ou le jaune que sur le bleu ; elle est donc plutôt bronzée qu'ardoisée.

Les parties les plus sombres sont la verge, le scrotum et les mamelons qui sont franchement noirs ; la teinte noire s'étend en se dégradant un peu au périnée, au pli interfessier et aux deux plis fessiers. En seconde ligne, comme degré de pigmentation, vient la ceinture qui est d'un brun chocolat, ainsi que la ligne « blanche » de l'abdomen, puis le cou. Le tronc, les membres sont un peu plus clairs ; les plis articulaires des membres sont relativement plus clairs que les surfaces d'extension correspondantes. La face est d'un brun assez uniforme et cela jusqu'au cuir chevelu ; quelques taches plus sombres sur le front paraissent répondre à des cicatrices de traumatismes anciens.

Les mains et les pieds sont beaucoup plus pigmentés sur leur face dorsale que sur les surfaces palmaires et plantaires dont l'épiderme corné est épais et à peine teinté de bistre ; les ongles ont une teinte très légèrement jaunâtre.

Les parties qui sont relativement les plus claires sont les oreilles, les régions palmaires et plantaires, et les régions claviculaires. Nulle part une limite tranchée ne sépare les régions de nuance différente ; le passage de l'une à l'autre est graduel.

Il n'y a sur la peau que deux cicatrices, au niveau de la ceinture, toutes deux plus noires que le fond ; elles résultent de biopsies pratiquées par l'interne du service, au moment de l'entrée du malade.

On trouve une quinzaine de nævi pigmentaires tout à fait punctiformes sur les deux côtés de la face. Il y en a plusieurs autres sur le tronc et les membres ; les plus importants sont sur l'avant-bras gauche et sur le scapulum droit, un peu saillants, du volume d'un pois ou d'un haricot.

La muqueuse buccale offre de nombreuses taches pigmentées qui ont une teinte grisâtre. Il n'y en a pas sur la langue qui est normale ainsi que

le pharynx ; mais les gencives sont marquées un peu partout de taches ardoisées à bords diffus ; il y en a aussi quelques-unes sur le bord rosé des lèvres et sur les joues, au voisinage des commissures de la bouche. Les conjonctives et la muqueuse préputiale sont normales.

L'examen des viscères ne révèle rien d'anormal à l'examen physique : le cœur, les vaisseaux, les poumons, le foie et la rate, l'estomac et le tube digestif sont explorés sans qu'on ait à relever le moindre signe pathologique. Les ganglions sont normaux dans toutes les régions où ils sont accessibles.

J'insiste particulièrement sur l'intégrité des poumons à leurs sommets ; la sonorité y est parfaite, le murmure respiratoire tout à fait pur. Le malade n'accuse du reste aucun trouble fonctionnel du côté de l'appareil respiratoire, ni toux, ni dyspnée, ni crachats. Le pouls bat 80 fois à la minute.

Les urines examinées à plusieurs reprises ont toujours été à peu près normales comme quantité. La dernière analyse faite par M. Milliet, interne en pharmacie, donne les résultats suivants :

Quantité, 1,300 gr. ; aspect trouble ; dépôt abondant ; l'urine filtre difficilement ; densité 1016 ; matières fixes à 100°, par litre 33 gr. 50 ; urée 16 gr. 39 ; acide urique 0,335 ; chlorures 12 gr. 25 ; phosphate 1 gr. 22 par litre. Ni sucre, ni albumine, ni pigment biliaire. Au microscope : cellules épithéliales et leucocytes.

Malgré le bon état apparent de toutes les fonctions, il est vraiment remarquable que le malade ait, depuis trois mois que nous l'observons, presque toujours été valétudinaire.

Peu de temps après son entrée, il s'est plaint de douleurs lombaires vagues, siégeant dans la région des reins, comparables à une courbature ; elles n'ont jamais complètement disparu depuis lors. Puis ce sont des troubles digestifs ; l'appétit est médiocre ; il a vomi quelquefois ; la constipation est habituelle et à plusieurs reprises il a fallu administrer un laxatif. D'autres fois, survenait une diarrhée passagère. On a noté de la fièvre qui, au mois d'avril, a duré trois jours et a atteint 40° ; on en a trouvé, il est vrai, l'explication dans une amygdalite avec exsudat pultacé.

En outre, on constate chez ce jeune homme un affaiblissement général qui contraste avec l'état florissant de sa musculature. Il se lève régulièrement ; pendant une douzaine de jours, on l'a envoyé travailler au jardin ; il n'a pas pu continuer, se trouvant trop fatigué ; on l'occupe dans la salle, mais il ne pourrait faire un ouvrage pénible. Quand on explore sa puissance musculaire, on constate qu'on peut lui fléchir l'avant-bras ou la jambe, ou étendre ces parties, malgré sa résistance. En serrant dans ses mains un dynamomètre, il amène environ 30 kilog. au premier essai ; mais les épreuves successives donnent chaque fois une diminution de 4 ou 5 kilog. ; les efforts paraissent donc l'épuiser rapidement (1). La

(1) Des tracés ergographiques et dynamographiques que je dois à la grande obligeance de M. Féré, montrent nettement l'épuisement rapide de la force musculaire et l'impuissance du malade à produire un effort soutenu.

sensibilité est intacte ; les réflexes rotuliens sont normaux. On ne remarque pas d'abattement, ou de torpeur intellectuelle notable.

Une investigation soigneuse permet donc de découvrir chez ce garçon, à côté de la *mélanodermie :* des *douleurs lombaires*, quelques *troubles digestifs* et une *fatigue musculaire* contrastant avec son aspect vigoureux.

Obs. II. — Un simple coup d'œil jeté sur le second malade montre aussitôt qu'il est beaucoup plus gravement atteint; il est moins pigmenté, mais très affaibli, amaigri, et fébricitant; je l'ai fait apporter devant vous sur un brancard.

F... est un homme de 28 ans, imprimeur de son état (1). Sa mère est dans un asile d'aliénés depuis son retour d'âge; son père est sain; deux frères sont morts de convulsions en bas âge. Lui-même a eu à 13 ans une fièvre muqueuse; à 26 ans, une blennorrhagie qui a duré un mois et à laquelle il rapporte la pigmentation cutanée survenue peu après. A 27 ans il s'est marié et a un petit garçon de 15 mois bien portant.

La maladie actuelle a débuté il y a un an et demi; des camarades ont fait remarquer au malade que son teint devenait jaune; cette coloration s'est accentuée dans la suite au point de devenir jaune brunâtre, puis brunâtre; elle s'accuserait par l'exposition au soleil, les temps humides au contraire la feraient pâlir. En même temps que la pigmentation survinrent des troubles digestifs, des coliques, des vomissements faciles et des crises de diarrhée.

Au mois de mars 1895 le malade dut quitter son travail; il avait considérablement maigri depuis sept ou huit mois; il commença à souffrir d'un affaiblissement général, de frissons, de malaise dans les membres avec sensations de froid, puis de chaleur aux extrémités. L'appétit disparut, la diarrhée augmenta, les coliques étaient fréquentes; pas d'autres douleurs d'ailleurs. Il y avait une tendance continuelle au sommeil. La médication employée consista en sous-nitrate de bismuth, bicarbonate de soude, et régime lacté partiel.

Le 26 avril le malade fut admis à la salle Devergie, n° 7. On nota l'aspect suivant : Les cheveux et la barbe, plutôt clairsemés, sont châtain foncé sans modification récente de leur couleur. Toute la face est couverte d'un masque bronzé, de coloration un peu plus foncée au niveau des régions sous-orbitaire et autour de la bouche. Il est tout à fait singulier de voir que la pigmentation ne commence sur le front qu'à deux ou trois centimètres de la lisière du cuir chevelu et se limite nettement de ce côté par une ligne légèrement sinueuse; au-dessus la peau a une teinte pâle, blafarde, sans qu'on puisse affirmer cependant qu'elle soit plus blanche que normalement, comme dans le vitiligo. On a l'impression d'un hâle limité par un couvre-chef; le malade se couvre ordinairement d'une casquette quand il sort, mais il ne va guère au grand air. Cette limitation de la pigmentation a existé dès le début.

Le cou a une teinte brunâtre uniforme.

Le thorax est relativement respecté à sa face antérieure ; mais à partir

(1) Observation rédigée sur les notes de M. Gorgon, stagiaire très zélé du service, que je remercie ici.

de l'épigastre, la coloration brune reprend peu à peu et s'accuse particulièrement au niveau des régions iliaques et de la ceinture. Les organes génitaux et les mamelons sont bruns; la région périnéale, le pli interfessier sont assez foncés. A la face postérieure du tronc la coloration est aussi plus accusée au-dessous de la région lombaire qu'au-dessus.

Les membres supérieurs n'offrent une teinte un peu foncée qu'au bord antérieur de l'aisselle, aux coudes qui sont en même temps un peu ichtyosiques et surtout sur le dos des mains. Les faces palmaires des mains et des doigts sont jaunâtres, mais les plis de flexion y sont dessinés par des lignes brunes. Les ongles paraissent blancs, par le contraste de leur coloration normale avec la teinte sombre de la peau avoisinante.

Les membres inférieurs sont peu atteints, brunâtres seulement au niveau des creux poplités et des cous-de-pied; il y a de l'onychogryphose des ongles des orteils.

En outre de ces variations régionales de couleur, dont les limites sont dégradées et diffuses partout, sauf au front, il y a sur chaque bras trois taches presque noires correspondant aux cicatrices d'une revaccination qui a été pratiquée avec succès en décembre dernier. Les cicatrices de la vaccination faite dans la première enfance ne sont nullement plus colorées que la peau avoisinante.

Il y a aussi plusieurs nævi pigmentaires sur l'aisselle, l'épaule, les lombes, dont une tache grande comme une amande sur la cuisse droite; deux petits molluscum pendulum sur le dos.

La muqueuse buccale offre de nombreuses macules; la muqueuse des lèvres, surtout de l'inférieure, est toute tachetée de brun et de gris. La langue et les gencives sont respectées, mais sur les joues à partir des commissures et sur le palais le long du raphé et jusqu'au voile, on remarque des rangées de taches à bords diffus et souvent confluentes.

L'état général du malade, déjà précaire au moment de son entrée, s'est encore aggravé depuis. Il était assez maigre, pesait 54 kilog. et a encore maigri. Il est d'une faiblesse extrême, ne peut quitter son lit, et c'est avec effort qu'il se dérange quand on veut l'examiner. La pression des mains marque à peine quelques kilog. au dynamomètre. Les réflexes rotuliens normaux au début, sont très manifestement diminués aujourd'hui.

On constate chez lui des troubles viscéraux très importants du côté surtout de l'appareil digestif et de l'appareil pulmonaire.

L'anorexie est complète, on ne sait que lui faire manger; souvent il est pris de vomissements bilieux; il a des coliques et ces derniers temps une diarrhée rebelle avec huit ou dix selles journalières. L'abdomen est plutôt rétracté, le foie normal; la rate donne une matité de 8 centim.

Les urines peu abondantes donnent à l'analyse, faite par M. Milliet, le résultat suivant :

Quantité, 350 gr.; couleur jaune rouge, limpide; dépôt floconneux; réaction acide; densité 1021; matières fixes à 100°, par litre 42 gr.; urée, 30 gr. 50; acide urique, 0,396; chlorures, 7 gr. 50; phosphate, 1,40 (tous ces chiffres sont rapportés à 1000 gr.); pas d'albumine, de sucre ni de pigments biliaires; au microscope, phosphate de chaux en grande quantité. Ce sont des urines de dénutrition.

Le cœur est normal et bat 96 pulsations. Il y a de la fièvre ; la température oscille entre 38 et 39°.

Le malade tousse et expectore des crachats muco-purulents, non teintés de sang, abondants. Les poumons donnent une matité très nette, surtout à droite ; de ce côté il y a de gros râles humides aux deux temps ; à gauche, une inspiration un peu rude à timbre élevé ; quelques ronchus sonores dans toute l'étendue des poumons en arrière. On en peut conclure à l'existence d'une tuberculose à l'état de ramollissement au sommet droit.

Enfin le malade se plaint de bourdonnements dans l'oreille gauche et l'ouïe est sensiblement diminuée de ce côté.

Chez ce second malade, le diagnostic ne saurait faire l'objet d'une contestation ; il s'agit d'une maladie d'Addison caractérisée par ses symptômes cardinaux : mélanodermie, asthénie profonde, troubles digestifs, douleurs (ces dernières toutefois relativement peu accusées).

Il y a en même temps chez lui une tuberculose pulmonaire qui semble en évolution rapide ; a-t-elle précédé l'apparition de la mélanodermie ? dans le cas actuel on ne peut guère être affirmatif sur ce point ; il semble au contraire que les lésions pulmonaires soient consécutives, ou peut-être ne se sont-elles démasquées que récemment.

Mais l'histoire dans son ensemble est assez classique ; le seul point que je relèverai est relatif à la pigmentation. Les parties les plus colorées sont, comme d'ordinaire, les régions découvertes, face, cou et dos des mains ; en seconde ligne, celles qui normalement sont riches en pigment. Il n'y a de remarquable que l'intégrité relative du thorax et l'intégrité absolue d'une bande frontale qui est nettement limitée du côté du masque facial. Ainsi que Brault le relève dans son article du *Traité de médecine*, c'est là une apparence qui n'est pas signalée dans un grand nombre d'observations, mais qui n'a pas échappé à Addison. Celui-ci signale que quelquefois « certaines régions de la peau présentent une couleur plus claire d'un blanc mat, comme si elles avaient été préservées et se détachaient par contraste sur les parties voisines ; d'autres semblent privées du pigment normal ». C'est donc une disposition curieuse qui peut se rencontrer dans la maladie bronzée, laquelle est riche en particularités singulières et inexpliquées.

Le premier malade, au contraire, est moins classique. Chez lui la pigmentation est généralisée, mais variable suivant les régions ; ce ne sont pas les parties découvertes qui sont les plus foncées, mais les organes génitaux, la ceinture et les parties avoisinantes ; c'est à leur niveau que le changement de coloration a débuté. Il n'y a pas dans cette distribution une anomalie bien importante.

Bien plus remarquable est la longue durée de la mélanodermie

chez ce jeune homme et le retard de l'apparition de tout autre symptôme.

On sait que la teinte bronzée peut être le symptôme initial, quoique ce ne soit pas la règle. On a noté qu'elle peut précéder de 15 mois les autres accidents (Martineau). Mais ici elle dure *depuis sept ans !* Cela doit-il faire mettre en doute le diagnostic de maladie d'Addison? Je ne le pense pas, pour deux raisons : aucune des autres formes de mélanodermie, qu'il me paraît superflu d'énumérer ici, ne peut être en cause dans ce cas et il faudrait créer un type nouveau ; puis le syndrome addisonnien vient récemment de se compléter ou tout au moins de s'indiquer sous nos yeux par l'apparition d'une asthénie relative, de trouble digestif et de douleur lombaire.

Il me semble donc qu'on peut conclure que le type de la maladie d'Addison comporte des variations symptomatiques plus larges encore qu'on ne l'admet généralement : qu'en ce qui concerne la mélanodermie, elle peut, comme le disait Addison, réserver certains territoires, qu'elle peut aussi précéder les autres manifestations pendant une période de sept ans (1).

M. E. Besnier. — Il est fort remarquable que les deux malades présentés par M. Darier aient des nævi mélaniques. Cette pré-existence de nævi mélaniques indique que, chez ces deux sujets, la fonction pigmentaire était déjà troublée constitutionnellement. Il y aura donc lieu à l'avenir de signaler l'existence ou l'absence des nævi chez les addisonniens.

M. Barthélemy. — La pigmentation tégumentaire est une fonction nucléo-cellulaire sur laquelle on est encore loin d'être fixé. Elle est très inégalement distribuée selon les races et selon les sujets dans une même race. Elle n'est solidaire ni du développement pileux ni du degré de force et de résistance des sujets. Tous les cas méritent l'attention des observateurs.

Il y a un certain nombre de maladies générales dont les troubles de la fonction pigmentogène sont les symptômes habituels et presque caractéristiques, mais un des malades de M. Fournier a présenté par le seul fait de la phthiriase une mélanodermie si accentuée et si généralisée, même aux points non pigmentés, qu'on n'aurait pas pu d'emblée la distinguer d'une mélanodermie addisonnienne. Suivant les sujets, une même cause peut exciter plus ou moins vivement la fonction pigmentogène et produire une

(1) Dix jours après la séance, le malade de l'obs. II a succombé avec des symptômes d'asthénie croissante, de la diarrhée incoercible, du collapsus cardiaque et du délire les derniers jours. A l'*autopsie*, on a trouvé le sommet du poumon droit infiltré de tubercules ramollis, le reste de l'organe et l'autre poumon sains. La capsule surrénale droite, un peu augmentée de volume, présente de nombreuses masses caséeuses et un petit abcès ; la capsule surrénale gauche semble normale, mais sera examinée avec soin ; les nerfs splanchniques, les ganglions semi-lunaires, le plexus solaire paraissent intacts à l'œil nu. Plusieurs ganglions lymphatiques rétro-pancréatiques sont caséeux. On n'a trouvé de lésions tuberculeuses en aucun autre point du corps. Pas de lésions macroscopiques dans le cerveau et la moelle épinière.

suractivité nucléo-cellulaire : la grossesse, la syphilis sont parmi les causes qui réagissent le plus fréquemment de cette manière. Mais ce n'est pas toujours sur les sujets naturellement les plus pigmentés, les plus bruns du moins, que ces effets se manifestent. Il semble, par exemple, que la syphilide pigmentaire n'est pas moins fréquente chez les blondes que chez les brunes.

En mettant de côté la syphilide pigmentaire ovalaire du cou, caractéristique de la syphilis secondaire (par trouble trophique, sans éruption préalable), et en ne parlant que des mélanodermies en placards géographiques plus ou moins étendus, on est frappé de la ressemblance qu'il peut y avoir entre les hyperpigmentations de la grossesse et de la syphilis. Et pourtant, dans ces cas, les grossesses semblent évoluer normalement et le sang de la femme grosse n'être pas plus toxique que celui de la voisine chez laquelle aucun trouble pigmentaire trophique n'aura été produit par la grossesse. Ces effets semblent donc tenir plus à la disposition du sujet qu'à la maladie elle-même. Chez ces sujets prédisposés aux pigmentations, la moindre cause peut en produire, une éruption médicamenteuse, un vésicatoire, un cataplasme trop chaud ou un sinapisme un peu violent, un traumatisme, une irritation habituelle, soit comme le grattage des phthiriasiques, soit comme la malpropreté chez certaines femmes sans soin quand elles sont atteintes de vulvo-vaginite, de folliculites, de végétations, comme dans cette photographie par exemple, où les cuisses et les fesses sont par l'embonpoint souvent au contact les unes des autres. Une compression prolongée peut avoir des effets analogues : telle l'action du corset ou des ceintures chez certaines femmes. Et pourtant cette même cause, banale par excellence, peut avoir des effets tout opposés selon les sujets : habituellement le corset cause de la pigmentation en ceinture ; mais voici une photographie chez laquelle il y a une décoloration, une leucodermie en ceinture due à ce genre de compression chronique, sans qu'on puisse *soutenir qu'il s'agisse vraiment de vitiligo ni de nævus.*

M. Hallopeau. — Quel est le traitement qui a été institué par M. Darier ?

M. Darier. — Je tenterai l'injection de suc des capsules surrénales. Des résultats assez encourageants ont été déjà obtenus par cette méthode sur plusieurs malades.

M. Du Castel. — Pour apprécier l'effet de ce traitement, il ne faut pas oublier que l'évolution de la maladie d'Addison est parfois coupée par des rémissions spontanées.

---

### Sur un lupus érythémateux chez un sujet tuberculeux.

Par M. Danlos.

Je vous présente une jeune femme atteinte de lupus de Cazenave à forme d'érythème centrifuge, remarquable par sa marche rapide et

surtout par la préexistence d'antécédents bacillaires personnels, et celle d'un lupus vulgaire chez un frère. Outre son lupus, la malade portait, au moment de son entrée, des lésions symétriques des mains et des oreilles, au sujet desquelles se posait une question de diagnostic délicat entre le lupus et l'érythème pernio. On pouvait se demander s'il n'y avait pas coexistence de deux variétés du lupus érythémateux : érythème centrifuge aux joues; lupus pernio aux mains et aux oreilles. Les renseignements sur l'évolution, joints à l'amélioration extrême survenue en quelques jours, sans aucun traitement, par le seul fait du repos et de l'élévation de la température, semblent trancher la question en faveur d'un simple érythème.

Voici maintenant l'observation de cette malade, rédigée par M. Sicard, interne du service.

Gabrielle A..., 21 ans, domestique (originaire de la Manche).

*Antécédents héréditaires.* — Mère bien portante. Père mort d'une maladie de cœur. Trois sœurs et quatre frères.

Les trois sœurs bien portantes.

Parmi les frères, il en est un âgé de 22 ans qui, depuis son tout jeune âge, est atteint d'une affection chronique de la peau, occupant les deux joues et ayant rongé le nez, vraisemblablement *lupus tub. ulcéré.*

*Antécédents personnels.* — La malade passe son enfance à la campagne (village de Vicel, Manche), jusqu'à l'âge de 15 ans, en promiscuité continuelle avec son frère lupique.

Dans sa jeunesse, sujette à de la *gourme*, mais surtout, dès son plus tendre âge, *engelures* tenaces, rebelles, persistant environ du mois de septembre-octobre, au mois d'avril-mai ; engelures ayant siégé d'abord aux mains, comme aux pieds, mais n'occupant plus, dans ces dernières années, que les mains, et parfois, certains hivers, les oreilles au niveau de l'hélix et du lobule.

A part cela, bonne santé générale, lorsqu'en janvier 1891 (la malade avait 17 ans), apparaissent au niveau de l'extrémité inférieure (partie antéro-interne du tibia droit), sans aucune cause extérieure, de petites nodosités rouges, livides, au dire de la malade, indolentes, abcédant au bout d'un mois, s'ulcérant et suppurant durant une année, et laissant à leur place des cicatrices superficielles, légèrement rouges, un peu pigmentées.

*Traitement.* — Poudre jaune non odorante, de nature inconnue.

Rien de nouveau jusqu'en septembre 1893, époque à laquelle surviennent des glandes (adénites sous-parotidiennes droites), en même temps que l'on constata à l'hôpital Cochin, une bronchite suspecte pour laquelle on donna à la malade de l'huile de foie de morue créosotée. Pas d'hémoptysie. Les glandes n'ont pas abcédé, mais l'on retrouve nettement les traces de leur tuméfaction ancienne dans la région cervicale supérieure droite.

Enfin, il y a trois mois (et trois mois seulement au dire de la malade), apparition presque simultanément sur les deux joues de taches rougeâtres, arrondies, qui progressèrent, s'étendirent, et amènent la malade à Saint-Louis, le 3 mai 1895, et l'on constate *actuellement :*

*Joues.* — Deux placards en forme d'ailes de papillon, à centre d'apparence cicatricielle, lisse, blanchâtre, à auréoles périphériques érythémateuses, avec très légères squames minces, mais adhérentes.

*Nez.* — Légère tache rougeâtre, arrondie, partie gauche du lobule nasal.

*Oreilles.* — Ilots *cicatriciels* des deux côtés, mais plus marqués à droite, au niveau du bord supérieur de l'hélix et du lobule de l'oreille.

*Examen négatif* au niveau des muqueuses soit nasale, soit buccale et du cuir chevelu.

*Mains.* — Plaques rouges violacées, luisantes, à contours mal définis, occupant tous les doigts, avec gonflement sous-cutané, et mollasses.

*Auscultation.* — Reste *négative* pour les poumons et le cœur.

*Urines.* — Sont chargées en urates.

Pas d'albumine. Pas de sucre.

Règles irrégulières. *Dysménorrhée.*

M. Leredde. — Il y aurait intérêt à rechercher par l'inoculation au cobaye si les lésions érythémateuses des mains et des oreilles ne sont pas aussi de nature tuberculeuse.

M. Danlos. — Ces érythèmes se sont modifiés si rapidement que l'hypothèse d'engelures développées sur un terrain scrofuleux me paraît la plus vraisemblable.

---

**Sur un cas d'adénomes sébacés à forme scléreuse. Unité des affections comprises sous le nom d'adénomes sébacés, nævi vasculaires verruqueux, etc.**

Par MM. Hallopeau et Leredde.

Les lésions décrites par MM. Balzer et Ménétrier dans les adénomes sébacés, d'autre part, celles qu'a observées M. Darier dans les nævi vasculaires verruqueux, ne paraissent avoir rien de commun entre elles, et cependant les affections vues par ces auteurs ont, au point de vue clinique, d'étroites connexions, déjà mises en évidence par Pringle.

L'observation suivante peut être invoquée en faveur de cette manière de voir, car on y constate simultanément des altérations qui rappellent les deux états morbides.

Br..., 38 ans.

Le début de l'affection cutanée pour laquelle le malade vient se faire soigner à l'hôpital remonte à l'enfance, dit-il ; les lésions de la face à l'âge

de dix ans, celles de la région lombaire à l'âge de quatre ans. Mais il n'est pas bien sûr de n'avoir rien eu auparavant ; tout ce qu'il affirme c'est qu'elles se sont accrues lentement, et que depuis une vingtaine d'années elles sont stationnaires.

*a*) A la face on voit, sur les deux tiers inférieurs du nez et la partie adjacente des joues des saillies, tantôt confluentes, tantôt séparées par de légères dépressions où l'on peut distinguer des orifices sébacés dilatés. La dimension des saillies varie ; sur le nez elles n'ont souvent que le volume d'une tête d'épingle, sur la face elles s'étalent, s'aplatissent, ont souvent des contours polygonaux, et leur volume n'atteint jamais celui d'une lentille. L'épiderme paraît aminci et distendu, leur surface, à cela près normale. L'ensemble des lésions a une teinte rosée persistante. Au doigt, elles sont dures, résistantes. Sur l'aile gauche du nez on voit en deux points de petites varices capillaires.

Sur la partie externe des joues et sur le front, on voit des lésions analogues, mais isolées les unes des autres, peu nombreuses et à peine saillantes.

*b*) L'affection revêt à la face une absolue symétrie. Elle est non moins remarquable si l'on envisage les lésions lombaires. Celles-ci dessinent un triangle à base très allongée, qui occupe toute la largeur du dos, immédiatement au-dessus des fesses, à sommet supérieur rachidien distant de 7 ou 8 centimètres de la base.

Quand le malade se tient debout on voit une masse saillante, divisée par des plis longitudinaux ; on peut prendre cette masse entre les doigts, la détacher des plans profonds : elle fait corps avec la peau. Celle-ci est sèche, pigmentée d'une teinte sale, sans la moindre apparence de vascularisation.

A la périphérie de cette masse apparaissent en grand nombre des éléments isolés qui en font comprendre la formation. Ces éléments sont plus gros que ceux de la figure ; ils ont en général les dimensions d'un pois, ils sont extrêmement durs, bien distincts les uns des autres quoique au contact, sauf à la limite extrême de la masse, où ils tendent à devenir plus indépendants. Sur le bord inférieur, ils sont flétris ; l'épiderme peut être plissé à leur surface, l'aspect se rapproche ainsi de celui qu'on observe fréquemment dans le molluscum.

*c*) Une masse de beaucoup plus petit volume, n'ayant guère comme dimension que la moitié de la paume de la main, s'observe sur la région dorsale, immédiatement en arrière de l'aisselle droite. Elle est allongée dans le sens des espaces intercostaux.

Les éléments qui la forment sont moins saillants qu'à la région lombaire, rarement ils sont au contact ; comme à la région lombaire, leurs caractères essentiels sont la dureté, l'absence de toute vascularisation, l'indépendance des plans sous-cutanés.

*d*) Il en est de même d'un groupe de lésions qui s'observe à la partie supérieure et postérieure de la fesse droite, et d'un deuxième qu'on voit plus bas, sur la cuisse. Ici les éléments tendent à s'individualiser davantage et ne forment pas une masse cohérente.

Sur la partie latérale de la fesse droite on voit deux nævi pigmentaires. Le reste de la peau est sain, sauf sur les faces antérieure et postérieure du thorax où l'on note quelques cicatrices d'acné.

Le malade présente une histoire pathologique assez curieuse. Depuis quatre ans il souffre de crises nerveuses revenant à intervalles irréguliers. Elles ont tous les caractères de l'épilepsie; leur début est brusque, se fait souvent la nuit : le malade perd connaissance et tombe, il s'agite alors violemment, lui a-t-on dit. Il revient à lui lentement, oublieux de tout ce qui a précédé l'attaque. Quelquefois il s'est mordu la langue mais jamais n'a présenté d'incontinence d'urine ou des matières fécales. On ne relève chez lui aucun stigmate hystérique.

Cette épilepsie tardive est d'une interprétation difficile.

Mais notre malade a été soigné par M. Fournier pour une perforation palatine dont il porte la cicatrice. Et depuis six mois on le soigne, dans l'hypothèse de syphilis héréditaire; il prend de l'iodure de potassium. Simultanément les caractères de l'épilepsie se sont modifiés, il n'y a plus maintenant d'attaques, mais des absences, sans vertiges, de courte durée; il a de temps à autre des idées délirantes.

Pour fixer le diagnostic, il était nécessaire de pratiquer l'examen histologique. Deux biopsies superficielles furent faites à la face, et une troisième, profonde, enleva un des éléments périphériques de la masse lombaire. Fixation par le sublimé acétique.

Une des saillies enlevées à la face contient des glandes sébacées, serrées les unes sur les autres. La structure en est normale, il est rare d'y voir, même à la périphérie des noyaux en karyokinèse et des cellules migratrices interépithéliales. Les glandes cohérentes sont séparées par de minces faisceaux conjonctifs, denses. En un point seulement on voit des lésions dégénératives, un kyste ovalaire légèrement bilobé, où on ne distingue que de vagues tractus fins.

Le tissu dermique est refoulé vers l'épiderme par les amas glandulaires. Il est en état de sclérose évidente, sans altération inflammatoire; autour des glandes, des vaisseaux, en abondance normale, y persistent.

Les coupes présentent une dépression épidermique centrale; sur un des côtés on ne trouve pas trace de glandes sébacées, mais des lésions inflammatoires formées de petites cellules lymphatiques et de cellules conjonctives proliférées. Le fond est formé par du tissu conjonctif scléreux; parmi les vaisseaux on note quelques veines dilatées.

L'épaisseur de l'épiderme est réduite surtout au centre, les papilles et les cônes interpapillaires ont tout à fait disparu. La structure du corps muqueux n'est pas modifiée, on n'y voit pas de cellules migratrices. Mais le stratum granulosum est altéré, ses cellules sont plates et se colorent d'une teinte homogène, où on ne distingue plus de grains d'éléidine, beaucoup ont perdu leur noyau.

La deuxième petite tumeur enlevée à la face ne contient aucun élément sébacé, elle est formée d'un tissu scléreux, recouvert lui-même par l'épiderme, privé comme dans la lésion précédente de cônes interpapillaires, semblant refoulé, distendu par la prolifération conjonctive sous-jacente.

La structure de la lésion lombaire est également très simple. Le derme y est formé, même au niveau des papilles, de faisceaux connectifs très épais; les vaisseaux sont peu nombreux, et réduits de calibre. Des cellules plates peu nombreuses, à noyau lamellaire, marquent la limite des faisceaux. En un point seulement on voit les restes d'un follicule pileux, mais nulle part d'éléments sébacés.

L'épiderme est mince; les couches profondes du corps muqueux sont très pigmentées. De très longs et très étroits cônes interpapillaires isolent les papilles les unes des autres.

Ainsi on ne trouve nulle part de prolifération vasculaire. La lésion commune est la sclérose conjonctive ; quel qu'ait été le processus initial, on a affaire évidemment à une réaction cicatricielle. A la face seulement, une des tumeurs offre quelques analogies avec les lésions décrites par MM. Balzer et Ménétrier, et nous permet de donner à notre observation le titre d'adénomes sébacés. Cependant, des différences notables existent. Dans l'observation de MM. Balzer et Ménétrier, la prolifération glandulaire est intense, on note la présence de tubes épithéliaux végétants; parmi les glandes, beaucoup dégénèrent et déterminent des kystes nombreux. Dans notre cas, la prolifération glandulaire est peu marquée, les glandes gardent leur structure normale, à part la présence d'un kyste; mais comme nous l'a fait remarquer M. Darier, ce fait est commun à la face, sur le nez et les joues.

Examinons maintenant le malade dans son ensemble, au point de vue clinique. Les lésions lombaires, celles de la fesse et de la région dorsale remontant à l'enfance comme celles de la face, ne sont pas susceptibles d'un autre diagnostic que celui de nævi. La coexistence est de règle (Pringle-Besnier).

On trouve ainsi chez le même malade des altérations de nature distincte, les unes purement vasculaires et conjonctives, les autres portant sur les glandes sébacées. Y a-t-il là une simple coïncidence ? On ne peut guère le supposer, d'autant mieux que, nous allons le voir, on trouve tous les intermédiaires entre les deux ordres d'altérations.

Il en est ainsi dans l'observation de Pringle (1). Cet auteur considère les adénomes sébacés comme une affection congénitale, et indique l'association habituelle d'autres lésions nævoïdes, verrues, molluscum, nævus vrai, troubles de la pigmentation. Enfin, il note la tendance de l'affection, dans certains cas, à disparaître lentement en laissant des cicatrices atrophiques, le développement de tissu fibreux est donc un élément de la maladie, qui devient l'élément essentiel dans notre cas.

M. Darier aussi a remarqué (2) l'hypertrophie fibreuse; mais le

(1) PRINGLE. A case of congenital adenoma. Anal. in *Ann. Dermatologie*, 1890.

(2) DARIER. *Société de Dermatologie*, novembre 1890. Cas de nævi vasculaires verruqueux de la face.

fait saillant de son observation est la présence de vaisseaux excessivement dilatés, de lacs sanguins ; les glandes sébacées sont normales. Pour lui, l'affection est bien distincte de l'adénome sébacé de Balzer, qui se rapproche des épithéliomes tubulés bénins.

L'un de nous (1) cependant, se demandait si en multipliant les examens on ne trouverait pas la coexistence des altérations télangiectasiques et des lésions sébacées : la même question se pose, chez notre malade, pour les lésions scléreuses et sébacées.

Cliniquement, ainsi que nous l'avons indiqué déjà, de nombreux intermédiaires unissent toutes ces formes, et le diagnostic, dans le cas où il y a à la fois des tumeurs non vasculaires, et des télangiectasies, hésite toujours entre le type Balzer-Ménétrier et le type Darier. Il est curieux, à ce point de vue, d'étudier les moulages de l'hôpital Saint-Louis qui représentent ces lésions. Les uns sont groupés sous l'étiquette « Adénomes », quelques-uns sous l'étiquette « Nævi », mais parmi les premiers, certains offrent toutes les transitions avec les autres.

On remarque ainsi parmi les adénomes sébacés des cas sans dilatation vasculaire, sans stase sanguine, le moulage 1044 (adénomes sébacés, Fournier 1051), et le 1169 (adénomes sébacés, Balzer 1861).

Mais on voit auprès d'eux, deux moulages où l'élément vasculaire prend une importance : n° 1291, montré également sous le n° 1384 (adénomes sébacés miliaires télangiectasiques, Hallopeau 1887), et le n° 1732 (adénomes sébacés, Quinquaud). Sous l'étiquette générale « Nævi » on trouve un moulage, n° 1502, appartenant à M. Besnier, qui met en évidence l'unité de l'affection (nævi angiomateux, verrues molles, endothéliomes, adénomes sébacés, nævi sébacés, télangiectasiques, etc... avec télangiectasies et lentigo et coexistence d'autres nævi, molluscum particulièrement, chez un idiot épileptique âgé de 17 ans). Enfin il faut étudier le n° 1170, où la dilatation vasculaire devient l'élément le plus apparent (Vidal : nævi vasculaires et papillaires chez un homme de 18 ans ayant de nombreux nævi plats sur la région dorsale). Sur ce moulage même, quelques points présentent le type des lésions saillantes, aplaties, qu'on voit dans l'adénome sébacé.

En résumé, il s'agit, suivant nous, d'une maladie qui n'a pas toujours les mêmes apparences cliniques, ni même microscopiques, mais dont les caractères essentiels sont : le début dans l'enfance, la symétrie des altérations faciales, leur forme lobulée et dont l'aspect varie suivant que l'élément sébacé, l'élément fibreux, l'élément vasculaire prennent la prédominance.

De nouveaux et plus nombreux examens seront nécessaires pour

(1) HALLOPEAU. Discussion de la communication de M. DARIER. *Société de Dermatologie*, novembre 1890.

déterminer si, comme l'un de nous tend à le croire, il ne s'agirait pas constamment d'adénomes sébacés dont les éléments glandulaires pourraient rétrocéder et passer au deuxième plan par suite de la prolifération exubérante des éléments conjonctifs ou vasculaires.

La coexistence de nævi sur le tronc y est de règle, et il est habituel d'observer, comme chez notre malade, des troubles du système nerveux, variables aussi dans leur expression clinique, mais ayant pour trait commun une dégénérescence : épilepsie, idiotie, trouble psychique variés, etc.

M. Barthélemy. — Les faits qu'on vient de nous montrer me frappent par leur disposition symétrique et leur développement sur le département du trijumeau qu'on désigne familièrement sous le nom de zone-papillon. Beaucoup de ces faits ont toutes les allures du nævus et sont liés à ces lésions congénitales, même si elles se développent plus ou moins longtemps après la naissance.

Mais j'ai pour l'instant en observation une jeune dame, hystérique nettement, sans nævus, mais offrant des troubles gastriques depuis de très longues années. Sous l'influence de ces troubles gastriques et de la violente congestion cutanée si souvent répétée qu'elle est devenue chronique dans la zone-papillon, des poussées d'acné se sont développées, très intenses, presque confluentes, et presque subintrantes pendant la durée de grossesses très rapprochées les unes des autres. Or, pendant la dernière grossesse, il s'est fait sur la joue une plaque asymétrique de taches télangiectasiques qui offrent si nettement les caractères objectifs des adénomes sébacés télangiectasiques que je ne peux pas donner d'autre diagnostic : ce sont de petites lésions rouges, saillantes, isolées les unes des autres, luisantes, groupées, exclusivement localisées dans les glandes sébacées, de la souffrance et de l'altération desquelles elles sont les témoins. Il y a certes des réserves à faire sur le diagnostic ferme, mais je constate une plaque de télangiectasie acquise ou secondaire développée dans les follicules sébacés depuis longtemps irrités et malades.

M. Hallopeau. — D'accord avec Pringle, je considère les cas décrits par MM. Balzer et Ménétrier sous le nom d'adénomes sébacés et par M. Darier sous celui de nævi télangiectasiques comme étant de même nature. On trouve des dilatations vasculaires sur tous les moulages. Ils sont seulement plus ou moins prononcés suivant les sujets.

M. Darier — Je me range au même avis.

M. Moty. — J'ai eu l'occasion de présenter à la Société de chirurgie un malade atteint de varices lymphatiques du pli de l'aine gauche ; la lésion s'étendait par plaques décroissantes jusqu'à 10 ou 15 centim. au-dessous du pli de l'aine ; elle était nettement lymphangiectasique sur certaines plaques. Sur d'autres, elle était verruqueuse et présentait les plus grandes analogies avec la lésion du malade de M. Darier ; dans mon observation le champ visuel était très rétréci, la lésion était congénitale et je ne pouvais l'attribuer qu'à une hystérie congénitale ; j'ai vu depuis assez

souvent des lésions polymorphes de mêmes caractères être l'expression manifeste d'une hystérie plus ou moins apparente.

M. Leredde. — Notre malade est épileptique ou hystéro-épileptique ; il porte, en outre, une cicatrice palatine qui est peut-être le reliquat d'une syphilis héréditaire.

M. E. Besnier. — Le malade que j'ai observé était un épileptique franc. La difformité cutanée n'est, dans ces cas, que l'expression d'une maladie générale.

M. Hallopeau. — Pringle avait déjà noté la coïncidence de troubles intellectuels.

## Lymphangites ulcéreuses syphilitiques précoces.

Par M. Du Castel.

Georges B..., 28 ans. Jamais d'affection syphilitique antérieure. Il y a un mois, apparition sur le dos du fourreau d'une ulcération, qui existe seule pendant une quinzaine de jours. Après cette époque, apparition d'une seconde ulcération plus en avant ; trois ou quatre jours après, apparition d'une troisième ulcération dans l'intervalle des deux premières. La première ulcération est arrondie, recouverte de la croûte noire, qui appartient au chancre syphilitique ; la plus avancée est nettement arrondie, recouverte d'un enduit diphtéroïde, entourée d'un bourrelet d'induration très accusée et nettement surélevé. L'ulcération médiane est ovalaire, de couleur rouge foncé, sans croûte, ni recouvrement diphtéroïde ; il est probable qu'elle a été excoriée par un frottement récent. Dans la région inguinale droite, il y a tuméfaction indolente des ganglions.

Sur les bourses, on voit deux petites cicatrices lisses, à base légèrement indurée, qui se sont produites il y a une quinzaine de jours ; il y aurait eu dans cette région, production de petits boutons (?) qui se sont cicatrisés rapidement. Je n'insisterai pas sur ces lésions dont il me paraît bien difficile d'affirmer la nature d'après les anamnestiques et par l'examen de la cicatrice. Je ne m'arrêterai qu'à l'étude des ulcérations du prépuce.

Faut-il considérer ces trois ulcérations comme des chancres syphilitiques primitifs ? Je suis bien tenté de dire que non. Je crois que le chancre apparu le premier doit être considéré comme un chancre syphilitique vrai ; des deux ulcérations ultérieures, je serais tenté de faire des lymphangites ulcéreuses précoces plutôt que d'y voir le résultat d'inoculations syphilitiques multiples successives ou ayant évolué avec une rapidité inégale.

D'inoculations successives, il ne peut être question chez notre malade qui en est à ses débuts et n'a encore eu de rapports avec la même femme qu'une seule nuit. Nous sommes donc réduit à nous

rejeter du côté d'une inoculation de durée fort inégale de chancres inoculés à la même époque. J'avoue que cette rapidité inégale de développement de chancres inoculés à la même époque, dans une même région, ne me satisfait pas entièrement l'esprit. Je croirais bien plus volontiers qu'il s'agit de lymphangites syphilitiques aboutissant à une ulcération précoce. Le malade que je vous présente, n'est pas une exception ; il n'est même qu'un exemple atténué d'un type morbide. De loin en loin, nous voyons les malades présenter un chancre syphilitique type ; quelques jours, une dizaine de jours se passent et dans les régions avoisinantes, successivement, à deux ou trois jours de distance les uns les autres, deux, trois, quatre, un plus grand nombre d'ulcérations se développent successivement, ulcérations à aspect chancriforme, et dont l'ulcération la plus antérieure de notre malade présente un type bien net. Ces ulcérations sont souvent précédées de douleurs dans la région où elle doit apparaître ; elles ne sont jamais très volumineuses ; elles ont généralement un centimètre environ de diamètre, elles sont nettement arrondies, quelquefois ovalaires, quand elles sont situées au niveau d'un pli. Ces ulcérations peuvent être en nombre considérable, douze, quinze et même plus.

M. Fournier. — Je crois que, dans un grand nombre de cas, des ulcérations chancriformes sont d'origine lymphatique. Un homme porte un chancre glando-préputial érodé ; quelques jours après, un ou deux noyaux durs et secs se développent au voisinage ; si le malade ne prend pas les soins de propreté qu'exige son état, ces noyaux s'exulcèrent et offrent un aspect identique à celui d'un chancre syphilitique. Mais je ne crois pas que cette pathogénie soit applicable dans le cas présent ; les chancres indurés multiples ne sont pas rares. La période d'incubation est d'autant plus longue que le virus a été déposé plus profondément. Cette remarque s'applique aussi à d'autres maladies infectieuses. Si vous faites dix piqûres vaccinales sur le bras d'un enfant, toutes les pustules n'apparaîtront pas le troisième, quelques-unes ne se montreront que le cinquième, le sixième et même le quinzième jour : c'est la vaccine retardataire.

**Sur une hyperkératose palmaire et plantaire localisée aux orifices sudoripares et sur le rôle des orifices glandulaires dans les néoformations épidermiques.**

Par M. H. Hallopeau.

M. Besnier, et nous-même, dans un travail en collaboration avec M. Paul Claisse, avons fait connaître une variété d'hyperkératose limitée aux régions plantaires et palmaires et ayant manifestement pour point de départ les orifices sudoripares dilatés.

En voici un nouvel exemple :

Si l'on examine les paumes des mains de Mme R..., on constate qu'elles sont dans toute leur étendue indurées : la peau y donne au toucher une sensation de rudesse ; l'épiderme y est manifestement très épaissi ; il forme au niveau du pli de flexion des doigts un bourrelet saillant, d'aspect corné ; ce bourrelet s'élève d'environ 4 millim. au-dessus des parties voisines ; l'épaississement de l'épiderme est également très prononcé au niveau des sillons normaux de la région ; un examen attentif permet de reconnaître que cet épaississement est surtout marqué au pourtour des orifices sudoripares dilatés ; leur dépression est squameuse ; un bourrelet induré les entoure ; on note également des squames dans les sillons normaux.

Aux plantes des pieds existent des altérations tout à fait semblables : l'épiderme y présente partout, à l'exception du tiers moyen, un épaississement d'aspect corné et de coloration jaunâtre ; les orifices sudoripares y sont également dilatés ; leur dépression centrale atteint par places 3 millim. de diamètre ; l'épiderme y desquame ; leur pourtour est plus dur et plus épais que les autres parties atteintes ; ces orifices sont manifestement le point de départ des altérations. Il existe enfin un léger degré de parakératose sous-unguéale.

Contrairement à ce que l'on observe chez cet autre malade qui occupe depuis plusieurs années un lit dans notre salle Bazin, et qui est atteint de la même dermatose, il n'y a pas, chez Mme R..., d'hypercrinie sudorale, sans doute parce que les altérations y sont plus généralisées.

Notons enfin qu'il se produit fréquemment, chez cette personne, des phénomènes d'asphyxie locale ; elle éprouve alors la sensation de doigt mort ; il est peu vraisemblable qu'il existe une relation entre ces troubles et les altérations épidermiques, car ces dernières font régulièrement défaut dans les cas les plus graves de cette asphyxie locale.

Mme R... assure que son affection cutanée a débuté tardivement, car elle a le souvenir très net qu'à l'âge de vingt ans elle avait la peau des mains remarquablement douce et souple.

Les altérations épidermiques que nous venons d'indiquer ressemblent à tous égards à celles qui ont été signalées antérieurement par M. Besnier et par nous-même ; il n'est pas douteux, malgré l'absence d'un examen histologique qui ne peut être pratiqué, que les glandes sudoripares ne soient intéressées à un haut degré chez cette malade ; les orifices glandulaires dilatés ne peuvent, en effet, appartenir qu'à ces glandes puisqu'il n'y en a pas d'autres dans les régions atteintes.

M. Mibelli a décrit, sous le nom de *porokératose*, une affection très analogue à celle-ci par ses caractères cliniques et liée également à une altération des canaux sudoripares, mais elle en diffère en un point important, nous voulons parler de la localisation des lésions : les faces palmaires et plantaires y sont en effet indemnes ; la dermatose occupe surtout les faces dorsales des pieds et des mains, le côté de l'extension des membres, le cou, la face et le cuir chevelu ; aussi, malgré l'identité du siège histologique, ne croyons-nous pas

devoir ranger et assimiler ces faits à ceux qui font l'objet de ce travail non plus qu'aux cas analogues publiés antérieurement.

La localisation des altérations squameuses au pourtour des orifices sudoripares n'est qu'un cas particulier d'une règle générale que nous formulerons ainsi qu'il suit : *les orifices glandulaires sont le plus souvent le point de départ et le siège d'élection des proliférations épidermiques ;* c'est à leur niveau que l'on observe surtout, et en premier lieu, la desquamation et que celle-ci atteint son plus haut degré : ce fait est de toute évidence, non seulement dans l'hyperkératose palmaire et plantaire dont il a été question dans cette présentation, mais dans le pityriasis rubra pilaire, dans beaucoup de cas de psoriasis, si ce n'est dans tous, dans les eczémas séborrhéiques, dans les syphilides squameuses, dans le lichen plan, dans la dyshidrose, dans l'ichtyose et enfin, comme on pourra le constater chez une malade que nous aurons dans un instant l'honneur de vous présenter avec M. J. Monod, dans le lupus érythémateux. Ajoutons que, d'après une remarque de M. le professeur Berger (communication orale), on voit souvent, dans la cicatrisation des plaies superficielles de la peau, les orifices glandulaires devenir le point de départ des îlots de formation épidermique, tout comme le font les greffes.

Il y a là un ensemble de faits dont la signification ne nous paraît pas douteuse : l'exactitude de la proposition formulée ci-dessus en ressort en toute évidence : nous nous proposons de revenir prochainement sur cette question qui nous paraît, à un haut degré, digne d'intérêt.

Nous avons vu qu'il ne s'agit pas chez notre malade d'une dystrophie congénitale ; nous considérons cependant sa dermatose comme une forme de nævus, c'est-à-dire comme le résultat d'un trouble de nutrition et d'évolution d'origine embryonnaire.

---

**Sur deux cas de lupus érythémateux à localisations anormales.**

Par MM. H. Hallopeau et Jacques Monod.

Le lupus érythémateux occupe le plus souvent le visage, il envahit fréquemment le cuir chevelu et il peut, exceptionnellement, intéresser les mains, et en particulier les doigts où il simule les engelures. Ce qui est rare, c'est de constater, comme on peut le faire chez les deux malades qui font l'objet de cette communication, l'absence, totale chez l'une d'elles, presque complète chez l'autre, de lésions de la face. Tandis en effet que, chez toutes deux, il y a de nombreuses plaques d'alopécie, le visage est, chez l'une d'elles, complètement indemne et tout s'y réduit, chez l'autre, à deux petits îlots lenticulaires placés

symétriquement sur le milieu des joues. Chez celle-là, les paumes des mains sont en outre, dans toute leur étendue, le siège d'une coloration rouge pâle avec aspect cicatriciel ; on y voit de nombreuses dépressions dont les plus grandes atteignent deux millimètres de diamètre ; celles-ci correspondent pour la plupart, si ce n'est toutes, aux orifices sudoripares. Conformément à la règle formulée par l'un de nous, il y a de l'hyperkératose et de la desquamation à leur niveau ; les plis physiologiques sont également squameux, sans doute parce que les glandes sudoripares y sont très nombreuses.

Ajoutons enfin que ces régions sont le siège d'un prurit intense.

---

**Panaris analgésiques et maux perforants chez un tuberculeux présentant la dissociation syringomyélique et des névrites périphériques multiples.**

Par M. GASTOU.

Le malade dont il est question présente, après une dissociation syringomyélique, une hyperesthésie intense et surtout un retard de la sensibilité au niveau des extrémités des membres. La présence de troubles trophiques des extrémités : panaris analgésiques et maux perforants, et des troubles sensitifs, fait penser à la lèpre.

A l'autopsie : tuberculose pulmonaire, typhlite ulcéreuse tuberculeuse, méningite tuberculeuse.

L'examen histologique des nerfs au niveau des maux perforants a montré des lésions de névrite parenchymateuse sans névromes lépreux et surtout sans bacilles de Hansen.

---

**Contribution à l'étude du traitement du rhumatisme blennorrhagique par les bains térébenthinés.**

Par F. BALZER.

Comme toutes les affections difficiles à guérir, le rhumatisme blennorrhagique a inspiré de nombreuses méthodes de traitement. Cette richesse thérapeutique n'est qu'apparente et trop souvent nous sommes désarmés devant les cas rebelles. Dans ce court travail je ne mentionnerai que les moyens que j'emploie à l'hôpital du Midi et plus spécialement les moyens de traitement local.

Il est, en effet, reconnu d'une manière unanime que le traitement général reste souvent sans résultat. Le salicylate de soude réussit quelquefois, mais échoue souvent aussi et quand il a échoué, on voit

souvent les autres agents de traitement général éprouver le même sort.

L'immobilisation des jointures est toujours à recommander, d'autant plus qu'on l'associe à diverses applications topiques qui rendent de grands services. Il faut citer notamment la compression ouatée avec application d'onguent mercuriel, telle que l'a recommandée M. Lucas-Championnière. Nous avons obtenu des résultats meilleurs encore de l'application des pommades salicylées et surtout de la pommade de Bourget (de Lausanne) : acide salicylique et térébenthine, āā 10 grammes, pour 100 grammes d'axonge.

Enfin, depuis près d'un an nous employons très fréquemment les bains chauds térébenthinés en les associant avec les autres médications locales et avec le traitement général. Ces bains nous ont paru plus actifs que les bains sulfureux si fréquemment prescrits dans le rhumatisme. On peut utiliser pour ces bains térébenthinés l'ancienne formule du bain antirhumatismal de Smith :

| | |
|---|---|
| Essence de térébenthine..... | 100 gr. |
| Essence de romarin..... | 10 — |
| Carbonate de soude..... | 500 — |
| Eau..... | 1000 — |

Mais j'ai employé de préférence la formule plus simple de Howard Pinkney qui donne un bain très bien fait :

| | |
|---|---|
| Émulsion de savon noir..... | 200 gr. |
| Essence de térébenthine..... | 100 — |

Agiter le mélange au moment de préparer le bain.

Je ne viens pas ici comparer la valeur de ces bains térébenthinés à celle des bains de vapeur thermo-résineuses ou des bains de vapeur térébenthinés qui, soit sous forme de bains généraux, soit sous forme de bains locaux, peuvent rendre les plus grands services et se montrer supérieurs aux bains térébenthinés. Mais on ne peut contester l'intérêt pratique que présentent ces derniers à cause de l'extrême commodité de leur emploi dans la clientèle aussi bien qu'à l'hôpital.

Pour le bain général le dosage est très variable, depuis 200 grammes jusqu'à 500 grammes du mélange. Il faut toujours tâter la susceptibilité de la peau du malade et n'augmenter les doses que progressivement. Pour le bain local du membre supérieur ou du membre inférieur on peut prescrire des doses relativement plus élevées. Aux effets du mélange térébenthiné s'ajoute l'effet de la chaleur du bain qu'il faut prescrire aussi chaud que possible surtout pour le bain local. Nos malades ont pu supporter des températures de 40°, 42° et même 45°. Pour les bains généraux la température de 40° n'a pas été dépassée.

Les effets de ces bains généraux sont assez constants. Le malade ressent promptement une cuisson plus ou moins vive avec picotements sur toute la surface de la peau, et surtout au niveau du scrotum. Cette sensation de cuisson est extrêmement variable suivant la susceptibilité individuelle. Certains malades ne supportent pas plus de 100 à 150 grammes de mélange dans leur bain, tandis que d'autres, comme nous l'avons dit, en supportent jusqu'à 500 grammes. La durée du bain est de 10 minutes à un quart d'heure. Au bout de ce temps la peau est entièrement rouge, chaude, et la sensation de chaleur et de cuisson dure souvent plus d'une heure après le bain. La peau garde pendant longtemps une forte odeur de térébenthine.

Pour le membre supérieur le bain se donne facilement dans une cuvette ou dans une poissonnière. Pour le membre inférieur nous avons fait construire une petite baignoire en zinc dans laquelle l'eau peut remonter jusqu'au milieu de la cuisse. Il faut pour ces bains de 50 à 100 grammes du mélange, suivant la quantité d'eau et la susceptibilité individuelle.

Nous avons traité à l'aide de ce bain tous les cas de rhumatisme blennorrhagique entrés dans le service, en tout 26 malades, depuis dix mois. Bien entendu, ce traitement par la balnéation n'est commencé que lorsque les phénomènes aigus ont cessé, et lorsque depuis plusieurs jours la température est à 37°. Des soins particuliers pour éviter les refroidissements sont pris pour les malades qui prennent le grand bain; le bain local est donné dans la salle, au lit des malades.

Les bains ont toujours été bien tolérés, sans irritation cutanée. Certains malades en ont pris cependant un assez grand nombre, dix à quinze en moyenne, et quelques-uns plus de trente.

Tous les malades ont retiré des avantages de ce traitement. Le plus grand nombre a guéri complètement sans autre traitement local. Nous avons vu notamment céder rapidement un rhumatisme du poignet avec gonflement considérable des gaines tendineuses, un cas de rhumatisme du cou-de-pied très rebelle, et qui avait résisté aux autres modes de traitement, plusieurs cas de rhumatisme du genou, et de rhumatisme polyarticulaire.

Pour d'autres cas le traitement par les bains, sans qu'on puisse dire qu'il ait été inutile, n'a pas eu d'effet bien manifeste et a été combiné avec l'emploi d'autres moyens locaux, tels que la compression ouatée avec l'onguent salicylé. Les deux traitements étaient alternés tous les quatre ou cinq jours.

En somme, tous nos malades atteints de rhumatisme polyarticulaire ou monoarticulaire sont sortis guéris du service, à l'exception d'un seul qui est sorti par indiscipline sans attendre la guérison.

Plusieurs fois nous avons vu des effets remarquables de ces bains et nous avons vu des articulations dégagées après un ou deux bains seu-

lement. Mais ce mode d'action rapide est d'un jugement difficile dans tous les rhumatismes d'une manière générale, d'autant plus que nos malades en même temps que les bains prenaient tous tantôt du salicylate de soude, tantôt de l'antipyrine. C'est pourquoi avant de parler de notre expérience sur ce mode de traitement nous avons voulu attendre un temps suffisant et une statistique relativement élevée. Si nous n'avions publié que nos premiers résultats, nous aurions apporté ici un rapport enthousiaste ; une observation plus prolongée nous a refroidi, mais sans nous faire méconnaître les bons côtés d'une médication simple, commode et peu coûteuse.

Aujourd'hui, nous croyons que ce moyen de traitement peut prendre une place modeste, mais cependant honorable à côté de ceux dont nous usons habituellement. Il est d'une grande simplicité dans son application et pourra suppléer aux bains de vapeur sulfureux et balsamiques que l'on ne peut pas toujours prescrire aux malades.

Nous n'avons appliqué jusqu'ici ces bains qu'avec l'essence émulsionnée de térébenthine, mais peut-être pourrait-on obtenir des effets plus énergiques encore en mélangeant l'émulsion avec un bain sulfureux ou en l'additionnant d'acide salicylique.

On conçoit qu'il est facile de varier ces sortes d'essais, de les multiplier avec des substances très diverses, soit pour le traitement du rhumatisme, soit même pour le traitement des affections cutanées.

Dr Galezowski. — Je suis heureux d'entendre l'intéressante communication du Dr Balzer sur le rhumatisme blennorrhagique et sur son traitement, car cela me permet de rapporter ici l'histoire d'un cas très intéressant d'iritis blennorrhagique double accompagné d'une sclérite et d'un rhumatisme de l'épaule gauche. Il s'agissait d'un homme âgé d'une quarantaine d'années, en apparence fort et vigoureux, qui n'a jamais été malade et n'a été atteint que d'une blennorrhagie grave et très prolongée vers la fin de l'année dernière. Jamais il n'avait eu d'accidents syphilitiques. Cette iritis a été on ne peut plus violente, avec des poussées d'inflammation tellement graves et douloureuses, que j'étais obligé à plusieurs reprises de recourir à l'application des sangsues aux tempes. L'atropine et la pilocarpine ont été instillées alternativement sans grand succès, de même que les frictions mercurielles aux tempes. Chose digne de remarque, c'est que l'inflammation des yeux diminuait toutes les fois que l'articulation était prise davantage et *vice versâ*. Le fond de l'œil était sain et ne présentait aucun phénomène syphilitique.

La maladie s'est prolongée pendant plus de deux mois, et la guérison n'a été obtenue qu'à partir du moment où j'ai administré au malade le salicylate de quinine à la dose de 0,60 centigr., mélangé avec 0,50 centigr. de salol par jour.

*Le secrétaire*,

E. Jeanselme.

# REVUE DES PUBLICATIONS PÉRIODIQUES

## REVUE DE DERMATOLOGIE

**Dermatite exfoliatrice.** — Oro. Sulle dermatiti esfoliatrici generalizzate. (*Giornale italiano delle malattie veneree e della pelle*, mars, juin et septembre 1894, p. 84, 203 et 426.)

Nous avons déjà (*Annales de dermatologie*, 1892, p. 312) résumé ce travail lors de sa présentation au Congrès de l'Association médicale italienne. Nous n'avons donc actuellement qu'à signaler sa publication in extenso : il constitue une importante contribution à l'étude d'une question toujours controversée. Georges Thibierge.

**Ergotisme.** — Schwartz. Deux cas d'ergotisme gangréneux. (*Rousskaïa Medicina*, 1895, n° 1.)

Un enfant de 12 ans est entré à l'hôpital avec la gangrène des orteils du pied gauche, l'engourdissement des orteils du pied droit, avec œdème et rougeur diffuse des deux membres jusqu'aux genoux. On a d'abord pensé à la gangrène symétrique des extrémités. Expectation ; pour calmer les douleur on a prescrit la pommade à la cocaïne.

Le lendemain se présenta à l'hôpital le frère du petit malade, âgé de 21 ans, avec des symptômes évidents d'ergotisme : marche titubante, fourmillement, engourdissement des doigts, contractures musculaires, etc. L'interrogatoire a montré que les autres membres de la famille et plusieurs voisins sont atteints de la même affection. Les deux malades furent traités par la nitro-glycérine. L'aîné est sorti guéri après quatre jours de ce traitement. Chez le plus jeune les douleurs se sont calmées dès le troisième jour, la jambe droite est redevenue normale. A gauche, la gangrène s'est étendue et a nécessité une opération de Pirogoff. S. Broïdo.

**État de la peau chez les tuberculeux.** — Schtangueieff. Modifications de la peau chez les tuberculeux. (*Rousskaïa Medicina*, n° 41, 1894.)

L'auteur a eu à observer deux cas :

I. — Une malade, 30 ans, était atteinte de tuberculose pulmonaire aiguë et de tuberculose laryngée avec aphonie. La malade était très émaciée et affaiblie, elle avait une fièvre constante (40°), un état demi-typhoïde. Rapidement se développèrent des ulcérations tuberculeuses confluentes de la gorge, du palais, de la muqueuse des joues, recouvertes d'un enduit blanchâtre analogue au muguet. En même temps se montra un érythème intense du cou, rappelant l'érysipèle ou la scarlatine qui s'est rapidement étendu, en avant jusqu'aux creux sous-claviculaires, en arrière jusqu'aux

fosses sous-épineuses. L'éruption a persisté jusqu'à la mort de la malade, c'est-à-dire quinze jours environ.

II. — Chez un autre malade tuberculeux est survenu, quelques semaines avant la mort, un érythème du pied gauche, avec gonflement œdémateux et sensation de chaleur. Il y avait en même tomps une hyperhémie constante de l'oreille et de la joue du même côté. La lésion pulmonaire siégeait aussi à gauche. Le maximum de rougeur et de gonflement du pied coïncidait avec le maximum de la fièvre.

Depuis, l'auteur a commencé à observer plus attentivement la peau des malades atteints de tuberculose pulmonaire et il a souvent observé, surtout dans les formes aiguës, deux ou trois semaines avant la mort, outre le pityriasis et la miliaire ordinaires, des taches éphémères de la peau, analogues à celles qu'on observe dans la diphtérie et la rougeole. L'état marbré de la peau est encore plus fréquent. S. Broido.

**Traitement du favus.** — Pirogoff. Behandlung des favus. (*Therap. Wochenschrift*, 1894, p. 43.)

Ce traitement consiste dans l'emploi de la pommade suivante :

| | | |
|---|---|---|
| Fleur de soufre | | 15 gr. |
| Carbonate de potasse | | 4 |
| Poix liquide | âà | 50 |
| Teinture d'iode | | |
| Axonge | | 100 |

Après avoir rasé les parties malades, on les recouvre avec la pommade ci-dessus étendue sur de la toile. Au bout de vingt-quatre heures, on enlève avec une spatule les croûtes ramollies, on lave ensuite avec du savon les parties malades et on les recouvre de nouveau avec la pommade. On continue ainsi jusqu'à ce qu'il se produise une desquamation abondante, on applique alors une pommade au zinc et à l'acide salycilique. Cette pommade a une action irritante et antimycosique ; de plus, l'iode amène la chute des cheveux, ce qui rend l'épilation inutile. La guérison aurait lieu en deux ou trois semaines. A. Doyon.

**Maladie de Baelz.** — T. Broez van Dort. Ein Fall von Baelzscher Krankheit. (*Dermatol. Zeitschrift*, 1894, t. I, p. 262.)

Sous le nom de maladie de Baelz, Unna a décrit, en 1890, une ulcération des glandes de la muqueuse labiale, sur laquelle le professeur Baelz, de Tokio, avait appelé l'attention. Depuis l'observation d'Unna on n'avait rien publié sur cette affection. L'auteur a eu l'occasion d'en observer un cas dont voici le résumé : Il s'agit d'une femme de 30 ans, célibataire, atteinte depuis deux mois d'une ulcération des lèvres. La maladie a commencé par une petite papule, non douloureuse, assez épaisse, qui, au bout de quelques jours, commença à s'ulcérer, à s'étendre peu à peu à la périphérie et en profondeur L'ulcère était localisé au milieu de la moitié gauche de la lèvre supérieure, dans la muqueuse. La forme était ovale ;

les bords rouges, peu tuméfiés, assez tranchés, en quelques points recouverts de croûtes, à la limite supérieure un peu décollés, mais non dentelés. Le fond de l'ulcère était recouvert d'une substance jaune, assez adhérente. Pas de douleurs ni spontanément, ni à la pression. Les parties entourant l'ulcère étaient infiltrées. La moitié gauche de la lèvre supérieure était tuméfiée et un peu en ectropion. Pas d'engorgement des ganglions de la région maxillaire. La malade a fréquemment des amygdalites. Pas d'antécédents héréditaires.

L'auteur discute ensuite, très en détail, le diagnostic différentiel de cette lésion d'avec un accident syphilitique primaire, une lésion syphilitique tardive, un chancre simple, un ulcère tuberculeux ou carcinomateux, et arrive par voie d'exclusion à établir qu'on a affaire à la maladie de Baelz.

Des applications de teinture d'iode amenèrent la guérison en quatre semaines. A. Doyon.

**Transmission de la maladie aphteuse et du piétin à l'homme.** — A. Scheyer. Ueber zoonotische Dermatose und Stomatitis. Ein Beitrag zur Uebertragung der Maul-und Klauenseuche auf den Menschen. (*Dermatol. Zeitschrift*, 1895, t. II, p. 59.)

La maladie aphteuse et le piétin des animaux sont des maladies infectieuses aiguës. Elles apparaissent de préférence chez le porc, les bêtes bovines, les moutons et les chèvres, plus rarement chez les chevaux, les volailles et le chien.

L'agent infectieux existe soit dans le contenu des bulles et des ulcères, dans la bave, le sang, les sécrétions et les excrétions des animaux malades; soit à l'état volatil, et peut alors infecter en pénétrant avec l'air, par la respiration, en suivant des chemins parcourus par des animaux malades. Jusqu'à présent, on n'a pas réussi à trouver de microbes pathogènes.

Les symptômes de la maladie aphteuse et du piétin sont, chez les animaux, les suivants : au début, fièvre modérée ; bientôt après, il survient une inflammation catarrhale de la muqueuse buccale, avec bave abondante ; apparaissent ensuite sur la face interne de la lèvre antérieure, sur le bord dépourvu de dents de la mâchoire antérieure, à la pointe et sur les bords de la langue, des bulles jaune blanchâtre qui, après leur rupture, laissent des érosions et de légères ulcérations dont la cicatrisation a lieu dans l'espace de trois à six jours. Mais le processus peut gagner l'appareil digestif et y donner lieu aux mêmes éruptions que sur la muqueuse buccale. Cette gastro-entérite fait souvent de nombreuses victimes parmi les veaux qui tètent.

La contagion chez l'homme se fait le plus ordinairement par l'ingestion de lait non bouilli provenant de vaches malades; d'après Bollinger, ce lait est encore nuisible alors même qu'il est mélangé à 9/10 de lait normal ou pris avec du café. L'infection peut encore se produire par le beurre et le fromage préparés avec du lait d'animaux malades; par le trayage, ou par les soins donnés à des animaux malades; enfin indirectement, par des intermédiaires.

Voici, d'après Bollinger, quels sont les symptômes que l'on observe chez l'homme après l'usage du lait infecté : au début, fièvre modérée, céphalalgie, sécheresse de la bouche, rarement des frissons ; au bout de trois à cinq jours, élévation plus accusée de la température, vésicules sur les lèvres et la langue, le palais et le pharynx. Après la rupture des vésicules et la chute de l'épithélium, il reste des érosions et des ulcérations. La mastication, la déglutition et la parole sont douloureuses. Les lèvres sont tuméfiées. Presque toujours, cet état s'accompagne de troubles des voies digestives, de catarrhe gastro-duodénal. En même temps, il survient en proportion variable de petites vésicules sur les mains, autour des ongles, ainsi qu'à la racine des doigts. La guérison a lieu en 2 à 3 semaines, d'ordinaire sans lésions unguéales. Parfois, cependant il se produit un onyxis grave avec mortification et chute de l'ongle.

Dans la contagion par le trayage, on observe, outre l'éruption sur les mains ci-dessus décrite, des taches rouges sur les bras et la poitrine, plus rarement un exanthème vésiculeux sur la face, lequel est analogue à la variole.

Pour le troisième mode de contagion, il n'y a pas de symptômes déterminés.

Le diagnostic chez l'homme de la maladie aphteuse ne présente pas de difficultés en raison de l'anamnèse.

Le pronostic est, en somme, favorable, il n'est grave que pour les très jeunes enfants.

Le traitement est purement symptomatique et essentiellement diététique.

L'auteur termine son mémoire par l'histoire d'un malade qu'il a eu l'occasion d'observer à la policlinique de M. W. Levy. Il s'agit d'un homme de 43 ans qui travaillait dans une étable où se trouvaient des vaches atteintes de maladie aphteuse et de piétin. Il avait, pendant 32 jours, trait et soigné des vaches malades. A. Doyon.

**Cas de maladie papulo-ulcérative, folliculaire, hyphomycétique de la peau.** — L. A. Duhring et Milton Hartzell. Ein Fall von papuloulcerativer, follikulärer, hyphomycetischer Erkrankung der Haut ; eine noch nicht beschiebene Krankheit. (*Monatshefte f. prakt. Dermatologie*, 1895, t. XX, p. 137.)

Ce cas concerne un garçon de 15 ans, qui vint à l'hôpital de l'université de Pennsylvanie consulter pour une affection située principalement sur l'un des côtés du cou, laquelle présentait le caractère de lésions inflammatoires chroniques, papuleuses et papulo-ulcératives recouvertes de croûtes légères. La maladie existait depuis trois ans. Ces lésions subissaient de temps en temps certaines altérations qui, habituellement au bout de plusieurs mois, se terminaient par une atrophie superficielle de la peau en forme de cicatrices irrégulières, insignifiantes, blanchâtres, ombiliquées.

Cette affection présentait des particularités tont à fait spéciales qui ne permettaient pas de faire un diagnostic précis. La plaque avait plus de ressemblance avec un lupus vulgaire verruqueux peu développé qu'avec

tout autre maladie, et l'indolence, la marche lente de la maladie ainsi que les cicatrices confirmaient cette opinion. Elle n'avait aucune analogie avec l'acné, la kéloïde acnéique, le sycosis ou le sycosis parasitaire. La région occupée par la maladie comprenait les côtés du cou en arrière, surtout le côté droit et à un faible degré les faces de flexion des avant-bras. La plaque située sur le côté droit du cou était de forme irrégulière, ovale, et consistait en nombreuses lésions discrètes et confluentes, adhérentes, irrégulières, rouge foncé, papuleuses chroniques, papulo-squameuses et papulo-croûteuses. On avait ici évidemment affaire à des phases différentes de la maladie. On voyait à côté quelques lésions discrètes, saillantes. En plusieurs points, les lésions étaient groupées en demi-cercle. Au toucher, la région malade était verruqueuse et rugueuse, ce qui tenait à la présence des squames et des croûtes sur la surface de la plupart des lésions. Cet état s'observait surtout dans les périodes avancées de la maladie, et, après leur disparition, on voyait de petits ulcères folliculaires. Ces ulcérations des follicules n'étaient toutefois pas visibles à l'œil nu dans toutes les lésions. Il s'agissait dans ce cas d'un processus destructif superficiel; on le reconnaissait non seulement à la présence des dépressions ombiliquées recouvertes de croûtes minces mais encore aux cicatrices acnéiformes, superficielles, blanchâtres, qui restaient après la guérison des petits ulcères. Toutes ces plaques atrophiées étaient superficielles, mais cependant apparentes et nombreuses, leur circonférence variait de celle d'une tête d'épingle à celle d'un pois. Au centre de la plaque de la peau, ces cicatrices étaient en grande quantité. Il était facile de reconnaître que l'affection s'étendait à la périphérie mais sans aucune régularité, et que la portion centrale était guérie en partie par la formation d'un tissu cicatriciel. Mais cette extension n'était sous aucun rapport ni nettement limitée ni circonscrite comme dans la teigne circinée; nulle part non plus on ne trouvait d'indice d'une marche serpigineuse. On pouvait toutefois supposer que la maladie pourrait être occasionnée par le développement d'un champignon, peut-être du trichophyton, car Duhring avait observé, il y a plusieurs années, un cas à peu près semblable qui était survenu sur les mains. On reconnut qu'il était provoqué par le trichophyton.

L'examen microscopique de quelques-unes des lésions du cou montra que le réseau muqueux était notablemnet épaissi, la couche papillaire infiltrée de petites cellules rondes et les papilles très hypertrophiées.

Les coupes faites à travers le centre des lésions montraient le réseau notablement épaissi en profondeur, avec une cavité ouverte vers la surface. Cette cavité, qui correspondait à un follicule pileux, contenait une masse hétérogène consistant en cellules rondes, détritus granuleux, épithélium altéré et, ce qui était le plus important, en une quantité considérable de filaments de mycélium et en spores rondes et ovales. Dans quelques préparations, l'épithélium avait disparu au fond de la cavité, et le mycélium avait pénétré dans le chorion et poussait des ramifications entre les fibres. Outre cette grande cavité, il y en avait plusieurs petites qui n'étaient pas en connexion avec la surface, mais renfermaient des champignons et des masses granuleuses. Sur un petit nombre de coupes, on apercevait des filaments isolés de mycélium qui avaient proliféré entre les fibres du

chorion, à une assez grande distance des cavités décrites ci-dessus.

D'une manière générale, le champignon ressemblait au trichophyton, comme on le rencontre d'ordinaire dans la trichophytie ; toutefois, dans le cas actuel, il était deux à trois fois plus gros.

Les spores avaient un diamètre d'environ 1 p. 2500 de pouce et les filaments de mycélium une épaisseur de 1 p. 4000 à 1 p. 2000 de pouce. Le mycélium était le plus souvent court, dans quelques cas seulement ramifié et articulé ; les extrémités généralement épaissies en massue. On ne trouvait que peu de spores ; celles de forme ovale étaient les plus nombreuses. Dans les coupes colorées avec l'hématoxyline et l'éosine ainsi qu'avec la solution de Biondi, les parasites prenaient dans le premier cas une teinte rose clair, dans le second lilas rougeâtre, et présentaient un contraste frappant avec le reste du tissu ; dans les coupes colorées avec le carmin aluné, les bactéries restaient non colorées et paraissaient comme des spores et des filaments très réfringents.

A. Doyon.

**Gangrène diabétique.** — G. Crisafulli. Ulcera gangrenosa del prepuzio in uno diabetico. (*Riforma medica*, 1894, n° 114, p. 458.)

Homme de 42 ans, présentant depuis six mois des symptômes de diabète (fatigue facile, affaiblissement de la vue, vertige, etc.). Les urines renfermaient 66 gr. 66 de glycose par litre avant l'apparition des lésions de la verge. Celles-ci débutent par une petite tache rouge bleuâtre sur la face dorsale du prépuce, tache qui s'étend graduellement sur le fourreau de la verge, jusqu'à atteindre 7 centim. de long sur 1 centim. de large, entourée d'une bordure œdémateuse et rouge ; œdème du prépuce ; pas de lésion du gland ; l'eschare commença à se détacher au bout de deux jours et, au vingtième jour, la guérison était complète. Sous l'influence de la diète carnée, la glycose diminua graduellement et on finit par n'en plus trouver que des traces.

La lésion du prépuce s'était développée en dehors de tout rapport sexuel. L'auteur croit qu'il s'agit d'une gangrène d'origine vasculaire, la lésion artérielle étant sous la dépendance du diabète ; il rejette l'hypothèse d'une altération primitive de la peau due au contact de l'urine glycosurique, en faisant remarquer que la partie du prépuce la plus exposée au contact de l'urine était indemne.

Georges Thibierge.

**Iodisme.** — V. Casoli. Contribuzione allo studio delle eruzioni iodopotassiche. (*Commentario clinico delle malattie cutanee e genito-urinarie*, juin 1994, p. 69.)

Casoli rapporte huit observations inédites d'éruptions dues à l'iodure de potassium et présentant des types très différents : purpura, nodosités, érythème papuleux, forme furonculo-anthracoïde. Le point le plus important de son mémoire est la constatation de l'absence de l'iode dans le contenu d'une pustule, constatation faite au moyen des réactifs chimiques par Zanetti, et des réactifs histo-chimiques par D. Majocchi. L'auteur se base

sur cette constatation négative, pour éliminer la théorie qui attribue les éruptions iodopotassiques à l'élimination du médicament par la peau, mais ne cherche pas à lui en substituer une autre. Malgré tout l'intérêt que présente cette recherche, nous croyons qu'il serait prématuré de se baser sur ses résultats négatifs pour rejeter la théorie de l'élimination médicamenteuse; il se peut, en effet, que l'élimination détermine des lésions cutanées qui, une fois produites, persistent et continuent à donner lieu à la formation de pus, après que le médicament a traversé la peau, de sorte qu'au moment de l'examen, l'iode a disparu ; pour être pleinement démonstratives, il eût fallu que ces recherches fussent faites dès le début du développement des lésions cutanées, ce qui n'est pas spécifié par l'auteur.

GEORGES THIBIERGE.

**Iodisme.** — X. ARNOZAN. Éruptions bulleuses d'origine iodurique. (*Archives cliniques de Bordeaux*, 1894, n° 3, p. 136.)

Arnozan rapporte l'observation d'un homme de 50 ans, atteint d'insuffisance aortique qui, après avoir pris en quatre jours 2 gr. d'iodure de potassium, fut atteint d'une éruption bulleuse formant des placards sur les joues et des éléments isolés ou groupés sur le front, la bordure du cuir chevelu, la face dorsale des mains et des doigts. Cette éruption, précédée de bouffées de chaleur à la face, de céphalée violente, de coryza et de conjonctivite intense, de fièvre sans frisson, laissa après elle, sur les joues, un état mamelonné persistant de la peau et fut suivie d'urticaire sur les doigts et de taches purpuriques occupant les fesses et les jambes.

Discutant l'étiologie des éruptions ioduriques, l'auteur pense qu'il faut les attribuer à l'action des iodures sur la paroi interne des vaisseaux, plutôt qu'à une action sur le système nerveux. Dans cette observation, l'insuffisance de l'élimination rénale a facilité le développement de l'éruption.

Arnozan rapporte en outre, à titre documentaire, une observation d'érythème polymorphe traitée par l'iodure de potassium, suivie au bout d'un mois d'une éruption pemphigoïde sur la face dorsale des mains et des pieds ; sans en tirer de conclusions fermes, il se demande si, contrairement à l'opinion d'Hallopeau, l'iodure de potassium ne peut pas avoir à longue échéance une influence sur la peau. GEORGES THIBIERGE.

**Kéloïde.** — J. SCHUTZ. Ein Fall von sogennanten wahren Keloid combinirt mit Narbenkeloid. (*Archiv. f. Dermatologie u. Syphilis*, 1894, t. XXIX, p. 25.)

Les kéloïdes vraies sont très rares. On observe en général une kéloïde sur 2,000 à 6,000 cas de maladies de la peau. L'auteur a trouvé chez une jeune femme une récidive d'une kéloïde primitivement vraie en un point typique, sur la poitrine ; une kéloïde cicatricielle sur le bras droit.

Dans ce cas, il faut signaler, comme un fait particulièrement rare, l'apparition précoce d'une kéloïde cicatricielle avant la puberté, et, en outre, une disposition évidente aux kéloïdes.

Des fragments de kéloïde mis dans l'alcool absolu, immédiatement après leur excision, permettaient de reconnaître les points suivants : 1° la masse kéloïdienne proprement dite, qui se détachait par une coloration blanc clair, semblable à celle des tendons, se trouvait dans le chorion et était complètement circonscrite ; 2° le corps papillaire normal, séparé par une traînée de tissu sain de la tumeur, était intact au-dessus d'elle.

Après avoir décrit les données fournies par l'examen microscopique, Schütz résume dans les conclusions suivantes les résultats de ses recherches :

1° La caractéristique de la kéloïde est en première ligne clinique, et n'est qu'en seconde ligne anatomo-pathologique ;

2° Cliniquement, il faut signaler la disposition particulière, individuelle, souvent aussi héréditaire, de nature encore inconnue, qui détermine la naissance de kéloïdes, notamment en des points de prédilection, et les récidives après leur extirpation ;

3° Cette disposition et cette tendance aux récidives la distinguent nettement de l'hypertrophie cicatricielle qui survient accidentellement ou dans des conditions déterminées, qu'il est souvent possible de combattre facilement et d'une manière durable ;

4° C'est par les mêmes motifs que la kéloïde est différente des fibromes ordinaires ;

5° Au point de vue anatomo-pathologique, la kéloïde se distingue essentiellement par la structure régulière des fibres de tissu conjonctif, suivant le trajet des vaisseaux, d'avec le tissu d'une cicatrice qui succède à une perte de substance ;

6° Par contre, la différence entre la kéloïde « vraie » et la « pseudo » kéloïde est sans importance et même, au point de vue anatomo-pathologique, on ne peut pas l'établir avec certitude pour la kéloïde vraie. Spécialement, l'intégrité du corps papillaire, qui n'a le plus souvent été constatée par les auteurs que sur une petite partie de la tumeur, ne prouve pas qu'il n'y ait pas eu de traumatisme ; il a pu échapper à l'observation, en raison de son peu d'importance, ou bien avoir lieu sous l'épiderme. Analogie : développement subit de sarcomes après un choc sans plaie extérieure ;

7° Le point de départ de la kéloïde est le chorion ;

8° Même dans la kéloïde cicatricielle, la caractéristique c'est l'extension bien au delà du point lésé, en opposition à ce qui se passe dans la cicatrice hypertrophique ;

9° Il n'est pas démontré, par exemple, dans notre cas, et il n'est en général pas vraisemblable, que cette extension procède d'une altération des vaisseaux qui s'étendrait loin dans le tissu sain, mais il faut admettre une disposition générale qui se traduit souvent même d'une manière multiple et symétrique sur les régions les plus différentes du corps ;

10° Dans la kéloïde, toute intervention chirurgicale est par conséquent contre indiquée ;

11° Dans la kéloïde, ainsi que dans le tissu de cicatrice, les fibres élastiques manquent complètement pour la différenciation des tumeurs (carcinome épithélial, sarcome et fibrome), dans lesquelles on peut reconnaître çà et là dans le tissu de la tumeur des fibres élastiques isolées ;

12° La kéloïde n'est pas une hyperplasie du tissu conjonctif régulier,

parce que, dans cette affection, il manque une partie importante de la substance fondamentale, les fibres élastiques ;

13° La structure histologique de la kéloïde ne correspond pas à celle des néoplasmes inflammatoires, notamment de nature infectieuse (lupus, lèpre, syphilis).

14° On ne connaît pas les causes de l'arrêt spontané de l'expansion locale de la kéloïde.

Voici donc quel serait pour l'auteur la définition de la kéloïde : elle consiste en un développement hyperplasique d'un tissu de cicatrice le long des vaisseaux de la peau, procédant d'une disposition inconnue, partant du chorion, avec ou sans lésion appréciable antérieure, développement qui, dans son expansion, se termine toujours spontanément, mais possède une grande tendance à récidiver localement.

A. Doyon.

**Kératodermie.** — A. Breda. Contributo alle cheratodermie. (*Giornale italiano delle malattie veneree e della pelle*, juin 1894, p. 193.)

Breda rapporte deux observations de nævus linéaire verruqueux, une observation d'hyperkératose de la lèvre inférieure, une d'hyperkératose linguale, deux de kératodermie généralisée eczématoïde, et tire de ces observations les conclusions suivantes :

Les nævi vasculaires très étendus ne correspondent ni aux territoires nerveux, ni aux territoires vasculaires, ni aux lignes de Voigt, et, quoiqu'ils ne soient pas prurigineux, s'accompagnent d'infiltration inflammatoire.

Dans les hyperkératoses de la lèvre et de la langue, les couches de cellules épithéliales granuleuses, qui ne sont pas appréciables normalement, deviennent manifestes.

Il y a une dermatose prurigineuse, subaiguë, sèche, très diffuse, eczématoïde, qui doit être considérée comme une kératodermie diffuse, avec hyperkératose non folliculaire.

On voit parfois réunies chez un même sujet deux formes rares de kératodermie, l'une qui rappelle l'érythème kératoïde de Brooke et la kératodermie symétrique de Besnier, l'autre qui appartient à la parakératose scutulaire de Unna ; la première se différenciant de l'érythème kératoïde et de la kératodermie symétrique par sa marche et son aspect, la seconde se distinguant de la parakératose scutulaire par l'intégrité des follicules.

Georges Thibierge.

**Lentigo sénile.** — Bayet. Lentigo infectieux des vieillards. (*Journal de médecine, de chirurgie et de pharmacologie de Bruxelles*, 15 septembre 1894, p. 581.)

Femme de 55 ans, présentant depuis quinze ans, sur la joue gauche, une tache noire de la grosseur d'une tête d'épingle, qui, au bout de quatre ans, avait atteint la dimension d'une lentille. Il y a cinq ou six ans, la tache se mit brusquement à grandir et de nouvelles taches apparurent autour.

Actuellement, cinq taches fortement pigmentées, dont la plus grande mesure 1 centim. de diamètre, est noire comme de l'encre et a des contours irréguliers ; au pourtour, zone bleuâtre, dont la coloration rappelle celle des tatouages professionnels des mineurs. Autour de cette plaque principale, taches satellites irrégulièrement rangées, dont les plus récentes ont une coloration brune qui s'épanouit à mesure qne la tache augmente de diamètre. Sur les plaques pigmentées, le duvet subsiste. Pas d'engorgement ganglionnaire. GEORGES THIBIERGE.

**Lymphémie et maladies de la peau.** — WASSERMANN. Lymphaemie und Hauterkrankungen. (*Dermatologische Zeitschrift*, 1894, t. I, p. 489.)

Les dermatoses que l'on observe au cours d'une pseudo-leucémie sont très différentes, aussi bien au point de vue clinique qu'au point de vue de leur aspect. On peut les diviser en deux groupes pour lesquels l'auteur proposerait le nom d'affections typiques et d'affections atypiques.

Parmi les affections typiques de la peau dans l'anémie lymphatique il faut ranger les cas dans lesquels il se développe sur le tégument externe des néoplasmes, des nodosités de même structure anatomique que les glandes hyperplasiques ou nodosités lymphatiques des organes internes.

Il y a lieu alors de regarder la maladie de la peau comme une manifestation partielle et similaire de la maladie générale affectant l'organisme entier. La lymphodermie pernicieuse de Kaposi et la lymphodermie de la peau des auteurs français appartiennent à cette catégorie.

D'autre part, on a décrit dans un certain nombre de cas d'anémie lymphatique des dermatoses ne présentant pas ces nodosités lymphatiques caractéristiques, cas atypiques. Ainsi Wagner a observé une éruption semblable au prurigo ; v. Recklinghausen, des éruptions analogues au lichen ; Westphal, de l'eczéma ; Peter, une affection de la peau ressemblant au pityriasis rubra. Ce qu'il y a de remarquable c'est la grande fréquence, dans cette maladie relativement rare, d'affections étendues de la peau dont la marche coïncide avec l'amélioration ou l'aggravation de la maladie générale.

Voici le résumé d'un cas que l'auteur a eu l'occasion d'observer à l'Institut pour les maladies infectieuses :

Il s'agit d'une malade de 30 ans, en traitement depuis un an à la Charité. Le 2 avril, cette malade fut envoyée à l'Institut parce que, depuis quinze jours, elle avait une fièvre intense et de la diarrhée. Mais, ce qu'il y avait de plus frappant chez cette malade, c'était une très forte altération de la peau, surtout de la face et des membres. La peau était pâle et jaunâtre ; en même temps l'épiderme se desquamait sous forme de grandes lamelles. En certains points, notamment sur la face et les jambes, la peau était fortement rétractée et atrophiée, brillante, très adhérente aux tissus sous-jacents et donnait au toucher la sensation du parchemin. En ces points il y avait des fissures transversales, rouges de l'épiderme, d'environ un demi-centimètre de large, analogues aux vergetures de la grossesse.

L'anamnèse donnait les renseignements suivants : père goutteux, mère

bien portante. Un frère est mort de leucémie, l'autre de phtisie, il y a quelques années. Étant enfant, cette malade a eu une pleurésie et un catarrhe pulmonaire. Jamais d'engorgements ganglionnaires, ni d'affections des os ou des articulations. Il y a trois mois, elle s'aperçut que la peau de la face desquamait légèrement. Pas de prurit. Ni la rate, ni le foie ne sont hypertrophiés.

Quelques râles dans le poumon gauche.

Ni sucre, ni albumine.

La malade eut ensuite d'une manière constante une fièvre irrégulière avec température variant de 37 à 40°. La prostration alla toujours en augmentant et il survint de l'assoupissement. La maladie de la peau s'étendit aux régions épargnées jusque-là, au thorax et à l'abdomen. L'état de la malade s'aggrava de plus en plus, hémorrhagie intestinale, et elle succomba le 26 avril.

Le diagnostic de ce cas est resté longtemps obscur.

Au microscope, le sang présentait les signes d'une anémie grave, reconnaissable à une poikilocytose et à la présence de rares normoblastes et de mégaloblastes isolés.

Par contre, il y avait une très forte proportion de lymphocytes parmi les corpuscules blancs du sang, qui étaient en somme un peu plus nombreux qu'à l'état normal, en opposition avec ce que l'on trouve habituellement, car, dans la leucocytose ordinaire, ce sont les éléments polynucléaires qui sont surtout augmentés de nombre. Le professeur Ehrlich a autorisé l'auteur à dire qu'il avait observé, dans une série de cas de ce genre, une augmentation absolue des lymphocytes, contrairement à ce que l'on admet d'ordinaire que les corpuscules blancs du sang ne seraient pas modifiés dans la pseudo-leucémie.

Il en résulterait qu'il est possible d'établir le diagnostic de la pseudo-leucémie par l'examen du sang.

L'autopsie a confirmé cette manière de voir. Il y avait une vieille cicatrice tuberculeuse au sommet du poumon gauche. Les ganglions rétro-péritonéaux étaient engorgés et formaient un paquet de la grosseur du poing. Sur un point du duodénum, il y avait une ulcération irrégulière, de couleur hémorrhagique.

Pas d'autres symptômes dans aucun organe, la rate avait une grosseur et une texture normales.

A l'examen microscopique des tumeurs ganglionnaires, on ne trouva ni bacilles tuberculeux ni cellules géantes. Le tissu présentait le tableau de l'hyperplasie lymphatique ; en quelques points les cellules étaient en dégénérescence graisseuse. Des fragments de peau, pris sur les régions les plus différentes, présentaient une desquamation épidermique et une forte atrophie du réseau. Dans les points où il y avait des fissures de l'épiderme, on constatait une ectasie considérable des vaisseaux. Le sang trouvé dans ces vaisseaux ne contenait presque que des lymphocytes dans ses corpuscules blancs. Il n'y avait pas de lymphome proprement dit dans la peau.

On ne saurait se prononcer encore d'une manière définitive sur la question de savoir s'il existe un rapport entre la dermatose et la maladie géné-

rale, qu'elle est la nature de ce rapport et laquelle des deux doit être regardée comme la lésion primaire.

L'examen du sang permet d'établir beaucoup plus tôt le diagnostic des lymphomes malins. En présence de ces dermatoses pseudo-leucocytémiques atypiques, à marche pernicieuse, dans lesquelles l'état général fait soupçonner l'existence de lymphomes malins, il importera donc, avant tout, d'observer avec persistance la composition du sang. Cette question présente le plus grand intérêt, non seulement au point de vue scientifique mais aussi au point de vue thérapeutique, car on sait qu'un traitement arsenical approprié, donne précisément de bons résultats dans le lymphome malin.

A. Doyon.

**Traitement du mélanome.** — Lassar. Zur Therapie des Melanom. (*Dermatologische Zeitschrift*, 1894, t. I, p. 583.)

L'évolution des mélanomes est connue. Ils peuvent rester stationnaires pendant plusieurs années et se développer ensuite brusquement et déterminer des métastases en proportion si considérable qu'on n'en observe pas de semblables pour d'autres espèces de tumeur. Ainsi Schulten extirpa une tache pigmentaire qui, depuis quatre ans, existait à l'avant-bras, et immédiatement après de nombreuses nodosités se développèrent sur tout le corps. Litten a trouvé une mélano-sarcomatose du foie, qui s'étendait dans le petit bassin et était survenue à la suite de l'énucléation d'un sarcome de la choroïde.

Il existe, il est vrai, d'autres faits plus favorables. Sur 14 cas de mélano-sarcomes opérés à la clinique chirurgicale de Leipzig, de 1880 à 1886, dans trois il n'était pas survenu de récidive après un intervalle de quatre ans et demi à cinq ans et demi. Il faut baser le pronostic surtout d'après la nature de la tumeur. Les mélano-sarcomes, plus exactement les mélano-cancroïdes, présentent à priori un moindre danger pour la production rapide de métastases, tandis que les sarcomes y ont de la tendance. Aussi les cas de généralisation concernent principalement, sinon exclusivement, des tumeurs à cellules rondes ou fusiformes. Si donc l'examen microscopique préliminaire fait reconnaître un épithéliome plat, l'opération sera moins dangereuse que si le mélanome présente une structure sarcomateuse. Au point de vue pratique, la distinction a rarement de l'importance, parce que, à côté de formes mixtes observées très exceptionnellement (et pour quelques-unes il s'agissait probablement de sarcomes alvéolaires), le nombre des sarcomes l'emporte de beaucoup et on n'observe d'ordinaire les cancroïdes que d'une manière isolée.

L'auteur décrit ensuite le cas suivant. — Une femme bien portante jusque-là remarque vers sa trentième année, dans l'été de 1893, une papule de la dimension de celles du lichen, au-dessous du sein droit, en un point où la tige du corset avait frotté sur un nævus pigmentaire existant depuis longtemps. En même temps, le nævus commença à s'étendre à la périphérie. Le petit nodule aurait été alors enlevé par un médecin à l'aide du galvanocautère. A la suite de l'opération, il survint une nouvelle prolifération du néoplasme ; au mois d'octobre, quand l'auteur vit la malade, il avait atteint la grosseur d'une cerise. Sa surface était mamelonnée, rouge foncé,

avec des taches noires. La malade refusa toute intervention chirurgicale et même de laisser enlever un fragment de la tumeur. On se borna à porter le diagnostic de mélanose, laissant indécise la question de savoir s'il s'agissait d'un sarcome ou d'un épithéliome. Macroscopiquement, la structure verruqueuse de la petite tumeur indiquait plutôt un épithéliome, et la marche ultérieure de la maladie paraît confirmer cette appréciation.

L'auteur, dans ces conditions, eut alors recours au traitement arsenical et prescrivit la liqueur de Fowler. La régression commença dès les trois premières semaines. La malade prit trois fois chaque jour cinq gouttes de la solution habituelle :

Solution d'arséniate de potasse.....
Eau de menthe..... } parties égales.

Quand la tumeur mélanique fut réduite à la moitié de son volume, cette femme quitta la policlinique et ne revint qu'en février. La tumeur s'était de nouveau développée dans l'intervalle. La médication arsénicale détermina une nouvelle régression; il en fut de même à la suite d'un second voyage. Enfin la cure fut reprise au mois d'avril et, sous l'influence du traitement, la tumeur a complètement disparu depuis, et sans laisser de traces. Le nævus pigmentaire a persisté et même s'est un peu élargi en laissant au centre une tache blanche. A. Doyon.

**Nodosités cutanées.** — Hobbs. Note sur un cas de nodosités cutanées avec migraine concomitante apparaissant à chaque époque menstruelle chez une arthritique. (*Archives cliniques de Bordeaux*, 1894, n° 8, p. 380.)

Femme de 49 ans, ayant depuis près de quinze ans des migraines très douloureuses, survenant périodiquement à chaque époque menstruelle et durant trois jours; il y a onze ans, pour la première fois, apparition d'une grosseur de 3 centim. de long sur 1 de large à la région frontale gauche, coïncidant avec l'accès de migraine et disparaissant avec lui ; aux accès suivants, cette grosseur reparut accompagnée de plusieurs autres dans le cuir chevelu ou en différents points du membre supérieur droit, du thorax ; rhumatisme progressif à forme noueuse de la main droite, début de l'aponévrose palmaire de ce côté. Georges Thibierge.

**Plique.** — Méneau. Considérations sur la plique. (*Archives cliniques de Bordeaux*, 1894, n° 3, p. 113.)

L'auteur passe en revue, dans ce travail, les opinions émises sur la plique et les observations les plus récentes publiées sur ce sujet. Il conclut des faits connus que l'opinion de Hebra, qui regardait tous les cas de plique comme dus à la malpropreté et à l'absence de soins, est trop exclusive. Un certain nombre de cas de plique se montrent chez des sujets soigneux; il s'agit alors de névropathes, parfois d'hystériques avérés, chez lesquels la plique se développe à la suite d'émotions morales ou de troubles

nerveux divers ; à l'examen direct des cheveux, on leur trouve les caractères de la trichorrhexie noueuse. Aussi l'auteur tend-il à faire de la plique la conséquence d'un trouble trophique des cheveux, rentrant dans la série des altérations trophiques aboutissant à la trichorrhexie et à la pelade trophoneurotique. GEORGES THIBIERGE.

**Streptocoque.** — ACHARD. Infection streptococcique apyrétique ; purpura et péritonite latente. (*Médecine moderne*, 28 novembre 1894, p. 1477.)

Femme de 28 ans, probablement syphilitique, présentant de l'œdème des jambes ; insuffisance aortique avec rétrécissement. Le surlendemain de l'entrée à l'hôpital, il survient une éruption de purpura occupant le cuir chevelu, une grande partie du front, les deux joues, la région sus-hyoïdienne, le tronc, surtout dans ses parties postérieure et supérieure, les membres supérieurs et la racine des cuisses. Les jours suivants, de nouvelles taches prurigineuses se développent en même temps que les premières s'effacent ; expectoration sanguinolente. La malade meurt subitement dans un effort de déglutition, quatre jours après le début du purpura, sans que sa température ait dépassé 37°.

A l'autopsie, infarctus dans le poumon droit, végétation en chou-fleur au niveau de l'orifice aortique, péritonite avec exsudat séro-purulent, streptocoque dans le sang extrait du cœur trois heures après la mort ; staphylocoque blanc et coli-bacille dans le pus du péritoine ; amas microbiens dans les vaisseaux dermiques au voisinage des taches de purpura. GEORGES THIBIERGE.

**Streptocoque.** — G. VOLTERRA. — Gangrena parziale del prepuzioe della guaina della verga da streptococco. (*Commentario clinico delle malattie cutanee e genito-urinarie*, septembre 1894, p. 212.)

Homme de 23 ans, pris, le lendemain d'une tentative de rapprochement sexuel, de frisson, fièvre, céphalée intense, gonflement et douleur de la verge. Le jour suivant, l'état général et l'état local s'aggravent ; le prépuce est œdématié, rouge, très douloureux, température élevée, délire. Le troisième jour, on pratique la circoncision, et on trouve une plaque de gangrène sur le fourreau de la verge. Guérison.

L'examen microscopique et les cultures montrent la présence d'un streptocoque pathogène pour le lapin. GEORGES THIBIERGE.

## REVUE DE VÉNÉRÉOLOGIE

**Recueil de faits.** — NEUHAUS. (*Monatshefte f. prakt. Dermatologie*, 1894, t. XVIII, p. 267.)

1° *Corps étranger dans l'urèthre.* — Il s'agit d'un garçon de 16 ans. Deux jours avant de venir consulter l'auteur, il avait eu des rapports avec

une fille publique qui, pendant son sommeil, lui avait introduit un crayon dans l'urèthre. Le malade nia absolument se l'être introduit lui-même. Le crayon, dont le toucher révélait la présence dans la portion postérieure de la partie antérieure de l'urèthre, fut extrait par une petite incision du canal. Ce crayon avait 5 centimètres trois quarts de long et 2 centim. 8 de circonférence.

2° *Gangrène spontanée du gland.* — Ce cas concerne un enfant de 6 mois. Le gland était brun noirâtre, sec; dans le sillon coronaire, il était séparé par un léger liseré inflammatoire de l'autre portion du pénis. L'étiologie resta obscure. La guérison fut relativement rapide après qu'on eut enlevé les parties gangrenées.

3° *Uréthrite membraneuse artificielle.* — L'auteur a eu l'occasion d'en observer un cas chez un homme de 30 ans, dans les conditions suivantes:

Ce malade, atteint de blennorrhagie depuis un an, avait consulté, trois jours auparavant, un chirurgien connu qui lui avait fait une injection et lui avait donné une ordonnance pour continuer le même traitement : solution alcoolique de sublimé à 1 p. 100. Malgré des douleurs terribles, un écoulement abondant et une perte de sang, il avait fait lui-même encore une deuxième injection. Le deuxième jour, il avait très peu uriné et le troisième, il avait eu une fièvre intense, accompagnée de perte de connaissance. Dans l'urine, il existait, outre de nombreux filaments, une peau mince, déjà nécrosée, de 5 centim. de long; quelques petits fragments semblables à des tubes. Au microscope, de l'épithélium pavimenteux, des corpuscules de pus et de sang. En outre, dans l'urine, des cylindres hyalins et granuleux. La proportion d'albumine était très considérable; la quantité d'urine ne dépassait pas 150 centim. cube. La guérison eut lieu sous l'influence seule du régime lacté et de l'eau de Seltz. Par contre, l'écoulement cessa et le malade fut guéri de sa blennorrhagie.

A. Doyon.

**Gangrène du pénis.** — Quattro-Ciocchi. Gangrena totale della guaina peniene ; autoplastica. (*Riforma medica*, 1894, n° 70, p. 830.)

Homme de 37 ans, atteint de chancres mous du sillon balano-préputial avec phimosis inflammatoire survenus après des rapports sexuels avec une femme atteinte d'une maladie vénérienne ; trois jours après ces rapports sexuels, on constatait déjà une plaque gangréneuse rouge bleuâtre sur la portion dorsale du gland; le lendemain, ulcération de la largeur d'une pièce de deux centimes, à ce niveau; le jour suivant, on pratique la circoncision et on cautérise les ulcérations qui ont pris l'aspect phagédénique. Au bout de six jours après l'opération, on voit apparaître sur le dos de la verge des plaques de nécrose et la gaine du pénis s'œdématie ; on cautérise au paquelin et on panse au chlorure de chaux ; le processus nécrotique envahit la peau de la verge dans toute sa circonférence et dans presque toute son étendue sauf une portion de sa face inférieure.

Les lésions s'arrêtent sous l'influence d'une nouvelle cautérisation ; mais il devint nécessaire de faire une autoplastie au moyen des téguments

du scrotum, opération qui fut suivie d'un succès complet avec intégrité des fonctions de l'organe.

L'examen bactériologique des sécrétions des ulcérations montra la présence des microcoques ordinaires de la supppuration sans bactéries spéciales. L'auteur croit que cette gangrène envahissante doit être mise sur le compte d'une thrombose de l'artère dorsale du pénis.

GEORGES THIBIERGE.

**Chancre simple du thorax.** — ISATSCHIK. Localisation rare du chancre mou. (*Rousskaïa Medicina*, 1894, n° 31.)

Un malade de 26 ans s'est adressé à l'auteur pour des douleurs du côté gauche du thorax. A l'examen, on constata sur la partie inférieure de la moitié gauche de la paroi thoracique un ulcère mesurant 8 centim. de largeur sur 4 centim. 5 de hauteur, à bords décollés, entourés d'une zone inflammatoire, à fond granuleux. Quelques ulcérations semblables sur la verge, au voisinage du gland.

Les ulcérations du gland se sont montrées trois jours après un coït et datent de quinze jours. Quatre jours après l'apparition des premières ulcérations survint l'ulcère de la paroi thoracique, dû probablement au transport du virus chancreux par le malade lui-même. S. BROÏDO.

**Bacille du chancre simple.** — P. COLOMBINI. — Nuove ricerche sperimentali sullo strepto-bacillo dell'ulcera venerea. (Broch. in 8° de 82 pages. Sienne, 1894.)

Colombini a repris sur une large échelle l'étude du bacille du chancre simple. Il arrive, au sujet de ce bacille et de sa morphologie, à des conclusions identiques à celles de Ducrey et de Nicolle; il n'a jamais pu le cultiver sur aucun milieu ; dans une série de vingt expériences sur le cobaye, le lapin, le chien, le chat et la souris, il n'a pu, ni par l'inoculation sur la peau, ni par l'injection sous-cutanée de pus renfermant le bacille de Ducrey, déterminer aucune réaction locale ou générale. De la comparaison du bacille de Ducrey et du strepto-bacille de Unna, il conclut que ces deux micro-organismes sont identiques, que leur habitat différent (pus pour le bacille de Ducrey, parois du chancre pour le strepto-bacille de Unna), et les méthodes différentes de coloration sont les seules raisons des légères différences constatées dans leur morphologie.

GEORGES THIBIERGE.

**Bubons.** — M. ELIASBERG. Anatomie pathologique des bubons. (*Thèse de Dorpat*, 1894.)

Des huit malades dont l'auteur a examiné les ganglions inguinaux sur des coupes, trois avaient le chancre mou et en même temps la blennorrhagie. Il a trouvé deux ordres de lésions ganglionnaires : 1) des lésions inflammatoires, diapédèse des globules blancs et rouges, exsudation de sérosité dans les tissus voisins, etc.; 2) et des lésions dégénératives, dissémi-

nées çà et là sur différents points du ganglion. On pouvait constater tous les degrés de dégénérescence jusqu'au ramollissement complet ; ces phénomènes étaient surtout marqués au centre des foyers ; à la périphérie, ils se continuaient insensiblement avec le tissu sain, sans en être séparés par une zone inflammatoire. Il n'y avait aucun rapport entre l'intensité des phénomènes inflammatoires et le degré des lésions de dégénérescence : parfois il y avait une dégénérescence complète sans qu'il y ait même une hyperémie ni diapédèse des globules sanguins. Jamais M. Eliasberg n'a trouvé de la suppuration et ses agents ordinaires : le strepto et staphylocoque.

D'après l'auteur, la pathogénie des bubons serait la suivante : les globules blancs engloberaient les bacilles du chancre mou et les toxines qu'ils sécrètent. Ces globules meurent et sont entraînés par la lymphe jusqu'aux ganglions inguinaux. Là, les globules se décomposent ; les toxines qu'ils contiennent sont mises en liberté, subissent à leur tour une métamorphose chimique, et provoquent la modification des tissus. M. Eliasberg cite comme preuve la guérison spontanée fréquente des bubons qui ont déjà atteint un grand développement. Si les toxines étaient dissoutes dès leur entrée dans les ganglions, elles auraient produit d'abord les lésions des vaisseaux afférents. En réalité, les lymphangites du chancre mou sont rares, et ne se produisent probablement que quand les globules blancs se décomposent dans les vaisseaux mêmes, avant leur arrivée aux ganglions. Grâce à la résistance des parois vasculaires, les toxines y provoquent non pas une dégénérescence, mais une inflammation. En plus, une substance dissoute aurait provoqué une lésion du ganglion tout entier et non pas des départements isolés. Contre l'idée d'un seul et même agent pathogène (bacille de Ducrey) du chancre et du bubon parlent les différences histologiques des deux processus, l'absence des bâtonnets dans les ganglions atteints, les résultats négatifs des inoculations des bubons aux animaux. M. Eliasberg conclut que les bubons sont provoqués non pas par les micro-organismes eux-mêmes du chancre mou, mais par les produits vitaux de ces micro-organismes, produits qui sont transportés par les globules blancs du sang. S. Broïdo.

**Traitement des bubons.** — A. Rondelli. Alcuni tentativi di cura dei buboni non suppurati con iniezioni intraglandolari di olio di trementina. (*Giornale della R. Accademia di medicina di Torino*, avril 1894, p. 285.)

Giovannini a eu l'idée de provoquer la suppuration des bubons vénériens de longue durée pour hâter leur guérison. Sous sa direction, Rondelli a employé ce mode de traitement dans 7 cas (6 bubons chancrelleux, 1 bubon d'origine blennorrhagique). Il suffit généralement d'une injection de 1 centim. cube d'huile de térébenthine dans chaque ganglion : cette injection provoque une douleur lancinante assez vive, généralement localisée à la glande, qui augmente graduellement pendant une heure, et se calme au bout de dix-huit à vingt-quatre heures. La température oscille le premier et le deuxième jour entre 38°,2 et 39°,5, et la fièvre se prolonge

rarement plus de trois à quatre jours. La suppuration commence au bout de deux jours, et est ordinairement complète au bout de quatre à huit jours; le pus est abondant, crémeux, sanguinolent, d'odeur fortement résineuse La cicatrisation est complète au bout d'un à deux mois.

GEORGES THIBIERGE.

## REVUE DE SYPHILIGRAPHIE

**Chancres extra-génitaux.** — PETRINI (de Galatz). Quelques mots sur les chancres extra-génitaux. (*Presse médicale roumaine*. Édition française, 25 octobre et 25 novembre 1894, p. 1 et 17.)

Petrini rapporte trois observations de chancres extra-génitaux (pouce, lèvre inférieure, bouche) suivis de manifestations syphilitiques graves. Il insiste sur l'intensité et la gravité des syphilis consécutives aux chancres extra-génitaux et l'attribue à la richesse des parties supérieures du corps en vaisseaux lymphatiques, d'où l'absorption plus rapide et plus considérable du virus, lequel atteint plus rapidement les centres nerveux, dont le fonctionnement est altéré, ce qui diminue la résistance de l'organisme.

GEORGES THIBIERGE.

**Syphilides suivies de chéloïdes.** — G. PERONI et R. BOVERO. — Esantema sifilitico con cicatrizzazioni cheloidee. (*Giornale della R. Accademia di medicina di Torino*, décembre 1894, p. 607.)

Homme de 25 ans, atteint de chancre de la verge au mois de mars ; en novembre, on constate sur les membres des cicatrices pigmentaires de dimensions variées, correspondant à des lésions syphilitiques ; sur le tronc, des cicatrices analogues, dont quelques-unes, particulièrement les plus étendues, sont constituées par de petites tumeurs saillantes, de coloration rouge livide, irrégulièrement circulaires ou en forme de traînées sinueuses atteignant jusqu'à 3 centimètres. Outre ces chéloïdes, qui ont évidemment succédé à des lésions syphilitiques, il existe sur le thorax, au niveau de l'appendice xiphoïde, une chéloïde cicatricielle, d'un rose blanchâtre, longue de 2 centimètres, à digitations latérales typiques, consécutive à une petite plaie par instrument tranchant, survenue en février, et trois autres petites chéloïdes cicatricielles, dues à la même origine, mais moins typiques, sur le tronc. GEORGES THIBIERGE.

**Syphilide acnéique.** — G. BURLANDO. Acne semplice sifilitico studiato nei rapporti colla sepsi. (*Il Morgagni*, avril 1894, p. 197.)

L'auteur rapporte douze observations, recueillies à la Clinique de Campana, de syphilides pustuleuses. Il distingue deux variétés de syphilides acnéiques, l'acné folliculaire (lichen syphilitique des auteurs) et l'acné simple ou acné glandulaire : cette dernière, qu'il étudie plus spécialement, est caractérisée par le développement de petites pustules correspondant

aux follicules pilaires et aux glandes sébacées ; la dessication des pustules donne lieu à la formation d'une croûte dont la chute est suivie de la production d'une petite cicatrice ; les pustules, qui siègent le plus souvent sur le cuir chevelu, le côté de l'extension des membres et le visage, peuvent présenter des aspects variables qui ont été décrits sous les noms d'herpès syphilitique, d'eczéma syphilitique, d'acné folliculaire, de varicelle syphilitique, de syphilide miliaire pustuleuse, etc.

Le contenu des pustules a été examiné dans un des cas rapportés par l'auteur, qui y a constaté la présence du staphylocoque blanc ; la culture de ce micro-organisme a déterminé, à la suite de l'injection dans la cavité abdominale d'un lapin, un abcès de la paroi sans péritonite.

De ce fait et d'autres dans lesquels Campana a constaté la présence du staphylocoque pyogène doré et blanc dans les pustules, Burlando conclut que la syphilide acnéique est une lésion d'ordre septique.

Dans cette forme de syphilide, le traitement antisyphilitique est insuffisant à amener la disparition des accidents septiques : il faut lui adjoindre l'emploi des antiseptiques locaux, et parmi eux l'auteur recommande spécialement les bains de sublimé, aidés des soins de propreté et d'un pansement protecteur sur les parties malades. GEORGES THIBIERGE.

**Plaques muqueuses de la conjonctive.** — A. STAELIN. Syphilitische Schleimpapeln der Conjunctiva. (*Monatshefte f. prakt. Dermatologie*, 1895, t. XX, p. 20.)

L'auteur a examiné 200 malades atteints de syphilis secondaire ; sur ce nombre 21, soit 10,5 p. 100, présentaient des plaques muqueuses de la conjonctive. Ces papules ont en général les mêmes caractères que celles des autres muqueuses, toutefois elles sont plus petites, leurs dimensions variant de celle d'une tête d'épingle à celle d'un pois. Leur siège de prédilection est le repli muqueux, la conjonctive de la paupière inférieure ; les parties avoisinantes ne présentent jamais d'altérations essentielles. L'absence d'irritation de la conjonctive est sans doute la cause que les symptômes subjectifs sont très peu accusés et le plus souvent manquent même complètement.

Dans les cas où le diagnostic est douteux, le traitement peut seul trancher la question.

L'auteur donne ensuite une courte description des 21 cas qu'il a observés.

A. DOYON.

**Syphilis de la langue.** — SCARENZIO. Tre casi di glossite gommosa sifilitica guariti mediante le iniezoni intra-muscolare di calomelano. (*Gazzetta medica lombarda*, 6 décembre 1894, p. 483.)

Scarenzio rapporte trois cas de lésions syphilitiques anciennes de la langue, dans lesquels des injections de 10 centigr. de calomel amenèrent une amélioration rapide, puis la guérison. Dès le quatrième jour dans un cas, le dixième dans un autre, l'amélioration était déjà appréciable. Aussi l'auteur insiste-t-il, non seulement sur la valeur thérapeutique de sa

méthode dans les lésions gommeuses, mais encore sur son importance comme procédé de diagnostic très rapide. GEORGES THIBIERGE.

**Fracture spontanée de la clavicule.** — W. LEWIN. Sogenannte Spontanfractur des Schlusselbeins. (*Berl. klin. Wochenschrift*, 1894, p. 931.)

Ce cas concerne un homme de 52 ans. En voulant prendre son portefeuille de la main gauche dans la poche droite de son habit, ce malade ressentit de vives douleurs dans le bras gauche qu'il lui fut impossible de soulever. En l'examinant, on constata une fracture de la clavicule, entourée d'une tumeur rénitente et de la grosseur d'un œuf de poule. Ulcères serpigineux sur les membres, le front et le cuir chevelu. La cause de la fracture était évidemment ici une ostéite gommeuse. Celle-ci guérit en quinze jours sous l'influence d'un pansement approprié. Une cure de frictions et l'application d'un emplâtre hydrargyrique firent disparaître tous les autres accidents syphilitiques.

Trois ans plus tard, ce malade eut de nouveau des gommes près de l'articulation huméro-cubitale du côté gauche, sur l'articulation sterno-claviculaire et sur la bosse frontale du côté droit, avec céphalée, douleurs violentes dans la poitrine et le bras gauche. L'iodure de potassium et l'emploi d'emplâtres mercuriels amenèrent une guérison complète.

A. DOYON.

**Syphilis de l'aorte.** — G. JONA. Sopra una rara forma di aortite sifilitica. (*Riforma medica*, 1894, n° 167, p. 194.)

Homme de 33 ans, ayant eu la syphilis à 19 ans, atteint depuis trois ans de palpitations cardiaques, présentant les signes physiques d'une insuffisance aortique avec hypertrophie totale du cœur, insuffisance relative de la mitrale et de la tricuspide.

A l'autopsie, valvules aortiques un peu épaissies et plissées ; aorte élargie dans toute sa portion ascendante, présentant une largeur maxima de 96 millim. ; sa surface est irrégulière, avec quelques taches de calcification et, sur une hauteur de 4 centim. à partir des valvules, 8 ou 9 petites dilatations sacciformes, du volume d'un petit pois à celui d'une petite aveline, communiquant largement avec la cavité du vaisseau.

A l'examen histologique, toutes les tuniques sont augmentées d'épaisseur, surtout la tunique moyenne ; petits foyers arrondis, péri-vasculaires, d'infiltration de petites cellules entre les faisceaux de la tunique externe et entre celle-ci et la tunique moyenne ; hyperplasie des éléments musculaires de la tunique moyenne et des éléments élastiques des tuniques externe et moyenne.

L'auteur, tout en reconnaissant la valeur des caractères anatomiques des aortites syphilitiques (siège des lésions à l'origine de l'aorte, multiplicité et forme des anévrysmes, nature sclérosante de la lésion et foyers d'infiltration cellulaire), caractères qui permettent d'en soupçonner l'origine, déclare que la démonstration ne peut être donnée que par l'existence d'antécédents syphilitiques avérés. GEORGES THIBIERGE.

KALINDERO et BABÈS. Sur l'anévrysme syphilitique de l'aorte. (*Roumanie médicale*, octobre 1894, p. 129.)

Kalindero et Babès rapportent deux observations de gommes de l'aorte. Ils décrivent, en dehors de l'anévrysme aortique dû à l'artérite syphilitique scléreuse, une forme d'anévrysme apparaissant chez des sujets jeunes, syphilitiques, n'ayant pas d'autres tares organiques et caractérisée par la présence de petites cavités sphériques, au voisinage de l'origine du vaisseau et due à la présence de gommes, lesquelles se ramollissent et constituent des points de moindre résistance ; ces gommes peuvent ulcérer la tunique interne de l'aorte et s'infecter secondairement par les microbes de la suppuration ; la tendance à la perforation donne une gravité particulière à cette forme d'anévrysme. GEORGES THIBIERGE.

**Artérite syphilitique.** — KOUSKOFF. Trombose syphilitique des branches de l'aorte abdominale. (*Gaz. de Botkine*, 1894, 48, p. 1234.)

L'observation suivante, publiée par l'auteur, est très intéressante à plusieurs points de vue.

Un homme de 52 ans, ayant la blennorrhagie, mais niant la syphilis, est entré à l'hôpital pour une diarrhée rebelle et fréquente, durant déjà deux mois et s'accompagnant de ténesme ; il mourut après quatre jours de séjour à l'hôpital.

A l'autopsie, on constata les lésions suivantes :

Dans la cavité abdominale environ 400 c.c. de liquide jaunâtre, contenant des pépins de fruits. Lésions de péritonite fibrino-suppurée. Le mésentère présente des cicatrices étoilées, analogues aux *cicatrices syphilitiques*. L'iléon est perforé en plusieurs endroits. La muqueuse de tout l'intestin est épaissie et infiltrée de sang ; c'est un infarctus diffus occupant toute l'étendue de la muqueuse. En même temps on y trouve un grand nombre d'ulcérations, à bords taillés à pic, parfois décollés, des perforations et des *cicatrices syphilitiques anciennes*.

Comme lésions d'autres viscères, il n'y a à signaler qu'une endomyocardite scléreuse. Mais dans les vaisseaux abdominaux on a constaté les faits suivants : l'endartère de l'aorte abdominale présentait une plaque d'athérome de 5,7 × 3,6 centim. Le centre de cette plaque correspondait à l'embouchure complètement oblitérée du tronc cœliaque ; son extrémité inférieure sort de l'orifice infundibiliforme rétréci de l'artère mésentérique supérieure. A l'extrémité de cet infundibulum fait suite un orifice de 1,5 millim. de largeur et à celui-ci un thrombus ferme, par places ramolli, d'un rouge grisâtre, adhérent fermement à la paroi du vaisseau. A la partie initiale du tronc de la mésentérique inférieure se trouve un thrombus analogue, mais apparemment plus jeune.

Pour expliquer toutes ces lésions, l'auteur admet que, chez ce malade, syphilitique et ayant une myocardite, s'est d'abord produite une endartérite oblitérante du tronc cœliaque, par un processus lent, probablement syphilitique ; la circulation collatérale a suppléé le tronc oblitéré. Puis, sous l'influence du même processus pathologique, s'est oblitérée la mésenté-

rique supérieure mais le thrombus de la mésentérique inférieure ne s'est fait probablement que dans les derniers jours de la vie du malade, alors que la circulation collatérale était déjà bien établie. C'est ainsi qu'on peut se rendre compte de l'absence de nécrose du canal intestinal, de la rate et du foie, malgré l'oblitération complète de leurs vaisseaux nourriciers.

S. Broïdo.

**Syphilis pulmonaire.** — Schirren. Ueber Lungensyphilis. (*Dermatol. Zeitschrift*, 1894, t. I, p. 221.)

Après avoir donné l'histoire très détaillée d'un cas de syphilis pulmonaire chez une femme de 20 ans, indemne de syphilis héréditaire, mais contaminée par son mari, l'auteur termine son mémoire par les conclusions suivantes :

La syphilis pulmonaire peut survenir comme symptôme secondaire.

Elle peut aussi exister sans autres accidents syphilitiques comme maladie spéciale.

Les symptômes de la syphilis pulmonaire ne sont pas caractéristiques de la syphilis.

Le diagnostic de la syphilis pulmonaire se déduit de l'absence des bacilles tuberculeux, des antécédents, de la présence simultanée d'autres accidents syphilitiques, du succès du traitement spécifique. A. Doyon.

**Syphilis cérébrale.** — Charrier et Klippel. Étude anatomo-pathologique et clinique des artérites cérébrales syphilitiques d'après plusieurs observations inédites. (*Revue de médecine*, septembre 1894, p. 771.)

Les auteurs rapportent trois observations d'artérite syphilitique cérébrale, dont une avec autopsie.

Au point de vue anatomique, ils décrivent quatre formes de cette lésion : 1° Artérite de voisinage ; 2° syphilome artériel gommeux ; 3° syphilome artériel scléreux ; 4° artério-sclérose d'origine syphilitique.

Ils donnent cette dernière dénomination à des artérites reconnaissant pour cause évidente la syphilis, mais dans lesquelles l'examen anatomique, ne montrant que les lésions banales, ne permet pas de reconnaître la nature spécifique de la maladie vasculaire. L'origine syphilitique se révèle en pareil cas par l'âge du sujet qui n'est pas celui où s'observe en général l'artério-sclérose et par les antécédents ou les manifestations actuelles de syphilis ; ces faits doivent être rapprochés des lésions d'origine syphilitique dans lesquelles l'examen histologique le plus minutieux ne révèle pas la moindre lésion à caractères spécifiques, tels sont le tabes et la paralysie générale.

Ces lésions peuvent aboutir à l'oblitération ou à la dilatation des vaisseaux atteints.

Cliniquement, les artérites syphilitiques cérébrales se révèlent par des symptômes variables.

Quand l'oblitération ou l'anévrysme siège sur une grosse artère de la

base, on observe l'apoplexie et la mort par thrombose du tronc basilaire ou hémorrhagie méningée.

Quand les artères lésées sont de moyen volume ou que l'oblitération est incomplète, on observe la forme hémiplégique grave parfois incurable.

Quand l'altération est peu étendue et frappe les petites artères, on observe la forme légère, c'est-à-dire l'aphasie syphilitique.

Quand la lésion porte sur l'ensemble du système artériel, on peut anatomiquement constater des lésions spécifiques et des lésions banales de périencéphalite diffuse. Cliniquement, ces lésions donnent d'abord naissance à des paralysies à forme hémiplégique analogues à celles observées dans les deux formes précédentes mais elles aboutissent à l'ensemble de troubles intellectuels, de désordres psychiques, qui est décrit sous le nom de paralysie générale, et il ne faut pas confondre cette dernière forme avec la pseudo-paralysie générale due à la présence de méningite en plaque de nature gommeuse. GEORGES THIBIERGE.

M. MOURATOFF. — Deux cas de syphilis cérébrale avec dégénérescence secondaire et troubles psychiques. (*Medicinskoie Obosrenié*, 1894, n° 17.)

Chez un de ces malades, les céphalalgies ont ouvert la scène; puis se montrèrent la cécité, la surdité, les modifications de la marche, l'incontinence des urines et des matières fécales, la parésie des membres inférieurs. Pendant le séjour du malade à l'hôpital se manifestèrent des troubles psychiques, le myosis, l'insensibilité des pupilles à la lumière. L'état du malade allait empirant. Bientôt survint une contracture des fléchisseurs du genou, des eschares, et la mort ne tarda pas à survenir.

Autopsie : Gomme syphilitique à la base de l'hémisphère droit ayant détruit le gyrus rectus, le lobule sus-orbitaire, les circonvolutions longitudinales interne, transverse et externe. Le volume de la tumeur était celui d'une pomme d'api. Autour il y avait de l'encéphalite réactionnelle. En arrière, on trouva une tumeur sanguine enkystée assez volumineuse.

D'après l'auteur, les troubles psychiques étaient en rapport avec la lésion du lobe frontal.

Chez le second malade, on notait de l'apathie, de la faiblesse, du myosis, l'asymétrie de la face, faiblesse des membres supérieurs avec tremblement des doigts, l'absence des réflexes patellaires, démarche hésitante, l'atrophie de la papille du nerf optique, des troubles de la parole. En même temps le malade était artério-scléreux avec hypertrophie du cœur. Un an avant son entrée à l'hôpital, il avait eu une attaque d'apoplexie avec hémiplégie droite consécutive. Cette paralysie n'a persisté que durant quelques semaines.

Le malade a traîné assez longtemps avec les lésions précitées et succomba dans le coma.

A l'autopsie, on trouva une gomme à la base du cerveau, occupant la première, la seconde et la troisième circonvolutions temporales gauches. A la partie postérieure du lobe pariétal et à la partie antérieure du lobe occipital, on trouva la cicatrice d'une gomme résorbée. On pouvait facilement

confondre ce cas pendant la vie avec la paralysie générale, mais la période d'excitation faisait défaut, de plus les troubles de la parole parlaient plutôt en faveur d'une lésion localisée. S. Broïdo.

**Syphilis de la moelle.** — P. Gamberini. L'atassia tabica locomotrice sifilitica. (*Giornale italiano delle malattie veneree e della pelle*, 1894, p. 5.)

Gamberini combat énergiquement la doctrine de l'origine syphilitique du tabes. Il rapporte deux observations de tabes précédant la syphilis, une autre de tabes évoluant en même temps que la syphilis.

Il pense que la syphilis peut produire des symptômes spinaux simulant le tabes et que la syphilis peut s'associer au tabes, mais est incapable de le produire à elle seule. Le traitement mercuriel et ioduré est sans effet sur l'ataxie développée chez un syphilitique. Le tabes peut s'associer à la syphilis, comme la tuberculose et d'autres dyscrasies peuvent s'associer à celle-ci. La syphilis peut-elle favoriser le tabes ? Gamberini croit que toutes les causes capables de diminuer la résistance organique peuvent favoriser l'évolution du tabes, sans qu'il y ait de raisons de soutenir que la syphilis est une cause directe du tabes. Georges Thibierge.

**Tabes.** — Giraudeau. Tabes bulbaire ; ulcérations trophiques du nez et des oreilles. (*Presse médicale*, 27 octobre 1894, p. 341.)

Homme de 38 ans, présentant depuis six ans des troubles tabétiques (strabisme externe de l'œil droit, puis vertiges, crises gastriques, dysurie, abolition des réflexes). Depuis huit mois, ulcération de la narine droite, au niveau de sa jonction avec la lèvre supérieure, mesurant un centimètre et demi de surface, à fond rouge vif, à bords taillés à pic, sans aucun relief et se continuant sans transition avec la peau saine, semblant faite à l'emporte-pièce ; en outre, sur les deux tiers postérieurs du lobule du nez, une ulcération présentant des caractères identiques ; sur le reste de l'étendue du bord libre des narines, l'ulcération est remplacée par une érosion, véritable éraflure qui semble n'intéresser que l'épiderme, n'empiétant ni sur la face externe du nez, ni dans la cavité nasale. Au niveau du pavillon de l'oreille, dans des points absolument symétriques, ulcération limitée à la partie supérieure de la conque, offrant les mêmes caractères que celle du pourtour du nez. Au niveau du cuir chevelu, de chaque côté de la ligne médiane et un peu en avant de la ligne passant par les deux conduits auditifs externes, deux cicatrices arrondies, ayant les dimensions d'une pièce de 50 centimes, qui ne sont peut-être que des lésions syphilitiques anciennes à la surface desquelles se sont développées des ulcérations trophiques. Ces diverses lésions ne sont pas douloureuses. Sensibilité à la douleur très émoussée, avec conservation des sensibilités au contact et à la chaleur, sur tout le visage, la face antérieure des pavillons auriculaires et la partie antérieure du cuir chevelu.

Les ulcérations ont résisté au traitement antisyphilitique (le malade avait eu un chancre induré, suivi de roséole et de plaques muqueuses, il y a dix-huit ans), et ne peuvent être considérées que comme des lésions trophiques. Georges Thibierge.

**Réflexes rotuliens dans la syphilis.** — Marx. Untersuchungen über den Patellarreflex, insbesondere bei Lues. (*Dermatologische Zeitschrift*, 1894, p. 397.)

De ses recherches, l'auteur tire les conclusions suivantes :

L'appareil de Hiller convient très bien pour les recherches de ce genre.

Parmi les quatre variétés de réflexe rotulien indiqués par Betcherew, plusieurs se rencontrent fréquemment chez la même personne; ils ne se montrent pas d'une manière constante chez un seul et même individu.

Que le ligament prérotulien soit court ou recouvert de graisse, cela n'a aucune influence sur le réflexe.

La hauteur de la courbe normale chez l'homme est de 27° à droite et de 25° à gauche.

Chez la femme, la hauteur du réflexe est probablement plus grande, 30° environ. La menstruation semble augmenter la hauteur du réflexe.

La fatigue, dans le cours de la journée, diminue la hauteur du réflexe.

L'alcoolisme diminue le réflexe d'une manière notable dans la période où on ne trouve encore aucun signe de névrite.

La syphilis récemment acquise augmente beaucoup le réflexe pendant le stade de l'existence isolée de la lésion primaire et les premiers jours de l'exanthème spécifique : à droite, 28°,2; à gauche, 30°. A. Doyon.

**Diabète syphilitique.** — Pospeloff. Diabète insipide et myxœdème d'origine syphilitique. Traitement du myxœdème par la thyroïdine. (*Med. Oboz.*, 1894, n° 16. Communication faite à la Société de syphiligraphie de Moscou.)

Dans son travail antérieur (1), l'auteur a communiqué l'observation d'un cas de myxœdème survenu chez un syphilitique; il a émis alors l'hypothèse qu'il y avait probablement sclérose d'origine syphilitique de la glande thyroïde; aussi pensait-il que l'amélioration qu'on pourrait dans ce cas obtenir par le traitement antisyphilitique ou par la thyroïdine, ne serait pas de longue durée. Ces prévisions se sont malheureusement réalisées. Une première fois, les phénomènes de myxœdème furent enrayés par l'ingestion de glande thyroïde crue : l'état œdémateux disparut, les pommettes se colorèrent pour la première fois depuis plusieurs années, le sentiment si intense et si pénible de froid disparut, l'état général fut très notablement amélioré.

Cette amélioration ne dura pas longtemps et bientôt tous les symptômes antérieurs reparurent, l'état psychique devint très mauvais, la température vespérale devint plus basse que celle du matin. *La glande thyroïde supplémentaire, qui s'était développée au niveau du cartilage thyroïde et qui a complètement disparu, ou du moins est devenue imperceptible à la suite du traitement par ingestion de glande thyroïde, a de nouveau aug-*

(1) Voir *Annales de Syphiligr.*, 1894.

*menté*, sans toutefois présenter la même dureté que la première fois lorsqu'elle était le siège d'une gomme.

L'aggravation augmentant toujours et la glande thyroïde accessoire devenant très volumineuse, M. le professeur Pospeloff, d'accord avec le Dr Roth, prescrivit au malade la thyroïdine préparée par le Dr Walik d'après le procédé de White. On en administrait d'abord 20 centigr. par jour, pendant deux jours; puis, en augmentant la dose progressivement jusqu'à 1 gr. par jour, on arriva à des résultats assez satisfaisants, et la glande supplémentaire régressa.

La médication fut interrompue bientôt à cause de la diarrhée incoercible qu'elle provoqua, et, après une courte période d'état général satisfaisant, il y eut un retour offensif de tous les accidents. On recourut alors, de nouveau, à la thyroïdine en tablettes de Withe, puis, comme leur effet était peu marqué, aux tablettes préparées d'après le procédé de Nilsen, contenant chacune environ 10 centigr. de poudre de thyroïde; ce traitement a provoqué des crampes violentes dans les membres. Grâce à cette médication, l'urine augmenta, l'infiltration des tissus disparut et l'amélioration générale s'établit comme après l'emploi de glande crue; cet état persista après la suppression du traitement. Mais la soif intense et la sécheresse particulière de la bouche firent penser l'auteur au retour du diabète insipide, et, comme le malade n'était plus depuis quelque temps au traitement antisyphilitique, on lui fit des injections de sublimé et on prescrivit les bains de Piatigorsk (Caucase).

Au point de vue de l'action comparative des diverses préparations de thyroïdine, l'auteur conclut que le maximum d'effet s'obtient avec la glande crue; viennent ensuite la thyroïdine préparée d'après le procédé de White et enfin celle de Howard. Mais étant donné la difficulté de se procurer la glande crue, surtout en été, l'auteur conseille de se servir de tablettes faites avec de la poudre de glande desséchée et préparée suivant le procédé de Nilsen.

S. Broïdo.

## ERRATUM

Dans le travail de MM. Leredde et Perrin, sous le titre : *Étude histologique sur le liquide des vésicules et des bulles*, dans le nº d'avril, p. 369, *lire*, au lieu de : or, chez une malade de la salle Henri IV, nous avons évalué leur nombre à 2 p. 100...

Nous avons évalué leur nombre à 12 p. 100.

*Le Gérant :* G. Masson.

IMPRIMERIE LEMALE ET Cie, HAVRE

TRAVAUX ORIGINAUX

SUR LA

# RÉSORPTION ANGIO-PLASTIQUE DE L'ÉPITHÉLIUM CUTANÉ

Par le Dr **Ch. Audry** (de Toulouse).

Nous sommes généralement trop tentés d'admettre l'invariabilité de la structure de l'épiderme. Pour se rendre compte des modifications extraordinaires qu'il peut subir, il faut faire porter l'examen non seulement sur la peau, mais encore sur l'épiderme qui revêt les formations kystiques ectodermiques sous-cutanées ou autres, qu'elles soient acquises ou congénitales. Il est du reste facile de multiplier ces examens : les kystes épidermiques sont d'une extrême fréquence ; sans parler des kystes dermoïdes, des kystes épidermiques traumatiques, d'un grand nombre de kystes soi-disant sébacés, je me borne ici à dire que les vulgaires « loupes » du cuir chevelu ne sont que des sacs à parois épidermiques.

Je reprendrai ailleurs et plus tard l'étude des métaplasies profondes subies par l'épiderme placé dans des conditions anormales de développement et de vitalité ; je veux seulement appeler ici l'attention sur un mode particulier de dégénérescence, ou mieux de résorption, de l'épithélium cutané ; nous savons quelle résistance essentielle les épithéliums et leurs basales offrent à la pénétration des vaisseaux : il est intéressant de voir par quel processus détourné ils sont attaqués et dissous.

On sait que certains kystes épidermoïdes ne sont pas complètement clos, mais présentent des pertes de substance sur lesquelles Franke a attiré l'attention dès 1887 (1). Sans m'attarder aux discussions soulevées à ce sujet, je me borne à relever dans son travail la mention de cellules géantes que Lacroix et moi avons signalées en 1892. Goldmann, Hildebrand, Reinhold ont fait des constatations analogues. Enfin, M. F. Kœnig, assistant de la Clinique chirurgicale de Berlin, a soigneusement étudié l'altération dont nous nous occupons ici.

Bien que j'aie eu l'occasion d'examiner les parois d'un bon nombre

(1) Franke. *Arch. für klin. Chir.*, 1887, Bd. 34. — Audry et Lacroix. *Midi médical*, 19 novembre 1892. — Goldmann, Hildebrand, Reinhold sont cités par F. Kœnig (de Berlin). *Arch. für klin. Chir.*, t. 48, p. 174. *Beiträge zur Anatomie der Dermoïd und Atheromcysten der Haut.*

de kystes épidermiques, je n'ai encore rencontré qu'une seule fois la lésion parvenue à un degré de développement qu'on peut considérer comme complet. Les pièces me furent fournies par l'obligeance de M. le professeur Jeannel : il s'agissait d'un kyste de la glabelle, considéré comme un dermoïde, ayant débuté pendant l'enfance, et extirpé quand le porteur avait atteint l'âge de 40 ans.

Les coupes portèrent non sur la totalité de la tumeur, trop volumineuse pour être ainsi incluse, mais seulement sur des fragments de 0,025 environ de longueur. Parmi les coupes, les unes n'offraient que le tissu de néoformation, les autres permirent d'examiner la jonction de celui-ci et du revêtement épithélial (1).

La paroi du kyste est formée par une membrane qui, dans la profondeur, repose sur une espèce de derme conjonctif, et entre presque au contact de faisceaux musculaires striés dépendant entièrement des muscles frontaux. Les faisceaux conjonctifs ne présentent rien de particulier, non plus que les cellules. Les fibres élastiques, assez abondantes et robustes, s'arrêtent brusquement au contact des éléments qui forment la membrane ; de ces fibres, les unes sont parallèles à la surface ; mais d'autres sont perpendiculaires, et la disparition et la destruction de ces dernières est tout à fait frappante ; de loin en loin, dans l'épaisseur même du néoplasme, on en retrouve entre les cellules quelques débris plus ou moins morcelés, parfaitement caractérisés du reste par l'orcéine acide.

Entre la coque conjonctive dont nous venons de parler et le tissu morbide même on voit serpenter de gros capillaires dilatés, remplis de globules rouges tantôt parallèles, tantôt en section perpendiculaire.

Au delà, commence la membrane néoplasique où nous distinguerons, assez arbitrairement du reste, trois zones.

A. — La première, la plus profonde, juxtaposée aux capillaires et contre laquelle vient s'interrompre le réseau élastique, est caractérisée par la présence de cellules géantes qui atteignent un développement colossal ; elles sont rangées irrégulièrement, les unes à côté des autres ; leur forme quelquefois arrondie, quelquefois ovalaire, est beaucoup plus souvent très capricieuse, comme celle des grands myéloplaxes ordinaires ; d'ordinaire elles ont leur base dirigée vers les capillaires, et leurs prolongements semblent se diriger vers la cavité du kyste. Les cellules sont d'énormes blocs de protoplasma finement granuleux, très colorés par le réactif, mais dépourvus d'exoplasme. Les noyaux extrêmement nombreux sont tantôt disposés dans toute l'étendue, tantôt accumulés près des bords ; quelquefois, le protoplasma s'éclaircit, les noyaux se collent sur les bords, et l'apparence tend à devenir celle d'une fente lymphatique avec son endothélium. Ces noyaux sont ovalaires, riches en chromatine, mais d'autant moins qu'ils sont plus nombreux.

Les cellules sont séparées par des intervalles clairs qui semblent remplis par une substance brillante, amorphe, mal définie.

(1) Fixation par l'alcool paraffiné, carmin aluné, picro-carmin de Ranvier, bleu de méthyle aqueux, bleu polychrome de Unna, orcéine, etc.

Enfin, elles sont contenues dans une sorte de trame formée par un véritable réseau protoplasmique sur les mailles duquel on découvre de nombreux noyaux, et dont l'aspect est semblable à celui des réseaux angioformatifs ordinaires de l'embryon.

B. — La zone moyenne de la membrane comprend : 1° quelques vastes cellules multinucléées identiques à celles de la couche précédente, moins nombreuses ; 2° un grand nombre d'éléments multinucléés disposés en réseau angioformatif ; 3° des blocs de protoplasma fortement teintés contenant un ou plusieurs noyaux très riches en chromatine, à contours mal indiqués ; ces noyaux, s'ils sont uniques, occupent la majeure partie de l'aire cellulaire ; en quelques points, ils se sont partagés en deux énormes plaques équatoriales de karyokinèse. Çà et là, le tissu cède la place à du tissu conjonctif fortement modifié, avec des fibres connectives rares, élastiques nulles, des noyaux striés, des débris de chromatine, quelques cellules de diapédèse.

C. — Dans la couche superficielle, les cellules colossales sont rares ; on y voit d'abord les petits blocs protoplasmiques uni ou multinucléés dont nous venons de parler. Ailleurs, la surface est formée par de longues cellules en forme de massues, perpendiculaires à la paroi effilée à la base, très riches en noyaux aplatis sur leur périphérie. Parfois, il existe un véritable réticulum protoplasmique nucléé, à larges mailles creuses et qu'on ne peut mieux comparer qu'à une coupe de moelle de sureau ou de vésicules adipeuses.

En résumé, et surtout si l'on se souvient que les cellules se prolongent dans tous les plans, et non pas seulement dans celui de la préparation, on arrive à envisager la lésion comme un immense plasmodium semé de noyaux, morcelé, fenêtré probablement par la résistance des éléments préexistants, représentant en somme un bourgeon angioformatif, un angioplasme colossal.

Si maintenant l'on considère le point où l'épithélium de revêtement du kyste se met en contact avec l'angioplasme, on voit d'abord que celui-ci naît et se développe d'abord en plein derme ; il est en effet séparé de l'épithélium par une couche conjonctive ; je rappelle que l'on trouve dans le stroma des débris élastiques qui suffisent à nous le faire prévoir.

L'épiderme même est à ce niveau représenté simplement par quatre ou cinq couches de cellules losangiques, aplaties, dépourvues de couche génératrice cylindrique ; ces cellules vivent, car elles sont cohérentes, se colorent bien, ont un noyau volumineux et distinct. C'est là, du reste, une disposition fréquemment affectée sur des territoires plus ou moins étendus par l'épiderme de revêtement des kystes d'origine ectodermique, alors même qu'ils conservent ailleurs une structure très complète d'épiderme normal.

Au moment où la bande épidermique entre en contact avec le tissu angioplasmique, on en voit les cellules s'éclaircir, perdre la netteté de leur contour ; le noyau disparaît ou s'efface ; les plus périphériques semblent se dissoudre en débris incolores, semés de grosses cellules rondes,

presque remplies par leurs noyaux, ou comme rongées par une tache protoplasmique punctiforme.

Il est hors de doute que le tissu angioplasmique est apparu au sein du tissu conjonctif du derme sous-épithélial, vraisemblablement au-dessus du plan vasculaire superficiel. Les cellules géantes ont démoli la vitrée, pénétré et morcelé l'épithélium. M. König décrit et figure des débris de cellules épidermiques en voie de résorption dans les intervalles laissés par le néoplasme ; d'autre part, dans l'épaisseur même du plasmodium, il dit avoir constaté des débris de pigments, de graisse, etc., que je n'ai pas pu découvrir, probablement parce que sur la pièce que j'examinais l'épithélium était plus rudimentaire que dans les siennes. Cet épiderme est-il purement et simplement morcelé, détruit, absorbé par le tissu angioformatif ? Ou bien finit-il par entrer pour une part dans la masse ? Je serais assez disposé à admettre la possibilité de cette dernière hypothèse ; mais je dois avouer que rien ne me permet d'en affirmer même la probabilité

Je ne puis partager l'opinion de F. König qui fait naître les cellules géantes d'éléments jeunes du tissu conjonctif ; je crois au contraire qu'ils naissent des capillaires dont ils représentent un bourgeon angioformatif ; cela nous conduit de suite à une interprétation précise de l'ensemble de la lésion : les kystes sont des débris de l'époque embryonnaire qui ont conservé une végétation autochtone ; un bourgeon angioformatif du même âge qu'eux y reste parfois adhérent, silencieux, jusqu'au jour où le sac épidermique et ses annexes reprennent tranquillement le cours de leur développement. L'absence d'inflammation, la rareté des éléments embryonnaires, l'aspect des cellules géantes qu'on ne peut assimiler en raison de leur développement et de leur nombre aux cellules qui accompagnent habituellement les corps étrangers et quelques inflammations non tuberculeuses, sont autant de considérations en faveur de cette manière de voir ; on comprend facilement pourquoi et comment il est difficile de prendre sur le fait l'insertion précise du bourgeon angioformatif sur le capillaire porte-greffe.

Ainsi, nous assistons à une dégénérescence, ou mieux, à une résorption de l'épithélium ectodermique, par un processus singulier, véritable résorption angioplasmique.

Il est difficile de ne pas rapprocher cette solution histologique de celle qui se passe en une tout autre région, en de tout autres circonstances : je veux parler des phénomènes qui amènent la formation du plasmodium placentaire. Dans les deux cas, c'est un mécanisme facilement comparable que la nature utilise pour vasculariser un épithélium, ou pour le détruire.

# SUR
# UN SIGNE PATHOGNOMONIQUE DU LICHEN DE WILSON (LICHEN PLAN)

## STRIES ET PONCTUATIONS GRISATRES

Par M. **Louis Wickham**

D'après les auteurs de traités descriptifs des maladies de la peau, les éléments distinctifs des papules du lichen plan typique se résument aux caractères suivants : bords polygonaux, ou ovales, ou arrondis ; surface lisse, brillante et rosée, parfois légèrement squameuse ; ombilication fréquente du centre des papules ; groupement de ces papules en mosaïques.

Nous croyons qu'il est fort utile de joindre à ces signes les *stries et ponctuations grisâtres*.

Si, en effet, on examine avec soin les plus grosses des papules isolées d'un lichen plan typique à sa première période d'évolution, les papules adultes en quelque sorte, on s'apercevra que la surface plane, brillante, le sommet aplati (dont le centre est, dit-on, fréquemment ombiliqué ?) est constituée de deux parties différemment colorées, l'une rose, l'autre grisâtre. La portion rose forme la coloration de fond de cette surface, de laquelle se détachent les stries grisâtres. La proportion en étendue de ces deux parties est très variable, tantôt l'une, tantôt l'autre prédomine. Considérée isolément la portion grisâtre a une morphologie très variée, tantôt elle est parfaitement arrondie, occupe presque toute la surface de la papule et ne se distingue que parce qu'elle laisse une légère zone rose à sa périphérie. Elle apparaît comme un pain à cacheter grisâtre entouré d'une zone rose. Dans cet état la partie grise est difficile à reconnaître pour qui n'est point familiarisé avec les autres aspects des stries.

Sur d'autres papules, les éléments grisâtres méritent bien le nom de stries, car ils sillonnent en tous sens la surface de la papule, sous forme de petites bandes constituant tantôt des étoiles, tantôt une traînée principale d'où se détachent des traînées latérales ; parfois c'est une strie unique ; sur certaines papules, on voit quelquefois de véritables ponctuations soit isolées à la périphérie ou au centre (il ne s'agit pas en ce cas d'une ombilication), soit formant l'aboutissant d'une strie, comme s'il s'agissait d'un renflement de la strie. Le pain à cacheter que nous avons décrit ne serait autre qu'une large ponctuation. Parfois enfin la strie forme un véritatable anneau.

Cette description est forcément schématisée et il faut s'attendre à

rencontrer le plus souvent les éléments agencés de toutes manières, défiant en quelque sorte toute description.

Les stries et ponctuations grisâtres qui se voient si aisément sur les papules adultes, sont difficiles à percevoir sur les papules plus petites. Sur les papules naissantes on ne les voit pas. Il m'a été difficile de me rendre compte, malgré une observation déjà longue, car mon attention est fixée sur ce point depuis environ cinq ans, si ce sont là des éléments existant dès le début de la formation papulaire, d'abord cachés et n'apparaissant que plus tard ; ou s'il ne s'agit que d'un caractère évolutif de la papule, d'une transformation quelconque d'un point de cette papule.

Lorsque les papules se réunissent pour former des plaques, les stries sont alors des plus évidentes et il est peu admissible que ceux des auteurs qui cependant n'en parlent pas, ne les aient pas vues.

J'ajouterai que ces stries sont le plus souvent de niveau avec le reste rosé du sommet de la papule. Mais parfois lorsque la papule perd un peu son niveau plan et devient un peu convexe, bombée, c'est en général la strie qui correspond à la partie culminante.

Sur les placards, parfois les stries forment un léger relief.

Il ne semble pas y avoir de rapports entre les squames lorsqu'elles existent et les stries. Celles-ci se rencontrent parfaitement sur des papules non squameuses, et par contre lorsqu'on enlève les squames d'une papule, celle-ci ne présente pas toujours de stries.

Il est un autre point que je ne suis point parvenu à fixer entièrement. Pendant longtemps il m'a paru que ce qui était brillant dans la papule adulte était uniquement sa portion grisâtre. Je crois plus exact de dire que ce qui brille le plus est la partie grisâtre des papules et ce serait pour cette raison que les papules du lichen de Wilson seraient plus brillantes que celles des lichénifications à petits éléments brillants, et celles des syphilides lichénoïdes.

Dans l'évolution ultérieure de l'éruption du lichen, ces stries disparaissent. Lorsque la pigmentation s'accentue, on ne les perçoit presque plus. L'aspect général de ces stries est celui de petites cicatrices, mais leur disparition totale spontanée ne plaide pas en faveur de cette interprétation.

Je terminerai cette description en faisant remarquer après M. Brocq l'analogie frappante qui existe entre les stries des papules et les éléments striés et ponctués du lichen des muqueuses. Je n'ai point observé de rapports bien nets entre le développement plus ou moins complet, chez un même sujet, des stries intra-papulaires et de celles des muqueuses.

Il y aurait grand intérêt à ce que l'histologie pût caractériser les stries dans la papule et les comparer avec celles des muqueuses. Il

semblerait s'agir de transformations scléreuses de certains points des papules.

Lorsque j'ai fait des recherches bibliographiques pour me rendre compte de ce qui était dit sur ce sujet, j'ai été surpris, après avoir passé en revue la plupart des traités descriptifs français, anglais, américains et allemands, de ne voir ce signe, ni étudié ni même signalé par la grande majorité des auteurs.

Je ne l'ai trouvé nettement indiqué que dans les traités de Ziemssen, de Hardy et dans celui de M. Brocq. Voici ce qui est consacré à ce signe :

Ziemssen : « On voit sur les petites papules des petits points blanchâtres et des stries blanchâtres ramifiées qui donnent une apparence particulière aux plaques plus grandes. »

M. Brocq : « La surface des plaques est recouverte de fines squames grisâtres adhérentes au-dessous desquelles se voient souvent des sortes de stries blanchâtres plus ou moins irrégulières reposant sur un fond rouge »; et à propos du lichen des muqueuses : « Ces sortes de stries blanchâtres avec dilatation moniliforme ne sont pas d'ailleurs exclusives au lichen plan des muqueuses. Quand on regarde avec attention les surfaces dépouillées de squames d'assez larges plaques de lichen plan de la peau, en particulier de celles qui sont situées aux mains, aux avant-bras, à la partie antérieure des poignets, on y distingue ces mêmes tractus blanchâtres qui les sillonnent en tous sens. »

Hardy : « La superficie des papules et des plaques est granuleuse et recouverte de débris épidermiques. Sur la surface on peut voir des points blanchâtres qui ne sont autre chose que les orifices des follicules pileux remplis de débris épidermiques et dans lesquels le poil n'existe plus. » Je crois qu'il convient de faire bien des réserves sur cette interprétation de Hardy. Une étude minutieuse ne m'a pas permis de constater des rapports entre les follicules pileux et les stries blanchâtres. D'ailleurs la solution de cette question est réservée à l'histologie.

Ainsi qu'on vient de le dire, le caractère clinique en question a déjà été parfaitement observé, mais il est vraiment curieux de constater d'une part le silence de la grande majorité des auteurs des divers pays, d'autre part le peu de cas qui en est fait comme facteur de diagnostic, alors que ce signe, *une fois bien vu*, saute véritablement aux yeux de l'observateur.

Je crois qu'il n'est pas indifférent d'appeler à nouveau l'attention sur les stries intra-papulaires. A côté de la question descriptive pure, d'un intérêt moindre peut-être, domine la question du diagnotic, et c'est là d'ailleurs le véritable but de ma communication.

Je n'ai parlé des stries que dans le lichen plan typique (celui qui se

diagnostique d'emblée avec une extrême facilité), parce que c'est là qu'elles apparaissent dans toute leur plénitude. Mais on peut parfois les retrouver dans les formes atypiques; et l'on sait à quel point le lichen plan dans ses diverses modalités plus rares est difficile à diagnostiquer. Qui n'est resté longtemps dans le doute en face d'une éruption que la suite à montré être un lichen de Wilson?

On ne saurait avoir pour cette affection trop de signes différentiels. Or les stries en sont un, donc il faut les retenir. Mais ce n'est pas tout. Ayant cherché à me rendre compte de la valeur réelle de ce caractère, je puis dire que depuis cinq ou six ans, je ne l'ai trouvé nulle part ailleurs que dans le lichen de Wilson.

J'ai examiné avec grand soin toutes les papules qui auraient pu ressembler à celles du lichen et jamais je n'ai retrouvé les stries caractéristiques.

Dans certains cas rares de syphilis lichénoïde, on trouve des papules à surfaces lisses, unies, brillantes, comme dans le lichen de Wilson; dans certains exemples de lichénification, on voit de petits éléments brillants à surface plane, très analogues aux papules de début du lichen de Wilson; dans d'autres affections encore, il peut y avoir certaines analogies. Or dans aucune de ces affections je n'ai trouvé ni sur les papules elles-mêmes, ni sur aucun autre élément de l'éruption, les stries grisâtres du lichen plan. J'en suis venu à considérer ce caractère comme ayant plus de valeur que ceux habituellement reconnus au lichen de Wilson.

*C'est là un signe véritablement pathognomonique*, non point qu'il existe dans tous les cas de lichen plan, loin de là, *mais quand il existe, quand on le trouve, il est pathognomonique et il permet d'affirmer le lichen de Wilson.*

Je n'ai pas encore trouvé d'exception à cette règle ; et s'il en existe c'est en proportion si minime que la valeur des stries grisâtres ne peut guère en être diminuée.

## RECUEIL DE FAITS

### SATURNISME ET SYPHILIS MALIGNE

#### DÉBUT DE LA SYPHILIS PAR UN CHANCRE NASAL

Par le Dr **Juliano Moreira** (de Bahia).
(Communication à la Société de médecine et de chirurgie.)

Il est toujours actuel de s'occuper de la syphilis maligne précoce.

La syphilis, au lieu d'évoluer en trois périodes ou étapes à peu près distinctes, précipite parfois sa marche de telle sorte que les périodes se confondent ; les symptômes tertiaires surgissent alors précocement et se confondant avec les accidents secondaires légitiment entièrement la qualification que Bazin a donnée, dans ses leçons de 1858, à cette forme de syphilis. Quelquefois même la période secondaire manque, les accidents tertiaires apparaissent peu de temps après le chancre induré ou bien alors même qu'il persiste encore.

La symptomatologie de cette forme anormale de syphilis a attiré constamment l'attention des syphiligraphes; mais à l'égard de l'étiologie, je reconnais, parce qu'elle a été l'objet de ma thèse inaugurale, qu'elle présente encore bien des inconnues, bien des faits obscurs. C'est pourquoi j'ai cru devoir présenter à la Société le fait suivant :

Esp. M..., âgé de 25 ans, brésilien, métis, peintre en bâtiments.

*Antécédents héréditaires.* — Père mort subitement, âgé. Rien à noter du côté de la mère. Il a deux autres frères plus âgés que lui qui sont bien portants.

*Antécédents personnels.* — A l'âge de 18 ans, il contracta une blennorrhagie et des chancres simples. La blennorrhagie guérit rapidement sans aucune complication. Les chancres furent accompagnés bientôt d'une adénite inguinale droite, suppurée, mais ils cicatrisèrent en moins de vingt-quatre jours.

En 1891, il a eu deux attaques de coliques de plomb et est devenu faible, anémique. Malgré son métier, pas d'alcoolisme.

Vers la fin du mois de décembre 1892, le malade s'est aperçu qu'il lui survenait dans la narine gauche une tuméfaction accompagnée bientôt d'un engorgement ganglionnaire dans la région sous-maxillaire du même

côté. Cette adénopathie a augmenté pendant six jours, puis est restée stationnaire.

Jusqu'au 2 janvier, malgré un léger malaise et des frissons répétés, il continue son travail, mais bientôt l'état général s'aggrave, une sensation de prurit se manifeste aux membres inférieurs ; il a de très fortes céphalées, des nausées et vomit même.

Le 3 janvier, il est venu me trouver et je constate, en regardant l'intérieur du nez, qu'il existe sur la cloison, un peu au-dessus de la portion qui est recouverte simplement par un repli cutané, à deux centimètres environ du rebord, une petite tumeur suintante de dix millimètres de diamètre, arrondie, d'un aspect lisse, comme vernissé, d'une couleur rouge brun ; dans le centre, on trouve un enduit gris.

En introduisant le doigt dans la fosse nasale, j'ai senti l'induration presque cartilagineuse de cette tumeur.

Je crois qu'il n'est pas douteux qu'il s'agit là d'un chancre syphilitique développé sur la muqueuse pituitaire qui recouvre la cloison des fosses nasales.

Je n'ai rien rencontré sur les organes génitaux.

Le 2 février, moins de deux mois après l'apparition du chancre, survient d'emblée une éruption de phlyctènes, d'abord de la grosseur d'un pois et remplies d'un liquide transparent, puis s'élargissant peu à peu, le contenu devenant purulent.

Quand chaque phlyctène se crève, on voit une ulcération où le pus se séchant, forme des croûtes épaisses, noirâtres, encastrées et adhérentes, stratifiées comme le rupia.

L'éruption commença par les membres inférieurs, mais elle s'étendit au dos.

Je soumis le malade au traitement général par le biiodure ioduré.

Le 10 février, le chancre est à peu près guéri, mais il reste encore des traces de l'adénopathie sous-maxillaire. Les céphalées, les nausées ont disparu.

Le 30 février, le malade se considérant complètement guéri, retourne à son métier, cessant tout traitement.

Le 4 mars, il revient me consulter pour une nouvelle poussée de rupia qui s'étend aux membres supérieurs, au thorax, à la tête même.

Le 6, le malade gardant le lit, je suis allé le voir chez lui. Il présentait l'aspect suivant : très maigri, son teint était terreux, sa figure pâle, les traits tirés portaient l'empreinte d'une grande souffrance ; absorbé par la douleur, il poussait par intervalles des gémissements plaintifs, il se tordait dans son lit, se couchait sur le ventre ; en un mot, il présentait les symptômes de la colique de plomb ; recherchant ce métal dans l'urine, je l'ai rencontré.

Le malade avait le liséré de Burton. Avec la colique, s'est manifestée une aggravation notable de ses syphilides.

Ce sont des ulcérations contenant un pus ichoreux, sanieux, taillées à pic, entourées par un liséré d'infiltration, recouvertes de croûtes épaisses, stratifiées comme des écailles d'huîtres. Ces croûtes présentaient des diamètres variables de celui d'une pièce de 20 centimes à celui d'une pièce

de 5 francs ; il y en a même deux mesurant presque 5 centimètres de diamètre.

La topographie de ces croûtes est la suivante : une sur le front, une autre sur la joue droite, une sur l'épaule droite à côté du cou, une très étendue occupant le pli du coude droit, une à la partie externe de l'avant-bras droit. Au membre supérieur gauche, il y en a une très étendue sur la région deltoïdienne, deux au bras, une au pli du coude, une autre sur sa face externe, deux à la partie externe de l'avant-bras, une au dos de la main, deux sur la face antérieure de chaque cuisse, une à la face externe de la cuisse gauche.

A côté de ces croûtes, le malade présentait de larges cicatrices, à bords arrondis, de couleur blanchâtre ; il en existe sur le front, sur le nez, au niveau de la joue droite, sur la poitrine, sur le cou et sur les membres.

J'ai encore observé une plaque muqueuse à la commissure buccale, à droite.

Le liséré de Burton présentait au niveau de la dent canine droite et supérieure l'aspect d'une plaque muqueuse ; il paraît qu'une plaque s'est venue poser sur le liséré.

L'examen des différents viscères ne révèle aucune lésion organique.

*Traitement.* — J'ai combattu la colique de plomb avec deux injections hypodermiques de morphine. La douleur combattue et la constipation ayant disparu avec un purgatif, j'ai cherché à favoriser l'élimination du plomb. Dans ce but, j'ai conseillé les bains sulfureux, j'ai donné à l'intérieur l'iodure de potassium qui, favorisant l'élimination du plomb par les urines, devait agir en même temps sur la syphilis.

Je prescrivis aussi la médication tonique. Localement je fis tomber les écailles avec des cataplasmes de fécule et je fis appliquer ensuite sur les ulcérations de l'emplâtre de Vigo.

Au bout de vingt jours, l'état général du malade s'est amélioré, l'appétit est devenu presque normal, le sommeil est bon. Les ulcérations se cicatrisent peu à peu. Iodure de potassium, 5 gr. par jour.

L'état de mieux persistant stationnaire pendant quelques jours, je résolus de faire deux injections mercurielles hypodermiques (bichlorure de mercure par la méthode de Lukasiewicz 5 0/00).

Après quinze jours la cicatrisation de toutes les ulcérations est parfaite.

Voilà réunies, il me semble, assez de circonstances pour rendre ce fait particulièrement intéressant. Cependant, deux points méritent d'être plus spécialement mis en évidence.

C'est d'abord le siège du chancre initial : la cloison des fosses nasales ; la rareté des cas de cette localisation donne un grand intérêt à cette observation.

Comment déterminer le mode suivant lequel la contagion s'est faite? J'ai interrogé le malade à ce point de vue et il m'a été impossible d'obtenir quoi que ce soit de positif.

On a accusé les chancres extra-génitaux d'avoir une influence sur la gravité des accidents consécutifs. Je crois qu'il est inutile de con-

tester cette proposition. Il est bien incontestable que le siège de l'accident initial n'a pas d'influence directe sur l'évolution des accidents ultérieurs.

C'est ensuite l'étiologie de la malignité revêtue par la syphilis chez notre malade. Le saturnisme doit être incontestablement incriminé.

L'absence d'autre cause, l'aggravation des syphilides après la colique de plomb, l'amélioration après la progressive élimination du métal rend cette conclusion incontestable.

Les ouvrages classiques ne renferment aucune référence à ce facteur de gravité. Il y a trois ans, je rapportai un cas de syphilide maligne tuberculo-ulcérante gangréneuse et précoce, chez un saturnin, trois mois après le chancre initial.

L'observation que je viens de rapporter, est bien un cas de syphilis maligne (éruption de rupia) chez un saturnin, moins de deux mois après l'apparition du syphilome initial.

Il convient en conséquence que le saturnisme soit indiqué à côté de l'alcoolisme, de l'impaludisme, etc., comme une cause de malignité de la syphilis.

# TROUBLES TROPHIQUES DANS LA BLENNORRHAGIE

Par M. **E. Jeanselme**.

Parmi les manifestations cutanées qui peuvent survenir dans le cours de l'infection blennorrhagique, aucune assurément n'est à la fois plus singulière et plus rare que celle dont je rapporte les détails dans l'observation suivante. L'esprit n'entrevoit pas facilement la relation qui existe entre l'affection uréthrale et la lésion tégumentaire. Il s'ensuit qu'un observateur, après l'examen le plus consciencieux et le mieux conduit, méconnaîtra presque à coup sûr l'origine de cette curieuse dermopathie, s'il n'est mis sur la bonne voie par la connaissance d'un fait analogue :

Eugène Bal..., 24 ans, charretier, entré le 29 mai 1895, dans le service de M. Fernet, à l'hôpital Beaujon.

Au commencement du mois d'avril dernier, début d'une blennorrhagie (c'était la première) qui fut bénigne, car le malade ne ressentit que des douleurs très légères pendant la miction, et put continuer son rude métier de charretier. Il y eut un écoulement jaune verdâtre qui devint insignifiant après une quinzaine de jours ; on peut encore faire sourdre facilement une goutte de pus le matin au réveil. Pour tout traitement le malade prit de la tisane de chiendent.

Une semaine environ après l'apparition de la chaude-pisse, l'articulation coxo-fémorale droite se prit ; la douleur, qui fut assez forte pour obliger le malade à s'aliter, dura une dizaine de jours. Puis les deux genoux furent atteints, ils étaient tuméfiés et douloureux à la pression, mais le malade souffrait peu et pouvait marcher. Depuis ce temps, les genoux sont restés gonflés et ils le sont encore actuellement. Enfin la région malléolaire interne du pied droit a été également touchée par le rhumatisme. Aucune autre jointure n'a été intéressée. Pour calmer les douleurs articulaires, le malade s'est contenté de faire des frictions avec de l'alcool camphré.

Trois semaines après le début du rhumatisme blennorrhagique, la face dorsale du gros orteil gauche se couvrit d'élevures cornées qui se développèrent ensuite sur le dos des autres orteils, puis sur la plante du pied droit. Le malade ne pouvait mettre sa chaussure à cause du volume des productions cornées, mais il ne ressentait aucune souffrance. Depuis une quinzaine de jours, une éruption semblable occupe la plante du pied droit.

*État actuel.* — C'est un homme de petite taille, peu musclé et dans un état *d'anémie extréme*. Il n'a pas de fièvre. L'appétit est bon et s'est bien conservé durant toute la maladie.

Les lèvres du méat uréthral ne sont pas rouges, elles sont agglutinées par du pus désséché ; l'écoulement, absolument indolent, est minime.

Les genoux sont volumineux, non douloureux. Ils contiennent une quan-

tité notable de liquide, surtout le gauche sur lequel appuie la pelle quand le malade travaille. Il semble que les extrémités osseuses sont augmentées de volume, mais ce n'est peut-être qu'une apparence due à l'atrophie des masses musculaires des jambes et des cuisses. Empâtement rétro-malléolaire du pied droit et douleur à la pression sur le trajet des gaines tendineuses.

*Pied gauche.* — Sur le dos du gros orteil, énorme corne d'un jaune brunâtre, mesurant 4 centim. de diamètre sur deux de hauteur, ayant la forme et le relief d'un massif montagneux couronné de plusieurs pics. Cette corne extrêmement dure repose directement sur la peau saine ; il n'y a ni liséré érythémateux, ni saillle papuleuse à la base de la production cornée. Au niveau de la racine du gros orteil, existe une masse cornée semblable qui recouvre l'articulation métatarso-phalangienne. Elle est allongée suivant l'axe de ce doigt, mesure 4 centim de longueur, sur 2 de largeur et 1 et demi d'épaisseur, et ressemble à une chaîne de montagnes dont la crête serait surmontée de plusieurs pics. Sur le dos des troisième et cinquième orteils, productions analogues mais plus petites. Sur le quatrième, une corne intéresse la matrice de l'ongle et en a déterminé la chute.

Un disque aplati à deux sommets surbaissés siège au niveau du bord externe du pied, sur le cinquième métatarsien. Une autre corne allongée d'avant en arrière, à sommet trifurqué, occupe le bord interne du pied au niveau de la clef de voûte plantaire.

Des plaques cornées coiffent la pulpe des orteils, surtout du premier, et recouvrent la partie antérieure de la plante du pied.

L'excavation plantaire est doublée d'une semelle cornée constituée par une multitude de petites cornes confluentes. Elle est en partie détachée, et au-dessous d'elle la peau a son aspect normal. Une coque talonnière épaisse de près d'un centimètre engaine toute la région calcanéenne, remonte en arrière jusqu'à l'insertion du tendon d'Achille et empiète latéralement sur les bords du pied où la plaque cornée se termine par un bord net et sinueux, formé par des élevures à sommets distincts qui se confondent par leurs bases.

*Pied droit.* — Lésions identiques, mais beaucoup moins développées. Coque talonnière minime, placard de la voûte plantaire également moins épais, lames cornées recouvrant la pulpe des orteils et le bord externe du cinquième métatarsien ; le tout disposé symétriquement par rapport au pied gauche. Cependant le dos des orteils n'est surmonté d'aucune production cornée.

Le malade affirme qu'avant la blennorrhagie il n'a jamais eu de lésions analogues. L'épiderme de la plante des pieds était seulement un peu épais, ce qui s'explique aisément, la profession du malade étant connue.

Les mains et le reste du tégument sont tout à fait indemnes.

Pas de troubles de la sensibilité tactile ou thermique. Pas de fourmillements, d'élancements, ni de douleurs fulgurantes dans les membres inférieurs.

Pas de troubles sécrétoires ou vaso-moteurs.

Exagération notable des réflexes rotuliens.

*Aucun stigmate de syphilis.* Aucune maladie grave avant la blennorrhagie.

Pas d'antécédents nerveux héréditaires ou personnels.

Éthylisme léger: le malade boit un litre et demi de vin par jour et absorbe un peu d'alcool.

Les viscères, cœur, poumons, foie, etc., sont sains. Les urines ne renferment ni sucre, ni albumine.

Depuis son entrée dans le service de M. Fernet, le malade prend du salol et ses genoux sont entourés d'ouate.

9 juin. La température n'a jamais dépassé 37°,5. Les lésions tendent vers la guérison. L'une des cornes situées sur le dos du gros orteil gauche s'est détachée, elle est évidée intérieurement comme une corne de ruminant et la place qu'elle occupait est marquée par une tache rougeâtre, sèche et non saillante.

Chez cet homme, il ne peut être question d'une toxidermie, il n'a fait usage ni de balsamiques, ni de mercure, ni de préparations iodurées, ni de salicylate de soude avant le début de l'éruption. L'idée d'une syphilis tertiaire doit également être rejetée, car rien ne vient justifier cette hypothèse. Reste donc à invoquer comme cause productrice, l'infection blennorrhagique qui, bien que peu bruyante, persiste encore actuellement et se traduit par une anémie extrême. Or, cette influence étiologique n'est pas douteuse. M. Vidal a publié, en 1892, un cas presque identique à celui que je viens de rapporter sous le titre : « Éruption généralisée et symétrique de croûtes cornées, avec chute des ongles, d'origine blennorrhagique, coïncidant avec une polyarthrite de même nature ; récidive à la suite d'une nouvelle blennorrhagie, deux ans après la guérison de la première maladie. »

Par quel mécanisme la blennorrhagie favorise-t-elle le développement de ces productions cornées ? Nous ne croyons pas que l'infection sanguine par le gonocoque puisse être ici légitimement invoquée. L'analogie que ces cornes cutanées présentent avec certains troubles manifestement trophiques, la disposition symétrique de l'éruption, son indolence, sa localisation sur les membres inférieurs qui seuls ont été atteints d'arthropathies, l'intégrité du tégument au voisinage et au-dessous des placards éruptifs, me portent à penser qu'il ne s'agit point d'une manifestation directe de la blennorrhagie, mais qu'entre celle-ci et l'altération cutanée il y a un intermédiaire nécessaire : le système nerveux.

Je ne m'attarderai pas à discuter l'hypothèse d'une polynévrite, car chez le malade de M. Fernet, comme chez celui de M. Vidal, les réflexes patellaires étaient notablement exagérés.

C'est donc la moelle qui doit être mise en cause, et c'est du reste l'opinion de M. Jacquet, qui a obtenu sur le malade de M. Vidal une

amélioration rapide à l'aide de l'hydrothérapie. Je ne pense pas que la dystrophie tégumentaire soit la résultante d'une action réflexe ayant pour point de départ les articulations malades. Il me semble plus logique d'admettre que le virus blennorrhagique — gonocoque ou toxine — a touché l'axe médullaire et modifié son pouvoir trophique.

Je ferai remarquer en terminant que l'observation que je viens de commenter jette un certain jour sur la pathogénie du blenno-rhumatisme. Si l'on considère, d'une part, combien sont rares les examens qui ont permis de déceler avec certitude la présence du gonocoque dans le liquide articulaire, et, d'autre part, la coexistence si fréquente avec le pseudo-rhumatisme blennorrhagique de symptômes spinaux, tels que l'exagération des réflexes, les troubles dysesthésiques, les amyotrophies et même la paraplégie spasmodique, il ne répugne pas à l'esprit d'admettre que toute une classe de lésions articulaires compliquant la blennorrhagie ressortit aux arthropathies nerveuses et non pas aux arthrites microbiennes. Mais c'est un sujet que je ne fais qu'effleurer, car je tiens seulement à montrer que l'histoire de mon malade vient à l'appui de la théorie nerveuse du rhumatisme blennorrhagique que M. Jacquet a exposée devant vous en 1892 avec tous les développements qu'elle comporte (1).

(1) Depuis la rédaction de ce travail, l'affection cutanée du malade s'est grandement améliorée, en quelque sorte spontanément : car il a pris pour tout traitement du salol (1 gr. 50 par jour) et des injections de permanganate de potasse. Aujourd'hui, 25 juin, jour où le malade sort d'autorité, presque toutes les productions cornées sont tombées, mais les articulations des genoux contiennent encore du liquide et l'écoulement uréthral n'est pas tari.

# SOCIÉTÉ FRANÇAISE DE DERMATOLOGIE ET DE SYPHILIGRAPHIE

## SÉANCE DU 13 JUIN 1895

PRÉSIDENCE DE M. ERNEST BESNIER

SOMMAIRE. — *A propos du procès-verbal :* Adénomes sébacés et troubles nerveux, par M. FEULARD. — Lettre de M. FUNK (de Vienne) à propos de la communication de MM. LEREDDE et PERRIN sur l'éosinophilie dans la maladie de Dühring. — Réponse de M. LEREDDE. — Lésions eczématiformes symétriques des extrémités digitales du médian chez un malade atteint de prurigo chronique. Présentation du malade, par M. GASTOU. (Discussion : MM. BARTHÉLEMY, E. BESNIER.) — Glossite chronique. Présentation du malade, par M. DU CASTEL. (Discussion : MM. HALLOPEAU, VERCHÈRE.) — Épithéliomas multiples développés sur une cicatrice. Présentation du malade, par M. LEREDDE. — Un cas de lichen scrofulosorum. Présentation du malade, par M. DU CASTEL. — Sur un signe pathognomonique du lichen de Wilson, par M. LOUIS WICKHAM. — Éruption par ingestion d'iodure de sodium. Présentation du malade, par M. L. WICKHAM. — Névrodermite circonscrite. Présentation du malade, par M. L. WICKHAM. (Discussion : MM. HALLOPEAU, E. BESNIER.) — Parakératose des ongles des pieds et des mains. Présentation du malade, par MM. HALLOPEAU et LE DAMANY. — Quatre cas de mycosis fongoïde. Présentation des malades, par M. HALLOPEAU. (Discussion : M. WICKHAM.) — Sur un cas de malformations des doigts et des orteils, par MM. HALLOPEAU et J. MONOD. (Discussion : M. MOTY.) — Stomatite épithéliale épidémique. Présentation du malade, par M. ALBERT. — Chancre gingival. Présentation du malade, par M. DANLOS. (Discussion : MM. BARTHÉLEMY, BESNIER, DE BEURMANN.) — Nævus pigmentaire chez une petite fille. Présentation de la malade, par M. DANLOS. (Discussion : MM. JULLIEN, E. BESNIER, BARTHÉLEMY.) — Un cas de mycosis fongoïde, forme généralisée. Présentation du malade, par M. LEREDDE. — Chancre induré de la face. Paralysie faciale du même côté. Présentation du malade, par M. EUDLITZ. — Syphilides tuberculeuses sèches en nappes. Syphilis datant de trente-huit ans et non traitée. Présentation du malade, par M. EUDLITZ. — Nécrose syphilitique du frontal. Crâniectomie. Guérison, par M. F. VERCHÈRE. (Discussion : M. E. BESNIER.) — Efficacité rapide de l'injection sous-cutanée de calomel dans la laryngite tertiaire. Présentation du malade, par M. MENDEL. (Discussion : MM. GALEZOWSKI, JULLIEN, FEULARD, BARTHÉLEMY.) — Cas de loi de Colles chez une nourrice professionnelle. Quelle conduite à tenir pour le médecin ? Communication par M. FEULARD. (Discussion : MM. E. BESNIER, TENNESON.) — Un cas de rhumatisme blennorrhagique, par M. JEANSELME. — Dermatite herpétiforme, par MM. GAUCHER, BARBE et CLAUDE. (Discussion : M. E. BESNIER.) — Névrite optique, par M. GALEZOWSKI. Un cas de molluscum contagiosum, par M. BARTHÉLEMY. (Discussion : M. VERCHÈRE.) — Note sur les recherches de M. Unna sur les diverses variétés de cellules conjonctives avec démonstrations microscopiques, par M. MENAHEM HODARA. (Discussion : M. DARIER.)

## A PROPOS DU PROCÈS-VERBAL

### Adénomes sébacés et troubles nerveux.

M. Feulard. — A propos de la coïncidence relevée dans certains cas entre les adénomes sébacés et les troubles du système nerveux, j'aurais fait connaître, si j'avais été présent à la dernière séance, le cas suivant.

Ayant été dernièrement visiter un de mes malades en pension dans la maison de santé du Dr Sollier, j'eus l'occasion de voir là une fille de 13 ans, qui présentait à la face, sur les deux côtés du nez et les parties adjacentes des joues, des adénomes sébacés télangiectasiques multiples et sur laquelle mon confrère et ami M. Sollier m'a fourni les renseignements suivants : idiotie, absence complète de parole, inconscience absolue, hémiplégie spasmodique droite. C'est un fait à ajouter à ceux dont il a été question dans la dernière séance.

Toutefois, M. Sollier m'a écrit qu'il croyait que les lésions de la peau s'étaient surtout développées après le traitement bromuré. Or, la plupart des malades dont il a été parlé, ont été sûrement soumis comme épileptiques au traitement bromuré. N'y aurait-il pas lieu de se demander si le bromure de potassium n'a pas quelque influence sur l'évolution ou tout au moins sur l'aggravation de ces lésions ?

---

### Éosinophilie dans la maladie de Dühring.

M. Feulard donne lecture de la lettre suivante du Dr Funk (de Varsovie ayant trait à la communication de MM. Leredde et Perrin.

Warszawa, dnia 24 M-ca 1894.

Très honoré Confrère,

A propos de la communication si intéressante de MM. Leredde et Perrin sur l'éosinophilie dans la maladie de Dühring (1), j'ose rappeler que le fait a été signalé par M. Klein et le soussigné en 1893 (2), en termes suivants : *L'étude du sang indique l'oligochromæmie avec leucocytose modérée, neutrophilie et éosinophilie ; les leucocytes éosinophiles forment 13 0/0 des corpuscules blancs.*

*Le pus des vésico-pustules est constitué presque exclusivement par les leucocytes éosinophiles.*

Votre dévoué,
Dr Funk.
(Varsovie.)

(1) *Société française de dermatologie et de syphiligraphie*, 1895. Séance du 14 mars, du 20 avril.

(2) Funk. Un cas insolite de dermatose de Dühring (Ein ungewöhlicher Fall von dermatitis herpetiformis Duhringii). *Monatshefte für Dermatologie*, 1893, t. XVII, p. 266.

M. Leredde. — Messieurs, l'observation du Dr Funk m'a particulièrement intéressé. Elle s'ajoute aux cinq dont j'ai publié l'examen. L'existence d'une éosinophilie de 13 p. 100 et la présence d'éosinophiles en grand nombre dans les vésico-pustules constatée par le Dr Klein, suffit à faire rentrer le cas de M. Funk dans la maladie de Dühring.

Mais je tiens à faire observer, en réponse à la réclamation de priorité qui est faite, que M. Funk n'a pas été frappé des modifications du sang et ne les signale que comme un fait au milieu d'autres. Et quelques recherches bibliographiques que j'ai faites m'ont prouvé que M. Neisser déjà avait observé la présence d'éosinophiles *dans des vésicules de pemphigus*.

L'intérêt de la communication faite par M. Perrin et moi, s'il existe, repose sur la constatation, non dans un cas de maladie de Dühring, mais dans plusieurs de l'éosinophilie, et cette affirmation qu'elle n'existe pas dans d'autres dermatoses bulleuses, en particulier les pemphigus, d'où une distinction anatomique, confirmant la distinction clinique faite par Dühring et Brocq. Si le Dr Funk avait à l'origine attaché une importance à cette éosinophilie, il l'aurait recherchée dans un deuxième cas et, notre travail n'aurait plus eu de raison d'être, puisque le *fait général* qu'il décrit aurait déjà été observé.

---

**Lésions eczématiformes symétriques des extrémités digitales du médian chez un malade atteint de prurigo chronique.**

Par M. Paul Gastou.

Le nommé J... est âgé de 8 ans. Un mois après sa naissance, il commença un prurigo qui, après des alternatives d'augmentation et de diminution, se manifeste encore par la présence de papules sur la face externe des deux avant-bras. Vers l'âge de 4 ans, apparut la maladie actuelle.

L'ongle du médius gauche devint sec, cassant, fendillé, noirâtre, dit la mère du malade, et ne tarda pas à tomber. En même temps autour de l'ongle la peau devenait rouge, suintante : il s'écoulait un liquide jaune épais. Cette altération de la peau n'allait pas au delà de la phalangette. Le pouce et l'index de la main gauche présentèrent bientôt les mêmes lésions, puis ce fut au tour de la main droite. Fait particulier : à aucun moment de la maladie, il n'y eut d'autres doigts atteints que le pouce, l'index et le médius des deux mains. Les pieds restèrent toujours indemnes.

Jamais le jeune malade ne s'est plaint de ses doigts; à part un prurit, non constant, il n'a jamais souffert.

La série des lésions digitales et unguéales évoluait en quelques semaines et toujours de la même façon. Dès qu'un ongle sain repoussait et que l'état des doigts s'améliorait, survenait une poussée de bronchite, qui durait le temps même que l'ongle mettait à repousser. Les mêmes phénomènes se reproduisaient alors, de sorte que depuis quatre ans le jeune malade alterne les bronchites avec les lésions cutanées.

L'état actuel du malade est le suivant : il est maigriot, mais bien constitué. Pas de déformations vertébrales, front saillant, anomalies d'implantation dentaire sans malformation. Le squelette est normal. Les muscles peu développés mais sains ont leurs réactions électriques normales, soit au courant galvanique, soit au courant faradique ; la force musculaire et la sensibilité sont intactes, les réflexes rotuliens et pupillaires normaux. Aucune altération viscérale. Le poumon est sain.

Sur les avant-bras et la face antérieure des cuisses, papules de prurigo très disséminées en voie de disparition

Ce sont les mains qui présentent les altérations qui attirent l'attention : la phalangette du pouce, de l'index et du médius des deux mains est tuméfiée, si bien que chacune de ces extrémités digitales est en baguette de tambour et rappelle le doigt hippocratique. La peau est violacée, sèche, rugueuse, fendillée et desquamante sur le dos des phalangettes, fissurée autour de l'ongle. Celui-ci est craquelé, squameux, d'aspect noirâtre et s'effrite facilement. Sur les faces latérales des doigts malades quelques vésico-pustules très rares semblent être des éléments surajoutés.

On est frappé de l'aspect eczématoïde de ces lésions et de leur localisation manifeste au niveau des extrémités terminales du médian.

Il n'y a cependant, malgré une recherche faite avec soin, aucun signe pouvant faire penser à une névrite ou à une altération du médian, voire même à une lésion siégeant vers le point d'origine médullaire des nerfs du plexus brachial. Il n'y a ni dissociation de la sensibilité, ni atrophie musculaire, ni phénomènes douloureux ou trophiques autres que ceux indiqués. Et cependant la symétrie de l'affection et sa localisation sont telles qu'on ne peut s'empêcher de penser à une affection d'origine nerveuse.

Le malade ne présente aucune histoire pathologique antérieure. Sa mère, âgée de 44 ans, a un prurit vulvaire qui dure depuis dix ans et ne s'accompagne d'aucune lésion appréciable. Son père, âgé de 46 ans, se porte bien. Un de ses frères est mort tuberculeux, un second frère et une sœur n'ont jamais été malades.

Le jeune malade est né treize ans après sa sœur.

Réflexions. — Dans cette observation il est intéressant de retenir les points suivants :

1° L'existence d'un prurigo chronique atténué.

2° La présence de lésions eczématiformes des extrémités digitales et de lésions unguéales localisées symétriquement aux extrémités terminales du médian.

3° La déformation digitale rappelant l'hypertrophie pneumique.

4° La coïncidence de bronchites alternant avec les lésions digitales.

Peut-on rattacher ces différents faits ensemble?

Il est difficile de les rapporter à une maladie nerveuse : on ne trouve aucun signe d'altération nerveuse centrale ou périphérique. Et cependant la symétrie des lésions fait penser malgré soi à une cause nerveuse de localisation qu'il est impossible de déterminer exactement.

Y a-t-il au delà une cause plus générale encore qui expliquerait à la fois les bronchites, les lésions digitales et le prurigo? En l'état actuel il est impossible de conclure et l'observation ci-dessus ne peut être qu'une observation d'attente à joindre à d'autres analogues.

M. Barthélemy. — Autrefois nous eussions appelé ces lésions : eczéma des ongles et non troubles trophiques. L'ongle sous l'influence de la dermatose est troublé dans son développement et prend l'aspect que présente le malade de M. Gastou.

M. Gastou. — Les altérations chez mon malade sont exactement localisées dans la sphère du nerf médian, et n'existent en aucun point des zones voisines. Jamais les autres doigts n'ont été atteints.

M. Ernest Besnier. — Un grand nombre de malades atteints de prurigo, d'eczéma, de psoriasis, etc., présentent des lésions unguéales, évidemment d'ordre trophique. Il est difficile, d'après la lésion seule de l'ongle, de dire à quelle dermatose on a affaire. — Ces lésions trophiques sont-elles survenues sous l'influence d'altérations centrales, ou bien se rattachent-elles à des perturbations périphériques, c'est là une question à débattre à l'aide de faits nouveaux, observés dans cette direction.

---

## Glossite chronique.

Par M. Du Castel.

M. François P..., 64 ans, entre salle Bichat, 22, le 5 juin 1895, pour une affection de la langue qui aurait débuté au mois de janvier dernier par un petit bouton. Le malade n'est pas syphilitique, mais il est assez fort fumeur. Actuellement on constate un état lisse de la surface dorsale de la langue dans toute sa portion moyenne, et à ce niveau quelques plaques de leucoplasie. La lésion la plus intéressante est celle qu'on observe à la partie antérieure de la langue : la pointe de celle-ci est le siège d'une érosion lisse, superficielle, qui coiffe complètement son extrémité dans un espace de deux centimètres environ. Cette érosion présente une coloration rouge, elle est recouverte d'enduits diphtéroïdes et pultacés faciles à détacher par le frottement ; la surface n'est pas saignante. A la limite de l'ulcération, la jonction avec les parties saines se fait par un ressaut brusque de peu de hauteur ; il n'y a pas à ce niveau de bourrelet épithélial net ; cependant sur le bord droit de la langue à la limite des tissus ulcérés et non ulcérés, il y a peut-être un léger bourrelet épithélial ; il y a surtout sur l'érosion, à ce niveau, quelques grains jaunâtres ressemblant à des grains épithéliaux. L'ulcération pourrait à première vue être considérée comme une sorte d'ulcus rodens, si on ne palpait la langue ; en effet, au-dessous de l'ulcère, on constate une induration étendue, de dureté carti-

lagiforme, occupant toute l'épaisseur de la langue, au niveau l'ulcération et se prolongeant au moins un centimètre en arrière. Cette induration gêne considérablement les mouvements de la langue, et le malade est incapable de sortir la langue hors de la bouche. Dans la région du cou, on sent quelques ganglions disséminés, légérement tuméfiés, indolents.

Sommes-nous en présence d'une glossite simple à la fois parenchymateuse et érosive? L'ulcération est-elle de nature épithéliale? Il me paraît bien difficile de se prononcer d'une façon affirmative. Je ne vois en aucun point de l'ulcération les caractères nets d'un épithélioma; je crois qu'il est impossible de trancher la question d'une façon absolue par l'examen macroscopique et qu'un examen histologique des tissus malades ou l'observation ultérieure pourront seuls nous éclairer.

M. Hallopeau. — Je note, à la surface de l'érosion, des végétations qui me paraissent imposer le diagnostic d'épithélioma.

M. Verchère. — Il y a effectivement ici une masse indurée, mais en plaque, en *blindage;* il n'y a pas de saillies *dures*, *mamelonnées*, pas de surfaces papillomateuses. De plus, l'érosion à la partie inférieure et extérieure, là où elle est la plus marquée, est en contact avec des dents altérées, coupantes. En outre, s'il y a quelques ganglions disséminés à la région cervicale, suffisamment expliqués par la glossite, il n'y a pas d'adénopathie *véritable localisée*. Enfin la surface de l'ulcère, qu'on vient cependant de malaxer, n'est pas *saignante*. Je conclurais pour toutes ces raisons à une glossite chronique avec ulcération superficielle de la muqueuse et je me garderais de toute intervention chirurgicale.

M. Du Castel. — Je le ferai volontiers. M. Reclus, qui s'est beaucoup occupé de l'épithélioma lingual, me disait récemment qu'il n'avait vu que peu de cas de guérison opératoire durable.

M. Hallopeau. — Je ferai remarquer à M. Verchère que ce malade n'a pas de dents au maxillaire supérieur, que par suite l'irritation dentaire est bien difficile à admettre. Les petites végétations me paraissent suffisamment caractéristiques pour que je maintienne le diagnostic d'épithélioma.

---

### Épithéliomas multiples développés sur une cicatrice.

Par M. Leredde.

Il y a peut-être intérêt à présenter à la suite du malade de M. Du Castel le vieillard que voici; il s'en rapproche à un point de vue particulier.

X.., 68 ans. Il y a trois ans, à la suite d'une plaie de la joue mal traitée (application d'amadou que le malade ne put enlever pendant plusieurs jours), se forma une cicatrice. Très apparente encore aujourd'hui, elle

occupe la partie supérieure de la joue gauche au-dessous de l'angle externe de l'œil. Elle a les dimensions d'une pièce de un franc, mais est légèrement triangulaire. Dans son ensemble elle est plate, sans pigmentation.

Depuis trois mois environ se développent de petites masses de plus en plus grosses qui inquiètent le malade.

Elles occupent *exactement* le bord antérieur de la cicatrice, sur lequel elles s'échelonnent, à l'union du tissu cicatriciel et de la peau saine. On voit cinq saillies indépendantes les unes des autres ; les plus grosses ont la dimension d'un petit pois ; plusieurs sont surmontées d'une croûte adhérente produite par les excorations ; toutes sont dures et s'enfoncent dans la peau à une certaine profondeur.

En outre, on trouve, à peine apparents sur le tissu cicatriciel, de tout petits noyaux très durs qui paraissent représenter les phases initiales des lésions.

Le diagnostic n'a présenté aucune difficulté : il s'agit d'épithéliomas multiples à leurs débuts. Leur faible étendue explique l'absence d'adénopathies.

Ce fait n'a quelque importance qu'en raison de sa simplicité. Il est véritablement schématique. Le développement des tumeurs épithéliales au-dessus des muqueuses, ou de la peau atteinte de lésions terminées par cicatrice est signalé en pathologie. Je rappellerai seulement l'apparition du cancer sur les cicatrices d'ulcères ronds de l'estomac, ou à la suite des gastrites toxiques. Les dermatologistes ont tous observé la formation de l'épithélioma à la suite des anciens lupus. On peut invoquer ici le rôle de la sclérose qui est de règle dans les tissus tuberculeux à évolution lente.

Sans doute, sous l'action de la cicatrisation, des cellules épithéliales contractent des rapports anormaux. Leur évolution se modifie, leur développement se fait d'une manière atypique. Il se produit un épithélioma. Peut-être, à l'hypothèse de Cohnheim qui accuse des inclusions fœtales, faudrait-il substituer une théorie plus large, admettre la formation des tumeurs aux dépens d'inclusions produites pendant toute la vie, après la période fœtale comme dans la durée de celle-ci.

---

### Lichen scrofulosorum.

Par M. Du Castel,

Le nommé Hippolyte R..., 19 ans, employé de commerce, est entré salle Bichat, le 15 mai dernier. C'est un garçon de haute taille ; de constitution assez robuste à première vue ; mais il est porteur de ganglions tuberculeux de la région cervicale, dont plusieurs ramollis et ouverts à l'extérieur. Sur la joue droite, existe une ulcération de nature manifestement tuberculeuse ; elle serait, d'après le dire du malade, consécutive à une dacryocystite

suppurée, ayant débuté d'une façon aiguë, il y a dix-huit mois, et dont le médecin aurait pratiqué successivement l'excision, le grattage, la cautérisation avec le galvanocautère et les flèches de Canquoin.

Dans ces derniers temps est survenue une éruption occupant une grande partie de la surface du corps, sans démangeaisons, sans sensations subjectives importantes et à laquelle, pour cette raison, le malade n'attache pas grande importance. L'éruption occupe la partie supérieure de la poitrine, les régions sous-claviculaires, la partie supérieure du dos et forme une espèce de fichu éruptif. On observe encore des placards au niveau des aines, de la partie inférieure de l'abdomen, des reins ; les membres supérieurs et inférieurs sont à peu près complètement respectés.

L'éruption est sèche ; pas le moindre suintement en aucun point. Les placards des aines, de la paroi abdominale, des reins sont constitués par des papules petites, peu acuminées, de couleur fauve ; du centre de chacune d'elles émerge un poil follet.

L'éruption de la partie supérieure du thorax et du dos forme à première vue un quadrillage, un réticulum dont les mailles sont occupées par la peau saine, tandis que le réticulum est formé par les lésions éruptives. Celles-ci consistent en traînées linéaires de papules beaucoup moins saillantes que celles des autres régions du corps ; ce sont à première vue des amas épidermiques plutôt que de véritables papules. Du centre de chaque amas épidermique émerge, comme dans les autres régions, un poil follet. S'agit-il d'un degré plus avancé de la lésion que nous observons dans les autres régions ? Je ne saurais le dire. Rien de notable du côté des viscères.

Depuis un mois que le malade est entré dans le service, son éruption s'est beaucoup atténuée, bien qu'aucun traitement spécial n'ait été dirigé contre elle. Vous ne voyez plus actuellement que des vestiges de ce qu'elle était au moment de l'entrée du malade dans le service.

Messieurs, étant donné ce fait que le malade est tuberculeux ganglionnaire et, d'autre part, l'aspect particulier de la lésion, je crois que nous sommes en présence d'un cas de lichen scrofulosorum. La lésion est on ne peut plus nettement circumpilaire ; elle est disséminée avec prédominance sur les régions abdominale, dorsale et particulièrement sur les régions supérieures de la poitrine et du dos. Ce sont là des caractères qui appartiennent au lichen scrofulosorum. Un fait intéressant à relever me paraît être l'évolution rapide et la guérison spontanée de l'éruption.

---

**Sur un signe pathognomonique du lichen de Wilson (lichen plan) stries et ponctuations grisâtres.**

Par M. Louis Wickham.

Voir page 517.

## Éruption vésiculo-pustuleuse en groupes provoquée par l'ingestion d'iodure de sodium.

Par M. Louis Wickham.

J'ai l'honneur de présenter à la Société, au nom de M. le professseur Fournier, un malade atteint d'une éruption iodique de la face et du cou. Les lésions non prurigineuses sont constituées par des groupes de vésicules blanchâtres, saillantes, formant de petites tumeurs d'où s'écoule après piqûre un liquide séro-purulent.

Ces groupes forment par leur réunion un placard recouvrant le front, les tempes et les régions anté-auriculaires. D'autres groupes des plus nets siègent au cou. L'éruption présente une symétrie marquée.

Ces lésions sont assez caractéristiques pour qu'en leur présence on puisse penser de suite à l'action des iodures ou des bromures.

Cette variété éruptive est en général due à l'iodure de potassium, et quelques auteurs donnent au potassium un rôle étiologique important, d'où la dénomination de iodo-potassique dont ils désignent cette éruption. Or il s'agit ici d'iodure de sodium et de petites doses de ce médicament ; le malade en prenait 50 centigr. par jour. On voit donc que c'est l'iodure qui joue dans ces faits le principal rôle et non point spécialement l'iodure de potassium.

Les urines examinées afin de reconnaître l'état du filtre rénal, ne contenaient pas dans ce cas d'albumine.

---

## Névrodermite circonscrite. Lichen simplex chronique circonscrit.

Par M. Louis Wickham.

J'ai l'honneur de présenter à la Société un malade du service de M. le professeur Fournier, dont l'éruption est curieuse à plusieurs titres.

Il est atteint, ainsi que vous le voyez, d'une éruption constituée par un placard énorme recouvrant le scrotum, les plis de l'aine, quelques centimètres de la portion supéro-interne des cuisses, leur face supéro-antérieure, toute la portion sous-ombilicale de l'abdomen. Cette plaque éruptive empiète aussi sur les flancs, et en bas et en arrière elle remonte entre les plis fessiers jusqu'à l'extrémité inférieure du sacrum.

Les lésions ont débuté il y a quarante ans environ par le pli de l'aine droite et le scrotum ; elles se sont étendues aux autres points depuis trois ou quatre ans seulement. Sur les points les plus anciennement envahis, la peau est épaissie, quadrillée et offre un exemple de lichénification intense et invétérée.

Les parties plus récentes de cet énorme placard, sont constituées par une agglomération de larges papules saillantes rouges.

L'éruption est sèche en toutes ses parties, et l'a toujours été. On constate quelques excoriations dues au grattage. Par plaques les papules sont légèrement squameuses. Le prurit a existé en effet dès le début, et le malade en a toujours beaucoup souffert.

Considéré dans son ensemble ce placard en raison de la circination de ses bords, pourrait faire penser à une syphilide serpigineuse. Mais les caractères de prurit, d'évolution, etc., que nous venons de donner, ajoutés à l'ignorance de toute syphilis antérieure, permet d'éliminer ce diagnostic.

Il nous semble qu'il s'agit ici d'un exemple de LICHEN SIMPLEX CHRONIQUE circonscrit, anormal de par sa longue durée, sa ténacité extraordinaire, son étendue tout à fait anormale, sa progression lente et continue, ses bords nettement marqués.

Mais j'insisterai sur un point particulièrement intéressant dans l'espèce. On remarquera qu'au scrotum et au pli de l'aine droite les lésions sont accompagnées d'un vitiligo très accentué qui est apparu peu à peu ; on constate une dyschromie très nette des téguments avec blanche coloration des poils de la région. Peut-être ces lésions ne doivent-elles être considérées que comme dues à une névrite traumatique (grattage). Elles semblent plutôt indiquer la participation du système nerveux dans la production de cette affection ; et elles légitiment la conception étiologique nerveuse qui lui a été appliquée, sa classification dans l'ordre des névrodermites et sa dénomination de névrodermite circonscrite.

M. HALLOPEAU. — Les contours nets que présentent les plaques chez ce malade, sont une exception dans le lichen simplex ; de plus, on y trouve des papules disposées en cercles ; je conteste, en raison de ces faits, que l'on puisse affirmer le lichen simplex.

M. E. BESNIER. — Je crois que dans le cas particulier, l'examen biopsique seul pourrait nous éclairer.

---

### Sur une parakératose généralisée des ongles.

Par H. HALLOPEAU et LE DAMANY.

L'affection unguéale dont est atteint ce malade nous paraît digne d'intérêt en raison de sa rareté et de l'obscurité de ses causes.

Le malade, entré le 23 février au numéro 41 du pavillon Bazin, n'a eu aucun antécédent méritant d'être noté ; comme fait négatif, il est important d'indiquer l'absence des maladies qui donnent lieu le plus souvent aux dystrophies unguéales, la syphilis, l'eczéma et le psoriasis.

Il y a un an environ, le malade s'est aperçu que l'ongle de son pouce s'épaississait en même temps qu'il se produisait des stries à son extrémité. Bientôt l'index, puis les autres doigts ont présenté les mêmes altérations qui bientôt se sont étendues aux ongles de la main gauche, puis, dans le courant d'octobre, à ceux des orteils.

Actuellement, tous les ongles sont le siège d'altérations très analogues : elles consistent essentiellement en un épaississement plus ou moins considérable et en la présence de stries verticales et transversales.

*L'épaississement est dû à la présence entre l'ongle et sa matrice d'une couche incomplètement kératinisée :* cette couche atteint, par places, jusqu'à 6 millim. d'épaisseur ; sa consistance est moins ferme que celle de l'ongle ; elle n'en a pas le poli ; elle s'effrite facilement en petits fragments. Les stries verticales se voient surtout par transparence ; ce sont de fines traînées noirâtres qui se dirigent de haut en bas en suivant une direction à peu près rectiligne ; elles siègent au-dessous de la surface de l'ongle, qui reste à leur niveau régulièrement plane et lisse ; sur la tranche des extrémités unguéales, on voit des points noirs représentant la terminaison de ces lignes.

Ces altérations existent plus ou moins prononcées sur tous les ongles.

Seules, les stries transversales n'existent que sur les ongles des orteils.

Étant donnée l'absence de toute maladie générale du tégument capable d'expliquer la production de ces altérations, ainsi que de troubles appréciables dans l'innervation vaso-motrice et trophique des parties atteintes, nous avons dû rechercher si nous n'avions pas affaire à une affection parasitaire ; nous avons constaté qu'il ne s'agit pas d'une trichophytie non plus que d'un favus, car les cultures ont donné à cet égard, ainsi que les examens directs, des résultats absolument négatifs.

Par contre, l'examen bactériologique, pratiqué par l'un de nous, a révélé la présence, dans les masses incomplètement kératinisées, 1° de cocci très petits, allongés et disposés deux à deux ; 2° de cocci de moyennes dimensions, isolés ou groupés au nombre de trois à quatre ; 3° d'énormes cocci irréguliers et colorés par le Gram. Ces éléments, cultivés dans le bouillon, ont donné de petits et de longs bacilles un peu irréguliers et cloisonnés par des lignes transversales plus claires ; ils sont cependant continus et non constitués par des séries de grains agglomérés.

Un de ces microbes serait-il la cause prochaine des altérations ? En l'absence de la reproduction par l'inoculation de ces parasites, nous restons à cet égard dans une complète incertitude. On ne peut nier, il est vrai, qu'en l'absence de toute autre cause, celle d'une invasion microbienne qui trouverait dans le tissu unguéal un milieu favorable ne soit vraisemblable. On peut se demander cependant si c'est bien dans une altération du lit de l'ongle qu'il faut chercher l'altération génératrice de la cause prochaine de ces dystrophies et s'il ne faudrait pas plutôt examiner à ce point de vue la matrice de l'ongle, c'est-à-dire la partie qui préside à son développement. C'est surtout dans cette direction, croyons-nous, que dans des cas semblables les

investigations devront être faites. Un fait rend plausible dans notre cas cette interprétation, c'est l'existence, au niveau du pli cutané qui limite la matrice, d'un épaississement notable avec induration et aspect corné de l'épiderme.

Nous devons dire que, sous l'influence d'applications locales de solution d'acide salicylique au vingtième, il s'est produit une notable amélioration et que cinq des ongles des mains et un du pied sont presque complètement revenus à leur état normal.

---

## Sur deux anciens et deux nouveaux cas de mycosis fongoïde.

Par H. HALLOPEAU et A. GUILLEMOT.

Ayant eu l'occasion d'observer deux nouveaux cas de mycosis fongoïde, nous croyons devoir les présenter en même temps que deux des malades que l'un de nous a montrés dans la séance de mars, car tout en appartenant à une même espèce morbide, ils présentent, dans leurs formes cliniques, de telles dissemblances que l'on croirait, au premier abord, avoir affaire à quatre maladies différentes. Nous indiquerons en même temps les modifications qui se sont produites depuis deux mois dans l'état de nos deux anciens malades.

La situation de Cyrille G... s'est notablement aggravée : les plaques végétantes des régions axillaires et inguinales ont encore notablement augmenté de volume ; en beaucoup de régions, de nouvelles nodosités se sont développées ; quelques-unes sont d'une couleur violacée excessivement vive et rappellent par leur aspect un très gros bouton de variole avant l'apparition de la vésicule. Mais le phénomène le plus pénible a été le développement à la tête et aux membres inférieurs de lésions eczématiformes. Toute la surface du cuir chevelu est suintante et excoriée ou recouverte de croûtes mélicériques. Il en est de même de la plus grande partie des jambes et des pieds ; la sécrétion séreuse ou séro-purulente est des plus abondantes ; l'aspect des lésions est identique à celui de l'eczéma, avec cette différence qu'elles reposent sur des saillies mamelonnées. Aux pieds, cette inflammation secondaire a débuté par l'apparition de larges phlyctènes.

Comme autres particularités, nous noterons chez ce malade la présence dans la plus grande partie des néoplasies mycosiques, de petites taches brunes, grosses comme des têtes d'épingle, ne disparaissant pas sous le doigt et paraissant répondre, soit à des hémorrhagies, soit à des néoplasies siégeant au niveau des orifices glandulaires. Plus récemment, il s'est produit, au niveau des lésions eczématoïdes des jambes, de nombreuses pétéchies miliaires, isolées ou confluentes.

Un des phénomènes objectivement les plus remarquables chez ce malade

est la présence, dans presque toutes les parties du corps, de tuméfactions de nature diverse : les unes sont constituées par les infiltrations néoplasiques du derme ; une d'elles, de la forme et presque des dimensions d'un œuf de poule, occupe le milieu du menton en même temps qu'une induration en masse fait saillie dans la partie sous-jacente. Les végétations signalées antérieurement dans les régions axillaires et inguinales se sont encore accrues. D'autre part, les engorgements ganglionnaires forment également des saillies qui constituent en diverses régions des déformations considérables. Il en est particulièrement ainsi au visage où la tuméfaction des ganglions préauriculaires contribue puissamment avec les masses néoplasiques à augmenter dans des proportions énormes le volume de la face : son diamètre transversal atteint, en effet, 20 centimètres. Enfin, l'œdème signalé antérieurement persiste aux quatre membres. Ici nous devons modifier une des propositions que l'un de nous a émises lorsqu'il a présenté ce malade pour la première fois. La production de cet œdème avait paru indépendante d'une lésion organique appréciable ; or, nous avons constaté ces jours derniers que, contrairement à ce qui avait été reconnu il y a deux mois, il existe aujourd'hui à la pointe du cœur un bruit de souffle systolique. Malgré la douceur de son timbre et l'absence de tout signe de congestion viscérale, ce bruit nous paraît, en raison de son siège, indiquer l'existence d'une insuffisance mitrale. Nous devons dès lors rapporter à cette altération les œdèmes dont la genèse nous avait paru primitivement impossible à déterminer. Ces œdèmes n'en sont pas moins dignes d'intérêt, car ils sont sans contredit beaucoup plus considérables que ceux que l'on observe d'ordinaire dans le cours d'une insuffisance mitrale qui ne s'accompagne, ni d'irrégularité ou d'affaiblissement du pouls, ni de congestion pulmonaire, hépatique ou rénale. Selon toute vraisemblance, les profondes altérations qu'ont subies la peau et sans doute aussi le tissu sous-jacent sous l'influence du mycosis ont facilité la transsudation du sérum sanguin.

Nous noterons enfin chez G..., la production de poussées sudorales intenses et généralisées sans cause occasionnelle appréciable.

Le second de nos anciens malades, Elie G..., est au contraire très amélioré. La vaste plaque d'érythème marginé dont nous avons signalé l'apparition dans toute la région dorsale a disparu au bout de quelques jours sans laisser de traces. Une adénopathie très volumineuse, suppurée, dans la région axillaire droite, a été ouverte avec les précautions antiseptiques et est en voie de guérison. L'unique tumeur dorsale a présenté d'abord une très notable augmentation, mais bientôt, soit spontanément, soit peut-être sous l'influence d'applications de naphtol camphré, la néoplasie s'est rapidement affaissée ; sa saillie, qui, le 7 mai, atteignait 2 centimètres et demi, est presque partout effacée. A droite de l'ulcération médiane, il n'y a plus guère qu'une macule avec infiltration du tégument ; à gauche, il n'y a plus de relief notable que dans le quart inférieur de la lésion et il s'élève seulement à 6 millim. environ. Cependant la macule du côté gauche est encore surmontée de quelques nodosités mollasses du volume de gros pois.

L'ulcération médiane, très réduite dans ses dimensions, est le siège de bourgeons charnus qui paraissent de bon aloi.

Le premier des nouveaux malades, que nous avons l'honneur de pré-

senter, M. l'abbé B..., couché au numéro 13 du pavillon Gabrielle, âgé de 71 ans, présente le type aujourd'hui classique de la forme érythrodermique du mycosis. Il rappelle, en tous points, l'homme rouge présenté par l'un de nous au congrès dermatologique de 1889. La maladie a débuté en effet, il y a deux ans, par des démangeaisons avec rougeur occupant le devant de la poitrine. Depuis le mois d'octobre, la rougeur s'est généralisée; actuellement, elle est intense, framboisée, comparable à celle d'une scarlatine ou d'un érysipèle, et elle occupe presque toute la surface du corps. Elle est plus prononcée au tronc, aux membres supérieurs et aux cuisses. On constate en certains points, particulièrement sur les parois thoraciques, un épaississement appréciable de la peau; les plis cutanés sont exagérés au-devant des aisselles, sous les clavicules et dans les régions inguinales.

On voit sur le devant du cou un certain nombre de saillies d'apparence lichénoïde. Leur volume varie entre celui d'un grain de millet et celui d'un grain de chènevis. On retrouve ces mêmes saillies très nombreuses sur les parties latérales du cou et au-dessous des plis inguinaux ; on voit également dans le dos quelques nodules dont plusieurs paraissent être des verrues. Il se produit une fine desquamation furfuracée à la face postérieure des cuisses, au niveau des jambes et aux plantes des pieds où les squames sont plus adhérentes ; les pavillons des oreilles et le cuir chevelu sont également le siège d'une fine desquamation.

Le malade se gratte avec frénésie, surtout au moment de poussées qui se renouvellent plusieurs fois par jour et pendant lesquelles la rougeur augmente notablement ; chacune de ces poussées dure d'une demi-heure, à une heure ; elles s'accompagnent de sueurs profuses et généralisées, d'une abondance extrême, qui constituent un symptôme des plus pénibles.

Il n'y a nulle part d'intervalle de peau saine.

On voit disséminées, sur les téguments du tronc, de petites saillies dont le volume varie de celui d'un grain de millet à celui d'un grain de chènevis, dures, à surface inégale. Quelques-unes sont très vasculaires ; elles présentent, à leur sommet, des dépressions ponctiformes : elles siègent, selon toute vraisemblance, dans des glandes de la peau.

Les ganglions des régions sous-claviculaires, axillaires et inguinales sont considérablement tuméfiés ; il en est de même des ganglions pré-auriculaires dont la saillie modifie la physionomie. On trouve en outre des indurations sous-cutanées du volume d'un gros pois dans la région lombaire gauche et des nodules semblables bien que moins volumineux dans la région sous-claviculaire droite.

La santé générale est satisfaisante.

Nous ferons remarquer, à propos de ce malade, quels progrès les travaux faits dans ces dernières années à l'hôpital Saint-Louis sur cette forme de mycosis ont réalisés : alors qu'il y a peu d'années les sujets qui en étaient atteints restaient à l'état de problèmes dans nos services, pour les étrangers qui venaient les visiter aussi bien que pour nous, aujourd'hui il suffit d'un examen rapide pour arriver au diagnostic et

l'on peut prévoir également à coup sûr quelle sera la marche de la maladie.

Notre quatrième malade, M. Rod..., âgé de 58 ans, présente un exemple de la forme en bourrelet semi-circulaire qu'a fait connaître M. Fournier.

Comme antécédents pathologiques, nous noterons chez lui une asphyxie locale des extrémités et des oreilles, une sensation habituelle d'engourdissement avec refroidissement de la cuisse droite, depuis longtemps, des varices et, il y a sept ans, une phlébite du membre inférieur droit.

La maladie actuelle a débuté en octobre 1894 par des plaques circulaires qui se sont bientôt transformées en bourrelets saillants et par des nodules isolés ; depuis lors, de nouvelles néoplasies se sont produites alors que les anciennes s'affaissaient en partie, laissant à leur place des macules plus ou moins sombres ; il n'y a eu de prurit qu'au début et il a été fort modéré. La santé générale reste satisfaisante. Actuellement, la dermatose est limitée au membre inférieur droit, où elle est représentée par 15 plaques éruptives à différentes périodes de leur évolution. C'est ainsi que l'on distingue : des nodules inclus dans le derme, violacés, peu saillants ; d'autres plus profonds, sous-cutanés, adhérents à la peau ; d'autres plus volumineux, parsemés de grains ponctiformes plus colorés ; d'autres néoplasies atteignant les dimensions d'une pièce de 2 francs, enchâssées dans le derme qu'elles surmontent d'environ 3 millim., déprimées et décolorées ou non dans leur partie centrale ; enfin, des bourrelets en forme de croissants ou de demi-lune, d'un rouge sombre, taillés à pic dans leur partie interne, nettement détachés en dehors et circonscrivant ou non une plaque pigmentée qui complète le cercle. Au-dessus du talon, un de ces bourrelets dirigé transversalement est plus épais dans sa partie centrale et effilé à ses extrémités de manière à former un losange très allongé et à angles arrondis. On voit encore deux fragments de bourrelet au-dessus du cou-de-pied ; plusieurs macules représentent des néoplasies disparues. A la cuisse, on remarque seulement une induration déprimée, enchâssée dans le derme et arrondie, et de couleur brunâtre.

Les ganglions inguinaux correspondants sont tuméfiés et un peu douloureux.

Nos quatre malades paraissent représenter les types les plus complètement différenciés du mycosis, qui peuvent être dénommés, la *forme nodulaire suintante et végétante généralisée*, la *forme érythrodermique*, la *forme en tumeur très volumineuse, isolée et ulcérée*, la *forme circonscrite en bourrelets*.

Le pronostic, dans ces quatre faits, nous paraît très divers : tandis que chez le premier malade, la généralisation de l'éruption, le nombre énorme des néoplasies en activité, les excoriations multiples avec leurs conséquences, c'est-à-dire l'abaissement des forces par les déperditions qu'entraînent les sécrétions morbides et les intoxications secondaires, enfin les troubles dans la constitution du sang font prévoir une terminaison relativement prochaine ; la durée de la maladie, dans

les trois autres cas, peut être beaucoup plus considérable : cependant, nous avons vu jusqu'ici l'érythrodermie généralisée se terminer d'une manière fatale en peu d'années.

Nous appellerons, en terminant, l'attention sur ces nodosités indurées enchâssées dans le derme, arrondies, déprimées ou saillantes, que nous avons signalées chez deux de nos malades ; nous avons observé récemment une altération semblable, en ville, chez un autre mycosique. Elles ne présentent, en aucune mesure, les caractères cliniques des néoplasies mycosiques ; il est difficile d'admettre cependant qu'il y ait là une simple coïncidence et, d'autre part, ces altérations ont des caractères qui leur appartiennent en propre. Nous nous sommes demandé si nous ne serions pas en présence des reliquats d'une lésion initiale, car nos trois malades nous ont affirmé qu'elle avait précédé l'apparition de leurs autres altérations cutanées. Nous devons dire que, chez nos deux autres malades, nous n'avons rien observé de semblable ; nous ne pouvons donc que signaler le fait sans insister sur son interprétation.

Nous formulerons ainsi qu'il suit les conclusions qui résultent de ce travail :

1° Les poussées érythrodermiques peuvent s'accompagner de sueurs d'une abondance extrême, généralisées, qui se renouvellent comme elles plusieurs fois par jour et constituent un symptôme des plus pénibles ;

2° Les lésions eczématiformes peuvent se développer secondairement, affecter des régions très étendues, donner lieu à une perte abondante de matériaux et devenir ainsi une cause d'affaiblissement en même temps qu'elles peuvent servir de porte d'entrée à des infections secondaires ; leur pronostic est donc grave en pareil cas ;

3° L'éruption peut être partiellement bulleuse ;

4° Ces lésions suintantes diffèrent de l'eczéma en ce qu'elles se développent sur des saillies végétantes ;

5° Ainsi que l'un de nous l'a fait remarquer déjà, l'absence complète de prurigo contraste avec la frénésie du grattage ;

6° La peau, dans le mycosis, offre moins de résistance que celle d'un sujet sain à l'action des causes d'œdème : on peut voir une lésion mitrale donner lieu en pareil cas prématurément à une anasarque généralisée ;

7° Les éruptions mycosiques peuvent être précédées par une lésion qui laisse à sa suite une induration persistante, pigmentée, enchâssée dans le derme, déprimée ou saillante. On peut se demander si elle ne représenterait pas les reliquats d'un accident primitif, mais, le fait n'étant pas constant, cette interprétation ne peut être considérée que comme une hypothèse.

L. Wickham. — A titre de simple constatation, je ferai remarquer la présence chez ce malade, à la partie supérieure du tronc, de petites verrues en assez grand nombre.

Je rappellerai à ce propos que le dernier malade atteint de la variété scarlatiniforme prémycosique que j'ai montré à la Société il y a environ une année, présentait à la partie supérieure du tronc un grand nombre de petites verrues exactement semblables. Je n'en parlerais point si quelques-unes de ces verrues sortant de leur type n'avaient présenté une coloration rosée, permettant de se demander s'il ne s'agissait pas là de lésions mycosiques.

---

**Sur un cas de malformations des doigts et des orteils.**

Par H. Hallopeau et Jacques Monod.

Ce jeune homme, âgé de 22 ans, est entré dans notre salle Bazin pour une tuberculose cutanée en foyers multiples et, au premier abord, on est porté à considérer les déformations profondes que présentent plusieurs de ses doigts comme provoquées par des lésions de cette nature, mais cette interprétation ne résiste pas à un examen plus approfondi.

Nous constatons en premier lieu que ce malade a porté à chacune des mains un auriculaire supplémentaire. Le malade rapporte que celui de la main droite lui a été enlevé par un chirurgien, mais celui de la main gauche persiste sous la forme d'un dédoublement de la troisième phalange.

Les malformations concomitantes consistent en une atrophie à la main droite des deux derniers doigts, à la main gauche des mêmes doigts et du pouce, au pied gauche du deuxième orteil. Ces organes sont réduits à la moitié ou au tiers de leurs dimensions normales, ils sont comme recroquevillés, les phalanges ont en partie disparu comme elles le font parfois dans la sclérodermie. Plusieurs plaques lupiques se sont développées sur ces parties atrophiées et en ont exagéré la déformation.

Il y a donc chez ce sujet un arrêt de développement de ces extrémités contrastant avec la présence de deux petits doigts supplémentaires et également d'ailleurs très incomplètement développés.

M. Moty. — J'ai vu il y a deux ans, dans une petite commune suburbaine du Havre, un cas tout à fait analogue. Il y avait aussi des augmentations spontanées complètes ou incomplètes, un doigt supplémentaire ébauché et de plus de la syndactylie. Ces faits ne sont pas très rares et en l'absence de données pathogéniques bien nettes en face de la complexité des lésions, je me demande si cette infirmité ne doit pas, comme d'autres

malformations congénitales purement cutanées, être considérée comme une manifestation évolutive de l'hystérie. Pendant la période intra-utérine la vie se manifeste surtout par des phénomènes de formation, il est donc logique d'admettre que l'hystérie se manifeste elle-même à cette époque par des troubles d'évolution.

---

## Stomatite épithéliale épidémique.

Par M. ALBERT, médecin militaire au 13e d'artillerie, Vincennes.

Sur le conseil de M. le professeur Fournier, j'ai l'honneur de présenter à la Société de Dermatologie deux artilleurs atteints d'une affections intéressante de la bouche et dont je n'ai trouvé la description chez aucun auteur.

C'est une stomatite dont la physionomie est caractérisée par les grands traits suivants :

1° C'est une stomatite épidémique.

2° C'est une stomatite bénigne, car sa durée habituelle n'excède guère quinze jours.

3° Elle est constituée au point de vue anatomique pas une desquamation de l'épithélium portant sur trois lieux constants de la bouche : les lèvres, la langue, le palais.

Je vais développer brièvement chacun de ces caractères.

1° C'est une affection épidémique. Elle éclate en effet chez des hommes appartenant à une même chambrée ; l'un deces deux hommes est le cinquième atteint dans la sienne, l'autre est le troisième.

Elle frappe les hommes simultanément, ou successivement. Dans une épidémie survenue, il y a deux ans, douze hommes ont été atteints en même temps ; dans la petite épidémie de cette année ils sont atteints les uns après les autres.

Un caractère de ces épidémies est de se produire en été ; c'est la deuxième à laquelle j'assiste et c'est dans les mois de mai et juin que toutes deux se sont montrées.

2° C'est une stomatite bénigne. Tous les cas que j'ai observés ont toujours guéri en un temps très court, quinze jours en moyenne, trois semaines au maximum, et guéri sans laisser de traces, et sans qu'il y ait eu de récidive.

3° La symptomatologie de cette petite affection est facile à tracer, car tous les cas se ressemblent, et je possède les observations d'une trentaine environ.

Voici quels sont ces symptômes et quelle est leur évolution ordinaire :

Les hommes sont avertis de l'apparition de leur mal par des sensa-

tions anormales du côté de la bouche ; le passage des aliments chauds, épicés ou acides, détermine une vive irritation au niveau des lèvres.

A ce moment apparaissent sur la lèvre inférieure une ou plusieurs petites ulcérations.

Ces ulcérations ont les caractères suivants :

1° Elles siègent d'ordinaire dans la zone de contact des deux lèvres ; elles n'ont aucune place de prédilection sur ces lèvres, occupant aussi souvent la ligne médiane que les commissures.

2° Elles sont superficielles et sont constituées par une desquamation simple de la muqueuse. Le fond de ces ulcérations est occupé par le derme mis à nu, rouge et congestionné. Celui-ci ne semble que rarement intéressé par l'ulcération.

3° Elles sont de forme nummulaire, arrondie ; toutefois la ligne des contours n'est pas régulière ; à la loupe elle se montre brisée par une foule de petites aspérités.

4° Elles sont entourées d'une aréole d'épithélium malade, car il est devenu blafard et comme macéré.

En résumé : plaques arrondies de desquamation épithéliale siégeant à la lèvre inférieure dans sa portion en contact avec la lèvre supérieure.

J'ajouterai que la base de ces plaques n'est pas indurée ; toutefois il est fréquent de voir la lèvre devenir tuméfiée dans toute son épaisseur.

Tels sont les caractères des plaques de desquamation initiales. Mais ces plaques vont évoluer : 1° elles vont provoquer des lésions de même nature sur la lèvre supérieure.

2° Elles vont s'étendre de manière à transformer en une vaste surface de desquamation toute la lèvre inférieure.

Elles provoquent des lésions similaires à la lèvre supérieure. En effet, on voit constamment une ulcération de la lèvre supérieure correspondre à une ulcération de la lèvre inférieure, et leurs contours sont superposables.

Ce point est essentiel pour le diagnostic de ces ulcérations et des plaques muqueuses syphilitiques.

3° Les plaques de desquamation s'étendent en largeur ; en effet, elles se rejoignent, se fusionnent et la desquamation de la lèvre devient alors totale.

Lorsque cette desquamation est parvenue au même degré sur les deux lèvres, la bouche du malade présente un aspect caractéristique. Si l'on fait écarter les lèvres, la desquamation apparaît sous la forme de deux bandes courbes d'une couleur rouge vif, d'une largeur correspondant à la portion des lèvres en contact ou la débordant légèrement, bandes qui se rejoignent aux commissures et qui

dessinent une ellipse, dont le diamètre vertical varie avec l'ouverture donnée aux lèvres.

Arrivée à cet état, la maladie reste stationnaire, puis au bout de quelques jours elle entre dans la phase de réparation de l'épithélium. Celui-ci reparaît d'abord pâle, puis peu à peu acquiert ses caractères ordinaires.

Les ulcérations pendant toute leur durée présentent un certain nombre de caractères constants ; elles ne sont ni prurigineuses, ni suintantes, ni croûteuses.

Comme symptômes subjectifs elles donnent naissance à une douleur toujours vive au moment du passage des aliments, citée plus haut ; de plus, les hommes ne peuvent pas fumer, ni absorber des alcools.

*Langue.* — La langue est le second siège d'élection de la maladie. Là encore elle se manifeste pas une desquamation de l'épithélium ; mais la forme en plaques est plus rare.

C'est l'extrémité de la langue qui est ordinairement atteinte, rarement la face dorsale. Cette extrémité est desquamée dans sa totalité ; on voit les papilles fungiformes, dénudées de leur épithélium, apparaître sous la forme d'un pointillé rouge très apparent.

La langue n'est pas toujours prise secondairement aux lèvres, bien que ceci soit la marche la plus commune ; elle est parfois la première atteinte.

*Palais.* — La muqueuse du palais devient aussi le siège d'une exfoliation épithéliale, commençant par des plaques, puis se généralisant, mais sans atteindre le voile du palais, que j'ai toujours vu indemne. Ces plaques sont d'ordinaire d'un rouge groseille, et ont un aspect vernissé.

Elles sont surtout abondantes à la partie antérieure du palais, dans la portion en contact avec l'extrémité de la langue.

Telles sont les lésions des muqueuses déterminées par cette petite affection ; je n'ai jamais vu une autre muqueuse du corps atteinte en dehors des trois que je viens de citer.

On le voit, la lésion essentielle de cette maladie est une exfoliation de l'épithélium de certaines régions de la muqueuse buccale. Pour arriver à l'exfoliation totale de ces régions, ce qui est la période d'état de la maladie, elle passe par une première période caractérisée par des petites plaques à tendances extensives.

La maladie peut donc être divisée en deux périodes : une période de desquamation en plaques et une période de desquamation totale.

Tel est le tableau symptomatique de cette affection ; j'y aurai mis la dernière main lorsque j'aurai ajouté qu'elle ne s'accompagne pas de symptômes généraux, qu'il n'y a jamais ni fièvre, ni embarras gastrique et que le seul malaise éprouvé par les malades est celui de la gêne apportée à leur alimentation.

Étiologie. — Cette maladie présente tous les caractères d'une maladie infectieuse et parasitaire. Son épidémicité, son évolution régulière, ses lésions constantes en témoignent.

J'ai entrepris des recherches bactériologiques; j'ai ensemencé de l'épithélium de mes malades ; mais ces recherches sont encore trop peu avancées pour que j'en puisse tirer aucune conclusion.

Si cette maladie est contagieuse elle ne l'est pas d'une manière aveugle et pour en être atteint il faut réaliser certaines conditions de réceptivité. J'ai, pour mon compte, essayé vainement de me la communiquer en déposant sur mes lèvres des débris épithéliaux pris à mes malades.

Ces conditions de réceptivité, ces causes d'appel de la maladie, je n'ai pu les établir.

Il ne semble pas que l'état de la bouche y entre pour quelque part, je l'ai vue survenir chez des hommes soigneux de leur personne, et exempts de toute carie dentaire. Le tempérament ne semble pas non plus jouer grand rôle; je n'ai pas remarqué que mes malades fussent arthritiques, ni sujets à des éruptions cutanées d'aucune sorte.

Les conditions matérielles dans lesquelles se fait la contagion présentent un grand intérêt.

Ce n'est pas l'eau qui est le véhicule des germes pathogènes ; nos hommes ne boivent que de l'eau filtrée par des filtres Chamberland et les cruches sont stérilisées avec soin.

La contagion par les ustensiles de cuisine, les vases de boisson me semble aussi devoir être éliminée. J'ai fait une enquête sérieuse sur le point de savoir s'ils avaient fait un usage commun de ces divers instruments et tous mes malades s'en sont défendus.

Pour ces raisons je crois que l'agent de contagion est plutôt transporté par les poussières atmosphériques que par les corps que je viens de signaler.

Je termine ce qui a trait à l'étiologie de cette maladie en disant que les chevaux du régiment ne présentent aucune maladie, et que mes malades n'ont eu aucun contact avec des animaux d'une espèce bovine.

Diagnostic. — Cette maladie, avec ses symptômes que je viens d'indiquer : épidémicité, évolution cyclique, lésions bien déterminées, me semble posséder un caractère d'individualité incontestable.

Il est en effet peu de maladies qui lui ressemblent. Celles qui s'en approchent le plus sont : 1° la stomatite ulcéro-membraneuse; 2° les plaques muqueuses syphilitiques ; 3° la perlèche.

1° *La stomatite ulcéro-membraneuse* diffère d'elle d'abord par le caractère de ses ulcérations qui sont profondes, intéressant les couches superficielles et profondes du chorion muqueux, puis par leur siège au niveau du bord libre des gencives et de la partie correspondante de la muqueuse des joues.

2° *Plaques muqueuses.* — Lorsque la maladie que je décris a atteint sa période de desquamation totale, elle ne peut être confondue avec les plaques muqueuses syphilitiques.

Il en est autrement à la période de début ou de desquamation en plaques. Je crois cependant que le diagnostic peut être fait si l'on tient compte du caractère que j'ai indiqué plus haut : à savoir qu'à une ulcération d'une lèvre correspond toujours une ulcération de l'autre lèvre, de telle sorte que les bords des deux ulcérations sont superposables. Il n'est pas dans les allures des plaques muqueuses de se propager de cette manière par inoculations de voisinage.

3° *Perlèche.* — La perlèche est l'affection qui présente le plus de rapports avec elle ; toutefois la perlèche est une affection des commissures ; elle s'y cantonne ; elle ne s'étend ni à la langue ni au palais ; celle-ci peut débuter par les commissures, mais elle débute encore plus souvent en dehors d'elle.

De plus, c'est une affection tenace, récidivante, caractères absolument étrangers à cette maladie. Enfin je terminerai en disant que je n'ai point trouvé dans l'épithélium de mes malades le streptococcus plicatitis que M. Jules de Maistre dit trouver abondamment chez les malades atteints de perlèche.

Je ne ferai que signaler d'autres affections qui siègent à la bouche, mais qui n'ont qu'une ressemblance très lointaine avec cette maladie : les leucoplasies, les eczémas aigus et chroniques de cette région.

Conclusion. — En résumé, l'affection dont je présente ici deux exemples, est une stomatite ayant pour caractères essentiels : 1° d'être épidémique ; 2° d'être de nature bénigne ; 3° d'être constituée anatomiquement par une desquamation épithéliale portant sur certaines régions de la bouche : les lèvres, la langue, le palais.

Cette affection possède une individualité propre, individualité qui n'a pas encore été mise en lumière.

Elle doit prendre rang, en dermatologie, à côté de la perlèche.

Elle peut être désignée par le nom de « stomatite épithéliale épidémique », qui rappelle ses caractères principaux.

---

### Chancre gingival.

Par M. Danlos.

Ch..., 18 ans, garçon de café.

Aucun antécédent héréditaire. Lui-même s'est toujours bien porté. Pas de maladies à signaler dans l'enfance.

Au commencement de septembre 1894, chaudepisse, passée actuellement à l'état chronique, goutte militaire tous les matins.

Vers le milieu d'avril dernier, *gale* à lésions polymorphes, à localisation caleçon de bain surtout, pour laquelle on lui donne une frotte.

Puis, à la fin d'avril dernier (vers le 25 environ) — il y a donc à peu près un mois et demi — le malade s'aperçut pour la première fois du saignement facile de ses gencives tout autour de ses incisives, aussi bien supérieures qu'inférieures.

Huit jours après survient un gonflement assez intense de la région sous-maxillaire droite, bientôt suivi d'un gonflement symétrique à gauche.

L'adénopathie sous-maxillaire augmente encore les jours suivants, mais le malade continue à vaquer à ses occupations, jusqu'au jour où un ictère probablement catarrhal (suite de libations un peu copieuses) le fait recevoir à l'hôpital Saint-Louis, le 6 janvier dernier.

A l'entrée. De constitution robuste, la peau d'une coloration nettement ictérique qui ne permet que difficilement de déceler au premier abord les traces d'une roséole maculeuse à forme disséminée prédominant surtout sur le thorax, l'abdomen ; les membres supérieurs, la nuque, la face, les membres inférieurs sont respectés (1).

A côté de ces éléments, non prurigineux du reste, on peut distinguer les traces de l'éruption scabieuse ancienne.

L'examen des organes génitaux et anaux reste négatif au point de vue de la recherche de l'accident primitif; par contre, on trouve sur le scrotum (angle pénio-scrotal, face antérieure et latérale gauche du scrotum) quatre à cinq petites exulcérations nettement circinées, indolentes, syphilides papulo-érosives, bien nettes.

L'adénopathie inguinale existe, mais faible et sans pléïade bien distincte.

Il n'en est pas de même des ganglions sous-maxillaires, tuméfaction intense surtout à droite, et le doigt qui palpe la région sent une masse dure, indolente, difficile à délimiter, englobant le tissu cellulaire, et le tout glissant difficilement sur l'arc osseux du maxillaire.

La double chaîne cervicale postérieure est sentie de façon également très nette.

L'examen de la gorge et de la bouche ne décèle aucune trace de plaque muqueuse, les dents sont saines et en bon état, mais on remarque au niveau des deux incisives supérieures une ulcération de la muqueuse gingivale en forme de demi-croissant dont la convexité supérieure atteint le sillon gingivo-labial et la concavité inférieure s'avance légèrement en pointe dans l'espace interdentaire.

Un très léger bourrelet muqueux en marque les limites périphériques ; le fond en est grisâtre par places, rouge foncé en d'autres, facilement saignant.

L'induration est difficile à percevoir, absente au niveau du sillon gingivo-labial.

Enfin, au niveau de l'incisive latérale droite, nouvelle petite érosion en croissant, localisée au collet même de la dent, légèrement surélevée, saignant également facilement.

(1) L'existence de cette roséole était inconnue du malade, il n'en peut donc préciser la date d'apparition.

Tout autour de ces points et s'étendant même aux gencives inférieures, rougeur diffuse de la muqueuse qui saigne facilement au moindre attouchement.

La gingivite reste localisée aux parties antérieures ; au niveau des molaires la muqueuse gingivale est saine.

Pas de troubles fonctionnels. La préhension et la mastication se font de façon normale.

Interrogé sur l'étiologie de ces lésions, le malade nous dit avoir eu des rapports *ab ore* assez fréquents avec une femme publique à laquelle il resta fidèle pendant plus de deux mois, avant et même après l'apparition de ses érosions gingivales. Il est à remarquer que le coït *ab ore* a toujours précédé le coït normal.

11 juin 1895. La roséole existe toujours quoique s'atténuant. L'ictère sous l'influence de purgatifs a cédé.

L'adénopathie sous-maxillaire reste la même. Les caractères du chancre gingival n'ont pas changé.

Pas de céphalées, pas de maux de gorge, pas de chute des cheveux.

Le 12. On soumit le malade au traitement spécifique.

M. Barthélemy. — J'ai observé un cas de chancre syphilitique de la gencive supérieure, au niveau de l'incisive médiane ; la lésion rappelait absolument celle que nous montre M. Danlos. La dent était déchaussée et encadrée d'un bourrelet aplati et dur ; il y avait de l'adénopathie et les suites furent celles auxquelles on devait s'attendre. La nature de la lésion avait été méconnue et on la traitait comme une gingivite expulsive chez une femme anémique.

M. E. Besnier. — Dans ces variétés de lésions, il est extrêmement difficile d'établir que l'on n'a pas affaire à un chancre. L'adénopathie est parfois lente à se produire, mais elle se montre toujours. Dans les cas où une ulcération gingivale ne s'accompagne pas d'adénopathie, il faut remettre le diagnostic à l'époque où on la trouvera.

Quant au fait particulier, il n'y a pas de doute, les phénomènes locaux, l'adénopathie et surtout les phénomènes du côté de la peau ne permettent pas de se laisser égarer. Je me rappelle un fait où l'examen de la face antérieure des gencives n'avait révélé aucune lésion ; ce fut seulement en explorant la face postérieure que l'on put découvrir un chancre. Ces chancres sont plus fréquents qu'on ne le croit et passent très souvent inaperçus.

M. De Beurmann. — La source buccale de la syphilis doit être recherchée avec grand soin pour être découverte. Et très certainement il existe un grand nombre de contaminations buccales qui passent inaperçues.

## Nævi pigmentés et pilaires.

Par M. DANLOS.

J'ai l'honneur de présenter une petite fille de 13 ans, portant disséminés sur la face, le tronc et les membres des nævi pilaires et pigmentés de toute forme et de toute grandeur. Ils sont distribués capricieusement, sans ordre, sans aucune symétrie, sans aucun rapport avec le trajet des nerfs. L'un d'eux, beaucoup plus étendu que les autres, occupe la partie gauche du crâne et de la face, entoure le cou comme un collier et descend sur le côté gauche du tronc, en avant jusqu'au mamelon, en arrière jusqu'au-dessous de l'omoplate, et en dehors sur le bras jusqu'à son tiers inférieur. Ce nævus, principalement pigmentaire et surmonté de longs poils, est par places télangiectasique, verruqueux ou mollusciforme.

Les bords de la plaque nævique sont très nettement accusés et en relief sur une partie du contour ; ailleurs le relief de la bordure est inappréciable et dans les mêmes points la teinte morbide se dégrade peu à peu, de sorte que la transition est insensible et que le pigment cessant de faire nappe n'apparaît plus que par points isolés dans la peau saine.

Les autres nævi de moindre grandeur sont disséminés partout, sauf à la paume des mains. Les muqueuses sont absolument respectées. Une tache grande comme une amende à la plante du pied gauche. Pas de trouble de la sensibilité. Nutrition de la peau altérée seulement sur les nævi et peut-être dans leur voisinage immédiat. La glande mammaire gauche, en effet (bien que la région aréolaire soit respectée par le nævus qui l'enclave), a subi un arrêt de développement. On peut à peine la sentir, tandis qu'à droite, loin de tout nævus, la glande a le volume normal.

État général bon. Cheveux normaux, sauf sur la plaque nævique où ils ont plutôt l'apparence de poils laineux. Peu de sourcils, pas de poils au pubis et aux aisselles, mais l'enfant n'est pas encore réglée.

Étiologie nulle. Le père et la mère examinés par nous n'ont rien présenté d'anormal au point de vue des nævi. La mère a eu neuf enfants, cinq avant et trois après celle qui fait l'objet de cette présentation. Aucun n'offre rien de semblable. La grossesse elle-même n'a rien présenté de particulier. L'état est absolument congénital ; la seule modification subie par les taches est que les poils qui les surmontent sont devenus plus foncés et plus forts.

M. BARTHÉLEMY. — Il y a une quinzaine de jours se trouvait dans le service d'accouchements à l'hôpital Saint-Louis de M. le Dr Bar, une jeune femme porteuse d'un immense nævus mélanique, pileux et verruqueux sur certains points. La pigmentation très intense était très remarquable par la netteté avec laquelle elle cessait brusquement au niveau de l'épaule comme par un trait de section. En d'autres points, là où la pigmentation était moins intense et moins nettement développée, on la voyait très développée autour de chaque follicule pilo-sébacé. Cette disposition existait également dans un autre cas de pigmentation exclusivement périfolliculaire acquise cette fois, et symétriquement développée au niveau du cou,

des aisselles et des aines, dans le cours d'une très remarquable sclérodermie généralisée, que j'ai observée récemment avec notre collègue et ami le Dr Riocreux. L'enfant de la première femme n'avait pas de nævus ; il est vrai qu'il n'était encore qu'au sixième jour de sa naissance ; mais, son père à elle en portait un grand nombre, peu marqués, il est vrai, et étendus seulement de quelques centimètres. Ses frères et sœurs en étaient exempts.

M. Jullien. — Cette petite fille me rappelle un cas analogue, quoique beaucoup plus accentué encore, de malformation cutanée avec développement des systèmes vasculaires et pileux. Chez cette petite fille, que j'observai à Lyon dans le service de M. Dron, on voyait une véritable veste poilue complète, descendant jusqu'aux lombes, et revêtant le haut des bras. Çà et là se dessinaient des tumeurs angiomateuses volumineuses. Un très beau dessin en a été publié par M. Lancereaux dans le premier volume de son traité d'anatomie pathologigue (page 384).

---

## Présentation d'une malade atteinte de mycosis fongoïde. — Étude clinique et histologique.

Par M. Leredde.

Mme M. Mont..., 32 ans, entre le 28 mai 1895, no 13, salle Gibert, service de M. le Dr Tenneson.

Cette malade a été soignée au début de l'année par M. Brocq qui a recueilli l'observation ; elle doit être publiée dans la thèse de M. Malherbe ; aussi donnerai-je seulement dans ce qui suit un résumé de l'état actuel, l'étude histologique, et quelques remarques sur certains traits particuliers à la malade.

Rien n'est à noter dans les antécédents héréditaires ou personnels. La malade a toujours joui d'une bonne santé, elle est enceinte en ce moment de cinq mois ; la grossesse est normale.

*Le début* remonte, suivant elle, au mois d'octobre 1890. Jusqu'au milieu de l'année 1894, la maladie se caractérisa essentiellement par du prurit et des lésions ecthymateuses, secondaires, semble-t-il, au grattage d'une peau sans doute altérée déjà. Elle n'a vu de rougeurs qu'en juin 1894, époque à laquelle elle fut soignée à Saint-Louis pour un eczéma. Mais l'infection de la peau persistait — à cette période encore elle présentait des îlots et des phlyctènes — (elle a retenu ce dernier mot), et le prurit, les lésions ecthymateuses, les rougeurs persistent depuis.

Au début de 1895 apparaissent de petites tumeurs sur les hanches et la face antérieure du thorax. Il faut signaler depuis l'existence passagère d'un œdème considérable des jambes qui empêcha la marche, puis disparut.

*Actuellement* l'affection se caractérise de la manière suivante :

*a*) Il existe un *épaississement universel* de la peau, même dans les points

où il n'y a pas de foyers congestifs, s'accompagnant d'une exagération de tous les plis même les plus fins.

*b*) Sur le fond œdématié se développent des *îlots de congestion*, accompagnés dès leur origine d'une légère saillie. Ils sont presque confluents à la face et tellement nombreux sur le corps, qu'à distance l'érythrodermie paraît générale. Ces îlots sont essentiellement irréguliers, se fondent les uns dans les autres, jamais la séparation entre eux et la peau de couleur normale n'est marquée nettement ; c'est bien plutôt au doigt qu'à la vue qu'il est possible de percevoir leur saillie.

*c*) De place en place se développent, par exagération des saillies congestives (on trouve toutes les transitions), des *tumeurs*. A leur stade de développement complet on voit des masses de la grosseur d'une noisette, hémisphériques ayant en quelque sorte fait effraction au-dessus de la peau. Souvent ces tumeurs deviennent confluentes et forment alors des masses irrégulières, où des sillons profonds marquent la limite des saillies initiales.

*d*) Universellement, mais surtout là où la rougeur et la saillie sont marquées, la peau tend à desquamer. En certains points, entre les doigts ou à la face palmaire des mains, on voit des croûtelles sèches adhérentes. A la surface des tumeurs elles sont molles, vraiment impétigineuses. La malade les enlève par grattage et met à nu des surfaces brillantes, facilement suintantes, saignant à la première occasion.

Au point de vue de la répartition des lésions je me contenterai de signaler les détails suivants.

La coloration rouge de la face est remarquable. La malade elle-même a constaté l'épaississement de la peau, qui lui donne un aspect vieux par l'exagération des plis. Les paupières sont infiltrées ainsi que les lèvres. État séborrhéique du cuir chevelu.

Muqueuses saines.

Sur la face il n'y a qu'une tumeur affaissée actuellement, au tiers interne de la paupière supérieure droite. Mais sur le cou, les tumeurs sont multiples et confluentes au-dessus de la clavicule gauche. Une masse saillante, lobulée, semblable, se trouve au-dessous. Petites tumeurs peu nombreuses sur les bras. Quelques-unes sur le tronc. Enfin sur les jambes elles tendent à devenir plus grosses, et l'une d'elles sur la jambe gauche à les dimensions d'une noix.

La malade éprouve une certaine difficulté à marcher. En effet, on trouve à la plante des pieds une desquamation abondante, macérée sous l'influence des pansements humides. Le tout répond à des phlyctènes qui contiennent à l'origine du liquide.

L'étude microscopique m'intéressait particulièrement dans ce cas, car je n'avais pas encore eu l'occasion d'examiner des tumeurs mycosiques.

J'ai enlevé un large fragment de tumeur, qui fut fixé dans le sublimé et l'acide osmique.

Au microscope on trouve dans le derme des foyers de dimensions variables nettement distincts quoique venant souvent au contact. Ils occupent le corps papillaire dont ils augmentent beaucoup l'épaisseur. Dans les régions profondes du derme les amas mycosiques sont éloignés les uns des autres ;

les papilles et les cônes interpapillaires sont excessivement allongés sans élargissement, et, fait régulier dans le mycosis, le tissu des papilles est peu riche en éléments cellulaires.

*Étude des foyers.* — Prenons pour type un petit foyer du réseau sous-papillaire. On y distingue des vaisseaux très apparents, dont la paroi conjonctive est même épaissie, à cellules endothéliales nombreuses, noyée dans un tissu dont il est facile de constater la structure réticulée. On y trouve, sur les nœuds du réseau des cellules, du type conjonctif, dans les intervalles des lymphocytes, à noyau parfois un peu épineux. Soit dans les cellules conjonctives, soit dans les lymphocytes, on peut parfois saisir des traces nettes de karyokinèse.

Mais dans certains amas on trouve, même très abondamment, des cellules volumineuses à gros noyaux arrondis, souvent uniformes qui se colore d'une manière plus homogène que le noyau des cellules conjonctives vulgaires, et à protoplasma colorable par les réactifs basiques d'aniline, granuleux, mais de teinte bleue et sans prolongement, tandis que les Mastzellen ont des prolongements multiples et prennent par la thionine une teinte violette bien distincte.

Les Mastzellen elles-mêmes sont assez nombreuses, mais se voient surtout autour des amas et rarement dans leur épaisseur et bien plus souvent dans les papilles. Les amas s'entourent de tissu conjonctif condensé. Il n'existe pas de cellules géantes.

*Papilles.* — Leurs lésions sont très différentes. Le stroma conjonctif est fort apparent. On note la dilatation vasculaire excessive et les traces d'un œdème considérable. Dans les vaisseaux surtout, parfois en dehors d'eux, on voit des polynucléaires très abondants, ce qu'expliquent les lésions de l'épiderme.

Les glandes sudoripares et une glande sébacée intéressée par les coupes sont normales.

*Epiderme.* — Les altérations sont des plus remarquables.

Le fait essentiel est l'évolution anormale des papilles. Le coupe a intéressé certaines papilles parallèlement à leur grand axe et cependant on trouve en plein épiderme des éléments d'origine dermique accumulés les uns sur les autres, de vaisseaux, de Mastzellen, des cellules à gros noyau. En outre, le sommet des papilles est parfois immédiatement sous-corné alors que les cônes interpapillaires s'enfoncent à une profondeur d'un millimètre environ dans le derme.

Les cellules du corps muqueux sont très grosses, séparées les unes des autres, de manière que les filaments intercellulaires sont très apparents; leur protoplasma devient trouble, et quelquefois leur noyau ne se colore plus.

On trouve disséminées dans l'épiderme des cellules migratrices de types variés : polynucléaires, lymphocytes et mononucléaires.

Enfin à la surface de la peau on voit, entre des cellules cornées qui ont conservé leur noyau, des cavités aplaties, pleines de liquide albumineux ou de leucocytes ayant en général le type lymphocytique.

REMARQUES. — Le développement rapide, la disparition soudaine des

tumeurs mycosiques ont frappé tous les observateurs ; MM. Brocq et Vidal (1), en particulier, ont insisté sur ce caractère que relevait encore récemment M. Hallopeau (2). *Il n'est pas difficile de l'expliquer par l'étude des lésions.* Celles-ci sont toujours moindres qu'on ne le croirait d'après le volume de la tumeur. On relève une congestion et un œdème qui pour être marqués de manière évidente sur les coupes doivent être bien plus considérables dans le tissu vivant. Il est probable que les mailles du tissu réticulé sont bien plus larges dans celui-ci qu'on ne les voit au microscope — et une grande partie de l'infiltration est due à la présence de cellules lymphatiques, libres dans les mailles, susceptibles de rentrer rapidement dans la circulation, peut-être même ayant dans le tissu une circulation lente normale. Tous ces faits réunis expliquent suffisamment le caractère mobile des tumeurs ; jamais le tissu mycosique ne s'organise à la façon d'un tissu sarcomateux.

*L'étude histologique du tissu mycosique permet du reste de l'écarter absolument et définitivement du sarcome.* La distinction est déjà admise par les histologistes se fondant surtout sur la présence de vaisseaux à paroi propre dans le mycosis, alors que dans le sarcome les parois vasculaires elles-mêmes sont sarcomateuses. Mais en outre les cellules du sarcome, globo-cellulaires ou fuso-cellulaires, revêtent un type uniforme dans un cas donné — au lieu que dans le mycosis l'association d'éléments cellulaires différents est le fait saillant.

Les grosses cellules dont j'ai noté l'existence dans les amas mycosiques répondent au type des Plasmazellen. Ce sont des éléments analogues que j'avais déjà trouvés dans un cas publié par M. Hallopeau à la Société de Dermatologie (avril 1895) et je les avais considérés comme des cellules fixes modifiées. Sont-ce réellement des cellules conjonctives comme le croit Unna, ou des cellules lymphatiques mononucléaires ? Je ne suis pas en mesure de trancher la question.

Mais le fait qui m'a le plus frappé dans l'observation actuelle est la présence de pustulettes à la superficie de l'épiderme et dans la profondeur de cellules migratrices abondantes. Elles expliquent les croûtelles vues à la surface des tumeurs et peut-être la desquamation générale. Celle-ci traduit, il me semble, une infection superficielle, très légère de la peau. Peut-être par sa généralisation l'infection épidermique explique-t-elle la leucocytose que l'on constate en étudiant le sang de la malade et qui s'élève à 53,000 globules blancs par millimètre cube. Elle suffit de toute manière pour permettre d'interpréter les adénopathies que présente la malade.

(1) *France médicale*, 1885.
(2) *Société de Dermatologie*, mai 1895.

**Chancre induré de la face. Paralysie faciale du même côté. Syphilides tuberculo-croûteuses du cuir chevelu et de la face.**

Par M. EUDLITZ.

L..., âgé de 33 ans, garçon de marchand de vins, entre dans le service de M. le professeur Fournier, le 1er juin dernier, pour une paralysie faciale siégeant du côté droit. Il nous raconte l'histoire suivante : Il y a environ trois mois, au mois de mars, il aperçut un jour sur sa joue droite un petit bouton auquel il n'attacha aucune importance. Quelques jours après, il se fit raser suivant son habitude et le coiffeur enleva ce petit bouton avec le rasoir. L'ulcération ainsi déterminée s'accrut alors rapidement. Il alla consulter un médecin qui lui prescrivit de la vaseline boriquée. Environ deux mois après, il eut quelques boutons à la figure dont il ne se préoccupa point. Le 27 mai dernier, il se promenait en fumant sa cigarette quand il s'aperçut tout à coup qu'il crachait de côté et que la parole était gênée. Il retourna voir son médecin qui diagnostiqua paralysie faciale a frigore et qui se contenta de lui ordonner un enveloppement ouaté de la face, en lui prescrivant de revenir quelques jours plus tard pour se faire électriser. C'est à ce moment que le malade se décida à venir consulter à l'hôpital Saint-Louis où il fut admis dans le service.

En l'examinant, nous trouvons une ulcération presque complètement cicatrisée sur la joue droite, de la grandeur d'une pièce de cinquante centimes. Cette lésion, qui est accompagnée d'une adénopathie sous-maxillaire très nette, est facilement reconnue pour un chancre syphilitique. Sur le cuir chevelu et dans la barbe, on constate des syphilides tuberculo-croûteuses. Enfin le malade présente tous les signes d'une paralysie faciale du côté droit. La paupière droite s'abaisse incomplètement, la bouche est déviée à gauche, le sifflement et le rire sont presque impossibles, la parole est difficile; l'œil du côté malade est atteint d'un larmoiement intense. La sensibilité à la piqûre est diminuée du côté malade et l'acuité auditive également.

Nous ne trouvons dans les antécédents héréditaires ou personnels du malade aucune trace de maladie nerveuse. Sa mère et son frère sont d'un caractère vif et coléreux, mais jamais ils n'ont eu d'attaques de nerfs. Notre malade a fait toutefois quelques abus de boisson et il présente quelques signes d'éthylisme. Il s'agit évidemment là d'une paralysie faciale d'origine syphilitique et survenue à la période secondaire.

Dès son entrée, le malade est soumis au traitement antisyphilitique à raison de deux pilules de 5 centigr. de protoiodure par jour. Aujourd'hui, 13 juin, sa paralysie faciale est à peu près complètement disparue; les syphilides sont en voie de régression et le chancre est cicatrisé.

Ce malade est particulièrement intéressant à cause de l'apparition de la paralysie faciale avec les symptômes secondaires de la syphilis. Ces faits, quoique connus, sont encore trop ignorés pour ne pas mériter d'être signalés chaque fois qu'ils se présentent. D'ailleurs la facilité

avec laquelle cette paralysie a cédé au traitement est également très remarquable. Enfin faisons remarquer, à titre de coïncidence, que la paralysie faciale a siégé du même côté que le chancre.

---

**Syphilides tuberculeuses sèches en nappe. Syphilis datant de 38 ans et non traitée.**

Par M. EUDLITZ.

S..., âgée de 68 ans, concierge, entre le 12 mai 1895 à l'hôpital St-Louis, pour une éruption siégeant à la partie supérieure du tronc et à la cuisse gauche.

A son entrée, nous constatons que cette malade, qui est atteinte d'un rhinophyma assez accentué, et d'un fibrome de l'utérus, présente des syphilides tuberculeuses sèches en nappe sur le tronc et sur la cuisse droite. L'interrogatoire de cette malade nous révéle quelques particularités intéressantes. Vers l'âge de 12 ans, elle a eu des douleurs dans les jambes au moment de l'apparition de ses règles, à 25 ans; elle a eu la variole. Mariée une première fois à l'âge de 19 ans, elle a eu dans les premières années de son mariage deux enfants qui sont morts en bas âge, l'un à 4 mois, l'autre à 3 mois. Environ 10 ans après son mariage, c'est-à-dire vers l'âge de 30 ans, son mari prit une mauvaise maladie et la contamina; elle eut des ulcérations aux parties génitales pour lesquelles elle entra à l'hôpital de Lourcine. Elle resta trois mois à l'hôpital et en sortit guérie. Depuis cette époque, elle n'a plus eu d'autre maladie qu'une attaque de rhumatisme pour laquelle elle fut soignée et guérie à Lariboisière par des douches de vapeur, en 1875. Son premier mari, dont elle s'était séparée au moment où il l'avait contaminée, mourut 5 ans après de tuberculose pulmonaire. En 1871, notre malade s'est remariée et son second mari a succombé vers la fin de l'année 1894 des suites d'une péritonite. C'est quelque temps après la mort de son mari, c'est-à-dire vers le mois de janvier, que notre malade, qui s'était beaucoup surmenée, a vu apparaître l'éruption actuelle. Elle est restée pendant plusieurs mois sans traitement jusqu'à son entrée à l'hôpital, le 14 mai dernier. Le diagnostic, qui ne pouvait souffrir aucun doute, a été confirmé encore par le traitement, car l'éruption est en pleine voie de régression.

Ce cas est intéressant parce qu'il nous montre une syphilis restant latente pendant 38 ans et se révélant ensuite par une éruption presque analogue à celle des éruptions secondaires. Enfin, autre fait à remarquer, notre malade ne s'est pour ainsi dire pas traitée de sa syphilis, et cependant elle n'a pas eu à en souffrir jusqu'ici. Il s'agit d'une syphilis primitivement bénigne.

---

## Nécrose syphilitique du frontal ; troubles cérébraux ; crâniectomie ; ablation du séquestre. Guérison.

Par M. VERCHÈRE.

Les lésions syphilitiques tertiaires et, en particulier, les lésions gommeuses, ont la réputation de guérir avec la plus merveilleuse facilité, sous l'influence du seul traitement spécifique. Il est cependant quelques cas où cette action du mercure et de l'iodure se trouve en défaut. C'est un fait de ce genre que je veux rapporter.

La nommée Augustine C..., âgée de 54 ans, entre à l'infirmerie de Saint-Lazare, salle Sainte-Madeleine, dans le service du Dr Leblond, le 21 février 1895. Ses antécédents ont été recherchés par M. Veil, interne du service, qui me donne les détails suivants :

Cette femme, toujours bien portante pendant sa jeunesse, qu'elle a passée à cultiver les champs, a été réglée à l'âge de 15 ans et s'est mariée à dix-huit. Elle a eu successivement et fort heureusement dix enfants. Deux seulement sont morts alors qu'ils avaient de 8 à 10 ans ; l'un a succombé à une angine, l'autre à la fièvre typhoïde.

De 31 à 39 ans, elle se porte très bien ; mais à 39 ans elle devient enceinte pour la dixième fois, et accouche d'un enfant mort qu'on n'a pas voulu lui montrer.

L'accouchement fut long et pénible, et six semaines après, elle fut atteinte d'une phlébite de la jambe droite qui dura deux mois.

Elle se rappelle parfaitement qu'un an avant la naissance de ce dernier enfant, son mari se droguait et prenait des injections (?). Il avait été toujours très coureur, mais jamais il ne lui a dit qu'il était malade.

Trois mois après la naissance de cet enfant mort, elle commença à ressentir des maux de tête affreux qui durèrent deux ou trois mois, et disparurent pour revenir un an après.

A ce moment, deux ans après l'accouchement, elle perdit ses dents, et une tumeur se montra au niveau du maxillaire inférieur. Cette tumeur s'ouvrit spontanément, laisant à nu une portion de l'os nécrosée et mobile que la malade enleva elle-même. Pendant l'évolution de cette tumeur, elle était soignée par l'iodure et des bains sulfureux. La syphilis fut à ce moment reconnue par le médecin de Dôle qui la soignait ; c'était en même temps le médecin du mari. Il engagea même la malade à renoncer à la vie commune.

A peine cette plaie du maxillaire était-elle guérie, qu'une tumeur se montra sur le milieu de la clavicule droite, qui eut la même évolution que la première ; suppuration et finalement élimination d'un séquestre.

Actuellement, la clavicule est très diminuée d'épaisseur en son milieu, et la peau est adhérente à l'os.

A 45 ans, quand la plaie sus-claviculaire fut cicatrisée, malgré l'iodure dont la malade prenait de fortes doses, une suppuration abondante, accom-

pagnée de douleurs de tête atroces, se montra au niveau de l'occipital. Il se fit bientôt une élimination de séquestre et la cicatrisation se fit.

A 46 ans, nouvelle tumeur, nouvelle suppuration ; celle-ci au niveau de la partie droite du frontal, presque sur la ligne médiane ; au bout d'un an de souffrances et de traitement ioduré, la malade enleva de nouveau elle-même un séquestre, et de cette gomme ne resta qu'une petite dépression à la naissance des cheveux, à droite.

La guérison se maintint un an ; mais à 48 ans une nouvelle gomme se développe un peu plus en dehors de celle qui venait de se cicatriser. Ce fut 6 ans de souffrances qui s'exacerbèrent surtout depuis deux ans ; l'ulcération faisait des progrès, et dans le fond de la plaie baignée d'un pus fétide apparaît un séquestre noirâtre qu'il est impossible d'enlever par les orifices osseux.

Dès l'entrée de la malade à l'infirmerie, on ordonne 8 gr. par jour d'iodure de potassium, de la poudre de calomel sur la gomme ulcérée, et le 23 février, on lui fait une première injection sous-cutanée de calomel de 1 gr. (10 centigr. de calomel).

1er mars. Sous l'influence du repos, de l'iodure et du calomel, les douleurs se sont un peu amendées, mais le séquestre ne peut être enlevé.

Le 8. Douleurs de nouveau extrêmement vives, l'ulcération grandit.

Le 20. Deuxième piqûre de calomel, cette fois la malade continue de prendre de l'iodure (chaque fois qu'elle l'interrompt, réapparaissent les douleurs). Il est à noter qu'avant de venir à Saint-Lazare jamais la malade n'avait été soumise au traitement mercuriel.

1er avril. Il n'y a pas d'amélioration.

Le 8. La malade est très affaiblie par les souffrances. Elle prend 10 gr. d'iodure et on lui faire des frictions avec 4 gr. d'onguent napolitain.

C'est alors que mon collègue Leblond me fait appeler pour me demander si je crois nécessaire une intervention chirurgicale.

Je trouve la malade dans l'état suivant :

Les orifices gommeux, dont les bords à pic sont formés par les os épaissis adhérents au péricrâne, aminci et cicatriciel, sont au nombre de deux : l'un situé vers la tête du sourcil, large comme une pièce de un franc, l'autre au niveau de la naissance des cheveux. De ces orifices coule un liquide séreux, gommeux, et le fond est formé par la dure-mère battant sous l'œil de l'observateur. Entre la dure-mère et l'os frontal très épaissi et très induré se montre l'extrémité d'un séquestre noir et *embarré*, baignant dans un pus d'une odeur repoussante.

L'état général est aussi mauvais que possible : véritable cachexie, perte d'appétit et impossibilité de tout repos par suite des douleurs.

La malade est mise au traitement intensif : 8 gr. d'iodure par jour et piqûre de calomel (10 centig.) ; 4 piqûres sont faites du 1er mars au 1er avril, puis remplacées par les frictions, quatre ou cinq fois par jour. Aucune amélioration ne se manifeste, sinon un peu de diminution de la céphalée.

Le 10 avril, la malade, pendant la nuit, est prise subitement d'hémiparésie avec impossibilité de détacher le talon du lit ; le bras pend presque inerte. C'est à ce moment que M. Leblond me fait demander si une intervention chirurgicale pourrait être utile à cette femme.

Je pense à des phénomènes de compression par le séquestre enfermé entre la dure-mère et le crâne, et je propose la crâniectomie.

Je fais alors prendre un moulage de la malade par M. Jumelin. C'est ce moulage, très bien réussi, que je présente aujourd'hui à la Société.

Le 13 avril, en présence du Dr Chipault, que ces questions de chirurgie crânienne intéressent tout particulièrement, et du Dr Leblond, qui donnait le chloroforme, je cherche à extraire le séquestre. Pour cela faire je dus, très difficilement, avec la gouge et le maillet et surtout la pince-gouge maniée avec beaucoup d'énergie, faire sauter les ponts de tissu osseux de nouvelle formation qui maintenaient le séquestre et produire une large perte de substance du frontal. Le séquestre, noir et fétide, avait à peu près le diamètre d'une pièce de cinq francs.

Dès le lendemain la parésie avait disparu, la malade n'avait plus de céphalée et la guérison marcha si rapidement que, le 30 avril, la cicatrisation était parfaite.

Malgré la grande amélioration de l'état général et la disparition de tous les symptômes cérébraux, céphalalgie et paralysie, on continue le traitement spécifique. Du reste, dès que l'on supprime l'iodure, ce que l'on a tenté expérimentalement, les douleurs de la tête, très atténuées il est vrai, ont de la tendance à réapparaître.

Actuellement la cicatrisation est complète, mais il faut mettre la malade dans les meilleures conditions pour éviter toute nouvelle atteinte nécrosique.

La thérapeutique avait été impuissante à combattre les accidents locaux et aussi les troubles cérébraux si redoutables avant l'intervention, parce que chez cette malade existaient deux éléments bien distincts agissant concurremment : d'une part, l'élément syphilitique qui eût volontiers cédé au traitement spécifique ; d'autre part, un élément infectieux sur lequel ce traitement n'a pas d'action. C'était donc à une intervention chirurgicale qu'il fallait recourir, et l'heureuse issue de la nôtre a démontré cette nécessité.

M. E. Besnier. — Les accidents cérébraux déterminés par une lésion osseuse syphilitique, même étendue, sont en effet relativement rares. Cependant, je veux signaler la présence à la salle Alibert d'une femme atteinte d'une hémiplégie survenue à la suite de lésions parfaitement semblables à celles de la malade de M. Verchère. Cette femme refuse malheureusement toute intervention.

---

## Efficacité rapide de l'injection sous-cutanée de calomel dans la laryngite tertiaire.

Par M. Mendel.

Dans une précédente séance, j'ai eu l'honneur de présenter à la Société une observation de laryngite tertiaire dans laquelle j'avais pu

obtenir une amélioration très rapide au moyen d'une injection sous-cutanée de calomel de 0,05.

Je profite de l'occasion pour présenter de nouveau à la Société cette jeune malade qui a été reprise samedi dernier d'une dyspnée intense causée par l'infiltration brusque de sa corde vocale gauche, celle qui avait été atteinte précédemment. Je fis à la malade une nouvelle injection de calomel et, dans l'espace de quarante-huit heures, les accidents dyspnéiques étaient conjurés : actuellement la respiration est suffisante.

J'apporte aujourd'hui un second fait du même genre. Ici, l'effet de la piqûre a été au moins aussi rapide, puisque l'effet favorable s'est produit dans les vingt-quatre heures ; de plus, le malade était porteur d'un syphilome diffus de la lèvre inférieure et d'une glossite scléro-gommeuse.

Ces deux lésions ont été très notablement améliorées.

Voici l'histoire de mon malade :

C'est un homme de 29 ans, mécanicien, qui a pris la syphilis en mars 1889. Après le chancre, il a présenté rapidement des syphilides ulcéreuses généralisées, avec de la céphalée et un abattement général : tous ces signes caractérisant la syphilis maligne précoce.

Le malade a pris un peu de mercure, sous forme de pilules et de frictions, il a pris au contraire beaucoup d'iodure de potassium. Et je dois dire, puisque l'occasion s'en présente, que si l'iodure est rarement efficace dans la laryngite tertiaire, il peut au contraire être dangereux à cause de l'œdème spécial qu'il provoque.

Cet homme, qui n'est pas fumeur, mais qui a été fort buveur, remarqua en juin 1892 que sa voix changeait de timbre : elle se couvrit et finit par s'éteindre presque complètement.

Depuis six mois, la respiration est devenue difficile et même pénible : la nuit il se réveillait en sursaut et était obligé de se dresser sur son lit pour retrouver sa respiration.

L'examen du larynx révélait l'état suivant :

Gonflement et rougeur diffus de toute la muqueuse. Infiltration considérable de la fausse corde gauche qui arrive au contact de la corde vocale droite et qui rétrécit la glotte de plus de moitié.

On doit signaler de plus une glossite scléro-gommeuse avec ulcérations sur les bords de la langue et un syphilome diffus considérable de la lèvre inférieure.

Je fis à ce malade une première injection de calomel de 0,05 dans la fesse le 5 avril, et je pratiquai de nouvelles injections tous les dix à douze jours. J'étais obligé d'espacer les injections à cause des douleurs qu'elles causaient au malade. Il n'y avait pas de phénomènes inflammatoires, ni de menace d'abcès ; mais on notait de l'œdème circonscrit, et le malade pouvait à peine mouvoir le membre inférieur correspondant. Ces douleurs, qui débutaient quelques heures après l'injection, se prolongeaient cinq à six jours.

Quoi qu'il en soit, le résultat de cette médication fut rapide et surprenant.

Dans les vingt-quatre heures, la respiration se rétablit d'une manière satisfaisante et l'on pouvait constater au laryngoscope que l'infiltration de la bande ventriculaire droite avait diminué de moitié : ce résultat, acquis dès la première injection, s'est maintenu. Un peu de voix est revenu.

Il n'en est pas de même de l'infiltration de la lèvre inférieure qui, après avoir considérablement diminué, aurait quelque tendance à se reformer si l'injection n'était pas renouvelée. La glossite a également diminué, et plus de la moitié des petites ulcérations linguales a guéri.

J'ai tenu à présenter ce fait à la Société : il confirme mes premiers résultats en ce qui concerne le traitement de la laryngite tertiaire, contre laquelle on est trop souvent désarmé, et, chose surprenante, tandis que les résultats acquis du côté de la lèvre et de la langue semblent ne pas devoir se maintenir fermement, l'amélioration du larynx n'a pas varié depuis plus de deux mois.

M. Galezowski. — A propos de la communication de M. Mendel, faite il y a quelques mois, sur les injections sous-cutanées de calomel, M. le président m'avait demandé si je ne connaissais pas des cas en ophtalmologie, qui exigent une intervention énergique et rapide, dans lesquels les injections de calomel devraient être préférées à tout autre traitement. Je ne me rappelais pas, à ce moment, des cas de ce genre. Je profiterai aujourd'hui de la nouvelle communication de M. Mendel pour dire que, du côté des yeux, il y a des cas très graves, dans lesquels l'intervention rapide antisyphilitique est nécessaire. Je n'ai pas employé de calomel, mais dans ma communication que j'espère pouvoir faire dans un instant devant vous, je démontrerai l'utilité d'autres moyens énergiques et rapides antisyphilitiques, pour des cas dans lesquels le nerf optique et le cerveau sont pris.

M. Jullien. — C'est avec une grande satisfaction que je vois les injections de calomel triompher enfin des défiances et des oppositions qu'elles rencontraient à Paris.

Le cas qui nous est présenté met en relief une particularité intéressante, c'est l'efficacité du mercure sous cette forme contre les accidents du tertiarisme. M. Mendel y insiste avec raison, mais qu'il me permette de le dire, ce n'est point là une nouveauté ; les créateurs de la méthode en ont été frappés dès ses premières applications, ils l'ont dit et l'ont écrit, et tous ceux qui ont suivi leur pratique ont pu se convaincre de l'exactitude de leurs observations. C'est un heureux hasard qui permet que ce témoignage soit rendu aujourd'hui ici en présence de M. le professeur Smirnoff, qui nous fait l'honneur d'assister à la séance.

M. Barthélemy. — Je ne veux insister que sur un point, signalé par M. Mendel, c'est sur la douleur très vive ressentie par le malade par le fait d'une injection de calomel (0 gr. 05 par gramme d'huile). Or, je tiens à déclarer une fois de plus, que cette douleur est une conséquonce excep-

tionnelle, du moins d'après une très nombreuse série d'injections qui ne furent suivies que de phénomènes tout à fait supportables, même par des sujets modérément résistants. Dès lors, je me demande si, dans le cas de M. Mendel, la douleur ne tient pas soit à une sensibilité spéciale du malade, soit à la façon de pratiquer ou à la localisation choisie pour la piqûre; ce qui me le fait penser, c'est qu'un de mes malades souffrait toujours un peu plus, et vers le quatrième jour seulement, du côté droit ; ce qui tenait à ce que, pour pratiquer l'injection de ce côté, j'étais, à cause de la disposition du lit du malade, bien moins à l'aise que pour l'autre côté.

M. Jullien. — Je crois que notre collègue va un peu loin en déclarant que ces injections ne sont jamais douloureuses. Je suis un vieux défenseur de cette méthode, puisque, depuis dix ans, je l'emploie couramment tant en ville qu'à l'hôpital, et j'ai vu parfois des algies survenir soit immédiatement, soit peu de jours après l'injection. Il est certain qu'il y a des sujets qui sont prédisposés à ces accidents et chez lesquels chaque piqûre est très douloureuse, alors que la grande majorité n'éprouve qu'une sensibilité de contusion ou même rien du tout. Le mal est que nous ne savons pas discerner d'avance la variété de sujets aptes à mal tolérer le médicament, mais je le répète, c'est le petit nombre.

---

## Cas de loi de Colles chez une nourrice professionnelle ; quelle conduite à tenir pour le médecin.

Par M. H. Feulard.

Je vous demande la permission de vous soumettre le cas suivant, exemple remarquable de la loi de Colles et en même temps intéressant au point de vue des règles déontologiques :

Le 2 mai dernier, cette femme se présentait à l'hôpital des Enfants Malades avec son enfant. Un simple coup d'œil jeté sur le nourrisson faisait reconnaître en lui une infection syphilitique caractérisée par de nombreuses syphilides de la peau et des muqueuses ; il ne pouvait être question que de syphilis héréditaire, et cependant un examen approfondi de la mère ne révélait chez celle-ci aucun signe actuel ou passé de syphilis : c'est un cas de syphilis conceptionnelle latente.

Voici l'histoire : elle est âgée de 19 ans, originaire d'une petite commune du département de Seine-et-Oise où elle habite chez ses parents. En mai 1894, elle a eu avec un ouvrier du pays, âgé de 25 ans, deux rapports, les premiers, dit-elle. Elle est devenue de suite enceinte ; et, comme cela n'arrive que trop souvent, son amant, apprenant la grossesse, a disparu aussitôt. Sa grossesse a été parfaite, elle n'a eu aucune indisposition et, le 10 février, elle est accouchée chez ses parents, par la sage-femme du pays, de la petite fille que voilà. L'enfant, à sa naissance, ne présentait aucun signe de maladie.

Dix-neuf jours après son accouchement, la mère, dans l'intention de se

placer comme nourrice, arrivait à Paris avec son bébé, se rendait à la Préfecture de police pour se faire visiter et inscrire comme nourrice, et s'installait dans un bureau de placement du IXe arrondissement; elle y reste presque un mois, trouve à se placer et entre dans une famille comme nourrice: son enfant est renvoyé chez ses parents. Elle reste vingt et un jours seulement dans sa place, son nourrisson avait été pris de troubles digestifs et mis au lait stérilisé. Elle retourne aussitôt chez ses parents pour recommencer l'allaitement de son propre enfant et, en arrivant, constate que celui-ci est malade ; le lendemain, elle reprend la route de Paris et se rend dans un bureau de placement très important, situé aux environs de la gare Saint-Lazare. Elle retourne à la Préfecture de police, mais sans son enfant, revient avec son visa et attend au bureau. Cependant les fesses du bébé se recouvrent de boutons ; sur le conseil de la directrice du bureau, elle le porte à la consultation de l'Hôtel-Dieu où on lui donne, croyant probablement à un érythème fessier, du beurre de cacao ; l'éruption augmente, apparaît au visage; elle vient à l'hôpital des Enfants-Malades où je la vois le 1er mai. J'obtiens d'elle quelle ne retourne pas à son bureau de placement, et qu'elle renonce quant à présent à se placer, lui faisant connaître la nature du mal de son bébé et les conséquences qui peuvent en résulter, et je la fais admettre dans le service de M. le professeur Fournier. Mon excellent maître l'examine à son tour, la trouve absolument saine, sans aucune stigmate de syphilis, et constate la syphilis de l'enfant : celui-ci a été traité depuis ce moment et va bien; dans quelques jours, cette femme pourra quitter l'hôpital avec son enfant hors de danger, peut-on espérer tout au moins.

Ce fait me paraît intéressant à divers égards.

D'abord c'est un des plus beaux exemples que l'on puisse voir de la loi de Baumes-Colles, une mère ne présentant aucun symptôme de syphilis et allaitant son enfant syphilitique sans être contagionnée par lui; il est encore intéressant par la difficulté de pratique qu'il soulève. Pouvait-on, peut-on laisser cette femme se placer comme nourrice? Le médecin de la préfecture qui l'a examinée, mais sans son enfant — et le cas actuel montre quel intérêt il y a à ne jamais accepter une nourrice sans avoir vu son bébé — ne pouvait que lui donner son certificat, l'ayant trouvée saine. Mais maintenant que nous connaissons son histoire en détails, pouvons-nous la laisser entrer comme nourrice dans une famille saine ?

Je serais heureux d'avoir l'avis de mes collègues sur ce point. Pour moi, je ne le pense pas : il y a beaucoup de chances à vrai dire pour que sa syphilis latente reste éternellement latente et le lait est incapable, on le sait, de transmettre la vérole, mais il n'y a pas de certitude absolue et une syphilis conceptionnelle, aussi bénigne et atténuée qu'elle puisse paraître, peut à quelque moment se traduire par un accident extérieur.

Je n'hésiterais pas, en revanche, si je le pouvais, à lui donner à allaiter un enfant syphilitique et ce serait sans doute pour elle une compensation avantageuse ; cette femme rendrait ainsi comme nourrice un important service.

Mais ce qu'elle peut faire de mieux actuellement, c'est ce qu'elle a compris de suite, c'est-à-dire allaiter son propre enfant et contribuer ainsi par une nourriture rationnelle à sa guérison, qu'obtiendra plus facilement, avec l'allaitement naturel qu'avec l'allaitement artificiel, le traitement antisyphilitique.

Une autre question se pose également, sur laquelle je serais heureux d'avoir l'avis de la Société : cette femme doit-elle subir le traitement antisyphilitique et dans quelle proportion?

M. Tenneson. — Cette femme est syphilitique. Elle peut avoir des plaques demain, aussi ne doit-on pas autoriser l'allaitement, et comme elle n'a pas d'accident, je ne crois pas utile de la mettre au traitement.

## Troubles trophiques dans la blennorrhagie.

Par M. E. Jeanselme.

Voir page 525.

## Dermatite herpétiforme (étude microscopique et chimique).

Par MM. Gaucher, Barbe et Claude.

H..., 37 ans, ébéniste, entre le 29 avril 1895, salle Marjolin, lit n° 17, hôpital Saint-Antoine, service de M. le docteur Gaucher. Comme antécédents héréditaires, peu de chose à noter, sauf une hémiplégie faciale survenue chez son père, qui a succombé un peu plus tard à un ictus apoplectique. Lui-même est emporté, très nerveux, hystérique. Il a eu la fièvre jaune et la dysenterie à la Nouvelle-Calédonie, et plusieurs attaques de fièvre intermittente (1874-1879), même depuis son retour des Colonies. Il nie tout antécédent syphilitique et éthylique. Ses enfants sont bien portants.

Depuis le mois de janvier 1895, le malade remarque que son œil gauche distingue les objets moins nettement que l'œil droit. Aux Quinze-Vingts, on a constaté un rétrécissement du champ visuel à gauche.

Le 17 avril, H... présenta subitement une éruption qui se généralisa d'emblée à tout le corps. C'étaient de petites taches rouges sur lesquelles se montraient des vésicules ou des bulles, bulles qui se rompaient bientôt spontanément ou par le grattage. Car l'affection était avant tout très

prurigineuse et les démangeaisons persistaient après la rupture des bulles. Il y avait même une sensation de brûlure généralisée, mais sans localisation bien nette.

Le 29 avril, à l'entrée du malade à l'hôpital, le corps est couvert de lésions d'âge différent dont on peut suivre tous les degrés. Le malade est averti de l'apparition des bulles par une sensation de prurit et constate l'existence d'une petite tache rouge, un peu saillante, et légèrement indurée. Quelques heures après, l'épiderme commence à se soulever, prend un aspect blanchâtre, ridé. L'exsudat augmente et constitue une bulle. Celle-ci est de volume très variable, mais ne dépasse jamais l'étendue d'une pièce de 1 franc. Généralement, sa coloration est blanc jaunâtre. Le liquide séro-purulent qu'elle contient a une faible tension, de sorte que la couche épidermique n'est pas lisse, mais, en s'affaissant un peu, se ride. L'évolution est très rapide, car la bulle reste ainsi constituée quelques heures à peine, et, au moindre contact, elle se rompt. Il est facile de voir alors, sous cette lamelle épidermique, la couche muqueuse de Malpighi dénudée, mais qui ne paraît pas entamée. Bientôt, l'exsudat séro-purulent se concrète; une croûtelle recouvre la lésion qui se répare rapidement, et deux ou trois jours suffisent à l'élément pour terminer son évolution. Il ne reste plus qu'une macule d'un brun violacé, puis une tache pigmentaire qui persiste pendant fort longtemps. Ces taches réunies donnent à toute la surface cutanée un aspect tigré caractéristiqne.

Les bulles sont parfois très petites et ressembleut plutôt à des vésicules. Elles apparaissent isolément ou par poussées successives. Elles sont répandues sur tout le corps, même à la face, dans la barbe et sur le cuir chevelu. Quelques-unes, après affaissement, donnent lieu à une légère desquamation, plus marquée à la face palmaire des mains et entre les doigts, ainsi qu'à la face plantaire des pieds et entre les orteils. Les poils tombent partiellement.

En même temps, on constate aux coudes quelques placards de psoriasis très limités, anciens.

Le 2 mai, le malade se plaint d'une diminution de la sensibilité de tout le côté gauche. Ce serait à la suite d'un bain, qu'il a pris dans la matinée, que l'anesthésie aurait apparu. On trouve, en effet, une abolition complète de la sensibilité de la face et du tronc sur tout le côté gauche, avec diminution de la sensibilité tactile, conservation de la sensibilité thermique et parésie du bras et de la jambe gauches. Il existe de plus un rétrécissement notable du champ visuel à gauche.

Le 15. Depuis quelques jours, les lésions cutanées deviennent de plus en plus rares. On n'a observé que deux ou trois petites bulles isolées. Tous les soirs, le malade accuse, vers quatre heures, une oppression assez vive; le ventre se ballonne, et l'appétit est nul à l'heure du dîner.

Le 20. Apparition sur le sillon balano-préputial d'une papule très aplatie, non douloureuse, à base légèrement indurée. On pense d'abord à un chancre induré, car il existe dans l'aine plusieurs ganglions durs, non douloureux. Mais au bout de cinq à six jours la lésion s'est très améliorée. Il est probable qu'il ne s'agit que d'une manifestation herpétique.

Le 2 juin, le malade quitte l'hôpital. Il n'a plus d'accidents cutanés récents, mais seulement des macules pigmentaires ; il conserve, d'ailleurs, ses troubles névropathiques.

L'examen du sang de ce malade a été pratiqué à plusieurs reprises, par M. Claude, interne du service du Dr Gaucher, dans le but de rechercher la présence des leucocytes éosinophiles d'Ehrlich. Nous avons employé, pour cette étude, l'éosine en solution saturée dans la glycérine et le réactif de Biondi. Nous avons constamment trouvé une moyenne de 8 à 9 p. 100 de leucocytes éosinophiles. D'autre part, l'examen des lamelles de la sérosité purulente, recueillie à l'ouverture d'une bulle, nous a montré la présence d'une grande quantité de globules de pus et, parmi eux, une proportion très notable de leucocytes acidophiles.

Nous devons ajouter toutefois que l'existence des leucocytes éosinophiles dans le sang et dans le contenu des bulles, que MM. Leredde et Perrin considèrent comme un fait spécial à la maladie de Dühring, ne nous paraît pas propre à cette dernière. Quelques recherches que nous avons faites nous ont permis de constater des éosinophiles en grand nombre dans le sang de malades atteints d'affections cutanées diverses et dans le contenu de pustules d'ecthyma, consécutif à une gale traitée, dans le contenu de vésicules d'herpès, et dans le pus d'un bubon sans microbes.

D'ailleurs la présence de ces éléments a été signalée par beaucoup d'auteurs dans les maladies les plus variées, et leur origine, leur constitution, leur rôle ont été étudiés très complètement dans des publications récentes (1).

*Analyses de l'urine.* — Nous avons d'autre part fait analyser, à trois reprises, l'urine du malade, et les résultats de ces analyses ne se sont pas montrés d'accord avec les conclusions émises par d'autres observateurs. Au lieu de l'hypoazoturie, nous avons trouvé de l'hyperazoturie dans les trois analyses d'urine ; les deux premières analyses qui ont été faites en pleine évolution de la maladie et qui ont donné des chiffres de 36 gr. et de 35 gr. 33 pour l'urine de vingt-quatre heures, sont particulièrement démonstratives.

MM. Bar et Tissier ont présenté à la Société obstétricale et gynécologique de Paris (février 1895) une très intéressante observation de dermatite polymorphe récidivante de la grossesse. Cette observation est accompagnée d'un tracé du dosage quotidien de l'urée. Chaque poussée de la maladie coïncidait avec de l'hypoazoturie. Peut-être eût-il fallu tenir compte, dans l'observation de MM. Bar et Tissier, de l'albuminurie qui existait chez leur malade (0,50 par litre et pendant

(1) SIAWCILLO. *Ann. de l'Inst. Pasteur*, 25 mai 1895 ; MESNIL, *ibid.*

longtemps) et qui expliquerait la diminution dans les urines des matériaux de la désassimilation.

Chez notre malade, il n'y a jamais eu de traces d'albumine. Cette constatation et surtout l'hyperazoturie, constituent des arguments importants contre le théorie qui voudrait faire de la dermatite herpétiforme une forme d'urémie cutanée.

Au contraire, l'existence des troubles hystériformes, que nous avons signalés (hémianesthésie avec rétrécissement du champ visuel et hémiparésie), est en faveur de l'origine nerveuse de la dermatite herpétiforme (pemphigus prurigineux des anciens).

Notre malade en est à sa première poussée de dermatite herpétiforme; nous tâcherons de le suivre pour pratiquer de nouvelles analyses d'urine en cas de poussée ultérieure.

Peut-être l'hypoazoturie n'apparaît-elle que chez les malades qui ont subi des poussées multiples, incessantes, de dermatite, qui se cachectisent en un mot. On voit donc que des recherches devront être faites pour éclairer ces différents points.

1re *Analyse d'urine*, faite le 3 mai par M. Cartier, interne en pharmacie :

| | URINE EXAMINÉE | URINE NORMALE |
|---|---|---|
| Volume des 24 heures | 1800 cent. cub..... | 1100 à 1400. |
| Couleur..... | Jaune citron..... | Jaune citron. |
| Aspect..... | Louche ..... | Transparent. |
| Dépôt..... | Abondant blanchâtre. | Nul ou presque nul. |
| Consistance ..... | Fluide..... | Fluide. |
| Odeur..... | Putride, ammoniacale. | *Sui generis*. |
| Réaction..... | Très alcaline..... | Acide. |
| | (Au moment de l'émission l'urine est acide et l'impide.) | |
| Densité ..... | 10234. | 1022. |

| | par litre | par 24 h. | par litre | par 24 h. |
|---|---|---|---|---|
| Matières organiques et minérales, ou total des éléments dissous. | 41 gr. 850 | 75 gr. 330 | 34 à 36 | 48 à 50 |
| Matières minérales ... | 14 50 | 26 10 | 9 à 11 | 14 à 18 |
| Matières organiques.. | 27 35 | 49 23 | 24 à 26 | 28 à 32 |

*Examen microscopique.* — Abondant dépôt blanchâtre composé en grande partie de phosphates (ammoniaco-magnésien surtout). Cellules épithéliales; quelques globules blancs. Cellules du ferment de l'urine.

*Éléments anormaux.* — Mucine, albumine, sucre, pigments biliaires : néant.

*Éléments normaux :*

| | URINE EXAMINÉE par litre | URINE EXAMINÉE par 24 h. | URINE NORMALE par litre | URINE NORMALE par 24 h. |
|---|---|---|---|---|
| Urée | 23 gr. 959 | 36 gr. | 22 gr. | 26 à 28 |
| Acide urique | 0 104 | 0 183 | 04.0 à 0.50 | 0.50 à 0.60 |
| Acide sulfurique | 1 80 | 2 24 | 2 | 3 |
| Chlore | 2 554 | 4 507 | 4 à 5 | 6 à 8 |
| Chlorure de sodium | 4 09 | 7 362 | 6 à 8 | 10 à 12 |
| Acide phosphorique | 1 45 | 2 61 | 2.50 | 3.50 |

2e *Analyse*, faite le 10 mai par M. GLANDIÈRE, interne en pharmacie :

| | |
|---|---|
| Volume par 24 heures | 2600 c.c. |
| Aspect | trouble. |
| Couleur | jaune citron. |
| Odeur | putride. |
| Réaction | acide. |
| Densité | 1019. |

*Dosage des éléments :*

| | PAR LITRE | PAR 24 HEURES |
|---|---|---|
| Urée | 17.05 | 35.33 |
| Acide urique | 0.23 | 0.59 |
| Chlorures | 9.60 | 25.16 |
| Phosphates | 0.96 | 2.51 |

Sucre, albumine, bile, mucine : néant.

*Examen microscopique :* Cellules épithéliales, globules de pus, phosphates.

3e *Analyse*, faite le 28 mai par M. GLANDIÈRE :

| | |
|---|---|
| Volume par 24 heures | 1,800 c.c. |
| Aspect | louche. |
| Couleur | jaune. |
| Odeur | fétide. |
| Réaction | acide. |
| Dépôt | pus abondant. |
| Densité | 1015. |

*Dosage des éléments :*

| | PAR LITRE | PAR 24 HEURES |
|---|---|---|
| Urée | 16.65 | 29.97 |
| Acide urique | 0.28 | 0.36 |
| Chlorures | 8.12 | 14.61 |
| Phosphates | 1.08 | 2.43 |

Albumine, bile, sucre, mucine : néant.

*Examen microscopique :* Cellules épithéliales, globules de pus.

M. E Besnier. — Parmi les troubles urinaires des périodes actives de la maladie de Dühring, on peut constater de grandes variétés; ceux que j'ai le plus souvent notés consistent dans l'*insuffisance urinaire*, hypo-urie et hypo-azoturie, mais ne sauraient établir une règle invariable.

---

**Des névrites optiques syphilitiques, de leur valeur anatomo-pathologique et de leur traitement.**

Par le Dr Galezowski

Messieurs, une des questions les plus importantes que nous ayons à étudier en pathologie syphilitique oculaire, est incontestablement celle qui se rapporte aux phénomènes de névrite optique.

Ces affections peuvent se présenter dans un seul œil et sont le plus souvent des gommes syphilitiques; elles sont alors phériphériques, occupant la gaine du nerf optique. Selon la place de la gaine qu'elles occupent dans le trajet intra-orbitaire du nerf, elles compriment davantage les fibres propres de la substance veineuse, et altèrent davantage la vue. Lorsqu'elles sont binoculaires, elles sont le résultat d'une tumeur gommeuse développée dans un point quelconque du trajet cérébral de ce nerf.

Névrite monoculaire ou névrite binoculaire telles sont les divisions principales qu'on doit adopter pour la définition de la nature de la cause et du siège du mal lui-même.

Il n'est pas indifférent, Messieurs, de connaître dès le début le siège qu'occupe la production néoplasiqne, car d'après un plus ou moins grand éloignement de la papille optique, le trouble visuel prendra une évolution plus rapide et entraînera la cécité. Ces névrites, en effet, ont une évolution traîtresse, et souvent sans grande souffrance, sans d'autres symptômes cérébraux, sont suivies des stases veineuses et des infiltrations péripapillaires, des œdèmes; et il suffit que cette dernière se prolonge pendant quelques jours ou quelques semaines, pour qu'il survienne une atrophie du nerf optique et une cécité.

Au premier abord on ne se préoccupe pas beaucoup pourquoi cette névrite prend une évolution si rapide, sachant qu'une névrite optique se développe par exemple dans une méningite, une albuminerie, etc., peut durer des mois et des années sans amener l'atrophie papillaire et la cécité. Mais si on étudie le processus pathologie intime de ces altérations, on arrive facilement à comprendre que lorsqu'une tumeur gommeuse se produit dans l'épaisseur du nerf optique, la névrite optique, qui en résultera, aura une autre évolution qu'une névrite dépendant d'un gonflement, d'une distension de la gaine.

La tumeur développée dans la substance propre du nerf, amène dès

le début une gêne de la circulation lymphatique ; de là l'infiltration le long de ces voies lymphatiques de chacune de ces fibres allant jusqu'à la papille optique. Chacune de ces fibres devient alors comprimée, étranglée et la communication avec le centre optique, se trouve interrompue.

Cette compression ne se fait pas dans tout le trajet du nerf, parce que là les tissus sont libres et peuvent se distendre. Tout au contraire, lorsqu'elles arrivent au globe de l'œil, pour y pénétrer, elles doivent traverser le trou sclérotical optique, et il ne faut pas que leur volume dépasse une certaine limite. Il arrive au contraire que l'infiltration et les stases lymphatiques se développent dans toutes les fibres nerveuses, chacune d'elles se trouve comprimée, étranglée presque dans le trou sclérotical. De là l'atrophie consécutive. La rapidité de cet étranglement dépasse toute imagination, souvent quelques jours, comme je l'ai déjà démontré, ou quelques semaines, amènent la cécité.

Écoutez, Messieurs, l'histoire de mes malades.

Mme X..., âgée de 27 ans, mariée depuis cinq ans, a eu deux enfants, dans des conditions normales, et sans accidents. Deux ans après les dernières couches, elle contracte de son mari, une syphilis, et après avoir subi le traitement antisyphilitique, par les pilules de protoiodure et iodure de potassium, elle se croyait être débarrassée de tous les accidents secondaires. Malheureusement, un an après il se déclare des troubles visuels avec quelques douleurs de tête. Les troubles visuels s'aggravaient très rapidement, et au moment où j'étais appelé à la voir pour la première fois en octobre 1893, j'ai trouvé une cécité presque absolue dans les deux yeux, provoquée par une névrite optique étranglante.

Rien n'a pu rétablir la vision à droite; les frictions mercurielles, les injections hypodermiques de peptonate de mercure et de cyanure ont fait suspendre l'infiltration pourtant et même à l'œil gauche la vision est revenue en partie.

Depuis ce moment, j'en ai soigné d'autres ayant les mêmes accidents, et au moment où le nerf optique est gonflé ou étranglé par une infiltration des voies lymphatiques dans les fibres nerveuses, je commence par faire des injections sous-cutanées de cyanure d'hydrargyre (méthode que j'ai inventée le premier en 1882), ou bien des frictions générales mercurielles sur tout le corps sans craindre de provoquer les accidents mercuriels. Au bout de quelques jours lorsque la maladie des organes visuels est arrêtée je suspends les injections de cyanure pour reprendre ma méthode de frictions mercurielles de 2 grammes par jour.

Pour me résumer, je dirai, que dans les névrites syphilitiques il faut agir avec la plus grande énergie, dès le début, pour arrêter la

marche de la névrite étranglante, et revenir ensuite à la méthode prolongée des frictions mercurielles dès qu'on obtiendra l'arrêt du mal.

---

### Un cas de molluscum contagiosum.

Par M. BARTHÉLEMY.

Je désire seulement placer sous les yeux de la Société le moulage d'un cas de *molluscum contagiosum* périvulvaire et périanal. Ces faits sont d'une grande fréquence à Saint-Lazare, au point que j'ai demandé qu'on les inscrive sur la liste des infections vénériennes contagieuses. Presque toujours jusqu'à présent, ces cas étaient pris pour de simples folliculites, pour des végétations et même pour des papules syphilitiques. J'y insiste de nouveau puisqu'au point de vue du traitement, le simple raclage donne de meilleurs résultats que l'incision, avec ou sans cautérisation.

M. VERCHÈRE. — Je ne puis que confirmer ce que vient de nous dire mon collègue Barthélemy. Les cas sembables au siens sont extrêmement fréquents ; dans mon service à Saint-Lazare j'en suis arrivé à considérer cette lésion comme banale.

---

### Note relative aux recherches de M. Unna sur les diverses variétés de cellules conjonctives avec démonstration microscopique.

Par le Dr MENAHEM HODARA.

Depuis une dizaine d'années mon maître M. le Dr Unna s'est livré à de nombreuses recherches pour trouver une méthode de coloration spécifique du protoplasma des cellules du tissu conjonctif. Cette étude l'a conduit à découvrir une forme importante de cellules, « les cellules plasmatiques » (Plasmazellen), caractérisées nettement par leur forme plus ou moins cubique, par l'absence de prolongements cellulaires, par leur extrême aptitude à se colorer fortement avec le bleu de méthylène et enfin par leur structure granuleuse, etc... Ces cellules sont très facilement démontrables par la méthode de coloration de Unna.

La cellule plasmatique n'est autre qu'une cellule conjonctive hypertrophiée, mais dont l'hypertrophie extrême est bornée exclusivement à un des deux éléments principaux du protoplasma, au protoplasma granuleux ou « granoplasma ».

Elle résulte donc d'une hypertrophie très accusée, mais d'une hypertrophie spéciale de la cellule conjonctive commune.

Il y a encore d'autres formes de cellules conjonctives qu'on rencontre dans certains tissus cutanés pathologiques et qui ont-elles aussi, des formes bien distinctes et très caractéristiques ; telles sont ces grandes cellules hypertrophiées à prolongements multiples en forme d'araignées (Spinnenzellen), ayant dans leur centre un grand corps cellulaire riche en protoplasme ; de même ces cellules particulières de structure spongieuse en forme de lames, qu'on trouve surtout dans le tissu de granulation (Plattenzellen). Ces dernières sont aussi une sorte de cellules extrêmement hypertrophiées mais dans une autre direction que les cellules plasmatiques. Ici le protoplasme est de nature spongieuse et réticulée et se transforme directement en tissu collagène. Enfin une autre espèce de cellules résulte à la fois d'une hypertrophie et d'une atrophie partielle et l'élément prend la forme d'un panier de filigrane (Korbzellen). Ces cellules en panier sont composées d'un protoplasme spongieux hypertrophié, qui a été débarrassé de tout son protoplasme granuleux (atrophie partielle), et on voit dans les préparations toutes les formes de transition existant entre ces cellules en panier à protoplasme spongieux et les cellules plasmatiques œdémateuses à protoplasme granuleux, et aussi entre les premières et les cellules fusiformes du tissu conjonctif. Toutes ces cellules-là affectent des formes spéciales tout à fait caractéristiques pour elles.

Pourtant la différence entre toutes ces formes de cellules d'aspects si variés résulte simplement du degré de développement plus ou moins prononcé des deux substances fondamentales qui sont, 1) le granoplasme, et 2) le spongioplasme.

J'ai placé sous le microscope des préparations dans lesquelles je démontrerai ces deux substances ainsi que les diverses formes de cellules que je viens de désigner.

M. Darier. — Cette communication a trait à la question encore litigieuse de la nature des cellules plasmatiques, et par là à la question plus ancienne et bien plus générale de la nature des cellules d'infiltration qu'on rencontre dans toutes les inflammations, autour des tumeurs, etc., et qu'on a longtemps désignées indifféremment sous le nom de cellules rondes, de cellules embryonnaires ou de cellules lymphoïdes.

M. Unna, il y a quelques années déjà, a signalé la réaction de coloration par sa méthode au bleu de méthylène et les caractères morphologiques de certains de ces éléments qu'on vient de nous décrire sous le nom de « plasmazellen ». Il a toujours admis que ces éléments, qu'il croit identiques avec les cellules plasmatiques de Waldeyer, sont des dérivés pathologiques des cellules conjonctives fixes. La communication de son élève M. Menahem Hodara tend à étayer cette hypothèse par la démonstration de formes de

passage entre les diverses variétés de cellules conjonctives, jeunes, adultes, ou dégénérées d'une part, et les plasmazellen, de l'autre. Des travaux récents, entre autres celui de M. Marschalko, élève du professeur Neisser, montrent au contraire les formes de passage entre les plasmazellen d'Unna et les leucocytes.

Quoique les préparations qu'on nous présente semblent bien en faveur de l'interprétation de M. Unna, je crois qu'il faut encore se tenir sur la réserve avant de l'accepter entièrement ; des recherches de contrôle, des recherches expérimentales surtout, me semblent indispensables ; l'observation seule, surtout quand elle est faite à l'aide d'une simple méthode de coloration, ne peut avoir une valeur absolue.

Quant aux formes que M. Unna appelle Plattenzellen, Korbzellen, Spinnenzellen, si les noms en sont nouveaux, elles étaient parfaitement connues des histologistes et avaient reçu une interprétation exacte.

Je ferai encore une réserve sur un point qui n'a été touché qu'incidemment ; malgré toute l'attention que je leur ai consacrée, je n'ai pu me persuader en examinant les préparations présentées, que les plattenzellen se continuent directement avec la substance des faisceaux conjonctifs. On sait que les expériences multiples de M. Ranvier sur ce point ne l'ont pas conduit à admettre cette continuité. On ne peut donc pas la considérer comme démontrée.

*Le secrétaire,*

VERCHÈRE.

# REVUE DES SOCIÉTÉS SAVANTES

## THE NEW-YORK DERMATOLOGICAL SOCIETY

*236th Regular meeting, 25 september 1894.*

PRÉSIDENCE DU Dr H.-G. KLOTZ.

Le Dr G. E. ELLIOT présente **un cas de lupus érythémateux** chez un mulâtre de 31 ans. La maladie dure depuis plus de deux ans et consiste en quelques plaques disséminées sur la joue gauche, les oreilles, le sourcil droit, derrière l'oreille droite. Les plaques commencent sous la forme de petites élevures papuleuses qui, peu à peu, s'élargissaient excentriquement.

Le Dr ELLIOT présente **un cas de lupus vulgaris** développé chez un homme de 37 ans, et durant depuis quatorze ans, malgré toute sorte de médication. L'auteur le montre pour que l'on constate chez lui les excellents effets de l'huile de Cinnamone.

Le Dr E. B. BRONSON présente **un cas de sclérodermie généralisée** chez un homme de 40 ans, qu'il a en observation depuis six ans, et qu'il a amélioré en lui donnant des toniques, du fer, de la strychnine, de l'iodure de potassium, et par du massage.

Le Dr ELLIOT montre **un cas de pemphigus vulgaris** associé à une leucodermie extensive. Le malade est un Allemand de 44 ans, qui est atteint de son affection depuis un an : elle débuta par la face dorsale du pied et des orteils, et de là elle se généralisa rapidement. Elle consistait en bulles de diverses grosseurs qui se crevaient ou séchaient. Au début de l'éruption, les pieds étaient enflés et les ongles sont tombés ; puis, au bout de trois mois, il y a eu grande amélioration, mais les bulles ont continué à se montrer. Le malade est faible et anémique. Le tronc et les extrémités sont fort pigmentés : on a donné l'arsenic depuis le mois d'août 1894 ; depuis quinze jours, on ne lui a rien donné à prendre à l'intérieur.

Une assez longue discussion s'est engagée sur ce cas, en particulier sur la pathogénie de la pigmentation, et sur l'influence qu'a pu avoir sur sa production la médication arsenicale.

Le Dr KLOTZ montre **un cas atypique de lichen planus**, chez un homme de 50 ans, d'origine autrichienne, sans aucun antécédent de syphilis ou d'autres affections cutanées : en juillet dernier, il vit survenir sur le pénis et le scrotum, puis sur la face dorsale de la jambe et du pied, sur les plantes des pieds, une éruption fort prurigineuse, composée de plaques arrondies ou ovalaires, d'environ un pouce de diamètre, présentant au centre une pigmentation un peu sombre, et ayant un bord infiltré

plus ou moins nettement arrêté ; en certaines régions, il y avait des squames minces, blanches, adhérentes ; sur les pieds et les jambes, les plaques étaient plus irrégulières, indurées, bleuâtres, recouvertes de fines squames adhérentes, brunâtres.

Cette communication a été suivie d'une discussion assez vive, les uns faisant de cette éruption uee syphilide, les autres un lichen planus.

Le Dr Cutler présente **un cas de lupus érythémateux** chez un jeune homme âgé de 22 ans : la maladie siège au nez, elle subit, par moments, des poussées congestives ; par moments, au contraire, elle pâlit et ressemble à une plaque de séborrhée simple, sauf que les squames qui la recouvrent sont plus adhérentes.

Le Dr Robinson présente **un cas de lupus érythémateux** chez une femme âgée de 35 ans dont la figure est prise dans sa presque totalité. L'éruption a une coloration rouge foncé ; les plaques sont légèrement surélevées et donnent au toucher une sensation de dureté. Çà et là sont des plaques atrophiées anciennes. Sur chaque côté du visage existent de quinze à vingt croûtes de la grandeur d'une pièce de cinquante centimes avec une ulcération au-dessous. Sur le cou, se voient beaucoup de petites papules, d'un rouge sombre, isolées, bien limitées, superficielles, mais donnant au toucher une sensation de dureté. On fit d'abord le diagnostic de syphilis et on institua un traitement antisyphilitique, puis on pensa au lupus érythémateux.

Cette communication a été suivie d'une fort longue discussion ; plusieurs des membres présents ont pensé qu'il s'agissait d'une combinaison de lupus érythémateux et de syphilis.

Le Dr Robinson présente **un cas de lymphangioma circumscriptum** chez une jeune fille : la lésion siège au côté gauche du cou et date de la naissance ; une partie de la zone malade est occupée par une cicatrice consécutive au traitement suivi il y a quelques années. Le groupement des lésions, leur caractère vésiculeux, la teinte transparente de certaines d'entre elles, la teinte rougeâtre de certaines autres, tous ces symptômes justifient le diagnostic d'hémolymphangiome.

Le Dr Cutler présente **un cas de lupus vulgaire** pour lequel quelques-uns des membres présents font observer que certains des éléments éruptifs ressemblent au lupus vulgaire, certains autres au lupus érythémateux.

L. B.

---

## SOCIÉTÉ DES MÉDECINS DE VIENNE

*Séance du 8 mars 1895.*

### Syphilis des organes génitaux internes de la femme.

M. Neumann. — Ses observations se rapportent à 6,000 malades. En ce qui concerne les exanthèmes précoces de la muqueuse vaginale, on n'a pas constaté cliniquement, en dehors des plaques muqueuses, la pré-

sence d'exanthèmes proprement dits sur la muqueuse du vagin et sur le col utérin. Sur 800 affections syphilitiques primaires, 51 avaient leur siège sur la portion vaginale du col et 4 seulement dans le vagin. Le diagnostic chez les multipares n'est pas toujours facile à établir, bien qu'elles s'infectent très facilement. Outre que ces affections primaires sont une source fréquente et durable d'infection, elles déterminent encore des rétrécissements cicatriciels, des atrésies, des troubles de la menstruation.

La syphilis tardive (gommes, ulcération) des organes génitaux internes de la femme est démontrée par de nombreuses observations. Les gommes vaginales siègent très fréquemment à l'entrée et au tiers antérieur du vagin, rarement au tiers moyen et postérieur. On a observé dans quelques cas une affection gommeuse diffuse du vagin avec fistules recto-vaginales consécutives. Les récidives surviennent ici souvent *in situ*. On n'a constaté qu'un cas d'affection syphilitique du corps de l'utérus, cependant la métrite et l'endométrite sont une cause fréquente d'avortement et d'accouchement prématuré et joueraient dans la stérilité un rôle important.

Leur rapport étiologique avec la syphilis est parfois difficile à prouver. La statistique montre l'influence fâcheuse de la syphilis sur les enfants. La mort du fœtus, à la suite de la syphilis, a des causes nombreuses et différentes et on n'en est plus à cet égard à l'hypothèse de l'infection ovulaire et spermatique admise presque exclusivement jusqu'à ce jour et d'ailleurs très insuffisante. Les lésions syphilitiques de l'endo et du myométrium, du placenta ont, dans bon nombre de cas, permis d'expliquer la mort du fœtus. Dans l'échange de sang qui se fait entre le fœtus syphilitique (provenant du père) et la mère, la matrice ne peut pas rester indemne de syphilis. On sait en outre que la syphilis se localise surtout dans des régions où des irritations répétées se produisent ; ceci est vrai aussi pour l'utérus, et c'est là un point de repère pour les avortements habituels, dans lesquels les maladies locales de l'utérus jouent certainement un rôle important. Il n'est pourtant pas rare de voir des enfants à terme, mort-nés ou qui meurent bientôt après la naissance sans présenter de syphilis dont les parents n'offrent aucun symptôme spécifique et où le placenta et l'utérus ne fournissent pas non plus de points de repère, tandis que d'autre part des parents atteints de syphilis tertiaire caractérisée engendrent des enfants sains. Jusqu'à quel point peut agir ici une diminution des corpuscules rouges de sang et de l'hémoglobine ou même des toxines, on ne saurait le dire actuellement, surtout pour ces dernières. On ne peut sans doute pas nier qu'une oligémie prononcée ou une anémie pernicieuse n'exerce une action funeste sur la vie du fœtus.

### Maladie de Raynaud.

M. Narath présente une femme de 44 ans, atteinte de gangrène symétrique typique des extrémités. Les deux pieds et les deux mains sont cyanosés et froids ; la peau est saine et en desquamation, les extrémités cylindriformes des doigts sont raccourcies d'une manière symétrique par des processus gangréneux ; les ongles présentent des difformités variables, mais cependant toujours symétriques ; tous les réflexes sont augmentés.

M. Schlesinger a observé à la cinique de v. Schrötter cinq cas (quatre

hommes et une femme) atteints de maladie de Raynaud. L'orateur croit que sous ce nom on comprend une série d'affections ; il s'agit dans certains cas d'une maladie idiopathique qui a pour point de départ une lésion fonctionnelle ou anatomique de l'innervation vasculaire.

Dans les cas où la maladie apparait comme symptôme, on trouve aussi cliniquement des points d'appui pour la maladie fondamentale. La forme idiopathique de la maladie de Raynaud se distingue de la forme symptomatique par la présence de très petits foyers gangreneux et l'apparition fréquente de panaris.

M. Drasche a observé un cas de maladie de Raynaud après l'influenza. Il existe d'autres faits semblables dans la science. On pourrait admettre pour ces cas une origine toxique. A. Doyon.

*Séance du 15 mars 1895* (1).

**Communication préliminaire sur la guérison des maladies eczémateuses de la peau par une nouvelle préparation de myrtilles.**

M. Winternitz a déjà, il y a quatre ans, signalé l'action curative d'une décoction d'airelles — fruit du myrtille.

Sa découverte de l'influence curative de ce remède dans la leucoplasie de la langue et de la muqueuse buccale, des rhagades douloureuses de la langue, du catarrhe intestinal, de certaines blennorrhagies chroniques, a été confirmée à plusieurs reprises. Cette méthode de traitement ne s'est pas généralisée parce que cette décoction s'altérait très rapidement.

L'orateur a réussi depuis à obtenir une préparation stable qui a permis d'étendre l'emploi de ce remède.

On fait cuire pendant très longtemps des airelles, cinq à sept heures, on filtre pour enlever les grains du fruit et on ajoute une petite quantité d'extrait de myrrhe. On obtient ainsi un produit sirupeux semblable à du goudron qui colore en brun noir très intense les tissus épithélial et épidermique. On peut conserver cette préparation pendant plusieurs mois sans qu'elle se décompose ou s'altère ou sans qu'elle présente de moisissure ou autres champignons.

L'auteur a constaté que, dans les eczémas aigus et chroniques, simples, mycosiques et séborréiques, le badigeonnage de la peau avec cette préparation détermine une guérison rapide. Dans des cas graves d'eczéma de la face traités sans succès pendant des mois et qui récidivaient toujours, l'auteur a pu observer que, dans l'espace de vingt-quatre à quarante-huit heures, la peau malade devenait tout à fait normale. Ces résultats remarquables et inespérés l'ont engagé à demander au chef de la section de dermatologie de la policlinique générale d'expérimenter ce mode de traitement. On a traité ainsi les formes les plus variées d'eczéma et on a obtenu sans exception des améliorations et des guérisons rapides.

Ce remède a donné en outre des résultats satisfaisants dans les brûlures

(1) *Wien. klin. Wochensch.*, 1895, p. 222.

du premier et du deuxième degré, dans les ulcères simples et spécifiques de la peau et des muqueuses, dans la blennorrhagie aiguë et chronique.

A. Doyon.

## CLUB MÉDICAL DE VIENNE

*Séance du 20 février 1895.*

### Synovite syphilitique aiguë.

M. J. Weiss présente un malade atteint depuis quelques jours de douleurs assez aiguës dans les deux genoux et dans le coude gauche. Les deux genoux étaient très tuméfiés, mais sans rougeur de la peau. Sur la face médiane du coude, à 3 centim. au-dessous de l'olécrâne, on constatait, au moment de l'entrée du malade, un infiltrat dur. Tandis que le gonflement articulaire des genoux a disparu, l'infiltrat a persisté et a certainement son siège dans le muscle. Ce malade a eu la syphilis en 1883 avec symptômes consécutifs, ensuite il a été bien portant jusqu'à il y a trois ans. A cette époque, ulcères du pied au niveau de la malléole, qui se sont ouverts deux fois et ne se sont cicatricés définitivement qu'après un traitement spécifique local énergique. Dans le courant de novembre de l'année dernière, il survint deux infiltrats gommeux, l'un au milieu du front, l'autre au-dessus de l'arcade sourcilière droite. Dans le courant de janvier de cette année le malade a quitté l'hôpital complètement guéri. L'affection actuelle remonte à la fin de janvier. La tuméfaction des deux genoux est survenue d'une manière aiguë, en même temps qu'une gomme musculaire; cette tuméfaction disparut sous l'influence d'un traitement antisyphilitique. On doit donc la regarder comme une synovite syphilitique aiguë. Des arthritides chroniques surviennent parfois dans la période tertiaire de la syphilis, elles déterminent l'épaississement et la rétraction cicatricielle de la capsule, finalement aussi l'ankylose. Les arthrites aiguës sont très rares à cette période de la syphilis.

A. Doyon.

## SOCIÉTÉ VIENNOISE DE DERMATHOLOGIE (1)

*Séance du 13 février 1895.*

### Érythème exsudatif.

M. Nobl présente un homme de 53 ans atteint d'une forme assez grave d'érythème exsudatif avec éruptions sur les faces externes des membres supérieurs, sur le visage, la nuque et une efflorescence sur la conjonctive du côté gauche. Ce malade dans l'espace de six mois a eu trois poussées d'érythème et chaque fois la conjonctive a été envahie; chaque accès était accompagné de frissons et de bronchite grave.

(1) *Wien. mediz. Presse*, 1895, p. 347.

### Favus.

M. Neumann présente entre autres malades un jeune homme de 17 ans, atteint de favus du cuir chevelu; onychomycose favique du quatrième doigt du côté droit.

M. Kaposi fait remarquer à propos de ce cas que la plupart des malades de Vienne affectés de favus sont originaires de la Galicie. Il est frappant que dans ces dernières années le nombre en augmente de plus en plus et concerne assez souvent des personnes qui résident à Vienne depuis un certain temps. Il ne serait donc pas impossible que dans ces conditions un foyer favique ne s'établisse à Vienne même.

### Papillomes de la peau.

M. Mracek présente deux cas de tuberculose chronique de la peau et un cas de papillomes volumineux du membre inférieur gauche. Dans ce dernier cas l'examen histologique a montré la présence de tubercules avec cellules géantes typiques.

M. Neumann croit que ce dernier cas correspond à ce qu'on a désigné jusqu'à présent sous le nom de lupus hypertrophique papillaire.

M. Hebra regarde cette affection comme un tyloma.

M. Menahem Hodara présente des *cheveux trichorrhexiques de femmes de Constantinople et des bactéries qu'il a trouvées.*

### Lèpre et syringomyélie.

M. H. — Schlesinger. Actuellement en Allemagne on regarde la maladie de Morvan comme rentrant dans la syringomyélie. Selon les auteurs français (1), cette affection ferait partie de la lèpre. L'orateur a observé cliniquement un grand nombre de cas, tant à Vienne que dans un voyage d'étude en Norvège. Les ressemblances entre les lésions de la lèpre et celles de la syringomyélie sont en réalité très frappantes. Cependant, dans la plupart des cas, Schlesinger croit qu'on peut les différencier cliniquement.

Le diagnostic différentiel doit, d'après lui, s'appuyer surtout sur les lésions de la peau. Dans la lèpre, les altérations lépreuses caractéristiques de la peau surviennent toujours en un point quelconque; elles naissent certainement quand on attend une nouvelle poussée d'efflorescences lépreuses.

Le pemphigus des lépreux n'est pas un symptôme tranché, car des efflorescences tout à fait semblables peuvent survenir aussi dans la syringomyélie; mais la guérison peut avoir une importance décisive. Dans la syringomyélie, en effet, la bulle envahit la couche supérieure de la peau et laisse une cicatrice blanche, analgésique. Pour la syringomyélie, ce qu'il y a de caractérisque c'est la perte du sens de la douleur et de la température avec une modification moindre des autres fonctions de la sensibilité. On peut rencontrer des troubles analogues dans la lèpre, toutefois

(1) Lisez : Selon quelques auteurs français. — A. D.

ils sont toujours répartis sur de plus petites portions de la peau. La constatation des bacilles lépreux dans le sérum d'une phlyctène de vésicatoire est naturellement typique dans la lèpre. Jusqu'à présent on n'a pas confirmé l'opinion de quelques auteurs portugais que la lèpre peut conduire à la syringomyélie. On n'a pas jusqu'à présent trouvé de bacilles lépreux dans la moelle. Les symptômes oculo-papillaires se produisent assez souvent dans la syringomyélie. En général, il n'y a pas dans la lèpre de phénomènes spasmodiques des membres inférieurs, ils sont fréquents dans la syringomyélie. Les bulles et les symptômes rectaux font plutôt partie de la syringomyélie, principalement à la fin de la vie.

Des troubles dans la sphère des nerfs bulbaires ne présentent pas de caractères réguliers dans la lèpre, tandis qu'une paralysie semi-latérale des nerfs bulbaires indique une syringomyélie. Enfin pour la lèpre il faudrait tenir compte de la chute prématurée des cils et de la sensibilité à la pression des troncs nerveux, ce qui dans la syringomyélie arrive très rarement, dans la lèpre souvent.

Dans les deux maladies il existe toute une série d'autres symptômes qui leur sont communs ; particulièrement l'apparition de panaris, du complexus symptomatique de Raynaud, du mal perforant typique et d'atrophies musculaires. A. Doyon.

---

*Séance du 27 mars 1895* (1).

M. Kaposi présente : 1° une malade atteinte de **tumeurs molles** au toucher qui font l'impression d'un mycosis fongoïde au début, sans qu'il soit actuellement possible de faire un diagnostic précis ; 2° un homme de 57 ans, avec des tumeurs colossales de mycosis fongoïde, lequel présente encore de grandes surfaces eczémateuses ; 3° un cas dans lequel il s'agit vraisemblablement de poussées aiguës d'herpès tonsurant sur une base psoriasique ; 4° un cas de psoriasis avec localisation sur les surfaces de flexion du membre inférieur ; 5° un malade avec une tumeur particulière de l'aile droite du nez ; le diagnostic reste incertain entre un néoplasme et la tuberculose.

M. Neumann présente : 1° un malade avec **sclérose et exanthème maculo-papuleux** chez lequel, trois mois environ après l'infection, il est survenu subitement sans autre cause appréciable une paralysie de l'abducteur du côté droit. Il n'y a pas d'autres symptômes du système nerveux central ; 2° un homme de 30 ans, qui a contracté la syphilis il y a 5 ans et présente actuellement des efflorescences papuleuses sur le gland et le scrotum. A l'occasion de ce cas, l'orateur rappelle qu'on trouve accidentellement sur les petites lèvres, des infiltrats bruns, de la dimension d'environ une lentille, que l'on observe surtout quatre à cinq ans encore après l'infection et qui se distinguent histologiquement en ce qu'ils sont

(1) *W. mediz. Presse*, 1895, p. 624.

recouverts d'une couche épidermique épaisse, et par conséquent sont difficilement contagieux ; 3° le malade que l'orateur a présenté dans la dernière séance avec un eczéma hypertrophique chronique des jambes, mais dont le diagnostic était douteux, on pouvait croire qu'il s'agissait d'un psoriasis ou d'un lichen. L'usage des pilules asiatiques et des frictions avec le savon mou ont confirmé le diagnostic d'eczéma.

M. Lang, à propos des infiltrats signalés par M. Neumann, fait remarquer qu'ils correspondent à ce qu'il a décrit jadis sous le nom de papules organisées. Il croit qu'en général elles ne changent pas et qu'elles ne sont pas contagieuses.

M. Mracek pense que ces papules organisées ne sont pas infectieuses, tant que la couche cornée épaisse les recouvre, mais si elle est macérée, leur contagiosité ne saurait être mise en doute.

M. Lang avoue qu'il ne possède pas de points de repère scientifique à cet égard permettant de contester d'une manière positive l'infectiosité des papules organisées.

M. Ehrmann croit, d'après des préparations qu'il a faites de papules organisées, que ces papules non seulement ne sont pas contagieuses, mais qu'elles ne peuvent pas l'être.

M. Nobl présente **un cas d'orchite épidémique** intéressant en ce que la parotide n'a pas été le siège primaire de la maladie, mais la glande sous-maxillaire.

A. Doyon.

## RÉUNION DES MÉDECINS ALLEMANDS DE PRAGUE (1)

*Séances du 25 janvier et du 1er février 1895.*

### Syphilis congénitale.

M. Chiari présente les préparations d'un cas de syphilis congénitale chez un fœtus de 7 mois, dont la mère n'a offert aucun symptôme de syphilis. Presque tous les organes internes étaient le siège d'altérations syphilitiques étendues et on les observait particulièrement nombreuses sous forme de gommes calcifiées dans les reins, le myocarde, le foie et les poumons ; presque tout le cerveau était transformé en une masse gélatiniforme provoquée par le processus syphilitique.

La peau était recouverte de bulles de pemphigus. La partie fœtale du placenta était aussi traversée de gommes en partie calcifiées.

A. Doyon.

## SOCIÉTÉ DE DERMATOLOGIE ET DE VÉNÉRÉOLOGIE DE MOSCOU

*Séance du 30 septembre (12 octobre) 1894.*

### Traitement de l'acné de la face par le massage.

M. Pospeloff. — Quelle que soit la cause de l'acné de la face et quelque

(1) *Wiener mediz. Presse,* 1895, p. 349.

soit son traitement causal, celui-ci ne peut jamais à lui seul restituer à la peau sa tonicité normale ; par contre, le massage que M. le professeur Pospeloff emploie depuis plusieurs années déjà et qu'il a préconisé dans son *Traité des maladies de la peau*, lui a toujours donné de très bons résultats. Mais pour qu'il réussisse, ce massage doit être fait daus la direction des fibres musculaires du chorion et dans celle des glandes sébacées, de façon à exprimer le contenu de ces glandes en le chassant du corps vers le conduit excréteur ; pour que le malade (qui fait le massage lui-même) puisse le faire convenablement, l'auteur a fait un schéma indiquant ces directions suivant chaque région de la face.

Le massage est fait le soir, une heure avant le coucher ; la malade, avant de se masser, doit chauffer ses mains dans de l'eau à 36 ou 37° pour réchauffer ensuite la peau de la face ; de cette façon, les conduits excréteurs des glandes se ramollissent et leur contenu est plus facilement expulsé. Une fois chauffées et ensuite essuyées, les mains sont enduites d'un corps gras (l'auteur conseille une pommade à l'acide borique, la glycérine, l'huile d'amandes et à une lessive ; grâce à cela, on peut ensuite laver la figure avec de l'eau sans savon) et les frictions exécutées pendant 15 à 20 minutes, assez énergiquement, en suivant la direction indiquée par les flèches du schéma. On peut laver ensuite la face, mais il vaut mieux, au lieu de cela, la saupoudrer et ne laver que le matin, puis essuyer doucement, sans frotter.

Une heure après l'avoir lavée on fait de nouveau un massage, cette fois avec un tampon d'ouate tassée ou couverte de peau de Suède, pendant 10 minutes seulement, et moins énergiquement que le soir, mais toujours dans la même direction, puis on saupoudre. Ces frictions du matin et du soir doivent être exécutées chaque jour durant plusieurs mois si l'on veut rendre à la peau sa tonicité, sa fermeté normale ; mais contre l'acné tubéreuse, il est impuissant.

En terminant, l'auteur attire l'attention sur ce fait que le massage peut être conseillé comme moyen cosmétique aux personnes qui cherchent à maintenir le plus longtemps possible la fraîcheur du visage. Il a constaté chez les malades qui y recouraient, non seulement qu'il y avait retour de la tonicité normale de la peau, mais que la figure devenait, sous l'influence du massage, et probablement grâce au massage des muscles profonds de la face (qu'on fait en massant le chorion), plus fraîche, plus expressive et plus animée ; les plis de la peau devenait moins accusés. Ce moyen a devant les cosmétiques chimiques l'avantage de ne pas altérer la peau.

S. Broïdo.

## SOCIÉTÉ DE NEUROLOGIE ET DE PSYCHIATRIE DE MOSCOU

*Séance du 18 novembre 1894.*

### Un cas de myxœdème avec quelques particularités.

N. Schataloff présente une malade de 44 ans, sage-femme, chez laquelle s'est montré pour la première fois, en 1880, un œdème douloureux des

mains (par suite d'emploi de sublimé pour les aseptiser) ; il ne dura qu'une quinzaine. En 1891, apparurent des douleurs et un gonflement de tous les membres, puis bientôt une monoplégie brachiale gauche et une très légère parésie de la jambe droite ; ces phénomènes disparurent au bout de quelques temps. La paralysie du bras droit qui se développa ensuite, ne dura qu'une huitaine de jours.

En 1893, la malade entre à l'hôpital pour des douleurs violentes et une tuméfaction des doigts, des poignets, des orteils, des pieds et des jambes. L'affection résistant à toute médication interne et externe, on essaya la médication par la thyroïdine qui amena rapidement une amélioration très nette. On examina alors plus minutieusement la malade et on trouva que ses lèvres étaient épaisses, la peau sèche, les ongles secs et cassants ; on ne perçoit pas de glande thyroïde ; la malade est apathique, il y a un peu de paresse intellectuelle et de perte de mémoire.

Sous l'influence de la thyroïdine qu'on continua à administrer, tous les troubles disparurent et la malade put reprendre sa profession. M. Schataloff insiste surtout sur le début fruste de ce myxœdème, et dit qu'il est probable que, dans ses formes atténuées ou anormales, le myxœdème peut passer inaperçu en simulant d'autres affections ou même l'obésité.

**Amaurose double répétée avec hémianopsie supéro-interne.**

Chez le malade de Th. Jevetzki, âgé de 19 ans, se développa, il y a trois semaines, brusquement une amaurose double complète sans qu'elle fût accompagnée de troubles cérébraux quelconques, si ce n'est de céphalées, qui l'ont précédée de huit jours. Cet accès est déjà le deuxième ; le premier eut lieu il y a deux ans et l'amaurose dura alors trois semaines. Le malade a eu, il y a cinq ou six ans, un chancre induré extra-génital.

A l'examen, on trouve que les pupilles sont moyennement dilatées et ne réagissent pas à la lumière ; le fond de l'œil n'est pas atteint ; il y a du nystagmus. L'hémianopsie supéro-externe qui existe maintenant, s'était montrée, d'après le malade, pendant la première attaque aussi, mais a disparu au bout d'un mois.

Les frictions mercurielles et l'iodure ont rapidement rétabli la vision et fait disparaître tous les troubles, mais l'hémianopsie persista.

L'auteur croit que l'amaurose était due à une destruction partielle du chiasma par une petite gomme très limitée de la selle turcique. Le diagnostic de la nature syphilitique de la lésion était d'abord porté, à cause de l'instabilité des troubles oculaires, puis corroboré par l'existence de cicatrices cutanées caractéristiques, d'adénites et d'orchite syphilitique.

S. Broïdo.

## SOCIÉTÉ RUSSE DE SYPHILIGRAPHIE ET DE DERMATOLOGIE DE SAINT-PÉTERSBOURG

*Séance du 28 janvier 1895.*

M. A. Serdinkoff communique les résultats très favorables qu'a donnés le traitement par injections mercurielles chez le malade présenté à la séance

du 17 décembre et dont le diagnostic était très incertain : les petits tubercules ont déjà disparu, les plus grands ont beaucoup diminué ; il s'agissait donc certainement d'une manifestation cutanée de la syphilis.

M. Tschistiakoff présente une malade ayant un chancre induré de la muqueuse buccale (pris par coït anormal).

**Quelques cas de chancre induré extra-génital.**

Dans les cas observés par M. Tschistiakoff, il s'agissait de :

1° Chancre d'un doigt chez un médecin ; ce chancre a été longtemps pris pour un tubercule anatomique ;

2° Chancre du doigt chez une sage-femme ;

3° et 4° Des lèvres ;

5° De la muqueuse buccale ;

6° Du menton à la suite d'une coupure par le rasoir chez le coiffeur. Ces cas de chancre induré apparaissant à la suite d'une coupure de rasoir ; enfin l'absence de toute surveillance sanitaire sur le personnel des établissements de coiffeurs (ainsi M. Serdinkoff soigne un garçon coiffeur, syphilitique avéré, qui continue cependant son service) amènent la Société à rapporter ces cas au médecin inspecteur et au préfet de la Ville et à demander que des mesures sanitaires soient prises pour sauvegarder la santé publique.

**Morbidité des prostituées à la foire de Nijni-Novgorod, d'après la statistique de l'hôpital de la foire.**

Dans son rapport, A. Wedenski décrit cet établissement et son fonctionnement. Cet hôpital, spécialement destiné pour les prostituées qui arrivent à Nijni au moment de la foire, est ouvert du 15-27 juillet au 8-20 octobre. Au commencement on examinait les prostituées dans les hôtels et les maisons de tolérance ; mais cet examen était toujours insuffisant. Grace aux instances de Mme le docteur Iéltzina, on le fait maintenant dans un endroit spécial où doivent venir toutes les prostituées. D'après la statistique, il y eut, en 1890, parmi les prostituées, 38 syphilitiques (3,47 p. 100) ; en 1891, 58 (5,76 p. 100) ; en 1892, 117 (12,12 p. 100) ; en 1893, 149 (13,43 p. 100) ; en 1894, 79 (9,96 p. 100). Chez presque toutes il s'agissait de période secondaire, 37 seulement avaient le chancre, dont 17 l'avaient déjà au moment de l'arrivée et 20 l'ont pris à Nijni.

Pendant la même période de 1890-1894, il n'y eut que 2-5,8 p. 100 de chancre mou.

Le nombre de malades atteintes de blennorrhagie aiguë était de 7,25-9,84 p. 100.

Comme il y aura en 1896, au moment de la foire, une exposition russe à Nijni, et étant donné qu'on a l'intention de construire un nouvel hôpital pour les prostituées, le rapporteur demande : 1° qu'on y augmente le nombre de lits de 70 à 100, car jusqu'ici l'hôpital était toujours bondé ; et que cet hôpital soit dirigé par un syphiligraphe ; 2° que la surveillance médico-sanitaire y soit régularisée et rigoureusement exécutée, et 3° que toutes les prostituées sans exception soient examinées dans les locaux spécialement destinés à cela.

### Bégaiement syphilique.

J. Maïeff montre le malade déjà présenté à la séance du 26 novembre et qui était atteint de bégaiement probablement d'origine syphilitique. Sous l'influence du traitement mixte, le trouble de la parole a presque complètement disparu ; cette amélioration s'est montrée dès que la respiration est devenue plus facile. Il est donc à supposer que le bégaiement était dû à un spasme expiratoire, en rapport probablement avec le siège de la lésion dans le système nerveux central. S. Broïdo.

---

## SOCIÉTÉ MÉDICALE DE SAINT-PÉTERSBOURG

*Séance du 21 mars 1895.*

### Étiologie et traitement de la maladie bronzée.

Le malade observé par M. Schiperovitsch présente quelques particularités intéressantes :

Il s'agit d'un homme de 64 ans, éthylique, ayant eu un chancre infectant, il y a vingt ans. Depuis quelque temps, il avait des nausées et vomissements, de l'anorexie, des douleurs au creux épigastrique, puis une diarrhée rebelle, une faiblesse augmentant de jour en jour, de la dépression psychique, des douleurs violentes dans les membres. Huit jours avant l'entrée à l'hôpital, le malade constata que ses téguments sont devenus presque noirs.

A l'examen, on constate une coloration bronzée très foncée de tout le corps, sauf les plantes des pieds et les paumes des mains ; mais au dos, il y a çà et là des îlots de coloration normale. Les muqueuses bucco-pharyngée et du nez présentent des taches de coloration jaune bronzé. Le malade est assez amaigri, abattu et excessivement prostré. Le ventre est douloureux à la pression. Il s'exhale du corps du malade une odeur particulière presque cadavérique. Diarrhée très fréquente, céphalée, anorexie. L'urine contient de l'indican, est peu abondante. Foie un peu hypertrophié. Sous l'influence du traitement par l'iodure de potassium, la coloration bronzée diminua au bout de quinze jours et la mauvaise odeur disparut (contre la diarrhée fut administré l'opium et le bismuth). Cette diminution de la pigmentation alla progressivement et s'accompagna d'une amélioration très marquée de l'état général et des forces. Bientôt la face et les membres supérieurs sont devenus de coloration presque normale, les taches jaunes de la bouche ont disparu, et au bout de deux mois les téguments reprirent leur coloration normale et tous les troubles disparurent définitivement. Le malade a pris en tout 130 gr. de Ki.

M. Schiperovitsch se demande, à cause de la terminaison favorable qui n'a pas été jusqu'ici signalée dans la maladie d'Addison, si le syndrome addisonien n'a pas été provoqué ici par la syphilis, et conseille d'essayer toujours dans les cas suspects le traitement spécifique. S. Broïdo.

# REVUE DES PUBLICATIONS PÉRIODIQUES

## REVUE DE DERMATOLOGIE

**Actinomycose.** — E. B. Mallory. A case of actinomycosis. (*Boston medical and surgical Journal*, 28 mars, 1895.)

Le malade dont il s'agit était originaire du Danemark; à Boston depuis quelques mois. Il fit deux séjours à l'hôpital et fut pris chaque fois pour un tuberculeux. Il présentait les signes physiques d'une tuberculose pulmonaire avancée, un abcès costal qui fut ouvert et curetté et des abcès de l'avant-bras gauche. Entré dans un état de cachexie profonde, il mourut peu de jours après sa deuxième entrée à l'hôpital.

A l'autopsie, le diagnostic de tuberculose parut confirmé; on trouva de la tuberculose pulmonaire, de la broncho-pneumonie avec abcès pulmonaires et pneumonie interstitielle; de la périhépatite et des abcès du foie, enfin un abcès du cerveau.

Les cultures des abcès du foie et du poumon donnèrent des colonies de coli-bacille. L'abcès du cerveau et un abcès trouvé sous le deltoïde donnèrent des colonies de staphylocoque doré. La culture d'un abcès du rein resta stérile.

Fort heureusement, un nombre considérable de fragments du rein, du foie, des poumons, du cerveau, des abcès périphériques, etc., furent conservés pour l'examen microscopique.

L'examen microscopique pratiqué peu après montra que toutes ces lésions étaient actinomycosiques. Cette observation très intéressante est accompagnée de dessins microscopiques qui ne peuvent laisser aucun doute sur le diagnostic. R. Sabouraud.

— Howard A. Sothrop. Two cases of actinomycosis hominis, with remarks from a clinical stand point. (*Boston medic. and surg. Journ.*, 28 mars 1895.)

*Cas I.* — Le premier cas a trait à un homme de 30 ans, agriculteur, ayant toujours joui d'une parfaite santé antérieure et chez qui survint sans cause appréciable un gros abcès près du sein droit. L'abcès s'ouvrit spontanément par plusieurs points. L'écoulement purulent très abondant demeura persistant et s'accompagna bientôt de symptômes généraux : frissons, fièvre.

Quand le malade entra à l'hôpital, il était déjà très émacié et cachectique. Il présentait une rétraction et une diminution très remarquable de l'ampliation thoracique du côté malade.

Les signes stéthoscopiques du même côté semblaient indiquer une infiltration du poumon et même la présence d'une caverne. Aussi, bien que

l'examen bactériologique de l'expectoration fût demeuré négatif, on conclut à une tuberculose pulmonaire, compliquée d'empyème.

Quinze jours plus tard, le malade mourut. La dissection de l'abcès intercostal montra, au milieu d'un pus épais et crémeux, les grains jaunes caractéristiques du pus actinomycosique et cette hypothèse fut aussitôt confirmée par l'examen microscopique. Il y avait de la broncho-pneumonie mais pas de tuberculose. L'abcès intercostal s'étendait jusqu'au médiastin, les cartilages intercostaux étaient érodés. Le foie et le diaphragme étaient soudés par de vieilles adhérences. On trouva aussi un abcès métastatique du rein, gros comme un pois et contenant aussi des grains d'actinomyces. Rien à la muqueuse buccale. Pas de dents cariées.

Les coupes de tous les tissus du pourtour des abcès se montrèrent criblées par le parasite avec toutes les formes caractéristiques de son développement.

*Cas II.* — Une jeune fille de 19 ans, employée dans un pénitencier, sans antécédents familiaux ou personnels, avait été prise depuis deux ans, au cours d'une période menstruelle, d'une douleur vive localisée au bassin, douleur mal définie et s'irradiant dans tout l'abdomen. Peu après était apparu, du côté gauche au-dessus du ligament de Poupart, une tumeur tendue qui devint fluctuante, qui fut ouverte et donna lieu à une abondante évacuation purulente. L'orifice resta fistuleux. Tous ces phénomènes s'étaient accompagnés d'une fièvre violente obligeant la malade à garder le lit. Urines troubles et mictions douloureuses.

Durant la dernière année, la cachexie et l'émaciation progressèrent, les règles furent irrégulières, et la malade dut encore garder le lit quatre mois avant d'entrer à l'hôpital.

A son entrée, cachexie très avancée, diarrhée profuse mais sans mucus et sans pus dans les selles, mictions fréquentes et ténesme très douloureux.

Pas de symptômes thoraciques.

Dans le pus, les grains actinomycosiques furent remarqués et firent poser le diagnostic.

La tumeur abdominale sous-jacente à la fistule atteignait le volume d'une noix de coco. La peau était fixée à la tumeur, rouge, indurée et œdématiée. Le toucher montra tous les organes génitaux internes fixés les uns aux autres et confondus en une même tumeur. L'urine était celle des cystites chroniques et au microscope montrait des colonies d'actinomyces.

La malade mourut deux jours après son entrée.

A l'autopsie, on trouva les anses intestinales, l'utérus et les annexes du côté malade réunis par des adhérences fibreuses et fibrineuses.

Dans cette tumeur, de nombreux petits abcès réunis par des fistules tortueuses, ouvertes les unes à la paroi abdominale, les autres dans la vessie, près de l'orifice de l'uretère récemment oblitéré. Il s'en était suivi une pyonéphrose à gauche. Il y avait pyélonéphrite des deux côtés. Le foie et les reins étaient amyloïdes. On retrouva sur l'S iliaque une cicatrice pigmentée et indurée qui semblait indiquer le point d'origine de l'infection.

Rien à la bouche, ni aux dents.

Le diagnostic d'actinomycose fut vérifié par les examens microscopique et la culture.

Ces deux intéressantes observations sont suivies d'une revue générale sur l'actinomycose. Son histoire y est brièvement rappelée ; son diagnostic, son pronostic et son traitement, sont traités avec plus de détails.

Enfin l'auteur a joint à son étude une bibliographie d'ailleurs incomplète de la question. R. Sabouraud.

— S. J. Mixter. Actinomycosis of the abdominal wall. (*Boston medic. and surg. Journ.*, 28 mars 1895.)

C'est l'histoire extrêmement remarquable d'un homme de 60 à 70 ans, venu à l'hôpital pour une petite tumeur péri-ombilicale fort douleureuse, prise par le chirurgien pour une tumeur maligne de la paroi abdominale ou de l'ouraque et traitée comme telle chirurgicalement.

La dissection de la tumeur montra son adhérence à une anse intestinale. Elle fut largement enlevée. L'opération réussit et le malade guérit très bien.

L'examen de la tumeur prouva sa nature actinomycosique, et son début par la muqueuse intestinale autour de deux grosses arêtes de poisson fichées dans la muqueuse et encore demeurées en place.

R. Sabouraud.

**Chéloïde.** — J. Block. A case of keloid from an unusual cause. (*Journ. of cutaneous and genito-urinary diseases*, mars 1895, n° 3, p. 107.)

La malade, sujet de cette observation, est âgée de 14 ans. Elle a eu le malheur singulier d'être déjà deux fois frappée de la foudre.

Une première fois, à 10 ans, habitant une ferme au Texas, elle fut frappée alors qu'elle tenait dans la main une cuiller. Elle ne garda de cet accident qu'une stupeur passagère et une paralysie transitoire du bras.

Quatre ans plus tard, au milieu d'une partie de plaisir, la jeune fille étant en voiture, un terrible orage survint et un éclair qui étourdit plusieurs voyageurs et tua le chien du conducteur. La jeune fille resta plusieurs jours sans connaissance. Elle avait eu ses vêtements quelque peu brûlés sur elle ; elle se remit cependant sans accident nerveux d'aucune sorte. Mais quelques mois après, toutes les régions de la peau très légèrement brûlées, et qui avaient guéri sans cicatrices, se couvrirent de chéloïdes qui sont devenues considérables.

Une chaîne d'or que la malade portait au cou a marqué son empreinte par une chéloïde circulaire. De même, les brûlures de la région interscapulaire et fessière, qui sont maintenant couvertes de nodules et de tumeurs chéloïdiennes. De plus, ces régions sont le siège de prurit et de brûlures incessantes.

Si l'on ne peut dire tout à fait que ce soient là des chéloïdes spontanées, on ne peut dire non plus qu'elles soient cicatricielles, puisqu'elles sont survenues sans cicatrice. Deux photographies accompagnent cette curieuse observation et complètent la description des lésions actuelles.

R. Sabouraud.

**Coloration des microparasites de la peau.** — C. Bœck. Neues Verfahren bei der Färbung der Mikroparasiten auf der Oberfläche der Körpers. (*Monatshefte f. prakt. Dermatologie*, 1894, t. XVIII, p. 467.)

Pour examiner les plaques de la peau au point de vue des micro-organismes, le procédé le plus simple est de badigeonner à fond avec un liquide colorant, par exemple, la solution de Sahli (1), en ayant soin d'essuyer la couleur en excès avec de l'ouate ; on étudie ensuite au microscope, dans de la glycérine et de l'eau (1 p. 3), une squame enlevée de la tache. Mais si l'on additionne l'eau glycérinée de quelques grains de résorcine, on peut conserver les préparations quelques jours et les spores de Malassez plus longtemps encore. A. Doyon.

**Œdème.** — G. Gevaert. Un cas d'œdème angioneurotique chez un enfant de 3 ans. (*Revue mensuelle des maladies de l'enfance*, juillet 1894, p. 369.)

Fillette de 3 ans, présentant tous les quinze jours environ, à son lever, une tumeur du volume d'un poing d'enfant sur la région gauche du cou ; la tumeur, dure, empâtée, non fluctuante, indolente, mate à la percussion, irréductible, ne s'accompagne d'aucune coloration spéciale, n'est pas le siège de démangeaisons, et disparaît graduellement dans l'espace de deux à trois heures. Jamais d'éruption cutanée concomitante. Au cours d'une coqueluche, la tumeur reparut tous les matins pour disparaître comme d'habitude en quelques heures. Enfant de tempérament très nerveux, père neurasthénique.

L'auteur rapproche cette affection de l'urticaire, au point de vue étiologique, en faisant remarquer qu'elle ne s'accompagne pas de prurit.

Georges Thibierge.

**Onychomycoses.** — Traitement de l'onychomycose par la pommade au pyrogallol. (*Journal de médecine de Bordeaux*, 28 décembre 1894, p. 569.)

Le traitement des onychomycoses est particulièrement laborieux ; en raison du siège du parasite, il doit, pour être efficace, atteindre celui-ci jusqu'au niveau de la matrice, au milieu des couches cornées de nouvelle formation, à 3 ou 4 millim. en arrière du repli sous-unguéal. Le raclage, suivi de pansement au sublimé, est très douloureux ; l'arrachement complet sous le chloroforme ne suffit pas constamment à amener la guérison, l'ongle pouvant repousser malade.

Dubreuilh a traité avec succès cinq ongles chez trois malades par le procédé de Pellizzari qui est destiné à provoquer une inflammation suppu-

(1) Voici la composition de la solution de Sahli : Solution aqueuse de borax à 5 p. 100 16 parties, solution aqueuse concentrée de bleu de méthyle 20 parties, eau 24 parties.

rative de toute la sertissure de l'ongle et l'élimination de celui-ci dans sa totalité. Ce procédé consiste dans l'application deux fois par jour, sur tout le pourtour de l'ongle, d'une pommade composée de parties égales de pyrogallol et d'huile d'amandes douces ; on peut activer la réaction inflammatoire, si elle est trop lente à se produire, par l'application d'un doigt de gant en caoutchouc. Il convient d'arrêter l'emploi de la pommade exactement au moment où tout le pourtour de l'ongle est soulevé par le pus et où l'ongle est tout à fait mobile ; après avoir lavé pour enlever toute trace de pommade, on incise le soulèvement pustuleux et on applique un pansement antiseptique. Les inconvénients de ce traitement sont d'être douloureux et d'exiger une surveillance très minutieuse.

GEORGES THIBIERGE.

**Sclérodermie.** — E. RESPIGHI. Un caso di sclerodermia a piccole placche simmetrica antica. (*Giornale italiano delle malattie veneree e della pelle*, décembre 1894, p. 552.)

Homme de 40 ans, ayant eu, à l'âge de 19 ans, un chancre de la verge, suivi de l'apparition sur le tronc de nombreuses taches roses ovalaires. Ces taches disparurent en laissant à leur place des saillies correspondant à leur dimension et qu'on voit encore. Actuellement, un nombre considérable de taches, un peu décolorées, à contours nets, non entourées d'hyperchromie, ovalaires, de la dimension d'une tête d'épingle à celle d'une lentille, la plupart légèrement saillantes, à surface parfaitement lisse ; en essayant de prendre la peau entre les doigts, on voit la surface des taches se plisser légèrement et on constate que, à leur niveau, la consistance du tégument est un peu diminuée ; pas de modifications de la sensibilité. Ces taches occupent presque exclusivement le tronc et principalement sa partie inférieure ; on en trouve quelques-unes à la racine des membres, aucune au cou. Gomme ulcérée du front.

A l'examen microscopique d'une des taches du tronc, Respighi a trouvé l'épiderme diminué d'épaisseur dans ses diverses couches, en particulier dans les couches granuleuse et cornée, le corps papillaire réduit à une légère ondulation, les espaces lymphatiques du corps papillaire et du chorion plutôt manifestes, les vaisseaux sanguins du derme plutôt dilatés, quelques-uns rétrécis, tous entourés de traînées de cellules rondes, les éléments fixes nombreux dans sa partie supérieure et assez lâches dans le reste du chorion, les faisceaux fibreux et le réseau élastique assez bien développés, les glandes, les follicules pileux et les muscles normaux.

Il pense qu'il s'agit d'un cas de sclérodermie en plaques et se base sur le début par une phase érythémateuse, sur la symétrie des lésions, sur la dilatation des espaces lymphatiques et de quelques vaisseaux sanguins, sur le rétrécissement d'autres vaisseaux sanguins, sur l'accumulation d'éléments cellulaires autour de ces derniers, et le développement marqué du réseau élastique.

Nous avouons que, sans ce dernier caractère, nous serions plus tenté, à la lecture de l'observation et à l'examen de la planche assez défectueuse qui l'accompagne, de croire à des vergetures, et, vu les antécédents, à la

variété qui a été observée par Balzer à la suite de certaines syphilides cutanées.

GEORGES THIBIERGE.

**Trichophytie des paupières.** — V. MIBELLI. Tricofizia blefaro-ciliare (blepharitis trichophytica). (*Giornale italiano delle malattie veneree e della pelle*, septembre 1894, p. 383.)

Mibelli rapporte deux observations de cette localisation rare de la trichophytie. En les comparant à quatre autres cas observés par Majocchi et par Pellizzari, il lui assigne les caractères suivants :

La trichophytie du bord des paupières peut s'observer chez l'enfant et chez l'adulte. Elle occupe tantôt un seul œil, tantôt les deux yeux, et dans un même œil, tantôt une seule paupière, tantôt les deux. Elle peut être la conséquence d'une lésion trichophytique occupant la face cutanée des paupières ou le sourcil, ou ne s'accompagner d'aucune lésion semblable de voisinage. Le trichophyton, en pénétrant le long du poil, peut donner lieu à des phénomènes inflammatoires plus ou moins intenses, justifiant la dénomination de blépharite trichophytique. La nature trichophytique de la lésion est difficilement soupçonnée à première vue, parce que la présence de squames et de croûtes empêche de voir l'aspect caractéristique des cils cassés à peu de distance du follicule, et, en dehors de ce caractère, aucun autre ne pourrait permettre de la différencier des formes vulgaires de la blépharite, si ce n'est la résistance aux moyens ordinaires de traitement, résistance qui serait probablement indéfinie si on n'enlevait tous les cils envahis par le parasite.

Mibelli n'a pu faire de cultures pures qui lui permettent de déterminer l'espèce trichophytique en cause chez ses deux malades ; mais il pense qu'il s'agit d'espèces animales. Il se base sur les données suivantes : l'un de ses malades, un enfant de 6 ans, était atteint de kérion, son père avait des folliculites trichophytiques de la barbe et l'origine de leur maladie était un bœuf atteint de trichophytie ; dans le cas de Majocchi, il existait, en même temps que les lésions palpébrales, des folliculites de la barbe ; dans le cas de Pellizzari, il n'y avait que des lésions circinées de la peau glabre, mais elles se présentaient sous la forme d'une large tache comme dans les trichophyties d'origine animale. Mibelli fait en outre remarquer que, à Parme où ont été recueillies ses observations et celles de Majocchi, la trichophytie des bovidés est très fréquente. Cependant l'examen microscopique des poils lui a montré ceux-ci remplis de spores sphériques toutes égales, se détachant à l'extrémité rompue du poil, comme dans le trichophyton endothrix à mycélium fragile de Sobouraud, lequel est d'origine humaine ; en outre, ce qui complique la question, c'est que Mibelli a trouvé dans les folliculites de la barbe du père d'un de ses malades et dans les folliculites de la barbe de l'autre malade, des poils présentant tous les caractères du trichophyton ectothrix.

GEORGES THIBIERGE.

**Trichophytie.** — Tailhefer. Sur une trichophytie du cuir chevelu chez un garçon de 16 ans et demi. (*Mercredi médical*, 18 juillet 1894, p. 345.)

Observation intéressante en raison de l'âge du sujet et de l'exception qu'elle apporte à la « loi de l'âge » en vertu de laquelle les trichophyties du cuir chevelu sont très rares au-dessus de 15 ans.

L'affection a débuté à l'âge de 10 ans : sur la partie supérieure du cuir chevelu, croûtes petites et peu nombreuses ; cheveux infiltrés, épais, gris, cassant sous la pince ; petites plaques d'alopécie disséminées sur le cuir chevelu et squames minces ; dans les points malades, le cuir chevelu est rouge, chaud, luisant, douloureux, légèrement humide par places ; pas de lésion du tégument glabre. Au microscope, on constate la présence du trichophyton (grosses spores) endothrix. Georges Thibierge.

**Tuberculose de la langue.** — Dardignac. Un cas de tuberculome lingual : abcès froid tuberculeux de la langue. (*Gazette hebdomadaire de médecine et de chirurgie*, 25 août 1894, p. 410.)

Homme de 22 ans, présentant à la partie antérieure et externe droite de la langue une tumeur du volume d'un œuf de pigeon, de forme ovoïde, sans changement de couleur de la muqueuse à la face dorsale, avec coloration vineuse à la face inférieure ; cette tumeur, lisse, sans bosselure, de consistance rappelant celle du caoutchouc mou, non fluctuante, n'est pas douloureuse spontanément ; elle date de trois mois ; le sujet est un fumeur acharné qui a maigri depuis six mois.

La ponction exploratrice amène un liquide muco-purulent, verdâtre, sans odeur, de consistance de sirop épais ; le liquide s'étant reproduit, on incisa l'abcès et on gratta ses parois qui étaient fongueuses. L'examen bactériologique du pus ne donna que des résultats douteux. Des lésions manifestement tuberculeuses ne tardèrent pas à évoluer.

Georges Thibierge.

## REVUE DE THÉRAPEUTIQUE

**Adeps lanæ.** — P. G. Unna. Adeps lanæ in der Praxis. (*Monatshefte f. prakt. Dermatologie*, 1895, t. XX, p. 27.)

L'auteur s'est occupé sans interruption de cette substance depuis deux ans. Il a pu constater que l'adeps lanæ est non seulement tout à fait équivalente à la lanoline pour les indications spéciales des graisses de cholestérine, mais lui est préférable dans quelques cas.

Comme véhicule de médicaments à action énergique tel que la chrysarobine, le pyrogallol, l'ichtyol, la résorcine, il n'y a aucune différence entre la lanoline et l'adeps lanæ. Les pommades préparées avec cette dernière sont seulement un peu plus onctueuses et s'étendent plus facilement.

Pour la préparation des pommades rafraîchissantes, l'auteur donne aujourd'hui la préférence à l'adeps lanæ.

Voici une bonne formule de cold-cream :

| | |
|---|---|
| Adeps lanæ | 10 gr. |
| Huile d'amandes | 10 — |
| Eau de fleurs d'oranger | 20 — |

Il considère également l'adeps lanæ comme un peu supérieure à la lanoline en tant que véhicule de médicaments aqueux et volatils, si l'on tient compte de la quantité de médicaments pouvant être incorporée.

On peut employer aussi avec avantage l'adeps lanæ dans les bâtons de pommade.

Voici différentes formules :

| | | | |
|---|---|---|---|
| Chrysarobine | 10 gr. | Acide salicylique | 20 gr. |
| Cire | 30 — | Cire | 25 — |
| Adeps lanæ | 60 — | Adeps lanæ | 55 — |

| | | | | | |
|---|---|---|---|---|---|
| Chrysarobine | 10 gr. | Sublimé | 1 gr. | Sublimé | 1 gr. |
| Acide salicylique | 20 — | Cire | 33 — | Acide salicylique | 20 — |
| Cire | 20 — | Adeps lanæ | 66 — | Cire | 24 — |
| Adeps lanæ | 50 — | ..... | | Adeps lanæ | 55 — |

En dehors des eczémas circonscrits et du lupus, on les emploiera en bâtons avec succès dans la trichophytie et l'alopécie en aires.

Le succès de l'adeps lanæ s'explique par les propriétés suivantes : elle absorbe une grande quantité de liquide, elle est plus adhérente et plus onctueuse.

En ce qui concerne les pâtes auxquelles jusqu'ici la pommade de zinc servait de base, Unna a trouvé une formule qui répond à toutes les exigences du traitement des dermatoses inflammatoires et qui peut servir aussi au traitement intermittent entre les cycles de chrysarobine et de pyrogallol :

| | |
|---|---|
| Oxyde de zinc<br>Soufre précipité<br>Terre siliceuse<br>Adeps lanæ | ââ 50 gr. |
| Huile de colza | 100 — |
| Eau | 200 — |

Cette pâte a sur la pâte de zinc et de soufre ordinaire deux avantages : elle est moins chère et après plusieurs jours d'emploi elle ne laisse pas la peau rugueuse.

En somme, l'adeps lanæ peut remplacer avec succès la lanoline dans tous les onguents et pommades rafraîchissantes; elle trouve aussi un emploi utile dans la préparation des bâtons de pommade, pâtes et pommades pour les muqueuses et elle est préférable à la lanoline pour la préparation des emplâtres. A. Doyon.

**Adeps lanæ.** — A. Zack. Adeps lanæ comme base pour les pommades et sa valeur dans la thérapeutique dermatologique. (*Wratsch*, n° 2, p. 33, 1895.)

Cette substance présente, d'après M. Zack, de plus grands avantages encore que la lanoline. Ce produit, obtenu par purification des déchets

résultant du lavage de la laine de mouton, fond à la température du corps. Il possède une qualité très importante de pouvoir absorber beaucoup d'eau surtout si l'on a soin de l'additionner d'une autre graisse ou huile. Grâce à cette propriété, il peut servir à la préparation de pommades refrigérantes qui calment le prurit. Un grand avantage que présente l'adeps lanæ sur la lanoline c'est qu'elle peut se combiner et former une pommade stable avec certains corps qui ne se combinent pas avec les autres corps gras ; tels sont le saindoux, la vaseline, etc. L'adeps lanæ contient toujours très peu d'eau (moins de 1 p. 100), ce qui est très important au point de vue pharmaceutique.

L'auteur a employé la graisse en question dans des affections cutanées diverses : eczéma aigu et chronique, prurit, éruptions vésiculeuses chroniques, psoriasis, sycosis, etc., et toujours avec succès ; il a d'ailleurs complètement remplacé dans ses prescriptions la lanoline par l'adeps.

A cause de sa consistance il faut, pour la rendre plus maniable, l'additionner d'huile d'olive (5-10 p. 100 du poids), de pommade à la paraffine ou de paraffine liquide, etc.

L'auteur donne ensuite des formules, les unes personnelles, les autres appartenant à Unna ou à d'autres auteurs :

*Pommade réfrigérante :*

| | |
|---|---|
| Adeps lanæ | 20 gr. |
| Eau de rose (ou de chaux) | 30-45 |
| Benjoin (ou oxyde de zinc) | 10 — |

*Pâte molle contre l'eczéma :*

| | |
|---|---|
| Oxyde de zinc | 5 gr. |
| Talc | 5 — |
| Huile d'olive | 15 — |
| Eau de chaux | 15 — |
| Adeps lanæ | 10 — |
| Teinture de benjoin | 0,50 cgr. |

*Cold-cream :*

| | |
|---|---|
| Borax | 1 gr. |
| Savon neutre liquide | 0,50 cgr. |
| Adeps lanæ | 10 — |
| Eau de rose | 90 — |
| Teinture de benjoin | 0,50 cgr. |

*Pâte ferme contre l'eczéma :*

| | |
|---|---|
| Oxyde de zinc | 6 gr. |
| Soufre précipité | 5 — |
| Poudre blanche de silice | 2 — |
| Adeps lanæ | 4 — |
| Benjoin | 14 — |

*Pommade contre les engelures :*

| | |
|---|---|
| Camphre | 1,50 cgr. |
| Baume du Pérou | 0,50 — |
| Huile d'amandes douces | 8 — |
| Adeps lanæ | 10 — |
| Eau de rose | 10 — |

*Pommade contre le psoriasis :*

| | |
|---|---|
| Huile de cade | 10 gr. |
| Adeps lanæ | 20 — |
| Pommade au zinc | 30 — |
| Eau de chaux chloratée (33 p. 100) | 40 — |

Pour les onguents mercuriels l'adeps est un excellent excipient, car grâce à lui la friction se fait facilement sans qu'il y ait irritation ; en voici une formule :

| | |
|---|---|
| Hydrargyre | 20 gr. |
| Adeps lanæ | 25 — |
| Benjoin | 15 — |
| Huile de bergamote | 1 — |

Enfin l'adeps donne aussi de très bons résultats en cas de lésions des muqueuses ; surtout en cas d'uréthrite chronique ; l'auteur injecte dans ce cas (avec la seringue de Tommasoli) le mélange suivant :

| | |
|---|---|
| Nitrate d'argent | 0,25 à 2 gr. 50 |
| Huile d'amandes douces | 10 — |
| Adeps lanæ | 40 — |
| Eau distillée | Q. S. |

S. Broïdo.

**Bâtons de cosmétique.** — Audry. Ueber Salbenstifte. (*Monatshefte f. prak. Dermatologie*, 1895, t. XX, p. 549.)

L'auteur recommande une nouvelle forme des bâtons de cosmétique d'Unna. Ils consistent en :

| | | |
|---|---|---|
| Beurre de cacao | 70 p. 100 | en moyenne. |
| Paraffine | 10 p. 100 | » » |
| Huile d'olive | 10 p. 100 | » » |
| Substance médicamenteuse de 2,5 à 15 p. 100. | | |

On fait fondre, dans un mortier de porcelaine, la paraffine avec une petite quantité de beurre de cacao, on ajoute ensuite le reste du beurre de cacao, et on expose le tout à une chaleur douce. Dans l'intervalle, on triture dans un mortier chauffé la substance médicamenteuse avec de l'huile et on mélange ensuite à la masse fondue ci-dessus. On prépare les bâtons de cosmétique dans des tubes de verre graissés avec de l'huile, on les enveloppe dans des feuilles d'étain laminé avec du papier de soie et on les conserve dans des tubes en verre.

Les proportions entre l'huile, la paraffine et le beurre de cacao varient un peu suivant le médicament :

| | | | |
|---|---|---|---|
| Beurre de cacao | 75 | Beurre de cacao | 60 |
| Paraffine | 10 | Paraffine | 10 |
| Huile d'olive | 5 | Huile d'olive | 15 |
| Chrysarobine | 10 | Résorcine | 15 |
| Beurre de cacao | 55 | Beurre de cacao | 80 |
| Paraffine | 10 | Paraffine | 15 |
| Huile d'olive | 15 | Huile d'olive | 2,50 |
| Soufre | 15 | Sublimé | 2,50 |

A. Doyon.

**Nouvelle préparation de goudron.** — L. Fischel. Ueber ein neues Teerpräparat. (*Archiv. f. Dermatologie u. Syphilis*, 1895, t. XXX, p. 91.)

Cette nouvelle préparation est obtenue du goudron de houille par un procédé qui permet de dissoudre le goudron sauf de légères traces. En même temps que cette liqueur simple de goudron de houille, l'auteur a fait préparer une liqueur composée dont l'action est analogue à la pâte desqua-

mative ; outre du goudron de houille cette seconde liqueur contient encore du soufre, de la résorcine et de l'acide salicylique. Voici sa composition :

Goudron de houille 100 grammes, qu'on fait dissoudre dans 200 gr. de benzol en y ajoutant 200 gr. d'alcool à 90°. Ce mélange est agité fréquemment et exposé longtemps à une température de 35°.

D'autre part, on fait dissoudre 50 gr. de sulfure de potasse dans 40 gr. de lessive de soude officinale (15 p. 100) chaude et on chauffe pendant longtemps, avec 200 gr. d'alcool. Cette dernière solution, ainsi qu'une autre solution composée de : résorcine 100 gr., acide salicylique 20 gr., alcool 200 gr. sont ajoutées à la solution de goudron ci-dessus, on agite le tout et on laisse déposer. On additionne ensuite le mélange de quelques gouttes d'huile de ricin pour conserver à la peau sa souplesse, et on désodore avec quelques gouttes d'huile éthérée.

On prépare exactement de la même manière la liqueur simple de goudron de houille ; bien entendu, on remplace la résorcine, l'acide salicylique et le sulfure de potasse par des proportions égales d'alcool.

Ces deux préparations ont, en dehors de leur valeur thérapeutique, l'avantage d'être d'un emploi très facile en raison de leur fluidité qui permet de les étendre sur la peau avec un pinceau ordinaire ; de plus, ces solutions s'évaporent immédiatement, aussi les malades peuvent-ils continuer leurs occupations sans être obligés d'avoir recours à des pansements incommodes.

Ces applications sont indiquées en général dans toutes les maladies prurigineuses et desquamatives de la peau, contre-indiquées dans les affections inflammatoires aiguës et humides. Ce remède a une action presque spécifique dans le pityriasis versicolore, ainsi que dans l'eczéma chronique et l'herpès tonsurant.

Chez les malades à peau irritable, il se produit quelquefois, à la suite de l'emploi intensif de ce remède, une dermatite légère, mais qui cède en peu de jours à un simple poudrage. L'auteur recommande de toujours confier au médecin l'emploi de la liqueur de goudron.

Dans l'herpès tonsurant et dans le pityriasis versicolore, il se sert exclusivement de la liqueur de goudron de houille composée : dans le pityriasis versicolore il badigeonne toutes les parties malades en une ou plusieurs séances, suivant l'étendue de l'affection ; ensuite dès que la desquamation lse produit, environ après cinq à huit jours, il fait prendre un bain chaud savonneux. Pendant la cure, il prescrit de la poudre d'oxyde de zinc.

Dans l'herpès tonsurant, il applique la solution deux fois à trois jours d'intervalle, puis au bout de trois à quatre jours il prescrit un lavage avec de l'eau chaude et du savon, et ensuite pendant quelques jours de la pâte de zinc. Pendant la cure on poudre les parties malades.

Dans l'eczéma artificiel de la paume des mains des ouvriers avec tylosités épaisses et rhagades profondes, il emploie le procédé suivant : cautérisation deux fois par semaine des surfaces malades avec une baguette de verre entourée d'ouate imbibée d'une solution officinale de potasse caustique à 15 p. 100, badigeonnage immédiatement après avec la liqueur de goudron de houille simple. Pendant la nuit, pansement avec la vaseline boriquée ou la glycérine. Dans l'eczéma prurigineux ordinaire

des autres régions du corps, quelques badigeonnages avec la liqueur simple suffisent en général ; on peut, dans certains cas, alterner les deux solutions.

En terminant, l'auteur dit que, dans d'autres maladies prurigineuses de la peau, particulièrement dans un cas de lichen ruber plan, et quelquefois dans le prurit de l'anus, cette préparation de goudron lui a donné de meilleurs résultats que tous les autres remèdes. A. Doyon.

**Myronine.** — R. Eggert. Ueber Myronin. (*Dermatol. Zeitschrift*, 1895, p. 143.)

Aujourd'hui on abandonne de plus en plus la graisse de porc en raison de sa tendance à devenir rance. On a découvert dans les résidus de distillation du pétrole une source abondante de carbures d'hydrogène de la série du méthane, dont la formule générale est Cn Hzn + 2 et que l'on a désignés sous le nom de paraffines en raison de leur indifférence à l'égard des agents chimiques. Mais l'onguent de paraffine comme base de pommade dans le traitement des dermatoses est absolument réfractaire à la résorption ; de plus, il empêche l'absorption par l'épiderme et le derme des autres substances médicamenteuses incorporées dans la pommade. En outre, il adhère mal sur les surfaces sécrétantes et les muqueuses.

Il manque à l'arsenal pharmaceutique une base de pommade d'un prix peu élevé, neutre, pouvant être résorbée, ayant en même temps une grande stabilité et un grand pouvoir d'absorption pour l'eau ou les solutions aqueuses.

Or il existe dans le règne végétal et dans le règne animal des corps qui, traités convenablement, obtenus aussi purs que possible et mélangés, donnent une préparation ayant ces propriétés. L'auteur est arrivé ainsi à obtenir un corps gras et lui a donné le nom de myronine, c'est-à-dire graisse.

Parmi les causes qui favorisent la rancidité des graisses, il faut noter la présence de corps albuminoïdes et fermentescibles. Les protéines, surtout en présence de l'eau, tombent en putréfaction avec une facilité extrême et donnent alors un grand nombre de produits de décomposition ammoniaque, hydrogène sulfuré, acide butyrique, etc., etc.

On peut extraire la cholesterine du suint. Le rendement est relativement faible et la purification difficile. Pour l'alcool myricylique ou son éther cérotique la cire végétale du copernicia cerifera est une source peu coûteuse, il en est de même de l'huile de l'hyperoodon bidens et de l'hyperoodon rostratus pour l'alcool dodecathylique. Les huiles de poissons et de cétacés possèdent un grand pouvoir d'imbibition pour la peau. De sorte que l'huile de dauphin est pour deux raisons une substance excellente comme base de pommade. Elle ne rancit pas rapidement comme les autres graisses ; elle est facilement résorbée par les membranes animales sans exercer aucune action secondaire irritante.

L'auteur passe ensuite au mode de préparation de la myronine.

Si l'on combine des acides gras libres avec des alcalis en présence de cire végétale sous l'influence de la chaleur, la cire est amenée à un état

spécial de gonflement qui la rend propre à fixer d'autres graisses ainsi que de grandes quantités d'eau. Ce produit, dans lequel le rapport de la cire est de un à cinq, a une consistance solide analogue à la pommade de paraffine.

Après avoir débarrassé la cire végétale ainsi que l'huile de dauphin des substances protéiques, l'avoir purifiée et filtrée, l'auteur chauffe de l'acide stéarique en présence de la cire végétale avec une solution de carbonate de potasse assez étendue. On obtient un stéarinate de potasse ; en même temps la masse prend une consistance épaisse, sirupeuse. La quantité d'huile de dauphin à ajouter est déterminée par le degré d'onctuosité désiré et le tout est transformé en une pommade uniforme, homogène à l'aide d'appareils mécaniques. L'auteur a réglé le teneur en eau à 12,5 p. 100. On peut l'augmenter ou la diminuer suivant les indications et même l'annuler complètement. Des expériences cliniques préliminaires ont montré que la myronine n'a aucune action irritante.

**Pommade à la caséine.** — P. G. Unna. Ueber Kaseinsalben. (*Monatshefte f. prakt. Dermatologie*, 1895, t. XX, p. 301.)

Puisque le lait, et principalement le lait de vache, représente le type naturel d'une émulsion de caséine, un peu trop diluée il est vrai, contenant de la graisse, il était tout naturel de penser à utiliser comme agent de résolution le phosphate alcalin neutre contenu dans le lait ; mais il aurait fallu tenir compte dans les additions médicamenteuses des réactions de l'acide phosphorique. Unna prenant pour type le lait, emploie un mélange de potasse et de soude dans la proportion où ces deux sels existent dans les cendres du lait, c'est-à-dire quatre parties de potasse pour une de soude. L'auteur a réussi ainsi facilement, étant donné le caractère légèrement acidulé de la caséine, à obtenir au moyen de ces alcalis une solution tout à fait neutre qui possède pour les graisses et les corps analogues les plus différents une propriété considérable d'émulsion.

Après des essais avec divers corps gras, Unna s'est arrêté à la vaseline américaine jaune parce qu'elle donnait les émulsions les plus adhésives et d'un emploi très facile. Dans ce mélange de caséinate alcalin, de glycérine, de vaseline et d'eau qu'il désigne sous le nom de pommade à la caséine, la graisse est à un état plus fin de division que dans le lait de vache.

La pommade de caséine conseillée par Unna contient pour 100 parties :

| | | |
|---|---|---|
| Caséine | 14 | parties |
| Alcalis | 0,43 | » |
| Glycérine | 7 | » |
| Vaseline liquide | 21 | » |
| Antiseptique | 1 | » |
| Eau | q. s. pour faire 100 | parties. |

Elle constitue une émulsion blanche, visqueuse, épaisse, une espèce de lait artificiel, de consistance sirupeuse.

Cette pommade à la caséine tient le milieu entre les pommades prépa-

rées avec des corps gras et les vernis et les colles. Étendue sur la peau, elle se dessèche immédiatement en une couche unie très élastique qui a tous les avantages de la colle de zinc, mais qui n'exige ni application d'ouate ou enveloppement avec des bandes, ni un chauffage préalable. En outre, la pellicule est beaucoup plus mince et on peut l'amincir encore à volonté en la mélangeant avec de l'eau pendant son application. On ne peut pas l'utiliser pour le cuir chevelu, pas plus que les colles. Par contre, on peut, en raison de la plus grande finesse de la pellicule, l'employer avec succès sur des régions où existent des poils lanugineux ou des cheveux coupés courts.

La pommade à la caséine est non seulement un vernis liquide à froid, mais en raison de la proportion considérable de graisse qu'elle renferme, elle constitue aussi une pommade qui a une action plus profonde. Par conséquent, les indications de cette base sont de prime abord plus étendues que celles de la colle de zinc, qui ne sert uniquement qu'à calmer les inflammations et les troubles vaso-moteurs et qu'on peut toujours additionner de soufre et d'ichtyol pour augmenter l'action médicatrice.

Les sels de chaux et tous les acides, même les acides organiques suppriment, quand ils sont en proportion un peu considérable, la propriété de la pommade à la caséine de former des couches solides, attendu qu'ils coagulent la caséine dans la solution et la précipitent. La plupart de nos remèdes dermato-thérapeutiques ont, il est vrai, une réaction neutre ou basique. Mais c'est déjà quelque chose que l'acide salicylique, dont l'importance est si grande, puisse être prescrit dans une pommade à la caséine tout au plus jusqu'à 1 p. 100, de telle sorte qu'on ne saurait obtenir de cette manière des effets salicyliques énergiques. Des substances peu acides, comme les différentes sortes de goudrons et baumes, peuvent être mélangées jusqu'à 20 p. 100 à la pommade à la caséine. Toutefois il est bon d'atténuer leur caractère acide par l'addition de savon alcalin, tout au moins pour le goudron, dans la proportion d'une partie de savon alcalin pour quatre parties de goudron.

Les alcalis et les sels alcalins, par exemple le savon alcalin, ainsi que l'ichtyolate d'ammonium ont la propriété d'épaissir la pommade à la caséine de telle sorte que, quand on les emploie, il faut ajouter soit des acides faibles (goudron), soit diminuer proportionnellement la quantité de caséine. Tout au contraire la résorcine, le pyrogallol liquéfient la pommade à la caséine sans abolir sa propriété de se dessécher ensuite sur la peau.

Les substances pulvérulentes neutres, telles que l'oxyde de zinc, l'iodoforme, le dermatol, la chrysarobine, le soufre, le précipité blanc, peuvent être ajoutées jusqu'à 20 p. 100 à la pommade caséinique en augmentant d'autant la proportion de vaseline.

Quant aux préparations mercurielles, on peut toujours mélanger jusqu'à 1 p. 100 de sublimé à la pommade caséinique, sans que, pendant des semaines, on observe une décomposition. L'oxyde rouge et jaune de mercure s'incorporent en toute proportion à l'onguent à la caséine, mais au bout d'un certain temps il survient une décoloration grisâtre dans ces pommades par suite de combinaisons mercurielles.

On peut aussi ajouter le mercure métallique à la pommade à la caséine à la dose de 33 p. 100, sans que le mercure se précipite.

Dans les dermatoses circonscrites, dans les eczémas de la face et des mains, dans l'acné, etc., la pommade à la caséine avec oxyde de zinc et soufre ou avec soufre et sublimé donne d'excellents résultats. La pommade à la caséine additionnée d'oxyde de zinc, d'ichtyol, de baume du Pérou, mais particulièrement de goudron, calme le prurit et d'une manière remarquable avec l'huile de houille, peut être en raison de la couche unie et excessivement élastique. Pour toutes les espèces de prurit, l'auteur ne connaît pas de meilleur véhicule. Dans cette forme de l'eczéma chronique, qu'Unna a décrite sous le nom « d'état prurigineux », la pommade de goudron et de caséine a une influence très favorable, supérieure à toutes les autres préparations de goudron.

La diminution du prurit semble ici être le facteur qui amène la guérison et qui est déterminée par la pommade à la caséine.

Il est encore des cas dans lesquels on peut employer avec avantage ces préparations soit comme agents protecteurs, soit comme fards dans des buts curatifs et cosmétiques.

Dans tous les cas d'idiosyncrasie actinique de la peau, de taches dites d'été, en outre comme agent prophylactique contre la réverbération des glaciers et l'action de la mer, puis dans le traitement des eczémas et autres affections de la peau (variole) qui s'aggravent sous l'influence de la lumière, dans les éphélides, dans la xérodermie pigmentaire, pour la peau du marin, etc., on fera donc bien désormais de prescrire les applications sous forme de pommades colorées à la caséine. Elles sont non seulement d'un emploi plus agréable que les vernis colorés et les fards ordinaires, mais elles protègent mieux, puisque elles pénètrent moins dans les ouvertures des follicules, et durcissent en couches minces sur la peau.

On peut en dire autant pour les fards de toilette proprement dits.

L'auteur a encore peu de données pratiques sur ce point, mais ses premières recherches sont satisfaisantes. Pour les fards de théâtre, la pommade à la caséine colorée est appelée à rendre de grands services, elle économisera du temps et de l'argent. Les dermatologistes ont encore un motif particulier pour s'intéresser à cette question : le système actuel de fards étant la ruine du teint.

En dehors de ses avantages mécaniques, la pommade à la caséine aurait encore, d'après Unna, une action chimique.

La caséine fait partie des corps qui ont une action chimiotaxique, et pourrait bien exercer une influence sur les albuminates et les liquides albuminoïdes et les cellules mobiles de la peau. A. Doyon.

## REVUE DE VÉNÉRÉOLOGIE

**Gonocoque.** — Bernard E. Vaughan et Henry T. Brooks. Preliminary report on the study of the gonococcus. (*Journal of cutaneous and genito-urinary diseases*, janvier 1895, p. 18.)

Voici les conclusions du mémoire des auteurs, qui ne contient guère

d'ailleurs que l'exposé historique de la question du gonocoque, et un court résumé d'assez nombreuses expériences personnelles : 1° le gonocoque est sûrement l'agent de la blennorrhagie ; 2° il se développe très bien dans les milieux acides, fort peu ou point du tout dans les milieux alcalins ; 3° la température joue un rôle considérable dans son développement, puisqu'il ne se développe plus à la température de 104° Fahr. ; 4° l'infection se fait très facilement par les habits, les objets de toilette ; 5° les auteurs ont toujours trouvé le gonocoque dans les écoulements uréthraux et dans dix des douze abcès d'origine blennorrhagique qu'ils ont observés. L. B.

J. H. Wright. Culture du gonocoque dans sept cas d'uréthrite, huit cas d'ophtalmie purulente, et quatre cas de pyosalpinx. (*The American Journal of the medical Sciences*, février 1895, p. 109.)

Mémoire assez intéressant dans lequel l'auteur rappelle les recherches antérieures sur la culture du gonocoque, expose avec détails la technique qu'il a suivie, étudie les caractères biologiques du gonocoque, et donne un court résumé des observations qui ont servi à la rédaction de son travail. L. B.

M. Vissokovitsch. Sur l'analogie d'un microcoque avec le gonocoque de Neisser. (*Wratsch*, 1895, n° 2, p. 29.)

L'auteur a trouvé, dans un cas de méningite suppurée, un micro-organisme, ressemblant par ses dimensions et par son aspect au gonocoque, mais ne se colorant pas par la méthode de Gram ; cependant les caractères de ses cultures démontraient qu'il s'agissait d'une variété de staphylocoque. L'auteur attire l'attention sur ce fait, car il démontre que l'examen microscopique seul ne suffit pas pour démontrer qu'il s'agit bien du gonocoque. S. Broïdo.

**Blennorrhagie latente chez les femmes.** — W. R. Pryor. Latent gonorrhœa in women. (*Journal of cutaneous and genito-urinary diseases*, mars 1895, n° 3, p. 89.)

Ce titre soulève l'une des questions les plus graves, les plus complexes, et les moins nettement connues de l'heure présente. M. R. Pryor expose à ce sujet un certain nombre d'observations personnelles remarquables et une statistique.

Plusieurs de ces observations démontrent le rôle du traumatisme sur l'apparition d'une infection gonococcique, latente jusque-là.

Que le traumatisme soit un accouchement, un coït violent, ou le premier coït après des couches, son rôle semble se borner purement à diminuer la résistance des tissus à une infection déjà acquise mais latente. Il s'ensuit une infection aiguë : vaginite, métrite cervicale, endométrite, pyosalpinx et même péritonite où le gonocoque, introuvable jusque-là, est démontré.

La plupart de ces observations n'ont de valeur que par l'examen uréthral négatif du mari, dans les antécédents duquel la chaudepisse est retrouvée, mais souvent à plusieurs années de distance. Dans l'une de ces observations mêmes, l'examen uréthral du mari fut pratiqué avant et après l'apparition de l'infection gonococcique de la femme. Et l'examen du mari fut négatif. Mais la femme avait été jadis contaminée par lui dans les premières semaines de son mariage.

Dans d'autres cas, c'est le mari qui, avec un urèthre sain est infecté par une femme à laquelle il avait lui-même transmis la gonorrhée, mais que l'on pouvait croire guérie. Il contracte une infection aiguë d'une affection latente.

La gonorrhée latente de la femme a pu aussi contaminer l'enfant, soit *in utero* (un cas de conjonctivite), soit à la naissance, soit plus tard et par des transmissions indirectes, éponges, etc. Dans tous ces cas, l'écoulement de la mère avait depuis longtemps disparu, et la guérison était supposée complète.

Tous ces faits ont amené l'auteur à rechercher indistinctement sur 197 prostituées, la présence ou l'absence du gonocoque, sans s'arrêter à l'existence ou l'absence d'écoulement purulent visible.

Dans ces examens, le col utérin fut trouvé contaminé dans 31,3 cas p. 100.

Le vagin dans 7 cas seulement.

L'urèthre dans 113 cas sur 197, et, dans 91 de ces cas, aucun écoulement uréthral n'était manifeste.

Pour l'auteur, tous les écoulements uréthraux de la femme et les métrites cervicales rentrent dans la gonorrhée et sont imputables au gonocoque. Mais souvent les recherches doivent être patientes pour être positives. Sur des femmes maintenues durant cinq mois en observation continue, M. Prior a retrouvé 75 fois p. 100 le gonocoque dans la gonorrhée latente.

Mais le gonocoque n'y devient abondant que quand un traumatisme, en altérant la vitalité des tissus, a permis au microbe une repullulation active. C'est un épisode aigu au cours d'une infection chronique.

L'auteur passe ensuite en revue les conséquences sociales graves de la gonorrhée latente de la femme, montre l'impossibilité que l'inspection des prostituées rencontre de ce chef à retenir toutes les femmes dangereuses, et termine en disant que tout écoulement purulent chez la femme, fût-il intermenstruel, a la même signification pathologique que le pus de toute autre région, et que la femme doit le savoir. R. Sabouraud.

**Uréthrite postérieure.** — C. H. Neebe. Beitrag zur Häufigheit und Prognose der Urethritisposterior gonorrhoica chronica. (*Archiv. f. Dermatolol. u. Syphilis*, 1894, t. XXIX, p. 415.)

L'auteur a appliqué la méthode des lavages de Kollmann (preuve des 5 verres) dans 66 cas; dans 19 cas (28,8 p. 100) il existait une uréthrite postérieure certaine. Dans 47 cas (71,2 p. 100), seulement une uréthrite antérieure.

Mais la méthode de lavage n'est pas seule à fournir des renseignements

sur la fréquence de l'uréthrite postérieure. Les données uréthroscopiques et anatomo-pathologiques permettent également d'affirmer que l'uréthrite postérieure n'est pas aussi fréquente qu'on l'admet. Enfin, l'observation clinique apprend que l'urèthre postérieur est beaucoup plus rarement malade qu'on ne le diagnostique. Sur les 66 cas observés par l'auteur il n'y avait que dans 25 cas (37 p. 100) des symptômes cliniques d'uréthrite postérieure.

L'observation clinique montre donc que les symptômes d'uréthrite postérieure sont loin d'être aussi fréquents que les diagnostics d'uréthrite postérieure.

Selon Neebe, le siège le plus fréquent de la blennorrhagie chronique est la partie antérieure. L'auteur insiste tout particulièrement sur ce point parce que la plupart des médecins praticiens pensent que si une blennorrhagie chronique est rebelle, la cause en est à ce que la portion postérieure de l'urèthre est envahie et ils comptent pour la guérison sur les instillations, les sondes, les antrophores, etc., et négligent la partie antérieure beaucoup plus gravement atteinte.

L'uréthrite postérieure est loin d'être aussi rebelle qu'on le dit, en admettant naturellement que l'uréthrite antérieure est guérie à fond. Chez 12 de ses malades, atteints d'uréthrite postérieure, après guérison complète de toutes les altérations de la partie antérieure, 10 furent guéris absolument et relativement vite. D'après ses recherches l'auteur se rallie à l'opinion d'Oberländer : « Quand les blennorrhagies chroniques de la portion postérieure récidivent souvent, cela tient surtout à ce que le siège principal de la blennorrhagie chronique, c'est-à-dire la portion antérieure, n'est pas d'ordinaire traité aussi à fond que le réclame l'observation endoscopique ».

A. Doyon.

**Uréthrite postérieure**. — Schaffer. Zur Diagnose der Urethritis posterior. (*Archiv. f. Dermatol. u. Syphilis*, 1895, t. XXIX, p. 391.)

On cherche depuis longtemps une méthode qui permette d'établir d'une manière positive le diagnostic d'une uréthrite postérieure. La preuve des deux verres n'est pas à l'abri d'objections. Le trouble de la seconde portion de l'urine ou la présence de flocons dans cette urine indique, il est vrai, la participation de la partie postérieure de l'urèthre, mais d'autre part l'absence de cette preuve n'autorise en aucune manière à rejeter d'une façon certaine une uréthrite postérieure. En effet, les produits inflammatoires qui adhèrent à l'urèthre postérieur ont pu être évacués avec le premier flot d'urine, et dans ce cas la seconde portion serait claire malgré la maladie de la partie postérieure.

La méthode d'irrigation proposée par Jadassohn, en 1889, n'est pas non plus indemne de tout reproche. Ainsi que Lohnstein l'a récemment démontré, dans le lavage avec compression de l'orifice externe, la sécrétion de l'urèthre antérieur peut, par suite d'un relâchement momentané du muscle compresseur, arriver avec le liquide de lavage dans la vessie et par son mélange à l'urine faire croire à tort à une uréthrite postérieure.

On a pu constater qu'on avait triomphé de la résistance du muscle compresseur dans le lavage en employant une solution de ferrocyanure de potasse à un demi p. 100, dont on pouvait déceler la présence dans l'urine à l'aide de la réaction du bleu de Berlin, après avoir lavé avec de l'eau chaude la portion antérieure de l'urèthre jusqu'à ce que le liquide qui s'écoulait ne présentât plus la réaction ci-dessus. Sur 94 cas on trouva 37 fois du ferrocyanure de potassium dans l'urine.

L'auteur dans ses recherches a employé la modification proposée par Lohnstein — c'est-à-dire avec la même hauteur d'irrigateur, à savoir 90 jusqu'à 100 centim. au-dessus du pénis et avec la même technique — pour l'irrigation de la partie antérieure de l'urèthre.

La source d'erreur tenant à ce qu'on a forcé le sphincter avec une pression convenable — 90 à 100 centim. — étant ainsi très faible, il a semblé rationnel à l'auteur d'essayer s'il n'y avait pas par hasard d'autres causes d'erreur résultant de ce que par le lavage on ne faisait pas disparaître tous les flocons de l'urèthre antérieur. Ces flocons ne sortaient peut-être pas avec le flot d'urine et pouvaient faire croire à une uréthrite postérieure.

Dans ce but on injecte dans l'urèthre une solution étendue de fuchsine phéniquée, on l'y laisse deux minutes, au bout de ce laps de temps la sécrétion est certainement colorée. On fait ensuite un lavage avec 300 cent. cubes d'une solution de ferrocyanure de potassium à 2 p. 100 et une seconde irrigation avec une solution boriquée, jusqu'à ce que le liquide ne donne plus aucune réaction de chlorure de fer, et soit complètement indemne de flocons et incolore.

L'auteur croit que, au lieu de diviser l'urèthre en urèthre antérieur et en urèthre postérieur, il est beaucoup plus important de séparer la partie accessible à la seringue d'injection de celle qui est en dehors de sa sphère. Mais on y arrive précisément avec la méthode de coloration; la solution colorée atteint tout aussi loin que le médicament porté avec la seringue. S'il existe des flocons non colorés, c'est un indice qu'il faut traiter spécialement la partie postérieure de la muqueuse.

Dans la coloration préalable avec la fuchsine phéniquée il n'est plus nécessaire d'ajouter du ferrocyanure de potassium au liquide de lavage, et de constater sa présence dans l'urine, puisque même dans le cas où on a triomphé du muscle compresseur, les flocons entraînés dans la vessie par le lavage ne peuvent plus, en raison de leur coloration rouge, entraîner une conclusion erronée. En outre, il n'est pas nécessaire de continuer très longtemps le lavage du canal, attendu que la coloration de la sécrétion qui persiste montre qu'elle appartient à la portion antérieure.

L'auteur ne se dissimule pas que la méthode combinée d'examen n'est pas d'un emploi très facile, il pense que pour la pratique, l'irrigation, appliquée opportunément et avec soin, permet mieux d'établir le diagnostic de l'uréthrite postérieure, bien que cette méthode aussi ne donne pas toujours des indications absolument sûres.

D'après les recherches de Schäffer, l'irrigation doit se faire avec une pression d'un mètre, il faut pratiquer un lavage à fond et finalement ne pas regarder chaque petit flocon comme le signe certain d'une uréthrite

postérieure. Dans les cas douteux, la coloration préalable de l'urèthre antérieur serait indiquée.

Dans l'urèthre de la femme on sait que le liquide de l'injection arrive facilement dans la vessie parce qu'ici l'obstacle opposé par le muscle compresseur de l'urèthre offre moins de résistance. Aussi sera-t-il préférable dans ces cas d'avoir recours à d'autres méthodes de traitement, à des badigeonnages de l'urèthre, à l'introduction de bougies et, si l'on emploie les injections, il serait utile de ne pas se servir de grosses seringues.

A. Doyon.

**Pyélite blennorrhagique et pyo-uretère.** — Howard A. Kelly. Gonorrhœal pyelitis and pyo ureter cured by irrigation. (*Bulletin of the John Hopkin's Hospital*, février 1895.)

M. Howard A Kelly a traité avec succès chez une femme une pyélite consécutive à une cystite blennorrhagique, au moyen d'irrigations dont le manuel opératoire est identique à celui que M. Faucher a appliqué le premier aux lavages de l'estomac.

La malade est mise dans la position génu-pectorale, on pratique le cathétérisme de l'uretère. A la sonde est jointe un tube de caoutchouc et un entonnoir. On remplit d'une solution antiseptique l'entonnoir tenu élevé ; quand le liquide cesse de s'écouler, on abaisse l'entonnoir pendant que la femme se redresse à genoux. Le liquide de lavage redescend dans l'entonnoir.

Deux figures sont annexées à ce travail, permettant de suivre très nettement les deux temps de ce manuel opératoire. R. Sabouraud.

**Infection due au coli-bacille.** — Lilden Brown. A case of cystitis, pyelonephritis and pyonephrosis due to colon-bacillus infection. (*Journal of cutan. and genito-urinary diseases*, avril 1895, n° 4, p. 133.)

Présentation de deux reins à deux stades différents de l'infection. Le coli-bacille a seul pu être retrouvé.

**Traitement de la blennorrhagie par l'insufflation de substances pulvérulentes.** — Schalenkamp. Die Insufflation trockener Pulver. Ein Beitrag zur localen Behandlung des chronischen Harnröhrentrippers beim Manne. (*Monatshefte f. prakt. Dermatologie*, 1895, t. XX, p. 279.)

Comme dans les processus ulcéreux de la peau et des muqueuses qui ont peu de tendance à la cicatrisation, il existe parfois dans la blennorrhagie uréthrale de l'homme, sans qu'on puisse constater la présence des gonocoques, une sécrétion plus ou moins abondante, tantôt persistant longtemps, tantôt intermittente. Cet écoulement, en général de nature séreuse, est d'autant plus abondant que la congestion sanguine est plus prononcée dans les parties atteintes, et il augmente presque toujours à la suite d'injections irritantes.

permée on insuffle la poudre soit au moyen du ballon, soit avec la bouche.

Comme le but de ce traitement est de laisser le plus longtemps possible ces poudres en contact avec les parties malade, sil est nécessaire que le malade vide sa vessie avant l'insufflation. S'il existe des besoins fréquents d'uriner il faut les combattre avec des remèdes appropriés (camphre et bromures). Il faut renouveler ces insufflations au moins trois fois chaque jour et les continuer quelque temps encore après la disparition complète de l'écoulement.

A. Boyon.

**Traitement du bubon.** — Neebe. Zur Behandlung des Bubo. (*Monatshefte f. prakt. Dermatologie*, 1895, t. XX, p. 550.)

L'auteur ne s'est occupé ici que des bubons qui se développent après

**Langue atrophiée dans la syphilis.** — G. Lewin et J. Heller. Atrophie lisse de la base de la langue et ses rapports avec la syphilis (tirage à part du *Virchow's Archiv.*, Bd. 138, Heft 1).

D'après Virchow, l'atrophie lisse de la base de la langue est tellement fréquente dans la syphilis que ce signe acquiert une haute valeur diagnostique; M. Lewin a aussi attiré dans ses leçons l'attention sur ce point.

Afin de démontrer la grande fréquence de l'atrophie lisse chez les syphilitiques, MM. Lewin et Heller ont examiné à l'Institut pathologique de Berlin, 6,583 procès-verbaux et ont constaté que dans 69 p. 100 des cas l'atrophie lisse de la base de la langue coexistait avec des lésions syphilitiques manifestes. Cette aplasie appartient aux manifestations tardives

de la diathèse et 62 p. 100 des malades avaient plus de 40 ans; elle est plus fréquente chez la femme que chez l'homme; la raison en est que l'atrophie de la langue se montre surtout dans les formes graves, or la malignité de la syphilis est plus grande chez la femme.

L'atrophie lisse de la langue n'est pas en rapport avec l'existence de plaques ou de papules qui disparaissent sans laisser de traces. D'après les auteurs, l'inflammation ulcéreuse d'une gomme amène un processus cicatritiel, tandis que l'inflammation syphilitique interstitielle de la base de la langue donne lieu à l'atrophie lisse de l'organe. Contrairement aux autres muqueuses, celle de la base de la langue a une sous-muqueuse lâche. Les glandes folliculeuses ont des parois très épaisses dans lesquelles sont logés les follicules. Dans l'atrophie lisse ce sont ces glandes folliculeuses qui subissent les altérations les plus notables : au lieu de cinq à douze glandes comme à l'état normal, on n'en trouve plus sur la coupe, que une à trois; leur diamètre est de 1 millim. au lieu de deux à quatre comme à l'état normal; le nombre des follicules est de un à deux au lieu de dix à quinze. Parfois même ces follicules peuvent complètement disparaître.

Quant à l'origine de l'atrophie de ces glandes, elle a pu être expliquée dans un certain nombre de cas par la cicatrisation de gommes; mais cette cause ne peut rendre compte de tous les cas, car alors l'hyperplasie cicatricielle et la disparition des glandes devraient toujours coexister, et pourtant il peut y avoir disparition complète des glandes folliculeuses sur des langues absolument dépourvues de cicatrices. Peut-être les choses se passent-elles de la façon suivante : le tissu glandulaire est altéré dans sa structure par l'immigration ou la néoformation de cellules connectives syphilitiques; mais ces cellules ont peu de vitalité, se détruisent et s'éliminent bientôt. Il est possible aussi qu'il y ait oblitération de quelques vaisseaux et nutrition insuffisante des glandes. On observe aussi, en cas de disparition d'une partie des glandes folliculeuses, une hypertrophie compensatrice de celles qui restent.

Avec la disparition des glandes folliculeuses, disparaît en même temps le tissu adénoïde; l'épaisseur de l'épithélium de la muqueuse diminue aussi; les papilles se comportent différemment suivant le degré de l'atrophie; les glandes muqueuses ne sont pas atteintes.

Depuis une année et quart, M. Lewin recherche l'atrophie lisse chez tous ses malades. La palpation fournit d'excellents résultats (il faut avoir soin d'éviter pendant la palpation de toucher la paroi postérieure du pharynx). On note ainsi le nombre, la distribution, les dimensions et la consistance des glandes folliculeuses. Ce qui est surtout remarquable, c'est l'anesthésie de la muqueuse, si sensible à l'état normal; l'examen laryngoscopique est assez difficile; autant l'hypertrophie de l'amygdale linguale est facile à constater, autant cela est difficile quand il s'agit de son atrophie; celle-ci n'amène pas de troubles subjectifs.

Au point de vue clinique, l'atrophie lisse de la base de la langue présente trois stades dans sa marche :

1) Diminution générale du nombre et des dimensions;

2) Suppression assez fréquente des glandes de la partie centrale de la

base de la langue pendant qu'il en reste encore quelques-unes, petites et dures, sur les bords;

3) Disparition de presque toutes les glandes folliculeuses. S. Broïdo.

**Leucoplasie et syphilis.** — G. Frank Lydston (de Chigago). Leucoplasia and its relation to syphilis (*Journal of cutan. and genito-urinary diseases*, mars 1895, n° 3, p. 101.)

Pour M. Franck Lydston les leucoplasies doivent être regardées comme des néoplasmes essentiellement non syphilitiques greffés sur une syphilis antérieure (non syphilitic neoplasms occurring upon a syphilitic foundation).

Comme causes de la maladie, il faut ajouter à la syphilis antérieure, l'influence du traitement et spécialement l'abus du mercure; enfin les irritants locaux, caustiques : le tabac, les alcools, etc...

Après avoir constaté combien ce traitement antisyphilitique est décevant dans le traitement des leucoplasies post-syphilitiques, l'auteur insiste cependant sur la nécessité d'y revenir quand d'autres lésions concomitantes indiquent que la maladie est encore active. Dans ce cas, les frictions mercurielles et l'iodure de potassium donné à doses larges et progressives sont le traitement qu'il conseille.

Quant aux applications locales, tout caustique qui n'est pas destructeur n'a qu'une action irritante fâcheuse. Dans sa pratique, M. Lydston traite les cas rebelles par l'excision au bistouri ou aux ciseaux, suivie d'application de thermocautère. Cette pratique lui semble autorisée par ce fait de la dégénérescence fréquente des leucoplasies en tumeurs malignes.

R. Sabouraud.

**Zona chez un syphilitique.** — Trapeznikoff. Zona facial au cours d'une roséole. (*Medicina*, 1894, n°s 21 et 22.)

Chez un malade de 22 ans, ayant un chancre de la verge et une roséole, et soumis au traitement antisyphilitique, s'est montrée une douleur violente à la tempe gauche et la partie correspondante du front, douleur accompagnée d'un état fébrile marqué, et suivie bientôt d'une éruption zostérienne caractéristique sur la moitié gauche du nez, de la langue, l'oreille et la paupière gauches. Outre le traitement spécifique, on saupoudra l'éruption avec du talc et de l'oxyde de zinc, et on administra du bromhydrate de quinine à l'intérieur. Au bout de six jours se montra une amélioration très notable, mais le malade ayant supprimé le traitement spécifique, tous les symptômes revinrent; la reprise de la médication mixte amena enfin la guérison définitive du zona. L'auteur croit que le zona a pris naissance sous l'influence du virus syphilitique; peut-être ce virus ne fait-il que préparer le terrain et le rendre favorable au développement des microbes, dont la participation (surtout des bactéries pyogènes) paraît très probable. Les symptômes qui ont précédé l'éruption simulaient ceux de la syphilis cérébrale précoce.

S. Broïdo.

**Gigantisme et syphilis.** — S. Sirena. Osservazioni anatomo-patologiche sul cadavere di un gigante. Contributo alla macrosomia e sifilide ereditaria tardiva. (*Riforma medica*, 1894, n° 141, p. 783.)

L'auteur rapporte l'autopsie d'un Égyptien géant, mort de néphrite parenchymateuse. Cet homme, qui mesurait 2 m. 40, et pesait, après sa mort, 218 kilogr., était atteint d'éléphantiasis des deux membres inférieurs. Les différents os présentaient un développement énorme; plusieurs d'entre eux, et en particulier le frontal, le temporal droit, l'occipital, le sphénoïde, les maxillaires, les os du nez, plusieurs côtes, les os iliaques et le fémur droit, étaient le siège d'ostéo-périostite poreuse diffuse; plusieurs côtes présentaient des ostéomes spongieux et des exostoses.

L'auteur, se basant sur ces lésions osseuses, sur l'existence du microdontisme, sur l'augmentation de volume du rocher droit, se demande s'il ne s'agit pas d'une forme de syphilis héréditaire, hypothèse qu'il ne peut appuyer sur les antécédents, complètement inconnus, du sujet.

C'est donc une interrogation qu'il pose et à son hypothèse on pourrait répondre par une autre hypothèse, et se demander s'il ne s'agit pas d'un cas d'acromégalie, comme dans une observation de gigantisme rapportée récemment par M. Brissaud : le sujet de S. Sirena était d'ailleurs atteint de cyphose cervico-dorsale comme les acromégaliques; il est vrai que l'autopsie ne fait pas mention de l'augmentation de volume du corps pituitaire.

Georges Thibierge.

**Syphilis héréditaire laryngée.** — R. Botey. Un caso de sifilis hereditaria tardia de la laringe. (*Revista de medicina y cirugia practicas*, 1894, p. 92.)

Enfant de 14 ans, présentant depuis trois ans des troubles de la respiration et de la phonation. Nécrose de la cloison des fosses nasales; destruction d'une grande partie de la voûte palatine; déformation considérable du voile et du pilier. Sur l'épiglotte, une cicatrice et destruction partielle de l'organe. Au niveau du larynx, végétations entre les lèvres de la glotte et à l'entrée des ventricules de Morgagni. Le larynx formait une sorte d'entonnoir au fond duquel existait une fente irrégulière qui ne laissait que difficilement passer l'air. Les parents sont syphilitiques. Comme signe de syphilis, on ne trouve chez cet enfant qu'une exostose du tibia ; pas de triade d'Hutchinson; lésions dentaires mais non typiques. Traitement antisyphilitique énergique; amélioration rapide. Les végétations disparaissent; la voix et la respiration redeviennent normales.

Paul Raymond.

Spillmann et Étienne. — Syphilis héréditaire tardive. (*Revue médicale de l'Est*, 1er janvier 1895, p. 1.)

Quatre observations personnelles :

I. — Homme de 21 ans, né pendant la période tertiaire de la syphilis maternelle ; pas d'accidents syphilitiques connus dans le jeune âge, ulcérations très étendues sur la région frontale et le dos.

II. — Homme de 19 ans, né de parents inconnus ; à 4 ans, tumeur blanche du genou gauche, qui suppura, puis finit par guérir en faisant une ankylose limitée ; à 11 ans, ulcérations de la cornée, traitée sans grand succès par les injections de peptonate mercurique ; facies de dégénéré, pas de barbe, ulcérations lupiformes du voile du palais.

III. — Homme de 38 ans ; antécédents de famille inconnus, pas de syphilis acquise ; a un enfant de 14 ans, dont les boses frontales sont très développées et qui a souffert de kératites et d'otite ; sa femme n'a pas fait de fausse couche. Lésions ulcéreuses de la gorge depuis l'âge de 18 ans ; perforation de la voûte palatine ; syphilides ulcéro-croûteuses circinées sur le front et le cuir chevelu ; guérison rapide par les injections de thymolacétate de mercure.

IV. — Jeune fille de 21 ans, portant depuis plusieurs années une perforation du voile du palais, septième enfant d'un père tabétique ; les cinq premiers enfants sont morts en bas âge, le sixième à 4 ans, le huitième a des dents de Hutchinson, une kératite double, une otite ; le neuvième a une kératite ; le dixième a les dents mal plantées et est épileptique ; les onzième et douzième, âgés de 10 ans et de 6 ans, ne présentent rien d'anormal.

GEORGES THIBIERGE.

**Syphilis héréditaire en Italie.** — A. TITOMANLIO. Sulla sifilide ereditaria nei principali brefotrofii d'Italia in rapporto ai regolamenti sanitarii in vigore. (*La Riforma medica*, 5 et 6 décembre 1893, p. 651 et 663.)

L'auteur, continuant l'exposé de ses recherches sur la syphilis héréditaire dans les hospices d'enfants trouvés, montre que depuis l'application des règlements sanitaires (règlements Crispi), la syphilis héréditaire a augmenté de fréquence dans la plupart de ces hospices. Sur dix-huit villes dont il rapporte les statistiques, sept ont présenté pour 1890 à 1892 sur la moyenne des années précédentes une augmentation dans la proportion centésimale d'entrées pour syphilis héréditaire variant de 4,43 p. 100 à 1,07 ; dans six villes, l'augmentation a été faible, de 0,96 à 0,41 p. 100 ; dans cinq villes, la proportion a été la même, ou bien il y a eu une légère diminution. D'autre part, la mortalité par syphilis a augmenté, le nombre des cas de syphilis a augmenté dans la population civile et surtout dans l'armée. L'auteur se déclare donc, comme dans ses publications antérieures, opposé aux règlements en question.

GEORGES THIBIERGE.

**Syphilis en Russie.** — YAROCHEVSKY. Syphilis et dégénérescence. (*Rousskaïa medecina*, nos 37, 44, 1894.)

Pour l'auteur la cause première la plus importante de la dégénérescence est la syphilis héréditaire ou acquise.

La statistique de la syphilis en Russie est très incomplète, car dans la rubrique de syphilis on englobe toutes les maladies vénériennes. Et, malgré l'insuffisance de cette statistique, il en résulte qu'il y a en Russie 0,5 p. 100 de syphilitiques sur la masse totale de la population.

A quel point cette statistique est insuffisante, et les chiffres inférieurs à la réalité, montrent les données sur certaines contrées :

*Gouvernement de Koursk :*

| | | |
|---|---|---|
| Nombre total de malades | 570,700 | |
| Syphilitiques | 30,656 | |
| Pourcentage | 5,38 | p. 100 |

*Gouvernement de Tamboff :*

| | | |
|---|---|---|
| Nombre total de malades | 800,000 | |
| Syphilitiques | 60,799 | |
| Pourcentage | 6,91 | p. 100 |

*Gouvernement de Samara :*

| | | |
|---|---|---|
| Nombre total de malades | 559,000 | |
| Syphilitiques | 43,569 | |
| Pourcentage | 7,81 | p. 100 |

*Gouvernement de Smolensk :*

| | | |
|---|---|---|
| Nombre total de malades | 265,000 | |
| Syphilitiques | 18,488 | |
| Pourcentage | 6,97 | p. 100 |

*Gouvernement de Saratoff :*

| | | |
|---|---|---|
| Nombre total de malades | 474,000 | |
| Syphilitiques | 38,900 | |
| Pourcentage | 8,21 | p. 100 |

Dans certaines contrées, la syphilisation atteint jusqu'à 15 et 16 et même 35 p. 100. Il y a des villages où tous les habitants ont la syphilis.

L'auteur insiste sur la nécessité de prendre des mesures rigoureuses contre cette maladie terrible (1). S. Broïdo.

(1) Depuis quelque temps, les progrès terribles de la syphilis en Russie attirent l'attention de tous les médecins et de la presse médicale russe. On peut juger de ces progrès d'après les chiffres suivants : en 1880, on comptait 256,000 syphilitiques sur le nombre total des malades des hôpitaux ; en 1886 ce nombre s'est élevé à 351,000 ; en 1890, il atteignait près d'un million. Aussi les syphiligraphes russes se proposent-ils d'organiser l'année prochaine un congrès pour discuter les mesures à prendre contre la propagation de ce fléau ; d'autre part, la question de la syphilisation par voie extragénitale sera un des points à l'ordre du jour au XII[e] Congrès international de Moscou de 1897. S. B.

## NOUVELLES

*The leprosy fund* avait proposé des prix de 50 guinées pour neuf questions différentes touchant la pathologie de la lèpre.

Le jury composé de Sir Joseph Fayrer, Sir Guyer Hunter et M. Jonathan Hutchinson ont accordé un prix de 50 guinées à chacun des travaux sous-mentionnés :

1° Georges Newman. — *L'histoire de la diminution et l'extinction terminale de la lèpre, en tant que maladie épidémique dans les îles britanniques.*

2° Edward Ehlers (Copenhague.) — *Sur les conditions sous lesquelles la lèpre a diminué en Islande et sur l'extension de son ancienne et actuelle répartition.*

3° Dr Impey (Robbin Island.) — *Sur les faits de la progression nouvelle de la lèpre à Cape et son extension actuelle dans l'Afrique du Sud.*

4° Dr Ashburton Thompson. — *Sur les progrès imputés de la lèpre en Australie, son extension et ses causes possibles.*

5° Dr James Cantlie (Hongkong.) — *Sur les conditions sous lesquelles la lèpre se développe en Chine, Cochinchine, à Batavia et dans la péninsule malayenne.*

Deux travaux ont été refusés.

Deux questions n'ont pas eu de réponse.

Les travaux couronnés seront publiés aux dépens de l'institution anglaise.

*Le Gérant :* C. Masson.

IMPRIMERIE LEMALE ET Cie, HAVRE

NOUVELLE NOTE

A PROPOS DE

# L'ORIGINE OSSEUSE DE CERTAINES ULCÉRATIONS TUBERCULEUSES

## EN APPARENCE EXCLUSIVEMENT CUTANÉES

Par le Dr **Adenot**, de Lyon.

Ex-chef adjoint de clinique chirurgicale, chargé des suppléances de services de chirurgie dans les hôpitaux de Lyon.

Nous désirons, à propos de deux nouvelles observations analogues à celles que nous avons publiées dans des mémoires précédents (1), attirer encore l'attention sur les rapports des tuberculoses cutanées avec les lésions osseuses de voisinage. Nous aurions pu d'ailleurs, sans avantage, multiplier beaucoup plus ces faits. Ceux qui sont rapportés ici doivent en partie leur intérêt aux dessins qui les accompagnent.

Nous renvoyons à la thèse de Vallos, au traité si important de M. Leloir et au livre tout récent de M. Du Castel, pour l'histoire générale des tuberculoses cutanées.

Nous devons encore limiter notre sujet, car nous n'envisageons pas toutes les tuberculoses cutanées secondaires à des ostéopathies tuberculeuses.

Mais nous aurons principalement en vue la tuberculose tégumentaire secondaire à une lésion osseuse *et alors que celle-ci aura passé inaperçue*. Ces formes de tuberculose superficielle intéressent tout particulièrement le chirurgien, car l'évolution de la lésion cutanée se trouve intimement liée à celle de l'ostéite sous-jacente.

Lorsque l'ostéite est latente, masquée, sa recherche présente encore plus d'importance et le chirurgien doit être averti que les formes de tuberculose cutanée secondaires aux lésions osseuses sont de beaucoup les plus fréquentes.

Les relations réciproques de la tuberculose de la peau et de celle

(1) De l'origine osseuse de certaines ulcérations tuberculeuses de la peau en apparence exclusivement cutanées. *Revue de chir.*, 1893.

Des ulcérations lupoïdes de la peau du pied, liées à des ostéopathies tuberculeuses sous-jacentes. *Congrès français de chir.*, 1893.

du squelette ne sont pas, il est vrai, envisagées par tous les auteurs de la même manière.

Dans son traité de la scrofulo-tuberculose, M. Leloir paraît considérer l'envahissement des parties molles et du squelette comme secondaire le plus souvent à la lésion cutanée, l'inoculation et la propagation se faisant pour ainsi dire des parties superficielles aux plans profonds : « A la longue, dit-il, l'infiltration scrofulo-tuberculeuse, pénétrant encore plus profondément, envahit l'hypoderme et les tissus sous-jacents, soit d'une façon diffuse, soit sous forme de gros nodules ou de gommes scrofulo-tuberculeuses. Elle gagne ainsi le tissu cellulaire profond, les fascias, les tendons, le périoste, les os et les articulations. Ainsi se produisent des caries, des nécroses, formation d'abcès ossifluents, des gommes scrofulo-tuberculeuses profondes avec toutes leurs conséquences au point de vue de la formation des ulcères des abcès, des fistules, des caries et des nécroses. »

M. Leloir reconnaît cependant l'inoculation fréquente de la peau par des foyers tuberculeux profonds (osseux, ganglionnaires, etc.), et même il a insisté sur l'importance des relations entre « un foyer tuberculeux profond, et l'apparition d'un lupus au point de vue de la démonstration tuberculeuse de ce dernier ».

M. Leloir ajoute qu'il est très remarquable que la tuberculose tégumentaire secondaire à des foyers tuberculeux profonds, se développe sous l'aspect du lupus vulgaire classique. Si on note, en effet, que « c'est à la périphérie de l'orifice fistuleux, résultant de la nécrose caséeuse et de l'ulcération du tégument par le foyer tuberculeux que se produit l'éruption des lupomes classiques, il semblerait que c'est par suite de son éloignement du foyer tuberculeux riche en bacilles que la tuberculose tégumentaire se présente sous une forme moins virulente, la forme lupeuse classique ».

Le même auteur a vu aussi trois fois des cas très exceptionnels (qui semblent se rapporter à ceux que nous étudions) et dans lesquels la tuberculose cutanée par inoculation secondaire à des foyers tuberculeux osseux profonds, se présentait sous l'aspect d'une des variétés atypiques du lupus vulgaire, le lupus scléreux papillomateux dans ses différentes sous-variétés.

Rappelons encore à ce sujet les travaux de Renouard, Crosnier (Th. Paris, 1889), de Jeanselme (1889, Congrès de la tuberculose), de Leloir (1884) ; ceux de Morel-Lavallée (*Études expérimentales et cliniques sur la tuberculose* (1888-1890), de Lyot et Gauthier (1888, *Bull. Soc. an.*), Priolau (de Brive), *Études expérimentales et cliniques sur la tuberculose* (1891). Ces divers auteurs ont signalé des faits de lupus secondaires à des fistules osseuses, à des caries des os des extrémités des membres.

Ainsi, c'est donc une chose bien entendue, un fait très fréquent,

que les tuberculoses cutanées secondaires à des lésions profondes et spécialement à des lésions osseuses.

Mais les auteurs classiques et ceux que nous venons de citer nous paraissent encore trop réservés dans la part qu'ils attribuent au squelette comme point de départ des lésions superficielles.

Cette origine doit être au contraire considérée comme d'autant plus fréquente que les cas si nombreux d'une propagation évidente ont été seuls indiqués et étudiés par les auteurs précédents.

On ne trouve signalé par contre, nulle part, ces *tuberculoses cutanées secondaires aux lésions osseuses latentes et méconnues.*

C'est l'aspect et l'évolution de ces ulcères secondaires à des ostéopathies tuberculeuses méconnues, la difficulté et l'obscurité du diagnostic de cette origine dans quelques cas, que nous allons encore envisager.

Deux faits nous paraissent tout d'abord mériter l'attention : 1° la forme spéciale de quelques placards de tuberculose cutanée qui semblent accompagner exclusivement des ostéites de même nature ; 2° la facilité avec laquelle ces tuberculoses cutanées à forme hypertrophique et végétante peuvent être confondues avec d'autres lésions.

M. le professeur Ollier, qui nous avait conseillé de signaler ces caractères spéciaux de tuberculoses tégumentaires, au Congrès de chirurgie de 1893), leur donne le nom générique d'*ulcérations lupoïdes*, qui a l'avantage de rappeler le lien étroit qui les unit au lupus en général, bien qu'elles forment une classe nettement à part macroscopiquement.

La peau, et en particulier la peau qui recouvre les extrémités des membres, c'est-à-dire la main et le pied, présentent parfois des ulcérations d'une étendue variable et que l'on n'hésite pas à classer parmi les tuberculoses cutanées.

Ces ulcérations, bien distinctes des formes habituelles de la tuberculose de la peau et des envahissements du tégument secondaires aux gommes tuberculeuses sous-cutanées ou des parties molles, se différencient des autres formes de tuberculose cutanée non seulement par leur aspect macroscopique, mais encore par leur évolution et leur prédisposition extrême à la récidive.

Beaucoup plus rares que les formes tuberculeuses habituelles, les ulcérations lupoïdes deviennent la source de confusions graves dans leurs rapports avec le squelette et dans leur nature.

Dans son *Traité des résections* (t. III, p. 718), M. Ollier, qui a attiré le premier l'attention sur l'origine osseuse méconnue de ces ulcérations, les signale de la manière suivante : « *D'une forme d'ulcère tuberculeux du dos du pied, cutané en apparence, mais d'origine osseuse profonde. Évidement ou résection des métatarsiens correspondants.* Nous avons remarqué plusieurs fois sur le dos du métatarse,

comme à la main sur la face dorsale de la région métacarpienne, des ulcères généralement torpides, quelquefois végétants et papilliformes, d'étendue très variable, atteignant les dimensions d'une pièce de cinq francs, et qui, au premier abord, paraissaient superficiels et n'être que des scrofules cutanées. Nous en avons vu sur le bord interne du pied qu'on avait raclés, curettés, cautérisés plusieurs fois, et qui se reproduisaient toujours avec le même caractère. Une petite dépression, située vers le milieu de l'ulcère, sous le tendon extenseur, était restée inaperçue : nous y introduisîmes un stylet, et nous pénétrâmes dans un petit foyer tuberculeux du premier métatarsien. Ce qui peut induire en erreur quand on n'a pas l'attention dirigée sur ce point, c'est que l'ostéite a une forme torpide dès le début, et qu'il n'y a pas de tuméfaction osseuse évidente. »

Le placard tuberculeux, qui se montre parfois très irrégulier de forme, présente dans d'autres cas un aspect d'une parfaite régularité circulaire, comme dans la planche (n° 2) annexée à ce mémoire.

La plaque tuberculeuse est, en général, exubérante et en relief très net sur la surface cutanée voisine. Formée d'une agglomération de tissu fongoïde, elle rappelle de loin les masses fongueuses que l'on trouve si souvent dans les tumeurs blanches ou encore les masses sarcomateuses. Elle s'en distingue par une fermeté plus grande, une consistance plus résistante.

Ces ulcérations, d'une étendue fort variable, peuvent avoir les dimensions d'une pièce de monnaie ou recouvrir la plus grande partie du dos de la main ou du pied, par exemple. Elles empiètent alors plus ou moins sur la face correspondante des orteils ou des doigts ; mais le plus habituellement, elles ne s'étalent pas jusque sur l'extrémité de ces organes.

Les limites de l'ulcération sont en général nettement séparées des portions de peau saine. Celle-ci offre seulement, au voisinage du bourrelet de la tumeur en relief, une zone de quelques millimètres, d'une couleur rouge ou violacée, plus ou moins desséchée ou macérée par les sécrétions séro-purulentes plus marquées au niveau du sillon qui sépare les fongosités d'avec l'épiderme sain.

La surface de l'ulcère est rouge, bourgeonnante, papillomateuse, molle, plus ou moins élastique et saignant facilement, légèrement brillante et comme recouverte d'un vernis très mince ; tantôt plus grisâtre, mamelonnée, avec de fines traînées de pus dans les interstices des bourgeons exubérants d'aspect fongueux. La lésion forme en somme un large placard rappelant assez fidèlement certains épithéliomas de la peau.

En outre de cette forme fongueuse bourgeonnante, on voit fréquemment des formes croûteuses d'aspect un peu différent. Celles-ci coïncident souvent avec des lésions osseuses somnolentes, et leur origine

osseuse peut être facilement méconnue. Ces formes croûteuses indiquent du reste une tendance à la guérison spontanée.

Il est difficile de savoir quelles conditions favorisent plus particulièrement le développement des formes fongueuses ou celui des formes croûteuses. Nous serions disposé à croire, après le grand nombre de malades que nous avons observés à ce sujet, que les ulcérations fongueuses, bourgeonnantes, à forme éléphantiasique, qui sont principalement visées dans ce mémoire et qui se développent en somme au niveau de lésions tuberculeuses torpides et peu virulentes sont restées à l'abri de l'infection extérieure. Bien que l'évolution de la lésion ait été favorisée alors par une irritation de cause mécanique, cette irritation extérieure ne s'est pas compliquée d'infection. D'ailleurs, les causes d'irritation extérieure qui peuvent modifier une lésion de plusieurs manières, le font aussi suivant la nature du terrain sur lequel elles se sont développées.

Dans les formes croûteuses, la suppuration, qui est facile à mettre en évidence quand on a détergé la surface de l'ulcère, indique au contraire qu'une infection mixte est surajoutée.

Nous n'avons pas encore malheureusement d'examens bactériologiques qui puissent appuyer cette supposition.

Les ulcérations lupoïdes cutanées s'observent, avons-nous dit, principalement aux extrémités des membres, à la main, au niveau d'un spina-ventosa par exemple, et au pied. Mais, en certains autres points, elles peuvent se présenter, même assez fréquemment. Le coude est dans ce cas, et en général les parties du corps où les extrémités des os longs sont superficielles. M. Leloir, dans son beau livre, a signalé des cas se rapportant à des régions autres que les extrémités des membres, mais celles-ci tiennent de beaucoup la première place comme siège de la lésion.

Les malléoles très superficielles et fréquemment atteintes de tuberculoses deviennent rapidement le point de départ de lésions cutanées qui peuvent, dans quelques cas, revêtir la forme lupoïde, et les connexions avec le squelette peuvent aussi passer inaperçues.

Un des premiers cas observés par M. Ollier à ce point de vue est résumé par lui de la manière suivante :

Obs. — En 1873, il opéra un jeune homme de Lamastre, âgé de 19 ans et qui était venu lui demander des soins pour une ulcération, rouge par places, croûteuse et sèche sur d'autres points, lupoïde, siégeant en avant et un peu au-dessous de la malléole externe, à 15 millim. de son sommet. Des améliorations presque complètes et des récidives désespérantes se succédaient depuis plusieurs mois sous l'influence des traitements intermittents de l'ulcère. Aucune douleur ni tuméfactions notables n'étaient perçues du côté de l'os.

En explorant avec un stylet la surface inégale de l'ulcère, M. Ollier

trouve un petit trajet conduisant vers la malléole sur un point osseux malade. Il incise la peau jusqu'à l'os qui était recouvert de fongosités sur un espace de quelques millimètres. Le grattage de l'os mit fin complètement à toute récidive.

Une ulcération analogue chez un autre malade s'était développée à la suite d'une scaphoïdite tuberculeuse. L'extirpation du foyer osseux put seule amener une guérison définitive. Tous les os du tarse d'ailleurs ont pu être reconnus malades dans des conditions analogues.

Signalons encore l'extrémité postérieure du cinquième métatarsien, le premier cunéiforme et le premier métatarsien, le calcanéum qui sont notés plusieurs fois dans les observations analogues.

Nous citerons encore quelques faits bien nets de ces ulcérations lupoïdes :

Obs. — Homme âgé de 48 ans. Entré à l'Hôtel-Dieu de Lyon. Il présentait sur la peau dorsale du pied gauche une vaste lésion qui occupait la totalité de la région, respectant les orteils et n'atteignant pas l'interligne tibio-tarsien. La lésion était constituée par une surface surélevée, papillomateuse, à bords nettement saillants sur un tégument sain.

Cette observation nous a été communiquée par le Dr Audry (de Toulouse). Nous l'avons rapportée dans un mémoire antérieur.

Notre maître M. le Dr Gangolphe nous avait fourni à ce sujet l'observation suivante, bien démonstrative :

Obs. — M. X... entre dans un grand service de chirurgie étranger, pour y être traité d'une ulcération bourgeonnante de la dimension de la paume de la main, ayant envahi la plus grande partie de la face dorsale du dos du pied gauche. On me présente, dit M. Gangolphe, le malade comme étant porteur d'une affection cutanée probablement tuberculeuse. Me souvenant, dit M. Gangolphe, de faits analogues observés pendant mon clinicat dans le service de M. le professeur Ollier, j'examine aussitôt soigneusement le squelette du pied. La face plantaire du côté correspondant se trouvait moins concave que celle du côté sain ; en pressant sur la légère tuméfaction, on réveillait une douleur marquée surtout en un point correspondant à la partie moyenne de l'interligne de Lisfranc. Un peu de pus humecta en même temps la surface de l'ulcération. Une exploration plus complète au stylet révéla une ostéo-arthrite tuberculeuse de l'interligne tarso-métatarsien des quatrième et troisième orteils.

Cet abcès plantaire d'origine osseuse avait complètement échappé à l'examen antérieur.

L'ulcération dorsale seule avait été constatée (1).

— Obs. — F. M..., âgé de 13 ans et demi, entre à la clinique de M. Ollier, salle Saint-Sacerdos, le 19 mai 1885 (fig. 1).

*Antécédents personnels* très suspects. Il y a huit ans, il reçut un coup

(1) V. aussi Gangolphe. *T. des affections infectieuses et parasitaires des os*, 1894. — *Ulcérations tuberculeuses*, Adenot, *Rev. de chir.*, 1894.

de bâton sur la première phalange du médius de la main gauche; il y a deux ans apparurent à ce niveau de petits boutons sur les caractères desquels le malade ne peut donner de renseignements précis. Depuis un an, la lésion s'est singulièrement étendue. Elle occupe actuellement la plus grande partie de la face dorsale de la main depuis le poignet jusqu'à la naissance des doigts. Elle s'étend sur la peau de la deuxième phalange du médius dont le tendon fléchisseur s'est rétracté. La première phalange est atteinte d'ostéo-arthrite tuberculeuse. La lésion est à peu près indolente depuis longtemps. Le malade est en outre porteur d'un mal sous-

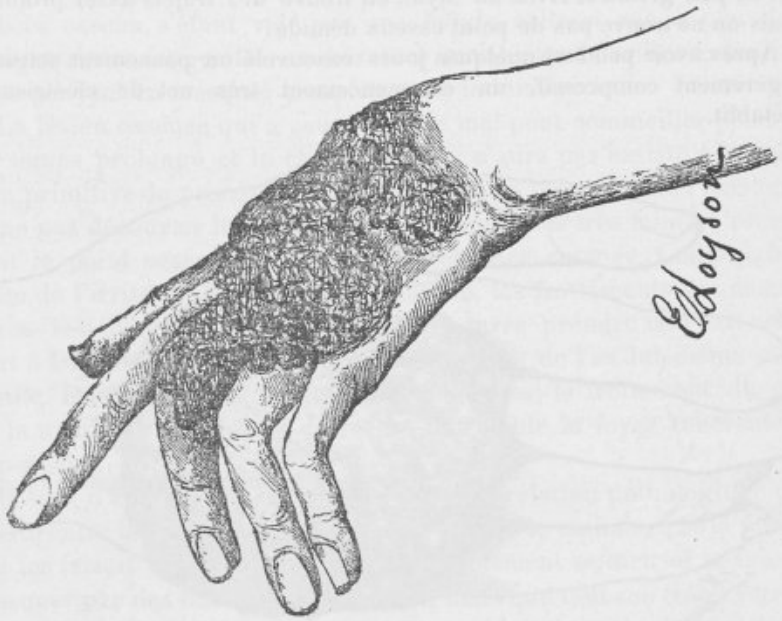

FIG. 1. — Ulcération de la peau des régions métacarpiennes consécutive à une ostéite de la première phalange du médius (1).

occipital avec abcès rétro-pharyngien. Il y a un an, il a eu de l'arthrite vertébrale qui a amené un torticolis.

L'opération a consisté du côté de la main en un raclage de la tuberculose cutanée avec la curette. Dénudation de l'os, la première phalange seule du médius est malade, elle a été atteinte d'ostéite juxta-épiphysaire. La base est séparée du corps de l'os qui est évidé.

Résection de la partie malade.

Voici une autre observation qui provient du service de M. Ollier :

OBS. — C. F..., de Empurang, entre au mois de février 1880 à la salle Saint-Pierre, présentant un ulcère fongueux de la main et une carie du troisième métacarpien.

(1) Nous remercions M. Alcon qui a bien voulu nous prêter le cliché de ce dessin dont l'observation a déjà paru dans la *Revue de chirurgie* en 1893.

Il y a six ans que cette malade s'aperçut de la présence d'une petite tumeur sur la face dorsale de la main ; cette tumeur s'ulcéra et l'ulcération s'étendit progressivement jusqu'à occuper la presque totalité de la face dorsale de la main. De temps en temps, il y avait sous l'influence d'un pansement, un commencement de cicatrisation, puis la malade se négligeait et l'ulcération reprenait de plus belle.

Actuellement, on constate sur la face dorsale de la main, une ulcération circulaire de 6 à 7 centim. de diamètre. Le fond est constitué par des bourgeons grisâtres, mamelonnés. Les bords sont irréguliers. La peau est un peu grisâtre. Avec un stylet on trouve des trajets assez profonds, mais on ne trouve pas de point osseux dénudé.

Après avoir pendant quelques jours renouvelé un pansement soigné et légèrement compressif, un commencement très net de cicatrisation s'établit.



FIG. 2. — Ulcération lupoïde tuberculeuse d'origine osseuse (1).

A ce moment, par suite de la diminution des bourgeons en partie réprimés, on parvient facilement avec le stylet à découvrir une fistule conduisant dans la profondeur sur un point osseux. Une opération définitivement curative est alors décidée :

Après anesthésie de la malade, on enlève par le raclage toutes les fongosités. Cela fait, on peut se rendre compte facilement et exactement des trajets fistuleux par lesquels on arrive sur le métacarpien dénudé. Puis, après incision et décortication du périoste, on pratique l'ablation sous-périostée des deux tiers antérieurs de ce métacarpien, y compris sa tête articulaire.

L'examen des portions osseuses enlevées démontre qu'il s'agissait d'une lésion tuberculeuse.

L'état de la malade s'améliore rapidement, et, le 16 avril 1880, elle quitta le service presque complètement guérie.

(1) Cette planche a été faite d'après une aquarelle dessinée par M. le Dr Mondan.

Quelle que soit la région où ces ulcérations en apparence exclusivement cutanées se développent, elles comprennent dans leurs rapports avec la lésion du squelette sous-jacent, deux formes cliniques différentes que nous avons déjà indiquées dans notre mémoire de la *Revue de chirurgie*, en 1893.

1° *Ulcérations lupoïdes en rapport de continuïté avec la lésion osseuse sous-jacente.* — Ce premier groupe, certainement le plus nombreux, comprend des ulcères indolents, d'étendue très diverse, et dont l'origine osseuse avait pu tout d'abord sembler évidente ; l'abcès osseux s'étant vidé par une fistule, celle-ci peu à peu s'est tarie et si des fongosités exubérantes envahissent l'orifice extérieur, elles peuvent en masquer complètement la lumière.

La lésion osseuse qui a causé tout le mal peut sommeiller pendant un temps prolongé et le chirurgien qui n'aura pas assisté à l'évolution primitive du processus osseux, pourra en méconnaître l'existence et ne pas découvrir le trajet de continuité parfois très minime réunissant le point osseux malade à l'efflorescence cutanée. Celle-ci, à la suite de l'irritation causée par la marche, les frottements des chaussures, le défaut de soins de propreté, pourra prendre une extension tout à fait inusitée, tandis que l'inflammation de l'os lui-même sommeille. Dans certaines professions manuelles, le frottement du dos de la main sur l'outil a pu de même entretenir le foyer tuberculeux superficiel.

Il sera d'autant plus difficile de saisir la relation pathologique qui existe entre les plans superficiels et le squelette malade, que la fistule qui les faisait communiquer a pu non seulement se tarir et se laisser masquer par des bourgeons fongueux, mais que tout son trajet rétréci se sera cicatrisé en partie et se sera réduit progressivement. En pareil cas même, la lésion cutanée pourra s'améliorer par un traitement local approprié, mais si la lésion osseuse a été méconnue, des récidives du côté du tégument apparaîtront fatalement et d'une façon désespérante.

2° *Ulcérations lupoïdes d'origine osseuse, mais en rapport de continuité interrompue avec le squelette sous-jacent.* — Cette seconde forme plus rare que la précédente ne présente pas non plus le même intérêt thérapeutique. Dans ces cas, l'os a guéri spontanément, le trajet fistuleux s'est comblé dans les parties profondes juxtaposées à l'os, mais l'ulcère cutané a persisté ; l'origine osseuse n'en a pas moins existé ; souvent même cette forme peut s'accompagner d'infiltrations étendues de fongosités sous la peau du côté des gaines tendineuses ou musculaires et l'envahissement des gaines peut remonter très haut et s'étendre fort loin.

C'est ainsi que l'on pourra croire à des synovites fongueuses primitives du pied, à la face plantaire et dorsale du poignet, alors qu'il

s'agit simplement de lésions osseuses primitives suivies d'envahissement à distance des parties molles par le foyer osseux, qui plus profond, moins exposé, par conséquent plus protégé, aura guéri plus facilement.

Quant aux synovites chroniques tendino-musculaires ou articulaires primitives, nous les admettons possibles sans les croire aussi fréquentes que paraissent l'admettre les ouvrages classiques. (Exemple, des synovites tuberculeuses de la main secondaires à des lésions très minimes des os du carpe.)

Nous établirons encore, comme dans notre mémoire cité plus haut, un rapprochement entre l'origine osseuse méconnue souvent des tuberculoses cutanées, d'une part, et de certaines lésions de même nature et de même origine des parties molles sous-cutanées (tendons, muscles, synoviale, tissu conjonctif), d'autre part.

Ces deux formes cliniques (rapport de continuité persistante ou interrompue) constituent les formes les plus nettes de ces ulcérations dans leurs rapports avec le squelette sous-jacent, mais ce ne sont pas les seules modalités que ces ulcérations puissent présenter à ce point de vue.

Dans des cas plus rares, moins nets, plus difficiles à mettre en évidence, les lésions sont aussi moins schématiquement disposées les unes par rapport aux autres.

Les tissus sous-jacents de voisinage peuvent, en effet, se prendre secondairement, comme nous l'avons dit, et les tuberculoses cutanées ne sont pas à l'abri de toutes les complications observées dans les tuberculoses des parties molles. Des gommes scrofulo-tuberculeuses du tissu conjonctif peuvent se produire au voisinage; des fongosités émanées de la lésion osseuse sous-jacente ou de la lésion cutanée qui en dépend, peuvent s'infiltrer dans les gaines tendineuses et provoquer des rétractions, des déformations irréparables.

Qu'il nous soit permis de reproduire à propos de ces faits difficiles à classer (mais qui ne sont en réalité que des modalités des ulcérations en rapport de continuité plus ou moins interrompue avec l'os sous-jacent), ce que nous en avons dit ailleurs sur ce sujet (1).

« Si on recherche avec un stylet le trajet fistuleux qui forme le trait d'union entre ces diverses lésions, on le trouve habituellement ; d'autres fois les trajets se cicatrisent par places, au hasard de l'activité cicatricielle et réparatrice des tissus envahis et il peut arriver que les foyers profonds s'isolent pour guérir spontanément.

D'autres fois enfin la lésion osseuse a guéri depuis longtemps, spontanément, sans causer tout d'abord d'envahissement tégumentaire. Ce n'est que plus tard, dans la cicatrice d'une fistule ou d'un abcès

(1) *Rev. de chir.*, 1893.

secondaire de voisinage, que cette lésion cutanée se développe, bien que ces cicatrices paraissent n'être rattachées par aucun lien à la lésion osseuse préexistante et éteinte. Les mêmes inoculations à échéance éloignée sont signalées dans les autres formes de lupus de la peau.

L'observation du Dr Audry peut être citée comme exemple de cette évolution tardive au sein d'une cicatrice.

Nous pensons que, dans ces cas, ont pu se produire des infections locales par les voies lymphatiques, mais que surtout de petits foyers sommeillent multiples, disséminés dans les parties molles, comme formant des étapes successives et isolées, réunissant d'une manière vague, réelle cependant, l'os et les parties molles superficielles.

Cette évolution, torpide, lente, par très petites poussées successives, aboutissant enfin à une ulcération cutanée qui paraît, au premier examen, n'avoir aucun rapport de cause à effet avec la carie de l'ostéo-arthrite de voisinage, s'accorde du reste avec les recherches expérimentales. Il s'agit de tuberculoses atténuées, de tuberculoses osseuses bénignes, qui ne se généralisent pas, et sont rarement graves. Elles guérissent spontanément le plus souvent, et n'était l'ulcère qui peut évoluer plus ou moins tardivement, elles passeraient presque inaperçues par leur indolence, le peu de réaction du côté de l'os, qui, nous l'avons vu, ne présente dans ces cas, ni gonflement, ni point sensible.

Nous donnons donc à l'origine osseuse une part prépondérante dans ces formes de tuberculose cutanée et dans ces formes seulement, que la relation ait persisté dans les deux foyers, ou qu'elle ait été interrompue.

*Diagnostic, ses difficultés.* — Non seulement il est parfois difficile d'établir une relation entre les ulcérations lupoïdes et leur origine plus osseuse, mais le caractère et la nature même de ces ulcérations peuvent être complètement méconnus. On peut les confondre, par exemple, avec certaines tumeurs malignes, l'épithélioma de la peau en particulier. Le diagnostic différentiel de ces variétés est parfois très difficile et ne peut être définitivement posé que par un examen histologique pratiqué en faisant des coupes très profondes pour retrouver les lupomes (An. path. du lupus : Leloir et Vidal, *Soc. de biol.*, 1882).

Les inoculations seront aussi d'un grand secours.

Notre maître, M. Poncet, nous a communiqué un cas très remarquable de large ulcération papillomateuse du pied sur la nature épithéliomateuse de laquelle il avait dû faire d'importantes restrictions.

L'examen histologique démontra qu'il s'agissait d'une vaste ulcération tuberculeuse ayant provoqué des désordres étendus et de graves déformations.

Voici cette observation, accompagnée d'une planche dessinée d'après nature (fig. 3) :

Obs. — Jean-Marie J..., entré en 1889 à l'Hôtel-Dieu, salle Saint-Louis. Il présente un vaste ulcère cancroïdal du pied droit, consécutif à la dégénérescence d'un vieux foyer d'ostéite astragalo-calcanéenne.

Les orteils sont complètement déformés et en partie masqués par les fongosités exubérantes qui ont envahi la plus grande partie de la surface du pied aussi bien à la région antérieure qu'à la région postérieure.

L'examen microscopique a montré qu'il s'agissait de lésions tuberculeuses hypertrophiques. La planche ci-jointe indique très nettement l'aspect de la lésion qui avait fait penser tout d'abord à une dégénérescence cancroïdale et qui se rapportait en réalité à une simple ulcération lupoïde de nature tuberculeuse.

Dans ce cas, l'examen microscopique n'empêcha pas l'amputation, qui fut pratiquée au-dessus du genou, en raison de l'état grave du sujet, de l'ancienneté de la lésion et des déformations considérables qui l'accompagnaient.

Nous pourrions encore signaler la confusion possible de ces ulcérations lupoïdes avec certains ulcères hypertrophiques observés chez les syphilitiques et à développement favorisé par des irritations étrangères (frottements des chaussures, etc.). La face postérieure du pied, le talon, sont, en pareil cas, des lieux d'élection.

Nous avons été témoin d'un fait très instructif. Il s'agissait d'une ulcération végétante, développée à la face postéro-externe du pied, en dehors du tendon d'Achille, chez une femme âgée d'une soixantaine d'années. La plaie était très mal soignée et la malade la recouvrait de substances malpropres.

Les antécédents syphilitiques niés ou ignorés avaient été complètement méconnus jusqu'à l'entrée de la malade à l'hôpital. Notre maître, le Dr Rochet, chirurgien-major de l'Antiquaille, diagnostiqua une lésion syphilitique.

Le traitement spécifique confirma le diagnostic qui, avant l'examen du Dr Rochet, était resté hésitant pendant quelques jours entre ces trois formes d'ulcérations hypertrophiques végétantes :

Ulcérations lupoïdes hypertrophiques,

Ulcération cancroïdale,

Ulcération syphilitique hypertrophique à forme sarcomateuse.

Lorsqu'on se trouvera en présence d'une lésion lupoïde de la peau, il faudra donc, avant tout, rechercher le point osseux malade. Le stylet est indipensable pour pratiquer convenablement une pareille recherche. Il faut explorer prudemment, car ces végétations lupoïdes saignent facilement. On recherchera, d'après la situation de l'ulcération, les points qui sont les sièges de prédilection des ostéites limi-

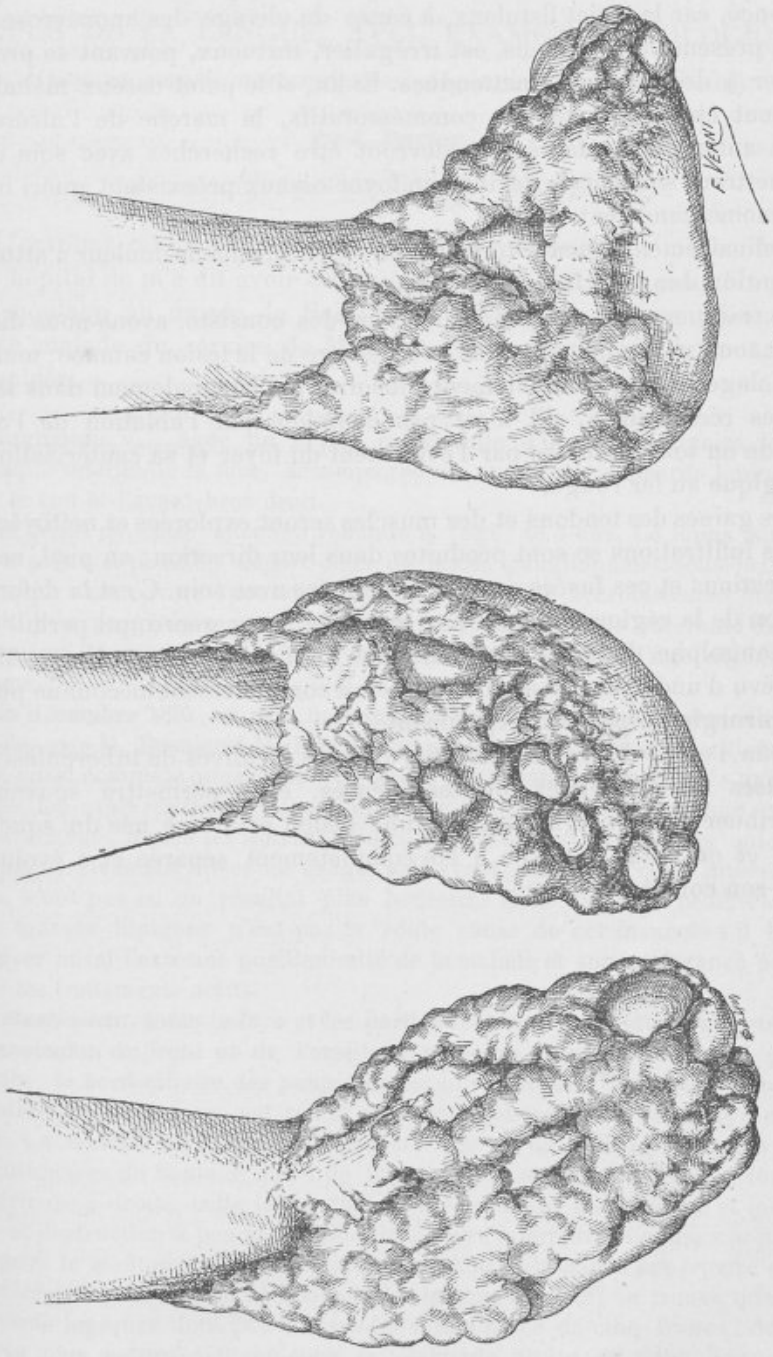

Fig. 3. — Ulcérations tuberculeuses hypertrophiques d'aspect cancroïdal.

tées du pied ou de la main. Cette recherche exige des soins et de la patience, car le trajet fistuleux, à cause du clivage des aponévroses, de la présence des tendons, est irrégulier, tortueux, pouvant se prolonger à des distances inattendues. Enfin, si le point osseux malade ne peut être retrouvé, les commémoratifs, la marche de l'ulcère, l'état antérieur de la région, devront être recherchés avec soin et permettront souvent de deviner un foyer osseux préexistant guéri ou tari momentanément.

Ordinairement, aucune tuméfaction osseuse, aucune douleur n'attire l'attention dans ces formes insidieuses.

Le traitement de ces altérations lupoïdes consiste, avons-nous dit, avant tout, naturellement dans le curettage de la lésion cutanée; mais ce raclage restera complètement illusoire, et principalement dans les formes récidivantes, s'il n'est pas complété par l'ablation de l'os malade ou tout au moins par l'évidement du foyer et sa cautérisation énergique au fer rouge.

Les gaines des tendons et des muscles seront explorées et nettoyées si des infiltrations se sont produites dans leur direction; au pied, ces infiltrations et ces fusées seront recherchées avec soin. C'est la déformation de la région plantaire par un abcès de ce genre qui permit à M. Gangolphe, dans le cas signalé plus haut, de poser un diagnostic imprévu d'une lésion dont la nature était complètement méconnue par un chirurgien cependant expérimenté.

Enfin, l'étude des commémoratifs dans les récidives de tuberculoses cutanées ou synoviales, ou tendineuses, etc., permettra souvent d'attribuer à une origine osseuse une lésion primitive née du squelette, et qui, plus tard, en a été complètement séparée et a évolué pour son compte.

# LUPUS DE LA LANGUE, AVEC EXAMEN HISTOLOGIQUE

## (*Lupus papillomateux, avec dégénérescence hyaline.*)

Par **J. Darier.**

Communication à la Société française de Dermatologie.

L'extrême rareté du lupus de la langue, qu'aucun des médecins de cet hôpital ne m'a dit avoir observé et dont il n'existait jusqu'ici pas de moulage au musée de Saint-Louis, m'engage à vous présenter cette malade du service de M. le Dr Besnier que j'ai l'honneur de suppléer.

Augustine V..., âgée de 21 ans, est atteinte d'un lupus vulgaire de la presque totalité de la face, accompagné de nombreux placards lupiques sur le cou et l'avant-bras droit.

Le début de cette affection remonte à l'âge de 3 ans. Le lupus paraît avoir pris son point de départ dans un abcès ganglionnaire sous-maxillaire qui s'est ouvert spontanément. De là, par son accroissement incessant, il a progressivement envahi la face ; les placards aberrants de la nuque et du membre supérieur n'auraient apparu qu'à l'âge de 10 ou 12 ans.

En décembre 1891, on prit un moulage de la face (1), et la malade fut confiée par M. Besnier à M. Broca, qui pratiqua une rugination chirurgicale aussi complète que possible de toutes les lésions. Peu de mois après, l'affection avait repris son aspect antérieur. Ce traitement énergique avait donc échoué ; toutes les autres médications internes et externes qui ont été successivement mises en usage, soit avant, soit après cette intervention, n'ont pas eu un résultat plus heureux. Mais l'activité proliférante des masses lupiques n'est pas la seule cause de cet insuccès ; il faut accuser aussi l'extrême pusillanimité de la malade et son intolérance pour tous les traitements actifs.

*Actuellement*, toute la face et les parties latérales de la tête sont prises à l'exclusion du front et de l'oreille gauche ; le cuir chevelu n'est pas envahi ; le bord ciliaire des paupières est libre. Le nez, dont toute la moitié inférieure a disparu, est réduit à un petit tubercule de forme pyramidale. La bouche est déformée et transformée en un orifice permanent de 3 centimètres de hauteur sur 4 de largeur, par abaissement de la lèvre supérieure à droite, cette lèvre étant en même temps très épaisse et indurée, et destruction à peu près totale de la lèvre inférieure. Le lupus occupe en outre le menton, toute la région hyoïdienne et la partie supérieure des deux régions sterno-mastoïdiennes. Sur le cou, à droite, on trouve quatre placards lupiques dont l'un a l'étendue d'une pièce de cinq francs ; deux autres plus petites siègent sous la clavicule droite et dans l'aisselle

(1) *Musée de l'hôpital Saint-Louis*, pièce n° 1643.

gauche. Au pli du coude droit et sur la face antérieure de l'avant-bras il y a deux plaques de la grandeur de la moitié de la main.

Toutes ces parties envahies sont d'un rouge jaunâtre, marbrées de raies blanches et de télangiectasies; elles sont limitées par des contours géographiques et par places environnées de tubercules isolés. Les téguments y sont épaissis, saillants; ils sont érodés sur certains points des joues, ulcérés autour de l'orifice buccal où l'on voit des bourgeons charnus mollasses. Sur les surfaces d'aspect cicatriciel on distingue d'innombrables masses lupiques isolées ou confluentes, jaunâtres, demi-transparentes et molles, enchâssées dans un tissu ferme et scléreux.

L'état des *muqueuses* nous intéresse particulièrement. Les conjonctives sont intactes. Les fosses nasales ne peuvent pas être examinées, l'orifice narinaire gauche étant complètement oblitéré par une cicatrice, le droit réduit à un pertuis qui admet à peine un stylet.

Par l'orifice buccal toujours béant on voit les incisives supérieures cariées et les inférieures déchaussées et enduites de tartre. Les dents sont presque toutes cariées et mal plantées, se chevauchant les unes les autres, en raison d'un rétrécissement transversal considérable des deux maxillaires. La voûte du palais, ogivale, en gouttière, admettant à peine l'extrémité de l'index, est occupée dans ses deux centimètres antérieurs par une plaque lupique, exulcéreuse, avec bourgeons roses sur fond grisâtre.

La joue droite a sa muqueuse cicatricielle et gonflée; à gauche, elle est infiltrée, bourgeonnante. Les gencives, très difficiles à explorer, sont ulcérées et bourgeonnantes au niveau des incisives inférieures.

Le voile du palais, cicatriciel et lisse, est tendu par les piliers rétractés et ne laisse entre lui et la langue qu'un orifice ovalaire de 15 à 18 millimètres, qui représente l'isthme du gosier; la luette a totalement disparu. La paroi postérieure du pharynx présente une surface granuleuse et paraît être le siège d'une infiltration lupique en nappe. L'examen laryngoscopique n'a pas été pratiqué et sera difficile en raison de la déformation des parties; la voix est nasonnée, mais non pas enrouée.

La *langue* présente dans ce cas l'intérêt principal. On y remarque deux plaques lupiques en dehors desquelles l'organe est parfaitement normal (1).

La première de ces plaques, ovalaire et allongée d'avant en arrière, mesurant 1 cent. sur 8 millim., est située sur le dos de la langue, à gauche du raphé, et arrive à 6 ou 8 millim. de la pointe et du bord latéral gauche.

Elle offre une saillie appréciable, plus accentuée à son milieu. Elle n'est pas ulcérée, mais sa surface est mamelonnée, couverte d'élevures hémisphériques ou fongiformes inégales, du volume d'un grain de millet pour les plus grosses, de couleur rougeâtre ou grisâtre, séparée par des sillons d'un blanc gris. Celles du centre de la plaque sont un peu plus hautes que celles de la périphérie. Le bord de la plaque est limité nettement par une collerette de petites élevures papillaires.

(1) *Musée de l'hôpital Saint-Louis*, moulage n° 799.

Au toucher on constate une fermeté remarquable de la lésion, mais l'induration est superficielle ; il n'y a pas d'empâtement profond. L'indolence est absolue, la malade n'éprouve qu'une sensation de corps étranger sur la langue et laisse palper la plaque sans aucune crainte.

La seconde plaque siège sur le bord gauche de la langue, à cheval sur ce bord, et à l'union du tiers antérieur et des deux tiers postérieurs de l'organe. Elle est plus étendue et aussi saillante ; sa surface est grisâtre, granuleuse, surmontée de petites élevures, qui sont moins hautes et moins nombreuses que celles de la première plaque. Cette plaque est moins nettement limitée et ses bords diffus ne sont pas bordés par une collerette papillaire. Sur la face inférieure de la lésion on remarque une minime ulcération, anguleuse, à fond grisâtre, paraissant provoquée par le contact d'une dent cariée. Cette plaque est autant indurée sinon plus que la première, et absolument indolente.

L'époque d'apparition de ces plaques ne peut être précisée ; nous les avons découvertes au mois de mai 1895, à l'occasion de névralgies faciales dont se plaignait la malade. Elle déclare qu'elles ont apparu d'une façon tout à fait insidieuse, sans qu'il y ait eu de morsure, de piqûre, de traumatisme ou de lésion quelconque, et qu'elle n'éprouvait que la gêne causée par leur saillie. Elle dit avoir montré un « petit bouton » sur sa langue à la religieuse du service en janvier dernier, mais celle-ci n'en a conservé aucun souvenir. Elle croit aussi que ce bouton remonte au mois de novembre ou de décembre, mais est très peu affirmative à cet égard. L'insidiosité, l'indolence parfaite de ces lésions ressortent clairement de cette absence de souvenirs sur leur début, et ces caractères doivent être mis en regard de la vive sensibilité qui appartient d'ordinaire aux ulcérations tuberculeuses vulgaires de la langue.

J'ajouterai que le palper fait reconnaître difficilement la présence de quelques petits ganglions indurés dans les fosses sous-maxillaires ; que la malade ne tousse ni ne crache, mais que l'examen des poumons révèle aux deux sommets et surtout à droite, une submatité légère, avec une exagération des vibrations, un timbre soufflant de la respiration aux deux temps, sans râles ni craquements, signes d'une induration scléreuse certaine.

L'état général est très bon, la malade n'a pas maigri, et toutes les fonctions se font normalement.

Les caractères spéciaux de ces lésions linguales, leur coïncidence avec un lupus rebelle et en constante activité, rendent superflue toute discussion de diagnostic dans ce cas, à ce qu'il me semble tout au moins.

J'ai toutefois tenu à confirmer le diagnostic par l'examen histologique. A cet effet, j'ai excisé un segment de la plaque antérieure, comprenant le milieu et les bords de cette plaque.

Examen histologique. — Les coupes, faites après durcissement dans l'alcool et inclusion dans la paraffine et soumises aux réactifs colorants les

plus divers, m'ont permis de reconnaître : 1° qu'il s'agit bien de lupus ; 2° que dans ce lupus il y a une dégénérescence cellulaire très particulière.

Si l'on examine les coupes en partant du bord de la plaque et en se dirigeant vers son centre, on remarque tout d'abord un allongement considérable des papilles et une hypertrophie extrêmement marquée de l'épiderme, et surtout des bourgeons interpapillaires. Les papilles réunies en groupes qui correspondent aux mamelons visibles à l'œil nu, sont séparées par des prolongements épithéliaux assez larges, un peu irréguliers, et pénétrant profondément entre elles. Près du centre de la plaque le sommet des papilles n'est au contraire revêtu que d'une couche épithéliale peu épaisse ; partout l'épithélium est infiltré de cellules migratrices assez nombreuses. Les papilles renferment des vaisseaux dilatés pour la plupart, et des cellules d'autant plus nombreuses qu'on se rapproche du milieu de la coupe ; cette infiltration cellulaire est encore plus marquée à la base des papilles et dans le derme sous-jacent. D'emblée on est frappé de la distribution figurée de cette infiltration qui se groupe en nodules plus ou moins volumineux. Les cellules qui composent ces nodules sont diverses et ordonnées le plus souvent comme suit : au centre se voient une ou plusieurs cellules géantes, parfois énormes, renfermant de 20 à 50 noyaux et davantage, et des cellules peu colorées, épithélioïdes, polynuclées souvent ; autour sont des cellules grandes ou petites présentant les caractères morphologiques et les réactions de coloration des plasmazellen d'Unna ; dans l'intervalle des nodules, disséminées dans le chorion et dans les papilles, il y a des cellules plasmatiques, des cellules conjonctives fusiformes, des leucocytes et des éléments dégénérés dont je parlerai plus bas ; les mastzellen y sont rares ; le réseau élastique est morcelé et réduit en flocons inégaux.

A cette description il est facile de reconnaître qu'on est en présence d'une plaque de lupus reconnaissable à ses follicules tuberculeux spéciaux : il y a six ou huit de ces follicules et environ douze ou quinze cellules géantes dans chaque coupe. Il n'y a pas de processus scléreux autour des nodules, sinon peut-être dans les parties profondes du fragment où se voient quelques bandes fibreuses ; partout ailleurs le tissu conjonctif, loin d'être hyperplasié, est seulement dissocié par l'infiltration cellulaire. L'allongement des papilles et l'accroissement très marqué des bourgeons interpapillaires caractérisent un *lupus papillomateux*. J'avoue n'avoir pas fait la recherche des bacilles de Koch dans les coupes, et avoir reculé devant une excision suffisamment large pour permettre des inoculations aux animaux ; mais les résultats de l'histologie m'ont paru suffisamment probants.

L'examen des coupes même non colorées et à l'aide d'un faible grossissement y fait reconnaître la présence d'un grand nombre de boules réfringentes disséminées dans le corps papillaire et dans le chorion. L'emploi d'un très grand nombre des réactifs colorants usités en histologie m'a permis de me renseigner sur leur signification et leur nature. Ces boules sont à peine teintées par l'acide osmique, ne sont solubles ni dans les alcalis, ni dans les acides, ni dans les essences ; elles ne fixent pas l'iode ; elles se colorent en jaune orangé par le picro-carminate.

Les plus belles préparations sont obtenues par la safranine qui teint les boules en rose, par la thionine phéniquée qui les colore en bleu verdâtre, alors que les noyaux sont bleus, par le bleu polychromé et le créosol qui les fait ressortir en bleu presque noir, mais surtout par l'hématoxyline et l'éosine qui fournissent une double coloration des noyaux en bleu et des boules réfringentes en rose. Par la méthode de Gram-Weigert la substance des boules pâlit si l'on emploie l'aniline pure comme décolorant ; elle reste violette si l'on use d'un mélange d'aniline et de xylol.

Ces réactions permettent de reconnaître qu'il ne s'agit ni de graisse, ni d'une substance calcaire, ni d'amyloïde, mais bien de substance *hyaline*. Presque toutes les boules hyalines, qui sont arrondies ou ovalaires, jamais allongées en boyaux sur aucune coupe, présentent par les colorants nucléaires un noyau intimement accolé à leur substance, souvent aplati par elle ou déformé en demi-sphère, en calotte, ou en coin. Ces boules sont donc des cellules dont le protoplasma est en dégénérescence hyaline. Très fréquemment la matière hyaline est divisée en segments à facettes entre lesquels se voit une très mince cloison protoplasmique. Il est exceptionnel de trouver une cellule au début de la dégénérescence, ne renfermant qu'une parcelle ou une boule minime de substance hyaline ; en pareil cas il semble bien que l'on ait affaire à des cellules conjonctives ou plasmatiques. Les faisceaux conjonctifs, les parois vasculaires, les fibres musculaires striées que renferme la coupe, ne sont jamais atteints par l'infiltration hyaline qui est uniquement limitée à certaines cellules.

La distribution de ces cellules hyalines ne semble obéir à aucune loi fixe. On en trouve de disséminées dans les grandes papilles, plus ou moins près des vaisseaux ou de l'épithélium ; il y en a plus encore à la base des papilles et dans le chorion ; elles y sont disposées en essaims, non en groupes réguliers. En tous cas les nodules lupiques ne renferment en aucun point de ces cellules hyalines. La dégénérescence des cellules géantes, grandes ou petites, ne donne en aucune façon les réactions de l'hyaline.

Il est impossible de ne pas être frappé de l'analogie, de la presque identité qu'il y a entre les cellules hyalines de ce lupus et celles qui se rencontrent communément dans le rhinosclérome. Par acquit de conscience j'ai cherché sur mes coupes des bacilles de Frisch, avec un résultat négatif ; je n'ai trouvé de micro-organismes colorables ni dans les cellules hyalines, ni autour d'elles.

Il est vraisemblable que la dégénérescence hyaline ne se rencontre dans ce lupus qu'au même titre où on peut l'observer dans un grand nombre de maladies infectieuses ; pourtant sa grande netteté dans ce cas, l'abondance remarquable des éléments atteints me semblent justifier l'importance que je lui ai donnée dans ma description. On n'avait pas jusqu'ici, à ma connaissance du moins, signalé la présence de cellules hyalines dans le lupus de la peau ou des muqueuses.

En somme, la femme que je présente est bien atteinte de véritable lupus de la langue. On ne saurait plus mettre en doute l'existence de cette localisation du lupus : il en existe en effet environ une douzaine

d'observations dans la science, dues à Bazin, Virchow, etc. Une des mieux étudiées est celle que M. Leloir a publiée (1) et à propos de laquelle il a fait une revue du sujet. D'après cet auteur, le lupus lingual semble être toujours secondaire, et particulièrement au lupus du larynx ; il atteindrait surtout la face dorsale de l'organe dans ses deux tiers postérieurs. Dans le cas actuel, il faut remarquer que les deux plaques lupiques ont apparu isolément, sans continuité de voisinage, et siègent sur le tiers antérieur.

Ordinairement ce lupus n'est pas ulcéré, mais mamelonné et papillomateux. Histologiquement, M. Leloir a trouvé du lupus demi-scléreux. Ici, nous sommes en présence de lupus nettement papillomateux, mais non scléreux. La présence abondante de cellules plasmatiques ou conjonctives en dégénérescence hyaline, donne au cas actuel un intérêt spécial, le fait n'ayant été signalé dans aucun lupus. Il serait intéressant de rechercher si les plaques lupiques de la peau chez cette malade présentent la même particularité ; c'est ce que je me propose de faire.

(1) LELOIR. *Atlas international des maladies rares*, 1er juillet 1889. *Ann. de dermatologie*, 1889.

# LE LICHEN PLAN A FORME BULLEUSE

## ÉOSINOPHILIE. NATURE DU LICHEN PLAN

Par **M. Leredde.**

Communication à la Société française de Dermatologie.

Le lichen plan est aujourd'hui pour beaucoup d'auteurs une affection d'origine nerveuse. Certains vont plus loin et en font une névrodermite. Pour M. Jacquet en particulier, le trouble nerveux initial engendre le prurit, le prurit engendre l'éruption.

La théorie nerveuse est appuyée sur certains faits indiscutables :

Les antécédents nerveux héréditaires et personnels des malades ;

L'influence des chocs nerveux de l'apparition du lichen de Wilson ;

L'action favorable d'une thérapeutique calmant le système nerveux (hydrothérapie tiède).

Mais ces faits prouvent simplement que le système nerveux est en cause, peut-être dès l'origine de l'affection. Comment agit-il sur les téguments, et les muqueuses ectodermiques, elles aussi sujettes au lichen de Wilson ? La filiation des éléments pathologiques est-elle celle que paraît admettre M. Jacquet? C'est ce que je voudrais discuter à l'occasion d'une malade que je présente aujourd'hui à la Société de Dermatologie.

Mme M..., 48 ans, blanchisseuse, entrée en juin 1895, salle Gibert, n° 4, service de M. le Dr Tenneson.

Les antécédents héréditaires sont inconnus.

Dans l'histoire pathologique de la malade, certains détails sont à relever.

1° *Hystérie.* — C'est une femme nerveuse, qui a eu, par exception, des crises hystériques complètes. En général, elles restent frustes, et à la suite d'une émotion se traduisent par la sensation complète de boule, suivie d'une période de tremblement. La sensibilité cutanée est normale.

La surdité dont est affligée la malade est consécutive à une maladie aiguë de l'enfance.

2° *Non menstruation.* — Elle a été réglée à l'âge de 17 ans, et jusqu'à l'âge de 28 ans, la menstruation fut régulière. A cette époque, sans cause connue autre que des émotions nerveuses, elle disparut complètement. En janvier 1895 seulement revinrent les règles, très peu abondantes pendant quelques jours, elles reparurent quinze jours après. Depuis, aucun écoulement sanguin ne s'est fait (1).

Jamais d'enfants ni de fausses couches.

3° *Anémie.* — La teinte jaunâtre de la face que nous relevons plus loin a toujours existé.

Notons enfin que depuis cinq ou six ans, cette femme est ordinairement

(1) Je relève aussi la disparition des règles dans un cas de lichen plan présenté par M. Thibierge et moi-même à la Société de Dermatologie en 1891.

souffrante; elle aurait eu une pleurésie, elle tousse et crache un peu. Il y a cinq ans, elle a souffert d'une phlébite de la jambe droite, et il y a six mois, a eu un ulcère variqueux, qui a laissé à la jambe une cicatrice excessivement pigmentée à sa périphérie.

L'éruption a commencé à la jambe gauche il y a cinq semaines. Dès le début elle s'est accompagnée de bulles, qui même ont été plus abondantes qu'à l'heure actuelle. Les démangeaisons initiales ont été peu marquées, *et c'est à peine s'il existe actuellement du prurit.*

*État actuel.* — L'éruption respecte complètement la face, le cou et les bras. Elle apparaît aux avant-bras *sous forme de papules isolées* ou réunies deux à deux, polygonales, brillantes et lisses à leur surface aplatie, dures, les plus petites, plus récentes, plus élevées que les plus anciennes, plus larges. Certains éléments affaissés, entourés de plis rayonnés offrent déjà une apparence cicatricielle.

Ces lésions sont plus abondantes, et plus près de la confluence sur l'avant-bras gauche que sur le droit.

A la face antérieure du poignet gauche, se voit une plaque saillante, de teinte violacée, divisée par les plis de la peau, mais offrant sur ses bords des éléments erratiques typiques. Sur un point de cette plaque se voit une lésion due à une vésicule de la grosseur d'une lentille. Cette vésicule s'est affaissée en laissant une légère desquamation périphérique.

Sur la face dorsale des mains, plus à gauche qu'à droite, se voient des éléments assez nombreux de forme irrégulière, mais ayant les autres caractères du lichen plan, saillie, dureté, aspect brillant; souvent on remarque des dépressions centrales.

A la face palmaire des mains il n'y a aucune papule, mais de petits foyers desquamatifs isolés.

Au tronc, des papules apparaissent dans les plis sous-mammaires, et deviennent extrêmement abondantes sur l'abdomen, surtout autour de la ceinture où elles sont confluentes en de nombreux points et *forment des plaques violacées.* Un pli formé par l'abdomen obèse qui retombe sur lui-même est le siège d'une pigmentation foncée; à son niveau la peau tend à desquamer légèrement, *mais il n'y a aucune saillie, aucune papule.*

Aux membres inférieurs, les lésions prédominent aux cuisses où elles forment des plaques irrégulières, allongées, plissées, escortées d'éléments isolés typiques.

L'*altération pigmentaire* qui se rattache à la maladie devient évidente aux jarrets. A droite c'est une grande plaque à peine surélevée, mais donnant au doigt une sensation rugueuse due à une légère hyperkératose, de couleur brun foncé universelle; sur ses bords on voit des éléments isolés, saillants, arrondis, moins pigmentés déjà. A gauche, ce sont des plaques distinctes allongées dans le sens des plis de la peau, ayant les mêmes caractères que la lésion principale du jarret droit.

Sur les jambes les papules de lichen restent isolées et de moins en moins abondantes; aux pieds, à leur face dorsale, on voit des papules, arrondies comme celles des mains, plus saillantes encore, hyperkératosiques, représentant l'ébauche du lichen corné. Enfin il faut noter de légers points de kératose plantaire.

On observe encore aux membres inférieurs *des bulles*, représentées en général par des exulcérations de dimensions variées avec une croûtelle centrale, ou devenues purulentes. Mais quand on les saisit à leur début on les voit naître sur les plaques confluentes de lichen ou sur le jarret dans les plaques pigmentées, distendues dès leur origine par un liquide clair alcalin, visqueux.

Les muqueuses restent indemnes.

La santé générale est assez bonne, à l'état nerveux près. Mais il faut signaler la teinte jaunâtre de la face, et au niveau des joues la tendance à une pigmentation ocre, formant par places de petits îlots mal limités, assez analogues à des taches de lentigo.

Réflexions. — Au point de vue de la description dermatologique, deux faits sont remarquables chez cette malade :

a) *L'existence de bulles.* — Des vésicules et des bulles s'observent rarement dans le lichen plan, mais ont été décrites (Caspary, Kaposi) (1).

Chez notre malade, les bulles sont peu nombreuses. Elles ne sont pas, nous paraît-il, d'origine externe ; elles surviennent spontanément, sans grattage, en des points protégés par des pansements, sans inflammation périphérique ; elles restent séreuses quelques jours, et ne suppurent que plus tard.

S'agissait-il chez la malade d'une association de dermatose de Dühring, et en serait-il de même dans les autres faits où le lichen plan s'est compliqué de bulles ?

L'étude du sang nous a révélé une éosinophilie certaine.

Mais dans les bulles, je n'ai guère trouvé que des lymphocytes, et jamais d'éosinophilie ; le liquide est alcalin, mais bien plus visqueux que dans les bulles de la dermatite herpétiforme. Je n'ai donc pu admettre cette affection, qui est caractérisée par deux termes, nécessaires l'un et l'autre : éosinophilie, excrétion des éosinophiles du sang par la peau.

L'éosinophilie répond simplement à une altération sanguine ; je l'ai recherchée chez trois ou quatre autres malades atteints de lichen plan vulgaire, sans la trouver.

b) *Les grandes plaques pigmentaires.* — Török a signalé l'existence normale de masses pigmentaires dans les papules du lichen plan. M. Thibierge et moi avons présenté à la Société, en 1891, une négresse chez laquelle l'hyperpigmentation était le symptôme capital de la maladie. On voit assez souvent des placards cohérents de lichen plan violacés, pigmentés, mais je ne connais pas d'observation où on signale de grandes plaques pigmentaires, développées dans des plis de flexion ou de contact, presque sans infiltration dermique, sans éléments papuleux associés.

(1) Kaposi. *Soc. Vienn. de Derm.*, 25 nov. 1891.

Il y a ainsi chez notre malade l'exagération d'un élément morbide qui appartient régulièrement à la maladie.

D'autres détails relevés dans l'observation plaident en faveur d'*une altération sanguine profonde :* l'anémie certaine, la disparition des règles depuis vingt ans déjà.

J'ai recherché dans plusieurs observations de lichen plan des faits semblables à ceux que j'ai notés chez ma malade et n'en ai pas trouvé. Il est vrai que certaines sont incomplètes au point de vue médical. Depuis que l'origine nerveuse de la maladie a été affirmée (Köbner, Besnier, Brocq, Jacquet), toutes mentionnent soigneusement les troubles nerveux présentés par les malades, mais restent muettes au point de vue d'autres désordres de la santé générale.

Du reste, beaucoup d'altérations sanguines restent latentes cliniquement, et même les procédés scientifiques de recherche sont bien incomplets aujourd'hui encore ; il paraît certain que le sérum, les globules, sont souvent lésés d'une manière profonde sans qu'il soit possible de mettre leur altération en évidence.

Les troubles nerveux, si fréquents dans le lichen plan, existent chez ma malade (irritabilité nerveuse, attaques d'hystérie). Ces troubles ont été antérieurs à la dermatose et non provoqués par elle.

Mais comment le trouble nerveux, dont la nature devra du reste être précisée un jour, agit-il sur la peau ? Détermine-t-il directement l'éruption ?

Ou bien l'éruption serait-elle due à un trouble hématique, si probable dans le cas présent, et peut-être d'origine nerveuse lui-même ? L'action du système nerveux devient, dans cette hypothèse, indirecte.

La première théorie s'appuie sur certains faits mis singulièrement en relief par M. Jacquet, dans son étude sur la pathogénie du lichen plan, sur l'existence du prurit antérieurement à l'éruption, sur l'apparition de celle-ci, grâce aux traumatismes cutanés, sur la disposition allongée, conforme de certaines lésions.

Mais il me semble que la théorie de M. Jacquet, tout à fait exacte dans le fait qu'elle énonce, doit être complétée et modifiée dans un certain sens.

Il me paraît certain que le lichen plan, dans sa forme habituelle, généralisée, est une affection universelle, je veux dire que la peau, les muqueuses (1), doivent être altérées dans leur ensemble. Mais la plupart des lésions ne sont pas apparentes. J'ai étudié, il y a plusieurs années, la peau d'un malade, biopsiée en des points paraissant sains, et j'ai été frappé de la congestion du derme, d'une diapédèse plus marquée que dans la peau normale. Il est habituel, quand on examine de

(1) Il faut éliminer par exemple les lésions limitées de lichen corné aux membres inférieurs.

près la peau dans un cas de lichen plan, d'observer, en dehors des papules bien dessinées, bien visibles, de tout petits éléments brillants, au jour frisant ; leur nombre peut être considérable ; ils couvrent les avant-bras chez notre malade. Chez elle, la présence d'îlots desquamatifs à la paume des mains, à la plante des pieds, indique encore la modification générale de la peau, comme ils l'indiquent chez certains malades atteints de syphilis au moment de la roséole.

Ceci dit, le prurit ne paraît plus antérieur aux lésions, *mais simplement aux lésions apparentes*. Il est l'effet de l'altération dermique, effet inconstant : il peut être peu marqué, comme dans notre cas, ou même nul (Besnier).

Mais qu'il y ait lésion microscopique ou non, on peut faire intervenir la circulation ou le séjour de substances toxiques dans le derme. Ce sont elles qui amènent le prurit ; le grattage dans le lichen plan détermine les éléments éruptifs. Un fait analogue, et bien caractéristique, s'observe dans la piqûre des insectes ; le grattage détermine une vaso-paralysie, sans doute en répandant la toxine dans la peau.

Les conclusions de cette étude sont les suivantes :

a) Il y a lieu d'étudier de plus près qu'on ne l'a fait jusqu'ici les altérations sanguines de tout ordre chez les malades atteints de lichen plan. Ce sont peut-être des altérations chimiques, impossibles à spécifier dans l'état actuel des méthodes. Elles constitueraient un trait d'union pathogénique entre les troubles nerveux certains chez tous les malades et les lésions cutanées.

*b*) Le lichen plan est une affection universelle de la peau et des muqueuses. Le grattage, les traumatismes cutanés n'interviennent que pour déterminer les éléments éruptifs apparents.

# SOCIÉTÉ FRANÇAISE DE DERMATOLOGIE ET DE SYPHILIGRAPHIE

## SÉANCE DU 11 JUILLET 1895

PRÉSIDENCE DE M. ERNEST BESNIER

SOMMAIRE. — *A propos du procès-verbal :* Sur les cellules conjonctives et les Plasmazellen d'Unna, par M. J. DARIER. — Néphrite syphilitique précoce, par M. G. ÉTIENNE (de Nancy). — Xeroderma pigmentosum, par M. DU CASTEL. — Sur un érythème récidivant sous l'influence de causes diverses, par MM. E. BESNIER et H. HALLOPEAU. (Discussion : MM. MOREL-LAVALLÉE et GASTOU.) — Lymphangites de la muqueuse buccale, par M. DU CASTEL. (Discussion : M. TENNESON.) — Lichen scrofulosorum, par M. H. FEULARD. (Discussion : MM. BARTHÉLEMY, FOURNIER et BESNIER.) — Lichen plan à forme bulleuse. Éosinophilie. Nature du lichen plan, par M. LEREDDE. (Discussion : MM. DARIER et BESNIER.) — Lupus de la langue, par M. DARIER. (Discussion : M. BESNIER.) — Sur un cas de dermatite pustuleuse végétante à foyers à progression excentrique et un cas de dermatite herpétiforme végétante, par MM. HALLOPEAU et J. MONOD. (Discussion : M. WICKHAM.) — Sur un cas de lupus érythémateux acnéique, de forme destructive avec suppuration folliculaire, par M. H. HALLOPEAU et A. GUILLEMOT. — Deux cas de pityriasis rubra pilaris, M. L. WICKHAM. (Discussion : M. BESNIER.) — Sclérodermie, par M. TENNESON. — Nouvelle observation de pellagre sporadique, par MM. E. GAUCHER et BALLI. (Discussion : M. JEANSELME.) — Vitiligo par compression, par M. E. GAUCHER. — Troisième cas de névrite syphilitique du nerf cubital, par MM. E. GAUCHER et CHAMPENIER. (Discussion : M. BARTHÉLEMY.) — De la stérilité du pus du bubon blennorrhagique, par MM. GAUCHER, SERGENT et CLAUDE. (Discussion : MM. SABOURAUD, GAUCHER, FOURNIER, MÉNAHEM HODARA.) — Sur un cas de dystrophie unguéale et pilaire familiale, par MM. NICOLLE et HALIPRÉ. — Deux cas de psoriasis traités par les injections mercurielles, par M. J. BRAULT. — Sur le fibrome périacineux des glandes sudoripares, par M. CH. AUDRY. — Sur une syphilide polypiforme de la langue (lymphangiectasie syphilitique), par M. CH. AUDRY. — Sur une folliculite granuleuse de la peau, par M. CH. AUDRY. — Actinomycose du menton et du maxillaire inférieur, par E. LEGRAIN. — Élections.

### Ouvrages offerts à la Société.

*Leçons sur les maladies de la peau*, par M. GAUCHER.

Dell'infezione sifilitica per la placenta. Lezione del Prof. PELLIZZARI CELSO (de FLORENCE). Extr. de la *Clinica moderna*. Florence, 1895.

DU MÊME. — Syphilide galopante. *Actes de l'Acad. médico-physique, de Florence*, 1er avril 1895.

Du même. — *Del polimorfismo tricofitico*. Leçon clinique.

*Sui resultati ottenuti con l'uso del permanganato di potassa nella blenorragia*, par Umberto Mantegazza. Milan, 1895.

---

A PROPOS DU PROCÈS-VERBAL

## Sur les cellules conjonctives et les Plasmazellen d'Unna.

Par M. J. Darier.

Les quelques réserves que j'ai cru devoir faire après la note présentée par M. Menahem Hodara à la dernière séance m'ont valu une lettre de M. le professeur Unna, dont je suis heureux de communiquer le contenu à la Société.

M. Unna déclare être beaucoup plus d'accord avec moi que je ne croyais, et les deux questions : 1° de l'origine cellulaire des fibrilles conjonctives ; 2° de l'origine des plasmazellen, ne lui semblent pas actuellement tranchées.

1° En effet, dans son *Histopathologie* (p. 833 et 834), M. Unna dit que sur les préparations de bourgeons charnus colorées par sa méthode, on réussit parfois à constater le passage direct du protoplasma spongieux dans une fibrille collagène (conjonctive); mais d'autres fois il semble que la fibrille conjonctive ne sorte pas du réseau protoplasmique, mais qu'elle émerge seulement après avoir passé au-dessous. « Cette méthode ne permet donc pas de résoudre la question toujours discutée de la provenance cellulaire ou intercellulaire du tissu collagène. »

2° Quant à l'origine des plasmazellen, M. Unna regrette qu'elle préoccupe les histologistes, car il la considère comme secondaire. Le fait important, de l'existence si répandue de ces éléments qu'il a découverts, est universellement admis. Lui-même n'est pas au clair sur leur origine; il considère comme certain le passage des plasmazellen aux cellules conjonctives; leur relation avec les lymphocytes n'est pas démontrée pour lui.

Je saisis cette occasion pour remercier encore au nom de la Société le savant professeur de Hambourg de la communication qu'il a chargé son élève de nous faire, et pour me féliciter de ce que, sur les points principaux, je me trouve en communauté d'idées avec lui.

---

## Néphrite syphilitique précoce.

Par le Dr Georges Étienne, professeur agrégé à la Faculté de Nancy.

On sait depuis quelques années que l'albuminurie est assez fréquente au début de la syphilis. En pratiquant systématiquement la recherche de l'albumine dans les urines d'un groupe de 24 femmes atteintes de syphilis secondaire, prises au hasard, j'en ai trouvé quatre fois des traces notables ; mais les observations de néphrite syphilitique précoce suivie d'autopsie sont encore fort rares ; c'est pourquoi je crois devoir signaler le cas suivant recueilli à la clinique de M. le professeur Spillmann.

Observation. — La nommée A..., âgée de 42 ans, entre le 24 avril 1893 à la clinique de M. le professeur Spillmann.

Dans les antécédents personnels nous ne relevons aucune maladie aiguë, à part une fluxion de poitrine à l'âge de 8 ans, et la rougeole ; pas d'éthylisme.

Au mois d'octobre 1892, c'est-à-dire environ six mois avant son entrée, cette malade fut souffrante, fatiguée, et présenta à ce moment un « gros bouton » indolore aux parties génitales.

En janvier, elle fut couverte d'une éruption identique à celle qu'elle présente, au moment de son entrée ; un médecin prescrivit une pommade à l'acide pyrogallique, croyant probablement à un psoriasis. Elle était déjà à ce moment très pâle. Le traitement fut suivi pendant peu de durée. Quelque temps après, elle fut traitée à la Clinique ophtalmologique pour une iritis par quelques injections de peptonate mercurique. Huit jours avant son entrée, la faiblesse augmenta, et la malade, éprouvant de la peine à se tenir sur ses jambes, se décida à solliciter son entrée à l'hôpital.

Au moment de son entrée, la malade, primitivement bien constituée, est dans un état de débilitation très prononcée, très amaigrie, d'une pâleur extrême ; la face est un peu bouffie, œdème des membres inférieurs.

La surface du corps est recouverte d'une éruption généralisée papulo-squameuse, caractérisée par la présence de papules formant un relief peu accusé, d'un rose clair, recouvertes de légères squames, très fines, blanches, mais non nacrées, ne formant pas sous le coup d'ongle la raie micacée, assez peu adhérentes, se détachant sans laisser suinter de gouttelettes de sang.

Ces papules sont groupées sous une forme très nettement circinée. Elles sont abondantes surtout sur le thorax, les cuisses, les membres supérieurs.

*Appareil circulatoire.* — Bruit de galop net à la pointe ; le pouls est petit, égal, un peu mou, légèrement irrégulier. Les artères ne sont pas particulièrement dures.

*Appareil urinaire.* — *Urines foncées, brunâtres ;* environ 1,000 centim. cubes ; 8 *grammes d'albumine par litre ;* dans le dépôt, *nombreux cylindres et globules rouges ;* pas de douleurs à la miction.

*Appareil respiratoire.* — Normal. Pas de bronchite ni d'épanchement pleural, etc.

*Appareil digestif.* — Anorexie ; inappétence.

*Système nerveux.* — Rien de particulier.

Traitement. — Une injection hebdomadaire de thymolacétate de mercure ; KI ; régime lacté absolu.

Une légère amélioration se produit pendant quelques jours.

10 mai. Le matin, la malade se plaint de quelques vertiges ; à 11 heures s'établit brusquement une hémiplégie droite, surtout accusée au membre supérieur qui est inerte ; quelques grimacements de la face, puis convulsions et coma, face bouffie.

Le soir à la contre-visite on prescrit une friction mercurielle.

Le 11 avril. L'hémiplégie persiste. Une saignée de 300 centim. cubes détermine l'atténuation des accidents convulsifs.

Le 15 mai. L'hémiplégie est moins flasque, la salivation continue. Dans les jours suivants, la stomatite s'éteint progressivement, en même temps que diminue l'hémiplégie ; mais l'état général se dégrade de plus en plus, la malade s'affaisse et succombe dans le marasme le 27 mai.

Autopsie. — *Poumon.* — Un peu d'œdème pulmonaire, avec quelques noyaux de congestion. Pas trace de tubercules.

*Cœur.* — Tissu anormal. Pas d'endocardite, pas de végétations. Dans le péricarde, un peu de liquide louche.

*Foie.* — Dimensions et aspect normaux.

*Rate.* — Volume et consistance habituels ; infarctus ancien, jaunâtre, ocreux, ayant 2 centim. de large et 3 centim. de profondeur ; un autre infarctus semblable, gros comme une lentille.

*Cerveau.* — Congestion méningée intense, avec arborisations très accentuées ; les circonvolutions sont un peu affaissées. *Artérite des vaisseaux périphériques ;* ni hémorrhagie, ni ramollissement.

*Rein gauche.* — Très petit ; 8 centim. sur 2 ; poids 80 gr. ; à la coupe, il est gras, pâle, dur cependant, se décortiquant bien.

*Rein droit.* — De dimension à peu près normale, 11 centim. sur 6 ; poids 160 gr., congestion veineuse ; les étoiles de Verheyen sont très marquées ; il se décortique bien, et à la coupe il paraît moins pâle que le rein gauche ; la substance corticale est élargie.

Étude histologique des reins. — La plupart des *glomérules* sont intacts ; mais chez d'autres, on trouve un épaississement de la capsule de Bowman. Le peloton vasculaire paraît normal.

*Tubes contournés et droits.*— Les cellules épithéliales tapissant ces tubes sont gonflées, remplies d'un protoplasma granuleux ; les noyaux colorés sont comme normalement situés à la partie profonde de la cellule. D'autres cellules ont laissé échappé ce contenu granuleux à l'intérieur du tube. Certains tubes ne renferment qu'une petite masse granuleuse dans leur intérieur, laissant une lumière libre entre cette masse et l'épithélium marginal ; d'autres tubes, au contraire, sont complètement remplis par de l'exsudat granuleux.

*Artères.* — *Endartérite peu intense.*

La paroi interne des artérioles est épaissie ; on voit la lame élastique

se dédoubler en formant plusieurs lames transparentes, séparées, et augmenter ainsi l'épaisseur de la paroi vasculaire.

Dans cette observation, le diagnostic de néphrite syphilitique précoce est établi surtout :

1° Sur l'*existence d'une syphilis secondaire grave*, évoluant chez une femme déjà âgée, se manifestant rapidement par une éruption cutanée remarquablement généralisée et par une éruption papulo-squameuse comme dans la plupart des cas signalés ;

2° Sur l'*absence d'une autre maladie générale ou de toute autre cause* capable de provoquer une néphrite du même type anatomique. On ne peut, en effet, l'attribuer à aucune intoxication par les applications déjà anciennes et peu soutenues d'acide pyrogallique, ou par les quelques injections de peptonate mercurique qui guérirent l'iritis spécifique. L'hypothèse de Guntz (1) ne peut manifestement pas être soutenue ici ;

3° Sur la *coexistence d'autres lésions bien nettement spécifiques* : l'artérite cérébrale.

Si la néphrite syphilitique secondaire est fréquente, il n'en est pas de même des cas dans lesquels l'autopsie a pu être faite.

En comparant les études anatomo-pathologiques pratiquées, on s'aperçoit que les résultats ne sont pas toujours identiques. Dans le cas que je viens d'étudier, on voit une prédominance marquée des altérations épithéliales, jointe cependant à de notables lésions artérielles.

Glomérulite dans un cas de Brault (2) et dans un de Wagner (3) ; glomérulite avec lésions des artères et des cellules des tubes dans la seconde observation de Brault ; lésions parenchymateuses très intenses avec lésions glomérulaires et vasculaires à peine ébauchées (Darier) (4) ; sclérose très marquée et à évolution très avancée avec glomérulo-néphrite et dégénérescence épithéliale granulo-graisseuse [Darier et Hudelo (5), Wagner] ; dégénérescence granulo-graisseuse des cellules des tubes (Ferrond) (6).

De cette comparaison paraît ressortir la conclusion que la néphrite syphilitique précoce ne se traduit pas par des lésions spécifiques, qu'elle est bien, ainsi que l'a déjà indiqué M. le professeur Fournier, une néphrite comme peuvent en produire les diverses infections.

(1) GUNTZ. *Memorabilien*, 1885, p. 7.

(2) BRAULT. *Traité de médecine*, t. V, 778.

(3) WAGNER. La syphilis constitutionnelle et les affections rénales qui en dépendent. *Deut. Arch. f. klin. Med.*, 1888, XXVIII, 1, 94.

(4) DARIER. Syphilis rénale précoce. *Soc. de dermat. et de syphil.*, 20 juillet 1893.

(5) DARIER et HUDELO. Syphilis rénale précoce. *Soc. de dermat. et de syphil.*, 20 juillet 1893.

(6) FERROND. *Journal de médecine de Lyon*, 1867.

Et si nous remarquons que dans notre cas, chez cette femme âgée de 42 ans, à côté des lésions épithéliales très accusées, il existait des lésions artérielles discrètes, très analogues à celles de l'artériosclérose, nous pouvons nous demander si de l'artériosclérose rénale n'a pas précédé l'invasion de la syphilis et n'a pas favorisé la fixation élective de l'affection sur l'appareil rénal. De sorte que s'il est très juste de dire que ne fait pas de la syphilis cérébrale qui veut, on peut dire vraisemblablement que ne fait pas qui veut de la syphilis rénale ; qu'il faut un rein antérieurement frappé, et que ce rein ne réagit pas seulement suivant l'influence de la syphilis qui intervient, mais aussi suivant la façon dont il a été antérieurement frappé.

Là peut-être trouverons-nous l'explication des lésions variées du rein syphilitique précoce.

---

## Xeroderma pigmentosum.

Par M. Du Castel.

Le premier malade que j'ai l'honneur de vous présenter est une ancienne connaissance. M. Tenneson vous l'a déjà montré au mois de novembre 1893 ; il était à cette époque porteur d'une tumeur épithéliomateuse bourgeonnante située juste au-dessous de la cloison du nez, qui fut opérée et n'a pas récidivé depuis lors. Depuis cette époque, j'ai eu l'occasion de voir le malade à plusieurs reprises et de lui faire enlever une nouvelle tumeur épithéliale développée au-dessous de l'aile du nez à gauche, une autre développée au niveau de la paupière inférieure droite. Cette dernière a récidivé et vous voyez qu'aujourd'hui elle forme une masse globuleuse, à surface irrégulière, du volume d'une grosse noix, couverte d'une croûte noirâtre, saignant facilement, implantée par une base assez large sur la muqueuse et sur la peau de la paupière. Cette tumeur rappelle la première observée par notre collègue Tenneson ; les différentes néoplasies, qui surviennent chez notre malade, paraissent se produire suivant un type unique.

En dehors du néoplasme de la paupière, le malade présente toutes les lésions du xeroderma pigmentosum : taches pigmentaires occupant la face, les oreilles, le cou, les épaules, le dos des mains, la partie inférieure de l'avant-bras ; aux mêmes régions, apparence cicatricielle et par places, taches congestives de la peau ; léger degré d'ectropion ; rien ne manque au tableau de la maladie. La santé générale du malade reste excellente ; on ne relève chez lui aucune affection viscérale.

Je vous rappellerai que c'est vers l'âge de neuf mois que les accidents ont débuté chez notre malade par des taches congestives du visage, et que c'est en 1892 que la première tumeur épithéliomateuse s'est montrée.

Une des sœurs du jeune C... semble avoir été atteinte de la même affection que lui. (Pour plus de détails, voir les *Bulletins de la Société*, 1893, 475 et 1894, 120).

La seconde malade est une fillette de dix ans sur les antéécdents de laquelle nous possédons fort peu de renseignements ; c'est une enfant abandonnée, amenée ces jours-ci de la Bretagne dans notre service. Nous ignorons absolument ses antécédents de famille ; tout ce que la malade peut nous dire, c'est que l'affection de l'entrée des fosses nasales et de la lèvre pour laquelle on l'amène dans notre service, a débuté il y a vingt et quelques mois.

L'entrée des fosses nasales, celle du côté gauche principalement, est le siège d'une ulcération qui envahit la moitié supérieure de la lèvre au niveau de l'orifice de la narine gauche et regagne en montant obliquement l'aile du nez du côté droit.

Cette ulcération repose sur une base légèrement épaissie et indurée; elle est de couleur blafarde, fournit une suppuration peu abondante et saigne assez facilement ; quand on la laisse à l'air libre, il se forme à sa surface une croûte noirâtre. La surface de l'ulcération n'est pas continue et régulière ; dans certains points, elle est inégale, granuleuse, présente des îlots saillants recouverts d'épithélium et présentant encore les aspects de la peau normale. Ces îlots sont séparés par des sillons ulcéreux d'un millimètre de profondeur environ et à bords taillés à pic. Sur la partie inférieure de l'ulcération, les bords sont saillants d'un millimètre environ au-dessus de la peau normale environnante, renversés en dehors ; ils présentent cet état granuleux qu'il est habituel d'observer dans les bords des ulcérations de l'épithélioma.

Il n'y a pas de ganglions tuméfiés dans la région sous-maxillaire ou préauriculaire.

L'examen histologique complet des tissus malades n'a pu encore être fait ; mais il ne semble pas contestable que nous soyons en présence d'un épithélioma de la face.

Le visage de la malade est couvert de taches pigmentaires ; ces taches sont petites, de couleur jaune clair, café au lait ; dans leurs intervalles, la peau est lisse, d'aspect légèrement cicatriciel ; il n'existe pas de taches congestives prononcées de la face. Sur les oreilles, on remarque aussi quelques petites taches pigmentaires ; sur le cou, il n'y en a pas.

Le dos des mains est aussi recouvert de taches pigmentaires petites qui se prolongent sur la partie inférieure de l'avant-bras ; dans les intervalles des taches pigmentaires, la peau est lisse et brillante, elle présente un aspect légèrement cicatriciel. Rien sur le dos des pieds.

L'état général de la malade est bon, son développement est largement suffisant pour son âge : on ne constate chez elle aucune affection viscérale.

Quelques faits me paraissent intéressants à relever chez la jeune X... ce sont la petitesse les taches pigmentaires et le peu d'intensité de leur coloration, le peu d'étendue des surfaces qu'elles occupent ; elles sont jusqu'à présent limitées à la face, au dos des mains et à la partie la plus inférieure de l'avant-bras. Le cou est resté indemne. On serait

bien tenté de la considérer comme atteinte d'un lentigo simple n'était l'état brillant de la peau dans l'intervalle des taches pigmentaires et surtout la production de l'épithélioma de la lèvre inférieure.

La xérodermie est bien peu accusée sur la face ; elle ne se dessine vraiment que sur les mains.

La forme de l'épithélioma est aussi intéressante. La plupart des malades atteints d'épithélioma présentent ordinairement des formes bourgeonnantes, de véritables tumeurs épithéliales comme notre premier malade. Ici, au contraire, nous avons affaire à une lésion plutôt ulcéreuse que bourgeonnante, ce qui est une exception dans la maladie que nous étudions.

---

**Sur un érythème récidivant sous l'influence de causes diverses.**

Par E. BESNIER et H. HALLOPEAU.

Le malade que nous avons l'honneur de vous présenter offre un intérêt historique : c'est lui en effet qui a fait en 1876, à la Société médicale des hôpitaux, l'objet d'une communication du regretté Féréol et c'est dans la discussion élevée à ce propos que l'un de nous a dit : *l'érythrodermie récidivante doit être rangée parmi les érythèmes ; elle mérite la dénomination d'érythème desquamatif exfoliant scarlatiniforme.*

Cette proposition a été universellement acceptée et aucun doute ne peut être actuellement formulé à cet égard.

Comme il arrive fréquemment, les accidents ont continué à se reproduire chez ce malade à intervalles plus ou moins éloignés, presque constamment sans cause apparente. Une fois seulement on a pu invoquer l'influence d'une ingestion d'huîtres. C'est la vingtième poussée d'érythème exfoliant qui amène aujourd'hui Gustave H... à Saint-Louis, au numéro 25 du pavillon Gabrielle. Contrairement aux précédentes, celle-ci a une étiologie nettement déterminée.

Le 15 mai dernier, un chancre induré apparaît sur le prépuce de H... au voisinage du sillon balano-préputial. Le 7 juin, deux pilules de sublimé de 1 centigr. sont prescrites par M. Mauriac. Dès le lendemain, après l'ingestion de la troisième pilule, survient une éruption généralisée avec fièvre intense ; le troisième jour, la desquamation commence à se produire. Le traitement spécifique est suspendu.

Le 26 juin, le malade revient chez M. Mauriac, qui constate une éruption papuleuse et prescrit trois pilules de protoïodure de mercure à 3 centigr.

Le 27, il se fait une nouvelle poussée d'érythème scarlatiniforme avec fièvre ; elle persiste durant trois jours.

Le 30, au soir, la desquamation commence en larges lambeaux.

(1) E. BESNIER *Soc. méd. des hôpitaux*, 1876, t. XIII, p. 32.

Le 2 juillet, au moment de notre examen, le malade présente une éruption papuleuse discrète sur le visage, le tronc et les membres supérieurs ainsi que des adénopathies inguinales caractéristiques.

La desquamation a presque entièrement cessé au visage; on n'en trouve plus que des traces finement furfuracées au niveau de la partie contiguë du cou. Les oreilles desquament en larges lambeaux. Au niveau de la houppe du menton, on note une éruption vésiculeuse avec rougeur périphérique. La langue desquame entièrement. Le cuir chevelu et la partie postérieure du cou desquament aussi. Dans le dos et sur les parties latérales du tronc on observe de même une desquamation généralisée.

Sur la partie antérieure du tronc, à la partie moyenne et supérieure du dos, l'épiderme est, par places, très légèrement soulevé par une très petite quantité de liquide séreux.

Au niveau des membres supérieurs, la desquamation se fait en très larges lambeaux; une partie de l'épiderme est déjà renouvelée. Dans les paumes des mains, l'épiderme, épaissi et induré, desquame en très larges lambeaux. Il n'y a pas de dystrophie unguéale.

La même desquamation existe au niveau des membres inférieurs, plus prononcée aux régions inguinales et aux fesses.

Les amygdales et la luette sont rouges et tuméfiées.

6 juillet. Il n'y a plus trace de desquamation qu'au niveau de la ceinture de la partie postérieure des bras, des jambes et des pieds, où elle se fait en larges lambeaux.

Les paumes des mains, desquamées sont d'un rouge framboisé et sensibles au contact.

La rougeur de l'isthme du gosier persiste.

Nous prescrivons 1 gramme d'iodure de potassium.

Ce fait prouve de la manière la plus évidente que deux agents de nature très diverse peuvent mettre en jeu le trouble de l'intervention vaso-motrice qui est la cause prochaine de ces érythèmes. Quoi de plus différent, en effet, que les toxines vraisemblablement d'origine gastrique ou sudorale qui ont été, selon toute probabilité, les causes occasionnelles des poussées précédentes et la préparation hydrargyrique ?

Notre observation rentre ainsi dans la règle formulée par l'un de nous (1) antérieurement, règle d'après laquelle la cause commune de ces érythèmes est une condition particulière individuelle, une intolérance propre, non pas pour une cause ni pour un agent unique, mais pour une série très variée de causes et d'agents morbides divers.

Il ne faudrait pas généraliser cette proposition et l'appliquer à la généralité des toxidermies ; il est plus habituel de voir certains agents donner lieu, chez des sujets prédisposés, à des éruptions qui, pour chacun d'eux, offrent des caractères tout particuliers et qui leur

(1) BESNIER et DOYON. *Notes et additions aux leçons de Kaposi sur la pathologie et le traitement des maladies de la peau*, 2e édition, 1891, t. I, p. 353.

appartiennent en propre. Il en est ainsi par exemple des éruptions bulleuses qui se produisent sous l'influence de l'iodure et du bromure de potassium, de certaines éruptions d'antipyrine, etc.

Il y a donc lieu de distinguer à ce point de vue deux classes de toxidermies : les unes se manifestent exclusivement sous l'influence d'un seul et même agent et ont des caractères qui leur appartiennent en propre ; les autres se produisent avec des caractères identiques sous l'influence des causes occasionnelles les plus variées. L'érythème desquamatif récidivant se place au premier rang parmi ces dernières.

Nous ferons remarquer de nouveau, en terminant, combien est minime la quantité de mercure suffisante pour produire ces érythèmes : c'est dès le second jour de la médication, après l'ingestion du troisième centigr. de sublimé, que l'éruption s'est manisfestée chez notre malade. Le poison n'a dû se trouver qu'en bien faible proportion en rapport avec les centres vaso-moteurs qui ont été mis en jeu pour la production de cette érythrodermie, car, selon toute vraisemblance, il n'agit qu'après s'être préalablement mélangé avec la masse du sang. Si, comme on peut l'admettre depuis les résultats des expériences sur la tuberculine, les toxines exercent leur action pathogénétique à doses encore moindres, on conçoit que l'analyse chimique ait été jusqu'ici presque constamment impuissante à les déterminer.

M. Morel-Lavallée. — Un point très important à envisager dans le pronostic des érythèmes médicamenteux, ou des érythèmes récidivants en général est celui-ci : ils peuvent créer une prédisposition telle qu'un sujet, vierge jusqu'alors de toute tare cutanée, se trouve, à dater de sa première toxidermie, doué pour de longues années d'une prédisposition à faire, sans cause ou pour une raison constatable, des poussées érythémateuses ou ortiées d'une importance et d'une durée plus ou moins considérable.

C'est ainsi qu'une malade que j'ai soignée avec le Dr Florand, ayant eu une hydrargyrie intense après ingestion de pilules de protoïodure, ne peut, depuis lors, prendre *une* fraise, *une bouchée* de poisson, *une cuillerée* de vin, sans subir immédiatement une poussée violente d'érythème ortié ou érysipéloïde. Cette dame était bien portante jusqu'à sa première toxidermie. Voilà, me semble-t-il, qui doit singulièrement assombrir le pronostic éventuel des érythèmes mercuriels ou médicamenteux, pronostic que l'on veut affecter de considérer comme toujours d'une bénignité absolue.

M. Gastou. — Au sujet de la prédisposition dont parle M. Morel-Lavallée, il serait important de savoir quelle est chez ces malades l'influence d'une affection générale intercurrente sur les récidives de cet érythème scarlatiniforme.

Chez un jeune malade ayant déjà eu trois récidives d'érythème, il en survint une quatrième, sous forme également d'érythème scarlatiniforme, à l'occasion d'une varicelle bénigne, sans qu'on pût incriminer une influence médicamenteuse du toxique.

## Lymphangites de la muqueuse buccale.

Par M. Du Castel.

Le nommé Eugène S..., 52 ans, entré le 3 juillet 1895, salle Bichat, nº 69, avait joui jusqu'à présent d'une bonne santé.

Comme antécédents héréditaires, nous noterons que le père du malade paraît avoir succombé à une tuberculose pulmonaire.

Il y a quatre mois est survenue une adénite sous-maxillaire du côté droit, pour laquelle un chirurgien a pratiqué une incision qui ne paraît avoir donné issue qu'à une petite quantité de pus. Il est resté un trajet fistuleux.

Actuellement, on constate l'existence d'un certain nombre de ganglions sous-maxillaires tuméfiés à droite et la persistance de la fistule, quelques ganglions tuméfiés le long du bord du sterno-mastoïdien droit, deux gommes tuberculeuses ramollies en avant de la clavicule du même côté.

Du côté gauche du cou il existe simplement un petit ganglion tuméfié et indolent, vers la partie médiane de la bronche horizontale du maxillaire.

La lèvre inférieure est tuméfiée dans toute sa moitié droite. La lèvre supérieure est aussi légèrement épaissie dans sa partie la plus externe. La partie cutanée de la lèvre ne présente pas d'altération notable. La muqueuse de la lèvre supérieure est congestionnée et légèrement rouge. La muqueuse de la lèvre inférieure présente un épaississement considérable qui s'arrête exactement sur la ligne médiane. Là se trouve une plaque morbide surélevée de 1 ou 2 millim. au-dessus de la muqueuse normale. La surface de cette plaque est légèrement opaline, granuleuse et irrégulière. Pas d'induration notable.

Sur la face interne de la joue droite, en arrière de la commissure labiale, existe une plaque analogue de la dimension d'une pièce de 50 centimes environ, également granuleuse, mais recouverte d'une couche épithéliale morbide plus épaisse lui donnant une coloration blanc nacré.

Il n'existe pas de dilatation kystique transparente nette en aucun point. La muqueuse labiale et celle de la joue gauche sont indemnes.

L'examen des viscères ne permet de relever aucune autre altération.

L'examen histologique d'un morceau de la muqueuse ne permet de constater la présence d'aucun bacille.

L'épithélium de la muqueuse est normal. Le derme présente une infiltration de globules blancs au pourtour des lymphatiques. L'intérieur des lymphatiques est bourré de globules blancs. En aucun point, nous n'avons observé de granulations tuberculeuses.

Ce malade me paraît intéressant parce qu'il fournit un nouvel exemple du retentissement des inflammations lymphatiques de la face et particulièrement des inflammations des ganglions lymphatiques, sur le système lymphatique de la muqueuse buccale.

Mon collègue, M. Tenneson, a ouvert ce chapitre de pathologie

lorsqu'il vous présenta en 1893 une malade, sujette aux érysipèles à répétition et atteinte de dilatations lymphatiques de la muqueuse buccale. Je crois qu'il y a lieu de rapprocher ma malade de celle de M. Tenneson et de celle que je vous ai présentée récemment. Mais, chez ma malade, il faut relever que les accidents sont beaucoup plus aigus que chez les malades qui vous ont été présentées antérieurement. Chez celle-ci, il s'agissait de dilatations lymphatiques, suite d'un processus chronique, d'une gêne permanente de la circulation lymphatique; chez ma malade, au contraire, il s'agit de lymphangites aiguës.

M. Tenneson. — Je ne puis partager l'opinion de M. du Castel et je crois que cette malade est atteinte de lupus de la muqueuse labiale.

M. du Castel. — Je ne saurais considérer comme un lupus une lésion dans laquelle l'examen histologique n'a révélé l'existence d'aucune granulation tuberculeuse et seulement des lymphatiques remplis de globules blancs et un léger degré de périlymphangite. Je relèverai aussi la disposition particulière de la lésion qui s'arrête brusquement au niveau de la ligne médiane, comme si elle suivait les règles de la circulation. Enfin je crois qu'il y a lieu de tenir grand compte de l'œdème unilatéral de la lèvre qui semble aussi commandé par un trouble considérable de la circulation lymphatique.

---

## Lichen scrofulosorum.

Par M. Feulard.

Je vous présente de nouveau le petit malade que je vous ai montré à la séance du 20 avril dernier et dont M. Baretta a fait alors le moulage.

L'éruption est aujourd'hui disparue ; il reste seulement un état grenu un peu foncé de la peau. J'ai employé comme traitement les onctions avec l'huile de foie de morue; la guérison a été, il me semble, dans ce cas particulièrement rapide.

M. Leredde vous communiquera ultérieurement le résultat de l'examen après biopsie qu'il a bien voulu faire dans ce cas.

M. Barthélemy. — Je demande à M. Feulard s'il persiste à considérer le cas présenté comme un cas de lichen scrofulosorum. Déjà la dernière fois, j'avais fait quelques réserves mentales à cause de la coloration, de l'absence de prurit, de la disposition en petits îlots irrégulièrement disposés comme on le voit encore sur le moulage; la rapidité de la guérison, l'apparence d'affection aiguë me semblent encore confirmer mes doutes, surtout que l'on n'observe ni pustulation à aucun degré, ni papules volu-

mineuses, disséminées, ni enfin de la pigmentation consécutive. Ne voit-on pas que l'enfant est manifestement scrofuleux ? les lésions du cou, les phlyctènes des yeux, l'état cachectique, la maigreur, même les lésions des muqueuses labiales aux commissures sont autant de stigmates de la scrofule. Sa peau porte les mêmes traces ; elle est rugueuse, râpeuse à cause de la saillie des follicules pilo-sébacés, qui lui donnent un aspect granuleux et son état hyperkératosique et sec assez développé. Eh bien, la dermatite qu'on nous montre me semble être seulement un état aigu, érythémateux, autour des saillies épidermiques habituelles chez ce sujet, et je me rangerais ici à un diagnostic d'une dermatite mal définie plutôt qu'à celui de lichen scrofulosorum *typique*.

M. Feulard. — Si le cas présenté n'est pas un cas de lichen scrofulosorum, je ne sais ce qu'est cette dermatose : le diagnostic a été confirmé par les médecins qui ont vu le petit malade, et parmi eux, par un de nos confrères étrangers, le Dr Sack, qui s'est justement occupé de l'étude du lichen scrofulosorum.

M. Tenneson. — Il s'agissait bien vraiment d'un cas typique de lichen scrofulosorum.

M. Fournier. — Un point sur lequel je désire attirer l'attention, c'est que cet enfant, indépendamment du lichen scrofulosorum porte aux deux commissures des exulcérations opalines. C'est un beau cas de perlèche. Or aucun caractère objectif ne permet de distinguer cette affection de la plaque muqueuse syphilitique. Il y aurait tout intérêt à rechercher à l'aide de l'expérimentation si cette affection est contagieuse. La solution de ce problème intéresse au plus haut degré la médecine légale. J'ai eu l'occasion, il y a quelques années, de porter le diagnostic de perlèche à propos d'un enfant dont les ulcérations labiales avaient été indûment attribuées à la vérole.

M. Besnier. — Je m'associe pleinement aux vues de M. Fournier et je pense que la question de la contagiosité de la perlèche mérite d'être reprise.

---

## Le lichen plan à forme bulleuse. Éosinophilie. Nature du lichen plan.

Par M. Leredde.

V. page 637.

M. Darier. — L'intérêt de cette présentation réside dans la présence de bulles associées au lichen plan. Sur un malade de M. Besnier, j'ai vu une poussée de bulles précéder l'apparition de papules caractéristiques du lichen.

M. E. Besnier. — Ce fait n'est pas extrêmement rare, je l'ai observé plusieurs fois. Mais le stade bulleux est toujours éphémère, épisodique, éventuel. Quant à la pigmentation, elle représente le stade de guérison. Dans le lichen, la totalité de la peau est modifiée, et l'on observe tous les intermédiaires entre la simple accentuation des plis normaux des téguments, de la mosaïque normale, et la papule arrivée à son complet développement.

---

**Lupus de la langue avec examen histologique (lupus papillomateux avec dégénérescence hyaline).**

Par J. Darier.

V. page 631.

M. Besnier. — Le lupus vrai de la langue est d'une réelle rareté et le musée de l'hôpital Saint-Louis ne renferme aucun exemple de cette localisation.

---

**Sur un cas de dermatite pustuleuse végétante en foyers à progression excentrique et un cas de dermatite herpétiforme végétante.**

Par H. Hallopeau et J. Monod.

Nous nous proposons, en présentant ces deux malades, d'établir qu'ils appartiennent à des types morbides tout à fait différents et que, par conséquent, la maladie décrite par l'un de nous sous le nom de dermatite pustuleuse et végétante en foyers à progression excentrique, ne doit pas, comme le veulent MM. Hudelo et Wickham, être considérée comme une variété de dermatite de Duhring. Nous montrerons également comment elle se distingue du pemphigus végétant de Neumann. Notre première malade reproduit traits pour traits le tableau que l'un de nous a décrit d'après les deux premiers faits de cette nature qu'il a observés ; son histoire peut être résumée ainsi qu'il suit :

Mme Gr..., entre le 1er juillet 1895, au nº 19 *bis* de la salle Lugol ; elle est âgée de 45 ans et d'une vigoureuse constitution.

Elle a eu, il y a vingt ans, un rhumatisme articulaire d'une durée de trois mois. Il y a deux ans, elle a fait une chute sur la tête avec plaie buccale ; depuis lors, elle a toujours eu des boutons sur le cuir chevelu.

En janvier 1895, elle a été atteinte d'une maladie qualifiée d'influenza à laquelle a fait suite, en mars, une pleurésie ; il s'est produit dès lors une

éruption abondante sur le cuir chevelu ; peu après s'est développé à la face un érysipèle qui a duré dix-huit jours.

Simultanément, des plaques éruptives sont survenues dans les plis inguinaux, aux cuisses, dans la région dorsale droite, après l'application d'un vésicatoire, au bras gauche après l'application d'un cautère ; elles se sont depuis lors progressivement étendues.

La malade a été, depuis le mois de mars, traitée dans son pays par des pilules mercurielles et l'iodure de potassium ; il en est résulté une stomatite intense, pour laquelle elle vient d'être soignée pendant dix jours à la maison de santé. Actuellement, l'état général est satisfaisant, malgré la multiplicité des lésions.

Au cuir chevelu, la région occipitale est occupée dans la plus grande partie de son étendue par une plaque éruptive qui atteint près de 20 centimètres dans son diamètre vertical sur 16 transversalement ; elle descend jusqu'à la nuque ; ses contours sont polycycliques ; elle fait une saillie d'environ 8 millimètres. Sa surface est rouge, inégale, mamelonnée, végétante par places, parsemée de croûtelles jaunâtres, creusée de sillons profonds : on y distingue, particulièrement près des bords, des vésico-pustules ; ces mêmes éléments se trouvent disséminés autour de la plaque, isolés ou agglomérés en petits groupes sur une surface érythémateuse.

Sur le côté gauche du cou, en arrière, une plaque à contours irréguliers mesure 2 centim. verticalement sur 1 centimètre et demi transversalement ; elle forme une saillie d'environ 3 millim. ; sa coloration est d'un rouge framboisé sur lequel tranchent de nombreuses pustulettes ; ses bords sont nettement détachés.

Sur la partie postérieure droite du thorax, une autre plaque mesure 9 centim. sur 6 ; elle est en partie guérie, car elle ne forme plus de relief dans sa partie centrale dont la coloration rouge indique seule l'altération ; elle est limitée inférieurement par un bourrelet végétant large d'un centimètre ; sa surface végétante et mamelonnée présente quelques vésico-pustules.

Une plaque semblable occupe le bras gauche.

Une autre intéresse la partie postérieure de la cuisse droite, au-dessous du pli fessier. Celle-ci est allongée transversalement ; elle mesure environ 8 centim. sur 4 ; son relief atteint de 3 à 4 millim. ; sa surface est recouverte de croûtes épaisses, mélicériques ; on voit, à sa périphérie, de nombreuses vésico-pustules isolées ou confluentes, et un soulèvement épidermique d'un millimètre de rayon. Les lésions sont très étendues et prononcées dans les régions inguinales et leur voisinage : les plis inguinaux, les grandes lèvres dans toute leur hauteur et les parties correspondantes des cuisses ainsi que la région sus-pubienne, sont intéressés ; la peau, d'un rouge framboisé, y est épaissie, recouverte de saillies végétantes, parsemée de vésicules agminées en groupes du volume d'un gros pois ; des vésico-pustules isolées se voient autour de ces lésions.

L'index de la main gauche est atteint et les lésions y présentent un aspect différent. Dès le mois d'avril, il s'y est développé des soulèvements purulents qui l'ont graduellement envahi dans la plus grande partie de son étendue ; l'ongle est tombé récemment ; les deux derniers articles sont

rouges et tuméfiés ; en examinant la face palmaire, on y voit des plaques saillantes ayant pour centre les plis articulaires ; leurs contours sont polycycliques et formés de pustules confluentes ; une aréole rouge les entoure sur un rayon de 1 à 2 millim.

L'anus est entouré de plaques végétantes rouges, lisses et suintantes, à disposition radiée, convergeant vers l'orifice et simulant à s'y méprendre des condylomes syphilitiques.

La stomatite mercurielle persistant, il est impossible de savoir si la malade à eu des localisations intra-buccales.

Il y a des ulcérations à la partie interne des joues et sur les gencives, la langue est rouge et tuméfiée. Les lèvres sont recouvertes dans leur tiers médian de pustulettes et de croûtelles. Le nez est le siège d'un écoulement purulent.

Les ganglions occipitaux et inguinaux sont légèrement tuméfiés.

Les parties malades sont le siège de vives démangeaisons.

Le traitement consiste en l'application d'ouate hydrophile imprégnée d'huile phéniquée au vingtième ; des rondelles d'emplâtre rouge recouvrent toutes les vésico-pustules isolées.

Le 3 juillet, la plaque inguinale droite s'étend sur une hauteur de 19 centimètres ; son plus grand diamètre transversal atteint 7 centim. ; elle est en partie purement érythémateuse, en partie recouverte de vésico-pustules et de saillies végétantes. Celles-ci sont pour la plupart irrégulièrement arrondies : elles forment, par leur confluence, un bourrelet presque ininterrompu dans toute la hauteur du bord interne de la plaque. A la partie externe de la plaque, on voit des lésions à différentes périodes de leur évolution, depuis la vésico-pustule isolée, grosse comme une tête d'épingle, jusqu'à la plaque végétante du volume d'une lentille. Celle-ci est parfois circonscrite à sa périphérie par un soulèvement épidermique de 1 à 3 millim. de rayon, il est manifestement formé par la confluence des vésico-pustules.

La plaque inguinale gauche atteint 82 millim. transversalement sur 150 verticalement ; elle est érythémateuse et, par places lisse, par places végétante et recouverte de plaques saillantes offrant tous les intermédiaires entre de simples vésico-pustules et des saillies nummulaires de plus d'un centimètre de diamètre ; ces saillies sont plus nombreuses à la périphérie de la plaque qu'elles bordent dans la plus grande partie de son étendue.

L'épiderme de l'index en suppuration est entièrement tombé dans toute l'étendue de ses faces palmaire et externe ; la surface mise à nu est végétante. Le plus grand nombre des pustulettes isolées se sont effacées sous l'emplâtre rouge. La plaque du bras gauche est traitée par le naphtol camphré, celle du dos par le salol camphré.

Le 5. La plaque traitée par le naphtol camphré s'est affaissée : elle ne présente plus de pustulettes ; les végétations sont moins saillantes ; elles sont surmontées de croûtelles noirâtres.

La plaque postérieure de la cuisse s'est étendue dans son diamètre transversal.

On voit que, chez cette malade, comme dans les deux cas typiques

dont nous avons parlé, la lésion initiale est constamment une vésico-pustule, du volume d'une tête d'épingle, reposant sur base rouge légèrement saillante ; ces éléments se multiplient, formant ainsi des groupes agminés ; bientôt la saillie de ces groupes augmente : ils deviennent végétants ; leur partie centrale se déprime, des vésico-pustules persistent, surtout à la périphérie ; il s'en développe de nouvelles, d'où résulte l'extension progressive de la plaque ; exceptionnellement, ces nouvelles vésicules périphériques deviennent confluentes et se réunissent pour former un soulèvement épidermique d'un millimètre environ de rayon ; les bords de ces plaques sont nettement arrêtés et se détachent brusquement des parties saines. Comme chez les premiers malades, les lésions forment de larges plaques dans la région occipitale, et on les trouve également très développées dans les régions inguinales et génitales, au pourtour de l'anus, au niveau des lèvres, à l'un des doigts ; sauf aux parties génitales et à l'anus, où l'on peut avec vraisemblance admettre des auto-inoculations, la disposition des plaques éruptives est remarquable par son asymétrie.

Notre seconde malade offre un tableau tout différent.

Annette M..., couchée au lit n° 6 de la salle Lugol, présente un typed e dermatite herpétiforme grave. L'éruption bulleuse a débuté il y a environ deux mois ; elle s'est depuis lors constamment renouvelée ; elle occupe toutes les parties du corps, sauf le visage, les aisselles, les paumes des mains et les plantes des pieds. Les bulles se présentent sous les aspects les plus variés : leur volume varie de celui d'un pois à celui d'une pièce de deux francs ; leur contenu est séreux, hémorrhagique ou séro-purulent ; souvent l'épiderme se détache à leur niveau et laisse à nu une surface rouge et suintante. Elles sont pour la plupart entourées d'une zone érythémateuse plus ou moins étendue ; en diverses régions, elles sont agminées et groupées irrégulièrement ; elles sont le siège de vives démangeaisons. L'état général est mauvais. La température axillaire est de 38°,4.

La particularité la plus remarquable, et sur laquelle nous désirons appeler l'attention, est l'existence, sur la partie inférieure des jambes, le dos des pieds et surtout des cous-de-pied, de nombreuses saillies végétantes ; leur relief atteint environ 2 millimètres. De consistance un peu ferme, de coloration rosée, parfaitement lisses et unies, de forme arrondie ou ovalaire, parfois déprimées dans leur partie centrale, elles simulent au premier abord des plaques d'érythème polymorphe ; en réalité, ce sont des proliférations dermiques survenues au niveau de bulles desséchées ; ces mêmes altérations se trouvent dans toute l'étendue des membres supérieurs.

L'un de nous a montré déjà à la Société, avec M. Brodier, dans la séance de janvier 1894, un malade atteint d'une dermatose semblable, et il a insisté sur les caractères qui la différencient de sa dermatite pustuleuse et végétante ; ils sont des plus évidents chez cette

femme : les saillies végétantes se produisent au niveau des excoriations consécutives à la chute de l'épiderme soulevé par le liquide bulleux ; elles sont lisses, unies et leur forme ovalaire ou arrondie représente exactement celle de la bulbe à laquelle elle a succédé ; elles ne sont pas groupées en plaques arrondies ou polycycliques ; elles n'ont aucune tendance à s'étendre excentriquement ; leur disposition est d'une frappante symétrie ; elles coïncident avec de larges soulèvements bulleux ; l'influence du traitement local est nulle sur ces éruptions : il n'y a pour ainsi dire, à part la prolifération dermique, aucun trait commun entre les deux malades que nous venons de présenter ; toutes les vraisemblances sont en faveur, chez l'un, d'une dermatose d'origine toxique, chez l'autre d'une propagation d'éléments infectieux : si, comme on ne peut le contester, notre seconde malade est un cas typique de dermatite herpétiforme, la dermatose de la première doit être éliminée de ce cadre.

Elle offre plus d'analogies avec le pemphigus végétant de Neumann ; dans les deux cas, en effet, il s'agit de processus à progression excentrique ; les localisations sont les mêmes ; le léger soulèvement épidermique qui, chez notre malade, entoure l'une des plaques et que nous rapportons à la confluence de vésicules élémentaires, rappelle en petit celui qui constitue la zone d'extension des plaques de pemphigus végétant ; dans les deux cas, les lésions pseudo-condylomateuses de l'anus simulent les plaques syphilitiques végétantes.

Malgré ces analogies, le pemphigus végétant de Neumann présente des particularités que l'on ne retrouve pas dans nos trois cas typiques ; ce sont : le début des altérations par des bulles qui peuvent atteindre le volume d'une noix, la présence autour des foyers d'une zone excoriée qu'entoure un soulèvement bulleux, la résistance au traitement local, les modifications que présentent les altérations quand la maladie devient plus ancienne, et particulièrement la diminution de la tendance à former des végétations papillomateuses, le caractère presque exclusivement bulleux des manifestations tardives qui simulent des brûlures au second degré, la gravité du pronostic, qui est presque constamment mortel : ces différences nous paraissent suffisantes pour justifier la séparation des deux dermatoses ; il est possible cependant qu'en raison des analogies notre dermatite ait été confondue avec celle de Neumann : il en est vraisemblablement ainsi de l'observation VIII du mémoire de cet auteur.

Nous sommes conduits ainsi à distinguer dans les dermatoses décrites sous le nom de pemphigus végétant trois espèces différentes, qui sont : la dermatose *bulleuse* et végétante à progression excentrique, comprenant la plupart des cas de Neumann et celui plus récent de Kaposi ; notre dermatite *vésico-pustuleuse* et végétante en foyers à progression excentrique ; la dermatite herpétiforme de Dühring

*végétante :* elles diffèrent par leurs caractères cliniques aussi bien que par leur évolution et aussi, selon toute vraisemblance, par leur nature.

Nous signalerons en terminant l'influence heureuse qu'exercent sur les lésions de notre dermatite les préparations de naphtol et de salol camphré : en peu de jours elles ont amené la disparition des pustulettes et l'affaissement des végétations.

L. Wickham. — Je rappellerai, à propos de la communication de M. Hallopeau, le malade du service de M. le professeur Fournier, que j'ai présenté à la Société avec le Dr Hudelo, il y a deux ans. Ce malade avait été traité autrefois au pavillon Gabrielle, par Vidal et M. Brocq, comme un cas de dermatite herpétiforme de Dühring, variété végétante. Il vint dans le service de M. Fournier pour des lésions objectivement semblables à celles de la dermatite pustuleuse, en foyers à progression excentrique (analogie reconnue par M. Hallopeau), et, tout à coup, pendant son séjour à l'hôpital, sous nos yeux il fit conjointement une poussée de dermatite de Dühring typique, sur les deux bras ; c'est à ce moment que la présentation eut lieu à la Société.

## Sur un cas de lupus érythémateux acnéique de forme destructive, avec suppurations folliculaires.

Par H. Hallopeau et A. Guillemot

Si l'on se reporte à la description classique de MM. Besnier et Doyon, on voit que, dans le lupus érythémato-acnéique ou folliculaire, le centre des plaques peut être déprimé et le bord élevé, presque saillant, mais que la perte de substance et la prolifération sont d'ordinaire peu considérables. Il n'en est pas de même chez le malade que nous avons l'honneur de présenter.

Le nommé Émile C..., âgé de 30 ans, vient à notre polyclinique le 4 juillet 1895.

Il n'y a pas dans sa famille d'antécédents de tuberculose.

Le malade a eu une fièvre typhoïde à l'âge de 21 ans.

Il y a six ans, a paru, sur la joue gauche, une induration rouge, grande comme une pièce de 20 centimes, qui depuis s'est progressivement étendue. Il s'est produit à ce niveau des boutons suppurés, puis des croûtes et consécutivement une cicatrice déprimée.

Des altérations semblables se sont développées dans les mois suivants au niveau des oreilles et sur la région temporale gauche, il y a un an, sur la joue droite, et dernièrement dans le sillon naso-génien.

Le malade a pris de l'iodure de potassium, pendant trois mois, il y a deux ans. Il n'a pas fait de traitement local.

*État actuel.* — Il est d'une constitution vigoureuse.

On voit sur le visage des éruptions à différentes périodes de leur évolution.

Sur le côté droit du nez, une petite saillie triangulaire, mesurant 6 millim. sur 3, dure et recouverte de minces croûtelles, forme un relief d'environ 1 millim. ; on y voit des orifices sébacés dilatés, et elle est limitée par un rebord qui se confond insensiblement avec les parties saines. Au milieu de la joue droite, se trouve une plaque analogue de 15 millim. sur 12, saillante, bien que légèrement déprimée à sa partie médiane. Au centre, il existe une couronne de concrétions kératosiques incluses dans les orifices sébacés dilatés. A la périphérie, on remarque trois petites saillies grosses comme des grains de chènevis ; l'une d'elles renferme un très gros comédon. Au-devant du pavillon de l'oreille droite, se trouve une plaque éruptive de 2 centim. sur 8 millim. semblable à la précédente. Le lobule de l'oreille est séparé d'une partie du pavillon par une division qui s'étend jusqu'au niveau du tragus. Sa surface est rouge, d'aspect cicatriciel ; elle est le siège d'une dépression profonde que surmonte une saillie végétante recouverte de nombreuses croûtelles. Le rebord supérieur de la division est inégal, non ulcéré. A ce niveau, le pavillon atteint 2 centim. de diamètre ; sa partie postérieure est tapissée de végétations que séparent des sillons profonds. Il existe de la rougeur, des croûtelles et un aspect cicatriciel sur toute la hauteur du sillon qui limite en arrière l'hélix ; on y voit de nombreuses dépressions obstruées par des comédons. Le sillon rétro-auriculaire est également rouge, parsemé de cicatrices, d'énormes dilatations sébacées avec grains comédoniens d'un millim. de diamètre ; plus en arrière, se trouve une saillie grosse comme un grain de chènevis, blanche, et qui paraît correspondre à un follicule sébacé suppuré.

Au milieu de la joue gauche, on voit une plaque mesurant 6 centim. verticalement sur 4 transversalement ; elle est circonscrite par un bourrelet légèrement saillant, polycyclique, criblé d'orifices sébacés avec comédons, Ce bourrelet mesure de 3 à 5 millim. de diamètre ; il est de consistance ferme et de coloration rosée. Toute l'aire qu'il limite est déprimée de 2 à 3 millim., elle est le siège de cicatrices qui s'entrecroisent de manière à former un réseau de lignes blanchâtres, alors que les parties intermédiaires aux stries sont colorées en rouge. A côté des parties déprimées, il y en a d'autres qui sont saillantes, plus dures ; à leur niveau on voit des orifices glandulaires, très larges, remplis de matière sébacée. Le malade dit que les parties saillantes se sont affaissées depuis quelques jours sous l'influence d'application de liqueur de Van Swieten.

L'oreille gauche présente des altérations très semblables à celles de l'oreille droite ; son lobule est détruit et remplacé par une surface en partie saillante, en partie déprimée ; la différence de niveau atteint 5 millim. entre. La dépression cicatricielle s'étend sur une hauteur de 3 centim. ; elle fait suite inférieurement au bord antérieur du pavillon ; son bord postérieur est le siège d'une saillie mamelonnée de 7 millim. sur 5, entourée d'une dépression cicatricielle que recouvrent des squames blanchâtres. Les mêmes altérations existent à la partie postérieure de l'oreille, dans toute la hauteur du sillon qui limite en arrière l'hélix. Presque toute la

partie postérieure du pavillon est intéressée : on y voit les mêmes dépressions cicatricielles, les mêmes comédons avec dilatations énormes sébacées (une d'elles atteint 1 millim. sur 4) que du côté opposé, et, en outre, deux saillies du volume d'un grain de chènevis, blanches avec dépression centrale, punctiforme, représentant un follicule sébacé suppuré.

La région temporale gauche est occupée par une plaque éruptive semblable à celle de la joue ; on y note les mêmes dépressions cicatricielles, le même bourrelet saillant, la même dilatation des orifices sébacés avec comédons. Cette plaque mesure 25 millim. verticalement sur 30 transversalement.

On voit disséminées sur la face un certain nombre de lésions folliculaires avec suppuration et dilatation des vaisseaux, particulièrement sur le nez, le front, les joues.

Toutes ces lésions sont presque indolentes.

Il existe un piqueté rougeâtre sur toute la partie postérieure de la voûte palatine, avec rougeur confluente de la luette qui est tuméfiée et du voile du palais.

Il n'y a pas d'adénopathies.

Quelques grains d'acné sont disséminés sur la partie antérieure du thorax et dans le dos.

Le malade dit tousser depuis assez longtemps. Dans la fosse sus-épineuse gauche, il y a diminution du son à la percussion. L'auscultation fait entendre une respiration saccadée, des craquements à l'inspiration et à l'expiration. La tonalité est un peu amoindrie dans la région sous-claviculaire gauche.

On inocule dans la cavité péritonéale d'un cobaye la matière sébacée retirée d'un des follicules de l'oreille gauche.

*Ce fait diffère de la forme classique de lupus éryphémateux acnéique par la profondeur des dépressions cicatricielles, par la saillie considérable du rebord des plaques, par l'intensité du processus destructif qui s'est traduit par la division presque complète du lobule de l'oreille droite et enfin par l'existence de suppurations folliculaires.* Unna dit que dans cette dermatose, qu'il appelle ulérythème centrifuge, ces suppurations ne se produisent jamais ; notre observation montre que cette proposition est trop absolue.

Nous ferons remarquer enfin l'existence des lésions tuberculeuses bien supportées jusqu'ici au sommet du poumon droit. *Notre cas peut être à cet égard ajouté à ceux qui, en raison de cette corrélation, plaident en faveur de l'opinion qui fait de ces lupus une forme atténuée de tuberculose cutanée.*

### Deux cas de pityriasis rubra pilaris.

Par M. L. WICKHAM.

Voici deux malades du service de M. le professeur Fournier offrant deux types différents de pityriasis rubra pilaris, l'un et l'autre absolument typiques.

Le premier présente tous les caractères distinctifs de la maladie : cônes pilaires, rougeurs en plaques avec exagération des plis cutanés. Siège des lésions : régions palmaires et plantaires, coudes, cuir chevelu, face, sternum et aisselles. La maladie a débuté il y a trois ans par les mains.

Le second malade est un exemple de pityriasis généralisé. Les lésions ont commencé il y a dix ans. On distingue dans ce cas aussi tous les caractères différentiels à ce point que personne ici présent ne peut mettre le diagnostic en doute. Ce malade a été soigné à Hambourg il y a deux ans environ par le Dr Unna pour un eczéma séborréique typique. C'est donc qu'à cette époque, soit huit ans environ après le début de la maladie, les principaux caractères de pityriasis pilaire si aisés à reconnaître en général, n'étaient pas alors apparents. Ces faits existent, bien que fort rares. Si chez le malade que j'ai présenté, on fait abstraction des lésions siégeant aux mains et aux pieds, on conviendra que les autres lésions, celles du cuir chevelu, de la face, des oreilles, du sternum, des aisselles, revêtent presque absolument le type objectif de l'eczéma séborréique. Ce serait à s'y méprendre.

Ces deux exemples montrent que l'eczéma séborréique doit entrer en ligne de compte dans le diagnostic de certains faits de pityriasis rubra pilaris.

M. E. BESNIER. — Le diagnostic du pityriasis rubra pilaire dans ses premières périodes est parfois impossible, et il m'est aussi arrivé de ne l'établir qu'après un temps fort long.

---

### Sclérodermie.

Par M. TENNESON.

Cette malade présente en même temps trois variétés de sclérodermie qui ont été décrites quelquefois comme des maladies distinctes :

1° Sclérodermie en plaques de la face ;

2° Sclérodermie atrophique diffuse, portant symétriquement sur les deux côtés de la face, dans toute son étendue. Les plaques tranchent

nettement, comme vous le voyez, sur l'atrophie diffuse. Ce sont là deux lésions différentes superposées;

3° Sclérodermie mutilante des doigts. Les phalanges sont déjà très amincies. L'une d'elles porte une eschare spontanée en voie d'élimination. Cette eschare s'est produite pendant une poussée douloureuse.

Notre malade a 27 ans. Le début de l'affection paraît remonter à 5 ans.

En 1891, cette jeune femme a passé quelques mois dans le service de E. Besnier.

Elle est affaiblie, émotive, et présente une albuminurie abondante, dont nous ignorons l'origine. Pas d'œdème. État général relativement bon.

---

### Nouvelle observation de pellagre sporadique.

Par MM. E. GAUCHER et BALLI.

Je vous ai déjà présenté depuis un an, trois cas de pellagre sporadique. En voici une quatrième observation et je dois demain, à la Société médicale des hôpitaux, en communiquer une cinquième observation accompagnée d'autopsie et d'examen microscopique des viscères.

Le cas que je vous présente aujourd'hui est actuellement en voie de guérison.

Il s'agit d'une femme artérioscléreuse, cachectique, qui, à la suite de l'exposition prolongée à l'action des rayons solaires, fut atteinte d'érythème pellagroïde du dos des mains, du front et du nez.

Marie T..., âgée de 67 ans, journalière, née dans le département de la Marne et habitant Charenton, près Paris, a toujours présenté une bonne santé générale. Néanmoins, elle tousse depuis longtemps et elle est sortie il y a deux mois de la Pitié, où elle a été soignée pendant cinq semaines pour une bronchite chronique.

La malade dit n'avoir jamais souffert de privations ; elle ne paraît pas alcoolique.

A sa sortie de l'hôpital de la Pitié, elle travailla dans les champs et fut occupée à cueillir des fraises, quand, il y a quinze jours, elle fut prise de diarrhée et constata de l'œdème des mains et des membres inférieurs ; elle continua cependant son travail jusqu'au 14 juin.

Le 15 juin 1895, elle se présentait à la consultation du Bureau central, où on la dirigeait sur l'hôpital Saint-Antoine, dans mon service, salle Nélaton.

Quand je l'examine, le 16 juin, je trouve que la peau de la face dorsale

des mains est tuméfiée, d'une coloration rouge brunâtre, squameuse avec induration et épaississement des téguments.

A certains endroits, la peau est fendillée et recouverte de petites croûtes.

Cet érythème se trouve très exactement limité au dos de la main et à la naissance des premières phalanges. Il occupe tout le bord radial de la main et s'arrête au contraire à un centimètre environ du bord cubital. Il remonte un peu sur le poignet, particulièrement sur la moitié externe le long du bord radial. L'érythème occupe, en un mot, la localisation habituelle de la pellagre.

Sur le dos du nez et sur le front, il existe un érythème semblable, la malade ne portant pas de chapeau mais une fanchon, comme les paysannes des environs de Paris.

Nous trouvons, en même temps, une pigmentation exagérée de la face, de la nuque et du cou. Il n'y a pas d'érythème sur le reste du corps.

En résumé, l'érythème occupe les parties exposées d'une façon permanente à l'action du soleil.

Dans le dos, on constate des traces linéaires phthiriasiques avec macules et pigmentation consécutive.

Enfin, il existe dans la région occipito-temporale, de chaque côté, mais surtout prononcées à droite, deux plaques d'alopécie péladoïque trophoneurotique. Ces deux plaques sont séparées par une sorte de pont vertical, où les cheveux persistent. Cette alopécie date de quatre mois environ, époque à laquelle les cheveux sont tombés tout d'un coup.

Comme autres symptômes, cette malade est atteinte d'une diarrhée très abondante ; mais la langue reste bonne.

Le pouls est irrégulier, mais encore assez fort.

Il y a de l'arythmie cardiaque sans souffle (artériosclérose).

En rapport avec cette myocardite, on trouve une congestion pulmonaire bilatérale, à la base gauche et dans les 2/3 inférieurs à droite.

Les urines sont abondantes, pâles, sans albumine.

Il n'y a pas de fièvre.

*Traitement.* Potion avec :

| | |
|---|---|
| Extrait de quinquina..... | ââ 3 gr. |
| Extrait de ratanhia..... | |
| Caféine..... | 0 gr. 75 |

Application de ventouses sèches.

Le 17. L'œdème du dos des mains a disparu, ainsi que celui des membres inférieurs. L'érythème brunâtre, squameux, persiste sur le dos des mains, le nez et le front.

La diarrhée est toujours abondante. Il y a 80 pulsations à peu près régulières.

Le 21. La diarrhée a cessé. L'érythème tend à disparaître.

L'état général est meilleur, cependant il existe encore un peu de congestion pulmonaire aux deux bases.

Le 24. L'érythème des mains a disparu ; il n'y a plus qu'une pigmentation brunâtre avec desquamation. La rougeur cuivrée du front et du dos du nez persiste.

On ne constate plus de congestion pulmonaire.

La malade commence à manger. On supprime l'extrait de ratanhia et la caféine.

Le 25. La diarrhée reparaît. On donne de nouveau l'extrait de ratanhia.

Le 26. La diarrhée a cessé. La potion est supprimée. Il n'existe plus, à proprement parler, d'érythème nulle part.

Les régions atteintes sont couvertes de larges lambeaux d'épiderme desquamé, au-dessous desquels la peau semble recouvrer ses caractères normaux.

Il est juste d'ajouter que la malade n'a pas quitté le lit depuis son entrée à l'hôpital et n'a plus été exposée au soleil. Elle s'est reposée et son régime a fait disparaître peu à peu les phénomènes de cachexie qu'elle présentait au début.

Quoi qu'il en soit, actuellement, 10 juillet, la malade paraît guérie de son érythème pellagroïde ; mais elle est encore très faible et ses lésions d'artériosclérose la font maintenir à l'hôpital.

Cette observation vient à l'appui de la théorie qui fait de l'érythème pellagreux un simple érythème solaire, développé chez des cachectiques, chez des individus qui présentent une déchéance physique ou mentale très prononcée, dont la nutrition est insuffisante.

M. Jeanselme. — J'ai eu récemment l'occasion d'observer un cas d'*érythème pellagroïde* du dos des mains chez un jeune homme de 24 ans, issu de souche nerveuse et offrant les stigmates de la dégénérescence mentale. Sur ce malade qui buvait une grande quantité de vin blanc, particulièrement le matin à jeun, j'ai trouvé tous les signes de l'éthylisme et je crois que, comme dans les cas précédemment signalés par M. Gaucher, l'alcool, probablement en amoindrissant la vitalité des nerfs périphériques, a favorisé l'apparition de l'érythème solaire.

Mais je ne pense pas qu'il faille pour cela identifier l'érythème pellagroïde avec la pellagre. En faisant même abstraction de l'étiologie si spéciale de cette dernière, sans quitter le terrain clinique, on peut se convaincre aisément, ce me semble, qu'il existe entre ces deux affections des différences fondamentales. Dans l'érythème pellagroïde, la manifestation cutanée est tout ou à peu près tout ; dans la pellagre, l'érythème n'est qu'un des éléments, et non le plus important, du tableau symptomatique, car les troubles intestinaux et le délire si particulier avec tendance au suicide occupent dans cette maladie une place au moins aussi grande que les altérations des téguments. Comme dernier argument, j'ajouterai que l'érythème pellagroïde est une affection bénigne qui rétrocède spontanément quand le sujet est soustrait à l'action de la cause nocive, tandis que la pellagre, maladie incurable, est sujette à des recrudescences saisonnières périodiques.

### Vitiligo par compression.

Par M. GAUCHER.

Dans une précédente séance, M. Hallopeau a présenté une observation de vitiligo par compression, chez un malade porteur d'un bandage herniaire.

Les cas de ce genre ne sont pas très rares et nous venons d'en trouver un exemple dans nos observations.

Il s'agit d'un malade hospitalisé le 18 mai 1895, salle Marjolin, hôpital Saint-Antoine, pour un eczéma du scrotum.

Cet homme qui, depuis longtemps, portait un bandage pour une hernie inguinale gauche, présentait une tache de vitiligo exactement limitée à la pelote du bandage. Non seulement la peau était achromique, mais les poils étaient décolorés à ce niveau et la région voisine était hyperchromique.

Il n'existait de vitiligo sur aucun point du corps et cette dystrophie pigmentaire ne pouvait être attribuée à une autre cause que la compression.

---

### Troisième cas de névrite syphilitique du nerf cubital.

Par MM. E. GAUCHER et CHAMPENIER.

J'ai l'honneur de présenter à la Société un troisième cas de névrite syphilitique du nerf cubital droit. Je vous en ai déjà montré deux cas, en collaboration, le premier, avec M. le Dr Barbe, dans la séance du 10 janvier 1895, le second, avec MM. Sergent et Champenier, dans la séance du 18 avril 1895. Chose curieuse, dans les trois cas la névrite occupe le *nerf cubital du côté droit.*

Voici cette troisième observation :

Mme M..., âgée de 30 ans, blanchisseuse, vient le 30 janvier 1895, consulter le Dr Gaucher à l'hôpital Saint-Antoine. Elle présente une éruption généralisée discrète qui a débuté, il y a trois semaines, par les avant-bras. Cette éruption est caractérisée par de larges papules aplaties, cuivrées, légèrement squameuses, occupant les bras et les avant-bras, la poitrine, le dos, la nuque et le cuir chevelu, le ventre et les cuisses. Adénopathie polyganglionnaire rétro-cervicale et inguinale bilatérale. Plaques muqueuses vulvaires. Sur la grande lèvre gauche, tuméfiée et indurée, on remarque une lésion ulcéreuse à peu près cicatrisée ; c'était en ce point très probablement que siégeait l'accident primitif. Tubercules muqueux périvulvaires et péri-anaux, quelques syphilides érosives au niveau de la fourchette.

La gorge présente une teinte érythémateuse générale. On trouve aussi quelques papules squameuses à la face palmaire de chaque main.

L'état général est bon.

On prescrit deux pilules de sublimé, d'un centigramme chacune, par jour, un gargarisme au chlorate de potasse et de la pommade au calomel pour panser les plaques muqueuses vulvaires.

6 février. L'éruption a pâli, la vulve est en voie de guérison ; on continue le traitement.

Le 20. L'éruption prend une teinte cuivrée. La malade est très anémiée ; on continue les pilules de sublimé.

La malade, qui se croyait guérie, cesse de prendre des pilules au commencement de mars, et ne revient à la consultation que le 17 avril. On constate alors que l'éruption a augmenté d'intensité sur tout le corps. Les papules sont devenues plus saillantes ; elles sont rouges, enflammées, ulcérées même, par places, notamment au niveau du pli du coude.

Aux lèvres, plaques muqueuses commissurales ; plaques muqueuses confluentes de la langue et de la gorge.

Le 20 avril, la malade est admise à l'hôpital Saint-Antoine, salle Nélaton, service de M. le Dr Gaucher. On lui fait chaque jour une injectien hypodermique d'un centigramme de benzoate de mercure ; on lui donne en même temps deux grammes d'iodure de potassium par jour. Elle quitte l'hôpital le 19 mai ; elle est à peu près guérie ; il ne persiste que trois ou quatre syphilides squameuses au niveau des épaules.

On lui recommande de venir trois fois par semaine pour qu'on lui fasse des injections mercurielles, et de prendre des pilules de sublimé les autres jours.

En dépit de nos recommandations, la malade suit très irrégulièrement son traitement, et c'est seulement le 14 juin qu'elle revient à la consultation des maladies de la peau.

Depuis quinze jours, l'éruption est réapparue. En même temps sont survenus des troubles nerveux assez accentués. La malade est triste ou gaie sans raison, elle pleure sans motif. Elle a de l'insomnie, une céphalée nocturne qui la fait beaucoup souffrir. Elle a, deux ou trois heures après avoir mangé, une sensation de pesanteur au creux épigastrique avec envies de vomir, accompagnée d'angoisse précordiale et de bouffées de chaleur à la tête.

L'appétit est conservé ; pas de constipation ; pas d'albuminurie. Les plaques muqueuses vulvaires sont guéries.

En outre depuis huit jours, la malade ressent dans le poignet droit une douleur continue avec exacerbations nocturnes. Elle s'aperçoit que sa main droite devient moins forte. La douleur dans le poignet, la faiblesse de la main s'accentuent peu à peu. On trouve à l'examen les symptômes suivants :

Le point douloureux, dont la malade se plaint depuis huit jours, est situé au niveau de l'os crochu, là où le nerf cubital passe du carpe dans le métacarpe. Le nerf cubital est d'ailleurs sensible à la pression dans tout son trajet antibrachial et au coude dans la gouttière épitrochléenne. La sensibilité à la pression dans son trajet brachial est normale.

La malade éprouve en même temps des fourmillements et de l'engourdissement de l'annulaire et de l'auriculaire droits.

*Troubles sensitifs.* — Si l'on examine la sensibilité de la main et de l'avant-bras droits, on trouve que les diverses sensibilités sont abolies à la dernière phalange de l'auriculaire. Elles sont notablement diminuées aux deux autres phalanges de l'auriculaire, à l'annulaire, à la moitié interne du médius et à la moitié interne de la main, faces dorsale et palmaire. La sensibilité est aussi légèrement diminuée au bord cubital de l'avant-bras.

*Troubles moteurs.* — Quand on regarde la main de la malade, on est frappé tout d'abord par la position du petit doigt qui reste écarté de l'annulaire ; la malade ne parvient à mettre ces deux doigts en contact qu'avec beaucoup de difficulté (adducteur du petit doigt). Le mouvement d'adduction de la main droite est difficile à exécuter (cubital antérieur). La malade pince moins fort, avec le petit doigt et le pouce, à droite qu'à gauche (adducteurs du petit doigt). La différence est également sensible si elle pince avec le pouce et l'index (adducteur du pouce). La force dynamométrique de la main droite est diminuée : elle est de 6 à droite, de 30 à gauche. Cette différence peut s'expliquer par ce fait que les deux faisceaux internes du fléchisseur profond, innervés par le cubital, sont légèrement atteints. Pour la même raison, la force de flexion de la main sur l'avant-bras est diminuée (faisceaux internes du fléchisseur profond et cubital antérieur). L'extension de la main sur l'avant-bras est normale. La flexion et l'extension de l'avant-bras sur le bras semblent aussi normales.

*Troubles trophiques.* — On ne constate pas d'atrophie musculaire. La main droite, qui tient le fer à repasser, est au contraire plus épaisse que la main gauche. Mais, au bout de quelques jours, il semble que le dernier espace interosseux se soit un peu affaissé.

En résumé, la région innervée par le nerf cubital est seule atteinte ; on ne trouve rien d'anormal dans la sphère d'innervation du médian ou du radial.

Nous n'avons pas trouvé de périostites ni de périostoses sur aucun point du trajet sensible du nerf cubital, ni, d'ailleurs, sur aucun autre point du corps. Pas de névralgies dans aucune région.

*Traitement.* — Chaque jour, une injection hypodermique d'un centigramme de benzoate de mercure et un gramme d'iodure de potassium.

Le 16 juin. Même état ; la force dynamométrique est la même.

Le 19. Il y a une amélioration sensible ; la force dynamométrique est remontée à 16 du côté droit, elle est toujours de 30 du côté gauche. Le 3 juillet elle est de 23 à droite. L'amélioration de la force musculaire s'accentue donc de jour en jour depuis que l'on fait des injections hypodermiques régulièrement. Mais la sensibilité n'a pas été modifiée, elle est toujours diminuée dans la région innervée par le nerf cubital. Le nerf est toujours sensible à la pression.

Nous avons donc, en somme, une névrite du nerf cubital chez une syphilitique en pleine période secondaire.

Cette névrite est indubitablement d'origine syphilique, car nous ne

trouvons aucune autre cause, notamment pas d'intoxication. La malade est devenue nerveuse depuis que sa syphilis s'est aggravée, mais elle n'est pas, à proprement parler hystérique. Cependant elle appartient à une famille de névropathes. Sa mère est morte il y a quatre mois; elle était atteinte de folie de la persécution. Ses deux oncles maternels sont morts fous. Ces antécédents constituent certainement une prédisposition aux accidents nerveux que nous constatons aujourd'hui.

M. Barthélemy. — Je viens d'observer, chez un sujet sans antécédents, un cas de névrite du nerf facial, avec d'abord des fourmillements et des douleurs par élancements intermittents, avec ensuite une paralysie faciale qui dure encore. La malade ne présente aucun signe d'une affection centrale et la lésion est bien périphérique. Or il s'agit d'une syphilis arrivée à la deuxième année après le chancre et qui s'accompagne de nombreuses périostites du frontal. (Ce malade, soit dit en passant, n'a été traité que par le mercure jusqu'à ce jour et, depuis qu'il prend un gramme d'iodure de potassium en même temps, la plupart de ses lésions sont entrées en rétrocession.) Je crois donc que le symptôme de névrite périphérique du facial, ici très net, est attribuable à la compression par une périostite du frontal concomitante des autres périostites, plutôt qu'à une autre cause.

Je voulais amener ici une malade, Marie C..., demeurant rue de la Folie-Méricourt, qui, âgée de 30 ans, a eu à l'âge de 11 ans une fièvre typhoïde très grave et a subi à la suite des eschares profondes et multiples une sorte de mutilation allant jusqu'aux os et les irritant. C'est à la suite de ces lésions osseuses, portant sur les os du sacrum et de la colonne, que des névrites périphériques se sont développées par compression nerveuse sur les membres inférieurs, et des troubles trophiques fort intéressants : troubles de la sensibilité, fourmillements, engourdissements, anesthésies sans atrophies musculaires. Il faut noter certains symptômes du côté de la peau, des stries atrophiques tout à fait symétriques développées transversalement sur la peau du dos des pieds et des extrémités inférieures des jambes; il y a aussi des hyperkératoses à peu près symétriques au talon et même deux petits éperons en forme de cornes cutanées. Tout cela montre que les lésions osseuses primitives peuvent être le point de départ de névrites périphériques. C'est à cette cause que j'ai tendance à rapporter beaucoup de lésions nerveuses de la période secondaire de la syphilis, non exclusivement, bien entendu. A l'appui de cette thèse, voici une malade qui est porteur d'une exostose ostéo-gommeuse de l'extrémité inférieure de l'humérus ; il y a des douleurs et des engourdissements, parce que les tissus sont là extensibles et que la compression est modérée ; mais supposez la même lésion développée quelques centimètres plus bas, au niveau du nerf cubital par exemple, vous aurez tous les symptômes de la névrite périphérique, ainsi que j'en ai déjà observé et rappelé ici plusieurs faits.

## De la stérilité du pus du bubon blennorrhagique.

Par MM. E. GAUCHER, SERGENT et CLAUDE.

Assez fréquemment, à la période d'état de la blennorrhagie, on peut observer un engorgement ganglionnaire inguinal uni ou bilatéral, qui se résout spontanément.

Beaucoup plus rarement, au contraire, se rencontre le bubon suppuré.

Ricord distingua le bubon blennorrhagique du bubon chancrelleux proprement dit en montrant qu'il n'était pas inoculable ; il se plaçait au point de vue de la spécificité du chancre mou. Mais, depuis la découverte du gonocoque et surtout depuis les recherches toutes récentes entreprises sur la biologie de ce microbe, on est en droit de se demander si le bubon blennorrhagique n'est pas spécifique lui aussi, en d'autres termes, s'il n'est pas une manifestation du gonocoque.

Dans les cas publiés jusqu'ici, où la recherche du gonocoque a été faite, elle est toujours restée négative.

Leistikow n'a jamais trouvé de gonocoques dans les adénites de la blennorrhagie.

Bockhart (1887) vit, dans un cas, des streptocoques.

Au Congrès de Vienne (1892), Campana, dans une communication intitulée : *L'adénite inguinale dans l'uréthrite chronique de la portion membraneuse*, pense que la blennorrhagie aiguë, qui donne souvent l'épididymite, ne donne pour ainsi dire jamais l'adénite. Au contraire, l'uréthrite chronique de la portion membraneuse, entretenue par les microbes pyogènes ordinaires (surtout les staphylocoques), s'accompagne volontiers pour lui d'adénites inguinales. Dans la discussion qui suivit cette communication, Janowski apporta les résultats de son observation personnelle; pour lui, l'adénite ne survient dans la blennorrhagie aiguë que si le malade a suivi dès le début un traitement irritant et intempestif ; il estime qu'en ce cas il s'agit d'une véritable infection secondaire, dans laquelle le gonocoque ne joue aucun rôle. Sur 40 cas examinés bactériologiquement, il a rencontré trois fois des microbes pyogènes vulgaires ; dans aucun cas, il n'a vu le gonocoque. Mais il s'empresse d'ajouter qu'il ne faudra pas désormais s'en rapporter à un simple examen du pus sur lamelles, mais avoir toujours recours aux moyens de cultures récemment indiqués.

Enfin, Finger, Ghon et Shagenhaufer (*Ann. des mal. des org. génito-urinaires ;* traduction de Broca, octobre 1894), bien qu'ils ne parlent pas de l'adénite dans leur travail, concluent de l'ensemble de leurs recherches sur la biologie du gonocoque, que : « on peut dire aujourd'hui que les complications métastatiques de la blennorrhagie sont dues au gonocoque ».

En somme, les renseignements que nous possédons actuellement sur le bubon blennorrhagique, sont trop rares et trop incomplets pour autoriser une description exacte et précise de cette complication de la blennorrhagie et surtout pour tirer des conclusions, si réservées qu'elles soient, sur sa nature. Le bubon blennorrhagique est-il simple ou spécifique ? Est-il comparable au bubon primitif non chancrelleux du chancre mou, ou bien doit-il être mis en parallèle, au point de vue de sa spécificité, avec le bubon chancrelleux proprement dit, primitivement ou secondairement spécifique ? S'il n'est pas spécifique, relève-t-il d'une infection secondaire ou bien est-il stérile ? La discussion reste ouverte ; elle ne pourra être close que par l'apport de nombreuses observations. Aussi, pensons-nous utile et intéressant de relater aujourd'hui les résultats que nous a fournis l'examen des deux cas de bubon blennorrhagique que nous venons d'observer.

Observation I. — *Adénite inguinale suppurée au cours d'une blennorrhagie aiguë. Pus stérile.* — Louis M..., journalier, 39 ans, entre à l'hôpital Saint-Antoine, service de M. le Dr Gaucher, salle Marjolin, le 10 avril 1895. Il a la blennorrhagie et présente une adénite inguinale droite en voie de suppuration. Il n'a pas de chancre mou. Le début de la blennorrhagie remonte à trois semaines ; l'adénite a fait son apparition, il y a quatre jours ; quatre jours avant, M... était venu consulter pour l'écoulement uréthral ; on lui avait simplement prescrit de prendre de l'opiat et de porter un suspensoir.

Le 18 avril, l'écoulement uréthral persiste, mais il est beaucoup moins abondant. Le bubon au contraire a grossi, il est mou ; on fait une petite incision, qui donne issue à quelques gouttes de pus et à un suintement louche séro-purulent assez abondant et strié de sang. Aussitôt l'incision faite, on avait introduit une pipette et aspiré les premières gouttes de pus et de sérosité.

Pansement iodoformé. Mèche de gaze iodoformée laissée dans la plaie.

Le pansement fut changé tous les deux jours ; chaque fois il s'écoule encore quelques gouttes de pus mal lié.

Le 4 mai, la suppuration est complètement terminée ; l'incision est cicatrisée ; la palpation de la région ne provoque plus de douleurs. Le malade quitte l'hôpital ; l'écoulement uréthral a presque complètement disparu ; il n'y plus qu'une goutte le matin.

Il convient de noter qu'environ un an auparavant, M... était venu consulter pour des plaques muqueuses de la gorge et de l'anus et des syphilides papuleuses de l'avant-bras droit. L'accident primitif remontait à quelques mois (octobre 1893). D'autre part, trois semaines après sa sortie de l'hôpital (27 mai 1895), M... revint à la consultation pour des syphilides papuleuses, psoriasiformes et érythémateuses des avant-bras et des jambes. On le remit au traitement spécifique qui avait été cessé depuis quatre mois.

*Examen bactériologique et recherches expérimentales*, par M. Sergent. — 1° Le *pus de l'urèthre*, examiné à plusieurs reprises sur lamelles, mon-

tra toujours de nombreux gonocoques et jamais d'autres microbes. Il ne fut pas ensemencé.

2° Le *pus du bubon*, recueilli le 18 mai en pipette stérile, fut examiné sur lamelles, cultivé et inoculé.

a) *Colorations sur lamelles.* — De nombreuses lamelles, colorées par les méthodes usuelles, ne firent voir aucun microbe.

b) *Cultures*, — Des ensemencements sur bouillon, gélose, sérum, restèrent stériles.

c) *Inoculations.* — Des inoculations, pratiquées directement, avec le pus du bubon, dans l'urèthre d'un chien, dans le vagin d'une chienne, dans l'urèthre d'un lapin et sous la peau d'un cobaye, ne furent suivies d'aucun effet.

De l'ensemble de ces recherches nous pensons pouvoir considérer comme certains les deux faits suivants :

1° Le bubon que nous avons observé relève de la blennorrhagie, ainsi que le prouvent la présence du gonocoque dans l'écoulement uréthral et surtout l'absence de toute autre cause que cet écoulement.

2° Ce bubon, de cause blennorrhagique, n'est pas dû au gonocoque ; il ne relève pas non plus d'une affection secondaire : c'est un bubon simple, lupus stérile.

J'ai observé un deuxième fait de bubon blennorrhagique à pus stérile, moins démonstratif que le précédent, parce qu'il s'agit d'une femme. Le vagin renfermait, en effet, une grande quantité de microbes différents qui n'ont pas permis la culture du gonocoque.

Voici cette seconde observation, avec les détails de l'examen microscopique et bactériologique pratiqué par mon interne, M. Claude.

Observation II. — *Métro-vaginite blennorrhagique avec adénite inguinale suppurée. Pus stérile.* — Jeanne H..., entre le 19 mai 1895 à l'hôpital Saint-Antoine, salle Nélaton, n° 12, service de M. le Dr Gaucher, pour une adénopathie inguinale.

Elle est de constitution faible, pâle, anémiée ; elle a eu souvent des pertes blanches. A 10 ans, elle contracta une pleurésie dont elle guérit bien. Les règles apparurent à 15 ans et se montrèrent toujours régulièrement.

L'affection actuelle aurait débuté vers le 20 avril. Elle ressentit une douleur dans la région inguinale droite et constata l'existence d'une petite glande. Elle n'eut pas de pertes plus fortes que d'habitude, pas de mictions douloureuses, pas de douleurs abdominales. Les règles qui survinrent à la même époque furent beaucoup moins abondantes. La malade s'alita, prit des injections, mais l'adénite s'accrut peu à peu ; la douleur devint plus vive et le gonflement s'étendit à la grande lèvre. C'est ce qu'on put constater lorsque la malade vint consulter à l'hôpital le 10 mai. Elle avait également un écoulement vaginal abondant jaunâtre, qui fut traité par des injections de permanganate de potasse.

Le 19 mai, à son entrée dans la salle, les pertes étaient très diminuées ; mais on constatait, à la partie interne de la région inguinale, une adéno-

pathie mal circonscrite, diffuse, du gonflement et une rougeur assez prononcée s'étendant à la partie supérieure de la grande lèvre. On ne trouva aucune ulcération vulvaire, aucune lésion vaginale, uréthrale ou anale. Il n'y avait pas de plaie du pied ni des régions environnantes. L'adénite était douloureuse à la pression et sa partie centrale amincie laissait percevoir un léger degré de fluctuation.

L'examen bactériologique des sécrétions vaginales, d'ailleurs peu abondantes depuis le traitement par le permanganate, nous montra seulement des cocci et des bacilles sans caractères bien définis.

Le 22, l'adénite est ouverte au bistouri, on trouve un foyer purulent, cloisonné de brides fibreuses, et provenant de la fonte de plusieurs ganglions. Le pus est blanchâtre, peu épais. Examiné sur lamelles, il ne paraît contenir aucun micro-organisme et pas de bacilles tuberculeux. Des cultures furent faites avec ce pus largement ensemencé sur gélose ordinaire, gélose au sérum, et sur une goutte de sang humain recouvrant la gélose. Aucune colonie ne se développa.

L'abcès fut nettoyé, touché au chlorure de zinc et drainé à la gaze iodoformée.

Quelques jours après, la malade avait ses règles qui cessèrent le 29 mai.

Un nouvel examen des sécrétions vaginales est fait avant que la malade n'ait pris d'injections. Nous trouvons comme précédemment, par l'examen direct, des bacilles décolorés au Gram, de dimensions diverses, des cocci de plusieurs espèces restant pour la plupart colorés au Gram. Enfin, dans quelques leucocytes ou cellules épithéliales, qui sont en plus grand nombre qu'auparavant, existent des diplocoques en grain de café, décolorés au Gram, qui ont l'apparence du gonocoque. Des cultures ont été faites seulement sur gélose ordinaire et n'ont pas donné de résultat, car les saprophytes ont envahi rapidement tout le milieu.

3 juin. L'abcès tend à se fermer complètement, la cavité est très réduite, le gonflement a disparu ainsi que les phénomènes douloureux. La métrite a bien diminué d'intensité.

La malade quitte l'hôpital le 15 juin 1895.

Il s'agit donc d'un cas de métro-vaginite subaiguë très vraisemblablement de nature blennorrhagique. L'absence d'antécédents puerpéraux, l'efficacité du permanganate de potasse, la présence de diplocoques présentant l'aspect morphologique et les propriétés du gonocoque plaident en faveur de cette hypothèse. Toutefois l'absence de cultures ne nous autorise pas à poser une conclusion ferme. L'abcès ganglionnaire était secondaire à la métro-vaginite, fait assez rare ; de plus, il ne contenait pas de microbes : c'était un pus stérile, comme dans le cas précédent.

Voilà donc le fait brut sans commentaires : A l'ouverture du bubon blennorrhagique, le pus de ce bubon est stérile. On ne manquera pas de m'objecter que le pus, stérile à la fin, ne l'était peut-être pas au début ; qu'il a pu renfermer des gonocoques et que ceux-ci étaient morts à l'ouverture de l'abcès ; qu'il a pu renfermer aussi d'autres

micro-organismes, qui ont cheminé jusqu'aux ganglions après avoir envahi les voies lymphatiques, à la faveur d'une érosion de la muqueuse, et que ces germes pathogènes ont été détruits par la phagocytose. Il est impossible de répondre à de telles objections, qui ne sont que des hypothèses ; et, malgré ces objections, comme conclusion finale, je crois que ces faits, s'ils sont confirmés par d'autres semblables et si on les rapproche de l'absence du gonocoque dans les lésions métastatiques diverses de la blennorrhagie, notamment dans les arthropathies, je crois, dis-je, que ces faits sont de nature à jeter un nouveau doute sur la spécificité réelle du gonocoque. On sait, d'ailleurs, déjà, que cette spécificité est tellement incertaine qu'elle n'est pas admise en médecine légale.

M. Sabouraud. — Les faits négatifs ne prouvent rien. Dans le pus d'un abcès morveux, après plusieurs mois, il n'existe plus aucune trace du microbe spécifique.

M. Gaucher. — Je ne crois pas être le seul à douter de la spécificité du gonocoque. Je sais aussi bien que M. Sabouraud que le pus devient amicrobien après un certain laps de temps. Mais, dans mes cas, l'abcès était récent, encore chaud, il faudrait donc admettre une phagocytose bien active.

M. Sabouraud. — La phagocytose est très rapide dans la blennorrhagie, car les microbes sont groupés dans le protoplasma cellulaire.

M. Fournier. — Je crois qu'il faut reconnaître une certaine importance aux faits négatifs. Il m'arrive en moyenne une fois par mois, en examinant des femmes soupçonnées d'avoir communiqué la chaude-pisse à un homme, de ne pouvoir découvrir sur elles aucune trace de blennorrhagie. Les confrontations réitérées pourront seules éclairer cette question.

M. Ménahem Hodara. — Le professeur Goll, de Zurich, sur 1,034 cas de blennorrhagie chronique, n'a trouvé le gonocoque que dans 118 cas, et M. Oberländer a constaté plusieurs fois que ce pus sans gonocoque était virulent. L'absence de ce microbe n'infirme donc pas le diagnostic de blennorrhagie.

## Sur un cas de dystrophie unguéale et pilaire familiale.

Par MM. Nicolle, médecin des hôpitaux de Rouen, et Halipré, chef de clinique médicale.

Les auteurs rapportent l'observation d'un malade entré à l'Hôtel-Dieu de Rouen pour des altérations de tous les ongles des mains et des pieds, datant de l'enfance (hypertrophie, fendillement, friabilité,

suppurations péri-unguéales. On put, par l'analyse clinique, éloigner toute idée de lèpre ou de syphilis héréditaire.

Des altérations profondes des cheveux furent également relevées chez ce sujet (achromie, atrophie, diminution considérable de nombre).

En étudiant les antécédents du malade, on put déterminer le caractère de l'affection. Sur 55 personnes de sa famille, en six générations, 36 avaient présenté des troubles unguéaux et pilaires semblables.

Il s'agit, en somme, d'une dystrophie familiale, qu'on peut comparer aux grandes affections familiales du système nerveux.

(L'observation du malade, le tableau généalogique et les photographies seront publiés dans les *Annales de Dermatologie*.)

---

**Deux cas de psoriasis traités par les injections mercurielles.**

Par M. J. BRAULT.

Par ces temps d'injections dans le psoriasis, sans le moins du monde croire à certaines théories étrangères qui voient, dans cette affection, une manifestation bâtarde de la syphilis héréditaire, j'ai voulu essayer d'une façon un peu empirique, je le confesse, les solutions employées pour le traitement des syphilitiques, solutions qui se montrent si efficaces contre les efflorescences cutanées de la vérole.

J'ai choisi deux psoriasis purs et typiques, l'un tout jeune, l'autre déjà ancien et je les ai soumis aux injections d'oxyde jaune de mercure à l'exclusion de toute autre médication (1). Voici les observations résumées.

OBSERVATION I. — M. G..., étudiant, 22 ans, pas d'antécédents héréditaires, une blennorrhagie, pas d'autre affection vénérienne, première atteinte à l'âge de 14 ans.

Le malade a déjà été traité pour psoriasis à la clinique de Montpellier; nous l'avons nous-même soigné une fois à l'aide d'une médication classique : bains sulfureux, glycérolé cadique, arsenic à l'intérieur. Plus récemment, il a subi, ailleurs, un traitement basé surtout sur l'emploi de l'acide chrysophanique, mais, en présence d'une poussée très sévère, prenant quand même une extension rapide, nous le voyons reparaître.

L'éruption caractéristique est généralisée; elle occupe surtout le côté de l'extension sur les membres supérieurs et inférieurs; le dos est également couvert et les parties latérales de la ceinture; dans ces régions, il y a même confluence; les placards présentent, au contraire, une disposition plus discrète, à la partie antérieure du tronc et sur l'abdomen. Le cuir

(1) Soit interne, soit externe. Les malades n'ont pris que quelques bains de propreté, absolument simples.

chevelu est assez atteint, l'on remarque, enfin, quelques plaques dans la barbe et sur le gland.

Le malade reçoit une première injection mercurielle le 16 mars (oxyde jaune à 0,05 centigr.).

26 mars. Deuxième injection (même dose).

2 avril. Troisième injection (même dose).

A partir de cette date, l'amélioration est déjà très sensible, les squames s'amincissent et s'effritent, l'éruption pâlit et tend à s'effacer; toutefois, l'on remarque encore quelques efflorescences nouvelles.

Quatrième injection, le 16 avril.

A partir de ce moment, il est plus difficile de saisir les étapes décroissantes de la maladie.

Cinquième, sixième et septième injections les 9 mai, 23 mai et 17 juin; ces dernières sont faites à 10 centigrammes.

Très bon état général. Pas la moindre salivation (1), après la sixième injection; à part quelques mouchetures qui marquent les places où le processus a été le plus intense, l'éruption a complètement disparu.

Observation II. — A..., boulanger, 22 ans, individu très robuste, pas d'antécédents héréditaires, aucune affection vénérienne; type de début, première poussée au mois de février de cette année. Larges placards. Aux coudes et aux genoux, quelques gouttes discrètes sur la partie postérieure des cuisses et sur le tronc. Rien, par ailleurs.

Même nombre d'injections, même espacement que pour le précédent, mêmes doses. Dès la première piqûre, on constate de l'amélioration; après la deuxième, elle est déjà très nette, les plaques deviennent rose pâle et les squames tombent. Il n'y a pas de nouvelles poussées.

Actuellement, il n'existe plus comme vestige de l'affection, que quelques taches très légèrement colorées aux genoux et aux coudes (2).

Comme on le voit, par ces observations, il s'agissait de deux psoriasis typiques; je tiens à bien l'établir et à le répéter, il ne pouvait y avoir de confusion possible avec une syphilide papulo-squameuse.

Les malades étaient indemnes de toute tare syphilitique; l'aspect, le siège, la marche de l'affection ne pouvaient laisser aucun doute. Le premier cas, qui remonte à l'âge de 14 ans, a été traité dans une clinique spéciale; il a été vu par plusieurs médecins. Le deuxième, avec une poussée initiale presque entièrement limitée aux genoux et aux coudes, n'est pas moins caractéristique.

On trouvera peut-être la durée du traitement exagérée (3), le nombre des injections un peu considérable (4) et l'on pourra m'objecter que, le psoriasis étant une maladie à poussées successives, j'ai pu assister simplement à une guérison naturelle.

(1) Traitement préventif au chlorate de potasse.

(2) Il n'y a pas de coloration brune, foncée, comme avec l'arsenic.

(3) Trois mois.

(4) N° 7.

Si j'ai prolongé le traitement, c'est qu'il était admirablement supporté par les sujets et que je voulais avoir raison des moindres traces de la maladie.

Je ne puis croire qu'il s'agisse là d'une disparition spontanée. Le psoriasis non traité ne s'amende pas ainsi. J'ai eu affaire, dans mon premier cas, à une forme sévère et rebelle et, dans les deux observations, l'amélioration très notable qui a suivi les premières injections, m'est un sûr garant de leur action thérapeutique.

Nos malades nous ont quitté, débarrassés de leurs efflorescences cutanées, mais je ne vois là, bien entendu, qu'une guérison apparente, momentanée. Le mercure n'étant pas un spécifique du psoriasis, j'attends la récidive à plus ou moins longue échéance et je ne veux tirer des observations toutes récentes, à peine terminées, que j'ai l'honneur de présenter aujourd'hui à la Société, que la conclusion suivante : c'est que le mercure (1), à lui seul, en injections sous-cutanées, est capable, comme les autres traitements classiques, de blanchir les psoriasis (2).

---

## Sur le fibrome périacineux des glandes sudoripares.

Par le Dr Ch. Audry (de Toulouse).

On constate à chaque instant l'existence sur le tégument des adultes et des vieillards de petites excroissances qui ne méritent pas le nom de tumeurs, qui ne comportent guère d'importance clinique, mais dont l'étude anatomique est féconde en renseignements intéressants et peu connus. Il est du reste souvent difficile de se les procurer.

La pièce qui fait l'objet de cette courte note était une petite tumeur arrondie, dure, siégeant immédiatement au-dessus du sourcil gauche, grosse comme un noyau de cerise, recouverte d'un épiderme lisse et rosé, et dont l'apparition remontait à plusieurs années. Le sujet porteur était une femme de 37 ans, qui avait amené à la policlinique son fils atteint d'un lichénoïde eczématiforme. Nous pensions l'énucléer facilement, mais le néoplasme adhérait intimement à l'épiderme, et nous dûmes exciser le tout.

La pièce fixée par l'alcool, incluse dans la paraffine, colorée par la série

(1) Le mercure entre pour une bonne part dans le traitement de Donovan Ferrori, assez prisé de l'étranger.

(2) Ayant obtenu de bons résultats avec l'iodure associé au traitement externe, je compte essayer sous peu le *traitement mixte* sans applications cutanées.

des réactifs habituels (carmins divers, bleus, orcéine, etc.), a paru constituée comme il suit (1).

Au-dessous de l'épiderme, mince, sans papille, comme tendu, on voit une mince bande de tissu conjonctif normal avec ses cellules, son réseau élastique et quelques invaginations folliculaires. Puis apparaît assez brusquement le tissu néoplasique en une nappe à limite assez régulièrement circulaire.

Cette nappe est formée par du tissu fibreux très avancé dans son évolution : les éléments qui le composent se trouvent presque tous sectionnés transversalement ou obliquement. Ces cellules apparaissent alors munies d'un noyau de forme variable, assez volumineux, situé au milieu d'un espace clair plus ou moins circulaire. Cette apparence presque globuleuse est caractéristique de la cellule fibreuse nettement développée. Toutes sont juxtaposées; çà et là, l'orcéine montre quelques traces d'un tissu élastique presque complètement étouffé, réduit à quelques fines fibrilles minces et dispersées, comme dans toute néoplasie fibreuse (Soffiantini-Darier). On retrouve seulement quelques éléments élastiques bien nets autour de la lumière de quelques petits vaisseaux sanguins qui sont en contact direct avec les cellules fibreuses.

La nappe fibreuse présente, outre quelques invaginations polygones dans sa zone extérieure, des formations particulières et caractéristiques; ce sont des globules circulaires ou ovalaires, limités par une sorte de condensation du tissu et une mince membrane mal définie, complètement dépourvue de tissu élastique externe et même dans le tissu néoplasique. Ces tubes représentent évidemment des sections de glandes sudoripares, dissociées, écartées, dilatées. Ils sont, les uns presque vides, bordés de quelques cellules aplaties ou losangiques ou irrégulièrement cubiques; les autres remplis par ces mêmes cellules munies d'un gros noyau à protoplasma grenu bien coloré, polyédrique, sans forme définie, et dont la cohésion est des plus capricieuses. Le nombre de ces tubes varie suivant les points du néoplasme examiné.

Premièrement, ces tubes ne peuvent être que des sudoripares; puis, il faut noter l'insertion directe du tissu fibreux sur les tubes mêmes; de la sorte, et la disparition de la gaine élastique le prouve, il apparaît que le fibrome a trouvé son point de départ dans la paroi même des pelotons glomérulaires. Y a-t-il néoformation de tubes? Je ne le crois pas, mais simplement dilatation et hypertrophie de ces derniers.

Je crois donc qu'on définit exactement la lésion par la dénomination de *fibrome périacineux des sudoripares*. On ne saurait manquer de rapprocher ce néoplasme du fibrome périacineux qu'on observe à la mamelle.

Je ne connais pas d'observation anatomique semblable à la précé-

(1) Je remercie volontiers mon préparateur, M. Lancé, du concours précieux qu'il m'apporta dans l'exécution des préparations de cette pièce et des deux suivantes.

dente ; je ne veux du reste pas affirmer qu'il n'en a jamais été publié. Je n'en reconnais point de comparable dans le travail de Petersen. Dans son histopathologie des maladies de la peau, Unna donne une observation personnelle d'un « spéradénome » avec néoformation fibreuse ambiante. Mais dans notre cas, l'adénome manque, et je suis d'autant plus autorisé à distinguer complètement l'objet de cette note que M. Unna lui-même, en ayant vu les coupes, a bien voulu se ranger à mon avis.

---

## Sur une syphilide polypiforme de la langue. Lymphangiectasie syphilitique.

Par le Dr Ch. AUDRY (de Toulouse).

Au mois d'avril dernier, se présenta à ma clinique un homme de 30 ans atteint de syphilis labio-bucco-linguale secondo-tertiaire. Sa femme était également frappée ; ils avaient été infectés par leurs parents, qui eux-mêmes, tenaient la maladie d'un enfant.

L'homme, satisfait du traitement, nous amena sa femme, qui fait l'objet de cette note. Elle présentait alors des lésions étendues, un peu exubérantes, du voile du palais, des amygdales et de la langue dont les bords étaient bourgeonnants et fendus ; ces lésions n'étaient rien autre chose que des syphilides buccales banales arrivées à un haut degré de développement. Peu ou pas de traitement antérieur.

Sous l'influence d'un traitement mixte énergique, nous vîmes disparaître tous les désordres. Au commencement de juin, la malade vint nous voir ; elle était, je l'ai dit, guérie de toutes les syphilides de sa muqueuse linguale ; mais, au point où la langue avait été le plus malade, au milieu du bord droit, elle présentait, implantée sur une muqueuse parfaitement saine, une tumeur grosse comme une noisette, rose, lisse, revêtue d'une muqueuse mince, irrégulièrement arrondie, très mobile, appendue à la langue par un mince pédicule jaunâtre. Cette excroissance ne rétrocédait pas et gênait la malade ; nous l'en débarrassâmes en sectionnant le pédicule avec le galvano-cautère.

Déjà au point de vue clinique, cette petite tumeur était assez singulière. Voici ce que nous a appris sur sa structure l'examen histologique.

Il est impossible de reconnaître avec certitude l'existence de la muqueuse ; elle est représentée par une bande de cellules aplaties, condensées. Cette bande même est morcelée, comme fenêtrée en certains points. A sa surface, quelques traces d'une couche desquamante trahissent seules la nature épithéliale. Le vitrée a complètement disparu ; il n'y a pas de glandes apparentes. Au-dessous, on trouve une zone assez large formée par une couche de cellules embryonnaires, petites, rondes, dont le noyau seul est perceptible, comme noyées en une vaste nappe de substance fondamentale.

En d'autre points, sur un plan plus profond, les cellules rondes s'isolent, s'individualisent et apparaissent plus ou moins clairsemées sur une atmosphère amorphe, claire, finement réticulée.

Enfin la majeure partie de l'aire de la préparation est comme ponctuée, semée d'innombrables lacunes de formes irrégulières et de dimensions variables; les travées qui limitent ces lacunes sont formées par une substance encore amorphe, parfois réticulée, semées de cellules rondes.

Les lacunes mêmes sont bordées d'un endothélium gonflé; beaucoup sont vides, d'autres semées de cellules lymphatiques.

Çà et là, surtout au niveau du pédicule, quelques capillaires sanguins dilatés et gonflés de globules rouges.

Nulle trace de tissu élastique.

Au milieu des coupes, on trouve une perte de substance circulaire assez grande, sans bordure épithéliale, circonscrite par une rangée de cellules allongées et parallèles, et qui représentent peut-être la gaine d'une glande?

En résumé, masse de tissu embryonnaire, très jeune, semée de trajets lymphatiques extrêmement nombreux recouverts de débris d'une muqueuse profondément altérée.

---

### Sur une folliculite granuleuse de la peau.

Par le Dr Ch. Audry (de Toulouse).

On rencontre fréquemment sur la peau des membres inférieurs des hommes de tout âge des grains bruns, petits, durs, enchâssés dans le derme, fixés à l'épiderme, non saillants, indolents, sans tendance atrophique ou exubérante et qui restent stationnaires pendant un grand nombre d'années sans jamais affecter des allures inflammatoires positives. Ces grains sont isolés, rares, souvent uniques sur un membre et ne doivent pas être confondus avec la folliculite dépilante des parties glabres de MM. Dubreuilh et Arnozan. Quelques-uns présentent en outre une imperceptible dépression sans squames ni poil apparent.

J'ai pu exciser un de ces grains, gros comme une forte tête d'épingle, siégeant depuis un temps indéterminé sur la face interne de la cuisse gauche d'un homme de 75 ans, un peu au-dessus du condyle fémoral interne.

Voici les résultats de l'examen histologique :

L'épiderme est normal, mais découpé par des papilles, hautes, larges et imbriquées plus qu'il est normal en cette région. Cet épiderme présentait deux invaginations représentant des gaines de poils ; à l'une d'elles, la plus petite, était accolée une maigre glande sébacée; l'autre, plus caractérisée, n'offrait à son centre que des cellules ramollies semblables à des cellules de desquamation. Un autre follicule pileux était complet. Ajou-

tons que, dans les profondeurs du derme, on voyait un peloton de sudoripares à épithélium trouble, à contours mal définis.

Les papilles, dont nous avons déjà signalé l'anomalie de développement, présentaient quelques rares cellules embryonnaires ; leur tissu élastique était normal et rien ne décelait de l'inflammation. En un ou deux points, le derme sous-papillaire offrait quelques groupes de cellules rondes du reste clairsemées ; autour des follicules comme autour des sudoripares, on pouvait constater un infiltrat inflammatoire bien positif, mais évidemment modéré ; quelques cellules rondes disséminées et semées suivent le trajet des lymphatiques.

Cependant l'ensemble du derme présentait une apparence anormale manifeste ; il était sensiblement épaissi ; les éléments non cellulaires étaient feutrés, sellés. En y regardant de près, on pouvait, grâce au carmin, constater l'existence de véritables nappes de fibres connectives comme fondues ensemble, sans cellules fixes. L'orcéine montrait que des travées de même apparence couraient irrégulièrement au milieu d'autres espaces où au contraire le tissu élastique présentait l'abondance, l'épaississement, le tortillement qui caractérisent habituellement la dégénération sénile de la peau.

En somme, il y avait eu, autrefois, un travail inflammatoire autour des follicules. Les traces cellulaires avaient à peu près disparu ; mais les phénomènes dégénératifs que l'inflammation lente provoque dans la substance connective fondamentale n'avaient pu se séparer, et persistaient côte à côte avec la lésion sénile élastique ; sans doute, l'état sénile de la peau frappe également la fibre conjonctive, mais la fragmentation en blocs, l'état trouble, etc., que l'on observe en pareil cas sont nettement distincts de ces fontes en nappe unie, comme compacte, et de densité uniforme.

---

### Actinomycose du menton et du maxillaire inférieur.

Par M. E. LEGRAIN.

Les observations d'actinomycose humaine sont devenues assez fréquentes depuis quelques années pour qu'on ne signale plus que celles qui offrent quelque intérêt. L'observation que nous présentons aujourd'hui est dans ce cas, car elle représente une forme rare chez l'homme, mais rappelant au contraire certaine forme de l'actinomycose signalée aux mâchoires de bœuf atteintes de cette affection.

OBSERVATION. — La malade dont nous présentons la photographie à la Société, est une femme Kabyle d'environ vingt-cinq ans, mariée à un boucher indigène et habitant les environs de Bougie. Nous l'observons depuis le mois de novembre 1894.

L'affection aurait débuté vers la fin de l'année 1892, par une petite ulcération située dans le sillon gingivo-labial, au niveau des incisives inférieures.

Puis, l'affection progressant de dedans en dehors, la peau du menton s'ulcéra à son tour sur une surface grande comme une pièce de deux francs.

Quelques mois plus tard, de vagues douleurs apparurent dans tout le corps du maxillaire inférieur. A partir de ce moment, on perçut nettement un épaississement de l'os qui alla en augmentant pendant la fin de 1893 et le commencement de 1894.

Les dents s'ébranlèrent, mais sans tomber.

En juillet 1894, une fistulette se forma à deux centimètres environ au-dessous du collet de la canine inférieure gauche; un écoulement constant de pus se fit par cette fistule. Le seul traitement qui fut fait consista en pointes de feu appliquées par un médecin arabe.

En novembre 1894, nous voyons la malade pour la première fois. La région du menton est notablement augmentée de volume, et la peau est à ce niveau le siège d'une ulcération irrégulière dont les bords rougeâtres, sont légèrement indurés. Le maxillaire inférieur lui-même, dans sa portion médiane, est énormément épaissi; il forme dans cette région une masse atteignant le volume d'un œuf de poule.

En pressant à ce niveau le maxillaire qui semble boursouflé, on voit que l'os est absolument ramolli, et qu'il n'existe plus qu'une coque se laissant facilement déprimer.

En appuyant avec le pouce sur le corps du maxillaire, au niveau de la deuxième grosse molaire droite, on s'aperçoit qu'il existe à ce niveau une réelle pseudarthrose déterminant une asymétrie légère de la face.

Une aiguille à ponction peut être enfoncée presque sans résistance dans toute la portion boursouflée du maxillaire, jusqu'à une profondeur de trois centimètres environ.

En aspirant avec la seringue, on en retire le pus caractéristique de l'actinomycose.

Le diagnostic d'ailleurs avait pour ainsi dire été porté par le mari de la malade, qui exerçait la profession de boucher et prétendait que sa femme avait à la mâchoire la même maladie que certains des bœufs qu'il tuait.

Le traitement fut le suivant : 10 gouttes de teinture d'iode et 4 grammes d'iodure de potassium par jour furent administrés pendant huit jours à la malade.

Après évacuation du pus par des ponctions répétées, on fit dans l'intérieur du maxillaire une injection de 10 centimètres cubes d'une solution contenant : iode 1 gr., iodure de potassium 2 gr., eau distillée 100 gr.

Dès le troisième jour, le liquide retiré par la ponction était séro-sanguinolent; depuis, le pus ne s'est plus reproduit.

En ce moment (fin juin) le volume du maxillaire a notablement diminué; l'ulcération du menton s'est cicatrisée et la cicatrice est devenue chéloïdienne. Toutefois, la substance osseuse du maxillaire inférieur, dans toute sa partie médiane, ne s'est nullement reformée; le maxillaire présente à ce niveau une cavité kystique pleine d'un liquide séreux, entourée d'une

mince couche périostique facile à traverser avec l'aiguille à ponction. Aucune crépitation n'est plus perçue au niveau de la branche droite du maxillaire inférieur où la fracture spontanée s'est consolidée.

Cette observation est intéressante à plusieurs égards.

Tout d'abord, la contagion semble manifeste. Elle se comprend d'ailleurs parfaitement, quand on connaît l'intérieur d'une boucherie indigène d'où toute propreté est exclue.

En outre, cette localisation secondaire de l'actinomycose au corps du maxillaire inférieur, avec transformation kystique, est loin d'être fréquente chez l'homme, bien qu'elle soit assez commune chez le bœuf.

Nous rappellerons en terminant, que nous avons signalé ici même, il y a deux ans, le premier cas d'actinomycose diagnostiqué en Algérie. L'observation avec photographie a d'ailleurs été reproduite dans le livre récent de MM. Guermonprez et Bécue. Le cas que nous communiquons aujourd'hui est le troisième observé par nous en Kabylie ; cette affection est loin d'y être rare (1).

---

**Élections.**

MM. Ruck (de Luchon), Sabrazès (de Bordeaux) et Lafay (de Paris) sont nommés membres titulaires.

MM. Nekam (de Budapest) et Smirnoff (de Helsingfors) sont nommés membres correspondants.

La séance est levée.

*Le secrétaire,*

E. Jeanselme.

(1) D'ailleurs, la pathogénie de cette région est fertile en trouvailles, contrairement à ce qu'on pourrait croire en s'en tenant aux maigres résultats des missions officielles. Nous avons déjà signalé la Bilharziose et diverses variétés de pinta ou Carathès. Récemment encore, nous y avons rencontré du béribéri et du rhinosclérome.

# REVUE DES SOCIÉTÉS SAVANTES

## SOCIÉTÉ DES MÉDECINS DE VIENNE (1)

*Séance du 10 mai 1895.*

### Psoriasis chez un enfant de 38 jours.

M. Rille présente deux malades du service de M. le Dr Neumann :

1° Un enfant âgé de 38 jours, atteint de psoriasis vulgaire. Le père a du psoriasis depuis l'âge de 20 ans. La maladie a débuté peu de jours après la naissance dans la région inguinale et à la face interne des jambes. Actuellement la plus grande partie de la surface cutanée est envahie par des efflorescences rouge foncé, confluentes, se desquamant en lamelles minces. Quand on enlève une squame, on voit sourdre de petites gouttelettes sanguines à la surface du chorion comme chez l'adulte.

Il existe en outre un eczéma généralisé qui masque la maladie proprement dite. Les efflorescences typiques du psoriasis se trouvent sur les bords ainsi que sur les sièges habituels de prédilection. Les frères et sœurs du petit malade n'ont pas de psoriasis. Cette observation de M. Rille serait un fait unique au point de vue de l'apparition précoce du psoriasis.

La maladie se développe en général vers l'époque de la puberté et les cas dans lesquels elle apparaît à l'âge de 4 à 8 ans sont des faits rares. Kaposi a observé cette affection chez un enfant de 8 mois, issu d'un père psoriasique; Neumann, chez un enfant de 4 mois, et H. v. Hebra a vu deux enfants âgés de moins d'un an atteints de psoriasis dont les parents étaient indemnes de cette dermatose. Selon Neumann, le psoriasis des enfants aurait souvent pour point de départ un eczéma du pavillon de l'oreille; Henoch a signalé son apparition à la suite du percement du lobule de l'oreille.

### Traitement de la syphilis par l'hémol iodomercurique.

2° C'est l'une des préparations dites hématiques obtenues par Kobert; elle contient 13 p. 100 de mercure et 28 p. 100 d'iode. La base, l'hémol, est obtenue par agitation de sang neutralisé d'animaux à sang chaud avec de l'eau et du zinc pulvérulent; il se produit un précipité qu'on fait dissoudre dans du carbonate d'ammoniaque, qu'on met ensuite en suspension dans de l'eau distillée. Après élimination du zinc par le sulphydrate d'ammoniaque et addition d'acide chlorhydrique, on obtient un précipité pulvériforme, l'hémol. Comme l'hémogallol, préparation analogue obtenue par l'action du pyrogallol sur le sang, il a été recommandé pour le traitement de la chlorose et des états anémiques semblables.

Jusqu'à présent on a traité vingt-cinq malades atteints de différentes

(1) *Wien. klin. Wochenschrift*, 1895, p. 369.

formes de syphilis avec cette nouvelle préparation. Les résultats ont été satisfaisants. Toutefois, en lisant la communication de l'auteur, ils ne paraissent pas supérieurs à ceux obtenus avec d'autres sels mercuriels. Cependant à côté de son action spécifique l'hémol iodomercurique aurait encore une influence tonique et contribuerait à relever les forces du malade, notamment dans la syphilis accompagnée d'une nutrition défectueuse ou compliquée de scrofulose. Naturellement cette préparation ne saurait remplacer la cure de frictions ou les injections.

Voici la formule de l'auteur :

| | |
|---|---|
| Hémol iodomercurique..... | 10 grammes |
| Poudre et extrait de réglisse..... | q. s. |

pour 50 pilules.

Trois fois par jour deux pilules, après les repas.

M. Rille conseille d'ajouter à la préparation 8 décigrammes d'opium.

### Lupus.

M. Lang présente une malade atteinte d'un lupus assez étendu guéri par l'extirpation. Selon l'orateur, l'extirpation chirurgicale constitue le seul mode de traitement radical de cette affection. La malade, âgée de 26 ans, était atteinte de lupus depuis l'âge de 3 ans, et avait subi de très nombreux traitements malgré lesquels les deux côtés de la face, les bras et la jambe gauche furent envahis et il se produisit dans ces régions des plaques lupiques, de dimensions variables, en tout vingt-cinq. L'auteur a employé partout l'extirpation et recouvert les pertes de substance par la méthode de Thiersch ou réuni les bords des plaies par des points de suture. Chez cette malade les surfaces recouvertes récemment sont tout à fait lisses, celles opérées depuis deux ou trois ans présentent encore des bourrelets et des nodules durs et calleux; mais avec le temps ces callosités s'effacent, la peau devient lisse et souple. Du reste, lorsque la rétraction des tissus a atteint son maximum Lang intervient en excisant la cicatrice et en appliquant à sa place un lambeau sans pédicule.

A. Doyon.

*Séance du 17 mai 1895* (1).

### Ichtyose.

M. Kaposi présente un garçon de 13 ans, dont la face semble être recouverte d'un masque de plâtre, à grosses bosselures, blanc sale, sec, ne laissant voir que les yeux avec un liséré palpébral étroit, intact, les narines et une partie médiane de la lèvre supérieure et du bord des lèvres. La masse qui recouvre ainsi la face est très épaisse, traversée de nombreux sillons qui la divisent en compartiments bosselés en forme de losanges ou de carrés. Pas de défurfuration. Sur le cuir chevelu, dépôt analogue, sec, adhérent, mais sous forme de lamelles minces.

Sur tout le tronc, la peau est rouge pâle, uniformément recouverte de squamules de la dimension d'une lentille, à reflet argenté, se déta-

(1) *Wien. klin. Wochenschrift*, 1895, p. 387.

chant à peine par le frottement. Au premier abord on pourrait penser aux dermatoses qui aboutissent à une dermatite diffuse généralisée avec dépôts squameux, secs, considérables : eczéma, psoriasis et lichen ruber acuminé généralisés. Mais il existe en de nombreux points des foyers avec proliférations verruqueuses de différentes nature et grosseur, surtout sur le côté du thorax, donnant au toucher la sensation des fils élastiques d'une brosse d'acier, disposées sur le menton en fines rangées, s'étalant en éventail à partir de la bouche, formant des dépôts dans les plis des coudes au genou, atteignant partout jusqu'à 3 ou 4 millimètres de hauteur et et recouvertes d'épiderme très sec, brun noir; entre ces foyers on voit de larges surfaces plus lisses dont l'épiderme sec et divisé en compartiments présente la même teinte sale. Nombreuses verrues filiformes sur le pénis. La peau n'est normale qu'en de très petits points, au pli des coudes, des jarrets et des aisselles. Callosités à la paume des mains et à la plante des pieds.

Il s'agit évidemment d'une ichtyose. Les lésions de la peau se sont développées du sixième au huitième mois après la naissance. On ne saurait regarder ce cas comme de l'ichtyose hystrix, malgré les nombreuses épines et lamelles cornées.

L'orateur a déjà dit ailleurs qu'il regarde l'ichtyose hystrix comme un nævus papillaire généralisé (papillomateux, verruqueux, pigmentaire, etc.).

Il en est autrement dans la véritable ichtyose serpentine et verruqueuse. S'appuyant sur l'examen histologique, il pense que dans l'ichtyose la cause de tous les symptômes est dans l'anomalie de végétation, qu'il y a une transformation kératineuse prématurée des cellules épineuses du réseau de Malpighi, d'où il résulte que ces masses kératinisées, encore reliées entre elles par leurs prolongements épineux, épaissies par de nouvelles poussées restent cohérentes, ne se détachent pas et prennent un aspect sale, parce que les cellules cornées acquièrent avec le temps une teinte plus foncée. Dans les autres formations verruqueuses (condylomes acuminés, verrues vulgaires), à un réseau de Malpighi très développé correspond une couche de cellules cornées proportionnelle ou relativement moindre par suite de desquamation.

Dans les papilles du réseau de Malpighi on trouve à peine trois ou quatre rangées du réseau recouvertes d'une stratification énorme de cellules cornées.

Le cas actuel présente toutes les formes et tous les degrés d'intensité de l'affection. Mais l'accumulation considérable de masses cornées sur la face constitue un fait unique jusqu'ici; ce cas rappelle celui que l'orateur a présenté ici autrefois sous le nom d'ichtyose hystrix ptérygoïde.

Enfin il croit que les proliférations filamenteuses de la région thoracique sont des cônes épidermiques prématurément kératinisés qui se sont développés sur les papilles des follicules pileux et sont sortis comme presque des poils épineux, par un phénomène analogue à l'hyperkératose sur les autres papilles. A. Doyon.

*Séance du 24 mai 1895* (1).

### Alopécie généralisée.

M. Weinlechner présente un maçon, âgé de 50 ans, qui depuis 11 ans est atteint d'une alopécie généralisée; les sourcils, les cils, les poils du conduit auditif externe et ceux des orifices des fosses narines manquent aussi complètement. C'est à peine si l'on aperçoit quelques poils follets sur la face et dans la région pubienne. La chute des cheveux et des poils s'est produite spontanément, sans troubles psychiques quelconques et sans aucuns signes d'une autre maladie du système pileux. Ce malade avait déjà eu à l'âge de 11 ans une alopécie, mais les cheveux repoussèrent. Le père de ce malade est atteint de calvitie sénile et sa mère à l'âge de 49 ans a perdu tous ses cheveux.

Weinlechner a observé chez deux enfants de l'hôpital Sainte-Anne une alopécie généralisée congénitale.

### Perforation du palais chez un nourrisson.

M. v. Genser montre un enfant de trois mois atteint de syphilis héréditaire très caractérisée avec perforation du palais. La mère, âgée de 31 ans, est mariée depuis trois ans; en 1893, fausse couche à deux ou trois mois. L'enfant dont il est question serait venu à terme; au moment de sa naissance il ne présentait aucune lésion. Pas de symptômes de syphilis chez la mère. Du père on ne sait rien; toutefois, d'après le dire de sa femme, il n'aurait jamais été malade depuis le mariage.

Depuis environ trois semaines il existe chez l'enfant un écoulement du nez et depuis environ quinze jours un exanthème sur la face; il y a une semaine le nez s'est aplati et le petit malade présente tous les symptômes les plus caractérisés de la syphilis héréditaire.

Les perforations du voile du palais à cet âge sont très rares. L'auteur n'a trouvé dans la science que deux faits semblables, l'un observé par Steffen et l'autre par Neumann.

### Carcinome du cuir chevelu.

M. Kaposi montre un homme de 53 ans, atteint d'un carcinome qui occupe principalement la moitié gauche du cuir chevelu. Les proliférations ont commencé il y a trois ans; actuellement il existe une ulcération, à bords durs, nettement limités, dont la partie centrale constituée par des masses carcinomateuses de structure médullaire est le siège de pulsations provenant du cerveau.

L'orateur a autrefois traité avec Hebra un cas analogue au moyen des cautérisations avec la pâte de Landolfi. Le malade fut guéri après un an et demi de ce traitement; il vécut encore deux ans et mourut ensuite de la dysenterie. Kaposi compte recourir à ce même mode de traitement.

A. Doyon.

(1) *Wien. klin. Wochenschrift*, 1895, p. 405.

## SOCIÉTÉ DES MÉDECINS DE LA CHARITÉ A BERLIN (1).

*Séance du 10 janvier 1895.*

### Étiologie de la sclérodermie générale chez l'adulte.

M. Schaper. — Il s'agit d'un jeune homme vigoureux de 21 ans; soldat à 20 ans, sa première année de service s'est très bien passée. La deuxième année il fut pris au milieu de décembre 1887 d'un catarrhe bronchique pour lequel il resta quatre semaines à l'hôpital. Treize jours après sa sortie il fut obligé d'y rentrer pour une polyarthrite aiguë localisée d'abord dans l'articulation sterno-claviculaire gauche et les articulations des vertèbres cervicales; les articulations de l'épaule et du genou du côté droit furent ensuite atteintes.

L'amélioration fut rapide, au point qu'environ quinze jours après il devait quitter l'hôpital lorsque le malade se plaignit d'une sensation spéciale de tension dans le cou, qui rendait douloureux tout mouvement de la tête. La peau était rouge et tuméfiée sur les parties antérieure et latérales du cou; état général bon, pas de fièvre. Les jours suivants, tuméfaction de la peau de toute la région cervicale, elle présentait une coloration d'un rouge érysipélateux très nettement limitée. En l'espace de dix jours la consistance pâteuse de la peau fit place à une dureté de plus en plus grande, au point qu'on ne pouvait plus détacher la peau des fascias.

L'épaississement et l'induration des tissus s'étendirent rapidement : le thorax et l'abdomen étaient envahis jusqu'à une largeur de main au-dessous de l'ombilic, le dos jusqu'à la troisième vertèbre lombaire ; la face et l'occiput, les deux bras, l'abdomen jusqu'aux plis inguinaux le furent également plus tard.

Le traitement, qui consista en l'emploi des cataplasmes les plus divers, de bains médicamenteux ou non, en l'usage interne de remèdes anti-rhumatismaux et fortifiants, n'eut aucune influence sur le développement de la dermatose. Plus tard des bains prolongés parurent avoir une action favorable, ils diminuèrent l'induration, de sorte que la peau put partout être soulevée en plis courts, épais. Toutefois il resta une très grande rigidité se traduisant par la gêne des mouvements et l'immobilité de la face.

Diminution considérable de la sécrétion sudorale; la sensibilité resta intacte; température et pouls normaux; pas de pigmentation de la peau. L'irritabilité faradique des muscles ne fut pas diminuée, on n'a pas examiné l'irritabilité galvanique. Les troubles prononcés de la motilité n'étaient dus qu'à la forte tension de la peau.

Depuis six ans, l'état du malade est à peu près le même. La peau, qui est parfois rouge, a toujours une consistance presque pâteuse : elle est tendue, surtout sur la nuque, le cou et les épaules. L'épaississement et la tuméfaction de la peau et du tissu cellulaire sous-cutané persistent.

Le malade a souvent encore des accès de rhumatisme articulaire, ce qui aggrave un peu le pronostic d'ailleurs relativement favorable et vient à

(1) *Berl. klin. Wochenschrift*, 1895, p. 461.

l'appui de l'opinion des observateurs qui attachent une certaine importance à la disposition rhumatismale des sujets atteints de sclérodermie.

A. Dovon.

## SOCIÉTÉ DE MÉDECINE DE BERLIN (1)

*Séance du 27 février 1895.*

La communication de M. Liebreich (2) : **Sur la guérison du lupus par la cantharidine et sur la tuberculose**, a donné lieu à une discussion très approfondie à laquelle ont pris part un grand nombre de membres de la société.

M. Grabower a eu l'occasion, à l'hôpital de Moabit, dans le service de M. P. Guttmann, d'employer la cantharidine chez dix malades atteints de tuberculose laryngée et pulmonaire. De l'observation attentive de ces faits il résulte que l'emploi de ce remède n'est pas sans danger pour les reins (trois de ces malades ont eu de l'albumine, chez l'un après la quatrième injection, chez un second le deuxième jour après la quatrième injection, avec une très grande dépression des forces, chez le troisième il survint une albuminurie passagère, également à la suite d'une quatrième injection). D'autre part, il n'a constaté chez tous ces malades aucune action sur les muqueuses atteintes de tuberculose.

M. Meyer a traité 28 cas de tuberculose laryngée à la policlinique de l'Université. Sur ces 28 cas, chez 10 on cessa le traitement après une ou deux injections. Sur les 18 autres, 14 eurent de l'albuminurie qui, chez quelques-uns, disparut immédiatement après la cessation des injections, tandis que chez d'autres elle persista longtemps malgré la cessation du traitement, chez quelques-uns jusqu'à la fin. L'auteur a renoncé à l'emploi de la cantharidine dans la tuberculose du larynx.

M. Blaschko présente à l'occasion de la communication Liebreich, un malade de 60 ans atteint, depuis 36 ans, d'une tuberculose verruqueuse très étendue de la peau. En quelques points il s'est formé un véritable lupus. M. Liebreich considérera peut-être ce cas comme une preuve qu'une inoculation chez un homme qui ne souffre pas de tuberculose, peut exister pendant 36 ans sans qu'il se produise une infection générale. On sait qu'une infection générale avec la tuberculose chez l'homme, qu'il soit d'ailleurs prédisposé ou non à des maladies tuberculeuses, a très rarement son point de départ dans la peau, quoique les causes de ce phénomène nous soient encore inconnues. On ne peut pas non plus déduire de là une différence entre la tuberculose de la peau, provenant d'inoculation, d'avec les formes cliniques connues de la tuberculose de la peau, telles que Liebreich les a établies. Bien plus, cette différence existe d'autant moins que, quand on étudie très à fond l'anamnèse de la plupart des malades atteints du lupus ou d'autres formes de tuberculose de la peau, on trouve presque toujours que le point de départ de la maladie est une

(1) *Berl. klin. Wochenschrift*, 1895, p. 235.
(2) Voir l'analyse de ce travail, p. 719.

inoculation, de sorte qu'on peut dire : toute tuberculose de la peau est une tuberculose inoculée, tout lupus est un lupus d'inoculation.

En ce qui concerne la cantharidine, l'orateur, s'en référant à Liebreich, d'après lequel l'emploi interne ou sous-cutané de cantharidine amène des réactions locales sur des foyers tuberculeux éloignés, croit que cette remarque est d'une importance fondamentale pour la pathologie, importance que Liebreich lui-même n'a pas suffisamment fait ressortir. On a fait dans ces dernières années une série d'observations analogues avec d'autres substances. Ainsi H. v. Hebra a injecté la thyosinamine et provoqué des réactions locales dans le lupus comme avec la tuberculine ou la cantharidine. Mosetig-Moorhof a injecté la teucrine avec le même succès. Spiegler à Vienne a expérimenté toute une série de substances : tiophène, benzol, sulfate d'urée, acétone, propylamine, taurine, etc., et a, dans tous les cas, observé une réaction locale des foyers tuberculeux dans la peau. Dixon et Zuill ont provoqué chez des vaches tuberculeuses une réaction locale avec la créatine, la créatinine, la cystine, etc.

Quel est le mode d'action de ces substances, particulièrement de la cantharidine, et comment se produit la guérison ? Un cas isolé de guérison du lupus ne saurait suffire pour donner de la valeur à une méthode de traitement. Il faudrait connaître le nombre des cas de lupus traités par la cantharidine ; dans combien de cas il y a eu guérison complète ou simplement amélioration ; s'il y a eu aggravation et finalement ce qu'il est advenu de tous les cas soumis à ce traitement après un certain nombre d'années ?

M. Isaac se demande tout d'abord si M. Liebreich dans sa communication a démontré que la cantharidine est un remède spécifique du lupus. L'auteur à propos de la discussion qui a eu lieu il y a quatre ans, rappelle qu'à cette époque M. Saalfeld a présenté un petit garçon atteint d'un lupus étendu de la joue gauche chez lequel on prétendait démontrer que la cantharidine avait agi après quelques injections. L'orateur fit alors remarquer que dans ce cas on ne voyait rien qui n'eût pas l'aspect d'un lupus. Ce à quoi Liebreich répliqua que dans quelques semaines les progrès de la guérison montreraient à M. Isaac l'inexactitude de son opinion. Or des mois et des années se sont passés sans qu'on ait présenté de nouveau ce malade et l'orateur prie Liebreich de dire ce qu'il est advenu de ce lupus. En présence de ce fait, il faut se montrer sceptique en ce qui concerne le remède proposé par M. Liebreich, surtout si on le compare à la tuberculine. La cantharidine provoquerait comme la tuberculine une exsudation. Avec la tuberculine il survenait certainement une vive réaction et on avait l'espoir qu'après la chute des couches exsudées la guérison se produirait, mais les granulations lupiques persistaient, la peau, il est vrai, paraissait lisse, cependant au bout de quelques semaines une récidive apparaissait.

L'orateur croit qu'il est difficile de faire disparaître, simplement par une méthode d'injection ou de gouttes de quelque nature qu'elles soient, une maladie comme le lupus dont le siège se trouve profondément dans le chorion, et transforme tout le tissu de la peau en une masse dure, parcheminée, maladie qui n'est que très difficilement accessible aux pommades

les plus énergiques, cède à peine aux cautérisations les plus profondes, et présente aux chirurgiens, dans la plupart des cas, de grandes difficultés pour la combattre, sans parler de la légion de remèdes internes dont l'emploi est resté sans résultat.

M. Isaac ne saurait accepter l'assertion de Liebreich que le lupus peut guérir sans traitement externe, uniquement par les injections de cantharidine. Le cas présenté par Liebreich n'est nullement démonstratif. Abstraction faite de ce qu'il est déjà très rare de voir un lupus survenir à l'âge de 21 ans, il n'y avait, d'après le dire du malade, qu'un point de la dimension d'un haricot dont il ne reste même pas une cicatrice, mais on voit dans le voisinage de petits points rouges acnéiformes; il est donc possible qu'il y ait eu une erreur de diagnostic.

Mais même en admettant que le cas de Liebreich soit du lupus, il se peut qu'il y ait eu guérison spontanée. M. V. Bergmann a fait remarquer au congrès de chirurgie, que dans le cours naturel d'un lupus il peut survenir de semblables modifications. Mais une guérison ne se comprend, dans le lupus, qu'avec une cicatrice.

M. Hausemann a déjà démontré dans une autre occasion que le sérum diphtéritique peut accidentellement provoquer une néphrite. Or quand en réalité après ce sérum il survient une fois de la néphrite, et qu'ensuite dans 100 ou même 1,000 cas il n'en est pas ainsi, ce cas a une importance tout à fait spéciale puisque le sérum doit être donné à des doses aussi élevées que possible. Mais l'importance est tout autre quand une fois l'albuminurie apparaît après le cantharidinate de soude, car il s'agit ici d'un remède qu'on peut très exactement doser et par conséquent aussi individualiser.

On sait depuis longtemps que les substances actives des cantharides occasionnent de la néphrite, et par conséquent, après la cantharidine ou après le cantharidinate de soude il peut survenir une inflammation des reins. Ces inflammations ont été très bien étudiées par Cornil et Brault et d'autres auteurs et leur nature histologique est parfaitement connue. Si après l'absorption du cantharidinate de soude, il se produit de l'albuminurie, cela ne veut pas dire encore qu'il y ait néphrite, mais seulement que la dose administrée au malade n'était pas proportionnée.

L'orateur rappelle ensuite l'autopsie d'une fille de 12 ans, atteinte de lupus et morte phtisique, à laquelle M. Liebreich a fait allusion.

Dans le cas cité par M. Grabower il est difficile d'admettre qu'un rein rétracté soit le résultat de quatre injections de cantharidinate de soude de 0,0001. C'est en opposition avec l'expérimentation. Chez ce malade, cet état du rein devait tenir d'autres causes. Les deux autres cas sont trop peu détaillés pour être analysés.

M. Isaac a dit que le lupus ne guérissait qu'avec une cicatrice; or l'enfant que j'ai nécropsié avait deux points lupiques, l'un sur la fesse et l'autre sur la joue. Sur le premier point il existe encore une légère pigmentation indiquant la place du lupus. Au microscope : infiltration notablement moindre que celle qui existe d'ordinaire dans le lupus, quelques cellules géantes. Au-dessus de l'infiltration, épiderme presque normal, ce qui est exceptionnel dans le lupus, car dans cette affection il y a tout au

moins un épiderme enflammé, épaissi, infiltré. A la face, où on ne voyait plus rien qu'une légère pigmentation, l'examen microscopique montra une peau tout à fait normale, sans trace de cicatrices; en présence de ce résultat l'orateur insiste sur ce que le lupus peut guérir sans cicatrice ; naturellement il ne faut pas qu'auparavant il ait été cautérisé, brûlé, scarifié ou raclé.

M. A. Freudenberg a employé la cantharidine dans 53 cas de cystite sur lesquels 38 étaient en rapport direct ou indirect avec la blennorrhagie; dans 31 cas la guérison fut complète et rapide, dans les autres l'action fut modérée, dans 4 nulle. La cantharidine ne fut administrée que par voie interne. La durée moyenne de la guérison fut de une à deux semaines.

Voici la formule de l'orateur :

| | |
|---|---|
| Cantharidine..... | 1 milligr. |
| Alcool..... | 1 gr. |
| Eau distillée..... | 100 — |

L'auteur a encore employé la cantharidine dans 12 autres cas, en tout 65 cas, et jamais il n'a observé une influence nocive sur les reins, jamais d'albuminurie.

M. Saalfeld, après avoir protesté contre les opinions de la plupart des orateurs précédents en ce qui concerne l'albuminurie, dit avoir obtenu les meilleurs résultats en combinant le mercure avec la cantharidine dans quelques cas de syphilis compliquée de tuberculose; il en fut de même dans une maladie extraordinaire de la peau dont il fut impossible de faire le diagnostic précis malgré l'examen microscopique, probablement d'une variété de pseudo-leucémie, traitée sans succès par l'arsenic pendant un an; l'arsenic associé à la méthode de Liebreich eut un succès éclatant. Quant à l'opinion de M. Isaac que le lupus ne peut guérir qu'avec des cicatrices, l'orateur croit inutile d'y revenir, puisque M. Hausemann a confirmé par l'examen microscopique que la cantharidine peut avoir une influence de ce genre.

M. Isaac fait remarquer qu'il ne partage pas les opinions de MM. Hausemann et Saalfeld qu'un lupus peut guérir sans cicatrice. Il est pour lui inconcevable qu'il puisse y avoir à cet égard divergence d'opinion.

M. Liebreich a renoncé pour la cantharidine à la méthode sous-cutanée, il la prescrit aujourd'hui sous la forme suivante : il fait dissoudre à une douce chaleur dans un ballon d'un demi-litre 0,1 de cantharidine dans environ 250 centim. cubes de teinture d'écorces d'oranges. Il ajoute ensuite de l'alcool pour faire un demi-litre. On remplit de petits flacons pour l'usage journalier. La solution est versée dans un petit verre contenant 4 centim. cubes environ et dont on prend avec une seringue Pravaz 1 centim. cube, suivant le cas trois à dix divisions et on le verse dans un petit verre en étendant avec environ 5 centim. cubes d'eau. Cette solution est d'un goût agréable ; on la fait prendre aux malades trois à quatre fois dans une semaine; après on prend un peu d'eau et un morceau de pain. L'orateur emploie la teinture de cantharidine préparée par extraction des mouches espagnoles ; si la cantharidine ne donne pas toujours de bons résultats c'est qu'on emploie des teintures peu sûres et des préparations imparfaites.

En ce qui concerne l'albuminurie, on doit être très prudent dans ses appréciations. Avant de prescrire la cantharidine il faut examiner l'urine souvent et avec beaucoup de soin pour se rendre compte si c'est la cantharidine qui a produit l'albuminurie. Jusqu'à présent l'orateur n'a pas constaté de néphrite provoquée chez ses malades par la cantharidine, bien que le nombre des doses employées soit très considérable (4,798) ; en y ajoutant 194 doses administrées par Petterutti chez trois malades, on arrive à un total de près de 5,000 doses, sans que la cantharidine ait produit de la néphrite. Dans les 194 cas de Petterutti l'albuminurie n'est survenue que deux fois, elle fut de courte durée et ne s'accompagna ni de cylindres ni d'autres symptômes de néphrite aiguë.

Aux médecins qui reviennent toujours sur la néphrite l'orateur conseillera avec Petterutti de ne pas traiter avec la cantharidine les cas les plus graves, dans lesquels les reins sont déjà malades.

Quant à Frendenberg qui a recommandé ce remède contre la cystite, il se borne à lui rappeler que ce n'est pas là un fait nouveau, que le médecin qui le conseilla en 1706 fut poursuivi par les médecins anglais, même mis en prison, et plus tard cependant on lui fit complète justice. Mais ce qui est dangereux c'est la recommandation de Frendenberg d'abandonner le remède au malade.

Quant à la guérison spontanée du lupus, elle peut arriver, l'orateur en est convaincu. Mais toutes ces guérisons du lupus ont la caractéristique de présenter des cicatrices, par contre on observe avec le traitement cantharidinien la disparition des nodosités lupiques sans cicatrice. Dans le cas autopsié par Hausemann il n'existait aucune cicatrice. On voit donc dans la marche, il est vrai, très lente de la guérison une action médicatrice qui jusqu'à présent ne se produit qu'avec la cantharidine ; il se forme du tissu normal. Mais on a prétendu que l'auteur avait soutenu qu'il pourrait sûrement guérir des lupus qui ont duré vingt et trente ans, qui avaient été brûlés, cautérisés, scarifiés ; il doit dire qu'il n'a donné aucun prétexte à cette erreur. Ces cas graves sont simplement améliorés, mais d'une manière frappante. Il ne faut traiter avec la cantharidine que les cas très récents. Mais il faut pour cela un diagnostic fait en temps opportun ; on ne peut l'établir qu'avec la méthode optique de l'auteur. Malheureusement les dermatologistes berlinois ont jusqu'à présent refusé énergiquement de s'en servir, à l'exception de Saalfeld. C'est grâce à l'emploi de la phanéroscopie que Liebreich a pu récemment reconnaître qu'un cas qu'on considérait comme du lupus érythémateux était du lupus vulgaire.

Il ne saurait admettre l'opinion de M. Blaschko que tout lupus est un lupus d'inoculation ; d'autre part aussi, l'assertion que le lupus n'apparaît que chez de jeunes enfants ne concorde ni avec les recherches personnelles de l'auteur ni avec celles d'autres observateurs. Liebreich dit en terminant qu'il n'a jamais regardé la cantharidine comme un spécifique. La meilleure preuve de la justesse de son opinion, ce sont certaines autres maladies de la peau dans lesquelles l'action favorable de la cantharidine s'est manifestée, bien qu'il n'y eût pas de tuberculose. A. Doyon.

## SOCIÉTÉ BERLINOISE DE DERMATOLOGIE

*Séance du 15 janvier 1895.*

*Président :* M. Lassar. — *Secrétaire :* M. Saalfeld.

### Tuberculose verruqueuse.

M. Blaschko présente deux malades qui servent à démontrer l'affinité de la tuberculose verruqueuse de la peau avec d'autres affections cutanées de nature tuberculeuse. Le premier cas concerne un jeune homme de 24 ans qui a eu depuis quelques mois un abcès au pied auquel s'est jointe une gomme scrofuleuse typique. Dans le second cas, le malade présentait une lésion du doigt de la main gauche, par suite de laquelle une amputation du doigt fut nécessaire. Comme une nécrose vint s'y joindre, il fallut faire une seconde opération, désarticulation métacarpo-phalangienne. Cette exérèse fut suivie d'une affection dont on voit encore les symptômes caractéristiques. Le malade est porteur d'une tuberculose verruqueuse d'une très grande étendue : elle a pris les doigts, le dos et la paume de la main, tandis qu'à l'avant-bras on aperçoit la forme typique du lupus. En faisant l'examen microscopique, on trouva un tissu tuberculeux typique, mais pas de bacilles.

En outre, le cas est remarquable par une altération singulière des ongles, qui montrent une difformité extraordinaire. La tuberculose verruqueuse occupe les parties dont l'épiderme montre une certaine épaisseur, tandis que le lupus se trouve sur des endroits où il n'y a que des couches bien minces d'épiderme.

### Molluscum contagiosum.

M. C. Benda. — La question du molluscum contagiosum a été discutée dans ces derniers temps avec une certaine animosité. Cela provient en partie de ce fait que la plupart des auteurs parlent des corpuscules du molluscum et pensent au carcinome, puisqu'on croit qu'il existe une certaine relation entre ces deux affections et que les recherches faites pour l'une d'elles gardent aussi leur valeur pour l'autre. M. Benda ne peut consentir à cette opinion, car il ne s'agit pas dans les corpuscules du molluscum d'une prolifération épithéliale. Virchow a émis, il y a déjà longtemps, l'idée qu'il s'agit dans ces tumeurs d'une formation prenant son origine des follicules pileux. M. Benda ne croit pas même qu'on puisse parler généralement d'une prolifération quelconque de cellules, non seulement de celles d'éléments épithéliaux, car quoiqu'on puisse concevoir cette idée du premier aspect, on trouve que ni la couche cylindrique, ni celles du voisinage ne montrent quelque anomalie. L'irritation peut bien produire une certaine augmentation, mais la prolifération cellulaire n'est sûrement pas d'importance primaire dans le développement du molluscum. Il en résulte que cette tumeur n'a rien à faire avec le carcinome.

La seule formation qui ait sous quelques rapports une certaine ressemblance est la variole des oiseaux. Dans les derniers temps, l'opinion gagne toujours plus de terrain qu'il s'agit dans le corpuscule du molluscum d'une

cellule épidermique ayant subi un changement extraordinaire qui consiste en une kératinisation insolite. Outre la partie en forme de capote qui entoure le corpuscule du molluscum et qui doit être considérée comme le vrai reste de la cellule épidermique, il reste dans l'intérieur un corpuscule réfringent, bien distinct et net, dans lequel il faut chercher la première cause de la formation du molluscum.

Il faut supposer qu'on voit à la surface le développement extrême et achevé, tandis que le début se trouve dans la profondeur. Avant que ces corpuscules homogènes se soient formés, on trouve un état dans lequel ils sont traversés par une série de septa : c'est cet état que Neisser envisage comme les spores de son parasite. Si l'on fait attention à un état antérieur, on s'aperçoit que les contours bien saillants du corpuscule disparaissent davantage et qu'il existe une certaine continuité avec le reste de la cellule. C'est cette période qui a été étudiée surtout par Kromayer, et M. Benda est en état de pouvoir affirmer les résultats de celui-ci. Mais si l'on dirige son examen encore à une phase antérieure, on trouve des formations très petites, mais bien nettes et réfringentes qui ont été décrites en premier lieu par Touton. Elles se voient dans les couches profondes de l'épiderme, à peu près dans la troisième ou quatrième couche cellulaire à partir du stratum cylindrique. Cette histogenèse est une réfutation directe de l'opinion de Neisser. Si ces corpuscules bien distincts étaient réellement des spores, ils devraient être éliminés de la cellule et le reste disparaîtrait, comme cela se voit chez d'autres parasites. Mais, au contraire, les septa s'éclipsent et une masse homogène se forme. Et encore si l'on compare les corpuscules du molluscum dans les couches cellulaires profondes avec le stadium que Neisser envisage comme celui des spores, on s'aperçoit que les cellules contiennent un plus grand nombre de spores plus petites, et qu'elles perdent leurs contours toujours plus en acceptant le caractère de vacuoles protoplasmatiques. Celles-ci, au commencement très nombreuses et petites, repoussent le reste du protoplasme sur un petit système de rayons. Ainsi ce n'est pas le corps entier qui se dissout ; il reste plutôt au milieu une masse protoplasmatique dont on voit se répandre des rayons minces ressemblant en quelques endroits à des spores. Le reste disparaît, parce que les vacuoles augmentent.

Si c'étaient réellement des spores, il faudrait que ces corpuscules entrent dans les cellules pour produire une nouvelle formation. Mais, au contraire, ils s'éliminent à la surface, sans qu'il en reste dans les couches profondes. Si l'opinion de Neisser était juste, il n'y aurait qu'une seule infection. Si le corpuscule a été éliminé, il faudrait alors que le molluscum disparaisse et il serait impossible qu'une autre infection au même endroit eût lieu. M. Benda a essayé de colorer les corpuscules de Touton par d'autres méthodes. Le meilleur résultat lui fut donné par la méthode à l'acide nitrique et une modification de sa méthode à l'hématoxyline et à l'oxyde de fer, mais surtout par une petite altération de la méthode de Gram. De cette manière, il réussit à obtenir une coloration bien distincte des corpuscules de Touton.

Ceux-ci sont en petit ou aussi en grand nombre. Quelquefois on a l'impression qu'ils se partagent ou que de petites particules en sont dissoutes.

Dans d'autres cellules on les voit avec de petites vacuoles à l'intérieur et du protoplasme.

M. Benda croit avoir pu poursuivre avec exactitude comment ces corpuscules passent dans la formation du molluscum. D'abord ils perdent leurs contours, des fils bien minces entrent dans le protoplasme et de cette manière on voit les corpuscules comme Touton les a décrits avec des contours peu distincts. M. Benda a trouvé que dans les cellules qui sont dans le voisinage de la couche cylindrique, ces corpuscules sont en grand nombre. En cherchant une explication pour ces corpuscules, M. Benda n'a pas trouvé une seule formation qui leur soit identique. Quelques particularités font penser à un noyau accessoire, mais ils ne sont pas soumis aux mêmes méthodes de coloration et d'endurcissement que celui-ci. Contre la supposition qu'il s'agit peut-être de cellules en migration, on peut seulement dire qu'ils sont beaucoup plus petits que les cellules en question ou leurs fragments puissent jamais être. En outre, on ne pourrait guère croire que des cellules en migration puissent entrer dans les corpuscules du molluscum, à moins qu'on n'en trouve quelques-unes entre les différentes couches cellulaires. Aussi n'est-ce guère possible qu'il s'agisse de noyaux en division, puisqu'on voit les fragments de ces corpuscules toujours quelques couches au delà du stratum où cette division se fait ordinairement. M. Benda fut encore plus enclin à croire qu'il s'agissait de granules du stratum granuleux, puisque ces formations ne se conservaient pas quand il se servait de sa méthode, mais il pouvait bien les voir quand il employait d'autres méthodes qui ne font pas paraître les corpuscules de Touton. On ne peut non plus penser à des produits colloïdes ou hyalins. De cette manière, M. Benda parvient par exclusion au résultat que les corpuscules de Touton sont peut-être des parasites. A quel groupe ils appartiennent, c'est une question bien difficile, puisque leurs formes inégales parlent contre la possibilité qu'il s'agit de schizomycètes. M. Benda n'est pas en état de décider cette question. Pour conclure, on voit dans les couches voisines du stratum cylindrique des corpuscules qui sont probablement des parasites et qui donnent lieu à une formation anormale de kératine dans les cellules. De cette manière se forment les corpuscules du molluscum qui ont servi de base à l'opinion émise par Neisser.

### Poliose rapide des poils.

M. Ledermann présente un malade de 24 ans dont les cheveux ont blanchi dans l'espace de six semaines. D'abord ceux du cuir chevelu et de la barbe ; maintenant on voit un changement semblable aux poils du thorax, de l'aisselle gauche et du pubis. Ni influences nerveuses, ni hérédité ne jouent un rôle. M. Ledermann n'a pas trouvé de cas dans la littérature où ce phénomène se soit exécuté avec la même rapidité.

### Chancre du menton.

M. Joseph présente un malade atteint d'un chancre du menton causé par un rasoir.

### Syphilide tuberculo-serpigineuse.

M. Joseph présente un malade qui a eu un chancre en 1882 et qui a été traité dans ce long intervalle seulement par quelques pilules.

Maintenant il présente une syphilide serpigineuse à gros tubercules qui s'étend sur le dos du nez jusqu'à sa racine.

On remarque les mêmes symptômes aussi sur la poitrine. M. Joseph profite de l'occasion pour lutter contre l'opinion qu'il faille toujours instituer un traitement précoce et longtemps continué de la syphilis. Il faut plutôt conclure qu'une série de cas guérissent d'eux-mêmes. Le malade est marié, sa femme a avorté une seule fois bientôt après le mariage ; outre cet accident elle a toujours été libre de symptômes.

### Affection spécifique de l'articulation de la main.

M. Ledermann présente une femme qui montre nombre de cicatrices sur le front, les joues et le nez et en outre une éruption récente d'un exanthème tuberculo-serpigineux. Puis il y a une affection de l'articulation de la main, qu'on pourrait prendre pour une carie. On voit des ulcérations profondes qui pénètrent de la peau jusqu'à l'os. L'articulation elle-même est ankylosique et ne peut être fléchie que du côté dorsal. M. Ledermann ne croit pas qu'il s'agisse d'une affection mixte de syphilis et de tuberculose.

### Verrues planes.

M. Saalfeld présente un malade qui a eu il y a huit ans la même affection sur le dos de la main et qui fait voir maintenant sur le front un grand nombre de petites verrues planes disparues en partie par suite d'une médication arsenicale. A côté de celles-ci on remarque aussi des verrues acuminées qui ont augmenté dans les derniers temps malgré l'arsenic. Il faut bien distinguer entre ces deux formes différentes de verrues.

O. Rosenthal.

*Séance du 12 février 1895.*

*Président :* M. J. Lewin. — *Secrétaire :* M. O. Rosenthal.

### Éléphantiasis.

M. O. Rosenthal présente un cas d'éléphantiasis de l'anus existant à peu près depuis six mois. L'affection a pris le pourtour du rectum et le périnée jusqu'au scrotum. Il existe une infiltration assez prononcée de toutes ces parties et une hypertrophie du derme et du tissu cellulaire sous-cutané qui a conduit à la formation de tumeurs mollasses et bosselées. L'examen du rectum fit trouver à peu près à 4 centim. en dedans de l'anus un rétrécissement considérable dont la cause ne put être reconnue exactement. Le malade a eu, par suite d'une gonorrhée, un bubon inguinal bilatéral, mais a toujours été libre de syphilis. En outre, il a souffert, il y a ix mois, d'une gastro-entérite qui a conduit à des difficultés progressives de la défécation. En outre, il existe maintenant une sorte d'incontinence en forme de masses liquides qui s'évacuent sans cesse. Thérapeutiquement, on a appliqué l'ichtyol et intérieurement l'arsenic et l'iodure de potas-

sium. L'amélioration n'étant pas encore très grande on a en vue un traitement chirurgical pour le rétrécissement.

M. Saalfeld demande si l'extirpation bilatérale des glandes lymphatiques n'a pas été la cause de l'épaississement du derme.

M. G. Lewin voudrait plutôt parler d'une infiltration chronique dans ce cas.

M. Rosenthal réplique que l'opération inguinale a été faite, il y a six ans, mais que l'affection en question existe seulement depuis six mois. En outre, il explique qu'il faut désigner l'affection comme éléphantiasis et pas autrement, parce que toutes les conditions exigées pour cette diagnose se trouvent chez le malade : hypertrophie du derme et du tissu cellulaire sous-cutané et œdème chronique, produite par des obstacles dans les réseaux sanguins et lymphatiques.

### Affection spécifique de l'oreille.

M. Saalfeld présente un syphilitique dans la période secondaire souffrant d'une affection spécifique du méat auditif.

M. Rosenthal mentionne que les affections papuleuses de cet organe ne sont pas des raretés.

M. Lewin est du même avis et trouve important de ne pas oublier l'examen de l'oreille chez tout syphilitique.

M. Saalfeld cite la statistique d'une clinique de New-York, dans laquelle on trouve entre 1,228 cas de syphilis vingt-quatre fois une affection du méat auditif externe et dix fois du méat interne. Il est convaincu que ces nombres ne correspondent pas aux observations berlinoises.

### Zona du pharynx.

M. Frantzen présente un cas de zona du pharynx. Il s'agit d'un enfant de 8 ans qui, sourd-muet dès la première année, souffrit à la fin de l'année passée de douleurs névralgiques. Au moment on peut voir un exsudat grisâtre unilatéral du pharynx consécutif à la rupture de petites vésicules, et en outre la même affection sur le voile du palais et la lèvre supérieure.

M. Lieghein rapporte l'histoire d'un malade de 75 ans qu'il traite depuis six mois d'une sclérose des artères coronaires. Au milieu de janvier il montra tout à coup un zona facial avec des groupes de vésicules typiques derrière le bord de l'oreille enflé, dans la bouche au côté droit de la langue et du palais dur jusqu'à la luette. Des névralgies assez intenses accompagnèrent l'éruption. Huit jours plus tard le malade eut une parésie complète du nerf facial du même côté. M. Lieghein croit que sur la base de l'artérioslérose existante des changements se sont établis dans le cerveau qui ont donné cause au zona et à la parésie consécutive du nerf facial.

M. Fischel revient au développement du zona du pharynx qu'il a présenté dans une des séances antérieures. L'affection fut alors bilatérale, mais passa plus tard de nouveau seulement sur le côté gauche qui avait été pris au commencement, pour disparaître ensuite entièrement. Mais on aperçut alors sur le derme surtout sur le côté gauche du cou, de la jambe, du genou et de la cuisse, de grandes plaques érythémateuses qui se cou-

vrirent de bulles pemphigoïdes ; puis l'affection s'étendit aussi sur le côté droit, et finit par guérison.

M. Meissner croit que les cas de cette espèce peuvent servir à éclaircir les causes anatomiques de cette affection. Ils semblent prouver qu'il s'agit d'une affection périphérique et non centrale des nerfs.

M. G. Lewin demande si l'enfant a pris quelque médicament.

M. Frantzen répond négativement.

M. G. Lewin parcourt les opinions qu'on avait autrefois de l'étiologie du zona. Elles trouvaient la cause dans une affection du ganglion intervertébral et plus tard, du ganglion de Gasser. En outre, on a trouvé dans d'autres cas que l'épine dorsale ou le cerveau sont le siège de la maladie. Puis on a observé le zona par suite d'une altération du sang et après l'emploi de l'arsenic. Le cas de M. Lieghein peut aussi être expliqué par une névrite périphérique.

M. Rosenthal est d'avis que dans le cas de M. Fischel on ne peut plus parler de zona du pharynx, puisque ce ne serait guère possible qu'un zona se développât de la manière indiquée et fût accompagné de bulles pemphigoïdes. On pourrait plutôt croire à un cas d'érythème bulleux. En outre, il faut faire une différence entre ce qui dans la discussion a été confondu avec le zona du pharynx qui est presque toujours unilatéral et l'herpès qui ne l'est presque jamais.

M. G. Lewin croit que l'érythème multiforme ne donne pas lieu à des érosions et des exsudations de cette sorte.

M. Hoffmann a vu plusieurs cas de diabète compliqué de zona. Il faut donc toujours penser dans cette affection à l'examen de l'urine.

M. Saalfeld est d'avis que dans le diabète l'explication du zona n'est pas difficile, parce que cette affection est accompagnée souvent d'une névrite.

M. Rosenthal connaît ces exsudations fibrineuses dans l'érythème bulleux et se rapporte pour cet effet à son essai publié il y a peu de temps sur les affections bulleuses de la muqueuse de la bouche.

M. Isaac regarde le zona comme une maladie infectieuse. L'acuité de son développement, la soudaineté de l'éruption et la fièvre servent à appuyer cette théorie.

M. Fischel voudrait soutenir sa diagnose de zona du pharynx attendu que l'affection n'a été au commencement qu'unilatérale et fit voir la formation typique des vésicules.

### Pityriasis rubra pilaire.

M. G. Lewin présente un cas de pityriasis rubra pilaire, le premier qui, à sa connaissance, ait été démontré à Berlin. Dans les congrès de Paris, Berlin, Leipzig et Breslau, on a discuté la question, si le pityriasis rubra pilaire est identique au lichen ruber acuminatus. Kaposi s'est décidé dans ce sens, mais il y a un nombre d'auteurs qui sont d'opinion contraire. Le malade en question souffre depuis le mois de juin, et montre la plus grande partie des symptômes visibles dans le pityriasis rubra pilaire : la kératose palmaire, le pityriasis du cuir chevelu, la même affection de la face qui semble être prise d'un eczéma squameux. Au tronc, on voit les

petites papules de la grandeur de la tête d'une épingle centrées par un poil atrophié et environné par une sorte de gaine cornée. Ces papules arrivent à une certaine confluence et forment de cette manière une sorte d'ichtyose. Plus tard, ces efflorescences se montrent aussi sur d'autres parties du corps et font l'impression d'une chair de poule. D'autres s'atrophient; le derme semble hypertrophié ; les plis de la peau sont exagérés et on a l'impression du pityriasis rubra. La différence principale entre cette affection et le lichen ruber acuminatus consiste en ce que le malade se porte très bien, ne se plaint que de démangeaisons peu prononcées et de troubles esthétiques. En Allemagne, Galenski a décrit un seul cas ; les autres ont été vus en France, en Angleterre et en Autriche.

M. Heller a vu l'année passée dans la clinique de Lang un cas absolument analogue. Tandis que Kaposi se prononça pour le diagnostic de lichen ruber acuminatus, les autres dermatologues viennois étaient convaincus qu'il s'agissait d'un pityriasis rubra pilaire.

M. Saalfeld constate la grande ressemblance entre le cas présenté et le malade que Galenski a démontré il y a trois ou quatre ans au Congrès de Leipzig. Mais de l'autre côté il trouve qu'il existe une grande différence entre ce cas et le cas de lichen ruber acuminatus qu'il a vu du temps de son externat chez M. Kölner.

M. Rosenthal appuie également la diagnose et reconnaît la grande ressemblance avec le cas qu'il a vu l'année passée à Breslau.

M. Joseph regarde la question de l'identité des deux affections comme très intéressante. Dans les cas décrits par Hebra comme lichen ruber acuminatus, l'issue était toujours funeste si le traitement par l'arsenic n'avait été institué.

M. G. Lewin remet à une occasion ultérieure la discussion de tous les points qui se rapportent à cette question. Quant à la thérapie, il est bien étonnant que tous les cas de pityriasis rubra pilaire décrits jusqu'à présent ont été guéris sans l'arsenic et que de l'autre côté dans le lichen ruber acuminatus l'arsenic est le remède souverain. Kaposi a trouvé deux cas qui ont été suivis de mort malgré le traitement par ce médicament. Quoique M. Lewin n'ait pas encore vu de lichen ruber acuminatus, il croit pourtant qu'il existe une différence entre cette affection et le pityriasis rubra pilaire, déjà sous les points de vue de la différence du développement et de l'influence de la thérapie.

### Uvulite spécifique.

M. G. Lewin présente une malade qui a été traitée, il y a vingt ans, pour des ulcérations diverses par des injections. Dès lors, elle se porta bien et eut même un garçon qui mourut à l'âge de 14 ans, de diphtérie. Maintenant elle montre une uvulite, c'est-à-dire une infiltration et une rougeur de la luette qui s'étend sur le palais mou. Des cas de ce genre ne se voient pas trop fréquemment, quoiqu'ils ne soient pas absolument rares. Mais à l'ordinaire ils parviennent à l'observation quand le procès est déjà fini, c'est-à-dire quand il y a déjà une destruction. Ils ont en outre une grande importance, puisqu'une uvulite ou une épiglottite peut amener des attaques d'étouffement.

**Famille entière souffrant de prurit cutané.**

M. Lewin a observé à plusieurs reprises depuis une série d'années un nombre de cas dans lesquels tous les membres d'une famille furent pris de prurit cutané l'un après l'autre.

Parmi ceux-ci, M. Lewin en cite un pouvant servir de type, qui s'est développé au courant d'une année ; les démangeaisons furent plus ou moins intenses, la thérapie n'eut pas de résultat. Il s'agissait d'une femme qui consulta M. Lewin il y a quelques mois et qui racontait qu'il y a un an que sa fille âgée de 15 ans fut prise de prurit, que six semaines plus tard son fils de 9 ans, il y a six mois, son mari et elle-même il y a trois mois furent saisis des mêmes troubles. Chez le fils, des ulcérations se formèrent par suite des excoriations, chez le mari et la fille l'affection fut moins intense, mais elle-même avait le plus à souffrir, de sorte que des ulcérations sont encore visibles. A cela vinrent se joindre des adénites lymphatiques dont plusieurs abcédèrent. La gale, la pédiculose et l'urticaire étaient absolument exclues. On peut voir de petites papules de la grandeur d'un grain de pavot contenant un peu de sérum ; en outre, de petites croûtes hémorrhagiques, entre lesquelles on aperçut çà et là une vésicule ou une pustule, mais partout les traces des égratignures. L'affection ressemblait encore le plus au prurigo, mais il n'y a pas de famille ou tous les membres soient pris de cette maladie. Quant à la thérapie, elle fut sans succès presque dans tous les cas puisque les malades ne reviennent plus après six, huit semaines. Le plus grand avantage fut encore vu par l'acide carbolique, mais il faut pourtant que la guérison ait été spontanée. M. Lewin n'est pas en état de faire une diagnose.

M. Hofmann est d'avis que ces cas pourraient être de nature purement nerveuse. Il a vu aujourd'hui une dame qui se plaignait de prurit nerveux, sans qu'on pût remarquer quelque chose sur la peau. Les papules et les pustules ne se forment que secondairement par suite des égratignures.

M. Rosenthal approuve qu'il y a certainement des cas de prurit nerveux dont les symptômes visibles ne se forment que plus tard.

En France, Brocq a prononcé l'idée que le lichen (la lichénification) est toujours de nature artificielle. Mais dans les cas de M. Lewin, la chose principale lui semble être que l'affection est quasi-infectieuse, sans qu'on ait été en état d'en trouver la cause.

M. Grumerwahr demande s'il ne pourrait s'agir de saucissons ou de viande fumée que la famille aurait peut-être mangée.

M. Lewin a bien pensé que des aliments en pourraient être la cause.

M. Heller mentionne qu'il y a des maladies psychiques de nature contagieuse. Ainsi, on a observé dans des couvents des cas d'épilepsie. De cette manière on pourrait s'imaginer qu'il s'agit d'un cas de prurigo et que les démangeaisons continuelles d'un membre d'une famille aient influencé d'une manière psychique les autres membres. Si c'est le cas, on n'a pas besoin de recourir à un agent vivant.

M. Lewin s'est servi aussi avec bon résultat, dans quelques cas de prurit nerveux, de l'électricité. P. Rosenthal.

## SOCIÉTÉ RUSSE DE SYPHILIGRAPHIE ET DE DERMATOLOGIE DE SAINT-PÉTERSBOURG

*Séance du 25 février.*

### Roséole tardive.

M. Tschistiakoff présente un étudiant, âgé de 25 ans, ayant eu un chancre en 1889, et chez lequel s'est montrée, en 1894, une éruption généralisée surtout abondante aux membres et persistant encore. Ce sont des macules rosées ou brunâtres, confluentes ou annulaires, arrondies ou ovalaires (jusqu'à 5 centim.), non prurigineuses, ni desquamatives ; il n'y a pas d'infiltration à leur niveau. Il s'agit donc d'une roséole tardive, M. Tschistiakoff montre en même temps le moulage d'un autre malade chez lequel la roséole s'est montrée également assez tard (quatre ans après le chancre).

R. Schturmer remarque à ce propos que le professeur Gué considère la roséole tardive comme une syphilide nodulaire tardive et donne comme caractéristique de cette roséole la dépression persistante qu'elle laisse, caractère que les autres auteurs n'ont jamais observé. Le professeur Fournier a décrit, en 1890, une syphilide tubéreuse superficielle qui peut certainement provoquer l'atrophie de la peau. Neumann a décrit des formes rappelant la teigne tondante. La forme neuro-syphilitique de Unna n'est pas modifiée par le traitement et le professeur Fournier la décrit comme une manifestation para-syphilitique. La question de la roséole n'est donc pas si simple qu'elle le paraît au premier abord et il est à supposer que sous le nom de « roséole tardive » les auteurs décrivent des formes très variées, n'ayant peut-être cliniquement rien de commun entre elles. Il est difficile de dire ce qu'il faut entendre sous le nom de « roséole tardive » et en tout cas on ne peut pas affirmer que cette roséole est bien une manifestation de la période secondaire.

Pour M. Oussas, ces roséoles sont probablement des formes de passage entre les manifestations d'une période et celles d'une autre.

M. Tschistiakoff ajoute que les roséoles tardives ne sont jamais accompagnées de manifestations de la période tertiaire.

A. Steganoff fait une communication sur **la syphilis chez les ostiaks du gouvernement de Tomsk**; et le Dr Tschapine **sur la fréquence de la syphilis dans quelques villages du district de Kainki** (gouvernement de Tomsk). S. Broïdo.

*Séance du 25 mars.*

### Kératose linéaire.

Le malade de M. G. Koudrevetski, boulanger, présente le long de presque tous les doigts des deux mains des squasmes en voie de kératinisation, des épaississements disséminés de la peau, par places même de véritables cornes, douloureuses à la pression et qui laissent après la chute de leur partie centrale des cratères de 45 millimètres de largeur ; il

y a également des plaques kératosiques disséminées. Toutes ces productions sont disposées symétriquement. Les extrémités de quelques doigts et des ongles sont aussi presque complètement kératosées. Il y a sécrétion exagérée des glandes sudoripares des mains.

Même hyperkératose aux pieds, surtout au gauche; cors disséminés sur la face dorsale du pied. Le malade ne se souvient pas de la date d'apparition de ces kératoses, mais il a été réformé à cause d'elles (il est âgé aujourd'hui de 30 ans). Dans un bain le malade arrivait à pouvoir couper les cornes, mais elles repoussaient aussitôt. Il y a six mois le malade a coupé toutes les néoformations et a changé de profession; néanmoins les cornes ont repoussé de nouveau; elles ne sont donc pas professionnelles. Le rapporteur croit qu'il s'agit chez son malade de véritables cornes cutanées.

M. T. Pavloff se demande s'il ne s'agit pas ici de poro-kératose, étant donnée l'accentuation de la sécrétion sudorale.

### Lupus ou syphilides tuberculeuses.

M. M. Oussas présente une malade de 30 ans, niant la syphilis, atteinte d'une affection confluente de la peau des deux membres inférieurs, à partir de la moitié inférieure des fesses : la peau présente l'aspect d'une cicatrice, et est végétante par places, recouverte ailleurs de croûtes, avec infiltrations des bords. M. le professeur Tarnowsky et plusieurs autres confrères ont fait le diagnostic de lupus vulgaire. Mais la guérison rapide des lésions traumatiques que recouvraient les croûtes tombées grâce au pansement, les végétations en brosse, développées sous ces croûtes, et la non apparition de nouveaux nodules permet de penser à la syphilide tuberculeuse.

### Contribution à l'étude de la cause de la mort des nouveau-nés syphilitiques héréditaires.

M. T. Pavloff a fait l'examen histologique de la peau et des viscères de cinq cadavres d'enfants, ayant eu la syphilis héréditaire indubitable, et chez lesquels les organes ne présentaient à l'autopsie rien d'anormal à l'œil nu (sauf chez l'un d'eux). Ces enfants présentaient à leur naissance les manifestations syphilitiques suivantes :

1) Enfant de 7 semaines : pemphigus syphilitique palmaire et plantaire, syphilides papuleuses et ecthymateuses de la face et du tronc;

2) Enfant de 10 jours : pemphigus palmaire et plantaire;

3) De 5 semaines : papules généralisées à tout le corps; cirrhose du foie;

4) De 2 jours, c'est un des jumeaux venus au monde au huitième mois de vie intra-utérine;

5) Mort-né à huit mois, macéré; deux mois avant la naissance la mère de ces enfants a été traitée pour des manifestations secondaires.

L'étude des lésions trouvées par l'auteur à l'examen histologique des viscères de ces enfants l'amène à la conclusion que l'expression « insuffisance congénitale de vitalité » est due à des lésions très nettes et très nombreuses de tout l'organisme de l'enfant. Malgré l'absence de signes

physiques ou de troubles fonctionnels et de lésions macroscopiques à l'autopsie, l'auteur a, en effet, trouvé dans toutes les parties du corps qu'il a examinées, des lésions amplement suffisantes à expliquer la non viabilité de ces enfants. Ces lésions étaient identiques chez les cinq enfants et toutes avaient déjà été décrites, sauf peut-être les altérations de la peau dans des régions qui semblaient pendant la vie être intactes, mais où les lésions n'ont pas encore eu probablement le temps de se manifester à l'extérieur. Dans les cas récents on ne trouvait que des lésions vasculaires depuis l'endartérite simple, jusqu'à l'endartérite oblitérante. La tunique externe des vaisseaux d'un certain calibre était le siège d'une infiltration cellulaire ou d'un épaississement par néoformation du tissu conjonctif.

Dans un stade plus avancé on a observé des lésions interstitielles (exclusivement) des tissus pré et périvasculaires et ayant probablement pour point de départ la lésion vasculaire. Cette dernière hypothèse est corroborée par la disposition en foyers des lésions des tissus. L'étendue de ces lésions laisse à croire qu'elles ont commencé tout à fait au début de la vie intra-utérine.

Les résultats des recherches de l'auteur sont à peu près d'accord avec ceux obtenus par Mracek sur la syphilis hémorrhagique des nouveau-nés, avec cette différence que celui-ci a observé des hémorrhagies suffisantes à elles seules à expliquer la mort, tandis que M. Pavloff n'a observé que des hémorrhagies microscopiques. Ce fait permet de penser que les principales lésions des enfants non viables sont les lésions vasculaires. La constance de ces lésions prouve qu'on a tort de se borner à traiter chez ces enfants les manifestations locales et qu'il faut à ce traitement local ajouter un traitement général systématique qui seul peut donner l'espoir d'une guérison.

### Papules muqueuses de la langue.

M. S. Jakovleff présente un malade ayant eu en 1879 un chancre infectant et chez lequel se sont montrées à la langue, il y a quatre ans, des fissures. Celles-ci persistent, après maintes améliorations et aggravations, encore jusqu'aujourd'hui. La lésion s'aggravait surtout après les abus de bière et de tabac. L'iodure de potassium que le malade prend depuis deux mois, n'a amené aucune amélioration.

A la face supérieure de la langue, de chaque côté de la ligne médiane, on trouve des infiltrations grisâtres non ulcérées ; une autre infiltration, plus prononcée, siège à la pointe de la langue, vers le côté droit ; on aperçoit des infiltrations linéaires sur la muqueuse des joues, entre les dents et sur la gencive inférieure édentée ; petites papules disséminées au voile du palais. Pas d'ulcérations, ni de cicatrices ; rien sur le tronc ni sur les membres. Le rapporteur croit qu'il s'agit de papules muqueuses et a institué le traitement spécifique.

Le professeur V. Tarnovski attire l'attention sur la rareté extrême de cette lésion qui semble être, d'après lui, une tuberculose linguale.

**La lutte contre la syphilis rurale.**

Après avoir donné la statistique de la syphilis dans les villages du district de Porkoff (gouvernement de Pskoff) et les résultats qu'il y a obtenus dans la lutte contre ce fléau, M. N. Frinovski ajoute que pour obtenir les meilleurs résultats il suffit simplement de faire comprendre aux malades tout le danger qu'ils courent et les mesures qu'ils doivent prendre pour guérir et éviter aux autres la contagion. S. Broïdo.

## SOCIÉTÉ DE DERMATOLOGIE ET DE VÉNÉRÉOLOGIE DE MOSCOU

**Traitement de la syphilis par les injections intraveineuses de sublimé.**

Avant de commencer ce traitement, M. G. Kusel a fait, sur la proposition du professeur Pospeloff, une série d'expériences sur des animaux afin de s'assurer de l'effet de ces injections sur l'état général et de savoir si le sublimé amène des altérations quelconques dans le point où il a été injecté.

Après avoir mis à nu une veine superficielle du cou de l'animal (lapin de 1,250 gr.) l'auteur y injectait 1 milligr. de sublimé (une seringue); les injections étaient répétées pendant un mois, tous les deux jours; chez l'autre lapin (1,450 gr.) on augmentait graduellement les doses jusqu'à 8 milligr. Aucune influence sur l'état général n'a été constatée; les expériences terminées et les animaux tués, on ne trouva absolument aucune lésion chez le premier lapin; chez le deuxième on trouva deux ou trois veinules oblitérées. L'auteur attribue ce fait soit à l'introduction maladroite de l'aiguille, soit à la périphlébite qui se développait parfois si la plaie cutanée ne se réunissait pas par première intention. Les expériences sur des chiens ont donné des résultats analogues. On a trouvé également deux ou trois veines des pattes oblitérées, mais qui seraient également dues à l'abcès développé à ce niveau (l'animal arrachait parfois le pansement et la réunion ne se faisait pas), mais nullement à la concentration du liquide, car on n'a jamais trouvé de thrombi dans les veines du cou où l'on a injecté des solutions beaucoup plus fortes.

M. Kusel a alors fait une série d'injections à plusieurs syphilitiques du service de M. le professeur Pospeloff, en ayant soin de les faire avec une asepsie et antisepsie parfaites et en employant une aiguille fine et courte, comme le conseille Blaschko, ou bien, sur le conseil de M. Pospeloff, une aiguille à pointe recourbée à angle obtus, de façon que cette pointe puisse se loger dans l'axe du vaisseau. Si l'injection est faite dans la veine, elle n'est jamais douloureuse; par contre, la douleur est assez forte si c'est dans le tissu cellulaire qu'on injecte le liquide; dans ce dernier cas, si l'on ne retire pas immédiatement l'aiguille il se fait une nodosité douloureuse qui se résorbe très lentement.

Quant aux résultats, ils ont toujours été favorables, sauf dans un cas et les manifestations locales disparaissaient toujours sous l'influence des injections quoique le plus souvent (et toujours pour commencer) l'auteur employait des solutions très faibles. S. Broïdo.

## SOCIÉTÉ MÉDICALE DE MOSCOU

*Séance du 18 janvier.*

### Syphilis du poumon.

Il s'agit, dans le cas observé par M. Tandoff, d'un malade de 28 ans, de souche tuberculeuse, venu consulter pour la toux, la faiblesse générale et la fièvre. Il a eu la blennorrhagie en 1886 et, en 1890, un chancre induré suivi, malgré un traitement énergique, de manifestations secondaires multiples. L'état général a surtout empiré depuis 1893, époque à laquelle le malade a eu l'influenza. Lorsqu'il est venu consulter M. Tandoff, il était très amaigri et affaibli, avait des sueurs abondantes, de l'anorexie, de la toux avec expectoration muco-purulente, sans bacilles, de l'affaiblissement de la respiration et des râles sous-crépitants dans la fosse sus-épineuse ; pouls à 104 et fièvre irrégulière, non modifiée par la quinine. Bientôt se développa une périostite du tibia gauche. Ayant alors pensé à la probabilité d'une syphilis pulmonaire, on institua le traitement ioduré qui amena rapidement la guérison. L'auteur conclut, en se basant sur cette observation et sur celles des autres auteurs, qu'il faut en cas d'affection pulmonaire supposer qu'elle est de nature syphilitique s'il n'y a pas de bacilles dans les crachats, si l'affection dure longtemps, si la toux et la fièvre sont sans rapport avec l'étendue de la lésion pulmonaire, si la dyspnée est intense, la lésion pulmonaire unilatérale. Le succès du traitement antisyphilitique est surtout important.

S. Broïdo.

## SOCIÉTÉ DE MÉDECINE SCIENTIFIQUE ET D'HYGIÈNE DE LA FACULTÉ DE KHARKOFF

*Séance du 10 mars.*

### Un cas de maladie de Morvan.

La malade présentée par le professeur Anfimoff est une jeune fille de 14 ans, sans antécédents héréditaires ni personnels ; elle a reçu il y a trois ans un coup violent dans le dos ; c'est depuis ce moment que s'est développée lentement et graduellement l'affection actuelle, qui consiste en troubles nerveux, une anesthésie complète du bras gauche, de la moitié correspondante du cou, de la face et du thorax jusqu'au troisième espace intercostal ; sensibilité diminuée au poignet droit ; atrophie de tous les muscles (thénar, hypothénar et interosseux) des deux mains ; troubles trophiques, desquamation de la peau, cors aux doigts, éruption d'ecthyma. Rétraction légère de l'œil gauche et myosis du même côté. Parésie du muscle crico-thyroïdien gauche. Scoliose droite. Il s'agit, pour l'auteur, dans ce cas, d'une syringomyélie à type de maladie de Morvan ; la lésion médullaire siège ici entre le cinquième nerf cervical et le deuxième thoracique ; sont surtout lésées les cellules ganglionnaires de la substance grise centrale et en partie aussi la corne latérale. L'examen bactériolo-

logique des fragments de peau pris dans diverses régions, n'y a pas démontré la présence du bacille de Hansen.

L'auteur n'est pas d'accord avec Zambaco et pense que la maladie de Morvan appartient exclusivement au domaine de la neuropathologie.

S. Broïdo.

## SOCIÉTÉ DES MÉDECINS RUSSES DE SAINT-PÉTERSBOURG

*Séance du 23 février.*

### Un cas de rhinosclérome.

Le professeur Simonovski présente un malade de 32 ans atteint de cette affection. Il y a douze ans, ce malade s'est plaint pour la première fois d'une gêne de la respiration et d'une odeur douceâtre du nez très désagréable pour l'entourage. Aujourd'hui le nez est épaissi, l'extrémité est aussi un peu épaissie, aplatie ; les ailes du nez ont une consistance cartilagineuse, les narines rétrécies, annulaires, ne se dilatant plus. Dans les fosses nasales il y a des fentes et des croûtes, le cornet inférieur est atrophié et pâle. La luette est tout à fait relevée en haut; les piliers du voile du palais sont infiltrés.

En rappelant à ce sujet l'histoire de cette affection, l'auteur remarque que sur les 80 cas observés jusqu'ici, 32 ont été constatés en Autriche et 20 en Russie ; lui-même en a observé 5 cas. La plupart des malades sont des Israëlites.

Le professeur Stoukovenkoff a obtenu d'assez bons résultats, c'est-à-dire est arrivé à enrayer la marche de l'affection par l'injection de deux à quatre seringues d'une solution de la liqueur de Fowler à 1, 4, 8, 12 p. 100.

Le professeur Polotebnoff se demande si cette affection est véritablement une maladie autonome? Ou bien n'est-elle, peut-être, qu'une variété du groupe des affections telles que par exemple la sclérodermie ou le sclérème des nouveau-nés. Il est très probable que toutes ces affections sont de même nature, mais évoluant différemment suivant le tissu où elles se développent.

S. Broïdo.

## SOCIÉTÉ MÉDICALE RUSSE DE LA FACULTÉ DE VARSOVIE

*Séance du 25 février.*

### Anatomie pathologique de l'ergotisme chronique.

A. Grigorieff a étudié cette question au laboratoire du professeur Ziegler à Fribourg. Il produisait l'intoxication de jeunes chiens et de coqs, d'une part avec de l'ergot de seigle ancien, d'autre part avec de l'ergot récemment recueilli. Chaque animal prenait chaque fois de 2 gr. 50 à 5 gr. d'ergot ; les expériences duraient de trois à six semaines. Voici les lésions

trouvées par l'auteur (l'ergot de seigle frais en produisait des plus graves que l'ancien) :

Inflammation diffuse au premier degré dans les cordons *postérieurs de la moelle*, surtout dans les cordons de Burdach, avec dégénérescence de quelques fibres nerveuses et dégénérescence granulo-graisseuse de l'endothélium capillaire.

*Foie.* — Dégénérescence granuleuse du parenchyme accompagnée souvent de formation de cavités dans le protoplasma cellulaire et de chromatolyse du noyau ; lésions d'atrophie ou de dégénérescence dans les vaisseaux de la glande.

*Rein.* — Déhiscence de l'épithélium dégénéré et oblitération des tubuli par des masses albuminoïdes. L'endothélium des capillaires présente une infiltration trouble, une dégénérescence granuleuse et la disparition du noyau ; souvent aussi, dégénérescence graisseuse et déhiscence de cet endothélium dégénéré ; de là, accumulation de graisse libre dans le sang et même embolies graisseuses. Rarement l'endothélium capillaire était le siège de phénomènes de régénérescence.

*Tube digestif.* — Inflammation catarrhale intense de la muqueuse.

*Sang.* — Les leucocytes sont deux fois plus abondants qu'à l'état normal ; le nombre d'hématies ne représente que le cinquième du nombre normal ; souvent on a observé des hématies en voie de destruction et des leucocytes en voie de dégénérescence graisseuse ; en outre, les leucocytes et l'endothélium des capillaires hépatiques contenaient des grains d'hémosidérine.

Chez les coqs les vaisseaux des parties terminales des crêtes étaient oblitérés par des hématies et des caillots ; en outre, ces parties étaient œdématiées et plus tard gangrenées.

On peut dire, en résumé, que l'ergot de seigle provoque surtout des lésions de la moelle et ensuite des vaisseaux. La localisation de la lésion, d'une part, aux cordons postérieurs avec dégénérescence des fibres nerveuses isolées, d'autre part aux racines postérieures et aux gros troncs nerveux périphériques, suggère à l'auteur l'hypothèse que la lésion est localisée tout d'abord à l'appareil sensitif périphérique et provoque ensuite une polynévrite toxique aiguë ascendante.

Étant donné que les lésions médullaires de l'ergotisme ressemblent beaucoup à celles qu'on trouve chez les tabétiques, M. Grigorieff se demande si l'ataxie locomotrice n'est pas provoquée par une intoxication chronique par un poison organique.

S. Broïdo.

## REVUE DE DERMATOLOGIE

**Atrophie idiopathique de la peau.** — George P. Elliot. A case of idiopathic atrophy of the skin. (*Journal of cutaneous and vener. diseases*, avril 1895, n° 4, p. 152.)

Un récent article de Bronson sur les cas extrêmement rares de cette affection, a inspiré celui-ci, où l'auteur, à propos d'un nouvel exemple de cette maladie singulière qu'il a pu suivre et étudier, donne un symptôme nouveau faisant partie intégrale de l'affection.

Il s'agit d'un Allemand de 45 ans, venant consulter pour une ulcération de la malléole, succédant à un violent traumatisme. Or, sans que le malade y eût porté attention, la peau de tout le membre présentait rigoureusement les caractères de la maladie de Bronson. Peau excessivement mince, ridée, molle, tremblotante, d'une couleur rouge, sans trace de poil, ni de desquamation, recouvrant des veines énormes, proéminentes et tortueuses.

Pas de symptômes fonctionnels, ni hypéresthésie, ni anesthésie de la surface. La région atrophiée était délimitée nettement, et entre la peau saine et la peau atrophiée existait un liséré étroit et violâtre. Cette zone de bordure ne présentait pas trace d'œdème.

Elle était plus marquée sur une lésion débutant en ce moment même à la malléole de l'autre côté. C'est cette lésion que l'auteur a pu suivre dans son développement. Le liséré violet précède l'atrophie de la peau, et quand celle-ci est survenue, autour de la peau atrophiée le liséré persiste à s'étendre.

C'est là le symptôme que Bronson n'a pas décrit et qui paraît être objectivement le premier en date, l'atrophie de la peau lui étant consécutive. Malheureusement la biopsie fut refusée par le malade, et ce cas ne donne pas de renseignements sur l'histologie comparative des deux stades de la lésion.

R. Sabouraud.

**Atrophie cutanée.** — Ed. Bennet Bronson. A case of symmetrical cutaneous atrophy of the extremities. (*Journal of cutaneous and genito-urinary diseases*, janvier 1895, p. 1.)

Malade de 45 ans, d'origine allemande, d'aspect général bien développé et bien portant, sans aucun antécédent morbide notable, qui vit commencer la maladie actuelle il y a quatorze ans par la région de la cheville gauche. La peau y parut plus mince et plus sensible ; il s'y forma des dilatations veineuses ; la peau y desquama quelque peu et de temps en temps des plaies s'ouvrirent au niveau des saillies osseuses et ne se fer-

mèrent qu'avec beaucoup de difficulté. Peu à peu des modifications analogues apparurent sur les jambes en remontant. D'ailleurs cette affection semble avoir été tout à fait spontanée dans son développement : il y a environ cinq ans les mains et les bras devinrent le siège d'altérations analogues. Les seules douleurs que le malade ait ressenti sont des sensations de grande fatigue après le travail et surtout après un travail prolongé dans la station debout. Les régions atteintes présentaient au toucher une sensibilité tout à fait anormale.

La peau du malade au niveau des membres inférieurs, et des deux tiers inférieurs des bras, est tout à fait différente de ce qu'elle est sur le reste du corps où elle est normale. Sur les points atteints la peau semble être mince, plus sombre ; on y voit les veines beaucoup mieux ; et elle est couverte d'une multitude de rides séparées par des espaces lisses brunâtres ou blanchâtres ; elles suivent pour la plupart les lignes de clivage de la peau. Cette disposition est surtout marquée dans le sens de l'extension vers les genoux et les poignets, vers les chevilles et la partie inférieure des jambes la peau est un peu squameuse. Vers les pieds la ligne de démarcation entre la peau saine et la peau altérée est assez nette ; elle est moins marquée à la partie supérieure des cuisses : disposition analogue aux membres supérieurs.

La coloration si spéciale des parties atteintes semble dépendre de la disparition des éléments de la peau qui en font l'opacité, de telle sorte que l'on voit alors clairement les veines du réseau sous-cutané, les artérioles et les capillaires cutanés. Cette altération est surtout évidente près des limites des régions atrophiées. On y voit les veines fort apparentes au niveau de celles-ci disparaître dès qu'elles pénètrent dans la peau normale. Par places il existe une teinte lilas due à l'effet combiné des artérioles et des veinules. Presque partout se voit une teinte brunâtre des téguments qui est disposée par places en petites taches ponctuées ou semblables à du lentigo.

En certains endroits, mais surtout sur les jambes et le dos des pieds et des mains, on trouve de nombreuses plaques blanchâtres, cicatricielles d'aspect ; au niveau desquelles l'atrophie a été plus profonde, et qui correspondent par places aux vieilles ulcérations. En outre, il y a disséminées çà et là sur toutes les régions atrophiées une multitude de petites plaques légèrement déprimées que l'on ne peut reconnaître qu'à un examen fort attentif.

Les rides de la peau sont des plus apparentes sur toutes les régions affectées. En beaucoup de points, elles sont très minimes et à distance donnent l'impression de petites stries : vers les genoux, elles sont au contraire des plus accentuées : il en est de même vers le haut des cuisses. Il n'y a plus de poils ni de duvet sur toutes les régions intéressées. Il n'y a pas non plus de transpiration, et la peau y est sèche comme du parchemin, mais elle n'offre pas de modification de la température : presque partout, on peut la faire glisser facilement sur les tissus sous-jacents. Le sens du tact n'est que bien peu diminué si tant est qu'il le soit, mais la peau est nettement hyperesthésique.

Les muscles des régions atteintes ne semblent pas avoir subi la moindre

atrophie : le malade n'a aucune sensation de faiblesse dans les jambes.

L'auteur entre ensuite dans la discussion de ce fait : il croit qu'il ne peut être assimilé ni à l'atrophie idiopathique de la peau, ni à toutes les formes maculeuses, striées, diffuses de l'atrophia cutis propria, ni au xeroderma de Kaposi. Le cas relaté par Jadassohn en 1891, sous le nom d'atrophia maculosa cutis ou d'anetodermia erythematodes, et celui de Beer (1892) ont beaucoup de traits communs avec le fait précédent; mais le type auquel il correspond le mieux est celui qui a été décrit par Buchwald, et qui l'a été si bien par cet auteur qu'on pourrait à juste titre lui donner le nom d'atrophie de Buchwald. L'auteur analyse en détail le mémoire de cet auteur (voir *Viertelj. f. derm. und syph.*, 1883, p. 543) : il rappelle que Pospelow, Touton et Kristian Groen en ont aussi publié des exemples. L. B.

**Dermatoses post-vaccinales.** — Louis Franck. Complication of vaccination. (*Journal of cut. and genit.-urin. diseases*, avril 1895, n° 4, p. 142.)

L'auteur, à l'exemple de M. Malcolm Morris, divise les éruptions post-vaccinales en deux groupes :

I. — Éruptions dues au virus pur.

II. — Éruptions dues au virus impur.

Il y ajoute une troisième catégorie (*sequelæ of vaccination*).

Chacune des deux premières catégories comprend :

1° Un groupe d'éruptions locales.

2° Un groupe d'éruptions généralisées.

L'auteur envisage successivement : l'érythème simple, la dermite, l'herpès vaccinal, l'adénite, l'érythème vaccinal généralisé, l'urticaire, l'érythème polymorphe, le purpura ;

L'impétigo contagieux, la furonculose, les phlegmons, l'érysipèle, la pyohémie, la tuberculose, la lèpre, la syphilis.

Enfin, dans sa troisième catégorie de complication (*sequelæ of vaccination*), l'auteur range l'eczéma, le pemphigus, l'urticaire, le psoriasis, la furonculose. Chacun de ces accidents est décrit en quelques mots.

Malgré ces complications dont les plus fréquentes sont les moins graves, et dont la plupart peuvent être facilement évitées, l'auteur se déclare partisan résolu de la vaccination. R. Sabouraud.

**Eléidine.** — M. Dreysel et P. Oppler. Beiträge zur Kenntniss des Eleidins in normaler und pathologisch veränderter Haut. (*Archiv f. Dermatol. u. Syphilis*, 1895, t. XXX, p. 63.)

L'éléidine est, d'après la description de Buzzi, une substance visqueuse qui se trouve sous forme de gouttes fines et de goutelettes et d'amas plus considérables dans le stratum lucidum de la peau humaine, au voisinage des follicules pileux et dans les parties des canaux excréteurs des glandes sudoripares qui traversent la couche cornée. Dans les muqueuses on ne rencontre l'éléidine que dans les points de transition avec la peau, et là elle n'existe qu'en très petite quantité. Le durcissement dans

l'alcool pendant un court laps de temps n'a pas d'influence notable sur la colorabilité et la consistance de l'éléidine. C'est dans la peau durcie par l'alcool qu'il est donc le plus facile de la montrer. Elle se colore le mieux par le picro-carmin ammoniacal et le sulfate de nigrosine. L'éléidine présente, une fois colorée, une force de résistance notablement plus grande à certaines actions chimiques.

La quantité d'éléidine dans l'épiderme n'est pas toujours proportionnelle à celle de la kératohyaline ; dans la peau normale elle dépend en général de l'épaisseur de la couche cornée et est par conséquent surtout accusée à la plante des pieds et à la pulpe des doigts.

De nombreuses recherches sur la peau atteinte d'altérations pathologiques, on peut conclure que, dans les simples hyperkératoses, il existe une augmentation de l'éléidine, ainsi que de la kératohyaline. Dans les maladies qui accompagnent surtout les anomalies de kératinisation — parakératoses — l'éléidine disparaît plus complètement et plus prématurément que la kératohyaline, et n'a jamais été retrouvée, quand les noyaux du stratum corné ont conservé leur colorabilité, même quand on constatait en ces points la présence de la kératohyaline.

Dans le molluscum contagieux, l'éléidine — comme la kératoyaline — est très augmentée, en réalité entre la couche cornée contenant de la kératohyaline et la couche cornée proprement dite. A. Doyon.

**Epidermolysis bullosa.** — Georges T. Elliot. Two cases of epidermolysis bullosa. (*Journal of cutaneous and genito-urinary diseases*, janvier 1895, p. 10.)

*Cas I.* — Homme âgé de 30 ans, d'origine allemande, bien développé, et de bonne santé habituelle. Son père avait la même affection que lui ; elle était limitée au pied et se développait surtout en été quand il marchait ou quand il avait frotté ces régions. Le malade était venu au monde quelques années après le début de l'affection chez son père, et il avait 5 ans lorsque l'éruption fit sa première apparition chez lui : elle envahit les pieds et les mains. Elle était surtout intense en été, mais elle se produisait aussi en toute saison. Les bulles se formaient sans rougeur antérieure, après une pression ou une friction sur les mains et les pieds, après la marche ou le canotage ou l'emploi de tout instrument un peu dur. En été, le malade a de l'hyperhidrose des mains et des pieds, souvent même de la bromidrose. Les symptômes subjectifs, presque nuls, ne consistaient qu'en douleurs après la rupture des bulles. Lorsque l'auteur vit le malade, ce dernier présentait aux mains et aux pieds de nombreuses bulles de toutes les grandeurs, et plusieurs d'entre elles s'étaient formées pendant le trajet qu'il avait accompli à pied pour venir à la consultation. Les lésions étaient bien tendues, gonflées, saillantes, sans aucune zone périphérique de rougeur, difficiles à rompre. Le malade resta en observation pendant deux mois, et pendant tout ce temps il présenta les mêmes phénomènes.

*Cas II.* — Homme âgé de 21 ans, né en Allemagne, bien développé et de bonne santé. Son éruption avait, d'après lui, existé de tout temps, mais

personne dans sa très nombreuse famille n'avait de dermatose analogue. Les lésions se produisaient surtout pendant l'été et en un point quelconque du corps soumis à une pression ou à un frottement, sans aucune rougeur prémonitoire, et sans douleurs antérieures. Lorsqu'il vint consulter l'auteur, il avait de nombreuses bulles aux mains et aux pieds, sur les épaules : leur volume variait de celui d'un pois à celui d'une noix. Elles étaient tendues, remplies d'une sérosité transparente, et ne se rompaient qu'avec difficulté. Après leur rupture, la surface exulcérée se cicatrisait rapidement sans la moindre pigmentation. Le malade se plaignait aussi d'hyperhidrose. Il resta en observation pendant plusieurs mois et ne fut amélioré par aucune médication.

L'auteur a fait l'examen histologique d'une de ces bulles de formation toute récente. La paroi supérieure de la bulle était constituée par le stratum corneum et une portion importante du stratum épithélial : la paroi inférieure était tapissée d'une manière fort irrégulière et interrompue par les mêmes cellules. Le contenu de la bulle était formé de granulations, de fibrilles de fibrine, mais nullement de leucocytes ou de cellules. A un fort grossissement, on voyait que le stratum corneum n'avait pas subi de modifications. Les cellules du corps muqueux les plus rapprochées de la cavité de la bulle avaient un aspect granuleux et leurs noyaux ne se coloraient que peu ou point ; elles étaient en contact avec des sortes d'espaces plus grands que les cellules normales, ayant un aspect tout à fait granuleux et pas de noyaux. D'ailleurs tous les noyaux du corps muqueux semblaient en quelque sorte noyés dans une exsudation séreuse et privés de leurs réactions colorantes. Jusqu'à une certaine distance de la bulle, le corps muqueux présentait tout autour d'elle certaines altérations : les cellules de son tiers inférieur étaient allongées, granuleuses ; leurs noyaux étaient linéaires, et elles donnaient l'impression de cellules soumises à une compression transversale. Les papilles du chorion au niveau de la bulle étaient ou bien nues, ou bien recouvertes de quelques cellules épithéliales, tuméfiées, œdémateuses, leurs capillaires dilatés, mais nullement entourés d'éléments cellulaires. Dans le réseau sous-papillaire, les vaisseaux étaient aussi dilatés, mais tout autour d'eux se voyait une infiltration cellulaire considérable. Le tissu périvasculaire était œdématié, et ses mailles étaient infiltrées de leucocytes : les cellules du tissu connectif étaient augmentées de nombre. Cette infiltration périvasculaire s'étendait aussi le long des branches ascendantes des artérioles presque jusqu'au réseau vasculaire sous-cutané. Les glandes sudoripares présentaient aussi quelques lésions : elles étaient entourées d'une infiltration cellulaire et leur épithélium ne présentait plus la disposition cubique normale.

D'après cet examen histologique l'auteur pense que le phénomène important dans cette affection est précisément l'infiltration inflammatoire périvasculaire du chorion : ce serait pour lui la lésion primitive, fondamentale, qui tiendrait à une irritabilité exagérée, acquise ou héréditaire, du système vasculaire cutané. La production de la bulle ne serait que secondaire. Il se range donc complètement à l'avis d'Unna, qui dans son histopathologie cutanée en fait une dermatite traumatique. S. B.

**Épithélioma du pénis.** — Edward Martin. Epithelioma of the penis. (*Journal of cutaneous and genito-urinary diseases*, mars 1895, n° 3, p. 95.)

M. S. Martin publie l'observation clinique et microscopique d'un cas d'épithélioma du pénis. La tumeur née sur le rebord préputial augmenta avec une extrême lenteur, malgré plusieurs cautérisations intempestives. C'est après huit ans que l'ablation chirurgicale en fut pratiquée. La tumeur avait envahi le corps spongieux et les corps caverneux ; l'amputation en fut faite à deux centimètres en arrière du néoplasme et en plein tissu sain.

Il n'y avait pas de ganglions inguinaux.

Le patient fut réexaminé neuf mois plus tard : la cicatrice était restée parfaite, sans trace aucune d'une repullulation in situ.

De ce cas, qui est le septième qu'il a examiné, M. Martin prend texte pour examiner les causes occasionnelles de cette localisation épithélioma-teuse.

Le phimosis est la cause locale la plus fréquemment relevée. Puis le traumatisme; la contagion directe, bien que niée généralement, doit être maintenant recherchée avec soin depuis les faits connus de transplantation cancéreuse. La syphilis a été aussi relevée plusieurs fois, le néoplasme ayant débuté sur une cicatrice de lésion ancienne. L'auteur en cite une observation personnelle.

Le pronostic est relativement bénin, dans la plupart des cas opérés du moins.

Cependant la récidive est considérée comme de règle, mais les observations de ces cas sont trop peu nombreuses pour qu'on puisse baser sur elles une statistique.

M. Martin croit qu'on aurait plus de chances de les éviter par une extirpation préventive des ganglions inguinaux, même quand ils paraissent encore indemnes. R. Sabouraud.

N. Bloom. — Treatment of epithelioma of the face with lactic acide. (*Journ. of cutan. and genito-urin. diseases*, avril 1895, n° 4, p. 160.)

M. Bloom expose un cas d'épithélioma de la face, d'une dimension égale à celle d'une pièce de cinq francs, qu'il traita par des applications d'acide lactique et qui parvint après six ou sept semaines à une guérison entière avec une très belle cicatrice.

L'application médicamenteuse était faite tous les jours sous forme d'une pâte faite d'acide lactique pur et d'acide silicique mélangés.

Les premiers jours on fit un mélange tel des deux acides que la pâte était épaisse (acide lactique environ 60 p. 100), puis on fit de jour en jour la pâte plus molle, plus fluide, jusqu'à mettre l'acide lactique pur.

La douleur, presque nulle les premiers jours, fut naturellement un peu plus vive les jours suivants, sans être jamais intolérable. L'auteur recom-

mande cette manière extrêmement commode de doser et d'appliquer le médicament. R. Sabouraud.

**Lèpre.** — Lie. Zur pathologischen Anatomie der Lepra. (*Archiv. f. Dermatologie u. Syphilis*, 1894, t. XXIX, p. 339.)

La spécifité du bacille de la lèpre est sans doute aujourd'hui admise par la plupart des auteurs, depuis qu'on a trouvé ce bacille dans toutes les formes de lèpre. Mais la preuve complète manque encore, puisque toutes les tentatives faites pour cultiver ces bacilles et les inoculer à l'homme et aux animaux n'ont donné jusqu'ici que des résultats négatifs. La bactériologie ne peut donc que démontrer microscopiquement l'existence des bacilles dans l'organisme du malade, pour établir le diagnostic.

Quant à la situation des bacilles, on n'est pas encore absolument fixé ; tandis que Neisser, Hansen, Touton, etc., admettent que les colonies des bacilles sont intra-cellulaires, d autres auteurs, notamment Unna, Kühne, etc., pensent qu'elles sont à l'état de liberté dans les fentes lymphatiques. Actuellement ces deux opinions se sont un peu modifiées. Baumgarten est aujourd'hui convaincu de la justesse de l'ancienne opinion, c'est-à-dire que les amas ronds des bacilles lépreux se trouvent en grande partie dans des cellules. Mais il ajoute, — Kühne et Chassiotis semblent même en fournir des témoignages irrécusables — que dans certaines circonstances les colonies bacillaires de la lèpre peuvent être en grande partie libres dans les voies lymphatiques, c'est-à-dire dans des fentes artificielles des tissus.

L'auteur a plus particulièrement examiné le nerf cubital, mais aussi le nerf tibial, et une fois le nerf ciliaire, et il a trouvé partout à peu près la même disposition des bacilles dans le tissu, disposition décrite par beaucoup d'auteurs.

Kühne admet actuellement que ces formes allongées, plus ou moins sinueuses, des masses parasitaires sont dans des vaisseaux lymphatiques, et ajoute qu'il y avait aussi des formes de transition jusqu'à des coupes complètes de vaisseaux qui correspondent à la disposition des vaisseaux lymphatiqnes. Comme preuve de cette interprétation de ces productions allongées, il dit que beaucoup d'observateurs, entr'autres Touton, sont d'accord sur ce point, qu'il faut regarder ces traînées allongées d'amas de champignons comme se trouvant incontestablement dans les vaisseaux lymphatiques. Selon Kühne, il est invraisemblable que les vacuoles existent dans des cellules et par conséquent aussi on ne peut pas admettre que ces productions soient des cellules lépreuses.

L'auteur ne croit pas pouvoir admettre que les bacilles lépreux dans les nerfs soient dans les vaisseaux lymphatiques, tandis que, partout ailleurs, on les trouve dans les cellules.

Les colonies de bacilles que Kühne regarde comme étant dans les vaisseaux lymphatiques sont dans des cellules ou peuvent au moins s'y trouver.

Quand on veut attribuer à la disposition des voies lymphatiques dans les nerfs un rôle aussi important dans la formation des colonies allongées

de bacilles, il ne faut pas oublier que c'est précisément ici et dans le tissu nerveux qu'on peut trouver plus que partout ailleurs de grosses cellules, particulièrement allongées. Il n'est par conséquent pas nécessaire d'admettre a priori que des longues colonies, à cause de leur grosseur, ne sauraient être situées dans les cellules. En effet, on peut isoler beaucoup de ces grosses cellules en les tiraillant ; dans la planche qui accompagne le mémoire, toute une série est dessinée et il est facile de voir que les cellules renferment aussi bien quelques bacilles isolés que des colonies de forme et de grosseur différentes, même des colonies allongées. Ces bacilles et colonies sont incontestablement dans des cellules. Outre ces cellules, on peut aussi isoler de longs petits tubes qui renferment des bacilles dans leurs parois. Il ressort de la disposition des voies lymphatiques dans les nerfs périphériques que ces petits tubes ne sauraient être des vaisseaux lymphatiques ; car ces voies lymphatiques se trouvent dans les fentes capillaires entre les fibres nerveuses isolées, de sorte que chaque fibre nerveuse est entourée de lymphe. Les petits tubes ne peuvent donc être que des fibres nerveuses dégénérées, qui ont perdu le cylindre-axe et la gaine médullaire.

Mais dans d'autres préparations lépreuses où la disposition des voies lymphatiques est tout à fait différente de celle des nerfs, on peut voir les longues colonies de bacilles, là notamment où se trouvent de grosses et longues cellules. Il en est ainsi dans un nodule lépreux de la langue, comme l'indique un autre dessin.

Lie a ensuite examiné toute une série de nodosités lépreuses prises sur le vivant, et autant que possible à diverses périodes. Ses recherches viennent confirmer l'ancienne opinion que les néoplasies dans les processus lépreux, ainsi que dans les processus tuberculeux, proviennent aussi bien de la prolifération des cellules fixes de tissu que de l'émigration des corpuscules décolorés du sang. Ce qui frappe dans la lèpre, c'est la faible réaction du tissu en comparaison du grand nombre des bacilles. On peut trouver plusieurs bacilles, et même de petits amas de bacilles dans une cellule du tissu, sans constater dans le voisinage une augmentation notable des noyaux. Ce n'est que quand plusieurs cellules sont atteintes qu'on peut voir une prolifération de cellules, et cette prolifération est toujours limitée au tissu envahi par les bacilles, ou à son voisinage le plus immédiat. Le tissu environnant paraît être tout à fait normal.

Tandis que dans la tuberculose il existe des cellules géantes et une dégénérescence caséeuse, ces symptômes manquent constamment dans les lépromes. Mais ici les bacilles qui se trouvent dans les cellules continuent de proliférer lentement jusqu'à ce que enfin il se forme des « éléments bruns » ou « globes » plus ou moins volumineux. Le nombre de ces productions devient de plus en plus considérable, et en même temps la proportion des cellules douées de vitalité diminue, en d'autres termes, la nodosité perd sa dureté primitive et se ramollit.

Relativement aux « globes », l'auteur croit qu'on ne devrait désigner ainsi que les amas des bacilles dans lesquels il y a des vacuoles et où les bacilles ont un aspect granuleux.

La signification des vacuoles est très difficile à établir. Il est très pro-

bable, d'après l'auteur, qu'elles ont certaine relation avec des conditions biologiques déterminées des bacilles lépreux. On ne doit pas les regarder comme des espaces creux ou des restes de fentes lymphatiques, depuis qu'Unna a réussi à les colorer. Cet auteur les regarde comme une simple muqueuse de bacilles « Bacillenschleim ». Mais qu'est en réalité cette muqueuse? Lie ne peut pas le dire. Toutefois, il est disposé à la regarder comme quelque chose de spécial, provenant de l'activité des bacilles de la lèpre.

A. Doyon.

**Contagion de la lèpre.** — The contagiousness and control of Leprosy. (*Transactions of the congress of american physiccans and surgeons*, 1894.)

La preuve de la contagiosité de la lèpre peut être faite en s'appuyant sur les arguments suivants :

1° La manière dont elle se comporte à l'égard des communautés et des nations. L'auteur s'appuie pour le démontrer sur les épidémies du moyen âge, sur celles des îles Hawaï, de la Guinée britannique, de la Trinité, etc.

2° La manière dont elle se comporte à l'égard des individus. Il y a à tenir compte ici d'une cause d'erreur qui est la longue incubation de la maladie, laquelle peut rester latente pendant des périodes de deux, cinq et même dix ans. De plus, la lèpre n'est pas inoculable aux animaux. Mais quand on veut étudier de près les épidémies localisées, l'histoire des émigrants venant de pays sains qui se contaminent en arrivant dans des pays à lèpre, la fréquence relative de la contamination de personnes saines vivant dans l'intimité de personnes atteintes de la lèpre, on ne tarde pas à se convaincre de la transmissibilité de cette maladie.

3° La lèpre ressemble absolument à certaines affections dont on ne discute plus la contagiosité, telles la syphilis et la tuberculose.

4° La découverte du bacille de Hansen qui semble bien être l'agent pathogène de cette affection, ce qui prouve que c'est une maladie contagieuse bacillaire, au même titre que la découverte du bacille de Koch a prouvé de la manière la plus irréfutable la contagiosité de la tuberculose.

5° L'influence des mesures prophylactiques sur son développement. Toutes les fois que l'on a reconnu la maladie pour contagieuse et que l'on a interné les lépreux, la lèpre a décru rapidement : il ne faut accepter qu'avec réserve la théorie de l'hérédité de la lèpre, et surtout il ne faut pas accepter cette théorie de l'hérédité comme l'unique moyen de propagation de l'affection.

Il propose de prendre les mesures suivantes dans les États-Unis d'Amérique :

1° Tout médecin devra déclarer l'existence de tout cas de lèpre, et s'il ne le fait, il sera passible d'une peine.

2° Les immigrants atteints de cette affection seront arrêtés aux ports d'entrée et renvoyés à leur pays d'origine.

3° Le gouvernement établira des hôpitaux spéciaux, autant que possible dans des îles où l'on internera tous les cas confirmés ou même douteux, et où l'on pratiquera l'isolement rigoureux, sauf quelques restrictions.

Dans la discussion qui a suivi cette communication, le Dr G. H. Fox a dit que les faits prouvaient que si la lèpre est contagieuse elle ne l'est qu'à un bien faible degré, et que pour sa part il ne voit pas qu'il soit nécessaire d'interner et d'isoler les lépreux des États-Unis. On ne peut porter une pareille atteinte à la liberté individuelle pour une maladie aussi peu transmissible, alors qu'on laisse les syphilitiques et les tuberculeux errer en liberté.

Le Dr J. B. Bryant croit au contraire qu'il ne faut pas permettre aux lépreux de vivre au milieu des sujets sains. Le Dr A. Van Harlimgen a fait remarquer que les mesures prises aux ports d'entrée sont inefficaces parce que la maladie est des plus difficiles à reconnaître pendant ses premières périodes. L. B.

**Traitement du lupus.** — O. Liebreich. De la guérison du lupus et de la tuberculose par la cantharidine, (communication faite à la *Société de médecine de Berlin*, le 20 février 1895) (1).

Ce qui rend les recherches difficiles, c'est que l'on comprend aujourd'hui sous le nom de tuberculose toute une série d'affections diverses, non seulement celles dans lesquelles se trouvent des tubercules, mais d'autres aussi où on rencontre des produits caséeux sans tubercules et où la suppuration peut même être le symptôme prédominant et qui par conséquent ne sont souvent pas de nature tuberculeuse. D'après la conception bactériologique, la présence de bacilles tuberculeux paraît seule décisive pour le diagnostic. Mais ceci n'implique pas nécessairement que le bacille soit la cause de l'infection, qu'avec la destruction du bacille, le monde serait délivré de la phtisie, du lupus, etc... Ces idées s'appuient sur les expériences de Villemin, de Salomonsen, de Cohnheim et spécialement sur les affections produites par Koch sur des animaux avec le bacille tuberculeux. Comme ces conclusions sont déduites d'expériences sur la cellule animale, il importerait avant tout d'examiner si elles s'appliquent à la cellule humaine.

Il y a une très grande différence entre le mode de réaction des cellules animales et des cellules de l'homme sur les virus. D'autre part, les cellules des diverses espèces animales réagissent d'une manière tout à fait différente sur le bacille tuberculeux. On sait aussi que la susceptibilité de la cellule humaine pour le bacille n'est pas absolue. L'auteur cite à ce propos le cas bien connu de Jadassohn d'un prétendu lupus inoculé, dont les nodules se développèrent comme des tubercules anatomiques qui restèrent localisés et furent enlevés avec succès.

Mais à côté de cela on connaît de nombreux cas d'infection dans lesquels des symptômes généraux sont survenus avec la propagation du bacille tuberculeux à l'intérieur de l'organisme. Mais comment interpréter cette infection? D'après Liebreich la cause infectante, chez l'homme, n'est pas uniquement le bacille tuberculeux, comme le dit l'école bactériologique, la présence d'une maladie locale ou générale est nécessaire pour rendre possible sa pénétration et sa multiplication dans les tissus.

(1) *Berl. klin. Wochenschrift*, 1895, p. 293-323.

L'altération de la vitalité des cellules n'est pas nécessairement une altération de l'organisme général, elle peut être purement locale. Un choc transmis aux organes internes peut être la cause d'une affection tuberculeuse. Des causes morbides chimiques ou mécaniques peuvent aussi amener cette diminution de l'énergie cellulaire, qu'il faut admettre pour le développement de la tuberculose.

De ces considérations il ressort que la tuberculose ne peut se produire que lorsque les cellules humaines ont perdu leur force de résistance contre le bacille tuberculeux; cet état a été désigné sous le nom de prédisposition qu'il est très difficile de définir. Elle constitue le véritable début de la maladie, c'est l'altération de la fonction vitale, provoquée par des troubles de nutrition, des influences biologiques héréditaires et autres; elle peut être passagère ou durable. On a dans la tuberculose une maladie, qui peut être de nature locale ou générale; ce n'est que quand celle-ci existe que la porte est ouverte au bacille tuberculeux qui amène à son tour les lésions anatomo-pathologiques bien connues. Le bacille n'est pas un véritable parasite : c'est un *nosoparasite;* et la tuberculose un *nosoparasitisme.*

Ces mêmes conditions s'observent dans la lèpre dont le bacille a une très grande analogie avec celui de la tuberculose.

Jusqu'à présent on n'a pas réussi à cultiver le bacille lépreux; d'autre part, les inoculations aux animaux ont donné des résultats négatifs.

Liebreich dit ensuite qu'on peut montrer en ce qui concerne la lèpre qu'on n'a pas affaire à une maladie infectieuse au sens de l'infection directe par le bacille découvert dans la lèpre. C'est ce qui résulte de faits plus probants que les expériences sur les animaux ou les cultures dans des verres à réactifs, à savoir les expériences d'inoculation faites sur l'homme. Que des sujets sains ne soient pas contaminés par le contact avec des lépreux, c'est là un fait établi depuis longtemps par de nombreuses observations. Que se passe-t-il quand un nodule lépreux ou un tissu lépreux est inoculé directement à un individu sain? Le résultat d'une expérience de ce genre devrait être décisif pour la question de la contagiosité et celle de savoir si les bacilles lépreux sont la cause de la maladie. L'expérience d'Arning est loin d'être concluante. Il en est tout autrement des observations publiées récemment par Danielssen qui, à plusieurs reprises, s'est inoculé à lui, à son assistant et à des garde-malades des nodules lépreux et du sang de lépreux; les résultats ont toujours été négatifs.

La lèpre n'est donc pas une maladie transmissible d'individu à individu et l'affirmation de A. Hirsch que la disposition héréditaire à la lèpre est contraire à la conception bactériologique et contagioniste, comme le reconnaît aussi Baumgarten, a repris sa valeur. On sait que les enfants ne naissent pas avec des lésions lépreuses; la maladie n'apparaît que plus tard et la seule hypothèse admissible est que la cellule malade, affectée par la lèpre, offre au bacille l'occasion de se développer. Le bacille lépreux ne serait donc pas la cause de la maladie. Il en serait de même d'après l'auteur des microbes du choléra, du typhus, de la diphtérie, etc., ce sont aussi des nosoparasites. Le bacille de Löffler est un nosoparasite; on l'a trouvé non seulement chez l'homme sain, mais aussi dans la rhinite fibrineuse. Il

n'est donc pas seulement le nosoparasite d'une seule maladie, il accompagne deux maladies : la diphtérie et la rhinite fibrineuse.

Il n'y a pas de maladie infectieuse spécifique diminuant la force des cellules dans la tuberculose, mais diverses causes peuvent altérer la vie cellulaire, diminuer la vitalité et permettre ainsi le développement du bacille tuberculeux seul ou accompagné d'autres microbes nosoparasitaires. Il faut donc écarter les causes de dépression de la force vitale.

Jusqu'à présent les médicaments et méthodes employés ont été dirigés contre le bacille tuberculeux.

L'auteur se place à un autre point de vue; il faut fortifier les cellules par une intervention thérapeutique et l'expérience a montré que la cantharidine possédait cette action. Sous l'influence de ce remède il y a exsudation de sérum, c'est-à-dire imbibition séreuse. C'est là un phénomène que Liebreich a observé dans les lésions tuberculeuses du larynx et dans le lupus et qui a été également constaté par d'autres auteurs dans le lupus et d'autres maladies.

Quelques médecins, notamment M. v. Bergmann, refusent à la cantharidine toute action parce qu'ils n'ont pas observé les symptômes d'une inflammation. Or, selon M. Liebreich il n'a jamais été question d'inflammation; il ne l'a pas observée et si la cantharidine en provoquait il serait, dit-il, le premier à la déconseiller; il s'agit uniquement d'une extravasation séreuse plus abondante des capillaires, particulière à l'action de ce remède.

La cantharidine ne provoque pas de néphrite, comme quelques auteurs le prétendent; M. Liebreich ne l'a jamais constatée. Une légère albuminurie dans quelques cas, deux fois seulement l'apparition d'une petite quantité de sang dans l'urine, ont été en quatre ans les seuls indices que des doses trop élevées provoquaient une irritation rénale de très peu d'importance; mais celle-ci a disparu au bout de quelques jours et la cure a pu être continuée.

Une jeune fille phtisique, atteinte de lupus, âgée de 12 ans, avait pris de la cantharidine pendant deux ans et demi; à quatre reprises on avait observé un trouble de l'urine pendant l'administration de 167 doses. A l'autopsie, les reins examinés avec beaucoup de soin par M. Hausemann furent trouvés tout à fait normaux.

Il y a lieu de signaler tout spécialement l'influence favorable que la cantharidine exerce sur l'appétit et l'augmentation rapide du poids du corps, quel que soit d'ailleurs le mode d'administration du remède.

Le traitement par la cantharidine continué pendant quatre ans n'a fait que confirmer ce que Liebreich avait observé dès le début, une action curative durable dans le lupus et dans la tuberculose laryngée.

Dans le lupus il survient parfois pendant la cure de nouvelles nodosités, mais elles se trouvent presque toujours dans la zone reconnue malade auparavant par l'examen optique.

L'auteur cite ensuite deux cas, notamment celui d'une demoiselle de 49 ans, qui avait été opérée 43 fois; ce lupus était toujours en progression. Malgré un traitement de trois ans, avec 270 doses de cantharidine, elle n'est, il est vrai, pas encore guérie. Cependant l'aspect s'est amélioré par suite

de la disparition partielle sans cicatrices des nodosités et des infiltrats.

Enfin Liebreich présente une femme de 24 ans, d'une famille saine, qui, en août 1893, remarqua sur sa joue gauche quelques papules auxquelles s'ajoutèrent deux autres sur le côté droit du nez. Les papules de la joue se multiplièrent. Il s'agissait d'un cas tout à fait caractéristique de lupus vulgaire.

Après quarante-deux injections de cantharidine les nodosités disparurent complètement; pas d'albumine dans l'urine durant tout le traitement, l'appétit et l'état général sont toujours restés excellents. Il n'existe pas de cicatrices, une coloration plus claire indique seule le siège de l'affection antérieure.

Ce cas par conséquent, ainsi qu'une série d'autres cas, montrent que la cantharidine peut faire disparaître des nodosités tuberculeuses sans laisser de cicatrices. La preuve anatomique a été donnée par les préparations microscopiques faites par M. Hausemann.

Le dogme d'après lequel le lupus vulgaire ne guérirait jamais sans cicatrice se trouve ainsi renversé, en même temps que l'action curative de la cantharidine est démontrée. Il en résulte qu'il est très important de traiter des cas récents. Pour s'assurer du diagnostic, l'auteur recommande l'emploi de la compression avec la lamelle de verre et l'éclairage phanéroscopique.

Liebreich en terminant sa communication dit qu'il a encore employé avec succès la cantharidine dans le traitement de la sclérodermie et du pityriasis rubra.

A. Doyon.

**Lupus et cantharidine.** — H. Köbner. Zur Kritik der « Lupusheilung durch Cantharidin ». (*Berlin. klin. Wochenschrift*, 1895, p. 229.)

Les opinions émises par Liebreich sur la pathologie générale des maladies infectieuses, particulièrement de la lèpre et de la tuberculose, ont eu pour but de donner une base théorique au traitement du lupus par la cantharidine.

Elles sont en opposition directe avec les récentes conquêtes de notre science et ne reposent nullement sur des faits. Pour Köbner, contrairement à l'hypothèse de Liebreich, les bacilles restent les agents directs de ces maladies infectieuses, sans lesquels malgré toute prédisposition ni la lèpre ni la tuberculose ne naissent et par suite disparaît aussi l'hypothèse que si on réussit « à relever la vitalité des cellules par un remède quelconque », les bacilles de ces maladies restent des habitants inoffensifs de l'organisme.

Si les dermatologistes ont eu rarement recours à la cantharidine, cela tient à ce que les démonstrations faites il y a quatre ans et les données théoriques ont été peu convaincantes et qu'en outre l'emploi de ce remède n'est pas sans danger (1).

Köbner se borne à communiquer un cas de lupus, qui a été traité par

(1) Sur 28 malades traités par la cantharidine à la policlinique laryngologique de l'Université, 10 ne sont pas revenus et sur les 18 restants on a chez 10 constaté de l'albuminurie, plusieurs fois avec cylindres ou hématurie.

la cantharidine et néanmoins n'a pas cessé de progresser comme s'il n'y avait pas eu d'intervention. Ce cas offre toutes les conditions exigées par Liebreich : ce cas était récent, et dans ces conditions Liebreich lui-même indique la curabilité comme un peu incertaine ; d'autre part, il n'avait été traité ni par la tuberculine, ni par le raclage, ni par le fer rouge. Ce cas montre ce qu'il faut penser de l'opinion que la cantharidine relève « la force vitale des cellules ».

Le 27 janvier 1894, Köbner constata sur les deux membres inférieurs d'une petite fille d'environ 5 ans, très délicate et faible, des foyers lupiques dont la dimension variait d'une pièce de 20 centimes à celle d'une pièce d'un franc, qui paraissaient n'avoir pas été traités. A l'âge d'un an cette malade aurait eu un certain nombre de soi-disant furoncles sur les membres inférieurs, plus tard aussi sur la main et à la face. On les incisa et il resta des cicatrices rouges dans lesquelles se développa plus tard un lupus. En juin 1891, on excisa un de ces foyers de la face. De la fin août jusqu'au milieu de septembre, Saalfeld fit deux fois chaque semaine une injection sous-cutanée de cantharidine d'après les indications de Liebreich, puis on les suspendit en raison de la détérioration de l'état général.

On prescrivit la cantharidine à l'intérieur, d'abord en solution faible deux fois chaque jour. Cependant on fut obligé de cesser en raison de troubles sérieux des voies digestives accompagnés de fièvre.

De fin janvier 1892 jusqu'au milieu de mars, Saalfeld employa des solutions plus concentrées, puis il fut encore nécessaire de suspendre le traitement.

En somme, cette cure dura de la fin d'août 1891 jusqu'à la fin de juin 1893, avec interruptions à plusieurs reprises soit par suite de malaises intercurrents, soit pour d'autres motifs. Les résultats furent que les foyers lupiques non seulement n'avaient pas diminué, mais s'étaient agrandis.

Cette petite fille que Köbner a revue pour la dernière fois en janvier 1895 paraît à présent en bonne santé ; le lupus a été guéri soit par l'excision, soit par l'acide pyrogallique.

Après l'exposé si concluant de ce fait, l'auteur examine quelques-uns des cas présentés par Liebreich il y a quatre ans.

Le premier concerne un garçon âgé alors de 12 ans 9 mois qui fut présenté par Saalfeld à la Société de médecine avec un lupus d'une joue de 2 centim. seulement de longueur sur 1 centim. de largeur, comme étant en voie d'amélioration après la cinquième injection et dont Liebreich, au congrès de chirurgie de 1891, disait que ce lupus après 12 à 14 injections avait diminué d'un tiers par suite de cicatrisation normale.

Et actuellement, au bout de 4 ans, Saalfeld concède que ce garçon n'est pas encore guéri ; mais il ne désespère pas de le guérir dans l'avenir par la cantharidine.

A ce même congrès Liebreich, répondant à l'objection de V. Bergmann qui n'avait pas constaté le moindre changement pendant une observation de trois semaines dans trois cas, a dit que chez une femme (lupus du nez) qu'il traitait à la consultation gratuite, il avait déjà vu des symptômes de résolution, dont V. Bergmann, quand il verrait de nouveau ce cas, constaterait à coup sûr le succès. Il serait très intéressant de revoir aujourd'hui

cette malade, car après 4,000 et quelques centaines de doses de cantharidine administrées par Liebreich et Saalfeld on ne nous a présenté au lieu d'un nombre considérable de malades guéris, qu'un seul cas de lupus guéri, à peine de la grosseur d'un haricot et dont en outre le diagnostic était douteux, comme M. Isaac l'a fait remarquer dans la discussion. En terminant, Köbner dit n'avoir jamais vu guérir un lupus vulgaire sans cicatrice. A. Doyon.

**Réponse au professeur Köbner.** — Saalfeld. Bemerkungen zu Herrn Professor Köbner's Aufsatz : « Zur Kritik der Lupusheilung durch Cantharidin ». (*Berl. klin. Wochenschrift*, 1895, p. 305.)

Tandis que les observations concernant le traitement du lupus par la cantharidine portent sur plus de 40 cas, Köbner s'appuie sur l'un des deux malades cités dans le mémoire de Liebreich, qui ont abandonné le traitement en raison de l'intolérance de l'estomac pour ce remède. Si les choses se passent autrement que dans les lupus traités par les méthodes ordinaires, cela tient au mode d'action particulier de la cantharidine. Saalfeld proteste ensuite contre les affirmations de Köbner. L'enfant n'a pas pris de cantharidine de janvier à mars 1892. On n'a constaté qu'une fois un trouble problématique de l'urine ; d'autre part, cet enfant n'a jamais pris deux fois par jour la cantharidine à l'intérieur. Ni Liebreich ni l'auteur n'ont jamais procédé ainsi.

Quant à l'objection de Köbner concernant le garçon de 12 ans que Saalfeld a présenté autrefois à la Société de médecine, voici les paroles textuelles de Liebreich : « J'ai malheureusement oublié de dire que ce garçon atteint d'un lupus de la joue gauche est tellement amélioré, qu'il n'y a aucun motif, ni pour nous ni pour les parents, d'interrompre la cure. »

Si l'observation des résultats obtenus depuis quatre ans dans le traitement du lupus par la cantharidine m'a conduit, dit en terminant Saalfeld, à défendre ce remède et à contribuer au développement de cette méthode, cela tient en grande partie à ce que, pendant six ans de ma pratique auprès du professeur Köbner, il ne m'a pas été donné de voir son traitement du lupus aboutir à des résultats aussi favorables, même approximativement, que ceux rendus possibles par la cantharidine. A. Doyon.

**Examen critique du mémoire du professeur Liebreich.** — H. Köbner. Zur Kritik des Vortrages des Herrn Professor O. Liebreich : « Ueber Lupusheilung durch Cautharidin und ueber Tuberkulose ». (*Dermatol. Zeitschrift*, 1895, t. II, p. 245.)

Dans cet article très documenté le professeur Köbner énumère toutes les preuves déjà connues prouvant que la lèpre est une maladie infectieuse chronique et spéciale à l'homme. A côté de la présence constante du bacille d'Hansen dans tous les produits pathologiques de la lèpre, et cela en quantité tout à fait adéquate au degré de développement, il faut remarquer que les bacilles de la lèpre, en dépit des recherches, n'ont été trouvés nulle part en dehors du corps humain.

L'auteur examine ensuite le côté historique de la question soit dans les temps anciens, soit dans les temps modernes. Ce sont des faits incontestables que ces invasions de lèpre dans des pays où elle était inconnue auparavant. Il s'est parfois produit de véritables endémies dans des communes jusque-là exemptes de la lèpre, à la suite de l'immigration de lépreux. A cet égard, le rapport du Dr Zuriaga, au conseil municipal de Valence, est très instructif.

Quant aux résultats négatifs des inoculations de Danielssen sur lesquels s'appuie surtout M. Liebreich, on ne sait pas si les fragments de nodules inoculés, et qui furent même expulsés en partie par suppuration, contenaient un nombre suffisant de bacilles vivants. Il nous manque à leur égard la connaissance du fait fondamental, indiqué par Koch, en ce qui concerne la biologie du bacille tuberculeux, la façon d'obtenir des cultures pures du bacille de la lèpre. Malheureusement toutes les cultures pures ont échoué, ainsi que toutes les expériences sur les animaux. Köbner discute ensuite l'essai d'inoculation d'Arning sur Keanu, le cas du père Damien. Ce dernier cas est un argument de plus contre l'hypothèse des noso-bactéries. En résumé, la lèpre contient très probablement une sorte de contage, dont le mode de transmission, direct ou indirect, nous est complètement inconnu, surtout en raison de sa longue incubation. De plus, on connaît les remarquables effets de l'isolement en Norvège : en 1856, d'après Armauer Hansen, on comptait 1,833 lépreux et en 1890, après l'établissement de grandes léproseries, il n'y en avait plus que 900 environ.

Köbner passe ensuite à l'observation de Jadassohm, la seule admise par M. Liebreich, d'un lupus inoculé, que cet auteur a préféré désigner sous le nom de tubercule anatomique. Toutefois, il a oublié de dire que dans ce même travail Jadassohn décrit un autre cas, concernant un garçon boucher, qui, à la suite d'une coupure, eut un ulcère tuberculeux à l'index droit; il se forma ensuite un petit nodule lupique à la partie supérieure de l'avant-bras et un autre à la partie inférieure du bras.

L'examen microscopique montra les caractères d'un lupus et en outre un ganglion lymphatique tuberculeux au-dessous d'un de ces foyers. On connaît d'autres cas où le lupus a été transmis par grattage d'un foyer tuberculeux. De nombreuses observations cliniques ont montré des inoculations de lupus par des foyers certainement tuberculeux. On trouve toujours la structure caractéristique du tubercule dans un lupus vulgaire alors même que les bacilles sont très difficiles à découvrir.

Selon Liebreich, des maladies générales précéderaient toujours la tuberculose et le bacille n'interviendrait que d'une manière secondaire, c'est-à-dire comme noso-bacille. Cette manière de voir n'est pas nouvelle; il y a trente ans, Erasmus Wilson émettait une hypothèse analogue à propos du favus. D'après lui, le favus n'était pas une mycose mais provenait de ce qu'un individu dont les humeurs étaient altérées présentait une exsudation de la peau sur laquelle le champignon favique ne se trouvait que d'une façon secondaire.

M. Liebreich croit que le nodule tuberculeux reste local et ne conduit pas à l'infection générale; dans les cas restreints d'ailleurs, où celle-ci se produit, un virus septique serait inoculé avec le bacille et « diminuerait la

vitalité des cellules » de telle sorte que le bacille pourrait alors avoir une action agressive. Mais on connaît des tuberculoses locales des organes les plus divers, datant d'un grand nombre d'années, qui n'aboutissent parfois qu'après très longtemps à une tuberculose miliaire générale, d'une manière en apparence spontanée, c'est-à-dire sans qu'on en connaisse les causes. Il faut en outre signaler les cas de généralisation évidente, ou des métastases de la tuberculose à la suite d'opérations. On sait que Besnier et Auber ont fait valoir contre les méthodes sanglantes d'extirpation du lupus l'apparition consécutive de la tuberculose. On connaît le cas de Doutrelepont, dans lequel une méningite tuberculeuse (avec bacilles tuberculeux dans le sang) amena la mort d'une jeune fille quelque temps après le raclage d'un lupus de la face.

L'hypothèse de M. Liebreich d'après laquelle la cantharidine augmenterait l'énergie vitale des cellules et amènerait ainsi la guérison ne correspond nullement aux faits cliniques et anatomiques. Les bacilles restent toujours les véritables germes morbides sans lesquels, en dépit de toute prédisposition (affaiblissement de l'organisme), ne se produisent ni la lèpre ni la tuberculose.

Köbner discute à nouveau le cas de cette petite fille de 5 ans atteinte de lupus dont la guérison n'eut pas lieu malgré l'emploi de la cantharidine du milieu d'octobre 1891 à fin juin 1893. Il passe ensuite en revue les différents cas présentés il y a quatre ans et qui ne seraient pas guéris. L'auteur termine en disant qu'au lieu d'un grand nombre de malades guéris, M. Liebreich n'a présenté qu'un seul cas de « lupus guéri », ayant à peine la dimension d'un haricot et dont le diagnostic a donné lieu à des doutes. Il se range aussi à cet avis, car il n'a jamais vu un lupus vulgaire guérir sans cicatrice. Si on montrait à Köbner un lupus, d'abord à l'état floride, puis guéri sans cicatrice consécutive si unie soit-elle ou décoloration, il se déclarerait volontiers convaincu. A. Doyon.

**Étude histologique de l'ongle sain et de l'ongle malade.** — E. Echeverria. Ein histologischer Beitrag zur Kenntnis des gesunden und kranken Nagels. Travail du laboratoire d'Unna, (*Monatshefte f. prakt. Dermatologie*, 1895, t. XX, p. 78.)

Jusqu'à présent, on n'a que très rarement étudié l'anatomie microscopique des maladies de l'ongle. L'auteur, dans ce travail, expose les résultats de ses recherches sur l'ongle normal et sur l'ongle malade ; il s'est servi pour cette étude des nouvelles méthodes indiquées par Unna pour l'examen des substances cornées.

*Ongle sain.* — Le plateau normal de l'ongle comprend quatre couches, qui se distinguent par des différences dans la grosseur des cellules unguéales, dans leurs bords, leurs noyaux et leur réceptivité pour les matières colorantes.

La bande cornée sous-unguéale présente toujours une délimitation nette vers le plateau de l'ongle et ses cellules diffèrent de celles de ce dernier, tant sous le rapport de leur volume que par leur plus grande réceptivité pour les matières colorantes basiques.

Sur les ongles sales, cette bande cornée prend des colorations toujours beaucoup plus intenses que dans les ongles propres.

On ne trouve pas d'organismes dans l'ongle normal propre et dans les ongles sales il n'en existe qu'un petit nombre dans le ligament sub-unguéal. Il en est ainsi même quand une maladie de la peau occasionnée par des bactéries existe à ce moment (eczéma, psoriasis).

*Ongles malades.* — Il existe des différences notables dans l'état micros-copique des ongles, soit mous, soit durs d'une manière anormale.

Dans les premiers (eczéma, psoriasis, leuconychie, ongles cardiaques), les cellules du plateau unguéal sont plus grosses et conservent mieux la matière colorante en présence des agents de décoloration que dans des conditions normales ; elles présentent des contours et des noyaux distincts et ont de la tendance à s'effeuiller et à former des sillons profonds. La bande sous-unguéale est d'ordinaire hypertrophiée, par suite de l'absence de pression normale du côté du plateau unguéal ; elle est le plus souvent hypertrophiée, habituellement molle, de structure ondulée caractéristique. Cet état est parfois accompagné d'un dépôt semblable, mais moins important, de cellules du plateau de l'ongle.

Il existe souvent des micro-organismes en grand nombre ; ils pénètrent même profondément dans la substance cornée. Ceci est surtout vrai pour la couche sous-unguéale.

Dans les ongles durs (sclérose, scléronychie), le plateau de l'ongle ne présente pas les quatre couches normales, mais il a l'aspect d'une masse homogène, avec des contours cellulaires et des noyaux indistincts, et ceux-ci disparaissent de très bonne heure. Il n'existe aucune tendance à de plus grandes ondulations ou à un fendillement précoce, et s'il se produit des crevasses, elles sont limitées aux couches superficielles. Le bourrelet sus-unguéal est le plus souvent peu développé (indice d'une pression plus forte du plateau unguéal) et il n'est pas disposé en couches très très ondulées.

Les micro-organismes sont rares et ils ne pénètrent jamais profondément dans l'intérieur de l'ongle, alors même qu'il existe une maladie de peau (psoriasis) occasionnée par des bactéries.

En terminant, l'auteur ajoute que ses recherches l'ont convaincu que quoiqu'il n'y ait pas toujours des bactéries dans la couche sous-unguéale, on les y trouve cependant assez souvent pour être autorisé à penser que cet élément est le premier stade de l'infection générale de l'ongle, car il constitue un terrain très propice pour le développement des micro-organismes.

A. Doyon.

**Xanthome diabétique.** — Jay.-F. Schamberg. Xanthoma diabeticorum with report of a case. (*Journ. of cutaneous and genito-urinary diseases*, mai 1895, n° 5, p. 102.)

L'auteur résume les différents symptômes qui différencient du xanthome ordinaire le xanthome diabétique. 1° C'est d'abord la rapidité de l'évolution et de la régression de la maladie ;

2° La fermeté et la dureté des papules ;

3° L'absence de macules ou de stries ;

4° La différence de couleur, des éléments jaunes du xanthome ordinaire, rougeâtres dans le xanthome diabétique ;

5° Les symptômes fonctionnels de prurit, de tension et de brûlures plus fréquentes dans le xanthome diabétique ;

6° La localisation des éléments aux coudes, aux genoux, aux reins ;

7° L'envahissement des follicules pilaires ;

Enfin, l'existence d'une glycosurie concomitante.

Suit la description d'un cas typique de cette affection, chez un glycosurique jeune (34 ans) et l'examen histologique d'un élément biopsié. On trouve une infiltration considérable mais nettement limitée du corps papillaire par un amas de cellules, s'étendant jusque dans l'épaisseur du chorion.

Ces cellules sont, pour le petit nombre, des cellules migratrices, pour la majorité des cellules conjonctives fixes en prolifération. Dans le voisinage du foyer, les capillaires étaient dilatés et entourés d'un manchon cellulaire épaissi. Leurs cellules endothéliales gonflées saillaient dans la lumière du vaisseau.

Dispersés çà et là, des groupes de grosses cellules épithélioïdes, beaucoup d'entre elles polynucléaires. Parmi elles, les cellules géantes du xanthome.

On n'en retrouvait pas sur toutes les coupes. Elles étaient plus nombreuses en un point où le néoplasme était en régression. Les glandes sudorales très infiltrées de cellules embryonnaires avaient quelques-uns de leurs acini absolument oblitérés, et leurs conduits sudoripares remplis de cellules rondes. La papule excisée contenait un poil dont le follicule n'avait pas échappé à l'invasion cellulaire.

Cette description est accompagnée d'un cliché montrant deux cellules géantes multinucléées. R. Sabouraud.

# REVUE DES LIVRES

E. Finger. — **La syphilis et les maladies vénériennes.** Traduction française sur la 3e édition allemande, par Doyon et Spillmann. In-8° Paris, avec cinq planches en chromolithographie, Félix Alcan, 1895.

Nous avons déjà rendu compte l'année dernière de l'important traité de la blennorrhagie publié par M. Finger et traduit en français par le Dr Hogge.

Dans le livre qui nous est présenté maintenant, la blennorrhagie tient encore une place importante, un tiers environ du volume; le reste est consacré à la syphilis. M. Finger, avec la compétence qu'on lui connaît et une clarté méritoire s'est efforcé d'étudier toute la pathologie de la syphilis en se basant sur les connaissances étiologiques et bactériologiques modernes, c'est-à-dire en tâchant d'éclairer parce que nous savons de plusieurs autres maladies infectieuses ce qu'il semble nous devoir échapper longtemps encore dans la connaissance intime de cette maladie. L'auteur a maintenu dans sa description la classification ancienne en trois périodes et les diverses manifestations sont étudiées suivant leur ordre chronologique d'apparition. La syphilis de l'œil a été exposée par M. Dimmer, agrégé d'ophtalmologie à la Faculté de Vienne.

Quoique tous ces chapitres soient relativement courts, car la syphilis tout entière occupe 250 pages, ils présentent une étude d'ensemble remarquable de la maladie; les méthodes de traitement sont très bien exposées. Finger ne commence le traitement général qu'au moment de l'apparition des accidents secondaires; mais il se montre partisan du traitement chronique, intermittent, longtemps prolongé suivant la méthode de M. le professeur Fournier.

Des annotations de MM. Doyon et Spillmann complètent, quand il y a lieu, le texte, et ont surtout pour but de mettre en relief en face des opinions viennoises, les théories et les méthodes françaises.

En résumé, livre de lecture facile et permettant aux étudiants et aux praticiens de se mettre au courant rapidement de l'étude d'une maladie qu'il leur importe tant de connaître et dont beaucoup trop encore ignorent même les plus simples lignes. H. F.

Neisser. — **Stereoscopischer medicinischer atlas** : Fascicule II, 1895, planches XIII à XXIV. Chez Fisher. Cassel, prix de chaque fascicule, 4 marks.

Nous avons déjà, l'année dernière, en annonçant l'apparition de cette curieuse publication, dit tout le bien que nous en pensions et les services qu'elle doit rendre à l'étude et à l'enseignement de la médecine, surtout de la dermato-syphiligraphie. Le deuxième fascicule ne le cède en rien au

premier et contient douze photographies stéréoscopiques : XIII et XIV, Syphilide gommeuse ulcéreuse de la face avant et après le traitement; XV et XVI, curieux cas de nævus pileux pigmentaire occupant une grande partie du tronc chez un jeune enfant; XVII, cas de séborrhée sèche de la face et des cheveux, ces trois reproductions présentées par le Dr M. Eichhoff, d'Elberfeld ; XVIII et XIX, par le Dr Finsers, de Copenhague, cas de variole traités par la lumière rouge; XX, cas de syphilide à forme de rupia généralisé, syphilis maligne précoce, malade du service du professeur Lewin de Berlin, observation présentée par le Dr Löhr, assistant; XXI, ulcération gommeuse du nez, par le Dr Julius Heller; XXII, syphilide à grosses papules, par le Dr Gumprecht; XXIII, cas de pemphigus neurotique et traumatique venant de la clinique de M. Neisser et rapporté par le Dr Schäffer, assistant; XXIV, pièce anatomique, ulcère syphilitique du rectum se rapportant à la planche XI parue dans le premier fascicule.

Le procédé de reproduction a été un peu modifié et au lieu de phototypies on a employé un mode de reproduction qui donne aux images l'aspect d'épreuves photographiques ordinaires brillantes. H. F.

**A system of genito-urinary diseases, syphilology and dermatology**, by various authors, edited by Prince A. Morrow, whith illustrations in three volumes : T. II. Syphilology Edinburg et London en deux parties. Pentland, 1894. T. III. Dermatology en deux parties id., 1894.

Les tomes II et III de ce superbe ouvrage, le plus beau compendium assurément qui ait encore été publié sur notre spécialité, ont paru presque ensemble dans le courant de l'année 1895, si bien que les trois volumes formant l'ouvrage complet ont été publiés en dix-huit mois à peine. C'est là un beau succès dont peuvent se montrer fiers nos confrères américains et surtout le directeur de la publication, M. le Dr P. Morrow. On ne saurait analyser en détail une pareille œuvre, mais l'énoncé des chapitres avec le nom du médecin qui a été chargé de la rédaction, montreront avec quel soin et quelle compétence ont été réparties les tâches.

En tête du volume consacré à la syphilis, M. James Nevins Hyde a traité de l'histoire et de la géographie de la syphilis et des généralités ; l'étiologie générale a été exposée par MM. John A. Fordyce. M. Duncan Bulkley, dont on connaît déjà le bel ouvrage sur la syphilis insontium, a exposé les divers modes d'infection, tandis que M. Edward Bennet Bronson décrivait la syphilis primaire, et M. Joseph Zeisler la période d'infection générale constitutionnelle. M. P. A. Morrow s'est réservé la part fort importante de la syphilis de la peau, laissant à M. Samuel Alexander la syphilis des appendices de la peau, cheveux et ongles, et à M. Allen la syphilis des muqueuses et de la bouche. Ces différents chapitres occupent plus de la moitié du volume. Viennent ensuite en autant de chapitres : la syphilis des muscles, des articulations et des tendons, par Frank Hartley ; la syphilis osseuse, par Townsend ; la syphilis des voies respiratoires, par John Noland Mackenzie ; la syphilis viscérale, par Councilman ; la syphilis du rectum et de l'anus, par James P. Tuttle ; celle des organes urinaires, par Eugène Fuller ; du système nerveux, par Sachs et Bullard ; la syphilis de l'œil,

par Stedman Bull ; celle de l'oreille, par Orne Green ; la syphilis héréditaire, par Sturgis ; le diagnostic et le pronostic général, par Hermann J. Klotz, et le traitement par William White ; enfin les rapports avec la santé publique, par Samuel Treat Armstrong. Le volume se termine par l'étude du chancre simple, par Edward Martin.

Comme on le voit, c'est l'élite de nos confrères américains qui a collaboré à l'œuvre. Illustré en plus de nombreuses figures en noir et en couleurs, ce superbe volume réalise un traité de syphiligraphie de la plus haute valeur documentaire.

Le tome III consacré à la dermatologie, complète fort bien ce magistral ensemble. La liste des collaborateurs, tous les membres ou à peu près de l'American dermatological Association, est non moins brillante. L'ordre suivi est l'ancienne classification anatomique de Hebra qui, en l'absence d'une classification étiologique rationnelle, a l'avantage d'être connue de tous, et permet l'introduction dans ses rangs des nouveaux types décrits. L'*acanthosis nigricans*, par exemple, a pris place dans les Hypertrophies, et la psorospermose folliculaire sous le nom de kératosis folliculaire dans les Néoformations. Mais la description de chaque maladie a été confiée à un auteur différent, de sorte qu'en réalité il s'agit d'une sorte de dictionnaire dermatologique, dans lequel les articles ne sont pas classés par ordre alphabétique, mais groupés par affinités. Le travail a été si bien divisé et préparé et chacun des auteurs a si bien observé les règles données, que la longueur de chaque article reste bien proportionnelle à l'importance de la maladie décrite ; de cette façon la collaboration multiple se fond dans un ensemble qui semble l'œuvre d'un seul. Ceci tout à l'éloge de M. P. Morrow, car l'on sait combien difficile et délicate est la tâche du directeur dans ces sortes de publications. Les illustrations en noir et en couleurs sont fort nombreuses, empruntées de ci de là et la plupart bien choisies et bien réussies. En résumé, une très belle publication très au courant de la science et qui sera vivement appréciée, nous n'en doutons pas, des dermatologistes et des syphiligraphes de tous les pays.

H. F.

**V. Babès. — Annales de l'Institut de pathologie et de bactériologie de Bucharest**, III^e^ année, vol. IV, 1891. In-4°, Bucarest, 1894.

Nous avons déjà signalé l'année dernière l'intérêt que présentait le deuxième volume de cette belle publication, faite à la fois en roumain et en français et accompagnée de belles planches micrographiques.

Le présent volume contient quatre mémoires seulement : 1° *Recherches sur quelques bactéries trouvées dans les cas d'influenza*, par M. Babès ; 2° *Sur l'étiologie de certaines formes de bronchite*, par MM. Babès et Beldiman ; 3° Sur l'étiologie des injections hémorrhagiques, par MM. Babès et E. Popp ; 4° Étude sur les streptocoques, par MM. Babès et Proca.

Ces travaux sont, comme on le voit, d'un intérêt un peu spécial ; le troisième ayant pour objet les purpuras présente une importance particulière pour les dermatologistes. Les auteurs concluent que les infections hémorrhagiques sont dues à des microbes spéciaux qui pénètrent dans l'orga-

nisme généralement à la faveur d'autres infections et surtout quand ils trouvent un terrain préparé pour développer leur action. Quoique l'on admette généralement une infection hémorrhagique idiopathique (maladie de Werlhoff), une analyse minutieuse a toujours conduit MM. Babès et Popp à trouver une porte d'entrée de l'infection, laquelle consiste la plupart du temps en une pharyngite, une amygdalite, une bronchite ou bien en une plaie cutanée ou affection urogénitale, ou bien enfin une maladie infectieuse préexistantes. H. F.

**A. Mathieu. — Le régime alimentaire dans le traitement des dyspepsies.** In-8°, Paris, Rueff, 1894.

Quoique ne rentrant pas absolument dans le cadre des ouvrages dont on s'occupe particulièrement dans ce journal, nous signalons à nos lecteurs l'excellent petit traité sur le régime alimentaire publié par l'un de nos collaborateurs, M. le Dr A. Mathieu. La plupart des malades atteints de dermatoses, souffrant en même temps de l'estomac et les rapports les plus étroits existant entre bon nombre de maladies cutanées et les troubles gastriques, les dermatologistes trouveront dans le livre de M. Mathieu un guide précieux qui leur facilitera singulièrement la composition des régimes à imposer aux malades, ce point si important de la thérapeutique dermatologique. H. F.

*Le Gérant* : G. Masson.

IMPRIMERIE LEMALE ET Cie, HAVRE

## TRAVAUX ORIGINAUX

# SUR LA PLURALITÉ DES TRICHOPHYTONS

Par **V. Mibelli**,
Professeur de dermatologie et de syphiligraphie à l'Université de Parme.

Au cours de l'année passée, il m'arriva d'observer deux très beaux exemples de trichophytie blépharo-ciliaire (*Monatshefte fur praktic. Dermat.*, B.XIX, n° 11, résumé, *ibid.*, p. 594, n° 6, juin 1895). Et dans ces cas l'étude proprement clinique d'une localisation si rare me sembla moins intéressante que la recherche de son origine. Peut-être cette localisation dépendait-elle d'une espèce ou variété trichophytique particulière, suivant la doctrine récemment énoncée de la pluralité trichophytique ?

Cependant, soit en raison des difficultés du cas particulier, soit à cause de l'indocilité des malades qui ne favorisait pas ce genre de recherches, il me fut impossible d'obtenir de ces cas des cultures démonstratives.

Je ne pus donc avoir de leur origine que des preuves indirectes qui tendaient à incriminer une origine animale. Je crus pouvoir attribuer à cette origine animale une grande importance dans la localisation de la maladie au bord libre des paupières, et aux poils qui les garnissaient.

L'histoire anamnestique me conduisait à une telle conclusion (et dans un cas en particulier elle était digne de grande considération). Cette hypothèse était appuyée en outre par l'aspect clinique même et le développement des lésions.

En effet, la lésion des paupières était une véritable blépharite avec tendance à la formation d'orgeolets. Ailleurs, comme à la tête, au visage, les manifestations trichophytiques étaient d'un développement rapide et d'un caractère inflammatoire très marqué.

On sait qu'il en est ainsi en effet quand l'infection trichophytique dérive directement d'un animal et non d'un homme.

A cette preuve purement clinique, j'étais désireux d'en ajouter d'autres fournies par l'étude microscopique des poils malades. Car d'après les conclusions des recherches de Sabouraud on devrait trouver une correspondance entre les particularités microscopiques d'un poil trichophytique et l'aspect spécial des cultures que ce poil permettra d'obtenir sur les milieux artificiels, de telle façon que l'examen microscopique permettrait d'établir « le diagnostic du type

mycosique, auquel appartient une teigne tondante quelconque » (1).

Comme il était naturel, je ne négligeai point cette recherche et je soumis méthodiquement, avec toutes précautions, à l'action de la potasse tous les cils malades qu'il me fut possible d'arracher aux deux patients. Le résultat de mon examen fut contraire à mon espoir.

Je croyais trouver un trichophyton « ectothrix » (qui pour Sabouraud est d'origine animale), je trouvai au contraire un trichophyton endothrix (origine humaine : Sabouraud).

Je ne pouvais donc joindre à mes observations le résultat de l'examen microscopique comme corroborant l'origine animale du trichophyton dans ces cas. Et comme cette origine animale me semblait suffisamment prouvée, surtout dans un cas, par l'histoire anamnestique, et que l'autre lui était identique en tous symptômes, je fus porté à mettre en doute la valeur diagnostique que Sabouraud attribue à l'examen microscopique.

Naturellement je dus me borner à l'expression d'un doute, car à des conclusions comme celles de Sabouraud, fondées sur un très riche matériel d'observations et trois ans de recherches, il eût été imprudent d'opposer une critique ne s'appuyant que sur l'étude de deux cas seulement.

Mais je voulus vérifier ce doute et chercher à expliquer les résultats contraires que j'avais obtenus d'une façon probante et s'accordant plus ou moins avec les règles établies par Sabouraud.

Pour y parvenir, je n'avais qu'un seul moyen, étudier le plus grand nombre possible de cas de trichophytie avec une méthode rigoureuse, soit du côté clinique, soit du côté histologique et mycologique.

Donc, au commencement de l'année scolaire qui vient de finir, on commença dans mon laboratoire cette étude des trichophyties qui fut continuée sans interruption pendant une dizaine de mois environ.

Ce travail est encore en cours, confié à mon assistant M. le D[r] Marius Pelagatti, lequel en publiera, en temps et lieu et par détail, tous les résultats.

Cependant comme certains résultats sont dès à présent hors de doute et qu'ils suffisent à m'expliquer ce que je voulais précisément éclaircir, je crois utile d'en dire quelques mots en ce bref mémoire.

J'en prends l'occasion, pour moi très charmante, d'exprimer mes plus vifs remerciements à M. Sabouraud qui avec la plus rare courtoisie et le plus grand empressement me donna toutes les explications que je lui demandai, évitant ainsi par une correspondance privée une série de difficultés et de malentendus qui autrement eussent pu conduire à d'inutiles polémiques.

(1) SABOURAUD. *Les trichophyties humaines*, p. 9.

Pour montrer si, et dans quelle mesure, mes propres recherches s'accordent avec les conclusions de M. Sabouraud, il est indispensable que je résume d'abord en peu de mots la partie fondamentale de son ouvrage,

M. Sabouraud affirme d'abord que la maladie connue en France sous le nom de *teigne tondante* peut être produite par des parasites différents, correspondant à des aspects cliniques différents.

Parmi les formes cliniques de la tondante, l'une fort commune à Paris se distinguerait nettement de toute autre comme une espèce morbide à part, et ce serait « la teigne à petits spores » produite par un champignon particulier : « le microsporum Audouïni » qui ne serait pas un trichophyton.

Toutes les autres formes au contraire seraient produites par des champignons appartenant tous au genre trichophyton, mais d'espèces diverses, suivant les cas.

Donc, pour Sabouraud, parmi les teignes tondantes il y aurait une entité morbide non trichophytique et plusieurs autres trichophytiques. Ces dernières seules mériteraient le nom universellement adopté de trichophyties.

D'autre part, s'appuyant sur trois sources d'informations différentes : 1° aspect clinique, 2° examen microscopique des poils malades, 3° aspect, forme et examen microscopique des cultures obtenues avec les mêmes cheveux ou poils, Sabouraud établit aussi qu'au milieu du polymorphisme clinique des trichophyties on doit reconnaître parmi elles deux types différents.

Les trichophyties d'un premier type se distinguent non seulement par des caractéristiques cliniques et culturales, mais aussi au point de vue microscopique parce que dans le poil malade le parasite est composé de grandes spores agminées en filaments, *toutes exclusivement contenues dans l'intérieur du cheveu* (endothrix).

Celles de l'autre type se distinguent encore par leurs caractères cliniques et leurs caractères de culture, mais aussi par l'observation du poil malade qui montre des spores grosses, agminées en filaments et *situées hors du cheveu, à sa base entre la racine et la gaine radiculaire* (T. ectothrix).

L'examen microscopique des poils malades sert à faire reconnaître :

1° La dimension des éléments parasitaires ;

2° La forme et le mode d'agmination de ces éléments entre eux.

3° L'habitat du parasite. Et M. Sabouraud lui donne une grande importance, car l'expérience lui a démontré que l'aspect est constamment identique dans tous les cheveux d'une même tête, et qu'il existe une parfaite correspondance entre le détail morphologique d'un parasite et sa culture, en sorte que le seul examen microscopique de quelques

cheveux suffit à établir la diagnose extemporanée du type et même aussi quelquefois de l'espèce du trichophyton.

Après avoir distingué deux types différents de trichophytie ayant chacune un parasite d'habitat spécial, *endothrix* dans l'un, *ectothrix* dans l'autre, Sabouraud trouva en outre que tous les trichophytons endothrix ont une origine humaine et les ectothrix une origine animale. Parmi les trichophytons du premier groupe (endothrix : origine humaine) il distingue plusieurs espèces, deux principales :

1° Un trichophyton à mycélium résistant et à cultures cratériformes jaunâtres ;

2° Un trichophyton à mycélium fragile et à cultures acuminées. Ces deux espèces et surtout la première, sont celles que l'on rencontre à Paris dans la tondante trichophytique vulgaire de l'enfant, en sorte que le *trichophyton endothrix à mycélium résistant et à culture cratériforme* est le trichophyton banal de la trichophytie *capitis* de la ville de Paris et représente en outre le type le plus perfectionné du trichophyton rigoureusement endothrix, d'origine humaine certaine.

Quant aux espèces du second groupe, les trichophytons tous ectothrix (origine animale), elles se rencontrent beaucoup moins fréquemment que les espèces endothrix dans les trichophyties humaines à Paris. Leur multiplicité au contraire, comme espèces diverses, est beaucoup plus considérable.

En persévérant dans ces recherches, on en rencontre indéfiniment quelque espèce nouvelle et leur nombre ne saurait être défini.

Cependant, pour ces espèces ectothrix, la loi reste vraie de la parfaite similitude de tous les poils, ou cheveux malades d'une même tête. On vérifie seulement une variété indéfinie dans les caractères de cultures *d'un cas à l'autre*.

Toutefois, même parmi les trichophytons ectothrix, Sabouraud en trouve un qui est le plus fréquent, le trichophyton pyogène à culture blanche du cheval qui représenterait (avec ses semblables, pyogènes à cultures blanches) le type le plus parfait de trichophyton ectothrix, de la même façon que le trichophyton à mycélium résistant est le type des endothrix.

Pour résumer en peu de mots les conclusions de M. Sabouraud :

1° Il sépare nettement des trichophyties une espèce spéciale avec le nom de « tondante à petites spores ou teigne de Gruby » et démontre la pluralité des trichophytons.

2° Il trouve une correspondance exacte entre telle espèce trichophytique, spécialement entre tel type d'origine humaine ou animale avec telle forme clinique.

3° Il donne le moyen par l'examen microscopique du cheveu ou du poil de diagnostiquer le type trichophytique de l'espèce causale, d'établir dans une certaine mesure son pronostic et son traitement.

Les recherches exécutées dans mon laboratoire ont commencé par étudier des cas de trichophytie de la ville et de la campagne existant soit chez l'enfant, soit chez l'adulte, avec toute localisation quelconque.

Leur nombre total fut de 28 et se divise ainsi qu'il suit :

| | |
|---|---|
| 1° Tondantes | 18 |
| 2° Trichophyties pilaires de la barbe | 7 |
| 3° Trichophyties épidermiques circinées | 2 |
| 4° Trichophytie unguéale | 1 |
| Total | 28 |

De ces 28 malades, certains présentaient, comme nous le dirons plus loin, diverses localisations trichophytiques concomitantes. C'est la lésion à laquelle on a emprunté les éléments de culture qui a fourni la place de ces cas dans le tableau précédent.

Chaque cas a fait le sujet d'une étude méthodique comprenant : 1° l'étude anamnestique et la description exacte de la lésion.

2° L'étude microscopique des poils, ou des écailles épidermiques ou des fragments de l'ongle, suivant le cas, en conservant pour chaque cas des préparations histologiques permanentes.

3° La culture sur les milieux nutritifs artificiels.

Pour les recherches microscopiques, nous nous sommes servi constamment de la solution de potasse à 40 p. 100 en la chauffant plus ou moins, suivant le cas. Cette première opération était suivie d'un lavage abondant à l'eau, et nous avons trouvé moyen d'exécuter ces difficiles et délicates préparations sans toucher nullement les poils, ni avec des aiguilles, ni avec des spatules, pour ne pas les déchirer.

En ce qui concerne les cultures, nous avons adopté, comme milieux fertiles, la pomme de terre, l'agar-agar peptonisé avec addition soit de mannite, soit de maltose, prenant comme type la formule connue de Sabouraud :

| | | |
|---|---|---|
| *Milieu d'épreuve :* | Eau | 100,00. |
| | Agar-agar | 1,30. |
| | Peptone | 0,50. |
| | Maltose | 3,80. |

à laquelle nous avons fait, comme on le dira mieux dans la suite, de légères modifications, suivant les circonstances. Comme vases de culture, nous avons utilisé non seulement les tubes vulgaires, mais les boîtes de Kràl et les fioles d'Erlenmeyer. Les cultures étant maintenues à la température de 19-20° C.

Nous avons toujours fait sur des tubes les premiers ensemencements, soit des poils, soit des écailles épidermiques, soit des fragments d'ongle malade. Nous avons constamment obtenu le développement des colonies du parasite causal libre de toute souillure

accidentelle, pouvant fournir la semence pour des réensemencements successifs.

Le premier résultat de ces recherches, résultat toujours confirmé par les recherches subséquentes, a été déjà publié dans le numéro d'avril de ces Annales, dans une lettre par moi adressée à M. Sabouraud et dont il voulut bien donner lecture à la Société de Dermatologie et de Syphiligraphie de Paris (*Annales de Dermat.*, 1895, n° 4).

Aucun de mes malades atteints de tondante ne m'a présenté le tableau clinique spécial et caractéristique de la « teigne à petites spores » (Gruby-Sabouraud), espèce si commune à Paris.

Dans tous les examens microscopiques que j'ai faits et répétés sur les cheveux ou poils malades, jamais je n'ai rencontré, ni relativement à la dimension ou à la forme, ni quant au mode d'agmination des éléments parasitaires, ni quant au mode de distribution de ces éléments sur le cheveu, ces caractères distincts que M. Sabouraud décrit comme des attributs constants d'un champignon spécifiquement différent des trichophytons ; de ce champignon qu'il considère comme l'ancien « microsporum Audouïni » décrit par M. Gruby et qu'il a toujours trouvé dans cette forme clinique à laquelle il a donné le nom de « tondante à petites spores ».

Enfin aucune de mes cultures ne m'a jamais montré de colonies qui ressemblassent à celles que M. Sabouraud a constamment obtenues dans cette forme spéciale de tondante.

M. Sabouraud a bien voulu m'envoyer des échantillons de culture de son microsporum Audouïni, dont j'ai pu obtenir de nouvelles cultures, sur les mêmes milieux nutritifs préparés dans mon laboratoire. J'ai pu ainsi me convaincre encore mieux, par d'opportunes comparaisons avec mes cultures trichophytiques, qu'il s'agit bien réellement d'un parasite tout à fait différent de tous ceux que la culture des cas de trichophytie soumis à mes observations me fournissait. Et cette opinion s'appuie non pas tant et seulement sur le différent aspect des colonies adultes que sur la manière différente dont leurs premières phases de développement se présentent à l'observation.

De plus, M. Sabouraud avait eu aussi l'idée heureuse de m'envoyer des milliers de cheveux malades atteints de son microsporon.

Après avoir appliqué sur la tête d'un petit malade une couche épaisse de collodion riciné, il la détacha tout d'une pièce, emportant avec elle les cheveux malades. Il m'expédia alors ce riche matériel d'études d'après lequel j'ai pu faire un très grand nombre de préparations.

Par l'examen de ces préparations, je pus me convaincre sans beaucoup de peine qu'il s'agissait là d'un sujet d'observation entièrement nouveau pour moi.

La différence entre l'aspect de ces cheveux et celui que l'examen de centaines de cas de tondante trichophytique m'avait rendu si familier en onze ans de pratique, me sembla si frappante que je n'hésitai point à confesser à M. Sabouraud que je n'avais jamais observé de cas semblable. Après quatre mois de délai, je n'ai pas une seule raison pour me dédire aujourd'hui.

Je crois n'avoir jamais observé un seul cas de cette teigne spéciale, ni à Sienne, ni à Cagliari, ni à Parme, où j'ai toujours vu un grand nombre d'enfants teigneux.

A plus forte raison puis-je certifier avec fondement que dans aucun des 28 cas étudiés pendant cette année-ci, avec un but déterminé, il ne pouvait être question de la teigne spéciale de Gruby et du microsporum Audouïni son parasite.

Mon observation personnelle sur ce point n'est pas suffisante pour m'autoriser à dire avec Sabouraud que ce microsporum Audouïni n'est point un trichophyton. Cependant, d'après ce que j'ai vu, je dois reconnaître qu'il se présente avec des caractères purement différents des formes de trichophyton que j'ai eu l'occasion de rencontrer dans mes recherches. De ceci, il semble qu'on puisse déduire que ce parasite n'existe pas en certaines régions de l'Italie, particulièrement dans la province de Parme.

C'est dire également — par corollaire — que dans les 28 cas étudiés jusqu'à présent dans mon laboratoire on a toujours rencontré soit dans l'examen histologique, soit dans les cultures, un champignon sur la nature trichophytique duquel ne pouvait tomber aucun doute.

Cependant, parmi les 28 cas étudiés, nous avons rencontré les localisations trichophytiques les plus différentes. Même avec des localisations identiques nous avons vu d'un cas à l'autre des différences très remarquables quant à la forme clinique de la maladie. Mais ce qui doit nous occuper ici davantage *c'est que nous avons obtenu d'un cas à l'autre des cultures très différentes.*

Il s'agit donc maintenant de voir si cette différence dans les caractères de cultures que les différents cas nous ont fournis sont de simples manifestations de ce pléomorphisme ou polymorphisme que quelques observateurs ont attribué au trichophyton, ou si elles témoignent de l'existence de véritables et propres espèces différentes du genre trichophyton, qui existeraient en nature, en dehors de toute modification que pouvait introduire en elles les différentes conditions de leur reproduction expérimentale.

Pour rendre plus simple le dépouillement de nos résultats et pour montrer avec plus de clarté à quelle conclusion ils nous conduisent nécessairement, je puis résumer ainsi le résultat fondamental de nos recherches.

Parmi les 28 cas que nous avons étudiés, on peut faire une première

séparation nette en deux groupes distincts, puisqu'en effet le plus grand nombre d'entre eux (20 sur 28) a donné une culture *rouge violet*, tandis que les autres ont donné une culture d'un *blanc jaunâtre*, à l'exception d'un seul cas que l'on peut considérer à part et qui donna une culture *rose*.

Les cultures du premier groupe se distinguent principalement par leur couleur qui sur gélose maltosée est d'un rouge sombre, sur la gélose mannitée, violette, d'une couleur chargée rappelant celle de la *viola tricolor*.

Les cultures du deuxième groupe diffèrent des premières principalement en ceci qu'elles ne prennent jamais une couleur tendant au rouge ou au violet, mais qu'elles demeurent toujours blanchâtres.

Elles ne sont jamais d'un blanc de neige mais intermédiaire entre la couleur blanc jaunâtre et la couleur de la pâte de carton.

Pour être bref, j'appellerai les premières : cultures à type rouge violet; les deuxièmes : cultures à type blanc jaunâtre. Mais il ne faut pas croire que pour établir cette nette séparation entre deux types différents nous nous soyons seulement appuyé sur des différences de couleur. A la vérité, cette différence est si grande qu'elle saute aux yeux avant tout autre caractère différentiel, même à une observation superficielle ; mais les autres caractères différentiels sont facilement appréciables et même sans les différences de couleur, ils suffiraient par eux seuls à faire la distinction des deux types différents que nous avons rencontrés. Ces caractères peuvent se résumer dans le tableau suivant :

| I. — *Cultures à type rouge violet.* | II. — *Cultures à type blanc jaunâtre.* |
|---|---|
| 1° Développement lent. | 1° Développement rapide. |
| 2° Face dorsale polie, luisante, qui (en milieu mannité) reste la même après plusieurs mois. | 2° Face dorsale sèche dès le commencement, terreuse, farineuse, opaque, qui devient toujours plus terreuse en vieillissant. |
| 3° Pas de mycélium aérien. | 3° Mycélium aérien riche. |
| 4° Les colonies produisant des irradiations ou arborisations périphériques qui s'enfoncent dans le terrain nutritif et ne s'adossent jamais à découvert aux parois du verre. | 4° Ses colonies produisent plus ou moins des irradiations ou arborisations périphériques robustes qui restent, du moins en partie, à la surface du terrain nutritif et qui à la longue s'adossent à sec aux parois du verre. |
| 5° Le diamètre d'une colonie ne dépasse jamais une limite assez restreinte. | 5° Les colonies grandissent tellement qu'à la longue elles garnissent tout le fond des fioles d'Erlenmeyer (6, 7 centim. de diamètre). |

Certains de ces caractères différentiels, comme la couleur, la rapidité de développement, l'aspect de la face dorsale, sont tels qu'ils peuvent être appréciés dès les premiers jours du réensemencement, et non seulement dans les cultures de réensemencement, mais dans les cultures mères, directement obtenues des cheveux malades.

Aussi dès la première semaine après l'ensemencement on peut diagnostiquer avec sécurité, pour chaque nouveau cas mis à l'étude, s'il appartient à l'un ou à l'autre type.

Ces caractères se conservent et s'affirment autant et plus dans les réensemencements. Nous les avons pratiqués jusqu'à la vingtième génération en plusieurs centaines de tubes. Jamais il ne nous est arrivé de voir une culture de l'un des types se modifier et se transformer en prenant les caractères de l'autre.

Plusieurs fois nous avons changé la composition du milieu nutritif. Maintes fois nous avons transporté nos cultures de l'agar-agar sur la pomme de terre. Et quand nous avons repris ces mêmes cultures en milieu différent pour les repiquer sur un milieu de composition constante, choisi par nous comme étalon, nous avons vu reparaître partout les caractères spécifiques que la culture avait originellement.

Donc les deux types cultivés par nous se montrent irréductibles l'un à l'autre. Les différences culturales qui les distinguent et les caractérisent se poursuivent inaltérées à travers un nombre indéfini de générations successives. Et elles se poursuivent comme des différences véritablement spécifiques malgré des changements temporaires survenus dans leurs conditions d'existence.

Dès à présent nous croyons donc pouvoir affirmer — en nous joignant à Furthmann et Neebe, à Sabouraud, à Rosenbach — qu'il existe plusieurs espèces de trichophyton.

S'il est vrai que dans les 28 cas que nous étudiâmes, les cultures des deux types différents ont maintenu chacune leurs caractères spécifiques sans aucun commencement de transformation de l'un à l'autre, il faut dire que dans les innombrables réinoculations pratiquées pour chaque cas au laboratoire on a pu observer de temps en temps, dans l'un et dans l'autre des deux types, quelque changement soit dans la forme, soit dans le mode de développement, soit encore dans la couleur des colonies.

Ainsi, par exemple, les cultures filles issues d'une première du type rouge violet le plus caractérisé, ne se sont pas montrées dans les réensemencements successifs, toutes également et entièrement rouge violet. Quelquefois une culture s'est montrée moitié violette, moitié blanche, une autre d'un violet uniformément voilé (comme si sur une palette on eût ajouté au ton violet une minime quantité de blanc, pour lui donner une nuance particulière).

D'autres fois, enfin, mais par exception, on a obtenu des colonies

uniformément jaune verdâtre, laissant voir par transparence un noyau violet en leur centre.

Bien plus souvent dans les réensemencements du type rouge violet la couleur caractéristique de l'espèce a paru dès le premier jour, d'autres fois elle ne s'est manifestée qu'un peu plus tard, réussissant cependant à s'imposer doucement et complètement à la colonie.

D'autres fois nous avons obtenu des colonies à type rouge violet qui, après s'être longtemps conservées dans leur forme et leur couleur normale, ont commencé à montrer à leur surface des flocons d'un blanc de neige, formé de mycéliums aériens.

Le plus souvent enfin ces mêmes colonies, originairement violettes, ont été à la longue envahies par une végétation blanchâtre, qui née à la périphérie en forme d'anneau, se soulevait et s'avançait vers le centre de la colonie pour enfin en masquer définitivement la plus grande partie, sauf quelquefois l'acumination centrale.

Fréquemment aussi c'est d'un seul point ou de quelques points distincts de la colonie primitivement violette que partait la nouvelle végétation en se stratifiant sur la colonie antérieure ou en occupant un secteur du cercle.

Dans les cultures du second type, de semblables changements ont été observés, moins évidents à la vérité que dans les cultures du premier type en raison de la couleur si tranchée de celle-ci.

Mais là encore bien souvent nous avons vu, sur des colonies d'aspect poli et géométrique, régulièrement arrondies au fond d'une fiole d'Erlenmayer, naître et se développer ici et là de nouvelles végétations en forme de flocons de neige, qui peu à peu grandissaient, détruisaient la forme régulière de la colonie primitive et en recouvraient la couleur propre.

D'autres fois nous avons vu cette nouvelle végétation d'un blanc de neige s'étendre comme un voile, cacher toute la colonie en dépassant même ses limites de façon que toute la surface du milieu nutritif se recouvrait uniformément d'une poussière blanche, farineuse.

Les modifications dont nous venons de parler se produisaient fréquemment et subitement dans nos cultures, surtout dans les premiers mois de nos recherches. Elles sont apparues bien plus rarement quand nous eûmes commencé à faire de chaque cas un beaucoup plus grand nombre de réensemencements successifs à une semaine d'intervalle.

Ce fut en répétant les réensemencements en grand nombre et à de brefs intervalles que nous arrivâmes à obtenir des cultures absolument invariables.

Et ce fut par le même moyen que nous pûmes faire reprendre même aux cultures les plus altérées leurs caractères typiques, invariables.

Dans ce travail d'épuration très pénible nous avons toujours suivi

la méthode de sélection par le milieu nutritif dont les règles ont été établies par Sabouraud, c'est-à-dire que dans son milieu d'épreuve nous avons augmenté le chiffre proportionnel de la mannite ou de la maltose et diminué inversement le chiffre de la peptone.

En suivant cette méthode avec beaucoup de constance et de sévérité nous pûmes, comme je l'ai dit, obtenir des cultures typiques invariables et faire retourner à leur type celles qui avaient subi les modifications que nous avons contrôlées.

Je dois insister ici sur un point qui est une preuve de plus de la légitimité de nos conclusions : c'est que même dans les cultures qui ont subi les plus graves changements de couleur, de forme, ou d'aspect de leur surface, nous avons vu toujours survivre quelqu'un des caractères différentiels du type auquel elles appartenaient. *En sorte que même dans les exemplaires les plus altérés et les plus difformes, il nous était toujours possible de reconnaître de prime abord et sans l'ombre d'une hésitation auquel des deux types ces cultures appartenaient, quelle que fût d'ailleurs leur origine.*

On peut se rendre compte ainsi et clairement pourquoi les modifications observées dans nos cultures, quelle que fût d'ailleurs leur raison d'être, n'étaient pas de nature à pouvoir faire varier en nous notre certitude désormais acquise de la fixité des caractères fondamentaux respectifs de chacun des deux types trichophytiques que nous avons rencontrés.

La dualité permanente de ces deux types, constatée par ces premières recherches, demeure un nouveau fait à l'appui de la doctrine de la pluralité des trichophytons.

Cependant nous devions chercher les causes de ces changements d'aspect observés parfois dans les cultures, et dont nous venons de parler. Ces changements, qui certainement ne peuvent provenir de contaminations accidentelles, seraient, pour les partisans de la doctrine uniciste, de simples phénomènes de pléomorphisme.

Suivant Kràl, auteur très digne de foi en ce genre d'études, ce « pléomorphisme de culture » des hyphomycètes cutanés, où, comme il croit mieux dire : « ces variations de croissance et de forme » peuvent s'observer avec les méthodes les plus rigoureuses de séparation.

Même en partant d'une seule spore, on pourrait obtenir une série de colonies différentes entre elles. En partant de colonies d'aspect identique, mais conservées dans des conditions de vie différente, on pourrait obtenir des colonies très dissemblables. De mêmes résultats disparates seraient obtenus suivant que les réensemencements seraient pratiqués en partant d'une culture jeune ou d'une culture vieille.

Or nous n'avons point oublié tout cela, bien qu'il ne nous ait pas été donné d'observer de semblables choses. Mais nous avons dû nous

convaincre que nous observions deux trichophytons spécifiquement différents, quand nous avons vu dans un nombre de cas considérable qu'ils demeuraient toujours distincts, depuis les premiers jours de leur existence saprophyte sur les milieux artificiels, et ensuite pendant de longs mois à travers d'innombrables réensemencements pratiqués par nous dans des conditions différentes.

Nous aussi, nous croyons bien avoir observé quelqu'une des variations de forme et d'accroissement que M. Kràl attribuait audit pléomorphisme des hyphomycètes. Mais nous ne pouvons aucunement admettre que les variations dont nous avons parlé plus haut puissent être interprétées comme des phénomènes de pléomorphisme, parce que nous voyons en elles un phénomène beaucoup plus simple et plus facilement démontrable sur lequel M. Sabouraud a justement insisté, et dont il nous faut ici dire quelques mots.

M. Sabouraud, on le sait, croit que dans le poil et les écailles épidermiques, conjointement au trichophyton vivent (quoiqu'en proportion très modeste) d'autres espèces de champignons non trichophytiques ; en d'autres termes il croit, pour les trichophytons, à un état de choses identique à celui que M. Kràl a décrit pour le genre achorion dans les godets faviques.

Ces espèces cryptogamiques associées au trichophyton n'auraient, suivant Sabouraud, aucune action pathogène active, ils n'auraient dans la forme de la lésion trichophytique aucun rôle analogue à celui des associations bactériennes dans les infections mixtes, ils seraient sans nul effet propre semblable aux infections bactériennes secondaires.

Ces espèces associées se trouvent là où le trichophyton conduit son existence parasitaire, uniquement parce que cela leur est une condition favorable de développement. Ce sont les compagnons indivisibles du trichophyton, mais seulement associés à son existence ou, comme le dit Sabouraud : ses conviés ou ses commensaux.

Mais ces commensaux qui dans la vie parasitaire sont si rares qu'on ne les peut découvrir sûrement à l'examen microscopique des poils ou des écailles épidermiques malades, acquièrent une vie robuste dans les milieux nutritifs artificiels, en sorte que si l'on ne prend toutes les précautions nécessaires pour les éviter, on obtient des cultures de trichophyton, mais leurs cultures mélangées à celles de leurs commensaux.

Et ce sont précisément ces commensaux qui, en se développant quelquefois très tard, arrivent à modifier d'un coup l'aspect d'une culture que l'on considérait comme la plus pure et la plus typique, en cachant tous ses caractères spécifiques.

Or l'existence de telles associations cryptogamiques, il nous semble en avoir eu la preuve positive dans les modifications que nous avons

observées dans nos cultures trichophytiques. Car nous voyions des cultures d'abord de forme régulière et d'aspect homogène se transformer ensuite de manière à se présenter comme des cultures mixtes. Principalement dans nos cultures rouge-violet, il était évident qu'il se développait avec le temps des germes intimement mélangés à elles, une nouvelle végétation qui s'avançait lentement et menaçait de les recouvrir.

Mais, qu'il s'agît dans ces cas de cultures mixtes, nous l'avons prouvé encore mieux, quand nous avons pu séparer d'elles dans des milieux de culture identiques des formes de champignon qui leur étaient étrangères et quand nous avons pu empêcher nos cultures violettes de subir ces altérations. — Nous y sommes parvenu par de très nombreux réensemencements des cultures jeunes, et nous avons pu ainsi reconduire à leur type primitif *invariable* les cultures les plus souillées — par le simple moyen de la sélection par le milieu de culture.

Donc nous croyons que la doctrine de Sabouraud sur les associations cryptogamiques des trichophytons reçoit, même de nos recherches actuelles, une confirmation complète. Cette doctrine résout plusieurs difficultés. De la manière dont Sabouraud l'a traitée et développée, elle constitue l'un des pivots de la démonstration de la pluralité des trichophytons.

C'est pour toutes ces raisons que nous voulons mettre en évidence une circonstance de fait très importante : c'est que, malgré les modifications que nous avons pu observer dans une partie de nos cultures, il ne nous est jamais arrivé de voir entre les milliers de tubes ensemencés, un seul exemple de cette transformation si grave d'une culture à type rouge-violet devenue méconnaissable au point de pouvoir être confondue avec celle du second type.

Quelle que soit l'explication que l'on veuille donner aux variations de culture, vérifiées par nous, nous avons donc raison de soutenir que nous avons isolé des espèces trichophytiques différentes.

***

Jusqu'ici, nous n'avons étudié les trichophytons qu'au point de vue purement scientifique, nous allons maintenant les considérer à un second point de vue, le point de vue pratique.

Nous devons rechercher si, aux différentes espèces de trichophyton que les cultures nous ont fait connaître, correspondent les modalités cliniques de la maladie, soit au point de vue de la symptomatologie objective, soit au point de vue de la gravité majeure ou mineure, ou de la curabilité, soit enfin au point de vue des régions différentes du territoire cutané qui peuvent être atteintes.

Cet examen paraît d'autant plus opportun que Sabouraud, après avoir affirmé à diverses reprises cette corrélation constante entre la forme clinique et l'espèce qui la produit, et après avoir dit presque axiomatiquement que le polymorphisme clinique des trichophyties cutanées dépend de la multiplicité des trichophytons, n'oublie pas de faire des réserves prudentes à ce propos :

« D'abord il serait prématuré parce que le rapport de telle espèce trichophytique à telle lésion est chose prouvée, il serait prématuré, dis-je, d'étendre cette règle à toutes les espèces trichophytiques pour qui la même preuve n'est encore pas fournie. » D'autant que « même pour celles qui apparaissent comme le plus hautement spécifiques, il ne faudrait énoncer le rapport entre l'espèce parasitaire et les caractères de sa lésion comme absolu et rigoureusement immuable ».

Dans notre étude, il nous est arrivé précisément de rencontrer dans la plupart des cas un trichophyton dont la rareté à Paris est extrême, et que pour cette raison M. Sabouraud a eu bien peu d'occasions d'étudier, un trichophyton pour lequel l'épreuve de la correspondance clinico-mycologique n'a pas encore été fournie. Aussi le résultat de nos recherches présente-t-il un intérêt spécial.

Des échantillons de nos cultures à type rouge-violet d'origines différentes ont été maintes fois envoyées à M. le Dr Sabouraud, et des comparaisons itérativement faites, il résulte que dans tous les cas il s'agissait bien d'une espèce unique de trichophyton, et des plus faciles à différencier, de celle-là même que dans la description de ses dix-neuf espèces (voir *Ann. Dermat.*, 1893, p. 116-138), il indique au numéro 5 comme trichophyton mégal. (du chien ?), si rare à Paris que pendant trois années de recherches très actives, elle ne fut observée que sept fois sur près de six cents malades mis en culture, soit sous forme d'herpès circiné, soit sous forme de tondante.

Or, sur dix-huit cas de trichophytie tondante que nous avons étudiés, dans quinze nous avons rencontré cette espèce trichophytique (rouge-violet). Dans les trois autres cas, il s'agissait au contraire de la culture du second type que nous distinguons par sa couleur blanc jaunâtre. Dans tous les échantillons provenant de ces trois derniers cas, Sabouraud a reconnu l'espèce qu'il désigne sous le nom de trichophyton endothrix à mycélium fragile, à culture acuminée, qu'il considère comme causant une forme clinique particulière de tondante, la tondante qu'il appelle « peladoïde ».

Aucun des cas étudiés par nous n'a donc fourni le trichophyton endothrix, à mycélium résistant, à culture cratériforme que Sabouraud rencontre de beaucoup le plus communément à Paris et qu'il considère comme le type des endothrix (origine humaine).

Au point de vue clinique, nos quinze cas de tondante à culture rouge-violet se ressemblaient tous entre eux, sauf des différences

insignifiantes ; on pouvait sans obstacle les réunir à une seule forme clinique, à cette forme décrite par Sabouraud sous le nom de peladoïde, dont la principale caractéristique est donnée par ces points noirs bien connus, ressemblant à des grains de poudre de chasse, qui sont enchâssés dans l'orifice des follicules et sont constitués par des racines tordues et cachées entre les écailles épidermiques.

Pour les 3 cas qui ont fourni les cultures blanc jaunâtre, du trichophyton à culture acuminée à mycélium fragile de Sabouraud, je devrais dire que les tondantes ne différaient des précédentes qu'en ce fait que les points noirs étaient chez elles beaucoup moins évidents, mais je crois plus prudent de ne point m'attarder à leur aspect objectif, car elles avaient déjà été soignées quand nous les vîmes pour la première fois ; elles avaient subi de ce fait des altérations objectives irrémédiables.

Ne parlant donc que des quinze cas de tondante à culture rouge-violet, nous pouvons déjà affirmer que cette espèce trichophytique détermine une tondante peladoïde ; et nous voyons ainsi que cette forme clinique qui semble être produite à Paris uniquement par le trich. endothrix à culture acuminée à mycélium fragile de Sabouraud peut être due à une autre espèce trichophytique substantiellement différente (qui dans la province de Parme se trouve être la plus fréquente : le trich. à culture rouge-violet).

C'est ici le lieu de rappeler que cette espèce rouge-violet nous l'avons retrouvée non seulement dans 15 tondantes, mais encore dans un cas de trichophytie exclusivement épidermique circinée sur le cou d'une enfant de 13 ans. C'était une plaque unique régulièrement ovale, sèche, à bords polis surélevés, légèrement écailleux.

Une autre petite fille de 10 ans nous a présenté un second cas : une tache semblable de trichophytie épidermique, sur le visage, près de l'arc zygomatique.

Nous avons vu ensuite la maladie gagner le cuir chevelu de la région temporale du même côté, ce fait nous a donc permis d'observer dès son début, le développement typique de la tondante peladoïde, d'où nous avons ensuite obtenu la même culture rouge-violet.

Cette même culture, nous l'avons obtenue d'un autre cas de trichophytie unguéale étendue à la plupart des doigts des mains, et dans ce cas la culture fut obtenue d'un follet très ténu arraché avec une écaille épidermique d'une tache du cou.

Nous l'avons encore obtenue, cette même culture, des fragments d'ongle trichophytique d'un jeune homme de 23 ans. Ce jeune homme présentait à la fois une trichophytie unguéale très grave et très étendue, avec de larges placards trichophytiques érythémato-écailleux du dos des mains ; enfin il était atteint en outre d'une trichophytie de la barbe d'abord exclusivement épidermique, qui envahit le poil par la suite.

Nous avons enfin rencontré cette même espèce trichophytique sur un homme de 22 ans et sur un autre de 48 qui tous deux présentaient un sycosis de la barbe. Chez le premier c'était une forme eczémato-impétigineuse avec quelques nodules sycosiques. Le second présentait au milieu de la joue gauche un placard unique, large comme une pièce de cinq francs, surélevé, du type de la folliculite suppurée avec infiltration profonde sous-jacente.

Nos observations démontrent donc que cette espèce trichophytique rouge-violet peut produire les formes cliniques les plus différentes de la trichophytie.

1° La tondante à forme peladoïde, très fréquente à Parme chez les enfants de tout âge. C'est-à-dire cette forme clinique que M. Sabouraud attribue à son trichophyton endothrix à mycélium fragile à culture acuminée.

2° La trichophytie épidermique circinée avec et sans envahissement des poils.

3° La trichophytie unguéale.

4° La trichophytie de la barbe, trichophytie pilaire, d'aspect et de gravité différents jusqu'au tableau typique du sycosis et de la folliculite agminée.

Donc les faits que nous venons d'énoncer ne peuvent pas nous persuader que « le *rapport strict* » que M. Sabouraud a trouvé pour quelques espèces « *entre* la forme cryptogamique définie *et* la lésion clinique objectivement différenciable » soit un fait général. Nos résultats ne tenderaient donc pas à confirmer ce que M. Sabouraud se proposait de vérifier à l'avenir, c'est-à-dire : « qu'il y *ait* une correspondance absolue entre *chaque* trichophytie et *chaque* trichophyton ».

Passons à un autre point litigieux qui peut également intéresser la clinique. Je veux parler de la séparation que M. Sabouraud a établie entre deux types trichophytiques différents, l'un d'origine humaine, l'autre d'origine animale et à l'exacte correspondance qu'il trouve entre l'origine différente du trichophyton et son habitat dans le poil humain.

Vérifier ce principe admis par Sabouraud : que l'examen des poils malades fournit un moyen sûr de diagnostiquer en tous cas auquel des deux types trichophytiques fondamentaux appartient l'espèce de trichophyton en cause, a été, comme je l'ai dit déjà la raison première qui m'a poussé à entreprendre les présentes recherches.

Bien avant de m'adonner à l'étude méthodique des cultures, je m'étais demandé si une distinction existait réellement entre les trichophytons endothrix et ectothrix dans le sens établi par Sabouraud. Était-il réellement vrai que trichophyton endothrix veuille toujours dire trichophyton d'origine humaine? et trichophyton ectothrix, d'origine animale?

C'est pourquoi j'ai multiplié mes recherches sur ce point en y insistant avec une attention particulière.

Ces recherches m'ont conduit à contrôler en premier lieu une autre donnée que M. Sabouraud considère comme démontrée et qui est la base de ces déductions.

Pour lui, si l'on veut utiliser les données du microscope dans l'examen clinique, pour trouver les caractéristiques d'une espèce trichophytique quelconque, on ne doit pas les rechercher dans l'examen des squames épidermiques et de l'ongle qui montrent un même trichophyton sous des formes variables. On doit les rechercher dans le cheveu ou le poil trichophytique.

« *Les cheveux d'une même tête*, dit-il à la p. 64 de son ouvrage, « *présentent* un envahissement plus ou moins complet du parasite, « mais toujours *un parasite de forme identique.* » (Ceci, d'une façon générale) ; mais à la p. 89, en parlant des trichophytons ectothrix, il établit aussi pour eux : « leur similitude parfaite sur tous les poils et « cheveux malades d'une même tête », après avoir dit encore plus explicitement à la p. 77 (toujours à propos des ectothrix) : « La loi « que nous avons énoncée plus haut, d'après laquelle tous les poils « malades d'une même tête présentent un parasite identique, cette « loi reste toujours absolument et strictement vraie. »

Or, à moins que j'aie mal interprété l'idée du savant mycologiste, je suis forcé de dire que cette loi, du moins de la façon dont elle est énoncée, me semble un peu trop absolue ; et c'est dans l'intérêt de la vérité qu'elle renferme, que je crois devoir faire cette observation.

Dans tous mes cas de tondante, j'ai toujours trouvé des cheveux dans lesquels le parasite se trouvait *exclusivement dans l'intérieur* de la cuticule du poil, sous forme de myriades de spores rondes agminées en chapelet, dans le sens de l'axe du poil, libres et flottantes au point fracturé du même poil.

Dans tous mes cas de tondante j'ai donc obtenu le tableau microscopique correspondant à celui que Sabouraud donne comme caractéristique de son T. endothrix à mycélium fragile.

Néanmoins, maintes fois il m'est arrivé (et cela seulement dans les cas qui me donnèrent des cultures rouge-violet), après avoir vérifié dans les cheveux cet habitat rigoureusement endothrix du trichophyton, de trouver sur d'autres cheveux *de la même tête* le même parasite avec un habitat et un aspect morphologique tout à fait différent.

Ici le trichophyton ne se bornait pas à remplir l'intérieur du poil, il dépassait son écorce et se plaçait entre le poil et sa gaine radiculaire. Et alors, en outre de ses chaînes de spores habituelles, sphériques et très régulières, on pouvait voir des filaments mycéliens plus ou moins longs, simples ou ramifiés, souvent sporulés à intervalles irréguliers, mêlés à des chaînes de spores très variées de forme et de dimension.

J'ai donc dû reconnaître qu'il s'agissait ici d'un trichophyton spécial, qui, soit au point de vue de la dimension de ses éléments, soit au point de vue de leur habitat, se comportait tantôt comme un endothrix, tantôt comme un ectothrix.

Donc les tondantes produites par ce trichophyton rouge-violet n'obéissent pas à la loi formulée par Sabouraud de la parfaite ressemblance morphologique du parasite dans tous les cheveux d'une même tête. Cette loi ne pourrait donc pas entrer d'une manière trop exclusive dans la pratique comme un élément sûr de diagnose, parce que même si tous les cheveux examinés dans un cas montraient un trichophyton rigoureusement endothrix à mycélium fragile, il serait toujours douteux que l'on ne pût trouver dans d'autres cheveux de la même tête le même trichophyton aussi au dehors du poil.

Je ne me cache pas aujourd'hui qu'une exacte séparation entre trichophyton endothrix et ectothrix, telle que je m'attendais à la vérifier lors de la publication de mon mémoire sur la trichophytie ciliaire, ne cadre pas avec le plus grand nombre des cas que l'on rencontre dans la pratique. En effet, ce trichophyton à culture rouge-violet au sens étymologique du mot, n'est ni endothrix ni ectothrix, ou il est, si l'on veut l'un et l'autre à la fois.

Et Sabouraud lui-même, qui a établi cette distinction, admet que, entre un trichophyton à mycélium résistant, qui est presque le seul à être rigoureusement *endo*thrix et un trichophyton à culture blanche du cheval (trichophytie suppurée) qui est presque seul rigoureusement *ecto*thrix, il y en a un grand nombre d'autres qui sont (*toujours au sens étymologique des mots*) à la fois *endo-* et *ecto*thrix, et semblent l'être indifféremment.

Nos recherches tendent à confirmer cette manière de voir de notre éminent confrère parisien. Nous croyons donc bien devoir accepter la désignation de T. *endothrix* pour ceux qui sont *toujours exclusivement* endothrix, et de T. *ectothrix pour tous les autres*. Mais la question ne s'arrête pas toute ici ; car nous avons vu que le même trichophyton (rouge-violet) se démontre *tantôt exclusivement endothrix*, tantôt *endo- et ectothrix à la fois* sur différents cheveux qu'on examine sur une seule et même tête malade. Et, si cela suffit pour pouvoir affirmer qu'il appartient au type des ectothrix de Sabouraud (ce que nous admettons sans difficulté), toutefois, ce que nous disons reste vrai : que l'examen microscopique dans le cas particulier de ce trichophyton, et de ceux qui lui ressemblent, peut conduire à des jugements erronés, quand il arrive par hasard (ce qui m'est arrivé maintes fois) que plusieurs préparations ne mettent sous les yeux que des cheveux habités par le trichophyton *seulement* à l'intérieur de leur écorce (1).

(1) A ce sujet, nous tenons à mettre bien en vue une donnée d'observation que

Il nous resterait maintenant à aborder une autre question. — La séparation des deux types endothrix et ectothrix des trichophytons, correspond-elle en effet dans tous les cas à une origine différente du parasite, humaine dans le premier cas, animale dans le second ?

Cette correspondance, qui est le côté pratique de la dite séparation, comme toute conclusion se basant sur une induction, demande à être contrôlée par de nouvelles observations, chaque fois que l'occasion s'en présentera. Et cela d'autant plus que Sabouraud lui-même n'a pas manqué de faire à ce sujet toutes réserves pour les espèces qu'il n'avait pas étudiées.

Mais malheureusement ces vérifications sont difficiles à faire, et Sabouraud lui-même, qui a persévéré pendant des années dans l'enquête la plus minutieuse pour connaître l'origine des espèces différentes de trichophyton qu'il a cultivées, n'est arrivé à la déceler sûrement que dans la minorité des cas.

Pour l'espèce rouge-violet, qui est si rare à Paris, il croit probable son origine animale ; mais il n'en a point obtenu jusqu'ici de preuve absolue. Et nous, qui l'avons observée si souvent, nous ne pouvons pas davantage être affirmatif sur ce point. Nous l'avons observée, soit sur des habitants de la ville, soit sur des campagnards, sur les riches et sur les pauvres, principalement sur des enfants fréquentant les écoles publiques de Parme, quelquefois aussi sous forme de petites épidémies. Nous avons pu vérifier qu'elle est très contagieuse d'un homme à l'autre, et qu'elle s'enracine sur le cuir chevelu, sur la barbe, sur les ongles, sur la peau glabre, si bien qu'elle produit les formes de trichophytie les plus tenaces et les plus réfractaires au traitement. D'ailleurs, ayant fait pour chaque cas l'enquête opportune, nous avons appris seulement pour un cas (*trich. de la barbe*) que la contagion provenait probablement d'une jeune jument (poulain).

Pour le moment donc, nous n'avons aucune démonstration qui nous permette de croire que ce trichophyton soit d'origine animale, et les faits positifs recueillis (diffusion, contagiosité, ténacité de la maladie chez l'homme) tendraient à prouver seulement qu'il s'agit là d'un trichophyton qui s'adapte bien à l'homme comme s'il était vraiment une espèce *humaine*.

Il est vrai, nous venons de le dire, qu'un de nos malades croyait

nous avons déjà mentionnée, et qui pourrait recevoir de nouvelles applications dans les recherches à venir. C'est que nous avons trouvé un trichophyton (rouge-violet) à culture acuminée, à mycél. fragile, et toutefois *ectothrix* dans le sens de Sabouraud, dans une tondante *peladoïde*, savoir : dans une forme qu'il attribue à l'un des deux trichophyton *endothrix* qu'il trouve fréquemment dans les tondantes des enfants (T. endothrix à mycél. fragile, à culture acuminée).

Or, cette circonstance pourrait, il me semble, aider M. Sabouraud à modifier sa manière de voir à cet égard.

tenir sa maladie d'une jument. Mais supposons que le fait soit vrai, cela ne suffirait pas pour en conclure que ce trichophyton soit d'origine équine; il démontrerait seulement que le même trichophyton peut vivre aussi bien sur le cheval que sur l'homme, qu'il est de siège indifférent de telle façon que son origine vraie resterait toujours discutable.

Mais, en dehors de ces hypothèses, ce qu'il faut dire jusqu'à plus ample informé, c'est que nous ne pouvons apporter nos nouvelles observations au sujet de ce trichophyton qui est ectothrix sans l'être d'une manière typique, comme corroborant l'opinion de Sabouraud, que tout trichophyton ectothrix est d'origine animale.

***

L'incertitude ou nous sommes forcé de rester à propos de l'origine de ce trichophyton nous fait rester incertain aussi à l'égard de l'étiologie des trichophyties de la barbe, dont nous tenons à dire quelques mots.

Nous savons que dans les trichophyties de la barbe, M. Sabouraud distingue nettement celles où l'épiderme seul est frappé, de celles où conjointement le poil lui-même est envahi. Il considère seulement les secondes comme les trichophyties spéciales, ou pilaires de la barbe. Dans le premier cas il trouve constamment un trichophyton d'origine humaine, dans le second un trichophyton d'origine animale. « Dans « les trichophyties épidermiques du menton et des joues (page 184 « de son ouvrage) comme dans les trichophyties épidermiques de la « région sourcilière, il s'agit de trichophytie circinée (des régions « glabres) ayant accidentellement pour siège une région pilaire »; ce qui est prouvé par la culture qui dans les deux cas donne une espèce proprement humaine (endothrix). « Toutes les fois qu'il s'agis- « sait de trichophytie seulement épidermique de la barbe, c'était une « espèce humaine qui causait la maladie ».

Je cite textuellement ce passage de l'ouvrage de Sabouraud, parce qu'il me semble que le lecteur pourrait être amené à croire que *toute trichophytie circinée des régions glabres* est pour l'auteur une trichophytie d'origine humaine, et que ce soit précisément une propriété des trichophytons humains d'attaquer l'épiderme des régions glabres. Tandis que c'est le contraire qui a lieu, ainsi que Sabouraud le déclare dans le même livre parlant des trichophyties accessoires des teigneux, nées secondairement au cours d'une tondante sur le malade lui-même ou sur les personnes de son entourage : « Si l'on élimine, « dit-il (page 197), du total des trichophyties de la peau glabre toutes « celles *pour lesquelles il est facile* de retrouver une filiation directe « avec une tondante originelle, on sera surpris de voir que presque

« toutes les trichophyties de la peau glabre qui demeurent hors du « premier groupe ont fourni des cultures de trichophytons animaux. « Sans doute il arrive quelquefois de retrouver dans une trichophytie « de la peau glabre de l'adulte un trichophyton de l'enfant, mais c'est « là un fait exceptionnel. Aussi peut-on considérer :

« 1° Que les trichophytons endothrix (d'origine humaine) ne cau- « sent guère d'inoculations cutanées que dans un cercle très restreint « autour des enfants atteints de teigne tondante.

« 2° Que la majorité des trichophyties de la peau glabre, chez « l'homme et même la presque totalité de ces trichophyties (si l'on « en excepte les inoculations accessoires des teigneux), sont dues à « l'inoculation des trichophytons animaux. »

Ici donc pour éviter tout malentendu, il faut mettre bien en évidence que le fait naguère déclaré exceptionnel, d'un trichophyton épidermique d'origine humaine doit au contraire être considéré comme la règle absolue quand il s'agit de la localisation de la maladie aux régions pilaires du visage, sans envahissement du poil.

Pour surprenante que puisse paraître cette apparente contradiction, nous n'avons pas le droit de nous y opposer, quand elle s'appuie sur des données de fait; mais seulement, pour la comprendre, nous sommes autorisé à admettre *à priori* pour raison de logique : que s'il est vrai que les trichophyties épidermiques d'origine humaine soient exceptionnelles, les trichophyties *non pilaires* de la barbe doivent être elles-mêmes exceptionnelles.

Reste maintenant à voir si cette prévision se trouve vérifiée par les faits que nous avons observés. Pour moi, je dois avouer que mon opinion serait tout autre si je devais me baser seulement sur mes souvenirs cliniques antérieurs à ces études ; mais je reconnais volontiers que mes observations antérieures ne peuvent avoir une grande valeur, parce que jadis on ne pouvait voir comme aujourd'hui l'intérêt de distinguer nettement une trichophytie pilaire d'une trichophytie non pilaire de la barbe. Je pourrais dire toutefois que cette année même il m'est arrivé de soigner trois cas bien sûrs de trichophytie simplement épidermique de la barbe sur huit qui présentaient avec l'envahissement épidermique l'envahissement pilaire — ce qui ne témoignerait vraiment pas de l'extrême rareté de la première forme. — Mais comme de ces trois cas je n'ai fait encore aucune culture, je crois devoir m'arrêter aux simples considérations que j'ai exposées, attendant que de nouvelles recherches viennent démontrer si cette trichophytie simplement épidermique de la barbe est vraiment rare et toujours occasionnée par des trichophytons d'origine humaine.

Pour le moment je suis forcé de m'en rapporter aux seuls huit cas de trichophyties véritablement pilaires, qui m'ont fourni un très bon et très intéressant matériel de cultures.

Ces huit cas de trichophytie pilaire de la barbe nous ont fourni trois espèces distinctes de trichophyton :

1° Le trichophyton à culture *rose* déjà mentionné ;

2° Un trichophyton à culture jaune craquelée vermiculaire (Sabouraud) ;

3° Le trichophyton rouge-violet, celui-là même que nous avons trouvé dans les tondantes, dans les ongles, dans la peau glabre.

L'espèce à cultures roses correspond absolument à celle que M. Sabouraud a trouvée en trois cas de trichophytie pilaire sèche de la barbe et qu'il considéra comme identique à l'espèce déjà cultivée par MM. Mégnin et Duclaux, d'une trichophytie du coq.

Nous l'avons rencontrée chez un jeune étudiant de notre cours, atteint dans son pays de cette affection. Il venait de la province de Crémone.

Il convient d'insister sur ce fait que le seul de nos malades qui ne provenait pas de la province de Parme nous a fourni une culture différente de toutes les autres.

Ce jeune homme s'était déjà soigné avant que nous le vissions pour la première fois. Néanmoins nous pûmes vérifier l'habitat *ectothrix* du parasite dans quelques poils. Sa trichophytie était légère, peu étendue et de forme sèche. Aucun commémoratif ne put mettre sur la voie de son origine.

L'espèce jaune, craquelée, vermiculaire que nous avons cultivée, correspond à celle que M. Sabouraud a décrite sous ce nom, et qu'il a observée principalement dans une épidémie équine de la garnison d'Orléans.

Cette exacte similitude était de même certifiée par l'étude botanique de ce parasite. Cette espèce trichophytique étant la seule qui donne lieu à des ébauches de périthèque. Je ne dis rien de son habitat dans les poils, qui s'est démontré toujours ectothrix, ainsi que l'a dit Sabouraud.

Nous l'avons observé en quatre formes de trichophytie pilaire, toutes de forme légère et sans nodules sycosiques. Dans un cas, la lésion revêtait la forme d'un véritable herpès circiné. Même dans ces cas, nous ne pûmes recueillir aucune démonstration positive quant à leur origine.

Quant à l'espèce rouge-violet, nous l'avons en fait observée en trois cas, car notre malade qui nous fournit cette espèce de trichophytie unguéale était atteint en outre de trichophytie ; de la barbe mais nous n'avons obtenu la culture des poils de la barbe que dans deux cas. Chez les deux malades, la forme était celle du sycosis ; il s'agissait de campagnards dont l'un, nous l'avons dit, croyait avoir contracté sa maladie d'un poulain.

Nous pouvons faire apprécier plus facilement tous les résultats de nos cultures, nous les résumerons dans le tableau ci-joint :

| | | | |
|---|---|---|---|
| Tondantes ..... | 18 | 3 | endothrix à culture blanc jaunâtre (cultures acuminées). |
| | | 15 | |
| Trichoph. unguéale..... | | 1 | 20 rouge-violet. |
| Trichoph. circin. de la peau glabre..... | | 2 | |
| | | 2 | |
| Trichoph. de la barbe. | 7 | 4 | cultures jaunes craquelées vermiculaires. |
| | | 1 | rose (aviaire de Sabouraud) (ectothrix). |
| Total..... | | 28 | |

Ce tableau démontre : 1° que les deux espèces très communes à Paris, le trichophyton endothrix à mycélium résistant, à culture cratériforme d'une part, et le trichophyton ectothrix à culture blanche du cheval — n'ont pas été retrouvées dans la province de Parme ; 2° que l'espèce la plus commune ici est l'espèce rouge-violet, très rare à Paris ; 3° que ce trichophyton peut donner la tondante, la trichophytie unguéale et le sycosis.

Or ce dernier point a pour nous une certaine importance, car c'est la première fois qu'on trouve cette espèce dans l'ongle et dans les trichophyties pilaires de la barbe.

Pour croire à l'origine animale de ce trichophyton nous n'avons encore que la raison de présomption, de son habitat ectothrix (que nous avons vérifié de même dans les poils de la barbe) ; nous pourrions ajouter à cet argument le deuxième argument de présomption que nos recherches viennent de mettre en vue, à savoir son aptitude à donner des trichophyties pilaires de la barbe, qui par Sabouraud est exclusivement attribuée aux trichophytons d'origine animale.

Néanmoins nous ne croyons pas devoir nous appuyer sur ce genre d'argument, et cela d'autant plus qu'on pourrait inversement nous opposer ce fait que dans la grande majorité des cas nous avons retrouvé ce triphophyton rouge-violet précisément dans les tondantes des enfants, c'est-à-dire dans une forme de trichophytie qui est causée à Paris plus fréquemment par des espèces d'origine humaine.

Nous sommes donc forcé de nous arrêter ici, et d'attendre les résultats de nouvelles recherches, d'ailleurs en cours, avant d'établir décidément si cette nouvelle espèce de trichophyton capable de donner des trichophyties pilaires de la barbe est vraiment une espèce animale, conformément à ce que M. Sabouraud a déjà énoncé comme loi générale dans ces formes de trichophyties.

Pour le moment il nous suffit d'avoir vérifié par ces recherches personnelles les points fondamentaux de la doctrine de *la pluralité des trichophytons*, et d'avoir indiqué quelques-unes des difficultés qui

restent encore à écarter pour rendre acceptables et pratiquement applicables les données principales qui s'y rattachent.

Nous nous efforcerons par nos propres recherches d'approfondir et éliminer progressivement ces difficultés ; mais nous croyons qu'il serait bien utile, presque nécessaire que d'autres savants en d'autres pays procèdent à des recherches analogues. Les questions secondaires de la doctrine pourraient ainsi recevoir d'eux leur solution encore pendante.

## OBSERVATIONS SUR LE PRÉSENT MÉMOIRE

De M. le professeur MIBELLI.

## (SUR LA PLURALITÉ DES TRICHOPHYTONS)

Par **R. Sabouraud**.
Chef du laboratoire de la Faculté à l'hôpital Saint-Louis.

Je ne puis laisser passer le présent mémoire de M. le professeur Mibelli sans apporter à son sujet quelques observations qui seront brèves.

Ce travail se divise naturellement en deux parties : une première partie, expérimentale, remplie de faits positifs et comme telle pleine d'intérêt.

Il se termine par une partie de pure discussion à laquelle on pourrait peut-être faire le reproche d'être trop uniquement spéculative.

***

MM. Mibelli et Pelagatti ont repris par le détail toutes les expériences que j'ai faites en 1892-1895, avec les mêmes méthodes techniques, pour l'examen microscopique et la culture : milieux de culture, composition chimique de ces milieux, vases de culture, méthodes de séparation des commensaux, etc...; aussi les résultats de leurs recherches sont-ils intégralement comparables à ceux que j'avais obtenus.

I. — Sur l'examen des cheveux, des préparations, des cultures de la *tondante à petites spores*, M. Mibelli reconnaît l'entité morbide que j'ai décrite et les caractères qui lui ont été attribués.

II. — Il vérifie l'absence totale de cette maladie, en Italie, ou au moins son extrême rareté, point important en ce qu'il éclaire bien des litiges antérieurs.

III. — Ensuite M. Mibelli retrouve *quatre* espèces trichophytiques que je connais, que j'ai cultivées, dont j'ai des exemplaires permanents dans ma collection.

IV. — Il retrouve sur ces espèces l'existence du *commensalisme*, cette pierre d'achoppement des travaux faits et à faire sur la question et il l'écarte de son chemin.

V. — Il établit ainsi *la pluralité des trichophytons*, comme Neebe et Furthmann l'ont fait en Allemagne en 1891, comme j'ai cru le faire en France en 1892-1895.

C'est en cela que se résume la première partie — expérimentale — du mémoire. Elle prouve que les faits trouvés vrais en France le sont ailleurs. Je ne puis ici que remercier bien sincèrement M. le profes-

seur Mibelli d'une vérification qui reprend et établit à nouveau tant de faits importants.

Un contrôle aussi sérieux, aussi compétent, est toujours ce qu'un auteur doit souhaiter davantage. Et M. le professeur Mibelli sait déjà tout ce que je lui en ai de reconnaissance.

***

En ce qui concerne la deuxième partie du travail, je la trouve trop uniquement spéculative, je l'ai dit; mais c'est là une critique bien générale.

De toute l'argumentation qu'elle renferme, je ne retiendrai que très peu de points et pour les discuter très brièvement.

1° M. Mibelli n'admet pas sans discussion la signification que j'ai donnée (il y a deux ans passés) au mot « *ectothrix* », parce que, et en quelque sorte malgré lui, il veut prendre ce mot dans un sens trop rigoureusement étymologique. Prises ainsi, toutes les dénominations sont critiquables. Faut-il faire le procès du jardinier qui a nommé le *rhododendron*, sous prétexte que cette plante n'est pas un rosier géant ? Il faut admettre les mots spéciaux avec le sens que leur a donné leur auteur.

Jamais je n'ai prétendu que les trichophytons ectothrix habitassent *exclusivement* hors du poil. Mon premier texte et mes premières planches sur ce point (juin 1893, *Annales de Dermat.*), affirment au contraire et de la façon la plus nette que tous les ectothrix sont à la fois *dans et hors* le poil.

Le trichophyton rouge-violet est donc assurément un trichophyton ectothrix, à peu près aussi typique que le plus grand nombre d'entre eux.

Cette hypothèse admise, M. Mibelli s'étonne que quelques cheveux ne montrent pas la gaine parasitaire extérieure que présente le plus grand nombre des cheveux malades de la même tête.

Mais d'une part cette gaine s'arrête presque au niveau de l'orifice pilaire et si le fragment du cheveu examiné est pris au-dessus d'elle on ne peut la rencontrer.

D'autre part, l'épilation du poil peut laisser la gaine adhérente au follicule. Ce sont là des hasards que l'examen minutieux corrige.

De plus, d'un poil à l'autre, cette gaine de spores enchaînées peut être plus ou moins épaisse. Car « il y a entre des cheveux malades de la même tête des différences dans le degré de l'envahissement ».

Enfin quand je dis que deux cheveux parasités sont *semblables*, ce ne peut être qu'au sens admis pour ce mot en histoire naturelle.

En botanique, deux feuilles peuvent être symétriques sans que leurs nervures soient superposables.

2° En second lieu M. Mibelli croit pouvoir infirmer la loi de similitude des spores trichophytiques *dans le cheveu* parce qu'il trouve *hors du cheveu* des spores atypiques.

Mais en se reportant à ce que j'ai écrit sur les trichophytons ectothrix, on y peut lire la description des mycéliums non sporulés de leur gaine radiculaire (*Trich. humaines*, p. 77), et leur description est faite presque dans les mêmes termes que M. Mibelli emploie.

Ces rectifications faites, toute l'argumentation de M. Mibelli vient corroborer ce que j'ai dit :

α) Son trichophyton rouge-violet est un *ectothrix*.

β) Il en a tous les caractères morphologiques dans le poil et hors de lui.

γ) On le retrouve comme les ectothrix dans toutes les modalités de la trichophytie, *y compris les trichophyties de la barbe*.

Si M. Mibelli eût pu suivre le fil conducteur que lui offrait son malade campagnard, il eût vraisemblablement obtenu la culture de la jument... Car c'est bien ainsi que j'ai obtenu mes cultures directes des animaux.

Et c'est là ce que ce très intéressant mémoire laisse à faire, c'est l'étude des trichophytons des animaux *sur l'animal*. Jusque-là toute conclusion reste forcément suspendue ou entachée d'a priori.

Ainsi, par exemple, M. Mibelli suppose qu'un trichophyton peut passer de l'homme au cheval aussi facilement que du cheval à l'homme.

Mais si l'on conçoit sans peine qu'un palefrenier contracte la trichophytie du cheval qu'il panse, qu'il étrille, qu'il brosse et sur la couverture duquel il a passé mainte méridienne, on voit peut-être moins facilement le cheval prenant la trichophytie de son palefrenier.

Et c'est aussi ce que les faits expérimentaux démontrent.

Ainsi un seul cas de trichophytie animale est-il plus probant comme origine de la maladie humaine qu'on pourrait ne le penser tout d'abord.

Je m'arrête, parce que les faits en tout ceci ont plus d'importance que les paroles. Et je résume en terminant, le reproche général que j'adresserais à la seconde partie de ce remarquable travail.

Vouloir conclure sur tant de points en s'appuyant sur si peu de faits, serait nécessairement encore prématuré. L'information en la matière serait insuffisante, surtout en ce qui concerne les trichophytons animaux, et l'abondance de la dialectique ne suppléerait pas aux observations sur l'animal qui manquent encore.

Que M. le professeur Mibelli me pardonne cette critique lègère, pardonnable je crois.

J'ai attendu d'avoir bactériologiquement analysé deux cents cas pour écrire ma première ligne sur le sujet. Et même alors, j'ai fait quelques erreurs que je trouve grosses aujourd'hui, maintenant qu'un nombre triple d'observations m'a plus amplement informé.

CONTRIBUTION A L'ÉTUDE DE LA MÉDICATION THYROIDIENNE

# LE TRAITEMENT THYROIDIEN DU PSORIASIS (1)

Par le Dr **Georges Thibierge**.
Médecin des hôpitaux de Paris.

Les remarquables succès obtenus dans le traitement du myxœdème par la médication thyroïdienne, venant au moment où les sécrétions internes des divers parenchymes glandulaires excitent la curiosité des physiologistes et des médecins, ont amené à essayer cette médication dans un grand nombre d'affections. Dès maintenant, la liste est longue des maladies dans lesquelles elle a été tentée pour des raisons diverses, sur la foi de théories plus ou moins rationnelles, avec des résultats non moins divers. Tantôt on s'est basé, pour l'entreprendre, sur une connexion variable entre la maladie et l'organe thyroïdien ; tantôt on a été guidé par les effets que, chez les myxœdémateux, il traduisait sur la circulation, la calorification, le système nerveux, la nutrition générale ; tantôt encore sur les modifications si remarquables, que, chez ces mêmes malades, il entraînait dans l'état et les fonctions de la peau.

Observant que, dans l'athyroïdie myxœdémateuse, l'administration du corps thyroïde en nature ou des préparations thyroïdiennes provoque, sur le tégument externe, une desquamation plus ou moins prononcée, B. Bramwell (2) a cherché si dans les diverses dermatoses à type squameux la même médication n'amènerait pas, par exagération du processus épidermo-desquamatif, la guérison des lésions cutanées.

Les essais tentés dans des cas de psoriasis lui ayant donné des résultats remarquables, il a généralisé l'emploi de ce traitement et l'a appliqué aux lésions cutanées les plus variables, desquamatives comme l'ichtyose, la dermatite exfoliatrice ; exsudatives comme l'eczéma, le pemphigus, voire même aux dermatoses à localisations plus profondes comme les lupus. Mais, pour lui, le psoriasis est resté la dermatose « par excellence » justiciable du traitement thyroïdien. A l'en croire, à la condition de traiter la maladie avec une suffisante énergie, une suffisante persévérance, on en est presque constamment maître (3).

Le psoriasis est trop fréquent, et, d'essence même, trop constamment récidivant, trop rebelle aux médications internes les plus variées

(1) Communication au Congrès français de médecine. 2e Session. Bordeaux, août 1895.

(2) *British medical Association*. Congrès de Newcastle on Tyne, août 1893.

(3) *British Journal of Dermatology*, juillet 1894, p. 193.

pour que les faits avancés par B. Bramwell n'aient pas forcé l'attention des dermatologistes. Tout en conservant un certain scepticisme, bien justifié par l'expérience de chaque jour en matière de thérapeutique antipsoriasique, mais peut-être attirés par la nouveauté du sujet et par le côté mystérieux de l'influence du corps thyroïde sur l'économie et sur les fonctions cutanées, ils ont, principalement les dermatologistes anglais et américains, renouvelé les essais du clinicien d'Édimbourg : les résultats en ont été variables, ou pour mieux dire des plus divergents. La plupart de ces essais n'ont peut-être pas été, au moins à en juger par les termes des observations, menés avec une rigueur suffisante, au triple point de vue de la certitude du diagnostic, de la précision de l'expérience pendant laquelle des médications diverses, tant internes qu'externes, étaient associées au traitement thyroïdien et de l'appréciation des résultats obtenus.

Pendant que j'avais l'honneur de suppléer mon savant maître M. Besnier à l'hôpital Saint-Louis, j'ai voulu reprendre ces expériences, avec la vigueur qui me paraissait nécessaire. Si je viens en exposer les résultats devant un Congrès de médecine, c'est que la thyroïdothérapie, dans toutes ses applications, est une question de thérapeutique toute d'actualité et qu'il y a intérêt à en comparer les effets généraux sur des sujets à corps thyroïde normal, bien portants en réalité, n'était leur affection cutanée, avec ceux observés chez des athyroïdiques ou des dysthyroïdiques comme sont les myxœdémateux, les goitreux ou les basedowiens. Ne peut-on pas, en effet, se demander si, au milieu des troubles généraux observés chez les myxœdémateux thyroïdophages, une part doit être faite aux troubles dus à la démyxœdémisation à côté de ceux produits par le thyroïdisme?

Mes essais ont porté sur 11 hommes atteints indubitablement de psoriasis typique. Tous appartenaient à la forme commune du psoriasis, peu ou prou arthropathique, à déterminations cutanées localisées : l'occasion m'a manqué de les faire porter sur les formes généralisées, pseudo-exanthématiques, primitivement ou secondairement, de la maladie (1).

Chez tous mes malades, j'ai administré le corps thyroïde en nature, frais, non cuit, coupé en tranches minces, donné dans du bouillon tiède. Cette pratique, que j'ai empruntée à mon collègue et ami le Dr P. Marie, m'a paru préférable à l'emploi de préparations pharmaceutiques : elle permet de s'assurer de la fraîcheur du médicament, de son authenticité (2). Elle est plus simple et met à l'abri des acci-

(1) Je laisse de côté un cas de pityriasis rubra pilaire, et un cas de lupus vulgaire, dans lequel, sur la foi des observations anglaises, j'ai cru devoir essayer la médication thyroïdienne.

(2) On sait que nombre de médecins ont cru administrer du corps thyroïde alors

dents locaux dus aux injections sous-cutanées d'extrait thyroïdien.

Les glandes administrées chaque jour étaient pesées avec soin, leur poids enregistré : ce mode de dosage est préférable à celui qui consiste à compter le nombre de lobes ingérés. La pesée m'a montré en effet que, pour une même espèce animale, le poids d'un lobe peut varier du simple au double, parfois même au triple.

Les corps thyroïdes, qui m'étaient fournis par la boucherie des hôpitaux, provenaient toujours d'animaux sacrifiés le matin même.

Les ressources de la boucherie ne m'ont pas toujours permis d'administrer du corps thyroïde de mouton, l'animal préféré pour l'alimentation thyroïdienne; on m'a fourni plus d'une fois des glandes de veau : ce changement de provenance a toujours été signalé dans les observations.

Des variations des doses quotidiennes ont été parfois commandées par un certain degré d'intolérance digestive ou par l'intensité des phénomènes thyroïdiens, plus souvent par la quantité variable de tissu glandulaire mis à ma disposition. De même les interruptions dans le traitement ont été le fait d'un léger embarras gastrique, de troubles généraux, d'autres fois de la non livraison des glandes ou de l'état de décomposition de celles qui m'étaient remises.

En cours de traitement thyroïdien, les malades n'ont été soumis, et j'insiste sur ce point, à aucun traitement externe, sauf parfois à des bains de propreté hebdomadaires ou bi-mensuels. Quelques-uns au cours des périodes d'anorexie, ont pris de petites quantités de liqueurs de Baumé, mais jamais aucun autre médicament interne, à l'exception de quelques laxatifs légers.

Avant de prendre le corps thyroïde, chacun d'eux a été mis en observation pendant quelques jours, de façon à se rendre compte de l'état de ses différents viscères ; la température et le pouls ont été enregistrés matin et soir, le poids du corps et le taux de la sécrétion ont été notés pendant cette période de préparation; chez quelques-uns on a donné à ce moment et à ce moment seulement, deux gouttes de Fowler, pour les empêcher de perdre patience ; je ne crois pas que ce simulacre de traitement ait pu modifier les conditions de l'expérience.

Pendant le traitement, le pouls et la température ont été notés matin et soir, les urines mesurées chaque jour ; les modifications des

qu'ils faisaient ingérer des glandes salivaires, des ganglions lymphatiques, ou du thymus. Pareille mésaventure m'est arrivée : dans une première série d'expériences, où je n'avais obtenu aucun effet sur l'état général des malades, ni sur l'appareil circulatoire, j'ai constaté par l'examen microscopique, que la glande ingérée n'était autre que le thymus du mouton. J'ai pu, grâce à l'obligeant concours de mon confrère et ami le Dr Saint-Yves Ménard, faire plus tard une connaissance suffisante avec le corps thyroïde pour ne plus m'exposer à pareille erreur et ne conserver aucun doute sur la nature du produit qu'ingéraient mes malades dans les essais ici relatés.

voies digestives enregistrées chaque fois qu'on en constatait, ainsi que les douleurs de divers sièges, les changements dans l'état des téguments portés de temps à autre au protocole de l'observation, l'albumine recherchée dans l'urine presque quotidiennement. Le soin d'un grand service hospitalier, la pénurie relative d'aides compétents (1) m'ont empêché de pousser plus loin mes investigations. Telles qu'elles ont été, elles suffisent cependant à se rendre compte de l'influence de la médication sur l'état général des malades et sur leurs lésions cutanées.

La durée du traitement thyroïdien a varié de dix-huit à cinquante-quatre jours.

Pendant ce temps, les doses totales administrées ont varié entre 72 gr. 50 et 288 grammes.

La dose quotidienne variait de 2 à 7 grammes, exceptionnellement 11, 12, 16 et 20 grammes (2).

Voici d'ailleurs, pour les différents cas, la durée du traitement et les doses :

| | JOURS DE TRAITEMENT | INTERRUPTIONS DU TRAITEMENT | DOSES TOTALES | MAXIMA | MINIMA |
|---|---|---|---|---|---|
| I. H. de 36 ans..... | 43 | 11 jours | 169 | 7 | 2 |
| II. — 53 — ..... | 54 | 11 — | 256 | 16 | 4 |
| III. — 51 — ..... | 25 | 7 — | 122 | 11 | 3 |
| IV. — 38 — ..... | 18 | 1 — | 87.50 | 7 | 2 |
| V. — 50 — ..... | 18 | 1 — | 87 | 7 | 2 |
| VI. — 18 — ..... | 19 | 4 — | 91 | 12 | 3 |
| VII. — 44 — ..... | 26 | 4 — | 106.80 | 7 | 2 |
| VIII. — 37 — ..... | 15 | 1 — | 72.50 | 7 | 3.50 |
| IX. — 19 — ..... | 47 | 8 — | 288 | 20 | 5 |
| X. — 57 — ..... | 25 | 7 — | 104 | 8 | 3 |
| Deuxième série après 24 jours d'interruption (embarras gastrique). | 29 | 5 — | 112.50 | 7 | 2 |
| XI. H. de 36 ans..... | 14 | 4 — | 60 | 7 | 5 |
| Deuxième série après 13 jours d'interruption (ictère). | 6 | 0 — | 36 | 6 | 6 |
| Troisième série après 11 jours d'interruption (angine). | 28 | 3 — | 116.30 | 7 | 2 |

(1) Je dois tout particulièrement exprimer ici ma reconnaissance à M. Milian, interne des hôpitaux et à M. Bassaget, élève assidu de mon service, qui m'ont aidé avec une rare complaisance à recueillir les éléments de la présente étude.

(2) B. BRAMWELL (*Brit. Journal of Dermatology*, juillet 1893, p. 212) emploie des pastilles renfermant 5 grains d'extrait sec de corps thyroïde correspondant à 1/16 d'une glande de poids moyen; il donne jusqu'à 30, 40 et plus de ces pastilles. Ces doses sont inférieures à celles qu'ont prises mes malades sous forme de glandes fraîches.

Voyons tout d'abord les effets de ce traitement sur les divers appareils de l'économie.

La fréquence du pouls s'est toujours élevée et cela dès les deux ou trois premiers jours du traitement ; mais dans presque tous les cas il n'a pas généralement dépassé 100 ou 104 pulsations à la minute ; exceptionnellement, au bout de une ou deux semaines il a atteint passagèrement 108 ou 112. Dans un cas seulement (obs. IX), il est resté constamment au-dessus de 100, atteignant parfois 120, 128 et même 136 ; il s'agissait d'un jeune homme de 19 ans, qui a été soumis, sans aucun résultat d'ailleurs, à un traitement intensif et chez lequel j'ai atteint, je crois, les dernières limites permises du thyroïdisme thérapeutique.

Chez un homme de 57 ans (obs. X), dont le pouls avant traitement, ne battait que 52 à 60 fois à la minute, nous l'avons vu s'élever à 72, 80, exceptionnellement 84.

Le pouls, malgré son élévation, est toujours resté fort, régulier ; jamais je ne l'ai vu faiblir.

Chez aucun malade, l'accélération du pouls ne s'est accompagnée de palpitations gênantes ; chez aucun non plus il n'y a eu de tendance à la syncope. Tous cependant se levaient dans la journée, vivaient comme vivent les malades hospitalisés à l'hôpital Saint-Louis qui passent leurs journées dans les cours et jardins de l'hôpital.

Une seule fois (obs. III), au début du traitement, il est survenu des vertiges qui ont duré une heure et n'ont pas obligé le malade à se coucher : peut-être cet accident était-il la conséquence des troubles digestifs.

La température est restée à peu près constamment dans les limites normales : chez quelques malades, elle s'est élevée passagèrement entre 37°,8 et 38°,2, et cela toujours au bout d'un temps assez long de traitement, presque toujours en même temps que se montraient des signes d'embarras gastrique.

Des douleurs, de sièges divers, se sont montrées, à un degré variable, chez tous les malades.

Tous ont éprouvé, surtout pendant les premiers jours, de la céphalalgie, généralement frontale, à prédominance nocturne ou matinale. Généralement peu intense, la céphalalgie a été cependant chez quelques-uns assez prononcée pour gêner le sommeil. Peut-être faut-il faire une part aux troubles digestifs dans la production de ce phénomène, qui a disparu au bout de quelques jours, pour ne plus reparaître, malgré la continuation du traitement.

Fréquemment encore, les malades se sont plaints de douleurs dans les diverses articulations, principalement celles des membres inférieurs ou les épaules. Ces douleurs, qui ne se sont accompagnées d'aucune modification anatomique dans les articulations, ne peuvent être assimilées aux arthropathies si fréquentes dans le psoriasis :

leur apparition au cours du traitement chez un certain nombre des sujets qui y étaient soumis, leur disparition rapide, leur cessation après la suspension de la médication thyroïdienne (dans deux cas seulement, elles ont persisté quelques jours après l'interruption du traitement), montrent qu'elles sont sous la dépendance de celui-ci.

Les douleurs n'étaient pas toujours localisées exclusivement aux articulations ; parfois elles s'irradiaient à une certaine distance de celles-ci ou occupaient les masses musculaires. Parfois il s'agissait moins d'une douleur rhumatoïde que d'une sensation de fatigue, vague, diffuse, prédominante aux membres inférieurs, sous la dépendance de la dénutrition générale produite par la médication : deux malades (obs. I et III) se plaignaient d'une fatigue, d'une courbature générale, qui les aurait empêchés de monter ou de descendre rapidement un escalier : ils se sentaient exténués lorsqu'ils avaient fait l'ascension de l'unique étage du service.

Un enfin (obs. X) éprouva dans les premiers jours du traitement une rachialgie assez prononcée.

L'appareil digestif a constamment présenté des troubles plus ou moins accusés. La langue, parfois blanche et chargée, est souvent restée nette ; quelques malades ont eu des vomissements ou des nausées ; quelques-uns de la diarrhée, d'autres de la constipation. Chez tous, en réalité, à un degré variable, il y a eu de l'embarras gastrique, au bout de cinq à six jours de traitement.

L'appétit a présenté, d'une façon à peu près constante, des modifications de sens variable suivant l'ancienneté du traitement. Au début, pendant huit à dix jours, rarement plus, il a été diminué sensiblement ; quelques malades étaient obligés de se forcer pour ingérer une petite quantité d'aliments ; puis, au bout de quelques jours, malgré la continuation du traitement, souvent malgré la persistance des troubles digestifs, ils étaient pris d'une véritable boulimie, éprouvant constamment la sensation de faim, obligés de demander à la surveillante ou aux voisins un supplément à la ration réglementaire d'aliments, de manger à toute heure de jour et de nuit. Cette boulimie, à laquelle ils n'étaient pas habitués, diminuait progressivement après la cessation du traitement.

Chez un malade (obs. XI), alcoolique renforcé, qui devait en cours de traitement thyroïdien succomber à une intoxication alcoolique suraiguë, l'embarras gastrique s'est accompagné d'un ictère par rétention qui a obligé à suspendre le traitement passagèrement.

Pour être complet, je mentionnerai, quoiqu'elles ne me paraissent pas pouvoir être mises au compte de la thyroïdisation, les angines dont ont souffert quatre de mes malades, angines bénignes, purement érythémateuses, accompagnées d'une très faible élévation de température : chez un seul (obs. XI), l'alcoolique déjà mentionné, la tem-

pérature a atteint 38°,8 et l'intensité des phénomènes généraux a nécessité la suspension prolongée du traitement thyroïdien.

La nutrition générale de tous les malades a plus ou moins souffert du traitement. La sensation de fatigue, de courbature, que j'ai déjà mentionnée, traduisait, en même temps que la pâleur générale, l'amaigrissement, l'influence fâcheuse de la thyroïdophagie sur l'assimilation. Les pesées permettaient de l'apprécier plus sûrement : tous les malades sans exception, ont perdu de leur poids et en ont perdu rapidement. Cette perte de poids a été de : 9 kilogr. (obs. I), de 8 kilogr. (obs. II), de 6 kilogr. (obs. IX et X), de 4 kilogr. (obs. XI), de 3 kilogr. (obs. III), de 2,500 gr. (obs. IV), de 2 kilogr. (obs. VII), de 1,500 gr. (obs. VI), de 500 gr. seulement chez le malade de l'observation VIII qui ne fut soumis au traitement que pendant quinze jours.

Après la cessation du traitement, elle faisait place à un engraissement rapide qui, presque toujours, a élevé le poids du corps au-dessus du chiffre qui avait été noté avant le traitement, fait qui doit rendre très réservé dans l'application de la thyroïdothérapie à la cure de l'obésité (1).

La diminution du poids du corps ne peut être mise sur le compte de l'anorexie et de l'oligophagie du début du traitement ; en effet, elle a continué, s'est même accentuée, alors que les malades étaient devenus boulimiques et polyphagiques : il est évident que, si les troubles digestifs y ont pris part, en influençant le pouvoir d'assimilation, la dystrophie produite directement par le thyroïdisme thérapeutique y a plus encore contribué.

Les moyens matériels et surtout le temps m'ont manqué pour chercher, par l'étude des modifications chimiques des sécrétions et des excrétions, à pénétrer le mécanisme de ces troubles nutritifs.

J'ai seulement noté une exagération du taux de l'excrétion urinaire qui s'est élevée chez la plupart des malades de 1,300 à 1,500 gr., taux initial, à 1,800, 2,000 gr., chez quelques-uns à 2,400 ; enfin chez les deux qui ont le plus ressenti les effets du thyroïdisme, à 2,700 (obs. XI), 3,000, 3,400, parfois même 4,000 gr. (obs. IX).

L'albumine, dont, seule, j'ai fait faire la recherche attentive, a fait constamment défaut au cours du traitement.

Le tégument externe n'a été le siège d'aucune éruption, comme on

(1) Je dois cependant signaler deux exceptions : un malade (obs. VII) perdit encore 2 kilogr. après la suspension du traitement ; un autre (obs. X) regagna 2 kilogr. dans le cours du traitement, à un moment où les doses de corps thyroïde administrées étaient peu élevées. Enfin le malade de l'observation X voit son poids augmenter pendant une suspension du traitement, malgré l'existence d'un ictère ; cette augmentation continue encore pendant les premiers jours de la reprise du traitement, il dépasse de 4 kilogr. son poids primitif, pour reperdre 3 kilogr. 500 sous l'influence de la médication.

en a parfois signalé chez les myxœdémateux thyroïdisés, principalement par la voie hypodermique. Je n'ai pas non plus vu de desquamation en dehors des régions psoriasiques. Chez quatre malades, le traitement a provoqué un prurit assez intense, prédominant au niveau des lésions psoriasiques, ou une hyperesthésie généralisée du tégument, qui doit être rapprochée des myalgies et des arthralgies déjà signalées et avec lesquelles, d'ailleurs, elle coïncidait habituellement.

Un de mes malades est mort au cours de mes essais et mort assez rapidement et de façon assez inattendue pour que j'aie été tenté au premier abord d'incriminer la médication thyroïdienne. Mais l'enquête ultérieure a disculpé celle-ci : il s'agissait d'un client habituel du service, connu pour ses goûts alcooliques, qui avait réussi à se procurer et avait d'un trait ingéré un demi-litre de rhum : atteint, peu après, d'hémiplégie droite accompagnée de coma, il succombait en quatorze heures et à l'autopsie on ne trouvait d'autres lésions qu'une congestion assez modérée des centres nerveux.

Ce cas de mort, par l'impression pénible qu'il a causée sur les malades du service, m'a forcé à suspendre un peu prématurément mes essais de thérapeutique thyroïdienne.

Je l'ai cité ici, pour établir une fois pour toutes qu'il n'est pas dû à la médication : si celle-ci a pu affaiblir le malade, le rendre moins résistant contre une intoxication alcoolique suraiguë, elle n'est pas la cause même de la mort.

De l'étude précédente, je puis donc conclure, pour la série des faits observés par moi, que la médication thyroïdienne chez les psoriasiques provoque constamment des troubles divers, parfois gênants, non dangereux à condition d'être surveillés, mais qui doivent imposer une réserve extrême dans son emploi.

Ces troubles, sont de même ordre que ceux qui succèdent à la même médication chez les myxœdémateux (1) : céphalée, douleurs dans les membres, troubles digestifs (2), polyurie, asthénie, surtout tachycardie et amaigrissement, ont été notés dans la plupart des cas de myxœdème soumis au traitement thyroïdien.

Mais, si les accidents sont de même ordre dans mes observations, ils y atteignent certainement, à doses égales, une intensité moindre. Pour voir apparaître la tachycardie, il a fallu que les doses soient élevées et le traitement prolongé ; un seul malade l'a présentée à un degré considérable, et chez lui j'avais administré un poids de corps thyroïde qui, d'après l'observation générale, n'eût pas manqué, chez

(1) P. MARIE et GUERLAIN. *Soc. méd. des hôpitaux de Paris*, 9 février 1894. EDMOND GUÉRIN. *Contribution à l'étude du traitement du myxœdème.* Thèse de Paris, 27 juillet 1894. G. LION. Revue générale in *Gazette hebdomadaire*, 4 mai 1895.

(2) Cependant la boulimie, très remarquable chez les malades, n'a pas été, à ma connaissance, notée chez les myxœdémateux.

un myxœdémateux, de provoquer des troubles encore plus accentués. Il semble donc que, dans la cachexie pachydermique, à l'action nocive de la substance thyroïdienne absorbée, se joigne une action, nocive de même sens, des produits pathologiques modifiés et mobilisés par la médication ; cette hypothèse cadrerait d'ailleurs bien avec ce que nous savons ou croyons savoir actuellement sur les fonctions physiologiques du corps thyroïde ; elle trouverait sa justification dans les recherches de Notkine sur la thyroprotéide et sur les propriétés de l'enzyme thyroïdienne.

Quant à la perte de poids, on comprend sans peine qu'elle doit être plus considérable chez les myxœdémateux que chez les psoriasiques : elle est, en effet, chez eux la résultante non seulement des troubles nutritifs des tissus normaux, mais encore de la fonte des exsudats qui infiltrent tous leurs tissus. De même la polyurie entraîne les liquides contenus dans les divers strates de leur tissu conjonctif. J'ai cependant vu cette dernière, dans un cas, atteindre chez un psoriasique un taux extrêmement élevé.

Il me reste maintenant à exposer les résultats thérapeutiques observés chez nos malades au point de vue de leurs lésions cutanées. Je le ferai aussi rapidement que possible pour ne pas abuser de notre patience.

Ces résultats sont des plus variables.

Chez un certain nombre de malades, ils se traduisent simplement par une diminution de la rougeur, sans modifications dans l'aspect, l'abondance et l'étendue des squames. Pratiquement, on peut dire qu'ils sont nuls. Ainsi en a-t-il été chez trois de nos malades et on ne peut accuser le traitement d'avoir été fait sans persévérance et avec une intensité insuffisante : l'un d'eux (obs. IX), atteint de psoriasis séborrhéique de la face et des membres, est celui de tous qui a été soumis au traitement le plus actif, ingérant en quarante-sept jours 288 grammes de corps thyroïde, soit une moyenne de 6 grammes par jour, sans tenir compte des interruptions de traitement, et non seulement il tient la tête de la série par les doses de médicament, mais encore par les effets physiologiques du thyroïdisme, tachycardie, céphalalgie, nausées, polyurie, ce qui ne l'a pas empêché de voir ses lésions s'aggraver en cours de traitement.

Chez un autre (obs. II), le résultat a été à peu près nul au bout de cinquante-quatre jours de traitement pendant lesquels il avait ingéré 256 grammes de corps thyroïde, soit près de 5 grammes par jour. Il s'agissait d'un épileptique, qui en cours de traitement, a eu une crise comitiale. Je note le fait, parce que B. Bramwell a cru remarquer que le traitement thyroïdien était moins actif chez les psoriasiques fortement entachés de nervosisme et en particulier chez les épileptiques.

Le troisième (obs. VIII) était, au bout de quinze jours, dans un état stationnaire, après avoir pris 72 grammes de corps thyroïde. La tentative peut être considérée comme insuffisante; cependant il y a lieu de remarquer que, chez les malades qui ont bénéficié du traitement, le bénéfice commençait à se montrer dans les mêmes conditions de durée et d'attaque thérapeutique.

Chez les 8 autres malades, les lésions ont présenté une amélioration manifeste, se traduisant par une diminution dans l'étendue et l'intensité de la rougeur, dans l'étendue, l'épaisseur et la coloration des squames : celles-ci se réduisaient, les grands placards semblaient se décomposer en un grand nombre de petits éléments papuleux plus ou moins isolés, recouverts chacun d'une squame indépendante; celles-ci finissaient par disparaître par places, le siège des lésions ne s'accusait plus que par une tache rouge brun ou brunâtre qui s'effaçait graduellement pour faire place à la coloration normale de la peau.

Cette régression des éléments psoriasiques, plus ou moins rapide, plus ou moins étendue, n'a toujours chez mes malades, porté que sur une partie de ces éléments ou du moins n'a été complète que sur un certain nombre. Quoique plusieurs malades se soient spontanément déclarés très satisfaits du résultat obtenu, aucun d'entre eux n'a dû être considéré, je ne dirai pas comme guéri (le mot de guérison ne doit pas être prononcé en matière de psoriasis), mais comme complètement blanchi.

La régression peut-elle, doit-elle être mise au compte du traitement? Je crois qu'on peut répondre affirmativement. Il est certain que l'hospitalisation, en éloignant les possibilités d'excès alcooliques et autres, en régularisant le régime alimentaire, en mettant le malade dans de meilleures conditions d'hygiène et de propreté cutanées, peut améliorer ipso facto l'état tégumentaire des psoriasiques; mais je ne sache pas, d'après les classiques et d'après ce que j'ai vu chez des psoriasiques soumis à un traitement nul ou pratiquement nul (j'en ai encore fait l'expérience dans mes premiers essais de thérapeutique thyroïdienne, alors que je faisais ingérer du thymus à mes malades) que cette régression quasi-spontanée du psoriasis puisse atteindre le degré que j'ai observé chez mes psoriasiques thyroïdophages.

En cours de traitement thyroïdien, j'ai vu apparaître chez des malades de nouveaux éléments psoriasiques. Je n'oserais en tirer un argument contre ce traitement : même écueil se présente avec toutes les médications antipsoriasiques; il n'est pas un topique, parmi les plus réputés, qui mette à l'abri de poussées intercurrentes.

Les essais que je viens de rapporter, essais qui se sont tous terminés par la suspension du traitement avant disparition complète des lésions cutanées et par l'institution d'une médication locale, laquelle

est venue invariablement à bout des lésions ou de leurs reliquats dans un temps plus court que celui consacré à la médication interne, ces essais, dis-je, me permettent de dire, de répéter avec M. Morris (1), que le traitement thyroïdien ne mérite pas la qualification de spécifique du psoriasis, qu'il échoue dans la cure de cette affection, conclusion à peu près identique à celle formulée par P. Abraham (2) à la suite d'une très large expérience de ce traitement : son échec est fréquemment complet, malgré la persévérance et l'énergie dans le traitement; il est plus fréquemment encore — je n'ose dire constamment, en présence des affirmations de B. Bramwell — relatif, en ce sens que, après six semaines et plus de traitement, la patience du médecin, la tolérance et la patience du malade sont épuisées et il faut recourir à un autre mode de traitement plus actif : on ne saurait plus alors, sans inconvénient probable, sans danger possible (3), continuer une médication qui, d'ailleurs, pour ne pas exposer les malades à ces inconvénients et à ces dangers, exige une surveillance médicale quotidienne et attentive, qui, par conséquent, pour les malades de la classe pauvre, suppose l'hospitalisation et, pour ceux de la ville, une intervention fréquente du médecin traitant; une médication, enfin, qui dans une maladie aussi fatalement récidivante que le psoriasis, ne semble pas mettre mieux qu'une autre à l'abri des reprises offensives et peut-être rapides et continuera de présenter, à chacune des reprises, les mêmes inconvénients, d'exiger les mêmes soins attentifs et onéreux (4).

On pourrait se demander s'il n'y aurait pas avantage à associer, à titre d'adjuvant, la médication thyroïdienne aux médications externes du psoriasis : celles-ci, chez la plupart de mes malades, ont terminé très rapidement la cure, bien plus rapidement certes qu'elles ne l'auraient fait si les lésions n'avaient été préalablement modifiées par le traitement thyroïdien ; néanmoins, je crois que les inconvénients de ce dernier doivent faire rejeter cette association médicamenteuse.

En résumé, je serais presque tenté de bannir la médication thyroïdienne de la thérapeutique du psoriasis s'il n'y avait un certain nombre de psoriasiques — tous les dermatologistes en connaissent — qui ont essayé successivement la série longue des médicaments anti-

(1) *British medical Journal*, 27 janvier 1894, p. 180.

(2) *Transactions of the medical Society of London*, 8 janvier 1894.

(3) On sait que des myxœdémateux sont morts en cours de traitement thyroïdien, de façon subite et par l'effet même du traitement thyroïdien.

(4) B. Bramwell. (*Brit. Jour. of Dermatology*, juillet 1894, p. 202) dit qu'il faut pour conclure à l'inefficacité du traitement thyroïdien, l'avoir continué pendant deux mois au moins aux plus hautes doses que le malade peut supporter et qu'on ne doit pas s'effrayer de voir le pouls monter à 120 ou 130. Cette dernière affirmation nous paraît excessive, si on met les dangers qui peuvent en résulter en parallèle avec la bénignité du psoriasis *quoad vitam*.

psoriasiques et n'en ont obtenu aucun bénéfice. A ceux-là, mais à ceux-là seulement qui, déçus dans leurs espérances, veulent tenter une fois de plus l'essai d'une médication nouvelle, quitte à enregistrer un échec de plus, on peut permettre l'expérience, sous les réserves et avec les précautions que je viens d'indiquer. C'est un remède de désespéré, pour ainsi dire, mais n'en est-il pas d'autres dans notre arsenal thérapeutique ?

### Observations (1)

Obs. I. — Félix Bai..., 36 ans, employé de chemin de fer, entré le 22 septembre 1894. Début de la maladie en 1880, par les bras et les avant-bras. Pendant sept ans, elle n'a pas complètement disparu. Une seule fois, en 1887, il en a été débarrassé pendant dix-huit mois, puis il a eu de nouvelles poussées.

*Actuellement*, les lésions occupent la presque totalité de la surface cutanée, à l'exception de la face et du cou. Elles sont constituées par des taches roses plus ou moins étendues, avec desquamation très fine et croûtes blanchâtres très adhérentes.

Quelques éléments dans le cuir chevelu. La poussée actuelle, qui date de trois mois, est plus intense que les précédentes. Prurit très marqué la nuit et quand le malade transpire.

Le 26 septembre. Légère céphalalgie, perte d'appétit. Suspension du traitement pendant trois jours.

Le 4 octobre. Constipation avec embarras gastrique. (Eau de Sedlitz, suspension du traitement pendant deux jours.)

Le 8. La céphalalgie est un peu moindre.

Le 11. Le malade déclare que, depuis huit jours, il éprouve des douleurs dans les jambes et les épaules. Les placards rouges des membres et, à un moindre degré, ceux des membres sont légèrement décolorés. Les squames forment une sorte de granité fin et blanchâtre ; elles sont moins larges qu'à l'entrée.

Le 15. Les douleurs articulaires sont plus accusées. Le malade déclare qu'il lui serait impossible de gravir ou de descendre les escaliers à une allure un peu rapide. Le sommeil est agité. La céphalalgie est moindre que ces temps derniers. L'appétit, suspendu ces temps derniers, revient.

Le 16. Malgré la suspension involontaire du traitement thyroïdien pendant deux jours, le malade déclare que les douleurs articulaires ont augmenté ; celles de l'articulation fémoro-tibiale irradient dans le mollet.

Le 18. La coloration rouge s'est légèrement effacée, les squames sont un peu plus blanches et granitées. L'état général est satisfaisant.

(1) Sur les tracés qui accompagnent ces observations, les lignes pleines et fines représentent la courbe de la température, les lignes ponctuées celle du pouls, les lignes pleines et fortes, celle de la quantité des urines ; les chiffres placés au bas des tracés indiquent la quantité de corps thyroïde administrée chaque jour ; lorsqu'il a été administré du corps thyroïde de veau, les chiffres correspondants sont soulignés de deux traits ; les chiffres non soulignés indiquent qu'il a été donné du corps thyroïde de mouton.

Le 23. Les manifestations douloureuses dues au traitement thyroïdien ont disparu.

Le 25. La coloration rouge des placards a fait place à une teinte rouge brun. Les squames sont plus blanches, plus fines, moins étendues et plus granitées. L'amélioration n'est manifeste que depuis huit jours, mais elle est réelle. Céphalalgie très forte, douleurs dans les mollets et les genoux, sommeil très agité, appétit bon.

Le 29. Décoloration des placards qui sont moins squameux. Amélioration locale très prononcée.

Le 30. Céphalalgie peu accusée et durant quelques heures. Sommeil agité. Douleurs dans les mollets. Appétit comme à l'état normal.

Le 1er novembre. Même état.

Le 3. On supprime le traitement thyroïdien (1).

Le 4. Douleurs dans l'épaule gauche.

Le 8. L'état général est bon. Le malade conserve cependant quelques

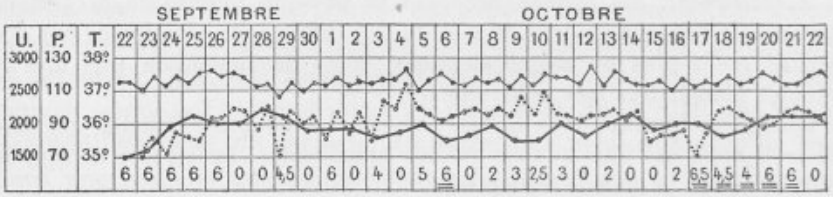


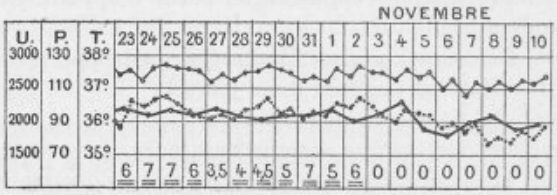


douleurs dans les mollets et un peu de céphalalgie. Le sommeil est bon. L'appétit est plus considérable qu'à l'état normal.

L'amélioration des lésions cutanées persiste. Elles sont remplacées par des macules brunâtres très pigmentées. On ne voit plus de plaques rouges. Sur les cuisses et le tiers inférieur des jambes, 4 ou 5 éléments nouveaux. Pas de prurit.

Le 10. Le malade accuse des douleurs dans les genoux.

Le 12. L'amélioration persiste ; on ne trouve plus à la place des lésions anciennes qu'une maculation brunâtre qui s'efface lentement. Certaines lésions, aux poignets, aux avant-bras, aux jambes, sont encore en activité modérée et peu squameuses.

L'appétit est plus considérable qu'à l'ordinaire ; le malade déclare que, pendant le traitement, il avait constamment faim.

Il prendra un bain, fera des applications d'acide chrysophanique sur les éléments persistants. Sortie.

(1) La suppression du traitement à partir du 4 novembre, chez ce malade et chez ceux des observations IV, V, VII, VIII, X, a été motivée par la mort du malade de l'observation XI.

Poids : le 22 septembre, 70 kilogr. ; le 2 octobre, 64 ; le 3 novembre, 61 ; le 13, 62,5.

Obs. II. — Jules Hu..., 53 ans, homme de peine, entre le 4 août 1894.

Début de la maladie sur les bras et au cuir chevelu il y a huit ans ; depuis lors, les lésions ont toujours persisté sur les membres supérieurs, mais s'y sont atténuées, avec des alternatives d'amélioration et d'aggravation. Jamais il n'y a eu de larges placards confluents.

Depuis l'âge de 17 ans, crises d'épilepsie, d'abord très rapprochées, puis plus espacées ; actuellement elles se reproduisent environ tous les deux mois ; la dernière remonte à six semaines.

*Actuellement*, dans le cuir chevelu et la barbe, quelques squames blanches se détachant facilement. A la partie inférieure de l'abdomen, cinq ou six éléments rouges, avec petites squames rares, de la largeur

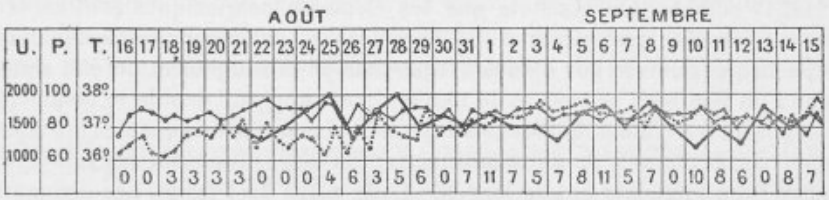


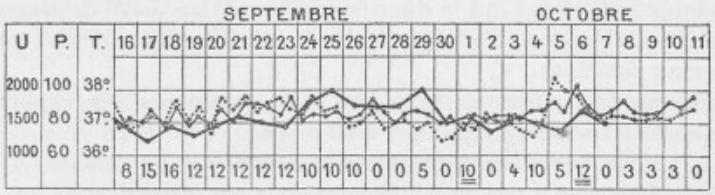


d'une pièce de 20 centimes. Dans le dos, quelques petits éléments de la largeur d'une lentille, peu squameux.

Sur les coudes, plusieurs placards confluents. Sur les avant-bras, une douzaine de petits placards de la dimension d'une pièce de 50 centimes.

Sur les jambes, huit ou dix placards de la même dimension que ceux des avant-bras.

En résumé, les lésions sont peu étendues et paraissent être depuis fort longtemps à peu près stationnaires.

On commence le traitement thyroïdien le 19 août ; depuis l'entrée, le malade a pris par erreur plusieurs bains qui n'ont pas modifié les lésions cutanées.

Le 21. Le malade se plaint de céphalée peu intense, survenue cette nuit ; pas de troubles digestifs.

Le 22. La céphalée continue, il y a eu des nausées continuelles pendant la nuit ; la langue est un peu large, à peine blanche.

Le 24. Après une suppression de traitement pendant un jour, la céphalée et les troubles digestifs ont disparu. Dans la soirée, une attaque d'épilepsie qui dure un quart d'heure.

Le 27. La céphalée se reproduit le soir, assez violente. Pas de troubles digestifs.

Le 29. La céphalée est peu intense.

Le 30. L'aspect des lésions cutanées ne s'est pas modifié depuis le début du traitement thyroïdien. On constate seulement que les squames sont un peu moins abondantes sur le tronc.

Le 3 septembre. Le malade se plaint toujours de céphalalgie, sans autre trouble.

Le 4. La céphalée a disparu, mais l'appétit est supprimé. On constate que la desquamation est un peu plus prononcée.

Le 8. Le malade se plaint d'une dyspnée s'exagérant au moindre effort. Il a une soif vive.

Le 15. Il accuse de nouveau une céphalée légère, l'appétit est bon.

Le 20. A la suite de l'augmentation de la dose de corps thyroïde, la céphalalgie s'est accusée, l'appétit est presque nul.

Le 24. Courbature, l'appétit est revenu.

Le 11 octobre. On constate que les éléments psoriasiques sont encore tous apparents : quelques-uns sont caractérisés seulement par des squames blanches et minces ; sur d'autres il persiste de la rougeur et un état squameux un peu plus accusé. A la nuque, il est apparu, depuis le commencement du traitement, quelques éléments nouveaux avec squames épaisses blanches, brillantes, de deux millimètres de large, reposant sur une base rouge ; ces éléments ont la largeur d'une pièce de 1 franc. Les éléments des membres inférieurs ont la dimension d'une pièce de 20 centimes. Sur le tronc, les éléments n'ont pas subi de modifications bien sensibles depuis cinq semaines.

On suspend le traitement thyroïdien et on commence les applications de pommade à l'acide pyrogallique à 10 p. 100.

Le 17. La desquamation commence à se produire et au bout de quelques jours le malade sort à peu près débarrassé de ses lésions cutanées.

Poids : le 6 août, 63 kilogr. ; le 25 septembre, 64 kilogr. ; le 2 octobre, 56,50 ; le 9, 55 ; le 15, 58 ; le 19, 58.

Obs. III. — Gr..., 51 ans, ébéniste. Entré le 17 août 1894.

Début du psoriasis à l'âge de 23 ans, sur le sommet des coudes, puis successivement sur la face externe des jambes, la partie postérieure et externe du bras, etc. Poussées multiples.

*Actuellement*, large placard allongé, à contours polycycliques, formé par la réunion de nombreux éléments rouges, à squames blanchâtres, brillantes, fendillées, étendu sur la partie antérieure du tronc, depuis la clavicule gauche jusqu'à l'épine iliaque postérieure. Petits placards isolés au-devant du sternum avec squames très épaisses et brûnâtres à la périphérie Sur les deux épaules, larges placards formés par la réunion de petits éléments de la dimension d'une pièce de 50 centimes à celle d'une pièce de 1 franc. A la partie moyenne du dos, énorme placard affectant à peu près la forme d'une couronne. Placards sur les coudes et la partie postérieure des bras. Larges placards sur les jambes. Lésions unguéales anciennes et intenses.

Début du traitement thyroïdien le 20 août.

Le 23 août, le lendemain de l'ingestion de 11 gr. de corps thyroïde, le

malade éprouve des étourdissements qui durent pendant plus d'une heure, mais ne l'obligent pas à s'asseoir. Pas de troubles digestifs.

Le 24. On note aux membres inférieurs une desquamation légère des placards ; mais pas de modifications bien apparentes dans ceux-ci.

Le 25. Reprise du traitement.

Le 30. Légère céphalalgie. Il est incontestable que les lésions cutanées, dans leur ensemble, ont subi une atténuation. Les squames sont moins apparentes et surtout moins larges ; il semble qu'en certains points chacun des placards soit dissocié en petites papules ayant environ la largeur d'une petite tête d'épingle et recouvertes chacune d'une squame indépendante ; cet aspect est surtout marqué au niveau de la ceinture.

La coloration du tégument au niveau des régions malades s'est également atténuée.

Les jours suivants, la céphalée persiste, mais peu intense.

6 septembre. Depuis huit jours, les lésions se sont peu modifiées ; les squames ont conservé une certaine tendance à la disposition papuleuse, mais un peu moins accentuée que la semaine dernière. Aux membres

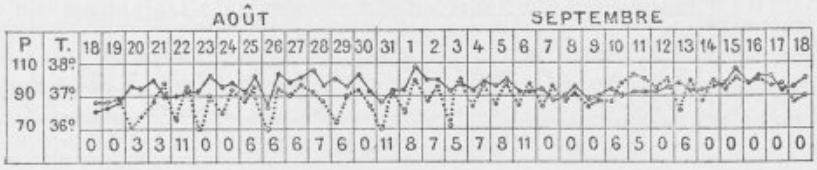


inférieurs, les lésions n'ont subi aucune modification. Le malade éprouve des douleurs dans les membres supérieurs et inférieurs. Diarrhée, langue un peu blanche. Suspension du traitement pendant trois jours.

Le 14. Le développement des squames a repris. Elles ont plus d'épaisseur que la semaine dernière, sont blanches, et présentent en certains points l'aspect des taches de bougie.

Les douleurs dans les membres et les troubles digestifs persistent ; le malade a perdu 3 kilogr. de son poids depuis dix-neuf jours ; il est amaigri, pâle, se fatigue facilement. Dans ces conditions, je crois nécessaire de suspendre le traitement.

Le malade est mis, vu son état de faiblesse, au traitement interne par l'arsenic.

Le 18. L'état est stationnaire depuis la suspension du traitement thyroïdien ; les placards ne se sont pas réduits d'étendue, leur teinte est restée sensiblement la même ; ils ont conservé leur état papuleux avec de petites squames à leur surface.

On commence le traitement local par l'acide pyrogallique.

Le 20 octobre, le malade sort débarrassé de ses lésions cutanées.

Poids : le 25 août, 56 kilogr. 5 ; le 14 septembre, 53,5 ; le 9 octobre, 58 ; le 19, 59.

Obs. IV. — Charles Poil..., 38 ans, garçon d'office, entré le 12 octobre 1894.

Début du psoriasis à l'âge de 14 ans ; depuis lors il n'a jamais cessé, et présente des exacerbations au printemps et à l'automne.

*Actuellement*, sur le côté de l'extension des coudes et des genoux, placards mesurant environ 11 centimètres de long sur 6 centimètres de large, rouges, recouverts de squames fines, brillantes, couleur blanc de plâtre, se détachant facilement. Quelques rares éléments sur les avant-bras. Sur les cuisses, au-dessus des genoux, deux ou trois placards de la dimension d'une pièce de deux francs ; sur les fesses, quatre ou cinq groupes d'éléments psoriasiques.

Sur la face postérieure des épaules, quelques éléments isolés de la dimension d'une lentille. Au cuir chevelu, squames fines, très abondantes, disséminées. Quelques petits éléments sur les pavillons des oreilles.

Le 24 octobre. Pour la première fois, le malade se plaint de troubles qui peuvent être imputés à l'action du corps thyroïde : ce sont de la diarrhée, de la courbature et des douleurs articulaires.

Le 25. Céphalalgie, douleurs abdominales, état général meilleur, la diarrhée est arrêtée.

La desquamation est très évidente, les squames sont larges et encore

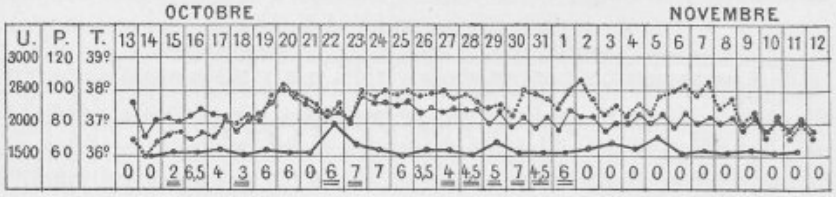


épaissies ; la rougeur a disparu. Plusieurs éléments se sont affaissés, surtout à l'avant-bras ; quelques-uns sont en voie manifeste de régression et on ne trouve plus à leur place qu'une tache brune avec une desquamation mince et très fine.

Le 29. Inappétence absolue, état général bon ; la céphalalgie a disparu, le sommeil est bon, l'embarras gastrique a cessé (teinture de Baumé).

Le 31. Sommeil agité, pas de céphalalgie.

Le 3 novembre. Suspension du corps thyroïde, état général bon.

Le 6. L'appétit est revenu à son taux normal. Les lésions cutanées ne se sont pas sensiblement modifiées depuis douze jours.

Le 15. On commence le traitement par la pommade à l'acide pyrogallique.

Le 22. Le malade sort à peu près complètement guéri.

Poids : le 15 octobre, 65 kilogr., 5 ; le 19, 65,5 ; le 27, 64 ; le 3 nov., 63.

Obs. V. — Achille Hir..., 50 ans, employé de commerce, entré le 12 octobre 1894.

Début du psoriasis sur les jambes, à l'âge de 26 ans ; exacerbations chaque année au printemps.

*Actuellement*, éléments de petites dimensions, recouverts de fines squames, très nombreux sur la face antérieure des jambes et des cuisses, un peu moins nombreux sur leur face postérieure. Éléments groupés sur les fesses. Sur le tronc, éléments disséminés, peu nombreux à sa face antérieure, très abondants à sa face postérieure. Larges placards à la face postérieure des coudes. Sur les épaules, lésions très peu étendues et éléments isolés.

Le 18 octobre. Les squames, aux membres inférieurs, sont plus larges, plus apparentes et se détachent facilement.

Le 19. Diminution de l'appétit, langue blanche, régurgitations acides.

Le 21. Diarrhée, douleurs articulaires.

Le 22. La desquamation est plus accusée. La diarrhée a cessé, les douleurs articulaires persistent.

Le 25. Insomnie, appétit médiocre, embarras gastrique, douleurs dans les articulations des pieds.

La desquamation est toujours très accusée; aux membres inférieurs surtout, les squames sont larges et épaisses ; aux membres supérieurs, elles sont plus fines et moins larges. Plusieurs lésions sont en voie manifeste de disparition et on trouve à leur place des taches brunes avec aspect plissé de la peau et desquamation très fine.

Le 31. Sommeil meilleur, la céphalalgie a disparu, néanmoins l'appétit est moindre qu'à l'ordinaire.

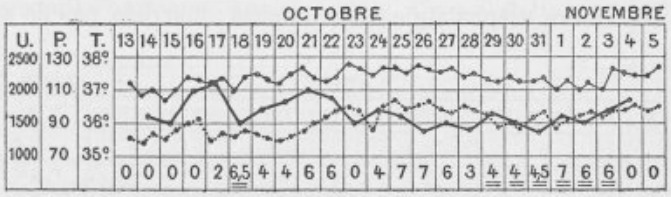


Le 26. Courbature, céphalalgie.

Le 28. État général meilleur.

Le 4 novembre. On suspend la médication thyroïdienne.

Le 8. On note une régression très manifeste des lésions sur les bras et les avant-bras ; les coudes seuls sont encore le siège d'éléments psoriasiques rouges, recouverts de squames. Aux membres inférieurs, l'amélioration est plus accentuée à la racine qu'à l'extrémité ; sur toute l'étendue de la jambe, les éléments sont peu modifiés, les squames y sont larges, les éléments encore rouges. Aux fesses et aux trochanters, les plaques ont bruni et ne sont le siège d'aucune desquamation.

Le malade sort sur sa demande, très amélioré.

Poids : le 15 octobre, 72 kilogr. ; le 19, 72; le 29, 71.

Obs. VI. — Amédée Phi..., 18 ans, entré le 3 août 1894.

Début du psoriasis à l'âge de 15 ans ; depuis lors, le malade n'a suivi aucun traitement régulier et l'affection a toujours persisté et progressé lentement, avec quelques intervalles d'arrêt.

*Actuellement*, placards de la dimension d'une pièce de cinquante centimes à celle d'une pièce de cinq francs, à fond rouge, recouverts de squames blanches, peu brillantes, se détachant facilement au grattage. Les placards les plus nombreux et les plus larges occupent les bras et les avant-bras, surtout dans leur partie postérieure et aux coudes. Sur l'abdomen, placards disséminés, plus abondants au niveau de la ceinture ; deux ou trois petits éléments sur la partie supérieure du thorax ; à la partie supérieure du dos, quelques éléments disséminés ; à la partie inférieure,

placards larges et nombreux, de même que sur les fesses et à la région interfessière. Les jambes sont le siège, à leur partie antérieure, d'un vaste placard s'arrêtant à quelques centimètres du cou-de-pied ; leur partie postérieure et les cuisses sont atteintes dans la même proportion que le dos. Le cuir chevelu est recouvert de squames dans toute son étendue.

Jusqu'au 18 août, le malade n'est soumis à aucun autre traitement que des bains : les squames tombent, les placards restent rouges, d'une rougeur uniforme.

Le 22. Les lésions n'ont subi aucune modification. Diarrhée ; pas de nausées, pas de céphalalgie, ni de douleurs lombaires ; démangeaisons au scrotum.

Le 23. La diarrhée s'est arrêtée.

Le 26. Céphalée légère dans la journée.

Le 30. Les squames, qui se sont reproduites dans les jours qui ont suivi la cessation des bains, sont moins apparentes, la rougeur est également moins marquée, mais ces modifications sont peu prononcées.

Le 1er septembre. Céphalalgie assez intense ; diarrhée, pas de nausées.

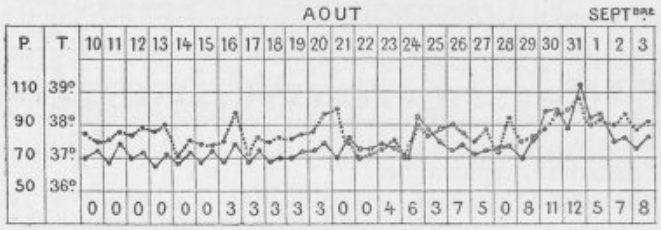


Le 2. La céphalalgie et la diarrhée persistent ; le visage est congestionné.

Le 3. La diarrhée a cessé, la céphalalgie a diminué, le malade est un peu abattu.

Le 4. Même état.

Le 5. La céphalalgie persiste.

Le 6. La rougeur des placards a un peu diminué ; les squames sont également un peu moins prononcées. On voit sur la paroi abdominale des macules correspondantes à des placards dont une partie des contours s'est effacée. Sur les jambes, la rougeur s'est également atténuée. Le malade sort sur sa demande.

Obs. VII. — Léon Rol..., 44 ans, tailleur, entré le 5 octobre 1894.

Début du psoriasis à l'âge de 18 ans, par une poussée qui dure six semaines ; nouvelle poussée en 1890, puis troisième poussée en 1892 coïncidant avec l'apparition de douleurs articulaires dans les membres supérieurs.

Depuis lors, alternatives de rémissions et de nouvelles éruptions.

La poussée actuelle date de un an et a subi une aggravation il y a six mois.

*Actuellement*, les lésions occupent surtout la face antérieure des jambes, principalement leurs deux tiers inférieurs qui sont recouverts de larges

squames mesurant jusqu'à six centimètres de long et reposant sur une base rouge. Quelques plaques sur les fesses, entre autres à la région rétro-trochantérienne.

Les pieds, à leurs faces dorsale et plantaire, présentent également des squames. Aux mains, on trouve des éléments psoriasiques moins abondants, recouverts de squames plus fines.

Aux membres supérieurs, les lésions occupent surtout la face postérieure des avant-bras où les squames sont fines, abondantes, de couleur blanc de plâtre ; sur leur face antérieure, les éléments psoriasiques sont plus rares.

Sur la face postérieure du tronc, un placard formé d'éléments rouges arrondis.

Le 10. Céphalalgie légère.

Le 11. Douleurs dans l'épaule gauche.

Le 13. La céphalalgie est moindre. Bain simple.

Le 15. La céphalalgie, les douleurs dans l'épaule ont disparu. L'appétit est meilleur qu'à l'ordinaire. Sommeil agité. Un peu de toux.

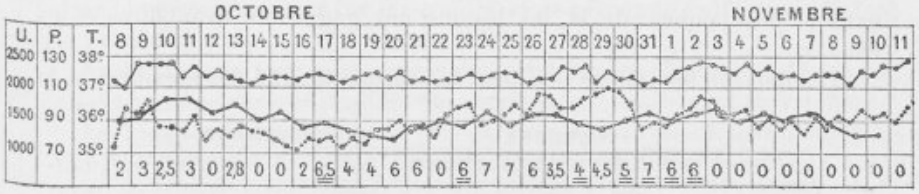


Le 18. Quelques-uns des éléments du tronc se sont un peu effacés ; aux membres inférieurs, la rougeur est un peu moins vive. Le malade accuse un prurit généralisé et des douleurs dans l'épaule gauche.

Le 22. Les douleurs persistent dans l'épaule ; le malade en accuse également aux coudes et aux poignets. Prurit continuel. Appétit plutôt plus considérable qu'à l'état normal. Sommeil agité. Digestions bonnes.

Le 25. Le malade accuse toujours un prurit intermittent aux membres supérieurs et inférieurs. Sur le tronc les éléments sont en voie de régression et il n'y a pas de prurit. Sur les membres, les lésions sont encore très marquées ; cependant la desquamation est plus fine, en plaques plus minces et plus étendues que ces jours derniers. En résumé, il y a une amélioration manifeste.

Le 31. Les douleurs persistent; le prurit est moindre, l'appétit est modéré, le sommeil encore plus agité.

Le 3 novembre. On suspend le traitement thyroïdien ; l'état général est bon, mais il y a quelques douleurs articulaires.

Le 8. Le malade se plaint encore de démangeaisons surtout aux membres. Les placards sont moins rouges, la desquamation plus fine, surtout aux membres supérieurs. Aux membres inférieurs il y a des lésions de grattage qui ont nécessité l'enveloppement et les applications de vaseline. La céphalalgie a disparu. L'appétit est bon.

Le 12. Amygdalite folliculaire.

Le 13. Les douleurs articulaires n'ont pas disparu dans l'épaule et le coude gauches. Le prurit persiste.

Les lésions des jambes desquament très peu, forment des placards rouges, un peu irrités.

Aux bras et aux coudes, la desquamation reste toujours fine, mais les lésions paraissent augmenter d'intensité, d'épaisseur et de surface.

On commence les applications de pommade au naphtol.

Le 15. La sensation de fatigue qui s'était produite pendant le traitement a disparu. L'appétit est normal et supérieur à ce qu'il était en cours de traitement.

Le 22. Le malade sort débarrassé de ses lésions psoriasiques ; il reste aux deux jambes une rougeur diffuse très étendue et des lésions de grattage encore en activité.

Poids : le 7 octobre, 67 kilog., 500 ; le 15, 68 kilog. ; le 27, 66 kilog. ; le 3 novembre, 65 kilog., 500 ; le 13, 63 kilog., 500.

Obs. VIII. — Eugène Bro..., 37 ans, talonnier, entre le 19 octobre 1894.

Début du psoriasis il y a un an par deux placards occupant la face externe des jambes ; de là, les lésions ont gagné les avant-bras et les coudes.

*Actuellement*, les lésions occupent la presque totalité des membres et le

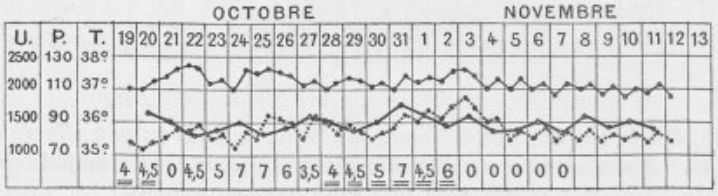


cou. Les autres régions du corps sont respectées, sauf quelques éléments rares, petits et très espacés. Les placards, de dimensions variables, sont confluents aux coudes, aux avant-bras, à la face interne des jambes, petits et espacés dans les autres points. Les placards des membres inférieurs sont nettement psoriasiques ; ceux des avant-bras ont par places un aspect eczématiforme, suintant.

Desquamation fine sur la presque totalité du cuir chevelu.

Le 21. Le malade accuse quelques douleurs dans les articulations des coudes.

Le 23. Légère céphalalgie.

Le 25. Toujours quelques douleurs articulaires. L'appétit est bon, les digestions normales.

Le 29. L'appétit diminue, le sommeil est agité, le malade accuse toujours de la céphalalgie, surtout au réveil, et des douleurs articulaires.

Le 2 novembre. La céphalalgie diminue.

Le 3. On supprime le corps thyroïde : les lésions cutanées sont absolument stationnaires.

Le 8. La céphalalgie a disparu.

Le 15. Quoiqu'il n'ait été fait aucun traitement local depuis la suspension

de la médication thyroïdienne, on constate que les lésions sont un peu améliorées, les squames surtout moins épaisses, mais la rougeur est toujours accusée. On fait appliquer de la pommade au naphtol.

Le 22. Le malade sort en très bon état.

Poids : le 20 octobre, 63 kilog. 500 ; le 27, 63 kilog., 750 ; le 3 novembre, 63 kilog.

Obs. IX. — René Den..., 19 ans, bijoutier, entré le 24 août 1894.

Début de l'affection, il y a six ans, sur les ailes du nez, où elle a toujours été prédominante, avec des localisations de lupus érythémateux et un aspect qui, à certaines périodes, rappelle l'eczéma séborrhéique.

*Actuellement*, placards rouges, recouverts de squames rouges, sèches, un peu grasses sur le nez et la joue droite. Aux coudes, placards de la largeur d'une pièce de 5 francs, à fond rouge, moins intense que les lésions de la face, recouvert de squames blanchâtres et fines. Au cuir chevelu, séborrhée abondante occupant surtout sa partie antérieure.

Par erreur, le malade est soumis pendant quatre jours aux applications d'acide chrysophanique sur les coudes et de glycérolé cadique sur la face et le cuir chevelu.

Au bout de ce temps, on supprime ce traitement. L'état des lésions ne s'est pas sensiblement modifié. On commence le traitement thyroïdien.

Le 3 septembre. Le malade a pris en cinq jours, avec un jour d'interruption, 40 grammes de corps thyroïde. Il éprouve une céphalalgie assez vive, sans troubles digestifs.

Le 4. La céphalalgie persiste légère, il y a du malaise général et de l'hyperesthésie de tout le corps.

Le 5. Céphalalgie, nausées ; le tégument externe est douloureux au moindre contact. De nouvelles plaques sont apparues sur les mains sous la forme de petites taches rouges légèrement squameuses.

Le 6. La rougeur de la face a diminué, les squames s'y soulèvent légèrement, de même qu'au cuir chevelu. Sur les coudes, la desquamation est un peu plus accusée.

Le 8. La céphalalgie, qui persiste toujours, est surtout prononcée le soir et à prédominance frontale. L'appétit est faible. Constipation.

Le 11. La céphalée a disparu.

Le 12. Quelques éléments psoriasiques nouveaux sont apparus sur l'avant-bras et sur le corps, en particulier sur le thorax, qui était indemne à l'entrée.

Le 13. L'appétit est revenu. Le malade éprouve des démangeaisons assez vives sur tout le corps.

Dans le cuir chevelu, les squames ont un peu augmenté d'épaisseur et sont plus sèches qu'à l'entrée. Sur la face, la rougeur a un peu diminué, les squames se détachent plus facilement.

Le 20. Le malade dont l'appétit est toujours bon, recommence à se plaindre de céphalalgie intense, son sommeil est agité ; la céphalalgie disparaît une demi-heure après le réveil.

Le 24. Son appétit est toujours conservé ; mais les digestions sont pénibles ; il y a des nausées après le repas. Le sommeil est toujours agité.

4 octobre. L'appétit est toujours conservé, plus exactement augmenté par la médication : il est tel que le malade va demander à ses camarades des salles voisines un supplément de pain, sa ration ne lui suffisant pas. La langue est cependant chargée et il y a des nausées (ipéca).

Les jours suivants, l'appétit est toujours bon.

Le 11. (L'état des téguments ne présentant aucune amélioration apparente il aurait été sans intérêt de le décrire à intervalles plus rapprochés.) Les placards des coudes et les éléments disséminés sur les avant-bras sont recouverts de squames blanches, brillantes, assez épaisses. A la face, la rougeur est moindre qu'à l'entrée, mais les lésions sont plus étendues et plus squameuses. Dans le cuir chevelu, l'état squameux est plus accusé :

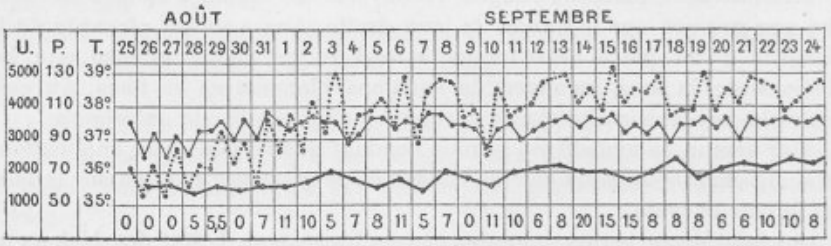


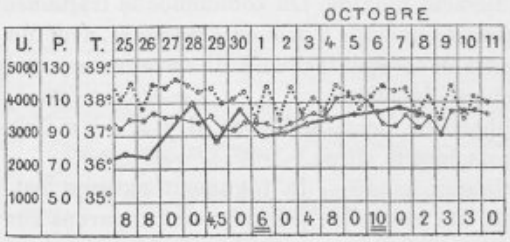


sa presque totalité est recouverte de squames blanches micacées. L'expérience paraissant suffisante, la médication thyroïdienne est suspendue : le malade a ingéré en quarante-sept jours, avec huit jours d'interruption, 288 gr. 50 de corps thyroïde.

On le met au traitement par l'acide pyrogallique sur les membres, le savon noir sur la face et le cuir chevelu.

Après la suppression du traitement thyroïdien, l'appétit diminue progressivement pour revenir à la normale, en même temps que le poids se relève.

Le malade sort le 24 octobre, non guéri.

Poids : le 25 août, 61 kilogr. ; le 15 septembre, 57 kilogr. ; le 2 octobre, 56 kilogr. 5 ; le 5, 55 kilogr. ; le 15, 61 kilogr. ; le 19, 62 kilogr.

Obs. X. — Edmond Sim..., 57 ans, terrassier, entré le 3 août 1894.

Début du psoriasis il y a vingt-trois ans par les coudes et les genoux. Depuis alternatives de disparition et de reproduction, séparées une fois par une accalmie de cinq ans. La poussée actuelle date des premiers jours de juillet.

*Actuellement*, sur l'avant-bras gauche, placards ovalaires de la largeur

d'une pièce de deux francs en moyenne, surélevés, recouverts d'épaisses squames blanches micacées. Ces placards prédominent du côté de l'extension ; sur les bras, quelques éléments à squames minces, d'apparence plutôt séborrhéique, prédominant également du côté de l'extension et dans la région du coude. A la partie supérieure du dos et sur les épaules, éléments plus petits, irréguliers, de teinte plus pâle, à peine squameux, en voie de disparition. A la partie inférieure du dos, sur la ligne médiane et dans le pli interfessier, vaste placard large comme la paume de la main, rouge vif, recouvert de squames abondantes et épaisses. Au niveau des trochanters, vastes placards. A la partie inférieure de l'abdomen, vaste placard en forme de tablier, descendant des aines vers les cuisses, et encadrant les bourses et la verge qui présentent elles-mêmes un état squameux avec légère infiltration des téguments. La bordure de ce placard forme une traînée saillante et squameuse ; le centre est moins rouge Quelques éléments au niveau des genoux ; sur la face antérieure des jambes, quelques placards.

Le pouls oscille entre 48 et 58 ; le malade dit que cette lenteur du pouls daterait d'environ quinze mois ; à un examen minutieux, on ne trouve aucun des troubles nerveux associés au pouls lent permanent ; léger souffle systolique à la pointe du cœur.

Le 18. Sous l'influence des bains que le malade a pris depuis son entrée, les placards sont devenus un peu moins squameux et moins rouges. On commence le traitement thyroïdien.

Le 22. Rachialgie peu intense, qui gêne les mouvements, mais n'empêche pas complètement le malade de marcher.

Le 23. La rachialgie a à peu près disparu.

Le 24. On constate que le fond des placards psoriasiques est moins rouge, que la bordure s'est légèrement affaissée sur le grand placard abdominal.

Le 27. Diarrhée, pas de nausées, légère céphalalgie et légère rachialgie.

Le 29. L'amélioration dans les lésions cutanées, constatée ces jours derniers, semble douteuse aujourd'hui. Malaise général, sans douleurs localisées.

Le 4 septembre. Le malaise général qui avait cessé depuis deux jours reparaît. Quelques nausées.

Le 5. Épistaxis légère ce matin. Le malade se plaint de la gorge ; rougeur diffuse des piliers. Appétit médiocre.

Le 6. On constate que la bordure du grand placard abdominal s'est décolorée et est devenue un peu plus squameuse ; à droite, cette bordure, qui était continue à l'entrée du malade, est interrompue sur une longueur de 9 centimètres.

Le 7. Plus de malaise ; mais l'appétit, qui d'ordinaire est très remarquable, est devenu nul, la soif est très intense.

Le 10. Céphalalgie ; quelques nausées ; pas de diarrhée.

Le 12. Même état. Le malade vomit ses deux repas ; langue un peu blanche ; bourdonnements d'oreilles ; douleurs dans les articulations des genoux ; les jambes sont faibles. En raison de ces phénomènes, on interrompt la médication thyroïdienne.

Le 13. Persistance des vomissements et des douleurs.

Il y a incontestablement une modification favorable dans les lésions cutanées. Sur le grand placard abdominal, la rougeur du fond a encore diminué ; sa bordure est moins large et également moins colorée. Dans toute l'étendue des lésions, les squames se détachent très facilement ; on retrouve néanmoins le signe de Hebra très nettement dans tous les points où il existe des squames.

Le 14. Les vomissements sont arrêtés.

Le 15. Les douleurs persistent dans les épaules et les genoux.

Le 16. L'appétit reprend.

Le 24. L'état général est satisfaisant, l'appétit est excellent, le sommeil très bon.

Le grand placard abdominal est de moins en moins coloré. Sur sa bordure, les squames sont beaucoup moins abondantes et moins épaisses ;

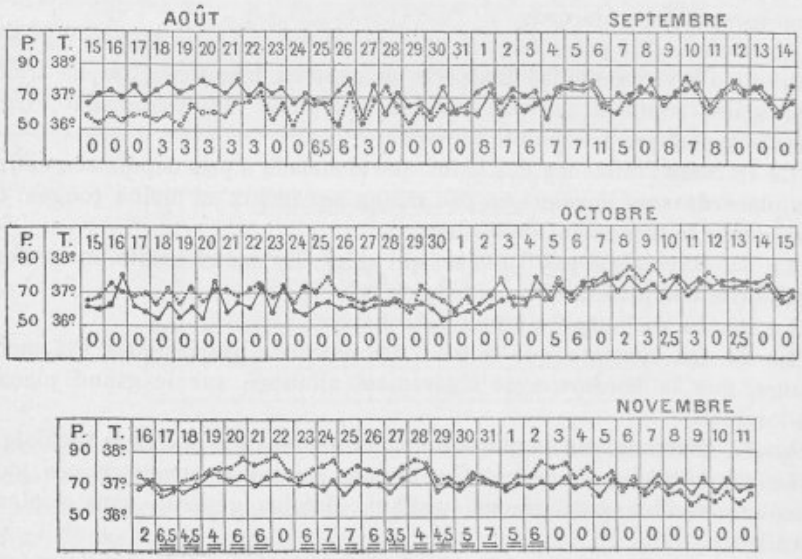


sur quelques points de cette bordure, à gauche, les squames ont complètement disparu.

Le 4 octobre. L'état général est très bon. On reprend la médication thyroïdienne. Pendant sa suspension, l'amélioration a été beaucoup moins accusée que pendant le cours du traitement.

Le 11. On note que l'amélioration a repris, les saillies qui formaient les contours du grand placard abdominal se sont à peu près complètement effacées dans tout l'espace compris entre les épines iliaques antéro-supérieures et les cuisses ; dans les points où elles persistent, le relief, la rougeur et la desquamation ont diminué.

Pas de douleurs articulaires. Appétit bon.

Le 15. État général bon, sommeil agité.

Le 18. Le grand placard abdominal ne s'accuse plus que par une teinte brunâtre qui tend à s'effacer. Les lésions du dos se sont également effa-

cées. Sur les membres supérieurs, on trouve encore par places quelques contours légèrement squameux.

Le 25. Pour la première fois depuis la reprise du traitement le malade éprouve des troubles qui lui sont imputables : céphalalgie, douleurs articulaires, embarras gastrique et douleurs abdominales.

Les lésions cutanées sont en bonne voie de régression ; les placards des bras ont presque complètement disparu et on ne trouve plus que sur quelques points une desquamation très fine et peu étendue.

Le 29. Persistance des douleurs articulaires dans les membres supérieurs et inférieurs ; pas de céphalalgie, courbature générale, sommeil agité ; appétit bon, pas d'embarras gastrique.

Le 31. Courbature moins accentuée.

Le 2 novembre. État général meilleur.

Le 3. Suspension de la médication thyroïdienne.

Le 8. L'état général est bon, l'appétit ordinaire.

L'amélioration des lésions cutanées a persisté et s'est accentuée. On ne retrouve plus qu'une ligne brunâtre festonnée sur l'abdomen, quelques contours linéaires sur la région lombaire et les fesses et quelques squames sur le coude droit.

Le 13. L'appétit est plus considérable qu'à l'ordinaire. Les douleurs articulaires (genou, épaule gauche) persistent.

L'amélioration obtenue pendant le traitement thyroïdien persiste toujours. Les portions de contours que l'on constate encore sont peu colorées, et ne présentent plus que des squames minces. On retrouve, au niveau de toutes les lésions constatées à l'entrée, une pigmentation brunâtre.

Le 15. On fait faire des applications d'acide pyrogallique.

Le 22. Le malade sort à peu près complètement débarrassé de ses lésions psoriasiques.

Poids : le 6 août, 67 kilogr. ; le 25, 66 kilogr. ; le 14 septembre, 63 kilogr. ; le 2 octobre, 61 kilogr. ; le 9, 61 kilogr. ; le 15, 62 kilogr. ; le 19, 63 kilogr. ; le 27, 63 kilogr. ; le 3 novembre, 62 kilogr. ; le 13, 62 kilogr. 5.

Obs. XI. — Lucien Lem..., 36 ans, homme de peine, entré le 20 août 1894.

Début de la maladie à l'âge de 20 ans ; depuis cette époque il a eu des rechutes presque incessantes, favorisées par ses habitudes alcooliques.

*Actuellement*, quelques squames rares dans le cuir chevelu ; et dans la barbe, un placard rouge avec squames peu adhérentes dans le sillon rétro-auriculaire. Sur les bras, vastes placards laissant quelques rares espaces de peau saine : ces placards, à fond rouge vif, sont recouverts de squames fines, brillantes, micacées, se détachant facilement. Dans le dos, quelques petits placards semblables. A partir de la ceinture, toute la partie inférieure du corps est le siège de lésions semblables à celles des membres supérieurs et ne laissant entre elles aucun intervalle de peau saine.

Le 27. Le malade éprouve dans la soirée une céphalée violente qui persiste une partie de la nuit.

Le 28. La céphalée est moindre.

Le 29. La langue est légèrement blanche, le visage un peu conges-

tionné ; dans la soirée, céphalalgie plus intense qu'hier ; dans la nuit peu de sommeil.

Le 3 septembre. La céphalée, qui avait cédé après la suspension du traitement thyroïdien, reparaît peu intense ; pas de troubles digestifs Le soir, vomissement provoqué par une forte ingestion d'alcool.

Le 4. Le malade accuse une hyperesthésie générale de tout le tégument. Inappétence.

Le 5. Embarras gastrique, ictère. (Ipéca 1 gr. 50). Lavements froids. Les lésions cutanées sont absolument stationnaires.

On suspend le traitement pendant la durée de l'ictère.

Le 19. On le reprend. On note que les placards psoriasiques sont un

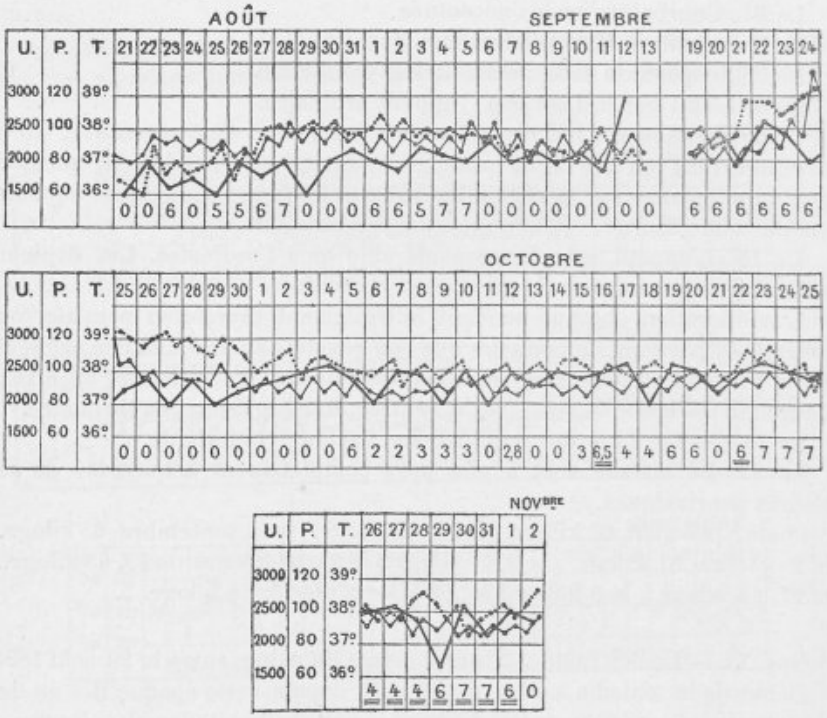


peu décolorés, les squames moins larges et, sur une grande partie des placards, presque punctiformes et comme chagrinées, formant une série de petits mamelons isolés. Quelques éléments de petite dimension, sur la paroi abdominale, se sont affaissés et réduits d'étendue. Il est incontestable qu'il y a une diminution notable dans l'étendue et l'intensité des lésions.

Le 23. Lassitude générale, inappétence, angine folliculaire, langue blanche, sommeil léger, céphalalgie assez intense.

Le 24. Même état ; sueurs diurnes et nocturnes. Les lésions cutanées sont manifestement améliorées ; la peau a un aspect granité, les squames sont plus fines.

Le 25 Les symptômes généraux ne s'étant pas amendés, on suspend la médication thyroïdienne.

Le 28. L'appétit est revenu, les symptômes de l'angine sont en voie de disparition depuis deux jours.

Le 6 octobre. On reprend la médication thyroïdienne ; pendant sa suspension, les lésions cutanées ont continué à s'amender.

Le 11. Les lésions de la portion sus-ombilicale du tronc ont presque disparu ; on ne voit plus que quelques taches disséminées entre l'ombilic et le sternum et un placard du diamètre d'une pièce de 2 francs au-dessus du sein droit, ce dernier développé en cours de traitement. Sur la portion sous-ombilicale du tronc, les fesses, les membres, les placards ont légèrement diminué d'étendue et de coloration ; la desquamation blanche, mince, brillante, présente par places un aspect chagriné manifeste. Le malade déclare que le résultat actuel du traitement est supérieur à celui que produisent, dans le même temps, les divers agents externes. Le malade qui avait maigri à la suite des diverses complications intercurrentes, a augmenté de poids. Appétit normal, non exagéré. Quelques douleurs intermittentes dans les jambes, particulièrement dans les mollets.

Le 13. Le malade se plaint de prurit au niveau des lésions des avant-bras.

Le 21. Douleurs dans les épaules, coliques, diarrhées ; ces phénomènes persistent les jours suivants.

Le 28. Les placards de la partie inférieure du tronc ont continué à devenir moins rouges et moins squameux. Aux avant-bras, l'étendue des placards se réduit surtout par leur partie inférieure et, dans les portions persistantes, la desquamation est moindre. Le placard sus-mammaire de récente formation est plus étendu et plus rouge. Le prurit persiste.

Le 4 novembre. L'amélioration s'accroissait encore lorsque le malade tombe à 6 heures du matin, après avoir ingéré une demi bouteille de rhum, dans le coma accompagné d'hémiplégie droite. Il succombe à 8 heures du soir.

Poids : le 20 août, 59 kilogr. ; le 5 septembre, 56 kilogr. ; le 15, 54 kilogr. ; le 2 octobre, 59 kilogr. 5 ; le 6, 61 kilogr. ; le 15, 62 kilogr. ; le 19, 63 kilogr. ; le 27, 61 kilogr. 5 ; le 3 novembre, 59 kilogr. 5.

# L'ACTINOMYCOSE DANS LE SUD-OUEST DE LA FRANCE

Par **W. Dubreuilh** et **D. Frèche** (1).

L'actinomycose est une maladie peu connue en France et qui passe encore pour rare, probablement, comme nous le verrons plus loin, parce qu'elle n'est pas diagnostiquée. Bien que Robin et Laboulbène l'aient observée chez l'homme en 1853, il faut arriver à ces dernières années pour en trouver de nouvelles observations, tandis qu'en Allemagne et surtout en Autriche, les cas d'actinomycose humaine étaient l'objet de très nombreuses publications.

En France l'actinomycose humaine a surtout été observée à Paris, à Lyon, Reims, Lille et Bordeaux, mais il faut dire que la plupart des malades venaient non de la ville mais de la région voisine.

Nous en rapportons ici sept cas dont six ont été observés à la clinique dermatologique de la Faculté et le septième nous a été obligeamment communiqué par M. le professsur Picot.

Tous ces cas appartiennent à la forme la plus commune de la maladie, celle qui prend son origine dans une dent cariée et vient apparaître dans la région cervico-faciale sous forme de fistule ou de placard induré.

Dans tous les cas l'origine dentaire est probable en raison des relations de voisinage et même de continuité du placard sous-cutané avec l'une ou l'autre arcade dentaire ; il est généralement adhérent en quelque point à l'os qui paraît quelquefois tuméfié. De plus nous avons toujours trouvé en ce point des dents cariées ou leurs traces.

Dans les observations I, IV, VI, VII, la marche des événements indique plus nettement encore l'origine dentaire et dans l'observation I le malade qui faisait souvent sur sa dent des efforts de succion pour calmer la douleur, en fit sortir une fois un grain jaune gros comme une tête d'épingle et qui se laissait facilement écraser. Du reste la plupart des malades avaient déjà consulté un dentiste qui, pensant à un simple abcès dentaire, avait pratiqué ou conseillé l'arrachement de la dent.

Le début de la maladie simule tout à fait un abcès dentaire, sa marche est souvent assez aiguë. Dans l'observation V on crut à un phlegmon de la région parotidienne qui fut incisé mais il ne sortit que du sang au dire du malade. Il en fut de même dans l'observation VI dont nous avons pu suivre toute l'évolution puisque la malade était en traitement pour un psoriasis quand les premiers accidents ont fait

(1) Communication au Congrès français de médecine. 2e session. Bordeaux, août, 1895.

leur apparition. Un nodule dur, profond, s'est d'abord montré, en rapport avec une dent cariée et douloureuse ; il a rapidement augmenté de volume s'accompagnant d'œdème inflammatoire de toute la joue. Nous-mêmes, croyant à un abcès dentaire, conseillâmes l'extraction de la dent, ce qui fit diminuer les douleurs, rétrocéder l'œdème du voisinage et reconnaître un placard dur caractéristique. Cette observation est particulièrement intéressante parce que nous avons pu affirmer le diagnostic d'actinomycose avant qu'il y ait aucune suppuration, et d'après les seuls caractères du placard induré de la joue.

Tous nos cas d'actinomycose ont présenté assez de ressemblance pour qu'on puisse en faire une description d'ensemble. On trouve dans la région du maxillaire inférieur ou plus rarement du maxillaire supérieur (obs. VI) une large plaque d'induration profonde, occupant toute l'épaisseur de la joue ou s'étendant sur le cou. Cette plaque frappe tout d'abord par sa dureté ligneuse mais les contours peuvent en être quelquefois masqués par l'œdème inflammatoire de voisinage. Elle est intimement adhérente à l'os de la mâchoire au niveau du sillon gingivo-génien et l'os lui-même paraît augmenté de volume. La muqueuse est mobile sur la tumeur mais celle-ci adhère à la peau qui n'offre guère de mobilité que sur les bords. Les téguments sont un peu violacés, ou quelquefois rouges dans le cas d'inflammation aiguë, circonstance assez fréquente mais momentanée. La surface du placard est bosselée et l'on y peut parfois distinguer plusieurs nodules plus ou moins distincts ou même isolés.

Au bout de quelque temps, il se forme des saillies inflammatoires globuleuses, très nettement limitées, rouges, un peu douloureuses, du volume d'une noisette ou d'un œuf, qui se ramollissent, deviennent fluctuantes, violacées, et s'ouvrent pour donner issue à une faible quantité de pus. En s'ouvrant, elles ne s'affaissent que très incomplètement et se referment pour se rouvrir au bout de quelques jours ou bien il reste un orifice fistuleux. Quand on examine ces tumeurs saillantes, on les trouve formées d'une masse de fongosités très molles, pseudo-fluctuantes ; la pression en fait sortir du pus qui n'est pas collecté mais plutôt infiltré dans les fongosités. L'exploration au stylet permet une pénétration assez profonde mais sans qu'on trouve de surface osseuse. Le stylet pénètre généralement jusqu'au voisinage de la dent cariée qui a été le point de départ de la maladie.

Plus tard, la tumeur peut s'affaisser un peu et l'ouverture prend l'aspect fistuleux, mais elle a toujours une grande tendance à se refermer d'une façon intermittente. Ces saillies pseudo-fluctuantes ou fistuleuses reposent toujours sur le placard induré que nous avons décrit et qui les déborde plus ou moins.

Le premier pus qui sort ne contient pas de microbes de la suppuration mais seulement quelques grains jaunes. Celui qui sort plus

tard pendant des semaines et des mois est infecté secondairement mais contient toujours en plus ou moins grande abondance des grains jaunes ; il est crémeux avec une certaine viscosité et se coagule dès qu'il est exposé à l'air, surtout celui qui est obtenu par expression et qui contient toujours une certaine proportion de sang.

Les grains caractéristiques de l'actinomycose sont quelquefois gros comme une tête d'épingle et alors peuvent attirer les regards quand on ouvre l'abcès sans qu'il soit nécessaire de prendre des précautions particulières. Lorsque les grains sont rares et petits, le meilleur moyen de les trouver est de recevoir le pus sur une lame de verre Dès que le pus est coagulé, ce qui arrive très vite, on dissocie le caillot avec une aiguille et l'on y trouve très facilement des grains ronds du volume d'un grain de sable à une tête d'épingle, jaune pâle, se laissant isoler et promener sur la lame avec l'aiguille sans changer de forme. Ils se distinguent par leur forme ronde et par leur solidité des grumeaux jaunâtres qu'on peut trouver dans le pus des abcès tuberculeux ; ces derniers se déchirent et se déforment quand on les promène avec l'aiguille ; ils se laissent moins bien isoler du pus tuberculeux lequel du reste n'a pas la même tendance à se coaguler.

Quand on examine ces grains au microscope dans une goutte de glycérine en le recouvrant d'une lamelle et en évitant de trop l'écraser, on aperçoit sur le bord de la petite masse lobulée une structure radiée ou en palissade due à des corpuscules allongés en massue, serrés les uns contre les autres. Cet examen extemporané est aussi caractéristique que possible. Dans les préparations de pus écrasé et étalé sur la lamelle et colorées par la méthode de Gram, on ne voit guère les extrémités en massue dont le groupement donne aux grains leur aspect rayonné mais seulement des amas de filaments très fins enchevêtrés et ramifiés comme ceux de n'importe quel streptothrix.

Ainsi que nous l'avons dit, le début peut être assez aigu, presque phlegmoneux, puis les accidents s'atténuent laissant une plaque ou une tumeur profonde dure, adhérente à l'os. Cette plaque grandit peu à peu, pendant des semaines ou des mois, puis se bossèle de tumeurs saillantes, molles, qui s'ouvrent et restent fistuleuses ; les premières fistules formées se ferment pendant qu'il s'en produit d'autres.

La maladie peut ainsi évoluer pendant des mois et même des années. Le placard induré ne grandit pas constamment, il peut même diminuer spontanément après l'ouverture des fistules. Si les lésions d'actinomycose ont une grande tendance à s'étendre et à se déplacer en surface, elles gagnent peu en profondeur et on les voit plutôt perdre peu à peu leurs connexions avec les os pour se cantonner dans la peau et l'hypoderme.

Il peut arriver qu'un placard actinomycotique, même en voie d'amélioration s'infecte secondairement et devienne le siège d'abcès phlegmoneux vulgaires. Le pus qui en sort est crêmeux, bien lié contient des microbes vulgaires de la suppuration et aussi quelquefois des grains jaunes mais en faible abondance. Ces abcès vulgaires s'affaissent plus complètement que les abcès actinomycotiques vrais lesquels contiennent plus de fongosités que de pus.

Quelques malades ont présenté des particularités intéressantes. Dans l'observation V, la pénétration s'étant faite par la dent de sagesse inférieure gauche la maladie a débuté par un gonflement phlegmoneux de la région parotidienne et par un abcès de l'amygdale du même côté. En raison de la facilité spéciale avec laquelle se font les infections de l'amygdale, l'abcès de la gorge a suppuré, mais le gonflement de la parotide qui fut incisé ne donna issue qu'à du sang ou au moins à fort peu de pus.

Dans l'observation IV, le malade avait des coliques très douloureuses accompagnées de constipation qui devenaient de plus en plus fréquentes et qui disparurent définitivement en quelques jours par le traitement ioduré. Il est vraisemblable qu'il s'agissait de quelque localisation intestinale de l'actinomycose.

Dans tous les cas où il a été appliqué et régulièrement suivi, le traitement ioduré a donné les meilleurs résultats. Le premier malade a été guéri par le curettage ; le troisième n'a été vu qu'une fois ; le septième a commencé le traitement depuis trop peu de temps pour qu'on puisse en parler. Les quatre autres ont guéri par l'iodure de potassium, réserve faite pour le malade de l'observation II qui a été perdu de vue avant que la guérison fût complète. Les doses d'iodure ont varié de 2 à 6 grammes par jour et ont été bien supportées.

Au bout d'une semaine on remarque un affaissement déjà très appréciable des lésions, l'œdème périphérique quand il existait a disparu, le placard induré a diminué d'étendue, ses bords sont moins nets et plus souples; mais les points fluctuants qui tendent à la suppuration ne sont guère modifiés, ils paraissent même plus saillants ce qui tient en partie à l'affaissement des parties voisines. Pendant les semaines suivantes le placard diminue progressivement de la périphérie vers le centre la dureté ligneuse du début faisant place à une consistance fibreuse plus souple. Pendant fort longtemps les fistules continuent à fournir du pus par la pression et ce pus contient des grains jaunes d'actinomycose. On voit survenir de temps en temps des abcès surtout à l'occasion des interruptions du traitement et ces abcès bien que dûs en grande partie à des infections secondaires contiennent souvent des grains jaunes. Il faut en somme deux à quatre mois pour obtenir la guérison complète. Le malade de l'observation IV a été guéri en un mois, celui de l'observation V n'a été complètement

guéri qu'au bout de sept à huit mois. La guérison est donc beaucoup plus longue à obtenir dans l'actinomycose que dans la syphilis tertiaire. Il est vrai qu'elle pourrait probablement être notablement abrégée par des opérations incomplètes telles que le curettage des trajets fistuleux ou des tumeurs fongueuses.

Cette lenteur plus grande de la guérison complète tient peut-être à un mode d'action différent du médicament. Nous ne savons pas comment agit l'iodure dans la syphilis, mais pour l'actinomycose, nous savons fort bien qu'il n'agit pas sur le parasite d'une façon directe. M. Nocard a montré que l'actinomycose se développe très bien dans les milieux artificiels les plus riches en iodure de potassium; Bérard, Dor, et nous-mêmes sur des cultures obtenues dans l'observation VI par M. Rivière avons constaté que les doses les plus élevées d'iodure de potassium ne gênent nullement la culture en milieu artificiel. Il faut donc bien admettre que l'iodure agit en modifiant les humeurs ou les éléments anatomiques, probablement les deux, et en créant ainsi un milieu défavorable. Cela expliquerait la marche de la guérison, la lente disparition des indurations inflammatoires, la longue persistance des grains actinomycotiques dans le pus. Sous l'influence de l'iodure alcalin l'organisme se défend mieux, l'actinomycose cesse d'envahir les parties vivantes, mais dans le pus et dans les parties fongueuses, profondément altérées, où toute résistance vitale a cessé, il continue à végéter malgré l'iodure comme il le fait dans les milieux artificiels.

Le nombre d'observations d'actinomycose humaine publiées en France est assez restreint, il tend cependant à s'accroître rapidement et chose assez remarquable, d'une façon régionale. Il est probable que la maladie n'est pas très rare, mais qu'elle est souvent méconnue. Lorsque dans une région on a appris à reconnaître l'actinomycose les cas se multiplient : c'est ce qui est arrivé à Lille, à Lyon et à Bordeaux. On ne peut expliquer autrement que tous les cas que nous publions sauf un, aient été vus dans un seul et même service, et à notre connaissance il n'en a pas été observé d'autres à Bordeaux.

Les dentistes et les chirurgiens doivent avoir autant et même plus que le dermatologiste, l'occasion d'en rencontrer. Il est probable que la plupart sont pris au début pour de simples abcès dentaires ; un bon nombre doivent guérir spontanément; ceux qui persistent sont considérés comme des lésions tuberculeuses et guéries par le curettage, d'autres sont considérées comme de nature syphilitique et guéries par l'iodure de potassium; le diagnostic paraissant dans ce dernier cas confirmé par les résultats du traitement.

Il nous paraît important de signaler l'existence et même la fréquence possible de l'actinomycose dans notre région parce que tous les cas peuvent n'être pas bénins. Quelques-uns de nos malades portaient

depuis un an ou plus une lésion fort gênante et fort disgracieuse par la douleur, la déformation et la suppuration qu'elle causait ; il existe, bien que nous n'en ayons pas observé avec certitude, des cas d'actinomycose profonde et viscérale qui se terminent par la mort et contre lesquels la chirurgie la plus audacieuse reste impuissante. Ces malades peuvent être sauvés par une médication appropriée si la nature de leur affection est reconnue.

Dans les suppurations chroniques des viscères de la peau en général et surtout de la face, lorsqu'on hésite entre la tuberculose et la syphilis tertiaire, il faut donc penser à l'actinomycose et en rechercher les signes pathognomoniques par l'examen du pus.

Obs. I. — *Actinomycose de la région maxillaire droite, curettage, guérison* (1).

Jean-Baptiste D..., âgé de 19 ans, boulanger, ne présente dans ses antécédents héréditaires rien de remarquable ; son père et sa mère sont encore vivants et en bonne santé : le père souffre cependant de temps à autres de rhumatisme. Il est né à Hugas (Landes). Pendant son enfance, alors qu'il fréquentait l'école, il fut atteint de bronchites à répétition et de fièvres intermittentes, d'ailleurs endémiques dans le pays marécageux qu'il habite. A l'âge de 14 ans, il s'adonna aux travaux des champs, et tout particulièrement aux soins des bestiaux ; mais un an plus tard il quittait ses parents pour embrasser la profession de boulanger dans la commune même où il habitait. Pendant qu'il travaillait aux champs, il avait l'habitude de mâcher des grains de froment ou de maïs, et, devenu boulanger, il continua, tout en travaillant à s'introduire fréquemment dans la bouche des grains de blé. Il ne se souvient nullement, pendant qu'il soignait le bétail, avoir été en contact avec des animaux porteurs d'un abcès quelconque.

Vers l'âge de 15 ans et demi, sa première grosse molaire droite de la mâchoire inférieure se caria ; elle le faisait un peu souffrir, mais les douleurs étaient tolérables et il s'en inquiéta peu.

Cependant vers l'âge de 17 ans, étant alors à Bayonne où il était venu se fixer, ces douleurs devinrent plus fréquentes et plus vives. A cette époque, écoutant l'avis de certaines personnes de son entourage qui lui disaient que ses souffrances étaient dues à la présence d'un ver dans sa dent, D... se mit à opérer à son niveau des succions répétées. Elles n'aboutirent d'abord qu'à la sortie d'un peu de sang, ce qui le calmait un peu ; puis un jour il trouva dans ses crachats un grain jaune, gros comme une tête d'épingle, se laissant facilement écraser. Aussitôt après l'expulsion de ce corpuscule, le malade cessa de souffrir.

Après sept mois de séjour à Bayonne, en octobre 1891, il vint à Bordeaux. Huit mois après son arrivée, en mai 1892, il remarqua que vers le milieu de la mâchoire inférieure se montrait un « bouton » gros comme un pois, presque indolore, et qui vers le milieu de la même année avait acquis le

(1) Le malade a été présenté à la Société d'Anatomie de Bordeaux le 30 janvier 1893 ; l'observation a été publiée dans la thèse de M. le Dr Taburet, Bordeaux, 1893.

volume d'une noisette. Croyant que cette tumeur était d'origine dentaire, le malade se fit extraire sa dent cariée par un dentiste; mais celui-ci la lui brisa, et laissa un morceau de racine dans l'alvéole. A la suite de cette intervention incomplète, la tumeur diminua de volume pendant une huitaine de jours, mais elle ne tarda pas à reprendre son volume primitif, à le dépasser même, de telle sorte que quinze jours plus tard elle avait acquis le volume d'une noix.

C'est alors (janvier 1893) que le malade vient à la consultation du Dr Dubreuilh qui note l'état suivant :

Parallèlement à la mâchoire inférieure, et un peu au-dessus d'elle, siège une tumeur du volume d'une grosse amande saillante, violacée, de consistance mollasse, un peu résistante, recouverte par une peau lisse et amincie, un peu adhérente. A première vue cette tumeur rappelle l'aspect d'une gomme tuberculeuse sur le point de s'ulcérer. L'examen de la bouche montre l'intégrité des gencives et de la muqueuse de la joue qui a conservé toute sa mobilité. L'os est sain. Le sommet de la tumeur est ulcéré; une croûte recouvre l'ulcération, de la grandeur d'une lentille. En enlevant cette croûte, on voit s'écouler quelques gouttes d'un pus jaunâtre, dans lequel on remarque trois ou quatre grains, d'une couleur jaune souffre, dont le plus gros a le volume d'une tête d'épingle. En pressant la tumeur, on en exprime après la sortie du pus, quelques bourgeons charnus molasses et violacés, et quelques gouttes d'une sérosité purulente.

Les grains jaunes examinés au microscope à un faible grossissement, sans écrasement préalable, ont paru constitués par de petits blocs grisâtres, entourés d'une couronne de filaments claviformes, irrégulièrement radiés. A un fort grossissement on reconnaît la structure de l'actinomycose.

A part cette lésion locale, le malade paraît jouir d'une bonne santé. Il n'offre ni tare tuberculeuse, ni tare syphilitique; l'examen de ses crachats y a démontré l'absence de bacilles de la tuberculose et d'actinomyces. Il ne présente qu'un peu de bronchite et d'emphysème pulmonaire, qu'on doit attribuer à sa profession.

Le malade fut opéré par M. le professeur Demons, qui râcla cet abcès intra-dermique, en régularisa les bords et sutura la plaie qui se réunit par première intention.

Le 4 mai 1893, D... se porte parfaitement; il n'a plus souffert depuis l'opération, et l'on trouve, à la place de l'ancienne tumeur, une cicatrice rougeâtre tendant à pâlir.

Obs. II. — *Actinomycose de la joue gauche. Guérison par le traitement ioduré* (1).

Catherine M..., 25 ans. La lésion a débuté il y a huit mois par une gêne dans les mouvements de la mâchoire, localisée surtout au niveau de l'articulation temporo-maxillaire gauche. Deux mois après apparut dans cette région une tumeur de la grosseur d'un petit pois qui roulait sous le doigt. Cette tumeur, au dire de la malade, aurait à peu près complètement disparu

(1) La malade a été présentée à la Société de médecine de Bordeaux le 1er juin 1894.

à trois reprises différentes, à quinze jours d'intervalle, mais elle a grossi rapidement depuis la fin de décembre 1893. La malade a d'excellents antécédents héréditaires, ses parents sont en vie et bien portants. Quatre frères et sœurs sont en bonne santé. Seul un de ses frères qui, paraît-il, ne jouissait pas de toutes ses facultés, est mort il y a six mois d'une affection intestinale indéterminée. Catherine M..., est à la campagne ; elle s'est occupée il y a deux ans de travaux des champs, mais elle ne se souvient pas de s'être piquée avec des barbes de blé ; elle n'a jamais eu de contact avec des bœufs malades.

La malade vient à la clinique dans les premiers jours de mai 1894. A ce moment la lésion se présente sous forme d'un placard légèrement rouge, induré, à limites diffuses, occupant presque toute la joue gauche et surplombé à la partie inférieure, vers l'angle postérieur de la mâchoire par une tumeur de la grosseur d'un œuf de poule, très molle et fluctuante. Ce placard déborde de 2 centim. l'arcade zygomatique gauche, recouvre l'os malaire, longe le sillon naso-génien, la commissure labiale, le bord inférieur du maxillaire inférieur jusqu'à l'angle postérieur qu'il déborde.

En arrière, il recouvre entièrement la branche montante du maxillaire inférieur. Ce placard est dur, d'une consistance presque ligneuse ; il occupe toute l'épaisseur des parties molles de la joue qui sont fortement épaissies et il semble faire corps avec les parties osseuses et musculaires sous-jacentes. A la partie postéro-inférieure, vers l'angle de la mâchoire, il existe une tumeur ovalaire, de la grosseur d'un œuf de poule placée au devant de la branche montante du maxillaire inférieur, à contours très nettement limités, faisant une saillie hémisphérique de 2 centimètres et demi au-dessus du placard sur lequel elle repose. A ce niveau la peau est considérablement amincie, de couleur rouge violacé, sphacélée en un point. Fluctuation très nette. Dans les autres points la peau est simplement rouge.

A un centimètre en arrière de la commissure gauche des lèvres, la palpation à l'aide d'un doigt introduit dans la bouche permet de constater une petite tumeur aplatie de la grosseur d'une petite amande, située dans l'épaisseur de la joue et qui est indépendante du placard principal. Il n'y a aucun changement dans la couleur de la peau en ce point.

La muqueuse de la face interne des joues présente au niveau de l'interligne dentaire des travées blanchâtres d'aspect cicatriciel. Point de douleur spontanée, sauf quelques légers élancements ; la palpation est un peu douloureuse au niveau des parties dures mais il y a une vive sensibilité à la surface et au pourtour de la tumeur molle. La malade ouvre très difficilement la bouche. Pas de ganglions.

*Examen des dents.* — Il n'existe plus que les racines de la deuxième prémolaire et de la première grosse molaire supérieure gauche. La canine et la première prémolaire supérieure gauches sont aussi cariées. A la mâchoire inférieure les deux premières molaires droites sont cariées. A droite toutes les dents sont saines. A l'auscultation du poumon on ne trouve que quelques sibilances du côté droit.

18 mai. La tumeur de la joue s'est ouverte au niveau du point sphacélé. Il existe deux trajets fistuleux par lesquels sortent des fongosités viola-

cées extrêmement molles, du pus en assez faible quantité mais contenant des grains jaunes et un suintement continu, clair et incolore comme de l'eau. L'examen microscopique des grains jaunes montre l'actinomyces.

*Traitement.* — Iodure de potassium 2 gr. par jour.

Le 31. Le placard a beaucoup diminué il est plutôt empâté que ligneux. La petite tumeur près de la commissure est beaucoup plus petite. La tumeur ovoïde s'est recouverte d'épiderme, elle est moins volumineuse et a la consistance d'un œdème gélatineux.

Par la fistule s'écoule à la pression une certaine quantité d'un liquide jaunâtre, visqueux, à peu près transparent.

Si l'on examine d'un peu près, on remarque que le liquide n'est pas collecté mais infiltré dans un réseau blanchâtre. Environ toutes les semaines il s'opère un certain écoulement de liquide.

La malade a quelquefois remarqué une augmentation du volume de la tumeur pendant la mastication.

On se demande s'il n'existe pas une fistule parotidienne.

Pendant l'examen il s'écoule de minute en minute une goutte de liquide jaunâtre, visqueux, transparent qui se trouble par le refroidissement. La pression sur la tumeur est fort douloureuse.

15 juin 1894. La tumeur a diminué de moitié, mais elle fournit encore le même liquide jaune, transparent et visqueux. L'induration de la joue a complètement disparu; il reste encore un peu d'épaississement des tissus le long de la branche montante du maxillaire.

Le 29. Plus d'induration, il n'existe plus que la tumeur moitié moins volumineuse qu'au début.

La malade est perdue de vue.

Obs. III. — *Actinomycose de la joue gauche* (1).

X..., 18 ans, forgeron, vient à la Clinique au mois de juin 1894 pour une petite tuméfaction de la joue qui remonte à quelques jours à peine.

Vers la partie médiane du maxillaire inférieur gauche, on voit une petite tumeur de la grosseur d'un œuf de pigeon, à grand diamètre transversal qui fait une saillie d'environ 1 centimètre et demi au-dessus des parties voisines. La peau qui la recouvre est légèrement rouge, non amincie ; la tumeur est manifestement fluctuante. Cette dernière repose sur un placard assez régulier, à limites nettes qui la déborde de 2 centim. environ de tous côtés. Le placard est situé dans l'épaisseur même de la joue et semble être en continuité en bas avec le maxillaire, du côté du cul-de-sac gingivo-génien. Le maxillaire est notablement augmenté de volume dans ses deux tiers postérieurs. Les dents sont en mauvais état, surtout la première grosse molaire inférieure gauche qui est presque complètement cariée. La dent de sagesse n'a pas encore évolué. Il n'existe pas de douleur ni spontanée, ni à la pression. La ponction de la petite tumeur donne issue à du pus contenant un petit nombre de grains jaunes que l'examen microscopique montre être des grains actinomycotiques.

Le malade n'est pas revenu à la Clinique et n'a pu être retrouvé.

(1) Le malade a été présenté à la Société de médecine de Bordeaux, le 27 juillet 1894.

Obs. IV. — *Actinomycose de la joue gauche. Accidents intestinaux ; traitement ioduré. Guérison.*

G. M.. , 41 ans, cultivateur de Beaumont en Périgord.

Il y a trois ans environ, le malade a vu apparaître un gonflement de la moitié gauche de la lèvre inférieure s'accompagnant parfois d'une desquamation du bord libre de la lèvre. Cette lèvre était le siège d'une vive cuisson. L'hiver dernier, il s'est développé un petit placard induré au niveau de la partie moyenne du maxillaire inférieur puis quelque temps après un deuxième au niveau de la région sus-hyoïdienne qui ont progressivement augmenté de volume.

Actuellement, 1er août 1894, presque toute la lèvre inférieure est rouge, d'aspect lymphatique et de consistance pâteuse. A la face interne, on voit sur la muqueuse 5 ou 6 papules dures, blanches, de la grosseur d'une tête d'épingle, légèrement aplaties et qui ressemblent à des papules de lichen plan. Vers le milieu de la joue existe un trajet fistuleux donnant issue à un liquide visqueux, louche. On voit aussi une tumeur ovalaire de 6 centimètres sur 2 à cheval sur le maxillaire inférieur, adhérente à l'os par les deux bords, limitée de chaque côté par un sillon qui semble avoir creusé le maxillaire inférieur. Cette tumeur s'est vidée à plusieurs reprises en donnant issue à du pus. Par la pression on peut encore faire sourdre par un petit trajet fistuleux situé à la partie inférieure un peu de pus qui contient quelques grains jaunes.

Au-dessous de cette tumeur, dans la région sus-hyoïdienne il en existe une autre du volume d'un abricot, dure, adhérente aux parties profondes, non mobilisable, sans modification de la peau à la surface. Le maxillaire est augmenté de volume, les dents sont en fort mauvais état. A la mâchoire inférieure il ne reste plus que les incisives et la canine gauche. Pas de douleur, ni de ganglions. Le malade se plaint en outre, depuis un an environ, de violentes crises de coliques. La douleur, très intense, siège au creux épigastrique et s'irradie dans tout le côté droit de l'abdomen ; sa durée varie de une heure à six heures, elle se répète tous les huit jours environ et depuis quelque temps tous les trois jours. Constipation opiniâtre, inappétence presque complète.

*Traitement.* — KI, 3 gr. par jour.

23 août 1894. — Après vingt-trois jours de traitement l'état général s'est considérablement amélioré. Le malade mange avec grand appétit, les crises intestinales ont disparu. L'empâtement de la région sous-maxillaire a disparu, la peau est souple, mobile. La tumeur du maxillaire n'est plus qu'un bourrelet allongé formé par la peau adhérente à l'os, le trajet fistuleux est fermé.

Quelques jours après, la guérison était définitive ; actuellement elle ne s'est pas encore démentie ; les coliques, la constipation ont cessé malgré la suspension du traitement.

Obs. V. — *Actinomycose du cou et de la face. Guérison par l'iodure de potassium.*

M. A..., 42 ans, employé de bureau.

On ne trouve rien de spécial à signaler du côté des antécédents hérédi-

taires ; le père et la mère du malade sont en vie et bien portants : lui-même est fils unique et a toujours joui d'une bonne santé.

Le 12 octobre 1894 il a vu apparaître une tuméfaction assez considérable au niveau de la parotide gauche, sans rougeur des parties molles. Le médecin consulté fit le diagnostic de parotidite et ordonna des applications de cataplasmes. Mais la tuméfaction gagna bientôt la région sous-maxillaire, s'étendant en avant jusque vers la ligne médiane, en bas jusqu'au niveau de la partie inférieure du thyroïde, en arrière jusqu'à la partie postérieure du sterno-cléido-mastoïdien. La peau était rouge et tendue, le malade avait de la fièvre. Le médecin fit une incision au niveau de l'angle inférieur de la mâchoire, qui ne donna issue qu'à du sang. En même temps le malade souffrait de la gorge du côté gauche, la déglutition était douloureuse et pénible, les liquides refluaient par le nez. Ces maux de gorge durèrent cinq ou six jours et disparurent après l'expulsion spontanée par la bouche d'une assez notable quantité de pus. Le malade ne peut nous renseigner exactement sur la nature de ce pus et nous dire s'il contenait des grains jaunes. Le malade a aussi souffert de la dent de sagesse inférieure gauche qui a été extraite, mais il ne s'est pas produit à la suite de cette extraction une grande modification des lésions. Les phénomènes inflammatoires disparurent au bout de quelques jours et il apparut deux trajets fistuleux, l'un au-dessus de l'incision pratiquée précédemment, l'autre au niveau de la corne gauche de l'os hyoïde. Ces trajets fistuleux donnent naissance de temps à autre à du pus et à un liquide filant et légèrement visqueux et clair.

Actuellement, 15 janvier 1895, c'est-à-dire trois mois après le début de la maladie, il existe dans la région sous-maxillaire gauche un empâtement dur, profondément situé, assez nettement limité, qui s'étend de l'angle postérieur du maxillaire inférieur jusqu'au niveau de la ligne médiane. Cet empâtement siège à 1 centim. environ au-dessous du rebord inférieur du maxillaire qu'on peut très bien délimiter et avec lequel il ne semble pas faire corps. En bas il s'étend jusqu'au niveau du bord inférieur au thyroïde. Au-dessous du rebord postérieur du maxillaire, il existe une petite tumeur, du volume d'une noisette, moins dure que les parties profondes, au niveau de laquelle la peau est d'un rouge violacé. Au-devant de la corne gauche de l'hyoïde, on voit une petite saillie de la grosseur d'un pois, très molle, fluctuante, recouverte d'une peau très rouge et excessivement mince. L'excision de cette petite tumeur donne issue à du pus qui contient trois ou quatre corpuscules jaunes. Un stylet fin peut être introduit par l'orifice jusqu'à 3 centimètres et demi de profondeur. Point de douleur à la pression, mais il existe une certaine gêne dans les mouvements de la tête et du cou ; pas de ganglions. On ne constate aucun trouble du côté des voies digestives ni du poumon. Les dents, sauf la dent de sagesse inférieure gauche qui a été extraite, sont en bon état. Le malade est de petite taille, robuste, sanguin, légèrement obèse ; il n'a jamais vécu à la campagne ni mâchonné de la paille.

*Traitement.* — KI, 3 gr. par jour.

16 février. Les mouvements de la tête et du cou sont plus libres ; le placard est moins dur, moins limité, la tumeur de l'angle inférieur de la

mâchoire n'est pas modifiée, le petit trajet fistuleux de la corne de l'hyoïde est fermé et recouvert d'un épiderme mince et rouge.

3 avril 1895. Depuis trois jours, malgré le traitement il s'est produit un gonflement considérable de toute la région cervicale gauche, où il existe une tumeur nettement inflammatoire, du volume d'une grosse orange. La peau est rouge, tendue, très douloureuse au toucher, le malade a ressenti la nuit dernière des élancements dans le maxillaire et a eu plusieurs cauchemars. La langue est sale et blanche, l'haleine fétide. Incision au niveau de la partie supérieure de la tumeur : il s'écoule une assez grande quantité de pus crémeux tenant en suspension des grains jaunes.

Le 9. La partie supérieure de la tumeur s'est fortement affaissée; la tumeur profonde existe encore, mais moins étendue, moins limitée et plus pâteuse. Les abcès qui ont été ouverts la semaine dernière ne se sont plus reformés; ils sont complètement affaissés et réduits à l'état de macule violacée. A la partie inférieure, au-devant du cou, au niveau de la fistule déjà notée, il s'est développé un abcès du volume d'une petite noix, d'aspect franchement inflammatoire. A l'incision il s'écoule une quantité notable de pus crémeux, contenant une masse de grains jaune souffre de toutes les dimensions, quelques-unes atteignent 1 millim. de diamètre. Drainage du trajet fistuleux, pansement boriqué humide, suspension momentanée du traitement ioduré.

29 avril. Reprise du traitement. KI 4 gr. par jour. Le trajet fistuleux produit toujours du pus et un liquide clair et filant.

7 juin. Le trajet fistuleux tend à s'oblitérer et ne suppure plus. On ne sent plus d'empâtement dans la région sous-maxillaire gauche. La guérison est à peu près complète.

20 juillet. Les trajets fistuleux sont cicatrisés. On ne trouve plus aucune trace de la maladie autre que les cicatrices des fistules et une petite masse indurée du volume d'une noisette située dans la région parotidienne. Ce n'est probablement qu'une masse de tissu cicatriciel destinée à disparaître peu à peu.

10 août. On ne trouve plus aucune trace de la maladie sauf les cicatrices des deux fistules.

Obs. VI. — *Actinomycose de la joue droite. Traitement ioduré. Guérison.*

Lucie L..., 19 ans, tailleuse.

Il y a environ deux mois, le 14 mai dernier, la malade a ressenti des maux de tête qui apparaissaient régulièrement tous les soirs à la même heure, les douleurs duraient vingt minutes environ. Les points les plus douloureux étaient le sommet de la tête ainsi que les deux os malaires. Six jours après l'apparition de ces douleurs, la malade s'est aperçue qu'il existait au-devant de l'os malaire droit, une petite grosseur du volume d'un noyau de cerise, dure au toucher, indolente et profondément située. Cette grosseur a progressivement augmenté de volume et s'est accompagnée d'un œdème inflammatoire qui a envahi toute la joue. La malade a fait extraire deux dents : la première grosse molaire supérieure droite et la première molaire supérieure gauche. Les douleurs de tête ont cessé à ce moment et l'œdème de la joue s'est atténué.

Actuellement, 5 juillet, au-devant de l'os malaire existe un placard dur, presque ligneux, qui s'étend verticalement du rebord orbitaire inférieur jusqu'au-dessous du milieu de la joue, au niveau de la commissure droite et qui a environ 5 centim. de large. Ce placard dur ne peut pas être mobilisé et fait corps avec les parties profondes. Adhérent à l'os dans sa partie supérieure, il est libre dans sa partie inférieure située dans l'épaisseur même de la joue. Il offre des limites très nettes. Vers la partie moyenne existe une petite saillie hémisphérique de 1 centim. environ, au niveau de laquelle la peau est rouge violacé et amincie ; l'épiderme y est légèrement squameux, tandis que dans les autres portions la peau est simplement un peu rouge. Pas d'œdème inflammatoire à la périphérie ; le placard ne déforme pas notablement la physionomie. Il n'existe pas de douleur spontanée, mais la pression détermine une sensation de picotement analogue à celle que produiraient des piqûres d'épingle. Au-devant du tragus droit existe une petite tumeur de la grosseur d'un noyau de cerise, dure, indolente, qui semble être le ganglion préauriculaire. Rien d'analogue du côté opposé. Pas de trace de syphilis ; les dents antérieures présentent des piqûres nombreuses. La malade est forte, vigoureuse et est atteinte d'un psoriasis généralisé. Elle a vécu quelque temps à la campagne, mais n'a jamais été en contact avec des animaux. Pas de ganglions.

8 juillet. Le placard dur de la joue s'est sensiblement agrandi ; il est toujours aussi dur, adhérent aux os par sa partie supérieure. La peau qui la recouvre dans toute son étendue est adhérente à la tumeur et offre une couleur rouge violacé, un peu noirâtre. La peau de la petite saillie est sur le point de se perforer. Par conséquent depuis l'ablation de la dent, à part la décongestion et la disparition de l'œdème périphérique, la lésion n'a cessé de grandir.

Le 12. Le petit abcès s'est ouvert spontanément il y a deux jours et a donné issue à un peu de pus ; à l'incision il sort du pus mêlé de sang, dans lequel on trouve un grand nombre de grains actinomycotiques, d'un quart de millimètre en moyenne, arrondis ou ovalaires, bien limités, jaune pâle, tranchant nettement sur le pus et la sérosité, surtout faciles à isoler, après la coagulation du pus. L'examen microscopique dans une goutte de glycérine montre la structure radiée classique.

*Traitement.* — KI, 3 gr. par jour et pansement boriqué.

Le 19. Le placard induré s'est considérablement assoupli et a presque disparu. La peau a recouvré sa couleur normale ; on ne trouve plus qu'une tuméfaction saillante de 1 à 2 centim. de large, rouge, un peu livide, molle et fluctuante, mais remplie plutôt de fongosités que de pus. Cette saillie fluctuante forme le centre d'une plaque de 3 centim. de large, assez mal limitée, dure, intimement adhérente à l'os sous-jacent et qui est tout ce qui reste de l'ancien placard.

10 août. Il persiste encore un placard de 2 centim. de large, dur, mais moins bien limité qu'avant. Adhérant à l'os sous-jacent, la partie centrale seule présente encore une couleur violacée, elle est un peu déprimée et l'on y remarque une petite saillie grande comme une lentille, molle et fluctuante. Une incision donne issue à quelques gouttes de sang mais sans grains jaunes.

Il n'y a plus de douleurs ni de déformation de la face, la seule chose qui frappe à première vue est une tache violacée diffuse de la grandeur d'une pièce de 50 centimes.

Obs. VII. — *Actinomycose de la joue droite* (1).

Le nommé A..., âgé de 25 ans, agriculteur, vient à l'hôpital St-André, consulter M. le Dr Picot pour une tumeur ulcérée qu'il présente au niveau de la région inférieure de la joue droite.

Rien de particulier dans les antécédents héréditaires ou personnels; on ne trouve notamment aucune trace de syphilis ou de tuberculose.

Toujours bien portant, le malade a passé son adolescence dans une ferme-école. Il a ensuite fait son service militaire; en quittant le régiment il a pris une place de régisseur sur un domaine agricole.

Il nous raconte qu'il avait l'habitude de se débarrasser les dents des détritus alimentaires avec des bouts de paille, des brins d'herbe, quelque fois même, il se faisait ainsi saigner les gencives.

L'affection pour laquelle il vient réclamer des soins remonte à deux ans et demi ; à cette époque, il s'est aperçu que la portion inférieure de la joue droite enflait, prenait une teinte rougeâtre, était chaude et douloureuse à la pression ; en même temps la face interne de la joue ou plus exactement le rebord bucco-gingival inférieur du côté droit devenait le siège d'un gonflement douloureux. Cette fluxion se termina par un abcès qui s'ouvrit dans la bouche.

Cet accident semble avoir été consécutif au plombage d'une dent cariée (la première molaire inférieure du côté droit). Le malade est absolument affirmatif sur ce point et la fluxion aurait suivi de quinze jours les soins donnés à la dent malade.

Notons aussi en passant, sans rien préjuger de la valeur du renseignement, que le dentiste opérateur aurait soigné quelque temps auparavant une dame présentant la même affection que celle dont A..., est actuellement le porteur (?).

Nous sommes alors en avril 1893, la maladie est installée et voici comment elle se comporte à cette époque. La fluxion est terminée par un abcès ; mais l'enflure de la joue ne disparut pas après, la peau resta rouge violacé, douloureuse, dure, puis quinze jours à trois semaines après survint un nouveau gonflement aigu suivi encore une fois d'un abcès dont l'ouverture se fit également à l'intérieur de la bouche. A partir de cette époque jusqu'en juin 1894, le malade présenta tous les quinze jours, toutes les trois semaines le même accident... le froid, le vent en favorisaient l'éclosion.

En juin 1894, il consulta le Dr Lartigue de Bégadan qui lui prescrivit à titre d'essai thérapeutique de l'iodure de potassium. Bien que A... n'ait continué le traitement qu'une quinzaine de jours et que la dose quotidienne n'ait pas été très élevée (deux grammes), il s'ensuivit une amélioration considérable: la rougeur s'était effacée, la tuméfaction ligneuse de la peau avait presque disparu. Le malade se croyant guéri cessa le traitement, et de fait six mois se passèrent avant l'apparition d'un nouvel abcès.

(1) Observation recueillie par M. le Dr Hobbs, chef de clinique.

En mars 1895, les abcès devinrent plus fréquents. De plus, tandis que jusque-là, c'est-à-dire pendant près de deux ans, la peau était restée intacte, les abcès se frayant toujours une voie dans l'intérieur de la cavité buccale, nous voyons maintenant la peau s'ulcérer, se creuser d'un trajet fistuleux qui va laisser suinter continuellement de la matière purulente tenant quelquefois en suspension des *grains jaune-soufre* de la grosseur d'une *tête d'épingle*.

En juin 1895, le Dr Burgade de Sainte-Etienne-de-Lisse diagnostique de l'actinomycose, lui donne un traitement à l'iodure de potassium (2 gr. par jour).

Actuellement, malgré la longue durée de son affection, le malade présente toutes les apparences d'une sante générale parfaite.

Il se présente à notre examen, la joue couverte d'un bandeau de toile tant à cause de l'écoulement continuel du pus que pour se préserver du contact de l'air qui lui est particulièrement douloureux.

Le bandeau enlevé on découvre la joue droite dont la peau est rouge, livide par endroits. L'inflammation est plus particulièrement localisée dans la région inférieure, au niveau de la branche descendante du maxillaire inférieur.

Dans un point, on aperçoit l'ouverture d'un trajet fistuleux entourée d'une zone très rouge et d'apparence fongueuse. La rougeur s'étend légèrement en bas en se dégradant dans la région du cou.

A la palpation, toute la région correspondant à la rougeur décrite plus haut est dure, rénitente, de consistance variable; certains points donnent une sensation de fausse fluctuation ; d'autres, au contraire par leur dureté semblent accuser de petites tumeurs incluses dans la profondeur.

L'exploration par le stylet du trajet fistuleux nous renseigne sur sa direction ascendante et légèrement oblique en arrière ; les fongosités qui le tapissent saignent facilement. Ce trajet fistuleux a environ un centimètre de longueur, il se termine en cul-de-sac ; et le stylet ne vient pas buter sur le maxillaire inférieur.

Nous procédons ensuite à l'examen de la cavité buccale et nous sommes tout d'abord frappé de la gêne considérable que le malade éprouve pour ouvrir la bouche. Il y a un véritable trismus ; l'ouverture des arcades dentaires permet difficilement le passage du doigt.

La face interne de la joue droite, le rebord bucco-gingival droit inférieur sont le siège d'un gonflement très accusé. La muqueuse est rouge violacé, anfractueuse, couverte de plis et présente par place un aspect brillant légèrement opalin, rappelant l'aspect des plaques muqueuses. Toute la région est empâtée à partir de la deuxième molaire jusqu'à l'angle de la mâchoire en arrière; nous ne trouvons pas trace de fistule et la pression ne provoque l'issue d'aucun liquide.

Nous devons noter en plus sur la langue, notamment à sa face supérieure et sur la face interne de la muqueuse buccale des taches blanchâtres de leucoplasie qui doivent être attribuées à un abus prolongé du tabac.

Il n'y a pas lieu de s'arrêter au diagnostic différentiel avec la tuberculose, la syphilis. La marche lente de la maladie, la dureté de la plaque, les abcès à répétition, la présence des grains jaunes remarqués par le malade

lui-même, justifient le diagnostic d'actinomycose déjà porté par le Dr Burgade.

La confirmation absolue en a été fournie par l'examen microscopique.

En examinant le pus dont le bandeau de toile était imprégné, M. Sabrazès a retrouvé de suite par la coloration selon la méthode de Gram, les filaments de l'actinomyces entrecroisés, formant un feutrage. Trois jours après, sur une plus grande quantité de pus, les éléments en massue ont été vus autour de la masse des filaments.

Le diagnostic n'est donc pas douteux : il s'agit bien d'un cas d'actinomycose humaine survenue chez un homme habitant la campagne.

Nous appliquons de suite au malade le traitement vraiment spécifique de l'actinomycose, c'est-à-dire l'iodure de potassium : il en prendra d'abord 3 gr. par jour puis il ira en augmentant d'un gramme chaque semaine jusqu'à ce qu'il ait atteint la dose quotidienne de 5 gr.

# MALADIE FAMILIALE

## CARACTÉRISÉE PAR DES ALTÉRATIONS DES CHEVEUX ET DES ONGLES

### 6 GÉNÉRATIONS, 36 CAS

*(Avec une planche.)*

Par MM. **C. Nicolle**, médecin des hôpitaux de Rouen, et **A. Halipré**, chef de clinique médicale.

Nous avons eu l'occasion d'observer au début de cette année une série de troubles dystrophiques des cheveux et des ongles, héréditaires et congénitaux dans une même famille.

Cette observation nous a paru non seulement intéressante par elle-même, trente-six personnes ayant été atteintes en six générations, mais encore absolument unique. Nous n'avons, en effet, rien trouvé de semblable dans la littérature médicale.

Voici tout d'abord l'observation du malade qui a été le point de départ de notre travail. Nous la donnons dans tous ses détails; cela nous dispensera d'insister autant sur les autres membres de sa famille. Notre malade est d'ailleurs celui qui présente les lésions les plus prononcées.

Émile Delaf..., 18 ans, né à Rouen le 3 juin 1876. Entré à l'Hospice général de Rouen le 22 janvier 1894, salle 76, office 10.

Le malade paraît avoir toujours joui d'une bonne santé ; les renseignements qu'on peut obtenir sur lui sont d'ailleurs assez restreints. Lui-même n'en peut fournir aucun étant complètement inintelligent. Son inintelligence lui a fait donner le surnom de Bébé dans sa famille.

Nous savons cependant qu'il a déjà fait deux séjours au moins à l'Hôtel-Dieu de Rouen toujours pour l'affection qui nécessite son entrée à l'hôpital.

*État actuel.* — Description du malade. — L'*attitude* de Bébé est toujours la même. Il se tient assis le corps penché en avant, la tête renversée et reportée entre les épaules, les coudes sur les cuisses, éloignant ses mains l'une de l'autre et tenant les doigts écartés. Son facies accuse l'hébétude la plus absolue à moins qu'il ne rie niaisement. Il grelotte sans cesse et se plaint du froid même quand il est contre un poêle.

La *face* est pâle, symétrique ; la partie inférieure c'est-à-dire l'ensemble des deux mâchoires proémine. Il n'y a point de prognathisme, le maxillaire inférieur faisant une saillie moindre que le supérieur. Le front est assez élevé, légèrement fuyant. La ligne d'insertion des cheveux est à 6 centim. 5 de la racine du nez. Les arcades orbitaires sont proéminentes dans toute leur étendue. Les yeux sont fortement enfoncés, les fentes palpébrales allongées, leur extrémité externe est relevée. C'est à peu près l'œil bridé de la race mongolique. Les sourcils sont extrêment rares et entièrement décolorés, les cils sont blancs, les pupilles grises. Le regard est faux, défiant en même temps qu'hébété.

Le *nez* est aplati dans son ensemble, sa base est large et presque plane; sa pointe très large est relevée en haut. La hauteur du nez est de 4 centim. 3. Il existe un coryza perpétuel.

Les *pommettes* sont élevées mais peu saillantes et glabres. Les *lèvres* fortes, hypertrophiées, relevées en dehors, surtout l'inférieure. La supérieure est très haute, presque glabre, les quelques poils courts qu'elle présente sont décolorés.

Le *menton* est rond, absolument glabre; le sillon qui le sépare normalement de la lèvre inférieure n'existe pas.

Les *oreilles* sont bien faites, quoiqu'un peu arrondies dans leur ensemble; elles sont décollées.

Les *cheveux* sont très rares, courts, grêles et blancs; ils s'arrachent facilement, même par touffes sans se casser. Il est assez difficile de délimiter exactement la ligne d'implantation des cheveux, car ceux-ci très grêles ne peuvent être guère différenciés des poils de duvet du front et des tempes. Celles-ci sont recouvertes presqu'entièrement.

Il ne paraît point y avoir d'anomalie dans le mode d'implantation des cheveux. Il semble qu'en certains points du cuir chevelu et de la face (front et pommettes surtout) il existe des zones cutanées irrégulières, plus pâles que les parties voisines et comme vitiligineuses. Au cuir chevelu, les cheveux qui naissent de ces zones sont absolument blancs et très faciles à arracher ; ceux au contraire qui proviennent d'une région moins dépigmentée sont un peu colorés et résistent davantage à l'épilation.

Le *crâne* est asymétrique. La bosse pariétale gauche est aplatie; l'*occiput* également, il se continue sans ligne de démarcation aucune avec le plan de la nuque. Il n'existe point de dépression au niveau des scissures ou des fontanelles. Les apophyses mastoïdes ne sont point proéminentes.

La mensuration des principaux diamètres donne les résultats suivants :

Diamètre occipito-nasal, 18,5.
— bipariétal, 15.
— sous-occipito-bregmatique, 14.
— occipito-mentonier, 25.
— mento-bregmatique, 22.
— bimalaire, 14.
— bitemporal, 13,5.

La *cavité buccale* est régulière. La langue, la voûte palatine, le voile du palais sont normaux. Il n'y a point d'hypertrophie des amygdales. Les *dents sont très bien rangées et très belles.* Quelques molaires seulement présentent les altérations de la carie dentaire.

Le *cou* est rond; la pomme d'Adam normale, la musculature également. *Il est impossible de sentir le corps thyroïde* ; il est ou absent ou très atrophié.

*Corps.* — A partir de la région sous-maxillaire et de la nuque, la peau est pigmentée et offre la teinte qu'elle présente chez les bruns.

Le torse et l'abdomen sont conformés normalement. Le périmètre thoracique est de 89 centim.; l'embonpoint est moyen. Il n'existe point d'hypertrophie mammaire.

On ne rencontre pas le moindre poil sur le devant de la poitrine. A l'ais-

selle, quelques poils blancs, rares et courts. Pas de poils mammaires. Sur le pubis, les poils sont un peu plus fréquents, un peu plus longs et d'une coloration châtain clair.

Les testicules sont de volume normal, égaux ; la peau des bourses et des parties voisines est plus pigmentée que le reste du corps. La verge a son volume normal.

La colonne vertébrale est absolument normale.

*Membres.* — Il n'existe ni incurvation, ni déformation d'aucune sorte.

La mensuration donne les chiffres suivants :

Membre supérieur (des deux côtés) : Longueur. Bras 36, avant-bras 28, main (jusqu'à l'extrémité du médius) 22.

Largeur au niveau de la partie moyenne du biceps 27 à droite, 26 à gauche.

Largeur à la partie supérieure de l'avant-bras 27,5 à droite, 26 à gauche.

Membre inférieur (des deux côtés) : Longueur. Cuisse 47, jambe 42, pied 27.

Largeur au niveau de la partie supérieure du mollet, 35.

La partie inférieure des cuisses, les jambes et le dos du pied gauche présentent des cicatrices blanches, les unes allongées, d'autres plus arrondies, quelques-unes déprimées que le malade attribue à des brûlures.

Les pieds sont normaux dans leurs dimensions et leur cambrure.

La *taille totale* est de 1 mètre 76.

*Sensibilité.* — La sensibilité au contact, à la douleur, au froid et au chaud est conservée partout. Le malade accuse, comme nous l'avons dit plus haut, une sensibilité constante au froid ; il grelotte même quand la température de la salle est élevée.

*Sens.* — L'ouïe est normale. Les pupilles réagissent à l'accommodation et à la lumière. La vue paraît normale.

*Réflexes.* — *Rotuliens* forts ; des *poignets* forts ; *massétérins et pharyngé* normaux.

Il n'existe point de trépidation épileptoïde.

*Force musculaire* normale.

*Intelligence.* — L'intelligence est tout à fait bornée. Le malade ne sait ni lire, ni écrire ; sa voix est empâtée, lente, difficile. Il ne sait que quelques mots dont il ne comprend point d'ailleurs toujours le sens exact. Il répond mal aux questions. Sa mémoire est des plus faibles. Son expression ordinaire est l'hébétude ; il rit parfois d'un rire stupide, silencieux.

Il n'existe point de voracité bien marquée.

Le malade se masturbe presque continuellement.

Le 6 février, au matin, Bébé s'est allongé dans son lit et a eu une crise avec mouvement cloniques, puis immobilité et perte de connaissance les yeux ouverts. Cette crise a duré dix minutes. Il n'a point pissé au lit, ni témoigné d'un grand abattement à la suite. Il nous est impossible de savoir d'une façon exacte s'il a eu d'autres crises auparavant.

*Examen des viscères.* — Il n'existe aucun symptôme morbide du côté du cœur, des poumons, des reins, du foie, du tube digestif.

*Lésions unguéales.*

Mains. — Les mains exhalent une odeur épouvantable, que des lavages antiseptiques répétés depuis deux mois n'ont pu qu'atténuer un peu.

En dehors de la dernière phalange des doigts, les mains ont leur conformation normale.

D'une façon générale, la phalange unguéale de tous les doigts est augmentée de volume, œdématiée, rouge. Les ongles sont tous atteints mais à des degrés différents; ils sont hypertrophiés, plus longs et plus épais que normalement; ils sont rugueux comme écailleux, ils tendent à se relever et à s'incurver à leur extrémité; la plupart présentent une exagération de la striation verticale, d'autres sont striés longitudinalement. Leur friabilité est extrême; certains sont cassés à leur partie moyenne, d'autres fendus dans le sens de la longueur et divisés ainsi en un certain nombre de lamelles cornées de dimensions inégales; quelques-uns sont décollés et tendent à se détacher. Le bord libre est en général tout à fait noir; le reste de l'ongle est d'un gris jaunâtre.

Il existe autour de la plupart des ongles, occupant la presque totalité de la face dorsale et des faces latérales de la dernière phalange une *ulcération* d'aspect sale. Les bords en sont décollés, renversés en dehors; le fond est gris, suintant. Cette ulcération se prolonge parfois jusque sous l'ongle lui-même et le décolle. Ce sont ces ulcérations qui causent l'odeur épouvantable que le malade exhale.

La figure 1, planche II donne l'aspect repoussant de ces mains. On se rend compte, en l'examinant, de l'état de l'ongle de chacun des doigts.

Pieds. — Les pieds n'exhalent point la même odeur que les mains. Les lésions unguéales sont analogues mais moins marquées, et ne s'accompagnent ni d'ulcérations périunguéales, ni d'œdème. Plusieurs ongles, d'ailleurs, ont été arrachés lors du séjour du malade dans un service de l'Hôtel-Dieu.

Les ongles des premier et cinquième orteils droits et gauches sont certainement dans ce cas; ils sont réduits à une petite excroissance cornée aplatie, n'atteignant pas la moitié de l'orteil et comme enclavée dans les téguments.

Les autres orteils présentent les mêmes lésions que les doigts, mais à un degré moindre.

En l'absence de tout renseignement fourni par le malade, le diagnostic pouvait-il demeurer hésitant? Nous ne le croyons point.

La syphilis héréditaire tardive ne donne point de lésions semblables des ongles; le syndrome d'Hutchinson d'ailleurs, manquait.

Identifier le malade avec les cagots de Bretagne et faire de ses lésions une sorte de lèpre larvée eût été une hypothèse séduisante, mais que rien ne justifiait, au contraire.

Nous n'avons point hésité d'emblée à en faire une dystrophie congénitale ; les lésions périunguéales étant dues à des infections secondaires relevant de la saleté du malade et des chocs multiples auxquels ses ongles difformes sont exposés.

Grâce à des renseignements qui nous ont été fournis par M. le Dr Didier et par M. Hébert, interne des hôpitaux, nous n'avons point tardé à savoir que ce malade n'était point un cas isolé dans sa famille,

que certains de ses parents, frères ou sœurs, présentaient des lésions analogues.

Nous pûmes nous procurer l'adresse de sa mère et la voir ainsi que ses deux autres enfants vivants. Ce sont eux qui nous ont fourni la plus grande partie des renseignements que nous vous présentons dans cette curieuse affection héréditaire dans leur famille.

Le hasard nous a permis dans ces derniers temps d'étudier un autre membre de la même famille entré pour une autre cause dans le service de M. le Dr Olivier, professeur de clinique interne. Ce malade nous a donné de nombreux renseignements complémentaires.

La *mère* de notre malade est absolument indemne, intelligente. Elle a eu 16 enfants dont il ne reste que trois de vivants, notre malade, une fille Marie-Louise, un fils Antoine.

La *fille Marie-Louise* est âgée de 31 ans ; elle travaille en journée ou fait des balais. Elle est d'intelligence faible ; strabique. Elle ressemble physiquement beaucoup à Bébé. Ses cheveux sont très pâles, très rares, fragiles. Les lésions des mains sont identiques à celles de son frère ; mais il n'existe aucune ulcération périunguéale ; par conséquent point d'œdème. Il arrive parfois, par suite d'un choc d'un ongle, qu'une ulcération plus ou moins marquée apparaisse ; mais au bout de quelque temps, avec des pansements grossiers, elle guérit.

La figure 2, planche II donne les caractères des lésions unguéales.

Les ongles des pieds sont indemnes. Dents saines. Pas d'enfants.

Le *fils Antoine*, âgé de 21 ans, est d'une intelligence au moins moyenne ; sa figure d'ailleurs est plus éveillée, plus expressive que celle de sa sœur. Les cheveux sont aussi plus abondants quoique rares encore, courts et décolorés. Il existe une moustache légère, du duvet sur les joues et au menton. Les ongles des mains présentent les mêmes lésions que chez sa sœur, peut-être un peu moindres ; les ongles des pieds sont indemnes. Dents saines. Pas d'enfants.

*Treize frères et sœurs* sont morts, la plupart en bas-âge. Tous les garçons (4) étaient atteints de troubles dystrophiques des ongles et des cheveux et ressemblaient physiquement à leur père ; toutes les filles (9) étaient indemnes. M. le Dr Didier a eu l'occasion de soigner l'une des filles, la seule qui ait vécu. Elle avait alors 18 ans ; il nous a confirmé qu'elle était absolument indemne. Elle est morte l'année suivante en couches. Son enfant, mort également était indemne comme elle.

Le *malade du service de M. Olivier. Paul Delan...* (Voir le tableau généalogique) est âgé de 47 ans, il est intelligent. Ses cheveux sont très rares, friables, pâles, décolorés. Dents saines. Pas de poils axillaires ; poils du pubis très rares.

Lésions des ongles des mains semblables à celles de Marie-Louise et d'Antoine ; pas d'ulcérations. Ongles des pieds atteints (comme

Bébé). Stigmates d'hystérie ; hémianesthésie, rétrécissement du champ visuel, etc.

Nous renvoyons au tableau généalogique pour tous les autres membres de la famille. Nous aurions pu, sans doute, en faire venir d'autres parmi ceux qui habitent Rouen ; nous ne l'avons point fait, l'observation nous ayant paru assez complète comme cela.

Si l'on parcourt le tableau généalogique de cette famille, on peut faire les réflexions suivantes :

1° L'affection dystrophique héréditaire et congénitale remonte maintenant à six générations pour les membres les plus jeunes atteints.

La trisaïeule de notre malade qui a été la souche de cette famille de dystrophiques, était-elle malade, elle aussi depuis sa naissance? Nous n'avons pu le savoir. Elle paraît avoir été originaire de Rouen, quoique le fait ne soit point absolument certain.

2° Cette affection a frappé 36 individus sur 54 connus, à savoir :

| | | |
|---|---|---|
| A la première génération. | 1 sur 1 | |
| A la seconde..... | 1 sur 1 | |
| A la troisième..... | 5 sur 5 | connus (17 sur lesquels les renseignements manquent sont morts en bas-âge). |
| A la quatrième..... | 13 sur 15 | (parmi les 13 atteints, deux avaient des cheveux. 4 inconnus). |
| A la cinquième..... | 13 sur 25 | connus (la plupart des individus donnés comme indemnes sont morts en bas-âge, peut-être ne l'étaient-ils pas par conséquent autant qu'on nous l'a dit). |
| A la sixième..... | 3 sur 7 | connus. |

3° Il semble que cette lésion, malgré son hérédité offre cependant une tendance à disparaître. Dans les trois premières générations, tous les individus connus sont atteints ; à partir de la quatrième la proportion d'indemnes devient plus grande.

4° Les lésions des ongles sont plus héréditaires que celles des cheveux.

5° Jusqu'ici en ligne droite l'affection n'a jamais sauté une génération pour prendre une génération suivante.

6° Par rapport au sexe 22 hommes ont été pris pour 14 femmes.

7° Enfin, la coexistence d'idiotie et d'absence du corps thyroïde chez notre malade, de faiblesse intellectuelle et de strabisme chez sa sœur, la présence d'un aliéné et d'un hystérique parmi les rares individus sur lesquels nous ayons des détails un peu précis, la multiéthalité qui frappe les nombreux enfants à chaque génération, semblent indiquer que la dystrophie pilaire et capillaire n'est point le seul stigmate de déchéance dans cette famille de dégénérés.

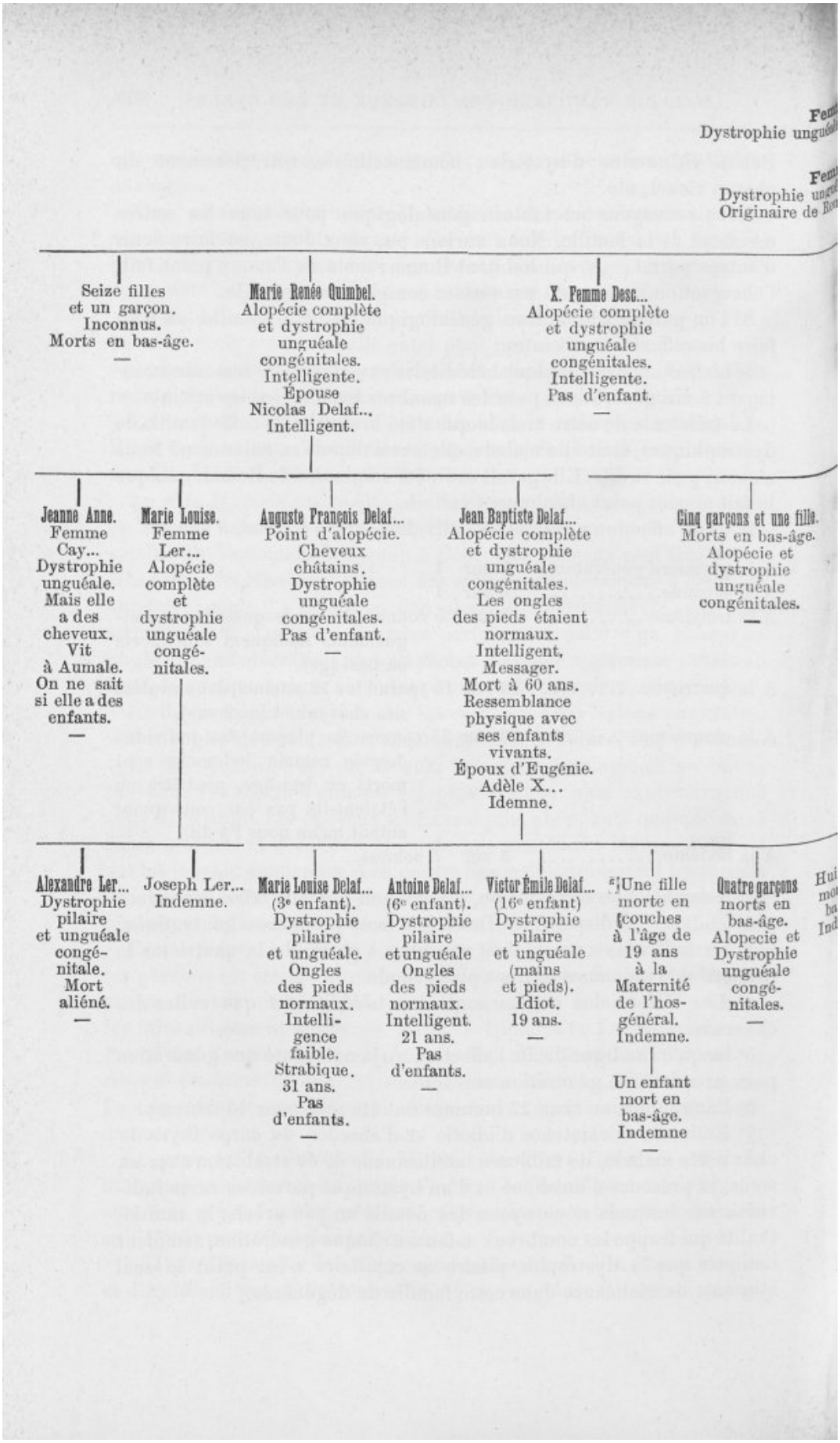
Fem
Dystrophie ungué
Fem
Dystrophie ung
Originaire de
Seize filles et un garçon. Inconnus. Morts en bas-âge. —
Marie Renée Quimbel. Alopécie complète et dystrophie unguéale congénitales. Intelligente. Épouse Nicolas Delaf... Intelligent.
X. Femme Desc... Alopécie complète et dystrophie unguéale congénitales. Intelligente. Pas d'enfant. —
Jeanne Anne. Femme Cay... Dystrophie unguéale. Mais elle a des cheveux. Vit à Aumale. On ne sait si elle a des enfants. —
Marie Louise. Femme Ler... Alopécie complète et dystrophie unguéale congé-nitales.
Auguste François Delaf... Point d'alopécie. Cheveux châtains. Dystrophie unguéale congénitales. Pas d'enfant. —
Jean Baptiste Delaf... Alopécie complète et dystrophie unguéale congénitales. Les ongles des pieds étaient normaux. Intelligent, Messager. Mort à 60 ans. Ressemblance physique avec ses enfants vivants. Époux d'Eugénie. Adèle X... Idemne.
Cinq garçons et une fille. Morts en bas-âge. Alopécie et dystrophie unguéale congénitales. —
Alexandre Ler... Dystrophie pilaire et unguéale congé-nitale. Mort aliéné. —
Joseph Ler... Indemne.
Marie Louise Delaf... (3e enfant). Dystrophie pilaire et unguéale. Ongles des pieds normaux. Intelli-gence faible. Strabique. 31 ans. Pas d'enfants. —
Antoine Delaf... (6e enfant). Dystrophie pilaire et unguéale Ongles des pieds normaux. Intelligent. 21 ans. Pas d'enfants. —
Victor Émile Delaf... (16e enfant) Dystrophie pilaire et unguéale (mains et pieds). Idiot. 19 ans. —
Une fille morte en couches à l'âge de 19 ans à la Maternité de l'hos-général. Indemne.
Un enfant mort en bas-âge. Indemne —
Quatre garçons morts en bas-âge. Alopecie et Dystrophie unguéale congé-nitales. —
Hui
mo
ba
Ind

ut.
. Origine inconnue.

abel.
congénitale.
n 1775.

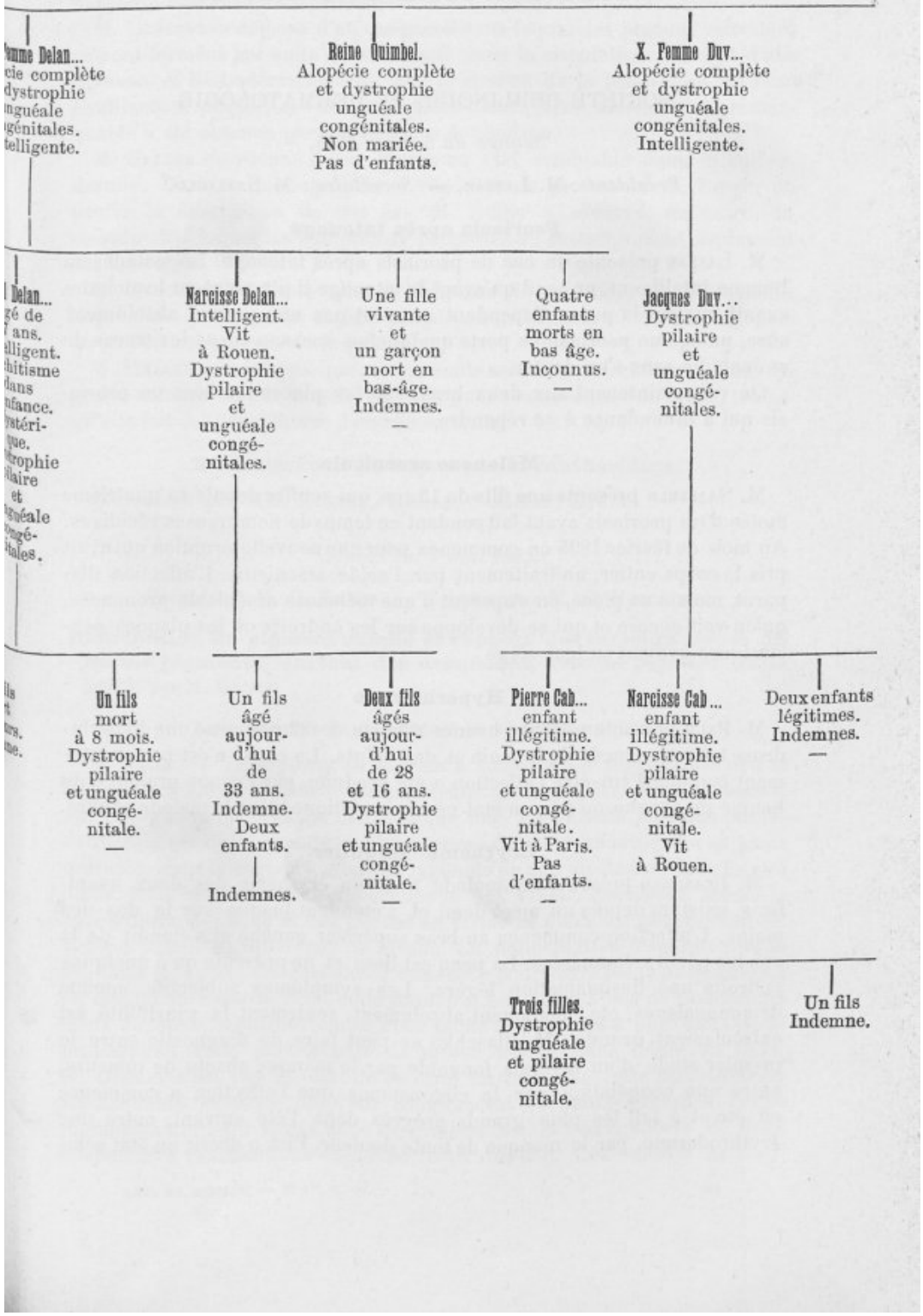

# REVUE DES SOCIÉTÉS SAVANTES

## SOCIÉTÉ BERLINOISE DE DERMATOLOGIE

*Séance du 5 mars 1895.*

*Président* : M. Lassar. — *Secrétaire* : M Saalfeld.

### Psoriasis après tatouage

M. Lassar présente un cas de psoriasis après tatouage. Le malade, un homme intelligent, prétend qu'avant le tatouage il n'a point eu le moindre exanthème sur la peau. Cependant ce n'est pas une preuve absolument sûre, puisqu'un psoriasique porte quelquefois sur son corps les traces de sa maladie sans s'en douter.

On voit maintenant aux deux bras, sur les places tatouées un psoriasis qui a la tendance à se répandre.

### Mélanose arsenicale.

M. Saalfeld présente une fille de 13 ans, qui souffre depuis sa quatrième année d'un psoriasis ayant fait pendant ce temps de nombreuses récidives. Au mois de février 1895 on commença pour une nouvelle éruption qui avait pris le corps entier, un traitement par l'acide arsenieux. L'affection disparut, mais à sa place, on s'aperçut d'une mélanose arsénicale prononcée, qu'on voit encore et qui se développa sur les endroits où les plaques psoriasiques avaient eu leur siège

### Hyperhidrose

M. Palm présente un jeune homme robuste de 22 ans avec une hyperhidrose très prononcée de la main et des doigts. La cause n'est pas exactement connue. Peut-être l'affection a été produite par l'usage prolongé du baume de copahu ou par un état neuroparalytique dont le malade souffre.

### Érythème singulier.

M. Blaschko présente un malade avec un érythème des deux avant-bras, existant depuis un an et demi et s'étendant jusque sur le dos des mains. L'affection commença au bras supérieur gauche et s'étendit de là sur les parties énumérées. La peau est lisse et ne présente qu'à quelques endroits une desquamation légère. Les symptômes subjectifs, comme démangeaisons, etc., manquent absolument, seulement la sensibilité est extrêmement grande. M. Blaschko ne peut faire de diagnostic entre le premier stade d'un mycosis fongoïde par le manque absolu de tumeurs, entre une congélation par la circonstance que l'affection a commencé en été et a fait les plus grands progrès dans l'été suivant, entre une érythrodermie, par le manque de toute douleur. Pick a décrit un état sem-

blable, dans lequel des ectasies veineuses ont apparu plus tard, sous le nom d'érythromélanose.

Il est possible qu'il s'agisse de cette affection ; mais pour le moment la diagnose doit rester suspendue.

M. Ledermann dispose d'un cas pareil dans lequel des plaques veineuses se sont formées par suite d'un obstacle dans la circulation. Il s'agit d'une laveuse, et M. Ledermann croit que le contact de la lessive ou de l'eau bouillante a produit ce trouble vaso-moteur. Une amélioration remarquable a été obtenue par une teinture de goudron.

M. Heller mentionne qu'on trouve un état semblable dans la sclérodermie. Dans sa monographie écrite avec le professeur G. Lewin on trouve la description de tels cas. M. Heller a observé, en outre, un malade chez lequel les symptômes rapportés se restreignaient seulement sur les doigts.

M. Blaschko réplique que la diagnose de sclérodermie lui semble impossible, parce qu'un endroit malade est guéri sans laisser une atrophie ou un état sclérotique de la peau.

M. Heller ne croit pas que ces moments soient caractéristiques. Dans un grand nombre de cas la sclérodermie guérit sans laisser de trace, tandis qu'elle fait des progrès sur d'autres endroits.

**Du traitement du lupus par la cantharidine.**

*Discussion* par MM. Köbner, Lassar, Saalfeld, Lewin.

*Séance du 7 mai 1895.*

*Président :* M. G. Lewin. — *Secrétaire :* M. O. Rosenthal.

**Distribution du pigment cutané et rapport des tumeurs issues du derme pigmenté, surtout des dermoïdes, avec le pigment de la peau,** par M. Grimm.

**Les cellules pigmentées du chorion normal.**

M. Grimm. — Le pigment de la peau a toujours un rapport intime à la base principale de la couche malpighienne. La seule exception est formée par le pigment de la tache bleuâtre que tous les enfants japonais possèdent. Elle est de la grandeur d'une paume de main infantile et a sa place ordinaire dans la région lombo-coccygienne un peu au-dessus de la fissure anale. Mais ordinairement elle occupe le dos entier, les fesses, même le côté externe des bras et des jambes en forme de planches géographiques. Il n'y a jamais de différence de niveau. La pigmentation disparaît vers le septième jusqu'à la dixième année, mais est à poursuivre jusqu'au quatrième ou cinquième mois de l'état embryonnaire. Les enfants nés de Caucasiens et de Japonais montrent moins cette tache et la perdent plus tôt. Quelle propagation cette particularité de race à trouvé dans l'Asie de l'Est, M. Grimm n'est pas en état de le dire. La cause de cette pigmentation remarquable, consiste dans un conglomérat de petits granules bruns pigmentés qui sont situés dans de grandes cellules irrégulières du tissu conjonctif à ramifications étendues (6-10 : 20-50). Ces cellules se trou-

vent surtout dans les parties moyennes et profondes du chorion; elles n'entrent ni dans les papilles ni dans les éléments épithéliaux.

Ballz qui en a donné une courte description, croit qu'elles ont quelque rapport avec les racines des cheveux, ce qui n'est pas le cas, car il a confondu le pigment capillaire qui est bien répandu avec celui des taches bleues.

M. Grimm a déjà vu les cellules caractéristiques chez un embryon de trois mois. Il n'est pas en état de prononcer une opinion exacte sur la nature et l'origine de ces formations.

**Nævus papillaire.**

M. Alexander présente un garçon de 7 ans, porteur d'un nævus papillaire linéaire unilatéral. Ni lui ni sa famille n'ont souffert de maladies nerveuses. L'affection en question n'occupe que le côté droit du corps en forme de lignes caractéristiques dont les unes sont noires et les autres ne sont pas pigmentées. Aussi l'hypertrophie des papilles est différente. On voit quatre lignes isolées, qui dans leur totalité font l'impression comme si la première est presque horizontale tandis que les autres sont plus aiguës, de sorte qu'on croirait qu'une certaine force les a tirées violemment de haut en bas. M. Alexander a essayé d'appliquer les théories jusqu'à présent connues de l'origine de cette affection sur son cas, mais il n'a pas réussi. On ne peut trouver de relation ni avec la direction des nerfs, ni avec le courant des cheveux. M. Alexander croit par conséquent qu'on fera bien de renoncer à la désignation de nævus nerveux.

**Nævi soi-disant nerveux.**

M. Blaschko a remarqué, lorsque le cas présenté lui fut montré la première fois, trois choses : le siège restreint à une moitié du corps, l'arrangement en séries linéaires et la régularité caractéristique de l'affection. Malgré ces trois éléments qui semblent appuyer la théorie nerveuse, M. Blaschko n'a pu se décider pour elle. Dans un travail antécédent, M. Blaschko avait trouvé que la formation des papilles ne se base pas sur leur propre augmentation en pénétrant du chorion dans l'épiderme, mais que celui-ci y prend une part principale tandis que le chorion n'y joue qu'un rôle passif, de sorte que des plis qui se développent le long de l'épiderme et qui pénètrent dans les couches sous-jacentes troublent les papilles dans leur formation. Par conséquent, si le développement normal des papilles dépend de l'épiderme, il faut conclure que, dans des procès pathologiques, il faut chercher la cause des troubles à la même place. En outre, M. Blaschko avait réussi à trouver que l'épiderme est arrangé à sa surface en plis tout à fait réguliers qui sont typiques pour chaque partie du corps et qui sont disposés en courbures caractéristiques. D'une manière semblable aussi les autres éléments épithéliaux se forment plus tard. Par une augmentation irrégulière des organes situés au plan profond, peut-être aussi par celle du chorion, la régularité de la formation est interrompue et il en résulte des lignes irrégulières comme on les voit toujours chez les adultes. Kaposi a supposé que ce trouble dans le développement est la cause des nævi nerveux, en appuyant que par l'augmentation des organes sous-jacents tous

les éléments cutanés acceptent une certaine direction spirale, mais M. Kaposi a confondu la cause avec l'effet. Cette régularité se trouve partout et on ne peut seulement dresser la question d'où est-ce que cela vient que certaines parties sont sujettes à ces procès pathologiques tandis que d'autres en sont exemptes? M. Blaschko est d'avis que ce développement se fait sur toute la surface du corps et non seulement dans certains endroits, comme par exemple dans les os l'ossification prend son origine de certains centres. Dans les extrémités, ces endroits se trouvent aux bouts des doigts. Plus tard, le développement des glandes sudoripares se fait de la même manière. Mais Blaschko n'a pas réussi à pouvoir découvrir tous les centres d'augmentation. Il est très vraisemblable qu'au tronc la formation des papilles n'est pas régulière et que comme l'organisme entier est disposé en segments, l'augmentation de la peau prend son origine de certains districts bien caractérisés. Si elle est troublée, un segment ou un autre peut être pris tandis que d'autres qui n'ont pas encore atteint ce degré de développement restent intacts. Seulement il n'est pas facile de décider si la frontière entre deux districts ou si un district seul a été pris. M. Blaschko croit cependant qu'il ne s'agit généralement que d'un seul.

M. Heller montre quelques gravures prises d'un travail sur les nævi nerveux qui va paraître prochainement. Entre celles-ci, il y a un cas qui a été observé par lui-même. D'après son opinion, aucune théorie n'est applicable à tous les cas : dans les uns il faut supposer une affection des voies lymphatiques, dans d'autres on peut recourir à la théorie basée sur les lignes de Vogt, et encore, dans d'autres, on peut penser à des lésions nerveuses.

M. G. Lewin voudrait regarder la théorie de Blaschko comme une hypothèse. Il y a à peu près 40 cas dans lesquels la configuration des nævi correspond aux nerfs, de sorte que, dans ces cas, on peut supposer une influence nerveuse. Mais il faut aussi penser aux lacunes embryonnaires qui disparaissent hors la vie embryonnaire. C'est à ces endroits que les nævi se développent surtout. Comme Virchow a déjà démontré, une dilatation des vaisseaux se forme par suite d'incitations et amène la formation des nævi vasculaires. En revenant en quelques mots sur l'origine du pigment dont M. Grimm avait parlé dans son exposé, M. Lewin a réussi à pouvoir observer dans une seule préparation prise d'un nævus vasculaire du vagin, l'immigration du pigment.

M. Blaschko n'avait pas l'intention de vouloir expliquer par sa théorie le développement de tous les nævi, comme par exemple surtout les angiomes sont d'origine fissurale. Mais même la coïncidence absolue d'un nævus avec un nerf tout à fait déterminé ne parle pas contre son opinion, car si les nerfs et la peau se développent d'après une disposition métamérale, il faut bien qu'à chaque segment de peau corresponde un nerf spinal et il est bien clair que, si quelque territoire de la peau est pris, un certain nerf lui appartient sans qu'il faille, pour expliquer l'affection, recourir à une influence de ce nerf.

M. Meissner est d'avis que, pour décider la question du développement des nævi, il faut d'abord savoir où le pigment s'est formé en premier lieu et la verrue plus tard, ou vice versa. Si le pigment s'est développé d'abord,

il y a une relation avec le système des vaisseaux, comme il ne peut naître dans la peau elle-même. En outre, M. Meissner parle de certaines particularités observées chez les animaux. En faisant des expériences de croisement, on a trouvé à certains endroits des crins teints différemment qui se transmettent aux générations suivantes et qui ont une certaine ressemblance avec les lignes comme on les voit chez les nævi.

M. Alexander ajoute que dans son cas le nævus n'était pas encore pigmenté à la naissance, mais que la pigmentation ne s'est formée qu'au courant de la première année. On trouve la même observation dans presque tous les cas publiés.

### Syphilis extragénitale.

M. Paul présente, de la clinique de M. Blaschko, un homme de 75 ans, qui avait montré, au mois de décembre de l'année passée, une affection primaire dans la région des incisives supérieures. Il s'était servi de la même tasse que son hôte qui était syphilitique. En outre, il y avait des plaques sur les amygdales et d'autres symptômes qui disparurent après huit injections intramusculaires. Quinze jours plus tard, on remarqua une réçidive qui força à recommencer le traitement. Après la seconde injection, on constata une décoloration de l'iris et un foyer syphilitique de la rétine. Ces symptômes disparurent de nouveau durant la cure, et l'œil est maintenant tout à fait clair. Le cas est remarquable à cause de l'infection extragénitale et de l'affection de l'œil qui s'était déjà montrée trois mois plus tard. Les affections primaires de la gencive sont rares. Quant à l'âge du malade, M. Blaschko a déjà prononcé, il y a quelque temps, qu'il est bien surprenant quel développement bénin la syphilis montre dans un âge aussi avancé. La cachexie du malade au commencement du traitement était remarquable, mais les forces revinrent avec l'avancement de la cure. Il est vrai cependant que l'affection de l'œil pourrait être expliquée dans un sens peu favorable, mais la choroïdite et la rétinite de la période précoce offrent un meilleur pronostic que dans une période postérieure, et, malgré les troubles de la vue, les symptômes ne doivent pas être pris comme trop graves. M. Blaschko a vu quelquefois des ulcérations de la gencive, mais il s'agissait toujours d'infections par un dentiste. Aussi il est d'avis que l'affection intra-oculaire précoce, n'a pas de mauvais caractère.

M. G. Lewin demande quelles glandes étaient enflées.

M. Paul. — Les glandes devant le masséter.

M. Lewin. — Ordinairement ce sont les glandes de la fosse canine. Quant au développement favorable de la syphilis dans l'âge avancé, M. Mendel, à qui cette observation s'applique, avait seulement l'idée de diriger l'attention sur les affections centrales par suite d'une syphilis acquise dans l'âge avancé. M. Lewin a aussi observé généralement un développement favorable.

M. Rosenthal a observé une affection primaire de la gencive dont il avait été très difficile de faire la diagnose, après une opération dentaire. Dans ces derniers temps, il a vu un autre cas parallèle qui avait conduit à la diagnose de tumeur maligne. Déjà on avait fixé l'opération. Heureusement pour le malade, on réussit encore à l'empêcher. O. Rosenthal.

*Séance du 11 juin 1895.*

*Président :* M. Lassar. — *Sécrétaire :* M. Saaleeld.

### Érythème bulleux.

M. Saalfeld présente une malade qu'il a observée depuis deux ans et demi et qui souffre d'érythème bulleux ou de pemphigus. D'abord, elle avait une urticaire avec des bulles dans la bouche ; maintenant elle a de temps en temps de nouvelles attaques, par exemple, au jour même où M. Saalfeld put voir une plaque érythémateuse de la cuisse et le reste d'une bulle sur le nez. La malade est âgée de 62 ans et a accouché dix-neuf fois.

### Thiol.

M. Heller. — Le thiol, c'est-à-dire l'ichtyol gagné par voie de synthèse, est tiré des huiles de la paraffine d'une manière artificielle. Il diffère de celui-ci en ce qu'il n'a pas d'odeur du tout et contient seulement 0,9 p. 100 d'hydrosulfate d'ammoniaque, tandis que l'ichtyol en contient 4,3 p. 100. M. Heller n'a pas prescrit le thiol pour l'usage interne, quoiqu'on n'ait pas encore fait des expériences qui prouvent sa résorption par l'intestin. Aussi dans les maladies chirurgicales dans lesquelles il a été recommandé par Bidder et par d'autres, comme dans les affections rhumatismales, M. Heller ne s'en est pas servi, comme les indications lui semblent manquer pour l'employer dans ces cas. Avant tout M. Heller a fait usage du thiol dans 60 cas d'eczéma, dans ses différentes formes et a pu constater généralement un effet favorable. Parmi ceux-ci il y a des malades qui ont été traités d'autre part par tous les moyens possibles, par exemple un cas d'eczéma universel de la figure, du cou et des bras qui guérit sous l'application d'une pâte au thiol à 8 p. 100. Un autre cas concernait une femme de 55 ans qui souffrait d'un eczéma universel accompagné d'un prurit insupportable. M. Heller a aussi vu un effet remarquable dans les eczémas variqueux. Un très bon succès fut vu dans les eczémas professionnels avec hyperkératose, la xérodermie. Dans ces cas on fit usage du thiol en forme de cataplasmes hydropathiques. Les rhagades disparurent assez vite. Dans une dermatite, par suite d'aniline accompagnée d'une hyperhidrose très forte, la sécrétion des glandes sudoripares diminua d'une manière extrêmement rapide. Quant à la forme, M. Heller ne se servait que du thiol liquide en faisant usage du médicament pur ou mêlé à une quantité de 3 à 10 p. 100 d'eau en forme de compresses ou de cataplasmes hydropathiques. Dans les cas qui montrèrent une indication pour l'emploi d'un onguent, M. Heller fit ajouter à la vaseline 10-20 p. 100 de thiol. Si l'on avait l'intention d'exercer un effet desséchant, on donnerait une pâte à l'oxyde de zinc avec 5 à 20 p. 100 de thiol. Cependant, contrairement aux publications de Buzzi et de Schwimmer, M. Heller a trouvé que le thiol n'est pas exempt d'effets irritatifs. Dans un cas d'eczéma vésiculo-bulleux chronique des mains le thiol échoua complètement, de même que dans deux cas d'eczéma impétigineux de la tête des enfants. Dans un cas de brûlure circonscrit, M. Heller constata un effet siccatif, sans que cependant le médicament exerçât une meilleure influence que d'autres.

Dans un autre cas semblable il n'y eut pas de résultat du tout. Dans un cas typique de zona, des compresses au thiol apaisèrent les douleurs qui avaient été auparavant très intenses. Dans le pemphigus, l'érythème polymorphe et le purpura, M. Heller ne croit pas que le thiol puisse exercer quelque influence, contrairement à l'opinion de Buzzi. Dans l'acné vulgaire et l'acné rosacée M. Heller ne trouva pas de raison pour quitter la thérapie ordinaire, mais dans deux cas d'acné varioliforme il obtint un résultat satisfaisant. Dans deux cas d'ulcération de la jambe, M. Heller apprit à estimer les qualités kératoplastiques du thiol.

Aussi sur des ulcérations de nature différente M. Heller constata une influence favorable; dans le chancre dur et la chancrelle M. Heller ne vit pas d'effet. Dans 5 cas de pruritus ani et vulvæ et 5 autres de strophulus infantum, M. Heller trouva une bonne influence sur le prurit. Quant à l'effet sur les affections parasitaires M. Heller a eu un succès satisfaisant dans 5 cas d'impétigo contagieux et dans un cas de teigne tondante, en se servant d'une pâte à 8 p. 100 de thiol. Buzzi l'a aussi employé dans les affections séborrhéiques, mais il n'offre pas d'avantage vis-à-vis de la thérapie ordinaire par le soufre. Dans un cas cependant, dans lequel le malade était forcé de garder la chambre par suite d'un eczéma aigu, le savon pulvérisé au thiol d'après Eichhoff amena une guérison rapide. Quant à l'application dans la gonorrhée, M. Heller n'en a pas fait usage, comme il n'avait déjà pas eu de résultat avec l'ichtyol. Quant aux effets concomitants défavorables, le seul consiste en ce que le linge est sali. Ceci n'est pas d'importance, puisqu'on réussit à le nettoyer facilement; le prix est encore un peu haut (10 gr. = 0,60 mark). Quand même le thiol ne produit pas d'effet spécifique, M. Heller croit pourtant qu'il sera de grande valeur dans nombre de dermatoses.

### Syphilis cérébrale.

M. Gumpertz présente une malade de 40 ans qui, mariée depuis vingt ans, a eu plusieurs fausses couches. Auparavant, elle était toujours bien portante, seulement elle souffrait, à ce qu'elle disait, d'une affection de l'appareil génital.

En 1885, elle eut une attaque de défaillance et deux jours plus tard, elle eut à se plaindre de grande faiblesse et d'un sentiment singulier de fourmillement dans les mains. Mais elle fut surtout tourmentée de maux de tête très intenses. Elle se soumit à des inonctions et prit plus tard de l'iodure de potassium. L'examen des yeux fit trouver, en outre, une différence, un manque de réaction des pupilles à la lumière, une névrite du nerf optique avec des hémorrhagies punctiformes. Le mari de la malade souffre depuis douze ans d'ataxie, mais veut seulement avoir eu une seule fois une gonorrhée. Il prétend ne pas avoir eu de commerce avec sa femme depuis à peu près aussi longtemps. La malade croit qu'outre un manque de mémoire, elle a observé une diminution des qualités spirituelles. Pour toutes ces causes, M. Gumpertz voudrait conclure qu'il s'agit d'une syphilis cérébrale; les paresthésies singulières font aussi penser à une affection de la moelle épinière.

M. G. Lewin a présenté, il y a quelques années, un cas de paralysie

spinale qui fut guéri rapidement par des injections. Mais, dans deux autres cas, le même traitement a échoué. En général, la prognose est favorable dans ces cas. Mais quant à la malade présentée, M. Lewin ne comprend pas tout à fait bien pourquoi il faut penser à la syphilis.

M. Rosenthal a présenté, il y a deux ans, un cas dans lequel les cordes latérales et postérieures étaient prises. Il s'agissait, chez la malade en question, sûrement de syphilis, comme M. Rosenthal lui-même avait traité les affections primaire et secondaire. En outre, il y avait aussi des troubles du côté de la vessie et du rectum. Des frictions énergiques amenèrent une amélioration considérable.

M. Gumpertz croit que le tabes du mari, les avortements, les maux de tête, les troubles de l'appareil optique et les succès du traitement appuient la diagnose prononcée.

### Éléphantiasis de la vulve.

M. Schreiber présente une malade qui fut traitée d'une affection spécifique à la Charité. Plus tard, elle eut une suppuration des glandes inguinales, pour laquelle elle ne consulta pas de médecin. En automne de l'année passée, les grandes lèvres commencèrent à enfler ; la lèvre droite a augmenté maintenant énormément et est très dure ; la peau est foncée, rougeâtre, mais lisse. Au-dessous du vagin, sur le mons Veneris, on voit de petites éruptions vésiculeuses.

L'examen microscopique fait voir une augmentation et une hypertrophie des papilles et une infiltration périvasculaire de petites cellules. La couche cylindrique montre une pigmentation prononcée, les fibres élastiques sont, comme dans tous les néoplasmes, plus rares dans les parties plus jeunes, et en grand nombre dans les parties anciennes. La prognose semble être mauvaise, puisque même après une excision cunéiforme, la cause continuerait à exister. Le cas présenté donne lieu à deux conclusions : 1° l'extirpation totale des glandes lymphatiques n'est pas raisonnable, puisqu'il est toujours possible qu'une éléphantiasis la suive ; 2° on ne fait pas bien d'ajourner l'opération de ces cas.

### Nævus verrucosus unius lateris.

M. Meissner présente un cas de nævus verrucosus de la clinique de M. Lassar. Tous les cas publiés ont un point commun : l'affection existe dès la naissance ou se développe dans la première jeunesse ou après des événements physiologiques comme la grossesse et l'accouchement. Un second point de relation consiste en ce que l'affection est unilatérale ou bilatérale. L'examen anatomique ne montre dans le cas présenté qu'une granulation papillomateuse de la couche papillaire, qui est accompagnée en partie d'hyperkératose, en partie d'une pigmentation du stratum cylindrique. Quant à l'étiologie, M. Meissner croit qu'il s'agit de troubles centraux qui exercent leur influence sur les nerfs vaso-moteurs. Ceux-ci amènent un plus grand afflux de sang et par là aussi un plus grand écoulement de la lymphe. Il faudra donc remarquer dans les préparations une altération des vaisseaux sanguins et lymphatiques qui ne correspond pas à l'image ordinaire de la verrue. Il s'agit, dans le cas présenté, d'un

enfant qui montre l'affection sur le côté gauche à partir du dos de la main, passant de là sur le côté extérieur du bras, parcourant ensuite aussi le côté intérieur et finissant au dos par une configuration particulière. En outre, l'ouïe aussi bien que la vue sont moindres que sur le côté droit ; le coin de la bouche pend un peu. La mère raconte que, dans la première enfance, la petite malade a aussi tiré sa jambe gauche. Tous ces symptômes permettent la conclusion que dans l'organe central sur le côté droit, le développement normal a été troublé. Cette même raison aura probablement aussi produit le nævus. Les préparations microscopiques font encore reconnaître une infiltration cellulaire périvasculaire qui se trouve aussi en partie autour des vaisseaux lymphatiques. La thérapie inaugurée semble avoir conduit à un effet. Les préparations ont été faites d'après une méthode de M. Benda et coupées avec le microtome de congélation.

M. Benda rapporte la méthode dont il s'est servi dans le dernier temps. Elle a l'avantage de rendre apte chaque objet à être coupé en peu de temps également, de quelque manière qu'il ait été durci. On a seulement besoin de mettre l'objet dans une solution de formaline de 1 p. 100 pendant un quart jusqu'à une heure. Les préparations peuvent être teintes après par toutes les méthodes.

### Pityriasis rubra pilaris.

M. G. Lewin présente le malade déjà démontré dans une séance antérieure, qui était atteint de pityriasis rubra pilaris. Sous l'influence de la chrysarobine, le malade a été guéri complètement, preuve que le pityriasis rubra pilaris et le lichen ruber acuminatus ne sont pas identiques.

### Gommes des paupières.

M. G. Lewin présente une malade déjà traitée à différentes reprises pour des gommes aux paupières.

### Tumeurs singulières des jambes.

M. G. Lewin présente une malade qui avait été traitée par des injections pour plaques muqueuses et un psoriaris palmaire. Comme ce traitement ne fut pas bien souffert, on substitua à sa place l'iodure de potassium. Deux mois plus tard on vit sur le dos un exanthème noduleux faisant l'impression d'un lupus. En outre, on remarqua aux pieds et aux jambes des tumeurs ressemblant à des furoncles, sans cependant se développer de la manière de ceux-ci. On les envisagea par conséquent pour des gommes, quoique M. Lewin n'en ait pas encore observé dont le développement et l'involution se soient faits d'une manière aussi rapide. L'inflammation de la peau à l'alentour est aussi absolument insolite. Il y a quatre ans, M. Lewin a eu un cas semblable qui montra également tout à coup après l'application de l'iodure, de petites tumeurs.

M. Lassar mentionne que des cas semblables ont été décrits par Hallopeau et d'autres auteurs comme des tumeurs d'iode. O. Rosenthal.

*Séance du 9 juillet 1895.*

*Président :* M. G. Lewin. — *Secrétaire :* M. O. Rosenthal.

### Chancre de la joue.

M. Ledermann présente une femme de 33 ans, mariée depuis la fin de mars pour la seconde fois. De son premier mariage, elle avait eu un enfant qui jouit d'une bonne santé. Bientôt après son union, elle eut sur la joue gauche une petite ulcération qui fut touchée avec un crayon de nitrate d'argent, qui avait déjà servi chez d'autres malades. Néanmoins, l'ulcération augmenta et fut bientôt suivie d'un exanthème. Maintenant la malade montre une infiltration assez remarquable de la grandeur d'une pièce de deux marks, des plaques muqueuses dans la bouche et aux régions génitales. Le mari est porteur d'un chancre du rein, d'adénopathie et de plaques. La manière dont la femme a été infectée n'a pu être éclaircie. M. Ledermann ne suppose pas que le crayon de nitrate d'argent en ait été la cause.

M. Lewin appelle l'attention sur la tuméfaction du sous-mentonnier. En outre, comme au moment même où le nitrate d'argent touche les tissus, une décomposition de l'albuminate du virus se produit, il croit qu'il est absolument défendu de penser à cette voie d'infection.

M. Ledermann mentionne que Fournier vient de déterminer, dans un essai sur la syphilis des médecins, l'opinion que le nitrate d'argent en lui-même ne cause jamais d'infection, seulement le porte-crayon qui l'entoure.

### Gommes du pharynx, du larynx et de la langue.

M. G. Lewin présente :

1) Une femme de 30 ans, qui avait fait auparavant des frictions et qui a maintenant une ophtalmie produite par une blépharite ulcéreuse. En outre, elle montre une gomme dans le parenchyme de la langue et une ulcération gommeuse sur la membrane interarythénoïdienne. Le reste du larynx est enflé.

2) Un malade de 35 ans, montrant une gomme proéminente de la langue et une périchondrite gommeuse du cartilage arythénoïdien gauche. Ordinairement, l'affection de ce cartilage en rapport avec la syphilis n'est qu'unilatérale, et l'infiltration offre plutôt un aspect jaunâtre que rougeâtre.

3) Un homme de 35 ans, offrant une destruction partielle des paupières inférieures, produite par des ulcérations. En même temps, il montre une grande ulcération de la paroi postérieure du pharynx, qui pénètre jusqu'à la colonne vertébrale, de sorte qu'en examinant avec le stylet on a l'impression qu'il s'agit d'une carie. Les cas de ce genre sont rares et échappent à l'observation assez fréquemment, puisqu'on examine rarement la cavité pharyngo-nasale. En outre, le malade se plaint de paresthésie dans les deux mains. M. Lewin se souvient d'un cas qui avait également montré une ulcération, à la même place à laquelle se joignit plus tard une paralysie des bras et des mains; il y eut terminaison fatale.

4) Un homme avec une ulcération à la paroi gauche du pharynx, située un peu plus profondément que celle de l'autre malade. Par conséquent,

elle a amené une réunion de l'arc palato-glosso avec la paroi postérieure du pharynx; en outre, une grande perforation du palais s'est formée par suite d'infiltrations gommeuses.

5) Un malade de 30 ans, qui fut reçu à l'hôpital avec un rupia et une orchite syphilitique. Après l'usage d'iodure de potassium, un exanthème ressemblant à un purpura se montra aux extrémités inférieures, comme M. Lewin l'a vu plus souvent après l'emploi du baume de copahu.

### Traitement du nævus verruqueux.

M. Lassar présente la même enfant que M. Meissner avait déjà montrée dans une séance antérieure. Il ne consent pas tout à fait à la dénomination de nævus, puisqu'il ne s'agit pas d'une anomalie innée ou existant dès la naissance, et que l'affection s'est plutôt développée peu à peu. L'examen histologique fit trouver l'existence de formations verruqueuses. Comme on réussit assez souvent à exercer une influence favorable sur des verrues molles par l'arsenic, le même remède a été aussi prescrit dans ce cas. La jeune fille n'a pris que de petites doses, trois fois trois gouttes de la solution de Fowler par jour et l'affection a disparu complètement. Ce succès semble démontrer qu'il existe une certaine parenté entre les nævi et les formations verruqueuses.

M. G. Lewin a déjà avancé à plusieurs reprises que les nævi ne se forment ordinairement que dans la première ou la seconde année, mais il y a aussi des cas, chez lesquels on a trouvé l'affection tout de suite après la naissance. Quant à la thérapie arsenicale, M. Lewin a déjà traité, il y a quinze ans un malade qui avait sur la tête un grand nombre de verrues, par ce médicament; auparavant il avait été traité plusieurs fois sans succès par le grattage. Les doses minimes firent disparaître l'affection.

M. Mankiewicz rappelle que l'arsenic extérieurement appliqué rend aussi de bons services.

M. Rosenthal mentionne que l'arsenic ne mène pas à un résultat satisfaisant dans un nombre assez grand de cas. Il a traité par exemple dans le dernier temps une institutrice avec une pléiade de verrues planes sur le front. On avait commencé par de petites doses pour passer ensuite à des grandes. Le résultat était absolument négatif. Quant au cas de M. Lassar, il se distingue d'autres cas de nævi verruqueux parce qu'il ne s'est développé que dans un âge relativement avancé et qu'il montre des symptômes d'une affection centrale. Par suite de toutes ces particularités M. Rosenthal ne croit guère que le cas présenté soit identique aux autres cas publiés sur la désignation de nævus verruqueux unilatéral.

M. Blaschko a déjà traité il y a des années une série de malades par l'arsenic et a pu constater un effet surprenant, mais dans d'autres cas l'effet est absolument réfractaire. Quant à la cause de cette différence thérapeutique, M. Blaschko n'a pas réussi à la trouver. Mais ce qui est bien singulier c'est qu'on voit aussi naître des verrues sous l'influence de l'arsenic : ainsi M. Blaschko a observé dans deux cas leur formation et plus tard leur disparition après qu'on avait cessé de donner le médicament. D'une manière semblable l'arsenic, qui est un bon remède contre le pem-

phigus et les pigmentations, produit aussi des bulles et des taches pigmentées.

M. Saalfeld remarque que dans le cas présenté par lui dans une des séances antérieures, il s'agissait de deux sortes différentes de verrues. Celles qui étaient planes furent influencées par l'arsenic tandis que d'autres plus relevées et plus fendues restèrent intactes. Au reste, les verrues planes disparaissent aussi assez souvent sans aucune thérapie.

M. Heller a observé sur lui-même des verrues planes aux doigts après s'être occupé longtemps avec des solutions photographiques. Il en a touché quelques-unes avec le nitrate d'argent ; elles ont disparu toutes sans laisser de traces.

M. Lassar a aussi fait usage de l'arsenic avec bon effet chez un malade montrant des verrues sur la tête après qu'il avait été traité sans succès par le raclage. Mais dans d'autres cas il n'a pas non plus remarqué d'effet. Quant à l'observation de M. Heller, M. Lassar n'est pas d'avis que l'évolution des verrues soit tout à fait accidentelle, puisqu'on fait quelquefois l'observation singulière qu'après qu'on a fait un essai thérapeutique sur une verrue, le reste disparaît complètement. Quant au cas présenté, il serait bien possible, vu l'influence de l'arsenic, qu'il s'agisse plutôt d'un cas de verrues que de nævus verruqueux.

M. G. Lewin explique l'effet de l'arsenic d'une manière semblable que celui du phosphore.

Les deux médicaments amènent une métamorphose graisseuse des tissus. Comme une partie des verrues se compose de tissu conjonctif, l'arsenic ne peut exercer d'influence sur celles-ci que difficilement, mais une autre partie contient du tissu adipeux.

M. Meissner croit que l'arsenic, dont on sait qu'il change l'albumine des tissus en graisse, amène de cette manière une résorption des verrues. De telle sorte le tissu conjonctif est soumis à une même influence que par exemple les fibres musculaires. Quant aux néoplasmes pathologiques, il se peut bien que comme ils sont d'une date postérieure, ils soient soumis plutôt à une métamorphose que le tissu normal.

M. G. Lewin remarque que l'arsenic produit un changement graisseux en privant les tissus de l'oxygène.

M. G. Lewin mentionne que M. Meissner a donné eomme cause des nævi une affection des centres vaso-moteurs.Cette théorie est en contradiction avec toutes celles émises jusqu'à ce jour. M. Lewin ne voudrait donc pas l'appuyer. De cette manière on pourrait expliquer tous les processus par suite d'influences vaso-motrices, dès qu'on observe une altération du sang ou une dilatation et un rétrécissement des vaisseaux. Pour prétendre que les centres en question sont pris, il faudrait qu'on puisse s'appuyer sur des autopsies et des expériences cliniques. Il y a quelques années M. Lewin a réuni tous les cas de nævus verruqueux qui se trouvent dans la littérature : c'étaient à peu près 100. Parmi ce nombre il y a 11 cas, où l'on pourrait peut-être supposer une affection centrale, ce qui ne parle pas justement pour la théorie de M. Meissner. M. Lewin ne croit pas que l'observation clinique seule puisse faire supposer que les nævi soient d'origine neuro-paralytique.

M. Rosenthal est d'avis que la théorie de M. Meissner puisse peut-être avoir une valeur pour le cas présenté, mais comme M. Lassar lui-même a consenti qu'il s'agit probablement d'une simple formation verruqueuse, la théorie tombe avec la diagnose.

M. Blaschko voudrait avoir fixé en premier lieu ce que la désignation « nævus » veut dire : une formation anatomique bien définie ou une entité étiologique. Jusqu'à présent on a réuni sous cette dénomination différentes formations : des angiomes verruqueux, des lymphangiomes, etc., de sorte qu'on trouve dans ce groupe un nombre de petites tumeurs différant par leur anatomie, leur histologie et leur étiologie. Avant d'émettre une théorie, il faudra donc d'abord une certaine clarté de la désignation. Unna dans son nouveau manuel donne la définition suivante : le nævus est toute macule bénigne de la peau qui existe dès la naissance en réalité ou en germe. Cette définition a pour base une certaine largeur, puisque les éléments histologiques peuvent différer complètemeut. Ces macules peuvent aussi se développer de différentes manières, puisqu'il peut s'agir d'anomalies d'éléments bien différents : des vaisseaux, du système nerveux, des cheveux ou de l'épithèle.

M. G. Lewin voudrait essayer de donner l'explication suivante : le nævus est un néoplasme existant plus ou moins immédiatement après la naissance, qui ne subit pas de métamorphose postérieure et ne peut être enregistré dans le cadre des autres néoplasmes.

M. Meissner n'avait pas l'intention d'émettre une nouvelle théorie, mais voulait seulement essayer de réunir les théories jusqu'à présent connues. Comme finalement tout changement des tissus est en certain rapport avec le centre vaso-moteur, il croyait éviter dans sa théorie la faute qu'on ne prend égard qu'à la forme. Quant à la désignation, elle n'est nullement claire. Mais M. Meissner a mentionné dans l'introduction de sa théorie qu'il parlait seulement d'affections existant dès la naissance ou s'étant développées ou dans le premier âge ou après des événements physiologiques, sans cependant dépasser jamais la ligne médiane du corps.

**Lichen ruber acuminatus et Pityriasis rubra pilaris.**

M. G. Lewin explique en peu de mots, en réservant une exposition plus large à une autre occasion, que le lichen ruber acuminatus aussi bien que le pityriasis rubra pilaris appartiennent au chapitre de la kératosis et que tous les cas publiés jusqu'à présent sous ces deux noms ne sont que des cas de kératosis connue depuis longtemps. O. Rosenthal.

## CONGRÈS ALLEMAND DE CHIRURGIE (1)

*Avril 1895.*

**Diagnostic des syphilomes. Comment peut-on distinguer anatomiquement et cliniquement les sarcomes et lymphomes syphilitiques des autres sarcomes et lymphomes?**

V. Esmarch. — On sait depuis longtemps que la syphilis constitution-

(1) *Centralblatt f. Chirurgie*, 1895, n° 27.

nelle (acquise ou héréditaire) donne lieu assez fréquemment à la production de tumeurs qui peuvent être guéries par un traitement interne approprié ; mais on les confond facilement avec d'autres tumeurs malignes (sarcomes, carcinomes), et par suite on les opère inutilement, ou encore on ne les soumet pas à une médication convenable.

Après un court résumé historique de la question, l'orateur dit avoir observé dans sa pratique plus de quarante cas où des tumeurs, prises d'abord pour des sarcomes ou carcinomes malins, ont été finalement reconnues comme des syphilomes non douteux.

Mais il a trouvé dans son journal d'observations et dans la littérature médicale un plus grand nombre de cas qu'avec son expérience actuelle il serait porté à regarder comme suspects.

Il considère comme tels :

1° Tous les cas de tumeurs, dans lesquels les malades présentent d'autres symptômes de syphilis, ou ceux dans lesquels il résulte des commémoratifs que les malades ou leurs parents ont eu la syphilis ;

2° Toutes les tumeurs sarcomateuses qui se développent dans les muscles volontaires, notamment dans le muscle sterno-cléido-mastoïdien, dans les muscles de l'abdomen, du dos et des membres inférieurs, ainsi que de la langue ;

3° Tous les sarcomes qui, après extirpation complète, récidivent d'abord lentement, puis à intervalles de plus en plus rapprochés (recurring fibroid tumors, Paget) ;

4° Toutes les tumeurs qui diminuent de volume ou disparaissent à la suite de l'emploi de l'iodure de potassium, du mercure, de la tisane de Zittmann et de l'arsenic ;

5° Les sarcomes qui disparaissent à la suite d'érysipèles ou d'injections de toxines de l'érysipèle, etc. (Coley).

Tous ces motifs de suspicion sont en même temps des éléments importants du diagnostic clinique. Il n'est pas rare de découvrir des indices décisifs (exanthèmes, ulcères, cicatrices, dents, yeux, etc.).

L'aspect extérieur des tumeurs, le mode et la durée de leur développement sont si variables qu'on ne saurait y trouver des éléments de diagnostic.

L'examen anatomique permet parfois de faire le diagnostic à l'œil nu quand on trouve sur les coupes les caractères décrits par Virchow.

Il en est de même de l'examen microscopique qui fournit souvent aussi des indications utiles, notamment dans le sens négatif.

Mais dans bon nombre de cas, il est impossible de distinguer macroscopiquement ou microscopiquement les syphilomes des sarcomes à petites cellules et à cellules fusiformes.

Il en est de même des granulomes à prolifération continue, qui procèdent parfois de gommes suppurées.

Ce sont les lymphomes syphilitiques qui présentent les plus grandes difficultés pour le diagnostic ; on les rencontre très fréquemment, notamment dans la syphilis héréditaire tardive ; on les confond très souvent avec des lymphomes et des lymphosarcomes malins, tuberculeux, pseudo-leucémiques.

Des syphilomes se développent aussi dans d'autres glandes, dans le

sein, le testicule, les glandes salivaires ; en général, on ne reconnaît leur nature qu'après l'extirpation.

Comme l'ablation de toutes ces tumeurs est d'ordinaire suivie de récidives de plus en plus rapides, auxquelles les malades finissent par succomber, il serait très important de savoir, au moins par l'examen microscopique, si l'on a affaire ou non à une lésion syphilitique.

Il est très probable, d'après le mode d'infection et la marche de la maladie, que l'agent morbide de la syphilis est un bacille ou un organisme analogue (protozoaire).

Malheureusement, en dépit de toutes les recherches, depuis Lustgarten jusqu'à Döhle, on n'est pas arrivé à établir d'une manière certaine, que les micro-organismes trouvés soient les causes de l'infection et se rencontrent à ce titre dans tous les produits de la syphilis.

Si l'on y arrivait, la plupart des difficultés du diagnostic disparaîtraient.

*Discussion.* — König. — Il a pu arriver à tous les chirurgiens d'exciser un syphilome, mais cette erreur n'est pas aussi fréquente que le croit V. Esmarch. Les différences de région jouent un rôle important ; on n'observe pas à Göttingen les mêmes formes qu'au bord de la mer. Les ulcérations avec production considérable de tissu qu'on observe souvent à la face et qui ont l'aspect de tumeurs, s'étendant toujours à la périphérie en forme de bourrelet et pénétrant dans la profondeur, sont connues comme syphilitiques. Il ne faut pas croire que l'état de tous ces malades soit modifié par un traitement spécifique. L'orateur a vu succomber trois malades à l'ulcération de l'orbite et du nez, malgré toutes les cures.

Rose. — Les observations faites dans la syphilis héréditaire tardive confirment les idées exprimées par V. Esmarch. Il a vu de véritables tumeurs se développer dans la peau sur une base syphilitique ; il se rappelle notamment une tumeur du menton, de la grosseur d'une pomme, qui disparut en quatre semaines sous l'influence de l'iodure de potassium.

Krause. — La syphilis donne lieu parfois sur les bords de la mer à des lésions morbides bien différentes et beaucoup plus graves que celles qu'on observe dans l'Allemagne centrale. Ces cas graves se rencontrent chez les individus infectés venant des tropiques, beaucoup plus souvent que dans l'intérieur.

V. Esmarch. — Les formes graves ne lui arrivent pas seulement des tropiques, mais aussi de la Suède. Du reste, le traitement ioduré ne réussit pas toujours immédiatement et d'une manière frappante ; l'amélioration ne survient souvent qu'après six semaines, aussi ne faut-il pas interrompre trop tôt le traitement spécifique. A. Doyon.

## SOCIÉTÉ ALLEMANDE DE GYNÉCOLOGIE (1)

*Juin 1895.*

### Blennorrhagie utérine.

Wertheim établit les points suivants :

L'utérus est, après l'urèthre, le siège de prédilection de l'infection blennorrhagique.

(1) *W. med. Presse*, 1895, p. 1061.

Dans la plupart des cas, l'utérus est infecté directement, souvent même isolément.

La blennorrhagie utérine débute toujours d'une manière aiguë.

Bien qu'il ne soit pas possible d'établir une limite précise entre la période aiguë et la période chronique de la blennorrhagie utérine, on peut cependant les distinguer tant au point de vue clinique que bactériologique. La blennorrhagie utérine détermine toujours une inflammation de la muqueuse, endométrite interstitielle avec catarrhe purulent.

Dans un grand nombre de cas, quand la marche est chronique, il se produit une endométrite glandulaire.

A côté des lésions de la muqueuse, on trouve fréquemment des lésions inflammatoires de la couche musculaire, soit sous forme d'infiltration du tissu conjonctif musculaire, soit sous celle d'hyperplasie des parois vasculaires et qui aboutissent finalement à une hyperplasie du tissu conjonctif aux dépens des éléments musculaires.

La tuméfaction et la sensibilité douloureuse de l'utérus, que l'on constate en beaucoup de cas, doivent être regardées comme le résultat de la métrite.

Dans le tissu du col, les lésions inflammatoires sont en général d'autant moins graves qu'on se rapproche davantage de l'orifice externe.

On trouve parfois des gonocoques en quantité plus ou moins considérable dans la muqueuse enflammée, mais en beaucoup de cas le résultat de l'examen microscopique et des cultures est négatif.

La découverte des gonocoques dans le tissu est d'autant plus difficile que les couches sont plus profondes.

Il est probable que les gonocoques existent aussi dans les infiltrats inflammatoires du tissu musculaire, mais la preuve n'a pas encore été faite.

Il faut, du reste, regarder ces lésions comme dues à la blennorrhagie : 1° on a trouvé des gonocoques dans la muqueuse ; 2° il a été impossible de découvrir aucune autre espèce de bactéries dans les utérus examinés ; 3° ces lésions étaient également accusées dans tous les cas (5) concernant des multipares. Une infection mixte ou infection secondaire paraît être aussi rare ici que dans la blennorrhagie des annexes de l'utérus.

L'orifice interne de l'utérus ne joue pas le rôle qu'on lui a attribué d'obstacle à l'ascension du processus blennorrhagique.

Les exacerbations de la blennorrhagie utérine ont souvent pour cause une altération du terrain nutritif résultant de différentes influences nocives. Mais dans un grand nombre de cas, elles sont dues à une nouvelle infection.

L'état puerpéral occupe une place exceptionnelle parmi les facteurs nocifs, en tant qu'il y a certainement très souvent pendant cette période une propagation des gonocoques dans la cavité du corps indemne de gonocoques. Avec les autres facteurs dont il y a lieu de tenir compte : menstruation, coït, manipulations intra-utérines, cette complication serait beaucoup plus rare. A. Doyon.

# REVUE DES PUBLICATIONS PÉRIODIQUES

## REVUE DE DERMATOLOGIE

**Acné (Traitement de l').**— C. Bœck. Oleum physeteris s. chænoceti' Entenwalöl, als Salbenconstituens besonders bei der Behandlung von Acne vulgaris. (*Monatshefte f. prak. Dermatologie*, 1895, t. XXI, p. 228.)

On sait que le professeur Guldberg a signalé la très grande pénétrabilité de l'huile de dauphin. L'auteur a de son côté constaté que cette huile est, jusqu'à un certain degré, un obstacle à la vie et à la croissance des bactéries dans la peau. Il a cherché à utiliser cette propriété principalement dans le traitement de l'acné vulgaire, les résultats ont été satisfaisants. Voici la formule dont C. Bœck se sert habituellement :

| | |
|---|---|
| Camphre..... | ââ 0,30 à 0,50 cent. |
| Acide salicylique..... | |
| Soufre précipité..... | 10 gr. |
| Oxyde de zinc..... | 2 — |
| Savon médicinal..... | 1 — |
| Huile de dauphin..... | 12 — |

En application chaque soir, le matin lavage avec de l'eau chaude et du savon. Le camphre n'est ajouté à cette pommade que pour masquer l'odeur désagréable de l'huile. A. Doyon.

**Angiokératomes.** — Pardo Regidor. Verrugas telangiectasicas de la cara. Angiokeratoma. (*Revista de medicina y cirugia practicas*, Madrid, 1894, 660.)

Il s'agit d'un sujet de 19 ans, chez lequel se sont développées peu après la naissance, sur la joue puis sur le nez, des taches miliaires rouges qui dans la suite devinrent de petites élevures arrondies, rugueuses, d'une dureté moyenne et d'une couleur pourpre. Ces lésions ont fini par envahir toute la peau du visage. Leur aspect clinique est celui de la verrue classique : quelques-unes sont pédiculées et de consistance dure mais non cornée. Excisées, elles saignent abondamment. Les parties latérales de la face sont aussi envahies par d'innombrables taches rouges, arrondies, de la dimension d'une tête d'épingle et qui disparaissent à la pression du doigt. L'examen microscopique montra qu'il existait une multitude de papilles, mais entre les papilles normales et celles des petites tumeurs, il existait les différences suivantes : 1° les grandes dimensions de certaines d'entre elles avec tendance marquée à la ramification et l'inégalité de développement ; 2° les vaisseaux centraux étaient irréguliers, très dilatés,

formant de véritables espaces lacunaires, les uns vides, les autres remplis de sang coagulé ; 3° sur l'une de ces petites tumeurs, la couche cornée était si prononcée qu'il n'y avait aucun doute sur l'existence d'un processus hyperkératique.

La lésion répond donc aux papillomes cornés verruqueux de Cornil et Ranvier, aux fibromes papillaires de Cajal : les particularités dignes d'être notées sont les dilatations vasculaires.

Traitement : cautérisations au galvano-cautère.

L'auteur fait au sujet de cette observation les réflexions suivantes : On localise l'angiokératome aux extrémités où il coexiste avec l'érythème pernio et l'on dit que bien que verruqueuse, la lésion est télangiectasique puisque l'hypertrophie papillaire fait défaut. Il est illogique de donner ce nom d'angiokératome à une lésion cutanée dans laquelle le corps papillaire n'a subi aucune altération. Il faut réserver ce nom aux seuls cas dans lesquels il se trouve à côté de kératose et d'hypertrophie papillaire, une dilatation vasculaire et l'on appellera angiokératome la verrue télangiectasique telle que le cas précédent en est un exemple et qui présente de la kératose, de l'hypertrophie papillaire et de la dilatation vasculaire.

PAUL RAYMOND.

**Dermatoses en général.** — O. PETERSEN. Hospitalisation, à Saint-Pétersbourg, des malades atteints d'affections cutanées (*Wratsch*, 1895, n$^{os}$ 10 et 19, p. 268 et 533).

Les services de médecine, de chirurgie et de maladies contagieuses de Saint-Pétersbourg sont irréprochables et rivalisent avec les meilleurs hôpitaux de l'Europe ; seuls les services de maladies vénériennes et surtout de syphilis laissent beaucoup à désirer ; quant aux sujets atteints d'affections cutanées, il n'y a pas du tout de services spéciaux pour eux, de sorte qu'on les renvoie d'un service à l'autre et on ne veut les garder nulle part ; d'autre part le traitement ambulatoire des affections dermatologiques n'est point chose commode. Ce n'est pas cependant que le nombre de ces malades soit restreint, loin de là ! D'après les statistiques recueillies par l'auteur, il a été traité pour des affections cutanées pendant les années 1885-1890 dans les hôpitaux de Saint-Pétersbourg 950 hommes et 1560 femmes (ce qui constitue à peu près 1/100 du chiffre total des malades). Ces malades étaient souvent reçus dans les salles de maladies infectieuses ou de syphilis, ce dont l'auteur s'indigne. Ces chiffres sont encore certainement au-dessous de la vérité car la façon dont sont composées ces statistiques n'est pas toujours à l'abri de reproches. D'après les chiffres fournis par le Département Médical pour l'année 1891, sur le nombre total des malades traités à l'hôpital ou dans les services ambulatoires il aurait dû y avoir non pas 1 p. 100, mais 10 p. 100 des maladies cutanées.

En terminant, l'auteur insiste sur la nécessité de créer un service spécial pour les maladies cutanées.

S. BROÏDO.

**Dermatoses d'origine alimentaire.** — T. Guida. Contribuzioni cliniche allo studio delle dermatosi alimentari dei bambini (*La Pediatria*, février 1895, p. 44).

L'auteur rapporte des observations de dermatoses aiguës se produisant chez des enfants soumis prématurément à l'alimentation carnée et les rapproche des faits publiés par Juhel Rénoy. La forme la plus fréquente de ces dermatoses est l'urticaire, qui sous l'influence du grattage peut être l'origine de lésions de prurigo ; plus rarement, on observe des éruptions scarlatiniformes ou morbilliformes. Ces éruptions guérissent rapidement par l'emploi de purgatifs, suivi de la suppression de l'erreur de régime qui leur a donné naissance. Georges Thibierge.

**Eczémas réflexes.** — T. Pavloff. Contribution à l'étude des eczémas réflexes (*Bolnitsch. Gaz. Bothina*, 1894, n° 34 et 35).

L'auteur a observé chez une malade avec un rein mobile un cas d'eczéma, et il met ces deux faits en rapport de cause à effet. L'éruption s'est montrée pour la première fois en 1892 en même temps que des douleurs dans la région lombaire droite et un malaise général. L'érythème d'abord localisé à la moitié droite du corps, s'est généralisé bientôt en présentant une disposition symétrique. A l'examen, on trouve que le rein droit est mobile ; la malade est très nerveuse. Les bromures et le traitement local n'a produit aucune amélioration. Se rappelant alors que M. Abramitscheff a rapporté au cinquième Congrès de Pirogoff un cas analogue où la guérison de l'érythème se montra dès que la malade mit une ceinture, l'auteur a appliqué le même traitement et avec le même succès ; dès que la malade enlevait le bandage, l'éruption réapparaissait pour disparaître, lorsqu'elle le remettait.

Un mois après la sortie, la malade est revenue de nouveau, ayant un érythème ; l'examen démontra que sa ceinture n'était pas bien faite.

Chez cette malade, comme chez d'autres ayant de l'eczéma, l'auteur a trouvé de l'hypéresthésie cutanée ; il croit donc que deux facteurs sont nécessaires pour le développement de l'eczéma : une irritation locale et une hypéresthésie. S. Broïdo.

**Éruptions par antipyrine.** — Suss. Note sur deux cas d'érythème phlycténulaire produit par l'antipyrine (*France médicale*, 22 mars 1895, p. 177).

1er *Cas.* — Homme diabétique atteint de grippe ; 3 grammes d'antipyrine par jour ; après vingt-quatre heures de traitement, apparition sur les lèvres et le gland de taches de forme irrégulière, de couleur violacée bien typique (le malade déclare que l'antipyrine lui produit toujours le même effet) ; dès le lendemain, les taches érythémateuses sont remplacées par des phlyctènes remplies de sérosité louche, suppurée le jour suivant ; en huit jours, tous les accidents sont guéris.

2e *Cas.* — Femme ; à la suite de l'administration de 2 grammes d'antipyrine, lésions analogues à celles du premier cas, sur le dos des mains, la

lèvre supérieure, les coudes, les parties génitales externes ; petites ulcérations d'aspect syphiloïde sur la langue, la partie postérieure des lèvres et les gencives. GEORGES THIBIERGE.

**Érythème.** — PAVLOFF. Contribution à l'étiologie des érythèmes exsudatifs chroniques (*Bolnitsch. Gaz. Botkina*, 1894, nos 43-49).

D'après le professeur Polotebnoff les érythèmes peuvent être classés en quatre groupes : 1° érythèmes provoqués par les irritations externes; 2° érythèmes réflexes ; 3° érythèmes d'origine centrale ; 4° érythèmes infectieux, c'est-à-dire se montrant au cours d'une maladie infectieuse quelconque.

M. Pavloff trouve que ce dernier groupe doit être identifié aux érythèmes toxiques, c'est-à-dire doit être considéré comme d'origne centrale. Il ne reste donc que trois groupes : érythèmes de cause : 1° locale ; 2° centrale, et 3° réflexe.

A l'appui de sa théorie, l'auteur rapporte plusieurs observations qui la confirment : trois cas d'érythème au cours d'une maladie de Basedow où l'éruption s'aggravait chaque fois que l'état de la malade empirait ; un cas d'érythème réflexe dû à la présence d'un vers intestinal ; un cas d'érythème chez une malade ayant un cancer de l'utérus où l'éruption doit être attribuée à la résorption des toxines, résorption qui a amené une irritation des centres vaso-moteurs. S. BROÏDO.

**Herpès zoster.** — E. LESSER. Zur Pathogenese des Herpes Zoster (*IVe Congrès des dermatologistes allemands*).

On sait depuis les recherches de Pitres et Vaillard, de Curschmann, d'Eisenlohr, que des affections des nerfs périphériques, les ganglions étant intacts, peuvent produire le zoster. C'est surtout Dubler qui, s'appuyant sur deux autopsies, a soutenu que dans le zoster il faut chercher la lésion primitive, non dans le ganglion, mais dans les nerfs périphériques. Il conclut de là que la névrite est la condition préalable nécessaire pour la production du zoster, névrite pouvant avoir aussi son point de départ dans les ganglions inter-vertébraux et que les efflorescences sont dues à la propagation directe de l'inflammation des terminaisons nerveuses à la peau. Lesser ne peut admettre ce dernier point. L'apparition aiguë de la gangrène dans les efflorescences paraît contredire cette manière de voir. Comment, en effet, une inflammation qui ne détermine dans le nerf que des altérations relativement légères, pourrait-elle, en se transmettant à la peau, amener brusquement une gangrène souvent si étendue. Il doit y avoir ici en jeu des influences trophiques spéciales, comme du reste Gaule en a donné des preuves expérimentales.

L'auteur s'en tient à l'opinion de Neisser que l'éruption zostérienne est due à une gangrène plus ou moins étendue de la peau et qu'il faut chercher la cause de cette gangrène très probablement dans la suppression de certaines impressions nerveuses nécessaires pour la nutrition des parties affectées.

L'auteur a principalement porté son attention sur les paralysies qui

s'ajoutent au zoster dans la sphère du trijumeau et des nerfs cervicaux, parce que d'une part on observe plus souvent des paralysies dans ces zosters ; de l'autre part, parce qu'ici les première et deuxième branches du trijumeau ne contenant pas de fibres motrices, il doit s'agir en général d'une maladie de nerfs différents dont les conditions anatomiques permettront peut-être de se renseigner sur le siège du processus morbide.

Voici un cas observé par l'auteur : il concerne un homme de 72 ans. Éruption de zoster dans la région de distribution du nerf frontal droit. Dans quelques groupes, petites eschares gangreneuses ; œdème de la paupière supérieure. Vives douleurs. Trois jours après, nouvelles eschares gangreneuses ; douleurs très aiguës. Onze jours plus tard, l'éruption est guérie, cicatrices en quelques points, diplopie. Les douleurs ont presque disparu, prurit cutané. Parésie du muscle oblique supérieur de l'œil droit.

Dans ces cas, quinze jours environ après le début du zoster, il est survenu une paralysie du muscle oblique supérieur innervé par ce nerf trochléaire. Les paralysies s'observent surtout dans le zoster de la première branche du trijumeau. Sur 52 cas de zoster ophtalmique, Hinde a constaté quatre fois des paralysies.

Dans le zoster limité à la seconde branche du trijumeau, l'auteur n'a pas trouvé un seul cas de paralysie, et un cas de paralysie faciale dans le zoster des deuxième et troisième branches du trijumeau. Par contre on a observé plusieurs cas de paralysies, toutes du facial, dans le zoster, dans le territoire de la troisième branche du trijumeau.

De même on a décrit une série de cas dans lesquels une paralysie du facial coexistait avec le zoster dans la sphère de distribution des nerfs cervicaux.

Il est très probable que dans tous ces cas il doit y avoir une névrite des nerfs sensitifs correspondants, du trijumeau ou des nerfs cervicaux, mais on ne peut en conclure que le zoster est dû à cette névrite seule, sans lésion du ganglion de Gasser ou du ganglion intervertébral correspondant en cas de maladie des nerfs cervicaux. La névrite pourrait en effet avoir eu son point de départ dans le ganglion ou s'être propagée jusqu'à lui dans les autres cas et le zoster ne s'être produit que plus tard.

Les zosters occupant tout le territoire de distribution des trois branches du trijumeau d'un côté sont très rares. L'auteur n'a encore jamais vu un cas de ce genre. Les éruptions zostériennes sont très rares aussi dans la sphère de distribution des deux branches du trijumeau ; dans la grande majorité des cas l'éruption est limitée à une branche. Dans beaucoup de cas la branche nerveuse n'est même pas affectée tout entière, il n'y a qu'un ou quelques rameaux d'atteints.

Comment peut-on faire accorder ces faits avec l'origine ganglionnaire de l'herpès zoster ? Un foyer morbide du ganglion ne pourrait intéresser les fibres d'une branche ou d'un rameau spécial que s'il y avait dans le ganglion un certain cloisonnement, correspondant au moins aux trois branches et qu'ainsi la transmission de la maladie aux parties voisines fût empêchée. Mais il n'en est pas ainsi. Par suite il est peu probable que la lésion primitive du zoster du trijumeau se trouve dans le ganglion et les altérations du ganglion sont peut-être dues à une névrite ascendante.

Naturellement cette conclusion ne s'applique qu'aux zosters du trijumeau, car ceux des autres régions et en premier lieu les zosters intercostaux se comportent tout autrement, en ce sens qu'ils affectent presque régulièrement tout le terriroire de distribution d'un nerf. A. Doyon.

**Impétigines.** — Neebe. Uber Impetigines (*Monatshefte f. prakt. Dermatologie*, 1895, t. XX, p. 497).

Dans l'impétigo vulgaire et l'impétigo circiné, l'auteur recommande de ramollir et d'enlever les croûtes par le lavage ; on détache mécaniquement les croûtes adhérentes, et avec le tamponnement on arrête rapidement les hémorrhagies superficielles. On frotte énergiquement ensuite toutes les parties malades avec une solution aqueuse de sublimé à 1 0/00; on recommence jusqu'à ce qu'il ne se forme plus une nouvelle pustule d'impétigo. Il faut observer très attentivement les bords de chaque pustule ; on les lave avec soin, car c'est de là que se fait la propagation de l'impétigo. En général, trois à quatre lavages pendant plusieurs jours consécutifs sont nécessaires. S'il ne survient pas de nouvelles efflorescences, les pustules guérissent rapidement avec une pommade ou un emplâtre de zinc. A. Doyon.

**Impétigo herpétiforme.** — Schulze. Ein Fall von Impetigo herpetiformis (*Archiv f. Dermatologie u. Syphilis*, 1895, t. XXX, p. 53).

Ce cas concerne une femme de 38 ans, enceinte pour la neuvième fois. Elle présente sur la plus grande partie du corps une éruption très prurigineuse. Dans le sixième mois de sa sixième grossesse, il y a sept ans, elle a eu une maladie analogue; au septième mois, à la suite d'une chute, avortement; l'enfant succomba immédiatement sans présenter aucun signe d'une maladie de la peau. L'affection chez la malade avait alors envahi le tronc et les membres jusqu'aux coudes et aux creux poplités.

Après l'accouchement l'état général s'aggrava, surtout les affections de la peau. Ce n'est qu'au bout de onze mois, lors de sa septième grossesse, qu'une amélioration survint peu à peu et ce n'est que trois mois après l'accouchement que la maladie disparut complètement sans laisser de cicatrices. L'affection dura à cette époque en tout deux ans.

La huitième grossesse et l'accouchement furent il y a trois ans tout à fait normaux sans la plus légère trace d'éruption.

Au milieu du cinquième mois de la neuvième grossesse, l'affection de la peau commença avec de la fièvre et des frissons, avec violent prurit et sensation de brûlure, sur la partie inférieure de l'abdomen; l'éruption s'étendit ensuite assez rapidement dans toutes les directions, les jambes, es bras. La poitrine et le dos ne présentent que quelques éruptions récentes. Au bout de quinze jours il survint en outre de la toux et de l'enrouement. Engorgement très prononcé des ganglions axillaires. La face et le cuir chevelu sont indemnes. Pas d'œdème. Cœur normal. Matité légère au sommet des deux poumons, râles à petites bulles. Ni sucre ni albumine.

L'affection de la peau est caractérisée par des pustules de la grosseur d'une tête d'épingle à celle d'une lentille, confluentes, disposées en groupes arrondis, sur une base enflammée, rouge, tuméfiée; le contenu des pustules est toujours immédiatement trouble et s'écoule sous forme d'un pus épais, jaune verdâtre. En beaucoup de points il s'est formé des croûtes qui augmentent constamment de volume à la périphérie par la formation de nouveaux cercles de pustules tout autour des premières croûtes et qui se dessèchent ensuite peu à peu. Au-dessous des croûtes, la peau est unie, rouge brillant et épaissie, en certains points encore humide. Sur la peau de nouvelle formation les papilles recouvertes d'un épiderme mince sont très visibles; on ne trouve nulle part, ni granulations, ni cicatrices. Chaque nouvelle poussée s'accompagne de fièvre et d'un malaise général.

Quant à la localisation, la partie la plus fortement atteinte du tronc est le pourtour des deux mamelons. Sur le côté droit du thorax il y a un foyer de la largeur de la main. L'abdomen est complètement envahi et présente toutes les périodes du processus avec guérison au centre. Les plis inguinaux sont complètement indemnes. La surface d'extension des deux cuisses, presque jusqu'au-dessus du genou est envahie, tandis que les jambes sont tout à fait libres d'éruption. Sur les avant-bras, nombreuses plaques humides dont les rebords rouges très saillants et très douloureux sont le siège de pustules confluentes; sur les bras, l'éruption est moins abondante. Le milieu des bras au niveau des coudes est des deux côtés totalement intact.

Sur toutes les régions atteintes on voit donc plus ou moins nettement la disposition annulaire, typique, caractéristique de l'impétigo herpétiforme, des pustules avec guérison au centre et bord rouge, dur, couvert de pustules, à marche centrifuge.

Comme traitement on prescrivit des bains prolongés avec poudrage consécutif. De nouvelles poussées se produisirent à des intervalles plus ou moins grands; l'état général présenta aussi des alternatives d'amélioration et d'aggravation jusqu'à la naissance d'un enfant entièrement sain. A partir de l'accouchement la maladie s'améliora immédiatement d'une manière notable et, deux mois après, la guérison était complète, sans cicatrices; en quelques points il restait encore des taches de pigment, mais presque partout la peau était absolument normale. L'enfant est très robuste; la malade a cessé tout traitement.

Dans ce cas, comme dans celui de du Mesnil et Marx et celui de Breier, les pustules atteignaient en partie la volume d'une lentille, tandis que Kaposi n'indique pour ces pustules que la grosseur d'une tête d'épingle.

Les muqueuses étaient complètement, indemnes comme dans le cas de Breier; tandis que tout le corps fut peu à peu plus ou moins envahi; les plis inguinaux, le pourtour des coudes, les pieds et le cuir chevelu furent seuls épargnés par l'éruption.

L'auteur en terminant se demande si, dans des cas analogues, il n'y aurait pas lieu de conseiller dans l'avenir l'accouchement prématuré artificiel.

A. Doyon.

**Lèpre (Diagnostic bactériologique de la).** — TSCHERNOGUBGW. Eine leichte und schnelle Methode zur bakterioskopischen Diagnose der Lepra (*Archiv. f. Dermatol u. Syphilis*, 1895, t. XXXI, p. 241.)

A la suite de nombreuses recherches que l'auteur a faites sur deux lépreux à l'hôpital de Mjasnitzki il recommande la méthode suivante. Il est nécessaire d'avoir à sa disposition une aiguille à inoculation, plusieurs tubes de verre capillaires renflés en leur milieu (comme ceux employés pour recueillir le vaccin) et enfin une lampe à alcool.

On enfonce l'aiguille avec les précautions aseptiques habituelles dans le nodule, l'infiltrat ou la tache, de façon à traverser toute la couche cutanée ; immédiatement après on prend un tube, après avoir brisé l'une des extrémités on fait passer le tube sur la flamme de la lampe et on introduit l'extrémité ouverte dans la plaie en faisant attention à ce quelle vienne en contact avec les bords de l'incision. Le tube se refroidissant il y pénètre un mélange de sang et de lymphe après quoi on ferme immédiatement à la lampe l'extrémité ouverte du tube.

Les avantages de cette méthode sont les suivantes :

1° Une opération tout à fait légère et en général non douloureuse en raison de la nature de la maladie ;

2° Des matériaux abondants pour l'examen ;

3° La facilité de leur longue conservation (le contenu du tube a donné au bout de sept mois des préparations remarquables de bacilles lépreux) ;

4° La qualité parfaite de ces matériaux (le liquide contient un grand nombre de bacilles et par suite l'examen donne toujours des résultats positifs) ;

5° La rapidité de l'examen bactériologique du malade ;

6° La simplicité des appareils et la possibilité d'opérer sans aides.

A. DOYON.

**Lupus.** — DROBNIK. Du lupus (*Noviny Lekarskie*, 1895).

L'auteur en distingue deux variétés : le lupus de la peau seule où toute la lésion est limitée à la peau, et le lupus consécutif à la tuberculose ganglionnaire ou osseuse.

Le lupus de cette seconde origine s'observe surtout au cou, à la nuque, aux mains et aux pieds. Les ulcérations se couvrent en général de nombreuses granulations sécrétant un pus abondant. Si on curette bien cette ulcération, on arrive parfois à découvrir un trajet étroit menant à travers l'aponévrose intacte à l'os primitivement atteint. Si l'on peut enlever complètement ce foyer causal, le pronostic est assez favorable. S. BROÏDO.

M. E. VASSILIEFF. — Guérison d'un lupus à la suite d'un érysipèle intercurrent (*Meditzinskoïé Obozrenié*, 1895, n° 6, p. 584).

Soldat de 23 ans, atteint depuis deux ans de lupus vulgaire de la paupière inférieure droite, de la commissure labiale du même côté et de l'aile du nez correspondante ; la lésion a d'abord commencé par un seul foyer qui a récidivé après le curettage et s'est alors accompagné de deux autres.

La cautérisation par l'acide lactique et le nitrate d'argent pendant six semaines n'a produit aucune amélioration quand se développa un érysipèle de la face ayant duré cinq jours; quand la desquamation a commencé on constata que les ulcérations lupiques et les croûtelles ont disparu sans qu'il se soit formé de nouveaux nodules. Lorsque la desquamation fut complètement terminée il ne resta à la place des anciens foyers lupiques que des cicatrices pigmentées.

Le malade n'a pas été revu depuis, de sorte que l'auteur ne sait pas si la guérison a été définitive. S. Broïdo.

**Molluscum contagiosum.** — Henry W. Stelwagon. The question of contagiousness of molluscum contagiosum (*Journ. of cutan. and genito-urinary diseases*, février 1895, n° 2, p. 50.)

M. Stelwagon publie sur ce sujet une revue générale concluant à la contagion du molluscum de Bateman. Il rappelle les discussions nombreuses sur le sujet, montre que les partisans de la contagion augmentent de nombre chaque année.

Les preuves de la contagion peuvent être rangées sous quatre chefs.

1° Exemples cliniques de contagion entre membres d'une même famille.

2° Exemple de contagion dans les asiles, écoles, hôpitaux.

3° Exemples d'inoculation accidentelle.

4° Inoculations expérimentales probantes.

Les faits rappelés vont de 1877 à 1893. Le chapitre des inoculations expérimentales mentionne les succès de Retzius, Paterson, Vidal, Stanziale, Pick, Haal, Nobel.

L'auteur insiste avec raison sur la longue durée d'incubation souvent nécessaire au développement de la petite tumeur, sur la lenteur de sa première évolution, lenteur qui permet de perdre la trace de sa cause.

Comme dans beaucoup d'autres sujets, les faits négatifs ne peuvent rien contre des faits positifs bien établis et la contagion ici est indiscutable.

La nature seule du parasite causal reste à éclaircir, les travaux de Torök, de Tommasoli et de Piffard ayant fortement ébranlé l'idée d'une psorospermose. R. Sabouraud.

**Molluscum contagiosum.** — Nobl. Experimenteller Beitrag zur Inokulationsfähigkeit des Epithelioma contagiosum (*Archiv f. Dermatol. u. Syphilis*, 1895, t. XXXI, p. 231).

Le cas suivant contribuera à démontrer l'inoculabilité des épithéliomes.

Il s'agit d'un homme de 20 ans qui, six mois avant son entrée à l'hôpital, avait remarqué sur la face dorsale du pénis une petite élevure verruciforme augmentant lentement de volume. Au bout de quatre mois cette élevure avait la grosseur d'un pois et s'était ulcérée. Tout autour il se forma des papules analogues de la grosseur d'un grain de mil. Au moment de son entrée on constate l'état suivant :

La peau du pénis sur sa face dorsale près du pubis était envahie par une couronne compacte de papules de la dimension d'une tête d'épingle à celle d'un grain de chènevis, légèrement aplaties au centre, dont la surface lisse d'un éclat nacré, l'ouverture et ombilication centrale, ainsi que l'absence de réaction au pourtour ne permettaient pas de douter un instant de la nature molluscoïde des efflorescences. Au centre de cette couronne on trouve la nodosité la plus ancienne, demi-sphérique, ulcérée, de la grosseur d'un haricot.

On trouva au microscope, sur des fragments excisés sur la partie amollie du nodule, de nombreux corpuscules caractéristiques de molluscum.

A l'instigation du professeur Lang l'auteur inocula le malade dans des régions où les épithéliomes contagieux ne se développent pas d'ordinaire, sur les faces de flexion des deux bras, en trois points éloignés l'un de l'autre d'environ un centimètre et demi, après désinfection préalable complète avec du savon, de l'alcool et de l'éther.

On fit sur ces trois points l'inoculation en frottant avec une baguette de verre stérilisée le contenu ramolli de papules épithéliomateuses récemment obtenu par compression. Les recherches de Neisser sur l'histogénèse des épithéliomes ayant montré que ceux-ci partent des couches cellulaires profondes du réseau de Malpighi, Nobl enleva d'abord aux points inoculés avec la curette les couches épithéliales supérieures kératinisées pour faciliter la pénétration du contage dans la couche cellulaire profonde. Immédiatement on excisa tous les épithéliomes du pénis avec leur base et leur pourtour et suture consécutive des bords de la plaie. Au bout de douze jours toutes les plaies étaient guéries et le malade quitta l'hôpital.

Sur les points inoculés on n'observa rien pendant les quatorze premiers jours.

L'auteur ne revit ensuite ce malade qu'après cinq nouvelles semaines ; cette fois, c'est-à-dire au bout de sept semaines, il put constater la présence, au point inoculé le plus élevé sur le bras droit, d'une petite élevure juste visible à l'œil nu, qui, examinée à la loupe, montrait déjà une ouverture centrale et qu'on reconnaissait facilement pour une papule de molluscum au début. Huit jours après, la papule avait atteint la grosseur d'un grain de chénevis et présentait tous les caractères cliniques d'un épithéliome contagieux. Sur les deux autres points d'inoculation il se produisit aussi des capsules typiques d'épithéliome. L'auteur enleva les papules et leur examen histologique montra l'identité anatomique non douteuse des produits de l'inoculation avec l'épithéliome contagieux.

Cette expérience ne donne aucun renseignement positif sur la nature de l'agent infectieux.

Toutefois un fait frappant c'est le long intervalle entre l'inoculation et le développement des efflorescences ; cette longue durée de l'incubation concorde du reste avec celle des cas antérieurs (Pick, Haab).

A Doyon.

**Mycosis fongoïde.** — Biggs. Tumors of the Skin : Mycosis fongoïdes (*The New-York Pathological Society*, 12 décembre 1894).

Le Dr Biggs présente des tumeurs cutanées qui ont été enlevées à une femme mariée âgée de 35 ans. Quatre ans auparavant, on l'avait soignée pour une éruption composée de plaques rouges légèrement déprimées au centre, siégeant aux jambes, aux bras et au dos. Elles s'étaient ensuite peu à peu développées jusqu'à ce que quelques-unes d'entre elles aient atteint le volume d'un œuf de poule. Quelques-unes ont disparu spontanément en laissant une tache cuivrée, tandis que d'autres se sont ulcérées. Lors de son entrée, la malade présentait un grand nombre de plaques rougeâtres, non indurées sur les jambes et quelques-unes sur le dos. Il y avait vingt ou trente nodules, variant comme grosseur de celle d'un pois à celle d'un œuf de poule et ulcérées sur les surfaces aplaties. Les plus volumineuses se trouvaient surtout sur les jambes, les cuisses et les hanches. Elles étaient toutes facilement mobilisables et légèrement étranglées à leur base. Les ganglions des aines et des aisselles étaient augmentés de volume. Deux semaines plus tard, deux de ces tumeurs avaient presque disparu spontanément, et deux semaines plus tard encore, quelques tumeurs nouvelles avaient fait leur apparition.

L'auteur présenta trois de ces tumeurs les plus volumineuses à la Société. L'une d'elles avaient un diamètre de 8 centim. et s'élevait à 3 centim. au-dessus du niveau de la peau voisine ; une autre avait 5 centimètres et demi de diamètre, la troisième 3 centim. A l'état frais, elles étaient rouges dans leur totalité et semblaient être ulcérées superficiellement. En les incisant, on vit qu'elles étaient d'une consistance ferme, grisâtre, sur la coupe, modérément vasculaires ; elles n'avaient subi de dégénérescence en aucun point. L'examen microscopique montra que le processus morbide avait surtout envahi le derme et le tissu cellulaire sous-cutané. Leur structure consistait surtout en de petites cellules rondes et en un peu de tissu connectif jeune. Les vaisseaux avaient de minces parois. L'aspect était presque analogue à celui de la simple adénite, ou encore à celui du sarcome. L. B.

**Mycosis fongoïde.** — Albrecht Völckers. Ueber granuloma. Mykosis fungoide der Haut (*Münchener mediz. Abhandlungen*, 1re série nº 14, avec deux dessins. München, 1893, chez Lehmann).

Dans cette brochure l'auteur, après une courte définition de cette rare affection, décrit très en détail un cas qu'il a eu l'occasion d'observer. Il s'agit d'un homme de 70 ans, atteint depuis plusieurs années d'un mycosis de la peau et qui succomba accidentellement à une attaque d'influenza.

L'autopsie n'a pas été faite.

Dans ce cas il y avait deux espèces de tumeurs dont l'une avait son point de départ dans la partie papillaire de la peau, l'autre dans la portion sous-papillaire. Dans les néoplasmes de la partie papillaire on pouvait reconnaître les périodes différentes qui ont été décrites en premier lieu par Bazin (1864).

Quant aux nodosités procédant de la partie sous-papillaire on ne les

trouvait chez ce malade qu'aux plis du coude et dans la peau du scrotum Ces tumeurs de consistance élastique étaient mobiles; la peau sus-jacent. n'était ni rouge ni en desquamation.

A propos de ce cas Völckers expose les différentes opinions émises par les auteurs sur la nature et les causes de ce processus. Les considérations anatomo-pathologiques que l'on peut rattacher au cas actuel se confondent à peu près avec les opinions de Funk. Selon cet auteur, il s'agit peut-être dans la sarcomatose de la peau de tableaux morbides variés tenant à ce que les néoplasmes peuvent avoir leur point de départ dans des couches plus ou moins profondes, mais en réalité sont de même nature, attendu qu'elles ont le derme pour base commune.

L'arsenic paraît être le seul médicament qui exercerait une action régressive sur les tumeurs; Köbner et Touton ont chacun publié un cas de guérison complète après un traitement arsenical. Kaposi a également signalé les effets favorables de l'arsenic. A. Doyon.

**Varices (Histologie des).** Menahem Hodara. Die Histologie der Varicen (Travail du laboratoire du Dr Unna. *Monatshefte f. prakt. Dermatologie*, 1895, t. XX).

A la suite de l'augmentation de la pression du sang dans les veines profondes, il se produit d'abord une dilatation plus ou moins grande des veines sous-cutanées, plus tard aussi des veines de la peau. Le tissu élastique de la paroi veineuse favorise la résistance contre la pression anormale du sang, en ce sens qu'il devient le siège d'une hyperplasie et d'une hypertrophie plus ou moins fortes. Mais comme cette hyperplasie est insuffisante contre la pression sanguine qui augmente de plus en plus, il en résulte que les parois des veines ectasiées deviennent de plus en plus minces. Ces veines, considérablement dilatées, dont les parois ne paraissent pas hypertrophiées au premier abord, présentent déjà une hypertrophie et une hyperplasie considérables du tissu élastique.

Ultérieurement, le tissu musculaire seconde les efforts du tissu élastique, il est, en effet, aussi hypertrophié et hyperplasié à des degrés variables. Parfois le tissu conjonctif des membranes médiane et interne participe un peu à ce processus. De cette manière, la veine ectasiée à paroi mince se transforme en une veine à parois épaisses. Le tissu élastique est ici beaucoup plus hyperplasié que dans les veines à parois minces et traverse d'une manière anormale toutes les membranes sous forme de lamelles dures à fibres élastiques très hypertrophiées : hypertrophie externe. En dépit de l'épaississement notable de la paroi, la dilatation est rarement compensée, car on rencontre des veines sous-cutanées épaissies, qui, en comparaison des vaisseaux normaux, sont visiblement ectasiées.

A cette hypertrophie et à cette hyperplasie de tous les éléments de la paroi des veines sous-cutanées ectasiées, il s'ajoute encore une néoplasie ; un tissu de nouvelle formation d'épaisseur très variable se développe dans la membrane interne et entoure la lumière du vaisseau complètement ou en partie (latéralement). Cette couche consiste toujours en tissu conjonctif dans lequel ne se développent que plus tard du tissu élastique et en partie

aussi du tissu musculaire. Le tissu élastique de cette couche devient le siège correspondant à l'augmentation constante de la pression du sang, d'une hypertrophie et d'une hyperplasie très considérables, sous forme de lamelles dures.

La couche de nouvelle formation peut devenir aussi épaisse que la paroi vasculaire primitive : hypertrophie interne. De même que les veines sous-cutanées, les veines de la peau et les veines de transition sont atteintes d'hypertrophie interne et acquièrent parfois une épaisseur analogue à celles des veines sous-cutanées. Chez ces dernières, il existe toujours avec l'hypertrophie interne, une hypertrophie externe. Outre que la couche musculaire est toujours ici hypertrophiée et hyperplasiée, il se développe souvent aussi du tissu musculaire en proportion considérable dans l'adventice, il contribue à l'épaississement de cette membrane. Le tissu conjonctif de la couche musculaire annulaire est lui aussi hyperplasié presque dans tous les cas d'hypertrophie interne, et traverse cette couche musculaire en faisceaux de longueur variable. L'hypertrophie de l'élément élastique atteint son maximum, cet élément constitue des membranes volumineuses, dures, et forme non seulement la masse principale de tous les éléments de la paroi mais revêt encore les parties voisines de lamelles élastiques. En un mot, les veines sous-cutanées avec hypertrophies interne et externe, caractérisent le maximum de résistance. Dans la plupart des cas, il y a compensation dans ces veines ; leur lumière est presque toujours très peu dilatée.

Mais il y a aussi des cas dans lesquels la pression du sang l'emporte ; alors la lumière du vaisseau se dilate de nouveau au plus haut point, comme dans les veines à parois minces, le tissu élastique de la couche de nouvelle formation est affaibli, commence à s'atrophier, et à disparaître ; à cette période deux terminaisons sont possibles : il se produit des thromboses dans les veines ou bien leur paroi se rompt en un point. Dans le premier cas, la rupture des veines est évitée ; dans la lumière du vaisseau il se forme un thrombus qui consiste en un caillot sanguin constitué par de la fibrine et des dépôts de leucocytes. Ce thrombus, qui prend la place du courant sanguin, représente une masse inerte ne provoquant plus aucune résistance ; par suite le tissu élastique de la membrane interne disparaît d'abord, ensuite celui de la membrane moyenne et quelquefois aussi celui de l'adventice. Le tissu musculaire de la membrane interne disparaît aussi entièrement, partout où il existait, et ensuite c'est le tour de celui de la couche musculaire annulaire. Même le tissu conjonctif de la couche interne de nouvelle formation est dégénéré, homogénisé et difficilement colorable ; les noyaux de cette couche sont en quelques points entièrement atrophiés et ont disparu ; toute la couche est amincie.

Dans l'autre cas, les parois du vaisseau se rompent en un ou plusieurs points, et les différentes membranes sont soulevées en lamelles. Le sang, qui, après la destruction de la paroi, se trouverait en contact immédiat avec les tissus, est maintenu par un cercle élastique récemment formé autour des portions altérées de la paroi. Il existe par conséquent une espèce de paroi artificielle pour la veine. Mais cette paroi n'offre aucune résistance durable, elle aussi est détruite par la pression

du sang, cède en quelques points et forme des dilatations irrégulières. Toutefois le sang dans sa poussée est encore une fois très rapidement arrêté par un nouveau cercle élastique qui s'est reformé après la rupture du premier. De cette façon, la lumière de ces vaisseaux subit chaque fois une dilatation lente, excentrique et irrégulière, le sang n'est nullement gêné dans sa circulation et il ne se produit par conséquemt ni thrombose ni hémorrhagie. Ce processus est en général le même dans toutes les veines; cependant il y a des différences importantes qu'indique l'histologie des veines cutanées et sous-cutanées. C'est ainsi que la résistance plus énergique du tissu dur et riche en élastine de la peau ne permet qu'une déchirure plus lente de la paroi du vaissean. La lumière qui s'agrandit est immédiatement entourée d'une enveloppe dure, élastique; il ne se forme pas ici, comme dans le tissu sous-cutané, des îlots de tissu qui, après la perte de leur tissu élastique, sont entraînés dans la sphère du vaisseau. Après la déchirure de ses parois, le vaisseau se dilate par la formation d'anfractuosités ouvertes et pousse le tissu élastique devant lui, au lieu de traverser et d'envahir le derme.C'est pourquoi l'auteur a choisi pour ces vaisseaux la dénomination de veines minières, *minierende Venen*. Il en est tout autrement de la marche dans le tissu cellulaire sous-cutané relâché et pauvre en élastine qui a déjà, par la présence de son tissu graisseux, une structure en quelque sorte caverneuse; ici le vaissean prend de l'extension en submergeant des petits îlots entiers dont il enlève l'élastine et qu'il s'annexe. Le tissu élastique persiste toujours ici dans la partie externe, tandis que les petits îlots dépouillés de leur élastine et inondés de sang, représentent dès le premier moment de la déchirure de la paroi, un véritable tissu caverneux spongieux. On voit que la formation de cavernes ne se produit que dans l'hypoderme; mais on les rencontre aussi, quoique plus rarement et avec une évolution plus lente, dans le derme, quand le tissu élastique y a presque complètement disparu. Le derme se transforme alors, lui aussi, en un tissu mou, spongieux, noir bleuâtre; forme rare de l'ulcère de jambe, qui peut devenir dangereux par suite d'hémorrhagies profuses. On ne peut naturellement les arrêter que très difficilement en raison de l'absence d'une paroi veineuse pouvant se contracter d'une manière normale.

A. Doyon.

**Nævus vasculaire.** — Burnside Foster. Rapid growth of a Nævus vasculosus (*Journ. of cutaneous and genito-urinary diseases*, mars 1895, n° 3, p. 110).

Il s'agit d'un enfant de 22 mois chez qui un nævus vasculaire de la paupière, visible deux jours après la naissance et gros alors comme une tache lenticulaire, a maintenant envahi un tiers de la face et du cuir chevelu. L'oreille a été en partie détruite par un processus gangréneux. La mère a refusé l'emploi de l'électrolyse qu'on avait proposé dès le début. Il s'ensuit une horrible et incurable infirmité. C'est un exemple de plus prouvant la nécessité d'agir vite et de détruire à leur naissance les nævi de cette forme.

R. Sabouraud.

**Nævus lipomateux.** — G. Th. Jackson. Nævus lipomatosus ; a report of a case (*Journ. of cutaneous and genito-urinary diseases*, février 1895, n° 2, p. 66).

**Pemphigus vulgaire.** — Du Mesnil de Rochemont. Zur Ætiologie des Pemphigus vulgaris (*Archiv. f. Dermatologie u. syphilis*, 1895, t. XXX, p. 163).

Selon l'auteur, il faudrait réserver le nom de pemphigus pour le tableau morbide bien caractérisé du pemphigus vulgaire et du pemphigus foliacé et désigner simplement comme bulleuses les autres maladies accompagnées de production de bulles.

La nature et l'étiologie du pemphigus est encore très obscure. D'une manière générale deux opinions sont en présence ; elles se sont traduites d'une manière caractéristique au neuvième congrès de médecine interne de 1890. L'une admet comme cause des troubles du système nerveux ; elle est soutenue par Schwimmer et Ehrmann. D'autres auteurs (Kaposi, Purgecz, Neumann) ont insisté sur la très grande vraisemblance de la nature infectieuse de la maladie. On a regardé en général l'altération pathologique comme une maladie de la peau de nature inflammatoire, contrairement à la théorie d'Auspitz qui n'expliquait le pemphigus que comme un trouble de croissance de la peau, une akantholyse.

Autrefois on avait de la tendance à admettre que le pemphigus représentait une maladie des mutations organiques ou que des troubles chimiques et mécaniques de la sécrétion urinaire étaient la cause de cette affection, vu que les matériaux d'excrétion contenus dans le sang étaient éliminés par la peau au lieu de l'être par les reins et provoquaient par irritation les bulles de pemphigus.

Bon nombre d'auteurs admettent la nature infectieuse du pemphigus ; selon Kaposi, certains cas, par la soudaineté et la spontanéité de l'éruption et par la marche rapide et délétère, faisaient supposer qu'il s'agissait peut-être d'une maladie infectieuse. Unna, dans son dernier ouvrage, dit que les différentes variétés de pemphigus vulgaire sont vraisemblablement toutes de nature parasitaire et, à en juger par la différence des symptômes cliniques, proviennent de l'invasion de divers microorganismes. Toutefois on a vainement cherché l'agent pathogène dans le contenu des bulles, bien qu'on soit arrivé à quelques résultats partiels.

La plupart des médecins admettent que dans le pemphigus il s'agit en général de lésions ayant leur point de départ dans le système nerveux.

L'auteur publie ensuite cinq cas de pemphigus comme contribution à l'étiologie de cette affection.

Dans les cas I il faut, comme cause étiologique, noter tout d'abord des troubles fonctionnels, une irritabilité excessive du système nerveux central et périphérique. La légère diminution des réflexes rotuliens, la tachycardie paroxystique, en outre un trouble psychique qui présenta surtout les caractères de l'hystérie et plus tard dégénéra en manie avec démence consécutive, tout dans ce cas indique qu'il faut regarder l'éruption bulleuse comme un phénomène partiel du trouble fonctionnel du système

nerveux. Toutefois on ne saurait déterminer s'il s'agit des nerfs vaso-moteurs ou trophiques, c'est-à-dire des centres nerveux. L'auteur insiste sur ce que ici, comme d'ordinaire dans le pemphigus, le processus commençait, dans la plupart des bulles, par une rougeur de la peau accompagnée d'une légère sentation de brûlure, ce qui à première vue, indiquerait plutôt un trouble vaso-moteur.

Dans le cas II qui eut une terminaison fatale il y a avant tout lieu de signaler que, à l'autopsie, on constata la présence de pertes circonscrites de l'épithélium dans le gros intestin, lesquelles ressemblaient tellement aux ulcérations de pemphigus qu'on trouve sur les lèvres et la muqueuse palatine que l'auteur n'hésita pas à les regarder comme un pemphigus de la muqueuse intestinale. Ce malade avait eu du reste dans le cours de son affection des hémorrhagies intestinales qui provenaient sans doute de ces ulcères et dont l'apparition coïncidait toujours avec une exacerbation de la fièvre et une nouvelle poussée de pemphigus sur la peau.

Nulle part, on ne trouvait de lésions macroscopiques évidentes ; toutefois, au microscope, on voyait disséminés sans ordre, sur les vaisseaux et dans leur voisinage, dans toute l'étendue de la moelle, mais principalement dans les cordons postérieurs, une prolifération et un épaississement de la membrane interne et de l'adventice, et une tuméfaction des gaines de la moelle des fibres nerveuses qui les limitent. Ces lésions parfois recouvrent entièrement les cylindres-axes gris, ou les font disparaître ; entre eux, on trouve quelques fibres nerveuses totalement dégénérées.

Ces foyers de dégénérescence dans le cerveau et dans la moelle n'ont pas, selon du Mesnil, de rapport étiologique avec le pemphigus ; on les observe chez les alcooliques sans pemphigus, ils procèdent des mêmes causes nocives que l'hépatite interstitielle et la néphrite. Ce malade était un fort buveur.

L'examen microscopique des bulles concorde en somme avec les résultats des recherches d'Unna dans le pemphigus foliacé. Ce n'est qu'en ce qui concerne l'enveloppe des bulles que l'auteur est arrivé à des conclusions différentes. Il a constaté notamment que cette enveloppe est loin d'avoir dans toutes les bulles la même épaisseur, qu'elle est au contraire très variable, suivant la rapidité de croissance de la bulbe, sa localisation et la nature des couches de la peau ; si les couches profondes de l'épiderme ont une perméabilité anormale, ou qu'au contraire les espaces interspinaux soient resserrés et résistants, les enveloppes bulleuses tantôt ne sont formées que de la couche cornée, tantôt elles sont constituées encore par des couches plus profondes du réseau. D'autres fois aussi, l'épaisseur est représentée par l'épiderme tout entier jusqu'aux cellules les plus inférieures, ces dernières même peuvent être soulevées, de telle sorte qu'avec la rupture de la bulbe, le véritable chorion est à découvert.

Dans le III$^{e}$ cas un point intéressant, c'est l'apparition du pemphigus à la suite d'un traumatisme : la malade s'était enfoncée une épine dans le pouce de la main droite, il en résulta un panaris et en apparence une lymphangite qui guérit après de nombreux abcès à l'avant-bras et au bras. Peu après, il survint un pemphigus dans les mêmes points, limité d'abord à ces régions, unilatéral, de telle sorte qu'il n'est pas douteux que

le pemphigus est ici en rapport étiologique avec le traumatisme ; pemphigus traumatique, d'abord en apparence rudimentaire dans ses efflorescences ; il n'est au début question que de taches rouges qui, peu à peu, envahissent tout le corps, et ce n'est qu'au bout d'un temps assez long qu'elles se transforment en pemphigus foliacé, typique. Le rapport avec le système nerveux est ici incontestable. On n'a pas pu démontrer l'existence des troubles marqués de nature anatomo-pathologique, on est par conséquent obligé d'admettre provisoirement des troubles simplement fonctionnels du système nerveux, des troubles angio ou tropho-névrotiques de la peau provoqués par un traumatisme.

La malade qui fait le sujet du cas IV est une jeune fille très hystérique, présentant tous les stigmates de l'hystérie : accès hystériques typiques, léthargie, paralysie de quelques membres disparaissant de nouveau au bout de peu de temps, hyperesthésies et hyperalgésies. La fonction des vaso-moteurs est aussi notablement altérée. Comme signe de l'irritabilité extraordinaire des vaso-moteurs, il faut signaler la tachycardie paroxystique. On peut regarder comme étant de nature angio-névrotique les rougeurs de la peau qui, au début de la maladie, existaient seules, et plus tard survenaient comme phases préliminaires des bulles. Il y a donc lieu de considérer ce cas comme une vasonévrose de la peau combinée avec de l'hystérie, vasonévrose qui se traduisit ultérieurement par un pemphigus vulgaire typique.

Dans le cas V, il s'agit d'une ouvrière de 29 ans, atteinte de pemphigus vulgaire chronique et non de bulles comme on les voit apparaître chez des hystériques. Les éruptions bulleuses en poussées pendant plusieurs années consécutives, et depuis l'âge de 7 ans, où on ne peut pas encore observer de symptômes véritablement hystériques, l'apparition des bulles même sur les muqueuses, la rougeur de la peau qui précède leur développement, le prurit et la sensation de brûlure, tous ces phénomènes confirment le bien fondé du diagnostic. C'est une malade très nerveuse, comme l'indiquent des anomalies nerveuses de sécrétion (hyperhidrose des mains et des pieds, diarrhées), symptômes hystériques de contracture et de paralysie, troubles très variables de la sensibilité, tout autorise à désigner le cas actuel comme un pemphigus vulgaire hystérique. Mais ce qu'il y a de remarquable chez cette malade, c'est que, par simple suggestion, et surtout par suggestion verbale, on provoque artificiellement, sans irritation quelconque des parties atteintes, des bulles typiques de pemphigus sur les régions les plus différentes du corps. On peut donc conclure que pour la naissance de ces bulles, des influences essentiellement nerveuses jouent le rôle capital, et que dans ce cas, le pemphigus représente certainement une névrose ; toutefois, l'auteur ne saurait dire avec certitude si on a affaire à une vasonévrose ou à une trophonévrose.

A. Doyon.

## REVUE DE SYPHILIGRAPHIE

**Anémie syphilitique.** — M. J. Zeleneff. Un cas de chloro-anémie syphilitique avec œdème sans albuminurie, guéri par le mercure (*Meditzinskoïé Obozrénié*, 1895, n° 2, p. 133).

L'auteur trouve que le mercure est un des meilleurs agents hématopoïétiques (quoique ses effets varient un peu d'un sujet à l'autre) en cas de chloro-anémie syphilitique, même s'il s'y ajoute un autre poison quelconque, la malaria, par exemple, comme chez le malade dont il rapporte l'observation.

Il s'agit d'un soldat de 25 ans, très anémique, ayant eu il y a cinq ans la malaria et il y a quatre ans, des ulcères (tuberculeux?) des jambes.

En mars 1894, douleurs dans les genoux et cous-de-pied, douleurs surtout nocturnes; apparition brusque d'œdème de la face, des membres et du scrotum.

A l'entrée à l'hôpital on trouva des lésions multiples indiquant une syphilis héréditaire certaine. Urines normales. Cœur légèrement hypertrophié.

Ayant fait le diagnostic de chloro-anémie syphilitique avec œdème de même origine et développé chez un paludéen (le malade venait encore d'avoir un accès de fièvre), l'auteur le traita par des injections de benzoate de mercure à 1 p. 100. Au bout de quatre jours déjà l'œdème des jambes a disparu; puis bientôt les douleurs, la gomme qui était à la nuque, les œdèmes multiples, tout a disparu peu à peu, de même que l'anémie et au bout de cinq semaines le malade sortit guéri. L'examen du sang fait avant le commencement du traitement a démontré une diminution du nombre d'hématies, une augmentation de leucocytes et une diminution du taux d'hémoglobine, de la poïkylocytose, la polychromatophylie et la déformation des globules. Sous l'influence des injections de mercure (30 en tout) la morphologie du sang est redevenue normale, non seulement au point de vue du nombre des globules, mais aussi au point de vue de leurs qualités. En outre le traitement semble avoir aussi agi sur l'infection paludéenne, puisque les accès ne sont plus revenus. Pour expliquer ce dernier résultat, l'auteur fait deux hypothèses : ou bien le mercure ayant amélioré l'état du sang et par suite la nutrition générale, a permis à l'organisme infecté par le virus syphilitique de mieux lutter contre le poison paludéen, ou bien le mercure a agi sur les deux virus à la fois, mais toujours est-il que le mercure a eu une action très favorable sur la morphologie du sang.

S. Broïdo.

**Hémoglobinurie hérédo-syphilitique.** — Courtois-Suffit. Hémoglobinurie paroxystique essentielle et hérédo-syphilis (*Médecine moderne*, 2 mars 1895, p. 137).

Enfant atteint à l'âge de 2 ans d'une première crise d'hémoglobinurie à la suite d'un refroidissement; pendant deux ans, les crises se repro-

duisent fréquemment pendant l'hiver au moment des plus basses température extérieures, et finissent par se montrer sans même que l'enfant ait été exposé à l'air.

Antécédents : père syphilitique, mort de paralysie générale ; la mère a eu deux premiers enfants mort-nés, le premier à terme couvert de boutons et de taches rouges. L'enfant hémoglobinurique présente comme stigmate d'hérédo-syphilis une hypertrophie du tibia avec épaississement de sa crête antérieure.

Traitement pendant deux mois par les frictions mercurielles et surtout par l'iodure de potassium ; diminution considérable de la lésion osseuse ; les crises d'hémoglobinurie ne se reproduisent pas pendant un hiver rigoureux, l'enfant présente seulement à deux reprises des crises avortées caractérisées par les symptômes qui accompagnent ordinairement l'accès hémoglobinurique, mais sans hémoglobinurie.

Goetze a publié un cas d'hémoglobinurie chez une enfant de 9 ans présentant des stigmates d'hérédo-syphilis, mais dont les antécédents héréditaires étaient inconnus. Ces faits montrent que la syphilis héréditaire, comme la syphilis acquise, doit être rangée parmi les causes de l'hémoglobinurie paroxystique. GEORGES THIBIERGE.

**Bubons syphilitiques.** — F. KOCH. Ueber Bubonuli syphilitici (*Archiv f. Dermatologie u. Syphilis*, 1895, t. XXX, p. 343).

En connexion avec l'affection primaire et correspondant au trajet des cordons lymphatiques on voit survenir des nodosités qui peuvent sans qu'il existe de symptômes inflammatoires aigus, s'abcéder et s'ouvrir : « bubonuli syphilitici ».

Dans ces cas les ganglions inguinaux atteints d'une manière spécifique semblent eux aussi avoir une tendance particulière à un ramollissement partiel, sans phénomènes inflammatoires.

Dans les cas que l'auteur a examinés on n'a pas pu démontrer histologiquement que les « bubonuli », c'est-à-dire l'infiltrat spécifique, part des vaisseaux lymphatiques ; un rapport avec les vaisseaux sanguins a certainement existé.

Dans ces bubonuli, les altérations histologiques, ainsi que le tableau clinique, présentaient les mêmes caractères que ceux du ramollissement gommeux. A. DOYON.

**Syphilis du sein.** — ROUANET. De la mastite syphilitique diffuse chez l'homme (*Mercredi médical*, 13 février 1895, p. 73).

L'auteur rapporte trois observations de lésions syphilitiques du sein chez l'homme recueillies à la clinique de M. Audry. Ces lésions se sont montrées respectivement dans les trois cas, 3 ans, 32 ans, 4 mois après le début de la syphilis. Les deux premières observations au moins nous paraissent mériter le nom de gommes du sein plutôt que de mastite syphilitique ; les lésions mammaires ont d'ailleurs dans ces deux cas coïncidé avec des gommes d'autres sièges. GEORGES THIBIERGE.

**Syphilome du chiasma.** — Chas. E. Nammack. Syphiloma of optic chiasma producing bilateral temporal hemianopsia (*Medical Record*, 9 février 1895, p. 168).

Malade âgé de 34 ans, venu en février 1894, pour se faire soigner d'une céphalalgie occipitale des plus intenses qui durait depuis vingt jours en augmentant constamment de violence. En octobre 1889, il avait eu un chancre induré pour lequel on l'avait soumis au traitement mercuriel. Six semaines plus tard on le trouva inanimé dans sa salle de bains, et à la suite de cet accident il eut une paralysie du côté droit. Au bout de trois mois il put quitter le lit. Il fut à cette époque soigné par le mercure et l'iodure de potassium.

Le malade continua cette médication jusqu'en décembre 1893, quatre ans après la contamination. Il cessa dès lors de se traiter : quatre semaines après survint la céphalalgie pour laquelle il vient à l'hôpital. A l'examen attentif on ne trouve chez lui que des fissures de la langue semblant provenir d'une syphilis ancienne ; un peu de tendance à la perte de l'équilibre quand on lui fait fermer les yeux, et un léger vacillement à gauche quand il marche ; de l'exagération du réflexe patellaire, de l'abolition de l'impression lumineuse dans toute la partie externe de la rétine des deux côtés d'une manière absolument symétrique. On porta le diagnostic de gomme du chiasma ; on prescrivit des frictions mercurielles et de l'iodure de potassium, et le 19 novembre 1894 on constata que la vue était redevenue normale. L. B.

**Syphilis et paralysie générale.** — Régis. Syphilis et paralysie générale. Deux nouveaux cas de paralysie générale infantile avec syphilis héréditaire (*Mercredi médical*, 22 mai 1895, p. 241).

I. — Garçon de 17 ans ; début de la paralysie générale à 12 ans par une attaque d'apoplexie. Antécédents : la mère a eu 5 mort-nés sur 6 grossesses, le malade n'a jamais subi de traumatismes crâniens, ni de maladies graves, sauf divers accidents suppuratifs, notamment derrière l'oreille droite et sur l'œil gauche qui garde des traces manifestes de kératite ulcéreuse ; pas de folie chez les ascendants. Le père a eu un chancre, peut-être syphilitique, sur la verge, il y a vingt-cinq ans.

II. — Fille de 17 ans ; début des troubles psychiques à 14 ans, au moment de la puberté. Antécédents : la mère, morte phtisique à 42 ans, avait eu plusieurs fausses couches et plusieurs enfants morts en bas-âge. Le père a eu, un an avant son mariage, un chancre induré, suivi de bubon, d'angine, d'éruptions, d'alopécie, et traité pendant plusieurs mois par la médication spécifique.

Les pères de ces deux malades présentaient l'un et l'autre des symptômes multiples d'un état cérébral voisin de la paralysie générale qu'on ne peut guère attribuer qu'à la syphilis, l'alcoolisme n'existant que chez l'un d'eux.

Georges Thibierge.

**Tabes.** — Edmond Fournier. Ulcérations symétriques de la face dorsale des pieds évoluant dans la période préataxique du tabes et révélant un tabes jusque-là méconnu (*Presse médicale*, 25 mai 1895, p. 193).

Homme de 45 ans, ayant eu la syphilis à l'âge de 24 ans ; depuis trois mois, ulcérations symétriques mesurant à peu près les dimensions d'une pièce de 2 francs, siégeant à la face dorsale de la tête du premier métatarsien, superficielles, presque de même niveau que les parties adjacentes ; ces ulcérations à fond lisse, uni, d'un rouge un peu foncé, saignant assez facilement, ont succédé à des ampoules et sont remarquablement indolentes. Pas de glycosurie ; myosis double, signe d'Argyll Robertson, quelques crises très passagères de douleurs fulgurantes dans les membres inférieurs, signe de Romberg, envies fréquentes et impérieuses d'uriner, impuissance à peu près absolue, un certain degré d'analgésie dans toute la moitié droite du corps, exagération morbide des réflexes rotuliens.

Georges Thibierge.

**Tabes syphilitique.** — L. Darkschevitsch. Un cas de neurotabes syphitique (*Vratsch*, 1895, nos 4-7, p. 87, 122 et 153).

Le professeur Darkschevitsch est d'accord avec les professeurs Fournier et Erb sur l'origine syphilitique du tabes ; il a rapporté l'année passée à la Société médicale de Kazan, quelques observations cliniques qui permettent de suivre pas à pas le passage de la syphilis au tabes. Pour lui, les névralgies de la période préataxique ne sont autre chose que des névrites syphilitiques périphériques des nerfs sensitifs. Cette névrite aboutit à la dégénérescence de l'origine du nerf dans les cordons postérieurs. L'observation rapportée aujourd'hui par l'auteur sert à illustrer cette théorie.

Il s'agit d'un malade âgé de 24 ans, syphilitique depuis quatre ans, ayant été traité par des frictions. Après trois ans de santé satisfaisante, il présenta tout d'un coup des troubles divers rappelant l'ataxie locomotrice : douleurs fulgurantes, troubles de sensibilité, ataxie, diminution de l'acuité visuelle et atrophie de la papille du nerf optique gauche, perte du réflexe rotulien, incontinence de l'urine, impotence sexuelle. Malgré la présence de ces signes et en raison de leur rapide développement (en quatre mois) l'auteur rejette l'idée d'un tabes proprement dit et admet qu'il s'agit d'une polynévrite aiguë laquelle présente les mêmes troubles sensitifs, par suite d'irritation des nerfs périphériques, la perte des reflexes et l'ataxie par suite de diminution du sens musculaires ; les troubles oculaires s'expliquent par la névrite du nerf optique. On est donc en présence d'un tableau clinique qui est celui du tabes, mais sans qu'il y ait les mêmes lésions anatomiques. Mais même dans l'ataxie locomotrice vraie la lésion des cordons postérieurs n'est qu'une des nombreuses altérations nerveuses qu'on trouve dans cette maladie. Elle ne constitue donc nullement à elle seule tout le fond de l'ataxie, et cette lésion des cordons postérieurs doit être considérée comme d'ordre secondaire. Les phénomènes d'atrophie du nerf optique et les douleurs fulgurantes sont dus à la polynévrite péri-

phérique qui aboutit à la lésion centrale. Ne se croyant pas encore autorisé à nier la possibilité d'une lésion centrale primitive dans le tabes, l'auteur croit cependant pouvoir affirmer que dans bon nombre des cas le tabes est d'origine périphérique. M. Déjerine a démontré que la dégénérescence des cordons postérieurs est consécutive à la dégénérescence des racines postérieures. M. Darkschevitsch va plus loin et admet, en se basant sur ses recherches, que la dégénérescence des racines est consécutive à celles des nerfs périphériques.

Si l'on considère le tabes comme une polynévrite, il n'y a pas lieu de s'étonner de la dégénérescence des cornes antérieures qui n'est plus une complication accidentelle, mais la conséquence directe de la polynévrite. De même les diverses névrites considérées jusqu'ici comme complications du tabes, n'en sont en réalité que le point de départ.

Dans le cas présenté par l'auteur, il ne s'agit donc pas de pseudo-tabes, mais de tabes vrai à marche rapide. Il serait plus exact d'appeler le tabes vrai neurotabes périphérique chronique, et les cas analogues à celui dont l'auteur rapporte le cas neurotabes périphérique aigu. Quant à la syphilis, elle joue un rôle important dans l'étiologie du tabes; maladie essentiellement chronique, elle donne le plus souvent lieu à une polynévrite chronique syphilitique mais qui amène consécutivement des lésions cérébro-médullaires qui ne sont pas syphilitiques. Ces considérations sont très importantes au point de vue thérapeutique: lorsque l'affection est encore au stade de névrite elle est curable ; elle ne l'est plus dès que les cordons sont atteints. Il faut donc instituer le traitement spécifique dès que se rencontrent les premiers symptômes de névrite ; douleurs rhumatoïdes vagues, douleurs fulgurantes, exagération et surtout diminution des réflexes. Cette polynévrite se développe souvent quand il n'y a plus trace de syphilis; il n'est cependant pas rare de le voir apparaître au commencement de la deuxième et même à la fin de la première année de la syphilis. S. Broïdo.

**Traitement de la syphilis.** — Grivtzoff (*Supplément méd. des Arch. Nav. russes*, 1894).

L'auteur n'institue le traitement spécifique qu'après l'apparition des phénomènes secondaires, alors que les lésions ont une tendance à la résolution spontanée. Le traitement antisyphilitique précoce, dès l'apparition du chancre induré, n'a pas d'action abortive sur la maladie et contribue au contraire à l'aggravation des manifestations secondaires. S. Broïdo.

Popoff. Sel de Borjome (Caucase) contre la syphilis. (*Roussakaïa medicina*, 1894, nos 43-44).

En Russie, les syphilitiques sont souvent envoyés aux eaux minérales du Caucase. Depuis 1883 on a commencé à préparer le sel de Borjome. Il contient :

| | | |
|---|---|---|
| Bicarbonate de soude | 90,60 | 0/0 |
| Chlorure de sodium | 6,49 | — |
| » de potassium | 0,73 | — |
| Eau | 2,10 | — |

Les conclusions de l'auteur sont les suivantes :

1° Par l'administration concomitante d'une solution de sel de Borjome et d'iodure de sodium, les résultats ne sont pas inférieurs à ceux obtenus par les eaux d'Essentouki (Caucase), Vichy, etc. ; dans quelques cas, ils sont même meilleurs. Là où ces eaux sont restées inefficaces, le sel de Borjome a parfois donné des résultats excellents.

2° L'action adjuvante du sel de Borjome consiste à diminuer les troubles gastriques provoqués par l'iodure de sodium.

3° Ce sel aide à l'absorption de l'iode et contribue en même temps à faciliter les échanges nutritifs.

4° Son emploi est surtout indiqué chez les malades qui ont déjà des renvois, la sensation de pesanteur à l'estomac.

5° Les pastilles aromatisées de ce sel masquent le goût d'iode, ce qui est très important pour le malade.

6° Il vaut mieux commencer l'administration de ce sel dès le début de la prescription de l'iodure de sodium. S. Broïdo.

Bogoliouboff. Distribution du mercure dans les organes dans le traitement mercuriel (*Suppl. méd des Arch. Navales russes*, 1894).

L'auteur a déterminé la teneur en mercure de différents organes, quel que soit le mode d'introduction du mercure dans l'organisme. Il résulte de ses recherches que la plus grande quantité du mercure se trouve dans les organes parenchymateux : foie, rein, et est en raison directe de la quantité de sang contenu dans ces organes. Viennent ensuite les autres glandes et les ganglions. Aussi faut-il se garder d'administrer le mercure aux malades atteints de lésions chroniques des organes parenchymateux.

Les systèmes musculaires et nerveux contiennent peu de mercure. La quantité la plus minime s'accumule dans les os, les cartilages et les cheveux. S. Broïdo.

**Bains sulfureux et frictions mercurielles.** — Grabowski. Ein Beitrag zur Frage über den gleichzeitigen Gebrauch der Schwefelbäder und der Inunctionscur nebst experimentellen Untersuchungen. (*Archiv f. Dermatol. u. Syphilis*, 1895, t. XXXI, p. 187).

L'auteur a fait des recherches expérimentales chez l'homme et les animaux. Voici les conclusions auxquelles il est arrivé.

Le sulfure de mercure qui se forme après les frictions sous l'influence de l'hydrogène sulfuré contenu dans les bains sulfureux est résorbé ; incorporé dans une pommade et employé en friction ou injecté sous forme d'émulsion dans les couches musculaires il a la même action spécifique que les frictions d'onguent gris ou que les injections intra-musculaires de calomel et d'oxyde jaune de mercure.

Dans les bains sulfureux la résorption du mercure est aussi rapide que sans ces bains ; les cas de mercurialisme léger sont très fréquents (90 p. 100). La plupart des cliniciens les plus éminents considère comme avantageuse une cure ainsi combinée, il ne saurait donc être question de la diminution

ou de la suppression complète de l'action du mercure par un bain sulfureux au sens thérapeutique ; il y a toutefois transformation d'une partie du mercure déposé à la surface de la peau en la préparation qui agit plus lentement.

Une cure syphilitique spécifique combinée avec des bains sulfureux a un avantage incontestable sur une cure sans bains sulfureux, car elle permet d'introduire dans l'organisme des quantités plus considérables de mercure ; de plus le mercure rend le virus inoffensif et des proportions plus grandes de ce dernier sont éliminées avec le mercure ; les bains sulfureux activent les mutations organiques et écartent ainsi les anomalies constitutionnelles qui procèdent d'une diminution des échanges nutritifs et exercent une influence fâcheuse sur la marche de la syphilis et sur le traitement.

Une cure de frictions faite convenablement avec la dose ordinaire d'onguent gris, pas plus forte, est une condition de succès du traitement de la syphilis dans les bains sulfureux.

Les expériences de l'auteur et les considérations ci-dessus n'ont pas pour but de proclamer la supériorité des bains sulfureux sur les autres bains dans le traitement mercuriel de la syphilis ; il a voulu seulement démontrer que l'idée de l'inutilité du traitement de la syphilis dans les bains sulfureux en raison de la formation du sulfure de mercure insoluble repose sur des suppositions inexactes et qu'une étude sérieuse de la question montre qu'elle ne correspond pas aux faits et ne saurait constituer une objection autorisée à ce traitement combiné. A. Doyon.

# NOUVELLES

## CONGRÈS ALLEMAND DE DERMATOLOGIE

Le congrès s'est réuni à Gratz du 23 au 25 septembre 1895.

Le programme était très chargé. Outre les rapports annoncés : 1° la *question du pemphigus*, 2° *la syphilis tertiaire*, de nombreuses communications ont été faites :

Buschke : *Pathogénèse des bubons vénériens.* — Caspary : *Genèse de la syphylis héréditaire.* — Elschnig : *Présentation d'un cas d'hæmangioendothelioma tuberosum multiplex.* — Golz : *Emploi simultané des bains sulfureux et des cures de frictions.* — Jadassohn : 1° *Immunité et superinfection dans la blennorrhagie ;* 2° *Les verrues dures sont-elles contagieuses ?* 3° *Exanthèmes médicamenteux.* — Jadassohn et Raff : *Discussion sur la syphilis héréditaire.* — Janowsky : *Nouvelles contributions à l'endoscopie de l'urèthre de la femme.* — Jarisch : *Présentation de psorospermies de la maladie de Darier.* — Kraus : *Altérations pathologiques de la peau de la face dans la gliose bulbaire.* — Krösing : *Études sur le trichophyton.* — Lang : *Lupiques opérés.* — Ledermann : *Histologie de la dermatite papillaire du cuir chevelu.* — Mracek : *Tuberculose de la peau.* — Neisser : *Eczéma mercuriel*, etc..., etc...

M. le professeur Jarisch, a présenté un grand nombre de cas rares et instructifs.

*Dimanche.* — Réception des membres du congrès.

*Lundi.* — Le professeur Jarisch reçoit ses confrères au Hilmteich, de 4 à 7 heures, musique militaire. Le soir théâtre à 7 h. 1/2.

*Mardi.* — Banquet au Schlossberg.

*Mercredi.* — Promenade dans les environs de Gratz. Collation d'adieu à Judendorf près Gratz.

*Jeudi.* — Excursion de toute la journée à la montagne du Schökel.

Ce programme ne nous étant parvenu qu'avec le dernier numéro des *Archives f. Dermatol. u. Syphilis,* il a été impossible de le publier dans le précédent numéro des Annales. A. D.

*Le Gérant :* G Masson.

IMPRIMERIE LEMALE ET Cie, HAVRE

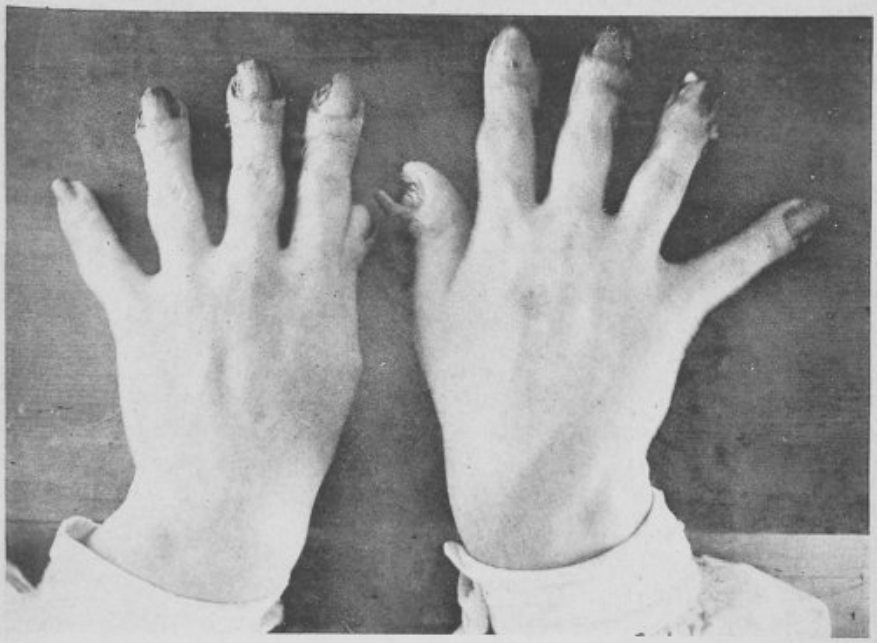

Fig. 1

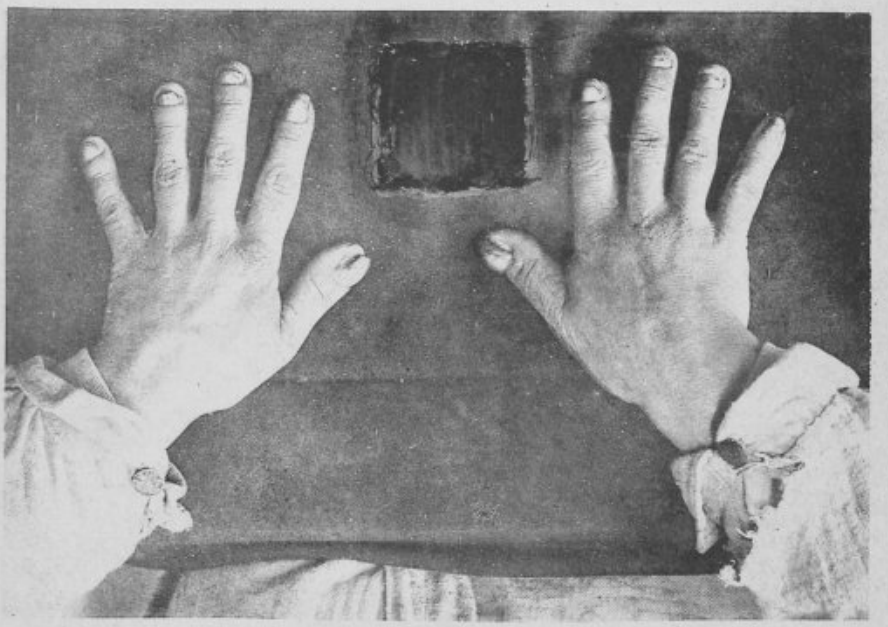

Fig. 2

G. Masson Édit. Héliocollographie Chene et Longuet





# PASTEUR

## 1822 – 1895

---

### I

Pasteur est mort. De la journée de ses funérailles la patrie en deuil a fait un jour d'apothéose sans exemple, et, dans le monde entier, tous ceux qui pensent et tous ceux qui souffrent, tous ceux qui ont au cœur l'amour de l'humanité, ont tressailli, et ont témoigné hautement de leur admiration, de leur sympathie, de leurs regrets. Qu'il nous soit permis, après tous, d'offrir, ici, à cette grande mémoire, au nom de la rédaction entière de ce Journal, l'humble tribut de notre commune douleur ! Et pour lui rendre l'hommage le moins indigne d'elle, qu'il nous soit encore permis de rappeler, en peu de mots, ce que la dermatologie doit à la doctrine pastorienne, et de dire ce qu'elle lui devra, dans un avenir prochain, si elle veut en comprendre l'esprit et en appliquer la lettre, si elle sait s'en inspirer, et agir.

Toutes les grandes études microbiennes dermatologiques de la tuberculose, de la lèpre, de la morve, de l'actinomycose, du chancre mou, de la blennorrhagie, etc., émanent de la doctrine pastorienne, et ne seraient pas nées sans elle. Et c'est du maître incomparable que les études médicales ont acquis cet élément que l'on déclarait traditionnellement le plus inconciliable avec elles, l'absolu mathématique. Quel autre que lui a toujours démontré la cause du phénomène observé, et toujours donné le moyen de le reproduire à volonté. Que les temps sont changés, et comme nous voilà loin des jours que nous avions vécus avant lui ! En tous les sujets de la médecine externe ou interne que Pasteur a touchés, c'est avec une rapidité prodigieuse, inouïe, que l'on a vu changer l'orientation des esprits, les méthodes de recherches, les principes de la thérapeutique. Cela est indiscutable, et n'a pas besoin d'être dit plus longuement.

## II

Au chemin déjà parcouru, et à la grandeur des voies qui ont été ouvertes, on peut préjuger ce que l'avenir réserve à ces doctrines dans les progrès de la dermatologie, et il est permis de saluer l'aurore du temps où sera démontrée la cause parasitaire des maladies transmissibles, la syphilis, la pelade, les exanthèmes contagieux, etc., etc. Mais pour parcourir ces voies avec sûreté, pour attacher son nom à une découverte qui réalise un progrès pour la science, ou un bienfait pour l'humanité, il faut s'inspirer de la vie du maître, essayer d'imiter sa patience inépuisable, avoir le courage de limiter son champ d'étude.

Jamais Pasteur n'a poursuivi deux buts à la fois ; à celui qu'il avait choisi, il se livrait tout entier, durant des années, à l'exclusion de tout autre, et toujours il a donné au problème étudié non seulement la meilleure solution encore fournie, mais aussi une solution dont les moyens sont précis, et dont la raison peut se démontrer.

N'est-ce pas en continuant cette tradition de leur maître que l'un de ses élèves de prédilection vient de donner, de la valeur de la doctrine et de la méthode, la plus haute et la plus éclatante consécration ! Et n'est-ce pas à l'Institut Pasteur que s'est armé pour le travail fécond le brillant élève de l'hôpital Saint-Louis, qui a fait faire à l'étude des trichomycoses le progrès considérable que nous avons tous applaudi de si grand cœur. Tout cela est le gage certain des découvertes de demain !

Puissent ces exemples, et l'enseignement qui en découle, n'être pas perdus pour nous, perdus pour la dermatologie française. Le moment est venu de reconnaître que nos travaux fractionnés, nos habitudes de publication morcelée et hâtive, nos journaux remplis à satiété de faits incomplets et sans valeur, n'indiquent pas que nous ayons mis, jusqu'alors, en acte les principes de la méthode féconde. Étudier en hâte quelques sujets divers, pour les produire aussitôt dans la littérature médicale spéciale, c'est, à l'heure présente, faire une chose sans objet. Des faits aussi nombreux que l'on voudra, étudiés de cette manière, n'en valent pas un, unique, dont on aurait approfondi les causes et les conséquences, et qui servirait à couvrir de lumière les faits semblables ou congénères.

Si Pasteur avait été médecin, c'est-à-dire s'il avait subi l'enseignement médical du temps, s'il avait été passé au laminoir de l'École, s'il avait dû consacrer les plus vigoureuses années de sa vie intellectuelle au labeur stérile des concours, si son cerveau avait été façonné à la manière de ceux des médecins de son époque, jamais, malgré sa patience et son travail, il n'aurait compris la rage comme

il l'a fait, ni découvert la vaccination antirabique, ni le reste ; jamais, il n'aurait accompli son œuvre bienfaisante et glorieuse.

C'est d'une façon nouvelle qu'il faut, à présent, regarder, voir, observer, penser et agir. C'est dans une voie nouvelle que doivent s'engager les jeunes qui se sentent armés pour la lutte, qu'une ardeur généreuse entraîne vers les sommets, et qui ont à cœur la gloire de la science nationale. Qu'ils secouent la poussière de l'École, et qu'ils s'affranchissent des principes surannés et des idées préconçues qui ont stérilisé tant de générations médicales. Au lieu de se dépenser en travaux du mode ancien qui, malgré les plus brillants développements, ramènent toujours au même point la science et ses applications, qu'ils se consacrent, dans l'esprit de la doctrine pastorienne, à l'étude patiente, approfondie, soutenue, de l'une ou de l'autre des grandes questions de la dermatologie, et avant peu d'années, notre science et la pratique de notre art seront entrés, définitivement, dans une ère brillante et féconde, hautement glorieuse pour ceux qui l'auront créée.

Ernest Besnier.

# *Y a-t-il des cellules plasmatiques (Plasmazellen) dans les organes hématopoiétiques normaux de l'homme ?*

## CONTRIBUTION A L'ÉTUDE
## DES GRANDS LEUCOCYTES MONONUCLÉAIRES

Par le Dr **Menahem Hodara** (de Constantinople)
Médecin de la Marine Impériale ottomane.

TRAVAIL DU LABORATOIRE DU COLLÈGE DE FRANCE

*(Avec une planche en couleurs.)*

Il y a déjà quelques années que Unna a signalé dans certaines affections cutanées, spécialement dans le lupus, une espèce particulière de cellules pouvant être nettement distinguées des autres variétés de cellules par des caractères tinctoriels et morphologiques qu'il a donnés. Unna les a nommées « Plasmazellen » cellules plasmatiques en raison de leur richesse en substance protoplasmique. Depuis, Unna a signalé leur existence dans un très grand nombre de maladies cutanées et aujourd'hui la cellule plasmatique très importante et très intéressante pour les dermatologistes en raison de sa fréquence extrême dans les affections cutanées est déjà bien connue.

Avec la méthode de coloration que Unna a donné, les cellules plasmatiques peuvent être facilement reconnues dans la peau au milieu du groupe des autres cellules déjà avec un faible grossissement. Pourtant pour un diagnostic exact de ces cellules surtout dans des organes autres que la peau il est encore nécessaire à côté des caractères tinctoriels de prendre aussi en considération leurs caractères morphologiques tout à fait particuliers et caractéristiques. Après Unna c'est l'école dermatologique de Breslau, qui s'est le plus occupée de l'étude de ces cellules. Déjà après la première communication de Unna, Jadassohn a fait une étude sérieuse de ces cellules et tout nouvellement von Marschalko vient de publier un très grand travail sur le même sujet.

En plusieurs points ces deux derniers auteurs ont confirmé les données de Unna relativement surtout aux caractères tinctoriels et morphologiques de ces cellules, ainsi qu'au fait important de l'existence des plasmazellen dans les diverses affections cutanées tel que Unna l'a déclaré. Sur deux points les opinions diffèrent entre Unna et l'école de Breslau : 1° sur l'origine des plasmazellen; 2° sur la nature purement pathologique des cellules plasmatiques. Unna a fait dériver les cellules plasmatiques des cellules conjonctives parce qu'il n'a pu trouver dans des milliers de coupes des diverses maladies cutanées

aucun indice lui permettant de révéler une origine de ces cellules autre qu'aux dépens des cellules conjonctives.

Jamais Unna n'a observé une seule plasmazelle dans l'intérieur d'un vaisseau cutané ou sur le point de quitter un vaisseau. Il a dû admettre que ces cellules ne sont que des cellules conjonctives hypertrophiées par l'état pathologique et transformées en plasmazellen. En outre Unna a constaté dans la peau d'une manière très convaincante plusieurs formes de passage entre les plasmazellen et les cellules conjonctives hypertrophiées.

V. Marschalko, qui a étudié l'origine de ces cellules principalement par des expérimentations faites sur divers animaux, est arrivé au résultat que les cellules plasmatiques proviennent des lymphocytes. Il a trouvé des cellules plasmatiques au milieu des vaisseaux des organes des animaux qu'il a artificiellement irrités. De même que Unna, v. Marschalko aussi n'a jamais pu trouver des cellules plasmatiques dans l'intérieur des vaisseaux cutanés. Mais v. Marschalko ayant déjà son opinion faite sur l'origine de ces cellules a admis en général pour toutes les affections cutanées l'origine leucocytaire ou plutôt lymphocytaire des Plasmazellen. La deuxième différence d'opinion entre l'école de Hambourg et celle de Breslau consiste en ce que Jadassohn et v. Marschalko affirment que les cellules plasmatiques se trouvent normalement dans tous les organes hématopoiétiques, rate, ganglions lymphatiques, moelle des os et qu'elles ne sont pas des productions purement pathologiques. Unna n'admet pas cela et considère les cellules plasmatiques comme des productions *purement pathologiques* v. Marschalko surtout va jusqu'à admettre presque la possibilité d'une émigration des Plasmazellen dans la peau, comme il le dit des lymphocytes attirés chémotactiquement et subissant une très légère modification morphologique pour se transformer en cellules plasmatiques. Il nous semble évident que cette dernière question, la présence normale descellules plasmatiques dans les organes hématopoiétiques sains n'est pas nécessairement liée à celle de l'existence des Plasmazellen dans la peau; parce que dans la peau les cellules sont normalement pauvres en protoplasma, que la présence des cellules plasmatiques dans la peau a quelque chose de très frappant et vraiment qu'elles ne peuvent être que pathologiques. Au contraire, dans la moelle des os, rate, ganglions lymphatiques normaux, depuis longtemps déjà on a trouvé des cellules riches en protoplasme et l'existence des Plasmazellen dans ces organes n'aurait rien de très frappant. Même si cela était, nous croyons que cela ne changerait rien à l'état des choses dans la peau. Dans la moelle des os, on trouve aussi des cellules géantes à l'état normal qui, pour la peau, sont sûrement pathologiques. Pourtant, nous nous sommes fait le devoir de rechercher si vraiment il y a dans la moelle

des os, rate, ganglions lymphatiques, etc., des cellules plasmatiques à l'état normal ainsi que le maintient l'école de Breslau afin de décider si vraiment ces cellules sont des éléments *en partie* normaux pour ces organes. Dans ce but, nous avons entrepris indépendamment cette étude dans le laboratoire du Collège de France sous la direction de M. le Dr Darier dont la compétence est bien connue. M. Darier a eu l'extrême amabilité de nous aider de ses conseils et surtout de contrôler nos préparations d'une manière sévère et impartiale. Le temps ne nous permettait pas d'étudier la première divergence d'opinion entre l'école de Hambourg et de Breslau, c'est-à-dire d'entreprendre cette vaste étude de l'origine des Plasmazellen; nous nous sommes borné exclusivement au cadre étroit d'examiner scrupuleusement un certain nombre de rates, de moelle des os et de ganglions lymphatiques afin de tâcher d élucider, si c'est possible, la deuxième divergence d'opinions entre les deux écoles, c'est-à-dire de vérifier *s'il existe ou non des cellules plasmatiques dans ces trois organes à l'état normal.*

Qu'on nous permette de faire tout d'abord une courte définition des caractères de la cellule plasmatique afin de nous entendre sur le type de cellule que nous chercherons dans ces trois organes mentionnés. Colorées avec la méthode de Unna au bleu de méthylène les cellules plasmatiques présentent déjà avec un faible grossissement les caractères suivants : 1) elles sont colorées en bleu foncé beaucoup plus fortement que les diverses autres espèces de cellules; 2) elles sont presque toujours en amas compacts plus ou moins grands. Avec un fort grossissement les caractères de ces cellules sont les suivants : Elles ont des formes plus ou moins régulières, tantôt rondes, ovales ou un peu cubiques relativement rarement polygonales. En général, elles n'ont pas de prolongements cellulaires, mais quelquefois, quoique rarement, ces cellules ont des formes triangulaires ayant d'un côté un fin et assez long prolongement cellulaire. Le protoplasme de ces cellules est toujours fortement coloré. Ce caractère est le plus important et le plus essentiel, tellement important que nous n'hésitons pas à ne pas considérer comme appartenant au type des Plasmazellen toute cellule à protoplasme pâle malgré la concordance parfaite des autres caractères morphologiques que nous désignerons un peu plus bas. Bien entendu nous ne nions pas la possibilité que de telles cellules puissent devenir des types complets de cellules plasmatiques ou bien quelles ont été de vraies Plasmazellen et qu'à la suite d'une dégénérescence le protoplasme a pu pâlir. N'importe, pour nous, dès que le protoplasme est pâle, la cellule n'est pas une cellule plasmatique soit qu'il lui manque quelque chose pour le devenir, soit qu'elle a été et qu'elle soit dégénérée. Le protoplasme fortement coloré des cellules plasmatiques est presque toujours

beaucoup plus large d'un côté du noyau, c'est dire que le noyau est très souvent excentrique, et parfois le protoplasme entoure seulement une toute petite partie de la circonférence du noyau : quelquefois le noyau peut être plus ou moins central ; rarement il est tout à fait central. La largeur du protoplasme est aussi très différente, tantôt il est à peu près aussi large que le grand diamètre du noyau de la cellule, tantôt le protoplasme peut être 2, 3 fois plus large que le diamètre du noyau et même plus. Toute cellule dont le protoplasme est réduit à un simple liséré protoplasmique, malgré que cette cellule présente tous les autres caractères de la Plasmazelle, n'est pas pour nous un type exact de cellule plasmatique. Nous ne nions pas la possibilité que le protoplasme de telles cellules puisse se développer et qu'elles soient susceptibles de devenir des types complets de Plasmazellen ; mais nous maintenons que, dans cet état, une cellule n'a pas les caractères typiques de la Plasmazelle. Le noyau des Plasmazellen est très caractéristique, il est presque toujours régulier, plus ou moins rond, d'une grandeur moyenne. Les noyaux des Plasmazellen non altérées diffèrent très peu en volume entre eux, ils sont presque tous d'une grandeur uniforme ; le plus souvent ils ont une structure caractéristique, étant composés de gros grains de chromatine très fortement colorés et situés régulièrement à la périphérie en même temps qu'il y a un ou deux grains situés au centre. Quelquefois les noyaux peuvent être tout entiers clairs avec un seul nucléole central. Dans cet état, ils se distinguent par leur forme plus ou moins régulièrement ronde, par leur position souvent excentrique et par leur grandeur presque égale entre eux. Comme nous l'avons dit le caractère des Plasmazellen c'est d'être le plus souvent en amas. A côté des amas de cellules plasmatiques on les trouve aussi distribuées isolément ; mais cela est très rare. On doit tenir comme suspect le diagnostic de Plasmazellen si dans toute une préparation on n'en trouve que 3 à 4. Quelquefois, dans certaines affections cutanées, l'éléphantiasis, par exemple, quelques cellules plasmatiques sont entièrement fortement colorées de manière que le protoplasme et le noyau se confondent ensemble. Dans ce cas, on ne distingue rien de la structure du noyau et les cellules ont l'aspect des boules tout entières bleu foncées, fortement et uniformément colorées. Quelquefois la structure du noyau ressort tout de même de la masse protoplasmique très fortement colorée, mais le noyau et le protoplasme sont très intimement unis, de manière qu'entre le protoplasme et le noyau il n'y a la moindre zone ni le moindre espace. Cependant on trouve aussi dans plusieurs cellules plasmatiques un espace clair plus ou moins grand situé entre un côté du noyau et le protoplasme.

Bref les caractères des Plasmazellen non altérées sont les suivants : 1) protoplasme plus ou moins large et fortement coloré ; 2) noyau

rond, régulier, de grandeur moyenne souvent excentrique et pourvu de gros grains de chromatine; 3) forme plus ou moins régulièrement cubique de la cellule. Voilà tous les caractères de la cellule plasmatique de Unna et c'est ce type de cellule que nous sommes allés chercher dans les trois organes hématopoiétiques normaux de l'homme.

Les méthodes de coloration que nous avons employées sont celles données par Unna, c'est-à-dire *exactement* les mêmes méthodes que pour la coloration des Plasmazellen de la peau. On colore la coupe cinq à dix minutes dans le bleu de méthylène polychrome, on lave ensuite dans l'eau, on décolore avec la solution glycerinæthermischung pendant une à deux minutes, on lave de nouveau bien dans l'eau, on déshydrate dans l alcool absolu, on éclaircit dans l'huile de bergamote et on monte au baume de Canada. Pour l'étude spéciale des noyaux, nous nous sommes servi des méthodes de coloration nucléaires de Unna : 1) on colore pendant une à deux minutes au bleu de méthylène polychrome, on lave ensuite dans l'eau, on fixe les noyaux avec un mélange préparé par Unna et qui se trouve prêt chez Grübler, à Leipzig, composé d'une solution de tannin additionnée de fuchsine acide. Le tissu conjonctif se colore en même temps que les noyaux sont fixés. On lave de nouveau dans l'eau, on déshydrate dans l'alcool absolu et on éclaircit dans l'huile de bergamote. 2) Pour contrôler la méthode précédente, nous nous sommes servi de la méthode ordinaire à l'hématoxyline. Coloration des coupes dans l'hématoxyline pendant une heure, laver dans l'eau, décolorer dans une solution alcoolique (absolu) + 1 p. 100 d'acide chlorhydrique, laver de nouveau dans l'eau, deshydrater dans l'alcool absolu, éclaircir dans l'essence de bergamote et monter au baume de Canada. Nous avons examiné en tout quatorze pièces de rates, ganglions lymphatiques et moelle des os.

Voici la liste des cas :

| | |
|---|---|
| 1) Rate de fœtus de 3 mois | mort-né. |
| 2) Rate de fœtus de 5 mois et demi | mort-né. |
| 3) Rate de fœtus de 7 mois et demi | mort-né. |
| Cette troisième rate *était extrémement hypertrophique.* | |
| 4) Rate d'un enfant d'un an | mort de bronchite. |
| 5) Ganglion lymphatique du même enfant d'un an | |
| 6) Moelle des os du même enfant d'un an | |
| 7) Rate d'un enfant de 2 ans | mort de bronchite. |
| 8) Ganglion lymphatique d'un enfant de 2 ans | |
| 9) Moelle des os du même enfant de 2 ans | |
| 10) Rate | d'un adulte de 33 ans. |
| 11) Ganglion lymphatique | |
| 12) Moelle des os | |
| 13) Rate d'adulte | mort subitement de rupture d'anévrysme de l'aorte. |
| 14) Ganglion lymphatique d'adulte | |

Nous ne décrirons pas ici tous les détails de l'histologie déjà bien connue de ces trois organes. Ce n'est pas le but de notre travail. Nous nous occuperons d'une façon générale des éléments cellulaires de ces trois organes sur lesquels nous donnerons des détails très précis. Dans la rate, les ganglions lymphatiques et la moelle des os, il y a toujours trois espèces différentes d'éléments cellulaires : 1) des cellules conjonctives fusiformes ; 2) des lymphocytes ; 3) des grands leucocytes mononucléaires.

Dans la moelle des os, il y a beaucoup plus de grands leucocytes mononucléaires. Dans la rate et les ganglions lymphatiques, il y a relativement un plus grand nombre de lymphocytes ; pourtant le nombre de grands leucocytes mononucléaires est aussi très considérable. Nous nous occuperons d'abord de la structure des noyaux de ces différents éléments cellulaires, puis de leur protoplasme.

Les noyaux de ces trois éléments se distinguent entre eux assez nettement : 1) Les noyaux des cellules fusiformes en ce que dans ces organes *normaux* ils conservent toujours leur forme fusiforme typique ; 2) ceux des lymphocytes en ce qu'ils sont petits ou de grandeur moyenne, toujours *ronds* ou un peu ovales, uniformément fortement colorés soit avec la méthode au bleu de méthylène-tannin ou avec l'hématoxyline et souvent aussi avec le bleu de méthylène-glycerinæthermischung si la décoloration n'est pas maximale. Mais quelquefois ils se colorent moins fortement. Un noyau *de la grandeur d'un lymphocyte qui n'est pas rond*, mais au contraire qui a une forme irrégulière telle que triangulaire, carrée, pyramidale, réniforme, etc., etc., n'est pas pour nous un lymphocyte (1) surtout si, avec cela, il est pauvre en chromatine malgré une forte coloration nucléaire. De même un noyau qui est d'une grandeur *double*, *triple* ou *quadruple* même *s'il est rond et uniformément fortement coloré n'est pas le noyau d'un lymphocyte*. Originellement, les noyaux des lymphocytes n'ont pas de protoplasme visible, ensuite ils s'entourent d'une faible quantité de protoplasme, qui est accumulé le plus souvent d'un côté du noyau, qui beaucoup plus rarement entoure tout le noyau. Ce protoplasme est le plus souvent homogène et très faiblement coloré. Rarement il est granuleux et distinctement coloré. Quelques lymphocytes ont un liséré protoplasmique plus large, mais le plus souvent homogène, pâle et très faiblement coloré.

Outre ces deux types mentionnés de noyaux de cellules fusiformes et de lymphocytes, tous les noyaux existant dans ces trois organes appartiennent à une troisième variété de cellules connue sous le nom de *grands leucocytes mononucléaires*. Le développement des noyaux de ces dernières cellules est le suivant : Originellement ces

(1) Nous dirons plus bas ce que sont de tels noyaux.

noyaux sont petits, à peu près de la grandeur d'un lymphocyte ou à peine plus grands. Dans cet état, ils peuvent avoir une forme arrondie comme les lymphocytes ou bien *très irrégulière*. Ils peuvent être fortement et uniformément colorés comme les lymphocytes ou bien, plus ou moins clairs, même très clairs, par conséquent très pauvres en chromatine. Toutefois, dans ce premier stade, il est souvent très difficile de distinguer les noyaux de ces éléments avec ceux des lymphocytes, cela est possible quand les petits noyaux des grands leucocytes mononucléaires (1) ont des formes d'une irrégularité frappante et qu'ils sont en même temps très pauvres en chromatine. Après ce premier stade, les noyaux des grands leucocytes mononucléaires devenus un peu plus grands que les lymphocytes, se distinguent par les caractères particuliers de leurs noyaux, qui se résument en ceci : les noyaux des grands leucocytes mononucléaires peuvent avoir toutes les formes possibles et imaginables des plus irrégulières, rondes, ovales, carrées, triangulaires, pyramidales, réniformes, un peu aplatis, enfin de formes si bizarres qu'elles sont indescriptibles ; l'important c'est la variété des formes. Les noyaux des lymphocytes, au contraire, sont remarquables par leur uniformité. Les noyaux des grands leucocytes mononucléaires ont la tendance de grandir de plus en plus en plus jusqu'à des dimensions énormes, colossales (4 fois plus grand que les noyaux des lymphocytes et même plus, ce qui leur donne outre le premier cachet d'*irrégularité de forme*, un deuxième cachet d'*irrégularité de volume*, la dimension de l'un ne ressemble presque jamais à l'autre, au contraire des noyaux des lymphocytes, qui sont presque tous de la même grandeur. Enfin le contenu de ces noyaux en substance chromatique est aussi extraordinairement différent et irrégulier, à savoir : Les uns, quelle que soit leur grandeur sont comme les lymphocytes, extrêmement riches en substance chromatique et se colorent fortement et uniformément à tel point que leur structure n'est pas visible et cela après n'importe quelle méthode de coloration nucléaire ou protoplasmique. Ainsi ces noyaux uniformément et fortement colorés sont reconnaissables comme appartenant aux grands leucocytes mononucléaires en ce que le plus souvent ils sont deux fois ou trois fois plus grands que les noyaux des lymphocytes ; en outre, la plus grande partie d'entre eux *ne sont pas ronds* mais au contraire ont des formes tout à fait irrégulières et bizarres. D'autres noyaux de ces grands leucocytes mononucléaires, qu'ils soient grands ou petits, peuvent être dans une de leurs parties très riches en chromatine comme les lymphocytes et dans une autre

(1) On voit que cette phrase « les petits noyaux des grands leucocytes mononucléaires » sonne étrangement et on verra plus loin que cette dénomination n'est pas tout à fait exacte ponr ces éléments, aussi après avoir fait l'étude complète de ces éléments proposerons-nous un nom plus adapté à ces éléments.

partie peu pourvus de cette substance. Quand ils sont dans leur entier assez pauvres en chromatine, ils apparaissent absolument clairs, avec un ou deux mucléoles au centre par la méthode au bleu de méthylène suivi de décoloration à la glycerinæthermischung. Au contraire, colorés avec l'hématoxyline ou au bleu de méthylène-tannin, ils montrent dans leur intérieur un nombre plus ou moins grand de fins granules de chromatine en outre d'un ou de deux nucléoles centraux. Cette dernière catégorie de noyaux se distingue très facilement des lymphocytes par la structure bizarre de ces noyaux pauvres en chromatine, par leurs dimensions généralement plus grandes et par leur forme irrégulière. Enfin les noyaux de ces grands leucocytes mononucléaires peuvent aussi être totalement clairs avec n'importe quelle méthode de coloration quelle que soit leur grandeur, même quand ils sont tout petits comme les lymphocytes. Ordinairement c'est quand les noyaux de ces cellules sont très grands qu'ils sont les plus clairs. Dans cet état, ils ne sont pas à confondre avec aucune espèce de cellule ; ils ressemblent tout au plus à des cellules conjonctives hypertrophiées.

Les noyaux de ces cellules se divisent par division directe (amitotique) *tous les noyaux*, qui sont sur le point de se diviser sont *toujours* très fortement et uniformément colorés et ont des formes irrégulières telles que carrée ou plus ou moins ronde, etc. Il en est de même des *jeunes noyaux* issus de cette division, qui d'abord sont plus ou moins aplatis et très fortement colorés et sont par conséquent très facilement reconnaissables. Plus tard peu à peu ces jeunes noyaux plats s'arrondissent, commencent à s'éclaircir et à devenir comme les autres pauvres en chromatine.

La situation des noyaux des grands leucocytes mononucléaires par rapport au protoplasma est aussi extrêmement irrégulière. Étant petits, ces noyaux n'ont pas de protoplasme comme les lymphocytes, mais ils peuvent aussi être grands, quatre fois plus grands que les lymphocytes *sans avoir aucune trace de protoplasme*. Pourtant, en général, ils s'entourent de protoplasme d'une manière extrêmement irrégulière ; tantôt à la manière des lymphocytes d'un seul côté du noyau, de manière que le noyau reste excentrique Tantôt le protoplasme entoure plus ou moins largement et circulairement tout le noyau, qui alors est tout à fait central. Tantôt le protoplasme est éparpillé ça et là irrégulièrement ; ou bien il s'accumule en un point plus ou moins restreint de la circonférence en triangle, pyramide ou sur les deux pôles opposés de la cellule, qui prend l'apparence fusiforme. Mais comme nous le dirons un peu plus bas ces cellules peuvent aussi affecter des formes régulières.

La coloration du protoplasme est aussi très différente, il est coloré très faiblement, médiocrement, ou inégalement, suivant la partie de

la cellule, c'est-à-dire très faiblement d'un côté, très fortement de l'autre et enfin parfois il est *très fortement et uniformément coloré en bleu foncé*. Le plus souvent le protoplasme de ces cellules est faiblement coloré. Rarement la plupart de ces cellules n'ont même pas du tout de protoplasme. Les noyaux et le protoplasme de ces cellules ont dans leur ensemble toutes les formes imaginables, leur caractéristique c'est d'être : 1) *irrégulières de forme* (une forme ne ressemble pas à l'autre), et 2) *irrégulières de volume* (la dimension de l'une est très différente de l'autre). C'est pourquoi sur le conseil de M. Darier je proposerai pour ces cellules le nom de *Polyéidocytes* (1) que nous croyons plus approprié que *grands leucocytes mononucléaires*, parce que ces éléments ne sont pas toujours grands, ils sont aussi petits, moyens, et de toutes les grandeurs.

Pourtant parmi les formes irrégulières des Polyéidocites il s'en trouve un grand nombre, qui présentent des formes régulièrement rondes, ovales ou plus ou moins cubiques, surtout quand ils sont en foyers très serrés les uns aux autres. Une particularité importante pour ces cellules est la suivante. Comme nous l'avons déjà dit, les noyaux des cellules sont quelquefois fortement et uniformément colorés dans leur ensemble. Il arrive très souvent qu'en même temps le protoplasme se colore aussi très fortement. Alors le noyau ne peut être distingué du protoplasme et la cellule *tout entière* ronde ou ovale se colore uniformément en bleu foncé. Mais quand le noyau de la cellule est seulement en partie fortement coloré, alors cette partie foncée étant confondue avec le protoplasme, on voit d'un côté seulement la partie claire du noyau. De manière que parmi les polyéidocytes ou grands leucocytes mononucléaires, on trouve un grand nombre de cellules, qui sont à moitié, aux trois quarts très fortement colorées et en partie claires et enfin plusieurs cellules qui sont *tout entières bleu foncé fortement et uniformément colorées*. L'importance de cette particularité consiste en ce que ces dernières cellules, surtout quand elles sont rondes, ovales ou cubiques, peuvent *très bien simuler* les Plasmazellen de Unna. Il est vrai que dans les Plasmazellen — au contraire de ces pseudo-Plasmazellen — le noyau est très souvent distinct et arrondi et a une structure caractéristique. Les Plasmazellen sont rarement uniformément colorées, mais il arrive *quelquefois* dans la peau que des Plasmazellen sont tout entières très fortement et uniformément colorées et que la structure de leur noyau n'est pas distincte. Nous avons montré à M. Darier de telles pseudo-Plasmazellen en partie fortement colorées et en partie claires, d'autres tout entières fortement et uniformément colorées ; cet observateur nous affirmait que, lui aussi, pense

(1) *Poly*, plusieurs ; *eîdos*, aspect, sorte.

comme nous que ces dernières cellules simulent parfaitement les Plasmazellen de Unna quoiqu'il n'y ait le moindre doute qu'elles n'en sont pas et qu'elles représentent *un* des nombreux aspects de ces Polyéidocytes ou grands leucocytes mononucléaires. D'ailleurs il n'est pas difficile de démontrer que ces cellules en question ne sont pas des vraies Plasmazellen, quand au lieu d'employer la méthode protoplasmique, on se sert de la méthode de coloration des noyaux avec l'hématoxyline ; on voit alors seulement les noyaux foncés de ces pseudo-Plasmazellen sans protoplasme et l'on peut juger que ces éléments appartiennent aux Polyéidocytes, par l'irrégularité de forme de ces noyaux très différents de la forme nettement ronde de ceux des cellules plasmatiques et souvent par leur volume, qui peut être beaucoup plus considérable que les noyaux des Plasmazellen.

En outre, dans ces pseudo-plasmazellen à protoplasme et à noyau fortement coloré, *il n'y a pas toujours* confusion du protoplasme et du noyau par une coloration uniforme. Bien souvent il y a des cellules où l'on peut nettement distinguer au milieu du protoplasme fortement coloré le noyau bleu foncé et cela surtout dans les cas où le protoplasme est légèrement moins coloré que le noyau. Dans ces cas, on remarque plus distinctement encore les différences mentionnées ci-dessus avec les noyaux des vraies Plasmazellen, consistant dans l'irrégularité de forme du noyau, carrée, triangulaire etc., etc., ou dans la dimension plus considérable des noyaux de ces pseuso-plasmazellen. Quelquefois il y a de ces pseudo-plasmazellen à protoplasme large et fortement coloré entourant circulairement *un petit noyau central* un peu plat ayant presque la forme fusiforme et très fortement coloré à tel point qu'on ne voit absolument rien de sa structure, de manière qu'il y a un contraste frappant entre ces cellules et les vraies cellules plasmatiquss à noyau rond et excentrique. Enfin le protoplasme foncé de ces pseudo-plasmazellen peut avoir un noyau de grandeur moyenne, souvent de forme irrégulière, mais parfois arrondie et dans ce dernier cas la cellule peut encore mieux simuler une vraie Plasmazelle. Pourtant il reste toujours cette différence que le noyau est *presque toujours* uniformément fortement coloré avec la méthode au bleu de méthylène glycerinthermischung, tandis qu'au contraire le noyau de la vraie Plasmazelle a le plus souvent une structure typique caractérisée par la situation régulière de gros grains de chromatine à la phériphérie du noyau. Très souvent les noyaux à forme irrégulière de ces pseudo-Plasmazellen sont situés dans le centre de ces cellules. Mais quelquefois, le protoplasme fortement coloré de ces cellules étant situé seulement d'un côté, les noyaux se trouvent alors excentriquement.

Ainsi il existe dans les trois organes hématopoéitiques, rate, ganglions lymphatiques et moelle des os, des cellules appartenant

aux Polyéidocytes ou grands leucocytes mononucléaires — *non pas aux lymphocytes* — qui simulent d'une manière extraordinaire les vraies Plasmazellen de Unna, mais qui, pourtant, peuvent être distinguées d'elles par les caractères différentiels mentionnés. Rarement on rencontre *une* ou *deux* des pseudo-Plasmazellen dans plusieurs préparations, qui puissent simuler *parfaitement* les vraies Plasmazellen. Pourtant avec attention on trouve toujours quelques minimes différences surtout dans les noyaux. Les fausses Plasmazellen n'ont jamais la structure caractéristique des grains de chromatine des noyaux des vraies cellules plasmatiques. Et puis ce n'est pas dans le caractère des vraies Plasmazellen de pouvoir se trouver ainsi comme ces pseudo-Plasmazellen par *une* ou *deux* dans *toute* une préparation. La vraie cellule plasmatique là où elle est dans la peau se trouve *en abondance* en amas plus ou moins grands.

Parmi toutes ces cellules simulant plus ou moins bien les vraies cellules plasmatiques, le type que l'on rencontre le plus est celui des cellules ayant les formes des vraies Plasmazellen, un protoplasme aussi fortement coloré qu'elles, mais qui, au contraire des Plasmazellen, ont un noyau *central* uniformément et fortement coloré et ayant des formes carrées, triangulaires, enfin des formes irrégulières.

Ajoutons encore qu'il existe de très gros noyaux appartenant aux Polyéidocytes, qui n'ont aucune trace de protoplasme et qui se colorent fortement et uniformément. Ces grands noyaux sont de la grandeur des Plasmazellen et ont souvent des formes rondes, ovales ou cubiques, etc. Au premier abord, on ne peut juger si ces éléments sont des noyaux seuls ou confondus intimement avec le protoplasme et je trouve que ces grands noyaux pourraient peut-être aussi être considérés comme des Plasmazellen à un examen peu approfondi, parce que comme nous l'avons déjà dit, il existe dans la peau quelquefois des Plasmazellen uniformément colorées sans que la structure du noyau soit visible.

On voit aussi, dans l'intérieur des vaisseaux sanguins nettement entourés d'endothélium, des ganglions lymphatiques, rates, etc, outre les petits lymphocytes fortement colorés, toutes les formes irrégulières des Polyéidocytes mentionnées jusqu'ici depuis les petits noyaux de la grandeur des lymphocytes jusqu'aux noyaux colossalement grands. On remarque la contenance très variable de chromatine ; plusieurs noyaux sont clairs, d'autres en partie foncés ou totalement fortement colorés ; ces noyaux sont pourvus ou non d'un protoplasme, qui est ou bien très faiblement ou bien très fortement coloré.

Et maintenant, demandons-nous : Est-ce que les Polyéidocytes proviennent des lymphocytes ? ou bien sont-ils deux espèces tout à fait différentes ? Nous sommes convaincus que les Polyéidocytes ou

grands leucocytes mononucléaires ne dérivent pas des lymphocytes ; mais malheureusement nous n'avons pas de preuves décisives à donner. Il est vrai qu'au début, les noyaux des Polyéidocytes sont petits, quelques-uns arrondis et fortement colorés comme ceux des lymphocytes, mais déjà la plupart se distinguent par leur irrégularité de forme et leur pauvreté en chromatine. Bientôt, devenant grands, ces deux espèces de cellules prennent des formes de développement tellement différentes que tout porte à croire qu'il est impossible de les confondre dans une même espèce. Les lymphocytes restent toujours petits et ronds, les Polyéidocytes, au contraire, deviennent colossalement grands et ont des formes irrégulières.

Ce sont ces trois éléments cellulaires dont nous venons de donner les détails histologiques, qui sont les habitants normaux de ces trois organes normaux. Les cas des rates de fœtus de trois mois et de cinq mois nous ont servi tout particulièrement pour l'étude des premières phases de développement des Polyéidocytes. Les cas de ganglions lymphatiques de un et de deux ans nous ont aussi très bien servi pour l'étude des diverses formes des Polyéidocytes dans l'intérieur des vaisseaux sanguins. Dans dix cas de ces trois organes, outre ces trois éléments cellulaires mentionnés, nous n'avons pas pu trouver *aucune trace de vraie cellule plasmatique*, malgré des recherches nombreuses plusieurs fois répétées. Dans deux autres cas seulement, nous avons pu constater des vraies Plasmazellen ; mais ces cas sont tous les deux pathologiques. L'un des cas, celui de la rate du fœtus de sept mois et demi qui, comme nous l'avons dit dans notre liste, présentait une hypertrophie considérable, et par conséquent était *sûrement pathologique* et l'autre une rate d'un enfant de un an qui présentait des foyers hémorrhagiques assez étendus dans toute la préparation, et par conséquent nous croyons aussi que c'est un cas pathologique. Les deux derniers cas, nous les avons examinés tout à la fin de notre travail, après avoir fait notre description complète ; aussi sera-ce à la fin que nous nous occuperons particulièrement d'eux.

*Remarques sur le travail de M. v. Marschalko (1) et conclusions.*

Si nous comparons nos résultats sur cette étude faite d'abord sur douze pièces de ces trois organes (rate, ganglions lymphatiques, moelle des os) avec ceux obtenus par MM. v. Marschalko et Jadassohn, nous voyons que nous différons essentiellement sur deux points : 1) Ces auteurs trouvent *toujours* dans ces trois organes *normaux*

(1) V. MARSCHALKO. Uber die sogennanten Plasmazellen, etc. *Arch. f. derm.*, 1895.

d'abondantes cellules plasmatiques de Unna ; nous, au contraire, comme nous l'avons dit, parmi les douze pièces examinées *dans les dix normales* les Plasmazellen *manquaient totalement*, ce n'est que dans les *deux cas pathologiques* que nous avons pu constater des cellules plasmatiques ; 2) ces auteurs ne signalent nullement l'existence dans ces organes des cellules pouvant ressembler à des Plasmazellen, nous, au contraire, nous affirmons avoir trouvé *presque dans chaque cas* un grand nombre de cellules qui *simulent* d'une façon vraiment étonnante les cellules plasmatiques de Unna. Tinctorialement ces fausses Plasmazellen appartenant aux Polyéidocytes ont cela de commun avec les vraies Plasmazellen que toutes deux se colorent fortement. Morphologiquement, ces pseudo-Plasmazellen présentent certains caractères permettant de les distinguer. Mais nous croyons, et M. Darier nous a donné raison, que, parmi ces fausses Plasmazellen colorées en bleu foncé, plusieurs peuvent induire en erreur et être prises pour des vraies Plasmazellen. Pour faire ressortir encore plus les caractères distinctifs de ces cellules dangereusement analogues aux vraies Plasmazellen, il convient de rappeler les caractères morphologiques des cellules plasmatiques, tels que v. Marshalko lui-même les mentionne dans son travail : 1) la Plasmazelle a une forme plus ou moins ronde, ovale, cubique, et quelquefois polygonale ; 2) son protoplasme est conglomeré et comme déchiquété (zusammengebalt wie zerfetzt) et entassé vers la périphérie de la cellule, de manière que le bord de la cellule est plus fortement coloré, tandis qu'entre le noyau et le protoplasme, il y a une zone claire ; 3) son noyau est rond ou ovale, se colore fortement et a une structure de chromatine régulière, on trouve cinq à huit grains de chromatine à la périphérie du noyau ; 4) la situation du noyau est excentrique.

Comme nous l'avons dit pour nous, les cellules en question pouvant simuler les cellules plasmatiques appartiennent aux grands leucocytes mononucléaires ou Polyéidocytes. Évidemment le plus grand nombre de Polyéidocytes ne peuvent être nullement confondus avec les Plasmazellen, les caractères différentiels sont *trop grossiers*. Énumérons-les tout de même rapidement : 1) Le plus grand nombre des Polyéidocytes ont des formes très irrégulières et très variables, elles peuvent être rondes, ovales, triangulaires, fusiformes, pyramidales, etc., etc., bref des formes ne ressemblant en rien aux Plasmazellen ; 2) le protoplasme de ces cellules peut être très faiblement coloré et très irrégulièrement distribué autour du noyau, de telle manière que la comparaison avec une cellule plasmatique semble impossible ; 3) les noyaux pour la plupart sont clairs, grands, occupant presque toute la cellule, noyaux ayant souvent des formes tellement irrégulières qu'elles sont indescriptibles, et puis ces noyaux

sont souvent deux fois, et quelquefois quatre fois plus grands que les noyaux des Plasmazellen, de telle sorte qu'elles ne peuvent être confondues avec elles. *Aussi ce n'est pas de ces cellules qu'il s'agit*, celles-ci sont trop faciles à reconnaître.

Mais les cellules qui nous intéressent sont les Polyéidocytes, qui sont fortement colorés et qui peuvent simuler les Plasmazellen. Dans les trois organes hématopoiétiques, surtout dans les grands foyers de Polyéidocytes bien serrés entre eux, on trouve dans chaque cas un grand nombre de fausses Plasmazellen tout entières uniformément colorées en bleu foncé de manière que la structure du noyau est invisible. Ces pseudo-Plasmazellen ont le volume et la forme (ovale, cubique, etc.) tout à fait analogue aux vraies Plasmazellen. Elles n'ont pas été du tout mentionnées par v. Marschalko dans ses recherches sur les organes normaux non plus que par Jadassohn. Qu'a fait de ces cellules v. Marschalko ? Les aurait-il prises pour des vraies Plasmazellen ? ou bien n'aurait-il pas du tout trouvé de telles cellules ? En tout cas, il est sûr que v. Marschalko n'a pas pris ces cellules pour ce qu'elles sont, c'est-à-dire pour des grands leucocytes mononucléaires, puisque, comme nous le dirons un peu plus bas, dans les caractères que v. Marschalko a donnés des grands leucocytes mononucléaires, il n'y a rien qui puisse leur être applicable. On peut, nous le concédons, prendre à un examen rapide ces cellules très foncées pour des vraies Plasmazellen, car il existe bien sûrement dans la peau (éléphantiasis, etc., etc.) des Plasmazellen très développées si fortement colorées que la structure du noyau est invisible. D'un autre côté, il est vrai que v. Marschalko, dans les caractères qu'il a donnés pour les Plasmazellen, dit que le noyau est toujours visible et a une structure de grains de chromatine régulière, etc. Mais malgré ces caractères qu'il vient de donner, nous croyons qu'il est tout de même permis de supposer que cet auteur a pu peut-être prendre ces cellules pour des vraies Plasmazellen, et cela pour deux raisons : 1° Parce que, comme nous l'avons dit, v. Marschalko ne mentionne aucunement ces cellules tout entières fortement et uniformément colorées que nous avons trouvées dans tous les douze cas ; 2° parce que v. Marschalko ne dit pas non plus que parmi les grands leucocytes mononucléaires ou Polyéidocytes il y a aussi certaines cellules, qui ont un protoplasme aussi fortement coloré que les vraies Plasmazellen.

Parmi les Polyéidocytes, qui simulent les Plasmazellen, outre le type uniformément coloré mentionné ci-dessus, il y en a d'autres, qui ont aussi un protoplasme fortement coloré, mais dont le noyau est nettement visible et encore plus foncé. Ces pseudo-Plasmazellen se distinguent des vraies Plasmazellen par leurs noyaux, qui ont le plus souvent des formes irrégulières, carrées, triangulaires, aplaties, etc., et sont le plus souvent situés au centre de l'élément. Rarement les

noyaux sont arrondis ou excentriques, et ils sont toujours uniformément et fortement colorés malgré une décoloration maximale à la glycerinæthermischung. Jamais je n'ai vu que les noyaux de ces pseudo-Plasmazellen aient les grains de chromatine si caractéristiques des noyaux des vrais Plasmazellen. Entre les noyaux et le protoplasme des pseudo-Plasmazellen, il n'y a presque jamais d'espace clair. Très rarement j'ai vu entre le protoplasme et le noyau un espace vide tout autour du noyau.

Il est évident que si un autre observateur veut aussi juger cette question il est nécessaire avant tout qu'il étudie complètement tout le développement des Polyéidocytes depuis leur premier jusqu'à leur dernier stade. Il est utile de commencer cette étude d'abord sur des fœtus et ensuite successivement jusqu'à différents âges de la vie. Certainement l'étude de ces Polyéidocytes ou grands leucocytes mononucléaires n'aurait pas grande importance dans cette question si parmi eux il n'y en avait pas qui simulent étrangement les cellules plasmatiques.

Il nous semble que M. v. Marschalko n'a pas fait une étude tout à fait complète sur ces éléments et cela pour les raisons suivantes : v. Marschalko dit dans son travail, page 34, à propos de ces cellules : « Diese (grands leucocytes mononucléaires) sind vor allem grösser (que les lymphocytes) haben einen grossen, runden, oder ovalen sehr oft eingebuchteten kern, der viel chromatinärmer ist und sich demzufolge auch nicht so dunkel färbt und einen deutlichen ebenfalls schwach gefärbten Protoplasmaleib » ; et puis, page 51, toujours à propos de ces cellules : « (etwas blassgefärbten, mit spärlicherem Chromatin versehenen kern, und einen meistens deutlichen, weun auch sehr blassgefärbten Zellleib besitzen) ». Ainsi, d'après les déclarations de v. Marschalko, le protoplasme de ces cellules est très faiblement coloré, pâle, très pâle. Pour nous, cette déclaration n'est pas complètement juste. Oui, il y a bien un très grand nombre de ces cellules qui ont un protoplasme faiblement, très faiblement coloré, il y a même plusieurs de ces éléments qui n'ont pas du tout de protoplasme et qui ont déjà des noyaux excessivements grands, mais il y a aussi, *parmi ces cellules, un très grand nombre qui ont un protoplasme d'une dimension égale et même plus grande que le protoplasme des Plasmazellen. Ce protoplasme est fortement coloré, aussi fortement que celui des vraies Plasmazellen et même plus encore et cela malgré une décoloration faite maximalement avec glycerinæthermischung.* On voit, dans les préparations de ces trois organes, *surtout toujours dans toutes les préparations des moelles des os déjà avec un faible grossissement plusieurs foyers cellulaires ressortant du groupe des autres cellules par leur forte coloration bleu foncé. Quand on examine ces foyers*

*cellulaires avec un fort grossissement, on voit avec la plus grande netteté que ce sont des groupes des Polyéidocytes* ayant le protoplasme fortement coloré, et les noyaux irréguliers, enfin tous les caractères que nous avons donnés pour les Polyéidocytes. De même que pour le protoplasme v. Marschalko dit aussi que les noyaux des grands leucocytes mononucléaires ou Polyéidocytes sont toujours pauvres en chromatine et en outre qu'ils sont grands. Cette déclaration de v. Marschalko n'est pas non plus tout à fait juste. Il est certain que le plus grand nombre des noyaux de ces éléments sont grands, mais comme nous l'avons dit, ceci est la phase terminale de ces noyaux ; à leur début, ils sont petits, ensuite ils deviennent d'une grandeur moyenne et ce n'est que plus tard qu'ils deviennent grands et colossalement grands. Il est aussi vrai que la plupart de ces noyaux sont pauvres en chromatine et cela qu'ils soient petits ou grands. Mais parmi ces éléments, *il existe un très grand nombre de noyaux, qui sont riches en chromatine et en partie fortement colorés et enfin d'autres en assez grand nombre, qui sont très riches en chromatine et uniformément fortement colorés de telle manière que leur structure est invisible.* Ceci est surtout le cas pour tous les noyaux de ces cellules, qui sont sur le point de se diviser, de même que pour les jeunes noyaux issus de cette division.

Ce sont ces raisons précédentes qui nous font croire que v. Marschalko n'a pas donné les justes caractères des grands leucocytes mononucléaires ou Polyéidocytes, et par conséquent nous permettent de supposer que *peut-être* cet auteur a pu prendre pour des vraies Plasmazellen — malgré les caractères morphologiques qu'il a donnés — ces cellules fortement colorées, ces pseudo-Plasmazellen appartenant aux Polyéidocytes et simulant dangereusement les vraies Plasmazellen. *Nous supposons encore que c'est peut-être là la raison pour laquelle cet auteur et Jadassohn trouvent dans chaque cas de ces organes un grand nombre de Plasmazellen de Unna, là où nous n'avons pu trouver aucune Plasmazelle dans 10 cas normaux de ces organes, malgré des recherches très soigneuses.*

Après avoir fait l'examen des douze cas mentionnés et avoir décrit ce qui précède, nous avons finalement examiné deux autres cas, une pièce de rate et une de ganglion lymphatique d'adulte, les nos 13 et 14 de notre liste. Dans ces deux derniers cas, nous avons trouvé en très petit nombre quelques cellules ressemblant morphologiquement à des vraies Plasmazellen, mais ayant tinctorialement des différences très considérables. Elles avaient des noyaux ayant la structure et la forme analogue à ceux des Plasmazellen, et dans leur ensemble la forme de vraies Plasmazellen; avec cette différence considérable que leur protoplasma était *excessivement pâle*. V. Marschalko dit aussi avoir trouvé dans les rates, etc., de telles cellules qui, morpholo-

giquement, ne se distinguent en rien des Plasmazellen, mais qui, tinctorialement, ont, comme il le dit, une petite différence en ce que le protoplasme se colore « um ein Gedankenblasser » que les vraies Plasmazellen. Contrairement à v. Marschalko d'abord, nous ne trouvons pas de ces cellules dans chaque cas; parmi quatorze cas, ce n'est que dans deux cas que nous les observons et, en outre, nous différons de v. Marschalko, en ce que nous trouvons le protoplasme de ces cellules *beaucoup plus pâle* que celui des Plasmazellen, *extraordinairement pâle*. Le protoplasme de ces cellules est tellement pâle que ce n'est qu'en cherchant longuement avec öel immersion et avec la plus grande attention qu'on parvient à apercevoir la silhouette pâle du protoplasme de ces cellules, et cela malgré une décoloration légère faite avec la plus grande précaution. Les vraies Plasmazellen de la peau, déjà avec un faible grossissement, ressortent du groupe des autres cellules par leur forte coloration au bleu de méthylène. *Nous ne croyons pas juste d'identifier complètement ces cellules à protoplasme très pâle que nous avons trouvées dans ces deux derniers cas de rate et ganglion avec les Plasmazellen bien développées et fortement colorées de la peau.* V. Marschalko dit encore qu'après l'injection de tuberculine, les cellules un peu pâles, qu'il a trouvées dans la rate, etc., se colorent fortement, telles que les Plasmazellen de la peau. Même en admettant les données de v. Marschalko, c'est-à-dire la transformation de *ses* cellules à protoplasme *un peu* pâle en cellules à protoplasme fortement coloré, c'est-à-dire en vraies Plasmazellen sous l'influence d'une action pathologique quelconque, ceci n'empêche pas d'admettre que *nos* cellules des deux derniers cas à protoplasme *très pâle* tant qu'elles ont ainsi un protoplasme si pâle ne sont pas *actuellement* de vraies Plasmazellen, il faut toujours que leur protoplasme subisse une modification pathologique de n'importe quelle cause pour que ces cellules à protoplasme si faiblement coloré puissent se transformer en vraies Plasmazellen. Ainsi ces cellules seraient pour ainsi dire des cellules toutes prêtes à devenir des vraies Plasmazellen, mais qui ne le sont pas encore. Nous ne discutons pas que ces cellules pâles puissent se transformer ou non sous l'influence d'une action pathologique en vraies Plasmazellen. C'est possible, mais nous n'en savons rien, l'étude de l'origine des Plasmazellen est hors du cadre étroit de notre étude. En tout cas, nous ne pouvons admettre comme Plasmazellen véritables que des cellules ayant, outre les divers caractères morphologiques des Plasmazellen, aussi une forte coloration de leur protoplasme, et par conséquent, il ne nous semble pas juste d'admettre que nos cellules à protoplasme *excessivement pâle*, que nous avons trouvées dans les deux derniers cas, soient tout à fait identiques avec les Plasmazellen de la peau à protoplasme *fortement coloré*, malgré leur caractère morphologique commun.

*Résumé.*

1° Parmi les quatorze cas de ces organes que nous avons examinés, dix ne présentaient pas du tout de Plasmazellen vraies de Unna, à protoplasme fortement coloré, à forme et à noyau caractéristiques pour ces cellules. Dans deux cas, nous avons constaté des vraies Plasmazellen, mais ces deux cas montraient des altérations pathologiques, telles que hypertrophie, foyers hémorrhagiques étendus. Dans deux autres cas, nous avons trouvé des cellules ayant les caractères morphologiques des Plasmazellen, mais se distinguant des cellules plasmatiques en ce que leur protoplasme est excessivement pâle. Malgré leur caractère morphologique commun, nous n'admettons pas que ces cellules sont tout à fait identiques aux vraies Plasmazellen tant que leur protoplasma est si pâle.

2° Nous avons trouvé dans tous les cas des cellules à protoplasme et à noyau fortement coloré, appartenant sûrement aux grands leucocytes mononucléaires que nous appelons Polyéidocytes et simulant étrangement les Plasmazellen vraies, mais pouvant tout de même en être distinguées par certains caractères que nous avons mentionnés. Nous croyons que ces cellules peuvent induire en erreur et qu'elles peuvent être prises pour des vraies Plasmazellen, quand on n'a pas étudié d'une façon suffisamment approfondie les Polyéidocytes.

3° Par conséquent, nous croyons que la cellule plasmatique de Unna *est un produit purement pathologique* (autrement on devait la trouver dans chaque cas de ces organes), qu'on admette pour elle n'importe quelle origine d'une cellule conjonctive (Unna) ou d'un lymphocyte et de ses formes de transition (v. Marschalko).

## EXPLICATION DE LA PLANCHE III

FIG. 1*a* et FIG. 1*b*. — *Vaisseaux sanguins d'un ganglion lymphatique normal de l'homme.*

On voit les petits noyaux des lymphocytes régulièrement ronds, de grandeur uniforme, et fortement colorés. Tous les autres noyaux de formes irrégulières et de dimensions différentes appartiennent aux grands leucocytes mononucléaires que nous avons nommés *Polyéidocytes*. On voit le contenu de chromatine très variable des noyaux de polyéidocytes, les uns sont faiblement, les autres plus ou moins fortement colorés. On remarque encore dans chaque vaisseau un polyéidocyte à noyau et à protoplasme fortement coloré simulant plus ou moins bien la cellule plasmatique de Unna.

FIG. 2, 3, 4. — *Groupes de polyéidocytes choisis d'une moelle des os, d'un lymphatique et d'une rate normale de l'homme.*

On remarque des polyéidocytes à noyau et à protoplasme plus ou moins faiblement coloré simulant plus ou moins bien les plasmazellen de Unna. Mais ces pseudo-plasmazellen se distinguent des vraies cellules plasmatiques par l'irrégularité de forme et par la forte coloration *uniforme* de leurs noyaux ainsi que par leur situation plus ou moins centrale, etc., etc., enfin par tous les caractères mentionnés dans notre travail.

N. B. — Les fig. 1*a* et 1*b* ont été faites à la chambre claire le tube du microscope étant laissé complètement; les cellules sont représentées un peu plus petites que celles des fig. 2. 3. 4, qui ont été dessinées le tube du microscope étant tout à fait levé.

# CONTRIBUTION A L'ÉTUDE DE LA PELADE

## VALEUR DES CHEVEUX CASSÉS

Par le Dr **J. Audrain.**

La question de la pelade est toujours d'actualité ; malgré le nombre des cas en observation et l'étude dont elle est l'objet, elle a jusqu'ici tenu en échec cliniciens, thérapeutes et bactériologistes. Et pourtant la question médicale se double d'une autre chaque jour plus grave, la situation sociale que la crainte de la contagion crée à chaque malade.

Le diagnostic demanderait donc plus de certitude et il faudrait du moins que la pelade contagieuse pût être sûrement définie.

Bien que l'École de Vienne refuse d'admettre les idées françaises à ce sujet, il n'en est pas moins impossible de douter de l'existence de la pelade contagieuse.

Si les statistiques de l'armée, les travaux de Longuet, si les communications de Lailler, Bazin et tant d'autres, n'avaient pas été assez éloquentes, la question est jugée depuis 1889, après le rapport concluant de M. le Dr Besnier à l'Académie de médecine.

Mais il subsiste un doute sur l'ensemble, et tous les travaux récents, malgré leur nombre, semblent ne pouvoir qu'accroître ce doute, entre la forme nerveuse et la forme contagieuse de l'alopécie en aires.

Cette question du diagnostic entre les deux formes de pelades est toujours restée présente à mes yeux comme un but nécessaire, depuis cinq ans que je suis l'enseignement de l'hôpital Saint-Louis.

Dès le début, conduit dans cette voie par mon éminent maître, M. le Dr du Castel, j'ai toujours accumulé les documents, les indications, les observations qui pouvaient s'y rattacher.

Malheureusement, si je me suis plusieurs fois cru en droit d'édifier des théories cliniques sur les formes ou sur l'évolution de la pelade, il m'a toujours manqué la preuve véritable de l'élément parasitaire par la culture bactériologique ou l'inoculation.

Cependant, il m'est permis, je crois, de hasarder quelques idées qui, bien que n'ayant pas reçu cette consécration, sont du moins étayées sur un grand nombre d'observations, apportant dans leur ensemble l'épreuve et la contre-épreuve.

Le développement complet de ces observations, des conclusions qu'elles paraissaient autoriser sera l'objet d'une communication ultérieure. Je me contenterai aujourd'hui d'indiquer les points principaux de mon étude, et les remarques essentielles qui s'en déduisent.

Tout d'abord, un symptôme clinique m'a paru occuper une place plus importante qu'on n'a l'habitude de la lui assigner : le rôle des cheveux cassés.

Il n'est pas, il est vrai, un seul auteur qui, étudiant la pelade, n'en ait tenu compte et n'en ait donné la description. Cependant je ne crois pas que l'on ait signalé toutes les conditions de ce symptôme.

Depuis Bærensprung, Devergie, Malassez, la forme pénicillée du tronçon de cheveu a été étudiée, développée, interprétée quant au mécanisme de sa formation, de plusieurs façons différentes.

Les uns y ont vu un trouble de nutrition, éclatement de la substance du cheveu, par dystrophie simple, par accroissement de volume de la moelle, par pénétration d'air, même par les gaz du sang (Michelson).

L'altération vésiculeuse (Malassez), la dégénérescence graisseuse (Taussig), les altérations de la moelle, soit accrue, soit diminuée et remplacée par des bulles d'air, telles sont ses idées les plus généralement développées.

Behrend va jusqu'a dire que la fracture en pinceau n'a rien à voir avec la processus de l'alopécie en aires, et qu'il ne s'agit que d'un phénomène banal accompagnant la chute du cheveu.

D'autres y voient une lésion d'origine parasitaire, sans toutefois développer soit le mécanisme de cette action, ni l'agent causal.

On peut dire qu'en général la cassure du cheveu peladique est considérée comme résultant d'un trouble trophique, et que d'autre part on se contente de constater la fréquence des tronçons en bordure des plaques, soit pour en faire le symptôme de certaine forme de pelade, soit pour la reléguer au rang des autres lésions atrophiques.

Je crois, pour ma part, qu'il y a lieu de considérer ce phénomène à un tout autre point de vue.

D'abord, il me paraît que l'on s'est trompé sur sa fréquence.

Le tronçon est presque *constant* dans l'alopécie en aires.

Si l'on ne veut considérer que la forme typique, à cercles bien réguliers au début, l'on peut affirmer, sur le cuir chevelu, *l'existence constante* du tronçon de cheveu, de celui que j'appellerai, si l'on veut, le *tronçon de Lailler*, tant cet éminent maître l'a décrit en quelques lignes avec précision et exactitude.

Le cheveu brisé, présentant la fracture avec éclats, existe dans tous les cas de pelade vraie; mais on peut ne pas le rencontrer toujours. C'est un phénomène qui accompagne seulement la période aiguë, la période d'extension de l'aire alopécique; à la vérité, je dois dire que ce symptôme suit la période aiguë. En effet, la lésion qui prépare la fracture se produit bien pendant la période active et extensive, mais elle commence dans la continuité du canal pilaire.

Il résulte de ce fait plusieurs variations dans l'apparition et les caractères des tronçons.

Du reste, je dois ajouter ici que la comparaison des divers cas de pelade, depuis le plus bénin jusqu'au plus grave, m'a conduit à établir une distinction absolue entre la signification de ce symptôme et le degré de puissance atrophique de la pelade.

Il peut y avoir beaucoup de cheveux brisés dans une pelade courte, à repousse immédiate, et très peu de tronçons dans une pelade longue accompagnée d'atrophie considérable de la peau.

C'est le processus amenant la cassure des cheveux qui fait *l'étendue* de la plaque alopécique.

C'est le processus créant les lésions atrophiques du cheveu et de la peau qui établit *la durée* de la maladie.

Ce sont deux processus indépendants l'un de l'autre. Ils peuvent exister avec le même degré d'intensité, mais ce n'est pas du moins la loi commune.

Toutefois l'atrophie joue un grand rôle dans les caractères extérieurs des cheveux cassés.

Si les lésions dystrophiques sont légères ou même nulles (ce qui se rencontre parfois), le bulbe et les éléments du follicule ne subissant pas d'atteinte, le cheveu continue à croître. La tige brisée émerge du canal pilaire puisque le tronçon adhérent continue de vivre, et bientôt si un second processus fracturant ne se produit pas, ce tronçon reprendra sa place parmi les cheveux sains, sans autre signe que sa terminaison en balai. Bien mieux : les fibrilles éclatées tomberont une à une en commençant par les bords et tant que l'on ne l'aura pas coupé il présentera une extrémité arrondie et de plus en plus claire.

Si l'atrophie vient à l'atteindre, le tronçon présentera divers aspects et suivra divers modes selon le degré de cette atrophie.

Celle-ci est-elle légère, ou de moyenne intensité, le fragment adhérent émerge du canal pilaire plus ou moins vite, présente une racine plus ou moins modifiée.

Les modifications provenant du fait d'atrophie portent sur trois caractères du cheveu, la coloration, la forme, le calibre.

Tout d'abord le bulbe, puis le collet du bulbe, puis la portion voisine de la tige se décolorent, puis se déforment, puis s'amincissent ; il est évident que la marche de l'atrophie étant progressive, les lésions vont en décroissant de la racine vers l'extrémité libre.

Mais le follicule subit aussi les mêmes influences atrophiques, et aussi la papille.

De là les troubles dans la croissance du tronçon ; tout d'abord la transformation du bulbe « creux » en bulbe « plein », c'est-à-dire qu'au lieu de la racine molle, portant l'impression de la papille, l'on

trouve un bulbe dur, arrondi ou déformé à sa partie inférieure et ayant perdu tout ou partie de son adhérence.

De ce fait résulte la chute de cheveux à peine éclatés, et dont la tige présente à une certaine distance du collet tous les degrés d'altération entre l'état normal, la simple érosion des bords, l'éclatement d'un point, ou un renflement au niveau duquel le cheveu est à moitié brisé (fracture incomplète avec éclats de Lailler), ou enfin la fracture complète avec terminaison en pinceau.

Lorsque la pelade possède une puissance d'atrophie très grande, l'aspect change. Au moment où le cheveu s'est brisé dans le canal pilaire, le follicule a été si violemment modifié que toute croissance cesse. Le tronçon reste donc immobile en dessous du niveau cutané, l'on ne peut en constater l'existence qu'en fouillant au delà de l'épiderme au moyen d'une lame étroite, d'un scarificateur par exemple.

Plus tard il est vrai, on verra apparaître les tronçons au dehors lorsque les éléments de la peau reprendront un peu de vitalité et que le travail de réparation des cellules chassera au dehors tous ces débris inertes. Ils se montreront alors sous forme de pointillé noirâtre, d'abord par transparence, ensuite à la surface, d'où la moindre friction les enlèvera. Si on les examine à ce moment, ils n'ont plus de caractère propre; ce sont des faisceaux de fibres, débris des anciens cheveux, et ressemblant à des fagots de bois, à des fascines enchevêtrées sans ordre.

Je viens de passer en revue les diverses conditions dans lesquelles se trouvent les cheveux brisés. J'insisterai un peu sur le cas le plus ordinaire, où l'atrophie existe mais non pas complète d'emblée.

Alors les tronçons réunissent bien tous les caractères décrits communément et présentent l'aspect de massues. Ils apparaissent à la surface au bout d'un temps variable, de un à six jours, et tantôt restent adhérents, tantôt s'éliminent facilement par simple friction, toute adhérence étant détruite entre le follicule et le bulbe atrophié.

On les trouve là où la pelade « *vient de passer* », non au bord même, là où les cheveux longs s'arrachent, mais en deçà, dans une zone large de deux à cinq ou six millimètres. Toutefois, si l'aire alopécique est arrivée à son apogée, ces tronçons limitent l'espace dénudé.

Si l'on cherche plus loin, parmi les cheveux sains, l'on en trouvera le plus souvent, en assez grande quantité aux environs de la plaque de pelade, et quelques-uns plus loin, comme semés au hasard, parfois à 7 ou 8 centimètres. Mais ceux-là, qui n'habitent pas la plaque même, sont loin de présenter le même degré d'atrophie que les autres.

De toutes ces diverses constatations, que faut-il conclure?

La fracture du cheveu est-elle une lésion d'origine tropho-névrotique?

N'est-il pas plus logique d'admettre que c'est là un acte accompli mécaniquement par le parasite lui-même?

Du reste toutes les analogies répondent dans ce sens. Les diverses affections qui amènent des lésions dénutritives du cheveu, la fièvre typhoïde, la tuberculose, la scarlatine, l'érysipèle, les dermatites diverses peuvent faire des cheveux secs, ternes, presque lanugineux, cassants.

Que l'on essaye de tous les moyens de rompre les cheveux, jamais on n'obtiendra la fracture en balai.

De même pour les affections localisées du cuir chevelu, séborrhée en plaques, psoriasis, lupus, etc.

Même, lorsqu'après un choc violent, une région se dénude en partie en quelques heures, des cheveux tombent à la moindre traction, mais aucun n'est cassé.

Au contraire, dans la trichophytie, dans la trichorrexie noueuse, nous trouvons à chaque instant cet aspect spécial de la cassure.

Dans l'étude de la trichophytie que j'ai publiée dans ma thèse inaugurale (1), j'avais suivi l'attaque du cheveu par le trichophyton, pénétrant par le bord, puis s'établissant dans le cheveu de proche en proche aussi bien en s'avançant à travers l'épaisseur que suivant le sens de la longueur.

Dans la pelade, quel serait le parasite?

Serait-ce aussi un champignon?

Je crois pouvoir répondre hardiment que dans la série des pelades, il faut faire la part des trichophytons.

Dans deux cas, l'ensemencement sur gélose m'a donné de belles cultures de trichophyton megalosporon ; or il s'agissait d'adultes.

D'autre part, combien ne voit-on pas, chez des malades âgés de douze à seize ans, des alopécies paraissant absolument être de nature peladique, jusqu'au moment où l'on rencontre par hasard un petit débris venu de la profondeur et rempli de spores.

La trichophytie à petites spores ne paraît cependant pas pouvoir jamais prendre l'allure de la pelade.

Mais si certains cas rares se sont prouvés de nature trichophytique, il faut admettre que la majorité des pelades en diffèrent.

A ce sujet, l'on a déjà signalé des parasites de la pelade.

En particulier on a décrit, Quinquaud entre autres, un parasite très petit, de la grosseur d'un $\mu$, sans du reste prétendre que ce fût là l'élément causal.

J'apporterai à ce sujet le résultat de mes constatations.

(1) AUDRAIN. *Contribution à l'étude de la trichophytie tonsurante.* Th. de Paris, 1892.

J'ai très souvent observé dans le cheveu peladique, au niveau des extrémités brisées et terminées en balai, une grande quantité d'éléments à peu près arrondis, présentant une forme un peu allongée, rappelant celle de la poire ou plutôt d'une courte raquette, et de dimensions très petites.

La plus grande valeur de ces constatations réside dans ce fait que, si je ne les ai observés que rarement par rapport au grand nombre des cheveux examinés, du moins ils ne se rencontraient que dans des tronçons recueillis dans la continuité du canal pilaire, et provenant de pelades en pleine évolution, non encore traitées.

Ces éléments, localisés dans la portion altérée du cheveu, se montraient en très grand nombre, remplissant complètement tout le centre du renflement qui avoisine l'extrémité pénicillée.

Plusieurs fois, ce renflement présentait une teinte grise, uniforme, et semblait recouverte de poussière tout comme les cheveux engainés dans la teigne de Gruby. En écrasant un peu le cheveu par une pression sur la lamelle, je vis le renflement apparaître plus noir, et tout autour il se pressait des quantités considérables des éléments décrits plus haut.

Dans un autre cas, je les ai reconnus en grand nombre dans les cellules de la gaine radiculaire. Je n'ai pas observé de variations dans leurs dimensions. Tous les éléments paraissaient identiques.

Leur mode de groupement est assez difficile à constater à cause de leur trop grande agglomération. Cependant ils se rencontraient assez souvent par deux et trois. Dans ce cas, ils paraissaient animés d'un léger mouvement de balancement de leur extrémité amincie, mouvement qui cessait presque complètement lorsque deux éléments s'étaient accolés.

J'ajouterai pour terminer que ces éléments m'ont paru peu résistants.

Au bout de quelques heures, je cessais d'en constater la présence dans mes préparations ; et ce n'est que dans mes examens extemporanés que je les ai observés.

Toutefois, leur présence dans les cas aigus, leur siège, la constance de leur forme, de leurs dimensions m'ont paru constituer des signes d'une valeur suffisante pour m'autoriser à les signaler, en attendant la démonstration par la culture et l'inoculation positive.

27 juillet 1895.

# SUR UN CAS DE PSORIASIS VACCINAL

Par le Dr **G. Rioblanc**.
Médecin-major de 2e classe, répétiteur à l'École du Service de Santé militaire de Lyon.

## I

Lorsque, sous la menace d'une épidémie de variole par exemple, l'on vient à vacciner un enfant, ou un adulte, pendant l'évolution d'un psoriasis, il est habituel d'observer du côté de celui-ci des modifications plus ou moins profondes ; on a noté, sous l'influence de la vaccine, la disparition de psoriasis invétérés ; plus fréquents sont les cas où l'on a vu les pustules vaccinales se transformer *in situ* en éléments psoriasiques. Presque tous les médecins qui s'occupent de dermatologie ont observé des faits de cet ordre et l'explication en est aisée, ou, si leur nature intime nous échappe, du moins en connaissons-nous le déterminisme et pouvons-nous les reproduire à volonté. On sait, en effet, depuis les expériences de Köbner, en 1878 (1), que chez un psoriasique il suffit de piquer les téguments avec une épingle pour faire apparaître de nouvelles gouttes de psoriasis qui suivent les lignes plus ou moins sinueuses dessinées par les piqûres ; et Neumann, Hebra, Wurtzdorf, etc., ont montré que, chez les malades qui avaient une fois présenté du psoriasis, les moindres écorchures, les plus légers traumatismes suffisaient à le rappeler et à le localiser. Que chez un sujet en pleine efflorescence de psoriasis la vaccination fasse développer des éléments nouveaux au lieu même des inoculations, cela n'a rien qui puisse surprendre, c'est courant ; *ce n'est pas du psoriasis vaccinal*.

Ce nom doit être réservé aux cas où le psoriasis se montre immédiatement après la vaccination chez un sujet qui en était indemne auparavant. Le plus ordinairement c'est au niveau des pustules vaccinales qu'apparaissent alors les premières taches du psoriasis qui s'étend ou même se généralise par la suite. Si les faits auxquels j'ai fait allusion plus haut sont communs, ceux-ci au contraire sont des plus rares. Il ne semble pas, en particulier, que dans l'armée, qui cependant fournit un champ d'études aussi étendu que soigneusement exploré, le psoriasis vaccinal ait jamais été observé ; ni les *Statistiques annuelles*, ni les *Mémoires* ou les *Archives de médecine militaire* n'en font mention. En 1884, le Dr Moulinet déclarait n'en avoir rencontré aucun exemple dans la littérature médicale fran-

(1) *Berlin. klin. Woch.*, 21 octobre 1878.

çaise (1), et, même depuis la thèse de Moulinet, le psoriasis vaccinal paraît avoir passé inaperçu de la plupart des auteurs français, car ni les articles des dictionnaires, ni les nombreux travaux consacrés dans ces dix dernières années aux accidents de la vaccine n'en contiennent même le nom.

En Angleterre, dans une longue discussion à la *réunion de la Brit. med. Association*, en 1890, Malcolm Morris et Colcott Fox seuls notent l'apparition possible du psoriasis à la suite de la vaccine; ils déclarent le fait exceptionnel, du reste, et n'en rapportent aucun exemple. On n'a donc que peu ajouté aux observations réunies par Moulinet, observations qu'il avait empruntées aux journaux américains et allemands. De ces faits, au nombre de sept, deux appartiennent à G.Rohé, un à Piffard, deux à Wood, un à Hydée est muet (2), et le dernier à Klamann (3). Antérieurement à ces faits, le Dr Robinson avait rapporté à *l'American dermatological Association* un cas qu'il a rappelé à la Société de dermatologie de New-York, le 28 novembre 1882, à la suite de la communication de Piffard, mais qu'il m'a été impossible de me procurer. Ce cas avait échappé à Moulinet. Depuis, M. Chambard a publié dans les *Annales de dermatologie* (1885, p. 499) une très intéressante observation, mais à ces neuf faits paraît se borner la bibliographie du psoriasis vaccinal; malgré des recherches assez étendues, il m'a été impossible d'en découvrir de nouveaux exemples. Le fait qu'il m'a été donné d'observer et que l'on trouvera ci-dessous serait donc le dixième, et le second publié en France. Voici l'histoire de ce malade :

## II

Observation (4). — Camille C..., 22 ans, soldat au 96e de ligne, entre à l'hôpital militaire Desgenettes le 28 mai 1895.

*Antécédents héréditaires.* — Mère morte après avoir toussé pendant dix ans; père alcoolique, présentant des pituites matinales. Ni le père, ni la mère n'auraient eu, à la connaissance du malade, d'affections cutanées, nerveuses, ou d'accidents rhumatismaux. — Quatre frères; trois sont bien portants; un, âgé de 32 ans, est atteint de troubles cérébraux et interné dans un asile d'aliénés. — Une sœur, âgée de dix ans, a présenté pendant deux mois une affection très étendue de la peau, affection humide et croûteuse qui paraît avoir été une poussée d'eczéma impétigineux.

*Antécédents personnels.* — A l'âge de 14 ans, éruption sur les mem-

(1) *Des rapports entre la vaccine et certaines affections de la peau.* Thèse, Paris 1884.

(2) *Journal of cutaneous and venereal diseases,* octobre 1882, janvier 1883, mars 1883.

(3) *Jahrb. f. Kinderheilkunde*, 1879, Bd XIV, 371.

(4) Observation recueillie par MM. Vignal et Jodry, élèves à l'École du Service de Santé militaire.

bres de « dartres sèches », dont le malade ne peut préciser le caractère, mais qu'il croit différentes de son éruption actuelle. En 1892, rhumatisme polyarticulaire subaigu guéri en huit jours par le salicylate de soude. Peu de temps après, blennorrhagie compliquée d'orchite. Aucun accident antérieur, aucune trace actuelle de syphilis. En février 1895, otite légère à la suite d'une angine.

Robuste et bien constitué, C... exerce la profession de boulanger; il avoue des excès alcooliques, boit au moins trois litres de vin par jour, quelquefois des liqueurs ou des apéritifs et se grise plusieurs fois par semaine. Il présente du tremblement de la langue et des doigts.

Incorporé au 96e le 13 novembre 1894, il fut vacciné le 21. Il ne présentait alors aucune lésion cutanée. Six piqûres, trois à chaque bras, donnèrent six pustules de vaccine légitime accompagnées d'une légère réaction générale, d'un peu de courbature; mais au bout d'une quinzaine de jours, alors que ses camarades étaient guéris, C... constatait que les croûtes qui recouvraient ses pustules vaccinales ne se détachaient pas spontanément et qu'elles se reproduisaient, quand il les avait enlevées par le grattage. Peu de temps après, il remarqua sur ses jambes de petites papules apparaissant successivement, analogues à celles des bras, couvertes de squames nacrées et s'étendant excentriquement. En dernier lieu, d'autres papules se sont montrées sur les deux avant-bras et sur le thorax. Pendant cette évolution le malade n'a éprouvé aucun phénomène local ou général, pas de douleurs ni de démangeaisons notables, pas de fièvre.

Actuellement, C... présente une affection dont voici la localisation : Sur les bras, au niveau de l'empreinte deltoïdienne, existent trois plaques disposées en triangle à base supérieure et à sommet inférieur, comme le sont ordinairement les pustules vaccinales. Ces plaques sont irrégulièrement arrondies, de la dimension d'une pièce de 50 centimes; des éléments semblables se montrent, un sur la face antérieure du bras gauche, au-dessous des trois signalés plus haut, quelques-uns au niveau de l'appendice xiphoïde, d'autres plus nombreux sur la face postérieure des bras et des avant-bras, groupés surtout au niveau du coude droit. Aux membres inférieurs, la face antérieure est la plus atteinte, mais sans prédominance accentuée aux genoux. Cette éruption ne paraît affecter de rapport avec la distribution d'aucune branche nerveuse. La paume des mains, la plante des pieds, la face, les ongles et le cuir chevelu sont indemnes.

Où qu'ils siègent, ces éléments sont identiques ; ce sont des plaques légèrement surélevées, de la dimension d'une tête d'épingle à celle d'une pièce de 2 francs, cerclées d'une zone érythémateuse et couvertes de squames blanches, nacrées, ou d'un blanc grisâtre, mais devenant brillantes par le grattage avec l'ongle, plus épaisses au centre qu'à la périphérie. L'ablation de ces squames met à nu une surface érodée, rouge vif et bientôt ponctuée de gouttelettes hémorrhagiques. Telles sont ces plaques aujourd'hui, telles elles ont toujours été ; à aucune période elles n'ont présenté de suintement.

État général excellent. Aucun phénomène subjectif ; prurit presque nul, ne se manifestant guère qu'à la face antérieure des jambes. La sensibilité

des membres atteints est normale. L'affection n'a été précédée d'aucune névralgie ; elle ne s'accompagne d'aucun trouble trophique, d'aucune modification des réflexes rotulien, crémastérien, pupillaire ou pharyngé. Pas de stigmates d'hystérie ; aucun signe d'affection du système nerveux central, ou périphérique ; aucune déformation des articulations, grandes ou petites. A noter encore que le malade n'a été soumis, avant le début de son affection, à aucune secousse morale, frayeur, colère, etc. En somme, psoriasis guttata typique.

Le malade est gardé quelque temps en observation, sans traitement. Les anciennes plaques persistent et de nouvelles apparaissent, vers le 12 juin, sur la face dorsale de la main et des doigts.

26 juin. Le malade est présenté à la Société des sciences médicales de Lyon.

Le 27. Commencement du traitement : Liqueur de Fowler, à la dose de IV gouttes augmentée d'une goutte par jour jusqu'à XII gouttes. Pommade faible à l'huile de cade (1 p. 5 de vaseline) et port prolongé de la chemise et du caleçon imprégnés de cette pommade.

9 juillet. L'apparition de coliques depuis quelques jours oblige à supprimer la liqueur de Fowler. Localement, les plaques sont bien décapées ; sur beaucoup d'entre elles le grattage avec l'ongle ne détermine plus de desquamation. La pommade cadique n'a amené aucune irritation des téguments.

Le 20. Le malade peut être considéré comme guéri. Pas de plaques nouvelles ; aucune desquamation sur les anciennes qui persistent à l'état de macules brunâtres. Bains.

Le 26. Exeat.

## III

Voilà le fait. J'ajouterai que ce malade a été présenté à la Société des sciences médicales de Lyon le 26 juin 1895. Le diagnostic de psoriasis a été confirmé et ses relations étroites avec la vaccination ont paru évidentes à tous les membres présents, parmi lesquels je citerai M. Aubert, ancien chirurgien en chef de l'Antiquaille, qui voulut bien prêter à ma communication l'appui de son autorité. Le caractère vaccinal du psoriasis acquiert ici, en effet, une évidence indiscutable par ce fait que le malade soumis, deux ou trois jours avant sa vaccination, à une très soigneuse visite d'incorporation, n'avait présenté aucune affection cutanée. Rien n'a été noté pour lui à cet égard sur le registre d'incorporation, alors que pour d'autres hommes les plus petites plaques de psoriasis, de pityriasis versicolor, d'eczéma, même des boutons d'acné se trouvent mentionnés.

La réalité du diagnostic et les relations de causalité entre le psoriasis et la vaccine ainsi mises hors de contestation, il me faut essayer d'interpréter la nature de cette relation, le mode d'action de la vaccine, la pathogénie de la dermatose. Plus en effet que dans sa rareté même, l'intérêt du fait précédent réside dans son interprétation. C'est

la question de l'origine du psoriasis qui se pose : *diathèse, trophonévrose ou parasitisme*. Problème complexe et difficile que je n'ai pas la prétention de résoudre, ni même l'intention de discuter ; mais il m'a semblé que l'observation de mon malade pouvait contribuer à élucider l'un de ses éléments et c'est à ce titre que j'ai cru intéressant de la publier.

Malgré leur petit nombre, en effet, et leur forme souvent incomplète, les observations de psoriasis vaccinal n'en ont pas moins été apportées par les partisans de la théorie parasitaire comme une des bases les plus fermes de leur opinion. Ces observations ont été considérées comme des exemples d'inoculation du psoriasis, rapprochées de l'expérience pratiquée sur lui-même par M. Destot (1), des tentatives d'inoculation aux animaux faites par Lassar, Tommasoli, Beissel... et des cas de contagion (apparente, peut-être?) cités par Unna, Zahrtmann, Augagneur, etc. Sans vouloir et sans pouvoir prendre parti dans cette grande querelle du parasitisme, je ne saurais, sous peine de voir les considérations que j'aurai à développer plus loin frappées à l'avance de caducité, ne pas faire remarquer que les expériences produites en faveur de la doctrine infectieuse sont loin d'entraîner la conviction. Les expériences positives sont à ce point discutables que les lapins présentés par Lassar à la Société de dermatologie de Berlin comme porteurs de psoriasis inoculé ont été regardés par Behrend comme atteints d'herpès tonsurant (2) et nombre d'auteurs qui, comme Ducrey, ont cherché à reprodure les expériences de Tommasoli, n'ont obtenu que des résultats négatifs (3). D'un autre côté, je montrerai plus loin que l'expérience d'inoculation de M. Destot est susceptible d'être interprétée autrement que ne l'a fait son auteur ; quant aux cas de contagion, ils sont ou douteux, ou trop peu nombreux par rapport aux exemples innombrables de cohabitation prolongée entre époux, sans transmission, pour ne pas être considérés comme de simples coïncidences (4). Enfin les parasites de Lang et d'Eklund, de l'aveu même de la plupart des auteurs

(1) *Province méd.*, 8 juin 1889.

(2) *Berlin. klin. Woch.*, n° 47. Anal. in *Rev. de Hayem*, 1886, p. 585.

(3) *Giorn. ital. d. mal. ven.*, 1888. Anal. in *A. de Dermat.*, 1888, p. 410.

(4) « Jamais... nous n'avons observé la contagion du psoriasis, pas même dans la promiscuité conjugale. » (Besnier et Doyon, note in Kaposi, 2e édit., p. 565.) M. Aubert qui, d'après les *comptes rendus de la Soc. des Sc. méd. de Lyon*, 1889, p. 132, aurait eu connaissance d'un cas de contagion conjugale, a déclaré à la suite de ma présentation (26 juin 1895), et a bien voulu me répéter depuis, qu'il avait simplement entendu dire par un mari psoriasique que sa femme était atteinte de la même affection. M. Aubert s'était promis d'aller — c'était assez loin de Lyon — vérifier le fait, mais des circonstances indépendantes de sa volonté l'en ont empêché ; de sorte que, en réalité, il ne connaît aucun cas probant de contagion conjugale (*com. orale*).

les plus convaincus de la nature infectieuse du psoriasis, n'auraient aucun caractère de spécificité. Restent donc, parmi les arguments produits en faveur de la doctrine parasitaire, les cas de psoriasis vaccinal ; ce sont ces cas que je vais essayer d'interpréter à la lumière du fait qu'il m'a été donné d'observer.

Tout d'abord je dois dire que les partisans de la théorie parasitaire paraissent avoir quelque peu *forcé* la signification de ces faits et je crains, en particulier, que M. Augagneur n'ait été entraîné par ses souvenirs à leur attribuer une valeur démonstrative qu'ils ne comportent pas. Dans la séance de la Société des Sciences médicales de Lyon, 29 mai 1889, où il présenta son interne, M. Destot, qui s'étant inoculé des squames psoriasiques au bras droit avait vu apparaître deux jours après des taches d'aspect caractéristique au coude gauche, M. Augagneur disait, en effet : « Il y a quelques années, M. Chambard avait publié des faits d'inoculation du psoriasis par la vaccine, *les vaccinifères étant psoriasiques* » (1). M. Chambard n'a, que je sache, publié qu'un seul fait de psoriasis vaccinal, c'est celui déjà mentionné qu'il a inséré dans les *Annales de Dermatologie* de 1885 ; du moins n'en ai-je point trouvé et lui-même n'en mentionne-t-il pas d'autre dans son article Psoriasis du *Dictionnaire encyclopédique*, en 1889. *Or, dans ce cas, le vaccin employé était du vaccin de génisse sous forme d'électuaire glycériné.*

## IV

D'une façon générale, on peut concevoir deux sources à l'inoculation dans le psoriasis vaccinal : 1° *le vaccinifère ;* 2° *l'un des sujets vaccinés en même temps que le malade.*

Dans mon cas le vaccin employé fut du vaccin de génisse ; il n'y aurait donc pas lieu de songer à faire remonter au vaccinifère la provenance du parasite inoculé, si un auteur allemand, Tenholdt, n'avait en 1888 (2) décrit chez le veau une éruption caractérisée par des plaques formées de squames et de poils feutrés, laquelle, inoculée à des animaux et à des hommes, aurait déterminé chez ces derniers une éruption présentant avec le psoriasis la plus grande analogie. Quoi qu'il faille penser de cette ressemblance, le fait paraît, en tout cas, exceptionnel. Le psoriasis chez le veau n'est pas décrit par les classiques et M. Leclerc, vétérinaire, inspecteur des viandes et préparateur du vaccin à Lyon, dont la compétence et l'expérience sont indiscutables, a bien voulu me déclarer que, soit aux abattoirs, soit

(1) *Soc. des Sc. méd. de Lyon*, C. R., 1889, p. 132

(2) *Correspondenz. Blatt d. allg. artzlichen vereines von Thuringen*, 1888-2-280 et *Arch. d'Auspitz*, 1888, p. 471.

au laboratoire du Bureau d'hygiène, jamais il ne l'avait observé. D'ailleurs, s'il est déjà bien invraisemblable de supposer qu'une affection aussi apparente que le psoriasis ait pu passer inaperçue des médecins préparateurs du vaccin, comment admettre que, sur les mille ou quinze cents soldats inoculés avec la lymphe fournie par la génisse malade, un seul ait été contaminé?

Dans la seconde hypothèse le principe contagieux est fourni par l'un des sujets inoculés avant celui chez qui s'est déclaré le psoriasis vaccinal. Or, sur le registre d'incorporation du 96e j'ai relevé les noms de quatre hommes atteints de psoriasis incorporés à la même date que C... et vaccinés le même jour; mais aucun de ces hommes n'appartenait à la même compagnie, et trois ont été vaccinés à Bourgoin. Le quatrième seul a été vacciné à Lyon, au fort Lamothe, avec C..., mais incorporés dans deux compagnies différentes et séparés par près de 600 numéros matricules, ils n'ont pu être vaccinés à la suite l'un de l'autre, car les jeunes soldats ont été présentés au médecin vaccinateur par compagnies et, dans chaque compagnie, par numéros matricules. Entre ces deux hommes nombre d'autres soldats auraient donc été vaccinés avec la lancette infectée par le premier psoriasique sans être inoculés; ce serait là une éventualité déjà bien improbable, mais cette origine paraîtra tout à fait inadmissible si j'ajoute que, après chaque vaccination, les lancettes étaient avec le plus grand soin stérilisées par l'ébullition, ou par le flambage, ainsi que M. le médecin-major de première classe Bassompierre a bien voulu m'en donner la certitude.

Je ne parlerai que pour mémoire de la contagion médiate par des vêtements ou des objets de lingerie; car, en ce qui concerne les vêtements, cette contagion aurait tous les jours l'occasion de s'exercer dans l'armée où les excoriations sont fréquentes, et elle ne s'observe pas. D'ailleurs, au contact des pustules vaccinales il n'y a guère que la chemise, et celle-ci, désinfectée du reste par la lessive, est particulière à l'homme. Enfin, dans le cas qui nous occupe, C... n'avait « touché » que des chemises neuves.

Dans ces conditions, l'origine du psoriasis chez mon malade ne me paraît pas pouvoir être rattachée à la contagion, à l'inoculation d'un parasite dont la lancette eût été chargée en même temps que du virus vaccinal. Force est donc de chercher dans une autre voie et, pour cela, de rappeler certains détails de l'observation.

## V

Il est facile d'y relever de suite des antécédents qui ne sont pas dépourvus d'intérêt : C... est un alcoolique, fils d'alcoolique, frère d'aliéné; c'est de plus un arthritique qui a présenté une poussée de

rhumatisme articulaire, une affection de la peau et dont une sœur a également des antécédents cutanés. Là est, à mon avis, la clé du problème : sur ce terrain éminemment prédisposé le traumatisme vaccinal a agi comme dans les expériences de Köbner les piqûres d'épingles, et comme dans les faits de Neumann et Hebra les traumatismes accidentels. Et l'on ne saurait arguer, contre cette interprétation, de ce que ces auteurs n'ont vu le psoriasis survenir dans ces conditions que chez des sujets en ayant eu déjà antérieurement des manifestations ; car, si un individu à peau saine et qui n'a pas été atteint déjà de psoriasis ne voit pas, au dire de Hebra (1), apparaître cette affection à la suite d'un traumatisme par choc, écrasement, ou écorchure, cela ne prouve qu'une chose : l'absence de prédisposition chez le traumatisé. Cela ne saurait en aucune façon démontrer que, chez des sujets aptes à présenter du psoriasis, la première détermination de cette dermatose ne soit pas quelquefois — souvent peut-être — localisée par de légers traumatismes qui passent inaperçus précisément parce qu'ils sont légers et parce que l'attention n'a pas encore été suffisamment attirée sur eux.

Provocation du psoriasis par un traumatisme chez un sujet prédisposé, c'est la seule explication qui me paraisse applicable au cas rapporté plus haut ; et si, à la lumière de celui-ci, l'on cherche à interpréter les autres, on s'aperçoit bien vite que cette explication est encore celle qui leur convient le mieux.

Je ne saurais rien dire du fait de Robinson, dont je n'ai pu trouver que la mention ; mais la malade de Piffard avait eu la chorée, c'était une arthritique, ou une nerveuse ; les deux fillettes de Wood avaient un frère atteint de psoriasis ; dans ces trois cas, comme dans celui de C..., la prédisposition paraît évidente. Rohé note l'absence d'antécédents cutanés ou rhumatismaux chez ses malades, mais il ne dit rien de leur état nerveux. Hyde, Chambard sont muets sur les antécédents de leurs patients, ou se bornent à signaler chez eux l'absence de toute dermatose antérieure ; mais une prédisposition spéciale semble bien cependant devoir être invoquée chez ces malades quand on les voit seuls atteints de psoriasis parmi de nombreux sujets vaccinés à la même époque et souvent avec le même vaccin, quand on voit, par exemple, la jeune femme observée par Hyde seule affectée de psoriasis sur cinq ou six cents sujets vaccinés par le même officier de santé, et le petit malade de Chambard revacciné, au moment d'une épidémie de variole, en même temps que tous les élèves des écoles maternelles de Lyon, présenter seul l'éruption caractéristique.

Mais il y a mieux, et le cas de Klamann a presque la valeur d'une

(1) *Allg. Wiener med. Zeitung.*, nos 1 et 2, 1877. Anal. in *Archiv f. derm. d'Aupitz*, 1877, p. 263.

expérience. Il s'agit dans ce fait d'une fillette de 12 ans vaccinée avec de la lymphe recueillie sur le bras d'une de ses petites camarades. L'enfant présenta, au moment de la dessiccation des pustules, sur le siège même de ces pustules et en diverses parties du corps, les éléments typiques d'un psoriasis qui se généralisa bientôt, altéra l'état général et confina même à l'herpétide maligne, alors que plusieurs autres enfants vaccinés avec la même lymphe n'avaient pas la moindre trace d'éruption. Il ne saurait être question ici de la transmission d'une *dermatose animale*, puisque le vaccin était de *provenance infantile ;* et il ne saurait être question non plus de *transmission interhumaine*, puisque ni *l'enfant vaccinifère*, *ni les autres enfants vaccinés simultanément avec la lymphe fournie par elle — véritables témoins — ne présentaient et n'ont présenté dans la suite aucune affection cutanée*. J'ajouterai que Klamann, par une enquête attentive dans la famille de la fillette vaccinifère, s'était assuré qu'il ne pouvait s'agir de syphilis. Il faut donc bien admettre chez la petite malade l'existence de *conditions particulières, d'une prédisposition* sur la nature de laquelle, malheureusement, l'observation, muette sur les tares personnelles ou héréditaires, ne nous fournit aucune indication.

Il n'est pas enfin jusqu'au cas d'inoculation de M. Destot qui ne paraisse justiciable de cette interprétation, et ne dénote chez lui une réelle prédisposition au psoriasis. C'est du moins ce que semble démontrer la suite de son observation. Quelques mois, en effet, après sa première présentation à la Société des sciences médicales de Lyon, M. Destot vint à nouveau se montrer à la même société. Guéri de la poussée qui avait suivi son expérience, il avait voulu se rendre compte de l'action de l'arsenic ; il s'était soumis à l'ingestion de ce médicament et il avait vu, sous son influence, se développer une éruption psoriasiforme en tout semblable à celle qu'il avait présentée à la suite de son inoculation. Depuis, M. Destot a vu survenir chaque année, au mois de mai, une poussée discrète. En rapprochant ces détails de ceux déjà rapportés plus haut, on peut donc noter chez M. Destot :

1° L'apparition du psoriasis loin du point inoculé, alors que presque toutes les affections susceptibles d'être transmises par une inoculation intra ou hypodermique débutent par un accident local ;

2° Le développement d'une éruption en tout semblable à la première sous l'influence d'un agent médicamenteux interne.

Il semble donc bien que chez M. Destot, au moment où il entreprit ses recherches, toute cause perturbatrice interne ou externe fut susceptible de provoquer l'apparition du psoriasis. Cet état d'imminence morbide paraît, du reste, avoir vivement frappé certains membres de la Société des sciences médicales de Lyon, car M. Horand, prenant la parole après la deuxième présentation de M. Destot, exprimait les doutes profonds que cette éruption arsenicale faisait

naître dans son esprit sur la valeur démonstrative de l'efflorescence identique précédemment apparue et sur l'inoculabilité du psoriasis; il réclamait, dès lors, pour juger la question, de nouvelles expériences (1).

## VI

De tout ceci je crois pouvoir tirer les conclusions suivantes :

1° Chez mon malade, le psoriasis vaccinal ne saurait être rattaché à l'inoculation d'un parasite émanant soit du vaccinifère, soit des autres hommes vaccinés à la même date.

2° Les tares arthritiques, nerveuses et même cutanées que ce malade présente tant dans ses antécédents personnels, que dans ses antécédents héréditaires ou collatéraux constituent une prédisposition évidente que le traumatisme vaccinal semble être venu mettre en activité, comme eût pu le faire toute autre cause susceptible de troubler sur certains points la nutrition des téguments

3° Cette action évocatrice de l'inoculation, vaccinale ou autre, sur un psoriasis en puissance, chez un sujet prédisposé, paraît également rendre un compte satisfaisant des cas de psoriasis vaccinal antérieurement publiés, ainsi que de l'expérience de transmission directe tentée par M. Destot.

4° Si le psoriasis est contagieux et parasitaire, la démonstration en reste tout entière à fournir et les faits d'apparition de cette dermatose à la suite de la vaccine ne sauraient, en aucune façon, être cités à titre de preuves.

(1) *Soc. des sc. méd. de Lyon, C. R.*, 1889, p. 215.

# REVUE DES SOCIÉTÉS SAVANTES

## CONGRÈS FRANÇAIS DES MÉDECINS ALIÉNISTES ET NEUROLOGISTES

*Bordeaux, août 1895.*

### Étiologie de la paralysie générale progressive.

M. Lagrange (de Poitiers) a trouvé sur cinq femmes paralytiques générales, dont il a pu recueillir les antécédents : 1 syphilitique, 1 femme ayant mené une existence des plus irrégulières, 3 qui n'étaient certainement ni alcooliques, ni syphilitiques, et sur 25 hommes paralytiques généraux : 2 syphilitiques avérés, 10 chez lesquels l'étiologie est restée douteuse, 6 ayant commis des excès alcooliques et 7 qui n'étaient ni alcooliques, ni syphilitiques. Il a vu un malade de sa clientèle contracter la syphilis après le début de la paralysie générale.

M. Régis pense que ce dernier cas représente une rareté, et qu'il ne peut servir d'argument contre l'origine syphilitique de la paralysie générale, car il y a des faits de réinfection syphilitique.

M. Ballet croit que si la syphilis est fréquemment la cause de la paralysie générale, elle ne l'est pas toujours ; quant aux cas de réinfection syphilitique, ils sont bien rares, si même ils existent.

Georges Thibierge.

## CONGRÈS DE GYNÉCOLOGIE, D'OBSTÉTRIQUE ET DE PÉDIATRIE

*Bordeaux, août 1895.*

### Manifestations laryngées dans la stomatite impétigineuse.

M. Rocaz a observé dans huit cas de stomatite impétigineuse, développée au cours d'impétigo de la face, des manifestations laryngées (enrouement, toux étouffée et quinteuse; dans un cas, aphonie, toux rauque, un peu de tirage) ne durant que deux à quatre jours et guérissant en général spontanément. Ces accidents, qui peuvent être pris pour le croup, paraissent dus à une congestion passagère de la muqueuse laryngée.

### Épidémie de perlèche.

M. Négrié relate une épidémie hospitalière de perlèche (trois enfants et une infirmière) à la suite de l'entrée d'un enfant atteint de cette affection.

**Cas de diplégie brachiale d'origine hérédo-syphilitique.**

M. Bézy rapporte l'observation d'un enfant de 2 mois, fils de père et de mère syphilitiques, présentant une paralysie des deux membres supérieurs sans lésion osseuse appréciable.

**Sur l'hérédo-syphilis.**

M. Moussous relève, dans les cinquante-deux observations de syphilis héréditaire qu'il a recueillies, un cas de pemphigus survenu seulement quinze jours après la naissance, un érythème squameux de la paume de la main ressemblant à du psoriasis, deux faits de syphilides maculeuses, l'un de forme circinée, l'autre d'apparence urticarienne, plusieurs faits de gommes dermiques, deux cas de pseudo-paralysie de Parrot, un cas d'albuminurie précoce, un fait de laryngite grave avec menaces d'asphyxie; il n'a jamais observé de roséole, jamais de plaques muqueuses pharyngiennes, jamais de dent de Hutchinson typique. Il recommande l'association des frictions mercurielles à l'usage interne de la liqueur de van Swieten ; l'allaitement par la mère est une condition presque *sine quâ non* du succès, à tel point qu'on peut se demander si le lait des femmes syphilitiques ne possède pas contre cette maladie des vertus curatives analogues à celles que l'on constate pour le lait des femelles d'animaux vaccinés contre les maladies infectieuses.

M. Broca croit également que la vraie dent de Hutchinson est très rare, quoique diverses malformations dentaires soient fréquentes chez les enfants hérédo-syphilitiques.

Il fait remarquer que les lésions osseuses de l'hérédo-syphilis sont souvent latentes, et que leur existence peut passer inaperçue dans des cas de pseudo-paralysie où il n'y a pas de solution de continuité des os : on les met en évidence par la pression localisée au niveau des épiphyses, laquelle provoque de la douleur. Georges Thibierge.

## CONGRÈS FRANÇAIS DE MÉDECINE

*2e session. Bordeaux, août 1895.*

**Exanthèmes sérothérapiques.**

M. W. Dubreuilh résume les caractères des éruptions consécutives à la sérothérapie, éruptions surtout observées dans la diphtérie, parce que c'est la maladie qui a été le plus souvent traitée par cette méthode; ces éruptions, rarement homogènes, présentent le type scarlatiniforme ou le caractère rubéoliforme souvent mélangés entre eux ou avec l'urticaire; elles font partie d'un syndrome qui comprend la fièvre, des douleurs musculaires ou articulaires avec gonflement des jointures, de la diarrhée. Leur fréquence, très variable, est plus considérable à la suite d'injections de sérum des équidés qu'à la suite d'injections de sérum d'autres animaux; elle varie suivant les chevaux qui ont fourni le sérum et il y aurait lieu de rechercher quelles sont les conditions, persistantes ou accidentelles, de ces animaux qui les favorisent.

### Formes cliniques du chancre de l'amygdale.

M. Brousse distingue les formes suivantes : 1° chancre de l'amygdale proprement dite ; 2° chancre du pilier antérieur ; 3° chancre à localisation mixte.

### Zona fémoro-cutané dans un cas de cancer de l'utérus.

M. Carrière rapporte l'observation d'une femme qui, dans le cours d'un cancer de l'utérus, fut prise de douleurs extrêmement vives dans le territoire du nerf fémoro-cutané gauche ; quelques jours après, éruption typique de zona avec anesthésie au niveau des parties altérées et hyperesthésie dans leurs intervalles ; mort un mois plus tard ; à l'autopsie, intégrité absolue de la moelle ; névrite parenchymateuse affectant uniquement le nerf fémoro-cutané gauche, et que l'auteur attribue à l'action locale et directe sur le nerf des toxines cancéreuses ; pas d'infiltration cancéreuse de ce nerf.

### Tumeurs sudoripares nævi formes.

MM. Villard et Paviot rapportent trois observations de tumeurs ayant les caractères cliniques des nævi vasculaires, mais constituées par des adénomes sudoripares avec développement télangiectasique des vaisseaux. La nature véritable de ces tumeurs peut être soupçonnée grâce aux caractères suivants : vascularisation moindre que dans les nævi, d'où réductibilité incomplète, absence de gros vaisseaux à la périphérie, disparition très facile de la coloration par une pression légère, absence d'hémorrhagie lors de l'exérèse, sensation d'une tumeur, persistant malgré une compression énergique, ayant expulsé le sang des vaisseaux, extension soit localement, soit à distance, en d'autres points du tégument. Ces tumeurs doivent être traitées par l'excision, toute autre méthode ne pouvant qu'irriter l'élément néoplasique.

### Médication thyroïdienne dans le psoriasis et le vitiligo.

M. Mossé a obtenu la disparition des lésions cutanées dans un cas de psoriasis, à la suite de l'alimentation thyroïdienne. Cette médication a échoué dans un cas de vitiligo très étendu.

### Vitalité des spores du godet favique.

M. Sabrazès a recherché dans la vitalité des spores du godet l'explication de la transmission indirecte du favus par l'intermédiaire des objets inanimés : il a pu ensemencer avec succès des fragments de godets avulsés depuis plusieurs mois et même plusieurs années. D'où la nécessité de détruire par le feu les godets et les cheveux arrachés chez les faviques. D'où aussi cette hypothèse que les spores mycéliennes du godet représentent probablement la forme dernière du développement de ce parasite.

### Éruption scarlatiniforme et purpura hémorrhagique dans un cas d'infection locale mixte.

MM. Aughé et Lœvel ont observé une éruption scarlatiniforme, des pétéchies et des ecchymoses des régions malléolaires et du dos des pieds,

le troisième jour d'une lésion du cou survenue sans cause déterminée et caractérisée par un petit abcès à évolution rapide avec œdème considérable du cou et de la région antérieure du thorax, couronne de vésicules analogue à celle de la pustule maligne et vaste épanchement sous-cutané. A l'autopsie, staphylocoques et streptocoques dans la plaie et son voisinage, streptocoques seulement dans la rate de la zone œdémateuse ; aucun microbe dans le sang et les viscères.

**Rhumatisme blennorrhagique chez un nouveau-né.**

M. Haushalter a observé des arthrites du genou droit et du poignet gauche au cours d'une ophtalmie purulente à gonocoques chez un enfant de vingt-cinq jours ; le genou renfermait un liquide louche, riche en leucocytes polynucléés, dans lequel la culture fit reconnaître très nettement la présence du gonocoque.

**Léprome de la conjonctive bulbaire.**

M. Lagrange rapporte l'observation d'un lépreux dont la cornée intacte était entourée d'un cercle de nodosités uniquement développées dans la conjonctive. Malgré l'intégrité de la cornée, l'iris était le siège d'une inflammation plastique, adhésive, subaiguë. Examen bactériologique positif.

**Traitement de l'impétigo des enfants par l'usage interne de la liqueur de Donovan.**

M. R. Saint-Philippe, dans les cas d'impétigo rebelle, a obtenu de bons résultats par l'usage interne de la liqueur de Donovan (2 à 12 gouttes chez les enfants les plus jeunes ; 10 à 30 gouttes chez les enfants plus âgés) ; les résultats sont meilleurs dans l'impétigo proprement dit que dans les eczémas devenus impétigineux. Comme traitement local, il se borne aux simples lavages, aux pulvérisations avec une décoction de feuilles de coca et aux applications de glycérolé d'amidon ou d'huile d'amandes douces très fraîche ; il n'emploie les lavages avec la liqueur de van Swieten et les pommades que quand l'affection résiste au traitement interne.

Georges Thibierge.

## ACADÉMIE DE MÉDECINE

*Séance du 9 avril 1895.*

**Acné hypertrophique du nez ; ablation avec le thermocautère.**

M. Championnière présente un malade qu'il a guéri d'une acné hypertrophique du nez atteignant le volume du poing. Le traitement a consisté dans la décortication au moyen du thermocautère, suivant la méthode de M. Ollier, c'est-à-dire sans autoplastie complémentaire ; celle-ci est d'ailleurs parfaitement inutile, car les parties se réparent d'elles-mêmes. M. Championnière recommande en pareil cas de faire une décortication très exacte et surtout de la faire avec beaucoup de soin autour des narines, celles-ci étant envahies par le mal ; une fois l'opération terminée, il n'y a pas lieu de recourir à un pansement particulier. M. Championnière se contente d'appliquer un linge recouvert d'une pommade chargée d'es-

sences antiseptiques. La guérison se fait en six semaines à deux mois suivant la masse enlevée, elle se produit régulièrement, sans arrêt dans la production des phénomènes de réparation, sans difficulté aucune. Lorsqu'on a soin, par une dissection attentive, de conserver le squelette cartilagineux des narines, la forme du nez est respectée.

GEORGES THIBIERGE.

## SOCIÉTÉ MÉDICALE DES HOPITAUX DE PARIS

*Séance du 19 octobre 1894.*

### Note sur un cas d'érythème scarlatiniforme desquamatif.

M. SIREDEY rapporte l'observation d'un homme de 22 ans qui, à la suite de frictions d'onguent napolitain destinées à le débarrasser de poux du pubis, fut pris d'un érythème scarlatiniforme desquamatif généralisé ; des pansements au sublimé, des applications même très peu prolongées de solutions faibles de sublimé provoquèrent de nouvelles éruptions scarlatiniformes plus ou moins étendues. Il étudie à ce propos les érythèmes scarlatiniformes et conclut que le groupe des érythèmes toxiques, d'origine alimentaire ou thérapeutique, est sans doute destiné à s'accroître singulièrement aux dépens des érythèmes infectieux.

*Séance du 26 octobre 1894.*

### Contribution à l'étude des érythèmes infectieux.

M. GALLIARD, à propos du travail précédent, fait une étude très documentée des érythèmes infectieux, qui se termine par les conclusions suivantes :

A côté des érythèmes toxiques et médicamenteux, il faut décrire des érythèmes infectieux ou toxi-infectieux, qui offrent avec les premiers de nombreuses analogies cliniques. Ces érythèmes infectieux sont attribuables soit à des microbes connus (bacille virgule de Koch, coli-bacille, bacille d'Eberth, bacille de Löffler, streptocoque), soit à des microbes indéterminés. Ces microbes ou leurs toxines exercent sur le tégument externe une action identique dans des conditions spéciales. Il est impossible de dire exactement quelles sont les conditions indispensables pour que ces microbes deviennent érythrogènes. L'influence des médications, qu'il faut toujours étudier avec le plus grand soin, est souvent faible ou nulle. Les prédispositions individuelles jouent un rôle important dans la genèse des érythèmes médicamenteux.

*Séance du 2 novembre 1894.*

### A propos des érythèmes infectieux et toxiques.

M. LE GENDRE rappelle qu'il a publié des cas d'érythèmes scarlatiniformes dans le cours de la fièvre typhoïde et du mal de Bright (voir *Annales de dermat.*, 1893, p. 781) et, contrairement à l'opinion de M. Siredey, ne croit pas qu'on puisse les considérer comme d'origine médicamenteuse.

M. Siredey ne nie pas l'existence des érythèmes purement infectieux, mais croit qu'il faut s'en méfier et les discuter avec soin, en raison de la grande variété des substances médicamenteuses qui peuvent provoquer des éruptions.

M. Rendu pense qu'il faut être éclectique dans cette question complexe des érythèmes qui surviennent au cours des maladies : même lorsqu'ils paraissent d'origine médicamenteuse, il faut souvent faire jouer un rôle à l'auto-intoxication consécutive aux troubles viscéraux et en particulier aux lésions rénales.

M. Hayem, se basant sur la similitude des éruptions produites par des agents chimiquement très différents les uns des autres, se demande si elles ne sont pas dues à la gastrite et à la gastro-entérite que ces agents provoquent presque tous : ces manifestations cutanées seraient donc peut-être plutôt sous la dépendance d'une intoxication que d'un empoisonnement. Cette hypothèse est rendue vraisemblable par la fréquence des manifestations cutanées chez les gastropathes.

*Séance du 21 juin 1895.*

**Septicémie d'origine buccale chez un nourrisson au cours d'un eczéma généralisé.**

M. Le Gendre communique une observation qui peut se résumer ainsi : nourrice alcoolisée, eczéma séborrhéique généralisé avec diarrhée rebelle débutant chez le nourrisson à l'âge de 5 mois ; persistance des accidents cutanés et digestifs malgré le changement de nourrice et les traitements les plus variés ; stomatite infectieuse ; abcès ou lymphangite mammaire de deux nourrices successives ; mort de l'enfant par septicémie aiguë sans localisations viscérales.

*Séance du 28 juin 1895.*

**Sclérodermie avec hémiatrophie linguale ayant débuté par le syndrome de la maladie de Raymond.**

M. Chauffard présente une femme de 59 ans, névropathe, qui, après avoir eu pendant dix mois des crises de syncope locale des extrémités, est atteinte depuis sept à huit mois de sclérodermie caractérisée par des déformations des ongles des doigts, de l'épaississement de la peau des doigts, l'immobilité de la face ; sur le cou et le dos, on voit des plaques de vititigo ; sur le front une coloration un peu jaunâtre, diffuse ; en outre, la moitié droite de la langue est atrophiée, et il y a un peu d'atrophie du génio-glosse gauche. Ces lésions, qui ne s'accompagnent d'aucun trouble bulbaire, semblent dues à une sclérose atrophique à la langue. Le développement de la sclérodermie est peut-être la conséquence d'érysipèles récidivants, dont la malade a été atteinte vingt-six fois. Le corps thyroïde étant diminué de volume, on a administré du corps thyroïde frais (10 à 20 centigrammes par jour) ; ce traitement semble avoir diminué l'intensité des douleurs consécutives aux crises de syncope locale.

*Séance du 3 mai 1895.*

**Syphilis du cœur.**

M. Rendu a constaté à l'autopsie d'un homme de 43 ans, qui avait succombé à une affection cardiaque en apparence classique (dyspnée d'effort et vertiges, depuis un an, puis crises dyspnéiques, arythmie cardiaque très prononcée avec ralentissement du pouls — 36 à 40 pulsations, — souffle systolique, rude, râpeux à la partie moyenne du ventricule avec piaulement musical au niveau du bord gauche du sternum), les lésions suivantes : rétrécissement sous-aortique dû à la présence d'une large plaque cartilagineuse de l'endocarde étendue de l'insertion des valvules sigmoïdes aortiques aux muscles papillaires antérieurs en englobant la grande valve de la mitrale et envahissant la cloison interventriculaire ; cette plaque, athéromateuse et uniformément jaunâtre, ne ressemble en rien à l'aspect habituel de l'endocardite chronique. En outre, il existe à la partie supérieure et antérieure du ventricule gauche, au niveau de l'orifice auriculo-ventriculaire, une saillie correspondant à un épaississement énorme de la paroi musculaire, et constituée par une tumeur ovoïde, de 5 centimètres environ de diamètre, de consistance élastique et ferme, de couleur jaunâtre et d'apparence caséeuse à son centre, manifestement fibreuse et translucide à sa périphérie. Cette tumeur a la structure histologique des gommes syphilitiques en voie de régression : zone embryonnaire périphérique avec néo-vaisseaux à parois minces, entourant une zone fibreuse moins vasculaire, centre caséeux où les éléments anatomiques sont difficilement reconnaissables. Pas de lésions syphilitiques des viscères, sauf peut-être dans le rein où les lésions, assez analogues à celle du rein granuleux, pourraient être mises en partie sur le compte de la syphilis.

*Séance du 30 mai 1895.*

**Syphilide pigmentaire.**

M. A. Renault présente une femme atteinte de syphilide pigmentaire généralisée.

*Séance du 12 juillet 1895.*

**Rhumatisme polyarticulaire aigu, avec érythème post-sérothérapique.**

M. Galliard rapporte l'observation d'une femme de 23 ans, qui quinze jours après une injection de sérum de Roux pour une angine pultacée sans bacilles de Löffler, fut prise de courbature, de céphalée, de douleurs articulaires avec fièvre peu intense et d'un érythème morbilliforme au thorax et à l'abdomen, papuleux au niveau des poignets, aux avant-bras, autour des genoux ; l'érythème disparut en deux jours.

**Pellagre sporadique avec autopsie.**

M. Gaucher rapporte l'observation d'une femme de 44 ans, non alcoolique, atteinte de pellagre, à l'autopsie de laquelle il trouva des ulcérations

de l'iléon, une dégénérescence graisseuse très accusée du foie, une atrophie générale des viscères et de la sclérose médullaire (faisceaux pyramidaux, une partie des cordons de Goll et des faisceaux de Burdach).

*Séance du 26 juillet 1895.*

**Luxation spontanée de la tête du radius droit au cours d'hydarthroses blennorrhagiques.**

M. Widal présente un homme de 24 ans, atteint d'hydarthroses blennorrhagiques à bascule des deux coudes avec épanchement très abondant; spontanément, sans chute, sans traumatisme, sans que le malade en ait conscience, la tête du radius droit s'est luxée en arrière. L'épanchement était constitué par de la sérosité rougeâtre, non puriforme, contenant des globules rouges et quelques leucocytes et dont les ensemencements sur les différents milieux récemment proposés pour la culture du gonocoque sont restés stériles. Georges Thibierge.

## SOCIÉTÉ DES MÉDECINS DE VIENNE (1)

*Séance du 14 juillet 1895.*

**Sclérodermie.**

M. Ullmann présente un homme de 55 ans, atteint depuis 20 ans de sclérodermie. Chez ce malade, on voit très bien les deux stades de la maladie. Sur la nuque, le premier stade : épaississement; il en est de même sur le nez et la joue. Sur le front et les oreilles, deuxième stade: l'atrophie. Ce cas est intéressant en ce que : sur les deux côtés du visage on voit à travers de petits ulcères un os dur, noir, non douloureux au contact de la sonde, qui se déplace facilement vers le pourtour et a la forme d'une large plaque. L'os zygomatique est normal, ainsi que le maxillaire inférieur, et le malade ouvre bien la bouche. Il s'agit donc ici d'une nécrose symétrique, et en réalité de la nécrose d'un os de nouvelle formation ; cet os a-t-il été formé par une périostite ossifiante du maxillaire inférieur ou par une myosite ossifiante du masséter, l'orateur ne saurait le dire.

Ullmann croit que cette nécrose a marché parallèlement à la sclérodermie. De même que dans la sclérodermie il y a épaississement de la peau, de même ici il y a eu prolifération soit du muscle, soit du périoste. Dans la seconde période de la sclérodermie il y a atrophie par défaut de nutrition; ici aussi il s'est produit une nécrose en raison des conditions différentes de la circulation dans l'os. On pourrait encore admettre que cette néoplasie et la nécrose sont la suite de l'atrophie de la peau.

(1) *W. klin. Wochenschrift*, 1895, p. 456.

### Deux cas de sclérodermie.

M. Kaposi. — L'orateur précédent conclut de son cas que la sclérodermie serait une trophonévrose, parce que, selon lui, la nécrose osseuse ne saurait être interprétée que comme un trouble trophique. Kaposi croit que dans ce cas les lamelles osseuses nécrosées n'appartiennent pas à un os préexistant, maxillaire supérieur ou os zygomatique, mais que ce sont des lamelles osseuses des néoformations qui se sont développées dans la peau sclérosée. On n'a encore jamais rien observé de semblable, mais on a vu des lamelles osseuses se développer dans le tissu rhinoscléromateux. Il n'est donc pas impossible qu'il puisse en être ainsi dans la sclérodermie, la lamelle osseuse de la joue droite paraissant se confondre avec la peau scléreuse. La nécrose alors s'explique facilement, car un os rudimentaire de ce genre se trouve dans les conditions de nutrition les plus défavorables. Mais la nécrose osseuse n'implique pas l'hypothèse d'une cause trophonerveuse de la sclérodermie.

Kaposi présente ensuite une fillette de 10 ans, atteinte de sclérodermie. L'enfant est danseuse et s'est aperçue depuis quatre mois d'une bande sclérodermique qui a son siège sur le membre inférieur droit; elle part du pli fessier, passe dans le creux poplité et sur le mollet et va jusqu'au talon en présentant une largeur de deux à quatre travers de doigt. On a depuis quelques années désigné sous le nom de trophonévroses des affections cutanées de tout genre, quand elles étaient situées sur les membres parallèlement à l'axe longitudinal et on les a mises par suite en relation étiologique avec une lésion des nerfs correspondants. Kaposi a lui-même observé des cas de sclérodermie unilatérale en rapport avec la sphère de distribution de certains nerfs, mais sans pour cela en conclure à une origine nerveuse de la sclérodermie. Mais jusqu'ici on n'a constaté ni lésions anatomiques des nerfs périphériques ni lésions centrales, tandis que les données histologiques de la sclérodermie indiquent une affection vasculaire et une altération consécutive de la nutrition. Dans la plupart des régions du corps le trajet des artères cutanées concorde avec celui des nerfs, de telle sorte que la concordance de l'extension d'un foyer sclérodermique avec le trajet des nerfs ne fait que confirmer la concordance et relation avec les vaisseaux de la peau.

Mais dans le cas actuel cette bande scléreuse ne correspond ni aux nerfs cutanés ni à la sphère de distribution des vaisseaux sanguins. On pourrait dans ces conditions admettre une influence mécanique : l'extension exagérée de la peau de l'enfant dans ses exercices de danse qui aurait amené le trouble de nutrition. Toutefois Kaposi a observé plus de 150 cas de sclérodermie et il n'a jamais jusqu'a présent rien vu qui ait pu lui faire admettre une action mécanique comme cause de la sclérodermie ; il ignore encore l'étiologie de cette affection.

Le second cas concerne également une fillette de 10 ans avec une plaque sclérodermique atrophique de la joue gauche ; la sclérodermie a débuté ici par un œdème inflammatoire.

### Zoster brachial gauche.

M. Kaposi présente ensuite ce cas qui est intéressant en ce que les lésions cutanées ont été très légères, tandis que les troubles trophiques et fonctionnels sont très accusés et persistants.

### Lèpre.

M. Kaposi présente ensuite un cas de lèpre. Il s'agit d'une malade née en Galicie de parents sains, elle est allée à Buenos-Ayres à l'âge de 17 ans, s'y est mariée, elle a eu un enfant qui est mort à l'âge de 2 ans ; aujourd'hui cette femme est âgée de 24 ans et dit avoir observé il y a 3 ans les premiers symptômes de sa maladie sur le visage et sur les bras.

Quant à l'affection de la peau, il ne s'agit pas d'une forme maculeuse, car c'est une lèpre pigmentaire, mais de la variété communément désignée sous ce nom, consistant en taches rouge bleu et rouge brun, à contours irréguliers, dont la dimension varie de celle d'une pièce de 50 centimes à celle de la paume de la main et qui présentent au centre de petits infiltrats papuleux aplatis. Mais il existe en même temps une éruption de petites papules très analogues au lupus et encore plus à la syphilis. L'orateur signale la grande analogie de quelques foyers éruptifs chez la malade actuelle avec la syphilide papuleuse, en corymbes, annulaire. Des cicatrices éparses de la dimension d'une pièce de 5 francs en argent pourraient être tout aussi bien prises pour des restes de gommes exulcérées que comme des résidus de nodosités lépreuses exulcérées ou d'un pemphigus lépreux, d'autant plus qu'il n'y a pas un seul point anesthésique. Il y a au contraire hyperesthésie très souvent, il est vrai, l'avant-coureur de l'anesthésie.

### Biologie du gonocoque.

M. Wertheim présente des préparations dans lesquelles on voit des masses de gonocoques trouvées dans les vaisseaux sanguins. Ces préparations proviennent de la vessie d'une femme.

On a mis en doute jusqu'à présent l'existence d'une véritable cystite blennorrhagique. On attribuait les douleurs vésicales si fréquentes à la suite de la blennorrhagie à une inflammation de l'orifice interne de l'urèthre, à une uréthrocystite. S'il survenait une inflammation diffuse de la muqueuse vésicale on la rattachait à une infection secondaire.

Il y a deux ans l'orateur a obervé une fillette de 9 ans atteinte de vulvo-vaginite blennorrhagique, chez qui il s'était développé une cystite aiguë. Il y avait dans l'urine des masses de cellules de pus chargées de gonocoques. Suppuration des deux articulations cubitales. Narcose, incision et extirpation d'un fragment de la muqueuse vésicale de la grosseur d'un grain de mil sur la paroi postéro-supérieure. L'examen microscopique des coupes montra dans l'épithélium ainsi que dans le tissu conjonctif des gonocoques en très grande quantité. Celui-ci était traversé par des traînées de gonocoques. Les cultures obtenues avec l'urine et le tissu excisé ne présentèrent que des gonocoques.

L'existence d'une véritable cystite blennorrhagique est donc parfaitement démontrée.

L'examen minutieux des coupes a permis de constater dans le tissu sous-muqueux un grand nombre des capillaires veineux sanguins remplis de gonocoques ; les vaisseaux artériels n'en contenaient aucun.

Cette observation explique la production de l'endocardite blennorrhagique et les métastases. On comprend a priori que les gonocoques arrivent dans le système vasculaire sanguin. Ils peuvent suivre deux voies : ou bien la voie lymphatique, ou la pénétration directe dans les vaisseaux sanguins aux lieu et place du foyer primitif. La première hypothèse n'est pas vraisemblable, mais la dernière est certaine dans le cas actuel. D'une part, il est inadmissible que les gonoccoques de la muqueuse vésicale aient passé par les vaisseaux lymphatiques et la circulation pour arriver dans les vaisseaux sanguins de cette muqueuse; de l'autre, les vaisseaux artériels étaient absolument indemmes. Le processus doit donc être regardé comme une thrombose blennorrhagique des capillaires et des plus petites veines, comme une thromboplébite blennorrhagique. A Doyon.

# L'HISTOLOGIE PATHOLOGIQUE DES MALADIES DE LA PEAU

## D'APRÈS LES TRAVAUX DE M. UNNA (1).

Analyse critique par **J. Darier**.

L'apparition du livre de M. Unna a été, on peut le dire, un véritable événement en dermopathologie.

Tous ceux qui connaissent le maître de Hambourg par ses nombreuses publications antérieures, ou mieux encore ceux qui ont eu l'avantage de l'approcher personnellement, étaient sûrs d'avance que l'œuvre de ce travailleur merveilleusement infatigable, de ce chercheur passionné et ingénieux, de ce savant original et indépendant, serait non seulement une collection infiniment riche de matériaux assemblés et élaborés avec soin, mais encore un édifice coordonné avec logique et proportionné avec art.

Les initiés attendaient ce volume avec impatience. Personne n'a lieu d'être déçu et les 1,200 pages qui le constituent fournissent une ample pâture à la curiosité la plus insatiable.

Cette œuvre considérable a semblé à la rédaction des *Annales* mériter mieux qu'une annonce ou qu'une critique en quelques pages. Je vais essayer d'en donner une analyse suffisante pour constituer un exposé des découvertes et des conceptions principales d'Unna en histopathologie de la peau; on comprendra que le travail d'assimilation nécessaire et les recherches de contrôle que j'ai tenu à entreprendre sur un certain nombre de points, aient pris du temps et aient retardé notablement la publication du présent article.

Je m'attacherai dans mon analyse à suivre de très près le plan de l'ouvrage, la place que l'auteur assigne à telle ou telle affection ayant à elle seule une véritable valeur doctrinale. Il me sera bien permis, chemin faisant, de souligner les passages les plus remarquables ou de formuler quelques critiques. Mais, à dessein, j'éviterai autant que possible de m'étendre en appréciations ou en discussions; mon désir est de renseigner le lecteur *sur les opinions d'Unna et non sur les miennes* et de le mettre à même de porter un jugement personnel sur l'ouvrage dont je vais rendre compte.

### I

Le livre débute par une *introduction* où l'auteur nous initie au but qu'il a poursuivi et expose la méthode qu'il a employée.

Depuis l'ouvrage classique de Simon (1840) on n'avait publié aucun traité d'anatomie pathologique de la peau. Vidal et Leloir ont donné récemment de fort belles planches montrant les lésions microscopiques des principales dermatoses et les ont accompagnées d'un texte, malheu-

(1) P. Unna (de Hambourg). *Die Histopathologie der Hautkrankheiten*, 1 vol. in-8°, 1,225 pages, avec une planche en chromolithographie. Berlin, Hirschwald, 1894.

reusement resté incomplet, qui devait faire de leur atlas un véritable traité didactique de dermatologie; cependant, s'ils ont adopté l'ordre alphabétique, c'est qu'ils ont renoncé à relier les faits particuliers en un corps de doctrine.

Unna a pensé qu'il y avait là une lacune à combler.

La pathologie cutanée dispose d'un mode d'investigation extrêmement précieux qui consiste à choisir pour l'étude et à exciser sur le vivant tel élément dont on a pu au préalable noter minutieusement les caractères macroscopiques. Les données cliniques et histologiques viennent ainsi se prêter un mutuel appui et s'expliquer les unes par les autres.

Il y a plus. En raison de ces conditions si favorables dans lesquelles elle est placée, la dermatologie a le devoir de venir en aide à la pathologie interne en élucidant la nature d'un certain nombre de processus morbides, qui peuvent se présenter ailleurs qu'à la peau, mais que l'examen cadavérique des viscères ne permet pas de retrouver nettement ou de différencier entre eux. Cela constitue une tâche qui ne manque ni de beauté, ni d'envergure.

Quel est pourtant, dans ce domaine, le bilan des acquisitions actuelles? Quelques maladies de la peau rares et curieuses ont attiré spécialement l'attention et ont fait l'objet de monographies excellentes; les dermatoses les plus vulgaires, l'eczéma, l'acné, les syphilides, etc., ont été, au contraire, très peu étudiées. Sur une foule de questions essentielles, les histologistes ne sont arrivés qu'à des résultats disparates ou déconcertants par leur banalité; il est impossible de comprendre l'aspect et l'évolution des lésions à l'aide des renseignements vagues qu'on a donnés sur leur structure intime. Cela étant, peut-on s'étonner de ce que les cliniciens les plus éminents se soient, déçus et découragés, détournés de l'anatomie pathologique et aient renoncé à lui demander des éclaircissements. Aussi dans la plupart des traités de dermatologie, l'anatomie pathologique tient elle tout juste la place d'un « accessoire décoratif ».

Il est cependant de toute évidence que s'il y a désaccord, si l'on trouve des différences cliniques là où le microscope accuse une identité, ou vice versa, cela ne peut tenir qu'à des observations inexactes ou incomplètes.

Deux voies s'ouvraient devant l'auteur de l'histopathologie, conduisant à rétablir l'harmonie là où règne la discordance; il pouvait faire œuvre de compilateur, rassembler tous les documents épais et les passer au crible d'une critique sévère; il pouvait, au contraire, faire table rase et reconstruire l'édifice sur de nouveaux frais.

C'est la seconde de ces voies qui l'a tenté, quoique qu'infiniment plus ardue, et il s'y est engagé crânement, au risque, à ce qu'il dit lui-même, de « n'arriver à produire qu'une ébauche imparfaite de ce que sera l'œuvre de l'avenir ».

Sur du matériel choisi avec soin et à l'aide de méthodes qu'il a créées au fur et à mesure des besoins, il a repris l'étude histologique de toutes les maladies de la peau presque sans exception. Reconnaissant l'insuffisance des colorations nucléaires pures, dont l'usage était à peu près exclusif en Allemagne, il a cherché et trouvé une méthode qui colore le protoplasma

des cellules. On sait quel rôle jouent dans les descriptions histologiques les cellules jeunes, ou cellules embryonnaires, dites encore cellules rondes. Sa méthode lui permit de distinguer parmi celles-ci des éléments qu'il baptisa du nom de *Plasmazellen*, découverte sur laquelle j'aurai à revenir longuement, car c'est un des points de sa doctrine qui est le plus attaqué. Des colorations spécifiques pour le tissu conjonctif qu'il appelle *collagène*, pour le tissu élastique qu'il dénomme *élastine*, pour les bactéries qui siègent dans la couche cornée et qui sont si difficiles à mettre en évidence, tels sont, entre autres, quelques-uns des procédés qu'il a mis en usage.

Plusieurs termes histologiques ont été simplifiés et raccourcis, si bien qu'on a pu reprocher à Unna de parler une langue à lui. Cependant le terme de *canal*, pour canal excréteur des glandes sudoripares, de *follicule*, pour follicule pilo-sébacé, de *couche épineuse*, *couche granuleuse*, pour corps muqueux de Malpighi et pour stratum granulosum, sont clairs et bien appropriés. Il demande que la suffixe *gène* signifie « produit par » (exemple : impetigo staphylogène, streptogène) et que *phore* signifie « produisant » ; les organismes de la suppuration seraient donc dénommés *pyophores* au lieu de pyogènes. Acceptons ces termes au moins en parlant de ses travaux.

On peut louer sans réserve la précaution d'avoir mis en tête de chaque paragraphe une courte caractéristique clinique, en général admirablement nette et précise, de la maladie qui va être étudiée ; cela évite les confusions pouvant naître et qui sont nées trop souvent de la nomenclature variable suivant les auteurs d'un grand nombre d'affections cutanées.

L'histopathologie n'a qu'une seule planche ! Pour tout représenter, il en eût fallu plus que le volume n'a de pages. L'auteur s'est borné à montrer en dix-neuf figures coloriées les altérations protoplasmiques et intercellulaires qu'il a le premier décrites.

Unna classe les maladies de la peau en six grands groupes :

I. — Les TROUBLES CIRCULATOIRES ;
II. — Les INFLAMMATIONS (comprenant presque toutes les véritables affections cutanées ; ce chapitre comprend donc près de la moitié du volume) ;
III. — Les NÉOPLASIES (*progressive Ernährungstörungen*) ;
IV. — Les DÉGÉNÉRESCENCES et ATROPHIES (*regressive Ernährungstörungen*) ;
V. — Les MALFORMATIONS ;
VI. — Les SAPROPHYTES et CORPS ÉTRANGERS.

Quand, parcourant la table des matières, on entre dans le détail du contenu de ces groupes principaux et de leurs subdivisions, les surprises ne manquent pas. C'est ainsi qu'on voit figurer, parmi les inflammations d'origine *infectieuse*, le pemphigus à côté de la gale, la dysidrose et la miliaire à côté de l'eczéma ; sous la même rubrique se rangent le psoriasis, le pityriasis rubra, le lichen et l'ichtyose ! Le prurigo et la dermatite de Duhring se trouvent parmi les inflammations *neurotiques*, à côté de l'érythème polymorphe et de l'herpès ; le lupus érythémateux a sa place entre les cicatrices et la sclérodermie.

Un classement si peu conforme aux idées traditionnelles doit être appuyé sur des conceptions bien singulières, ou sur des faits d'un

ordre bien imprévu et l'on se demande quelle peut avoir été l'idée directrice de l'auteur ? Il ne l'expose pas de prime abord ; c'est dans le détail des chapitres qu'il faut aller la chercher. Il faut lire consciencieusement le volume tout entier pour voir jusqu'à quel point la méthode d'appréciation d'Unna est originale et personnelle, mais aussi avec quelle logique implacable il procède sans faire aucune concession aux idées régnantes.

Les principes fondamentaux qui le dirigent, il est bon, je pense, de les exposer de suite ; je crois qu'on peut les résumer ainsi : Toutes les lésions ont nécessairement une cause ; les lésions en elles-mêmes n'ont pas d'intérêt et n'en acquièrent que si elles permettent de remonter à la cause, le but de l'anatomie pathologique étant d'éclairer l'étiologie. Pour cela, voici la méthode : lorsque la cause est évidente et reconnue, il importe d'analyser minutieusement quels en sont les effets ; lorsque la cause échappe, on pourra, guidé par l'analogie, remonter des lésions qu'on constate à la cause productive probable ; on pourra soupçonner cette cause, l'*admettre* même en toute confiance ; et l'on ira toujours au plus près, évitant de se lancer dans des hypothèses vagues et lointaines.

C'est, comme on le voit, à la *méthode inductive* qu'Unna va demander le plus souvent sa conception de la nature des diverses maladies cutanées ; il usera largement et hardiment de cette méthode, si indispensable il est vrai en sciences biologiques, mais si dangereuse aussi dans son application. La classification n'est donc pas basée directement sur l'anatomie pathologique ; une classification purement anatomique est impossible, ou plutôt conduirait à un véritable chaos. Il classera d'après l'étiologie et la physiologie pathologique, mais le plus souvent d'après une « étiologie de probabilité », telle qu'on peut l'induire des lésions constatées ; s'il se trompe, ce n'est pas lui qu'il faudra accuser, mais l'insuffisance de nos connaissances actuelles. Tout au plus, peut-on lui reprocher d'avoir trop peu mis à contribution, à côté de l'histologie et de l'observation clinique, ces autres moyens d'investigation qui sont l'expérimentation, la bactériologie, la chimie biologique, etc.

Mais abordons l'étude des divers chapitres en particulier.

### II. — Troubles circulatoires

(*Anémie, hyperhémie, angionévroses, œdème et hémorrhagies.*)

Le premier groupe que nous rencontrons, celui des TROUBLES CIRCULATOIRES, prête plus à des considérations générales qu'à l'exposé de faits histologiques, lesquels sont loin d'être variés et intéressants. La plupart des anémies et hyperhémies, qui constituent une telle multiplicité de types cliniques, sont des modifications d'ordre fonctionnel dont on ne retrouve plus guère de traces à l'autopsie ou sur des pièces biopsiques. Quelques rares *anémies* ont une cause organique, peuvent être dues à de l'endartérite ; mais dans la majorité des inflammations chroniques, il y a de l'endartérite et pas d'anémie.

Les *hyperhémies* sont diffuses ou en foyers ; dans certains cas, la figuration de ces dernières (érythèmes figurés et roséoles) s'explique par la connaissance des territoires vasculaires élémentaires de la peau dans

lesquels le sang arrive directement par les cônes vasculaires alors qu'il pénètre plus difficilement dans le réseau qui les sépare ; d'autres fois (érythèmes infectieux), c'est le hasard des embolies qui détermine la conformation et la distribution des taches (rougeole, typhus). Les hyperhémies, à un autre point de vue, se distinguent en fluxions et en stases.

La famille des *angionévroses* comprend un certain nombre d'éruptions très différentes cliniquement qui ont ce caractère commun d'être imputables à une irritabilité exagérée du tonus musculaire des vaisseaux cutanés ; elles dépendent donc habituellement d'une idiosyncrasie de certains sujets pour certains irritants. Il y en a de deux catégories : les *œdèmes angionévrotiques* et les érythanthèmes.

L'*œdème aigu circonscrit* de Quincke ou urticaire géante, et l'*urticaire factice ou dermographisme* appartiennent à la première. Unna a étudié comparativement sur des sujets dermographiques la peau tuméfiée à la suite d'une pression et la peau à l'état de repos. Dans les régions non irritées, il n'a trouvé ni œdème, ni mitoses, mais partout une hyperplasie des vaisseaux sanguins ; il ne croit pas que cette lésion soit le substratum causal du dermographisme et la considère au contraire comme un reliquat d'irritations antérieures ; l'existence d'altérations nerveuses encore inconnues lui paraît certaine.

Auspitz et Unna appellent *érythanthèmes* des éruptions maculo-papuleuses angionévrotiques, dont la configuration est déterminée par celle des territoires vasculaires élémentaires ; ce sont d'une part les urticaires, d'autre part les érythèmes artificiels ou symptomatiques et les érythèmes idiopathiques ; quant à l'érythème multiforme et à l'érythème noueux, ils n'en font pas partie et nous les retrouverons plus loin rangés au nombre des inflammations neurotiques. Cette dissociation du groupe classique des érythèmes repose sur cette constatation que dans les érythèmes polymorphes, le caractère inflammatoire des lésions est nettement accusé par la présence de manchons cellulaires qui enveloppent largement tous les vaisseaux du derme. Il faut savoir gré à l'auteur d'avoir mis ce fait en lumière ; toutefois il ne s'agit peut-être que d'une question de degré dans l'irritation, et il serait bien surprenant que ce fût l'histologie qui vînt apporter de l'ordre et de la clarté dans la série des érythèmes.

Le paragraphe consacré à l'*œdème* va nous montrer comment l'esprit pénétrant et ingénieux de l'auteur sait tirer, des données encore lacunaires de l'étiologie et de l'expérimentation, une vue d'ensemble s'appliquant aux divers cas particuliers d'un processus pathologique. Certainement les faits acquis ne conduisent pas actuellement à une conception nette de la pathogénie des œdèmes ; un large champ reste ouvert aux hypothèses.

Voici comment raisonne Unna : Son point de départ est que, nécessairement, il doit y avoir dans l'œdème discordance entre l'apport et le départ des éléments liquides du sang ; or, la fluxion active ne suffit pas à produire l'œdème ; l'occlusion expérimentale de toutes les voies lymphatiques d'une extrémité n'en produirait pas non plus ; le calibre des veines de la peau est suffisant et bien au delà pour assurer le retour du sang. Il y a une exsudation constante de lymphe dans le corps papillaire, mais cette lymphe est reprise par les veines ; à l'état de repos et même en cas

de fluxion, les gros troncs lymphatiques sont *à sec*. Il en conclut qu'il ne saurait y avoir un œdème dû à l'oblitération ou à toute autre modification des lymphatiques et que, par conséquent, tout œdème suppose un obstacle dans la voie de retour du sang, c'est-à-dire dans l'arbre veineux.

Je ne puis m'empêcher de faire observer qu'à cette théorie il y aurait plusieurs objections à faire : tout d'abord, il est une expérience classique de Ranvier dont il faut tenir compte et qui montre que la ligature des veines d'un membre ne produit pas d'œdème, à moins qu'on y joigne la section des nerfs vaso-moteurs, le rôle du système nerveux ne saurait donc aucunement être négligé. En outre, l'expérience dans laquelle on lie les voies lymphatiques d'un membre ne me semble guère réalisable puisque les réseaux lymphatiques de tout le corps communiquent largement entre eux ; enfin, Ranvier a récemment rendu macroscopiquement visible la circulation dans les troncs lymphatiques de l'oreille du lapin en y injectant du bleu de Prusse soluble, et démontré, contrairement à l'opinion d'Unna, que la circulation dans ces vaisseaux est relativement active.

Mais poursuivons notre analyse. Il y a, au point de vue pathogénique, diverses catégories d'œdèmes.

Dans les œdèmes aigus (urticaire, œdème rhumatismal) et dans les œdèmes toxiques, tels que ceux des néphrites, il y a une irritation des nerfs vaso-moteurs, d'où « incoordination » dans la circulation sanguine ; le mécanisme en jeu réside probablement dans une contraction spasmodique des capillaires veineux et des veinules qui s'oppose à ce qu'ils remplissent leur rôle d'absorption. En effet, le microscope ne décèle aucune lésion matérielle des vaisseaux de la peau dans ces cas. Il en est de même dans les œdèmes chroniques cachectiques ou paralytiques, qui se rangent par conséquent aussi dans les œdèmes spastiques et fonctionnels.

Une seconde catégorie comprend les œdèmes mécaniques, par compression, par déclivité, par thrombose locale ou par stase veineuse chez les cardiaques ; ici la pression dans les veines se trouve accrue par rapport à celle du sang artériel, d'où transsudation exagérée et résorption nulle ou insuffisante.

Enfin, les œdèmes inflammatoires forment un groupe absolument à part ; ici, il n'y a pas transsudation mécanique mais appel de sérosité hors des vaisseaux sanguins par la cause pathogène, appel chimiotactique qui est électif et produit des exsudats de constitution très diverse, séreux, séro-fibrineux, ou dans d'autres cas leucocytaires hémorrhagiques, etc.

En somme, conformément aux prémisses, tous les œdèmes sont, pour Unna, d'origine sanguine, et (sauf les œdèmes inflammatoires) reconnaissent une pathogénie purement mécanique en relation avec l'état de la tension veineuse. Il combat longuement la théorie nouvelle d'Heidenhain, basée sur la découverte des substances lymphagogues et selon laquelle les endothéliums des capillaires auraient une véritable fonction de sécrétion. Je me demande s'il est bien juste de dénier tout espèce de rôle au système lymphatique dans la pathogénie des œdèmes et j'avoue ne pas comprendre pourquoi, dans la manière de voir d'Unna, ce système auquel il accorde une fonction de suppléance, faillirait à son rôle dans tous les cas où il pourrait être utile.

Laissant de côté ces discussions théoriques, voici quelles sont les lésions anatomiques des œdèmes.

La sérosité des œdèmes toxiques et mécaniques a la même teneur en sels que le sérum sanguin, mais contient beaucoup moins d'albumine ; celle des œdèmes inflammatoires diffère dans chaque cas puisqu'il s'agit d'une exsudation élective.

Dans les œdèmes aigus et élastiques, il n'y a qu'élargissement des fentes lymphatiques, le réseau élastique est distendu, déplacé, rompu par places ; les canaux lymphatiques sont dilatés modérément. Les vaisseaux sanguins de la peau sont vides, et ceux de la pression interstitielle, ceux de l'épiderme et surtout les veines sont très larges. Il n'y a pas de diapédèse ou d'autre signe d'inflammation dans les œdèmes spastiques aigus (urticaire).

Les œdèmes chroniques deviennent plastiques par perte d'élasticité de la peau et les lésions y sont beaucoup plus accentués. Les faisceaux collagènes sont dissociés, onduleux ; le tissu élastique disparaît peu à peu complètement et cela progressivement de haut en bas, de l'épiderme vers la profondeur ; les papilles sont élargies et aplaties ; le tissu adipeux sous-cutané entre en régression par diminution du contenu graisseux des cellules. L'épiderme n'est altéré que tardivement, aminci, tendu et peut se craqueler.

S'il s'agit d'œdème hypostatique, les vaisseaux sont plus distendus encore, il y a des cellules fusiformes plus nombreuses dans le derme et quelques cellules plasmatiques ; il y a accumulation de pigment dans le corps papillaire, et des extravasations sanguines ; quelquefois des bulles se forment par soulèvement de l'épiderme.

On peut rencontrer toutes les formes de passage avec l'éléphantiasis nostras et l'état calleux qui accompagne l'ulcère de jambe : en pareil cas, les faisceaux collagènes gagnent en épaisseur, en densité et sont riches en cellules ; les lymphatiques sont très dilatés ; l'épiderme est habituellement hypertrophié.

Les *hémorrhagies* dans la peau ne se produisent qu'assez difficilement à la suite de traumatismes, sauf dans les pincements et succions (ventouses). Et cependant elles constituent la lésion principale de toute une classe de dermatoses, les purpuras. On a donc été conduit à supposer qu'en pareil cas il se fait une diapédèse des éléments du sang plutôt qu'une rupture vasculaire. Les recherches minutieuses du Dr Sack, entreprises à l'instigation d'Unna, ont au contraire montré que dans toutes les hémorrhagies cutanées et notamment dans les purpuras, il y a presque constamment rupture véritable d'une veinule, et cela, dans l'immense majorité des cas, à la limite du derme et de l'hypoderme, dans une région où les veines, moins bien protégées, présentent un locus minoris resistentiæ. On a invoqué, comme prédisposant à la rupture, des altérations moléculaires des parois vasculaires (Babes) sous l'influence d'infections qu'on peut bien rarement constater ; ou bien la dégénération hyaline, l'endartérite oblitérante (Hayem, Krogerer, Mracek), lésions qui tendent plutôt à augmenter la résistance des vaisseaux. Plus admissibles sont les données relatives aux embolies et thromboses des capillaires, surtout à

celles qui sont causées par des bactéries, et probablement faut-il des bactéries spéciales ; leurs sécrétions amèneraient l'hémorrhagie par un mécanisme qu'on ne peut préciser, mais non par simple thrombose; les thromboses sont, par contre, très étendues dans l'érysipèle, le phlegmon, l'éléphantiasis nostras, maladies qui ne prédisposent pas aux hémorrhagies cutanées.

Plus obscure encore, quant à leur pathogénie, sont les hémorrhagies cachectiques et toxiques. Le seul cas où il soit bien prouvé que l'hémorrhagie est due à la fragilité particulière des vaisseaux est l'hémophilie dans laquelle Schönlein et d'autres ont constaté une minceur remarquable des parois vasculaires. Dans les autres cas, un rôle incontestable appartient à la stase, combinée avec une paralysie des vaisseaux (purpura nerveux) ou avec une hyperhémie par déclivité.

Le mécanisme de la diapédèse entre en jeu dans les hémorrhagies d'un grand nombre d'angionévroses, urticaires, érythèmes et dans l'érythème multiforme. Il y a transsudation microscopiquement appréciable de sang en quantité minime dans les fièvres éruptives, l'eczéma aigu, etc. La diapédèse s'associe en outre souvent à la rupture sous la même influence.

Le diagnostic histologique des hémorrhagies par diapédèse d'avec celles qui proviennent de rupture est délicat; la quantité moindre de sang, sa distribution dendritique autour des vaisseaux, mais surtout l'absence de toute déchirure de vaisseau (qu'il faut, selon Sack, chercher sur des coupes parallèles à la surface), sont les seuls critères; la fibrine, sous forme granuleuse, s'observe dans les deux cas.

La présence des globules rouges épanchés dans les lacunes du tissu collagène, la déchirure de ce dernier lorsque l'extravasation est importante, l'œdème périphérique, sont des lésions grossières et faciles à voir. De petites hémorrhagies du corps papillaire, au contact de l'épiderme, peuvent être englobées dans ce dernier; en dehors de ce cas, l'enkystement est très rare, la règle étant la dissolution et le départ de l'hémoglobine qu'accompagnent les changements de couleur bien connus, et sa transformation en pigment libre ou inclus dans des cellules, et la résorption du stroma des globules.

### III. — Inflammations de la peau.

Le groupe des INFLAMMATIONS de la peau est de beaucoup le plus compréhensif en dermatologie. Il est fort intéressant de voir comment il est délimité et subdivisé par Unna.

L'auteur ne nous donne pas de définition du processus inflammatoire, mais on voit de suite qu'il le comprend de la façon la plus large ; à part les tumeurs et les malformations, il admet en effet que presque toutes les affections cutanées peuvent être rattachées à l'inflammation.

Quant à la subdivision de ce groupe, il reconnaît qu'on n'arriverait à rien d'acceptable en distinguant les inflammations en fibrineuses, purulentes, hémorrhagiques, etc. Le critérium anatomique étant en défaut, il faut chercher ailleurs la base d'une classification et on la trouve dans l'étiologie. On va voir qu'on arrive ainsi à un groupement assez naturel.

Les inflammations les plus nombreuses sont celles qui ont une *origine infectieuse ;* on peut les distinguer en maladies infectieuses locales et maladies infectieuses générales accompagnées d'une éruption. Les premières diffèrent selon que les parasites siègent dans l'épiderme ou dans le derme.

Les maladies dues à une infection locale *de l'épiderme* ne sont autres que les dartres des anciens, les catarrhes de la peau des auteurs allemands. Leurs lésions caractéristiques consistent en une anomalie de la kératinisation (parakératose) et en une hyperplasie et une prolifération des cellules épineuses (acanthose), troubles qui doivent être considérés comme résultant d'une inflammation parenchymateuse légère et superficielle.

Les inflammations par infection locale *du derme* sont plus intenses et plus profondes ; rarement séreuses ou séro-fibrineuses de nature, elles sont plus souvent purulentes ou nécrotiques (furoncle, chancre mou, charbon, morve, etc.).

A cette catégorie se rattachent aussi les granulomes (syphilis, tuberculose, lèpre, mycosis) que Virchow rangeait avec les tumeurs, mais qui cliniquement et histologiquement se rapprochent des maladies inflammatoires et dont la nature infectieuse est démontrée, pour quelques-unes au moins.

Une deuxième classe est constituée par ce que Unna appelle les *inflammations neurotiques*. Elle est moins homogène ; Unna lui-même la considère comme provisoire et sujette à revision. Les inflammations neurotiques sont celles qui affectent un rapport quelconque, variable à la vérité et souvent peu clair, avec le système nerveux. Elles sont d'origine infectieuse mais indirectement, en ce sens qu'on ne peut pas admettre que l'agent d'inflammation siège en pareil cas dans la peau elle-même. Il y a deux genres d'inflammations neurotiques : celles dans lesquelles interviennent les nerfs céphalo-rachidiens (zona, herpès, hydroa) et celles qui dépendent de troubles des vaso-moteurs (érythème multiforme, neurosyphilides, neuroléprides et prurigos). Dans ces dernières l'inflammation est assez étroitement limitée au voisinage immédiat de l'arbre vasculaire.

Les *inflammations traumatiques*, ou dermites artificielles, forment une troisième classe et étiologiquement se subdivisent suivant que l'irritant est d'ordre mécanique, thermique ou chimique. Anatomiquement elles offrent dans leur intensité toute une gamme ascendante ; l'irritant, qui ici intervient d'ordinaire d'un seul coup et en une seule fois, a en effet une intensité très variable ; la chaleur par exemple peut provoquer depuis un érythème jusqu'à une nécrose. La lésion produite se compose de deux éléments et parfois de deux périodes, l'altération passive et la réaction active des tissus.

Pour bien saisir la conception d'Unna relativement à l'inflammation, il faut savoir que pour lui tout processus inflammatoire est régi par les lois de la *chimiotaxie*. Il a une confiance absolue dans cette doctrine et accepte jusqu'à ses conséquences les plus extrêmes. On sait que sous le nom de chimiotaxie on désigne la propriété qui appartient aux micro-organismes, à leurs sécrétions, et plus généralement à des substances quelconques, d'exercer une attraction ou une répulsion sur les leucocytes ; la chimio-

taxie est donc suivant les cas positive ou négative ; elle peut être indifférente. Mais en dehors des leucocytes il peut y avoir exsudation de sérum, de fibrine, de sébum, etc. ; il admet qu'en pareil cas il y a eu appel de ces substances, qu'à côté de la leucotaxie il y a, suivant la terminologie de l'auteur, une sérotaxie, une fibrinotaxie, une sébotaxie même ! Il y a là des faits indiscutables ; mais leur interprétation est, on le verra, parfois bien singulière et bien inconcevable.

Unna fait remarquer que cette chimiotaxie fournit une explication satisfaisante des faits dans presque toutes les inflammations, quel qu'en soit l'agent provocateur. Qu'une vésicule se forme sous l'influence d'un produit chimique, d'un grain de cantharidine par exemple, ou sous l'influence d'un mycélium de trichophyton, la pathogénie du processus est tout à fait comparable ; en cas de brûlure les produits de désorganisation des tissus agiraient d'une façon analogue.

Une seule catégorie d'inflammations le gêne, étant malaisément explicable par ce mécanisme ; ce sont les *inflammations de cause mécanique*. Il est conduit à se demander si des traumatismes insuffisants pour nécroser une portion de tissu, sont capables à eux seuls de provoquer plus qu'une hyperhémie, une inflammation véritable, et si, dans les intertrigos par exemple, il n'y a pas intervention d'agents extérieurs infectieux comme dans les plaies qui s'enflamment.

Après ces considérations générales sur les inflammations en général, nous passons en revue les diverses classes prises en particulier.

### IV. — Dermites artificielles.

*(Brûlures, iodides, bromides, etc.).*

Les DERMITES TRAUMATIQUES, autrement dit *artificielles*, ouvrent la marche. Je viens de dire les incertitudes de l'auteur au sujet de celles qui ont une cause mécanique ; elles sont grandes au sujet de l'explication qu'on peut donner de la pathogénie des ampoules, du durillon forcé, etc.

Les DERMITES DE CAUSE PHYSIQUE et en particulier les *brûlures* ont été en revanche minutieusement étudiées sur des pièces biopsiques ; il était indispensable, pour distinguer les effets immédiats des phénomènes réactionnels, d'analyser les faits en procédant expérimentalement ; des brûlures effectuées de diverses façons ont été excisées et examinées ; Biasedecki, Touton et Koulneff avaient déjà opéré ainsi.

Je ne puis exposer au complet les résultats obtenus et me bornerai à relater les détails principaux.

Une pointe rouge qui pénètre dans le derme gonfle et coagule les faisceaux collagènes ; les fibres élastiques sont tuméfiées et en partie dissoutes ; la haute température provoque la formation brusque de vapeur d'eau dans les tissus, ce qui y creuse des lacunes irrégulières. La couche cornée est entraînée dans le canal de la piqûre et soulevée autour. Unna a insisté dès 1881 sur le fait de la dilatation en surface que subit cette couche cornée sous l'influence de la chaleur, qui la rend plastique, la détache du corps muqueux, et explique le soulèvement bulleux immédiat ou précoce de cette couche. L'œdème, la diapédèse, la multiplication des

cellules, sont les phénomènes secondaires dans toute brûlure, quel qu'en soit le degré.

La structure des bulles (brûlures du second degré) diffère suivant les cas ; tantôt l'épiderme entier, étant coagulé et nécrosé par la chaleur, est détaché du corps papillaire par la phlyctène, tantôt l'action calorique ayant été moindre, le corps muqueux dégénéré se ramollit et la bulle se forme par un mécanisme dans lequel interviennent l'altération dite ballonisante et l'altération cavitaire. La migration des leucocytes est toujours modérée, à moins d'une infection secondaire par pyocoques qui est fréquente. Mais c'est à l'action chimiotactique des produits nés sous l'influence de la combustion qu'il faut attribuer la violente inflammation séro-fibrineuse qui ne manque pas après toute brûlure.

Les recherches et les expériences sur les brûlures du troisième degré montrent l'énorme résistance qu'oppose le derme à l'action de la chaleur ou sèche ou humide ; il y a plus souvent dénudation et nécrose du derme qui est desséché et devient transparent, que carbonisation véritable, laquelle est très difficile à réaliser sur le vivant.

Les INFLAMMATIONS DE CAUSE CHIMIQUE sont extrêment fréquentes et variées. Il y a lieu de ne pas tenir compte ici des agents qui ne provoquent que de l'urticaire (orties, épizoaires) ou de ceux qui produisent des hyperkératoses avec kystes folliculaires (goudron, paraffine). Il faut éliminer aussi les caustiques légers (nitrate d'argent, chlorure de zinc, phénols, résorcine, acide salicylique, etc.), ou forts, tels que les acides et alcalis concentrés, car ces substances amènent un nécrose superficielle ou profonde qui guérit *sans inflammation*, à moins d'infection secondaire. Ces caustiques seraient donc doués d'une chimiotaxie négative (?)

Ces dermites de cause chimique offrent un grand intérêt surtout parce que, du temps d'Hebra, on a cherché parmi elles le prototype des principales dermatoses, de l'eczéma aigu par exemple ; elles en diffèrent à ce qu'assure Unna, autant histologiquement que cliniquement et par l'étiologie.

Les dermites chimiques sont simples, consistant en érythème, vésication, ou papules folliculaires ; ou bien elles sont compliquées, leurs lésions étant constituées par de l'érythème diversement associé à de l'œdème, de la vésication, de la folliculite, des papules et des pustules.

Quelques exemples de dermites simples suffisent pour se faire une idée des lésions qu'on constate en pareil cas.

La *dermatite iodique*, par application unique ou répétée de teinture d'iode, a été étudiée expérimentalement par Schede, Coën et Engmann. C'est un type d'érythème artificiel avec leucotaxie prédomimante ; une application à forte dose produit une cautérisation de la couche cornée et d'une partie du corps muqueux, avec émigration rapide de leucocytes venant s'accumuler sous l'eschare, le tout accompagné de dilatation vasculaire et d'un peu d'œdème. Des applications modérées et répétées donnent une hypertrophie des cellules fusiformes, des grumeaux albumineux dans les espaces lymphatiques de l'épiderme et du derme, une atrophie de la graisse de l'hypoderme, un peu d'œdème et de fibrine dans la partie inférieure de la peau. On voit que cet agent, si usité comme révulsif, pro-

duit des modifications extrêmement importantes et remarquablement profondes.

La *dermatite cantharidienne* est, selon Unna, Touton et Kulisch, caractérisée par l'altération nécrotique et la liquéfaction rapide du protoplasma des cellules épineuses, l'apparition rapide de mitoses souvent incomplètes et pathologiques, et surtout par une sérotaxie très pure.

La *dermatite par huile de croton* atteint particulièrement les follicules à l'orifice desquels se forment rapidement des pustules ; l'épiderme est peu altéré, le derme infiltré de cellules fusiformes, et l'émigration de leucocytes vient former sous la couche cornée des abcès absolument comparables à ceux de l'impétigo.

Il n'y a aucune raison pour comparer ces deux dernières dermatites à l'eczéma avec lequel elles ne présentent pas d'analogie clinique et dont le processus histologique est foncièrement différent.

A ces inflammations par application d'irritants externes se rattachent quelques *dermites toxiques de cause interne*, causées par un poison circulant avec le sang. Elles sont très variées pour un même agent (iodides, bromides, diabétides). Unna préfère pour elles les applications génériques de iododerma, bromoderma, auxquelles on peut joindre les épithètes de pustuleuse, bulleuse, acnéiforme, etc.

L'*iododerma pustulo-tubéreuse* est la plus intéressante comme étant la plus fréquente et ayant été considérée comme assez caractéristique. Son nom d'*acné iodique* tiré d'une analogie grossière a fait croire qu'il s'agissait d'une lésion folliculaire due à la mise en liberté d'iode dans les glandes sébacées (Adamkiewicz). Mais l'iode en application externe et les pommades iodurées ne donnent jamais de tubercules ni de pustules ; Pellizari et Ducrey n'ont pas trouvé d'iode dans le pus ; enfin les nombreux observateurs qui ont étudié l'histologie de cette lésion sont d'accord pour reconnaître l'intégrité des follicules pilo-sébacés et placer l'origine de l'inflammation dans les vaisseaux de la peau. C'est là tout ce qu'on sait sur la pathogénie de cette affection.

La *bromoderma pustulo-tubéreuse* a été également considérée comme une folliculite. Guttmann a trouvé des traces de brome dans les pustules, d'autres ont échoué dans cette recherche. Histologiquement on constate des altérations épidermiques, des infiltrations cellulaires dans le corps papillaire et le chorion. Unna, sans se prononcer sur le siège et la nature des altérations, insiste sur le polymorphisme de cette affection et sa coexistence constante, selon lui, avec un catarrhe séborrhéique qui constitue peut-être le terrain nécessaire à son développement.

### V. — Inflammations neurotiques.

*Érythèmes multiformes, neuroléprides, neurosyphilides, prurigos, hydroa, herpès, zona.*

Avec le chapitre des INFLAMMATIONS NEUROTIQUES nous abordons l'étude d'un groupe qui est spécial à la classification d'Unna. Il comprend des dermatoses toutes infectieuses de nature, mais dans la pathogénie desquelles intervient une influence nerveuse ; c'est du reste exclusive-

ment à la clinique qu'est empruntée la preuve du rôle joué par le système nerveux dans ces cas.

Cette classe se subdivise en quatre genres qui sont : Le genre érythème comprenant des inflammations aiguës (érythème noueux, érythème multiforme) et des inflammations chroniques (neurolépride, neurosyphilide) ; en outre les genres prurigo, hydroa et herpès.

Il n'est pas un instant question dans ce chapitre d'y attribuer une place aux divers lichens, ni au lichen plan, ni au lichen neurotique, ni au lichen simplex dit névrodermite par des auteurs récents.

Les érythèmes neurotiques sont des inflammations ; j'ai dit plus haut que c'est pour cette cause qu'on les a séparés des autres érythèmes.

L'*érythème noueux* a pour lésion une inflammation œdémateuse de tous les vaisseaux du derme qui sont dilatés et entourés de manchons cellulaires, formés par des cellules fusiformes gonflées et des leucocytes. Il y a très peu de leucocytes loin des vaisseaux et presque point dans l'épiderme. Les fibres élastiques disparaissent au niveau des manchons périvasculaires. Il n'y aurait pas de globules rouges extravasés, en sorte que les colorations « contusiformes » seraient dues aux altérations de l'hémoglobine dans des vaisseaux thrombosés.

L'*érythème multiforme* et l'*herpès iris* affectent de préférence la moitié supérieure du corps et récidivent fréquemment ; ils sont régionaux et symétriques, mais, pas plus que pour l'érythème noueux, leurs efflorescences ne sont liées aux territoires vasculaires ; en effet, les éléments papuleux s'étendent souvent excentriquement.

La différence anatomique avec l'érythème noueux réside dans le siège des altérations qui sont limitées au corps papillaire ; l'épiderme prolifère, est atteint d'œdème intercellulaire pouvant aller jusqu'à la formation de vésicules et d'infiltration par cellules migratrices, surtout dans les formes bulleuses.

Le type des *érythèmes neurotiques chroniques* est fourni par les neuroléprides. L'auteur appelle ainsi les affections lépreuses cutanées dues non pas à la présence effective du bacille dans le derme, mais résultant indirectement de la végétation de ce bacille dans les nerfs de la peau. Les neuroléprides et les lépromes diffèrent complètement par leur origine et leur structure histologique. Les formes mixtes sont très rares.

Les *neuroléprides* sont des macules ou des anneaux érythémateux et pigmentaires ordinairement anesthésiques au centre, toujours symétriques, pouvant apparaître par poussées ou brusquement dans leurs lieux d'élection ou sur une grande partie du corps ; leur durée est presque illimitée. Elles peuvent s'accroître excentriquement, mais n'ont jamais une marche serpigineuse à la manière des syphilides tertiaires ou du lupus. Cette lèpre maculeuse à caractère angio-neurotique est donc une forme de la lèpre nerveuse, laquelle comprend d'autre part la variété atrophique ou mutilante.

Mais un fait très important, est que dans la forme maculeuse peuvent se produire sur les taches des élevures papuleuses ou en nappe. Celles-ci, d'après les recherches de Pollitzer et de Philippson, deux élèves d'Unna, sont dues à l'immigration par voie embolique de bacilles lépreux, qui se

répandent dans toute la peau, mais trouvent un terrain favorable au niveau des macules. Ces bacilles peuvent dégénérer et disparaître, ou bien proliférer et constituer un léprome surajouté, ce qui est plus rare. On pourrait en tous cas reconnaître un léprome qui a cette origine à sa structure.

La lésion pure des neuroléprides consiste en une hypertrophie et hyperplasie cellulaire des capillaires du derme et des éléments conjonctifs des nerfs de l'hypoderme ; les bacilles manquent presque tout à fait. Vienne une poussée aiguë, et l'on trouvera des véritables thrombus de bacilles embolisés dans les vaisseaux. Au bout de quelque temps, si ces bacilles n'ont pas dégénéré et disparu, on aura sous les yeux un léprome non uniformément infiltré de bacilles, nettement limité sur ses bords et disposé en cordons périvasculaires.

C'est sur leur analogie avec les neuroléprides qu'est basée la conception des *neurosyphilides*. L'auteur range dans ce genre les syphilides secondaires généralement tardives, affectant une forme en rapport avec les territoires vasculaires ou le réseau collatéral, persistantes, durables et peu influencées par le traitement antisyphilitique ; ce sont les roséoles annulaires ou circinées tardives, leur variété érythémato-papuleuse et surtout la syphilide pigmentaire du cou.

Dans les neurosyphilides érythémateuses (roséole circinée) il y a une sclérose marquée des vaisseaux superficiels avec dilatation des capillaires veineux ; pas de cellules plasmatiques ou géantes. S'il y a prolifération plus marquée des cellules périvasculaires, et des leucocytes un peu plus abondants, l'éruption devient papuleuse, ce qui est rare. Du pigment peut s'accumuler secondairement dans l'épiderme, d'où la variété pigmentaire, la neuro-syphilide en cocarde, etc.

Mais la pigmentation est d'autres fois primitive sous forme de taches ou d'anneaux, bien plus souvent sous forme de réseau (*syphilide pigmentaire du cou*). Unna repousse l'erreur que consacre le terme de leucoderma syphiliticum ; il reconnaît qu'il y a une hyperpigmentation primitive sans relation avec une éruption antécédente quelconque. Dans cette mélanodermie apparaissent des taches claires qui grandissent et constituent les mailles d'un réseau dont les travées vont s'amincissant ; ce réseau, il le compare au Livedo annularis a frigore. C'est donc au niveau des territoires vasculaires directs que le pigment disparaît d'abord par résorption et la relation avec le trouble circulatoire est rendue par là évidente.

Histologiquement, il y a plus de pigment dans les travées brunes ; il y en a moins dans les mailles où il est autrement distribué. Il n'y en a dans l'épiderme en aucun point, mais uniquement, sous forme de gros grains jaunes, dans les fentes lymphatiques du corps papillaire. Les vaisseaux sont altérés partout, leur [endothélium et périthélium est gonflé (comme l'avait constaté de Majeff), mais on ne trouve pas de thromboses. C'est vraisemblablement au trouble circulatoire résultant de ces lésions qu'on peut attribuer la pigmentation diffuse, laquelle disparaît par résorption et d'abord dans les territoires où la circulation est le plus active.

On ne nous dit pas explicitement pourquoi les *Prurigos* figurent parmi les inflammations neurotiques ; c'est sans doute à cause des démangeai-

sons intenses qui font partie de leur caractéristique; d'ailleurs ce classement est déclaré tout à fait provisoire.

Élimination étant faite des prurits avec éruption secondaire, il ne reste dans le genre Prurigo que le prurigo gravis de Hebra, et le prurigo mitis de Willan ; ce dernier type est très probablement dissocié; pour le moment on y rattache le prurigo hiémalis du Dutriny, le lichen intriatus, etc.

Le *prurigo mitis* de Willan apparaît chez l'adulte et ne donne jamais lieu à de l'épaississement de l'épiderme ni à de l'atrophie de la peau. Les papules sont constituées par des foyers disséminés de nécrose épithéliale qui se ramollissent sans se liquéfier; au-dessous le corps papillaire est œdémateux et modérément infiltré de leucocytes; il n'y a jamais de plasmazellen. Ce processus n'a pas le moindre rapport avec celui de l'eczéma.

L'anatomie du *prurigo de Hebra*, lequel débute dans la première enfance et conduit à des altérations graves de la structure de la peau, a donné lieu à des affirmations très contradictoires; Unna reconnaît à chacune d'elles une part de vérité. Il trouve dans les papules : de l'œdème, de l'infiltration cellulaire de la peau, de l'hypertrophie du périthélium vasculaire, un processus de formation de vésicules et pustules par ramollissement des cellules malpighiennes, sans rapport avec les canaux sudoripares, enfin du gonflement des muscles folliculaires et de l'exanthose surtout à l'orifice des follicules. Il ajoute qu'il a trouvé des cocci sous la voûte cornée de vésicopustules et insiste sur ce fait que toutes les lésions parlent pour une origine parasitaire, en sorte que la place du prurigo serait au milieu des épidermites infectieuses.

Les lésions diffuses consistent en infiltration uniforme, effacement des papilles, épaississement de sa couche épineuse et surtout de la couche cornée avec intégrité du stratum granulosum.

Il y a une certaine analogie entre ces altérations, et celles de l'eczéma pruriginieux ; mais la parakératose, la prolifération épithéliale plus marquée, l'existence en un mot du processus caractéristique de l'eczéma distinguent nettement ce dernier.

L'auteur applique le nom d'*hydroa* à la dermatite herpétiforme de Duhring, et lui considère une forme relativement légère et localisée, et une forme grave et généralisée.

Dans les deux formes il trouve, correspondant à un des territoires vasculaires de la peau, un œdème avec infiltration cellulaire composée des cellules conjonctives, et non de leucocytes, limitée au corps papillaire. L'épiderme reste relativement passif; dans la forme mitis les vésicules résultent d'œdème interépithélial; dans la forme grave, l'épiderme est détaché en masse et forme le plafond d'une bulle, au sein de laquelle les papilles, gonflées et arrondies, viennent faire saillie. L'auteur admet comme possible la réimplantation de cet épiderme qui n'est pas dégénéré. Il n'est pas question de la présence de cellules éosinophiles, dont l'abondance dans cette maladie a été récemment signalée par MM. Leredde et Perrin.

L'*herpès* et le *zona* forment les deux derniers genres du groupe des inflammations neurotiques. Les raisons qui font ranger ici la première de ces dermatoses ne sont nullement expliquées, mais elles se devinent; quant au zona, elles consistent dans la distribution si spéciale de l'éruption et

dans les névralgies dont elles s'accompagnent souvent, plutôt que dans la constatation anatomique de lésions nerveuses qui, de l'aveu d'Unna, ne ressortent en aucune façon de l'examen de ses préparations.

Mais, s'en tenant à l'étude des lésions cutanées, il met en lumière un fait assez imprévu ; il n'y a aucune analogie, il y a même le contraste le plus complet entre le processus de vésiculation de l'herpès et celui du zona.

Dans l'*herpès* il s'agit d'une véritable nécrose de coagulation de la partie supérieure de la couche épineuse, dont les cellules deviennent fibrinoïdes pendant que le noyau disparaît ; l'épiderme dans toute son épaisseur, ou quelquefois en partie seulement, se soulève ; au-dessous le derme est œdémateux, les leucocytes sortent des vaisseaux dilatés, viennent pénétrer dans la vésicule, et, au moment de la dessiccation, contribuer à former la croûte. Le tissu élastique disparaît presque entièrement dans la peau enflammée.

Dans le *zona* la vésicule a un tout autre mode de formation, qui est presque spécial à cette dermatose : il ne se rencontre en outre que dans la varicelle et la variole, et y est moins accusé et surtout moins pur. Contrairement à ce qui se passe dans l'altération vésiculaire (Leloir) ou colliquation réticulaire (Unna), laquelle avait été jusqu'ici considérée comme le processus commun dela formation des vésicules, ici les cellules épineuses restent closes, n'augmentent pas de volume ; elles deviennent troubles, se colorent comme la fibrine, se détachent les unes des autres par perte des filaments d'union. En plus, on en trouve qui sont énormes, rondes et creuses comme des ballons, renferment jusqu'à 20 ou 30 noyaux nés par division indirecte ; ce sont de véritables cellules géantes épithéliales. Cette dégénération nouvelle, que l'auteur oppose formellement à l'altération vésiculeuse, mérite un nom nouveau ; il propose celui de *dégénération ballonnisante*. Le liquide contenu dans les vésicules est donc intercellulaire ; des leucocytes y arrivent par immigration et pénètrent jusque dans les ballons. Weigert avait parlé de blocs privés de noyaux dans la variole. Pfeiffer a pris ces grosses cellules contenant des noyaux pour des amibes. Qu'il me soit permis d'ajouter que j'avais examiné plusieurs vésicules de zona sans pouvoir m'expliquer leur singulière structure et, qu'après avoir lu la description qu'en fait Unna, je la trouve absolument conforme à ce que montrent mes préparations.

Au-dessous des vésicules il y a des signes d'inflammation dans le corps papillaire, mais peu étendue ; ce fait de l'apparition des vésicules sur une peau presque normale, indique, selon Unna, que dans le zona les parasites présumés arrivent dans l'épiderme même et y exercent leur activité. Il n'a pas noté d'altérations nerveuses appréciables.

### VI. — Inflammations de cause infectieuse.

Les INFLAMMATIONS DE CAUSE INFECTIEUSE forment la classe la plus nombreuse. Elles se divisent très naturellement en *exanthèmes aigus des maladies générales* (fièvres éruptives) et en *infections locales*.

Ces dernières sont en majorité des affections chroniques ; elles sont et

restent nettement locales quand c'est l'*épiderme* qui est le siège de l'infection (dartres). Il n'en est pas de même pour les infections *dermiques*; l'érysipèle, l'anthrax s'accompagnent de phénomènes généraux. La syphilis, la tuberculose, la lèpre, le mycosis fongoïde, sont difficiles à classer logiquement; on ne peut les ranger avec les maladies générales accompagnées d'exanthème puisque le chancre syphilitique, le lupus, sont des accidents en somme purement locaux. Unna en fait un groupe à part d'*inflammations infectieuses à tendance néoplasique*.

On peut être étonné de voir ranger telle ou telle dermatose dans les inflammations infectieuses alors qu'on ne connaît aucunement son étiologie, son microbe. Unna fait remarquer que les critérium clinique et histologique sont les seuls valables, dans l'état actuel de nos connaissances.

Le parasite n'est connu que pour un petit nombre des affections de ce groupe, telles que la tuberculose, l'impétigo staphylogène, la trichophytie, la gale, l'érysipèle. Quoique absolument inconnu, son existence est certaine pour la syphilis par exemple ; elle est probable, mais demande confirmation, pour l'eczéma, le psoriasis, l'érysipéloïde, l'acné varioliforme, l'ecthyma, le chancre simple; elle est discutée pour la vaccine et la psorospermose; enfin plusieurs affections sont si voisines d'autres manifestement infectieuses; qu'on doit sans hésitation les ranger dans le même groupe, telles la tinéa imbricata, l'impétigo herpétiforme, la parakeratosis scutularis, le lichen plan, le pemphigus aigu bénin, la folliculite de Lukasiewitcz la spiradénite, le pemphigus végétant, etc. Les mêmes raisons cliniques et histologiques semblent suffisantes à Unna pour considérer comme infectieux : le pityriasis rubra de Hebra, le pityriasis rubra pilaire, le pemphigus chronique, l'acné, l'ichthyose; il ne met pas en doute que les recherches ultérieures ne justifient ce classement provisoire.

Selon la théorie chimiotactique de l'inflammation, l'épiderme quoique privé de vaisseaux peut aussi bien être enflammé que le derme, pourvu qu'il renferme une cause d'attraction pour les leucocytes, etc., c'est-à-dire, dans l'espèce, pourvu qu'il loge des parasites; on dira « enflammée » toute la région qu'occupe et qu'a dû traverser l'exsudat, qui vient en réalité de plus ou moins loin.

Quand l'agent inflammatoire siège dans l'épiderme, sa sphère d'action se limite rarement à l'épiderme lui-même, mais s'étend plus ou moins loin et en première ligne au corps papillaire, dont les vaisseaux peuvent fournir l'exsudat demandé. La fréquence des lésions limitées au corps papillaire et à l'épiderme a conduit Kromayer à envisager l'ensemble de ces deux parties comme constituant un véritable organe, le *parenchyme cutané*; mais l'inflammation peut ne l'atteindre que partiellement, ou dépasser ses limites, en sorte que cette conception est insuffisamment justifiée.

Nous envisagerons en première ligne les inflammations superficielles de l'épiderme; viendront ensuite les inflammations profondes de l'épiderme, c'est-à-dire celles des follicules et des glandes.

Les *inflammations superficielles de l'épiderme*, ce sont les *dartres* du vulgaire, les *catarrhes de la peau* de Schmidt, Auspitz et Unna, qui peuvent être *humides* ou *secs*, ces mots étant entendus au sens macroscopique.

Plusieurs dermatoses ont à la fois des formes sèches et des formes humides, par exemple l'eczéma, le pemphigus (pemphigus foliacé), et c'est arbitrairement qu'on les range ici ou là, mais cela n'a pas d'importance. Les termes de catarrhe sec et de parakératose ne sont pas synonymes ; ce dernier mot s'applique à un processus pathologique de la kératinisation, sans intervention de kératohyaline ou éléidine, avec conservation des noyaux de la couche cornée, anomalie qui pour Unna provient d'un état d'humidité excessive de la couche intermédiaire ; certaines dermatoses, telles que le pityriasis pilaire, les lichens plan et neurotique, l'ichthyose, sont des catarrhes secs, puisqu'elles donnent lieu à de la desquamation, mais non des parakératoses, puisque les symptômes histologiques mentionnés ci-dessus font défaut.

### VII. — Catarrhes humides de la peau.

(*Gale*, *impétigos*, *ecthyma*, *pemphigus*, *dysidrose*, *miliaire*).

*Les catarrhes humides de la peau* ont été moins étudiés par les histologistes que les catarrhes secs, probablement parce qu'on les rangeait banalement dans l'eczéma tel que l'avait conçu, trop largement, Hébra.

Je ne m'attacherai pas à suivre Unna dans sa subdivision quelque peu byzantine de ces catarrhes, suivant la nature de leur exsudat, en séreux, leuco-séreux et séro-fibrineux, leuco-fibrineux et purulents. Je m'efforcerai au contraire de reconstituer les groupes traditionnels qu'il s'est plu à morceler.

En tête nous rencontrons la *gale*, type de catarrhe séreux à forme vésiculeuse. Les acares sont logés et creusent leur galerie exclusivement dans la couche cornée (Török) ; s'ils pénétraient, comme on l'enseigne encore à tort, dans la couche muqueuse ils causeraient des douleurs permanentes et vives, on pourrait exprimer du sérum hors des sillons, la couche épineuse serait fortement enflammée. Secondairement à leur présence se produit une réaction eczématoïde, mais non eczémateuse : c'est un œdème inter-épineux qui peut conduire à la formation de vésicules lesquelles siégent au niveau de la couche granuleuse ou de la couche épineuse, mais n'entament jamais le derme. Il y a fort peu de leucocytes émigrés. Dans le derme on ne note que de l'œdème du corps papillaire, des vaisseaux dilatés, et des mitoses des cellules. Quand il se produit des vésicules ou bulles plus grandes, comme il arrive régulièrement dans une gale un peu ancienne, si leur contenu est purulent on y trouve des staphylocoques, s'il est séreux, des morocoques ; elles résultent donc d'une infection secondaire, et constituent une complication par impétigo ou par eczéma aigu typique.

La *gale norvégienne*, dont les acares creusent des galeries anastomosées en réseaux, est un type de catarrhe sec.

Parmi les catarrhes humides de la peau les *impétigos* font l'objet d'une étude très détaillée et qui mérite d'attirer l'attention en tant que tentative intéressante de dissociation, ou plutôt de subdivision, de ce genre nosologique assez peu homogène, il faut bien en convenir.

Hebra, qui a fait si large le domaine de l'eczéma, y a incorporé l'impétigo

parce qu'il ne parvenait pas à tracer des limites nettes entre ces deux affections ; j'ajouterai qu'Hardy a fait de même. Plus récemment on a pensé (Dubreuilh, etc.), que l'impétigo étant la « pyococcie » de l'épiderme, l'eczéma impétigineux représentait un eczéma infecté secondairement par les pyocoques. Mais Bockhart a montré quels étaient les véritables effets de l'infection staphylococcique de l'épiderme ; pour Unna l'*impétigo staphylogène de Bockhart* constitue le type, sinon cliniquement au moins histologiquement, le plus net du genre.

On doit ranger autour de lui les formes dermatologiques analogues et qui répondent à la définition générale : *éruptions aiguës composées de bulles superficielles discrètes ou groupées se transformant rapidement en croûtes qui tombent sans laisser de cicatrice.*

Or, il ne distingue pas moins de neuf espèces d'impétigos ; leur étude est dissociée, car, selon la nature de l'exsudat qui remplit les vésicules, les espèces sont rangées dans les différents paragraphes correspondant aux variétés des catarrhes humides de la peau. N'est-ce pas la preuve que ces classifications par trop logiques et basées sur un seul caractère, fût-il chimiotactique, sont artificielles et déconcertantes pour l'esprit ?

Parmi les catarrhes séreux nous trouvons deux variétés d'impétigo, probablement bien rares dont la description ne repose que sur l'examen d'un seul cas ; c'est l'*impetigo serosa* et l'*impetigo protuberans ;* dans les catarrhes sero-fibrineux, des cas uniques également d'*impétigo leuco-fibrineux* et d'*impétigo multiloculaire.* Toutes sont rapportées à des microbes, des cocci d'espèce spéciale, dont la description est donnée d'après leur aspect sur les coupes, mais dont il ne paraît pas qu'il ait été fait une étude biologique quelconque par cultures, inoculations, etc.

L'auteur admet en outre l'existence d'un *impetigo contagiosa* (T. Fox) plus contagieux que les autres, donnant lieu à des épidémies ; mais il ne l'a pas observé personnellement et demande que son existence soit confirmée par des observations et des recherches histologiques et bactériologiques plus complètes et plus récentes que celles qui existent dans la science.

Si l'on ne peut guère considérer comme acquise l'individualité des types précédents, il me semble qu'il y a moins d'objections à faire relativement aux autres formes. L'*impetigo vulgaris*, si fréquent chez les enfants de la classe pauvre, caractérisé par ses croûtes mélicériques épaisses, qui souvent se combine avec l'eczéma séborrhéique, est d'observation commune. Il serait dû à un coccus spécial encore, qui n'a pas été cultivé, mais qui diffère des staphylocoques par sa forme ovalaire et par sa propriété d'attirer le sérum et la fibrine plutôt que les leucocytes. L'*impetigo circinata* forme des croûtes beaucoup plus minces, affaissées à leur centre. La description de l'*impétigo streptogène* éveille dans l'esprit le souvenir de ces bulles plates, flasques, irrégulières, à développement excentrique comme des tournioles, que tout le monde a vues. Enfin l'*impétigo staphylogène* est décrit de main de maître, tant au point de vue clinique qu'à celui de l'histologie de ses pustules, sous-cornéennes, lenticulaires, gorgées de globules de pus qui refoulent la couche épineuse. Sont notés le siège extra-cellulaire des staphylocoques que l'exsudat

purulent refoule contre le plafond des pustules, la virulence persistante des microbes dans les croûtes, la remarquable et surprenante rareté des cellules migratrices au-dessous des pustules.

Reste l'*impétigo herpétiforme* de Hebra, qui n'a pas été observé à Hambourg, et dont les symptômes généraux graves, la terminaison souvent fatale, paraissent en rapport avec un envahissement du sang par les microbes d'ailleurs encore mal déterminés.

Il me semble y avoir un véritable progrès dans cette manière d'envisager l'impétigo; ce n'est plus un genre dermatologique caractérisé par l'aspect et la marche clinique de l'éruption ; ce n'est pas davantage, de par la seule étiologie, l'ensemble des affections cutanées dues aux microbes de la suppuration, mais, pour Unna, l'impétigo embrasse toutes les infections épidermiques donnant lieu soit à une *vésicule*, soit à une pustule qui se transforme en croûte et guérit sans cicatrice. Chaque variété est d'abord décrite sommairement au point de vue clinique ; puis l'histologie montre la nature et le siège de la lésion; à la bactériologie il appartient de déceler les divers parasites, de caractériser les espèces, et d'expliquer les nuances de structure et par conséquent les nuances de l'apparence clinique. Tout le programme d'une révision de ce chapitre de la dermatologie est ainsi tracé. Mais l'essai qui nous est présenté est certainement encore très imparfait. Ce n'est qu'avec hésitation qu'on suit l'auteur dans sa différenciation de ces huit ou neuf microbes de par leur seul aspect dans des coupes; c'est avec une admiration un peu inquiète qu'on lui voit attribuer à chacun d'eux telle ou telle propriété d'après les lésions qu'il constate. On est surpris que dans ces vésico-pustules, excisées à une époque très variable de leur évolution, les lésions soient toujours adultes, si l'on peut ainsi parler, non suspectes d'être en voie de formation, ou de transformation possible, ou encore de régression, et par là moins caractéristiques. Enfin, entre les mains d'Unna, chaque pustule ne renferme jamais qu'une seule espèce microbienne, laquelle est déclarée caractéristique ; cela paraît bien curieux quand on songe combien l'infection secondaire est facile dans les lésions de ce genre, et qu'on sait *par expérience* combien elle est en réalité habituelle et faite pour causer de l'embarras au bactériologiste.

L'*ecthyma*, classé dans les catarrhes leuco-fibrineux, ne ressort pas élucidé d'une façon tout à fait satisfaisante des recherches d'Unna. On doit avec Willan et Vidal reconnaître que ces grosses pustules discrètes, à base rouge et indurée, se desséchant en croûtes brunes et laissant des cicatrices nettes, constituent une affection à part, inoculable et se reproduisant sous le même type. Leloir a donné une description remarquable de leur structure. On a décelé dans les pustules des staphylocoques, des streptocoques et des bacilles, mais on n'a pas réussi à reproduire la lésion à l'aide de cultures. Unna ne met pas en doute la nature infectieuse externe et spécifique de l'ecthyma et le considère comme distinct de tous les impétigos. La suppuration est ici secondaire à une altération spéciale de l'épiderme, fibrineuse au centre, œdémateuse à la périphérie; le pus est sous-épithélial et se continue avec des traînées purulentes intradermiques. Il n'a pas été possible de trouver de bactéries dans le pus, mais seulement dans la couche supérieure de la croûte.

Le *pemphigus*, autre catarrhe humide de la peau, n'est pas une maladie unique, mais un groupe de dermatoses ne comprenant, après les éliminations nécessaires, que trois types définis : le pemphigus aigu bénin apyrétique, le pemphigus aigu malin fébrile, et le pemphigus chronique pouvant se terminer par le pemphigus foliacé.

Tous sont vraisemblablement de nature parasitaire, d'après Unna, et dus à des microbes divers suivant la forme. Leur anatomie pathologique est donnée, faute d'examens personnels, d'après ce qu'en disent les auteurs. On ne nous donne de renseignements nouveaux qu'au sujet du pemphigus foliacé.

La *dysidrose* serait mieux dénommée, avec Hutchinson, *Cheiropompholyx*, attendu que Santi et Williams, ainsi que Robinson, ont démontré l'indépendance des vésicules relativement aux pores sudoripares. Ces vésicules sont sous-cornéales, s'accroissent en se développant du côté de la profondeur et contiendraient constamment une espèce particulière de bacilles, qu'Unna considère comme la cause de l'affection ; il ne les a ni cultivés ni inoculés. Ces bacilles, d'après lui, préexistent à l'éruption chez certains sujets et resteraient latents jusqu'à ce qu'une sudation plus abondante leur ait, par macération et grattage, ouvert une voie vers la couche épineuse.

La *miliaire rouge* et *blanche* est aussi déclarée parasitaire, quoique l'organisme pathogène n'ait pu être trouvé. On sait les relations de cette éruption avec la sudation, mais si elle était due à une altération de la sueur, elle prendrait l'apparence d'une irritation diffuse et non celle d'une éruption si étroitement punctiforme. D'ailleurs, il ne faut pas confondre la miliaire vraie avec les sudamina (ou miliaire cristalline) ; les vésicules de la miliaire se forment dans la région basale de la couche cornée et, contrairement à l'opinion de Pollitzer et d'autres, n'affectent aucune relation avec les pores sudoripares (Török, Unna). Le contenu des vésicules est du sérum, sans fibrine, dans lequel flottent des leucocytes et, fait bien particulier, des mastzellen en assez grand nombre. Il y a dans le derme une inflammation très modérée avec émigration de leucocytes et de mastzellen hors des capillaires dilatés. Une remarque clinique qui me paraît très fondée, c'est que la miliaire est souvent le point de départ d'un eczéma séborrhéique qui peut envahir consécutivement une grande étendue des téguments. (*A suivre.*)

# CATALOGUE DES MOULAGES

DE LA

# COLLECTION GÉNÉRALE DU MUSÉE DE L'HOPITAL ST-LOUIS

*Du 1er juillet 1892 au 1er juillet 1895.*

---

Ce catalogue fait suite au supplément publié déjà par nous dans les *Annales* en 1892 et donnant la liste des moulages exécutés de 1889, date d'apparition du premier catalogue, à 1892. Cette nouvelle série triennale ne le cède pas en intérêt aux séries précédentes : tous les moulages qui la composent sont dûs au talent de notre habile artiste, M. BARETTA.

H. F.

---

| | | | | |
|---|---|---|---|---|
| **1686** | Vit. 98. | **Subluxation congénitale** de l'extrémité inférieure du cubitus. | LUCAS-CHAMPIONNIÈRE | 1892 |
| **1687** | 38 | **Trichophytie** du pied (*Observation publiée* par DJELALEDDIN MOUHKTAR *in* Bull. Soc. Derm. et Syphil., 1892, p. 397). | FOURNIER | 1892 |
| **1688** | 11. | **Eczéma** des ongles. | QUINQUAUD | 1892 |
| **1689** | 40. | **Kystes épidermiques** dans un cas de **pemphigus**. — Main. | QUINQUAUD | 1892 |
| **1690** | 77. | **Syringomyélie** probable.— Usure trophique des extrémités des orteils guérie en quelques jours par le repos. | DU CASTEL Suppléé par JACQUET. | 1892 |
| **1691** | 95. | **Maladie de Paget**. — Région interfessière et périanale (*Observ. publiée* par DARIER et COUILLAUD *in* Bull. Soc. Derm. et Syphil., 1892, p. 25). | FOURNIER | 1892 |
| **1692** | 41. | **Pityriasis rubra pilaire**. — Pied (*Observ. publiée in* Bull. Soc. Derm. et Syphil., 1892, p. 435). | DU CASTEL | 1892 |
| **1693** | 39. | **Trichophytie** du cuir chevelu d'origine équine. Périfolliculite agminée trichophytique. — Plaque unique ayant son siège à la région temporale droite du cuir chevelu chez un enfant de 12 ans. — Dénominations antérieures : *kérion de Celse* au cuir chevelu; *Sycosis parasitaire* ou trichophytique à la barbe ; *périfolliculite agminée des régions glabres* (*voir le n° 1709, même malade après traitement.* | E. BESNIER suppléé par THIBIERGE | 1892 |
| **1694** | 32. | **Lupus pernio**. — Face (*Observ. publiée in* Bull. Soc. Derm. et Syphil.,1892, p. 417) (*voir le n° 1695, même malade*). | TENNESON | 1892 |
| **1695** | 32. | **Lupus pernio**. — Mains (*Observ. publiée in* Bull. Soc. Derm. et Syphil.,1892, p. 417) (*voir le n° 1694, même malade*). | TENNESON | 1892 |

| | | | | |
|---|---|---|---|---|
| 1696 | 85. | **Végétations papillomateuses** de la verge, chez un diabétique, | TROISIER hôp. Lariboisière. | 1892 |
| 1697 | 83. | **Urticaire pigmentaire**; cicatrices consécutives. — Epaule (*Observ. publiée in* Bull. Soc. Derm. et Syphil., 1892, p. 261) (*voir le n°* 1033, *même malade*). | HALLOPEAU | 1892 |
| 1698 | 43. | **Psoriasis**. — Mollet. | BESNIER supplée par THIBIERGE | 1892 |
| 1699 | 95. | **Lymphangite simple suppurée** ayant présenté tous les aspects d'une gomme syphilitique. — Bras. | DU CASTEL | 1892 |
| 1700 | 73. | **Syphilide gommeuse**. — Genou. Guérison par le traitement antisyphilitique (*Observ. publiée in* Bull. Soc. Derm. et Syphil., 1892, p. 436). | DU CASTEL | 1892 |
| 1701 | 59. | **Plaques syphilitiques** circinées, en cocarde de la peau. — Face. (*Observ. publiée* in Musée de l'hôpital Saint-Louis, 1895.) | E. BESNIER supplée par THIBIERGE | 1892 |
| 1702 | 55. | **Roséole syphilitique** à larges plaçards. — Sein. | FOURNIER | 1892 |
| 1703 | 75. | **Purpura iodique** développé sur des syphilides. — Main gauche. | FOURNIER supplée par GAUCHER | 1895 |
| 1704 | 12. | **Eczéma** à répétitions annuelles chez un malade atteint d'hyperhidrose. — Bras (*Observ. publiée in* Bull. Soc. Derm. et Syphil., 1892, p. 503). | DU CASTEL | 1892 |
| 1705 | 66. | **Syphilide érythémateuse** tardive. — (Région du flanc). | QUINQUAUD | 1892 |
| 1706 | 34. | **Mycosis fongoïde**. — Face (*Observ. publiée* par HALLOPEAU et JEANSELME *in* Bull. Soc. Derm. et Syphil., 1892, p. 496). | HALLOPEAU | 1892 |
| 1707 | 60. | **Plaques syphilitiques** de la peau. — Région du dos. | QUINQUAUD | 1892 |
| 1708 | 68. | **Gommes syphilitiques** ulcérées simulant un chancre syphilitique. — Syphilis datant de 12 ans. — Région de l'aine. | FOURNIER | 1892 |
| 1709 | 39. | **Trichophytie** d'origine équine (cuir chevelu). Les particularités à remarquer sont les suivantes : 1° Dépression légère de la cicatrice. — 2° Érythème temporaire survivant à la lésion. — 3° Alopécie incomplète mais définitive | E. BESNIER | 1893 |
| 1710 | 39. | **Trichophytie**. Plaque unique de la joue droite. Enfant de 13 ans. | E. BESNIER | 1893 |
| 1711 | 95. | **Érosion du sein** consécutive probablement à l'évolution de lésions d'impétigo de la main. — Sein. | FOURNIER | 1893 |

| | | | | |
|---|---|---|---|---|
| **1712** | 89. | **Lésion chancriforme** du capuchon clitoridien chez une petite fille dérivant vraisemblablement d'une lésion suppurative de la mère. | FOURNIER | 1893 |
| **1713** | 73. | **Syphilides tuberculeuses** du bras, chez un homme de 23 ans. Hérédo-syphilis. — Bras. | QUINQUAUD | 1893 |
| **1714** | 54. | **Chancre syphilitique.** — Doigt. | HALLOPEAU | 1893 |
| **1715** | 6. | **Chéloïdes** consécutives à une brûlure accidentelle par l'acide nitrique chez un enfant de 9 ans. On remarquera que, malgré son origine, la chéloïde est typique. | E. BESNIER | 1893 |
| **1716** | 62. | **Maladie bulleuse à kystes épidermiques** développés dans le jeune âge (*Observ. publiée in* Bull. Soc. Derm. et Syphil., 1893, p. 352). | QUINQUAUD | 1893 |
| **1717** | 5. | **Épithéliome** naso-labial, face. — Épithéliome lobulé. | E. BESNIER | 1893 |
| **1718** | 87. | **Xanthome** avec glycosurie. — Main (*voir* n$^{os}$ 1393 et 1719, même malade). | HALLOPEAU | 1893 |
| **1719** | 87. | **Xanthome** avec glycosurie. — Bras (*voir* n$^{os}$ 1393 et 1718, même malade). | HALLOPEAU | 1893 |
| **1720** | 21. | **Dactylites blennorrhagiques,** On remarquera surtout les lésions sous-unguéales non encore décrites : *voir* n$^{os}$ 1523 et 1544, même malade. (*Observ. antérieure et actuelle, publiée in* Bull. Soc. Derm. et Syphil., 1893, p. 7). | E. BESNIER | 1893 |
| **1721** | 77. | **Lésions trophiques** de la main et de l'avant-bras, consécutives à un traumatisme. (*Observ. publiée in* Bull. Soc. Derm. et Syphil., 1893, p. 119.) | QUINQUAUD | 1893 |
| **1722** | 67. | **Syphilomes** hyperkératosiques et végétants. — Lésions développées à la plante des pieds chez un garçon d'hôtel de 33 ans, ayant été atteint, il y a huit ans de syphilis anodmale ulcérante à la période secondaire. Il a été nécessaire de faire la rugination chirurgicale (*voir* n° 1723, même malade). | E. BESNIER | 1893 |
| **1723** | 67. | **Syphilomes** hyperkératosiques et végétants. — Pied gauche, face plantaire (*voir* n° 1722, même malade). | E. BESNIER | 1893 |
| **1724** | 36. | **Gale** acarienne : sillons de la région axillaire, remarquable par leur siège et leurs dimensions. | HALLOPEAU | 1893 |
| **1725** | 47. | **Sarcome.** — Région inguinale. | HALLOPEAU | 1893 |
| **1726** | 68. | **Gomme syphilitique** ulcérée du sein; gomme du bord spinal de l'omoplate. Exostose de la tête humérale droite ; atrophie de tout le membre correspondant. | FOURNIER | 1893 |

| | | | | |
|---|---|---|---|---|
| **1727** | 32. | **Lupus érythémateux**. — *Voir* n° 1644 même malade, 2 ans auparavant.<br>Malgré les traitements employés (électrolyse et électrocaustie) la lésion a repullulé sur place et s'est accrue dans toutes les dimensions. Une plaque s'est développée sur le cuir chevelu. Tous ces caractères réintègrent l'altération dans les érythèmes centrifuges de Biett, c'est-à-dire dans le lupus érythémateux. | E. BESNIER | 1893 |
| **1728** | 31. | **Lupus tuberculeux** de la face à développement rapide (six mois) chez un homme exerçant la profession de boulanger.<br>(Détermination histologique du lupus par DARIER). | THIBIERGE Hôtel-Dieu | 1893 |
| **1729** | 5. | **Épithéliome** papillaire simulant un chancre syphilitique datant de 4 ans. Verge. (*Observ. publiée par* FOURNIER et DARIER *in* Bull. Soc. Derm. et Syphil. 1893, p. 324). | FOURNIER | 1893 |
| **1730** | 28. | **Lupus tuberculo-gommeux** compliquée de Dacryo-cystite double.<br>Homme de 19 ans, atteint depuis la première enfance, de lupus tuberculo-gommeux serpigineux. Le pus dacryo-cystique était fluide et jaunâtre. La muqueuse cystique ne contenait pas de cellules géantes, pas de bacilles de Koch. Des parcelles inoculées par le docteur A. TERSON dans les chambres antérieures des yeux et dans la paroi abdominale d'un lapin amenèrent la mort après deux semaines, avec panophtalmie et paroi abdominale énorme. L'examen du pus montra des bacilles pyocyaniques et du streptocoque, mais pas de bacilles de Koch. | E. BESNIER | 1893 |
| **1731** | 37. | **Favus** de la face.<br>Enfant de 9 ans, habitant Paris, mais ayant été, peu avant, passer deux semaines, dans une ferme de la zone suburbaine. Les croûtes jaunes d'or qui occupent le centre d'un placard d'épidermite érythémateuse étaient séches, friables, non figurées en godets. A l'examen microscopique et à la culture faits au laboratoire Alibert (SABOURAUD et BODIN) achorion absolument typique. La guérison a été obtenue après 4 applications de teinture d'iode. | BESNIER | 1893 |
| **1732** | 3. | **Adénomes sébacés** avec télangiectasie. — Face. | QUINQUAUD | 1893 |
| **1733** | 39. | **Trichophytie** de la barbe. Forme pustulo-agminée végétante.<br>(Kérion de Celse). Trichophytie équine inoculée à l'homme. Trichophyton ectothrix pyogène du cheval à cultures blanches (SABOURAUD). | E. BESNIER | 1893 |

| | | | | |
|---|---|---|---|---|
| | | Observée sur un chiffonnier qui lavait sa figure dans le seau de son cheval, atteint au cou de (plaques boutonneuses). L'altération floride et adulte du menton et la lésion commençante de la lèvre, étaient constituées par une colonie agglomérée de pustules centrées par les poils. Le kérion a été traité *par* SABOURAUD et guéri en 3 semaines (cataplasmes et teinture d'iode). Selon la règle pour cette espèce, il resta une cicatrice profonde et totalement alopécique. | | |
| **1734** | 94. | **Dystrophie papillaire et pigmentaire.** *Acanthosis nigricans* — Poitrine, face. (*Observ publiée par* HALLOPEAU et JEANSELME *in* Bull. Soc. Derm. et Syphil., 1893, p. 432). | HALLOPEAU | 1893 |
| **1735** | 25. | **Lichen plan** à larges dépressions centrales. — Main. | HALLOPEAU | 1894 |
| **1736** | 2. | **Acné hypertrophique** du nez (Rhinophyma). | LUCAS-CHAMPIONNIÈRE | 1893 |
| **1737** | 60. | **Syphilide** polymorphe, formes lichénoïde et acnéique prédominantes. — Fesses. | FOURNIER | 1893 |
| **1738** | 76. | **Éruption iodo-potassique**, bulleuse et végétante. | HALLOPEAU | 1893 |
| **1739** | 18. | **Erythème polymorphe**, variété hydroique. Lésions de la lèvre et de la main.— Face, main.— (*Observ. publiée in* Bull. Soc. Derm. et Syphil., 1893 p. 383). | DU CASTEL | 1893 |
| **1740** | 39. | **Trichophytie** des parties glabres. Trichophytie serpigineuse figurée chronique du col.<br>Trichophytie à culture acuminée violette. Espèce cryptogamique très proche de celles qui causent les trichophyties plantaires et palmaires chroniques (SABOURAUD). Homme de 36 ans, sommelier. Au moment du moulage, l'éruption durait depuis huit ou dix ans. Guérison par exfoliation iodique. — Sternum. | E. BESNIER | 1893 |
| **1741** | 40. | **Pemphigus** aigu généralisé à grosses bulles. — Main. | FOURNIER<br>supplié par GAUCHER | 1893 |
| **1742** | 16. | **Érythème bulleux.** Érythème polymorphe rhumatismal. Insuffisance mitrale ancienne. — Verge. | FOURNIER<br>supplié par GAUCHER | 1893 |
| **1743** | 3. | **Hydrocystomes** multiples de la face chez une femme de 28 ans. La tumeur de la joue droite est un nœvus, au niveau duquel se sont développés plusieurs kystes sudoripares microscopiques dont le développement rapide pouvait faire croire à la transformation maligne du nœvus. Il existe plusieurs autres nœvi sur la face. | E. BESNIER<br>supplié par THIBIERGE | 1893 |

| | | | | |
|---|---|---|---|---|
| **1744** | 74. | **Chancre mou** du menton ayant débuté en même temps que plusieurs chancres mous de la verge. (*Observ. publiée par* JEANSELME *in* Gaz. hebd. de méd. et de chirurgie 1893, p. 581. | HALLOPEAU suppléé par JEANSELME | 1893 |
| **1745** | 15. | **Érythème papuleux** de la face. — Érythème polymorphe généralisé avec bulles sur les poignets. — Face, main. | FOURNIER suppléé par GAUCHER | 1893 |
| **1746** | 46. | **Psoriasis guttata** disséminé. — Quelques éléments au coude. — Papules squameuses des extrémités des doigts et des orteils. Psoriasis des ongles. — Vitiligo du bout des doigts et des orteils. — Main. | FOURNIER suppléé par GAUCHER | 1893 |
| **1747** | 54. | **Chancre syphilitique** de la région sus-pubienne. | DU CASTEL suppléé par JACQUET | 1893 |
| **1748** | 87. | **Xéroderma pigmentosum**. — Face. (*Observ. publiée in* Bull. Soc. Derm. et Syphil., 1893, p. 477). | HALLOPEAU | |
| **1749** | 12. | **Lésions** annulaires **eczématoïdes** des membres supérieurs, présentant les caractères objectifs de la trichophytie, mais en différant cliniquement par la longue durée (4 mois pour la main droite et 2 mois pour le médaillon le plus élevé de l'avant-bras gauche). — Examen microscopique et culture négatifs au point de vue du trichophyton. Inefficacité de la teinture d'iode; guérison très rapide par la pommade à l'oxyde de zinc. | E. BESNIER suppléé par THIBIERGE | 1893 |
| **1750** | 114. | **Mycosis fongoïde** localisation unique. — Cuisse. (*Observ. publiée par* QUINQUAUD et LEREDDE *in* Bull. Soc. Derm. et Syphil., 1893, p. 535). | QUINQUAUD | 1893 |
| **1751** | 24. | **Éruption lichénoïde** suite de traumatisme sur le trajet du nerf cubital. — Bras. (*Observ. publiée in* Bull. Soc. Derm. et Syphil., 1893, p. 483). | DU CASTEL | 1893 |
| **1752** | 69. | **Déformation du nez** consécutive à des **syphilides** ulcéreuses intéressant la charpente de l'organe. Moulage fait avant une opération plastique. | E. BESNIER suppléé par THIBIERGE | 1893 |
| **1753** | 14. | **Erythème circiné**, à larges cercles irrégulièrement distribués; l'éruption date de 6 semaines, s'est développée sans cause connue chez un homme de 37 ans, tourneur en cuivre et est encore en voie d'accroissement. — Recherche du trichophyton négative. | E. BESNIER suppléé par THIBIERGE | 1893 |
| **1754** | 101. | **Lésions papillomateuses** de nature indéterminée, remontant à 24 années, chez une femme de 47 ans. — Inoculation au cobaye restée négative au point de vue de la tuberculose. | E. BESNIER suppléé par THIBIERGE | 1893 |

| | | | | |
|---|---|---|---|---|
| **1755** | 41. | **Pityriasis rubra pilaire.** — Dos. | HALLOPEAU | 1893 |
| **1756** | 74. | **Chancrelles** de la verge simulant des chancres syphilitiques. (Inoculations positives en série et constatation des streptobacilles de Ducrey) chez un malade syphilitique depuis 1889. | FOURNIER | 1894 |
| **1757** | 25. | **Lichen de Wilson** simulant par places, un pityriasis rubro-pilaire (*Observ. publiée in* Bull. Soc. Derm. et Syphil., 1893, p. 542). | HALLOPEAU | 1894 |
| **1758** | 8. | **Dermatite herpétiforme** végétante. — Aisselle, menton (*Observ. publiée par* HALLOPEAU et BRODIER *in* Bull. Soc. Derm. et Syphil., 1894, p. 37. | HALLOPEAU | 1894 |
| **1759** | 36. | **Dermite eczématiforme** des mamelons, et sillons dans un cas de **gale.** — Sein. | FOURNIER | 1894 |
| **1760** | 100. | **Éruption bulleuse** de nature indéterminée (très probablement infectieuse) chez un sujet atteint de tuberculose pulmonaire à marche subaiguë. — Éruption (première atteinte) très peu prurigineuse, sans localisations spéciales, revêtant les caractères de l'herpès iris de Bateman et de la dermatite de Duhring. — Bras. | FOURNIER | 1894 |
| **1761** | 16. | **Érythème polymorphe** circiné. Des lésions identiques à celles des fesses, existent sur la paroi abdominale et sur les membres supérieurs chez un homme de 31 ans, atteint simultanément de purpura des membres inférieurs; les éruptions érythémateuses se succèdent depuis deux mois. | E. BESNIER suppléé par THIBIERGE | 1894 |
| **1762** | 35. | **Nævi molluscoïdes** généralisés avec taches pigmentaires. — Type Recklinghausen. — Région dorsale. | E. BESNIER suppléé par THIBIERGE | 1894 |
| **1763** | 35. | **Nævi** multiples de la langue et de la bouche. (*Observ. publiée par* MENDEL *in* Bull. Soc. Derm. et Syphil., 1894, p. 95). | FOURNIER | 1894 |
| **1764** | 74. | **Chancres mous multiples.** Chancre mou du doigt simulant un panaris. — Doigt. (*Observ. publiée par* GASTOU *in* Bull. Soc. Derm. et Syphil., 1894, p. 93). | FOURNIER | 1894 |
| **1765** | 82. | **Lymphangite gommeuse, tuberculeuse** consécutive à une dactylite tuberculeuse. — Bras. | E. BESNIER suppléé par THIBIERGE | 1894 |
| **1766** | 11. | **Lésions** du dos, d'apparence **eczémateuse** chez un sujet de 16 ans, gardien de bestiaux, présentant sur les poignets un cercle de **trichophytie** d'origine animale. — L'examen des lésions du | E. BESNIER suppléé par THIBIERGE | 1894 |

| | | | | |
|---|---|---|---|---|
| | | dos, fait à une époque tardive, n'a pas révélé la présence du trichophyton, bien qu'elles semblent devoir être rapportées à cette cause. — Main. Épaule. | | |
| **1767** | 21. | **Kératose** plantaire et palmaire. — Pied. | QUINQUAUD suppléé par BÉCLÈRE | 1894 |
| **1768** | 81. | **Ulcération tuberculeuse** de la langue. | TENNESON suppléé par BOURCY | 1894 |
| **1769** | 76. | **Érythème** provoqué par l'**antipyrine** (pseudo-roséole syphilitique) (*Obs. publiée par* WICKHAM *in* Bull. Soc. Derm. et Syphil., 1894, p. 113). | FOURNIER | 1894 |
| **1770** | 87. | **Xanthome** juvénile familial (*Observat. publiée par* THIBIERGE *in* Bull. Soc. Derm. et Syphil., 1894, p. 96) (*voir le n°* 1771, *le frère du même malade*). | E. BESNIER suppléé par THIBIERGE | 1894 |
| **1771** | 87. | **Xanthome** juvénile familial (*Observ. publiée par* THIBIERGE *in* Bull. Soc. Derm. et Syphil., 1894, p. 96) (*voir le n°* 1770, *le frère du même malade*). | E. BESNIER suppléé par THIBIERGE | 1894 |
| **1772** | 35. | **Nævus** vasculaire et verruqueux zoniforme de la cuisse et de la jambe occupant le trajet du nerf saphène interne. Deux tumeurs ont été enlevées chirurgicalement. Le malade est mort tuberculeux six mois après le moulage. — Jambe. | GAUCHER Hôpital Saint-Antoine | 1894 |
| **1773** | 22. | **Lèpre** mixte avec déformations singulières des mains et persistance des éminences thénar et hypothénar, contrairement à la loi de Hansen (*Observ. publiée in* Bull. Soc. Derm. et Syphil., 1894, p. 134) (*voir le n°* 1217, *même malade*). | HALLOPEAU | 1894 |
| **1774** | 15. | **Érythème** simulant la lèpre. — Bras. | HALLOPEAU | 1894 |
| **1775** | 101. | **Lésions végétantes et croûteuses.** Syphilis ou pian. — Bras, ventre (*Observ. publiée par* WICKHAM *in* Bull. Soc. Derm. et Syphil., 1894, p. 164) (*voir le n°* 1776, *même malade*). | FOURNIER | 1894 |
| **1776** | 101. | **Lésions végétantes et croûteuses.** Syphilis ou pian? — Sternum (*Observ. publiée par* WICKHAM *in* Bull. Soc. Derm. et Syphil., 1894, p. 164) (*voir le n°* 1775, *même malade*). | FOURNIER | 1894 |
| **1777** | 16. | **Érythème polymorphe** prédominant aux extrémités. Mains, pieds, face, cou. — Éléments érythémato-papuleux, noueux et bulleux avec état général fébrile dans le troisième mois de la syphilis. La malade avait eu un | FOURNIER | 1894 |

| | | | | |
|---|---|---|---|---|
| | | chancre à la petite lèvre droite trois mois auparavant et présentait en même temps que l'érythème polymorphe, une roséole discrète et une pléïade inguinale droite. | | |
| **1778** | 6. | **Chéloïdes** cicatricielles consécutives à des ulcérations provoquées par une pulvérisation au chlorure de méthyle. — Hanche. | HALLOPEAU | 1894 |
| **1779** | 87. | **Xanthome** juvénile (*Observ. publiée in* Bull. Soc. Derm. et Syphil., 1894, p. 172). | H. FEULARD service du prof. GRANCHER. | 1894 |
| **1780** | 2. | **Acné hypertrophique.** — Nez. | LUCAS-CHAMPIONNIÈRE | 1894 |
| **1781** | 1. | **Acné cornée.** — Région lombaire (*Observ. publiée par* HALLOPEAU et JEANSELME *in* Bull. Soc. Derm. et Syphil., 1894, p. 97.) | HALLOPEAU | 1894 |
| **1782** | 15. | **Érythème** infectieux **scarlatinoïde** avec pustulation miliaire (à contre jour on voit sur la pièce, les petites pustules). Eruption consécutive à une infection streptococcienne : abcès de la main, suite de traumatisme. Lymphangite de l'avant-bras et phlegmon du bras. — Tronc. | FOURNIER | 1894 |
| **1783** | 23. | **Lèpre tuberculeuse.** — Épaule. Malade habitant le Brésil. | H. FEULARD malade de la ville. | 1894 |
| **1784** | 24. | **Lichen scrofulosorum.** — Flanc. Forme fruste. | HALLOPEAU | 1894 |
| **1785** | 76. | **Éruption** provoquée par l'usage de l'antipyrine. — Bras. | FOURNIER | 1894 |
| **1786** | 59. | **Syphilide secondaire** tuberculeuse circinée. — Face. | HALLOPEAU | 1894 |
| **1787** | 40. | **Prurigo** aigu. — Coude, poignet. Société de dermatologie, 12 juillet 1894 (*Observ. publiée in* Bull. Soc. Derm. et Syphil., 1894, p. 266). | HALLOPEAU | 1894 |
| **1788** | 48. | **Sclérodactylie** chez une femme atteinte de goitre exophthalmique. — Main (*Observ. publiée par* JEANSELME *in* Mercredi médical, 1895. | HALLOPEAU supplié par JEANSELME | 1894 |
| **1789** | 41. | **Pityriasis rubra pilaire.** — Poussée aiguë avec éléments lichénoïdes. — Main. | HALLOPEAU | 1894 |
| **1790** | 90. | **Déformations des doigts** avec tumeurs angiomateuses en transformation chondro-calcaire partielle. | E. BESNIER supplié par THIBIERGE | 1894 |
| **1791** | 65. | **Syphilide ulcéreuse** tertiaire, simulant un chancre induré. — Face. | HALLOPEAU | 1894 |
| **1792** | 53. | **Chancre syphilitique** érosif remarquable par l'étendue de l'ulcération. | DU CASTEL | 1894 |

| | | | | |
|---|---|---|---|---|
| 1793 | 87. | **Xanthome tubéreux.** — Main (*voir le n° 1794, même malade*). | HALLOPEAU | 1894 |
| 1794 | 87. | **Xanthome tubéreux.** — Bras (*voir le n° 1793, même malade*). | HALLOPEAU | 1894 |
| 1795 | 28. | **Lupus tuberculeux** vulgaire, repullulation des tubercules dans la cicatrice. | HALLOPEAU | 1894 |
| 1796 | 77. | **Diabétide** : Maux perforants, hypertrophie du gros orteil gauche et sphacèle diabétique. — Ethylisme (100 gr. de sucre en vingt-quatre heures) (*Observ. publiée par* EDMOND FOURNIER *in* Presse médicale, 1895). | FOURNIER | 1894 |
| 1797 | 81. | **Tuberculose cutanée** en placards érythémateux avec lésions ulcéreuses et suppuratives aseptiques disséminées dans l'aire des placards. Cicatrisation spontanée des ulcérations. Cicatrisation spontanée des régions érythémateuses pures sans ulcérations. Pas de nodules lupiques. Récidives des ulcérations sans causes apparentes. — Régions atteintes. Thorax, face, cuir chevelu, (au cuir chevelu les lésions revêtent les caractères purs du lupus érythémateux). — Forme intermédiaire entre le lupus érythémateux et la tuberculose ulcéreuse. Société de Dermatologie, 13 décembre 1894. | FOURNIER | 1894 |
| 1798 | 76. | **Éruption** iodopotassique. — Dos. (*Observ. publiée in* Bull. Soc. Derm. et Syphil., 1895, p. 61). | DU CASTEL | 1895 |
| 1799 | 28. | **Lupus** de la langue (*Observ. publiée par* DARIER, *in* Bull. Soc. Derm. et Syphil., 1895, p. 306) (*voir le n° 1643, même malade*). | E. BESNIER supplé par M. DARIER | 1894 |
| 1800 | 47. | **Sarcome adénoïde** de la région périnéale, ayant simulé au début un chancre syphilitique géant (*Observ. publiée in* Bull. Soc. Derm. et Syphil., 1894, p. 546). | DU CASTEL | 1894 |
| 1801 | 8. | **Dermatite pustuleuse végétante chronique en foyers à progression excentrique.** — Face (*Observ. publiée par* HALLOPEAU et LE DAMANY *in* Bull. Soc. Derm. et Syphil., 1895, p. 8). | HALLOPEAU | 1894 |
| 1802 | 59. | **Syphilide papulo-crustacée** en forme de corne, deuxième mois de la syphilis. — Face. | DU CASTEL | 1894 |
| 1803 | 95. | Pseudo-syphilis. — **Cicatrices** et **croûtes syphiloïdes** consécutives à des injections de morphine et de cocaïne. (Cocaïnomane). — Epaule. | FOURNIER | 1894 |
| 1804 | 28. | **Lupus** végétant du nez. | HALLOPEAU | 1895 |

| | | | | |
|---|---|---|---|---|
| **1805** | 53. | **Chancre syphilitique** de la paupière. (*Observ. publiée in* Bull. Soc. Derm et Syphil., 1894, p. 7). | DANLOS | 1895 |
| **1806** | 31. | **Lupus** de Willan. Cas typique, vierge de tout traitement. — Femme de 48 ans. Début à 29 ans sur la cicatrice d'un (abcès) préauriculaire. — On remarquera l'envahissement du lobule, selon le mode normal d'enclavement propre à la lupification, de la région auriculaire. — Évolution lente et progressive en 20 années avec exacerbation au moment des menstruations ou des accouchements. Albuminurie intense. — Rein tuberculeux probable. | E. BESNIER | 1895 |
| **1807** | 27. | **Lichen plan** avec hyperkératose plantaire et palmaire. — Main, pied. Société de dermatologie, 14 février 1895 (*Observ. publiée in* Bull. Soc. Derm. et Syphil., 1895, p. 44.) | HALLOPEAU | 1895 |
| **1808** | 47. | **Lymphosarcome** de la lèvre inférieure. — Homme de 44 ans, ayant présenté au centre de la lèvre inférieure, quelques mois avant le développement de la tumeur ici reproduite, un petit papillome d'aspect banal qui fut excisé et cautérisé. C'est sur la cicatrice opératoire que s'est formée la tumeur sarcomateuse, laquelle a pris rapidement le caractère phagédénique, simulant un chancre syphilitique surinfecté, un épithéliome, et même un chancre furcineux. — L'examen histobactériologique ainsi que la série des inoculations pratiquées, ont permis à Darier d'établir que la tumeur est un lymphosarcome et que la surinfection est due aux microorganismes de la bouche. | E. BESNIER | 1895 |
| **1809** | 65. | **Syphilome hypertrophique** de la lèvre inférieure. (*Observ. publiée in* Bull. Soc. Derm. et Syphil., 1895, p. 41). | HALLOPEAU | 1895 |
| **1810** | 100. | **Dermite chronique fongueuse** ressemblant aux pièces de « varices lymphatiques » déjà moulées. — Jambe. | BESNIER<br>supplié par DARIER. | 1895<br>1895 |
| **1811** | 77. | **Éruption pemphigoïde** et **gangréneuse** d'origine **hystérique**. — Épaule. Société de dermatologie, 10 janvier 1895. (*Observ. publiée in* Bull. Soc. Derm. et Syphil., 1895, p. 19.) | GAUCHER<br>Hôpital Saint-Antoine | 1895 |
| **1812** | 32. | **Lupus érythémateux** des mains. *Observ. publiée par* HALLOPEAU et LE DAMANY *in* Bull. Soc. Derm. et Syphil., 1895, p. 171.) | HALLOPEAU | 1895 |

| | | | | |
|---|---|---|---|---|
| **1813** | 115. | **Mycosis fongoïde** avec tumeurs végétantes. — Épaule. Société de dermatologie, 19 avril 1895. (*Observ. publiée par* HALLOPEAU et SALMON *in* Bull. Soc. Derm. et Syphil., 1895, p. 122.) | HALLOPEAU | 1895 |
| **1814** | 24. | **Lichen scrofulosorum.** — Flanc. (*Observ. publiée in* Bull. Soc. Derm. et Syphil., 1895, p. 155). | H. FEULARD service du prof. GRANCHER. | 1895 |
| **1815** | 82. | **Ulcération tuberculeuse** de la verge. (*Observ. publiée par* WICKHAM et GASTOU *in* Bull. Soc. Derm. et Syphil., 1895, p. 87). | FOURNIER | 1895 |
| **1816** | 5. | **Epithélioma** développé sur de la leucoplasie. | MARCHAND suppléé par MICHAUX | 1895 |
| **1817** | 93. | **Lymphangiectasies** de la muqueuse labiale, consécutives à des érysipèles à répétition. (*Observ. publiée in* Bull. Soc. Derm. et Syphil., 1895, p. 133). | DU CASTEL | 1895 |
| **1818** | 100. | **Ulcération chancriforme.** — Lymphadénie cutanée probable. — Joue. (*Observ. publiée par* WICKHAM *in* Bull. Soc. Derm. et Syphil., 1895, p. 134). | FOURNIER | 1895 |
| **1819** | 1. | **Acné kératique.** — Dos. (*Observ. publiée in* Annales Derm. et Syphil., 1895, p. 285) | TENNESON | 1895 |
| **1820** et **1821** | 50. | **Lupus pernio** du nez et des oreilles. Dactylites. — Même malade que celui des nos 992, 1150, 1429. On remarquera la progression des lésions synovitiques des mains au cours des années, l'arrêt définitif des lésions de l'oreille; le développement permanent des altérations sur le nez et sur la partie antérieure des joues, surtout à droite. | E. BESNIER | 1895 |
| **1822** | 77. | **Lésions trophiques.** — Lésions trophiques du pied droit chez une jeune fille de 16 ans, ayant débuté, soit pendant la vie intra-utérine, soit pendant l'accouchement et dans ce dernier cas, pouvant être rapportées à l'arrachement du plexus sacré. Les lésions sont progressives. | E. BESNIER | 1895 |
| **1823** | 59. | **Syphilide papulo-pustuleuse.** Syphilis secondaire. — Hanche. | HALLOPEAU | 1895 |
| **1824** | 60. | **Syphilide papuleuse exfoliante en nappe.** — Syphilide maligne précoce. | FOURNIER | 1895 |
| **1825** | 69. | **Glossite syphilitique tertiaire** hypertrophique, (début : dix mois); sclérose profonde parenchymateuse. — Syphilome hypertrophique de la lèvre inférieure, chez un sujet atteint de chancre syphilitique douze années auparavant. | FOURNIER | 1895 |

| | | | | |
|---|---|---|---|---|
| **1826** | 86. | **Difformité des mains** (*voir* n° 1827, même malade.) | DANLOS | 1895 |
| **1827** | 86. | **Difformité des pieds** (*voir* n° 1826, même malade.) | DANLOS | 1895 |
| **1828** | 53. | **Lymphangites** syphilitiques ulcéreuses précoces.<br>L'ulcération située en arrière est apparue la première et constitue l'accident initial (chancre syphilitique). Quinze jours après apparut l'ulcération la plus avancée ; l'intermédiaire quatre jours plus tard (*Observ. publiée in* Bull. Soc. Derm. et Syphil., 1895, p. 223). | DU CASTEL | 1895 |
| **1829** | 9. | **Dermatite de Duhring ;** variété bulleuse pure à petites bulles disséminées non groupées et érythémato-bulleuses, à petits éléments bulleux groupés en cercles. Prurit intense, récidives, (deux poussées depuis un an), poussées successives. Polymorphisme ; bon état général. — Flanc. | FOURNIER | 1895 |
| **1830** | 31. | **Épithélioma** développé depuis cinq mois sur un lupus datant de trente ans. — Face. | DAULOS | 1895 |
| **1831** | 89. | **Esthiomène** de la vulve datant de quatorze ans chez une femme de 44 ans. | DANLOS | 1895 |
| **1832** | 21. | **Hyperkératodermie.** — Mains (*Observ. publiée* par DUPRÉ et MOSNY *in* Bull. Soc. Derm. et Syphil., 1894, p. 528, *voir* n° 1833, même malade. | FOURNIER | 1895 |
| **1833** | 21. | **Hyperkératodermie.** — Pieds (*Observ. publiée* par DUPRÉ et MOSNY *in* Bull Soc. Derm. et Syphil., 1894, p. 538, *voir* n° 1832, même malade). | FOURNIER | 1895 |

H. Levy. — Contribution à l'étude de l'érythème noueux (17 juillet).

L'auteur rapporte deux observations très écourtées d'érythème noueux. Il conclut de ces faits et de diverses observations publiées que l'érythème noueux n'est pas une entité morbide, mais un syndrome, et qu'il y a lieu d'en distinguer plusieurs variétés étiologiques :

1° L'érythème noueux primitif, dépendance de l'érythème polymorphe de Hebra, avec lequel il coïncide souvent : il réalise cliniquement toutes les allures d'une maladie infectieuse ;

2° L'érythème noueux secondaire, survenant dans le cours d'une maladie infectieuse aiguë ou chronique : il est dû alors soit à une infection secondaire, soit à la maladie causale elle-même, comme dans l'érythème noueux palustre ;

3° L'érythème noueux toxique, lié à l'absorption d'un agent médicamenteux, tel que l'iodure de potassium et l'antipyrine.

Reste à savoir si les deux premières variétés ne se confondent pas, comme nous serions très disposé à le croire : lorsqu'on veut prendre la peine de rechercher soigneusement les antécédents des sujets atteints d'érythème polymorphe, noueux ou non, on y rencontre très habituellement, sinon constamment, quelque maladie infectieuse récente à laquelle il semble logique de rattacher la dermopathie.

A. Michel. — Quelques considérations cliniques sur l'œdème dans l'eczéma aigu (10 juillet).

L'auteur rapporte quatre observations de lésions eczémateuses aiguës accompagnées d'œdème du tissu cellulaire sous-cutané. Il en conclut que cet œdème peut se rencontrer non seulement aux paupières, à la verge, au scrotum, aux membres inférieurs où il est signalé par les auteurs, mais aussi sur d'autres points du corps, tels que le tronc et les membres supérieurs. Les conditions anatomiques (laxité du tissu cellulaire sous-cutané) ou mécaniques (déclivité des membres inférieurs) ne jouent donc que le rôle de causes favorisant le développement et l'exagération de ce symptôme. L'auteur attribue l'œdème à la compression des vaisseaux superficiels du membre par la congestion du derme, d'où résulte une gêne de la circulation ; l'œdème une fois produit gêne à son tour la circulation dans les veines profondes, d'où nouvelle augmentation de l'œdème ; aussi, lorsque les phénomènes aigus de l'eczéma s'atténuent, l'œdème profond disparaît très rapidement. Cette interprétation ne nous paraît pas convenir à toutes les observations de l'auteur qui néglige un peu trop le rôle des infections et des traitements locaux irritants dans la production des œdèmes accompagnant les eczémas.

### M. Baldet. — Pathogénie du zona (22 juillet).

L'auteur, sans d'ailleurs apporter d'observations nouvelles, se déclare partisan de la théorie infectieuse du zona. Aux arguments invoqués par M. Landouzy (unicité de la maladie, phénomènes généraux, épidémicité et contagiosité), il en ajoute dont la valeur est des plus contestable. D'abord l'existence d'un protozoaire qu'auraient vu Pfeiffer et Wasilewski dans l'épiderme des vésicules et dont la réalité et surtout le rôle pathogène ne sont nullement prouvés. Puis l'adénopathie qui accompagne l'éruption : ce symptôme, que M. Besnier a depuis longtemps constaté dans toutes les éruptions herpétiques quelles qu'elles soient, n'est nullement une preuve de leur origine infectieuse, car il peut se rencontrer à la suite de lésions cutanées congestives où l'infection n'a rien à faire. C'est d'ailleurs une voie absolument fausse de chercher dans les lésions cutanées du zona la caractéristique de l'infection, puisqu'elles sont sous la dépendance d'altérations nerveuses profondes et, si on parvient quelque jour à déterminer l'agent pathogène de cette maladie ce sera, non dans la peau, mais dans les ganglions ou les filets nerveux qu'on aura chance de le trouver.

### A. Vilenski. — De l'insuffisance rénale dans la dermatite herpétiforme de Duhring (27 février).

L'auteur a réuni les observations de dermatite herpétiforme accompagnées d'analyses chimiques de l'urine et y joint plusieurs faits personnels également étudiés à ce point de vue. De l'ensemble de ces observations, il résulte qu'on rencontre quelquefois dans la dermatite herpétiforme une albuminurie légère, mais persistante et que dans presque tous les cas il y a une hypoazoturie manifeste : ce dernier fait a d'ailleurs été relevé depuis longtemps par M. Besnier dans les grandes dermatoses bulleuses.

Pour l'auteur, l'albuminurie est la conséquence d'une néphrite interstitielle chronique évoluant parallèlement à la dermatose et probablement comme elle sous la dépendance d'une même cause générale qui n'est autre que l'arthritisme.

Quant à l'hypoazoturie elle serait très probablement la conséquence du ralentissement de la nutrition et de l'insuffisance rénale qu'on observe chez les arthritiques : grâce au ralentissement de la nutrition il s'accumulerait dans l'économie des produits excrémentitiels mal élaborés qui, par l'intermédiaire du système nerveux, produiraient les lésions cutanées de la dermatite herpétiforme. Cette ingénieuse théorie demanderait, croyons-nous, confirmation dans son ensemble et dans ses détails ; elle nous paraît réduire à des conditions étiologiques trop banales et trop fréquentes une dermatose remarquable par sa rareté.

### C. Perrin. — De la dermatose de Duhring au cours de la grossesse (24 avril).

A propos d'une observation d'herpes gestationis, qu'il rapporte dans tous ses détails, Perrin étudie la dermatite herpétiforme de Duhring au cours de la grossesse et de la puerpéralité.

La dermatose peut débuter pendant la grossesse, en général au bout de deux mois et demi au moins de gestation, ou dans les deux ou trois semaines qui suivent l'accouchement ; en cas de récidive, elle est d'autant plus précoce qu'elle s'est déjà montrée plus souvent; elle s'observe plus souvent chez les multipares que chez les primipares. Elle débute le plus souvent par les membres et surtout par leurs extrémités, puis se généralise à peu près complètement et rapidement, respectant cependant le visage au moins d'une façon relative. Les lésions éruptives sont polymorphes et revêtent les types érythémateux, érythémato-papuleux, vésiculeux, bulleux ou pustuleux. Elles sont précédées et accompagnées de sensations douloureuses et de prurit. L'état général n'est jamais sérieusement troublé. L'urine renferme une proportion d'urée, de chlorures et de phosphates inférieure à la normale, une proportion exagérée d'acide urique ; son pouvoir toxique est diminué pendant le cours de la maladie et augmenté au moment où elle s'améliore. La maladie peut se terminer exceptionnellement par la mort, parfois par passage à l'état chronique et persister pendant deux ans et plus ; le plus souvent elle se termine par la guérison, en un temps variant de quelques semaines à cinq mois et plus.

L'auteur résume ensuite ses recherches sur l'anatomie pathologique de la dermatose de Duhring et la présence des cellules éosinophiles dans ses lésions, faites avec M. Leredde (*Annales de Dermatologie*, 1895, p. 281 et 452).

Il pense que la dermatite herpétiforme est le résultat d'une auto-intoxication, provoquée par les modifications que la grossesse imprime à l'épithélium rénal. Il se base pour soutenir cette opinion sur les modifications de la toxicité urinaire et il pense que la substance toxique est sans doute celle qui est fixée par les leucocytes sous forme de granulations éosinophiles, c'est-à-dire une substance normale, puisque normalement il existe quelques cellules éosinophiles dans le sang.

Il admet, en se fondant sur la présence de ces mêmes cellules dans les lésions des deux maladies, l'identité de l'herpes gestationis et de la dermatite herpétiforme.

H. Hulot. — Infections d'origine cutanée chez les enfants (15 mai).

La peau est à l'état normal un réservoir de germes saprophytes et souvent pathogènes qui sont difficiles à faire disparaître par les lavages antiseptiques et qui varient suivant les milieux où on observe : à l'hospice des Enfants-Assistés, l'auteur a rencontré surtout le staphylococcus aureus ou albus, qui y est sans cesse réimporté par l'arrivée de nouveaux enfants atteints d'abcès ou d'impétigo. Ces germes virulents pénètrent dans le derme à la faveur de la moindre écorchure, de la moindre irritation de la peau, surtout chez les enfants, et y déterminent des abcès multiples que l'on a parfois cherché à rapporter à une infection d'origine buccale à la suite de galactophorite de la nourrice. Ils peuvent pénétrer plus profondément, envahir les voies sanguines et lymphatiques et déterminer des infections généralisées, rapidement mortelles, ou des lésions de voisinage comme la phlébite de certaines veines, en particulier des sinus encéphaliques. Quelquefois cependant ils restent dans le derme ou plus profondé-

ment et donnent lieu à des suppurations lentes ressemblant à des gommes tuberculeuses. Ils peuvent aussi être l'origine de toxines qui, absorbées au niveau de la peau, déterminent des toxémies lentes ou rapides souvent mortelles. Répandus dans l'atmosphère et inhalés, ils deviennent la cause de broncho-pneumonie, surtout chez les enfants prédisposés, comme les rubéoliques. Il résulte de ces faits que l'antisepsie devrait être aussi rigoureuse dans les services de médecine, surtout de médecine infantile, que dans les services de chirurgie ou d'accouchements ; que tout enfant suppurant devrait être soigneusement pansé et isolé des autres enfants.

F. Pauchet. — Du traitement des furoncles du conduit auditif (28 mars).

L'auteur conseille au début, comme traitement abortif, d'introduire profondément un long bourdonnet d'ouate trempé dans un mélange à parties égales de glycérine et de liqueur de van Swieten, et de placer, dans la conque, derrière le pavillon et par dessus le pavillon, des tampons d'ouate trempés dans le même mélange : toutes les quatre heures enlever les 3 tampons superficiels et imbiber le tampon du conduit avec le susdit mélange sans l'enlever; un purgatif salin et les jours suivants un laxatif ; s'il y a de la fièvre 75 centigrammes d'antipyrine et 60 centigrammes de sulfate de quinine.

S'il y a des douleurs violentes, tubages de l'oreille jusqu'à abortion complète ou jusqu'au début de la suppuration, ou bien réfrigération autour de l'oreille et concurremment bains d'oreille chauds à l'alcool boriqué. Si les douleurs sont extrêmement vives, 3 ou 4 sangsues en avant du tragus.

Au stade de suppuration, s'il y a nettement un point saillant ou douloureux, incision puis bains d'alcool boriqué sursaturé ; après l'ouverture spontanée, il est souvent nécessaire d'agrandir l'orifice d'un coup de bistouri.

Si le conduit est extrêmement tuméfié ou la suppuration très abondante, drainage et injections d'eau boriquée ou de sublimé à 1/2000. Si la suppuration est persistante, insufflation d'acide borique en poudre et, si elle est très tenace, bains avec de l'alcool contenant 1/1000 de sublimé.

Pour éviter les récidives, continuer l'alcool boriqué huit jours après la guérison du furoncle.

F. Monestié. — De l'actinomycose cutanée (17 juillet).

A propos de quatre cas d'actinomycose dont il rapporte les observations recueillies à Lille dans le service de M. Derville, l'auteur fait une étude très consciencieuse de l'actinomycose cutanée. Les lésions occupent le plus souvent la face, parfois les mains ; succédant dans le premier cas à une carie dentaire, ou à une éraillure de la muqueuse buccale, dans le deuxième à une plaie ou à une excoriation, elles peuvent être primitives, ou se montrer secondairement à une lésion viscérale ; dans ce dernier cas, la lésion cutanée a peu d'importance, tandis que d'autres fois elle prend le premier rang lorsqu'elle succède à un point très limité d'ostéite actinomycosique du maxillaire inférieur.

Débutant tantôt brusquement, tantôt lentement, l'actinomycose, à sa période d'état, peut revêtir deux formes : la forme gommeuse, qui présente des cavités rappelant les gommes tuberculeuses ou syphilitiques, contenant du pus en quantité notable et s'ouvrant chacune par un petit nombre de fistules, et la forme anthracoïde qui présente un très grand nombre de fistules par lesquelles s'écoule très peu de pus qu'on ne trouve nettement collecté en aucun point. L'auteur insiste surtout sur un caractère clinique pathognomonique que lui a indiqué M. Derville : c'est la présence de taches plus ou moins foncées suivant que la coloration générale du tégument est plus ou moins accentuée, rouge-bleuâtre, violacée si l'ensemble est pâle, noirâtre, ardoisée, si la teinte de la masse est sombre ; ces taches varient de la largeur d'une lentille à celle d'une tête d'épingle, sont arrondies ou non, ont à leur centre un point blanc ressemblant à un point de folliculite ; l'épiderme à leur niveau paraît recouvrir immédiatement les bourgeons charnus et l'aspect translucide que prend la lésion à ce niveau tiendrait justement aux rapports intimes de l'épiderme et des fongosités mollasses qui forment la masse actinomycosique ; on peut voir des fistules se former à leur niveau. Lorsque celles-ci se sont formées, la pression en fait sortir, et c'est là un caractère diagnostique important, très peu de pus, mais seulement quelques gouttes d'un pus séreux, mal lié, contenant du sang, parfois même uniquement du sang pur ; c'est après avoir fait couler ce liquide dans un tube de verre et avoir attendu quelques minutes qu'on voit se détacher les points jaunâtres constitués par des graines d'actinomyces.

Dans les cas qu'il a observés, l'auteur contrairement à l'assertion des autres observateurs, qui signalent l'intégrité des ganglions lymphatiques, les a constamment trouvés légèrement tuméfiés, indolores et peu nombreux.

L'auteur expose avec détails le diagnostic différentiel de l'actinomycose. Il considère le traitement interne par l'iodure de potassium comme le traitement de choix, auquel il est bon d'associer un pansement antiseptique et une pommade iodurée, au besoin le curettage lorsqu'il y a de gros bourgeons charnus s'éliminant difficilement. Il a vu constamment ce traitement (3 grammes d'iodure par jour) réussir et amener la guérison dans un temps qui peut atteindre trois mois.

A. Foubard. — Étude sur le traitement des lupus des membres et en particulier des lupus verruqueux par le râclage et l'ablation au bistouri (17 juillet).

L'auteur rapporte un certain nombre d'observations d'intervention chirurgicale, râclage ou ablation au bistouri, dans le lupus des membres. Il fait remarquer que, dans cette affection et spécialement dans la tuberculose verruqueuse, il est important d'arriver dans le minimum de temps à obtenir une guérison complète sans impotence fonctionnelle ; la beauté de la cicatrice n'a ici qu'une importance accessoire ou, du moins, est beaucoup moins importante qu'au visage. Ces lupus sont justiciables de deux traitements principaux, qui ont chacun leurs indications. Ce sont : 1° le râclage à la curette qui a surtout des avantages lorsqu'on a à traiter

des lupus de la face dorsale des doigts et ceux des régions où la peau est dense, adhérente aux couches sous-jacentes, et aussi ceux qui sont situés dans une région où une main inexpérimentée pourrait blesser un organe de quelque importance; 2° l'ablation au bistouri, suivie de suture pour obtenir la réunion par première intention, ou de greffes pour hâter la cicatrisation. L'immense avantage de ce dernier mode de traitement est l'extrême rapidité avec laquelle la guérison, sinon définitive, du moins apparente est obtenue. Ces traitements sans doute ne mettent, pas plus que les autres modes de traitements, à l'abri de la récidive, mais elle se fait sous forme de très petits placards qu'il est très facile de détruire par un moyen quelconque.

Malgré les observations rapportées par l'auteur nous pensons que l'ablation ne peut être que l'exception dans la tuberculose verruqueuse et, quoique nous pratiquions volontiers le râclage dans le lupus des membres nous croyons que, dans la tuberculose verruqueuse de la main, la cautérisation ignée lui est, en règle générale, de beaucoup préférable.

V. Lacavalerie. — Étude sur le lupus érythémato-tuberculeux (8 mai).

A côté des lupus tuberculeux typiques, et côté des lupus érythémateux francs, il existe des lupus mixtes qui présentent, soit à la fois, soit successivement, les caractères de l'une et de l'autre forme de lupus réunis sur le même placard. Dans ce dernier cas, ce sont les lésions du lupus érythémateux qui se montrent tout d'abord; plus tard seulement apparaissent les tubercules. On pourrait distinguer plusieurs formes cliniques dans ces lupus érythémato-tuberculeux. A côté du lupus vulgaire érythématoïde de Leloir, caractérisé par de l'érythème, de l'induration des tissus sous-jacents, une vascularisation exagérée et par l'existence de rares tubercules disséminés, il faut admettre que des lupus érythémateux véritables peuvent devenir le siège des tubercules lupiques.

L'existence de ces formes mixtes est une preuve de plus, en faveur de la nature bacillaire du lupus érythémateux, à ajouter à la fréquence reconnue par M. Besnier des manifestations tuberculeuses chez les sujets atteints de lupus érythémateux et chez leurs ascendants.

S. Mazarakis. — Contribution à l'étude du traitement et de l'étiologie de l'esthiomène de la région vulvo-vaginale (26 décembre).

L'auteur reprend l'étude de cette affection avec 3 observations personnelles très contestables d'esthiomène vulvo-vaginale à forme végétante, pour lesquelles il eût été nécessaire de confirmer le diagnostic par l'examen histologique et l'expérimentation. Il en fait une lésion d'origine généralement tuberculeuse, favorisée par la malpropreté, les excès sexuels et le défaut d'hygiène. Le traitement consiste en cautérisations chimiques ou thermiques. Il recommande spécialement la résorcine, d'abord en poudre pure pendant trois jours, puis en solution au dixième et le sulfure du carbone iodoformé. Il proscrit les opérations sanglantes au bistouri qui semblent précipiter la marche de l'ulcération et qui doivent être réservées pour les cas d'esthiomène perforant où tous les autres moyens ont échoué.

L. Bailly. — Étude sur le diagnostic bactériologique de la lèpre (24 juillet).

L'auteur, après avoir montré combien le diagnostic clinique de la lèpre est parfois embarrassant et comment elle peut être confondue avec d'autres affections, étudie les divers moyens de recherche du bacille de Hansen sur le vivant. Cette recherche peut se faire : 1° dans les ulcérations spécifiques, mais ce mode de recherche a peu d'importance, car lorsque ces ulcérations existent le diagnostic n'est plus douteux; 2° dans les éruptions et ulcérations trophiques, où on le rencontre parfois, mais où son absence ne peut faire rejeter l'existence de la lèpre ; 3° dans la suppuration d'un vésicatoire, suivant la méthode de Kalindero, laquelle échoue souvent ; 4° dans le sang, où la présence du bacille n'est que passagère et où son absence n'est pas non plus démonstrative ; 5° dans les fragments de tissu lésés, tubercules ou taches lépreuses, ou dans les filets nerveux, lorsqu'il s'agit de lèpre systématisée nerveuse. La méthode biopsique est la méthode de choix parce que c'est la seule qui donne des résultats positifs absolument constants, dans les cas de lèpre.

R. Lardeux. — Lèpre nostras ; syringomyélie : maladie de Morvan, sclérodermie ; parallèle clinique (7 février).

L'auteur rapporte quelques observations de lèpre, de syringomyélie et de maladie de Morvan et insiste sur les analogies cliniques de ces affections ; il montre que le diagnostic reste incertain dans bien des cas. Aussi croit-il avec Zambaco que ces diverses affections et la sclérodermie ne sont souvent que des modalités différentes de la lèpre. Il s'empresse d'ajouter que, s'il existe des causes multiples, encore inconnues, à ces diverses maladies, en particulier à la sclérodermie, la constatation du bacille de Hansen par la méthode du vésicatoire suppuré, peut seule servir à faire le diagnostic, conclusion qui vient singulièrement atténuer la précédente. En somme, travail qui ne modifiera pas les idées classiques sur cette question, car il n'apporte aucun élément nouveau et la fameuse méthode du vésicatoire suppuré, qu'il préconise comme moyen de diagnostic, n'a été utilisée dans aucune de ses observations.

F. Louis. — Des modifications du pouls dans la maladie de Raynaud (13 février).

L'auteur a étudié les modifications du pouls sur deux malades dont il reproduit les tracés. Dans l'intervalle des accès, il existe un léger état spasmodique des parois de l'artère radiale avec hypothermie permanente de la main. Pendant l'accès de syncope locale, ou d'asphyxie locale, le pouls devient petit, filiforme, par suite de la contraction spasmodique des fibres lisses de l'artère radiale, et il est accéléré, sans que son rythme soit modifié. Après l'accès, le retour à l'état normal est précédé d'une phase de vaso-dilatation locale pouvant durer quinze à vingt minutes. Le pouls, pendant cette phase de vaso-dilatation, prend sur les tracés une amplitude considérable qu'il n'atteint à aucun autre moment de l'accès, ni dans l'intervalle des accès.

Nous ferons remarquer qu'une des observations de cette thèse se rapporte à une malade atteinte de maladie de Raynaud pré-sclérodermique : il s'agit d'une femme que M. Chauffard a présentée à la Société médicale des hôpitaux, le 28 juin 1895.

L. Defrance. — Considérations sur la gangrène symétrique ; étiologie et pathogénie (24 juillet).

La gangrène symétrique est un syndrome présentant des variétés qu'on ne peut encore isoler avec une netteté suffisante. Les troubles vaso-moteurs (asphyxie locale), qui l'accompagnent presque toujours, constituent un syndrome distinct qui peut manquer. Contrairement à l'opinion générale, l'affection est surtout fréquente dans l'enfance et l'adolescence.

A la suite de maladies infectieuses, érysipèle, fièvre puerpérale, diphthérie, pneumonie, on observe une variété caractérisée par un ensemble de détails cliniques presque identiques (douleurs extrêmes durant seulement quelques semaines), œdème, momification rapide et profonde des extrémités ; ce type peut d'ailleurs se retrouver dans des cas d'origine émotive. Dans d'autres cas d'infection (paludisme, typhus, fièvre typhoïde), on retrouve les autres variétés (gangrène avec phlyctènes, etc.). L'influence du rhumatisme est encore peu connue ; on ne doit pas le confondre avec les arthropathies, vraisemblablement d'origine nerveuse, qui accompagnent fréquemment la gangrène symétrique.

Les troubles vaso-moteurs n'expliquant pas la gangrène à eux seuls, on est amené, dans la majorité des cas, à invoquer, pour expliquer la gangrène symétrique, l'hypothèse d'un trouble de nature inconnue portant sur les centres nerveux vaso-moteurs et trophiques ; cette cause première entraîne plusieurs processus dont la part est très difficile à faire et dont les principaux sont la névrite et l'artérite. La névrite, peut-être toujours secondaire, n'en a pas moins une part quelquefois prédominante dans les symptômes. L'artérite oblitérante de Friedländer s'observe surtout dans les cas voisins de la gangrène symétrique, mais rarement dans ceux où le syndrome est typique et peut-être y est-elle secondaire.

Certains faits consécutifs à la syphilis peuvent probablement être rattachés à l'endopériartérite syphilitique et devraient être distraits de la gangrène symétrique, de même que d'autres où il y a des troubles circulatoires, sans symétrie bien accusée.

Cette thèse renferme une bibliographie très étendue.

C. Maugue. — Contribution à l'étude de la maladie de Raynaud ; sa fréquence chez les jeunes enfants ; forme à siège insolite (24 juillet).

La maladie de Raynaud est surtout fréquente entre 30 et 42 ans ; en dehors de cette période, elle s'observe surtout chez les jeunes enfants. D'après l'auteur, les lésions de gangrène symétrique peuvent siéger dans la continuité du membre ; dans ce cas, elles s'accompagnent en général de douleurs peu accentuées ; il tire cette conclusion de l'observation d'une femme tunisienne chez laquelle se sont développées symétriquement aux

avant-bras des lésions bulleuses suivies de plaques gangréneuses ; ces lésions, sur la nature desquelles il est difficile de se prononcer et qu'on pourrait être tenté de rattacher à l'hystérie, ne méritent en aucune façon, malgré leur symétrie, la dénomination de maladie de Raynaud. L'auteur attribue la gangrène symétrique à l'œdème succédant au spasme vasculaire qui constitue la maladie de Raynaud et est disposé à rattacher la production de celle-ci à une névrite, d'origine toxique ou toxinique.

M. Kalzenellenbogen. — Des lipomes symétriques (26 juin).

L'auteur résume 88 observations de lipomes symétriques. Il admet que les lipomes symétriques ont une double origine : tantôt ils sont le résultat d'une production exagérée de graisse par l'économie ; tantôt, suivant la théorie soutenue par Grosch, ils sont le résultat d'un défaut d'excrétion de la graisse par la peau. Dans le premier cas, les lipomes s'observent chez des malades à nutrition ralentie et leurs causes déterminantes sont le traumatisme et le froid. Dans le second cas, c'est à un trouble de la sécrétion sudorale et sébacée que doit être rattachée la lipomatose ; ce trouble sécrétoire a son point de départ dans une lésion de la moelle. Il y a un ordre constant dans la distribution des lipomes multiples suivant les différentes régions du corps, et comme l'a fait remarquer Grosch qui en fait un des principaux arguments de sa théorie, les lipomes sont d'autant plus fréquents dans une région donnée que les glandes cutanées y sont moins nombreuses, de sorte que la graisse, y étant sécrétée en moins grande quantité, s'accumule dans le tissu cellulaire sous-cutané ; la distribution des lipomes est la même que celle de la graisse chez les obèses. Les lipomes symétriques sont une affection bénigne.

H. Mallherbe — Du mycosis fongoïde et spécialement des érythrodermies prémycosiques (27 juin).

Dans une première partie, l'auteur étudie les érythèmes prémycosiques et insiste sur leur polymorphisme chez les différents sujets et même chez un même sujet : ressemblant habituellement à l'eczéma vulgaire, ils peuvent revêtir la forme d'un eczéma papuleux ou marginé, d'une dermatite exfoliatrice généralisée, bizarre, d'un psoriasis, d'un lichen ruber, d'un pityriasis, d'une érythrodermie scarlatiniforme, d'un érythème bulleux. Ils offrent quelques caractères communs : la généralisation graduelle de l'éruption, l'épaississement de la peau, le développement notablement antérieur à celui des tumeurs, une résistance désespérante au traitement, enfin une rétrocession passagère, soudaine, inopinée. Quelquefois, la chronologie des diverses phases de la maladie peut être bouleversée et on voit apparaître, au cours de la phase des tumeurs, une éruption analogue à celles qu'on observe à la phase prémycosique. Les érythèmes prémycosiques peuvent manquer et les tumeurs apparaître d'emblée.

Dans la deuxième partie, l'auteur expose le résultat des examens histologiques qu'il a faits avec le Dr A. Malherbe (de Nantes). Il a constaté dans les lésions du mycosis un réticulum très net et il pense que les auteurs qui en nient l'existence ont dû examiner des tumeurs qui n'appatenaient pas au mycosis. C'est donc bien, suivant l'opinion de l'école

histologique française, un lymphadénome ; l'existence du réticulum est très contestable dans le sarcome, bien que ces deux tumeurs soient très voisines, bien qu'elles appartiennent l'une et l'autre au type conjonctif. La lésion du mycosis paraît débuter très superficiellement dans les papilles, d'où probablement les érythèmes prémycosiques. Elle se développe en gagnant les espaces lymphatiques du tissu conjonctif et en suivant les gaines des vaisseaux et des nerfs, altère ou détruit les poils et les glandes, et détermine un développement énorme des capillaires et peut-être des veines, tandis que les artères sont plutôt sclérosées. Elle peut rétrocéder et c'est là un caractère qui la rapproche du lymphadénome, car celui-ci est la seule tumeur qui le possède.

### H. Berdal. — Sur un cas de dégénérescence xanthomateuse (24 juillet).

Cette thèse repose sur l'étude histologique d'un cas d'acné hypertrophique télangiectasique du nez avec dégénérescence xanthomateuse, dont l'observation est analysée dans le présent numéro des *Annales* (voir p. 950). L'auteur, très compétent en matière histologique, montre que les lésions du xanthome ne sont pas spécifiques : les cellules xanthélasmiques peuvent manquer dans le xanthome et exister dans des lésions qui s'en éloignent cliniquement, elles ne sont d'ailleurs que le résultat d'un processus banal d'hypertrophie, puis de dégénérescence ou de transformation graisseuse, processus que l'on observe à l'état physiologique et dans un grand nombre d'affections ; la dégénérescence des éléments élastiques n'est pas plus spécifique, car on l'observe dans l'inflammation expérimentale du tissu sous-cutané.

On doit, à côté du xanthome-maladie, pour lequel Berdal est disposé à adopter la théorie de Török, admettre l'existence de processus dégénératifs affectant la forme xanthomateuse ; ces processus, auxquels appartiennent également les cas de Chambard et Gouilloud, de Malassez et de Sinéty, etc., se composent de deux éléments : un élément irritatif qui aboutit à la multiplication et à l'hypertrophie des éléments cellulaires du tissu conjonctif, à une leucocytose plus ou moins abondante et à la sclérose des vaisseaux par suite d'endartérite et de périartérite, et un élément dégénératif, conséquence probable des lésions vasculaires et de la nutrition imparfaite qui porte sur les cellules conjonctives hypertrophiées et sur les fibres élastiques. Il est très vraisemblable que le xanthome des diabétiques, si différent du xanthome vulgaire au point de vue clinique, appartient à cette classe de dégénérescences.

### J. Chauvière. — Contribution à l'étude de la forme juvénile du xanthome (29 novembre).

L'auteur étudie, d'après les faits rapportés par les divers auteurs, les caractères de la forme dite juvénile du xanthome. Au point de vue clinique, l'hérédité, l'apparition congénitale ou précoce des lésions, leur évolution sans tendance à la guérison, l'absence de symptômes hépatiques, l'extrême rareté de la localisation exclusive aux paupières, permettent d'établir une distinction entre le xanthome juvénile et celui des adultes ;

dans ce dernier, on trouve en effet, contrairement au premier, le début tardif, la localisation très fréquente aux paupières, l'association avec des symptômes hépatiques dans la majorité des cas, une évolution pouvant aboutir à la guérison. L'anatomie pathologique démontre l'identité des lésions des divers cas de xanthome; ce fait paraît s'opposer à la création d'une forme juvénile; il ne peut cependant avoir qu'une valeur relative, car en pathologie il n'est pas rare de voir le même processus anatomique se développer sous l'influence de causes différentes. La théorie qui fait du xanthome vulgaire une néoplasie bénigne d'origine embryonnaire analogue au nœvi et due à une hyperactivité proliférative du tissu adipeux sous l'influence de causes encore inconnues agissant pendant la formation de l'organisme, si elle ne s'adapte pas complètement au xanthome des adultes, donne une explication parfaitement satisfaisante d'une forme juvénile et peut être admise pleinement pour elle. Il semble donc résulter des connaissances actuelles qu'il est possible d'admettre un xanthome juvénile, sinon au titre de forme séparée, du moins au titre de variété et cela particulièrement au point de vue clinique.

A. Dutournier. — Contribution à l'étude du diabète bronzé (27 juin).

Intéressante étude d'ensemble sur le syndrome, aujourd'hui bien déterminé cliniquement, sinon nosologiquement, du diabète bronzé. La mélanodermie, que nous avons seule à envisager ici, est un symptôme inconstant. Lorsqu'elle existe, elle est de coloration uniforme, sans rien qui rappelle le vitiligo. Elle a des points de prédilection très constants qui sont par ordre de fréquence, le visage, la face dorsale des mains et des avant-bras, les organes génitaux et les lèvres. Son intensité varie suivant les malades et les périodes de la maladie. Son époque d'apparition est variable dans les différents cas. Vers la fin de la maladie, elle peut s'accuser de plus en plus, surtout aux points de prédilection, ou disparaître pour faire place à une coloration grise ressemblant à la peau des individus malpropres. La pigmentation des muqueuses est l'exception. Cette mélanodermie, dont l'examen des urines révèle la nature, est d'une signification pronostique des plus graves, car le diabète bronzé se termine toujours par la mort et ne dure ordinairement pas plus de huit à quatorze mois, dans des cas exceptionnels deux ans.

P. Bonnemaison. — Contribution à l'étude du tatouage chez les aliénés (23 juillet).

Des études de Marandon de Montyel et de Daguilhon sur ce sujet, et ses recherches personnelles faites dans plusieurs asiles d'aliénés, l'auteur tire les conclusions suivantes : le tatouage chez les aliénés est beaucoup plus commun que ne l'avaient affirmé Lombroso et l'école italienne (dans ses recherches l'auteur a trouvé environ 10 p. 100); il est cependant plus rare que chez les sains d'esprit et surtout beaucoup plus rare encore que chez les criminels. Contrairement à l'idée émise par les aliénistes italiens, il y a dans certains cas un rapport étroit entre le symbole exprimé par le tatouage lui-même et le délire du malade, à condition toutefois que le tatouage ait été choisi librement et à l'âge de discernement par le tatoué;

il est alors susceptible de réfléter dans les conceptions délirantes de l'aliéné ses dispositions psychiques antérieures. Le tatouage se rencontre de préférence chez les aliénés à tendances agressives et criminelles.

A. Gervais. — Acné professionnelle; contribution à l'étude des accidents développés chez les ouvriers pétroliers et spécialement ceux employés à la préparation de la paraffine (23 janvier).

Les ouvriers pétroliers sont atteints d'accidents cutanés, mais ceux qui présentent les plus graves sont les ouvriers occupés à la préparation et à la manipulation de la paraffine et ceux qui, pour se nettoyer, emploient les huiles lourdes, résidus des premières distillations. Ces accidents sont de deux sortes : 1° une éruption papuleuse qui cède vite au traitement; 2° une éruption papulo-pustuleuse avec modification des tissus, de caractère acnéique ou furonculeuse, laquelle est plus grave que la première. Ces accidents augmentent d'intensité avec la densité des produits. Que l'éruption soit légère ou grave, elle ne se produit que dans les régions de la surface cutanée qui sont en rapport avec la paraffine et les huiles lourdes et seulement là où il existe des poils et au niveau même des follicules pileux.

Il résulte de ces constatations que les accidents observés ont pour unique cause la présence dans la paraffine et dans les huiles lourdes d'un principe irritant, que ce soit la soude caustique ou un corps solide, le pétrocène, dont la préparation provoque des accidents beaucoup plus intenses que celle de la paraffine. Les mesures hygiéniques suivantes doivent être sévèrement observées par les ouvriers : changements fréquents d'habits de travail, lotions souvent répétées avec une solution alcaline.

Alingrin. — Contribution à l'étude de la gangrène phéniquée (20 juin).

L'auteur rapporte dix-sept observations de gangrène phéniquée, personnelles ou empruntées à des auteurs français. Il conclut de ces observations que cette gangrène est un accident relativement fréquent, siégeant de préférence aux doigts et aux orteils, qu'on peut l'observer également, quoique plus rarement, à la verge. Les causes déterminantes ordinaires sont la concentration de la solution, bien qu'on l'observe à la suite de pansements avec des solutions très faibles, et la contusion des tissus. Les prédispositions individuelles, les diathèses ne jouent qu'un rôle obscur, indéterminé, contingent dans tous les cas. Il faut interdire la vente des solutions phéniquées sans ordonnance, n'employer que des solutions très faibles de phénol absolu, dissous dans la glycérine, restreindre l'emploi du phénol dans le pansement des plaies : il vaudrait encore mieux, suivant nous, interdire les pansements phéniqués aux doigts et aux orteils. En cas de gangrène établie, l'auteur pense qu'il faut amputer : il ne fait de restriction que pour le cas de gangrène de la verge. Nous ne partageons nullement son opinion en ce qui concerne la nécessité de l'amputation : nous avons vu des gangrènes phéniquées superficielles guérir facilement au moyen de pansements antiseptiques et il est telles conditions dans lesquelles il est de beaucoup préférable de conserver un doigt même

déformé plutôt que de l'amputer : il est évident que lorsque la gangrène atteint profondément le doigt, l'amputation s'impose.

### A. Guilloud. — Contribution à l'étude des éruptions de l'antipyrine (12 décembre).

L'auteur rapporte plusieurs observations nouvelles d'éruptions dues à l'usage interne de l'antipyrine. Les conditions dans lesquelles ces éruptions se produisent sont encore mal déterminées. Quelquefois l'antipyrine semble réveiller une dermatose endormie, et ses manifestations éruptives présentent tous les caractères de l'affection qui est en puissance chez le malade : l'auteur se base pour émettre cette proposition sur un fait où l'éruption médicamenteuse aurait provoqué un eczéma séborrhéique, diagnostic qui à la lecture de l'observation paraît assez contestable. Il résume un peu sommairement les caractères de ces éruptions qui peuvent se présenter sous la forme d'érythème simple, d'érythème papuleux, d'érythème scarlatiniforme, d'urticaire, d'œdème, de vésicules, de zoster (?), de purpura, de bulles avec ou sans pigmentation consécutive. Leur durée varie avec la forme qu'elles affectent : elle va de vingt-quatre à quarante-huit heures dans les érythèmes jusqu'à un an et plus lorsqu'elles s'accompagnent de pigmentation. Leurs principaux éléments diagnostiques sont la fixité dans les récidives et la pigmentation consécutive : ce dernier caractère nous paraît sujet à contestation, car il manque dans bon nombre d'éruptions antipyriniques. La forme d'érythème bulleux pigmenté fixe décrite par M. Brocq peut s'observer, avec les mêmes caractères que dans les cas où elle est provoquée par l'antipyrine, sans que ce médicament puisse être mis en cause : l'auteur en rapporte un cas observé par M. Brocq dans lequel elle était consécutive à l'ingestion de sulfate de quinine.

### P. Trouchaud. — Contribution à l'étude des manifestations cutanées de l'intolérance iodique (17 juillet).

L'intolérance iodique peut être innée ; dans ces cas, on ne peut réellement invoquer pour l'expliquer qu'une idiosyncrasie. D'autres fois on est en droit d'invoquer l'albuminurie au moins comme cause adjuvante. En outre, on peut observer des cas d'intolérance par saturation. Les manifestations de l'intolérance iodique, quoique très souvent passagères et cédant rapidement à la suspension, peuvent dans certains cas revêtir un caractère de gravité spéciale en raison de leur longue durée. L'auteur décrit successivement ces diverses formes sans y ajouter de traits nouveaux. Il fait remarquer que l'iodure de sodium est susceptible de provoquer des accidents cutanés et en rapporte deux cas.

### Zysman. — Érythème desquamatif récidivant et hydrargyrie (12 décembre).

Cette thèse, basée sur des observations recueillies dans le service de M. Tenneson, manque de clarté. Il semble que l'auteur ait voulu accumuler des négations : l'érythème desquamatif récidivant n'est pas produit par le mercure — l'hydrargyrie d'origine interne n'existe pas, parce qu'elle est d'un diagnostic très difficile (? !) elle rentre dans l'hydrargyrie de cause

externe ou dermite artificielle ; ailleurs, l'auteur semble avoir voulu parler seulement de l'hydrargyrie à forme vésiculeuse.

M. Djoritch. — Sueurs d'urée en général et dans la maladie de Bright en particulier (13 juin).

L'auteur rapporte une série d'observations inédites de sueurs d'urée recueillies dans le service de M. Dieulafoy.

Les « sueurs d'urée » sont constituées par la présence à la surface de la peau de cristaux d'urée mélangés à des squames épidermiques, à des poils fins, à une quantité plus ou moins grande de graisse et, parfois, à du chlorure de sodium. Cette cristallisation est généralement précédée d'une sueur abondante, visqueuse, jaunâtre, grasse au toucher, comme tout liquide contenant de l'urée. Les sueurs d'urée apparaissent tout d'abord à la face, au front, aux tempes et, de préférence, à la racine des poils, puis sur le cou, la partie supérieure de la poitrine et la partie correspondante des bras, rarement dans le dos et sur l'abdomen où les cristaux sont disséminés ; dans des cas très rares, elles se généralisent, mais respectent toujours la paume des mains et la plante des pieds. Les cristaux se liquéfient soit dans les dernières heures de la vie, soit plusieurs heures après la mort et forment un liquide visqueux, jaunâtre, enduisant le corps comme le ferait un vernis.

L'efflorescence d'urée a pour cause une anurie plus ou moins complète ou une rétention d'urine datant de plusieurs jours et est la conséquence de la saturation du sang. L'exsudation graisseuse renfermant de l'urée s'opère très probablement par les glandes sébacées, mais il n'est pas certain qu'elle ne se fasse pas aussi par les glandes sudoripares.

Elle a été observée exceptionnellement dans l'occlusion intestinale, la néphrite scarlatineuse, l'empoisonnement par le phosphore, la myélite aiguë, le cancer de l'utérus. Le plus souvent on l'a vue dans le mal de Bright, le choléra typhoïde, la néphrite suppurée.

Son pronostic est fatal ; elle annonce la mort dans un délai de 3, 4 ou 5 jours au plus, le plus souvent en 48 heures. Elle n'a été suivie de survie que dans un cas de néphrite scarlatineuse, chez un enfant de 5 ans.

L. de Gaulejac. — Des kystes sébacés ; leur traitement (31 janvier).

Les kystes sébacés sont des tumeurs bénignes qui n'ont aucune tendance à se résorber. Il y a intérêt à les faire disparaître, car elles peuvent s'ulcérer, devenir l'origine d'un cancroïde et elles causent une difformité par leur volume et leur situation généralement très apparente. Tous les traitements, autres que l'ablation au bistouri, doivent être rejetés. On devra toujours opérer antiseptiquement et sans douleur, grâce à l'anesthésie locale par la cocaïne. Ce traitement met à l'abri des accidents autrefois signalés par les auteurs et amène une guérison rapide.

G. de Manny. — Des kystes épidermiques traumatiques à contenu d'apparence sébacée de la paume de la main et de la pulpe des doigts (10 juillet).

Cette thèse est la paraphrase d'un mémoire de M. Péraire sur ce sujet :

l'auteur résume 10 observations de cette forme singulière de tumeurs de la main, dont le contenu rappelle celui des kystes sébacés et conclut qu'il s'agit d'une lésion d'origine traumatique, résultant d'une inclusion de l'épiderme, sous l'influence des pressions et de traumatismes répétés.

T. Domec. — Du traitement de l'épithéliome de la peau des paupières et du nez par le bleu de méthyle combiné à l'acide chromique et au galvano-cautère (20 février).

L'auteur relate la méthode de traitement proposée par M. A. Darier contre les épithéliomas cutanés et rapporte une série d'observations où elle a été employée. Il en conclut que dans les néoplasmes le bleu de méthyle a une action favorable, non comme spécifique du cancer, mais comme agent antiseptique et grâce à sa pénétration facile, qu'il agisse directement sur l'élément parasitaire du cancer ou qu'il modifie l'évolution des cellules épithéliales néoplasiques. Le galvano-cautère et l'acide chromique, en débarrassant le champ d'action des tissus nécrosés et des sécrétions, favorisent la pénétration du bleu. Pour lui, ce traitement donne des résultats plus favorables et plus rapides que tous ceux qui avaient été préconisés auparavant. Dans les cas où la muqueuse conjonctivale et surtout les canalicules lacrymaux sont envahis, le traitement est plus long et plus difficile ; néanmoins le bleu de méthyle paraît encore avoir dans ces cas une réelle efficacité.

J. Barrier. — De la valeur du magistère de soufre — soufre précipité — dans le traitement de l'acné et de la couperose (29 mai).

Long plaidoyer en faveur de l'emploi du soufre précipité dans le traitement des acnés, plaidoyer un peu trop partial même, car l'auteur rejette à peu près complètement les autres modes de traitement et en particulier déclare barbare l'emploi du savon noir, D'après lui le soufre précipité est sûr et rapide dans ses effets sur l'acné et la couperose et d'une innocuité parfaite ; il est d'un emploi très facile, n'est pas douloureux et ne défigure jamais le visage, ce qui est quelque peu contestable ; il va jusqu'à dire que le traitement local par le soufre peut suffire dans l'acné, sans intervention d'un traitement général. Il préconise surtout les lotions soufrées peu riches en soufre (4 à 6 p. 100), et peu alcoolisées.

F. Bagarry. — Du traitement de quelques dermatoses par la méthode ignée (12 décembre).

L'auteur de cette thèse, écrite sous l'inspiration de M. Perrin (de Marseille), est un partisan convaincu de l'importance du traitement local, ou pour mieux dire chirurgical, dans un grand nombre de dermatoses. Parmi les méthodes chirurgicales, il place au premier rang la méthode ignée, thermo-cautère ou mieux galvano-cautère, en raison du peu de douleurs qu'elle provoque, de son action précise, sûre, rapide, de son innocuité absolue, de l'abri qu'elle donne contre les auto-inoculations et de sa technique opératoire très simple. Il la recommande surtout contre le lupus, le furoncle, l'acné, les nœvi, les papillomes, les verrues, les tubercules anatomiques, l'épithélioma.

Georges Thibierge.

# REVUE DES PUBLICATIONS PÉRIODIQUES

## REVUE DE DERMATOLOGIE

**Acné.** — Berdal et Jayle. Acné hypertrophique (*Presse médicale*, 22 juin 1895, p. 237.)

Cas d'acné hypertrophique du nez, chez un homme de 52 ans, remarquable par la présence, entre le faisceaux conjonctifs du derme, de traînées ou d'amas de cellules très volumineuses présentant les caractères histologiques et histochimiques des cellules xanthélasmiques de Chambard : un certain nombre de cellules ne renfermaient pas de graisse et présentaient les réactions des mastzellen d'Ehrlich ; en outre, la tumeur renfermait par places, dans la région sous-épithéliale, des amas de fibres élastiques volumineuses et rectilignes ou tassées en forme de faisceau, fragmentées, minces en certains points, bourgeonnantes et gonflées en d'autres. A côté de ces caractères qui la rapprochaient du xanthome élastique, elle présentait des lésions vasculaires (rétrécissement du calibre ou même oblitération des vaisseaux avec épaississement de leur paroi infiltrée de cellules embryonnaires) qui la rapprochaient du xanthome vulgaire.

Georges Thibierge.

**Adéno-carcinome de la peau.** — J. A. Fordyce. Adéno-carcinoma of the skin originating in the coil glands. (*Journ. of cutan. and genito-urinary diseases*, février 1895, n° 2, p. 42.)

L'auteur passe en revue un grand nombre d'observations d'adéno-épithéliomes de la peau et relate les diverses opinions des auteurs quant à leur siège et leur origine primitifs.

Il expose ensuite les résultats que lui a fourni l'examen histologique d'un cas de ce genre. Il s'agissait d'une petite tumeur molle siégeant au-devant du bras — adhérente à la peau — profonde d'un centimètre, large de deux, ulcérée en son centre, de diagnostic resté imprécis jusqu'à l'examen microscopique qui décida l'intervention.

Cet examen montre une tumeur nettement encapsulée traversée de bandes conjonctives qui circonscrivent des cavités remplies d'éléments épithéliaux. Les cavités les plus excentriques, celles qui montrent la lésion à son début, offrent tous les caractères de l'adénome sudoripare et montrent la prolifération des cellules épithéliales des tubes glandulaires dans la lumière même du canal qu'elles circonscrivent. Les parties plus anciennes et plus centrales de la tumeur n'offrent plus que l'aspect du carcinome alvéolaire banal.

Nulle part, même sur les bords de la tumeur, l'épiderme corné ne prend part au processus épithéliomateux. Il reste normal. Nulle part non plus la tumeur ne montre de globes épidermiques.

Cette intégrité de l'épiderme et surtout la forme si caractéristique des parties récentes du néoplasme permettent de rattacher l'origine de cette tumeur carcinomateuse à un adénome des glandes sudoripares.

On rencontre dans les cellules dégénérées cancéreuses les corps intra-cellulaires « coccidiformes ». L'auteur, qui croit pouvoir se rattacher à la théorie parasitaire des tumeurs malignes, n'admet pas dans le cancer le rôle causal de ces éléments intra-cellulaires et le discutera d'ailleurs ultérieurement.

Ce travail est accompagné de sept clichés représentant diverses parties du néoplasme à des grossissements variables. Parmi ces clichés, ceux qui représentent les éléments jeunes de la tumeur (gross. 460 diam.) sont remarquables. R. Sabouraud.

**Dermatite polymorphe prurigineuse.** — Bar et Tissier. Contribution à l'étude de la dermatite polymorphe prurigineuse récidivante chez les femmes enceintes et récemment accouchées. *Bulletins et mémoires de la société obstétricale et gynécologique de Paris*, février 1895.

Bar et Tissier rapportent en détails, avec nombreuses phototypies à l'appui, l'observation d'une femme enceinte pour la septième fois, qui, depuis la cinquième, était atteinte à chaque grossesse de dermatite de Duhring à forme érythémateuse et surtout bulleuse; à chacune des récidives, les lésions cutanées se sont accentuées au point de vue de l'intensité et de la durée des poussées; chaque fois aussi l'accouchement a semblé donner un coup de fouet à la maladie dont les lésions ont atteint le maximum de leur acuité dans les jours qui ont suivi la délivrance. Dans l'intervalle des grossesses, la malade était indemme de toute lésion cutanée. Au cours de la dermatite, l'état général était médiocre, en raison des douleurs vives que la malade éprouvait et de l'insomnie qui en était la conséquence L'urée était diminuée au début des poussées, se relevait dans les intervalles; la courbe de la toxicité urinaire suivait la même marche. Les auteurs se basent sur ces recherches pour poser la question de l'origine toxique de la dermatite de Duhring et ils font ressortir l'importance du régime lacté. Les 3 enfants sont morts : le premier à 2 mois et demi avec des phénomènes méningitiques, le deuxième au même âge de diarrhée ; le dernier ne pesant que 2600 grammes, très faible, prenant mal le sein, diminua rapidement de poids et mourut à 7 jours avec des foyers multiples de broncho-pneumonie.

Cette observation est un document des plus importants pour l'étude de la dermatite de Duhring. Georges Thibierge.

**Diabète bronzé.** Mossé et Daunic. — Contribution à l'étude de la cirrhose pigmentaire et du diabète bronzé. (*Gazette hebdomadaire de médecine et de chirurgie*, 13 juillet 1895, p. 326.)

Cette importante observation de diabète bronzé est la première dans laquelle les lésions histologiques des téguments soient décrites.

Homme de 39 ans, présentant depuis un an les troubles généraux du

diabète : polyurie, polydypsie, polyphagie, amaigrissement, asthénie; en même temps, la peau a pris progressivement une coloration de plus en plus foncée qui l'a fait surnommer le mulâtre : la peau est dans toute son étendue le siège d'une coloration noir brun de teinte uniforme ; légère pigmentation peu marquée à la face interne d'une joue et de la lèvre inférieure.

A l'autopsie, foie volumineux, scléreux, pigmenté, sclérose du pancréas, avec pigmentation ; reins et capsules surrénales pigmentés.

Dans les vaisseaux du derme, fragments jaunâtres de pigment, n'interrompant pas complètement leur perméabilité et les dilatant par places ; en plusieurs points, petits blocs de pigment, entre les vésicules graisseuses ou dans les travées conjonctives formant la charpente du derme. Dans l'épiderme, le pigment occupe exclusivement la couche de cellules cylindriques du stratum malpighien reposant sur les papilles ; il fait défaut dans les autres couches de stratum malpighien et dans l'épiderme corné ; cette topographie, analogue à celle que l'on rencontre dans la maladie d'Addison, en diffère par la présence du pigment dans les vaisseaux.

GEORGES THIBIERGE.

**Eczéma (Néphrite aiguë dans l'—).** C. BRUHNS. — Mehrere Fälle von acuter Nephritis bei Eczem. (*Berl. klin. Wochenschrift*, 1895, p. 606.)

Dans la plupart des cas de néphrite ou d'albuminurie observée dans l'eczéma, on peut incriminer l'action d'un médicament toxique comme cause de la lésion rénale. Les observations de néphrite provoquée par l'affection de la peau sont rares. Ce fait toutefois, selon l'auteur, serait plus fréquent qu'on ne le pense, aussi croit il devoir publier quelques cas dans lesquels on a constaté, à la suite de l'eczéma, une néphrite aiguë ne provenant pas d'une influence médicamenteuse.

CAS. I. — Homme de 63 ans. Eczéma ancien du cou et du tronc, aggravé par des bains de mer et ensuite par des lavages avec du savon vert. Actuellement l'eczéma est presque généralisé ; œdème du visage. L'éruption est humide sur les jambes, les oreilles et dans la région post-auriculaire.

Au commencement de novembre, l'œdème du visage augmente, les membres se tuméfient, en même temps malaise général et diminution notable de la diurèse. On constate la présence de l'albumine dans l'urine, néphrite, hémorrhagie subaiguë. Au microscope, cylindres hyalins et épithéliaux, corpuscules du sang, leucocytes, urates. Organes internes normaux, sauf une légère dilatation du cœur gauche. Eczéma en desquamation, encore suintant au cou et au creux de l'aisselle. Le traitement en raison de la néphrite a consisté en poudres, régime lacté jusqu'au moment de l'entrée du malade à l'hôpital, on n'avait jamais employé que des pommades au zinc et des graisses indifférentes.

Fin février, il n'y a plus d'albumine dans l'urine, seulement des traces à la suite des boissons alcooliques ou après une grande fatigue physique.

L'eczéma est presque guéri.

Cas II. — Femme de 30 ans ; tuberculose héréditaire ; pas de syphilis. Eczéma ancien des mains et des avant-bras. A la suite de Baunscheidtisme sur le dos et le bras et de l'emploi d'huile d'olive de mauvaise qualité, l'eczéma s'étendit à presque tout le corps, œdème du visage et des bras, rougeur diffuse et fièvre. Sur certaines régions, l'eczéma est très suintant. Comme traitement : poudre de zinc et de lycopode ; au visage pommade au précipité blanc. Au bout de trois semaines, dessiccation et amélioration notable de l'eczéma, mais en même temps la malade accuse une grande faiblesse, de la céphalée et de l'œdème des malléoles. On constate l'existence d'une néphrite avec albuminurie abondante. Cette malade ne reste que quinze jours à l'hôpital. On n'a plus eu de ses nouvelles.

Cas III. — Enfant de 10 ans, bien constitué, qui depuis un an aurait eu des éruptions à plusieurs reprises sur différentes régions du corps. Depuis trois semaines, eczéma en desquamation, en partie humide et croûteux sur le tronc et les jambes. Pansement avec la vaseline boriquée à 3 p. 100. Trois semaines plus tard, l'eczéma est en régression. Albumine dans l'urine dont la quantité est diminuée. Repos au lit ; régime ; arbutine. L'eczéma guérit avec des pansements de lanoline et de vaseline un mois après ; la proportion d'urine est à peu près normale, certains jours on trouve encore un peu d'albumine et de sang dans les urines. Un mois encore après, la quantité d'urine est normale, ni albumine, ni éléments figurés. L'eczéma présente actuellement le caractère squameux. Frictions avec l'esprit de savon alcalin et bains de savon de potasse, qu'on alterne avec des onctions d'huile d'olive. L'albumine a complètement disparu ; traitement par le goudron qui n'exerce aucune influence nuisible sur les reins. L'eczéma est en voie de guérison.

Cas IV. — Jeune fille de 21 ans. Il y a trois ans, elle a eu sur le cuir chevelu un eczéma qui a complètement guéri. Il y a quatre semaines, nouvelle éruption sur la tête, qui gagne ensuite tout le corps. Comme pansement, pommade de diachylon, simultanément sur le cou pendant sept jours, sur le dos douze jours, sur le cuir chevelu et sur des petites portions du visage au voisinage des oreilles, vingt-six jours. Sur les autres régions du corps, la peau n'est que poudrée, et sur quelques petites surfaces, traitée pendant les quinze premiers jours avec la pommade de zinc. Environ un mois après la cessation du traitement, l'examen de l'urine révèle une grande quantité d'albumine et de sang. Eczéma en voie de guérison. Sur le cuir chevelu, pommade au zinc ; vingt jours plus tard, on ne trouve plus d'albumine que d'une manière passagère. Le mois suivant, urine normale et guérison complète de l'eczéma.

Cas V. — Fillette de 10 ans. Depuis quelques semaines petites taches hémorrhagiques, très prurigineuses, au début sur les jambes, plus tard sur les bras, les mains et le tronc. Il y a huit jours apparition sur les mains de bulles à contenu purulent.

Au moment de son entrée à l'hôpital on constate sur la plus grande partie du corps de nombreux sillons de gale et un eczéma étendu provoqué par le grattage. Sur le dos, les mains et les doigts, nombreuses pustules de pus ; à la face interne des cuisses et de la jambe droite quelques

bulles analogues. Ganglions axillaires très engorgés. Traitement, pendant les trois premiers jours avec l'onguent de Wilkinson, ensuite pansement avec la lanoline boriquée. Une semaine après la gale est guérie, les efflorescences pustuleuses commencent à se cicatriser, œdème de tout le corps, particulièrement des paupières. Diminution de la sécrétion urinaire et présence de l'albumine. Organes internes sains.

Cas VI. — Il s'agit d'un homme de 24 ans qui depuis cinq semaines est atteint d'une gale très généralisée avec eczéma secondaire et furoncles. Comme traitement on prescrit pendant trois jours des frictions avec le styrax liquide (styrax liquide, alcool âa 40 gr., huile d'olive 20 gr.), pour les furoncles, baume du Pérou. Une semaine plus tard diminution de la diurèse, albumine en proportion assez considérable dans l'urine. Un mois après il ne reste plus de trace d'albumine et l'état général est bon.

Cas VII. — Garçon de 7 ans, huit semaines avant son admission il aurait eu des éruptions sur la peau. Les deux dernières semaines on avait constaté la présence de la gale avec eczéma très prurigineux, généralisé. Œdème des paupières ; urine très rouge, diminuée, contenant du sang et de l'albumine. On ne saurait dire quand il y a eu de l'albumine pour la première fois. Deux fois par jour friction avec le styrax et ensuite avec la pommade diachylon.

Il s'agit donc dans ces cas de néphrites aiguës qu'il faut pour la plupart rattacher à la maladie de la peau, non aux remèdes employés.

Dans ces trois premiers cas on n'a prescrit, avant l'apparition de l'albuminerie, aucun médicament ayant une influence nocive sur les reins.

Dans le cas IV la pommade de diachylon ne saurait être incriminée comme ayant déterminé une néphrite par intoxication plombique. Même en admettant une idiosyncrasie de la malade il serait extraordinaire que la néphrite ne se soit manifestée que quatre semaines après le début du traitement avec la pommade d'Hebra.

Il en est de même même pour les cas V et VI ; il est impossible de supposer que la néphrite soit due à l'action toxique de la pommade de Wilkinson, c'est-à-dire du styrax. De nombreux cas de gale chez des enfants sont chaque jour traités d'une manière analogue sans qu'il survienne des troubles du côté des reins. Sur 124 personnes soumises au traitement par le styrax Unna n'a jamais vu apparaître de véritable néphrite, quoiqu'elle se produisit constamment pendant quelques heures.

Dans le cas VII on peut seulement supposer, d'après la ressemblance avec les autres cas qu'il s'agissait d'une néphrite, suite directe de l'eczéma. Il existait aussi ici une néphrite qui guérit et à laquelle il est impossible d'attribuer une autre cause. Salvioli, Bluhm, Müller citent des cas de néphrite survenus au cours d'un eczéma impétigineux. Si l'on admet qu'une néphrite peut être la conséquence d'une maladie de la peau, on est obligé d'avouer que la pathogénie de cette néphrite est encore tout à fait obscure.

Il existe incontestablement un rapport entre la peau et les reins. On sait que des refroidissements étendus de la peau exercent une action nocive sur les reins et on voit d'autre part apparaître un trouble analogue dans des affections eczémateuses généralisées, du tégument externe. Mais nous

ne savons pas jusqu'à présent si le mode de développement de la néphrite est analogue dans les deux cas et qu'elle est exactement son étiologie. Depuis les recherches de Bunge et de Senator on sait qu'on peut recouvrir le corps d'animaux avec du vernis et même tapisser la peau de l'homme avec des substances imperméables tels que le collodion, le goudron, etc., sans qu'il se produise aucun trouble du côté des fonctions rénales. A. Doyon.

**Herpes gestationis et dermatite herpétiforme.** — George T. Elliot. Three cases of dermatitis herpetiformis due to pregnaney (herpes gestationis) (*The American Journal of the medical science*, juillet 1895, p. 17.)

M. George T. Elliot se rattache nettement à l'identité absolue de l'*herpès gestationis* et de la dermatite herpétiforme, idée depuis longtemps défendue par L. Brocq. Dans ces deux maladies le point de départ seul diffère. Mais toute perturbation organique peut précéder une dermatite herpétiforme, quelquefois cette perturbation est une conception. Dans ce cas, la maladie garde tous ses symptômes intégralement. Quelquefois elle cesse après l'accouchement, quelquefois même au cours de la gestation, d'autres fois elle persiste après les couches. Quelquefois elle est intermittente et disparaît à la délivrance pour reparaître à une suivante gestation.

Les trois cas rapportés par M. Elliot justifient pleinement cette manière de voir. L'un est remarquable par une terminaison mortelle survenue du fait d'une septicémie dont le point d'origine (utérin ou cutané) est demeuré inconnu. R. Sabouraud.

**Hydroa vacciniforme.** — Juliano Moreira. Hydroa vacciniformis seu aestivale (*British Journal of dermatology*, juin 1895, p. 230.)

Maria B..., âgée de 19 ans, observée pour la première fois en octobre 1882. Rien de particulier à noter dans les antécédents héréditaires ni dans les antécédents personnels. La maladie a débuté en janvier 1880 qui est le milieu de l'été au Brésil, et depuis a apparu aux chaleurs pour disparaître à l'hiver. Les régions découvertes ont seules été atteintes. Lors de la poussée, éruptive qui eut lieu en été 1882, le front fut pris en premier, puis vinrent des lésions disséminées sur le menton, les joues, les oreilles et le dos des mains ; les lésions consistaient en vésicules, en bulles aplaties sans aréoles inflammatoires. La dimension des premiers éléments éruptifs variait d'une tête d'épingle à un pois. Les vésicules contenaient un liquide clair, légèrement jaunâtre, les bulles avaient une teinte jaune pâle, brunâtre au centre ; quelques jours après leur apparition, ces éléments se séchèrent et il se produisit une croûte brunâtre qui, en tombant, laissa des cicatrices dont quelques-unes furent assez profondes ; l'éruption était accompagnée d'un prurit intense qui cessa lorsque l'éruption fut à son apogée. Le repos à la chambre et les applications de poudre de dermatol amenèrent rapidement la guérison ; mais il survint de nouvelles poussées dans les étés 1893 et 1894.

La dernière poussée qui vient d'évoluer a été particulièrement violente. Cette série d'éruptions a fini par laisser sur la face et le dos des mains un assez grand nombre de cicatrices.

La seconde observation du Dr Moreira est tout aussi caractéristique ; il s'agit d'une petite fille qui, en 1890, à l'âge de 2 ans, commença une éruption estivale, disparaissant en automne et en hiver, et qui revint ainsi chaque été jusqu'en 1894, époque où s'arrête l'observation. Cette éruption n'existait que sur les régions exposées à l'air et tout contact de rayon solaire amenait une poussée plus sévère.

Les premiers éléments éruptifs ont apparu aux joues, puis successivement ont été pris le nez, le menton, le front et les avant-bras ; ils consistaient en papules discrètes, bientôt recouvertes d'un soulèvement épidermique vésiculeux et bulleux, ayant des dimensions variant d'une tête d'épingle à un pois, de coloration grisâtre ou jaunâtre. Quelques jours après leur apparition, il se formait une dépression au centre, siège bientôt d'une croûte brunâtre qui, par extension, finissait par occuper toute l'étendue de l'élément papulo-vésiculeux. Sous la croûte existait une érosion, et parfois consécutivement une cicatrice. L'éruption s'est toujours accompagnée d'une température normale ; pas de troubles viscéraux.

Il suffit pour guérir chaque poussée de confiner cet enfant à la chambre pendant quelques jours, tout en nettoyant les lésions avec des antiseptiques doux et en prescrivant des toniques.

L'auteur dit avec juste raison que ces deux observations appartiennent en toute évidence à l'affection décrite pour la première fois par Bazin, en 1862, sous le nom d'Hydroa vacciniforme, affection qui a été rappelée à l'attention des dermatologistes par Jonatham Hutchinson, en 1888, et tout récemment en France par Brocq. L. Wickham.

**Lèpre.** — Campana. Ancora della non tranmissibilitá della lepra negli animali ; non trasmissibilitá nel midollo spinale. (*Clinica dermosifilopatica della R. Universita di Roma*, 1895, fasc. II).

Campana a inoculé, sous la dure-mère cervicale, chez des cobayes, des lapins et des singes, des fragments de tubercules lépreux conservés depuis plusieurs années dans l'alcool et dont les bacilles étaient certainement morts. A l'autopsie des animaux, il a trouvé des adhérences méningées et une inflammation des méninges et de la portion correspondante de la moelle avec ou sans suppuration. Dans les produits inflammatoires, il a constaté la présence de bacilles lépreux dans les leucocytes. Ces expériences, confirmant celles de l'auteur sur les inoculations sous-cutanées de bacilles lépreux morts, montrent que ces bacilles, très résistants, peuvent envahir après leur mort les éléments anatomiques voisins du point d'inoculation : ainsi s'explique, comment on a pu croire, après inoculation de lésions lépreuses, à la production d'une lèpre locale, alors que cette maladie n'est pas transmissible aux animaux. Georges Thibierge.

**Lèpre.** — James Nevins Hyde. The distribution of leprosy in north America. (*The American Journal of the medical Sciences*, septembre 1894, p. 251).

Le Dr Graham de Toronto estime à 250 environ le nombre des lépreux dont on a pris soin dans la province du Nouveau Brunswick depuis 1815 : il croit qu'à l'heure actuelle il n'y a pas plus de 30 lépreux dans cette région. Le Dr Daniel M. Burgess déclare qu'il y a un peu plus de 80

lépreux, hommes et femmes, internés à l'hôpital des lépreux de la Havane ; les principaux médecins de cette ville pensent qu'il y en a un plus grand nombre qui y vivent en liberté. On sait aussi qu'il y a des lépreux à Puerto-Principe, Santiago, et dans les villes de quelque importance de Cuba. On peut évaluer entre 300 et 500 le nombre des lépreux qui se trouvent actuellement dans cette île. A l'hôpital des lépreux de la Jamaïque il y avait lors du dernier rapport 86 malades ; à celui de la Trinidad il y en avait 212, et le nombre total des lépreux de cette île était estimé à 481. Aux Barbades il y en a de 60 à 70 ; à Antiqua 21 ; à la Guadeloupe la maladie est dite *endémique*. On ignore le nombre exact des cas de Saint Kitts, Nevis et Saint-Vincent.

Le nombre des lépreux soignés au lazaret de Mexico est de 30 environ. La lèpre existe sûrement à Panama, dans les régions montagneuses de Costa-Rica, au Nicaragua, au Honduras, au Salvador, au Guatémala, mais dans ce dernier pays on a pris tout récemment des mesures pour assurer l'isolement des malades.

Les États-Unis sont donc menacés sur toutes leurs frontières. Cependant ils sont relativement indemnes, et cela grâce surtout à l'excellence de l'hygiène suivie par la population, car les pouvoirs publics n'ont pris pour ainsi dire aucune mesure prophylactique. C'est ainsi que sur les quarante-quatre états ou territoires faisant partie de l'Union, la Pensylvanie, le New-York et le Wiscousin seuls ont des lois ordonnant l'isolement des lépreux ; le Maine, la Pensylvanie et la Californie exigent que l'on fasse au bureau sanitaire la déclaration de tous les cas de lèpre ; en Pensylvanie et en Californie le gouvernement subvient à l'entretien et aux soins médicaux des lépreux ; dans le Minnesota ceux qui sont atteints de cette affection sont inscrits et tenus en observation, mais non isolés. Il est de notoriété publique que les familles infectées font tout ce qu'elles peuvent pour cacher la maladie de leurs membres atteints, et d'ailleurs il faut reconnaître que la grande majorité des médecins de l'Union est incapable de reconnaître la lèpre lorsqu'ils en rencontrent un cas dans leur pratique.

Autant qu'il est possible de les évaluer, les cas de lépreux qui ont été jusqu'ici reconnus dans les États-Unis, sont répartis ainsi qu'il suit : Arkansas 3, Californie 158, Dakota 2, Floride 6, Georgie 1, Idaho 2, Illinois 13, Indiana 2, Jowa 20, Louisiane 83, Maryland 4, Massachussetts 5, Minnesota 120, Missouri 2, Mississipi 2. New-York 100, New-Jersey 1, territoire de l'Orégon 3, Pensylvanie 6, Utah 3, Wiscousin 20 ; — total 550 cas. Il est bien plus difficile d'apprécier avec quelque exactitude le nombre des lépreux vivants qui se trouvent à l'heure actuelle dans les divers états de l'Union. Les évaluations les plus récentes permettent de fixer à 26 environ ceux qui se trouvent en ce moment en Californie ; si l'on prend comme exacts pour les autres états la proportion de 26 lépreux vivants en Californie pour 158 qui y ont déjà été observés depuis que l'attention a été appelée sur la maladie, on voit qu'on peut estimer à environ 90 le nombre des lépreux actuellement vivants aux États-Unis : quelques auteurs l'évaluent à environ 150. Ce travail se termine par un excellent index bibliographique des divers travaux récemment publiés sur la lèpre aux États-Unis. L. B.

**Lymphangiomes.** — Meissner. Ueber Cysthygroma verrucosum. *Dermatol. Zeitschrift*, 1895, p. 240.

Les lymphangiomes sont relativement rares ; la plupart sont congénitaux ou surviennent dans la première enfance et se présentent sous trois formes principales : ils constituent soit des cordons et renflements légèrement saillants, appartenant au tissu sous-cutané, qui donnent lieu à des symptômes morbides peu marqués ; soit des tumeurs volumineuses, ayant des sièges de prédilection tout à fait déterminés, tumeurs lymphatiques du cou et des aisselles, souvent d'un pronostic grave ; soit enfin de petites tumeurs lymphatiques multiples envahissant fréquemment tout le corps et qui appartiennent presque exclusivement au derme.

Il n'est pas dit que les lymphangiomes soient en communication permanente avec le système lymphatique, ils peuvent s'isoler en apparence et se présenter alors comme des kystes lymphatiques indépendants. Mais, cette séparation n'est qu'apparente, car on trouve toujours dans ces kystes de la lymphe.

L'auteur a eu l'occasion d'observer le cas suivant à la clinique du professeur Lassar. Il s'agit d'une femme de 24 ans, vigoureuse, d'apparence saine. A l'âge de 6 mois on remarqua dans l'aisselle droite une tumeur du volume d'une noix, on diagnostiqua un athérome et on prescrivit des cataplasmes ; la tumeur s'ouvrit à la suite d'un choc et il en sortit un liquide clair comme de l'eau. Au bout de quelques temps apparition de nombreuses vésicules dans l'aisselle droite, sur la face interne du bras et sur l'omoplate du même côté. Ces vésicules du volume d'un grain de millet à celui d'un grain d'orge sont en général réunies en groupes et transparentes. Quelques-unes présentent une teinte rougeâtre et de nombreux petits vaisseaux. Par la pression on n'arrive pas à faire disparaître le contenu des vésicules, au pourtour des régions atteintes il existe un grand nombre de veines dilatées dont la présence donne à la peau un aspect bleuâtre.

A l'examen microscopique on trouve de grandes cavités à parois plus ou moins épaisses dont le revêtement est nettement endothélial. Les noyaux des cellules endothéliales sont saillants dans la lumière de la cavité. On constate la présence des papilles, hypertrophiées en quelques points.

Il existe en outre des cordons fins et épais de tissu conjonctif jeune qui traversent la cavité, tels qu'on en rencontre dans la carnification des exsudats pneumoniques. Le contenu des vésicules renferme de nombreux corpuscules lymphatiques, pas de graisse, mais une assez grande quantité de noyaux libres. Coagulé à l'air ce liquide forme un gateau de lymphe blanc jaunâtre dont la compression fait sortir un liquide séreux.

En outre, l'absence de lymphorrhée à la suite de l'extirpation démontre qu'il s'agit ici d'un kysthygroma.

Quant à l'étiologie il est probable que dans ce cas on a affaire à une diminution congénitale de la résistance du tissu périvasculaire qui a conduit d'une part à la formation d'un kysthygroma, de l'autre à la dilatation limitée des veines.

A. Doyon.

# REVUE DES LIVRES

E. Gaucher. — **Leçons sur les maladies de la peau**, faites à la Faculté de médecine et à l'hôpital Saint-Louis, 1 vol. in-8°. Paris, Doin, édit., 1895, 825 p. avec fig. dans le texte.

Chargé, comme agrégé, d'un cours complémentaire de dermatologie, M. Gaucher fit, en 1893, à la faculté de médecine et à la clinique de l'hôpital Saint-Louis, avec l'entrain et le talent que chacun sait, une série de conférences fort suivies des élèves. C'est la reproduction sténographique intégrale de ces leçons que notre savant collègue publie, réunies en un volume qui sera vraisemblablement suivi d'un second, beaucoup d'affections cutanées n'ayant pas trouvé leur place dans cette première série, et c'est à l'exposition des plus communes qu'il s'est, naturellement, d'abord attaché. Les *érythèmes*, les *éruptions médicamenteuses*, l'*urticaire*, le *pityriasis rosé*, l'*eczéma*, les *séborrhées* et les *acnés*, le *psoriasis*, les *lichens*, l'*herpès* et le *zona*, le *pemphigus* et la *dermatite herpétiforme*, les *dermatoses suppuratives*, *impétigo*, *ecthyma* et *rupia;* les *tuberculoses cutanées* et le *lupus;* les principales maladies parasitaires, *gale* et *phthiriase*, *trichophyties* et *favus*, la *pelade* et l'*ichthyose*, telles sont les affections étudiées dans ces quarante-deux leçons.

L'auteur a fait précéder l'histoire de ces dermatoses d'une étude des *lésions cutanées élémentaires*, et d'un résumé de l'*histologie normale* de la peau.

Dès sa première leçon, M. Gaucher exprime ses principes et sa doctrine dans le court exposé dont voici les propres termes :

« Messieurs, l'enseignement que je commence aujourd'hui sera un enseignement élémentaire et essentiellement pratique. Je chercherai à étudier avec vous, cette année, non pas toutes les maladies de la peau, mais les principales d'entre elles, celles que vous êtes exposés à rencontrer chaque jour, celles qu'il vous est indispensable de connaître.

« Au surplus, la dermatologie n'est pas une science aussi complexe qu'on pourrait le croire; on l'a compliquée à plaisir.

« Dans ces dernières années, surtout, on a chargé la nomenclature nosologique d'une foule de dénominations aussi inutiles que longues et diffuses ; on a multiplié, sans raison, les variétés et les sous-variétés des dermatoses ; on a cherché à créer de nouveaux mots faute de pouvoir trouver de nouvelles choses. La plupart de ces prétendues découvertes récentes ne sont que des changements de noms, et ces dénominations nouvelles s'appliquent à des faits connus et décrits depuis longtemps en France sous un autre nom.

« C'est ce que je m'efforcerai de vous montrer dans la suite de ces leçons. Je crois qu'il est temps de réagir contre l'envahissement progressif de la phraséologie allemande, et que l'intérêt de l'enseignement exige que nous conservions la nomenclature consacrée par l'usage, la nomenclature simple d'anciens auteurs français.

« Ce ne sont pas seulement les mots anciens que nous conserverons, nous resterons également fidèles aux idées anciennes. Il ne faut pas que le dermatologiste

soit un spécialiste, dans le sens étroit du mot, et ne voie pas plus loin que la lésion locale. La pathologie générale doit être votre principal guide dans l'étude des maladies de la peau; la plupart de ces maladies ne sont, en effet, que des déterminations cutanées d'altérations humorales, diathésiques. Les rapports de causalité des maladies internes avec les dermatoses sont évidents; vous ne devez pas les méconnaître, sous peine de commettre les plus graves erreurs et d'arriver, par exemple, à décrire, comme le fait l'École de Vienne, la variole comme une maladie de la peau Voila à quelles exagérations conduit la spécialisation exclusive, et ce sont de telles doctrines qu'on a essayé d'implanter chez nous.

« Cependant, bien qu'on ait cherché, dans ces derniers temps, à bouleverser l'ancienne dermatologie, on a été obligé de conserver les termes classiques de désignation des lésions élémentaires de la peau. Ce sont ces lésions élémentaires, qui sont à la dermatologie, ce que les corps simples sont à la chimie, ce que les éléments anatomiques sont à l'histologie ; ce sont ces lésions que nous étudierons tout d'abord, car il importe que vous soyez, dès le début, bien fixés sur le sens des mots que nous emploierons constamment dans le cours de ces leçons.

« Préalablement à l'étude des lésions élémentaires, il est également nécessaire que je vous rappelle brièvement aujourd'hui la structure histologique de la peau normale.

« La peau est le tégument externe..... »

Nous croyons, en toute sincérité que, dans cet exorde éloquent et véhément, notre savant collègue a été au-delà de sa pensée, et nous lui demandons la permission de ne pas juger les choses comme il les juge. Si la nomenclature dermatologique est chargée, et si elle comprend des mots nouveaux ou des dénominations complexes, c'est que les progrès d'une science en évolution, ou, si l'on veut, en révolution, exigent une terminologie adéquate, et nous ne connaissons aucun auteur qui l'ait compliquée « à plaisir ». Si, d'autre part, quelqu'un pensait vraiment que les grands progrès accomplis en nosologie dermatologique, dans tous les pays, depuis un quart de siècle, ne sont que de simples changements de mots, nous le considérerions pas comme complètement informé.

Nous ne connaissons pas, dans le cercle scientifique de la dermatologie contemporaine, de dermatologistes qui soient des « spécialistes au sens étroit du mot » et nous ne savons personne dans le milieu dermatologique de ce pays qui se soit asservi à la doctrine absolue d'une autre école. Enfin, s'il est aujourd'hui nécessaire, comme chacun le reconnaît, de remettre à l'étude, dans un esprit nouveau, la plupart des questions principales de la dermatologie, cela ne ternit en aucune manière le lustre des périodes écoulées, ni la valeur de ceux qui les ont remplies de leurs travaux.

Nous sommes parfaitement d'accord avec l'auteur pour souhaiter une simplification de la nomenclature dermatologique, mais nous pensons que cette amélioration ne peut venir que de l'étude plus approfondie des dermatoses et non d'un retour à des appellations que l'on a très heureusement abandonnées pour le plus grand bien de la précision nosographique.

Le lecteur se demandera certainement si, menée dans la direction adoptée par l'auteur, la simplification ne risque pas de faire renaître une confusion dont on a eu tant de peine à sortir, et, s'il y a avantage, pour donner un exemple, à reprendre pour le molluscum contagiosum l'appel-

lation d'*acné varioliforme* et à décrire cette maladie dans le groupe des acnés, où figure aussi d'ailleurs comme *acné cornée* la psorospermose folliculaire végétante de Darier; ou bien encore à conserver pour la trichophytie cutanée l'expression d'*herpès circiné*, qui a peut-être une valeur historique, mais qui avait été déjà condamnée par M. Hardy.

Sans aucun doute, il ne faut voir là rien autre que la preuve des convictions qui portent l'auteur à croire que notre vieux patrimoine français est menacé, et l'on ne peut qu'admirer et louer l'ardeur généreuse qu'il déploie pour montrer que nos anciens avaient décrit déjà quelques-unes des maladies dont on a voulu, en d'autres pays, faire des entités nouvelles, et qu'il n'est que juste de leur en restituer le mérite. Quant à la doctrine bien française, en effet, des rapports de la plupart des dermatoses avec la pathologie générale, elle est toujours restée, ainsi que je l'ai déjà dit en termes formels tout à l'heure, bien solide dans l'esprit de la grande majorité des dermatologistes de notre pays.

Après ces remarques, nous nous plaisons à reconnaître hautement les qualités supérieures d'enseignement qui sont empreintes à chaque page de ces leçons, la netteté et la clarté de l'exposition, l'originalité tout à fait particulière avec laquelle sont présentées et traitées toutes les questions. Bien que faites pour les élèves, les descriptions sont élevées et complètes, et le praticien y trouvera facilement, exposées avec sobriété et utilité, les conclusions fermes qu'il cherche dans les ouvrages spéciaux, en présence d'affections dont la thérapeutique ne lui est pas toujours familière. Si nous ajoutons que cette clarté est complétée matériellement par des titres en marge, et par des caractères majeurs au cours du texte toutes les fois où quelque chose doit être mis en saillie, nous n'aurons fait que rendre justice à l'auteur et à l'éditeur.

ERNEST BESNIER.

J. K. PROKSCH. — **Die Geschichte der venerischen Krankheiten**, 2 vol. in-8°, Bonn, 1895, chez A. Hanstein.

Proksch est déjà connu par de nombreux et remarquables travaux sur la syphilis. Il y a peu d'années, il a publié une bibliographie très complète des maladies vénériennes dont nous avons signalé ici même les mérites et les services qu'elle est appelée à rendre.

Nous en dirons tout autant de l'histoire des maladies vénériennes que l'éminent syphiligraphe viennois vient de publier.

Cette question de l'origine de la syphilis a suscité d'ardentes discussions, et si l'apparition à la fin du XV^e^ siècle d'un mal, taxé alors de *morbus novus*, a fait croire à de nombreux auteurs que la syphilis était d'importation américaine, d'autres n'en persistèrent pas moins à admettre l'ancienneté de la syphilis en Europe. On crut découvrir dans les textes des anciens, des témoignages irrécusables démontrant que la syphilis avait toujours compté au nombre des fléaux de l'humanité.

Le problème reste toujours debout, il est évidemment bien difficile, sinon impossible à résoudre. La solution dépend de l'interprétation de tous les documents que nous a légués l'antiquité, documents dont l'importance et le nombre se sont singulièrement accrus dans les dernières

années, par suite des découvertes qui ont été faites dans différents pays, notamment en Egypte et à Babylone.

Proksch, étant un adversaire convaincu de l'origine américaine de la syphilis, a étudié avec un sens critique très élevé et une grande impartialité les données anciennes. Dans le premier volume, il passe successivement en revue les périodes préhistorique et mythologique de l'histoire des maladies vénériennes. Il étudie ensuite la période historique dans laquelle il range successivement les renseignements fournis par les recherches qui ont été faites en Chine, au Japon, dans les Indes, en Perse, en Egypte, et les documents provenant des règlements de l'époque mosaïque. De ces différentes données, il résulte que les maladies vénériennes remonteraient aux temps les plus reculés de l'histoire. On en trouve des preuves incontestables dans l'histoire babylonienne. On pourrait cependant déduire de ces recherches que, chez ce peuple, ces maladies n'étaient que sporadiques et non contagieuses, et que ce n'est que plus tard, sous l'influence de la corruption des mœurs et du mélange des différents peuples entre eux, que la sécrétion, de simple quelle était au début, est devenue contagieuse et que le bacille s'est développé. Le fait paraît évident pour la blennorrhagie, qui était parfaitement connue en Egypte ; il en est de même du chancre mou et des bubons inguinaux dont on trouve la description dans la littérature indienne et égyptienne. On peut en dire tout autant des végétations.

Quant à la syphilis, son existence ne saurait faire doute chez les Indiens ; elle est à peu près complètement démontrée chez les Babyloniens et les Assyriens, et plus que probable chez les autres peuples de l'Orient.

L'auteur arrivant ensuite aux Grecs, aux Romains donne un court résumé des opinions émises par les médecins des époques greco-romaines. Il passe ensuite au moyen age et étudie les travaux qui ont été publiés chez les Arabes, les Italiens, les Français, les Anglais, les Allemands et les Suisses, les Espagnols, et enfin, il expose en quelques pages les travaux publiés par des médecins de pays inconnus.

Le second volume est consacré à l'étude des maladies vénériennes dans les temps modernes. La première période comprend les syphiligraphes les plus anciens, depuis Marcellus Cumanus, qui vivait dans la deuxième moitié du XV$^{e}$ siècle, jusqu'à Fernel, mort, professeur à la Faculté de médecine de Paris et médecin de Henri II, le 26 avril 1558.

La deuxième période va de Fernel à Astruc, autrement dit jusqu'au milieu du XVIII$^{e}$ siècle.

La troisième période s'étend d'Astruc à Hunter (1795) ; dans une quatrième période, l'auteur étudie les travaux parus depuis Hunter jusqu'à Ricord (1889) dont il décrit la doctrine avec beaucoup de détails. Il consacre à cet auteur, à ses contemporains et à une partie de ses successeurs un très long chapitre.

A la fin de chaque période, l'auteur résume assez longuement dans un coup d'œil rétrospectif tous les travaux parus pendant ce laps de temps et les soumet à une critique très approfondie.

Selon Proksch, son livre a pour but de servir de guide à tous ceux qu'intéresse l'histoire des maladies vénériennes ; les syphiligraphes y

trouveront, en effet, un résumé de tous les travaux dus à des auteurs morts à ce jour.

Peut-être serait-il à désirer que le syphiligraphe viennois résume et apprécie, avec sa haute compétence de médecin, d'historien, et de philologue, dans un troisième et dernier volume, les doctrines actuellement régnantes en syphiligraphie soit en France, soit à l'étranger.

C'est en somme un livre de bibliothèque que tout spécialiste consultera certainement avec fruit chaque fois qu'il voudra faire une recherche historique. A. Doyon.

A. Gilletti. — **Tricofitiasi primitiva della mucosa boccale.** Broch. in-4° de 11 pages avec 3 planches. Turin. Typographie V. Fodratti et E. Lecco, 1895.

Giletti rapporte l'observation d'un homme de 24 ans, ne présentant aucune lésion cutanée, dont le bord libre de la lèvre inférieure était recouvert de squames sèches et adhérentes, et par places de petites saillies punctiformes, isolées, blanchâtres; sur la muqueuse des joues, des deux côtés, dans l'espace intermaxillaire et sur les gencives à leur partie latérale externe, se voyait une éruption blanchâtre constituée en partie par des saillies punctiformes ou miliariformes isolées, en partie par des saillies linéaires diversement imbriquées, lésions en somme fort analogues à celles du lichen de Wilson; sur la voûte palatine, éruption semblable et de plus, par places, les saillies blanches revêtent la forme annulaire; le reste de la muqueuse buccale est sain; l'éruption ne provoque ni douleur, ni prurit, ni altération du goût; elle remonte à environ six mois. Guérison assez lente au moyen de badigeonnages de teinture d'iode.

A l'examen microscopique, Giletti a trouvé des spores, surtout nombreuses dans les squames de la lèvre, disposées en chaînettes, au nombre de trois ou quatre dans quelques cellules polygonales, tandis que d'autres cellules en sont remplies; entre les cellules épithéliales, il a vu des filaments mycéliens cylindriques cloisonnés de distance en distance, présentant à quelques-unes de leurs bifurcations des spores brillantes. L'auteur différencie ces parasites de l'oïdium albicaus, outre les caractères cliniques, par l'uniformité de diamètre des filaments mycéliens et par l'absence de granulations brillantes dans les filaments et dans les spores.

Il est regrettable qu'il n'ait pas été fait de cultures de ces produits pathologiques, la nature véritable des filaments en question et surtout leur détermination botanique restant très douteuse après un simple examen microscopique. Georges Thibierge.

R. Sabouraud. — **Diagnostic et traitement de la pelade et des teignes de l'enfant**, in-8°, 345 p. avec 22 figures dont 7 en couleurs dans le texte. Paris, Rueff, 1895.

Les lecteurs des Annales connaissent les beaux travaux de M. Sabouraud sur la trichophytie et le magnifique ouvrage où il a consigné le résultat de ses patientes recherches sur les teignes et figuré les aspects multiples des cultures des divers champignons différenciés par lui. Mais

ce livre intéresse surtout le mycologue et le bactériologiste ; aussi l'auteur a-t-il été bien inspiré en rédigeant pour le praticien un ouvrage plus modeste mais d'un intérêt éminemment pratique puisqu'il porte principalement sur les moyens de connaître et de traiter les teignes de l'enfant. Car si la trichophytie, et cela se conçoit par son importance et par les études spéciales qu'il y a consacrées, occupe dans le volume de M. Sabouraud la place la plus grande, le favus et notamment la pelade y sont parallèlement étudiés. Le traitement de la pelade proposé par l'auteur il y a quelques mois (v. *Annales*, p. 463), et consistant comme on sait en applications de vésicatoires suivies de cautérisations au nitrate d'argent, y est exposé dans tous ses détails ; le traitement des diverses trichophyties est aussi fort complètement décrit.

Le médecin, surtout le médecin ayant charge d'enfants à surveiller, notamment le médecin inspecteur d'écoles, voire l'instituteur, trouveront dans ce livre un guide sûr et pratique ; et il est à espérer que la trop grande ignorance de ces questions par ceux-là même devant qui elles se posent tous les jours pourra enfin disparaître. Outre la partie clinique et la partie thérapeutique proprement dite, M. Sabouraud a traité longuement la question de prophylaxie et montré comme il serait facile, par une réforme bien entendue des services scolaires et hospitaliers, d'enrayer et même de faire disparaître des écoles de Paris cette hideuse maladie. Nos lecteurs sont trop au courant de ces questions pour qu'il y ait lieu d'y insister davantage ; souhaitons que le livre de M. Sabouraud venant s'ajouter aux rapports de Lailler, de E. Besnier, de Quinquaud et de nous-même, soit enfin le point de départ d'améliorations qu'on se lasse de réclamer devant l'indifférence des administrations. H. F.

### Planche murale pour l'étude de l'anatomie de la peau.

L'éditeur S. Karger, de Berlin (Charitéstrasse, 3), a publié, d'après les préparations microscopiques et sur les indications du professeur G. Lewin, une grande table imprimée en plusieurs couleurs et figurant une coupe idéale de la peau. Les glandes sébacées et sudoripares, les cheveux et leurs follicules, les papilles avec leurs vaisseaux et leurs nerfs sont coupées longitudinalement et laissent voir le détail de leurs structures.

La représentation des divers éléments constitutifs de la peau, quoique fort complète et très claire, n'est cependant pas trop schématisée et cette grande planche est certainement la meilleure qui se soit publiée dans ce genre.

Elle est montée sur toile et vernie comme les cartes de géographie et peut, suivant les besoins, soit être accrochée aux murs, soit être repliée et logée dans un tiroir ou un carton : elle sera un utile ornement pour une salle de clinique ou un laboratoire, réalisant à chaque instant pour les élèves le meilleur des enseignements, l'enseignement par l'image.

Le professeur Lewin a établi lui-même la légende explicative correspondant aux numéros suffisamment nombreux, mais ne surchargeant pas le dessin, qui désignent les divers organes et leurs éléments. H. F.

*Le Gérant :* G. Masson.

IMPRIMERIE LEMALE ET Cie, HAVRE



Fig. 1 a

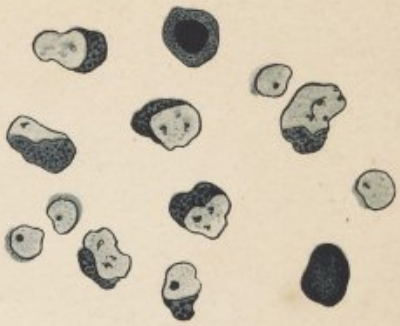

Fig. 3.

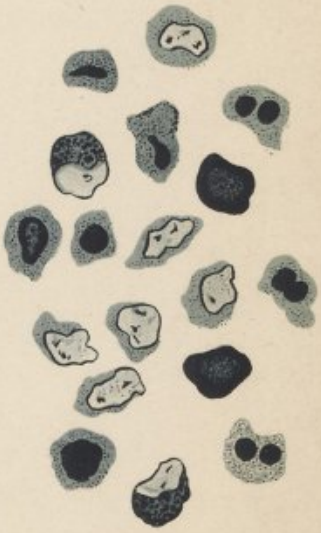

Fig. 2.

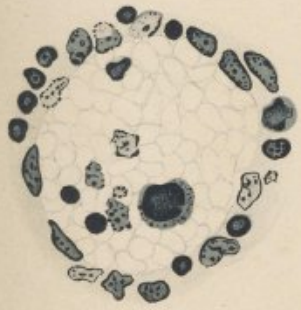

Fig. 1 b

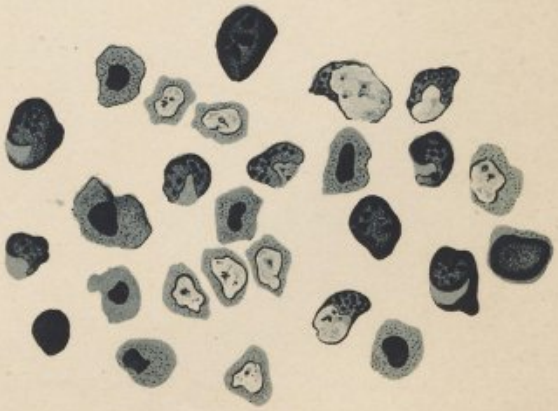

Fig. 4.

Nicolet lith. C. Masson, Éditeur. Imp.ies Lemercier, Paris.



TRAVAUX ORIGINAUX

# SUR TROIS NOUVEAUX CAS D'ÉLÉPHANTIASIS CONGÉNITAL

Par le Dr **Moncorvo**, de Rio-de-Janeiro, membre correspondant de l'Académie de médecine de Paris.

Après une longue série d'études entreprises depuis près de dix ans, concernant l'éléphantiasis des Arabes dans le jeune âge, qui ont été le sujet de plusieurs mémoires publiés en France, j'ai été conduit à poser les conclusions qui suivent (1) :

1° Que la condition pathogénique de l'éléphantiasis peut bien survenir avant la naissance ;

2° Que le processus morbide peut parfois atteindre dans telles circonstances un développement assez avancé allant jusqu'à la formation fibreuse ;

3° Que dans le tiers des cas d'éléphantiasis congénital jusqu'ici recueillis, la production morbide reste circonscrite à une partie du corps, notamment au membre inférieur, tout en y revêtant les caractères ordinaires des cas acquis ;

4° Que dans les deux autres tiers des cas le mal a affecté la forme molle et kystique isolée ou associée aux formations sclérotiques, voire même à de véritables fibromes sous-cutanés (Virchow, Moncorvo) ;

5° Que dans quelques cas du deuxième groupe on a pu constater la coïncidence de nappes plus ou moins vastes de nævi vasculaires pileux ou non, siégeant aux régions atteintes par la formation éléphantiasique.

La première de ces conclusions a été basée sur un certain nombre de faits étudiés d'abord par Virchow, qui en a fait le premier une classification, auxquels vinrent s'ajouter d'autres plus ou moins

(1) Cas d'éléphantiasis congénital, in *Annales de dermatologie et de syphiligraphie*. Paris, 1894, 3e série, t. V, p. 186 et suiv.

explicites, observés tant au nouveau qu'au vieux continent (1). Ces faits forment pourtant encore à l'heure qu'il est un stock assez satisfaisant pour éclairer plusieurs problèmes relatifs à l'histoire de cette maladie, qui sont le sujet de recherches intéressantes. Je crois donc devoir relater ici trois nouveaux cas de cette nature qu'il m'a été donné de retrouver de 1893 à 1894, tant dans mon service que dans ma clientèle de ville.

Obs. I. — *Rachitisme. Éléphantiasis congénital siégeant aux deux extrémités inférieures.*

Italienne, de race blanche, âgée de 14 mois, née à Rio, m'est amenée dans mon cabinet, le 11 avril 1893. Elle est enfant unique. Son père, Brésilien, m'informe qu'il s'est toujours bien porté, n'ayant jamais eu du reste de crises de lymphangites ni d'érysipèle. Aussi m'assure-t-il qu'aucun membre de sa famille n'a présenté des manifestations éléphantiaques. Sa mère, Portugaise, âgée de 15 ans et demie, semble douée d'une assez

(1) Dans l'indication bibliographique qui suit sont compris tous les travaux dont j'ai connaissance se rapportant à l'éléphantiasis congénital.

Virchow. *Die krankhaften Geschwülste.* Berlin, 1863.

A. Jacobi. Note on case shown at New-York Obstetrical Sociéty on 4 th. April 1871. *American Journal of Obstetrics*, t. IV, p. 717.

Steinwirker. *Ueber Elephanliasis Congenita cystica.* Th. inaug. Halle, 1872.

Busey. Congenital Occlusion and Dilatation of Lymph Channels. *American Journal of Obstetrics*, t. X, 1877, et XI, 1878.

Neelsen. Ein Fall von Elephantiasis Congenita mollis. *Berl. klin. Wochens.*, t. XIX, 1882 p. 36.

Everke. *Ueber Elephantiasis Congenita Cystica.* Th. inaug. Marburg, 1883.

Moncorvo. *De l'éléphantiasis des Arabes chez les enfants.* Leçon professée à la Policlinique de Rio de Janeiro. *Revue mensuelle des maladies de l'enfance.* Paris, 1888.

Kuerg. Éléphantiasis symétrique congénital chez une fillette de six ans. *Correspond. Blatt für Schweizer Aerzte*, n° 2, 1889, p. 667.

Waitz. Un cas d'éléphantiasis congénital. *Centr. für Chir.*, n° 29, 1889.

Lindfors. Fall von Elepnantiasis congenita Cystica. *Zeitschrift für Geburt und Gynæk.*, t. XVIII, 1890, p. 158.

Moure. Éléphantiasis congénital. *Mun. med. Woch.*, n° 29, 1890.

Home. *Eléphantiasis congénital des membres inférieurs chez plusieurs sujets appartenant à une même famille.* Soc. méd. de Hambourg, 1890.

Wilson. A case of congenital Cystic Elephantiasis. *American Journal of Obstetrics*, t. XXIV, 1891, p. 1172.

Jourdan. Anatomie pathologique de l'éléphantiasis congénital. *Ziegler's Beiträger z. path. Anatomie*, VIII, 1, 1891, p. 71.

Spietschka. Sur un cas d'éléphantiasis congénital. *Arch. für Dermatol. und Syph.*, t. XXIII, 15, 1891.

Coley. Éléphantiasis congénital de la face et du cuir chevelu. *New-York Med. Journ.*, 1891, p. 706.

Moncorvo. Sur l'éléphantiasis congénital. *Annales de dermatologie et de syphiligraphie.* Paris, 3e sér., t. IV, 1893, p. 233 et suiv.

Moncorvo. Sur un nouveau cas d'éléphantiasis congénital. *Annales de dermatologie et de syphiligraphie.* Paris, 3e sér., t. V, 1894, p. 186 et suiv.

bonne constitution, tout en affirmant, elle non plus, n'avoir éprouvé ni lymphangites ni érysipèles. C'est à peine, ajoute-t-elle, si elle s'est aperçue de l'apparition d'un certain degré d'œdème malléolaire vers les derniers temps de sa grossesse. Elle ne se rappelle pas non plus avoir quelqu'un de sa famille affecté de déformation éléphantiaque.

Aucun accident digne de mention n'est arrivé, d'autre part, au cours de sa grossesse. Son accouchement s'opéra aussi normalement, son enfant étant venu au monde à terme et en état à peu près régulier de santé. Mais quelques instants après la naissance de celle-ci les personnes de son entourage furent frappées de la grosseur anormale de ses deux extrémités inférieures, qui leur paraissaient extrêmement gonflées, bien qu'elles ne fussent pas douloureuses à la pression ni ne présentassent des signes inflammatoires appréciables. Ses parents ont en vain attendu que cette hypertrophie des pieds de la fillette subît avec le temps quelque diminution. Par contre en l'ayant montré, il y a un mois, à un médecin, celui-ci pratiqua sur le dos du pied droit une petite incision d'où il résulta une lymphangite circonscrite à cette région, qui devint par suite plus gonflée qu'elle ne l'était déjà.

Interrogés sur la marche suivie par la maladie jusqu'au moment de cette nocive intervention chirurgicale, ils me firent savoir qu'à des époques très variables la peau y devenait légèrement rouge et quelque peu chaude, cela étant du reste d'une courte durée et ne s'accompagnant pas de réaction fébrile. Cette fillette, qui fut nourrie au sein par sa mère jusqu'au sixième mois, commença à faire ses dents vers le septième mois; mais elle est incapable encore de marcher. Elle présenta dès les premiers mois du coryza devenu chronique. Aucune fièvre exanthématique ni coqueluche.

Elle est d'une faible constitution, pâle; sa peau très fine n'y laissant découvrir des stigmates.

Son squelette offre d'autre part des déformations rachitiques : front et occiput bombés, dernières côtes déjetées, tibias courbés avec leur épiphyse inférieure quelque peu noueuse. Sa dentition très arriérée n'est représentée que par six incisives, deux inférieures et quatre supérieures. Mais ce qui frappe tout particulièrement mon attention, c'est la grosseur anormale de ses deux pieds, notamment le droit.

En les examinant de plus près, je reconnais aisément que cela tient à l'existence d'un tissu dur et élastique, indolent à la pression et à la palpation. Sa consistance est partout uniforme et sa surface parfaitement lisse. La peau qui les recouvre, d'un blanc mat, très tendue, est fort adhérente aux tissus sous-jacents. D'ailleurs n'offre-t-elle aucune modification appréciable vis-à-vis de sa coloration ou de sa température. Mais la sensibilité tactile y est émoussée.

Cette néoformation qui envahit la totalité des deux pieds s'arrête au-dessous des malléoles. Celui du côté droit est pourtant un peu plus volumineux que l'autre, ce qui tient à la surcharge d'œdème survenue à la suite de la lymphangite provoquée par l'incision sus-indiquée.

Leur circonférence, prise au niveau des articulations tarso-métatarsiennes, mesure :

Au pied droit..... 15 centim., 2 millim.
— gauche..... 13 centim.

La face plantaire se montre de plus assez bombée pour ne pas permettre à l'enfant de se tenir en équilibre sur ses jambes.

Les ganglions de la région inguinale droite se montrent engorgés, ceux des autres régions périphériques ne l'étant que très légèrement.

On ne découvre dans aucune autre partie du corps ni de l'œdème ni de néoformation élastique.

L'enfant fut prise, une semaine avant sa présentation, d'une intoxication palustre : accès de fièvre quotidienne, état saburral, anorexie, constipation, abattement, insomnie, etc., qui réclamèrent des moyens appropriés.

Le 14 avril, je lui prescris alors un traitement adressé contre la néoformation éléphantiaque, consistant dans la compression élastique alternante des pieds combinée avec l'administration de l'iodure de potassium.

Un mois plus tard, je revois cette enfant, et je constate la disparition intégrale du tissu morbide au pied gauche; il n'en restait d'autre part qu'un léger œdème à la face dorsale du pied droit, lequel ne tarda pourtant pas à se dissiper dans un court délai.

Il s'agit donc ici d'un exemple frappant d'une néoformation éléphantiaque dont l'origine remonte à la vie fœtale, observée chez une fillette de race blanche dont les parents, un Brésilien et une Portugaise, ne présentaient aucune manifestation analogue, n'avaient été pris non plus de crises de lymphangite ou d'érysipèle. Le mal y affecta la forme dite fibreuse et se limita aux deux pieds. Un fait mérite encore d'être ici relevé, je veux parler des poussées lymphangitiques quoique assez légères, survenues après la naissance, ce qui semble éclairer, je le pense, la nature du processus éléphantiaque ayant débuté au cours de la vie intra-utérine.

Obs. II. — *Hérédo-syphilis. Éléphantiasis congénital siégeant au pied droit.*

Alvaro, de race blanche, âgé de 5 mois et demi, né à Rio, m'est amené dans mon cabinet le 6 septembre 1894. Sa mère, Portugaise, née à l'île du Fayal, se trouve au Brésil depuis seize ans et s'y étant mariée, il y a six ans, avec un jeune homme de 26 ans, Portugais également.

Elle m'assure avoir joui toujours d'une excellente santé, en ajoutant à peine qu'aux premiers temps de son arrivée à Rio elle aurait été parfois prise de légers accès de fièvre palustre. Trois ans après son mariage, elle avorta sans aucune suite fâcheuse, pas même de réaction fébrile. Ni elle ni son mari, qui est, du reste, d'une très bonne constitution, n'ont jamais été atteints de poussées lymphangitiques ou érysipélateuses. Aussi ne se rappellent-ils pas avoir constaté la moindre production éléphantiasique chez quelque membre de leur famille. Ils n'ont eu que ce petit garçon, lequel est venu au monde à l'époque normale, tout en présentant alors un développement assez régulier. Mais l'attention des personnes de son entourage fut sans retard éveillée par le volume considérable que présentait son pied droit comparativement à celui de son congénère dont les

dimensions n'offraient rien d'extraordinaire, et où l'on ne découvrait qu'un certain degré de boursouflure à sa face dorsale.

Très désolés de cette anomalie, ses parents craignaient toujours que le gonflement ne fît de progrès en exagérant davantage la difformité de l'extrémité la plus affectée. C'est ainsi qu'ils se sont adressés à plusieurs médecins, de même qu'ils ont tenté des applications diverses toujours sans le moindre succès, la vraie nature du mal étant restée méconnue du reste.

Pendant les mois qui s'écoulèrent avant mon premier examen, de nouvelles manifestations lui survinrent : réapparition d'un ancien coryza qui avait cessé, des éruptions cutanées furent accusées aux fesses et aux jambes, etc.

Il commence à faire ses dents, mais se trouve incapable encore de se tenir assis.

En examinant le pied déformé, je reconnais sans peine qu'il est enveloppé par un tissu résistant partout au toucher, mais élastique, limité en haut au niveau du cou-de-pied par un tout léger sillon circulaire, en bas et en avant, et par un autre sillon situé au niveau des articulations métatarso-phalangiennes. Sa face dorsale est la plus saillante et contribue pour la majeure partie à sa difformité.

A la face plantaire, le tissu morbide moins bombé, a aussi envahi la pulpe du gros orteil.

La peau qui revêt cette extrémité, plus pâle que celle des autres régions du corps, lisse partout, est très adhérente aux tissus sous-jacents, de façon qu'il est de tout point impossible de la pincer. D'autre part, elle n'offre aucun changement appréciable tant par rapport à sa coloration qu'à sa température. La pression, même fortement exercée, n'y éveille le moindre signe de souffrance ; d'un autre côté, il paraît que la sensibilité tactile y est quelque peu émoussée.

Au pied gauche, il n'y a lieu de constater qu'un œdème mou et dépressible circonscrit à sa face dorsale ; les autres parties de cette extrémité se trouvent absolument indemnes.

La mensuration comparative des deux pieds donna le résultat suivant :

| | COTÉ DROIT | COTÉ GAUCHE |
|---|---|---|
| Circonférence du cou-de-pied..... | 12 cent. | 12 cent. |
| Circonférence perpendiculaire à l'axe du pied, au niveau de la ligne tarso-métatarsienne..... | 16 — | 13 — |

J'ordonne de suite la compression élastique du pied droit ainsi que de l'iodure de potassium.

Je ne revois cet enfant que le 26 novembre suivant, et je lui constate une notable amélioration ; le tissu élastique de l'extrémité la plus atteinte avait été entièrement remplacé par de l'œdème mou.

La circonférence, prise au niveau des articulations métatarso-métatarsiennes, mesurait 13 centim. au lieu de 16 centim. Aussi on pouvait plisser déjà entre les doigs la peau correspondante.

D'ailleurs, malgré la formation d'une petite pustule à la malléole interne

de cette jambe, aucune poussée lymphangitique n'en résulta. L'enfant portait alors des croûtes sur le cuir chevelu de même qu'une efflorescence impétigineuse aux régions rétro-auriculaires. J'insiste sur la compression élastique et je lui fais administrer du sirop de Gibert.

Cette observation nous montre donc un nouveau cas de néoformation éléphantiaque développée au cours de la vie intra-utérine et localisée, d'après la règle jusqu'ici observée, aux extrémités inférieures, affectant au côté droit la forme sclérotique, tandis qu'il n'y avait à l'autre qu'un œdème circonscrit à sa face dorsale. Aucune personne de la famille de cet enfant n'avait été atteinte d'une formation morbide analogue, sa mère n'ayant jamais été prise d'ailleurs d'aucune poussée lymphangitique. La condition pathogénique du processus morbide y devient quelque peu obscure, d'autant plus que l'examen microscopique du sang ou de la lymphe n'a pu être pratiqué dans ce cas. Ce petit garçon se trouvait d'autre part assez régulièrement développé, en présentant même un certain degré d'embonpoint, bien qu'il portât des manifestations non équivoques d'une infection syphilitique héréditaire. Enfin l'iodothérapie d'un côté et la compression élastique de l'autre en amenèrent, au bout de deux mois, la guérison presque complète.

Obs. III. — *Hérédo-syphilis. Éléphantiasis congénital localisé aux extrémités inférieures.*

Antoine, de race blanche, âgé d'un an, né à Rio, amené dans mon service à la policlinique, le 13 novembre 1894. Son père, Portugais, eut, quelque temps avant son mariage, des accidents vénériens marqués. Sa mère, Portugaise également, habitant il y a quatre ans le Brésil, eut de son union deux enfants dont le premier est le petit malade, le deuxième ayant déjà succombé.

Elle est douée d'une bonne constitution et a joui presque sans exception d'une santé très satisfaisante. Cependant, me raconte-t-elle, vers le huitième mois de sa première grossesse, étant occupée à laver du linge, elle fit une chute de façon que sa paroi abdominale vint frapper contre le bord ferré d'une cuve près de laquelle elle se trouvait, d'où résulta une solution de continuité à la partie contusionnée, laquelle était, quelques heures après, le siège de douleurs accusées tout en devenant chaude et gonflée, en même temps qu'une réaction fébrile intense se déclarait, précédée de frissons. La chaleur redescendait pourtant deux jours après à la normale et, au bout d'un septénaire, les symptômes inflammatoires locaux avaient cessé. Sa grossesse s'écoula nonobstant sans le moindre accident appréciable, l'accouchement ayant eu enfin lieu, à l'époque normale, sans aucune complication.

L'enfant, venu au monde très chétif, avait la peau parsemée, dans presque toute son étendue, de taches jambonnées tout en portant de plus du pemphigus palmaire et plantaire. Mais l'attention de la sage-femme

qui assistait la mère fut tout particulièrement frappée par le défaut de proportion entre la maigreur assez accusée de son corps et le volume considérable de ses extrémités inférieures. Huit jours après son accouchement, la mère fut prise de frissons suivis de fièvre en même temps que son ventre devenait ballonné, très douloureux et que les lochies présentaient une odeur assez fétide. Ces accidents auraient pourtant cessé une dizaine de jours après à la suite d'un traitement approprié. Malgré l'allaitement maternel exclusif, la nutrition de ce petit garçon se montre encore trop ralentie. Il a aussi présenté dès le début, du coryza, des efflorescences cutanées répétées de même que des croûtes au cuir chevelu.

Au moment de mon premier examen, je lui constatai de l'engorgement des ganglions périphériques, de la teinte jambonnée du bout du nez, des plaques muqueuses au pourtour de l'anus aussi bien qu'aux lèvres dont les commissures laissaient voir des rhagades, enfin des papules érosées, parsemées sur presque toute l'étendue de la surface cutanée. Sa dentition était assez arriérée en même temps qu'il se trouvait incapable de marcher. Ses deux extrémités inférieures attirèrent cependant plus particulièrement mon attention par leurs dimensions anormales, un examen plus attentif me permettant de reconnaître que cela était dû à l'existence d'un tissu dur mais élastique qui enveloppait les deux pieds, exception faite des orteils, de même que le tiers inférieur des jambes, dont la limite était peu nette, tandis que celle inférieure était représentée par un sillon siégeant transversalement au niveau des articulations métatarso-phalangiennes. Cette néoformation se montrait plus accusée à la face dorsale des pieds. La peau correspondante, lisse partout, et adhérente au tissu sous-jacent, n'offrait rien d'anormal vis-à-vis de sa coloration, de sa température, ni de sa sensibilité douloureuse, thermique ou électrique, la sensibilité tactile paraissant par contre notoirement émoussée à la plante des deux pieds. Les muscles des jambes répondaient à peu près normalement aux excitations faradiques et galvaniques.

La mensuration comparative des deux extrémités donna le résultat suivant :

| | COTÉ DROIT | COTÉ GAUCHE |
|---|---|---|
| Circonférence du tiers inférieur de la jambe..... | 13 cent. | 14 cent. |
| Circonférence du cou-de-pied. | 13 — | 14 — |
| Circonférence au niveau de l'articulation tarso-métatarsienne. | 13 — | 13 cent. 1/2 |

L'enfant ayant été pris, quelques jours avant sa présentation, des symptômes d'une infection palustre, fut de suite soumis à un traitement approprié qui en eut promptement raison. Aussi les manifestations fort marquées de la syphilis congénitale m'engagèrent à établir peu après une médication spécifique qui sera bientôt combinée avec la compression élastique.

Ce cas se rapportant à un petit garçon issu de parents portugais,

dont la néoformation éléphantiaque congénitale affectait, sous la forme fibreuse, les deux jambes et les pieds, offre, certes, un intérêt tout particulier tant en ce qui regarde sa nature que son origine. On vient de voir, en effet, que, près de deux mois avant le terme de sa grossesse, la mère de cet enfant fit une chute contre le bord ferré d'une cuve, suivie d'une blessure abdominale qui donna lieu pour son compte à la production d'une poussée lymphangitique assez bien caractérisée tant par ses manifestations locales que par ses symptômes généraux.

Cette femme, qui fut atteinte après ses couches d'une infection puerpérale, ne présentait cependant, aussi bien que son mari, le moindre signe de formation éléphantiaque. Rien ne s'oppose de la sorte à admettre que les streptocoques producteurs de la lymphangite maternelle eussent pénétré à travers la circulation placentaire dans l'organisme fœtal.

Les conditions anormales de ce dernier, originairement entaché d'une infection aussi grave que la syphilis dont il portait à sa naissance les signes les mieux avérés, ne lui auraient assurément permis assez de résistance contre l'invasion microbienne accidentelle à laquelle pourra-t-on, ce me semble, rattacher le processus producteur de la néoformation morbide.

Les faits que je viens de rapporter, réunis à ceux de même nature que j'ai précédemment recueillis et publiés, forment de la sorte un stock de 9 observations d'éléphantiasis congénital, qu'on pourra classer comme il suit :

D'après l'âge de l'enfant au moment de sa présentation :

| | |
|---|---|
| 12 heures | 1 |
| 2 mois | 1 |
| 3 mois | 1 |
| 5 mois et demi | 1 |
| 7 mois | 1 |
| 11 mois | 1 |
| 12 mois | 1 |
| 14 mois | 2 |
| Total | 9 |

D'après le sexe :

| | |
|---|---|
| Sexe masculin | 5 |
| — féminin | 4 |
| Total | 9 |

D'après la race :

| | |
|---|---|
| Blanc | 5 |
| Métis | 3 |
| Noir | 1 |
| Total | 9 |

D'après le siège de l'affection :

| | |
|---|---|
| Aux deux pieds | 2 |
| Au pied droit | 2 |
| Aux deux jambes | 2 |
| A la jambe gauche | 1 |
| Au tronc et au bras droit | 1 |
| Au tronc et aux bras | 1 |
| Total | 9 |

D'après les formes revêtues par l'affection :

| | |
|---|---|
| Forme sclérotique | 6 |
| — molle et sclérotique | 2 |
| — molle, sclérotique et papillaire | 1 |
| Total | 9 |

D'après les antécédents de famille :

| | |
|---|---|
| Père atteint de lymphangite aux jambes | 1 |
| Mère ayant eu une lymphangite à la jambe droite | 1 |
| Mère ayant eu une lymphangite à la paroi abdominale | 1 |
| Tante maternelle atteinte d'éléphantiasis | 1 |
| Sans antécédents lymphangitiques ou éléphantiaques | 5 |
| Total | 9 |

Il paraît ressortir du relevé qui précède que le mal en question ne manifeste aucune prédilection pour l'un des deux sexes, puisqu'on y compte 4 fillettes pour 5 garçons.

En ce qui regarde la race, on y voit figurer trois métis ainsi qu'une petite négresse à côté de cinq enfants blancs issus de parents portugais, espagnols et italiens, un seul d'entre eux ayant pour père un Brésilien.

Aussi l'unique sujet de race noire atteint du mal congénital qu'il me fut jusqu'ici donné de signaler et celle encore dont il est question dans mon mémoire de 1894. Il en découle en conséquence que les enfants procréés par des couples européens ne possèdent aucune sorte d'immunité, au cours même de leur vie fœtale, contre les agents producteurs de la néoformation qui nous occupe. L'analyse des faits de cette nature semble peut-être même les signaler comme étant ceux les mieux exposés à contracter le mal.

Pour ce qui est du siège ordinaire, les nouveaux cas rapportés ne font qu'en relever une fois de plus la tendance marquée à se localiser dans les extrémités inférieures (7 fois sur 9). Chez 6 de mes 9 petits éléphantiaques il affecta la forme sclérotique circonscrite à

une partie du corps, ce qui paraît constituer la règle vis-à-vis de l'ensemble des cas enregistrés.

Les trois autres enfants présentaient le type de l'affection décrite par Virchow sous le nom d'éléphantiasis mou ou kystique avec laquelle on a voulu confondre, du reste, d'autres déformations congénitales de nature toute différente.

En envisageant d'un autre côté les antécédents familiaux concernant nos trois derniers petits sujets, il y a lieu de relever un fait assez digne d'être noté, à savoir l'apparition, chez la mère de l'enfant de ma troisième observation, d'une poussée lymphangitique deux mois avant la naissance de ce dernier. Cette infection maternelle semble donc pouvoir être invoquée comme étant la cause directe des lésions des canaux lymphatiques de l'organisme fœtal originaires de la néoformation.

Les liens de cause et d'effet y étaient vraisemblablement mis en évidence aussi bien que dans le cas appartenant à la petite négresse qui fut le sujet de mon dernier mémoire de 1894, dont la mère aurait été prise également d'une crise lymphangitique au cours de sa grossesse par suite d'une chute. Je remarquai alors à ce propos que la notion étiologique en question ne figure que trop rarement dans nos observations, car l'extrême ignorance des parents, ou encore leur absence au moment de l'examen des petits sujets, ne m'ont guère permis de me renseigner. Cette condition étiologique pourtant doit mériter aujourd'hui la plus grande attention, car elle vient éclairer l'étiologie restée jusqu'ici encore obscure d'un grand nombre de cas d'éléphantiasis congénital. L'anatomie pathologique avait mis hors de doute ce fait, à savoir que la néoformation en question avait pour point de départ la phlegmasie suivie d'obstruction d'un tronc lymphatique, de ses branches ou encore de ses terminaisons. La nature pourtant de cette phlegmasie échappait à toute interprétation, et ce ne fut qu'à une époque plus récente qu'on la rattacha à la pénétration dans ces vaisseaux de l'embryon de filaire (Wucherer). Cette donnée pathogénique fut désormais exclusivement invoquée pour expliquer la nature de la totalité des cas de ce genre, bien qu'elle ne fût pas justifiable dans beaucoup d'entre eux. Bref, les plus récents progrès de la bactériologie vinrent combler cette lacune et mieux nous éclairer sur les faits qui échappent à l'interprétation primitive. Le premier pas fait dans ce sens eut pour point de départ les recherches de Verneuil et Clado, en 1889, lesquels arrivèrent à cette conclusion, à savoir que l'inflammation des canaux lymphatiques tient à la présence du même organisme producteur de l'érysipèle, c'est-à-dire le streptocoque de Fehlessen.

Ce fut encore en France que cette découverte reçut sa première confirmation entre les mains de Sabouraud, interne de Besnier à l'hôpital Saint-Louis, lequel retrouva, en 1892, le streptocoque de

l'érysipèle chez trois malades atteints d'éléphantiasis contracté en France d'où ils n'étaient jamais sortis. Ces premiers résultats recueillis chez des Européens ne tardèrent guère à être pleinement confirmés par les recherches que nous avons entreprises, Moncorvo fils et moi, à Rio-de-Janeiro, tant chez des adultes que chez des enfants, porteurs ou non de néoformations éléphantiaques, dont je m'occupai dans mon mémoire de 1893. Nous avons poursuivi, après cela, nos investigations dans le but de reconnaître les connexions pathogéniques entre le germe en question et les poussées lymphangitiques, les suites ne différant pas du reste de celles que nous avions déjà consignées.

J'en relaterai donc sommairement quelques-unes qui donnent bien gain de cause à la doctrine soulevée par Verneuil et Clado.

Obs. I. — Une fillette de 7 ans, blanche, née à Rio, était soignée dans mon service pour une pneumobacillose, lorsqu'elle se présenta un jour affectée d'une lymphangite à la jambe droite, accompagnée d'œdème accusé. On préleva du sérum à la partie la plus enflammée, lequel, examiné le lendemain à l'aide de la solution de Ziehl, laissa voir la présence d'un grand nombre de streptocoques de Fehleisen, lesquels furent ensuite cultivés avec succès.

Obs. II. — Garçon, blanc, 2 ans, né à Rio, entre dans mon service, atteint d'une lymphangite très intense, siégeant à l'avant-bras droit, survenue à la suite de l'implantation d'une arête de poisson, et accompagnée d'une très vive réaction fébrile. Vers le troisième jour, celle-ci s'étant quelque peu amendée, on retira deux gouttelettes de pus formées au niveau du point de pénétration de l'arête, lesquelles recueillies dans des petits ballons dûment stérilisés furent ensuite soumises à l'examen microscopique au moyen du réactif de Ziehl. On y retrouva ensemble le streptocoque pyogène ainsi que celui de Fehleisen, dont les caractères biologiques furent ensuite révélés par des cultures dans du bouillon liquide.

Obs. III. — Garçon, blanc, 7 ans, né à Rio. Quatre mois avant son entrée, apparition de fièvre intense, précédée de frissons et suivie de l'invasion de plaques rouges sur la figure et le tronc, notamment sur la face antérieure de la poitrine, auxquelles succéda de la desquamation et de l'anasarque. Celle-ci disparut bientôt à la suite d'une polyurie. Peu après, ses parents constatèrent dans les deux régions axillaires l'existence d'une tumeur avec les dimensions d'un œuf de poule, formée par des ganglions et des vaisseaux lymphatiques. Le sérum prélevé à la peau qui revêtait l'une d'elles, renfermait à l'examen microscopique du streptocoque de Fehleisen à l'état de pureté.

Obs. IV. — Garçon, métis, 12 ans, né à Rio, après avoir fait un grand effort musculaire avec son bras droit dans le but de suspendre un seau rempli d'eau, fut par suite atteint d'une poussée de lymphangite à la région pectorale droite, accompagnée de réaction générale.

Il y avait, au moment de son entrée, de l'œdème, de même que de l'en-

gorgement des ganglions de l'aisselle droite. On prélève une goutte de sérum à la partie la plus enflammée et l'on soumet à l'examen microscopique, qui y décèle la présence du streptocoque de l'érysipèle.

Obs. V. — Garçon, blanc, 7 ans, né à Rio. Douze jours auparavant son entrée, avait fait une chute en gravissant une montagne aux environs de cette ville, d'où résulta une lymphangite de la cuisse droite avec de la réaction fébrile intense, ayant donné lieu à un foyer de suppuration au-dessus du condyle interne correspondant. Le sérum prélevé alors dans cette région fut soumis à l'examen microscopique, qui y découvrit la présence du streptocoque érysipélateux dont les caractères biologiques furent ensuite bien constatés (1).

Une fois donc bien assurée, la vraie nature du germe producteur de l'inflammation ordinaire des canaux lymphatiques, faut-il à coup sûr admettre qu'un certain nombre de cas d'éléphantiasis, observés et développés tant en Europe qu'en Amérique, reconnaissent une tout autre origine que la *filaria sanguinis hominis* et qu'ils doivent être à bon droit rattachés à des lymphocytes d'origine streptococcique.

Cette nouvelle notion pathogénique découlée des recherches bactériologiques rapportées vient nous donner l'interprétation des cas d'éléphantiasis développé au cours de la vie fœtale pour lesquels l'influence causale de la filaire ne peut être mise en cause. Des investigations plus minutieuses, faites dans d'autres circonstances pareilles au sujet des accidents survenus à la mère au cours de sa grossesse, aboutiront, j'ose le croire, à des résultats identiques à ceux de mon enquête auprès des deux femmes signalées plus haut.

Il faut cependant convenir qu'on a rapporté des cas d'éléphantiasis congénital à forme kystique avec anasarque dont l'interprétation a été différemment jugée. Virchow, qui les a aussi observés, les rattache à la catégorie des cas appartenant à la forme molle ou kystique, l'infiltration concomitante du tissu cellulaire n'étant pour lui qu'une complication accidentelle.

Cette manière de voir est partagée par Everke et par Steinwirker, lequel proposa pour désigner cette forme du mal le nom d'éléphantiasis congénital lymphangectode. Neelsen n'ayant pu retrouver dans le cas de cette nature qu'il eut l'opportunité d'observer aucune altération de l'appareil vasculaire capable d'expliquer l'infiltration du tissu cellulaire, crut devoir la rattacher à ce fait que la mère de ce fœtus aurait été atteinte, vers le dernier mois de sa grossesse, d'une

(1) Ces examens bactériologiques furent pratiqués par Moncorvo fils, et se trouvent signalés dans son mémoire intitulé : *De l'identité du microbe de la lymphangite aiguë et de l'érysipèle* (Da identidade do microbio da lymphangite aguda e da erysipela), Rio-de-Janeiro, 1894, typ. Besnard frères.

néphrite avec de l'œdème assez marqué et suivi d'urémie. L'hydrémie serait donc, pour lui aussi bien que pour Wilson qui adopte son avis, la condition pathogénique de l'anasarque congénitale.

De son côté, J. W. Ballantyne (1), qui se livra à l'examen microscopique de la peau et du sang d'un fœtus porteur d'une tumeur kystique dorsale avec hydroqisie générale du tissu cellulaire sous-cutané, ne rencontrant aucune altération du sang propre à l'hydrémie ou à n'importe quelle dyscrasie, pensa devoir plutôt l'attribuer aux conditions particulières du système circulatoire de ce fœtus, jumeau d'ailleurs d'un autre venu au monde à l'état normal. Celui-là était acardiaque et ne recevait qu'une assez faible quantité de sang provenant soit du placenta, soit du cordon de ce dernier. Il en résultait donc que le sang devant être projeté à une assez grande distance de la force impulsive par le cœur du fœtus sain, la circulation y deviendrait forcément lente et imparfaite. On y retrouvait ainsi réunies, dit-il, toutes les conditions favorables à la production de l'hydropisie. Les faits de cette nature sortent raisonnablement du cadre de l'éléphantiasis ; il ne s'agissait là que d'une hydropisie tenant à des lésions congénitales diverses. Le distingué professeur d'Edimbourg est, quant à moi, dans le vrai lorsqu'il affirme que la difformité congénitale désignée par quelques auteurs sous le nom d'éléphantiasis général kystique n'est autre chose qu'un état plus avancé et plus grave de l'hydropisie générale congénitale.

Les kystes plus ou moins circonscrits coïncidant avec des noyaux fibreux dont je fus à même de retrouver deux exemples frappants sont tout vraisemblablement, comme Virchow lui-même l'avait déjà admis, sous la dépendance d'une lésion des canaux lymphatiques, en n'étant ainsi, d'après lui, qu'un état plus avancé de ce qu'on a appelé éléphantiasis congénital lymphangectode.

Il ne faudra donc ainsi pas confondre dans la classe de l'éléphantiasis congénital des difformités d'essences les plus diverses, bien que pouvant offrir entre elles des ressemblances apparentes.

(1) *The Diseases and Diformities of the Fœtus.* Edinburgh, 1th vol., 1893, p. 182.

# DE L'HIDROCYSTOME (1)

Par M. **Georges Thibierge.**

J'ai l'honneur de présenter à la Société une malade atteinte de l'affection à laquelle Robinson a donné le nom d'hidrocystome.

C'est le 4e cas dont j'ai pu recueillir l'observation, et comme cette affection est peu connue en France où elle a presque toujours été confondue avec la dyshidrose, je profiterai de cette présentation pour reproduire les observations que j'ai recueillies et pour faire de l'hidrocystome une courte étude d'ensemble, en m'aidant des descriptions et des faits déjà assez nombreux qui ont été publiés en Amérique et en Angleterre.

Obs. I. — Mme Lher..., âgée de 59 ans, ancienne commerçante en denrées et en vins, entrée le 23 avril 1894 à l'hospice Debrousse.

Les antécédents héréditaires ne présentent aucun intérêt; la malade ne connaît dans sa famille aucun cas de maladie de peau ; ni ses parents ni ses enfants n'ont été atteints de la même affection cutanée qu'elle.

Elle-même n'a eu d'autres maladies sérieuses qu'une sciatique vers l'âge de 30 ans et un rhumatisme articulaire à 42 ans. A eu trois enfants. Ménopause à 51 ans. La malade n'éprouve d'autres troubles qu'un certain degré de dyspnée, dû à l'emphysème pulmonaire, et quelques troubles dyspeptiques à l'occasion desquels elle vient me consulter au mois de décembre dernier. Elle est et se reconnaît un peu nerveuse ; mais n'a jamais eu d'attaques de nerfs, ni de migraines. Elle est de forte corpulence et porte des pseudo-lipomes dans les creux sus-claviculaires.

L'affection cutanée dont elle est atteinte et sur laquelle je dus appeler son attention, car elle ne songeait pas à s'en plaindre, a débuté vers l'âge de 30 ans sous la forme de petits grains saillants, occupant le front des deux côtés et la paupière inférieure du côté gauche ; la paupière inférieure du côté droit n'a été atteinte que sept ou huit ans plus tard.

Depuis cette époque, les lésions n'ont jamais disparu complètement : elles deviennent plus apparentes en été, vers le mois de mai ou de juin, puis diminuent vers le mois de septembre. La malade ne se rappelle pas si ces lésions se modifiaient au moment des époques menstruelles; les bouffées de chaleur qui se sont produites pendant deux ou trois ans à la suite de la ménopause ne semblent pas les avoir exagérées. Ces lésions s'accompagnent de démangeaisons assez violentes au moment où elles se développent ; habituellement elles sont indolentes une fois développées, mais depuis quelques mois elles sont un peu douloureuses lorsque la malade se gratte.

Les lésions ont toujours été exclusivement limitées à la fois : les mains sont toujours indemnes de toute lésion pouvant être comparée à la dyshidrose; jamais il n'y a eu la moindre éruption sur le reste du corps.

La malade transpire abondamment de toutes les régions du corps, et

(1) Communication à la *Société française de Dermatologie.*

également des deux côtés ; les transpirations ont toujours été aussi abondantes, quoique la malade ait toujours fait fort peu d'exercice.

Lorsque je vis la malade, au mois de juin dernier, je constatai les lésions suivantes :

Sur les paupières inférieures, et en nombre au moins deux fois plus considérable à gauche qu'à droite, nombreuses petites tumeurs, de la dimension d'une petite tête d'épingle à celle d'un gros grain de plomb ; ces tumeurs forment pour la plupart au-dessus du niveau de la peau une saillie très appréciable, hémisphérique, d'autres sont peu ou pas saillantes et ne s'aperçoivent qu'à un examen attentif ou ne se constatent qu'à la palpation. Elles ont une coloration grise légèrement violacée, plus prononcée au centre qu'à la périphérie, plus nette sur les tumeurs volumineuses que sur celles de petites dimensions. Ces tumeurs, enchâssées dans la peau, sont dures, tendues ; la piqûre en fait sortir une gouttelette de liquide clair comme de l'eau de roche.

Sur la partie mobile de la paupière supérieure, deux ou trois tumeurs semblables de chaque côté ; sur la partie adhérente de cette paupière, au voisinage immédiat du sourcil, quelques tumeurs ne se traduisant pas par une modification de la couleur de la peau ; au voisinage de l'angle interne, un certain nombre de tumeurs relativement assez volumineuses, plus nombreuses à gauche qu'à droite.

Sur la moitié supérieure du dos du nez et, en moins grand nombre sur les parties latérales, tumeurs analogues à celles des paupières, mais un peu moins colorées et moins nombreuses.

Au front, au voisinage de la racine du nez, un certain nombre de petites tumeurs, peu saillantes, dont la coloration ne diffère généralement pas de celle de la peau voisine.

Aucune trace de tumeurs ni sur les joues, si sur les lèvres, ni au menton, ni sur la partie supérieure du front. Aucune lésion du cuir chevelu, sauf quelques croûtes sans grands caractères, qui sont peut-être de l'acné nécrotique fruste.

Aucune trace d'acné de la face : le teint est pâle, sans varicosités. Les petites tumeurs ne reposent pas sur une base vascularisée.

Il n'y a aucune cicatrice pouvant être mise sur le compte de l'évolution des tumeurs précédemment décrites, lesquelles disparaissent sans donner lieu à la formation de croûtes.

Aujourd'hui 14 novembre, les lésions ne diffèrent pas sensiblement de ce qu'elles étaient en juin ; elles sont un peu moins saillantes, mais leur nombre ne semble pas avoir diminué.

La malade assure qu'à pareille époque les autres années elles n'étaient jamais aussi développées et que d'ailleurs cette année elles ont été beaucoup plus apparentes qu'à l'ordinaire. Elles sont certainement plus manifestes actuellement que je ne les avais vues au mois de décembre et au mois d'avril dernier.

Obs. II. — Mme Hei..., âgée de 70 ans, vient me consulter le 28 mai 1895, à la policlinique de l'hospice Debrousse.

Cette femme n'a jamais eu d'autre maladie que des douleurs articulaires qui se répètent depuis deux ans, des fièvres intermittentes qui ont

persisté pendant dix-huit mois en Afrique et des migraines qui, après avoir persisté pendant plusieurs années, ont cessé depuis 8 ans.

L'affection cutanée pour laquelle elle vient me consulter s'est montrée pour la première fois l'an dernier : vers la même époque que cette année, c'est-à-dire au commencement des chaleurs, la malade a été prise de démangeaisons et il est survenu sur la face des boutons dont un certain nombre ont atteint la dimension d'un pois environ ; ces boutons renfermaient du liquide et, au dire de la malade, ceux qu'elle a percés avec une aiguille ont donné pendant une quinzaine de jours un écoulement de liquide blanchâtre et purulent, tandis que ceux qui n'ont pas été percés se sont simplement affaissés sans se rompre. Les démangeaisons ont persisté jusqu'au mois d'août et ont disparu avec les chaleurs. Pendant l'hiver, il ne restait plus aucune trace de l'affection cutanée.

Pendant cette première poussée, de même que pendant la poussée actuelle, les mains ont été constamment indemnes.

La malade a toujours transpiré abondamment des deux côtés du corps.

Il y a quinze jours, la malade a été reprise de démangeaisons assez vives à la face et il s'y est développé de petits boutons.

Actuellement, on voit sur la face un certain nombre de saillies, de coloration rose, qui au premier abord rappellent l'aspect de l'urticaire ou de l'eczéma papuleux à marche aiguë. Cette ressemblance est surtout accusée sur les joues. A ce niveau, on constate à un examen attentif que ces saillies rouges se décomposent en un grand nombre de petits éléments d'apparence vésiculeuse, dont la plupart sont rosés et saillants, tandis que quelques-uns sont acuminés à leur partie centrale et présentent une coloration bleu violacé ; la piqûre de ces divers éléments donne issue à une gouttelette de liquide clair.

Sur le front et sur le nez, on voit un assez grand nombre de saillies aplaties, presque confluentes sur le nez, blanches, ressemblant à de l'urticaire papuleuse à petits éléments et au milieu desquelles on ne voit pas nettement d'éléments bleuâtres ; là encore la piqûre fait sortir du liquide absolument clair.

Sur la plus grande partie du nez, la peau est mamelonnée et présente l'aspect de la peau d'orange, produit par un soulèvement irrégulier, renfermant également du liquide clair, mais ne présentant pas l'apparence de vésicules isolées. On voit nettement sur le nez les orifices sébacés assez larges. A la racine du nez, de chaque côté, se voient plusieurs éléments présentant une coloration bleu violacé, durs, résistants, enchâssés dans le derme, ayant l'apparence absolument caractéristique des lésions de la première observation et donnant par la piqûre un liquide d'aspect identique à celui qui sort des lésions précédentes.

Sur les paupières inférieures, on voit un certain nombre de petits éléments analogues à ces derniers. En outre, sur la paupière inférieure droite, on voit quelques petits grains blancs, ressemblant à la fois à des grains de milium et aux petits adénomes sébacés si fréquents dans cette région, mais plus encore à ces derniers, en raison de la forme plate de leur surface, de leur coloration légèrement jaunâtre et de l'impossibilité de les énucléer avec une épingle. Pas de xanthélasma.

8 juin. Les lésions de la face sont un peu plus apparentes. Sur les joues en particulier, elles sont plus volumineuses, ont pris plus nettement le caractère vésiculeux avec coloration bleu violacé de la partie centrale. Sur le nez, elles conservent toujours le même aspect de soulèvement à contour moins accusé et ne rappelant que vaguement l'apparence vésiculeuse du reste de la face.

La malade déclare avoir eu sur le dos des mains des lésions analogues à celles du visage; on ne trouve actuellement que quelques croûtelles brunâtres. Rien sur les doigts. (Un granule d'atropine de un quart de milligramme par jour.)

12 juin. Il semble y avoir une amélioration assez nette, beaucoup de kystes sont moins apparents. Encore quelques démangeaisons sur les ailes du nez.

12 novembre. Les démangeaisons ont persisté sur le visage pendant les grandes chaleurs, et ont disparu avec elles. Les lésions cutanées ont été moins accusées cette année que l'année dernière; elles sont en voie de diminution depuis que la température s'est abaissée.

Actuellement on voit encore un grand nombre d'éléments disséminés sur les diverses régions du visage, y compris le menton et les lèvres; ils sont plus nombreux sur les joues, principalement au pourtour des yeux et sur le nez.

Sur le dos du nez, ces éléments sont nombreux, confluents par places et rappellent l'aspect de la peau d'orange, mais sans rougeur comme pendant la saison chaude; aucun d'eux non plus ne présente la coloration bleu violacé qu'on voit sur quelques éléments dans les autres régions de la face; par la pression un peu forte, on fait sourdre un liquide incolore semblable au contenu des kystes, par les dépressions de la surface cutanée qui semblent représenter des orifices dilatés de glandes sébacées; un petit nombre seulement de ces orifices donnent issue à une très minime quantité de matière sébacée.

A la racine du nez, il existe d'assez nombreux kystes saillants, hémisphériques, dont quelques-uns ont une coloration violacée; les plus volumineux sont situés sur les parties latérales de la racine du nez.

Sur les joues, les kystes sont assez nombreux, mais tous isolés les uns des autres, quelques-uns de coloration bleu violacé.

L'observation suivante est intéressante par le développement des tumeurs d'hidrocystome au niveau d'un nævus dont elles déterminaient l'augmentation de volume et simulaient la transformation néoplasique.

Obs. III. — Mme Ezamb..., 29 ans, vient me consulter le 20 septembre 1893, à l'hôpital Saint-Louis (1).

L'affection dont elle est atteinte a débuté il y a deux ans et demi, à la suite d'une peur; la malade, alors enceinte de cinq mois et demi, a vu apparaître sur la face de petites saillies bleuâtres, qui ont persisté depuis lors, s'exagérant beaucoup pendant la saison chaude; ces lésions dispa-

(1) Le visage a été moulé (pièce nº 1743 du Musée de l'hôpital Saint-Louis).

raissent par résorption pure et simple et ne se sont jamais rompues spontanément.

La malade transpire abondamment d'une façon habituelle ; elle travaille dans son ménage et lave une fois par semaine dans un lavoir.

Actuellement on constate sur le visage des saillies hémisphériques, de coloration bleu violacé, résistantes, enchâssées dans le derme, donnant par la piqûre issue à un liquide incolore. Ces saillies occupent les paupières, surtout les inférieures, la région adjacente des joues ; quelques-unes sont situées sur le front.

On constate en outre sur la partie saillante de la pommette droite une petite tumeur, de dimensions un peu inférieures à celles d'une lentille, de coloration jaunâtre, avec quelques petits vaisseaux dilatés à la périphérie. Cette tumeur a augmenté de volume depuis quelques semaines ; la malade ne peut dire exactement comment elle a débuté ; elle croit cependant se rappeler qu'elle portait à ce niveau une tache congénitale, ce qui est d'autant plus vraisemblable qu'on trouve une autre tumeur analogue et plus volumineuse à la région massétérine et une sur la lèvre supérieure.

Cette tumeur paraissant en voie d'accroissement, j'engage la malade à me la laisser extirper pour pouvoir, par l'examen microscopique, déterminer s'il s'agit d'une transformation maligne d'un nævus ou du développement, au voisinage de celui-ci, de kystes semblables à ceux qui existent sur les diverses parties du visage.

La pièce a été examinée par mon collègue et ami M. Darier qui a bien voulu me remettre la note suivante :

« La pièce comprend une petite tumeur saillante, à côté de laquelle on reconnaît à l'œil nu la présence de plusieurs kystes translucides.

A la surface de la tumeur se voit l'épiderme normal ; sous l'épiderme, le corps papillaire a ses vaisseaux dilatés.

Dans le derme se trouve un néoplasme constitué par des cellules à structure épithélioïde logées dans des espaces alvéolaires plus ou moins ovalaires ou allongés ; les cloisons de ces alvéoles sont minces, formées de faisceaux conjonctifs et de fibres élastiques. Dans ce néoplasme plongent ou passent des follicules pilo-sébacés normaux ou un peu trop volumineux ; le sac conjonctif des follicules les sépare des amas cellulaires.

Les bords de la tumeur sont diffus ; bien loin d'être encapsulée, elle n'est même pas nettement limitée du côté des tissus sains. Il n'y a aucune réaction inflammatoire ou dégénérative de la part de ces derniers.

A cette description on reconnaîtra un *endothéliome* ou, si l'on veut, un *nævus cellulaire non pigmenté*.

A côté de la tumeur, au milieu du derme, mais à une profondeur un peu variable, se voient des *kystes* ronds, ne contenant rien sur les coupes, ayant renfermé probablement un liquide aqueux à l'état frais. Leur paroi est formée par une double ou triple couche de cellules épithélioïdes, très aplaties dans les plus grands, cubiques dans les autres, revêtue intérieurement d'une cuticule. Cette structure est celle des canaux excréteurs sudoripares. Sur quelques coupes il a été facile de constater la présence d'un canal de cet ordre venant aborder un kyste et s'y aboucher après avoir décrit quelques sinuosités.

La plupart des glomérules sudoripares rencontrés dans les coupes sont formés de canaux dilatés dont la lumière est sensiblement plus large qu'à l'état normal. »

L'observation suivante a été publiée dans la thèse de M. Bonnet (1): je l'avais regardée à cette époque comme un cas de dyshidrose de la face, tout en lui trouvant les caractères qui l'éloignaient singulièrement de cette affection. A la lecture du travail de Robinson, je reconnus de suite la lésion qui y est décrite.

Obs. IV. — M. X..., 50 ans, manufacturier aux environs de Paris, a remarqué, depuis une vingtaine d'années, l'apparition de petites saillies dans la région orbitaire inférieure des deux côtés. Ces petites saillies ne se produisent que pendant l'été, disparaissent complètement à l'automne; elles persistent pendant toute la saison chaude, plus nombreuses et plus volumineuses lorsque l'été est plus chaud. A la suite d'un exercice un peu intense, ayant amené la transpiration, ou à la suite de fatigues, ces saillies sont plus apparentes que de coutume.

L'éruption est constituée par de petites saillies arrondies, ayant l'aspect de grains de plomb enchâssés dans la peau, et dont la coloration grisâtre tranche nettement sur celle des parties voisines. Ces saillies sont très facilement perceptibles au toucher; elles sont fermes, résistantes. Lorsqu'on cherche à les perforer avec une pointe de bistouri ou une aiguille à scarification, on constate que leur paroi est résistante et l'on en fait sortir, en exerçant une légère pression, une gouttelette de liquide absolument transparent.

Le volume de ces éléments varie de celui d'une petite tête d'épingle à celui d'un gros grain de plomb de chasse. Ils sont exclusivement localisés à la région orbitaire (laquelle est fortement excavée) depuis le bord adhérent de la paupière inférieure jusqu'au pourtour supérieur de l'orbite; en dedans, il s'en développe quelques-unes sur la portion adjacente de la racine du nez.

Cette éruption n'est le siège d'aucune démangeaison, d'aucune sensation anormale; le malade ne s'en préoccupe nullement, et c'est par hasard que j'en ai constaté l'existence, il y a déjà trois ans. Depuis lors, je l'ai souvent examinée pendant la saison chaude, et je lui ai toujours trouvé les mêmes caractères; son mode de disparition en automne n'a jamais été observé avec soin, mais le malade affirme n'avoir jamais vu se produire de squames, ni de croûtes sur les régions atteintes.

Les autres régions du corps ne présentent aucune trace d'éruption de quelque nature qu'elle soit. M. X... a seulement remarqué parfois, au commencement de l'été, la desquamation dyshidrosique si fréquente des bords latéraux des doigts. M. X... transpire abondamment, principalement de l'extrémité céphalique, bien qu'il soit diabétique (diabète reconnu il y a quatre ans, avec polyphagie, mais avec peu d'exagération de la soif et de la quantité d'urine), et il a eu assez souvent, sur le tronc, des éruptions

(1) Bonnet. *Contribution à l'étude de la dyshidrose.* Thèse de Paris, 1889, p. 71.

sudorales à forme de roséole. Il est à noter de plus que le visage est habituellement congestionné et que les régions orbitaires présentent quelques varicosités sous-cutanées assez développées.

Le nom d'hidrocystome a été employé pour la deuxième fois par A. R. Robinson (de New-York) (1), qui donna de l'affection une description très exacte et très complète, accompagnée d'une planche chromolithographique ; si le mot était nouveau et la conception nouvelle aussi, la maladie n'était pas inconnue. Le même auteur en avait déjà rapporté des exemples en 1884 (2) et les avait rangés dans les sudamina ; Jackson (3), Rosenthal (4), M. Hallopeau (5), Jamieson (6) en avaient également vu des cas, qu'ils avaient rapportés à la dyshidrose, erreur dans laquelle je suis tombé moi-même ainsi que je viens de vous le dire.

La description de Robinson était trop précise, le nom proposé par lui trop expressif pour ne pas éveiller l'attention. Aussi son travail a-t-il été suivi de la publication de divers faits appartenant à la même affection : tels sont ceux de J. Hutchinson (7), J. Adam (8) et de Alex. Morton (9).

Ces divers travaux permettent de résumer ainsi qu'il suit les caractères cliniques et anatomiques de l'hidrocystome.

Exclusivement limitées au visage où elles occupent principalement le pourtour des yeux (paupières, région intersourcilière) et le nez, parfois prédominantes sur un côté de la face, le plus souvent symé-

(1) A.-R. ROBINSON. Hidrocystoma. *Journal of cutaneous and genito-urinary diseases*, août 1893, p. 293.

(2) ROBINSON. Miliaria and sudamina. American dermatological Association, in *Journal of cutaneous and vernereal diseases*, 1884, p. 362.

(3) G.-T. JAKCSON. A case of dyshidrosis of the face. *Journal of cutaneous and venereal diseases*, 1886, p. 1.

(4) O. ROSENTHAL. Ein Fall von Dysidrosis chronica des Gesichts. *Deutsche medicinische Wochenschrift*, 1887, p. 425.

(5) HALLOPEAU. Sur un cas de dyshidrose du visage. *Annales de dermatologie*, juin 1892, p. 728.

(6) JAMIESON. Dysidrosis of the face with unilateral hyperidrosis. *British Journal of Dermatology*, mai 1893, p. 134.

(7) J. HUTCHINSON. Cases illustrating the neurotic origin of hydrocystoma. *British Journal of Dermatology*, mai 1895, p. 137.

Hutchinson, avait déjà publié (*Illustrations of clinical Surgery*, t. I, p. 145) des faits analogues que nous ne citons pas plus haut, n'ayant pu nous procurer l'ouvrage où ils ont paru.

(8) JAMES ADAM. Hidrocystoma. *British Journal of Dermatology*, juin 1895, p. 169.

J. Adam avait publié (*British medical Journal*, 2 décembre 1893, p. 1212) un cas d'hidrocystome sous le titre de lymphangioma circumscriptum, dénomination dont les auteurs anglais font depuis quelques années un si singulier abus. Crocker lui ayant fait remarquer son erreur, il a repris l'étude de la question.

(9) ALEX. MORTON. A case of hidrocystoma. *British Journal of Dermatology*, août 1895, p. 245.

triquement disposées, les lésions sont constituées par de petites tumeurs de volume inégal, ne dépassant pas la dimension du volume d'un pois cassé, faisant une légère saillie hémisphérique ou incluses dans le derme dont l'aspect rappelle, suivant la comparaison de Robinson, l'aspect d'un grain de sagou cuit : de coloration grisâtre ou violacée, d'autant plus accusée qu'elles sont volumineuses, ces tumeurs ont une consistance dure, qui contraste singulièrement avec la consistance normale du derme sain. Ces tumeurs sont en nombre très variable : on peut en voir quelques-unes seulement sur le visage, ou en compter jusqu'à 100 ou 200; elles peuvent être disséminées ou réunies en groupes plus ou moins étendus ; dans notre deuxième observation, on les voit si confluentes sur le nez qu'elles forment une nappe irrégulière, dont l'aspect rappelle celui de la peau d'orange, mais c'est là un fait exceptionnel, de même que la minceur de leur enveloppe et l'issue du contenu des kystes sous l'influence de la pression.

Lorsqu'on les perce avec une épingle, on constate que leur paroi est dure, résistante, bien différente de celle d'une vésicule miliaire, et on donne issue à un liquide transparent, incolore. La réaction de ce liquide n'est jamais alcaline, au témoignage de Robinson ; elle peut être neutre (Jamieson) ou légèrement acide (Robinson, Morton).

Les tumeurs qui ont été vidées par piqûre s'affaissent et semblent disparaître sans laisser de traces ; en tous cas, sauf le cas d'infection secondaire, elles ne suppurent pas et elles ne laissent jamais de cicatrices. Celles qui ne sont pas rompues disparaissent en un temps variable par simple résorption ; elles présentent parfois, au moment de la disparition, une coloration blanchâtre qui les fait ressembler à des grains de milium (Robinson, A. Morton).

L'affection offre son maximum de développement pendant la saison chaude ; en hiver, elle s'atténue, mais généralement ne disparaît pas complètement, un certain nombre de tumeurs persistent, tout en diminuant de volume ; les plus petites cessent d'être perceptibles, mais peut-être leur volume s'est-il simplement réduit. Lors du retour des chaleurs, vers le mois de mai ou de juin, d'autant plus tôt que les chaleurs sont plus intenses, les tumeurs reprennent le volume qu'elles présentaient l'année précédente ou même, si l'été est chaud, deviennent plus volumineuses ; elles ne sont le siège de sensations douloureuses, ou plus exactement d'une sensation de chaleur, qu'au moment où elles prennent leur plus grand développement et pendant quelques jours seulement.

A leur période d'état, les lésions deviennent plus apparentes à la suite de transpirations abondantes ; elles sont généralement moins prononcées au réveil que lorsque les malades sont debout depuis quelques heures et ont fait quelque exercice. Les époques mens-

truelles ne paraissent souvent pas les influencer; chez d'autres malades, elles les exagèrent (Hallopeau, A. Morton).

Anatomiquement, ces lésions sont constituées par des kystes à parois épaisses doublées d'un revêtement assez développé de cellules épithéliales cubiques; ce revêtement est parfois détaché par places et peut former des masses épithéliales comparables à celles qu'on observe dans le milium.

D'après Robinson, ces kystes se formeraient d'une façon constante à la partie inférieure du chorion, aux dépens des conduits excréteurs des glandes sudoripares; pour Adam, ils seraient le plus souvent et peut-être constamment le résultat de la distension d'une partie de la glande elle-même. L'examen que M. Darier a fait de la pièce que nous lui avons remise vient à l'appui de l'opinion de Robinson. Quoi qu'il en soit, les glandes sudoripares sont élargies comme dans l'hyperhidrose simple et leur contenu est granuleux. L'épiderme et les glandes sébacées, les follicules pileux ne présentent aucune lésion; le derme offre par places, autour des kystes, un léger degré d'infiltration embryonnaire (Adam), encore cette lésion ne paraît-elle pas constante.

L'histologie montre donc que ces kystes sont en connexion manifeste avec l'appareil sudoral et en relation avec le fonctionnement exagéré de cet appareil. Elle montre que ces kystes mériteraient à proprement parler le nom de kystes *dyshidrosiques*, si le mot de dyshidrose n'était appliqué, depuis Tilbury Fox, à une affection dont le mécanisme, encore inconnu et bien certainement en rapport lui aussi avec le fonctionnement de l'appareil sudoral, ne semble pas résider dans un obstacle à l'excrétion de la sueur; mais elle n'explique pas nettement leur mode de formation.

Sont-ils dûs à l'obstruction du conduit excréteur par l'épithélium détaché sous l'influence de l'hyperhidrose? On peut objecter avec Robinson que l'hyperhidrose est un phénomène presque universel et que l'hidrocystome est rare; on peut avec plus de raison encore faire remarquer que ce mécanisme concorde mal avec la multiplicité des lésions chez un même sujet, avec leur limitation à la face et à certaines régions toujours les mêmes de la face, et avec leur reproduction régulièrement annuelle.

Il faut donc admettre que la condition de l'appareil sudoral ou du derme adjacent, — car il se pourrait que la dilatation de cet appareil fût fonction d'une altération du tissu cellulaire périglandulaire ou péricanaliculaire gênant l'excrétion sudorale — qui détermine la rétention sudorale,est d'ordre régional ou résulte d'une prédisposition individuelle des sujets atteints d'hidrocystome. Mais il est impossible d'aller plus loin.

Les constatations anatomiques sont, en tous cas, d'accord avec la

clinique : déjà nous avons vu que l'hidrocystome est influencé par les transpirations abondantes de la saison chaude, qu'il se rencontre chez des sujets transpirant facilement. Robinson l'a rencontré surtout chez des sujets que leur profession exposait à l'action d'une chaleur intense, comme les cuisinières, et principalement de la chaleur humide, comme les blanchisseuses.

Sans nier l'action que peuvent avoir sur la production de l'hidrocystome ces influences caloriques portant surtout leurs effets sur le visage, nous ferons remarquer que dans nos observations elles faisaient absolument défaut.

L'hérédité, qui se trouve mentionnée dans le cas de Morton, lequel a trait à la fille d'une malade d'Adam, semble tout à fait exceptionnelle.

L'arthritisme, la tendance à l'obésité sont souvent relevées chez les malades atteints d'hidrocystome; il en est de même du nervosisme plus ou moins accusé : Hutchinson admet que le système nerveux a une influence sur sa production ; il se base sur le fait que sa malade était une migraineuse et présentait de l'hyperhidrose unilatérale, phénomène dont l'origine nerveuse ne peut être contestée (1). Peut-être est-ce de ce côté qu'on rencontrera l'explication de cette affection : les troubles de la sécrétion sudorale sont en effet fréquemment d'origine nerveuse et la dyshidrose est souvent en relation avec des perturbations nerveuses.

L'âge des malades ne permet guère d'admettre qu'il s'agisse d'une malformation glandulaire d'origine congénitale; en effet, l'affection ne commence à devenir manifeste qu'après 30 ou 40 ans, parfois même après 50 ans; le fait de M. Hallopeau, où elle datait de l'enfance, est une exception. Les jeunes sujets ont assez d'occasions de transpirer abondamment pour que les conséquences d'une malformation des glandes sudoripares soient plus précoces.

La fréquence beaucoup plus considérable de la maladie chez la femme que chez l'homme (12 femmes sur 15 malades dont le sexe est indiqué) tient vraisemblablement moins aux professions exercées par les malades qu'à une condition spéciale encore indéterminée de de l'appareil sudoral facial de la femme.

Je n'insisterai pas ici sur le diagnostic de l'hidrocystome : la localisation exclusive à la face, la longue durée, les récidives annuelles, l'aspect des lésions, l'absence de toute tendance à la rupture spontanée permettent d'écarter les diagnostics d'eczéma, de dyshidrose, d'herpès,

(1) L'hyperhidrose unilatérale existait également dans les cas de Jamieson et de Morton : chose curieuse, chez les hémihyperhidrosiques, l'hidrocystome peut débuter par le côté opposé à l'hyderhidrose (cas de Morton) aussi bien que se limiter au côté où existe la transpiration (cas de Jamieson), ou y prédominer (cas de Hutchinson).

de pemphigus, de sudamina et de miliaire. D'autre part, la nature du contenu de ces kystes les distingue des formes d'adénomes sébacés localisées à la face.

Il suffit d'avoir vu un cas d'hidrocystome, ou simplement d'en avoir lu la description pour reconnaître l'affection sans hésitation.

L'hidrocystome est plutôt une difformité qu'une maladie ; mais son siège à la face le rend disgracieux et quelques malades tiennent à s'en débarrasser.

On peut essayer de modérer les transpirations par une médication interne appropriée : je n'ai pas à reproduire la longue liste des substances anhidrotiques qu'il y a lieu de prescrire dans ce but et à indiquer les divers sens où on doit chercher dans l'état général des malades les indications d'une thérapeutique générale appropriée. Lorsque ces moyens généraux sont insuffisants, on peut, si les malades exigent une intervention, tenter la destruction des kystes par des cautérisations ignées.

# CHANCRE DE LA SOUS-CLOISON DU NEZ

Par le Dr **G. Richard d'Aulnay**.

Les chancres du nez et en particulier ceux de la sous-cloison sont assez rares pour que nous croyons digne d'intérêt de rapporter le cas qu'il nous a été dernièrement permis de rencontrer.

Voici l'observation résumée autant que possible.

Un de nos amis, M. X..., artiste peintre, âgé de 27 ans, et dont nous avons soigné déjà, en 1893, avec succès une blennorrhagie chronique au moyen des lavages au permanganate de potasse, vient nous trouver le 19 décembre 1894, pour une petite grosseur de teinte rouge vif, siégeant sur la partie cutanée de la sous-cloison du nez, datant de huit jours environ et qui ne fait que se développer et s'étendre avec le temps. Ne souffrant nullement, il ne vient s'en plaindre que parce qu'elle dépare son visage et qu'elle commence néanmoins à l'inquiéter quelque peu.

A l'examen, on voit sur la partie médiane de la sous-cloison une tuméfaction rouge violacé diffuse, sans limites précises, s'étendant dans la narine droite sur la muqueuse nasale, atteignant les bords internes de la narine, antéro-inférieure du lobule du nez et se perdant dans l'épaisseur de l'aile droite du nez. Vers le centre de cette tuméfaction, c'est-à-dire vers le bord droit de la sous-cloison, on aperçoit un gros point, saillant, gris jaunâtre.

Au toucher on constate : sensation de dureté de ces diverses régions, principalement de la sous-cloison, sensation cartilagineuse de l'aile droite du nez.

A la pression, point de douleur, point d'élancement, mais peu de mobilité des tissus. A l'état de repos, le malade se plaint de tension cutanée qui le gêne et l'agace dans les mouvements de va et vient des ailes du nez au moment de l'inspiration et de l'expiration.

Rougeur érythémato-excoriative dans le sillon médian intra-naso-labial. Pas de ganglions tuméfiés.

Comme renseignements, M. X... nous dit qu'il est enrhumé du cerveau depuis quinze jours environ, qu'il mouche beaucoup et que la région sous-naso-labiale est assez douloureuse du fait de l'irritation de la sécrétion du coryza. Il ne voit pas autre chose comme cause de cette tuméfaction.

Bref, après examen, malgré le manque de douleurs lancinantes et en présence de cette inflammation légèrement excoriative d'origine chimico-irritative, de cette dureté des tissus, de ce point saillant, nous pensons à un furoncle en voie de développement siégeant au niveau de l'union de la sous-cloison et du lobule du nez chez un individu atteint de coryza.

Comme traitement nous ordonnons d'appliquer durant la nuit de la glycérine au sublimé dans les deux narines, et durant le jour de tenir dessus des petits tampons de ouate imbibés de solution de sublimé au 1/2000.

Le 27 décembre, la tuméfaction nasale s'est accrue et a gagné particu-

lièrement du terrain dans la narine droite et sur la partie muqueuse de l'aile du nez. Le nez est élargi à droite et légèrement déformé. La tuméfaction obture la moitié de la narine de ce côté. La peau est tendue, vernissée, rouge livide, non fissurée, ni ulcérée. M. X..., se plaint de ne pouvoir respirer à son aise et d'avoir depuis deux jours de formidables douleurs de tête, au niveau du front, au-dessus des yeux et des tempes. Toujours pas d'adénopathie. Pas de fièvre. Le coryza est en voie de disparition. Continuation du traitement par le sublimé.

Deux jours après, le malade revient. Il s'est produit une petite ulcération qui s'est recouverte d'une mince couche d'humeur, mais qui ne laisse pas écouler de pus à la pression comme pour un furoncle. A l'examen, la coloration rouge jambonnée nous fait alors pencher pour la syphilis, pour un accident secondaire ou tertiaire. Mais l'interrogatoire nous ayant appris qu'il n'avait jamais eu de chancre antérieurement, ni de roséole, nous concluons alors à l'accident primitif. L'induration et la coloration y sont en effet, mais l'adénopathie manque totalement. A l'annonce de son affection, X... est navré. Il ne veut pas y croire et proteste, comme toujours, de toutes ses forces d'abord en faveur de l'étrangeté du siège de son mal, puis en faveur de la femme et finalement en faveur de ses mœurs.

Dès lors, le traitement est modifié : onguent napolitain belladoné la nuit, remplacé le jour par de la vaseline au 1/10, une pilule de sublimé de 2 centigrammes.

Six jours après, le 5 janvier 1895, X... est pris d'un mal de tête violent avec fièvre. X... se désespère et, défiguré, ne veut plus sortir qu'à la nuit tombante et encore que contraint et forcé. La tuméfaction a augmenté encore, elle obture presque complètement la narine droite, l'ulcération s'est agrandie. La gêne respiratoire étant assez grande, nous pensons pouvoir pratiquer quelques pointes de galvano-cautère dans la tuméfaction pour en diminuer le volume.

Du 5 au 7 janvier, les maux de tête sont si violents qu'ils l'empêchent de dormir. X... nous envoie chercher au matin, il n'y tient plus. La tuméfaction ne progresse plus, mais on constate à présent de l'adénopathie préauriculaire et sous-maxillaire. Nous touchons la tuméfaction en différents points avec du nitrate acide de mercure.

Le 12, le chancre diminue de volume; il en est de même de la céphalée qui est beaucoup moins intense.

Le 18, il n'y a plus de céphalée et le chancre cicatrisé est en voie de disparition.

Le 26, il existe à la place du chancre une surface de cicatrice blanchâtre et une induration du lobule et de l'aile du nez. Le nez est légèrement plus gros que normalement.

10 mars. Apparition très nette de la roséole sur les flancs. Confirmation du diagnostic. Céphalée intense. Prise journalière d'une pilule de 2 centigrammes de sublimé (trois semaines par mois).

Depuis ce jour, X... se porte bien et n'a plus eu aucun trouble du fait de la syphilis.

Reste à connaître l'étiologie de ce chancre de la sous-cloison. Après

un interrogatoire serré, X... a fini par nous avouer que, vers le commencement de novembre, il avait rencontré au Parc-Monceau, une jeune fille qui lui servit de modèle durant un mois environ ; qu'il eut presque journellement des relations sexuelles avec elle (sans qu'il en constatât depuis d'accident quelconque du côté de la verge) ; mais aussi qu'il eut par contre, à la fin de ce mois, toujours avec elle, par deux ou trois fois, des rapports bucco-vulvaires, cause suffisante, comme on le pense, de cet accident insolite en cette région.

En somme, chancre de la sous-cloison par coït bucco-génital s'étant développé probablement à la faveur d'une érosion due à l'irritation produite par les mucosités du coryza sur le système tégumentaire lésé, et présentant une solution de continuité fort minime il est vrai, mais suffisante pour l'introduction du contagium syphilitique.

---

## POLYNÉVRITES DANS L'INTOXICATION HYDRARGYRIQUE AIGUE OU SUBAIGUE

Par MM. **P. Spillmann**, professeur, et **Étienne**, agrégé à la Faculté de médecine de Nancy.

(Résumé d'une communication faite au Congrès de médecine de Bordeaux.)

Les accidents nerveux imputables à l'intoxication mercurielle chronique sont de notion courante ; il n'en est pas de même des accidents toxiques aigus, intéressant le système nerveux périphérique, et les ouvrages de pathologie interne récents ou les traités de neurologie n'en font pas mention. Ils méritent cependant d'être tirés de l'oubli.

Cependant il existe déjà dans la littérature médicale quelques cas de polynévrite qui, très vraisemblablement, doivent être rapportés à cette intoxication. Le premier en date est celui de Ketli, qui rapporta une observation de paralysie ascendante, puis les cas de Forestier, de Leyden, de Gilbert et Nolda. Nous avons eu l'occasion d'observer coup sur coup trois malades atteints de polynévrite hydrargyrique.

Le premier est un garçon tonnelier atteint d'une épididymite blennorrhagique qu'un pharmacien traita par un sirop et des pastilles à base de mercure, ainsi que le démontra l'analyse chimique. Au bout de quelques jours de traitement, cet homme fut pris de douleurs extrêmement vives dans tous les membres et dans le tronc, puis survint l'impotence fonctionnelle absolue et une atrophie musculaire très marquée. Cet état grave persista pendant une huitaine de jours, puis les accidents rétrocédèrent lentement et le malade put quitter l'hôpital deux mois et demi après son entrée.

Le second malade est un voyageur de commerce atteint d'un chancre syphilitique et soumis à un traitement mercuriel intensif.

Quelque temps après le début de ce traitement, alors que tous les accidents spécifiques avaient rétrocédé, il éprouva des douleurs très vives dans toutes les masses musculaires.

Il entra alors à la clinique ; son état s'améliorait, lorsque, sans motif apparent, survint une rechute ; l'impotence fonctionnelle s'accentua, devint absolue, il s'y joignit quelques troubles de la phonation, de la déglutition et aussi des modifications de l'état psychique ; atrophie musculaire presque totale. Cet état persista pendant un mois ; puis les accidents s'amendèrent, le malade quitta le service étant encore dans un état très précaire, mais deux mois plus tard, la guérison était presque complète.

Le troisième malade est un surveillant de travaux de chemin de fer, surmené, physiquement, qui, un mois après le traitement spécifique, éprouva un mouvement fébrile, de la stomatite, de la diarrhée, puis des douleurs très vives dans les mollets, exaspérées par la pression, de la diminution du réflexe patellaire ; traces d'albumine dans l'urine ; les accidents s'amendèrent rapidement par simple suspension du traitement et le repos.

Expérimentalement, nous avons pu déterminer chez le lapin la paralysie du train postérieur par intoxication hydrargyrique massive.

En somme, ces polynévrites dues à l'intoxication hydrargyrique aiguë ou subaiguë paraissent former un groupe pourvu de caractères dont quelques-uns sont nettement opposés à ceux que Letulle a assignés, aux névrites périphériques de l'hydrargyrisme chronique.

| *Polynévrite aiguë.* | *Névrite chronique.* |
|---|---|
| Généralisée. | Partielle, circonscrite ou dissociée. |
| Atrophie musculaire très prononcée, souvent presque totale. | Absence d'amyotrophie. |
| Pas de R. D. | Persistance de la contractilité galvanique ou faradique. |
| Diminution des réflexes tendineux. | Conservation des réflexes. |

Coexistence de troubles sensitifs et moteurs.

De ces observations, on peut tirer également une conséquence pratique.

Le système nerveux de certains individus est, en raison de certaines conditions, préparé par l'hérédité, par le surmenage ou par l'idiosyncrasie et exceptionnellement sensible à l'action du mercure ; on devra donc toujours, au début du traitement de la syphilis, à moins de se trouver en présence de cas d'une gravité exceptionnelle, où une médication énergique doit primer toute autre considération, étudier d'abord la tolérance du malade pour les préparations hydrargyriques.

# SOCIÉTÉ FRANÇAISE DE DERMATOLOGIE ET DE SYPHILIGRAPHIE

## SÉANCE DU 14 NOVEMBRE 1895

PRÉSIDENCE DE M. ERNEST BESNIER

SOMMAIRE. — *A propos du procès-verbal :* Note à propos du malade lupique présenté par M. Darier, par M. BARBE. — De l'hidrocystome, par M. G. THIBIERGE. (Discussion : MM. HALLOPEAU et THIBIERGE.) — Un cas de ladrerie, par M. J. DARIER. (Discussion : MM. DU CASTEL, DARIER, BESNIER.) — Épididymite syphilitique secondaire, par M. J. DARIER. — Gomme du vagin, par MM. FOURNIER et CADOL. (Discussion : MM. VERCHÈRE, DU CASTEL, FOURNIER, BARTHÉLEMY, BESNIER, L. WICKHAM, MAURIAC, MOREL-LAVALLÉE, JULLIEN, FEULARD. — Syphilis héréditaire de deuxième génération, par M. GASTOU. (Discussion : MM. JACQUET, FOURNIER, VERCHÈRE, DU CASTEL, THIBIERGE, BARTHÉLEMY, GASTOU, FOURNIER, BESNIER.) — Maladie de Pajet, par M. DU CASTEL. (Discussion : MM. HALLOPEAU, DARIER, WICKHAM.) — Sur une ichtyose avec hypotrophie simulant une sclérodermie, par MM. HALLOPEAU et JEANSELME. (Discussion : MM. BROCQ, BESNIER, JEANSELME, THIBIERGE.) — Traitement du phagédénisme du chancre simple par la solution forte de tartrate ferrico-potassique, par MM. HALLOPEAU et MACREZ. (Discussion : MM. JULLIEN, HALLOPEAU). — Pratique courante des injections de calomel, par M. FEULARD. (Discussion : MM. BARTHÉLEMY, FOURNIER, MAURIAC, JULLIEN, VERCHÈRE, FEULARD, THIBIERGE, DU CASTEL.) — Note sur un procédé propre à l'hématologie et à l'hémato-thérapie, par M. JULLIEN. — Examen histologique du cas de lichen scrofulosorum de M. Feulard, par M. LEREDDE. — Observation et étude histologique d'une forme rare de sarcomatose cutanée, par MM. PERRIN (de Marseille) et LEREDDE.

### Ouvrages offerts à la Société.

*Correspondance imprimée.*

*Traitement de la syphilis*, par CHARLES MAURIAC, un vol. in-8°, Paris, Masson, 1895.

*Sur l'éléphantiasis congénital*, par MONCORVO.

*Contribucion al estudio de la sifilis hereditaria tardia.* Thèse de M. LOUIS GORDILLO, in-8°, Buenos-Aires, 1895.

*Clinical notes on psoriasis*, par DUNCAN BULKLEY, 1895.

*Comptes rendus de la Société de syphiligraphie et de dermatologie de Moscou*, année 1893-94.

*La Presse médicale roumaine.*

*Bulletin de la Société de médecine et de chirurgie de Saint-Paul* (Brésil).

A PROPOS DU PROCÈS-VERBAL.

### Note à propos d'un malade lupique présenté par le Dr Darier.

Par M. BARBE.

M. le Dr Besnier avait fait remarquer que, chez cette malade, toute tentative de traitement local du lupus situé sur le tégument externe avait jusqu'alors complètement échoué.

Ne pourrait-on pas, dans les cas de lupus rebelles à tout traitement, et avec le consentement des malades, essayer de provoquer un érysipèle salutaire ? Assez nombreux déjà sont les cas rapportés par les auteurs où un érysipèle, développé spontanément au niveau d'un lupus de la face, par exemple, aurait été suivi de la guérison de celui-ci.

Au commencement de 1894, un tel cas s'est présenté à la clinique dermatologique de l'hôpital Saint-Antoine : il s'agissait d'un lupus vulgaire à petits foyers disséminés sur toute l'étendue de la face, qui était traité consciencieusement à l'aide du galvano-cautère depuis plusieurs mois, avec un résultat médiocre. Un beau jour, le malade ne revint plus pendant quelque temps. Quand il reparut, il annonça qu'il venait d'avoir un érysipèle et qu'il était guéri ; en effet, sa face était transformée, ne présentait plus aucun nodule lupique, seulement de très légères cicatrices. Ce que n'avait pu faire le galvano-cautère, ni aucun autre traitement, le streptocoque l'avait fait.

Eh bien, ne pourrait-on pas essayer d'inoculer ce streptocoque ? Cette inoculation d'un érysipèle, qui aurait été des plus dangereuses autrefois, pourrait être tentée maintenant qu'on a le pouvoir d'atténuer les cultures microbiennes et surtout qu'on est en possession du sérum antitoxique de l'érysipèle, à l'aide duquel on pourrait modérer le processus de la maladie inoculée, si celle-ci dépassait les limites du lupus. Sans aucun doute, ces essais ne seraient pas sans présenter des dangers, mais peut-être avec les progrès de la bactériologie pourrait-on arriver à les éviter.

---

### De l'hidrocystome.

Par M. GEORGES THIBIERGE.

Voir page 978.

M. HALLOPEAU. — Si cette éruption siégeait à la plante des pieds ou à la paume des mains, on porterait sans hésitation le diagnostic de dyshidrose.

M. THIBIERGE. — Les éléments éruptifs de la dyshidrose sont moins durs, moins persistants. Ils se rompent spontanément, donnent lieu à une desquamation ou à une exsudation de liquide ; l'affection ne se limite pas exclusivement au visage et ne se reproduit pas régulièrement pendant des années.

## Un cas de ladrerie.

Par J. DARIER.

Cette jeune brunisseuse, âgée de 23 ans, que j'ai soignée dans le service de M. E. Besnier (1), jouissait d'une excellente santé lorsqu'elle s'est aperçue, il y a de cela environ dix-huit mois, qu'il lui venait à l'avant-bras droit, une petite tumeur du volume d'un noyau d'olive. Cette tumeur, sous-cutanée et mobile, n'a pas augmenté de volume et ne s'accompagnait d'aucune rougeur de la peau. Un mois après, une deuxième tumeur semblable apparut en un point symétrique de l'avant-bras gauche.

Depuis lors, peu à peu et insidieusement, des tumeurs identiques se sont développées, au nombre d'une vingtaine ; on en compte sept sur les membres supérieurs, six sur les épaules et le cou, six sur le tronc, deux seulement sur les membres inférieurs. Dans le cours du mois dernier la malade en a vu survenir quatre nouvelles dont une dans l'épaisseur de la joue droite, à égale distance de la peau et de la muqueuse, dans le muscle buccinateur probablement; une autre sur la hanche droite, deux enfin sous le sein gauche.

Toutes ces tumeurs ont à peu près uniformément le volume d'un haricot, d'un noyau de cerise ou d'un pois ; elles sont plus ou moins profondément sous-cutanées, siégeant les unes évidemment dans l'hypoderme, les autres dans le plan musculaire superficiel ; elles sont dures et présentent un degré de mobilité variable en rapport avec leur siège; les tumeurs sous-aponévrotiques deviennent immobiles quand on fait contracter le muscle correspondant; plusieurs ont paru se déplacer lentement et très légèrement dans le sens de la direction des fibres musculaires. La peau n'est pas modifiée à leur niveau. A part une sensation douloureuse très légère, qui attire l'attention de la malade au moment de leur développement, ces tumeurs sont tout à fait indolentes ; une seule a fait exception, celle de l'avant-bras droit, ce que la malade attribue aux efforts nécessaires dans son métier.

Cette jeune fille étant venue à la consultation de l'hôpital St-Louis au mois de juillet dernier, il ne semble pas qu'aucun diagnostic ait été fait; on lui ordonna de l'iodure de potassium, de l'iodure de fer, puis de l'arséniate de soude. Elle nous fut présentée il y a deux mois par mon collègue et ami M. Morel-Lavallée, et entra à la salle Alibert.

En raison des caractères de ces tumeurs, de leur mode d'apparition, de l'absence d'autres symptômes cutanés, on ne pouvait songer ni à des gommes, ni à des neuro-fibromes, ni à des kystes glandulaires, des sarcomes ou des lipomes ; le diagnostic de *cysticerques* se présentait immédiatement à l'esprit. L'examen microscopique l'a rendu indiscutable; mais dès la première fois que je vis la malade, lui ayant demandé si elle n'avait pas un *tænia*, je fus confirmé dans mon hypothèse par sa réponse affirmative.

(1) Cette observation est rédigée en grande partie d'après les notes de M. Tardif, externe du service, que je remercie ici.

C'est il y a dix-huit mois, à l'époque de l'apparition de la première tumeur, qu'elle remarqua pour la première fois qu'elle rendait des anneaux de ver solitaire avec ses selles. Le fait se reproduisit très rarement dans ces derniers temps ; pourtant il y a quinze jours, elle nous a présenté des proglottides de tænia solium qu'elle avait évacués.

La malade est assez nerveuse et émotive ; elle dit que, dès avant et depuis l'apparition des tumeurs, elle a éprouvé quelques malaises : des vertiges, des bourdonnements d'oreille, des obnubilations passagères de la vue, des tremblements, une sensation de boule remontant à la gorge, et quelquefois une faiblesse et un engourdissement d'un côté du corps. Il n'y eut pourtant ni crises, ni troubles permanents permettant de soupçonner l'existence d'une tumeur intracrânienne ; il n'y a pas non plus de stigmates hystériques ; il s'agit probablement de simples troubles sympathiques. Sauf quelques crampes d'estomac, les fonctions digestives sont normales.

J'ai dit déjà que l'examen microscopique de deux tumeurs excisées avait fourni la preuve péremptoire qu'on se trouve en présence de cysticerques. En effet, elles sont constituées par une membrane externe fibro-vasculaire et une membrane interne, demi-transparente, chargée de granulations très fines, renfermant un liquide clair comme de l'eau. Sur cette membrane interne on remarque un petit bourgeon blanc opaque, d'environ un millimètre et demi de diamètre ; c'est le réceptaculum, dans lequel se trouve repliée en anse, une tête de tænia invaginée ; on peut la voir par transparence ou la faire sortir par déchirure du réceptaculum. Sur les préparations que je présente, et dont l'une est due à M. Bize, interne du service, on reconnaît un scolex, muni d'une couronne de crochets et de quatre ventouses, supporté par un col assez long. On a donc affaire au *cysticercus cellulosæ* de la ladrerie du porc, forme vésiculeuse du *tænia solium*. C'est du reste la règle absolue dans les cas de ladrerie de l'homme ; Leuckart affirme qu'il n'y pas une seule observation probante de cysticerque du tænia inerme dans l'espèce humaine.

Il me reste à donner quelques renseignements sur l'étiologie probable dans ce cas et sur le traitement. Assez fréquente dans certaines régions de l'Allemagne, puisque d'après les statistiques on constaterait des cysticerques dans 1,3 à 2 p. 100 des autopsies, la ladrerie paraît rare chez nous ; c'est, pour ma part, le premier cas que j'observe. On sait que pour que se développent des cysticerques, il faut que des œufs de tænia solium arrivent dans l'estomac où le suc gastrique dissout leur enveloppe et met en liberté l'embryon hexacanthe. Étant invisibles à l'œil nu, des œufs peuvent être absorbés avec la boisson ou avec des aliments crus par des personnes atteintes de tænia ou par celles qui les entourent, dans certaines conditions de propreté insuffisante. Mais on répugne à admettre cette explication lorsqu'il y a un très grand nombre de cysticerques ; or on en a compté des centaines sur

un même sujet, mille dans un cas de Lancereaux, plus de deux mille dans un cas de Bonhomme (Soc. de biol., 1864)! Il faudrait qu'un proglottide entier ait été avalé, ce qui doit arriver rarement. Mais une autre interprétation est plausible, celle d'une auto-infection par les voies internes, lorsque le sujet est atteint d'un tœnia dont un anneau a pu remonter dans l'estomac et y être digéré. J'ai été surpris de lire dans Leuckart (*Die Parasiten des Menschen*) qu'il n'y que 27 cas connus de coexistence du tænia et de la ladrerie ; il est vrai que le tænia peut être expulsé tandis que la ladrerie reste. Notre malade est un exemple de cette coexistence, et la pathogénie que je viens d'indiquer est ici admissible. Quant à l'origine de son tænia, nous n'avons pu la retrouver ; elle ne se souvient pas d'avoir mangé du porc cru ou insuffisamment cuit ; mais on conçoit qu'elle puisse l'avoir oublié.

Le traitement institué, après l'excision de deux tumeurs en vue de confirmer le diagnostic, a consisté dans la ponction aspiratrice de quelques tumeurs ; cette petite opération est difficile et n'a donné de résultat que lorsqu'on a pu vider complètement le kyste. Sur le conseil de M. Besnier, M. Bize a pratiqué un certain nombre de ponctions électrolytiques ; les piqûres avec huit à dix milliampères ont réussi lorsquelles ont été faites avec le pôle positif ; celles avec le pôle négatif ont paru donner plus d'insuccès. Enfin il importait de chasser le tænia : la malade avait pris précédemment de la racine de grenadier ; nous avons administré du kousso, puis récemment la peltiérine suivie d'un purgatif, à la dose et avec les précautions préparatoires qui sont indispensables ; mais nous n'avons pas réussi jusqu'ici à provoquer l'expulsion totale du parasite.

M. Du Castel. — Les kystes ont-ils pu être extraits facilement ? Souvent ils sont situés très profondément, plus même qu'on ne le croit.

M. Darier. — M. Bize, interne du service, qui s'est chargé de ces petites opérations, m'a dit en effet avoir eu de la peine, car ces kystes étaient très profonds.

M. Besnier. — Les matières fécales contenaient-elles des œufs ?

M. Darier. — J'en ai cherché, et n'en ai pas trouvé.

---

### Épididymite syphilitique secondaire.

Par J. Darier.

Le malade que je vous présente est atteint d'une affection des testicules de nature discutable, mais dont je crois cependant le diagnostic possible. C'est un homme de 31 ans, entré il y a quelques jours dans le service

de M. Besnier, que j'ai l'honneur de suppléer. Il est de constitution très vigoureuse, de bonne santé habituelle et fait quelques excès de boisson, sans pourtant s'en ressentir.

Au commencement de septembre il contracta la syphilis ; il remarqua sur le gland une petite ulcération non douloureuse qui s'indura, persista plus d'un mois et a laissé une cicatrice indurée encore des plus nettes.

Vers le 15 octobre environ apparut la roséole qui attira peu son attention et dont il reste quelques vestiges très reconnaissables. En outre, des adénopathies indolentes et multiples, des plaques muqueuses amygdaliennes, un peu de céphalée, sont des symptômes suffisants pour apporter la preuve qu'il s'agit bien de syphilis, mais d'une syphilis à début relativement bénin. Le malade ne prit qu'un traitement qu'il alla demander à un charlatan connu.

Au commencement de novembre, il éprouva une douleur au niveau des bourses, sans qu'il y ait eu de traumatisme ou de froissements de ces parties ; il remarqua un soir que ses testicules étaient un peu gros et douloureux à la pression, et que des deux côtés ils paraissaient être le siège d'une tumeur.

Ayant consulté à l'hôpital Saint-Louis, on lui ordonna des pilules de protoiodure, dont il prit une quinzaine. Le 9 novembre, il fut admis à la salle Devergie.

A l'examen des bourses, on constate qu'il n'y a aucune altération de la peau, ni cicatrice, ni trajet fistuleux ; les testicules sont libres dans la vaginale qui ne renferme aucun liquide épanché. Au palper, on constate que des deux côtés c'est dans les épididymes que se trouvent presque exclusivement les lésions.

Elles consistent dans la présence, au niveau de la queue et surtout de la tête de ces organes, d'un certain nombre de noyaux durs, arrondis, un peu saillants, du volume d'un gros pois environ, dont la pression ne réveille qu'une douleur bien vague.

A gauche, il y a trois noyaux dans la tête de l'épididyme qui, de ce fait, est assez augmentée de volume ; un autre noyau saillant vers le milieu de l'organe près de la queue ; dans la queue même, deux ou trois noyaux confluents.

A droite, le testicule est inversé et l'épididyme, qui est donc en avant, renferme dans sa tête trois ou quatre bosselures du volume d'un demi-pois, reposant sur une base commune ; il y en a autant au niveau de la queue qui est séparée de la tête par une portion indemne.

Les testicules, peut-être un peu volumineux, ont la consistance élastique normale ; au palper, on trouve sur chacun d'eux, sur leur face externe, en un point de leur bord répondant à la partie moyenne de l'épididyme, une petite induration mal limitée.

Le cordon spermatique est normal à gauche ; à droite, il semble que la partie tout à fait inférieure du canal déférent soit très légèrement renflée.

De quelle nature sont ces lésions?

A première vue on peut, éliminant toutes les tumeurs, restreindre le champ des hypothèses aux néoplasies infectieuses.

Il ne peut être question d'épididymites blennorrhagiques, ou plutôt de leurs vestiges, les noyaux n'étant pas cantonnés dans la queue de l'épididyme et surtout le malade n'ayant pas et n'ayant jamais eu de blennorrhagie.

Il s'agit vraisemblablement ou de nodules syphilitiques ou de nodules tuberculeux. Il m'a semblé que le diagnostic devait s'appuyer sur trois ordres de considérations :

1° *Caractères objectifs des lésions.* — Les nodules sont multiples, il y en a 6 ou 8 de chaque côté et leur volume est à peu près égal pour tous; ils sont remarquablement peu douloureux ; ils ne provoquent aucune réaction de voisinage. Un fait très frappant, c'est que la vaginale est saine; l'épididyme, altéré autant que je l'ai dit, conserve sa mobilité normale sur le testicule et le sillon qui sépare les deux organes est parfaitement libre ; je ne crois pas qu'il en serait ainsi avec des tubercules aussi nombreux et de ce volume.

2° *Évolution des lésions.* — Le malade affirme que ses testicules étaient parfaitement normaux il y a quinze jours, trois semaines au plus. Est-il possible d'admettre que des tubercules aient atteints un pareil volume, et un volume aussi uniforme, en un si court espace de temps ?

3° *Antécédents et coïncidences pathologiques.* — Nous avons recherché la tuberculose dans la famille et n'avons rien trouvé, sinon qu'un frère serait mort du carreau à l'âge de 7 ans. Le malade lui-même est sujet aux angines et aux enrouements ; mais il n'a jamais eu d'affection pulmonaire, d'hémoptysie, même de bronchite ; il n'a pas de sueurs nocturnes et n'a pas maigri. L'auscultation de la poitrine ne révèle absolument rien d'anormal.

Un intérêt particulier s'attachait à l'examen des autres parties de l'appareil génital ; j'ai dit qu'il y avait des deux côtés une induration légère au bord supérieur des testicules eux-mêmes, que le canal déférent est peut-être un peu tuméfié à son extrémité, mais à un très faible degré. Le toucher rectal pratiqué avec soin, et que notre maître M. Fournier a bien voulu pratiquer aussi lorsque nous lui avons présenté le malade, révèle que la prostate est un peu grosse ; mais sûrement elle est symétrique, non bosselée, et ne renferme aucun noyau induré. Les vésicules séminales paraissent tout à fait souples et normales au doigt qui les palpe.

En revanche, cette épididymite double a apparu nettement et brusquement deux mois après le début d'une syphilis, avant l'effacement de la roséole.

Tout ce qui précède convie à repousser l'idée de tuberculose épididymaire et à admettre le diagnostic d'épididymite syphilitique.

On connaît depuis le travail de Dron, en 1863, confirmé par Tanturr, en 1872, et par nombre d'auteurs depuis, cette épididymite

secondaire qui, pour n'être pas très fréquente, est pourtant décrite dans tous les traités. On enseigne qu'elle a un début insidieux, rarement brusque et douloureux, qu'elle affecte le plus souvent les deux épididymes, surtout la tête, rarement la queue et plus rarement encore les testicules et les canaux déférents ; cependant ces dernières localisations ont été rencontrées. On ajoute qu'elle consiste en la présence de nodules durs dans des épididymes d'ailleurs sains ; qu'elle laisse intacts la vaginale et la rainure qui sépare la glande de son annexe. On dit aussi qu'on l'observe de préférence dans les véroles graves à manifestations multiples ; ce n'est heureusement pas le cas ici.

La meilleure démonstration qui pourra être donnée de l'exactitude du diagnostic sera fournie par l'efficacité du traitement spécifique, surtout de l'iodure. Je compte compléter mon observation à ce point de vue dans une prochaine séance.

---

### Gomme du vagin.

Par M. FOURNIER.

Il est généralement admis que les gommes du vagin sont exceptionnelles : on les considère même comme hypothétiques. Elles sont en effet très rares, mais existent cependant et cela incontestablement. En voici un superbe exemple. Mon externe, M. Cadol, vous donnera l'observation au complet.

Cette femme était porteur de syphilides serpigineuses pour lesquelles nous la soignions, lorsque notre attention fut attirée vers le vagin par des douleurs sourdes dans le bas-ventre et à la miction. L'urine la brûlait, disait-elle, à chaque miction. Le spéculum ayant été appliqué, nous avons découvert à 4 centimètres de l'urèthre, sur la paroi antérieure de l'urèthre, une ulcération creuse, une géode dans laquelle on aurait pu cacher une assez grosse noisette ; au toucher, l'extrémité du doigt s'enfonçait aisément dans cette cavité. Cette ulcération avait les bords à pic et le fond bourbillonneux jaunâtre. Il était difficile de ne point conclure à une gomme de la paroi supérieure du vagin et le traitement nous donna raison. En 15 jours toute trace d'ulcération avait disparu.

*Un cas de gomme syphilitique de la paroi antérieure du vagin*, recueilli dans le service de M. le Pr FOURNIER, par M. CADOL, externe du service.

Si la littérature syphiliographique est relativement riche en observations de gommes des grandes lèvres et d'ulcérations tertiaires du museau de tanche, en revanche elle est extraordinairement pauvre en

relations de gommes vaginales, et il faut feuilleter bien minutieusement les annales de la syphilis, pour y retrouver les quelques rares faits ayant trait à cette localisation spéciale du tertiarisme. Il semble donc intéressant et utile de venir ajouter un fait de ce genre au nombre si restreint d'observations déjà parues, et dont la localisation constitue une rareté.

Il s'agit d'une malade, la nommée J. D..., âgée de 29 ans, ayant contracté la syphilis il y a 12 ans. Dès le début, de par les antécédents héréditaires de la malade (père alcoolique, mère tuberculeuse) et aidée par cet autre facteur de gravité, accidents scrofuleux de l'enfance, la syphilis revêtit un caractère particulièrement malin, qui se manifesta, six semaines après l'apparition du chancre vulvaire, par l'éclosion de syphilides papuleuses et papulo-croûteuses généralisées. — Néanmoins, après un séjour d'environ deux mois à l'hôpital, la malade partit en apparence guérie et quitta tout traitement. Enceinte deux ans après, elle mit au monde un enfant qui ne vécut que trois jours, sans cependant qu'elle même à ce moment présentât aucune lésion spécifique. Un an après, éclata toute une série de lésions tertiaires. Des gommes syphilitiques ulcérées à tendances phagédéniques et serpigineuses évoluèrent à des régions diverses : tendon d'Achille, sein, région cervicale, joues, front, ailes du nez, queue du sourcil, cuir chevelu. Depuis cette époque, et malgré le traitement que la malade continuait à suivre en dehors de ses séjours à l'hôpital, les ulcérations récidivèrent in situ, serpigineuses et envahissantes, arrêtées dans leur marche par le traitement intensif.

Au mois d'avril 1891, la malade fut présentée à la Société de dermatologie et au Congrès qui siégeait à Paris.

Après une période de 7 ans de ces poussées successives, ces ulcérations guérirent, laissant à leur place des cicatrices kéloïdiennes blanchâtres, gauffrées, rétractées. Puis il y eut dans l'évolution de la maladie une période de repos qui dura deux ans.

Enfin le 20 juillet 1895 la malade entra de nouveau dans le service de M. le professeur Fournier pour des lésions tertiaires de la vulve. Elle présentait une ulcération gommeuse de la face interne de la grande lèvre droite et appela l'attention sur une douleur qu'elle localisait dans l'intérieur du vagin. Cette douleur, sourde pendant le repos et le décubitus dorsal, était plutôt une gêne qui s'accentuait, devenait lancinante pendant la marche. La miction était extrêmement douloureuse, s'accompagnait d'épreinte et de ténesme, et produisait une douleur cuisante que la malade comparait à la brûlure d'un fer rouge qui aurait été introduit dans le vagin. A tel point que malgré de fréquentes envies d'uriner la malade se retenait, redoutant le retour de cette douleur aiguë qui diminuait progressivement d'intensité après la miction.

Le toucher vaginal permit de constater la présence sur la paroi antérieure du vagin d'une élevure indurée présentant à son sommet une dépression dans laquelle se logeait facilement la pulpe de l'index, et circonscrite par des bords surélevés, tranchants, frangés. Le toucher réveillait la douleur. L'attention appelée de ce côté, on disposa le spéculum de façon à laisser à découvert la paroi antérieure du vagin. Grâce à une valve de Sims introduite le long de la paroi postérieure du vagin et fortement réclinée en bas, la malade étant dans le décubitus dorso-lombaire, la paroi antérieure fit hernie en avant et permit de voir la lésion déjà perçue à l'aide du toucher. C'était une ulcération siégeant sur la colonne antérieure du vagin un peu à gauche de la ligne médiane, à quatre centimètres environ en arrière du méat urinaire. Analogue aux gommes syphilitiques des organes génitaux externes, elle se composait d'une tumeur surélevée, ulcérée, située au milieu d'une zone inflammatoire reposant sur une base indurée, délimitée par des bords nets, tranchants, taillés à pic, circonscrivant une ulcération d'aspect nummulaire taillée comme à l'emporte-pièce, avec un fond tomentueux, bourbillonneux, recouvert d'un enduit jaune verdâtre comparable à de la purée de pois secs.

Cette lésion était unique, la muqueuse entourant l'ulcération était enflammée, douloureuse. Le reste des parois vaginales et la surface externe du col utérin étaient indemnes, l'orifice d'entrée du méat ne présentait aucune lésion.

Cette localisation d'une gomme syphilitique est utile à retenir, puisque, lorsqu'il n'y a pas d'irradiation douloureuse du côté des plexus nerveux circum-vésicaux, elle peut évoluer en silence et donner lieu ultérieurement à des lésions très graves aboutissant, vu la minceur de la paroi vésico-vaginale, à une perforation de la vessie et à une fistule vésico-vaginale. Il faut ajouter que le traitement spécifique est, ici comme ailleurs, très rapidement efficace et que l'ulcération a cédé au traitement en 15 jours.

Femme, âgée de 29 ans. Pas de syphilis dans les antécédents héréditaires. Antécédents personnels : Scrofules dans l'enfance.

Le mari, âgé de 27 ans, mort quatre ans plus tard de tuberculose pulmonaire. Jamais la malade n'a remarqué qu'il eût une maladie vénérienne et qu'il présentât des lésions cutanées quelconques.

A 17 ans, elle eut une lésion *chancreuse* à la face interne de la grande lèvre droite. Traitement : sirop de Gibert.

Six semaines après le chancre induré : roséole ; angine érythémateuse ; plaques muqueuses bucco-pharyngées ; perte des cheveux et des cils ; violentes céphalées nocturnes dès le début. La roséole était mêlée à des syphilides papuleuses, papulo-hypertrophiques, et l'on fit le diagnostic : *Syphilis maligne précoce.*

Traitement pendant six semaines seulement.

Puis, guérison apparente. Plus d'accident, cessation de tout traitement pendant trois ans.

A ce moment, c'est-à-dire en 1885, ulcération tertiaire du sein gauche. Céphalées violentes. Gommes ostéo-périostiques du cuir chevelu ulcérées. Gomme du tendon d'Achille, du pied gauche ; puis, à la figure, gommes récidivantes, occupant le front, les ailes du nez, le menton, les sillons naso-géniens, la face inférieure du maxillaire inférieur, larges pertes de substance.

Séjour de trois mois dans le service de M. le professeur Fournier. Elle part guérie momentanément.

Traitement par l'iodure de potassium à haute dose.

Entre le premier et le second accident spécifique (et deux ans après le chancre induré).

Second enfant à l'âge de 19 ans. Mère bien portante.

Enfant présentant des syphilides sur tout le corps ; mort trois jours après.

En 1887, la malade revient dans le service, présentant sur les seins, le visage, le cuir chevelu et le cou, des cicatrices kéloïdiennes. A côté de ces cicatrices, gommes ulcérées, serpigineuses, avec larges pertes de substance. Traitement iodure de potassium. Séjour de six semaines à l'hôpital ; cicatrisation.

13 avril 1889. Nouvelles ulcérations phagédéniques du visage, incessamment récidivantes.

Même traitement. Même durée de séjour. Cicatrisation.

Le 26 octobre 1889. Elle rentre avec syphilides ulcéreuses de la face, du cuir chevelu et de la joue droite. Syphilis serpigineuse du nez. Guérison. La malade a cessé le traitement quinze jours après son départ de l'hôpital.

15 mars 1890. Récidives in situ. — Syphilides ulcéreuses de la face, phagédéniques. Le reste du corps reste indemne.

2 août 1890. Récidives nouvelles de syphilides ulcéreuses, entamant toute la moitié droite de la lèvre supérieure ; ulcération de la racine du nez et de la narine gauche.

11 avril 1891. Malgré continuation du traitement, récidives de syphilides ulcéreuses de la joue gauche.

M. Feulard fait des injections de sérum de chien. Bon effet des injections. On présente la malade à la Société de dermatologie et au Congrès siégeant à ce moment. Guérison.

A partir de ce moment, la malade continue le traitement régulièrement avec des alternatives de repos par suite d'intolérance gastrique.

Pendant quatre ans, aucun accident. Bonne santé.

20 mai 1895. Ulcération gommeuse de la grande lèvre droite.

Traitement. Iodure de potassium, 6 gr. Guérison.

Depuis cette époque la malade vient régulièrement tous les samedis à la consultation. Elle suit le traitement très régulièrement.

Le 22 juillet. Elle rentre de nouveau dans le service.

Le motif de son entrée est légitimé par une récidive in situ de la gomme ulcérée de la grande lèvre droite, qui avait motivé son dernier séjour à l'hô-

pital. En même temps la malade se plaint de ne plus entendre de l'oreille gauche, surdité qui ne concorde avec aucune lésion de la cavité naso-pharyngienne ou de la trompe d'Eustache et qui ne s'accompagne d'aucune douleur ni écoulement d'oreille.

La gomme de la grande lèvre droite est ulcérée, douloureuse, à tendance serpigineuse, et s'accompagne de tuméfaction notable de la grande lèvre droite.

Symptômes fonctionnels. Quelques jours après son entrée dans le service de M. le professeur Fournier, la malade se plaint d'une douleur sourde, ou plutôt d'une sensation de gêne siégeant à l'intérieur du vagin.

Cette douleur sourde devient aiguë, lancinante, très vive, lorsque la malade se lève et marche.

Mais la douleur est intolérable à chaque tentative de miction.

Alors la douleur produit la sensation cuisante d'une brûlure qui siégerait dans l'intérieur du vagin et dont le maximum d'acuité se ferait sentir au moment de l'émission de l'urine, pour diminuer progressivement après et devenir sourde et seulement gênante par la suite.

Toutefois la malade redoute les moments d'uriner et les espace le plus qu'elle peut.

La défécation ne s'accompagne d'aucune douleur.

État général. Peu d'appétit. Dégoût des aliments. Douleurs de ventre. Céphalées vespérales. Insomnie. Perte du sommeil. Soif vive.

Examen physique. A simple vue on n'aperçoit que l'ulcération gommeuse de la grande lèvre droite.

Le méat légèrement rougeâtre, enflammé, douloureux. Au-dessous et à l'entrée du vagin, légère tuméfaction.

Toucher vaginal. L'index introduit dans le vagin trouve des culs-de-sac libres et réveille le long de la paroi antérieure du vagin une douleur nettement localisée.

A quatre centimètres environ en arrière du vestibule, la pulpe de l'index sent une élevure douloureuse constituée par des franges indurées formant les bords très nets d'une lésion de la grosseur d'un noyau d'abricot et présentant à son centre une dépression dans laquelle se loge l'extrémité du doigt.

Une douleur vive est nettement réveillée lorsque le doigt presse le centre de l'élevure. Les tissus environnants sont douloureux aussi, mais bien plus légèrement.

Le reste de la paroi vaginale ne présente rien de spécial.

Spéculum. L'attention étant appelée du côté de la paroi antérieure du vagin, on introduit le spéculum Trélat de telle façon que les valves antérieure et postérieure répondent aux parois latérales du vagin et que la paroi antérieure de celui-ci soit nettement vue à travers l'écartement des valves du spéculum.

On voit alors nettement en arrière du méat urinaire, à trois ou quatre centimètres et le long de la paroi antérieure du vagin, un peu à gauche de la ligne médiane, une ulcération profonde développée aux dépens des fibres musculaires formant la colonne antérieure du vagin.

Cette ulcération gommeuse syphilitique siège sur une élevure frangée,

à base légèrement indurée, à bords nets, taillés à pic, à fond excavé, bourbillonneux, de coloration jaune verdâtre ; et suintant un liquide purulent d'odeur fétide.

Les tissus environnants sont enflammés, rouges, douloureux. On constate dans les sillons inguinaux quelques petits ganglions nombreux, durs, mobiles, indolores.

En introduisant le long de la paroi postérieure du vagin une valve de Sims et en écartant à droite et à gauche les grandes lèvres et les parois latérales du vagin, la paroi antérieure de celui-ci fait hernie en avant, et est suffisamment visible pour que l'on puisse en prendre le dessin et la photographie. On voit alors : le siège de l'ulcération, qui semble plus antérieur à cause du changement de rapports des plans, produit par la pose des valves postérieure et latérale ; la nature de la lésion qui l'a produite et tous les caractères qu'elle présente et qui sont ceux des ulcérations syphilitiques gommeuses de toutes les muqueuses.

Traitement. Iodure de potassium, injection de 0,05 centigr. de calomel tous les huit jours. Guérison au bout de quinze jours.

M. Verchère. — Ayant lu à l'ordre du jour le titre de la communication de M. Fournier, j'ai apporté, afin de vous le présenter, un moulage de gomme ulcérée du vagin. Il s'agissait d'une fille Blanche D..., âgée de 22 ans, qui me fut amenée le 23 août 1893 dans mon service de chirurgie de Saint-Lazare, pour une ulcération, de diagnostic incertain, siégeant à l'union du tiers supérieur et des deux tiers inférieurs de la paroi gauche du vagin.

Cette ulcération était survenue à l'insu de la malade, qui n'avait jamais ressenti de douleurs, et aurait continué sans scrupule et probablement sans danger son métier de fille, si on ne l'avait arrêtée lorsqu'elle se rendit à sa visite administrative au dispensaire de la Préfecture.

Dans ses antécédents on ne trouve absolument aucun renseignement. Elle nie avoir jamais eu aucun bouton qui lui puisse faire croire qu'elle ait eu un chancre ; jamais à ses visites elle n'a été arrêtée pour plaques muqueuses.

En l'interrogeant cependant, je suis frappé du son de sa voie caractéristique et nasonnée. Elle présente une perforation du voile du palais, qui s'est faite spontanément, dit-elle, sans sécrétion, sans symptômes locaux, il y a trois ans ; elle avait à ce moment 19 ans. Il n'y avait donc pas doute sur l'existence de la syphilis chez cette malade.

A l'examen du vagin, je découvris l'ulcération qui avait entraîné son internement ; mais de plus, à côté de cette ulcération, existait une autre petite perte de substance absolument semblable à la première comme aspect, mais des dimensions d'une lentille, comme vous pouvez le voir sur le moulage, tandis que l'autre logerait une noisette.

Ces ulcérations sont arrondies à bords franchement limités, en certains points bien marqués par un liséré rouge vif. Le fond est régulier, tapissé d'une sorte de matière. Les bords ne sont nullement décollés, nullement indurés, et le contact avec le spéculum n'est pas douloureux. La partie latérale gauche du col, à son extrémité est en rapport avec l'ulcération.

Je portai le diagnostic de gomme du vagin ne pouvant penser à une autre affection. Peut-être le chancre mou du vagin, pouvait-il revêtir un

aspect semblable. Mais la régularité de l'ulcération, sur fond grisâtre, les bords non décollés, non taillés à pic, malgré la présence des deux petites ulcérations voisines de la cavité principale, me confirmaient dans le diagnostic de gomme du vagin. Pour plus de certitude, je fis à la lancette, sur la paroi abdominale, une inoculation du pus pris au fond de l'ulcération. Celle-ci resta parfaitement négative.

La malade fut mise au traitement mixte. Friction d'onguent mercuriel et 6 gr. d'iodure par jour. Localement je pansai avec poudre d'iodoforme et tampon d'ouate iodoformée. Le résultat fut merveilleux et la transformation était complète en quelques jours. La cicatrisation fut parfaite et il ne reste aucune cicatrice, aucune induration qui permette de reconnaître le point où avait siégé la gomme du vagin.

M. Du Castel. — A-t-on pu, dans les cas rapportés, préciser le point d'origine, le lieu de formation de ces gommes ? Sont-elles nées dans les profondeurs ?

M. Fournier. — La gomme était déjà ulcérée quand nous l'avons observée.

M. Barthélemy. — Si les syphilides secondaires du vagin sont assez fréquentes, les syphilides tertiaires sont certainement des raretés. J'ai observé un cas de syphilide ulcéreuse de la muqueuse vaginale dans sa portion utérine ; le col était couvert d'une ulcération débordant sur les culs-de-sac, qui résista à tous les pansements locaux jusqu'au jour où, à cause de ses bords centrifuges et nettement tranchés et adhérents, je pensai à la syphilis tertiaire et donnai le traitement mixte qui guérit rapidement.

J'ai observé deux autres cas se rapportant aux faits cités par MM. Fournier et Verchère. Dans le premier cas, il s'agissait d'une femme qui avait eu la syphilis neuf ans auparavant et qui vint me trouver pour une tumeur de la grosseur d'un œuf de pigeon qui siégeait dans l'épaisseur même de la cloison recto-vaginale. On la sentait par le toucher rectal comme par le toucher vaginal dans l'épaisseur de la cloison sans qu'elle ait encore intéressé les muqueuses ; elle était assez dure, lisse, ovalaire ; il n'y avait pas de fluctuation et seulement peu de douleurs.

Le traitement spécifique en eut raison, sans qu'elle ait le temps de s'ouvrir, dans l'espace de deux mois. La malade fut complètement guérie pendant huit mois. Une récidive eut lieu alors qui nécessita un nouveau traitement mixte de deux mois. Un an après une troisième récidive se fit et la malade dut se traiter pendant six semaines. Voilà cinq ans de cela, j'ai revu la malade plusieurs fois depuis, la guérison s'est maintenue.

Le troisième cas est relatif à une femme de 23 ans, nettement hérédo-syphilitique (j'ai traité le même jour des accidents typiques) qui eut une énorme gomme de la variété dite foudroyante. Née dans le tissu cellulaire sous-cutané entre le pubis et le vagin, elle se développa rapidement et s'ouvrit tout d'un coup, emportant la vulve, le clitoris, l'urèthre et la colonne antérieure du vagin où elle s'étala en vaste phagédénisme. Il fallut plus de dix mois du traitement local le plus assidu et le plus énergique en même temps que d'un traitement spécifique, à fortes doses (frictions et iodure). La guérison

fut obtenue enfin ; je m'en souviens d'autant mieux que la malade guérit, quitta Paris et disparut sans me remercier.

M. Ernest Besnier. — Dans les cas de *syphilides permanentes,* se reproduisant incessamment pendant un nombre indéfini d'années quand on interrompt le traitement classique, l'indication positive est de recourir à la voie hypodermique.

Il y a dix-huit mois, pendant qu'il me suppléait, M. Thibierge a soumis aux injections d'huile grise une malade que je soignais depuis quinze ans par la médication interne sans pouvoir arriver à une conclusion. Or, non seulement les syphilides ont guéri, mais *elles n'ont plus reparu depuis dix-huit mois.* En ville, j'ai donné des soins, avec M. Feulard, à une dame couverte de syphilides profondes, serpigineuses, perpétuelles, traitées depuis un grand nombre d'années par divers médecins dans des pays divers. Les injections de calomel pratiquées par M. Feulard ont amené rapidement un succès brillant, qui se maintient. Voilà donc, parmi les indications de la méthode hypodermique, un point important bien précisé.

M. Wickham. — J'ai eu fréquemment l'occasion de constater l'énergie supérieure des injections mercurielles, d'ailleurs non douteuse. Mais il y a des cas de syphilis rebelle récidivante, où les injections elles-mêmes échouent. Dans le service du professeur Fournier, une syphilis de moyenne intensité était traitée par les injections de benzoate de mercure, selon la formule de Stoukowenkof ; on injectait deux seringues par jour et après trente jours de ce traitement, soit soixante injections, le malade fut brusquement pris d'inflammation oculaire, condylome irien et iritis. Je fis une injection de calomel de 0,10. Au douzième jour, tout était rentré dans l'ordre et je me félicitai de l'énergie comparée du calomel, lorsqu'au quinzième jour, le malade fut pris d'une seconde poussée intense d'iritis. Pendant tout ce temps, les gouttes d'atropine avaient été continuées. J'avais un peu tardé à faire une nouvelle injection de calomel, parce que la première de 0,10 avait donné quelques signes d'intoxication. Je refis alors des injections de 0,05 tous les huit jours. Le malade en est à sa quatrième, et l'iritis n'est que légèrement combattue. Voilà donc un cas ou après soixante injections de benzoate de mercure, plus une injection de 0,10 de calomel et trois de 0,05, toutes injections données en traitement suivi, la syphilis n'est point encore vaincue.

M. Feulard. — La dose de 10 centigr. pour une injection de calomel, venant s'ajouter à des injections de benzoate de mercure faites déjà en grand nombre, était trop élevée et c'est pourquoi le malade a eu de l'intoxication et de la stomatite ; cette complication a été fâcheuse puisqu'elle a forcé à interrompre le traitement, et chez ce malade il semble qu'il faille toujours le maintenir quant à présent sous l'action thérapeutique ; des injections de 0,05 centigr. faites tous les huit ou dix jours, comme M. Wickham les a faites en dernier lieu, me semblent devoir donner de bons résultats.

M. Mauriac. — Il y a des exemples de syphilis qui, bien que traitées énergiquement avec grande persistance, ne sont pas moins rebelles et graves à un certain moment de leur évolution.

M. Morel-Lavallée. — Je puis signaler un cas imprévu et curieux dans lequel après traitement sans succès par injections, le retour aux simples pilules amena la guérison.

M. Fournier. — Il y a des syphilis qui résistent à tout. J'ai dans le service une jeune fille hérédo-syphilitique, atteinte gravement, chez laquelle tous les traitements possibles ont été pratiqués sans résultat.

M. Barthélemy. — En tous cas, en présence de cas graves, il faut toujours essayer le calomel en injections.

M. Jullien. — J'ai souvent dit (et je tiens à le répéter encore à l'occasion de cette discussion) qu'avec les injections de calomel, données dès le début de l'infection, on parvenait à annihiler presque entièrement la syphilis.

M. Mauriac. — Il est difficile de se rendre compte du résultat de ces injections sur la gravité qu'aurait pu avoir dans la suite la syphilis traitée autrement. Il ne faut pas oublier qu'il y a nombre de syphilis qui à peine traitées guérissent parfaitement, presque spontanément.

M. Jullien. — Je sais bien qu'il y a des syphilis bénignes bien que non traitées ; mais pour établir mes conclusions je table sur les moyennes, et certainement celles-ci sont meilleures pour les séries traitées au calomel dès le début. Je dis plus, la physionomie de la syphilis est changée, ce ne sont plus les mêmes accidents, ce n'est presque plus la même maladie.

M. Feulard. — La difficulté dans le choix de la méthode dès le début de la syphilis, réside toujours dans ce fait que rien ne peut indiquer au début quelle sera la gravité ultérieure de la syphilis.

M. Morel. — Je dois dire aussi que dans les statistiques on comprend certaines localisations de la syphilis, comme une gomme cérébrale par exemple, dans la syphilis grave. La gravité pourtant ne réside là que dans la localisation ; elle peut survenir dans une syphilis à virus bénin. Une syphilis grave est une syphilis dont le virus a une malignité spéciale, comme par exemple dans ces cas où la peau est dès le début envahie par les syphilides ulcéreuses.

M. Feulard. — La syphilis grave est la syphilis qui tue ; peu importe jusqu'à un certain point que le malade soit atteint de syphilides et de gommes cutanées si son système nerveux reste à jamais indemne. Ce qu'il faut redouter, n'est-ce pas pour l'avenir, la syphilis cérébrale ou ces terribles affections parasyphilitiques, la paralysie générale et le tabes. Or ne nous a-t-on pas dit et répété que ces accidents survenaient le plus souvent chez des malades dont la syphilis initiale avait été des plus bénignes, et chez des malades insuffisamment traités. Dès lors, quelle conduite

tenir ? Ne convient-il pas de traiter la syphilis au début le plus énergiquement possible, et je crois avec M. Jullien que les injections de calomel au début du traitement donnent d'excellents résultats, et d'empêcher, en neutralisant le virus le plus possible, la production de ces toxines qui paraissent être la cause de ces accidents tardifs si redoutables et au-dessus, à ce moment, de notre pouvoir.

---

## Syphilis héréditaire de deuxième génération.

Par M. Paul Gastou.

Nous avons observé dans le service de M. le professeur Fournier trois cas du plus grand intérêt au point de vue de l'histoire de la syphilis conceptionnelle et de la syphilis héréditaire.

Il s'agit de trois membres d'une même famille : la mère, la fille, la petite-fille, formant trois générations à l'origine desquelles on trouve la syphilis.

Voici les observations de ces trois malades.

*Premier cas.* — Mme C..., âgée de 53 ans, brodeuse, vient le 10 avril 1895, dans le service de M. le professeur Fournier, pour une éruption datant de quelques jours et disséminée sur tout le corps.

Cette éruption est surtout marquée aux extrémités inférieures. Elle se caractérise par des éléments groupés en cercle, de couleur cuivrée, légèrement squameux, dont les uns forment des saillies perceptibles au doigt et les autres sont simplement papuleux. L'éruption n'est pas prurigineuse, la configuration et la couleur font penser qu'il s'agit de syphilides papulo- et tuberculo-squameuses circinées.

L'interrogatoire de la malade, la recherche des accidents pouvant dévoiler la syphilis restent infructueux, il s'agit très probablement d'une syphilis ignorée.

La malade ne se souvient pas d'avoir eu la moindre écorchure, la moindre plaie, pouvant par son évolution et ses caractères rappeler un chancre.

Mariée il y a vingt-six ans environ, elle a eu une fille qui est née à terme et s'est toujours bien portée, dit-elle. Depuis elle n'a plus eu d'enfants. Son mari est mort de bronchite chronique, avait fréquemment des éruptions et prenait de temps en temps de l'iodure.

Elle-même a été soignée pour de l'urticaire et à plusieurs reprises a présenté des poussées d'une affection prurigineuse qui guérissait par les bains d'amidon.

Cependant, vers le mois de septembre dernier, ayant consulté à Saint-Louis, on lui donna le traitement de la gale. En octobre, elle eut, dit-elle, au pli de l'aine une petite tuméfaction qui forma abcès, s'ouvrit spontanément et dura quinze jours.

Elle ne se souvient pas d'avoir eu d'autres éruptions, d'angines ni de manifestations vulvaires.

Examinée avec soin, on ne trouve aucun stigmate ancien pouvant révéler la syphilis. Elle se plaint de douleurs dans les jambes. On ne trouve aucun signe médullaire : les réflexes sont normaux, les pupilles réagissent faiblement, il existe un léger myosis. Aucune altération viscérale.

Quoique ne trouvant pas la porte d'entrée de la syphilis, on soumet la malade à un traitement mixte : 2 pilules de Dupuytren et 3 gr. d'iodure par jour.

Au bout d'un mois et demi de traitement, vers la fin de mai, l'éruption a presque complètement disparu.

La malade est suivie depuis le mois de juin jusqu'à novembre; les éléments tuberculo-squameux ont disparu, elle a à plusieurs reprises des poussées éruptives d'apparence lichénoïde et très prurigineuses dont elle souffre encore actuellement.

La rapidité avec laquelle la guérison de l'affection cutanée avait été obtenue par l'emploi du traitement spécifique, rendait le diagnostic de syphilis des plus probables, lorsque l'existence de cette syphilis et son origine devinrent évidentes dans le courant du mois d'octobre 1895.

A ce moment, la malade nous amena sa fille qu'elle nous avait dit être bien portante, et voici ce qui fut constaté :

*Deuxième cas.* — E..., 27 ans, brodeuse, vient, le 23 octobre, demander un traitement pour guérir des douleurs lombaires et se plaint que ses jambes enflent et qu'elle est facilement essoufflée.

On est frappé aussitôt de l'aspect de son nez qui est écrasé à sa racine et présente l'ébauche de la malformation nasale désignée par M. le Dr Fournier sous le nom de « nez en pied de marmite ».

Ce n'est pas, du reste, la seule malformation qu'elle présente : elle a des dents d'Hutchinson et sur ses molaires des atrophies cuspidiennes multiples. En outre, on constate une perforation de la cloison.

Interrogée sur ses antécédents, elle raconte avoir eu dans l'enfance des maux d'yeux et d'oreilles ayant duré de longs mois ; puis, à l'âge de 9 ans, on l'aurait traitée pendant trois mois par l'iodure de potassium pour des plaques muqueuses buccales.

A 16 ans, à la suite de maux de gorge violents, survint une perforation du voile du palais guérie par de l'iodure et un traitement mercuriel.

A la même époque se produisit l'affaissement de la racine du nez.

Depuis, elle a été bien portante, a mis au monde un enfant qui, dit-elle, n'a jusqu'à présent jamais été malade.

A la suite de sa couche, elle a eu une phlébite.

L'examen des viscères ne dénote rien de particulier, il n'y a pas traces d'albumine dans l'urine.

L'histoire de cette malade venait confirmer le diagnostic de syphilis fait chez sa mère.

La fille ayant une syphilis héréditaire tardive, des plus nettes, il s'agissait chez la mère d'une syphilis conceptionnelle, datant de 26 ans environ.

En interrogeant notre deuxième malade, elle nous avait dit avoir une petite fille bien portante ; mais en insistant, elle nous avoua que cette enfant était née avec une difformité du bras gauche.

Cette enfant fut présentée dans le service le 6 novembre 1895.

G..., âgée de 3 ans, est une enfant présentant les apparences d'une bonne santé ; elle n'a du reste jamais été malade. Ni écoulements d'oreilles, ni maux d'yeux, ni éruptions d'aucune sorte.

Mais en la déshabillant, on constate sur le bras gauche une malformation tout à fait particulière.

Au-dessous de l'articulation du coude gauche, le bras se termine par un véritable moignon. On dirait que l'enfant a subi une amputation, tellement la cicatrice est nette, comme si elle eût été formée de lambeaux savamment taillés.

Les deux tiers inférieurs de l'avant-bras manquent et ont toujours manqué. L'enfant est venue ainsi au monde.

Il s'agit d'une véritable amputation congénitale. Ce qui reste du bras est bien conformé, il en est de même de tout le squelette, sauf cependant l'existence de bosses frontales saillantes.

Pas de malformations viscérales. On note la présence d'une glossite exfoliatrice marginée dont le début est déjà ancien.

Cette série d'observations est du plus haut intérêt et confirme l'enseignement de mon maître, M. le professeur Fournier, sur l'influence dystrophique de la syphilis.

Mais ici, non seulement, la syphilis a fait à la première génération les lésions de l'hérédo-syphilis tardive, mais encore à la seconde génération elle a créé la malformation, la difformité congénitale.

Dans l'un et l'autre cas, chez la fille et la petite-fille l'influence de la syphilis ne s'est pas manifestée en créant des lésions de nature syphilitique, elle a fait une lésion d'ordre plus général, elle a fait des lésions non pas de nature mais d'origine syphilitique, elle a fait en un mot des lésions parasyphilitiques.

M. le professeur Fournier a longuement insisté sur l'existence de ces lésions parasyphilitiques, se produisant non seulement dans la syphilis acquise, mais encore dans la syphilis héréditaire.

Les observations ci-dessus montrent que l'influence de la syphilis peut aller encore plus loin et faire dans les générations successives des troubles et des arrêts de développement, des malformations congénitales.

On objectera sans doute que rien ne prouve que ce soit la syphilis qui soit en cause ici ! que d'autres maladies infectieuses ou chez les ascendants peuvent produire de pareilles malformations !

Pour ce qui est des maladies infectieuses, l'accord est facile à faire, mais la syphilis est-elle autre chose qu'une maladie infectieuse ? Y a-t-il un grand nombre de maladies infectieuses, dont les toxines aient a longue échéance une influence aussi considérable ? Y a-t-il enfin une maladie infectieuse dont les effets soient aussi dystrophiques et agissent à un degré égal sur l'évolution de l'individu et de ses descendants. Effets dystrophiques tellement considérables qu'il peuvent aller jusqu'à la difformité congénitale, à la monstruosité, c'est-à-dire : jusqu'à la déviation grave du type spécifique, complexe, apparente à l'extérieur et congénitale, ainsi que le dit Isidore Geoffroy Saint-Hilaire en parlant de la tératologie.

Peut-on, au surplus, trouver dans l'existence même de la syphilis dans la famille les raisons de cette amputation congénitale.

Il nous suffit d'invoquer le témoignage des Geoffroy Saint-Hilaire, des Dareste, de tous les auteurs qui ont essayé de découvrir la cause des malformations congénitales ou de les reproduire ?

Quelles causes sont invoquées pour expliquer ces malformations ?

Il y en a trois principales :

1° Les altérations de l'amnios où ses arrêts de développement entraînant des compressions (Dareste) ;

2° Les adhérences ou brides placentaires et amniotiques (Geoffroy Saint-Hilaire) ;

3° Les altérations pathologiques du fœtus (Lannelongue).

La syphilis est-elle capable de produire ces causes ? Elle les produit et fréquemment, il suffit de parcourir l'histoire des lésions syphilitiques, non seulement dans les travaux des syphilographes, mais encore des accoucheurs, des médecins d'enfants, des chirurgiens, pour avoir la preuve que la syphilis fait des altérations de l'amnios, du placenta, du fœtus.

La syphilis fait : l'hydramnios, les brides placentaires et amniotiques, la macération fœtale : toutes causes d'avortement, de dystocies et de malformations congénitales.

La doctrine de la parasyphilis créée par M. le professeur Fournier reçoit une nouvelle confirmation de l'étude de ces faits qui font la preuve une fois de plus de l'influence dystrophique de la syphilis.

M. L. Jacquet. — Sans me prononcer sur la valeur absolue de l'observation de M. Gastou je pense qu'il a eu grand'raison de poser la question de l'hérédo-syphilis à la deuxième génération, et pour ma part je crois en avoir observé un exemple incontestable dans le service de M. Proust que j'avais l'honneur de suppléer. Il s'agit dans ce cas d'une femme d'une cinquantaine d'années, entrée dans le service pour des arthropathies déformantes des genoux et des mains. Le diagnostic nosologique de ces arthropathies me parut difficile; toutefois, trouvant chez cette femme d'indéniables stigmates d'hérédo-syphilis (lésions dentaires accompagnées de fissures

labiales et narinaires, exostose médio-palatine, etc.), je crus pouvoir les considérer avec quelque vraisemblance comme parasyphilitiques; quoi qu'il en soit, cette femme ayant deux enfants, je demandai à les voir; or tous les deux étaient atteints de façon plus que suspecte : tibias incurvés, déformations crâniennes, lésions dentaires, etc., et chez tous deux exostose médio-palatine très nette.

J'insiste sur cette dernière lésion : c'est une des plus fréquemment observées dans les familles de syphilitiques et une des plus *héréditairement transmissible*. J'ai vu une famille où le père en étant atteint, ses cinq enfants la portaient de façon très nette *et je viens de la constater chez la petite malade de M. Gastou.*

J'ajoute que je communiquai cette supposition d'hérédo-syphilis à la deuxième génération à M. le professeur Proust qui la considéra comme très vraisemblable.

M. Fournier. — J'ai observé dans ma clientèle un fait de malformation intéressante dans un cas d'hérédo-syphilis. Je soignais une femme pour la syphilis. Elle devint enceinte et accoucha d'un garçon qui, outre certains signes d'hérédo-syphilis, tels que, entre autres, la saillie médio-palatine que nous connaissons bien, présentait un médius raccourci. Le doigt était remplacé par une seule phalange : la troisième.

La syphilis est, en effet, cause d'infirmités. M. Lannelongue professe que les pieds bots existent fréquemment chez des hérédo-syphilitiques. M. Kirmisson est du même avis en ce qui concerne le bec-de-lièvre.

Ce qui est particulièrement intéressant dans la belle observation de M. Gastou, c'est que vous voyez, à la fois, en même temps, les représentants des trois générations à travers lesquelles l'influence de la syphilis s'est manifestée. La difformité que présente cet enfant est de l'ordre des accidents parasyphilitiques comme les autres dystrophies de l'hérédo-syphilis, et non point directement syphilitique.

M. Verchère. — Le titre donné à la présentation de MM. Gastou et Fournier, *de syphilis héréditaire de troisième génération*, me paraît inacceptable. Je ne veux pas nier que l'enfant ne soit syphilitique, la forme du crâne, la crête médio-palatine que signalait M. Jacquet, permettent de le penser; mais je ne puis accepter que l'amputation de l'avant-bras soit regardée comme syphilitique. M. Fournier nous cite l'opinion de MM. Lannelongue et Kirmisson admettant le bec-de-lièvre, le pied bot comme syphilitiques héréditaires. Je ne puis encore croire que l'on puisse dire qu'il existe un pied bot syphilitique, un bec-de-lièvre syphilitique. C'est un bec-de-lièvre, un pied bot, une amputation congénitale chez un enfant hérédo-syphilitique, si l'on veut, mais la lésion elle-même n'est pas syphilitique; elle ne peut que rentrer dans le cadre qu'a si bien tracé M. Fournier des affections parasyphilitiques.

Les malformations aussi bien que les amputations congénitales peuvent se produire chez les enfants nés de parents syphilitiques; mais alors la syphilis agit en modifiant l'évolution naturelle de l'œuf. Elle agit comme les différents agents qu'ont mis en œuvre M. Dareste pour obtenir pres-

qu'à volonté des poulets monstrueux, et les Chinois pour avoir des cyprins fantastiques. C'est une dystrophie de l'œuf tout entier, venant peut-être sous l'action de la syphilis, mais il ne s'ensuit nullement qu'une amputation congénitale puisse être regardée comme une manifestation de syphilis héréditaire.

M. Du Castel. — On attribue la déformation qu'offre cet enfant à l'influence de la syphilis; c'est possible, mais il ne faut pas oublier que de pareilles malformations existent dans des familles indemnes de syphilis. Il y a diverses causes d'amputations congénitales. Les accoucheurs connaissent des causes mécaniques telles que l'enroulement du cordon autour d'un bras.

M. Thibierge. — Aux réserves formulées par les précédents orateurs, j'en ajouterai une autre : M. Gastou pense que la grand'mère de sa jeune malade est, de par une syphilis remontant à 30 ans, l'origine première de tous les accidents dont sa fille et sa petite-fille sont atteintes. Or, j'ai soigné cette femme en 1894 et au commencement de 1895 pour des accidents syphilitiques récents : syphilides généralisées résolutives, plaques muqueuses de la bouche. D'ailleurs, j'ai l'observation de cette malade, et comme le cas comporte une question importante et litigieuse de doctrine, j'apporterai cette observation à la prochaine séance.

Barthélemy. — Chez les enfants de parents hérédo-syphilitiques, je n'ai pas encore pu, malgré mes recherches, trouver d'accidents nettement syphilitiques. Mais j'ai observé de nombreuses dystrophies et des accidents parasyphilitiques, soit du côté des dents (malformations, nanisme, etc.) soit du côté des os, par exemple, débilité osseuse et incurvation de la colonne vertébrale, soit du côté des muscles, atrophies partielles ou défaut d'antagonisme musculaire, de là des strabismes, par exemple. En fait de malformations chez les enfants d'hérédo-syphilitiques, je n'ai à citer que trois cas de bifidité de la luette et un cas de bec-de-lièvre avec de nombreux nævi vasculaires et pigmentaires. Sont-ce là de simples coïncidences ou des effets indirects? Je n'en sais rien, je me borne à signaler ce que j'ai observé.

Pour ce qui est relatif aux amputations congénitales, j'en ai observé un fait dans le service de M. Bar ; l'aspect était celui d'un membre atteint d'aïnhum et en forme de sablier, la section n'étant pas encore complètement effectuée : c'était le résultat de compressions dues, non pas à un cordon, mais à des brides très puissantes ; il n'y avait pas de syphilis.

M. Gastou. — Les principales objections qui me sont adressées trouvent leur réponse dans la communication que j'ai faite. Quant aux lésions qui chez la grand'mère ont paru à M. Thibierge être d'ordre secondaire, il ne faut pas oublier que la syphilis très ancienne reprend certains caractères de la syphilis secondaire.

M. Fournier. — En tous cas, puisque la mère est hérédo-syphilique, il est indifférent que sa syphilis soit venue de la grand'mère ou d'ailleurs ;

l'enfant n'en est pas moins le représentant d'une troisième génération atteinte. L'observation conserve tout son intérêt.

M. Besnier. — Cette observation ne tranche pas encore la question suivante : existe-t-il des cas dans lesquels la syphilis s'est manifestée à une troisième génération, par des signes de syphilis réelle ? — Il n'y a pas encore, que je sache, d'exemple *certain* de ces cas dans la science?

---

**Maladie de Paget**, par Du Castel.

Ch..., 37 ans, ménagère, entre salle Biett, n° 34, le 11 novembre 1895.

Pas d'antécédents héréditaires importants; le père de la malade est mort d'accidents diabétiques.

Ch... a eu 3 enfants, le dernier âgé de 4 ans, qu'elle n'a pas pu nourrir. La santé générale est bonne ; la malade est pâle, légèrement anémiée, n'a pas le teint cachectique ; les forces n'ont pas diminué.

L'affection du sein a débuté, il y a environ sept ans ; une petite crevasse est apparue à cette époque sur le bout du sein gauche, à l'ouverture des canaux galactophores ; cette crevasse paraissait s'amender, guérir presque par moments, et puis se réveillait et grandissait à nouveau.

Il y a quatre ans, la malade, sur le point d'accoucher, consulta un médecin ; la lésion n'avait pas encore dépassé les limites du mamelon ; mais celui-ci, peu développé naturellement, s'était encore affaissé et le médecin consulté n'attacha pas grande importance à l'affection et déclara simplement que cette petite lésion empêcherait la malade de pouvoir allaiter de ce côté.

Depuis lors la lésion s'est étendue progressivement ; aujourd'hui l'altération présente une forme à peu près circulaire ; la partie située au-dessus du mamelon est légèrement plus étendue que la partie située au-dessous. La surface malade est d'un rouge foncé, violacé ; elle est recouverte par places de squames minces, irrégulières, peu épaisses qui se détachent facilement. A la partie inférieure, la peau est très superficiellement exulcérée ; elle laisse sourdre un liquide séreux jaunâtre, abondant ; au dire du malade, elle saigne facilement.

Le pourtour de la plaie, dans sa plus grande partie est limité par un petit bourrelet polycyclique, mousse, non ulcéré, de couleur rouge foncé.

A droite et au-dessus du mamelon, la surface malade est d'aspect cicatriciel ; la cicatrice est mince, papyracée.

A la partie supérieure du sein, à la surface de la glande, on sent un noyau d'induration, de forme ovoïde, allongé transversalement, du volume d'un œuf de pigeon. Ce noyau est indolent, sa surface est irrégulière ; il n'adhère pas à la peau.

Dans l'aisselle, un ganglion lymphatique est tuméfié.

L'affection n'a provoqué à aucun moment de phénomènes douloureux assez intenses pour que la malade y prêtât attention.

L'examen histologique a montré l'existence de psorospermies dans les squames.

M. Hallopeau. — On retrouve chez cette malade les caractères que nous avons mis en relief, en 1889, dans une présentation, à la réunion clinique de Saint-Louis, de deux femmes atteintes de cette dermatose, c'est-à-dire, l'aspect brillant et, par places, mamelonné de la surface malade, les exulcérations que l'on y remarque, ses contours polycycliques et surtout le bord net qui la sépare des parties saines : ils la différencient complètement de l'eczéma avec lequel, au premier abord, on pourrait la confondre.

M. Darier. — Il suffit de jeter le regard sur cette lésion pour en faire aussitôt le diagnostic. C'est là un caractère intéressant de la maladie de Pajet, que d'une part l'ensemble des signes cliniques à eux seuls, et d'autre part l'ensemble des signes histologiques permettent aisément le diagnostic.

M. L. Wickham. — Le diagnostic de cette maladie est en effet des plus aisés pour qui en a vu quelques cas. Et pourtant, malgré la richesse des policliniques Saint-Louisiennes, on en trouve à peine un ou deux cas par an. C'est là l'indice d'une extrême rareté. Par contre, dans certaines cliniques extra-Saint-Louisiennes, dans quelques services de chirurgie on diagnostique couramment la maladie de Pajet; c'est que, j'en suis convaincu malgré les travaux de vulgarisation, les caractères de cette maladie, restent méconnus du monde médical.

---

## Sur une ichtyose avec hypotrophie simulant une sclérodermie.

Par H. Hallopeau et Jeanselme.

Plusieurs auteurs ont indiqué déjà l'existence chez les ichtyosiques, soit d'un développement insuffisant de l'organisme, soit d'une atrophie cutanée ; M. Audry (1), dans un travail récent, a attiré particulièrement l'attention sur cette catégorie de faits.

Ces atrophies peuvent se produire sous des aspects divers. Nous n'avons trouvé dans la littérature médicale aucun cas dans lequel les caractères que l'on peut constater chez la malade que nous avons l'honneur de présenter se soient trouvés réunis ; son histoire peut être résumée ainsi qu'il suit :

Isabelle B..., âgée de 15 ans, entre le 7 août 1892, au n° 2 de la salle Lugol.

(1) Audry. Sur les formes atrophiantes de l'ichtyose. *Journal des maladies cutanées et syphilitiques*, 1895.

Sa mère a un goitre.

On a remarqué dans les premières années de la vie de l'enfant que sa peau était farineuse. Vers l'âge de 6 ans, on s'est aperçu que ses paupières se fermaient mal; en même temps, ses mains sont devenues moins souples; jamais, dit la mère, elle n'a eu les mains déliées comme un autre enfant.

Actuellement I... est d'assez grande taille, mais elle a l'apparence infantile.

Elle est atteinte d'une ichtyose généralisée d'intensité moyenne; comme il arrive parfois, les creux axillaires et poplités, les régions inguinales et les plis des coudes ne sont pas épargnés; cependant les altérations y sont moins prononcées, les milieux des paumes des mains sont presque intacts.

Lorsque l'on enlève les squames, on peut constater que les plis de la peau sont plus prononcés qu'à l'état normal, surtout dans les creux axillaires, au pourtour du cou, sur les parties latérales du tronc et au niveau des genoux; dans les aisselles, ils simulent en s'entre-croisant, des saillies papuleuses et cette apparence est accrue par un épaississement de l'épiderme à leur niveau.

Ces lésions ichtyosiques coïncident avec d'autres altérations. Ce qui frappe tout d'abord, comme particularité, lorsque l'on examine cette jeune fille, c'est l'insuffisance de développement des paupières. Le bord libre de la paupière inférieure se renverse en dehors, surtout dans sa partie interne, et cette déviation s'accentue si la malade fait effort pour fermer les yeux; au même moment, le bord libre de la paupière supérieure tend également à se renverser en dehors, surtout dans sa partie interne. Le point lacrymal ne baignant plus dans le lac, il se produit fréquemment de l'épiphora.

Pendant l'effort d'occlusion, les bords palpébraux restent distants d'environ 8 millimètres; la malade supplée instinctivement à cette insuffisance en relevant sa cornée de manière à la cacher sous la paupière supérieure.

Au visage, on remarque une exagération des plis cutanés; elle se manifeste surtout dans les jeux de physionomie; elle présente son intensité la plus grande dans les régions temporales, au voisinage des ouvertures et commissures palpébrales et aux joues, dans le voisinage des commissures labiales; il se produit ainsi de véritables rides qui contrastent singulièrement avec l'âge de la malade.

L'ouverture de la bouche est limitée par la résistance que lui opposent les téguments des joues.

Aux extrémités digitales, la peau est collée sur les os comme dans la sclérodermie. Sur tout le dos de la main et dans la plus grande partie de sa face palmaire, la peau semble insuffisamment développée pour se prêter normalement aux fonctions de ces parties; c'est ainsi que les dernières phalanges ne peuvent être maintenues dans l'extension complète; de même, les quatre derniers doigts ne peuvent être complètement fléchis sur la paume de la main; leurs extrémités en restent distantes d'environ un millimètre et demi; les mouvements d'abduction et d'opposition du pouce ne s'exécutent aussi que très incomplètement. On note concurremment une asphyxie fréquente des extrémités. L'épiderme est très

notablement épaissi dans les paumes des mains, particulièrement au niveau des articulations des phalanges entre elles et avec le métacarpe. Cet épaississement est également appréciable sur le dos des premières phalanges où il simule celui du derme.

A la partie inférieure des avant-bras et au-devant du thorax, la peau paraît moins développée qu'à l'état normal : on peut s'assurer, en lui imprimant un pli, que le derme y est moins épais que chez des jeunes filles du même âge normalement développées; d'autre part, un pli fait sur le dos de la main persiste plus longtemps que chez un sujet sain : le tégument n'y a donc pas son élasticité normale.

Ces altérations n'existent pas au niveau des orteils.

La surface tégumentaire devient d'un rouge pâle lorsque la malade marche un peu vite et peut-être aussi sous l'influence des émotions. Rien de semblable n'existe lorsque la jeune fille est au repos. On note alors seulement une forte pigmentation de tout le tégument externe; elle est moins prononcée dans les creux axillaires.

Ce n'est pas seulement la peau qui, chez cette jeune fille, présente un développement insuffisant : il en est de même du squelette osseux et cartilagineux ; malgré la grande taille de la jeune fille, sa tête et surtout son visage sont d'une remarquable petitesse ; les oreilles sont également de très petites dimensions : elles n'atteignent que 45 millimètres sur 25, alors que chez un sujet du même âge bien développé elles mesurent 58 millimètres sur 32. L'hypotrophie des mains n'est pas moins frappante : leurs diamètres transversaux ne sont que de 10 centimètres au lieu de 12 chez le sujet sain ; les doigts, dans leurs deux tiers inférieurs, sont amincis et effilés, sauf à leur extrémité qui est renflée en massue.

Les ongles sont striés en long et en travers et arqués en griffe.

On note encore sur les joues un grand nombre de macules jaunâtres caractéristiques du lentigo et, dans l'intérieur des conques, plusieurs saillies blanchâtres miliaires tout à fait semblables à celles qui ont été signalées par l'un de nous dans une dermatose bulleuse congénitale ; nous rappellerons que, d'après les résultats de l'examen histologique pratiqué par M. Darier, ces dernières semblaient dues à une dilatation des glandes cutanées dont l'orifice était oblitéré par le fait de la régénération épidermique : il est vraisemblable que, chez cette icthyosique, ces lésions se produisent suivant un mécanisme semblable.

Cette malade est atteinte d'un goitre qui occupe surtout le lobe droit du corps thyroïde où il atteint le volume d'une orange.

Les viscères paraissent intacts.

Cette observation nous paraît digne d'intérêt au point de vue, d'une part, de la description clinique de l'ichtyose, d'autre part, du mode de production des altérations atrophiques qui peuvent l'accompagner ainsi que de sa pathogénie.

Au point de vue clinique, on pense tout d'abord à une sclérodermie coïncidant avec l'ichtyose ou la compliquant : l'impossibilité de fermer complètement les paupières, d'étendre et de fléchir complète-

ment les doigts, les plis qui se manifestent au visage à l'occasion des mouvements de physionomie sont en faveur de cette manière de voir. Les faits peuvent cependant recevoir une autre interprétation.

Il faut noter d'abord que, contrairement à ce qui a lieu dans la sclérodermie, la maladie n'évolue pas ; depuis l'âge de 6 ans, époque à laquelle on a remarqué les troubles dans les mouvements palpébraux, la situation semble être restée stationnaire ; d'autre part, on ne trouve nulle part l'induration ni les cicatrices interstitielles caractéristiques de la sclérodermie ; enfin, l'on peut se rendre compte des faits observés par un défaut de développement du tégument externe. Nous avons vu en effet que la peau est en diverses régions notablement amincie ; si l'on rapproche ce fait du développement si insuffisant qu'offre le squelette, on est conduit à penser que l'ichtyose coïncide chez cette jeune fille avec une hypotrophie portant à la fois sur le derme et sur le squelette.

M. Besnier et Doyon considèrent les lésions atrophiques signalées dans le derme des ichtyosiques et particulièrement dans le corps papillaire par divers auteurs tels que Lemoine (1) et Kaposi, comme consécutives aux altérations épidermiques : les faits observés chez notre malade ne paraissent pas en faveur de cette manière de voir : on ne conçoit pas comment une dystrophie épidermique entraînerait un tel arrêt de développement du squelette.

On peut admettre avec beaucoup plus de vraisemblance que les altérations dermiques, cartilagineuses et osseuses ont évolué parallèlement sous l'influence commune d'une force insuffisante de développement.

Cette conclusion nous conduit à révoquer en doute l'existence de la sclérodermie signalée par Neuburger (2) comme coïncidant avec un acrokératome qu'il rapproche de l'ichtyose ; il y aurait lieu de se demander s'il ne s'agirait pas, comme dans notre fait, d'une pseudo-sclérodermie simulée par un développement insuffisant du tissu dermique.

Nous ferons remarquer enfin que notre interprétation s'éloigne de celle que Tommasoli a donnée de l'ichtyose en rattachant les dystrophies épidermiques qui la caractérisent à une inflammation acquise du derme : nous continuons à considérer, avec nos classiques, cette maladie comme le résultat d'un trouble de nutrition que l'on peut dire congénital bien qu'il ne se manifeste objectivement qu'après la première enfance. Sa terminaison héréditaire, si frappante en certains cas, ne peut laisser de doutes à cet égard.

Nous résumerons ainsi qu'il suit les conclusions de ce travail :

(1) LEMOINE. *Ann. de dermatol. et de syphil.*, 1881.
(2) NEUBURGER. Ckooperatur hereditariur. *Maralt. f. pet. dermat.*, 1891.

1) *L'ichtyose peut s'accompagner d'un défaut de développement du derme qui simule la sclérodermie*; 2) *il peut en résulter des troubles fonctionnels tels que l'impossibilité de clore complètement les paupières*; 3) *les mouvements des doigts peuvent être également entravés*; 4) *le derme est en pareil cas aminci par places et son élasticité est amoindrie*; 5) *ces altérations cutanées coexistent avec un défaut de développement très prononcé des parties sous-jacentes et plus particulièrement du squelette des extrémités ainsi que des cartilages auriculaires*; 6) *la cause prochaine de ces altérations est selon toute vraisemblance un arrêt de développement du squelette et de la peau entraînant leur hypotrophie.*

M. Brocq. — Le sujet présenté par M. Hallopeau me rappelle très exactement plusieurs malades que j'ai déjà observés sans les considérer comme des ichtyosiques.

Cette femme me paraît être un exemple un peu fruste de l'affection dont était atteint le petit malade que notre regretté E. Vidal avait présenté en 1881 à la Société de biologie, sous le nom d'hyperépidermotrophie généralisée. M. le Dr E. Besnier avait cru, après un examen rapide, pouvoir porter le diagnostic de pityriasis rubra pilaris, à cause de petits points noirâtres circumpilaires que cet enfant présentait à la face dorsale des phalanges et que l'on retrouve également chez cette malade. En ce moment, chez un client de province, j'observe un autre cas de la même affection. Je ne crois pas, pour ma part, qu'il s'agisse d'une ichtyose. Les plis axillaires, inguinaux, poplités, sont atteints, ce qui ne se voit point dans l'ichtyose. Ce n'est pas non plus du pityriasis rubra pilaire. Je suis convaincu qu'il s'agit là d'un type morbide spécial, non encore classé.

M. Besnier. — L'époque de l'apparition des lésions a une importance pour le diagnostic. Il est certain que si cette affection n'était venue que sur le tard, elle s'éloignerait plus encore par là de l'ichthose.

M. Jeanselme. — L'ichtyose a été observée chez cette malade dès la première enfance. Les lésions des mains remontent à six ans.

M. Besnier. — J'entends bien que dans le cas actuel les caractères morbides s'éloignent de l'ichtyose si on ne considère que l'ichtyose typique; or, il y a toutes sortes de variétés, de degrés d'ichtyose. Une étude de ce genre a besoin, pour être discutée plus complètement, de l'appoint de l'histologie.

M. Brocq. — Dans mon observation, les lésions remontaient aussi à l'enfance. Je n'en suis pas moins convaincu que cette affection constitue une entité morbide spéciale.

M. Thibierge. — La malade de M. Hallopeau présente aux mains des lésions comparables à celles d'un malade que j'ai présenté à la Société

en 1892 comme un cas extraordinaire d'ichtyose et à celles d'un malade dont Giovannini a publié l'observation (*Giornale della R. Accademia di medicina di Torino*, décembre 1893, p. 653) sous le titre d'ichtyose avec hypertrophie des glandes sudoripares. Chez la malade de M. Hallopeau, les lésions des autres régions du corps sont beaucoup moins développées que dans ces derniers cas, mais semblent de même ordre ; or le cas de Giovannini et le mien s'écartent tellement du cadre ordinaire de l'ichtyose qu'ils doivent, à mon sens, en être détachés et constituer un type à part dont l'étude est encore à faire.

M. Hallopeau. — Je maintiens le diagnostic d'ichtyose avec exagération des hypotrophies signalées maintes fois et nettement appréciables sur plusieurs de nos moulages ; l'existence de ces hypotrophies constitue un argument puissant en sa faveur.

---

## Traitement du phagédénisme du chancre simple par la solution forte de tartratre ferrico-potassique.

Par MM. H. Hallopeau et Macrez.

Tous les auteurs qui, depuis Ricord, ont étudié le phagédénisme du chancre non infectant ont mentionné parmi ses agents curateurs l'emploi de ce topique ; mais ils l'énumèrent pour ainsi dire en passant et sans paraître lui attacher autrement d'importance et au même titre que divers agents banals ; il ne semble pas, malgré la grande autorité de Ricord, être resté dans la pratique courante ; on paraît porté à croire que le grand maître en vénéréologie avait exagéré son efficacité lorsqu'il en avait fait le spécifique de cette complication. Aussi croyons-nous devoir publier un fait qui, comme plusieurs autres observés par l'un de nous, vient d'établir qu'il en est bien ainsi.

Nous indiquerons en même temps les modifications que nous avons apportées dans son application dans le but de la rendre à la fois plus pratique et plus efficace.

Nous employons le médicament à doses plus fortes que ne l'avait indiqué Ricord et qu'on ne le fait généralement : notre solution est au tiers. Elle a l'inconvénient de déterminer, les premières fois que l'on en fait usage, une douleur intense et prolongée. Nous l'atténuons beaucoup en faisant précéder l'application du tartrate par un attouchement avec de l'alcool pur ; celui-ci est encore pénible, mais d'une façon très passagère, et dès que la sensation de cuisson ainsi produite s'est calmée, c'est-à-dire au bout de peu d'instants, on peut arroser l'ulcère avec la solution de tartrate ferrico-potassique sans provoquer de douleurs.

L'action irritante de ce topique est nulle ; il se différencie de la sorte très avantageusement du perchlorure de fer.

Ces applications doivent être très fréquemment renouvelées et il faut en outre maintenir sur l'ulcération de l'ouate imprégnée du même liquide de façon à former une sorte de bain continu.

Chose remarquable, au bout d'un laps de temps qui se limite à deux ou trois jours lorsque l'on se trouve dans des conditions favorables, ces applications cessent complètement d'être douloureuses ; elles ne déterminent plus aucune sensation pénible, et, dès lors, il n'est plus utile d'avoir recours à l'action anesthésiante de l'alcool ; ce fait coïncide avec la transformation de l'ulcère phagédénique en membrane de bourgeons charnus recouverte ou non d'un exsudat pseudo-membraneux.

C'est ainsi que l'un de nous a guéri en 1868, avec M. A. Fournier, un vaste phagédénisme de la région inguinale consécutif à un bubon chancreux ; l'ulcération, considérée à tort par d'autres médecins comme de nature syphilitique, avait été traitée pendant plusieurs mois par des applications locales de sublimé ; elle s'agrandissait progressivement ; toute la région était envahie ; au bout de peu de jours du traitement par l'application continue du tartrate, ses caractères se sont modifiés, une membrane de bourgeons charnus a pris la place du tissu ulcéré et la cicatrice a dès lors commencé à se former.

Chez le malade que nous avons l'honneur de présenter, la médication n'a pu être employée qu'imparfaitement pendant les premiers jours en raison du phimosis provoqué par la balano-posthite qui compliquait l'ulcération chancreuse ; néanmoins les résultats ont été très satisfaisants bien que la guérison ne soit pas encore complète.

Lorsque Q. est entré au numéro 60 de notre salle Bazin, le 17 octobre, il avait remarqué, trois jours auparavant, cinq ulcérations occupant le sillon balano-préputial ; il fait remonter à une semaine le coït infectant. Depuis la veille, les ulcérations se sont réunies ; il n'y a plus qu'une perte de substance d'environ deux centimètres de diamètre : ses bords sont taillés à pic et non indurés ; son fond anfractueux est recouvert d'un épais détritus jaunâtre et pultacé ; concurremment le prépuce est rouge et donne issue à une abondante sécrétion purulente. Il s'agit en toute évidence d'un chancre phagédénique, probablement non infectant. Le malade a concurremment une blennorrhagie et une orchite ; les ganglions de la région inguinale droite sont légèrement tuméfiés.

Dès le 18, le traitement a été indiqué suivant les règles formulées ci-dessus. Sa mise en œuvre n'a pas été sans souffrir de réelles difficultés en raison de la balano-posthite et du phimosis ; la solution introduite à l'aide d'une seringue en verre ne pouvait atteindre que difficilement toutes les parties ulcérées ; néanmoins, la situation s'est bientôt améliorée très notablement ; au bout de cinq jours, le gland a

pu être découvert : depuis le 3 novembre, il s'est développé une membrane de bourgeons charnus qui s'est en grande partie cicatrisée. Actuellement on constate une perte de substance considérable aux dépens de la face dorsale du gland et de la partie attenante du sillon ; elle est cicatrisée dans la plus grande partie de son étendue ; il persiste seulement dans sa partie médiane une concrétion pseudo-membraneuse très dense ; lorsque l'on parvient à l'enlever, malgré son adhérence intime, on voit au-dessous d'elle une membrane de bourgeons charnus. Nous rappellerons que l'un de nous a communiqué à la Société de thérapeutique, en 1893, un fait de pourriture d'hôpital qu'il avait traitée avec succès par le même procédé. On ne saurait s'en étonner, car les deux affections offrent les plus grandes analogies dans leurs caractères cliniques ; chez les deux malades dont nous venons de parler, il s'est agi d'un processus ulcéreux à marche envahissante avec exsudat, d'abord putrilagineux, puis lorsque la maladie commence à s'enrayer, dense et pseudo-membraneux.

Il appartiendra à la bactériologie (1) de déterminer si l'on a affaire dans les deux cas à un même micro-organisme pathogène Cette interprétation est au premier abord peu vraisemblable, puisque, d'après nos classiques, ce phagédénisme ne comporte d'autre agent infectieux que celui du chancre simple acquérant, en raison de la nature du terrain, une puissance anormale ; nous devons dire cependant que les arguments apportés à l'appui de cette manière de voir ne nous paraissent pas démonstratifs. Le plus important est fourni par le résultat des inoculations qui, pratiquées avec le pus phagédénique, n'amènent chez un sujet sain qu'un chancre simple. Ce fait exclut-il l'hypothèse d'un agent infectieux surajouté à celui de Ducrey, et ne pouvant s'inoculer que chez un sujet prédisposé ?

Nous résumerons ainsi qu'il suit les conclusions de ce travail :

1) *Comme le disait Ricord, le tartrate ferrico-potassique a une action spécifique sur l'agent infectieux du chancre simple phagédénique.*

2) *Il doit être appliqué en solution très forte et d'une manière continue.*

3) *La médication est douloureuse pendant les premiers jours ; on atténue beaucoup cette douleur en faisant précéder chaque application d'un attouchement avec de l'alcool pur.*

4) *Au bout de peu de jours, les applications de ce tartrate ne provoquent plus aucune douleur.*

5) *Elles ne déterminent jamais aucune irritation, à l'encontre des préparations de protochlorure de fer.*

(1) Les recherches pratiquées à cet égard par l'un de nous ont porté sur des néo-membranes prises trop tardivement ; leurs résultats ont été purement négatifs.

6) *Le phagédénisme présente les plus grandes analogies objectives avec la pourriture d'hôpital.*

7) *La substitution d'un exsudat dense et néo-membraneux à l'exsudat pultacé et putrilagineux du début indique dans les deux maladies une diminution du pouvoir infectant de l'agent pathogène.*

M. Jullien. — J'ai traité sans succès un cas de chancre phagédénique par le tartrate ferrico-potassique ; et j'ai obtenu de bons effets du phénol sulfo-riciné.

M. Hallopeau. — Comment le tartrate ferrico-potassique a-t-il été employé ?

M. Jullien. — Selon la méthode de Ricord.

M. Hallopeau. — Mon traitement est tout autre. J'emploie le tartrate au tiers et en bains continus, ce qui constitue un traitement bien plus actif.

---

**Pratique courante des injections de calomel.**

Par Henri Feulard.

Les injections de sels mercuriels insolubles, dans le traitement de la syphilis, notamment dans les injections de calomel, couramment employées depuis longtemps à l'étranger, ont eu quelque peine à s'acclimater en France. On les a voulu restreindre aux cas graves, en faire une méthode d'exception.

C'est un peu ainsi que M. le professeur Fournier et M. Mauriac les ont considérées dans leurs livres respectifs sur le traitement de la syphilis : on n'a pas oublié les discussions qui ont eu lieu dans notre Société, à la réunion de Lyon en août 1894, et cette année même à la session d'avril.

Il est juste de dire cependant que quelques-uns de nos collègues, MM. Balzer, Barthélemy, Jullien, Thibierge ont pris la défense des sels mercuriels insolubles ; l'huile grise a reçu l'approbation de quelques-uns; M. Jullien a toujours défendu les injections de calomel et vanté leur puissante action.

En présence d'opinions un peu contradictoires, et surtout devant le reproche fait à cette méthode de ne pouvoir être appliquée facilement dans la pratique, j'ai voulu me faire à moi-même une opinion et j'ai résolu de traiter un certain nombre de malades de la ville par les injections de calomel. Je viens de faire ainsi une soixantaine d'injections (en réalité 65, mais je n'en retiens que 60, les cinq premières

n'ayant pas été faites dans les mêmes conditions) réparties en 17 malades, et je voudrais vous faire part de mes observations. J'ajoute tout de suite qu'elles sont absolument favorables à l'emploi de cette méthode dans la pratique courante.

Toutes ces injections ont été faites chez moi, les malades n'éprouvant aucune difficulté ni aucune gêne à regagner leur domicile ; aucun de ceux qui ont accepté cette manière de traitement, et je n'ai pas eu de difficulté sérieuse à le faire accepter, ne s'y est dérobé par la suite ; il est vrai que la haute autorité de mon excellent maître, M. Besnier, qui avait vu quelques-uns de ces malades et les avait persuadés de l'utilité de ce mode de traitement, a été pour moi d'un précieux secours.

Voici le manuel opératoire que j'ai employé. J'ai fait construire par Collin une seringue qui est la seringue de Strauss un peu modifiée.

Le piston en moelle de sureau peut à volonté être serré et desserré ; j'ai remplacé la tige filetée, n'ayant pas besoin d'un curseur compte-gouttes puisque j'injecte toujours une seringue entière par une tige de piston lisse et assez grosse, ce qui donne une grande douceur de glissement ; enfin l'extrémité de la tige du piston qui retient la moelle de sureau et qui est en contact avec l'injection est en ivoire au lieu d'être en métal, de sorte qu'ainsi aucune partie métallique n'est en contact avec le mercure.

Cette seringue se stérilise très facilement par l'ébullition ; elle se nettoie très bien après l'injection en essuyant le piston et le bouton d'ivoire qui ne retient aucune parcelle d'huile, et l'intérieur de la seringue au moyen d'une petite boulette de coton ou de papier spécial (papier japonais) qu'on promène et retire avec la plus grande facilité, au moyen d'un petit écouvillon. Cette seringue me paraît réunir les qualités nécessaires de solidité (c'est la fragilité et son prix relativement élevé qu'on a reproché à la seringue tout en verre) et d'asepsie parfaite. Les aiguilles sont en platine iridié, longues de 6 centimètres ; il faut absolument employer des aiguilles très longues permettant d'atteindre en plein muscle si l'on veut éviter les accidents d'inflammation et de ramollissement qui arrivent presque inévitablement si l'on fait l'injection dans le tissu sous-cutané. C'est ce qui m'est arrivé lors de mes trois premières injections qui, faites avec des aiguilles trop courtes, furent suivies de petits abcès cutanés d'ailleurs sans gravité ; j'ajoute, comme cela a été déjà remarqué dans des cas semblables, que l'action heureuse des injections ne fut pas gênée pour cela.

Mais du jour où j'ai constitué mon matériel tel que je viens de dire, c'est-à-dire à partir de la cinquième injection, je n'ai plus eu aucun ennui.

Sauf dans deux cas, je n'ai jamais injecté que 5 centigr. de calomel à la fois ; ce calomel était en suspension dans l'huile d'olives stérilisée. Il était autant que possible préparé un court espace de temps avant le moment de l'injection, c'est-à-dire que le plus souvent le

malade passait chez le pharmacien chercher sa fiole de médicament avant de venir chez moi ; il suffisait alors d'agiter très peu la petite bouteille pour obtenir un mélange parfait. Quand la préparation est faite depuis un certain temps, le calomel descend au fond de la bouteille et il faut agiter parfois fort longtemps pour obtenir le mélange d'huile et de calomel.

Chaque malade avait ainsi une injection préparée pour lui seul: deux centimètres cubes d'huile pour dix centigr. de calomel, dont la moitié seulement était employée. La préparation était faite avec tout le soin possible et le flacon stérilisé.

Les injections ont toujours été faites dans les fesses à deux ou trois travers de doigt du pli interfessier à la région supérieure de la fesse ; cette région semble la moins douloureuse, et les malades peuvent ensuite s'asseoir sans grande gêne.

Pendant que la seringue est mise à bouillir, le malade s'étend sur une simple chaise longue, couché sur le ventre ; la peau de la région choisie pour l'injection est soigneusement lavée, s'il y a lieu au savon, toujours au sublimé ; l'aiguille est portée au rouge ; la seringue *dont le verre est encore chaud* est remplie de l'injection, l'aiguille est lubrifiée avec une goutte d'huile simple stérilisée, enfoncée d'un seul coup profondément, puis après deux ou trois secondes quand je suis sûr qu'aucune gouttelette de sang n'apparaît à l'embouchure de l'aiguille (le fait n'a pas eu lieu une seule fois), la seringue est emmanchée sur la canule et l'injection poussée lentement ; je retire ensuite d'un seul coup la seringue et l'aiguille, j'applique sur la piqûre une petite rondelle d'emplâtre rouge ou d'emplâtre de Vigo ; je ne fais *aucun massage*, je prie seulement le malade d'attendre étendu trois à quatre minutes ; puis il se relève et s'en va. Le tout a bien duré un petit quart d'heure.

Voilà pour le manuel opératoire, bien simple par conséquent, et qui est à la portée de tous.

Quelles ont été les suites des injections ; je n'ai observé aucun accident, sauf la douleur.

Pas une fois (il est vrai que j'ai toujours employé des injections de 0,05 centigr.), je n'ai eu de stomatite ; aucune réaction générale ; une seule fois, au niveau de la piqûre, un bouton gros comme un gros bouton d'acné, survenu chez une femme à peau très fine et sensible et dû sans aucun doute à ce que j'avais lubrifié l'aiguille ce jour-là avec l'huile de l'injection restant dans le flacon ; l'irritation de la peau par le calomel, n'a pas manqué de se produire : fait d'ailleurs sans aucune importance.

Le seul phénomène observé est la douleur ; sans la douleur ce serait une méthode de choix à employer pour presque tous les malades tant sa commodité et son efficacité sont grandes.

Cette douleur cependant est fort variable, elle n'a jamais empêché les malades de revenir se soumettre au traitement.

Au moment même de l'injection, si l'aiguille est bien enfoncée profondément et, *bien acérée*, n'a pas déchiré la peau et le muscle sur son passage, si l'injection est poussée lentement et *tiède*, ce qui est facile en faisant bouillir la seringue et en l'emplissant de suite après, on peut dire qu'elle est à peu près nulle. La plupart des malades à la première injection s'étonnent que ce ne soit que cela; quelques-uns, une fois l'aiguille pénétrée, ne se rendent pas compte du moment où l'injection est poussée. Deux fois, en se relevant, des dames se sont plaintes d'un peu d'engourdissement dans la cuisse, dissipé d'ailleurs au bout de quelques instants; mais tous les malades sont partis marchant facilement, ne tirant pas la jambe. Il est à noter que la fesse gauche est sensiblement moins douloureuse que la droite.

Voilà pour la sensibilité immédiate; qu'arrive-t-il les jours suivants?

Ordinairement le lendemain et le surlendemain de l'injection il n'y a rien et le malade se réjouit déjà d'en être quitte à si bon compte; mais le troisième jour, la fesse où a eu lieu l'injection commence à faire souffrir, le quatrième jour la douleur est assez violente, le cinquième elle est encore fort vive, le sixième elle commence à décroître et le huitième, toute douleur a disparu. C'est ainsi que cela s'est passé pour les deux tiers des injections ; quelquefois, surtout quand c'est la fesse droite qui avait été piquée, la douleur a persisté plus longtemps, pendant dix jours ; deux fois elle a commencé à se faire sentir seulement à partir du cinquième et du huitième jour ; toutes ces indications ont été soigneusement notées d'après les lettres que j'avais demandé à tous les malades de m'écrire pour me rendre compte de leur état quelques jours après chaque injection.

J'insiste sur ce fait que cette douleur n'a été réellement bien vive que dans trois ou quatre cas, que les malades la comparent le plus souvent à la douleur qui résulte d'un coup, qu'elle paraît un peu plus vive chez les femmes et qu'elle n'a pas empêché une seule de ces personnes de se livrer à ses occupations, point très important pour un traitement comme celui-là. Naturellement, cette douleur varie suivant les sujets et un peu suivant les injections; celui de mes malades qui les a le mieux supportées, — il en a reçu huit, — est un mondain qui ne se livre à aucune occupation fatigante il est vrai, mais qui, sauf deux ou trois jours à la suite de chaque injection, n'a pas cessé de monter à cheval; un autre qui en a reçu 6 les trouve moins douloureuses que les injections intra-veineuses auxquelles il a été soumis par notre confrère M. Abadie; celui-là n'accusait pour ainsi dire pas de gêne et faisait de la bicyclette; trois hommes, travaillant à des occupations fatigantes qui les forçaient de rester debout une partie de la journée, n'ont pas été obligés d'interrompre leur travail.

Quant aux nodosités signalées par la plupart des auteurs et qui persisteraient de longs mois, j'avoue que le plus souvent, dix jours après la piqûre quand je revoyais le malade, je ne trouvais plus de trace de l'injection, et que je n'ai pas observé plus de quatre ou cinq fois de petits noyaux d'ailleurs absolument indolores et qui n'ont jamais duré plus de quinze jours.

Je n'ai jamais observé de mes yeux chez les malades de cette série, les tuméfactions en masse de la fesse avec chaleur inflammatoire signalées dans nombre de cas, mais deux fois des malades m'ont écrit que leur région fessière était gonflée et chaude. Ces phénomènes ont disparu rapidement sous l'application de compresses d'eau froide : chez un de ces malades ce gonflement inflammatoire a succédé à un coup reçu dans la région de la piqûre.

Sur une malade de Saint-Lazare, une femme de 63 ans (je ne fais pas figurer exprès dans cette statistique des malades d'hôpital, mais je dirai quelques mots tout à l'heure des injections que j'ai faites dans ces conditions), j'ai pu observer ce gonflement en masse de la fesse après une injection faite dans la fesse droite, gonflement qui a cédé d'ailleurs après un jour de repos ; dans les injections faites à l'hôpital, l'huile au calomel était de l'huile préparée depuis plusieurs jours.

Chez quelques malades la douleur consécutive de la fesse avait son maximum un peu au-dessous du point où avait eu lieu l'injection, comme si le foyer avait descendu.

Ces douleurs indiscutables et constantes, et qui paraissent inévitables, car elles se produisent quelques jours après l'injection alors que le médicament vraisemblablement se transforme chimiquement, sont les seuls inconvénients de la cure, les autres dangers et inconvénients pouvant être évités par une méthode prudente et soigneuse ; encore voit-on que les douleurs chez nos malades, peut-être à cause de notre façon de procéder, paraissent avoir été moindres que dans beaucoup de cas. Plusieurs d'entre eux les ont acceptées sans la moindre récrimination, s'estimant très heureux d'être débarrassés de drogues à prendre leur faisant mal à l'estomac, et appréciant dans cette méthode un moyen commode de se faire soigner discrètement L'intervalle que j'ai mis en effet entre chaque injection chez le même malade a été de sept à dix jours, le plus habituellement dix jours ; de sorte que faisant les piqûres alternativement à gauche et à droite, la même région fessière n'était piquée qu'après vingt jours ; jamais ainsi les malades n'ont été gênés en même temps des deux côtés, ce qu'ils paraissaient apprécier fort, pour s'asseoir.

En dehors de ces malades de ville, j'ai fait au même moment des injections sur des malades de Saint-Lazare, et sur un jeune enfant de 7 ans du service de M. Grancher, trois injections de 2 centigrammes ; je

dois dire que c'est peut-être lui qui a le mieux supporté le traitement, car jamais il ne s'est plaint : il pleurait par crainte au moment où on faisait l'injection, mais était incapable ensuite de dire où on lui avait fait mal.

Quant aux effets thérapeutiques des injections de calomel, il serait oiseux de vanter leur puissance, je crois que tout le monde est à peu près d'accord sur ce point ; seulement, la plupart des médecins voudraient réserver cette efficacité pour les cas exceptionnels : nous ne voyons pas au contraire pourquoi cette méthode bien menée, et améliorée encore s'il est possible, ne deviendrait pas à cause de sa puissance même un moyen bon à employer dès le début même de la maladie dans bon nombre de cas; à vrai dire nous pensons un peu là-dessus comme notre collègue M. Jullien et croyons qu'une ou deux injections de calomel au début de la syphilis, alors qu'on a un si grand intérêt à agir rapidement et à neutraliser le virus le plus tôt possible, peuvent avoir une grande importance.

Nous avons agi ainsi chez deux malades que nous avons observés à la période du chancre. Chez un de ces malades, homme marié, âgé de 50 ans et qui présenta deux chancres de la rainure, apparus l'un le 1er septembre, le second le 10 septembre, je fis quatre injections de 0,05 centig. les 13, 20, 26 septembre et 2 octobre. La roséole chez ce malade apparut le 17 septembre et disparut dix jours avant le chancre qui était complètement cicatrisé le 2 octobre ; j'ai fait une cinquième injection le 16 octobre ; aucune autre manifestation jusqu'alors n'est apparue. Chez le second, atteint également de deux chancres, ces doubles chancres paraissaient remonter aussi aux premiers jours de septembre, et qui avait déjà le 2 octobre une syphilide papuleuse, je fis ce même jour une injection de 0,05 centig. et le 14 une injection de 0,08 centig.; le malade malheureusement habite la province ; il m'a écrit qu'il allait très bien, son médecin doit continuer les injections et j'attends la suite de l'observation.

Mais c'est surtout sur les manifestations déjà anciennes de la vérole, sur celles qui paraissent réfractaires aux traitements ordinaires ou du moins lentes à s'effacer que les injections de calomel attestent leur supériorité. Deux sujets, un client de la ville, une femme, infirmière à Saint-Lazare, étaient atteints de syphilide palmaire, de cette forme dite psoriaris palmaire, si longue et si rebelle.

De fait chez l'homme, âgé de 33 ans, syphilitique depuis 11 ans, traité régulièrement pendant de longues années par M. Horteloup et par M. Fournier, les accidents s'étaient localisés dans les paumes des mains presque dès le début de sa syphilis, surtout dans la main gauche ; il avait en même temps, ainsi que j'ai souvent observé cette coïncidence entre les lésions des mains et de la langue, des syphilides linguales ; à divers reprises il avait repris soit des pilules de pro-

toiodure, soit du sirop de Gibert et pendant un mois avait même absorbé 6 gram. d'iodure par jour, tout cela sans résultat, les mains et la langue étaient dans le même état; aussi se montrait-il quelque peu incrédule. Je lui fis une première injection le 23 septembre, une seconde le 2 octobre, une troisième le 21 octobre; mais après la seconde, au grand étonnement et à la grande satisfaction du malade mains, et langue étaient absolument guéris; encore disait-il qu'il avait fait exprès, pour exaspérer sa bouche, de fumer beaucoup.

La femme est âgée de 35 ans, est devenue syphilitique à 22 ans, a été soignée au début pendant six mois par des bains de sublimé; depuis, aucun traitement. Les accidents palmaires, à la main gauche également, ont commencé vers la deuxième année de la syphilis et durent depuis onze ans avec quelques améliorations passagères sous l'influence d'applications de Vigo; je lui ai fait, du 28 septembre au 22 octobre, quatre injections, la première de 2 centigr. et demi seulement, les trois autres de 5 centigr.: la guérison était complète après la quatrième. Trois autres malades ont été mis au traitement pour des syphilides palmaires plus récentes, et guéris également rapidement.

Mais l'action véritablement surprenante de ces injections s'exerce surtout contre des accidents de la période tertiaire, de ceux qu'on attaque d'ordinaire par les hautes doses d'iodure. Divers cas vous ont été cités dans cette Société; en voici deux autres:

Une femme de 63 ans, en hospitalité à Saint-Lazare, me consulte pour une enflure de la malléole interne gauche: il s'agit d'une hyperostose; je la fais déshabiller et je trouve la plus grande partie du dos occupée par des syphilides tuberculeuses, en nappe, quelques-unes ulcérées, d'autres cicatrisées; l'aspect était celui de certains vieux lupus. Impossible de savoir à quelle époque remonte la syphilis; elle se souvient seulement avoir été soignée à l'infirmerie de Saint-Lazare en 1869 pour un mal au coude; le coude droit présente en effet des cicatrices non douteuses de syphilides tuberculeuses. Depuis elle n'a fait aucun traitement; cependant les lésions du dos ont commencé en 1870, dit-elle; comme cela ne se voyait pas, elle n'a jamais voulu faire soigner ce qu'elle appelle son « eczéma ». Ces syphilides tuberculeuses datant de 25 ans ont presque complètement disparu après quatre injections; la malade est encore en cours de traitement.

Dans le second cas, il s'agit d'une malheureuse femme âgée d'une quarantaine d'années, syphilitique depuis dix ans, atteinte d'une syphilis grave, traitée à diverses reprises, notamment aux eaux d'Uriage, et qui finalement avait la figure couverte de syphilides tuberculo-gommeuses avec infiltrations léontiasiques épouvantables du menton; cet état dure depuis deux ans; sur le conseil de M. Besnier, car c'est avec cette malade que j'ai commencé la série de

mes observations, j'ai fait 7 injections dont deux de 10 centig. ; 3 de ces injections faites avec des aiguilles trop courtes ont donné lieu à de petits abcès, aseptiques, mais l'effet n'a pas moins été étonnant : après la quatrième injection, la malade n'était plus reconnaissable; elle est aujourd'hui complètement guérie. L'action du calomel a été précieuse dans ce cas puisque les frictions à haute dose faites à Uriage n'avaient amené aucune amélioration et que d'autre part il est impossible de faire prendre à cette malade de l'iodure de potassium.

Au reste, il est inutile d'insister, et personne, je crois, ne met en doute l'heureuse et presque constante efficacité des injections de calomel. Ce que j'ai voulu montrer, c'est qu'à l'inverse de ce qu'ont dit certains auteurs, on peut facilement, en observant quelques précautions très simples, user dans la pratique courante de cette excellente méthode et rendre ainsi aux malades, en laissant libre leur estomac souvent si utile à ménager et sans arrêter le cours habituel de leur vie, de signalés services.

M. Barthélemy. — Depuis 1891, j'ai pratiqué plusieurs centaines de fois le traitement de syphilis récentes ou anciennes par les injections mercurielles intramusculaires. Je puis dire que c'est un traitement que le médecin peut faire dans son cabinet, qu'il est facile, pratique et peu douloureux, d'une douleur que beaucoup de malades supportent sans regret et préfèrent aux ennuis des autres traitements. Eux-mêmes le réclament souvent quand le médecin ne l'ordonne pas à cause de la ténacité, de la récidivité ou de la gravité des accidents : ce sont les principales indications. C'est alors une arme de plus, et une arme puissante ; ce qui ne veut pas dire qu'elle anéantit, jugule la syphilis et supprime les récidives; comme toute arme excellente, il faut savoir la manier. Je puis dire que je l'ai employée plus de 400 fois, sans avoir jamais eu à m'en repentir et au grand avantage des malades: c'est de cette expérience acquise que je désire faire profiter ceux qui auront à pratiquer des injections de préparations mercurielles insolubles.

D'abord l'huile doit être végétale et exige des précautions spéciales de stérilisation ; il faut que le calomel soit séparé de ses impuretés, non seulement microbiennes, mais chimiques, qu'il soit dégagé du bichlorure de mercure, etc. Ensuite, il faut que bouchon et flacon soient stérilisés à leur tour comme l'aiguille et la seringue, comme aussi la peau du malade. Il faut enfin que l'huile soit préparée très peu de temps avant l'injection. C'est ainsi que mes malades vont la chercher chez le pharmacien en venant chez moi et que fréquemment le flacon est agité pour que le mélange soit bien égal et que les particules de calomel soient bien en suspension ; de cette manière, la dose est bien exacte de 5 centigr. par gramme d'huile; c'est la dose que j'injecte tous les huit jours. Le flacon est à demi rempli avec 4 ou 5 gr. d'huile de façon que le contenu puisse être facilement agité, que le calomel ne forme pas au fond une couche dure et concrète et que l'injection soit efficace, autrement on n'injecterait que de l'huile. Enfin, l'aiguille doit être longue de 5 centim., en platine iridié pour pouvoir

être flambée, de calibre plus volumineux que celui des aiguilles pour préparations solubles. Toute injection faite dans le tissu cellulaire crée une nodosité.

L'injection est pratiquée lentement, profondément dans les fesses, après qu'on s'est assuré que l'aiguille ne donne pas issue à du sang. Il faut faire l'injection assez haut et un peu obliquement de haut en bas et de dehors en dedans, à quelques travers de doigt au-dessous et en arrière de l'épine iliaque antérieure et supérieure. Il faut bien se mettre à l'aise pour faire l'injection ; c'est à la gêne de pratiquer cette piqûre que j'attribue ce fait que l'injection est souvent plus pénible chez le même malade d'un côté que de l'autre, à droite pour mes malades. La piqûre est immédiatement oblitérée par une rondelle d'épithème boriqué et il n'y a *jamais* d'abcès. Du troisième au cinquième jour, il y a de l'endolorissement de la fesse, que mes malades comparent à celui que causerait une chute dans l'escalier ou bien un violent choc contre un meuble... et c'est tout. Les malades ne tardent pas à entrer en voie de guérison et le constatent si nettement qu'ils ne manquent pas de revenir le nombre de fois que je leur prescris selon la gravité du cas, six fois en général pour chaque période de traitement que je fais suivre en général de 2 ou 3 mois de repos, à moins d'autres indications. Tels sont les procédés auxquels j'ai dû un assez grand nombre de succès, non seulement contre des lésions bucco-linguales récidivantes, dans des cas de polyonyxis, d'épilepsie jacksonnienne avec aphasie, mais encore dans un cas de sclérose pulmonaire spécifique que je rapporterai lors d'une discussion générale sur le traitement de la syphilis par les injections mercurielles insolubles, ainsi que mes deux cas de syphilis traités exclusivement et systématiquement pendant dix-huit mois par une injection hebdomadaire de 5 centigr. de calomel ou de thymol acétate de mercure.

Je préfère le calomel à l'huile grise tout en me rendant bien compte que l'huile grise, qu'on injecte par gouttes, est encore moins douloureuse que le calomel (puisqu'elle est à peu près complètement indolore), parce que l'on peut moins bien agiter le liquide, que la dose par suite est moins exactement dosée et dosable, parce qu'il y a dans la littérature médicale des accidents dus à des doses toxiques d'huile grise, et enfin parce qu'on peut se tromper plus facilement lorsqu'il s'agit de n'injecter que quelques gouttes que lorsqu'on peut sans inconvénient injecter une seringue entière. On perd du temps à faire la seringue par nombre de gouttes et cela est à considérer lorsqu'on a dans son service un grand nombre de piqûres à faire en peu de temps. Je n'ai jamais eu par le calomel à déplorer aucun accident sérieux ; des abcès, je n'en ai eu qu'un seul, au début de ma pratique, et chez un homme alcoolique dont la peau était impossible à bien stériliser. J'ai eu trois fois des diarrhées, dont une fois des selles sanglantes qui ont cédé en quelques jours à l'usage du lait et du bismuth et diascordium. Enfin, j'ai eu quelques cas de stomatites — mais infiniment moins nombreuses et moins graves qu'avec les pilules ; toutefois, je dois dire que sans les rechercher je n'étais pas fâché de les constater, car elles étaient une preuve de plus de l'efficacité des moyens que j'employais.

Je rappelle d'ailleurs qu'il y a des sujets qui ont des stomatites pour des doses minimes de mercure : témoin cette malade du service du Dr Bar

que j'ai observée tout récemment et qui eut une stomatite assez marquée à la suite d'une seule injection intra-utérine de sublimé à la dose de 0,25 centigr. par litre d'eau bouillie. A Saint-Lazare, je n'ai jamais injecté que des préparations que j'avais fait venir à mes frais de la ville. J'en fais aux femmes de la période secondaire blanchies par le séjour et avant leur départ ; j'en fais aussi une fois, par mois environ, aux femmes enceintes du fait de maris syphilisés depuis trop peu de temps. Enfin, je m'en sers souvent localement.

Je termine en notant que je n'emploie pas les injections de calomel indistinctement dans tous les cas de syphilis, que je persiste à penser que la majorité et surtout les cas légers devront être combattus par les pilules. Tant qu'il ne sera pas prouvé qu'il est préférable pour le pronostic d'une syphilis quelconque d'agir systématiquement, dès le début, exclusivement parles injections insolubles, je juge que les injections ne doivent même être employées que de temps en temps et que, si elles constituent un traitement puissant, elles n'en sont pas moins qu'un traitement d'exception, d'intermittences et de garantie.

M. Fournier. — Il est curieux d'observer que l'inégalité de la douleur est absolue d'un sujet à un autre, je dirai même chez le même sujet d'une injection à une autre. L'étude de l'appropriation exacte des injections de calomel à telles ou telles syphilides serait des plus instructives.

Je crois pouvoir affirmer, par exemple, que pour les syphilides linguales persistantes et tenaces, le calomel fait très bien, parfois merveille.

M. Mauriac. — J'ai rarement vu des malades se tirer d'injections au calomel sans douleurs et sans nodosités.

M. Jullien. — Il y a, je l'avoue, des cas entièrement douloureux ; mais ils sont très peu nombreux.

M. Verchère. — Les injections de calomel constituent un excellent traitement, je le veux bien, mais il ressort de mon expérience personnelle, qu'il est douloureux, qu'il donne naissance à des nodi constants, douloureux et que un dixième de ces nodi se ramollissent au centre et donnent issue à un liquide brunâtre.

M. Feulard. — Je n'ai jamais eu, sur les 60 injections que j'ai citées, un cas de ramollissement ; et les nodi, je le répète, ont été rares ou insignifiants.

M. Thibierge. — Les injections de calomel ont une remarquable rapidité d'action contre les manifestations syphilitiques : elles permettent en quelques jours de fixer un diagnostic douteux et de faire disparaître des accidents dangereux ou simplement graves. Mais, par contre, elles ont un inconvénient capital : elles sont douloureuses, parfois même extrêmement douloureuses ; leurs plus ardents promoteurs le reconnaissent, M. Feulard le constate à son tour, moi-même je l'ai toujours remarqué.

Cet inconvénient disparaît avec les injections d'huile grise, lesquelles ne sont le plus souvent *absolument pas douloureuses* et ne le sont jamais à un haut degré. D'autre part, si elles ne sont pas aussi brusquement effi-

caces que les injections de calomel, elles agissent avec une rapidité plus que suffisante dans la majorité des cas et sont moins nocives pour les gencives que les injections de calomel. Dans la série déjà longue de cas que j'ai traités par les injections de préparations insolubles, avant et après ma communication à la réunion de la Société, à Lyon, j'ai toujours eu à m'en féliciter tant au point de vue des effets immédiats que de la persistance des résultats curatifs.

M. Barthélemy. — J'ai renoncé à l'huile grise, à cause de la délicatesse un peu trop grande de la méthode qui consiste à compter par goutte.

M. Thibierge. — C'est là un petit inconvénient, largement compensé par la fréquence bien moindre de la stomatite à la suite des injections d'huile grise comparativement aux injections de calomel.

M. Jullien. — On n'a jamais de stomatites avec les injections de calomel, mais à la condition de se conformer aux précautions que j'ai indiquées, et que je répète pour la millième fois. Il faut exiger des malades des gencives en bon état, des reins et un foie fonctionnant bien. En cas d'albumine je refuse le calomel, et je donne le traitement ancien.

M. Fournier. — Je tiens a m'élever contre cette dernière parole, et à dire très haut que les injections de calomel peuvent donner des stomatites effroyables.

M. Du Castel. — J'ai traité ces derniers temps systématiquement mes psoriasiques par les injections de calomel, et j'ai eu à plusieurs reprises des stomatites.

M. Feulard. — Ce n'est point là un reproche spécial à faire aux injections de calomel, car tout procédé de mercurialisation peut aussi bien être suivi de stomatite ; mais, je le répète, je n'ai eu chez ces malades de la, ville, aucun retentissement sur les gencives ; peut-être ai-je bénéficié d'une série heureuse, mais ce que j'ai voulu seulement rechercher c'est si la méthode des injections de calomel était une méthode réellement pratique ; et de cela j'ai acquis la conviction ; c'est une méthode parfaitement applicable aux malades de la ville, sans apporter de trouble réel dans leur vie habituelle.

---

## Note sur un procédé propre à l'hématologie et à l'hémato-thérapie.

Par L. Jullien.

Dans cette communication uniquement consacrée à la description d'un procédé, je désire faire connaître un moyen pratique de se procurer le sang propre aux expérimentations. Je n'ai en vue que les sujets du sexe féminin.

Pour la récolte du sang et du sérum on a préconisé la saignée, les

ventouses, les vésicatoires, qui ont au moins le désavantage d'impressionner, d'effrayer et de faire souffrir les malades. J'évite tous ces inconvénients en m'adressant au col utérin, organe insensible et très vasculaire.

J'attire le col à la vulve et je l'y maintiens sur le valve à oreilles de Martin. Puis je le crible de fines mouchetures. Le sang coule et se ramasse sous le museau de tanche, où rien n'est plus facile que de le recueillir au moyen d'une seringue à gros embout mousse.

Je me sers habituellement d'une seringue dont la contenance est de 5 grammes qui, suivant le degré de congestion de l'organe, s'emplit en une ou plusieurs fois avec plus ou moins de facilité.

Ce moyen est absolument inoffensif, il n'est pas douloureux, on peut en renouveler l'application autant de fois qu'on le désire, et les malades s'y prêtent facilement. Il va sans dire qu'il suppose l'asepsie complète des muqueuses et de tous les instruments employés, ce qui s'obtient aisément. Je m'en suis servi jusqu'à présent pour pratiquer sur différents animaux des séries d'injections de sang syphilitique en nature, et je compte le mettre à profit pour des injections de malade à malade, soit de tertiaire à secondaire, soit de syphilitique en phase torpide ou latente à syphilitique en période floride.

---

## Étude histologique sur un cas de lichen scrofulosorum.

Par E. LEREDDE.

M. Feulard a présenté, le 20 avril de cette année, un enfant atteint de lichen scrofulosorum. Il m'a confié le soin d'étudier les lésions microscopiques; c'est le résultat de mon examen que je résume dans la note suivante :

I. — La biopsie faite d'une manière large a intéressé plusieurs papules. Le fragment enlevé a été fixé dans la solution de sublimé acétique.

Les altérations cutanées ne se trouvent pas au même stade en tous les points et là où elles sont le plus récentes, on ne peut porter un diagnostic précis sur leur nature.

On voit en un point limité du corps papillaire une agglomération de cellules, enclose d'une manière précise par le tissu conjonctif profond d'une part, l'épiderme de l'autre, faisant place brusquement sur les côtés aux tissus sains.

Ce foyer refoule l'épiderme qui prend une forme convexe : ce fait permet de bien comprendre la forme lichénoïde des éléments éruptifs. Le centre et la portion juxta-épidermique sont peu denses, œdémateux.

Les cellules qui le forment sont d'un aspect variable. En majeure partie, ce sont des lymphocytes peu altérés, à noyau quelquefois un peu crénelé,

sans protoplasme apparent, surtout nombreux à la périphérie, là où l'amas cellulaire est plus dense.

Les cellules fixes, reconnaissables à la forme de leur noyau, sont beaucoup plus modifiées, souvent ce dernier se condense, s'allonge, se déforme. Les altérations principales portent sur le protoplasma, inégalement colorable, presque caséeux, envoyant des prolongements granuleux irréguliers.

D'autres éléments ne peuvent rentrer dans un type cellulaire défini. Il n'y a pas, en particulier, de plasmazellen.

Les vaisseaux sanguins sont très apparents dans le centre du foyer où l'œdème les sépare des tissus voisins. Leurs parois sont généralement tuméfiées. Les noyaux endothéliaux deviennent plus denses, plus riches en chromatine.

Les lésions de l'épiderme sont assez simples. Des lymphocytes assez nombreux, mais jamais ne se groupant en amas même peu importants, l'envahissent. Beaucoup de cellules sont vacuolaires, surtout dans la couche basale. Beaucoup s'écartent les unes des autres, presque dissociées. Les filaments intercellulaires sont étirés, tous conservent leur noyau. La couche qui répond au stratum granulosum ne présente plus d'éléidine.

Les cônes interpapillaires ont disparu au niveau du foyer. Sur les côtés des cônes normaux en marquent la limite ; les papilles que l'on retrouve au delà sont tout à fait saines.

Le foyer est indépendant de tout appareil folliculaire. Dans les préparations, on trouve un follicule pilo-sébacé normal.

II. — Pour étudier de plus près la topographie et l'évolution des altérations cutanées, des coupes en série ont été pratiquées.

Sur ces coupes, la papule intéressée est en relation directe avec le follicule pileux et présente des caractères qui permettent de la rattacher à la tuberculose.

Une première préparation présente sur la projection d'un follicule pileux qu'on voit dans la profondeur du derme, un petit foyer limité, formé surtout de cellules fixes, agglomérées, serrées, et de lymphocytes. Ce foyer refoule l'épiderme, un grand nombre de cellules migratrices s'y insinuent en trames longitudinales, interépithéliales. Au sommet de la saillie épidermique ainsi formée, la couche cornée cède et forme de chaque côté un lambeau libre par un de ses bords. La couche granuleuse a disparu.

Le foyer augmente de volume sans changer de caractères dans les préparations suivantes. Le petit cratère formé par la déchirure de la couche cornée augmente de dimensions.

Plus près du point où le follicule pileux s'abouche à la surface de la peau, le foyer qui l'entoure prend des caractères un peu différents : les cellules fixes y dégénèrent, principalement dans leur protoplasma, qui devient granuleux et caséeux. On trouve quelques blocs cellulaires à contours vagues et sans noyau.

Enfin, sur les préparations qui intéressent l'ouverture du follicule, l'amas cellulaire a pris des caractères typiques : on y trouve, d'une

manière un peu schématique, trois zones : une périphérique où prédominent les lymphocytes, une moyenne où apparaissent des cellules épithélioïdes, une centrale, périfolliculaire, où on voit des cellules géantes.

Celles-ci sont d'un volume variable, parfois considérable ; elles présentent, quand elles sont arrondies, une couronne complète de noyaux ; mais certaines s'allongent perpendiculairement à l'épiderme ; on n'y voit qu'une traînée formée d'une ou plusieurs couches de noyaux entassés les uns sur les autres.

Les cellules épithélioïdes à un ou plusieurs noyaux sont extrêmement nettes, assez peu nombreuses ; dans la région où on les trouve, et plus en dehors, on voit quelques plasmazellen.

Le follicule pileux est complètement altéré dans sa région sus et intra-épidermique ; les cellules pariétales sont séparées les unes des autres ; à la surface, quelques-unes sont tombées et on voit, plus apparent, le petit cratère dont nous avons parlé.

Il est impossible de colorer des bacilles tuberculeux.

Par la thionine, on découvre des mastzellen en nombre normal à la périphérie des foyers cellulaires, il n'y en a pas dans leur épaisseur.

La présence de cellules géantes, de cellules épithélioïdes, le groupement semblable à celui des foyers tuberculeux confirme le diagnostic clinique de lichen scrofulosorum. Notre description répond exactement à celle de Sack (*Monatshefte f. path. Dermat.*, 1892).

Les détails histologiques ne suffisent pas à établir scientifiquement la nature tuberculeuse des lésions en l'absence de bacilles colorables. Du reste l'inoculation que nous avons faite à un cobaye n'a pas donné de résultats. Mais l'absence de bacilles, l'échec de l'inoculation ne peuvent nous surprendre. L'absence de bacilles est habituelle dans le lupus, l'inoculation n'y réussit pas toujours, soit que le fragment inoculé n'ait pas de dimensions suffisantes, soit que le bacille ne présente pas sa virulence normale. Jacobi a, dans un cas, observé des bacilles tuberculeux ; son observation suffit à éclairer la pathogénie de l'affection.

La limitation des foyers tuberculeux autour des follicules pileux est-elle nécessaire dans le lichen scrofulosorum. ? Nous avons, au début de cette note, étudié un nodule à la période de caséification initiale, indépendant de tout follicule, et déterminant par sa limitation exacte, une papule lichénoïde. La papule d'après laquelle Sack a établi sa description était également extrafolliculaire. Mais si la lésion peut se former en un point quelconque du réseau sous-papillaire le follicule représente un point d'appel, c'est au niveau de son col, à son abouchement épidermique que nous avons trouvé les altérations les plus avancées, les plus importantes.

## Sarcome cutané généralisé idiopathique à cellules géantes.

Par MM. PERRIN (de Marseille) et LEREDDE.

Les sarcomes cutanés généralisés idiopathiques ne constituent pas un groupe parfaitement distinct : leurs variétés cliniques sont nombreuses et leur étude histologique présente souvent de réelles difficultés d'interprétation. Le cas que nous rapportons en est un nouvel exemple. Il n'y a pas, en effet, un sarcome multiple idiopathique de la peau, mais des types différents de sarcomatose cutanée, ainsi que le montre l'étude critique des observations qui ont été publiées.

A côté du type très net et assez fréquent créé par Kaposi en 1870 et décrit sous le nom de *sarcome multipte pigmentaire idiopathique*, existent de nombreuses variétés de sarcomes que l'on ne peut faire entrer dans des groupes distincts.

Les cas typiques du professeur Kaposi débutent, comme on le sait, simultanément au niveau des mains et des pieds par de petits noyaux infiltrés dans le derme, ayant une coloration bleue ou brun rougeâtre et s'étendant plus tard aux membres, à la face, etc. ; ce sont, au point de vue histologique, des sarcomes globo-cellulaires avec une plus ou moins grande quantité de pigment d'origine hématique.

Dans les autres variétés cliniques de sarcomes, le début a lieu par des productions morbides plus ou moins nombreuses, mais apparaissant surtout sur le tronc, la face ou la partie supérieure des membres, *sans localisation systématique ;* les types histologiques sont des plus variables.

Le cas que nous rapportons doit être classé au point de vue clinique dans cette dernière catégorie ; histologiquement, c'est un sarcome à cellules géantes, se rapprochant par ses caractères des maladies infectieuses. L'un de nous (1), d'ailleurs, remarquait, en étudiant en 1886 la sarcomatose cutanée, que l'évolution si singulière de cette maladie devait faire penser qu'un jour peut-être la nature microbienne de l'affection pourrait être démontrée. « La disparition spontanée des tumeurs montre, écrivait-il dans ce travail, que le sarcome primitif généralisé de la peau ne paraît pas à bien des égards rentrer dans le cadre général des tumeurs telles que nous les comprenons ordinairement. A bien des points de vue, la sarcomatose semble par son début, par son aspect, son évolution, sa constitution histologique, être plutôt une *maladie infectieuse*. Aucun détail histologique d'ailleurs ne renverse l'hypothèse de la nature microbienne de cette affection. De quoi s'agit-il dans le sarcome ?

(1) L. PERRIN. *De la sarcomatose cutanée.* Paris, 1886, p. 43 et 54.

d'une production très voisine du granulome, peut-être identique et par conséquent très analogue aux néoplasies parasitaires. »

Observation. — Mme X..., âgée de 50 ans, vient nous consulter au mois d'octobre 1894 pour un certain nombre de petites tumeurs dures, d'une coloration rouge, ayant apparu depuis trois ans sur les bras et depuis deux ans sur la face.

Rien de particulier à signaler dans les antécédents héréditaires ; son père et sa mère sont morts à un âge avancé. Quant à elle, elle a toujours joui d'une bonne santé : elle n'a fait qu'une maladie assez sérieuse, il y a dix-sept ans (elle avait alors 33 ans), elle a eu de l'ictère avec congestion du foie. Elle habitait à cette époque l'Égypte, à Alexandrie, où elle est restée plus de vingt ans ; elle n'est rentrée en France que depuis trois ans. Elle n'a eu qu'une fille qui est bien portante, mariée à Alexandrie et elle-même mère d'un fils âgé de 7 ans.

*Début de l'affection cutanée.* — L'affection a débuté en 1891 par une petite élevure rouge à la partie supérieure du bras gauche, au niveau de la région deltoïdienne. Cette tumeur n'étant le siège d'aucune douleur, la malade ne s'en préoccupa nullement, jusqu'au moment où elle s'aperçut que de nouvelles productions morbides semblables à la première apparaissaient sur le membre supérieur gauche à la partie postéro-externe, et il y a deux ans sur la face, au niveau de la racine du nez, sur la lèvre inférieure, sur la joue, le front, enfin sur le bras gauche.

La malade consulta plusieurs médecins, surtout pour les tumeurs de la face ; les uns lui firent prendre de la liqueur de Fowler, les autres du sirop de Gibert ou de l'iodure de potassium à la dose de 4 à 6 gr. par jour. Aucun changement ne se produisit dans l'évolution des nodosités ; elles continuèrent à augmenter lentement de volume et de nombre.

*État actuel.* — Au mois d'octobre 1893, quand nous voyons la malade pour la première fois, elle se présente dans l'état suivant. C'est une femme robuste, bien portante, jouissant d'un embonpoint moyen ; elle ne souffre nullement des tumeurs qu'elle porte sur les membres supérieurs et la face ; depuis trois ans que l'affection a débuté sa santé est restée très bonne, il n'y a ni amaigrissement, ni affaiblissement.

*Tumeurs de la face.* — Les tumeurs cutanées siègent à la face et sur les membres supérieurs à leur partie postéro-externe. A la face, elles sont au nombre de quatre ; deux grosses et deux petites. La plus grosse siège à la racine du nez, un peu au-dessous de la ligne intersourcilière, au niveau des os propres du nez ; elle a les dimensions d'une grosse noisette, sa forme est arrondie ou plutôt ovoïde, légèrement allongée de haut en bas, sa coloration d'un rouge vif, ne disparaissant pas sous la pression, sa consistance dure, élastique ; sa surface lisse offre un aspect brillant, elle fait une saillie notable au-dessus des parties voisines comme un gros élément papulo-tuberculeux. Elle est implantée dans l'épaisseur de la peau, mais nullement adhérente aux parties profondes, aux os propres du nez sur lesquels elle glisse facilement.

La tumeur de la lèvre inférieure siège sur le bord cutanéo-muqueux de la lèvre, à un centimètre et demi de la commissure labiale gauche ; elle

est presque aussi volumineuse que celle de la racine du nez, ayant les dimensions d'une noisette arrondie, et présente les mêmes caractères, au point de vue de la coloration, de la consistance, de la saillie, du siège anatomique que celle de la racine du nez.

Les deux autres tumeurs de la face sont petites, lenticulaires; elles siègent l'une au centre de la joue gauche, l'autre à la partie moyenne du front, et sont à peine saillantes au-dessus des parties voisines.

*Tumeurs des membres supérieurs.* — Au niveau de la partie postéro-externe des membres supérieurs, de nombreuses tumeurs s'étendent de la partie supérieure de la région deltoïdienne jusqu'au coude et à la partie supérieure et externe de l'avant-bras, mais sans affecter aucune disposition régulière, elles sont disséminées sans ordre. Les dernières qui ont paru existent sur l'avant-bras à sa face postéro-externe supérieure. Elles sont au nombre d'une quinzaine. La plus grosse de ces tumeurs siège à la partie moyenne de la région deltoïdienne, c'est la plus ancienne ; son apparition remonte à trois ans. Elle a le volume d'une grosse noisette ; elle est arrondie, rouge un peu violacée, de consistance ferme, intradermique, faisant une saillie notable au-dessus des téguments. Les autres tumeurs ont des dimensions variant de celles d'une lentille, d'un pois à un noyau de cerise; elles sont plus ou moins saillantes suivant leur volume.

Sur le membre supérieur droit, les productions morbides sont au nombre de sept à huit, elles présentent un volume variable et des caractères objectifs semblables à ceux des tumeurs du bras droit et de la face.

Il n'y a aucun trouble de sensibilité au niveau de toutes ces nodosités, aucune douleur spontanée. On ne trouve *pas d'adénopathie* dans la région axillaire et cervicale.

Au point de vue de leur évolution, les tumeurs paraissent augmenter de volume très lentement, de même que la pullulation se fait d'une manière continue mais lente. Elles n'ont aucune tendance au ramollissement, à l'ulcération, pas plus qu'à un affaissement, à une décoloration ou à une disparition spontanée.

Au point de vue du diagnostic, nous avons pensé que nous étions en présence d'un cas de sarcome cutané généralisé idiopathique. On ne pouvait d'ailleurs hésiter qu'entre la syphilis et la lèpre tuberculeuse. Les gommes syphilitiques, qu'elles soient sous-cutanées ou intra-cutanées, ont une évolution plus rapide que les tumeurs sarcomateuses ; leur nombre d'ordinaire est assez restreint ; de plus, leur coloration assez spéciale, parfois même leur groupement, leur consistance ferme au début, puis de plus en plus molle, leurs ulcérations si caractéristiques manquaient absolument chez notre malade. Enfin l'action absolument nulle du traitement spécifique, prescrit à diverses reprises par les divers médecins consultés par la malade, permettait d'éloigner l'hypothèse de la syphilis.

Quant à la lèpre tuberculeuse, on pouvait y penser du fait du long séjour de la malade en Égypte, autant qu'à cause des caractères objectifs des nodules. Pourtant les tubercules lépreux ont une coloration jaunâtre, parfois un peu rosée ou brunâtre, et quand ils sont volumineux, ils ont un aspect mamelonné que l'on ne retrouvait pas dans notre observation. enfin la sensibilité est modifiée et le plus souvent complètement abolie au

niveau des nodosités lépreuses. Chez la malade, la sensibilité était parfaitement conservée.

Quoi qu'il en soit, comme l'a bien démontré notre excellent maître, M. E. Besnier, il faut, pour que le diagnostic soit certain, faire l'anatomie vivante des tumeurs (examen biopsique ou biopsie, selon l'expression qu'il a créée). Aussi, autant dans un but thérapeutique que pour éclairer le diagnostic, avons-nous proposé à la malade de lui faire enlever les tumeurs qui, seules, l'importunaient. Après chloroformisation, nous avons excisé en dépassant les bords des nodules, ceux de la racine du nez et de la lèvre inférieure; quant aux plus plus petits, ceux des joues et du front, nous les avons détruits par la cautérisation ignée. L'opération a été pratiquée le 18 octobre 1894; les fils de suture ont été retirés le 22; réunion immédiate.

Nous avons revu la malade au mois de juin 1895; il n'y avait aucune trace de récidive au niveau des tumeurs enlevées au bistouri ou détruites par le thermocautère. Sur les extrémités supérieures, soit à droite, soit à gauche, les tumeurs anciennes paraissaient être stationnaires, mais en en faisant le dénombrement, on en trouvait quatre à cinq nouvelles. Aucun trouble local, pas d'adénopathie. Santé générale parfaite, aucun signe d'amaigrissement ou d'affaiblissement.

Le fragment examiné est formé de nodules, de volume variable, au contact les uns des autres. Les plus petits naissent dans l'hypoderme et restent arrondis; les nodules plus superficiels, plus volumineux, s'allongent perpendiculairement à la surface de la peau. Ils restent séparés de l'épiderme par une couche que nous aurons à décrire. La limite des nodules est marquée par des traînées minces de tissu conjonctif.

1° *Nodules.* — Ils sont formés par l'agglomération de cellules peu serrées les unes sur les autres, qui, de temps en temps, tendent à former des nodules plus petits, mais jamais ceux-ci ne sont bien dessinés; c'est dans leur intervalle cependant que se trouvent des vaisseaux, peu nombreux, jamais volumineux.

A un fort grossissement, on distingue des cellules de plusieurs formes qu'on peut classer de la manière suivante :

*a*) La plupart des éléments, ceux qui forment la plus grande partie du tissu et qu'on trouve dans toute son étendue, sont des cellules variables dans leurs dimensions et leur forme, mais qui ont un trait commun, la présence d'un noyau ovalaire, très peu chromatique, avec un nucléole apparent, en somme identique aux noyaux des cellules conjonctives fixes.

Le protoplasma est toujours apparent, mal limité parfois, souvent arrondi; il se colore d'une manière diffuse par les couleurs d'aniline acides. Parfois, il envoie des traînées allongées qui peuvent unir les cellules entre elles.

La dimension de ces cellules est assez considérable, on peut évaluer en moyenne leur diamètre à 20 μ.

Il n'est pas rare d'y trouver des caractères de karyokinèse, et fréquemment on voit des éléments semblables aux précédents par leur protoplasma, toutefois plus volumineux, possédant deux ou trois noyaux.

On a ainsi toutes les transitions avec les cellules géantes que l'on voit

en quelques points, toujours à la périphérie des nodules. Elles offrent un protoplasma trouble et une couronne toujours incomplète de noyaux, ronds ou allongés, serrés les uns sur les autres. On en trouve dix, quinze par cellule.

*b*) Entre les cellules fondamentales, il existe de petits groupes d'éléments tout différents, en général amassés autour de vaisseaux. Ce sont des lymphocytes et des cellules à protoplasma colorable par les couleurs basiques : en appliquant la méthode d'Unna (bleu polychrome, créosol) on s'aperçoit qu'il s'agit en réalité de plasmastzellen. Parfois elles sont en grand nombre. On peut distinguer enfin des cellules polynucléaires, périvasculaires aussi ou éparses dans les nodules. Il n'est pas rare d'en trouver dans la lumière des vaisseaux.

Les vaisseaux intranodulaires sont, avons-nous dit, peu développés, mais ils ont en général une paroi propre, offrant des noyaux allongés.

Les cloisons internodulaires sont formées de fibrilles fines allongées, séparées par des vaisseaux lymphatiques et sanguins. La diapédèse y est peu marquée.

Les nodules sont séparés de l'épiderme par une couche peu épaisse répondant au corps papillaire ; on ne peut y relever d'autres lésions qu'un œdème plus ou moins marqué suivant les points. Quant à l'épiderme, il est aplati, les coins interpapillaires ont tout à fait disparu ; sa structure essentielle est peu modifiée. Sur les bords de la tumeur les papilles et les cônes interpapillaires reparaissent, allongés obliquement.

Dans la profondeur, la tumeur est en contact avec les faisceaux musculaires striés, les fibres sont séparées par des cellules lymphatiques abondantes, les vaisseaux sont dilatés, mais on ne trouve plus de cellules semblables aux cellules fondamentales de la tumeur. De place en place on retrouve du tissu conjonctif avec des mastzellen assez nombreuses.

Quelle idée doit-on se faire de pareilles lésions ? Au premier abord on pense à une maladie infectieuse, en voyant les cellules géantes, les éléments lymphatiques nombreux, en somme, qui parsèment les nodules. Mais par aucun procédé on ne peut colorer, en aucun point, des microbes : dans les cellules géantes il n'y a aucun bacille.

D'importants caractères distinguent les lésions de celles des infections connues. Dans celles-ci les éléments groupés subissent une évolution non seulement individuelle, mais régionale, peut-on dire : ceux du centre des nodules inflammatoires sont beaucoup plus altérés que ceux de la périphérie ; l'accroissement se fait dans cette dernière region, et en général, semble-t-il, bien plus par diapédèse que par prolifération de cellules fixes. Au moins les cellules y ont-elles pour la plupart les caractères des éléments lymphatiques, et la karyokinèse des éléments du tissu persistant est-elle tout à fait occasionnelle. Dans un sarcome du genre de celui que nous étudions l'augmentation des nodules se fait surtout par proliférations de cellules qui le constituent, et non par apport périphérique : les altérations des cellules sont

individuelles, l'une se transforme en cellule géante, alors que la voisine reste uninucléaire.

Malgré cela, il est difficile de ne pas être frappé de la présence dans un néoplasme d'altérations cellulaires qui appartiennent essentiellement aux infections. Les faits cliniques corroborent cette impression.

Unna a étudié quelques cas de sarcomes à cellules géantes, et observé des détails comparable aux nôtres. Les cellules de la tumeur, dit-il, dérivent évidemment des cellules fixes ; elles sont souvent polynucléées et vacuolaires. Les cellules géantes peuvent offrir le type précis des cellules géantes infectieuses (syphilis, tuberculose), mais on peut aussi les trouver différentes avec des noyaux moins régulièrement disposés, avec un protoplasme trouble. Il les fait dériver des cellules de la tumeur, ce qui est plus que vraisemblable dans notre fait.

Les noyaux sarcomateux dans le cas d'Unna offrent souvent de la karyokinèse ; le protoplasme des cellules peut dégénérer comme dans les granulomes infectieux. Unna est frappé de l'analogie de ces derniers avec le sarcome à cellules géantes, au point de vue de la structure intime.

*Le secrétaire,*

Louis Wickham.

# REVUE DES SOCIÉTÉS SAVANTES

## SOCIÉTÉ DES MÉDECINS DE LA CHARITÉ DE BERLIN

*Séance du 16 mai 1895.*

### Infection syphilitique par morsure du pouce.

M. Albers. — Il s'agit d'un homme de 28 ans. Fin février 1895, dan une rixe, il fut mordu au pouce gauche par son adversaire. Il en résulta une plaie insignifiante dont la cicatrisation fut rapide. Environ deux à trois semaines plus tard la place de la morsure devint rouge et au bout de quelques jours il survint une pustule jaunâtre qui fut ouverte par le malade. La plaie resta ouverte et, peu après, engorgement des ganglions axillaires. Dans le courant d'avril, syphilide maculo-papuleuse. On fit des injections de sublimé, la plaie fut pansée avec la gaze iodoformée.

M. Lewin. — Ce n'est pas la salive, comme on l'admettait autrefois, qui contient le virus infectant, mais les plaques muqueuses existant dans la cavité buccale.

L'auteur tient en outre à faire remarquer que dans cette affection des doigts les ganglions cubitaux ne sont pas toujours engorgés. Il y a en effet deux sortes de vaisseaux lymphatiques ; les vaisseaux superficiels débouchent dans les ganglions axillaires, ceux situés profondément dans les ganglions cubitaux. Si donc la plaie est superficielle ce sont les ganglions axillaires qui se tuméfient, si elle est profonde ce sont les ganglions cubitaux.

M. Senator. — Combien de temps après la morsure s'est montré l'exanthème ?

M. Albers. — D'après les indications du malade, il se serait écoulé six semaines entre la morsure et l'apparition de l'exanthème. A. Doyon.

---

## Ve CONGRÈS ALLEMAND DE DERMATOLOGIE (1)

*Tenu à Graz, du 23 au 25 septembre 1895.*

### État actuel de la doctrine du pemphigus.

M. Kaposi, *rapporteur*, s'est formé son opinion sur le pemphigus en se basant sur les principes enseignés par Hebra et sur les nombreux cas qu'il a observés avec lui, et plus tard aussi seul à la clinique dermatologique de Vienne. Le résumé de ses explications actuelles repose sur un tableau qu'il publiera plus tard en détail et qui se compose de toutes les

(1) *Wien. mediz. Presse*, 1895, p. 1518 et 1559.

observations de malades et des résultats d'autopsie tels qu'ils sont consignés dans les comptes rendus de l'hôpital de Vienne. Ce tableau comprend les cas cliniques de pemphigus des soixante-quinze dernières années, lui-même a observé ceux des trente dernières années. Sur 320 cas il y en a environ plus d'un tiers provenant de sa pratique privée. A ces principes qui sont assez clairs l'orateur n'a que peu de chose à ajouter et abandonne le reste à la discussion.

Le pemphigus végétant que Neumann a autrefois décrit comme une maladie spéciale, n'est en somme qu'une forme particulière de développement du pemphigus vulgaire. Le pemphigus isolé des muqueuses ne mérite pas non plus une place exceptionnelle, car après avoir duré plusieurs années il survient assez souvent une éruption sur la peau, bien qu'il arrive parfois que le pemphigus de la peau reste jusqu'à la mort sans pemphigus des muqueuses et, vice versa, ce dernier sans symptômes sur la peau. En s'appuyant sur les faits principalement après une longue évolution, on peut faire le plus souvent un diagnostic certain, fréquemment au début de l'affection. Il est possible de différencier même du pemphigus l'érythème bulleux, malgré des bulles volumineuses, sa longue durée et l'envahissement ultérieur du tronc, par sa localisation primitivement typique sur la face dorsale des mains et des pieds.

Au point de vue histologique on ne trouve absolument pas de différence entre le pemphigus et d'autres affections bulleuses : urticaire, érythème bulleux. Le plus souvent, il s'agit des bulles très superficielles formant en général des compartiments uniques, auxquels s'ajoutent d'ordinaire des hémorrhagies. Quant aux cellules éosinophiles dont Neusser, Gollasch, Lukasiewicz auraient récemment constaté la présence dans le contenu des bulles, elles ne sont nullement caractéristiques, car on les rencontre dans d'autres maladies, et dernièrement à Paris Leredde et Perrin les ont signalées dans la dermatite herpétiforme.

On regarde en général avec raison le pemphigus comme une maladie grave. La mortalité des cas qui rentrent dans la statistique indiquée ci-dessus ne s'élève qu'à 20 p. 100; cependant des cas trop nombreux ont été perdus de vue, dont il faut tenir compte dans une maladie qui dure toute la vie ; par conséquent la mortalité doit être considérée comme beaucoup plus grande. Parmi les autres malades, qui étant améliorés quittent l'hôpital encore atteints de pemphigus, il en meurt certainement 30 à 40 p. 100. En somme, un petit nombre seulement mène une existence supportable. Comme causes de mort on a observé le plus souvent en dehors des maladies interrcurentes, celles produites par l'albuminurie avec abondante éruption de bulles, par conséquent épuisement général, amyloïdose des organes, lésions parenchymateuses du myocarde; le catarrhe intestinal, la pneumonie constituent des causes plus rares de mort. La nécropsie est d'ailleurs toujours négative, particulièrement aussi celle du système nerveux. Malgré quelques résultats positifs d'autopsie de la moelle qui proviennent de la clinique dermatologique de Vienne, il n'y a pas un matériel suffisant pour pouvoir s'exprimer avec certitude sur la nature nerveuse, on ne peut donc pas affirmer que les lésions de la moelle soient la cause du pemphigus.

Il est à noter qu'une variété de pemphigus passe ou peut se transformer en une autre variété. Si l'individu a été jusqu'à présent sain et robuste et atteint d'une forme bénigne de pemphigus, elle peut l'année suivante survenir sous une forme maligne, un pemphigus vulgaire dont la longue durée affaiblit le malade peut se transformer en un pemphigus foliacé. Le traitement a fait de grands progrès ; aussi est-il aujourd'hui plus facilement possible de faire franchir aux malades la période des formes malignes de la maladie.

Voici les conclusions du rapporteur :

1. Le pemphigus est une notion clinique claire. Cette notion n'est pas uniquement caractérisée par ses propriétés morphologiques (polymorphie), ni par ses caractères histologiques (participation plus ou moins grande des couches épidermiques et du corps papillaire), mais par l'ensemble de ses caractères et par le processus clinique.

2. La connaissance très limitée des causes de cette maladie et surtout notre ignorance prépondérante de son étiologie ne sont pas une raison pour nier l'existence du pemphigus en tant que type clinique, puisque notre conception des autres maladies de la peau est également obligée de faire abstraction de toute notion précise sur leur étiologie.

3. Chez un seul et même malade on peut observer dans le cours des mois et des années toutes les variétés possibles de forme et de mode d'évolution du pemphigus.

4. Il en résulte que les différents types du pemphigus représentent une seule et même maladie.

5. Les caractères cliniques et histologiques attribués aux formes chroniques, récidivantes, plus ou moins bénignes ou malignes et à évolution fatale de la dermatite herpétiforme correspondent en tout et pour tout à celles observées et décrites depuis longtemps dans le pemphigus ; elles sont donc identiques à cette affection.

6. Il n'y a par conséquent aucun motif de renoncer au nom classique, employé de tout temps et à la notion morbide de pemphigus, pour la dénomination moderne de dermatite herpétiforme.

7. Mais les variétés citées par les auteurs, évoluant en tant que processus aigus et bénins de la soi-disant dermatite herpétiforme de Duhring, correspondent aux types cliniques connus depuis longtemps sous les noms de : urticaire papulo-bulleuse, annulaire, gyrata, lichen urticarien, mais principalement à l'érythème multiforme d'Hebra dans ses formes vésiculo-bulleuses.

8. La dénomination de dermatite herpétiforme n'est donc nullement justifiée en ce qui concerne les formes érythémo-papulo-vésiculo-bulleuses, à marche aiguë.

9. L'orateur ne sait pas si, en dehors de la série des pemphigus et des autres affections ci-dessus mentionnées, mais déjà suffisamment connues et dénommées, il existe des maladies de ce genre avec érythèmes polymorphes et bulles qu'il y aurait lieu de désigner spécialement et seulement comme dermatite herpétiforme. Quant à lui, il n'a jamais rencontré de variétés qui n'aient été depuis longtemps connues et classées sous les dénominations antérieures, et par suite il ne s'est jamais trouvé en pré-

sence d'un cas qui lui ait paru justifier le diagnostic de dermatite herpétiforme.

M. Rosenthal, *corapporteur*, ainsi qu'on le verra, par ses conclusions très explicites, s'est non seulement limité à maintenir séparés la dermatite herpétiforme et le pemphigus, mais il s'est encore efforcé d'éliminer avant tout les processus qui sont encore compris çà et là dans la science sous la vaste notion de pemphigus.

Le pemphigus n'est nullement en lui-même une unité morbide. Il ne constitue pas une notion clinique claire, comme l'indique Kaposi. Les efforts fréquents de bon nombre de nouvelles publications de délimiter particulièrement quelques formes de pemphigus et de leur donner des noms nouveaux, constituent la meilleure preuve de la nécessité souvent sentie de séparer quelques formes morbides. En tout cas, il y a ici peu de clarté, la preuve en est qu'aujourd'hui encore, autrefois encore plus, il y a environ 50 variétés de pemphigus. L'étiologie doit être pour le moment laissée de côté comme offrant un domaine encore trop peu exploré. Si l'on ne s'en tient qu'aux caractères cliniques, il faut tout d'abord séparer la dermatite herpétiforme du pemphigus et la regarder comme une maladie spéciale.

Quand Kaposi objecte que les caractères cliniques de la dermatite herpétiforme se trouvent tous compris dans la description des cas de pemphigus, ceci ne prouve rien pour l'identité des deux processus, parce qu'on désignait autrefois toutes les affections similaires à priori comme du pemphigus. Il y a aussi des formes morbides que l'on a décrites sous le nom d'herpès iris circiné ; leur aspect n'autorise pas ce rapprochement, elles appartiennent à la dermatite herpétiforme. Si même un clinicien comme Kaposi peut systématiser chaque cas, il n'en est pas moins vrai qu'on ne réussit pas à classer sous le nom de pemphigus qui dit tout et rien, les affections si multiples par leur aspect et leur marche et pourvues des épithètes les plus différentes.

Les conclusions de Rosenthal sont :

1. Le pemphigus, dans l'état actuel de la science, ne désigne pas une unité morbide, mais une forme élémentaire définie d'éruption de la peau.

2. Par conséquent, il faut séparer les groupes suivants :

A. Affections pouvant parfois déterminer des bulles, des eczémas à grosses vésicules, l'urticaire bulleuse, etc.

B. Toutes les dermatites bulleuses dans (*a*) maladies infectieuses : érysipèle, scarlatine, variole, pyémie, etc.; (*b*) à la suite de blessures des nerfs et d'inflammation : P. traumatique, nerveux, dans les affections du système central, myélite, tabes, etc. ; (*c*) avec l'emploi de médicaments : dermatite bulleuse toxique. — C. Le P. syphilitique. — D. Le P. lépreux. — E. La dermatite bulleuse hystérique ou P. hystérique. — F. L'érythème bulleux comme une variété de l'érythème multiforme (Hebra). — G. L'herpès iris et circiné. — H. L'hydroa vacciniforme ou varioliforme (Bazin). — I. L'épidermolyse bulleuse héréditaire (Köbner). — K. La dermatite exfoliatrice des nouveau-nés (Ritter). — L. La dermatite herpétiforme (Duhring). Il faut regarder comme un progrès d'avoir systématisé ces affections avec les caractères cliniques les plus essentiels indiqués principalement par Duhring

et Brocq (polymorphie, paresthésie, tendance aux récidives, état général relativement bon). On a donné à cette forme morbide des nombreuses dénominations suivant l'acuité, la forme, etc. — M. Herpes gestationis. — N. L'impétigo herpétiforme (Hebra, Kaposi).

3. Seulement après la séparation de toutes ces formes de A à N. Il reste des cas sans polymorphie et disposition annulaire, sans paresthésies accusées. Ces cas ressortissent au pemphigus proprement dit.

Il faut toutefois ici aussi séparer du P. vulgaire, P. foliacé et P. végétant, le P. aigu qui dans sa marche avec fièvre ressemble beaucoup à une maladie infectieuse et le plus souvent se termine rapidement par la mort.

4. Il y a encore lieu de mentionner une inflammation congénitale bulleuse de la peau, qui est difficile à systématiser et provient vraisemblablement de troubles trophiques. Dermatite bulleuse infantile avec cicatrices indélébiles et kystes épidermiques (Hallopeau).

5. Cette classification ne résoud pas la question des maladies bulleuses de la peau, il existe encore un certain nombre de formes de transition.

*Discussion.* — M. Petrini regarde comme illogique de supprimer le groupe du pemphigus vulgaire pour en édifier un autre du même genre avec la dermatite herpétiforme. La plupart des dermatologistes modernes, sacrifiant plutôt à une mode qu'à une nécessité, rangent sous cette dénomination une série de processus variés, par exemple des cas d'urticaire papulo-bulleuse, d'érythème multiforme, de dermatite pustuleuse, d'hydroa. L'orateur a vu des cas qu'il aurait aussi pu diagnostiquer comme dermatite herpétiforme, cas avec éruptions sur la peau, à caractère circiné et polymorphe. Mais on aurait pu tout aussi bien les diagnostiquer comme du pemphigus circiné, de l'érythème multiforme, bulleux, chronique, etc. En 1892, l'orateur dans son travail : Du pemphigus foliacé (Congrès international de Vienne) a établi, comme on le sait, trois types de pemphigus. Outre ces trois types, il y a encore un quatrième groupe de pemphigus à évolution bénigne chez les sujets jeunes, récidivant une ou deux fois et se terminant par la guérison. Ce dernier groupe rentre dans l'hydroa bulleux de Bazin. Outre celui-ci, Petrini voudrait encore ranger le pemphigus circiné, l'herpès iris, l'érythème iris, l'urticaire chronique « à petites papules » dans un groupe spécial, sous le nom de dermatite de Duhring, mais sans l'épithète « herpétiforme ». De cette façon, on est moins libre et on ne détruit pas la notion de pemphigus vulgaire. L'hydroa vacciniforme est un type qu'il faut placer à côté de l'hydroa simplex, qui par conséquent ne mérite pas, d'après Bazin, Rosenthal, d'être mentionné d'une manière spéciale.

M. Escherich n'accepte pas la théorie de Rosenthal, concernant la dermatite exfoliatrice des nouveau-nés (Ritter), que l'on considère ici comme un synonyme, donc comme identique au pemphigus des nouveau-nés. L'orateur propose, avant tout, d'employer l'expression pemphigus infantum, au lieu de pemphigus neonatorum, puisqu'il a vu cette affection souvent aussi chez des enfants de 6 à 8 ans. Ces cas-là guérissent toujours, l'état général est peu altéré. Dans les bulles, on trouvait bien des cocci, mais ils n'ont jamais été inoculables.

Absolument différents de ces cas, d'autres, au nombre de 5, de dermatite

exfoliatrice, soumis à son observation, évoluèrent différemment ; tous se terminèrent par la mort. Il survint dans ces cas, peu à peu sur tout le corps, un soulèvement et une décortication de la peau, épidermolyse généralisée. La marche de la maladie fut une fois sans fièvre, quatre fois accompagnée de fièvre avec altérations septiques, phénomènes très analogues aux symptômes que Ritter a décrits. La condition préliminaire de cette maladie paraît résider dans un état physiologique de la peau, spécial au nouveau-né. Jusqu'à présent on n'a pas découvert d'autres causes.

M. Schwimmer rappelle la discussion qui a eu lieu au Congrès de Paris (1889) pour justifier la création de la dermatite herpétiforme de Duhring. Le professeur Kaposi va trop loin en contestant l'existence de cette maladie. L'orateur, dans les cinq dernières années, a vu 24 cas de pemphigus, outre 18 cas de dermatite herpétiforme. Admettons que la proportion des cas de pemphigus soit un peu plus forte, en ce qui concerne la dermatite, elle a le type clinique propre décrit par Duhring, légitimé tout au moins par le pronostic. C'est ainsi que Schwimmer, sur 24 malades atteints de pemphigus, a constaté presque 50 p. 100 de mort, et sur les 18 malades atteints de dermatite herpétiforme, à peine un seul cas de mort jusqu'à maintenant. Cliniquement, l'orateur a le sentiment que toutes ces lésions sont en rapport avec le système nerveux, car la peau, embryologiquement, est en rapport étroit avec l'appareil nerveux.

M. Neumann n'a jamais vu de cas — même il ne peut regarder comme tels ceux présentés par Brocq à Paris — qu'il pourrait désigner comme une variété spéciale de dermatite herpétiforme. Il ne nie pas, en effet, qu'ils puissent survenir ou que Duhring ne les a pas vus.

Le pemphigus foliacé vulgaire devient du pemphigus chez un sujet affaibli, dont la nutrition est mauvaise. Mais le pemphigus végétant est déjà au début une forme spéciale, donc une maladie sui generis et non une variété du pemphigus foliacé. Il y a des individus qui ont du pemphigus sous l'influence d'irritations extérieures, par exemple dans le creux de l'aisselle, sur la conjonctive après des opérations sur les yeux.

Il est possible de faire le diagnostic d'après certains signes cliniques, groupement annulaire de quelques efflorescences, même seulement d'après des croûtes. Par conséquent, en dehors du pemphigus vulgaire, du pemphigus foliacé, du pemphigus aigu, du pemphigus végétant, Neumann ne connaît pas d'autres variétés.

M. Neisser s'étonne que Neumann n'ait jamais vu de cas pouvant être décrits comme des cas de dermatite herpétiforme. Pour peu que Kaposi s'y prête, comme il l'a fait déjà en ce qui concerne la différenciation entre le lupus et la tuberculose de la peau, on pourra peut-être aussi arriver ici à une unification des deux maladies. L'orateur tient tout particulièrement le pemphigus végétant pour une forme spéciale, justifiée au point de vue clinique. Selon lui, la strychnine pourrait donner d'excellents résultats, aussi conseille-t-il son emploi méthodique. L'épidermolyse sans inflammation, indiquée par Escherich, est importante à signaler. Il faut par suite élaguer les affections qui produisent des bulles avec inflammation.

M. Kopp met en garde contre l'emploi prématuré du crayon de nitrate d'argent, et d'autres agents caustiques dans les affections bulleuses de la

cavité buccale. Il est facile de prendre pour des plaques syphilitiques, la muqueuse exulcérée par des bulles de pemphigus.

M. Kaposi. — Toutes les variétés de pemphigus peuvent survenir sur un seul et même individu observé pendant longtemps. Le cas habituel est le pemphigus vulgaire; la maladie apparaît toujours d'une manière inopinée, ce qui montre bien notre ignorance relativement à l'étiologie de cette affection; de ce pemphigus vulgaire dérive alors, suivant les circonstances, un pemphigus foliacé ou végétant, qui plus tard se transforme en un pemphigus prurigineux. Quant à la question de l'inflammation concomitante, elle n'est pas importante, car il y a des cas de pemphigus, même avec inflammation, qui dépendent de processus locaux, d'arrêt de la sécrétion, etc. L'orateur ne peut donc pas regarder les cas mentionnés par Escherich comme d'une importance capitale pour la signification étiologique de chaque cas. En ce qui concerne la dermatite exfoliatrice des nouveau-nés, elle provient d'un trouble vaso-moteur, d'une parésie des capillaires de la peau, occasionnée par des troubles de la respiration; il se produit dans ces cas une exsudation séreuse tout autour des vaisseaux, un soulèvement de l'épiderme et une dénudation du chorion sur de vastes étendues. Les enfants succombent par suite de la perte de chaleur par la peau, sans qu'il y ait invasion de cocci. L'orateur a vu bon nombre de cas de ce genre provenant de la clinique d'accouchement et de l'hospice des enfants trouvés. Il montre en outre de nombreux dessins faits par Heitzmann d'après les originaux, différentes variétés de pemphigus telles qu'elles surviennent sur un même individu à diverses époques et avec des aspects tout à fait différents; comment, par conséquent, une variété de pemphigus peut se transformer en une autre.

Relativement au pronostic, on ne peut rien prévoir pour les formes en apparence bénignes. L'orateur a vu le pemphigus vulgaire ou circiné, variétés en elle-mêmes bénignes, avoir une terminaison fatale. La dermatite herpétiforme est la réunion en partie d'érythème multiforme et d'autres affections bulleuses, urticaire, etc., en partie de pemphigus. Autrefois, les cas de dermatite herpétiforme n'étaient que bénins, actuellement il y a même des cas de mort, et c'est là une preuve qu'il s'agit ici de cas de pemphigus.

M. Rosenthal voudrait comme résultat de la discussion relever seulement trois points : 1° la reconnaissance du pemphigus aigu niée jusqu'ici de différents côtés; 2° l'accord sur l'existence du pemphigus végétant; 3° la concordance sur le pronostic du pemphigus qui autrefois était toujours regardé comme défavorable tandis qu'aujourd'hui on admet en général un pronostic un peu moins mauvais, Contrairement à ce qu'a dit Petrini, l'orateur rappelle que l'hydroa vésiculeux n'a pas été oublié, mais a été mentionné dans le paragraphe VII comme synonyme de l'herpès iris.

Rosenthal ne peut considérer comme une affaire de mode la description de la dermatite herpétiforme; d'ailleurs Petrini se met en contradiction avec lui-même, attendu qu'il regarde le pronostic comme fâcheux. Sous quelle rubrique range-t-il alors les cas à évolution bénigne ?

L'orateur partage la manière de voir d'Escherich d'autant plus qu'on doit séparer la dermatite exfoliatrice des nouveau-nés de l'ichtyose congénitale.

L'opinion de Neumann lui paraît incompréhensible, à savoir qu'il n'a jamais vu un cas dans lequel il pouvait faire le diagnostic de dermatite herpétiforme.

Rosenthal trouve dans le petit nombre de malades qu'il observe chaque année 8 à 10 cas de ce genre. Quant aux végétations du pemphigus végétant décrit en premier lieu par Neumann, il les regarde, comme la suite probable de l'influence secondaire de micro-organismes, ce qui est très possible vu le siège humide de ces efflorescences (creux des aisselles, organes génitaux). La question capitale est et reste la suivante : existe-t-il une dermatite herpétiforme qui se transforme ou non en pemphigus ? Pour l'orateur cette question est depuis longtemps résolue d'une manière affirmative.

(*A suivre.*) A. Doyon.

## SOCIÉTÉ DES MÉDECINS DE LA CHARITÉ (1)

*Séance 21 du février 1895.*

### Hémiathétose d'origine syphilitique.

M. Ewald présente une malade atteinte d'hémiathétose. Outre les troubles de la motilité qui dans ce cas sont très accusés dans la main et le pied du côté gauche et très caractéristiques de cette affection, cette malade a sur la paroi postérieure du pharynx une ulcération arrondie, divisée par une bande étroite de peau, avec bords lisses, tranchés. Cet ulcère d'après son aspect est incontestablement de nature syphilitique. La malade du reste avoue avoir eu une ulcération syphilitique sur les organes génitaux.

On sait que l'hémiathétose se manifeste sous les deux formes suivantes : idiopathique (primitive) et symptomatique ; cette dernière forme s'observe surtout dans le cours d'anciennes hémiplégies. Jusqu'à présent l'auteur n'a jamais rencontré un cas d'hémiathétose dite idiopathique, ces cas sont très rares.

La malade dont il est question est une jeune fille de 19 ans et elle n'est souffrante que depuis le commencement de l'année précédente.

D'abord il se produisit des mouvements caractéristiques de l'hémiathétose et ce n'est que plus tard que survint la lésion buccale. Ces mouvements involontaires sont devenus de plus en plus accusés, au point que la malade est incapable de se livrer à un travail quelconque.

L'auteur prescrivit alors une cure de frictions. Ce traitement a donné un résultat complet, c'est-à-dire qu'il ne reste plus aucune trace des mouvements athétosiques.

Ewald discute ensuite le diagnostic. Il ne saurait être question dans ce cas ni d'hémichorée ni d'hystérie. Les mouvements dans la première de ces deux affections sont tout à fait différents de ceux qui existent dans le cas actuel. En second lieu, on ne pouvait songer à l'hystérie, la malade

(1) *Berlin. klin. Wochensch.*, 1895, p. 576.

ne présentant aucuns stigmates de cette névrose, pas d'ovarie, pas de troubles de la sensibilité, et son état psychique n'a pas de rapport avec celui d'une hystérique.

Il s'agit donc certainement ici d'un cas typique d'hémiathétose. Quant à la cause, il faut sans doute la chercher ici dans une altération d'origine syphilitique, de l'écorce du cerveau ainsi qu'en témoigne la rapidité avec laquelle la maladie a guéri sous l'influence de la cure antisyphilitique.

A. Doyon.

---

## 67e RÉUNION DES MÉDECINS ET NATURALISTES ALLEMANDS A LUBECK

### SECTION DE DERMATOLOGIE ET DE SYPHILIGRAPHIE (1)

*Séance du 17 septembre 1895.*

M. Alexander parle sur les **lésions des vaisseaux dans les maladies syphilitiques des yeux**. Après avoir démontré que, déjà au XVIIe et au XVIIIe siècle, il a été fait mention par Malpighi et ses élèves de la maladie syphilitique des grosses artères du corps, que, par contre, ce n'est qu'en 1874 qu'Heubner a fait connaître les altérations spécifiques des petites artères, particulièrement des artères du cerveau, l'auteur décrit, comme une conséquence logique, de poursuivre également dans l'œil les maladies syphilitiques, puisqu'on sait quel rapport histogénétique rapide existe entre l'organe de la vision et le cerveau. En ce qui concerne les maladies du tractus uvéal, il faut rattacher les inflammations syphilitiques de l'iris exclusivement à des lésions vasculaires, puisque, comme Michel et Fuchs l'ont démontré à plusieurs reprises, les parois des vaisseaux de l'iris étaient, dans les cas qu'ils ont observés, le siège d'une dégénérescence gommeuse et la lumière du vaisseau était obstruée par des proliférations de la rétine. D'autre part, on ne peut expliquer le glaucome syphilitique, dont l'existence est incontestable, que par la dégénérescence gommeuse des vaisseaux du chorion. De même dans les affections syphilitiques de la rétine, les lésions vasculaires jouent un rôle considérable ; Ostwald est même disposé à rapporter toutes les maladies syphilitiques de la rétine à une dégénérescence gommeuse des vaisseaux et à soutenir que les altérations des vaisseaux de la rétine ont, dans un très grand nombre de cas, une importance séméiotique pour la modification ultérieure des vaisseaux du cerveau, et par suite pour la syphilis cérébrale. L'orateur n'a trouvé le tableau indiqué par Ostwald d'une rétinite syphilitique provoquée par des lésions vasculaires que dans les cas si rares et si tenaces de rétinite centrale récidivante.

Uthoff n'a rencontré que rarement des lésions des vaisseaux de la rétine chez des individus morts de syphilis cérébrale.

L'inflammation primaire, gommeuse, du nerf optique résulterait probablement aussi de ce que les parois de l'artère centrale de la rétine sont

(1) *Dermatolog. Zeitschrift*, 1895, t. II, p. 525.

tout d'abord envahies et à ce que de là l'inflammation s'étend aux fibres centrales du nerf optique.

Enfin l'orateur signale encore la participation du système vasculaire dans la kératite parenchymateuse syphilitique.

M. Uthoff dit que les glaucomes syphilitiques sont très rares. En général, il s'agit, d'après lui, de maladies des artères de la rétine. Dans l'examen de dix-sept cas de syphilis cérébrale, il a sans doute trouvé des altérations assez considérables et, en connexion avec elles, de la choroïdite et de la rétinite ; on rencontre très rarement des lésions périphériques des artères de la choroïde et de la rétine. C'est donc une erreur de chercher la cause primaire dans des lésions périphériques. La névrite optique serait spécifique et l'expérience en aurait montré la réalité.

M. Horstmann indique que dans le rétrécissement concentrique il s'agit non pas de maladies périphériques, mais de maladies centrales. Le plus souvent, le nerf optique est atteint dans sa partie intra-crânienne.

M. Eversbusch dit que l'aspect spécial de l'infiltration autour des vaisseaux de la rétine se produit à peine dans la rétinite albumineuse. Il n'est pas particulier à la syphilis.

M. Unna présente une **nouvelle base pour les vernis,** avec laquelle il croit pouvoir terminer ses longues recherches relatives aux vernis de la peau solubles dans l'eau, attendu que ce vernis, consistant en gélatine et gomme adragante, répond à toutes les exigences que l'on peut demander à un vernis soluble dans l'eau. Il tient en suspension tous les médicaments connus, il est liquide, s'étend en couches minces, sèche rapidement, n'est pas trop raide, s'enlève facilement avec de l'eau chaude et est très bon marché.

M. Unna présente des **préparations de nævi mous des nouveau-nés** et appelle l'attention sur la séparation de l'épithélium provenant de l'endothélium de l'enveloppe des follicules pileux et des canaux glomérulaires, qui provoque la formation des foyers cellulaires connus.

M. Ribbert ne peut pas admettre les déductions d'Unna, attendu que les amas de cellules dans le tissu conjonctif se distinguent de l'épithélium d'après leur aspect, le protoplasma plus clair, le noyau plus transparent, l'absence du bord épineux. On ne peut donc pas les confondre. L'opinion d'Unna est motivée par le contact fréquent intime des deux espèces de cellules, mais entre lesquelles la limite ressort toujours nettement.

M. O. Israel fait remarquer que l'on ne saurait trancher la question de la propriété histologique des cellules que par l'examen des tableaux complets. Des coupes verticales et des coupes horizontales dans un organe dont la surface est aussi irrégulière que la peau n'ont, surtout dans les nævi, qu'une valeur relative et doivent être traitées avec de grandes précautions.

M. Unna réplique à M. Ribbert que les tableaux en faveur de la juxtaposition des endothéliums et des épithéliums peuvent ne se rapporter qu'aux nævi des adultes, tandis que ceux des enfants et des nouveau-nés présentent une transition directe des deux espèces de cellules et en outre, que dans des coupes obliques, on peut confondre des amas juxtaposés du derme avec des bourrelets épithéliaux coupés de la surface,

mais jamais les bourrelets qui se détachent latéralement des follicules pileux et des canaux glomérulaires ne sont produits par des coupes obliques.

M. Unna. — Des recherches ultérieures sur la **piedra columbica** et la **piedra nostras** ont montré que non seulement la piedra columbica est une maladie du poil différente de la piedra nostras sous beaucoup de rapports, mais aussi que les deux seuls cas connus jusqu'à présent de piedra nostras, celui de Behrend et celui d'Unna, ne sont pas identiques. Les hyphes et spores sont de grosseur variable, présentent certaines différences à la culture et particulièrement liquéfient plus ou moins la gélatine. Dans les nodosités de la piedra columbica il existe des formations spéciales qui paraissent analogues aux grains de l'actinomycose.

M. Lassar en conclut que les recherches étiologiques d'Unna et ses efforts de classification ont comme contre-poids principalement ce fait que le même aspect clinique ne pourrait pas être produit par des agents morbides différents. L'organisme n'a en effet qu'un champ étroit de réaction et il peut par conséquent réagir d'une manière en apparence similaire sous l'influence de micro-organismes analogues et pourtant différents, en raison de leur différence de conformation.

M. E. R. W. Frank recommande le **traitement du chancre mou par la formaline** qui a une action analogue à celle de l'acide phénique pur. Elle détruit la virulence du chancre mou en un temps très court. Au bout de douze heures la surface de l'ulcère est complètement sèche. On a l'impression que la partie malade du tissu est comme gelée. Dans les ulcères peu profonds il suffit de passer une seule fois d'une manière énergique avec un bâtonnet de bois entouré d'ouate. S'il s'agit d'infiltrations profondes, il faut répéter les badigeonnages encore une fois au bout de deux jours. On panse ensuite simplement avec de l'ouate. Après six jours la couche cautérisée se détache et il reste une plaie presque lisse qui se cicatrise complètement en un ou deux jours. Pas plus que l'acide phénique conseillé dans le même but par Neisser, la formaline ne produit d'induration.

M. Lassar. — Le traitement avec la formaline est douloureux, principalement quand on l'applique sur des condylomes acuminés. Il recommande, au lieu de la formaline, des lavages avec l'eau salicylée et des onctions avec de l'huile salicylée (2 p. 100). Il met en garde contre les cautérisations avec les agents chimiques et est partisan du traitement purement mécanique du chancre mou (excision). Paquelin, raclage.

M. Unna a employé aussi la formaline, mais il l'a abandonnée comme trop douloureuse ; d'autre part, dans les cas qu'il a observés la durée du traitement était longue en comparaison de sa méthode opératoire (ablation avec le rasoir et traitement consécutif avec l'iodoforme).

M. Franck réplique qu'avec un seul badigeonnage fait convenablement la durée du traitement est en général plus courte (six à huit jours) qu'avec toutes les autres méthodes. La sensibilité est beaucoup plus faible que par exemple avec le nitrate d'argent.

*Séance du 18 septembre.*

M. Engel-Reimers montre des **dessins de formes différentes de**

**papules sèches et humides de la conjonctive bulbaire et palpébrale.** Ces lésions considérées comme rares sont en réalité très fréquentes, on les observe à l'hôpital de Hambourg dans environ 10 p. 100 de tous les cas de syphilis précoce. Elles passent très facilement inaperçues, car elles ne provoquent pas de phénomènes d'irritation sur la conjonctive et aucuns malaises subjectifs.

Le même orateur expose ensuite en détail un **cas de mélanome** chez un enfant atteint de syphilis héréditaire, qui apparut trois jours après la naissance ; après des rémissions et des exacerbations, la mort ne survint que quatre semaines plus tard. A l'autopsie on trouva, disséminées dans toute la moelle, des dégénérescences en foyers dans les cordons latéraux et postérieurs avec destruction des fibres nerveuses et néoformation de tissu glutineux compact comprenant de nombreux petits foyers hémorrhagiques, absolument identiques à ceux qu'on rencontre dans les altérations de la moelle, dans l'anémie pernicieuse. Seulement ici, en opposition à ce qu'on trouve dans cette dernière maladie, on constatait d'une façon certaine partout l'apparition de foyers morbides par suite de lésions vasculaires. D'ailleurs nombreuses hémorrhagies dans les organes thoraciques et abdominaux, ostéochondrite syphilitique des os longs. Pendant la vie pas de poikilocytose, mais seulement nombreux corpuscules rouges du sang contenant des noyaux.

M. E. R. W. Franck est partisan de la méthode de Janet telle qu'elle est indiquée dans son dernier travail sur le traitement de la blennorrhagie. Il considère cette méthode comme abortive et conduisant en général d'une manière certaine au but. Voici les résultats qu'il a obtenus. Dans la blennorrhagie aiguë, les gonocoques disparaissent en général au bout de trois à cinq jours. La guérison a lieu dans des cas favorables après douze à quatorze jours ; dans le cas contraire la maladie peut durer de trois à quatre semaines. Il n'a pas constaté chez les malades 90 p. 100 de guérison en dix jours, comme l'indique Janet. En résumé, la méthode de Janet abrège notablement le processus blennorrhagique comparativement aux autres procédés et n'occasionne jamais de complications. Au lieu de l'hypermanganate de potasse, l'orateur emploie avec de bons résultats et de la même façon l'hypermanganate de chaux.

M. Unna croit que dans la blennorrhagie aiguë la méthode ancienne d'injection avec certaines précautions donne de meilleurs résultats. Il a rarement employé la méthode Janet, mais il se propose de le faire en suivant les nouvelles règles précises tracées par cet auteur.

*Séance du 19 septembre.*

M. Unna parle du **purpura sénile.** Il a été décrit par Bateman et admis par Rayer, Wilson et Fuchs, mais ensuite confondu d'une part avec le purpura simplex des vieillards (Cazenave), de l'autre avec le purpura variqueux (Reder) et tomba dans l'oubli. Les observations de l'orateur confirment les recherches de Bateman. Il s'agit histologiquement soit d'hémorrhagies par rupture, soit de lésions semblables par diapédèse dans un derme très dégénéré.

Unna présente ensuite des **préparations de maladies de la peau par embolie** ; il démontre sur des préparations histologiques le mode d'invasion des streptocoques dans le tissu de la peau, dans la phlycténose streptogène, et des staphylocoques dans la pustulose staphylogène, principalement en ayant soin de bien distinguer l'invasion tout à faite différente des staphylocoques dans le cas de leur pénétration par l'extérieur dans la peau dans l'impétigo purulent. A. Doyon.

## SOCIÉTÉ DE SYPHILIGRAPHIE ET DE DERMATOLOGIE RUSSE

*Séance du 29 avril 1895.*

### Maladie de Morvan.

M. G. Koudriavski a présenté un homme de 34 ans, chez lequel s'est montré, il y a neuf ans, une parésie des deux membres supérieurs ; trois ans plus tard ont commencé à se développer des panaris avec nécrose des phalanges, et au bout d'un temps assez court le malade perdit les premières phalanges de quatre doigts. Il y a anesthésie complète de l'extrémité céphalique, des deux poignets et de la face postérieure de l'avant-bras ; à la région antérieure la sensibilité à la douleur est conservée ; aux épaules il y a dissociation de la sensibilité thermique (perte de la sensibilité de la chaleur).

On trouve en outre au coude et à l'épaule des cicatrices de bulles rompues qui pendant longtemps ne se cicatrisaient pas. On n'a pas signalé de lèpre dans la région qu'avait habité le malade.

En se basant sur les symptômes constatés, l'auteur a porté le diagnostic de maladie de Morvan.

Pour M. Danillo la maladie de Morvan ne doit pas être distinguée de la syringomyélie.

Le professeur Tarnovski pense que les cicatrices sont peut-être consécutives à du pemphigus leprosus ; les troubles de la sensibilité constatés chez ce malade ne sont pas classiques de la syringomyélie ; les nerfs ne paraissent pas modifiés.

### Mycosis fongoïde.

Le malade présenté par M. A. Stepanoff a souffert, il y a environ quarante ans, d'une affection hépatique ; peu de temps après il s'est aperçu de l'apparition sur le corps de deux petites taches jaunes étendues. Quatre ans plus tard la peau commença à perdre peu à peu sa souplesse et à se couvrir de taches ; ces troubles se développaient très lentement, pendant des années. Depuis 1887 les taches ont commencé à s'étendre à tout le corps et à desquamer, parfois apparaissaient des gerçures suintantes ; l'affection n'est pas prurigineuse. Après des traitements variés chez un nombre considérable de médecins, le malade est entré dans le service du rapporteur ; les bains de chaleur sèche même à 68° R. n'arrivent pas à provoquer la sudation. Aujourd'hui il est traité par des injections d'arsenic.

Le professeur Tarnovski qui avait vu le malade avait porté le diagnostic de mycosis fongoïde à la première période.

Pour M. T. Pavloff, il s'agit plutôt ici de pityriasis rubra pilaris de M. Besnier ; mais M. Tarnovski, tout en maintenant son diagnostic antérieur, remarque qu'en effet la lésion ressemble au pityriasis de M. Besnier, mais s'en distingue par l'absence de lésions nettes des follicules, par le suintement de la peau atteinte qu'on observe par moment et par la marche progressive et non par accès.

### Trichorrhexis nodosa.

Ayant porté son attention sur cette affection M. O. Petersen a pu en recueillir dans une courte période de temps, 47 observations d'âge, de sexe et situation différentes. La plupart de ces malades n'ont jamais habité Constantinople où l'affection en question serait fréquente. La trichorrhexis nodosa est, d'après l'auteur, une affection parasitaire ; M. Essen étudie spécialement cette question. Des soins insuffisants des cheveux favorisent le développement de la maladie.

### Épilepsie corticale syphilitique.

M. Danillo a montré des photographies et des préparations histologiques du cerveau d'un malade présenté à la Société en 1891 et 1892 et sur lequel l'auteur avait étudié les oscillations de la pression intra-crânienne pendant l'épilepsie corticale et l'électrisation de la tête. Ce malade, observé par M. Danillo de 1890 jusqu'à avril 1895 (époque de la mort), avait des pertes de solution crâniennes. L'étude des symptômes observés chez ce malade prouve qu'une destruction lente de la substance blanche ou grise des circonvolutions frontales n'amène pas d'affaiblissement des facultés intellectuelles, puisque ce malade était en état de gagner sa vie et n'entrait que rarement à l'hôpital. La lésion crânienne est due probablement à la syphilis héréditaire. La gomme quoique située en dehors de la zone motrice, arrivait, probablement par suite des modifications circulatoires, dans celle-ci et donnait ainsi lieu aux attaques d'épilepsie.

Le professeur Tarnovski a aussi observé un cas d'épilepsie jaksonnienne (jusqu'à 40 attaques par 24 heures) chez une malade syphilitique ; la connaissance n'était pas complètement perdue pendant ces accès qui se sont montrés en même temps que les céphalées. Le formiate de mercure a beaucoup soulagé la malade, mais elle a conservé la parésie d'un membre et un certain degré d'affaiblissement des facultés intellectuelles.

### Institution d'ambulances sanitaires pour la lutte avec la syphilis dans les campagnes.

M. Guertzenstein a lu un long rapport sur les moyens de combattre la syphilis dans les campagnes. Le nombre de syphilitiques augmente en Russie en proportion arithmétique presque régulière ; cette augmentation est loin d'être en rapport avec l'accroissement de la population et le nombre d'autres malades. De la statistique des maladies vénériennes en Russie, dressée pour les années 1876-1892, il résulte qu'en 1888-1892 le

nombre de malades atteints de syphilis a doublé et qu'il comprenait les 2/3 p. 100 de la population. Dans 34 gouvernements 1/10-1 p. 100 des habitants et au-dessus sont syphilitiques. D'après les chiffres qui donnent le nombre de syphilitiques par districts et par année, on voit que dans les régions où la syphilis existe la population en devient de plus en plus atteinte. Dans 65 districts on a observé 2 p. 100 de syphilitiques, et cela souvent pendant trois, quatre, cinq années.

Dans un district du gouvernement de Samara il y eut, en 1892, 26,977 syphilitiques ; ce chiffre dépasse celui des syphilitiques traités en 1893 dans toute l'Autriche, et est deux fois et demie plus grand que celui des syphilitiques qu'on observe chaque année dans toute l'armée russe. Enfin l'examen des villages et campagnes, fait maison par maison, a démontré qu'à côté de villages absolument indemnes il y en a d'autres plus ou moins atteints (parfois jusqu'à syphilisation complète) de syphilis plus ou moins ancienne.

Étant données d'une part cette fréquence, d'autre part la dégénérescence et la dépopulation qui en sont la conséquence directe, c'est à l'État d'entreprendre la campagne contre la syphilis, car ce ne sont ni les municipalités, ni les zemstivos qui sont en mesure de lutter efficacement contre le fléau. Passant à l'étude des causes de la propagation de la syphilis, le rapporteur met en première ligne les professions pour lesquelles les villageois et campagnards s'en vont dans des villes d'autres gouvernements que ceux où ils habitent. De cette façon les ouvriers sèment la syphilis là où ils vont et dans leurs pays quand ils reviennent. La prostitution et le service militaire ne viennent, comme cause, qu'en second lieu car ils ne favorisent que la syphilis génitale qui appartient surtout à la ville ; mais à la campagne, c'est la contagion extra-génitale qui règne. Pour que les mesures sanitaires réussissent, elles doivent soulever dans la population le besoin et le désir de lutter contre la syphilis.

Dans la dernière partie de son rapport, M. Guertzenstein a étudié les mesures à entreprendre et les moyens de les mettre en pratique. L'hospitalisation des syphilitiques ne peut avoir à elle seule de valeur pour un grand nombre de campagnes russes, où il faudrait plutôt chercher à isoler les bien portants. Le traitement ambulatoire ne peut pas, non plus, répondre au but cherché car, d'après ce qui s'est passé jusqu'ici, les malades n'y viennent le plus souvent que pour la syphilis secondaire, et encore n'est-ce pas d'une façon régulière. Le meilleur moyen de lutter avec la syphilis est, d'après le rapporteur, d'instituer des détachements sanitaires envoyés dans les gouvernements les plus éprouvés au point de vue de la syphilis. Ces détachements doivent avoir un personnel et des moyens suffisants pour pouvoir, en cas de besoin, ouvrir provisoirement des hôpitaux ; et aussi pour pouvoir soutenir matériellement les familles dont les principaux travailleurs seront en traitement à l'hôpital provisoire. Bien entendu, ces détachements sanitaires ne refuseront pas leurs secours aux non-syphilitiques. Cette façon de faire les choses demandera, certes, des sommes considérables, mais les épidémies de peste de Vetlianka et le choléra de 1892 n'en ont pas englouti moins, et pourtant aucune des épidémies les plus graves d'une maladie aiguë ne joue un rôle aussi

important, au point de vue sanitaire, que la syphilis quand elle atteint un degré d'extension aussi considérable.

Ce qui importe encore, c'est de ne pas donner à toutes ces mesures un caractère trop spécial, pour ne pas éloigner la population, honteuse d'être atteinte de la « mauvaise maladie ». Les rapports de MM. Frinowski et Tschapine ont démontré que lorsque la population avait été convaincue de la nécessité de venir en aide au gouvernement dans cette lutte, elle faisait pour cela tout son possible, donnait de l'argent et demandait à faire venir des spécialistes. Les détachements sanitaires ne doivent pas gêner ou troubler l'ordre établi ; ils doivent compléter la main-d'œuvre et les moyens pécuniaires là où ceux-ci manquent et fonctionner tant que le besoin s'en fera sentir.

En terminant, le rapporteur arrive aux conclusions suivantes :

1) La syphilis fait dans le peuple russe des progrès incessants. 2) A cause de ce développement considérable, la syphilis ne peut pas être efficacement combattue localement, d'autant plus que les moyens locaux sont trop insuffisants à cet effet ; la lutte générale avec la syphilis dans tout l'empire doit être entreprise par le gouvernement, qui seul a à sa disposition assez d'argent et de médecins pour pouvoir espérer une victoire. 3) Dans les gouvernements où le secours médical est organisé d'une façon assez satisfaisante, les zemstivos pourront eux-mêmes organiser les détachements sanitaires, le gouvernement n'ayant besoin de leur venir en aide que matériellement. 4) Dans les gouvernements les plus atteints, il faut envoyer des détachements spéciaux dirigés par des médecins, possédant un personnel inférieur suffisant et ayant assez d'argent non seulement pour pouvoir soigner les malades, mais encore pour assurer le pain aux familles dont les ouvriers seront obligés de rester à l'hôpital. 5) Ces détachements doivent se grouper autour d'un hôpital provisoire ; le personnel médical inférieur (officiers de santé, infirmiers) est réparti dans les campagnes voisines ; il serait à désirer que les populations ne s'aperçoivent pas que c'est surtout contre la syphilis qu'on lutte. 6) Tout le personnel médical inférieur doit au préalable recevoir une instruction spéciale dans des services de maladies vénériennes. 7) Ces détachements doivent tout d'abord être expédiés dans les gouvernements du Volga, dont les habitants vont surtout dans d'autres gouvernements chaque année chercher du travail.

S. Broïdo.

# L'HISTOLOGIE PATHOLOGIQUE DES MALADIES DE LA PEAU

## D'APRÈS LES TRAVAUX DE M. UNNA

Analyse critique par **J. Darier.**

*(2e article)* (1).

### VIII. — Catarrhes humides de la peau *(suite)*.

*(Eczéma.)*

J'avoue que c'est avec un vif intérêt que j'ai abordé la lecture du chapitre consacré à l'eczéma, qui résume les travaux antérieurs d'Unna sur ce sujet. Ce chapitre est long et divisé en paragraphes nombreux ; je vais m'efforcer de le résumer aussi brièvement, mais aussi exactement que possible.

Unna commence par mettre à part l'*eczéma aigu vésiculeux primitif*, qui se présente sous forme de vésicules miliaires jaunes disséminées, séparées de la peau saine par un halo rouge. (Il faut se garder de le confondre avec l'eczéma aigu d'Hebra, lequel est d'ordinaire une dermite artificielle.) Ces vésicules sont histologiquement situées sous la couche cornée, uniloculaires, mais mal limitées ; leur contenu est formé de leucocytes, de sérum abondant et de cellules épithéliales en partie ballonnisées, et contient de très nombreux morocoques. Il y a en outre de l'œdème, de l'hypertrophie des cellules, et des mitoses nombreuses dans le derme et dans l'épiderme du voisinage. Ces vésicules doivent être absolument différenciées de celles de l'impétigo staphylogène ainsi que des *vésicules secondaires* de l'eczéma, dont il va être question tout à l'heure. L'eczéma aigu vésiculeux primitif est dû à une inoculation locale de morocoques, et on peut le reproduire expérimentalement sous une forme identique à l'aide de cultures de ces microbes.

Cette forme, qui est le seul eczéma aigu véritable, étant connue, il n'y a plus à envisager que l'*eczéma chronique*, lequel, malgré une grande diversité apparente, constitue une dermatose assez uniforme et bien homogène. Ce n'est pas que l'eczéma chronique comporte une série régulière de stades, comme on l'enseigne classiquement ; il s'en faut de beaucoup que tout eczéma parcoure un cycle évolutif comprenant des états papuleux, vésiculeux, suintant, rouge et desquamatif. Mais l'unité et l'homogénéité de la maladie sont démontrées par l'histologie, qui prouve que tout eczéma est un syndrome constitué par trois lésions histologiques, lesquelles se combinent entre elles en proportion variable et peuvent se compliquer de lésions surajoutées, d'où résultent toutes les variétés en apparence si polymorphes.

Ces trois lésions histologiques correspondent à trois manifestations dermatologiques : à la desquamation répond la parakératose ; l'état papu-

(1) Voir numéro d'octobre, p. 902.

leux dépend de la prolifération épithéliale ; la vésiculation résulte de l'état spongoïde de l'épiderme.

1° La *parakératose*, cette altération de la kératinisation qui se retrouve dans toutes les formes d'eczéma, les plus bénignes comme les plus graves, est due, selon Unna, à un œdème parenchymateux de la « couche épithéliale de passage ». On désigne ainsi la rangée, ou les rangées de cellules qui séparent le corps muqueux humide et vivant de la couche cornée kératinisée. Un état anormalement succulent de cette couche aurait pour effet d'empêcher ou de modifier la kératinisation ; mais cela n'a lieu que sur certains points. La couche cornée pathologique formée dans ces conditions est moins sèche, moins friable, plus cohérente et c'est ce qui explique la production des squames. Au-dessous des squames non encore détachées peut se reformer un stratum granulosum, plus épais même qu'à l'état normal, ce qui est un indice du ralentissement de la kératinisation.

Ainsi à la base de la couche cornée on va trouver des couches épaisses de cellules ayant conservé leur noyau et contenant moins de graisse que normalement ; quelquefois c'est la couche cornée tout entière qui est ainsi modifiée, qui n'est plus réellement kératinisée et qui ressemble à la surface desséchée d'une muqueuse ; on peut dire qu'une squame provient de la couche épineuse presque par simple dessiccation.

2° L'œdème de l'épiderme conduit rapidement, d'autre part, à la prolifération des cellules épithéliales, c'est-à-dire à l'*acanthose ;* celle-ci se traduit par la saillie papuleuse. Les mitoses se voient en plus grand nombre ; il y en a, ce qui est anormal, dans les rangées cellulaires supérieures, et l'hypertrophie épithéliale retentit sur le corps papillaire en allongeant les bourgeons interpapillaires et par conséquent les papilles (Auspitz).

L'accroissement de volume des papilles est un phénomène secondaire et passif, car on ne trouve pas dans l'intérieur des papilles des éléments cellulaires plus nombreux qu'à l'état normal. Dans quelques formes d'eczéma, plus rares, les papilles sont au contraire raccourcies ou effacées. Le sens de cette déformation des papilles, en plus ou en moins, résulte de la résistance, différente selon les cas, qu'elles opposent à la prolifération de l'épithélium, résistance qui ne peut résider que dans l'anse vasculaire des papilles. Je ne suivrai pas Unna dans ses considérations théoriques sur les effets mécaniques que doivent produire les variétés de résistance du chorion d'une part, des papilles d'autre part et enfin de la couche cornée, n'étant pas persuadé que les altérations en question soient explicables par de pures conditions mécaniques.

Il faut seulement retenir ce fait que, là où l'allongement des bourgeons interpapillaires est considérable, l'épiderme supra-papillaire est d'ordinaire aminci ; c'est ce que l'on voit aussi et surtout dans le psoriasis, et ce qui explique la production du piqueté hémorrhagique après arrachement des squames.

3° La troisième lésion élémentaire c'est l'œdème interstitiel de l'épiderme, œdème qui est, fait caractéristique, d'autant plus marqué qu'on s'éloigne du derme. Les canaux intercellulaires dilatés de la couche épineuse forment un réseau, élargi par places en cavités plus grandes : c'est l'*état spongoïde*. L'exsudat est purement séreux au début, puis séro-fibri-

neux, mais renferme peu de leucocytes. La coagulation et la dessiccation consécutive de la fibrine transforment la couche spongoïde en une croûte qui peut, à la suite d'imbibitions et de dessèchements successifs, devenir assez épaisse et prendre l'aspect dit mélicérique.

C'est dans cette couche spongoïde, et par simple exagération de volume des cavités, que vont se former les *vésicules secondaires*, lesquelles résultent donc d'un écartement des éléments (Verdrängungsbläschen) et non d'un colliquation. Toutefois, dans des cas anciens, on peut voir survenir secondairement le processus de vésiculation par altération cavitaire de Leloir. Malgré l'existence de ces lésions, l'épiderme ainsi modifié se kératinise cependant sans intervention de kératohyaline; on peut donc constater ici avec certitude que cette substance n'est pas indispensable pour la production de cellules cornées capables de résister à la digestion par la pepsine.

La vésiculation secondaire de l'eczéma chronique n'est donc qu'une exagération de l'état spongoïde. On peut, il est vrai, observer aussi une seconde variété de vésicules, apparaissant brusquement, à contenu jaune formé en majeure partie de leucocytes; celles-ci sont dues vraisemblablement à une infection secondaire par des pyocoques, ce qui n'est toutefois pas prouvé, Unna n'ayant pu réussir jusqu'ici à y trouver des staphylocoques.

En tous cas, ces deux variétés de vésicules secondaires sont bien différentes de celles de l'eczéma aigu primitif. La seule preuve qu'on ait de la relation qui existe entre cet eczéma aigu et l'eczéma chronique, c'est la présence dans les deux formes d'un même micro-organisme, les morocoques, preuve qui est irréfutable; si ces morocoques manquent dans les vésicules secondaires, ils existent au moins toujours dans les croûtes superficielles.

4° Les lésions du derme, autres que la déformation des papilles dont il a été question, sont d'ordre banal; il y a toujours prolifération des cellules fixes, en particulier autour des vaisseaux du plexus sous-papillaire, production de cellules araignées restant petites, très peu ou pas de leucocytes et de plasmastzellen.

En résumé, de ces diverses lésions histologiques la plus importante est la parakératose, elle est même pathognomonique. Quand elle existe seule, on a l'aspect clinique dit pityriasis alba.

Si à la parakératose se joint de l'acanthose, l'éruption devient saillante, papuleuse ou en placards élevés; on ne peut plus espérer une guérison aussi rapide.

L'état spongoïde combiné à la parakératose donne lieu à la forme croûteuse avec ou sans vésiculation; si la vésiculation se produit par poussées successives, les croûtes seront stratifiées.

Il y a une corrélation remarquable, qui pour Unna prouve la *nature parasitaire de l'eczéma*, entre les phénomènes exsudatifs d'une part, la présence et l'abondance des microbes considérés comme pathogènes d'autre part. C'est dans les vésicules claires et dans les croûtes anciennes qu'on trouve le plus de morocoques. (Il n'est pas fait la moindre allusion aux autres conditions qui pourraient jouer un rôle dans l'étiologie de

l'eczéma, prédisposition diathésique, troubles nutritifs permanents ou accidentels, troubles nerveux, etc.).

L'auteur s'efforce ensuite de nous montrer comment la combinaison de ces lésions élémentaires, ou la prépondérance de l'un d'eux, réalisent quelues-qunes des *formes cliniques de l'eczéma*, et particulièrement celles qu'à première vue on pourrait croire atypiques.

Dans l'*eczéma rubrum* l'état spongoïde s'installe à demeure, le suintement persiste et s'oppose à la kératinisation; si le suintement est purulent on invoquera une infection surajoutée par pyocoques. Une kératinisation hâtive peut masquer momentanément l'altération spongoïde, faire croire à une amélioration illusoire que démentira une rechute indépendante de toute nouvelle infection.

L'*eczéma corné* et *craquelé* (keratodes et rimosum) s'explique par l'exagération de la parakératose.

La forme qu'Unna appelle *eczema pruriginosum* (dont la description reproduit assez exactement le tableau des prurigos diathésiques de Besnier) aurait pour substratum une anémie de la peau avec tendance urticarienne, un épaississement et aplatissement de l'épiderme, et l'atrophie du pannicule adipeux; la cause originelle de cet eczéma résiderait dans un tonus vasculaire exagéré existant chez certains malades. Ici nous voyons donc poindre l'idée d'une prédisposition.

Dans l'*eczéma psoriasiforme* — lequel se rapproche tant du psoriasis qu'Unna déclare que ni l'histologie, ni la clinique ne permettent de tracer une limite tranchée entre ces deux affections — le tonus vasculaire serait, au contraire, affaibli. La peau est bien irriguée, peu disposée au prurit, l'épiderme est altérable et la parakératose est très prononcée.

On ne nous dit pas, mais il est sous-entendu, que pour ces trois dernières formes la présence de morocoques justifie leur rattachement à l'eczéma considéré comme maladie parasitaire.

L'*eczéma herpétoïde* n'est autre qu'un eczéma vésiculo-croûteux avec œdème inflammatoire exagéré tel qu'on l'observe sur certains sujets.

Nous arrivons à l'*eczéma séborrhéique;* sur ce point les opinions d'Unna sont trop connues pour qu'il soit nécessaire d'insister. Ici un état pathologique des glandes vient s'ajouter au catarrhe de la peau.

La parakératose et surtout l'acanthose prédominent; des vésicules et des croûtes se forment pourtant sur les bords des placards et aux orifices folliculaires. La prolifération épithéliale s'étend aux glomérules où les mitoses sont bien plus abondantes que normalement. Dans quelques cas il y a de la graisse libre en gouttes et en flaques dans les fentes lymphatiques du derme et du corps papillaire, autour des capillaires et entre les cellules épithéliales. Dans la fameuse préparation qui est figurée dans l'Atlas de Vidal et Leloir, qui a tant étonné les histologistes, la majeure partie des taches noires ne sont pourtant pas, de l'aveu même d'Unna, constituées par de la graisse, mais bien par de l'air emprisonné dans la préparation; il n'a pas réussi plus que d'autres à retrouver dans un second cas une image analogue.

La graisse ne vient pas des glandes sébacées, puisque celles-ci ne sont pas hypertrophiées et que la maladie atteint aussi la plante des pieds et la

paume des mains. Selon le père de l'eczéma séborrhéique, la graisse proviendrait des glomérules, quoiqu'on ne puisse prouver ce fait qu'indirectement. La cause qui provoque le flux graisseux est inconnue. Unna croit à l'existence d'une cause spécifique locale parce qu'il s'agit d'un phénomène lui-même localisé. Il ne peut dire si ce sont les morocoques ou d'autres organismes qu'il faut accuser. Mais en tous cas, il attribue l'afflux graisseux à la *sébotaxie*, c'est-à-dire à une action chimiotactique, ce qui, il faut en convenir, n'est guère compréhensible.

Il n'a pas été fait de coupes de *séborrhée simple;* les examens bactériologiques et les cultures de produits recueillis sur les surfaces atteintes y décèlent la présence de bacilles-bouteille et de morocoques.

Dans les différents types de l'*eczéma séborrhéique circumcisus*, *pétaloïde*, *nummulaire* et *annulaire*, les lésions élémentaires que nous connaissons déjà, la parakératose et l'acanthose surtout, beaucoup plus que l'état spongoïde, se retrouvent à des degrés divers, souvent avec prédominance autour des follicules. Il est impossible de dire lesquels sont les coupables, parmi les micro-organismes qui foisonnent dans l'épiderme malade, des morocoques, des bacilles-bouteille ou d'un petit bacille spécial qui y existe aussi constamment.

Selon Unna, la *rosacée*, dans dix-neuf cas sur vingt, n'est pas une acné, mais doit être rattachée à la séborrhée, la présence des micro-organismes énumérés ci-dessus l'atteste; en outre, la peau ne contient presque pas de cellules plasmatiques, de chorioplaxes et de cellules géantes comme c'est le cas dans l'acné; l'hypertrophie fibreuse et glandulaire dépend de l'hyperhémie. Il peut survenir accessoirement des infections secondaires à pyocoques, folliculites et furoncles, qu'il faut se garder de confondre avec des pustules d'acné véritable.

La *séborrhée du cuir chevelu* et l'alopécie consécutive ont été minutieusement étudiées. Unna en distingue trois degrés : 1° Le *pityriasis capitis* que provisoirement il attribue à la séborrhée, mais qui pourrait n'être qu'un catarrhe spécial prédisposant : les bacilles-bouteille (spores de Malassez) s'y trouvent presque en cultures pures; le bacille fin vient en seconde ligne ; les morocoques sont rares. Par un processus assez complexe, une chute des cheveux avec remplacement insuffisant, cette affection conduit à l'*alopécie pityrodes;* 2° l'*eczéma séborrhéique croûteux* du cuir chevelu, en placards nummulaires, avec croûtes grasses et hypertrophie des glandes sébacées, lequel aboutit à l'*alopécie séborrhéique;* 3° l'*eczéma séborrhéique suintant*, caractérisé chez les nouveau-nés par une prolifération épithéliale abondante ainsi que par une exsudation séreuse et leucocytaire, qui font défaut chez l'adulte; chez ce dernier la parakératose l'emporte et les morocoques abondent. L'*alopécie eczémateuse* est moins fatale que les précédentes et souvent passagère.

Sous le nom de *pityriasis rubra seborrhoïca* se trouve décrite une forme exfoliative généralisée maligne, s'observant chez les gens âgés et conduisant à la mort par cachexie; cela ressemble à de la dermatite exfoliatrice secondaire, mais les lésions sont bien spéciales. La parakératose et la desquamation sont généralisées à tout le tégument ; la moitié supérieure du chorion est remplie de cellules conjonctives, parcourue par des vais-

seaux dilatés et parsemée de pigment; les mastzellen abondent. Le collagène du corps papillaire est épaissi; les bourgeons interpapillaires sont effilés et se prolongent par des blocs formés de cellules épithéliales en *dégénérescence colloïde*. Le corps muqueux est aminci et semble parfois absent; la couche cornée est épaisse et renferme des morocoques et des bacilles-bouteille. Dans un second stade il y a atrophie plus marquée du derme.

### IX. — Catarrhes secs de la peau.

*(Psoriasis, pityriasis, psorospermose, lichen, ichthose.)*

Passons actuellement au chapitre des *catarrhes secs*, lequel réserve au lecteur plus d'une surprise. Si l'on a suivi Unna jusqu'ici dans sa démonstration, qui procède, comme on le voit, par un exposé des faits et non par des raisonnements, si l'on souscrit à la pétition de principe qu'il vous impose pour ainsi dire sans l'énoncer explicitement, il faut convenir que tout dans cet assemblage est cohérent et logique. Mais les objections fondamentales se présentent avec plus de force à l'esprit, avec une sorte d'obsession même, à mesure qu'on se sent entraîné plus loin.

On se demande si le point de départ est bien juste, qui conduit à de telles déductions! Est-il bien vrai qu'une lésion locale et superficielle de la peau suppose nécessairement une cause locale elle aussi? N'y a-t-il vraiment en dehors des causes traumatiques et physico-chimiques que l'infection externe, le parasitisme de l'épiderme entraînant un mouvement chimiotactique, qui puisse expliquer une inflammation? Bien plus, la chimiotaxie est-elle capable de rendre compte des altérations morbides que nous allons voir décrites? Une hyperkératose est-elle une lésion chimiotactique toujours et par là même nécessairement inflammatoire? Quand il s'agit d'une dermatose généralisée, comme l'ichtyose, a-t-on le droit, de par l'analogie des lésions histologiques, de conclure à l'assimilation avec une dermatose en placards disséminés?

On voit que les points d'interrogation se dressent en foule. Il n'est pas actuellement en notre pouvoir de résoudre ces questions. Cependant j'avais le devoir de les signaler. Les interprétations prêtent à la discussion, étant sujettes à l'erreur; mais on aurait tort, je pense, de s'y arrêter par trop, car si les théories passent, les faits au contraire demeurent et ont une valeur bien supérieure; continuons donc à accorder aux faits que nous apporte l'auteur toute l'attention qu'ils méritent.

Le *psoriasis* se présente en tête des catarrhes secs. On sait quelle est l'opinion d'Unna à son sujet. Il est frappé de l'impossibilité où l'on se trouve de tracer une limite nette entre l'eczéma psoriasiforme et le psoriasis et révoque en doute, conséquemment, l'individualité de cette dernière maladie. Il laisse à l'avenir le soin de décider, si ce que nous appelons aujourd'hui psoriasis, même lorsqu'il s'agit de cas typiques, ne serait pas une forme extrêmement accentuée de catarrhe séborrhéique évoluant sur un terrain particulier, ou bien une combinaison de deux dermatoses ayant entre elles de grandes affinités.

Cependant il donne une description détaillée des lésions du psoriasis tel qu'on le rencontre sur les coudes et les genoux par exemple, du psoriasis en placards secs, abondamment squameux, bien limités, sur base fortement érythémateuse.

L'étude microscopique du psoriasis, contrairement à celle de l'eczéma, a été faite souvent par les histologistes. Il me suffira d'indiquer quelle est, sur les points litigieux, la manière de voir d'Unna et quels sont les détails qu'il met surtout en lumière.

Dans toute tache de psoriasis, dès le début, il y a de la parakératose et par conséquent de la desquamation, à laquelle s'ajoutent aussitôt de la prolifération épithéliale (papules pâles) et de la dilatation vasculaire (papules rouges). Qu'il s'agisse d'un processus inflammatoire, ce ne saurait être douteux pour quiconque considère que le fait seul d'une exsudation suffit à caractériser ce processus ; or la parakératose implique toujours une exsudation parenchymateuse, ainsi qu'il a été expliqué ci-dessus. De la parakératose, lésion épithéliale, et de l'ectasie vasculaire, lésion dermique, on ne peut pas dire que l'une est primitive et l'autre secondaire, car elles sont les effets d'une même cause. Celle-ci ne peut être que parasitaire. Sans doute on ne trouve que difficilement des cocci dans les coupes, mais un ensemencement bien fait de squames donne dans la majorité des cas des morocoques en culture pure. Cette identité de microbes pathogènes est considérée comme un des arguments principaux plaidant pour le rattachement du psoriasis à l'eczéma. Aux parasites qui ont un intérêt historique, au lepocolla repens, à l'épidermophyton, on ne fait pas l'honneur d'une mention. L'auteur avoue qu'il faut néanmoins admettre une prédisposition de terrain chez les psoriasiques ; elle résiderait dans la faiblesse du tonus vasculaire jointe à la solidité et à la résistance de l'épiderme.

L'éléidine en grains (kératohyaline), ou en flaques, a disparu au niveau de l'éruption, comme l'a démontré Suchard ; si d'autres auteurs ont nié cette disparition (Vidal et Leloir), c'est qu'aux stades ultérieurs cette substance se reforme au-dessous des squames soulevées. La couche cornée contient des noyaux ; on ne peut pas dire néanmoins que la kératinisation fasse défaut, elle est seulement anormale. Les papilles sont allongées passivement, par l'effet de la prolifération épithéliale interpapillaire Auspitz), et en outre elles sont œdématiées. Les capillaires sont gorgés de sang, dilatés et allongés, et par conséquent tortueux. Unna insiste sur la dilatation des capillaires veineux qui commence brusquement ; c'est sans doute que l'ampoule qui existe normalement à l'origine de tous les capillaires veineux (Ranvier) est mise en évidence par la congestion. Il n'y a pas de plasmastzellen et fort peu de leucocytes dans le derme, mais des cellules conjonctives augmentées en nombre et en volume autour des vaisseaux.

Nous abordons maintenant l'étude d'une série de « catarrhes secs » lesquels, comme tels, sont donc rangés dans les inflammations infectieuses superficielles de l'épiderme ; il n'est pas inutile de le rappeler.

Passe encore pour le *pityriasis rosé de Gibert*, dans les efflorescences duquel on est toujours à nouveau tenté de chercher un parasite, recherche qui aboutit toujours au même insuccès. Unna note lui-même l'absence de

micro-organismes colorables dans les squames de cette affection et particulièrement celle des morocoques ; il fait ressortir en revanche l'analogie des lésions histologiques avec celles de l'eczéma séborrhéique en placards. Il ne tient pas compte du fait que le pityriasis rosé n'a aucune tendance à récidiver et semble même conférer l'immunité contre une nouvelle atteinte.

Pour le *pityriasis rubra de Hebra*, *la dermatite exfoliatrice de Wilson-Brocq*, *la dermatite scarlatiniforme récidivante*, l'auteur s'en rapporte aux descriptions histologiques données par d'autres, n'ayant pas observé lui-même ces maladies. L'hypothèse d'une infection externe lui semble évidemment la seule qui mérite d'être retenue, de par la nature et le siège des lésions, et cela malgré la vraisemblance clinique ; à aucun moment il n'est fait allusion au rôle étiologique possible soit d'une infection générale, soit d'une auto-intoxication.

La dermatose pour laquelle j'ai proposé le nom de *psorospermose folliculaire végétante* me semble avoir moins de raisons encore de se trouver rangée à cette place, puisque Unna, se rattachant en gros à l'opinion de Bœck, se refuse à voir dans les « corps ronds » des éléments parasitaires et les considère comme des cellules épithéliales en dégénérescence hyaline.

La *kératose pilaire*, lichen pilaris de Bazin, serait mieux dénommée kératose supra-folliculaire, car une couche cornée épaissie passe par-dessus les orifices folliculaires, amène la rétention du poil et indirectement l'hypertrophie du muscle érecteur. Il y a toujours en outre une néoformation périfolliculaire plus ou moins accentuée de cellules conjonctives accusant le caractère légèrement inflammatoire de cette affection.

Dans le *pityriasis rubra pilaris*, — qui est si peu un lichen qu'on peut opposer ses lésions à celles de cette dernière dermatose, — l'hyperkératose diffuse joue aussi le rôle prédominant. C'est l'hyperkératose qui s'étendant aux entonnoirs folliculaires produit les papules folliculaires, les amas à l'orifice des sudoripares, les plaques psoriasiformes et stalactiformes. En même temps qu'elle est épaissie, la couche cornée augmente d'étendue en surface, comme dans l'ichtyose, ce qui donne lieu à des plis, à des dépressions et à des perles cornées. La kératohyaline ne disparaît pas, ou seulement au sommet de quelques papilles, l'épiderme est cohérent et desquame peu ; les papilles restent coniques ; l'infiltration du derme est modérée, les vaisseaux sont dilatés, les glandes sébacées sont généralement atrophiées.

La description histologique du *lichen* est remarquablement précise et claire ; elle est en tous points conforme à ce qu'il m'a été donné d'observer personnellement. Il s'agit ici exclusivement du lichen de Wilson et de ses diverses variétés.

Les lésions portent toujours concurremment sur l'épiderme et sur le derme. Dans l'épiderme il y a d'abord hyperplasie du corps muqueux avec dilatation des espaces intercellulaires, puis bientôt une hyperkératose, la couche cornée envahissant, surtout au milieu de la papule, sur la couche épineuse avec interposition d'une couche granuleuse épaisse. Il se forme des globes cornés au niveau des pores sudoripares. Dans le derme,

on note une infiltration très dense de la région supérieure par de petites cellules, qui ne sont ni des leucocytes, ni des cellules plasmatiques, mais de petites cellules conjonctives. Les papilles très renflées et œdémateuses semblent étouffer les bourgeons interpapillaires. La limite inférieure de l'infiltration cellulaire est toujours remarquablement nette ; il y a cependant quelques manchons cellulaires autour des vaisseaux sous-jacents. Accessoirement se produit dans l'épiderme une dégénérescence colloïde de quelques cellules isolées ou groupées dans le corps muqueux, et une dégénérescence hyaline ou quelquefois une sclérose dans les parties supérieures du corps papillaire infiltré. Ces lésions expliquent bien les caractères cliniques ; la teinte livide tient au grand nombre de cellules qui séparent les capillaires sanguins de l'œil de l'observateur ; l'aspect brillant et la sécheresse viennent de la tension et de la densité de la couche cornée, l'éclat nacré est imputable à l'épaisseur de la couche granuleuse.

Telle est la structure fondamentale des papules de lichen ; elle se retrouve avec des variations plus ou moins accentuées dans les diverses formes cliniques, dans les papules polygonales, obtuses, folliculaires, planes, cornées, atrophiques, annulaires ou dans les placards. A propos des papules folliculaires, il est expressément affirmé qu'on doit les distinguer de celles du pityriasis rubra pilaire, lequel avait à tort été confondu avec le lichen sous le nom de lichen ruber (Hebra) ou de lichen acuminatus (Kaposi). Dans les deux affections il y a hyperkératose suprafolliculaire et folliculaire, altération du poil, acanthose et tuméfaction des papilles ; mais dans le lichen vrai à localisation folliculaire, il y a de l'œdème à la limite de l'épiderme, une dégénérescence colloïde des cellules épithéliales ainsi que de la sclérose sous-épidermique et périfolliculaire.

Dans tout ce chapitre on ne signale aucun parasite auquel on pourrait attribuer un rôle étiologique. Toute discussion sur la pathogénie de l'éruption, sur ses relations possibles soit avec une dyscrasie, soit avec un fonctionnement anormal du système nerveux, point sur lequel l'attention a été vivement attirée en France, est ici totalement omise. Unna dit seulement (p. 166) qu'il ne méconnaît aucunement que de toutes les dermatoses de ce groupe, le lichen plan est celle qui a le plus d'analogie avec certaines maladies infectieuses du *derme*.

L'auteur avait, au Congrès de Paris, dénommé *lichen neuroticus* la forme aiguë, dans laquelle une rougeur diffuse envahit presque tout le tégument entre les papules folliculaires, qui s'accompagne d'altérations viscérales et surtout nerveuses, et dont l'anatomie pathologique n'était pas connue. Il donne actuellement une description histologique, encore incomplète, il est vrai, de l'érythrodermie qui est un des gros symptômes de ce lichen.

L'*ichtyose*, qu'il faut bien distinguer des kératoses partielles secondaires, ou congénitales (nævi), est toujours symétrique et universelle et prédomine sur les faces d'extension. La couche cornée est épaissie et distendue en surface, mais desquame à peine. L'ichtyose ne débute que dans la deuxième année de la vie ou plus tard encore ; elle dépend d'une prédisposition familiale, mais il n'est pas prouvé qu'elle soit héréditaire ; elle s'atténue par les sudations, peut guérir à la suite d'exanthèmes

aigus ou d'un traitement convenable institué dès le début. Elle peut dégénérer en parakératose squameuse, prurigineuse et suintante. Dans certaines régions de l'Asie, elle est, paraît-il, endémique. Ces diverses circonstances concourent à faire considérer l'ichtyose, de même que le pityriasis rubra pilaire, comme une hyperkératose infectieuse tendant vers la parakératose, et obligent à la séparer nettement des malformations congénitales et des kératodermies neuropathiques.

La structure fine de cette dermatose présente quelques détails très intéressants. Aux trois formes ou degrés de l'ichtyose correspondent des lésions assez différentes. Dans l'*ichtyose nitida*, il y a un épaississement très marqué de la couche cornée aux dépens de la couche épineuse atrophiée. Les papilles et les bourgeons interpapillaires sont aplatis et se terminent carrément. La couche granuleuse fait partout défaut et cependant les cellules cornées sont bien kératinisées et dépourvues de noyaux, ce qui prouve une fois de plus que la kératinisation peut avoir lieu sans kératohyaline ; la couche cornée descend dans les entonnoirs folliculaires et peut les obturer, mais respecte d'ordinaire les pores sudoripares. Il y a des altérations caractéristiques des glomérules que l'auteur a décrites le premier ; la lumière du tube sécréteur est dilatée, ses cellules ont une bordure claire vitreuse analogue à celle des canaux excréteurs, elles ne contiennent pas de granulations de graisse et fonctionnent évidemment moins activement ; de là dépendrait l'anhidrose et l'astéatose remarquables dans cette affection. Dans le corps papillaire, il y a constamment des cellules en quantité anormale, indice de la nature inflammatoire de l'affection. Le tissu collagène est épaissi dans les cas anciens ; les faisceaux musculaires sont hypertrophiés.

Dans l'*ichtyose serpentine*, le corps muqueux est moins atrophié et moins desséché, la limite de l'épiderme est onduleuse, il y a une couche granuleuse bien développée. Dans cette forme on observe parfois des poussées d'aspect eczémateux, dans lesquelles l'auteur se refuse à voir une complication par de l'eczéma surajouté. Ce serait une simple exagération de l'inflammation qui existe toujours à l'état plus ou moins latent dans l'ictyose ; les croûtes sont plus sèches que celles de l'eczéma, moins infiltrées de fibrine et de leucocytes, et ne contiennent pas de morocoques. C'est un catarrhe ichtyotique, ce n'est pas un eczéma.

L'*ichtyose hystrix* est extrêmement rare ; presque tous les cas qui ont été décrits comme tels étaient des nævi linéaires, des kératomes plus ou moins étendus. Il y a des caractères différentiels suffisants pour faire éviter l'erreur.

Unna mentionne, sans la goûter beaucoup, l'opinion selon laquelle l'ichtyose serait une affection trophique. Il reproche aux lésions nerveuses décrites par Leloir, de n'avoir pas été retrouvées par d'autres, et d'être de nature bien banale. Il est indéniable que des lésions nerveuses peuvent, entre autres affections cutanées, produire des hyperkératoses localisées ; encore en pareil cas peut-on discuter que l'action nerveuse s'exerce sur la peau directement. Mais pour l'ichtyose cette pathogénie lui semble extrêmement peu probable.

Je passe sur l'*acrokératose* (kératome plantaire et palmaire héréditaire)

que l'auteur considère comme une affection très voisine de l'ichtyose ; sur la *parakératose variegata* qui est très rare ; sur l'*hyperkératose sous-unguéale* qui est attribuée aux cocci que l'on trouve dans l'épiderme sous-unguéal, et sur les *onychoses parasitaires* dans lesquelles sont rangées, à côté de la trichophytie et du favus des ongles, les lésions unguéales de l'eczéma, du psoriasis, du pityriasis pilaire et de la psorospermose folliculaire !

### X. — Inflammations des annexes de l'épiderme.

*(Folliculites, acné, trichophyties, favus, spiradénites.)*

Nous arrivons aux INFLAMMATIONS PROFONDES DE L'ÉPIDERME, ou, plus explicitement, aux inflammations d'origine infectieuse des annexes de l'épiderme, follicules et glandes sudoripares.

Les inflammations des follicules (folliculites) sont fréquentes, car ceux-ci sont disposés de façon à offrir un accès facile aux infections d'origine externe ; les inflammations des glandes sébacées (stéatadénites) ne peuvent exister isolément ; les glandes sudoripares, qui ont un long canal parcouru par une sécrétion abondante et de réaction acide, se défendent bien contre l'invasion microbienne ; aussi on ne connaît que peu d'hidradénites (spiradénites) ; il n'est pas prouvé que les glomérules puissent être enflammés par des micro-organismes venant du sang, auxquels ils serviraient de voie d'élimination.

Comme type de folliculite, arrêtons-nous un instant sur l'*acné*. Unna demande que le terme d'acné ne soit pas appliqué banalement, comme il est d'usage à Vienne et encore plus en France, à toute espèce de folliculites primitives et secondaires. Mieux vaut lui conserver un sens restreint en l'appliquant à une maladie parfaitement délimitée.

L'acné est caractérisée par une hyperkératose diffuse, pénétrant dans les follicules où elle produit les comédons (acne punctata) ; à un degré supérieur l'inflammation devient proliférative (acne indurata) ou suppurative (acne pustulosa).

L'hyperkératose marque le premier stade et le plus essentiel de l'affection ; la couche cornée passe par-dessus l'entonnoir folliculaire ; mais les parois de celui-ci sécrètent un kyste en forme de baril, uniloculaire ou multiloculaire, rempli de sébum, entièrement fermé si la sécrétion sébacée est arrêtée, ouvert par en bas le plus souvent. Une étude approfondie des comédons montre que la coloration noire de leur tête n'est pas due aux poussières atmosphériques, comme on le croit encore communément, mais à un dérivé coloré de la kératine soluble dans les acides forts. Les comédons renferment d'innombrables microbes, surtout des bacilles-bouteille, des diplocoques de l'eczéma séborrhéique, et d'une façon constante un bacille spécial qui est le véritable agent pathogène de l'acné. Autour du follicule atteint les capillaires se dilatent et l'on trouve une accumulation de cellules très variées qui sont des cellules conjonctives hypertrophiées, des plasmastzellen, des mastzellen et des cellules géantes, multinucléées, à protoplasma non dégénéré, qu'Unna appelle *chorioplaxes*.

La suppuration de l'acné n'est très certainement pas due à la pénétration des pyocoques ordinaires ; ceux-ci ont fait défaut dans toutes les pustules examinées, au nombre de 20. D'ailleurs la clinique pouvait le faire prévoir en raison de l'évolution si différente de la pustule de l'acné et de celle du furoncle ; d'ailleurs l'acné suppurée n'a aucune tendance à dégénérer en furonculose. La suppuration est principalement endo-folliculaire et péri-comédonale ; secondairement il peut se produire de la périfolliculite. La guérison a lieu après destruction du follicule ou plus souvent par *restitutio ad integrum* après élimination du comédon ; si plusieurs follicules se sont ouverts dans un abcès commun, ils peuvent continuer à communiquer après la cicatrisation et sécréter de nouveaux comédons ; ainsi s'expliquent les doubles et triples comédons.

La *folliculite varioliforme* (acné varioliforme de Hebra), dont l'auteur distingue comme forme spéciale la *folliculite nécrotique* de Bœck, serait due à une infection mixte ou plutôt successive.

Le *sycosis*, c'est l'infection staphylogène des gros poils tels que ceux de la barbe ; il est causé par le staphylocoque, comme l'impétigo de Bockhart dont il n'est qu'un cas particulier ; à côté du sycosis il faut réserver le nom de *folliculite staphylogène* à l'infection folliculaire des poils follets par le même microbe. Unna fait remarquer que le sycosis est très souvent secondaire à un catarrhe nasal chronique, à un eczéma séborrhéique de la face, etc. Il en distingue quatre degrés suivant la profondeur et l'étendue de la zone d'envahissement des parasites, lesquels exercent une action d'appel énergique sur les leucocytes, propriété dont découle tout le processus morbide.

La *trichophytie* est étudiée en bloc avec les folliculites ; l'auteur qui au moment de la rédaction de son livre ne paraît pas avoir eu connaissance des travaux de Sabouraud, reconnaît que le nom de trichophytie englobe les maladies de l'épiderme et des poils produites par toute une série de parasites à mycélium. La différenciation de ces multiples espèces n'est évidemment pas même ébauchée dans ce chapitre, rédigé à un tout autre point de vue ; à la lecture de certains passages on comprend cependant que l'auteur a eu surtout sous les yeux des trichophytons ectothrix. Je trouve à relever ce fait que dans les élevures noueuses de la barbe consécutives à l'infection trichophytique, il se produit un *plasmome*, c'est-à-dire une accumulation de plasmastzellen, remarquable par sa pureté et la régularité de la distribution des éléments. Dans une vésicule de trichophytie cutanée se trouvaient des leucocytes et des mastzellen. La même espèce trichophytique, qui dans un cas ne produisait que de l'hyperhémie et des squames, inoculée sur un autre sujet (le Dr Neebe) a fourni des vésicules avec tendance à la suppuration. Unna soutient que c'est le mycélium mort ou mourant qui attire les leucocytes et a des propriétés pyogènes.

Le *favus* lui aussi est causé par des parasites de diverses espèces — on n'en connaîtrait pas moins de neuf — qui toutes sont capables de former des godets, ce qui les distingue des trichophytons. Sous les godets il y a également un plasmome, mais limité à la région sous-papillaire. Lorsqu'il se résorbe il n'est pas remplacé par du tisssu collagène, d'où atrophie de la peau, et inclinaison des follicules pileux. L'atrophie est infiniment plus

marquée au cuir chevelu que partout ailleurs, ce qui est attribué à la contre-pression que le développement des godets trouve dans la résistance du crâne ! Cette extraordinaire explication mécanique de l'atrophie post-favique ne satisfera personne.

La *folliculite scrofulosorum* (lichen scrofulosorum) présente histologiquement une analogie extrême avec un processus tuberculeux. Mais la distribution géographique limitée de cette affection, des raisons cliniques telles que sa non transformation en lupus, plaident contre cette assimilation. La *folliculite exulcérante* de Lukasiewicz se rapproche du même groupe, mais est encore mal connue.

L'histopathologie ne contient la description que d'une seule espèce d'inflammation des glandes glomérulaires : la *spiradénite disséminée suppurative* (acnitis de Barthélemy). Sur une pièce fournie par Dubreuilh, l'auteur a pu confirmer les faits précédemment établis, par moi-même et d'autres, tels que le siège périglomérulaire de l'inflammation et la présence des cellules géantes. Pour lui, il y a primitivement un gonflement inflammatoire de l'épithélium glomérulaire qui se nécrose ultérieurement, le foyer étant entouré d'une infiltration plasmatique contenant des cellules géantes ; les follicules pileux sont eux-mêmes très altérés. Pas plus que ses prédécesseurs, il n'a pu constater de micro-organismes dans les lésions, mais l'affection lui semble très évidemment due à une infection qui se ferait par la voie folliculaire et de là gagnerait le glomérule ; la suppuration a lieu sans l'intervention des pyocoques ordinaires.

### XI. — Dermites infectieuses à tendance suppurative ou nécrotique.

(*Érysipèle, furoncle, anthrax, chancre mou, vaccine, charbon, morve, actinomycose, bouton d'Orient.*)

L'épiderme et le derme offrent aux micro-organismes des conditions biologiques assez différentes, pour que la plupart d'entre eux montrent une prédilection marquée pour l'un de ces territoires à l'exclusion plus ou moins complète de l'autre. On est donc fondé à séparer les inflammations infectieuses épidermiques et les dermites infectieuses.

Cependant les pyocoques, staphylococcus aureus et streptocoque de l'érysipèle, font exception en raison de leur propriété d'adaptation facile aux divers milieux. Le premier de ces microbes produit indifféremment l'impétigo de Bockhart, le sycosis, le furoncle, des abcès, des panaris et phlegmons. Le streptocoque a déjà une préférence plus particulière pour le derme ; sa présence y provoque une inflammation non pas purulente, mais essentiellement séro-fibrineuse qui est l'érysipèle.

Dans le chapitre assez long que Unna consacre à l'*Érysipèle*, il se montre surtout préoccupé de vérifier la théorie chimiotactique qui lui sert de fil conducteur, ouplutôt, cette théorie étant admise une fois pour toutes, d'élucider par elle le processus morbide. Deux points ont particulièrement fixé son attention : les altérations dégénératives très variées du tissu collagène, et la distribution relative des micro-organismes et des cellules dans la peau érysipélateuse. Il n'est pas inutile de rappeler qu'il a surtout examiné

des pièces provenant de nouveau-nés. Le derme et l'hypoderme ont été trouvés tous deux envahis et dans ces deux régions la réaction a paru différente. L'inflammation est séro-fibrineuse dans le derme, avec des thromboses pouvant conduire à la nécrose ; elle est, au contraire, plutôt purulente dans l'hypoderme ; c'est là un fait assez gênant pour la chimiotaxie, car le même micro-organisme ne doit pas avoir des propriétés différentes suivant son siège. Cependant cette objection apparente est expliquée par des conditions topographiques et circulatoires et, en résumé, Unna maintient que le streptocoque attire relativement peu les leucocytes, qu'il n'y a pas dans l'érysipèle de lutte phagocytaire réelle au sens de Metschnikoff, et que la guérison se fait par la mort des parasites qui ont empoisonné le terrain autour d'eux.

Le *pseudo-érysipèle* (phlegmon progressif de Dupuytren) est considéré comme un érysipèle migrateur d'une intensité particulière, peut-être à cause d'une infection surajoutée.

Les érysipèles sont des inflammations séro-fibrineuses du derme; le paragraphe qui est consacré aux *dermites purulentes* réunit la description de toutes les lésions produites par les staphylocoques pyogènes, aureus et albus, de ce que l'on a appelé la *staphylococcie de la peau*. Selon le siège et la profondeur du point primitivement envahi, se développe de l'impétigo, de la folliculite, un furoncle, un abcès, un panari, ou un phlegmon circonscrit. Le nom de *furoncle* est appliqué par l'auteur à tous les abcès profonds et circonscrits du derme d'origine staphylococcienne ; il n'y a aucun avantage à restreindre cette appellation aux périfolliculites à début profond. Les abcès multiples des nouveau-nés, qui siègent dans l'hypoderme, sont expressément enrégimentés parmi les furoncles.

En revanche, l'*anthrax* (Karbunkel), loin d'être considéré comme un agrégat de furoncles, est séparé de la staphylococcie et décrit à côté de la pustule maligne au nombre des *inflammations à tendance nécrotique*. Les motifs de cette séparation sont, d'une part, d'ordre clinique : la rareté relative de l'anthrax comparé au furoncle, sa prédilection pour les sujets d'âge avancé, son aversion pour les mains et les avant-bras que le furoncle affectionne au contraire, l'intensité des phénomènes généraux ; d'autre part, histologiquement, la nécrose précède ici la suppuration et a une tendance envahissante, la coagulation fibrineuse est beaucoup plus étendue. Il doit donc y avoir dans l'anthrax un parasite spécial qui est du reste encore absolument inconnu ; si l'on trouve des staphylocoques dans l'anthrax, leur présence résulterait d'une infection secondaire, mais pourrait expliquer comment un anthrax donne quelquefois lieu par contagion à des furoncles.

Le *chancre mou* est le type des inflammations nécrotiques. On connaît les beaux travaux d'Unna confirmant la découverte faite par Ducrey et mettant en valeur cette découverte; il montre maintenant quels sont exactement les lésions produites par le bacille spécifique.

Avant de les résumer, je crois devoir protester contre l'affirmation que je trouve en tête de ce paragraphe et selon laquelle la suppuration et l'ouverture du bubon chancreux seraient imputables à une infection surajoutée par pyocoques; cela est contraire aux observations très multipliées

d'un grand nombre d'expérimentateurs qui ont trouvé dans la règle le pus du bubon stérile à l'ouverture, c'est-à-dire dépourvu de micro-organismes cultivables.

Le chancre mou naissant est constitué par une traînée de globules de pus qui traverse verticalement le derme et aboutit sous l'épiderme, qu'elle soulève dans son entier sans l'altérer essentiellement; dans l'impétigo il y a au contraire un abcès intra-épidermique ne soulevant que la couche cornée. Le canal purulent est rempli de streptobacilles spécifiques, lesquels attirent donc les leucocytes autour d'eux. A distance l'épiderme infiltré de cellules migratrices prolifère, les vaisseaux sanguins et lymphatiques sont dilatés, et il se forme un nodule composé de cellules plasmatiques, un plasmome, qui descend jusqu'à l'hypoderme et accompagne les vaisseaux. Les différences de ce nodule avec celui du chancre induré, consistent, abstraction faite des bacilles, dans l'absence de collagène dense et épaissi, dans la dilatation énorme des vaisseaux sanguins et des voies lymphatiques, et dans l'existence de l'abcès sous-épidermique.

Ultérieurement l'épiderme se détache et il en résulte une ulcération à bords taillés à pic; au fond de celle-ci, on trouve sur les coupes colorées un détritus granuleux très pauvre en bacilles, puis une couche claire où ils sont au contraire nombreux et très apparents, quelquefois une couche foncée riche en noyaux, et enfin le plasmome. Sur la surface libre de l'ulcération, on rencontre toujours à la période d'état une couche de leucocytes, appelés par les bacilles et s'opposant probablement à leur envahissement, mais sans les englober dans leur protoplasma; le fond est profondément raviné par des crevasses, à direction radiaire, remplies de détritus et longées par des chaînettes de bacilles, lesquels provoquent la nécrose, et, surtout quand ils sont morts, un appel de leucocytes. Ce travail de nécrose et de suppuration tend à détruire le plasmome primitif. Les élevures qui séparent les crevasses ont presque la structure de bourgeons charnus et, lorsque la virulence des parasites est éteinte, ils amènent une réparation et une cicatrisation rapide. Quelquefois ce processus étant prolongé mais affaibli, l'épidermisation venant à manquer, le fond s'élève (*ulcus elevatum*) et l'on trouve longtemps à la surface quelques amas de bacilles.

Un chapitre spécial traite du *chancre serpigineux* ou *ulcère phagédénique*. Celui-ci diffère complètement du chancre simple par sa marche incessamment progressive, par sa cicatrisation centrifuge et non centripète prouvant que son microbe pathogène, loin de perdre sa virulence partout à la fois, la conserve au contact de la peau encore saine.

Sans entrer dans le détail, fort long et compliqué, de la structure de cet ulcère, je dirai que sa zone d'envahissement présente un bord toujours décollé et une rainure dont l'aspect rappelle absolument le fond d'un chancre simple; la zone de cicatrisation offre un plasmome très développé, une néoformation fibreuse abondante et un bourgeonnement épithélial en réseaux, rappelant ce qui se passe dans un épithéliome; mais en même temps on y observe de l'œdème et quelquefois des hémorrhagies, de la suppuration, et une tendance à la nécrose partielle. Dans cet ulcère Unna trouve un bacille en chaînettes, morphologiquement très analogue à celui

du chancre mou, peut-être identique, et qui, pas plus que ce dernier, ne peut être cultivé sur milieux artificiels. On ne sait pas pourquoi il conserve sa virulence dans cette forme; peut-être est-il spécifiquement différent, ou bien il faut invoquer l'action de sa symbiose avec un diplococcus, assez polymorphe, quelquefois en chaînettes, qu'Unna a obtenu dans deux de ses cas en cultures pures, coccus qui liquéfie la gélatine, mais dont l'action, pathogène ou non, n'est pas indiquée. En somme, la question de la nature de l'ulcère phagédénique et de ses relations avec le chancre mou, reste ouverte.

Du chancre mou et de l'ulcère phagédénique nous passons à l'étude de *la vaccine!* J'éprouve quelque embarras, m'adressant à des lecteurs français, à présenter la description de cette affection à la place que lui assigne l'auteur, d'autant plus qu'immédiatement à la suite je trouve rangés l'anthrax, le charbon, la morve, etc. La vaccine est séparée de la variole et de la varicelle, sans doute parce qu'elle est une infection locale du derme et non un exanthème par infection générale; mais alors il faudrait attribuer une place parmi ces derniers à la vaccine généralisée? Cela prouve combien il est difficile de réaliser une classification dermatologique satisfaisante à tous les points de vue.

L'histologie de la vésicule vaccinale est très voisine de celle de la varicelle et de la variole, mais certaines nuances permettent de la distinguer. C'est le processus de la « ballonisation » qui l'emporte dans sa genèse sur celui de l'altération cavitaire, lequel n'est que secondaire, mais vient se mélanger avec lui. La vésicule, développée au milieu de la couche épineuse, est plus profonde que celle de la varicelle, moins distendue et recouverte par une membrane moins sèche que celle de la variole. L'existence de la piqûre d'inoculation la distingue encore mieux; son examen montre que le virus produit tout d'abord, conformément aux idées de Weigert, une nécrose de coagulation et la formation de blocs fibrineux dépourvus de noyaux. Le cloisonnement de la vésicule est dû, chez le nouveau-né, non à des travées de cellules dégénérées, étirées et comprimées, mais à des restes de pores sudoripares. L'ombilication résulte du développement de l'altération réticulaire moins prononcée au centre qu'à la périphérie. La suppuration est moindre que dans la variole et plus tardive, comme dans la varicelle; elle est attribuable au virus vaccinal lui-même et non à des pyocoques surajoutés.

La manière dont l'auteur explique la production de la cicatrice profonde et caractéristique qui succède à la vaccine, est assez originale et mérite d'être rapportée : La croûte de la vaccine est plus épaisse que celle de la variole et englobe une plus grande épaisseur des couches épithéliales parce que la suppuration est moindre; cette croûte épaisse, enchâssée dans l'épiderme, presse fortement sur le corps papillaire qui se laisse aplatir et déprimer, ainsi que sur les vaisseaux qu'il contient. C'est à cette pression forte et prolongée, plutôt qu'à l'intensité de l'inflammation, qu'il attribue la cicatrice, la rattachant ainsi à des conditions presque exclusivement mécaniques.

Le *charbon*, inoculé à la peau, donne lieu tout d'abord à une affection locale qui est ou la pustule maligne ou l'œdème charbonneux.

La *pustule maligne* est une inflammation séro-fibrineuse aboutissant à la nécrose avec une extraordinaire rapidité et s'accompagnant d'une lésion spécifique et caractéristique de l'épiderme. Sur les coupes d'une pustule maligne récente on trouve les bacilles accumulés en masses compactes dans un foyer qui siège au niveau du réseau sous-papillaire. Autour les vaisseaux sont dilatés ; il y a un œdème considérable de toute la peau et de l'hypoderme, remarquable par l'extrême richesse en fibrine que présente l'exsudat; le tissu collagène est dissocié et dégénère. Des leucocytes, bien plus nombreux que dans l'érysipèle, émigrent et se disséminent autour du foyer; mais ils ne s'accumulent pas de façon à former une barrière autour de lui ; les leucocytes n'englobent point de bacilles, en sorte qu'il n'y a pas d'indice d'une phagocytose telle que l'entend Metschnikoff. Les bacilles peuvent pénétrer dans les voies circulatoires et il en résultera une infection générale ; ou bien ils périclitent et sont éliminés avec l'eschare.

Les lésions histologiques les plus caractéristiques de la pustule maligne sont l'œdème très prononcé du corps papillaire, et la vésiculation par colliquation dans la couche épineuse de l'épiderme ; suivant les points, c'est l'un ou l'autre qui dominent. Ce sont là des effets à distance provoqués par les bacilles ; ceux-ci n'envahissent que secondairement le terrain ainsi préparé. Il se peut donc fort bien qu'on échoue dans la recherche de bacilles au sein du liquide des vésicules, tandis qu'on réussira en piquant dans la plaque œdémateuse centrale.

Ces données expliquent parfaitement les apparences cliniques et la bénignité relative de la pustule maligne par rapport à l'*œdème charbonneux* par exemple ; cette bénignité résulte de la rapidité avec laquelle survient la nécrose suivie d'élimination de l'eschare. La nécrose elle-même est probablement imputable à la thrombose des artères cutanées qui se produirait dès le second jour après l'inoculation.

On n'avait pas, je crois, de description très précise des lésions cutanées de la *morve* chez l'homme. L'anatomie pathologique des nodules, pustules, et ulcères morveux, telle qu'elle ressort de l'analyse qu'Unna a faite d'une série d'éléments, éclaire l'aspect et l'évolution clinique de ces lésions.

Le point de départ d'un nodule morveux est une embolie de bacilles spécifiques dans un vaisseau superficiel de la peau ; ce vaisseau s'élargit et dégénère d'une façon particulière. L'endothélium énormément gonflé, dont les cellules mal limitées se transforment en une masse nécrotique finement fibrillaire, remplit la lumière ; mais les noyaux ne disparaissent pas ; ils se fragmentent en grosses gouttelettes et filaments de chromatine qui restent colorables. L'élastine et le tissu conjonctif voisin sont encore normaux au début.

Mais, les bacilles sortant des vaisseaux et se multipliant activement, la malléine agissant aussi à distance, le collagène ne tarde pas, dans une étendue de plus en plus grande autour des vaisseaux, à se transformer en magma assez homogène quoique finement réticulé et mal colorable. Il est très frappant de voir que ce nodule nécrotique ne s'entoure pas d'une zone réactionnelle d'hypertrophie des cellules conjonctives, de plasmatzellen (comme dans les nodules lupiques ou syphilitiques) ou de leucocytes

exsudés. Les bacilles de la morve sont donc chimiotactiquement indifférents pour les cellules migratrices. Les vaisseaux compris dans le foyer morbide sont entourés de larges lacunes lymphatiques et très apparents à cause de la conservation relative de leur endothélium. Partout on remarque la fragmentation si particulière des noyaux, qui n'est pas absolument spéciale à la morve, mais qui avait frappé tous les observateurs et que j'avais vue moi-même dans les lésions de la morve expérimentale ; Unna propose le nom de « chromatotexis » pour cette altération qu'il fait figurer sur sa planche.

Les bacilles spécifiques, difficiles à mettre en évidence, sont longs, minces, très abondants et accumulés sans ordre dans le nodule ; quelquefois ils sont en chaînettes courtes ou même en chaînes longues à plusieurs rangées dans les faisceaux conjonctifs qui aboutissent au nodule.

Les papilles sont effacées par la distension du corps papillaire ; l'épiderme, qui offre cependant au poison malléique une résistance notable, devient enfin le siège de vésicules, par confluence de petits foyers de dégénérescence réticulaire, ou de bulles résultant d'un soulèvement total de l'épiderme. Les unes et les autres contiennent du sérum avec très peu de fibrine et presque pas de leucocytes.

La congestion vasculaire autour des foyers emboliques explique la roséole morveuse ; les éléments se développent ensuite en nodules jaunâtres, solides mais mous, simulant des pustules et pouvant se recouvrir de vésicules varioliformes ; on vient de voir la constitution anatomique de ces lésions. Ultérieurement l'élimination du foyer, souvent incomplète, se fait au dehors sans suppuration ; les bords, qui ont résisté, surplombent l'ulcère à fond bourbillonneux d'où s'écoule une lymphe gommeuse : tout cela à moins que la mort par infection générale ne soit survenue auparavant.

Les lésions du *farcin chronique* sont vraisemblablement très analogues, avec la différence que les bacilles prolifèrent et progressent dans les voies lymphatiques. Mais l'auteur ne peut en parler que par analogie : il y a là une lacune à combler.

Dans l'analyse qu'Unna a faite de l'*actinomycose*, il envisage exclusivement le processus histologique, mentionnant le parasite mais sans le décrire ; il est vrai que celui-ci est aujourd'hui bien connu. Les rosettes de l'actinomycose n'occupent que le centre ramolli des foyers ; les lésions des tissus du voisinage résultent d'une action à distance de ce parasite. La lésion fondamentale est la production d'un amas de plasmastzellen, lesquelles ne tardent pas à dégénérer ; elles se gonflent, deviennent acidophiles, puis, tantôt se ramollissent, s'infiltrent de vacuoles et se dissolvent avec mise en liberté de leur noyau, tantôt se transforment en boules hyalines tout à fait semblables à celles du rhinosclérome. Le collagène se liquéfie en même temps, l'élastine disparaît, en sorte qu'au centre du foyer il n'y a plus qu'une masse demi-liquide parcourue par des vaisseaux très dilatés et exposés à la rupture. Il n'y a de suppuration véritable qu'au pourtour immédiat des rosettes d'actinomyces, et elle paraît avoir pour but l'élimination du parasite qui est doué de la propriété leucotactique.

L'auteur ne paraît pas avoir observé de véritables formations néoplasiques. Il nie absolument qu'une infection secondaire intervienne pour pro-

voquer la suppuration, comme le soutient Baumgarten. La différence du processus actinomycosique avec le processus tuberculeux, réside dans le ramollissement précoce des cellules et du tissu intercellulaire avec absence de caséification et d'oblitération vasculaire.

Le *mycetoma*, ou *pied de Madura*, est une affection causée par un champignon très voisin de l'actinomycose, comme Kanthack l'a prouvé, mais non identique avec lui. La forme des grains parasitaires et leur coloration sont différents. Il n'est pas fait allusion aux dissemblances qu'accuse la méthode des cultures et que Gémy et Vincent ont mises en relief.

L'affection dite *bouton d'Orient* (bouton de Biskra, du Nil, etc.) est constituée par des foyers d'inflammation séro-fibrineuse du derme dans son entier, avec nécrose et ramollissement des parties centrales, ce qui conduit à la production d'ulcérations recouvertes de croûtes. Le processus est donc analogue à celui de certaines syphilides tertiaires ou des tubercules lupiques. Unna n'a eu qu'une pièce à sa disposition et ne semble pas avoir observé personnellement de malades.

Dans la description clinique du bouton à la période d'ulcération, il omet de parler du fond granuleux, bourgeonnant et même papillomateux, que l'on considère avec raison comme si caractéristique. Unna, comme ses prédécesseurs Riehl et Leloir, a trouvé sur les coupes de nombreux amas périvasculaires de petites cellules, qui ne sont ni des leucocytes ni des plasmastzellen ; il note de l'œdème fibrineux assez intense, un peu d'endartérite comme Leloir ; de même que ce dernier, il n'a pas vu les boules hyalines signalées par Riehl et ne parle pas de cellules géantes. L'épiderme est œdématié et infiltré de nids purulents. Quant à des bactéries, aux cocci décrits par Duclaux et Heydenreich, étudiés par Chantemesse et Leloir, il n'a pu en constater sur ses coupes. En somme, l'anatomie pathologique et l'étiologie du bouton d'Orient me semblent réclamer de nouvelles recherches.

### XII. — Dermites infectieuses à tendance néoplasique.

*(Pemphigus végétant, rhinosclérome, kéloïde de la nuque, éléphantiasis.)*

A côté des affections dermiques qui provoquent une inflammation séro-fibrineuse, suppurative, ou nécrotique, se placent celles qui donnent lieu à un véritable néoplasme inflammatoire ; parmi ces dernières les unes restent franchement localisées, ce sont celles que nous allons passer en revue dans ce paragraphe ; les autres sont des infections susceptibles de généralisation et nous occuperont après.

*L'érythème bulleux végétant* de Unna, décrit par Neumann le premier sous le nom de *pemphigus végétant*, est une dermite infectieuse locale, auto-inoculable, atteignant aussi les muqueuses, et qui sous plus d'un rapport offre un très grand intérêt. Le premier stade de l'affection, celui des efflorescences érythémato-bulleuses, n'a jamais été étudié histologiquement : on sait seulement que la croûte qui succède aux bulles, se compose de toute l'épaisseur de l'épiderme nécrosé, presque sans mélange de leucocytes. L'épiderme se reforme ensuite de la périphérie vers le centre, recouvre

l'érosion et prolifère au point de former des végétations saillantes et des bourgeons qui pénètrent profondément entre les papilles. A cette hypertrophie, si irrégulière que l'auteur la qualifie de « grotesque », vient s'ajouter une immigration de leucocytes qui s'accumulent en certains points en écartant les cellules épithéliales. Ces amas intra-épithéliaux de leucocytes, sans œdème intercellulaire, sont de véritables petits « abcès secs » et témoignent d'une résistance singulière de l'épiderme à se laisser pénétrer par la sérosité, qui, en revanche, baigne abondamment et dissocie le derme. Le corps papillaire surtout et le pourtour des glomérules montrent une énorme dilatation des vaisseaux sanguins et des lymphatiques. Dans l'hypoderme on note d'importantes lésions vasculaires d'inflammation et de sténose, pouvant jouer un rôle pour expliquer la stase et l'œdème lymphatique notés plus haut, ainsi que le caractère rebelle de la maladie.

J'ajouterai que cet érythème bulleux végétant me paraît correspondre à la *dermatite pustuleuse chronique à développement excentrique* de M. Hallopeau : dans les cas de ce dernier auteur j'ai constaté des lésions très analogues, sinon identiques, à celles qui viennent d'être indiquées.

Le *rhinosclérome*, cette curieuse tumeur que l'on sait aujourd'hui être causée par le bacille encapsulé de von Frisch, a une structure assez complexe. Selon Unna, il s'agit d'un plasmome typique associé à une hypertrophie du tissu fibreux, sous forme de larges travées ou de réseau, ce qui explique la dureté du néoplasme. Sa caractéristique principale réside dans les altérations que subissent les cellules plasmatiques et qui sont de deux ordres : une dégénérescence hydropique et une dégénérescence hyaline. Mibelli, qui les a étudiées, a émis l'opinion que la substance demi-liquide et la substance hyaline qui infiltrent ces cellules, proviennent d'une sécrétion ou même d'une métamorphose des bacilles eux-mêmes qui ont envahi le protoplasma cellulaire. Unna admet cette explication pour l'altération hydropique ; il ne la considère pas comme démontrée pour l'altération hyaline, laquelle se rencontre d'ailleurs dans un grand nombre d'autres processus infectieux.

La *kéloïde de la nuque, acné kéloïdienne* de Bazin (bien distincte de l'acné véritable secondairement kéloïdienne), est une affection à part qui ne renferme ni les staphylocoques du sycosis, ni les bacilles de l'acné ; elle est très probablement due à un parasite spécial, d'ailleurs encore inconnu. Elle débute par une folliculite, caractérisée par l'infiltration leucocytaire de la racine du poil et de sa glande sébacée, avec accumulation tout autour de lymphocytes selon Mibelli, de cellules conjonctives selon Unna. Bientôt le pourtour des follicules atteints devient le siège d'une néoformation de tissu fibreux feutré, qui s'étend et se condense toujours plus, prenant ainsi nettement le type kéloïdien. Ce tissu fibreux, entièrement dépourvu de fibres élastiques, occupe la partie moyenne du derme, épargnant le corps papillaire et l'hypoderme. Les follicules pileux les moins profonds, étouffés par la néoplasie, s'atrophient et disparaissent ; les cheveux les plus profondément implantés au contraire, lesquels occupent le centre des territoires arrondis dont se compose le cuir chevelu, persistent, sont réunis en faisceaux par la pression latérale et on les voit sortir, comme les poils d'une brosse, de dépressions profondes qui existent sur le fibrome.

Faute de mieux, on est obligé de définir l'*éléphantiasis :* une fibromatose acquise, inflammatoire de certaines parties du corps et surtout des jambes et des organes génitaux. Il en existe une forme commune qui se rencontre sporadiquement dans tous les climats et qui est d'origine streptogène, c'est l'*éléphantiasis nostras*, et une forme particulière aux pays tropicaux, d'origine filarienne, l'*éléphantiasis des Arabes*.

Il ne faut, selon Unna, confondre et réunir avec l'*éléphantiasis nostras* ni l'éléphantiasis congénital, ni ce qu'il appelle les « fibromatoses par stase » (*Stauungs-fibromatose*), ou pachydermies, qu'il range au nombre des néoplasies bénignes, tout en avouant qu'il n'est pas sûr que ces hypertrophies des jambes variqueuses, généralement liées à un eczéma variqueux ou à un ulcère, ne soient pas causées aussi par une pénétration de streptocoques. Quant aux *éléphantiasis trophonévrotiques*, ou supposés tels, il les passe sous silence.

On est à peu près d'accord pour rattacher l'éléphantiasis nostras à une lésion initiale qui serait l'obstruction des voies lymphatiques, et admettre que l'hypertrophie fibreuse est déterminée par la stase lymphatique résultant de cette obstruction. Ici comme pour l'œdème, et pour les mêmes raisons théoriques, Unna tient à déposséder le système lymphatique du rôle qu'on lui attribue et cela au profit du système veineux. Selon lui, ces deux interprétations sont illusoires. Or il faut bien reconnaître que la réalité de cette obstruction lymphatique n'a guère été démontrée et, d'autre part, qu'on n'explique pas comment un œdème chronique peut donner lieu à une hypertrophie conjonctive, maintenant qu'on s'est affranchi de la théorie du blastème formateur et de celle de l'édification du tissu fibreux par les leucocytes.

De nombreux pathologistes ont admis et démontré l'existence de lésions vasculaires et en particulier de lésions veineuses dans l'éléphantiasis ; Winiwarter en a rapporté un exemple probant. L'auteur, analysant les altérations de la peau dans cette affection, constate dès le premier stade une hyperplasie de tous les éléments, à l'exception du tissu élastique qui est presque complètement atrophié ; les cellules fixes se transforment en cellules plasmatiques, en cellules araignées très volumineuses, par places en chorioplaxes et cellules géantes ; le tissu collagène hypertrophié forme de gros faisceaux parallèles à la surface ; les vaisseaux sanguins, extrêmement épaissis et dilatés en certains points, sont ailleurs oblitérés, ce qui est surtout le cas pour un certain nombre de grosses veines sous-cutanées ; les vaisseaux lymphatiques de l'hypoderme sont dilatés avec des parois épaissies ; ceux du derme, en état d'ectasie passive, ont un calibre parfois supérieur à celui des veines.

Toutes ces altérations sont rapportées à l'action répétée des streptocoques de l'érysipèle, qui persistent peut-être anormalement dans les tissus même pendant l'intervalle des poussées. A cette théorie, très satisfaisante en ce qui concerne l'interprétation de l'hyperplasie interstitielle et de la dilatation des capillaires, j'objecterai, comme je l'ai fait à propos de l'œdème, qu'elle n'explique pas pourquoi les vaisseaux lymphatiques n'entraînent pas au fur et à mesure la sérosité œdémateuse exsudée, tandis qu'au contraire ils se dilatent parfois à l'extrême, au point de former de véritables

varices lymphatiques. Il me paraît bien probable que dans l'éléphantiasis, les deux systèmes, lymphatique et sanguin, sont tous deux entravés dans leur fonctionnement.

A propos de l'*éléphantiasis filarienne* et du *lympho-scrotum*, l'auteur se borne à une discussion de pathogénie. Il repousse naturellement la théorie de Manson en ce qui concerne l'obstruction d'un vaisseau lymphatique de calibre par une filaire adulte; il ne croit pas que les embryons circulant la nuit dans le sang soient détruits et éliminés le matin. Il pense que de nombreuses filaires adultes doivent séjourner dans les voies lymphatiques et notamment dans les régions lymphangiectasiques; que leurs embryons sont retenus de jour dans les capillaires de la peau, mais sont mis en liberté et circulent avec le sang le soir, alors que le tonus vasculaire est amoindri. Selon lui, ces parasites ne produisent de lésion locale, d'hypertrophie éléphantiasique, que dans les régions où ils sont sortis des capillaires et ont pénétré dans les tissus, au sein desquels il vont provoquer une inflammation analogue à l'érysipèle.

*(A suivre.)*

## REVUE DES THÈSES DE VÉNÉRÉOLOGIE ET DE SYPHILIGRAPHIE

SOUTENUES A LA FACULTÉ DE PARIS PENDANT L'ANNÉE 1894-1895.

### G. Leblanc. — Contribution à l'étude bactériologique et anatamo-pathologique de la bartholinite (11 juillet 1895).

La bartholinite (abcès canaliculaire ou parenchymateux de la glande vulvo-vaginale) est le plus souvent d'origine blennorrhagique et, de fait, dans les cas observés par l'auteur où il y avait en même temps un écoulement uréthral, le gonocoque était facilement retrouvé dans cet écoulement. Mais dans le pus même de la bartholinite, la recherche du gonocoque est très souvent, le plus souvent même, négative; quand on l'y rencontre d'ailleurs, c'est associé à d'autres microbes, aux microbes de la suppuration. Le plus habituellement, il s'agit donc d'injections mixtes. La bartholinite peut aussi se montrer en dehors de la blennorrhagie; la grossesse et les époques menstruelles amènent souvent ce genre d'inflammation. La récidivite est fréquente; fréquente aussi l'alternance d'un côté à l'autre de la vulve. L'incision suffit à guérir une bartholinite aiguë, l'extirpation de la glande permet seule de venir à bout des bartholinites chroniques récidivantes.

### Gabriel Raynaud. — Contribution à l'étude des lésions périarticulaires d'origine blennorrhagique (15 mai 1895).

Travail n'apportant aucune donnée nouvelle sur l'histoire bien connue des périarthrites et des synovites blennorrhagiques.

### Henri Vanuxcem. — Étude sur le rhumatisme blennorrhagique chez l'enfant (10 juillet 1895).

Le point de départ de cette étude est une observation personnelle à l'auteur et relative à un petit garçon de 4 ans et demi, atteint de blennorrhagie uréthrale, dont l'étiologie d'ailleurs est restée inconnue, qui fut pris d'arthrite aiguë du genou droit. L'auteur a pu réunir 28 observations d'arthropathie blennorrhagique dans le jeune âge. La vulvo-vaginite et la conjonctivite en sont le plus habituellement la cause. Les formes et la marche de ces arthropathies sont celles que l'on observe dans les arthrites blennorrhagiques de l'adulte.

### A. Detchart. — Traitement du rhumatisme blennorrhagique et en particulier par les injections et frictions mercurielles (18 juillet 1895).

L'emploi du mercure dans le traitement de la blennorrhagie n'est pas chose nouvelle; c'est une méthode qui a été remise en honneur récemment. Traiter les arthrites par des injections intra-articulaires de sublimé ne peut être considéré comme une des formes de la méthode même, car

l'injection peut réussir comme antiseptique par son action locale. Il n'en est plus ainsi quand l'injection mercurielle est faite à distance dans le tissu sous-cutané ou même dans la fesse : M. Jullien a obtenu de cette façon un succès remarquable. Le mercure à l'intérieur, en pilules, a été aussi essayé ; mais c'est sous forme d'onctions de pommade mercurielle ou d'application d'emplâtres mercuriels que le traitement a donné les meilleurs résultats. L'action du médicament paraît s'exercer localement en faisant une véritable révulsion au niveau de l'articulation malade, et aussi, d'une façon générale, par une action du mercure sur l'économie entière.

### Boucher d'Argis de Guillerville. — De la péricardite blennorrhagique (22 juillet 1895).

Complication relativement rare de la blennorrhagie, la péricardite blennorrhagique n'a pas de signes propres ; ses symptômes sont ceux de la péricardite ordinaire ; elle se manifeste environ cinq à six semaines après le début de la blennorrhagie ; elle est généralement courte et, s'il n'y a pas concomitance d'endocardite, se termine heureusement. Elle peut exister en dehors de tout rhumatisme ; ce n'est donc pas une complication à proprement parler du rhumatisme, mais une manifestation directe de la blennorrhagie. Il n'est pas possible d'affirmer la nature gonococcienne de la péricardite comme on l'a fait pour l'endocardite, les examens jusqu'alors étant peu concluants. Mais il n'y a pas de raisons non plus d'invoquer comme cause une infection secondaire ; et les données actuelles sur la blennorrhagie permettent d'accepter l'idée d'une relation étroite entre le gonocoque et la péricardite.

### Tixeron (Louis). — Traitement des infections blennorrhagiques chez la femme par le permanganate de potasse (27 décembre 1894).

Travail fait à la clinique de l'hôpital Necker sur les indications de M. Janet, dont nos lecteurs connaissent les travaux sur ce point.

L'examen microbiologique et la recherche du gonocoque sont indispensables ; pendant la phase à gonocoques le permanganate est le médicament de choix, on l'emploie en solution à 1/2000 ou à 1/1000, injection toutes les vingt-quatre heures en moyenne ; contre les écoulements dus à des microbes divers en dehors du gonocoque, les injections de sublimé à 1/10000 ; enfin contre certains écoulements muqueux qui persistent après le traitement, l'icthyol en solution à 1/100 pour l'urèthre et à 1/10 pour le vagin donne de bons résultats. Dans les bartholinites, les infections gonococciques des glandes et follicules périuréthraux, le permanganate doit être introduit dans la glande à l'aide de petites seringues ; dans quelques cas la destruction de la glande par la cautérisation ignée est nécessaire.

### Tavitian. — Étude sur le gaiacol et son emploi dans le traitement de l'orchite blennorrhagique (5 décembre 1895).

Ce travail, fait à l'hopital du Midi sous l'inspiration de M. Balier, contient une bonne étude chimique et physiologique sur le gaiacol. Le gaiacol

n'est pas une substance toxique ; on peut faire tolérer à l'organisme des doses relativement élevées en procédant progressivement ; toutefois, les limites de cette tolérance ne sont pas définitivement établies. Les vapeurs du gaiacol sont absorbées par la surface cutanée, par les follicules pileux et sébacés et par la peau elle-même, surtout s'il y a une désagrégation légère de la couche cornée. Cette absorption amène un certain degré d'analgésie due à l'action locale du gaiacol sur les terminaisons nerveuses périphériques.

Cette propriété a été employée pour le traitement de certaines affections douloureuses et notamment pour l'orchite blennorrhagique par M. Balzer.

D'après l'auteur, ce traitement donne d'excellents résultats. On emploie du gaiacol pur, 2 ou 3 gr. par badigeonnage, de gaiacol en cristaux qu'on promène sur l'aine, au niveau du cordon et de l'hypogastre et le long de la cuisse et que la chaleur propre de la peau suffit à faire fondre. Pour les bourses dont la peau est fine et desquame facilement, on emploie une pommade (vaseline, 30 gr. ; gaiacol, 5 gr.) ; l'application même réitérée de cette pommade n'irrite pas la peau.

Le nombre des badigeonnages dépend de l'intensité de la maladie. Dans les cas ordinaires, 3, 4 badigeonnages faits un le matin, un le soir, ont suffi pour faire disparaître la douleur et hâter sensiblement la résolution ; dans les cas graves, il est nécessaire de répéter plus souvent les badigeonnages.

L'intervalle entre chaque badigeonnage doit être de cinq à six heures en général, mais peut être réduit dans les cas douloureux à 3 ou 4 heures. L'élimination du gaiacol se fait principalement par les reins, à l'état de gaiacol sulfate de potassium. Cette élimination commence au bout de quinze minutes, atteint son maximum au bout de cinq heures et va ensuite en décroissant.

Après vingt-quatre heurcs et même en moins de temps, il est difficile de déceler les traces de gaiacol dans l'urine.

### L. Canova. — Recherches sur l'ichtyol dans le traitement de la blennorrhagie (27 mars 1895).

L'auteur a essayé, dans le service de M. Balzer à l'hôpital du Midi, les lavages à l'ichtyol en solution à 1 ou 2 p. 100 pour le traitement des écoulements blennorrhagiques. Ces solutions étaient généralement bien supportées et n'occasionnaient qu'une légère sensation de cuisson vite disparue.

Les phénomènes inflammatoires n'étaient pas accrus même momentanément par l'ichtyol et disparaissaient, en général, après deux ou trois lavages.

L'action heureuse de ces lavages était surtout manifeste à la période de l'écoulement. Le gonocoque disparaissait rapidement pour ne plus revenir si les lavages étaient continués assez longtemps et cessés progressivement.

La pratique de ces lavages est la même que celle bien connue des lavages au permanganate.

Ces lavages seraient à peu près indolores et par conséquent supérieurs en cela aux lavages de permanganate. Ils peuvent être employés dès le

début et ont dans quelques cas amené rapidement la disparition de l'écoulement; ils serviraient en tout cas, à cette période, à atténuer les symptômes inflammatoires et empêcher l'extension du mal à l'urèthre postérieur; ils triomphent surtout quand ils sont employés à la période de déclin.

A. Lachowski. — Résultats immédiats et éloignés des divers modes de traitement du rétrécissement dit syphilitique du rectum (23 janvier 1895).

Travail fait dans le service de M. le professeur Terrier, sous l'inspiration de M. Hartmann et entièrement chirurgical. On sait d'ailleurs que la nature vraie de ces rétrécissements est fort discutée, et que, quelle qu'elle soit, le traitement médical n'a sur eux aucune action réelle.

Une opération seule peut donner aux malades une chance d'amélioration de leur triste situation.

Le traitement de choix est l'extirpation; pour les rétrécissements ano-rectaux, l'ablation directe avec conservation du sphincter; pour les rétrécissements du rectum, l'ablation par les voies naturelles après dilatation de l'anus.

Lorsque l'extirpation est impossible, il faut avoir recours à la recto-tomie postérieure; enfin, si celle-ci est à son tour impraticable, à la colotomie iliaque qui permet des survies de longue durée.

Jacquinet. — Contribution à l'étude de la tuberculose pulmonaire chez les syphilitiques (6 mars 1895).

Cette thèse, très intéressante, met en valeur quelques-unes des idées de M. Landouzy sur les associations pathologiques que l'on rencontre souvent chez les tuberculeux. Parmi celles-ci, il ne paraît pas qu'il puisse y en avoir de pires que la syphilis. Toutefois, les conditions varient suivant les circonstances dans lesquelles a lieu cette association.

La syphilis survient chez un malade déjà tuberculeux; généralement elle donne un coup de fouet à la tuberculose, trouvant le sujet sans résistance et ajoutant son pouvoir débilitant.

Le cas est le même naturellement si la tuberculose se déclare chez un syphilitique en état récent de syphilis.

Si la tuberculose envahit, au contraire, des syphilitiques déjà anciens, les conséquences sont toutes différentes. Dans ces cas, en effet, M. Landouzy croit que les malades font une tuberculose toute particulière, plutôt fibreuse au point de vue anatomo-pathologique et au point de vue de l'évolution lente, torpide, non diffusante.

M. Jacquinet étudie ensuite les rapports qui existent entre la syphilis et la tuberculose, la syphilis pouvant exercer une action pathogénique; les enfants nés de parents syphilitiques, quoique ne présentant pas eux-mêmes d'accidents syphilitiques, sont fréquemment atteints de tuberculose; les lésions syphilitiques du larynx et de la bouche peuvent être des portes d'entrée de la tuberculose; il en est de même pour les bronchites syphilitiques. Enfin, l'association de la syphilis et de la tuberculose pulmonaire se rencontre assez fréquemment.

Les foyers qui résultent du ramollissement des gommes pulmonaires peuvent être facilement envahis par les bacilles.

Plus intéressantes encore à étudier sont les pleurésies survenant chez les syphilitiques dans leurs rapports avec la tuberculose. Ces pleurésies syphilitiques secondaires, de notion assez récente, ne sont pas considérées par tous les auteurs comme étant notablement des accidents spécifiques. M. Landouzy suspecte fort les syphilisés atteints de pleurésie au cours de leurs accidents secondaires d'être, comme tant de pleurétiques, dits *a frigore*, en puissance de tuberculose localisée dans la plèvre.

Dans un dernier chapitre, l'auteur étudie le diagnostic entre la syphilis pulmonaire et la tuberculose pulmonaire chez les syphilitiques.

Le critérium clinique de la syphilis pulmonaire peut se résumer ainsi : Syphilis antérieure, tableau morbide de la consomption pulmonaire, absence de bacilles de la tuberculose dans les crachats, constatation de lésions scléro-gommeuses dans d'autres parties de l'organisme, effets favorables du traitement antisyphilitique.

Enfin, quelle est l'influence de la thérapeutique sur l'évolution simultanée des deux diathèses. « Le plus souvent, le traitement antisyphilitique a une influence déplorable sur l'évolution de la tuberculose pulmonaire, si bien que, perdant comme tuberculeux le droit au traitement syphilitique, le malade qui mène de front les deux infections, est dans la pire situation, menacé, s'il veut conjurer sa syphilis, d'aggraver sa tuberculose. » Aussi, spécialement, tout syphilitique ayant eu des localisations bucco-pharyngo-laryngées, devra-t-il s'efforcer par une hygiène appropriée d'éviter une complication sur laquelle la thérapeutique a pour lui si peu de ressources.

### Mlle Eleneff. — Contribution à l'étude des manifestations oculaires de la syphilis de l'encéphale (18 juillet 1895).

L'auteur a en vue les troubles oculaires dépendant de la syphilis du cerveau, en laissant de côté ceux qui se rencontrent dans le tabes.

Les lésions syphilitiques du cerveau, quelle que soit leur nature, tumeurs circonscrites, lésions artérielles, lésions des méninges, donnent très fréquemment lieu à divers troubles du côté de l'organe de la vision.

Suivant que telle ou telle paire nerveuse est atteinte par la lésion cérébrale on observera, soit des paralysies oculo-motrices, soit des troubles de la fonction visuelle elle-même, soit enfin des troubles de la sensibilité générale et de la nutrition du globe.

La prédilection de la syphilis à la base du crâne rend parfaitement compte de la fréquence des différents troubles visuels. Les lésions corticales pures, celles du centre ovale et des noyaux gris centraux ne sont que rarement les causes des paralysies oculo-motrices. Le nerf optique ayant son centre dans l'écorce des lobes occipitaux et parcourant les différentes parties de la substance cérébrale, avant d'apparaître à la base, est plus souvent atteint par ces lésions corticales proprement dites.

La méningite scléro-gommeuse de la base est la cause la plus fréquente des troubles de l'organe de la vision.

Du côté du *nerf optique*, on peut observer une forme de papillite, stase papillaire, de la névrite optique, de l'atrophie du nerf optique, de l'amblyopie et de l'amaurose, de l'hémianopsie. Mais les lésions les plus fréquentes sont certainement les paralysies musculaires, avec toutes leurs variétés et les ophtalmoplégies. On trouvera sur ce sujet très ardu une bonne description dans la thèse de Mlle Eleneff.

### Carra. — Étude sur la ~~paralysie~~ pleurésie syphilitique du stade roséolique (21 novembre 1894).

La production de pleurésies au cours de la période secondaire de la syphilis est un fait maintenant bien connu; l'intérêt de la question réside surtout, comme on l'a vu, dans le travail que nous avons cité plus haut de M. Jacquinet, dans l'interprétation pathologique donnée à ces faits.

L'auteur, adoptant pleinement les idées de M. Chantemesse, n'hésite pas à rapporter franchement ces pleurésies à la syphilis; il en fait de véritables accidents syphilitiques, dus sans doute à une sorte de poussée éruptive du côté de la plèvre, comme il s'en fait à cette période du côté de la peau. Le traitement spécifique a d'ailleurs une action rapidement efficace et ces pleurésies disparaissent très facilement sous l'influence du mercure.

### Merlier. — Étude clinique sur la neurasthénie d'origine syphilitique (6 mars 1895).

C'est à M. le professeur Fournier qu'on est redevable d'avoir montré les relations évidentes qui existent dans nombre de cas entre la neurasthénie et la syphilis, la neurasthénie pouvant se montrer non pas seulement comme élément d'un cortège de manifestations spécifiques, mais eu tant que manifestation spécifique, isolée, exclusive; et ce sont ses idées que M. Merlier a exposées dans sa thèse.

Les symptômes de cette neurasthénie syphilitique ne diffèrent guère d'ailleurs de ceux de la neurasthénie commune. Au premier rang figure la céphalée, souvent seul symptôme et qu'il importe de distinguer de la véritable céphalée syphilitique; elle est le plus habituellement diurne, tandis que l'autre est nocturne et se montre rebelle, s'exagère même parfois, sous l'action du traitement antisyphilitique. On peut observer aussi le cortège habituel de la neurasthénie avec le phénomène d'asthénie musculaire et d'apathie intellectuelle, et certaines phobies, exagérées surtout par la crainte qu'ont souvent les malades de l'évolution fâcheuse de leur syphilis.

La neurasthénie peut se montrer à la période secondaire; dans ce cas, elle est ordinairement bénigne; celle qui se montre plus tard est d'un pronostic plus sérieux, non qu'elle menace l'existence, mais parce qu'elle peut durer de longues années, empoisonnant véritablement la vie des malades. Cette neurasthénie n'est pas justiciable du traitement antisyphilitique; elle participe en cela des autres affections parasyphilitiques. Le traitement est celui de la neurasthénie commune.

LEVET. — Essai clinique sur la claudication intermittente consécutive à l'artérite syphilitique des membres inférieurs (26 décembre 1894).

La syphilis étant souvent cause d'artérite, celle-ci peut atteindre, quoique le fait soit assez rare, les vaisseaux des membres inférieurs. Les désordres provoqués peuvent être l'anévrysme ou la gangrène, la dilatation ou l'occlusion du calibre du vaisseau.

La gangrène présente une variété clinique où la claudication intermittente se montre comme signe avant-coureur et à plus ou moins longue échéance d'une gangrène momifiante.

On sait ce qui est le syndrome de la claudication intermittente des membres inférieurs dont l'histoire a été faite surtout par Charcot, et les relations qu'il présente avec l'athérome. Ceux qu'il a avec la syphilis sont maintenant bien établis ; l'auteur cite quatre observations dont deux ont été recueillies à la Salpêtrière. Les symptômes sont ceux qui sont habituels à cette curieuse affection ; peut-être peut-on noter dans cette forme un début très douloureux, continué à la période d'état par des douleurs spontanées très vives à exacerbations nocturnes. Quant aux circonstances étiologiques, le petit nombre de cas connus les rend encore indécises ; cependant, comme cela s'observe déjà dans la syphilis cérébrale très souvent due elle aussi à de l'artérite, on aurait observé la bénignité apparente initiale de la syphilis et l'absence de traitement spécifique à l'origine : l'époque d'apparition serait, elle aussi, celle des encéphalopathies spécifiques.

Le traitement spécifique n'a chance d'agir avec succès que si le diagnostic a été fait de bonne heure et si la médication a été instituée de suite : il n'agit plus, on le conçoit, sur les lésions consécutives, lésions anales. C'est encore ce qui se passe dans les artères cérébrales.

P. JONNART. — De l'épididymite syphilitique tertiaire (25 mai 1865).

A côté de l'épididymite syphilitique qui survient à la période secondaire et dont la description est classique depuis le travail de Dron en 1863, il faut admettre l'existence d'une variété d'épididymite survenant à la période tertiaire : cette forme, dont la réalité a été longtemps discutée, paraît cependant, quoique rare, indéniable maintenant et l'auteur a pu rassembler de divers côtés jusque 37 observations. Le plus souvent, il s'agit d'une épididymite évoluant sans réaction, à froid, chronique ; dans quelques cas toutefois on a noté de la douleur et un certain degré de réaction inflammatoire. L'épididymite est presque toujours dans ces cas *unilatérale*, le volume est celui d'une noisette environ, la tumeur siège le plus souvent à la tête. Le testicule est resté normal ; car il s'agit de cas bien indépendants du sarcocèle. Les fonctions génitales sont conservées.

C'est une affection tout à fait rare ; peut-être des blennorrhagies antérieures, surtout quand elles ont été compliquées d'épididymite, créent-elles une prédisposition favorable ; les traumatismes paraissent aussi agir dans ce sens. Le traitement fait disparaître rapidement ces tumeurs ; mais

elles peuvent rester indéfiniment et devenir tout à fait scléreuses ; la forme gommeuse est exceptionnelle.

Le diagnostic se pose surtout avec l'épididymite blennorrhagique et l'épididymite tuberculeuse ; chaque fois qu'il y aura doute sur la nature d'une affection épididymaire, il sera bon d'instituer le traitement spécifique.

H. Pouzol. — De l'importance diagnostique de la courbe alimentaire dans certains cas d'hérédo-syphilis (7 novembre 1895).

On sait quelle terrible influence possède la syphilis sur la mortalité des nouveau-nés. A côté des cas où la vérole héréditaire se manifeste franchement, il en est d'autres où il semble qu'elle se traduise seulement par l'inaptitude à la vie ; l'enfant venu au monde avec les apparences de la santé, dépérit rapidement et meurt. M. Pouzol estime que dans des cas de ce genre l'examen de la courbe alimentaire, laquelle présente certaines particularités doit amener à penser à la syphilis et permettre de faire un traitement qui, s'il est institué à temps, peut sauver l'enfant. Cette courbe présente un tracé descendant régulier presque vertical ; ces enfants, quoique nourris convenablement et ne présentant aucun trouble digestif, perdent une centaine de grammes chaque jour. Ce qui est caractéristique est cette courbe descendante que rien d'apparent ne peut expliquer : si dans ces cas, après recherches chez la mère des antécédents spécifiques et même quand ceux-ci ne sont pas trouvés, on donne le traitement spécifique, on voit la courbe remonter et l'enfant renaître. Et l'auteur donne à l'appui de cette manière de voir quelques tracés en effet caractéristiques. Mais le traitement mercuriel doit être donné le plus tôt possible. L'auteur l'a vu administrer dans le service de M. Budin par M. Boissard, sous forme de 60 à 80 gouttes de liqueur de Van Swieten et une friction mercurielle de un à deux grammes ; ces doses très élevées sont bien supportées par les enfants ; elles devront naturellement être diminuées quand l'enfant reprendra ses forces et son poids.

J. Gouez. — Contribution à l'étude de la maladie de Parrot (pseudo-paralysie syphilitique), 22 juillet 1895.

A propos de deux cas observés par lui dans le service de M. le Dr Moizard, l'auteur refait l'histoire bien connue et classique de cette curieuse maladie. Dans les deux cas rapportés il s'agit d'un petit garçon de 3 mois, atteint du côté droit, et d'un autre petit garçon, âgé de quarante jours, paralysé des deux bras. Dans deux autres observations inédites, communiquées par M. Moizard, il s'agit aussi d'enfants âgés de deux mois. C'est l'âge ordinaire (dans les trois premiers mois) auquel apparaît la maladie de Parrot ; elle peut constituer l'unique symptôme de syphilis présenté par l'enfant. Si le diagnostic est fait de bonne heure et le traitement bien institué avec une bonne hygiène alimentaire, la guérison, malgré ce que l'on a cru pendant longtemps, est habituelle.

**Paul Guibé. — Étude sur l'emploi de l'iodure de potassium dans le traitement de la syphilis (24 juillet 1895).**

Bonne monographie consacrée à l'iodure de potassium : l'historique, les modes d'administration, les indications et les accidents de l'iodure sont choses bien connues. Le principal intérêt d'une étude sur l'iodure est la discussion de son action dans le traitement de la syphilis et de ce mode d'action.

L'iodure ne saurait être employé seul au début de la syphilis : car il agit lentement, est peu actif sur les accidents secondaires et ne paraît pas comme le mercure éteindre la maladie ; il ne paraît pas avoir alors d'action préventive. Son action à la période tertiaire est bien connue, mais quand on l'administre avec ou après le mercure, agit-on de façon rationnelle? Les uns ont prétendu que l'iodure remet en liberté et en circulation les quantités de mercure restées dans l'organisme, qu'il aide à l'élimination du mercure et redonne à celui-ci une nouvelle force. Le fait est contesté ; il semble d'ailleurs que procéder ainsi serait hâter l'élimination d'un médicament qu'on a au contraire intérêt à retenir dans l'économie puisqu'il agit préventivement.

Il est probable que l'habitude qu'ont beaucoup de médecins de donner l'iodure après le mercure est justifiée seulement par ce que l'on sait des bons résultats en certains cas du traitement mixte. Pour Finger, le mercure et l'iodure sont antagonistes en un certain sens. L'usage prolongé de l'iode diminue la sensibilité pour l'iode, mais augmente la sensibilité pour le mercure, et inversement. Un remède fraye ainsi la voie à l'autre.

En résumé, nous ne connaissons pas exactement comment agit l'iodure de potassium dans la syphilis, et son emploi est à peu près encore réglé par des règles empiriques ; s'entend son emploi comme mode de traitement général, car on sait au contraire fort bien à quelles espèces d'accidents il s'adresse particulièrement.

Henri Feulard.

# NOUVELLES

## Nomination

M. le docteur Török a été nommé privatdocent de dermatologie à l'Université de Budapest. Nous adressons à notre collaborateur et ami nos bien vives félicitations.

## Congrès international de médecine de Moscou.

L'ouverture du futur Congrès International qui aura lieu à Moscou, vient d'être ratifiée officiellement.

1) Le XII^e^ Congrès International aura lieu à Moscou en 1897 dans la première quinzaine du mois d'août.

2) Le Congrès durera 7 jours.

3) Une section spéciale de *maladies cutanées et vénériennes* sera consacrée à la discussion des rapports et communications sur la dermatologie et syphiligraphique.

4) La Faculté de Médecine de Moscou a chargé M. le Professeur A. Pospeloff (de Moscou) de diriger les travaux de cette section. Les personnes qui désirent avoir des renseignements quelconques sur cette section, sont priées de s'adresser à M. Pospeloff.

5) La langue française est choisie comme langue officielle du Congrès, mais les rapports et les débats pourront avoir lieu en Russe, en Français et en Allemand.

## Fête jubilaire en l'honneur du D^r^ Lewin.

La Société berlinoise de dermatologie a célébré le 50^e^ anniversaire de doctorat de son premier président, le D^r^ G. Lewin, dans une réunion solennelle, à laquelle ont pris part environ 180 personnes. M. Lassar a ouvert la séance ; l'éminent professeur, M. R. Virchow, a présenté de nombreuses préparations d'os et, à cette occasion, a fait une communication sur l'histoire de la syphilis ; M. E. Leyden a parlé sur les métastases de la blennorrhagie, notamment dans le système nerveux et dans le cœur. Le soir il y a eu un banquet, ensuite la démonstration, semblable à une exposition collective, de nombreux instruments et préparations par plusieurs membres de la Société de dermatologie. C'est une très heureuse organisation à laquelle prirent part en première ligne la clinique de Lassar (D^r^ Meissner), puis principalement avec des préparations microscopiques instructives, MM, Benda, Blaschko, Gumpertz, Heller, Joseph, Ledermann, Müller, Saalfeld.

Les stéréo-photogrammes de O. Rosenthal furent très appréciés en raison de la reproduction frappante de la nature. MM. E. Frank, Franke,

Friedländer, Isaac avaient présenté des instruments; Gauer de très belles cultures pures de gonocoques.

En commençant la séance on avait offert à G. Lewin un magnifique volume (*Festschrift*), avec neuf planches en couleur, rédigé par O. Rosenthal et J. Heller. Vingt et un amis, élèves et confrères, parmi lesquels on peut citer J. Neumann (Vienne), Unna (Hamburg), Jullien (Paris), Mendel et Hirschberg (Berlin), avaient envoyé des travaux. Ce livre restera comme un souvenir précieux et durable de cette fête. (*Berl. klin. Wochensch.*, 1895, p. 1019.) A. D.

*Le Gérant :* G. Masson.

IMPRIMERIE LEMALE ET Cie, HAVRE

BIBLIOTHÈQUE

## TRAVAUX ORIGINAUX

# SUR UNE NOUVELLE FORME SUPPURATIVE ET PEMPHIGOIDE DE TUBERCULOSE CUTANÉE EN PLACARDS A PROGRESSION EXCENTRIQUE ET LA CAUSE PROCHAINE DE SES LOCALISATIONS.

Par **H. Hallopeau.**

Nous avons plusieurs fois déjà attiré l'attention sur les tuberculoses suppuratives de la peau, notamment dans une communication faite en 1892 au deuxième congrès pour l'étude de la tuberculose; dès 1888, nous avions publié, avec M. L. Wickham, un fait de lupus tuberculeux à forme suppurative et nous avions cherché à établir quel est le mode de production de ces suppurations. En 1889, M. Gaucher a décrit une forme pustulo-ulcéreuse de tuberculose cutanée ; elle est remarquable par sa bénignité, car on en obtient en deux, trois ou quatre semaines, la cicatrisation par un simple pansement boriqué.

Chez le jeune malade que nous avons l'honneur de vous présenter, les caractères cliniques et l'évolution des lésions cutanées sont tout différents et représentent un type qui, à notre connaissance, n'a pas encore été décrit.

François L..., âgé de 15 ans, entre, le 18 novembre 1895, au nº 38 du pavillon Bazin, atteint d'une tuberculose pulmonaire. Sa mère est morte, il y a cinq ans, d'une phtisie à marche rapide; son père présente également depuis six mois les symptômes d'une phtisie pulmonaire; une sœur est morte à l'âge de neuf mois.

Ce jeune homme est atteint actuellement d'une éruption, abondante et polymorphe sur les membres, disséminée sur la partie inférieure du tronc.

D'après son dire, elle a débuté, environ six semaines auparavant, par un bouton suppuré qui s'est développé à la partie postérieure de la jambe droite pour s'étendre bientôt excentriquement sous la forme d'un soulèvement bulleux; bientôt, de nombreuses pustulettes se sont développées sur les membres inférieurs, en même temps que s'y produisaient des plaques éruptives rouges, légèrement dures et saillantes, à progression excentrique.

Le 20 novembre, nous constatons les faits suivants: Le malade est dans un état de cachexie profonde; il est très maigre; il tousse incessamment et présente, aux deux sommets, les signes d'une tuberculose arrivée, du côté droit, à la période cavitaire; il n'y a pas de réaction fébrile; les urines sont albumineuses.

L'éruption des membres inférieurs et des avant-bras est abondante ; elle se présente sous des formes diverses que l'on peut ramener à quatre types : *a)* Les éléments les plus nombreux sont des pustulettes miliaires variant du volume d'un grain de millet à celui d'un grain de chènevis ; elles sont remplies d'un liquide purulent ; on les voit disséminées irrégulièrement sur les téguments des jambes ; il n'y en a qu'un petit nombre aux cuisses ; on ne les retrouve, ni sur les membres supérieurs, ni sur le tronc.

Un certain nombre de ces pustulettes sont entourées d'un cercle érythémateux ; une partie d'entre elles sont centrées d'un poil.

Ces pustulettes sont pour la plupart disséminées sans ordre ; quelques-unes sont incluses dans le pourtour infiltré ou dans l'aire des placards que nous allons décrire.

*b)* D'autres éléments sont constitués par des saillies rouges ou brunes, acuminées, de mêmes dimensions que les précédentes, et recouvertes, les unes, d'une squame, les autres, d'une croûtelle. Il n'est pas douteux qu'une partie de ces saillies ne représentent les pustulettes arrivées à leur dessiccation, mais, d'après les assertions positives du malade, elles ne reconnaissent pas toutes cette origine ; nombre d'entre elles, particulièrement celles des membres supérieurs et de l'abdomen, se sont développées graduellement, sans suppuration ; elles sont remarquablement abondantes sur la partie postéro-externe des avant-bras et au voisinage des coudes. A l'abdomen, elles se groupent en amas irréguliers et rappellent par cette disposition, ainsi de même que par leur aspect, le lichen scrofulosorum.

*c)* En diverses régions, ces papules se groupent de manière à constituer des amas confluents, d'un rouge sombre disparaissant sous le doigt, formant une saillie notable et offrant au doigt une certaine résistance ; on y voit des squames minces et adhérentes ; elles ne masquent que très incomplètement la rougeur de la plaque. Leurs dimensions varient de quelques millimètres à plus de deux centimètres de diamètre ; à leur périphérie, on voit parfois des saillies miliaires, légèrement érythémateuses et centrées d'un poil.

Une partie des ces placards sont moins colorés et moins saillants dans leur partie centrale qui paraît subir une évolution rétrograde. Les plus étendus occupent la partie antérieure de la cuisse gauche et de la jambe correspondante ; on en voit également quelques-uns sur les membres supérieurs. L'aspect de plusieurs d'entre eux rappelle celui du lupus.

*d)* Les placards qu'il nous reste à signaler ont des caractères différents : leurs dimensions sont plus grandes : elles atteignent six centimètres de diamètre ; la partie centrale de l'un d'eux est déprimée et plus ou moins profondément exulcérée ; elle est le siège d'un exsudat purulent ; leur pourtour est un peu saillant, induré, d'un rouge intense, irrégulièrement arrondi ou ovalaire ; sur une partie de son étendue, il est le siège d'un *soulèvement bulleux* qui s'étend excentriquement sur un rayon de 5 à 10 millimètres ; on voit en outre souvent des pustulettes miliaires en différents points de sa périphérie. Une zone éruptive érythémateuse de 12 à 15 millimètres entoure ces placards.

Il n'en existe actuellement que deux ; ils occupent la partie postérieure de la jambe droite.

Le 5 décembre, nous constatons que plusieurs des plaques se sont

agrandies excentriquement en même temps qu'elles s'affaissaient dans leur partie centrale; de nouvelles se sont développées. On compte maintenant sur la jambe gauche trois placards semblables à ceux de la jambe droite et développés, comme eux, aux dépens de pustulettes ; le plus grand mesure 3 centimètres sur 3 centimètres et demi ; son pourtour est saillant et résistant au toucher dans un rayon de 8 à 10 millimètres ; sa coloration est plus vive que celle du centre affaissé ; sur la périphérie de l'un de ces placards, on voit plusieurs pustulettes; au membre inférieur droit, la plaque la plus élevée mesure aujourd'hui 6 centimètres et demi verticalement sur 5 trausversalement; elle présente d'ailleurs encore le soulèvement bulleux périphérique indiqué précédemment.

Le 11 décembre, la plaque d'infiltration tuberculeuse située à la partie postérieure de la jambe droite atteint 8 cent. sur 7 ; elle s'est donc très notablement agrandie en quelques jours ; par contre, celle que nous avons signalée à la partie antérieure de la cuisse droite s'est notablement affaissée en même temps qu'elle a pâli.

Les pustules rompues laissent à leurs places des ulcérations superficielles à contours irréguliers ; elles se cicatrisent pour la plupart rapidement.

(Depuis lors, les placards ont continué à s'étendre rapidement et à se multiplier, deux d'entre eux ont complètement fusionné.)

Un des traits frappants de cette dermatose est son polymorphisme : on y voit en effet, à côté de papules qui méritent le nom de lichen scrofulosorum, des nodules confluents d'aspect lupique et des pustulettes, sans caractères spéciaux au début, mais devenant bientôt, par leur confluence et par l'infiltration du derme sous-jacent, le point de départ de néoplasies d'*un caractère tout particulier* ; sur plusieurs d'entre elles, on peut voir un soulèvement périphérique de l'épiderme par un liquide purulent ; les placards ainsi formés s'étendent excentriquement de manière à atteindre en peu de semaines jusqu'à 8 centimètres de diamètre; à mesure qu'ils progressent ainsi à la périphérie, il peut arriver que leur partie centrale se déprime ; leur progression a lieu par l'intermédiaire du soulèvement pemphigoïde ou de nouvelles pustules ; ces mêmes éléments peuvent se développer de nouveau dans l'aire de ces placards.

La nature tuberculeuse de ces altérations ne peut faire l'objet d'un doute : si les pustulettes n'ont au début aucun trait qui leur appartienne en propre, il n'en est plus de même dès qu'elles se multiplient en groupes confluents et s'accompagnent d'une infiltration dermique considérable. L'aspect tout particulier des placards ainsi constitués, l'impossibilité de les rattacher à un autre type de dermatose, la coïncidence de papules semblables à celles du lichen scrofulosorum, l'aspect lupique d'une partie des placards signalés à la cuisse et aux membres supérieurs et enfin la coïncidence d'une tuberculose pulmonaire avancée dans son évolution permettent alors d'affirmer qu'ils sont, en toute certitude, de nature tuberculeuse.

L'examen histologique, pratiqué dans notre laboratoire par M. Prieur, a porté sur le sang, la sérosité et le pus, pris au centre et à la périphérie du placard des jambes ; il n'a pas jusqu'ici révélé la présence de bacilles, mais il en était de même dans les cas de M. Gaucher ; nous dirons plus tard quel aura été le résultat des inoculations qui ont été pratiquées par MM. Prieur et Macrez à plusieurs cobayes.

Cette forme de tuberculose ressemble, par ses éléments initiaux, à celle qui a été observée par M. Gaucher chez les enfants ; dans les deux cas, il s'agit de pustulettes ; mais, tandis que, dans les cas de M. Gaucher, ces éléments s'ulcèrent pour se cicatriser ensuite dans un bref délai, ils deviennent chez notre malade le point de départ de néoplasies tuberculeuses qui infiltrent profondément le derme en même temps qu'il se produit à leur pourtour des lésions pemphigoïdes ; il y a là un complexus tout spécial et à notre connaissance non encore décrit.

Nous avons établi, dans nos précédentes communications, que le bacille de Koch peut, par l'intermédiaire des toxines qu'il engendre, être pyogène chez les sujets prédisposés ; nous avons invoqué, d'une part, l'absence de microbes pyogènes dans le fait que nous avons étudié avec M. Wickham, d'autre part, la production d'éruptions généralisées de pustules chez des sujets auxquels nous avions pratiqué des injections de lymphe de Koch. Dans le cas présent, M. Prieur a de même constaté l'absence de microbes pyogènes dans le liquide exsudé : c'est là encore un argument en faveur de la nature tuberculeuse de ces altérations.

Nous avons vu qu'une partie des pustulettes initiales étaient centrées d'un poil ; elles sont donc périfolliculaires ; d'autre part, on sait que, dans le lichen scrofulosorum, les lésions intéressent de même primitivement le pourtour des glandes sébacées. Ces localisations périglandulaires, ainsi que l'a fait remarquer M. Leredde (communication orale), semblent en désaccord avec la localisation du bacille tuberculeux, laquelle est exclusivement conjonctive. On peut cependant se l'expliquer si l'on tient compte des différences de milieu que peut lui offrir le tissu conjonctif dans les différentes parties de l'organisme.

Il n'est pas admissible, en effet, que le tissu conjonctif présente partout une même composition chimique : il se trouve par ses espaces lymphatiques, l'intermédiaire obligé entre les éléments plus élevés qu'il environne et la circulation : or, il doit nécessairement être imprégné des produits de désassimilation de ces éléments, qu'ils soient glandulaires, musculaires ou nerveux ; de là, des différences essentielles dans la constitution chimique de son tissu : il est de toute évidence que le tissu conjonctif entourant les nodules hépatiques doit ainsi différer de beaucoup de celui qui entoure les glomérules de Malpighi,

les tubes séminifères, la muqueuse intestinale ou les glandes de la peau : on conçoit donc que le bacille de la tuberculose ne trouve qu'au pourtour de certaines glandes un milieu favorable à sa culture ; on s'explique ainsi comment la tuberculose peut rester limitée à telle ou telle partie du tégument comme elle l'est le plus souvent à la muqueuse respiratoire et exceptionnellement à celle de l'intestin ou des organes génitaux.

Il appartiendra à la chimie biologique de confirmer cette hypothèse dont le degré de vraisemblance nous paraît équivaloir à la certitude. Elle est applicable à toutes les maladies infectieuses à localisations conjonctives.

Nous formulerons ainsi qu'il suit les conclusions de ce travail :

1° *La tuberculose pustuleuse des jeunes sujets peut être le point de départ d'infiltrations profondes du derme, lesquelles s'étendent rapidement en surface de manière à former bientôt des placards indurés de plusieurs centimètres de diamètre ;*

2° *La forme de ces placards est irrégulièrement arrondie ou ovalaire ; ils peuvent fusionner assez complètement pour qu'il ne reste pas trace de la séparation initiale ;*

3° *Leur surface peut être ou non exulcérée partiellement ; les exulcérations sont dues au développement et à la rupture de nouvelles pustulettes à leur périphérie ou dans leur aire ; elles ont tendance à se cicatriser rapidement ;*

4° *L'épiderme peut être le siège, à la périphérie de ces placards, dans leur zone d'accroissement, de soulèvements bulleux d'aspect pemphigoïde ;*

5° *Les caractères de ces néoplasies les différencient de toutes les formes de tuberculose cutanée décrites jusqu'ici ;*

6° *Elles peuvent coïncider avec des infiltrations tuberculeuses en nodules agminés et avec des éléments de lichen scrofulosorum ;*

7° *Les pustulettes initiales peuvent être centrées d'un poil : on est alors en droit de les localiser autour des follicules pilaires ;*

8° *Cette localisation et celle du lichen scrofulosorum autour des glandes sébacées semblent en contradiction avec le siège exclusivement conjonctif de la tuberculose ; elles s'expliquent si l'on admet que le milieu conjonctif varie dans sa constitution chimique au pourtour de chaque organe glandulaire comme de tout élément d'une organisation élevée par le fait des matériaux de désassimilation qu'il en reçoit ; on conçoit ainsi qu'il ne devienne que dans le domaine de tels ou tels éléments un terrain favorable au développement des bacilles de Koch.*

9° *Cette donnée est applicable aux localisations conjonctives de toutes les maladies infectieuses.*

SUR

# UN CAS DE DERMATITE EXFOLIATRICE GÉNÉRALISÉE

(MALADIE DE WILSON-BROCQ)

## COMPLIQUÉE D'UNE SARCOMATOSE CUTANÉE MULTIPLE. GUÉRISON

(*Observation recueillie dans le service de M. le Professeur* BOECK).

Par **Rudolf Krefting** (de Christiania).

Bien que la classification et le groupement des différentes formes d'érythrodermie et de dermatite, essayés surtout par des savants français, soit encore assez loin d'être définitive, il semble pourtant que l'accord soit établi sur certains points.

Au Congrès tenu à Paris en 1889, où la question du pityriasis rubra et des dermatites généralisées figurait à l'ordre du jour, on arriva à une entente complète en ce qui concerne le pityriasis rubra du type Hebra et le droit qu'a cette maladie, si rare qu'elle soit, à être considérée comme une entité tout à fait spéciale.

Toutes les formes possibles de dermatite exfoliatrice généralisée ont été, bien qu'à tort, considérées comme appartenant au pityriasis rubra.

Au même congrès, Brocq maintint ses convictions résultant de ses études antérieures et constata l'existence des formes suivantes :

1) *Érythème scarlatiniforme desquamatif*, ou *Dermatite exfoliatrice aiguë bénigne.*

2) *Dermatite exfoliatrice universelle subaiguë.*

3) *Dermatite exfoliatrice généralisée chronique.*

4) *Pityriasis rubra, type Hebra.*

5) *Pityriasis rubra subaigu ou bénin.*

Si bonne que soit cette classification basée sur un vaste ensemble d'observations minutieuses, et sur une étude approfondie de la littérature spéciale, je crois cependant qu'il conviendrait de ne pas employer la dénomination de pityriasis rubra en dehors du type même fixé par Hebra. On a, suivant moi, déjà commis une faute en classant sous la rubrique *pityriasis rubra* la maladie si discutée, connue désormais dans le monde entier sous le nom de pityriasis rubra pilaris (Devergie). A ranger sous la rubrique « pityriasis rubra » plusieurs maladies plus ou moins bien caractérisées, on risque de provoquer des confusions.

Je n'ai pas l'intention de rapporter ici les différentes opinions professées sur le groupe pathologique dans lequel rentre le cas observé par moi, mon expérience personnelle étant par trop restreinte, en raison de la rareté de la maladie. Il me suffira de renvoyer le lecteur

au travail publié par Brocq en 1882 sur le *pityriasis rubra* et aux notes dont Besnier et Doyon ont enrichi le Traité de Kaposi (Kaposi lui-même ne consacre aucune place à ces états pathologiques). Je citerai en outre le travail de Jadassohn sur le pityriasis rubra (1) et sur celui de Török : *Ein Fall von erythema scarlatiniforme desquamativum* (2). On y voit que ces deux auteurs ont utilisé toute la littérature préexistante, et se sont émancipés des vues un peu étroites de l'école viennoise en ce qui concerne les dermatites.

En vue d'établir un classement, ne fût-il même que provisoire, de ces diverses dermatoses, je crois que le mieux est de se rallier à la proposition de M. Oro Mario de Naples (3), qui les répartit comme suit :

a) *Dermatitis generalis exfoliativa acuta ou dermatite scarlatiniforme récidivante.*

b) *Dermatitis exfoliativa primitiva s. subacuta* (maladie de Wilson-Brocq).

c) *Dermatitis generalis exfoliativa secundaria. s. herpes exfoliativa* (Bazin) (eczéma, psoriasis, pemphigus, lichen, etc.).

Le pityriasis rubra (Hebra) et le pityriasis rubra pilaris (Devergie) sont à la vérité des maladies fort voisines des précédentes, mais semblent cependant représenter des types spéciaux si caractéristiques qu'il convient de les mettre bien à part.

Il y a en outre bien certainement des cas de dermatite ou d'érythrodermies qui n'appartiennent à aucun des groupes ci-dessus et dont la nature est encore mal connue : c'est ce qui ressort des observations de MM. Ernest Besnier, Brocq, Hallopeau, Wickham et autres savants français.

Le mycosis fongoïde lui-même, dans son stade initial, aux allures si diverses, peut parfois pendant assez longtemps être classé dans le groupe des maladies dont nous parlons, dont on a grand'peine à le distinguer. A Saint-Louis, où la maladie est assez fréquente, j'ai pu cependant constater combien les médecins de cet hôpital sont habiles à diagnostiquer cette maladie, alors même qu'elle en était encore aux prodromes, et semblait se confondre avec une érythrodermie universelle.

Avant de passer à l'examen approfondi de l'histoire clinique de mon sujet, je relaterai brièvement les traits principaux de sa maladie.

C'est une femme de 68 ans, qui trois fois depuis 2 ans est entrée dans le service de M. Boeck, pour une grande dermatose, qui a été

(1) *Archiv. für Dermat. und Syph.*, 1891-92.

(2) Même revue, 1893.

(3) *Sulle dermatite exfoliatrice generalizzate,* travail présenté au XIV[e] congrès médical italien à Vienne, en 1892.

diagnostiquée comme *dermatite exfoliatrice généralisée* (maladie de Wilson-Brocq).

Le diagnostic fut établi dès le début par mon ancien chef, M. le professeur Boeck, et c'était la première fois qu'il avait l'occasion d'observer cette maladie en Norvège.

Je signalerai en passant et dès à présent, le fait remarquable d'une *sarcomatose cutanée* faisant son apparition dès le premier séjour à l'hôpital et accompagnée de tumeurs angiosarcomatiques pouvant atteindre la grosseur d'un pois et affectant à la fois le tronc, et les extrémités. (Voir plus bas le résultat de l'examen histologique après extirpation de plusieurs de ces tumeurs.)

La malade déjà fort affaiblie semblait à l'article de la mort, mais, dès avant sa sortie de l'hôpital, tous les sarcomes avaient successivement disparu, ne laissant derrière eux qu'un peu de pigment.

Dans les pages suivantes je ne rendrai un compte détaillé que de l'histoire clinique se rapportant au premier séjour à l'hôpital.

L'évolution de la dermatose au cours des deux séjours ultérieurs ne se différenciait pas sensiblement des phénomènes observés lors du premier séjour.

Paysanne âgée de 68 ans.

Premier séjour à l'hôpital, du 20 avril au 16 août 1892.

A l'automne de 1889, le sujet fut attaqué d'une éruption desquamante autour du nez et des yeux, et n'ayant qu'assez longtemps après intéressé d'autres parties. Il y a un an et demi, le mal gagna le genou droit et le coude gauche, pour se propager ensuite sur tout le corps. Cette première fois elle se rétablit en moins de trois mois, en employant des gouttes arsenicales et un onguent.

Il y a trois mois, la maladie recommença avec *rougeurs desquamantes* aux mains puis au coude gauche et au genou droit, ainsi qu'au deux fesses. Depuis lors, le mal progressa de plus en plus et finit par *envahir le corps entier*. L'*éruption n'a jamais suinté*. Pendant sa maladie, elle a éprouvé une *soif* inextinguible avec une *sensation de brûlure* plutôt que de démangeaison dans la peau, mais elle a cependant été *très sensible au froid*.

Le sommeil fut moins bon et l'*appétit décroissant*, quoiqu'elle supportât bien toute espèce d'aliments, et elle constatait elle-même un certain degré d'amaigrissement, et se sentait comme légèrement *rigide*.

Souffrit tout le temps de *constipation*, ce qui força à lui administrer régulièrement des laxatifs. Les fonctions psychiques ne semblaient nullement affectées.

*État actuel.* — Femme de grande taille et d'un certain embonpoint ; rien à remarquer au sujet de sa famille. Au tronc et aux extrémités, *la peau est intégralement d'un rouge intense, épaissie, œdémateuse, desquamante* et *brûlante*.

La desquamation est surtout prononcée sur le dos, descend sur les deux fesses, s'étend à la face antérieure des cuisses et sur la face extensive des membres supérieurs. Ici les écailles forment *des plaques continues*, se déta-

chant par leurs bords et n'adhérant qu'au centre. La rougeur est moins intense aux plantes des deux pieds et aux paumes des deux mains.

*Nulle part la peau n'offre de suintement.*

Pour ce qui est de la face, la partie externe des deux joues est fort rouge et desquamée, surtout à gauche. De là, l'affection gagne les parties adjacentes du cou et des oreilles, qui sont attaquées de façon diffuse.

Le côté interne des deux paupières supérieures est également rouge et est le siège d'une desquamation pelliculaire ; il en est de même des deux lèvres. Le front, sauf la région temporale, est, ainsi que l'arête nasale et les parties avoisinantes des joues, exempt de desquamation.

Les parties attaquées sont assez nettement délimitées.

Le *cuir chevelu* est partout recouvert de *squames abondantes*, blanc-jaunâtre, et plus ou moins *adipeuses*, sous lesquelles la peau est d'un rouge moins foncé.

*Les ongles des deux mains sont épaissis et opaques ;* leur bord antérieur est soulevé par une masse épidermique exfoliée ; plusieurs ongles sont recouverts de croûtes larges et épaisses.

A l'annulaire de la main droite et le médian de la main gauche, les ongles sont tout à fait *détachés* par un de leurs bords.

Les ongles des orteils sont normaux.

L'*urine* est très uratée, mais ne contient ni albumine, ni sucre.

30 avril. La peau est plus pâle, surtout aux extrémités.

*La desquamation* a lieu principalement *par grandes plaques ;* elle est si *abondante* que l'on peut chaque matin recueillir dans le lit plusieurs poignées d'écailles. *Les ongles de l'annulaire droit et du médian gauche sont tombés* il y a un jour ou deux.

La malade continue à éprouver une soif intense.

4 mai. Dans le courant des jours derniers la maladie a, vers le haut, entamé la joue gauche, la tempe gauche et les alentours de l'œil gauche.

La peau est du reste généralement plus pâle.

Le 21. La rougeur est très intense à la partie supérieure de la poitrine.

Le 23. La face est maintenant entièrement attaquée ; il en est de même pour la plante des pieds ; dans la paume des mains et sur certaines parties de leur surface dorsale, on voit encore des îlots de peau indemne.

Le 24. Il s'est formé ces jours derniers un certain nombre de bulles isolées sur plusieurs points des fesses. Ces bulles une fois percées, il en résulte des plaies par décubitus.

4 juin. Dans ces temps derniers, *œdème* des extrémités tant inférieures que supérieures.

Le 5. L'*œdème va toujours en croissant. Fort suintement* à la partie postérieure des cuisses et des mollets. Excoriations entre les doigts. Insomnie.

Le 6. L'œdème a légèrement diminué aujourd'hui, mais le suintement a augmenté.

Le 14. Depuis quelque temps, la peau a commencé à pâlir légèrement dans son ensemble. La desquamation n'est plus aussi abondante.

Le 21. Au courant des deux ou trois derniers jours, on a vu se développer d'abord au côté d'extension de l'avant-bras gauche, puis du poignet et de

l'avant-bras droit, et même aussi à son côté de flexion, des *tumeurs rouge violet, arrondies et fort saillantes, allant de la grosseur d'une tête d'épingle à celle d'un pois*. Elles sont recouvertes d'un épiderme uni et ont leur siège dans la couche la plus superficielle de la peau. Elles sont *assez résistantes* au toucher. On voit aussi çà et là des nodosités sur la face dorsale de la main gauche.

Des nodosités analogues ont aussi commencé ces jours derniers à faire leur apparition sur les mollets, ainsi que sur les côtés du tronc. Pas de nodosités dans le dos.

Les plaies décubitives des deux fesses se sont un peu étendues, mais elles sont nettes et montrent une tendance à la guérison.

Sur les deux fesses et dans la région lombaire on voit quelques éminences molles et bien limitées, de la grosseur d'un haricot, et ressemblant à des tumeurs. Ces tumeurs molles et aplaties font l'effet d'être des bulles à moitié vides.

L'ensemble de la peau a notablement pâli dans ces derniers temps; elle se rapproche davantage de sa couleur normale; la forte desquamation a en grande partie cessé.

Le 28. Aux orteils plusieurs ongles se sont détachés, et sont en train de tomber.

6 juillet. Il continue sans cesse de se produire un *grand nombre de petites papules rouge-violet, surtout au tronc et aux extrémités supérieures*. Les papules et tumeurs proéminentes déjà décrites ont toujours la même couleur intense violet-rouge, *elles deviennent de plus en plus saillantes et augmentent assez vite de grosseur*.

Les plus grosses, situées sur l'avant-bras gauche et à la face dorsale du poignet droit, *dépassent déjà notablement la grosseur d'un pois*.

Outre les efflorescences ayant déjà revêtu la forme de papules et de petites tumeurs, on voit aussi une masse de *petits points d'apparence télangiectasique* qui ne s'élèvent en général que fort peu au-dessus du niveau de la peau. *Trois des plus grosses tumeurs furent extirpées* à l'avant-bras gauche (voir plus loin leur examen histologique).

Le 8. Ventre paresseux. Douleurs au bas-ventre; on administre des pilules laxatives.

Le 9. Depuis avant-hier une *rougeur érythémateuse* de toute la peau a recommencé à se manifester assez subitement; elle est plus ou moins diffuse et les plaques ne se rejoignent pas encore les unes les autres.

Ce n'est qu'à la partie dorsale des mains que cette rougeur est complètement diffuse, et forme un ensemble continu.

Cet accès n'a été accompagné d'aucune sensation spéciale. Il y a déjà des signes de desquamation aux avant-bras et sur différentes parties du tronc.

Appétit mauvais. Ventre paresseux.

Le 12. Pas encore de selle. La peau est en somme de couleur moins foncée. La desquamation continue.

Le 13. La malade semble aujourd'hui sensiblement affaissée; de temps à autre, douleurs dans l'abdomen qui continue à être plus ou moins distendu.

A la suite de l'irrigation d'hier matin, il y a eu à plusieurs reprises des évacuations grumeleuses. Après l'irrigation d'hier soir, il n'a été évacué que des liquides colorés.

Le 15. Hier, abondantes évacuations grumeleuses.

Le 16. Hier une évacuation grumeleuse. Toutefois l'abdomen continue à être distendu.

Sensation de résistance à la hauteur du côlon transverse. Çà et là des tranchées.

Le 17. Hier encore selles grumeleuses assez abondantes. Tranchées. Abdomen plus ou moins distendu, mais mou.

Le 19. Aujourd'hui, coloration ictérique de la conjonctive. Bon sommeil la nuit passée, moins bon cette nuit.

Le 20. Aujourd'hui, diminution de l'ictère.

Le 28. La malade s'est mieux portée ces jours derniers. L'abdomen est moins tendu.

Dans ces temps derniers, les *tumeurs n'ont pas augmenté* visiblement de grosseur, mais il s'en est manifesté un certain nombre de nouvelles de la grosseur d'une tête d'épingle.

Outre les petites tumeurs déjà signalées, on voit aussi au dos des mains des taches aplaties ressemblant à des extravasions cutanées.

Les plus grosses, de la dimension d'un pois, sont d'une couleur noir-bleuâtre, et font quelque peu saillie sur la peau ; les plus petites sont d'une couleur plutôt cramoisie et ne font pas saillie. Ces taches se trouvent surtout au dos de la main gauche et à la face radiale du poignet gauche ; elles sont plus clairsemées à la main droite. Il y en a aussi quelques-unes au manubrium sterni.

La malade s'est plainte ces jours derniers de démangeaisons dans la peau, surtout en certains points où la peau est d'une rougeur diffuse, ou affectée de taches rouges avec desquamation.

Le 29. Aujourd'hui, *nouvelle éruption érythémateuse*, principalement aux joues et au menton.

Les sugillations signalées ci-dessus au dos des mains vont et viennent. Les tumeurs angiosarcomatiques ne se sont pas accrues dans ces temps derniers. La malade essaie de rester levée.

Le 30. Ces jours derniers les *nodosités sarcomatiques ont diminué partout rapidement*. La malade semble du reste plus *débile* et plus *affaissée*.

1er août. Nouvelles suggillations rouge-noirâtre assez étendues au dos des mains. Les tumeurs sarcomatiques continuent à diminuer. Elles ont en même temps perdu leur couleur cramoisie, et sont plutôt brun-rougeâtre.

La malade est pâle ; reste levée quelque temps chaque jour.

Le 10. *Les tumeurs sarcomateuses n'existent plus qu'à l'état de tache pigmentaire*. Seule, la tumeur principale de la main droite a laissé une nodosité de la grosseur d'un grain de chènevis, qu'on sent sous la peu.

En revanche, des suggillations plus ou moins étendues continuent à se former aux deux poignets. Aux mollets, l'épiderme autrefois uni et lisse est aujourd'hui comme crevassé et on y voit une masse de gerçures parallèles, d'où s'écoule un sérum albuminoïde, qui se dessèche rapidement et forme des croûtes jaunes.

Le 16. La peau est partout pâle et unie. Aux fesses seules, légère rougeur avec desquamation, résultant évidemment de la pression. *Les ongles du pouce et de l'indicateur de la main gauche sont tombés.* L'emplacement des ongles est mis à nu, mais recouvert de peau. Il en est de même des ongles des *deuxième, troisième, quatrième, cinquième doigts de la main droite.*

*Tous les ongles des orteils* sont complètement effilochés, de couleur jaunâtre, et plus ou moins épaissis. Le cuir chevelu a *perdu toute sa vieille chevelure*, mais on en voit apparaître peu à peu *une nouvelle.*

Il ne reste plus aucune des tumeurs sarcomateuse, mais il y a encore des suggillations à la face dorsale des avant-bras et des mains.

Au début du séjour à l'hôpital, la température du corps était de 37 à 38°.

Depuis le 28 mai, elle est normale.

La malade quitte l'hôpital en voie de convalescence.

Pendant le *second séjour à l'hôpital*, du 4 mai au 11 juillet 1893, la même histoire se répète, sauf que cette fois il ne s'est pas développé de sarcomatose cutanée.

La malade entra à l'hôpital avec une affection universelle pleinement développée.

*La desquamation* eut aussi lieu cette fois par *grandes plaques continues*; à la face seule la desquamation avait lieu par petites squames, ressemblant à du son.

A plusieurs endroits il y eut au cours de la maladie un peu de suintement, comme par exemple derrière les oreilles. Aux extrémités inférieures, il y eut aussi un moment un peu de suintement, certaines vésicules s'étant ouvertes. Une fois la desquamation en bon train, il n'y eut plus nulle part de suintement.

Cette fois encore il y eut *chute d'ongles aux doigts et aux orteils. L'alopécie était complète*, lorsque la malade quitta l'hôpital.

L'état général ne fut pas non plus fort satisfaisant cette fois-ci, mais moins mauvais pourtant que pendant le précédent séjour à l'hôpital. Certaines saillies verruqueuses au front et autour de la bouche disparurent spontanément.

Pendant le *troisième séjour à l'hôpital* du 25 novembre 1893 au 11 février 1894, on observa le même processus de desquamation. La malade n'avait plus un ongle intact ; ils étaient tous tombés, rudimentaires ou sclérotisés Cette fois encore, la desquamation se fit par grandes plaques. État général beaucoup meilleur que la dernière fois.

On n'observa aucune formation de néoplasme.

On m'a rapporté qu'à l'automne de 1894 elle a eu chez elle un nouvel accès d'assez courte durée. Depuis lors elle s'est, dit-on, bien portée.

Si l'on excepte la sarcomatose cutanée observée pendant le premier séjour à l'hôpital, l'image clinique présentée ci-dessus répond assez exactement à la description faite par Brocq d'une *dermatite exfoliatrice généralisée.*

La malade arriva à l'hôpital avec la maladie complètement développée ; seuls, le front, l'arête du nez et la partie adjacente des joues étaient indemnes.

La *peau* était d'ailleurs dans sa totalité d'un *rouge intense, épaissie, œdémateuse, desquamante* et *brûlante*. La desquamation surtout abondante au dos et le long des deux fesses, à la face antérieure des deux cuisses et au côté d'extension des extrémités supérieures.

Conformément à la description donnée par Brocq, les squames de la peau formaient *de vastes plaques continues*. La chute des écailles était si *abondante* que l'on pouvait chaque matin en recueillir des poignées entières sur la couchette. Quelques jours après l'admission à l'hôpital, la maladie était *complètement universelle*.

Nulle part, la peau ne *suintait*. Pendant le premier séjour à l'hôpital, il y eut bien pendant un temps un peu de suintement à la face postérieure des deux cuisses et des deux mollets, qui étaient fortement œdémateux, en même temps qu'aux deux fesses se formaient un certain nombre de vésicules, qui, en s'ouvrant, donnèrent lieu à des plaies (plaies décubitives).

Au second séjour, il y eut aussi, pendant que l'œdème cutané avait atteint son maximum, des bulles et vésicules, qui ne tardèrent pas à s'ouvrir et à suinter pendant quelque temps. Ce suintement ne pouvait donc être considéré comme concernant la maladie proprement dite, mais était dû au décubitus prolongé, à l'œdème cutané occasionnant des solutions de continuité dans la peau.

Lorsque l'œdème commença à céder, l'exsudation séreuse de la peau cessa aussi bientôt. Brocq mentionne aussi le fort œdème de la peau, et a également vu des bulles pemphigoïdes isolées, persistant pendant quelques jours.

Les bulles observées dans le cas présent, sur les fesses, doivent pourtant être attribuées à une pression mécanique — décubitus prolongé — et il y eut longtemps au même endroit des plaies par décubitus, très difficiles à guérir.

Comme symptômes très importants, et même caractéristiques, Brocq signale *les lésions des poils et des ongles*. On voit que dans le cas présent les poils et les ongles ont en effet été affectés à un degré considérable.

Dans le cuir chevelu, on constata également *un état séborrhéique*, avec d'abondantes squames sébacées. Deux fois le *cuir chevelu perdit toute sa chevelure ;* les *ongles des doigts et des orteils tombèrent aussi à plusieurs reprises*, et lorsqu'ils repoussèrent, ce fut à l'état *rudimentaire ou sclérotisé*.

*État général*. — Parmi les symptômes subjectifs le *prurit* n'était pas essentiellement saillant ; en revanche, la malade éprouvait, surtout au début, une forte *sensation de cuisson* à la peau. Elle se plaignait aussi continuellement d'une certaine *rigidité* dans la peau, et fut pendant tout le cours de la maladie excessivement

*frileuse* et *sensible au froid*. Pendant la progression de la maladie, le sommeil était mauvais, l'appétit insignifiant et *la soif de la malade* était inextinguible. *L'obstruction* persista tout le temps. Pendant le premier séjour à l'hôpital, il y eut, pendant quinze jours environ, une débilité avec ictère; mais la malade s'en remit rapidement.

La malade, qui était fort corpulente, *maigrit* considérablement, mais ne fut pas pesée.

Il ne fut constaté de fièvre que pendant la période ascendante de la maladie ; la température dépassa rarement 38°.

*Récidives ou rechutes.* — Comme l'histoire clinique le démontre, la malade a été l'objet de cinq attaques universelles de la maladie. Brocq, comme on sait, admet difficilement que la maladie puisse donner lieu à de véritables récidives. Rien ne s'oppose du reste à ce que l'on ne considère mon cas comme un cas chronique très prolongé, avec cinq accès séparés. On ne peut pas dire non plus qu'elle ait été très complètement guérie, chaque fois qu'elle quitta l'hôpital.

En outre des accès principaux qui semblent tous avoir eu un *stade initial*, un *stade ascendant* et un *stade résolutif*, il y eut pendant le séjour à l'hôpital, plusieurs *recrudescences* de courte durée de l'érythrodermie avec *recrudescence consécutive de la desquamation*.

Depuis qu'à l'automne de 1894, après être rentrée chez elle, elle eut un nouvel accès peu grave, elle serait maintenant tout à fait bien portante.

Au point de vue *étiologique*, on n'a dans le cas en question aucun point de repère.

Il semble, ainsi que l'admettent Brocq et autres spécialistes, qu'il doit exister une certaine relation entre la maladie et une série de modifications pathologiques du système nerveux. Dans le cas présent, il n'y a pourtant aucun motif immédiat pour admettre une pareille connexité.

L'étude de la maladie au point de vue histologique n'offre rien de bien caractéristique en ce qui concerne la peau (1) et on n'y procéda pas.

*Diagnose.* — Il ne peut être question ici ni d'eczéma ni de psoriasis. L'érythème scarlatiniforme a une évolution bien plus rapide et moins maligne. Quant au pityriasis rubra de Hebra, il se distingue par ses fines squames de la dermatite exfoliatrice généralisée.

Pour peu que l'on ait l'occasion d'observer l'évolution cyclique de la maladie, le diagnostic sera facile, tandis qu'il sera impossible au début.

(1) QUINQUAUD, VIDAL, cités par BROCQ. *Arch. gén. de médecine*, 1884.
ORO MARIO. *Sulle dermatite esfoliatrice generalizzate*. Travail présenté au XIV^e^ congrès de médecine italienne à Sceaux en 1891.

*Complications.* — Brocq signale une série de complications qui peuvent survenir au courant de cette maladie : surdité, amaurose passagère, iritis, hydarthrose des genoux, rhumatisme articulaire aigu, complications cardiaques caractérisées par des souffles d'insuffisance mitrale, paraplégie incomplète, etc. Le système nerveux (1) est tout spécialement exposé. Ce genre de complications était ici totalement absent, et il n'y avait pas le moindre affaiblissement ni de la vue, ni de l'ouïe.

J'insisterai spécialement sur la complication constituée par les *néoplasmes sarcomateux* qui se formèrent dans la peau pendant le premier séjour à l'hôpital.

Tandis que la dermatite universelle avait dans le courant d'un mois atteint son maximum et commencé à rétrograder, il commença alors à se développer au tronc et aux extrémités un certain nombre de néoplasmes à croissance rapide, atteignant la grosseur d'un pois, que l'examen histologique permit de classer parmi les *tumeurs angiosarcomateuses*. Elles étaient fortement saillantes et dépassaient même la *grosseur d'un pois* à l'avant-bras droit et à la face dorsale du poignet droit. On pouvait y voir aussi disséminées sur la peau, de nombreux points télangiectasiques qui ne donnèrent pourtant pas lieu à des tumeurs, ainsi que, çà et là, des suggillations de la peau.

Pendant que la malade, après 3 mois d'hôpital, était au plus mal, fort débilitée, avec plaies décubitives très étendues et ictère et se trouvait en somme voisine du collapsus, les tumeurs subirent un arrêt de développement, et les *sarcomes disparurent en trois semaines environ*, ne laissant derrière eux que des taches pigmentaires.

*Examen histologique des tumeurs.* — Deux d'entre elles avaient la grosseur d'un fort pois, la troisième était de moindre dimension.

On reconnaît qu'elles affectent toute l'épaisseur de la peau et pénètrent même un peu dans le tissu sous-cutané.

La couche cornée recouvre la tumeur sans être altérée ; la couche muqueuse est distendue, plus mince que d'ordinaire et sans prolongations interpapillaires. Aux frontières de la tumeur on voit des papilles fortement prolongées.

L'épaisseur du chorion est traversée par la tumeur qui pénètre sans limites bien définies jusque dans le tissu sous-cutané.

Le néoplasme est composé principalement de faisceaux irréguliers de *cellules fusiformes* de moyenne grosseur, réunies par un tissu conjonctif clairsemé. Entre ces faisceaux il y a un certain nombre de cellules rondes.

(1) C'est ainsi que Quinquaud a dans un cas constaté l'existence d'une myélite diffuse et d'une névrite parenchymateuse avec caducité des gaines myélitiques.

La partie la plus superficielle de la tumeur est parcourue par de nombreux *petits vaisseaux sanguins,* dont les parois ont la structure habituelle.

On voit en outre çà et là, surtout à proximité de la surface, un certain nombre de *cavités communiquant les unes avec les autres, et remplies de sang coagulé.*

Leur structure rappelle sur divers points celle propre au tissu caverneux. Certaines de ces cavités sont assez vastes, avec des ramifications dans diverses directions.

Les parties les plus profondes consistent presque uniquement en faisceaux cellulaires irrégulièrement distribués, et dirigés dans tous les sens. On y rencontre aussi des vaisseaux sanguins, mais en faible proportion.

Ces faisceaux sont formés par des groupes serrés de cellules fusiformes souvent assez allongées.

Le passage entre le néoplasme et le tissu sain a lieu insensiblement : lorsqu'on s'approche du tissu sain, les cellules fusiformes se font de plus en plus rares, tandis que les cellules rondes deviennent toujours plus nombreuses. L'examen des trois tumeurs fournit un résultat absolument identique. La plus petite des tumeurs avait une couche muqueuse interpapillaire plus épaisse, mais les prolongations étaient entièrement effacées.

On ne voit nulle part de pigment ni mélanotique, ni hématosique.

La sarcomatose cutanée ne peut guère être considérée que comme une *complication accidentelle* ; cependant on peut être amené involontairement à songer à une liaison possible entre la dermatite et la sarcomatose, ainsi qu'entre le stade initial dermatitique, eczémateux du *mycosis fongoïde* et le développement même des néoplasmes, qui semblent à bon droit pouvoir être considérés comme des espèces de sarcomes.

Lorsque la malade, une fois guérie de ses sarcomes, revint à l'hôpital avec de nouvelles explosions de dermatite universelle, nous nous attendions à voir revenir les sarcomes; mais, au grand bénéfice de la malade, nous fûmes trompés dans notre attente.

Lors du second séjour à l'hôpital, il y eut aussi des néoplasmes dans la peau, mais ce n'étaient que des saillies verruqueuses au front et autour de la bouche, et elles disparurent spontanément.

Alors même que les sarcomes et les néoplasmes n'auraient rien à démêler ensemble, il n'en est pas moins certain que le sarcome cutané, intéressant à titre de complication, est spécialement intéressant par le seul fait de sa *guérison, ayant lieu tout à fait spontanément, de néoplasmes cutanés angiosarcomateux multiples et assez volumineux.*

Les cas de guérison de sarcomatose cutanée multiple sont rares dans la littérature. Un cas a été décrit par Köbner en 1886 (1) : fillette de 8 ans et demi avec sarcomes cutanés multiples à cellules fusiformes, guérie par l'emploi d'injections arsenicales sous-cutanées.

De Luca (2) a décrit un cas d'angiosarcomes multiples chez un homme de 57 ans, et qui cédèrent à l'application de tannin et de massages.

Je n'ai pas rencontré dans la littérature de cas de guérison, de la singulière sarcomatose cutanée à laquelle Kaposi (3) avait donné le nom de sarcome pigmentaire idiopathique multiple ; mais j'ai eu personnellement l'occasion d'observer chez un malade affecté de ce mal, comme quoi certaines tumeurs isolées pouvaient subir une involution complète et disparaître sans retour. J'ai même vu de grosses tumeurs et de volumineux infiltrats disparaître sans laisser d'autres traces que du pigment.

Pour expliquer comment ces néoplasmes de nature maligne, qui ont une grande ressemblance histologique avec les angiosarcomes décrits plus haut, peuvent disparaître spontanément, je crois qu'il convient de recourir à l'hypothèse d'une *dégénérescence sanguinolente, les cavités hématiques devenant de plus en plus vastes, envahissent peu à peu toute la tumeur, et finissent par tout coaguler, le néoplasme disparaissant alors et ne laissant derrière lui que le pigment provenant du sang coagulé.*

D'après cette explication, il n'y aurait que les sarcomes à fort développement vasculaire, c'est-à-dire les angiosarcomes, qui puissent ainsi rétrograder et disparaître.

Les deux cas de guérison de sarcomes cutanés multiples rencontrés dans la littérature étaient effectivement des néoplasmes angiosarcomateux.

*Traitement.* — Le traitement de la dermatite fut tout le temps symptomatique, avec enveloppes d'ouate, liniments adoucissants, compresses, etc., et n'offre aucun intérêt spécial,

L'arsenic fut employé en quantité si minime et pendant un temps si court qu'il n'a pu avoir grande influence ni sur la dermatite, ni sur la sarcomatose.

L'arsenic fut surtout employé immédiatement avant le moment où les sarcomes commencèrent à se développer.

(1) *Berliner Kl. Woch.*, 1883, 2.

(2) De Luca. Angiosarcoma multiple della pelle de origine neuropatica, référée dans l'*Arch. f. Dermat. med. syph.*, 1890, p. 251.

(3) Au congrès de Rome en 1894, Kaposi s'est enfin décidé à changer le nom mal choisi de sarcome pigmentaire en celui de sarcome hémorrhagique idiopathique multiple.

# SOCIÉTÉ FRANÇAISE DE DERMATOLOGIE ET DE SYPHILIGRAPHIE

## SÉANCE DU 12 DÉCEMBRE 1895

PRÉSIDENCE DE M. ERN. BESNIER

SOMMAIRE. — *A propos du procès-verbal :* De l'hydrocystome et de la dyshidrose, par M. HALLOPEAU. — Action curative de l'érysipèle sur les lupus. Présentation de malade, par M. HALLOPEAU. (Discussion : MM. ERN. BESNIER, HALLOPEAU, BARTHÉLEMY, MAURIAC, WICKHAM, FOURNIER.)— Des injections intra-musculaires de calomel, par MM. F. VERCHÈRE et CHASTANET. — Dix-septième rhumatisme blennorrhagique. Présentation de malade, par M. EMERY. (Discussion : MM. MAURIAC, HERMET, JACQUET, GASTOU, BARTHÉLEMY, GALEZOWSKI, FOURNIER, JULLIEN.) — Névrodermite eczémateuse probable. Présentation de malade, par M. WICKHAM. (Discussion : M. BROCQ.) — Sur une nouvelle forme de tuberculose cutanée suppurative et son interprétation physiologique. Présentation de malade, par M. HALLOPEAU. — Sept chancres de la verge et du bas-ventre. — Hystérie parasyphilitique. — Déformation du doigt dans la blennorrhagie. Présentations des malades, par M. FOURNIER. — Lèpre nostras. Présentation de malade, par M. DU CASTEL. Examen histologique, par M. DARIER. (Discussion : M. SABOURAUD.) — Acné de Tenneson. Présentation de malade, par M. HALLOPEAU. — Sur les affections oculaires syphilitiques de troisième génération, par M. GALEZOWSKI. — Observation d'eczéma séborrhéique psoriasiforme, par M. BARTHÉLEMY. — Éruption érythémato-bulleuse quinique, par M. HARALAMB (de Bucharest). — Traitement du lupus par la chloroline, par M. BROUSSE.

---

**Ouvrage offert.**

*La syphilis en Algérie,* par M. REY.

---

### A PROPOS DU PROCÈS-VERBAL

### Hydrocystome et dyshidrose.

Par M. H. HALLOPEAU.

J'ai écouté avec un vif intérêt la communication de M. Thibierge sur les cas qu'il a rattachés à l'hydrocystome de Robinson et qu'il s'est efforcé de différencier de la dyshidrose, mais j'avoue n'avoir pas été convaincu, pour certains d'entre eux, du bien-fondé de cette distinction : il en est ainsi particulièrement du fait que j'ai communiqué en 1892 à la Société sous le nom de *dyshidrose du nez* et dont le diagnostic a été confirmé par notre regretté collègue Vidal.

Suivant M. Thibierge, les éléments éruptifs de la dyshidrose sont

moins durs et moins persistants ; ils se rompent spontanément et donnent lieu à une desquamation ou à une exsudation de liquide ; l'affection ne se limite pas exclusivement au visage et ne se reproduit pas régulièrement pendant des années.

Aucun de ces signes ne me paraît avoir une valeur décisive. Les éléments de la dyshidrose ont souvent une grande persistance ; nous avons vu ses bulles durer pendant plus d'un mois ; elles peuvent ne pas se rompre spontanément, même à la plante des pieds où elles sont exposées à d'incessants traumatismes. *Leur dessiccation et la macule brunâtre qui leur faisait suite dans notre fait appartiennent en propre à la dyshidrose* et en sont presque caractéristiques. Nous avons vu la dyshidrose se reproduire chaque année dans les mêmes régions. Dire enfin qu'il ne s'agit pas de dyshidrose parce que les altérations sont limitées à la face, n'est-ce pas faire une pétition de principe ?

Nous ne pouvons donc que répéter ce que nous avons dit dans la dernière séance : si ces altérations siégeaient aux extrémités, on en ferait de la dyshidrose ; une différence de localisation suffit-elle à entraîner une différence de nature ? Nous ne le pensons pas, d'autant mieux qu'il s'agit dans tous les cas d'une maladie des glandes sudoripares, maladie non inflammatoire, quoi qu'en ait dit Robinson, lorsqu'il ne se produit pas d'irritations accidentelles ; en effet, dans la dyshidrose simple, il n'y a ni rougeur à la peau, ni douleur.

Nous ferons remarquer, en terminant, combien la dénomination d'hydrocystome laisse de confusion relativement à la nature réelle de la maladie : s'agit-il de tumeurs ? Mais alors comment les voit-on s'affaisser et disparaître au bout de peu de temps dans la plupart des cas ? Nous croirions volontiers que Robinson a confondu dans sa description deux ordres différents d'altérations : les unes sont permanentes, constituent de véritables kystes et peuvent conserver la dénomination d'hydrocystomes ; les autres sont des cas de dyshidrose limitée au visage : il en était ainsi de notre fait.

---

### Action curative de l'érysipèle sur les lupus.

Par M. H. HALLOPEAU.

Dans la dernière séance, M. Barbe a rapporté un cas de guérison, par un érysipèle intercurrent, d'un lupus de la face qui résistait à un traitement par le galvano-cautère et il s'est demandé si l'on ne serait pas en droit d'inoculer le streptocoque érysipélateux comme moyen de traitement ; nous ne pouvons que nous associer à la proposition de M. Barbe, car, à plusieurs reprises déjà, nous l'avons formulée ; nous

disions en effet, en 1893, dans une communication *sur les trêves de la tuberculose* au troisième congrès de la tuberculose : *nous nous demandons si, en présence d'une maladie aussi pénible, aussi rebelle, aussi difficile à guérir, on ne serait pas autorisé à recourir aux inoculations d'érysipèle bénin.*

Tout récemment, nous émettions dans le cinquième fascicule de la publication intitulée : *le musée de l'hôpital Saint-Louis*, les propositions suivantes : « ce qui pourrait arriver de plus heureux à ce malade (il s'agissait d'un cas de lupus érythémateux que nous considérons comme de nature tuberculeuse), au point de vue de son éruption, serait qu'il contractât un érysipèle de la face ; si, comme des faits publiés récemment tendent à l'établir, on est dès à présent en mesure d'enrayer à volonté cette maladie par des injections de ses toxines, on est par cela même en droit de l'inoculer à un sujet atteint de lupus, en se réservant de combattre efficacement cette complication volontairement provoquée si elle paraît prendre un caractère dangereux » ; et nous ajoutions : « il y aurait lieu de créer à l'hôpital Saint-Louis un service d'isolement où ce traitement, applicable également au lupus vulgaire, serait méthodiquement mis en œuvre ». Nous dirons enfin que nous avons traité avec M. Roger, pendant tout le courant de l'année qui vient de s'écouler et l'automne de l'an passé, plusieurs cas de lupus par des inoculations de toxines érysipélateuses contenant les cadavres des streptocoques et que nous ferons très prochainement connaître les résultats incomplets, mais réels, de ce traitement.

J'ai fait allusion, il y a deux ans, dans ma communication au congrès de la tuberculose, à une malade guérie depuis quatre ans d'un lupus vulgaire par un érysipèle intercurrent : j'ai l'honneur de vous la présenter et vous pouvez voir qu'elle peut être encore aujourd'hui considérée comme guérie de son lupus qui datait de 1878 et avait été traité inutilement pendant plus de deux ans par le galvano-cautère : l'étendue des cicatrices montre qu'il s'agissait d'une forme grave.

Ce que nous disions relativement à la cure possible de tout érysipèle par les injections de ses toxines ne paraît malheureusement pas s'être confirmé, non plus que l'action attribuée par Unna et Juhel-Rénoy à l'ichtyol ; ces moyens exercent cependant une action certainement très atténuante et dans une certaine mesure curative ; nous continuons donc à penser que, en inoculant des produits d'érysipèle bénin, on serait en droit d'essayer méthodiquement cette médication, quelque hardie qu'elle puisse paraître.

M. Ern. Besnier. — La question de l'érysipèle curateur du lupus n'est pas nouvelle ; je l'ai traitée, pour ma part, dans les notes de la *Trad. franç.* de Kaposi (2e édition 1890, t. II, p. 455, II). Lorsqu'il évolue sur des tégu-

ments occupés par un lupus, un léprome, un syphilome, etc., l'érysipèle exerce une action *inhibitoire* remarquable, bien connue, et presque toujours temporaire et courte dans les grands lupus confluents. Si l'on veut traiter cette question scientifiquement, il est indispensable de compter les cas, et si elle était traitée *expérimentalement* il serait tout à fait désirable que les malades fussent montrés *avant*, et leur situation totale bien précisée. Nous serons, dans ces conditions, des premiers à proclamer les résultats obtenus.

M. Hallopeau. — Je ne sais si le cas de M. Barbe guérira, mais la malade que je viens de présenter est restée guérie depuis 6 ans. Alors qu'auparavant elle avait été traitée infructueusement par tous les procédés, alors que le lupus était grave, et l'on peut en juger d'après l'étendue de la cicatrice et la perte de substance qu'a subie le nez, seul l'érysipèle a amené le résultat obtenu.

M. Ern. Besnier. — La légitimité de l'inoculation de l'érysipèle à un sujet atteint de lupus réside tout entière dans la question de savoir si l'infection antistreptococcique, assure sûrement contre le danger de mort en cas d'érysipèle ; or je crois pouvoir dire que la réponse est négative. Je serai plus affirmatif sur ce qui concerne l'inoculation des éléments d'un érysipèle aussi bénin qu'on puisse le supposer ; chacun sait comme moi que l'érysipèle le plus bénin, peut communiquer à un autre sujet un érysipèle grave et mortel. Ce n'est pas l'élément inoculé, en ce cas, qui est le facteur essentiel de gravité, c'est le terrain d'inoculation ; le sujet inoculé est l'agent absolu.

M. Mauriac. — L'influence curative de l'érysipèle se montre encore plus marquée dans les lésions syphilitiques. Les lésions graves de la gorge, du pharynx, de la face paraissent céder rapidement à la suite de l'érysipèle. On a étendu cette notion à nombre de lésions, mais il faut savoir qu'il n'y a qu'une suspension momentanée dans la marche envahissante des lésions. Dès que l'érysipèle s'est terminé, toutes les lésions se reproduisent ; la seule chose qui me paraît à signaler c'est que les retours offensifs de la syphilis paraissent plus atténués. Je puis citer un fait. Un jeune homme était atteint de syphilis grave lorsqu'il fut atteint d'eczéma rubrum ; sous cette influence la syphilis s'améliora avec une rapidité considérable, mais bientôt elle reparut, et malgré l'état fâcheux où l'avait mis son eczéma, les lésions étaient beaucoup moins marquées, beaucoup moins intenses. En présence de ces faits, je me suis posé la question : Est-on autorisé à enrayer une syphilis grave par une inoculation de l'érysipèle. Doit-on le faire ? Devant la gravité inconnue de l'érysipèle, je me suis répondu par la négative.

M. L. Wickham. — Les érysipèles répétés chez des lupiques peuvent avoir des conséquences inattendues et fort graves, de l'ordre de l'éléphantiasis, M. Sabouraud a montré que les lymphangites fréquemment récidivantes dans les éléphantiasis des jambes sont dues au sptreptocoque, et que ces érysipèles à répétition sont les causes réelles de l'éléphantiasis. Chez un

malade qui eut une lymphangite de toute la face après des scarifications pour le traitement d'un lupus, le tissu cellulaire resta épaissi, éléphantiasique, le masque facial était absolument déformé. Même chose était arrivée deux ans auparavant. Cet état disparut heureusement au bout de deux mois. Au milieu de tout cela, le lupus est resté dans le statu quo.

M. Barthélemy. — Je me souviens et M. Fournier se souviendra aussi, puisque c'était dans son service, d'avoir vu une jeune femme atteinte d'un lupus du nez. C'était vers 1881 ou 1882, lors de la vogue des scarifications, et cette malade fut soumise à des séances répétées de scarifications.

Le lupus allait du reste bientôt être détruit et nous parlions déjà d'enregistrer une guérison, quand un érysipèle survient, d'abord d'apparence bénigne et presque bien accueilli dans l'espoir que la guérison aurait plus de chance d'être définitive.

Mais la lymphangite infectieuse se propagea bientôt aux cavités internes puis aux méninges, soit par thrombose, soit autrement, et la malade, comateuse, succomba en quelques jours en dépit de la quinine, des bains froids, et de tous les traitements. De ce cas très instructif, il découle que le traitement d'une lésion quelconque, même du lupus, par l'érysipèle est un traitement bien *difficile à doser*, à diriger, et qu'il est dangereux et aléatoire dans l'état actuel de nos connaissances. J'ajouterai que c'est ce cas qui m'a fait abandonner les scarifications pour les pointes de feu.

M. Fournier. — Comme l'a très bien dénommé M. Ern. Besnier, l'érysipèle ne doit être considéré que comme un agent d'inhibition. Toujours à la disparition de l'érysipèle j'ai vu les lésions se reproduire.

Il est un exemple fameux de cette action inhibitive. Il s'agissait non d'un lupus, mais d'un chancre, c'était le fameux chancre serpigineux du malade de Ricord, qui dura 17 ans. A bout de traitement on voulut inoculer l'érysipèle, tous les moyens furent mis en œuvre, et échouèrent lorsqu'un jour spontanément survint un érysipèle. Ce fut une merveille. En quelques semaines le chancre qui occupait une grande étendue se réduisait à une petite ulcération au niveau de la partie inférieure de la cuisse, mais, quelques mois après, reparut, s'étendit. Je revis souvent le malade, son chancre ne guérit jamais. J'ai vu bien des cas semblables, entr'autres un avec Verneuil, où il s'agissait d'un chancre phagédénique des paupières. L'érysipèle, je le répète, est un agent d'inhibition et non un agent curateur.

---

## Des injections de calomel.

Par MM. F. Verchère et Chastanet.

Dans la dernière séance, j'ai pris la parole à propos de la communication de notre collègue Feulard ayant trait à la technique des injections de calomel, et j'ai laissé entendre que dans ma pratique les résultats ne m'avaient pas semblé aussi acceptables que le disaient les

défenseurs de la méthode de Scarenzio. J'ai résolu de faire une expérience suffisamment étudiée pour pouvoir en toute conscience et sans parti pris donner ici mon opinion sur cette méthode de traitement.

Je me suis mis dans les conditions parfaites, telles que nous les a demandées M. Feulard. Je ne me suis servi que d'instruments parfaitement et soigneusement stérilisés avant chaque piqûre. Je n'ai employé que du calomel mis en suspension depuis à peine trois ou quatre heures dans de l'huile soigneusement stérilisée par M. F. Vigier qui a eu l'extrême obligeance de me préparer ainsi chaque injection à part, dans un petit flacon contenant exactement 0,05 centigr. de calomel dans 1 gr. d'huile stérilisée.

Avec toutes ces précautions, que j'affirme avoir été idéalement rigoureuses, nous avons fait M. Chastanet, mon interne et moi, 67 injections de calomel depuis la dernière séance, et chaque jour une note a été prise sur chacune de nos malades, chaque jour la région siège de l'injection a été examinée.

Le lieu de l'injection a toujours été la fesse et la partie supérieure de la fesse, afin de m'éloigner du point d'émergence du sciatique. J'ai avec grand soin évité le tissu cellulaire, et mon aiguille était toujours enfoncée sous l'aponévrose ; le liquide était tout entier poussé dans le tissu musculaire. Si cette condition n'est pas remplie, on a presque inévitablement une fonte du tissu cellulaire et l'ouverture assez rapide, vers le quinzième jour, d'un petit pertuis par où s'écoule un liquide épais, couleur chocolat, qui n'est pas du pus, mais n'en donne pas moins tous les symptômes d'un abcès.

Avant de donner les effets locaux produits par ces 67 piqûres, je dois dire que quelques-unes de mes malades avaient déjà subi antérieurement, il y a trois, quatre, cinq ou six mois, des injections de calomel. Celles-ci avaient été faites différemment. J'avais injecté 0,10 centigr. chaque fois et le calomel n'était pas récemment préparé. De sorte que ces injections n'ont pas été faites dans les mêmes conditions que celles où s'est placé, et à juste raison, je le crois, notre collègue Feulard. Toutes ces injections à 0,10 centigr. ont été suivies de douleurs extrêmement vives, les malades étaient forcées de garder le lit, ne pouvaient s'asseoir et l'apparition d'un gros nodus était la règle. Chez quelques-unes la fonte de ce nodus apparut du dixième au quinzième jour, et comme je l'ai dit dans la dernière séance, j'avais ainsi 1 fois sur 15 piqûres à peu près des abcès. Je rappellerai même à ce propos à mon collègue Jullien que je le priai à deux reprises de venir lui-même faire deux injections sur deux malades de mon service, il y a de cela deux ans, et que toutes deux furent suivies d'ouvertures d'abcès. Chez une autre malade atteinte d'ataxie locomotrice, celle dont j'ai parlé dans la dernière séance, dont les dents il est vrai

étaient loin d'être parfaites, une seule injection de 0,10 centigr. fut suivie de stomatite.

Mais je passe sur ces faits antérieurs et veux m'en tenir aux 67 injections que j'ai faites en vue exclusive de cette communication et, je le répète, dans les conditions idéalement requises.

J'examinerai les trois points en litige : la douleur, la présence d'un nodus, l'apparition de la stomatite.

La douleur *au moment de la piqûre* est parfaitement négligeable. Sur mes 67 piqûres, aucune ne fut véritablement douloureuse. Si l'on a soin d'enfoncer délibérément et profondément l'aiguille dans le muscle, les malades n'éprouvent aucune douleur. La pénétration du liquide, même sans être attiédi, est à peine perçue. Je n'ai eu à cet égard aucune plainte de la part de mes malades. Je n'ai trouvé aucune différence entre la fesse gauche et la fesse droite. Toutes mes séries d'injections ont été faites tantôt à gauche, tantôt à droite, et dans les tableaux que j'ai dressés je vis les jours de douleurs tout aussi nombreux pour la gauche que pour la droite.

La date de l'apparition de la douleur est variable. Je vis seulement 17 fois la douleur signalée le deuxième jour, jamais le premier et je ne vis cette douleur notée comme très marquée le second jour que dans un seul cas : la malade ne pouvait se tenir debout, ni s'asseoir, elle fut forcée dès ce moment de rester couchée sur le côté opposé à la piqûre. C'était une fesse droite. Puis la deuxième nuit, plus souvent la troisième, les malades sont tenues, dans la plupart des cas, constamment éveillées par la douleur, soit spontanée, soit réveillée par la pression lorsque la malade vient à s'appuyer sur le siège de la piqûre. Je dirai de suite que sur mes 67 injections, 20 restèrent complètement et parfaitement indolores et ne s'accompagnèrent d'aucun trouble fonctionnel. Chez toutes les autres, c'est le troisième jour que la douleur apparut; douleur variable dans son intensité, mais souvent très violente. Cette douleur pouvait être spontanée; sensation de tension, parfois d'élancements. Elle empêchait les malades de s'asseoir et leur interdisait tout autre décubitus que le décubitus latéral. Ces douleurs ne restaient pas localisées au siège de l'injection, elles s'irradiaient plus ou moins loin. Chez une malade elles prenaient les caractères d'une véritable rachialgie; chez un grand nombre, une dizaine à peu près, elles occupaient tout le membre inférieur, donnant une sensation d'engourdissement très pénible en produisant des crampes fort douloureuses. Chez trois malades il y eut des fourmillements et des sensations d'engourdissement jusque dans le gros orteil et à la plante des pieds.

La marche est gênée par la douleur de la fesse. Les contractions du grand fessier sont douloureuses et les malades boitent d'une façon très notable. Cette claudication a été notée chez la plupart de

nos malades et cela pendant quatre ou cinq jours; on avait surnommé mon service « *le service des éclopées* ». Il est très certain que la grande majorité des malades eussent été incapables de remplir une fonction active, de marcher, ou de supporter une fatigue quelconque.

La durée de ces douleurs a été variable, le plus fréquemment elles commençaient le troisième jour et duraient jusqu'au sixième ou septième jour ; mais dans nombre de cas, douze cas, elles ont duré jusqu'au dixième jour et dans deux cas plus de quinze jours. Je crois que ces douleurs ne pourraient se dissimuler et certainement le malade auquel on aurait fait une injection de calomel, sera presque toujours forcé d'interrompre ses occupations.

La douleur n'est pas en rapport avec le volume et l'acuité du nodus qui se produit au niveau de la piqûre. J'ai eu des exemples nombreux de malades souffrant très violemment et chez lesquelles on ne trouvait trace de nodus. Par contre, celui-ci peut se montrer parfois volumineux sans faire naître de douleurs.

Le nodus dans mes 67 injections, est apparu 32 fois, c'est-à-dire à peu près une fois sur deux. Il a pu se présenter sous trois formes différentes. Ou bien l'on percevait dans la profondeur sous l'aponévrose, une tumeur arrondie, lisse, fixe, qu'on ne pouvait mobiliser. On la percevait en mettant la main à plat sur la fesse et on n'avait d'autre notion que celle d'une dureté hémisphérique. Dans une autre forme, il existait un empâtement plus ou moins diffus, une nappe moins dure, mais résistante et analogue à ce que présente le phlegmon au début. Dans trois cas j'ai été pendant deux jours inquiété par des empâtements de cette nature. Les tissus étaient tendus, rouges, luisants, très douloureux, les malades ressentaient des élancements et très certainement, je pouvais craindre le début d'un phlegmon profond. Heureusement cet orage s'est calmé spontanément, mais m'a laissé dans l'inquiétude pendant sa durée, qui fut de trois ou quatre jours. Le plus souvent cet empâtement est plus localisé et ne s'accompagne pas de phénomènes aussi aigus que dans ces cas particuliers. Je trouve cette seconde forme signalée cinq fois dans mes notes. Enfin la troisième forme du nodus est celle qui s'accompagne d'adhérences à la peau. On trouve celle-ci infiltrée dans l'étendue d'une pièce de 50 centimes ou de un franc, adhérente dans sa partie profonde, d'ordinaire bleue, violacée et se continuant avec une petite tumeur du volume d'une noisette, ou d'un noyau de tumeur sous-aponévrotique. Je crois dans ces cas qu'il faut attribuer cette petite tumeur à la présence dans le tissu cellulaire de quelques gouttes d'huile et de calomel, et c'est toujours avec cet aspect que se présente l'abcès quand il existe et qu'il est prêt à s'ouvrir. Je dois cependant signaler une malade chez laquelle les quatre injections que je lui fis furent toutes les quatre suivies d'un nodus avec adhérence de la peau et

que deux d'entre elles s'ouvrirent à l'extérieur. J'ajouterai que ces deux dernières étaient de 0,10 centigr. et faites avec des solutions peu fraîches.

La persistance du nodus est très variable. Parfois on ne le perçoit que pendant quatre, cinq ou six jours, le plus souvent il ne disparaît qu'après dix à quinze jours, parfois il ne disparaît pas et la dernière forme que j'ai signalée est certainement celle qui persiste le plus longtemps. Je connais un nodus gros comme une petite pomme, qui date de huit mois et qui n'a nulle tendance à disparaître. Je rappelle un fait de nodus de Morel-Lavallée où cette induration persiste depuis plus d'un an.

Cette apparition du nodus et sa persistance me paraissent peu en faveur de l'injection de calomel comme traitement facilement dissimulable.

Dans cette série de 67 injections aucune n'a donné lieu à une ouverture d'abcès. Mais je dois dire qu'à plusieurs reprises j'ai eu bien des craintes, et que je ne crois pas qu'on puisse affirmer qu'on est toujours à l'abri de cet accident, quelques précautions que l'on prenne.

Les partisans convaincus de la méthode de Scarenzio regardent les injections de calomel comme ne produisant pas de stomatites, ou tout au moins, si elles sont faites à doses modérées, comme n'en donnant qu'exceptionnellement. Or, mes 67 injections ont été faites chez des malades dont l'état général pour la plupart était fort satisfaisant et jeunes, elles avaient de 17 à 22 ans. Je n'ai jamais dépassé pour chaque injection la dose de 5 centigr., ce qui est la dose minima, et cependant j'ai eu des stomatites. Mes injections, comme l'avait conseillé Feulard, étaient répétées tous les sept jours, et dans tous les cas où j'ai eu de la stomatite sauf deux, c'est après la deuxième injection qu'elle est apparue. J'ai eu six stomatites sur 67 injections. Deux fois le cinquième jour, une fois le septième, une fois le huitième après la deuxième piqûre et deux fois après la troisième piqûre le deuxième et le troisième jour. De toutes ces malades une seule avait de mauvaises dents, les molaires étaient presque toutes cariées, chez les autres, les dents étaient normales, chez d'eux d'entre elles elles étaient remarquablement saines. La stomatite se localisa à la face interne des joues, chez les unes à gauche, chez les autres à droite, s'accompagnant de gingivite. Chez une malade, encore dans mon service, la stomatite occupe toute la bouche, langue, joues, gencives, elle a des ganglions très gros et sa stomatite est réellement grave. Elle est à son douzième jour de stomatite, c'est la malade chez laquelle la stomatite apparut le deuxième jour après sa troisième piqûre, c'est-à-dire qu'elle eut une injection alors qu'elle était déjà sous le coup de l'apparition de sa stomatite.

De cette expérience il m'est permis de conserver les conclusions

que j'avais déjà tirées de ma pratique antérieure. Malgré la technique parfaite que nous a très justement donnée M. Feulard, et que je mettrai en pratique chaque fois que j'aurai à faire une injection de calomel, je n'en persiste pas moins à croire que le traitement de la syphilis par les injections de calomel ne peut être qu'un traitement d'exception, que son action doit être réservée aux cas où l'on est contraint d'avoir recours à un traitement intensif pour des manifestations graves de la syphilis, mais qu'il ne peut être considéré comme le traitement courant de la syphilis. Les douleurs à peu près constantes et parfois très violentes qu'il détermine, les troubles fonctionnels qu'il entraîne, en font un traitement extrêmement pénible, impossible à dissimuler et dont l'utilité n'est nullement démontrée dans les formes banales de la syphilis.

---

### Attaques de rhumatisme blennorrhagique

Par M. E. EMERY.

Ch..., âgé de 42 ans, entré dans le service du professeur Fournier le 30 novembre.

Cet homme est un ancien malade du service, et la première partie de son observation a été publiée *in extenso* par M. le docteur Basset dans les *Annales de dermatologie et de syphiligraphie*, en 1886.

La voici résumée en quelques mots :

Le malade prend sa première blennorrhagie en 1876. Immédiatement après, il ressent les premières atteintes de l'affection rhumatismale blennorrhagique pour laquelle il est encore en traitement à l'heure actuelle, plus de vingt ans après. Il contracte successivement de nouvelles blennorrhagies, en 1877, 1879 et 1880. Chaque blennorrhagie est suivie à brève échéance d'une nouvelle poussée rhumatismale à localisation variant d'une attaque à l'autre.

Dans le cours de sa quatrième blennorrhagie, le malade traverse successivement des phases d'amélioration et de recrudescence de son affection.

La moindre fatigue, tout excès alcoolique est prétexte à récidive et, fait particulier, le plus leger traumatisme de son canal (sondage, cathétérisme) provoque instantanément le réveil des douleurs. De juillet 1880, à juin 1884, le malade subit 7 attaques consécutives de rhumatisme.

Les localisations successives sont multiples : presque toutes ses articulations sont plus ou moins gravement atteintes, et plus particulièrement les petites articulations : sterno-claviculaire, temporo-maxillaire, occipito-atloïdienne, vertébrales, métatarso-phalangiennes, tarsiennes, etc., enfin la chaîne des osselets (obs. de M. Hermet dans l'*Union médicale*, t. II, 1884, p. 1059). Parmi les grosses articulations, la tibio-tarsienne et la tibio-fémorale sont surtout atteintes ; le membre supérieur semble plus épargné

par la diathèse. Les synoviales ne sont guère plus épargnées : synovites du tendon de la patte d'oie des péroniers, des extenseurs des orteils, non plus que les bourses séreuses, et principalement les bourses sous-calcanéennes et rétro-calcanéenne dont M. le professeur Fournier a démontré l'électivité dans le rhumatisme blennorrhagique. Enfin, une conjonctivite simple ou double, constante, mais de peu de durée, accompagne chaque exacerbation rhumatismale. Pendant toute cette première période, le rhumatisme blennorrhagique revêt la forme aiguë : fièvre, rougeur et gonflement des articulations, hydarthroses, etc.; mais en juin 1884, ce sont surtout des lésions de rhumatisme chronique que l'on constate. Les déformations articulaires portent de préférence sur les articulations des pieds. D'abord les douleurs calcanéennes subsistent et s'exacerbent à la marche. Le premier orteil du pied droit est déjeté en dehors sans subluxation, le deuxième du même pied est un exemple typique de la déformation dite « en radis », décrite par M. le professeur Fournier comme caractéristique du rhumatisme blennorrhagique. On constate egalement une hypertrophie osseuse au point d'insertion du tendon d'Achille.

Les phalanges des premier et deuxième orteils du pied gauche forment avec leur métatarsien correspondant, un angle ouvert en haut par le fait de la rétraction de leurs tendons.

Là se termine la première partie de l'observation, mais depuis cette époque, le malade est revenu demander les soins de M. le professeur Fournier à plusieurs reprises.

En 1888, il prend sa cinquième blennorrhagie. Huit jours après l'apparition de l'écoulement (27 février), nouvelle invasion de la conjonctive, de l'articulation sterno-claviculaire et des bourses calcanéennes; l'articulation temporo-maxillaire est également atteinte et rétrécit encore davantage, par son ankylose croissante, l'ouverture déjà très limitée de la bouche.

Le malade sort le 24 mars, guéri.

En 1890, le 17 décembre, le malade contracte sa sixième blennorrhagie.

La conjonctive, l'articulation temporale et les deux tibio-tarsiennes sont prises immédiatement après; des injections de cocaïne locales soulagent beaucoup les douleurs devenues insupportables en ce dernier point. Mais il ne reste que deux jours dans le service et le quitte non guéri pour aller quérir les soins du Dr Magnan, à Sainte-Anne. Ce malade est en effet atteint de morphinomanie depuis 1882. Il arrive à cette époque à faire une énorme consommation de ce médicament (presque 1 gr. par jour) et cette pratique provoque l'apparition de nombreux abcès, dont il porte encore la trace, principalement à la partie supérieure des cuisses.

Il reste environ cinq mois en traitement à l'asile Saint-Anne, puis il est envoyé en convalescence à l'asile de Vaucluse. On cesse complètement les piqûres à cette époque. Son état général s'améliore. L'appétit, totalement disparu, revient peu à peu.

Huit jours à peine après la cessation des piqûres, on constate sur le malade un œdème généralisé. Il se plaint de troubles de la vue, de suffocations nocturnes. L'examen de ses urines y décèle la présence de cinq grammes d'albumine.

Le malade rentre immédiatement à Paris, se fait recevoir dans le service de M. Hayem, qui porte le diagnostic de néphrite infectieuse, déterminée par la suppuration prolongée du tissu cellulaire au niveau des piqûres.

Il en sort bientôt guéri, mais il est repris des mêmes accidents après quelques jours de travail. Rentré dans le service du professeur Hayem, il en sort guéri au bout de deux mois.

Le malade reprend ses occupations, mais, en avril de la même année, il contracte sa septième blennorrhagie.

Étant bientôt atteint d'un rétrécissement en chapelet, il entre chez le Dr Reynier à l'hôpital Tenon, pour se faire opérer.

On pratique sur lui l'opération de l'uréthrotomie interne. Celle-ci supprime son rétrécissement, mais il sort bientôt du service, ayant gardé sa blennorrhagie en pleine activité. Il reste couché chez lui pendant quinze jours, puis il est pris brusquement d'une crise de rhumatisme déformant, atteignant principalement les articulations des pieds. Les deuxième et cinquième orteils du pied droit se luxent.

Les deuxième et troisième orteils du pied gauche subissent une déformation en griffe; la rétraction tendineuse faisant décrire aux premières phalanges un angle droit ouvert en haut avec la tête des métatarsiens, tandis que la deuxième phalange, sans ankylose, retombe sur la première.

Rentré dans le service du Dr Reynier, celui-ci pratique l'amputation du deuxième orteil du pied droit, et tente le redressement des deux orteils du pied gauche par la ténotomie, suivie de l'application d'un appareil de redressement.

Il sort de ce service complètement guéri.

En mai 1892, le malade contracte sa huitième blennorrhagie.

La conjonctive et l'articulation sterno-claviculaire sont atteintes, de même que la colonne vertébrale, en trois endroits différents (région interscapulaire, dorsale et lombaire). La douleur que ressent le malade en ce point, s'accompagne d'une tuméfaction très manifeste. La teinture de colchique, les pointes de feu et les douches sulfureuses forment la base de son traitement.

Il sort de la salle Saint-Louis guéri, le 9 juin.

Le 15 janvier 1895, le malade contracte sa neuvième blennorrhagie.

La conjonctivite est encore le premier phénomène en date. L'articulation temporo-maxillaire est atteinte de nouveau. Le malade ressent de vives douleurs sous le talon et au niveau de l'insertion du tendon d'Achille. On le traite par l'iodure de potassium et les douches sulfureuses. Il sort guéri le 9 mars.

Vers le 20 octobre, le malade est pris d'une dixième blennorrhagie; trois jours après il est pris de conjonctivite, de douleurs dans le genou et de douleurs d'oreille. Les articulations sterno-claviculaires et temporo-maxillaires sont également atteintes.

Il entre dans le service du professeur Fournier, salle Saint-Louis, le 30 novembre.

Cette nouvelle et dernière attaque de rhumatisme est des plus bénignes. Depuis longtemps déjà, les manifestations rhumatismales ont pris le caractère aigu.

Le malade n'a aucune fièvre, pas de gonflement ni rougeur articulaire. Il éprouve seulement quelque raideur dans les genoux, la marche n'est pas compromise. Les douleurs temporo-maxillaires sont disparues, mais les mouvements d'abaissement du maxillaire sont très limités et laissent à peine un intervalle de 3 centim. entre les arcades dentaires.

La conjonctivite est complètement disparue. M. Hermet, qui procède de nouveau à l'examen de son oreille, constate que les membranes du tympan sont intactes. Les douleurs, nulles à l'état de repos, sont réveillées quand, par le procédé de Valsalva, on imprime un mouvement à la chaîne des osselets. Les déformations articulaires sont presque nulles. On constate cependant des lésions de plus en plus accentuées des orteils.

*Pour le pied droit.* — Le gros orteil est déjeté en dehors par l'hypertrophie de la tête du métatarsien correspondant.

Ankylose métatarso-phalangienne complète, immunité de l'articulation des deux phalanges. Le deuxième orteil est amputé.

Le troisième et le quatrième présentent les déformations en griffe, mobilité de la deuxième phalange sur la première.

Le petit orteil rejeté en dedans chevauche sur les orteils voisins et est ankylosé.

*Pour le pied gauche.* — Le gros orteil est droit, toutes les articulations sont prises.

Le deuxième et le troisième orteils ténotomisés par M. Reynier ont repris en partie leurs anciennes déformations ; les deux derniers sont normaux.

En résumé, ce malade est surtout intéressant parce qu'il est un exemple: 1° de la concomitance du rhumatisme avec chaque blennorrhagie; 2° de la reprise du rhumatisme à la suite d'une recrudescence de la blennorrhagie (excès alcooliques, cathétérisme).

Il est de plus un spécimen de rhumatisme blennorrhagique quant à des localisations de prédilection : 1° sur les petits articulations (osselets, temporo-maxillaire, sterno-claviculaire); 2° sur les synovites tendineuses (tendon des péroniens, de la patte d'oie, des extenseurs des orteils) ; 3° sur les bourses séreuses (bourses sous et rétro-calcanéennes).

M. Mauriac. — Il m'est arrivé souvent de ne pas compter les attaques de rhumatisme blennorrhagique chez les mêmes sujets, tant elles devenaient nombreuses. L'exemple le plus frappant qu'il m'ait été donné d'observer à cet égard-là est celui d'un pauvre blennorrhagien dont l'histoire complète demanderait une heure pour être racontée dans tous ses détails. Il entra une première fois dans mon service en 1872 pour une blennorrhagie compliquée d'un rhumatisme un peu disséminé dans toutes les articulations et dont la guérison fut très longue.

Peu de temps après, il contracta une nouvelle blennorrhagie et eut une deuxième attaque de rhumatisme plus violente, plus généralisée et plus tenace que la première. Elle le tint au lit pendant six mois. Les extré-

mités supérieures furent réduites à une impotence si complète qu'il ne pouvait rien porter à sa bouche et qu'on était obligé de le faire boire et manger. Quant aux inférieures, elles étaient aussi incapables de mouvements simples que les supérieures. Tout ce que le blennorrhagisme rhumatismal peut infliger à un patient, il le subit pendant vingt et un ans; à peu près chaque année, il est revenu passer trois ou quatre mois dans mon service.

Il ne pouvait pas voir une femme sans contracter un écoulement, et aussitôt que son urèthre était pris, le rhumatisme se déclarait.

Étaient-elles toutes microbiennes, ces blennorrhagies si fréquentes contractées pendant 20 ans. Il est peu probable qu'il n'ait jamais eu de rapports qu'avec des femmes atteintes de blennorrhagie. Peut-être la première infection du canal n'a-t-elle jamais été guérie.

Quoi qu'il en soit, il est fort probable que cet homme eût été beaucoup moins malheureux si au lieu d'une pareille blennorrhagie, il avait contracté la première syphilis venue.

M. Hermet. — J'ai publié en 1880, au point de vue spécial qui m'occupe, l'observation de ce malade.

Toutes ses articulations avaient été prises successivement, lorsqu'un matin M. Fournier me pria d'examiner ses oreilles, car il se plaignait d'une douleur très violente.

Je ne constatai rien.

Pendant les six mois que dura son séjour à l'hôpital à cette époque, il fut à diverses reprises atteint des mêmes phénomènes auriculaires, car l'examen au spéculum ne permettait jamais de constater la moindre lésion; lorsqu'un matin il me raconta que la veille il avait ressenti une douleur très violente à la suite de la perception d'un bruit très aigu (son voisin de lit avait sifflé près de son oreille). Je me demandais alors si les douleurs qu'il ressentait n'étaient pas dues à une arthrite de la chaîne des osselets, la douleur survenant quand les vibrations sonores de la membrane déterminait un mouvement de va-et-vient aux osselets.

Pour m'en convaincre, un jour où les douleurs d'oreilles avaient reparu, j'imprimai des mouvements aux osselets avec un raréfacteur. Je déterminai une douleur intense qui disparut quand les articulations des osselets redevinrent immobiles.

Dès lors mon diagnostic était fait, le malade faisait sa poussée de rhumatisme du côté des articulations de la chaîne. L'autre jour, à sa dernière entrée à l'hôpital, M. Fournier me pria de l'examiner à nouveau, toujours parce qu'il se plaignait de douleurs d'oreilles.

L'examen au spéculum ne présenta rien de particulier, mais en imprimant à ses chaînes un mouvement au moyen du procédé de Valsalva, j'ai déterminé une douleur analogue à celle qu'il ressent quand on lui parle fort.

Les lésions actuelles sont donc les mêmes qu'en 1880.

Je dois ajouter que chez aucun autre malade je n'ai constaté de phénomènes analogues.

M. Jacquet. — La blennorrhagie aiguë ou une nouvelle inoculation

gonococcique n'est nullement nécessaire pour provoquer une crise de rhumatisme blennorrhagique. Il suffit du moindre ébranlement médullaire chez les anciens blennorrhagiens pour voir survenir un accès de douleurs articulaires. Je connais un jeune malade atteint depuis longtemps de blennorrhée chronique et chez lequel, après des rapports avec une femme, quoique muni d'un condom, survinrent des douleurs articulaires caractéristiques. Ne pouvait-on dans ces cas faire entrer en ligne de compte un état médullaire spécial, et une action du système nerveux central.

M. Gastou. — Le malade que je désirais vous présenter est à l'appui de ce que vient de dire M. Jacquet.

Ce malade a eu de nombreuses chaudepisses et, à chacune d'elles, il a fait une attaque d'arthrite des petites articulations des mains, si bien qu'actuellement c'est un véritable type de rhumatisme pseudo-noueux.

L'intérêt de ce cas est majeur pour appuyer la pathogénie nerveuse du rhumatisme ou plutôt de la polyarthrite blennorrhagique des petites articulations.

M. Oudin qui l'examinait avec une extrême attention au point de vue des réactions électriques, il y a 4 ans, disait en substance ceci: le malade ne réagit pas comme un myopathique ou un névritique primitifs, les réactions électriques donnent bien l'idée d'une atrophie musculaire, mais d'une atrophie dans laquelle tout le muscle n'est pas atteint, d'une atrophie qui simule de tous points l'atrophie musculaire du type Aran-Duchenne.

Il s'agissait donc chez le malade de M. Oudin qui est devenu, 3 ans après, celui que j'ai présenté devant la Société en 1894, d'une atrophie musculaire d'origine myélopathique probable et la polyarthrite serait alors un trouble trophique consécutif à une véritable myélite. Il y avait en outre de remarquable chez ce malade : que l'atrophie musculaire n'a jamais été périarticulaire.

M. Barthélemy. — Je rappellerai que le professeur Spillmann (de Nancy) a publié plusieurs (au moins deux) observations de méningo-myélites d'origine blennorrhagique. Pour ma part, j'ai vu deux cas d'atrophie musculaire très étendue, sinon généralisée ; le premier était manifestement consécutif à des polyarthrites, bien entendu d'origine blennorrhagique ; il y avait en même temps, pâleur, anémie, douleurs, et d'autres symptômes d'infection. Dans l'autre cas, l'atrophie musculaire était survenue sans autre cause que la blennorrhagie elle-même ; ces deux cas, chose à noter, se montrèrent chez de jeunes femmes, mais accouchées depuis trois mois. Dans une intéressante leçon, M. Bar, remplaçant M. Tarnier, à la clinique obstétricale, à l'occasion de rhumatisme blennorrhagique chez les femmes récemment accouchées, a insisté dernièrement sur la puerpéralité comme cause grandement favorisante de l'infection générale par les gonocoques. C'est ce que j'observe également à Saint-Lazare, où toutes les femmes qui ont des accidents ou des complications gonococciques ont eu des grossesses. En ville, il y a lieu de tenir grand compte des vulvo-vaginites chez les femmes nouvellement mariées.

M. Galezowski. — Je profite de la communication si intéressante de M. Emery pour vous parler des iritis rhumatismales blennorrhagiques graves, à répétition et qui résistent à tous les traitements. J'ai soigné cette année un malade, atteint d'une iritis aux deux yeux, iritis très douloureuse, très intense, et qu'on ne pouvait pas attribuer à une autre cause qu'au rhumatisme blennorrhagique, car ce malade n'a jamais eu ni syphilis, ni aucune cause constitutionnelle que la blennorrhagie.

Il y a, en effet, plusieurs années que le malade avait contracté la première blennorrhagie suivie d'un rhumatisme et d'une iritis dans les deux yeux, qui avait laissé quelques pigmentations sur la capsule. Au bout de six ans, il contracte une nouvelle blennorrhagie et une nouvelle atteinte de rhumatisme blennorrhagique. La blennorrhagie guérie, le rhumatisme a été atténué, lorsqu'il fut pris d'une nouvelle iritis blennorrhagique, plus grave, plus douloureuse dans les deux yeux, et c'est en juin dernier qu'il est venu me consulter pour une inflammation des deux yeux. C'était une iritis sans aucune trace d'altération des membranes externes des yeux, et qui fut rebelle à tout traitement pendant plus de deux mois; ce ne sont que les frictions mercurielles, l'atropine et les antiphlogistiques qui vinrent à bout du mal après deux mois de traitement. Au commencement du mois dernier, le malade est revenu me voir et il présentait une épisclérite dans les deux yeux, que j'attribue à son ancienne affection rhumatismale blennorrhagique. Je m'adresse donc à vous, mes chers confrères, pour vous demander si vous possédez des moyens spéciaux capables d'arrêter ces accidents rhumatismaux blennorrhagiques des yeux, qui ont résisté pendant deux mois à tout traitement.

M. Fournier. — Je suis tout à fait de l'avis de MM. Mauriac et Jacquet. Il n'est pas nécessaire même d'avoir une nouvelle blennorrhagie pour être atteint de ces arthrites blennorrhagiques si fâcheuses et si dangereuses. Il suffit du réveil d'une blennorrhagie ancienne, et même d'un de ces suintements à peine perceptibles si fréquents et si tenaces. Je sais un de mes malades que bien souvent j'ai eu l'occasion de voir et de soigner et qui ne pouvait voir une femme, même avec un condom, sans être atteint, dès le matin même de cet excès, de douleurs qui l'obligeaient à garder le lit deux ou trois jours. Il pouvait annoncer la veille qu'il serait contraint le lendemain de se mettre au lit.

M. Mauriac. — Le rhumatisme blennorrhagique résiste à tous les traitements. On est réduit à agir localement, mais on n'obtient rien pour l'état général. La même résistance se retrouve dans l'iritis blennorrhagique que rien ne peut guérir, alors que l'iritis syphilitique cède si facilement.

M. Jullien. — Je ne crois pas que nous soyons désarmés devant l'arthrite blennorrhagique autant que le dit M. Mauriac et je n'en veux pour preuve que les faits que j'ai pu citer d'arthrites guéries à la suite d'injections sous-cutanées de sublimé et dont on trouvera la relation dans les Bulletins de la Société.

## Observation pour servir à l'histoire des névrodermites et de l'eczéma séborrhéique.

Par M. L. WICKHAM.

Un malade s'est présenté devant nous il y a quelques jours, à la consultation externe de l'hôpital Saint-Louis, atteint d'une vaste éruption rouge recouvrant presque tout le revêtement cutané. L'éruption est sèche, squameuse, à petites squames grasses. Les placards éruptifs s'arrêtent en lignes assez nettes et circinées, géographiques. Dans l'aire des régions relativement indemnes se voient quelques papules séborrhéiques. En raison de ces caractères et de la séborrhée coexistante du cuir chevelu et à la face, le diagnostic au premier coup d'œil, celui qui s'impose, est incontestablement celui d'eczéma séborrhéique généralisé.

Mais un examen plus approfondi permet de constater une symétrie remarquable des lésions. Les régions indemnes se détachent avec une symétrie parfaite en 5 ou 6 endroits. En certains points de l'éruption la peau est rude, dure, les plis exagérés, comme en processus de lichénification. Le malade interrogé se plaint de très vives démangeaisons, qui l'obligent à se gratter une partie de la nuit, et ce prurit, a existé dès le début, avant l'éruption même. Enfin le malade ajoute qu'il n'a jamais eu la moindre maladie de peau (donc pas de récidive) et que cette éruption est venue trois jours après un prurit lequel est apparu lui-même trois jours après un traumatisme sérieux, *la chute d'un troisième étage !* Ces derniers renseignements sont bien faits pour faire penser à quelque action originelle nerveuse. D'autre part, lorsque le malade, au début de son éruption, s'est présenté à l'hôpital Bichat, on porta le diagnostic de psoriasis ; enfin l'enquête minutieuse révèle l'influence certaine de substances irritantes appliquées comme médication.

D'où il résulte qu'à propos de cette éruption, quatre diagnostics peuvent se discuter : l'eczéma séborrhéique, le psoriasis, la névrodermite et la dermite artificielle.

OBSERVATION. — Le nommé W..., âgé de 28 ans, exerçant la profession de plombier, entre dans la salle Saint-Louis, le 29 novembre 1895.

Dans les antécédents héréditaires et collatéraux, au point de vue de l'hérédité nerveuse ou arthritique, nous trouvons que le père était un alcoolique renforcé, un alcoolique emporté au point que la femme dut quitter le mari.

Notre malade a eu seize frères et sœurs; la plupart sont morts, sans qu'il sache trop comment. Parmi les six vivants, il y en a cinq très nerveux, mais sans maladie de nerfs.

Notre malade a eu à 17 ans une fièvre typhoïde qualifiée de « nerveuse ».

Il se dit nerveux, un peu emporté, mais ne présente aucun stigmate d'hystérie ou d'épilepsie.

Au point de vue des éruptions arthritiques ou autres de l'ordre des eczémas, il n'y a rien à noter.

Le cuir chevelu a présenté de tous temps des pellicules, mais pas très abondantes et sans irritation du cuir chevelu, sans prurit.

Au point de vue de la susceptibilité de la peau au contact des irritants, nous ferons remarquer que le malade constamment touche au ciment, y trempe ses mains, et tandis que bon nombre de ses camarades ont des « irritations » au point de devoir « quitter leur métier » lui, n'a jamais rien eu de semblable.

L'éruption actuelle que le malade présente est donc la première et l'unique jusqu'à ce jour. *Elle est survenue huit jours après un violent accident.*

Voici les faits (nous avons poussé très minutieusement l'enquête sur les applications médicamenteuses et leurs dates d'application).

Le 10 septembre de cette année, le malade tomba d'un troisième étage (environ 8 mètres de haut) sur le côté gauche, la hanche et la cuisse ayant surtout porté. Pas de fracture, simple contusion qui fait garder le lit trois jours et empêche le travail pendant huit jours. Aussitôt après la chute une friction avec eau phéniquée (proportion?), sur tout le corps, qui pique fortement la peau, la rougit une demi-heure environ. Conjointement, friction d'alcool camphré pur le jour même et les suivants matin et soir.

Au troisième jour de la chute, prurit qui se développe assez rapidement en tous points, mais surtout aux plis articulaires, à la face interne des cuisses. Continuation de l'alcool camphré.

Le huitième jour de la chute, un bain de Barèges (20 minutes). Dans ce bain la peau pique fortement; le lendemain matin, apparition des rougeurs. Les premiers éléments éruptifs sont de petites élévations rouges disséminées, de petits « boutons de chaleur » à la face interne des cuisses et des plaques blanches et farineuses aux coudées. Ce n'est que plus tard que le cuir chevelu et la face ont été pris.

Depuis lors le prurit, l'éruption, l'application d'irritants et le grattage sont étroitement unis.

Nous allons les analyser séparément.

*Substances irritantes.* — Après les huit jours d'alcool camphré et le bain de Barèges, vinaigre pur chaque jour, appliqué le soir et pendant la nuit pour calmer le prurit. Salive constamment frottée sur la peau.

Au quinzième jour de l'éruption, deux bains alcalins qui lui « piquent la peau ». Le jour, vaseline, la nuit huile de cade pure pour traiter un soi-disant « psoriasis » (sept sous par jour d'huile de cade), et cela pendant trois semaines. De plus, chaque jour pendant trois semaines, deux cuillerées d'iodure de potassium par jour (proportion ? larmoiement).

C'est seulement 4 jours avant son entrée à l'hôpital que le malade n'a plus rien pris ni appliqué.

Le *prurit* et le grattage ont été incessants. Le prurit venait surtout la nuit, entraînant l'insomnie. Il est surtout exagéré aux plis articulaires.

L'*éruption* a gagné rapidement tous les points du corps; elle est toujours

restée sèche et squameuse ; au quinzième jour de l'éruption, le malade s'est présenté à l'hôpital Bichat où on a porté le diagnostic de psoriasis, en raison de l'abondance des squames (dit le malade) et des plaques aux coudes.

A son entrée salle Saint-Louis, le premier coup d'œil indique : eczéma séborrhéique généralisé.

L'éruption est rouge, sèche, par places au dos légèrement teintée de jaune. Elle recouvre tout le corps et ne laisse indemne que quelques régions, les pieds, une place aux fesses, les mains, le haut du dos et un ou deux autres points.

Mais ce qui frappe immédiatement c'est la parfaite symétrie de ces régions indemnes, elles paraissent copiées d'un côté à l'autre et les limites de l'éruption en ces points décrivent des circinations.

Dans l'aire de ces surfaces indemnes, se voient de petites jetées squameuses, de rares papules. C'est surtout vers le haut des épaules que ces éléments isolés peuvent être étudiés. On voit quelques éléments papuleux très peu surélevés, d'un rouge très pâle. Une légère squame les recouvre, le grattage n'en fait pas paraître d'autres. Ces papules sont identiques à celles décrites par Brooke comme papules séborrhéiques. Toute l'éruption est d'ailleurs sèche et squameuse ; mais les squames sont peu abondantes, non superposées, d'un gris jaunâtre et molles, donnant la sensation de corps gras. Tous les plis sont particulièrement pris. Le cuir chevelu est rempli de pellicules ; la peau est rose ; ces mêmes pellicules se retrouvent au front, aux sourcils, à la moustache, à la barbe ; les rougeurs y sont atténuées. Derrière les oreilles les lésions sont assez accentuées.

Pas d'épaississement squameux ni aux coudes, ni aux genoux. La peau est en certains points rude, rugueuse, comme rétrécie. Les plis de la peau y sont très marqués ; en ces points, presque pas de squames. Un certain degré de lichénification y est manifeste. Toutes ces lésions sont d'ailleurs assez superficielles. Aux mollets, où les grattages ont été particulièrement violents, il y a de véritables croûtes et des excoriations ; ce sont elles qui légitiment les soupçons, aussitôt nés, d'irritations externes.

Pour nous rendre compte du degré d'influence des irritants, nous prescrivons un traitement adoucissant (bains d'amidon et axonge) ; depuis huit jours que ce traitement est institué, il y a une amélioration certaine, surtout aux mollets ; mais cette amélioration paraît loin d'être égale à celle que nous aurions vraisemblablement obtenue s'il s'était agi uniquement d'une dermite médicamenteuse. D'autant que le malade a fait de grands efforts pour ne plus se gratter.

M. Besnier, auquel nous présentons le malade il y a quelques jours, pensa qu'avant de se prononcer sur un cas aussi complexe, il fallait tenir le malade en observation pendant un temps suffisant en se contentant de prescrire de l'axonge et des bains d'amidon. On se rendrait ainsi compte de l'influence plus ou moins grande des médications irritantes appliquées antérieurement.

Cette conduite a été tenue et nous aurions préféré remettre cette présentation à la prochaine séance de la Société, mais, sur le conseil

de notre cher maître, M. le professeur Fournier, nous nous sommes décidé à vous montrer le malade dès aujourd'hui, quitte à vous le représenter ultérieurement; nous n'avons donc point aujourd'hui la prétention de porter un diagnostic, nous venons au contraire demander à la Société son opinion tout en discutant les principales considérations que dès aujourd'hui on peut tirer de cette observation.

Et tout d'abord il ne peut être question de maintenir le diagnostic de psoriasis. Nous savons bien qu'un psoriasis irrité et chez un sujet nerveux peut être prurigineux et que si le malade est prédisposé, le grattage pourra déformer l'éruption par la détermination d'une lichénification secondaire, comme chez ce malade présenté à une précédente séance (1). Mais chez celui-ci certaines parties de l'éruption était conservées intactes et le psoriasis était invétéré, à répétition multiple, son histoire antérieure était connue. Ici rien de tout cela ; il s'agit d'une première éruption, les localisations ne sont point spéciales au psoriasis, nulle part les éléments ne montrent un caractère typique de psoriasis.

L'ongle traîné sur certaines surfaces rouges aux flancs, soulève des squames assez blanches et détermine bien des lignes blanchâtres ; mais ce ne sont point là les stries nacrées du psoriasis; les squames sont plus grasses, moins brillantes, et ne forment qu'une mince couche.

Les quelques petits éléments papuleux qui existent répondent plutôt à la description des papules séborrhéiques. Enfin l'huile de cade, employée pendant longtemps, a plutôt irrité l'éruption. Encore que ce ne soit pas là une bien bonne raison pour éliminer le psoriasis, puisque dans quelques cas rares le psoriasis irrité ne supporte même pas l'huile de cade, nous ne croyons pas, pour les raisons précitées, qu'il s'agisse là de quelque psoriasis anormal. L'éruption est psoriasiforme, mais ce n'est pas du psoriasis.

Quant aux trois autres interprétations : dermite artificielle, eczéma séborrhéique et névrodermite, il est vraiment très difficile de les rejeter, et si l'on veut étudier cette éruption au point de vue des trois diagnostics, on sera surpris de trouver des caractères suffisants pour que l'on puisse les rapporter à quelqu'une de ces trois maladies.

Pour la dermite artificielle nous trouvons dès le début même, avant le prurit, comme traitement de la contusion, une application (une seule) d'eau phéniquée qui a un peu brûlé la peau comme l'affirme le malade, mais dont la rougeur consécutive n'a duré qu'une demi-heure. En même temps chaque jour, matin et soir, le malade a appliqué de l'alcool camphré qui « piquait la peau ».

Lorsque, au troisième jour le prurit (sans rougeurs) a commencé, le malade a continué ses frictions d'alcool camphré. Le prurit persistant ou même augmentant, le malade prend un bain de Barèges, qui le pique

fortement; le lendemain les rougeurs paraissent. Depuis il se frotte chaque nuit fréquemment avec de la salive, prend deux bains alcalins, de l'iodure de potassium à l'intérieur et chaque soir se couvre d'huile de cade. Voilà plus qu'il n'en faut pour provoquer et entretenir une dermite artificielle. Il nous paraît impossible, quelle que soit l'interprétation définitive, de ne pas laisser un rôle important aux substances irritantes appliquées.

En faveur de l'eczéma séborrhéique, nous avons l'aspect éruptif qui est, l'observation le montre et nous y renvoyons, absolument *caractéristique* (éruption grasse, papules séborrhéiques, teinte jaunâtre de certaines lésions, sièges de prédilection). Seulement pas de récidives, début par les cuisses, prurit intense, généralisation d'emblée.

Pour la névrodermite, nous avons ce prurit intense dès le début avant même l'éruption, le processus atténué de lichénification, la symétrie parfaite des points indemnes, la rapidité d'apparition de ces grandes surfaces rouges, enfin cet accident, ce choc physique et moral, dont la nature et la valeur ne sauraient être contestées, ce traumatisme violent précédant de trois jours le début de l'éruption, celle-ci étant presque d'emblée généralisée. *Nous ne croyons pas qu'il soit possible de refuser dans les faits cités une action réelle et puissante du système nerveux, une action primordiale.* Ce qui arrête pour ranger l'éruption dans les névrodermites généralisées, ce sont les caractères éruptifs eux-mêmes, qui seraient en ce cas tout à fait anormaux. Encore savons-nous que le caractère objectif seul d'une éruption tend de jour en jour à perdre ses droits.

L'ensemble de ces faits montre clairement que les causes sont ici multiples. Elles se sont combinées, cela paraît évident ; et cela est constant dans la plupart des dermatoses de trouver plusieurs facteurs étiologiques quand on veut bien fouiller les cas. La difficulté réside dans la part exacte à établir parmi les trois facteurs étiologiques que nous avons donnés.

Que le point de départ ait été le traumatisme, cela ne paraît pas douteux. Que les lésions produites aient été modifiées, aggravées, entretenues par les irritants, cela n'est pas moins évident. Mais pourquoi l'éruption a-t-elle à ce point le caractère séborrhéique. Ceci peut s'expliquer de plusieurs manières. M. Besnier me rappelait il y a quelques jours ces cas de psoriasis débutant après un accident de chemin de fer ; on pourrait, par analogie, admettre sur le même mode la détermination d'un eczéma séborrhéique (même considéré comme maladie parasitaire et sui generis). D'autre part, on pourrait aussi penser que le choc nerveux moral et physique puisse, comme dans les sécrétions séreuses intestinales émotives, amener un trouble de l'appareil glandulaire du revêtement cutané, et déterminer une éruption à caractères séborrhéiques.

Enfin chez un sujet séborrhéique, une éruption quelconque aurait pu prendre le caractère séborrhéique.

La conclusion de tout ceci est qu'il serait téméraire, je crois, de se prononcer trop vite sur la valeur exacte de ces divers facteurs, qu'une observation plus longue du malade est nécessaire. Il était néanmoins intéressant de consigner cette observation dans les *Archives*.

M. Brocq. — Le malade que vient de présenter M. le Dr Wickham est des plus importants dans son apparente banalité. Il soulève toute une série de problèmes dermatologiques des plus ardus que je ne puis traiter dans une communication improvisée et que, d'ailleurs, je n'aurais pas le temps d'aborder aujourd'hui devant vous. Je ne veux qu'examiner brièvement les points suivants :

1° Le malade a-t-il une névrodermite généralisée diffuse pure? Évidemment non. Il présente, en effet, sur presque tout le corps des éléments psoriasiformes d'un rouge plus ou moins pâle, squameux, dont les squames blanchissent et se soulèvent par le grattage. Dans les névrodermites pures, lorsque le prurit est primitif, et lorsque les lésions cutanées sont purement et simplement les conséquences du grattage et des traumatismes subis, l'aspect des téguments n'est pas le même : il n'y a que de la lichénification pure. Ici les lésions cutanées sont mixtes.

2° Est-ce une éruption artificielle de cause externe? Je ne pense pas non plus que l'on puisse les ranger purement et simplement dans ce groupe. Que les applications irritantes qui ont été faites, aient favorisé dans une certaine mesure le développement des accidents cutanés, c'est possible ; mais l'éruption ne présente pas les caractères objectifs connus des dermatoses artificielles de cause externe.

3° Comment donc peut-on caractériser cette dermatose au point de vue purement objectif? Il est incontestable, comme l'a fort bien fait remarquer M. le Dr Wickham, que nous avons ici les localisations de l'eczéma séborréique. L'affection a des maxima vers les plis articulaires, au milieu du dos, vers la partie inférieure de l'abdomen. Certes, elle n'a pas été suintante ; son aspect est celui qu'autrefois on regardait comme pathognomonique du psoriasis, mais nous savons maintenant qu'entre les psoriasis typiques et les eczémas séborrhéiques typiques, il y a toute une série de faits extraordinaires. Nous avons déjà l'habitude de donner aux cas analogues à celui-ci le nom d'eczéma séborrhéique psoriasiforme, pour bien marquer la ressemblance avec le psoriasis typique. Nous savons également que très fréquemment dans ces cas les démangeaisons acquièrent une intensité toute particulière, surtout lorsque les sujets sont des névropathes, des intoxiqués, ou lorsque, comme ici, il y a eu des chocs du système nerveux à l'origine de la dermatose.

Cet homme a du prurit violent, il se gratte, et il a par suite modifié en beaucoup de points son éruption : il l'a lichénifiée. Dès lors le diagnostic objectif de cette dermatose me paraît être celui d'eczéma séborrhéique psoriasiforme lichénifié.

4° Quel rôle le traumatisme subi par le sujet a-t-il joué dans le développement de cette affection? C'est des plus difficiles à dire. Peut-être

avons-nous ici un cas analogue à ces faits célèbres de psoriasis qui ont été autrefois publiés et qui s'étaient brusquement développés à la suite d'une émotion ou d'un accident. Tout le monde connaît le cas d'une jeune fille qui, quelques heures après s'être jetée dans la Seine du haut du Pont-Neuf, fut prise d'une poussée aiguë de psoriasis.

Ces considérations nous amèneraient à discuter toute une série de questions des plus difficiles et que je ne ferai qu'énoncer. Il est probable que l'ancien cadre, psoriasis, renferme des faits qui ne sont pas exactement comparables entre eux, qui n'ont d'autre lien commun qu'un certain aspect extérieur, la psoriasisation, et qui diffèrent entre eux par leur nature réelle et par leur pathogénie : les résultats si divers obtenus dans les psoriasis par les médications les plus extraordinaires, semblent être un sérieux argument en faveur de cette opinion que confirme d'ailleurs l'analyse minutieuse des faits. Il est à peu près certain qu'entre les eczémas séborrhéiques vrais et les éruptions qui correspondent au psoriasis typique (et qui sont pour nous le *psoriasis*), il y a toute une série de faits de passage dans lesquels l'aspect psoriasique (la psoriasisation) ou l'eczématisation prédominent ou s'équilibrent, suivant que l'on se rapproche du psoriasis typique ou de l'eczéma typique.

Quoi qu'il en soit, dans un cas comme celui que nous avons sous les yeux, on peut concevoir une pathogénie mixte. Il est possible que le traumatisme ayant ébranlé le système nerveux ait prédisposé le sujet à l'évolution de la dermatose, que cet ébranlement du système nerveux ait déterminé l'apparition d'un prurit intense, et par suite, grâce au grattage et aux lichénifications, ait contribué à modifier l'aspect de la dermatose : c'est dans ce sens que l'on pourrait parler avec M. Wickham d'une névrodermite sous-jacente à l'eczéma séborrhéique. D'autre part, les applications irritantes qui ont été faites ont dû provoquer dans une certaine mesure le développement de la dermatose ; et c'est sur ce terrain préparé au point de vue général et local qu'est venue évoluer la dermatose peut-être parasitaire qu'est cet eczéma séborrhéique psoriasiforme. En admettant cette genèse mixte de l'affection, on en explique toutes les particularités.

M. Barthélemy. — Dans le service de notre maître M. Besnier, j'ai vu il y a quelques années un homme de 50 ans environ, atteint subitement d'une érythrodermie presque généralisée avec squames jaunâtres, larges, grosses au toucher, tandis que sur le cuir chevelu la séborrhée concrète était très marquée et déjà ancienne. Il s'agissait vraisemblablement d'un eczéma séborrhéique qui parti du cuir chevelu s'était propagé tout d'un coup au reste du corps ; le malade attribuait cet incident à l'émotion que venait de lui causer une chute accidentelle dans un étang profond.

---

**Sur une nouvelle forme suppurative et pemphigoïde de tuberculose cutanée en placards à progression excentrique.**

Par H. Hallopeau.

(Voir page 1093.)

## Chancres syphilitiques multiples de la région pubienne.

Par M. A. FOURNIER.

Charles J..., couvreur-plombier, 30 ans, entre salle St-Louis le 27 novembre.

Les antécédents héréditaires et personnels ne nous apprennent rien qui soit à retenir dans l'observation actuelle.

Il a seulement été admis à l'hôpital de la Pitié en mars 1894 pour une adénite inguinale consécutive à une plaie du pied dont il porte encore la cicatrice.

Le malade n'est pas marié, ses derniers rapports avec une femme, sur laquelle il ne peut donner aucun renseignement, datent du commencement d'octobre.

Huit jours environ après ces derniers rapprochements il entre à Beaujon, dans le service du Dr Millard, pour une bronchite probablement bacillaire.

Quinze jours après son entrée dans ce service, apparaissent sur la région pubienne plusieurs petits boutons n'occasionnant ni douleurs ni démangeaisons. Ces boutons, pansés tout d'abord avec de la vaseline et de l'eau boriquée, s'ulcèrent en surface et prennent de l'extension. Le diagnostic reste encore en suspens, on n'institue pas de traitement interne. En raison des caractères spéciaux de ces ulcérations n'offrant aucune tendance à la cicatrisation, le malade est dirigé sur le service de M. le professeur Fournier, où il est admis salle St-Louis.

A son entrée dans le service, le malade est porteur de sept ulcérations dont cinq sur la région pubienne, une à la racine de la verge et une sur le scrotum.

Une ulcération siège à droite de la ligne médiane, un peu au-dessus du pli de l'aine, à environ 6 centim. de la racine de la verge.

Deux autres, très voisines, siègent un peu au-dessus et en dedans de la précédente ; par leur extension elles deviennent coalescentes et forment une large ulcération polycyclique où l'on distingue nettement les contours propres aux deux ulcérations primitives.

Même disposition pour deux autres éléments situés à gauche de la ligne médiane, sur le milieu de l'arcade de Fallope, environ 1 travers de doigt au-dessus.

Un autre élément ulcéreux siège sur le côté gauche de la racine de la verge. Le dernier se trouve sur les parties antérieures du scrotum, à gauche du raphé médian.

Les dimensions de ces ulcérations sont à peu près toutes égales, étant toutes apparues simultanément. Celle qui siège à la racine de la verge a environ les dimensions d'une pièce de 1 franc ; la plus petite, celle du scrotum, ne dépasse pas 50 centimes, les autres ont un diamètre intermédiaire.

Ces ulcérations, à l'entrée du malade, présentent toutes des caractères et un aspect identiques.

Elles sont nettement arrondies ou très légèrement ovalaires.

Aucune zone inflammatoire ne les entoure, leurs bords tranchent franchement sur la peau saine.

Ils sont réguliers, sans dentelure, et ne présentent ni relief ni dépression. Ils limitent franchement un fond où l'on distingue deux zones. La zone centrale, sèche, croûteuse, est plane, régulière, uniforme, sans bourgeonnements ni fissures. La croûte qui la revêt est de couleur foncée, brun verdâtre. Elle ne présente pas de suintement. A sa périphérie, elle est limitée par une collerette jaune clair constituée par du pus soulevant l'épiderme.

Les pince-t-on entre les doigts, on sent que ces ulcérations reposent sur un fond d'induration diffuse et profonde pour la racine de la verge et le scrotum, plus superficielle pour celles qui siègent sur la peau du ventre.

Cette induration est néanmoins facilement appréciable pour tous les éléments.

On constate dans les aines la pléiade ganglionnaire caractéristique, survenue en même temps que les ulcérations. A gauche, on trouve au palper, plusieurs petits ganglions durs et indolores; l'un d'eux, le plus rapproché de la verge, est d'un volume double des autres (environ une petite noix).

A droite, même constatation, et même disposition ganglionnaire. Les plus gros forment sous la peau un relief appréciable à la vue.

A son entrée dans le service, le diagnostic de chancres syphilitiques multiples est porté par M. le professeur Fournier, mais le traitement spécifique n'est pas encore appliqué.

Le 3 décembre, le malade est moulé par M. Baretta.

Le moulage enlève les croûtes recouvrant les chancres. Ceux-ci se présentent alors avec la même netteté de contours, leurs bords plats affleurant le niveau de la lésion.

Le fond lisse, uni, prend une coloration rouge vif (couleur chair) il est légèrement humide, saigne facilement.

Quelques chancres sont recouverts d'un enduit pultacé jaunâtre.

Le 4, apparaissent les premiers éléments de la roséole. Elle est encore très discrète et à peine visible sur le ventre.

Le malade est mis au traitement spécifique (2 pilules protoiodure et pommade au calomel).

Le 6, la roséole s'accentue sur le bas-ventre.

Le mardi 10 décembre, la roséole est devenue très nette. On trouve sur la poitrine quelques syphilides papuleuses disséminées; le diagnostic se trouve ainsi pleinement confirmé.

---

## Une observation d'hystérie parasyphilitique.

Par M. A. FOURNIER.

Le nommé Pierre B..., âgé de 30 ans, ébéniste, est entré le 26 novembre 1895, salle Saint-Louis, lit n° 41, hôpital Saint-Louis.

*Antécédents héréditaires.* — Le malade ne présente rien de particulièrement intéressant dans ses antécédents héréditaires. Son père est mort à

34 ans d'une laryngite tuberculeuse. Sa mère est morte à 44 ans d'une hémorrhagie intestinale. Il a trois frères ou sœurs qui tous sont bien portants. Chez aucun d'entre eux, pas plus que chez ses parents, on ne relève de traces d'hystérie ou urémie de nervosisme.

*Antécédents personnels.* — Jusqu'à l'âge de 15 ans, le malade fut élevé à la campagne et son enfance ne fut troublée par aucune maladie même légère. Jamais il n'a entendu dire qu'il fût un enfant nerveux. A 15 ans, il vint à Paris exercer son métier. Sa santé fut excellente jusqu'en 1892. Au mois de septembre de cette année, sa femme dut être internée à Villejuif. A la même époque, B..., livré à lui-même, s'adonne à la boisson et fait des excès de veilles. Malgré cela il travaillait toujours, mais il était très affaibli. Ces excès ne prirent fin qu'en février 1893.

Le 4 février 1893, le malade entre en effet à l'hôpital du Midi pour une *ulcération* du prépuce qui fut diagnostiquée : chancre géant du prépuce. Il y demeure jusqu'au 7 mars et pendant ce séjour il prend du protoiodure de mercure à haute dose, 5 pilules par jour. La roséole est peu abondante.

Le 10 mars 1893, il entre à Lariboisière, dans le service de M. Raymond, pour des lésions de la gorge sur lesquelles on porte le diagnostic d'*angine diphtéritique*. Mais l'erreur est bientôt reconnue par l'examen de l'exsudat membraneux. Il s'agissait simplement de lésions secondaires de syphilis qui guérissent sous l'influence d'un traitement énergique et approprié.

Pendant son séjour à Lariboisière et deux mois environ après son entrée, le malade présente de vastes *ulcérations* dont les cicatrices persistent encore. A la jambe droite, toute la moitié inférieure du membre était prise, le bras droit, la face, le cuir chevelu présentaient aussi des lésions. Le gland fut très endommagé et aujourd'hui on voit encore une perte de substance assez notable.

Ces différentes lésions déterminèrent chez le malade une fièvre intense et il présenta en même temps de l'œdème des membres inférieurs. Nous verrons dans un instant qu'il a une lésion cardiaque qui existait peut-être déjà à cette époque.

Le traitement consista dans l'administration de 5 pilules de protoiodure tous les jours et de doses progressivement croissantes d'iodure de potassium et allant jusqu'à 20 grammes par jour. Il prit en même temps de la liqueur de Fowler.

Il reste en traitement jusqu'au 11 mars 1894, époque à laquelle il sort à peu près guéri.

Jusqu'en mai 1895 son état fut satisfaisant. A cette époque il fut pris de violents maux de tête à paroxysme nocturne, et quelques jours après il eut une attaque d'*épilepsie* que l'on peut reconstituer ainsi d'après ce que le malade raconte. Tout d'un coup il était pris de vertiges, il perdait connaissance et tombait à terre. Si la crise survenait après un repas il avait des vomissements. La crise durait environ 15 minutes pendant lesquelles le malade écumait, se mordait la langue et urinait sous lui. Pendant ces attaques le bras gauche était contracturé.

Elles se renouvelèrent cinq ou six fois pendant les mois de mai et juin 1895.

En juin 1895 il entre dans le service, salle Saint-Louis, se plaignant de

ses crises et de céphalées intenses. Pendant son séjour on le soumit au traitement mercuriel par les injections de calomel à 0,05 (on lui en fit 5) et à l'iodure de potassium 4 gr. par jour. Pendant son séjour qui se prolongea jusqu'au 18 juillet il n'eut que deux légères crises nerveuses. A cette époque il quitte le service, très amélioré. Les attaques ne se renouvellent plus et les douleurs de tête ont cessé.

La santé du malade se maintient ainsi jusque vers le 11 novembre. A ce moment il s'aperçoit que sa jambe et son bras gauches faiblissent. En même temps il est repris des céphalées intenses, contre lesquelles il prend de l'antipyrine. Ces douleurs siègent au niveau des bosses frontales et temporales des deux côtés et s'exaspèrent la nuit au point d'empêcher le malade de dormir. L'examen de la voûte crânienne ne décèle rien de particulier.

Le 25 novembre 1895 il entre salle Saint-Louis en se plaignant de cet affaiblissement de tout le côté gauche et de la perte de la vue du même côté. Il dit en outre ne rien sentir de ce même côté et avoir de la peine à marcher et même à se tenir debout.

Un examen attentif du malade révèle une *parésie* des membres supérieurs et inférieurs du côté gauche. Le dynamomètre placé dans la main droite donne 40, dans la main gauche 9 seulement. De même pour le membre inférieur on arrive très aisément à vaincre la résistance opposée par le malade à la flexion de la jambe gauche sur la cuisse, alors que du côté droit on n'y réussit qu'à grand'peine.

Le *sens musculaire* est aussi très atteint de ce même côté. Le malade ne peut trouver sa main droite, avec sa main gauche.

Mais, fait très important, il y a une *hémianesthésie complète* du côté gauche. On peut enfoncer profondément des aiguilles dans des téguments de ce côté sans déterminer aucune douleur. La pression même assez forte du testicule gauche ne détermine aucune contraction douloureuse.

Les réflexes sont conservés, mais du côté gauche il y a une légère exagération. Le malade présente aussi le *signe de Romberg*. Il peut encore se tenir en équilibre sur le pied droit, mais non sur le pied gauche. Pendant la marche le malade *traîne un peu la jambe, mais ne fauche pas*.

La sensibilité à la chaleur est abolie.

Du côté des yeux on note des troubles importants :

Les pupilles sont dilatées, mais elles réagissent bien à la distance et à la lumière.

Le réflexe pupillaire est conservé.

La vue est presque totalement abolie du côté gauche, si bien qu'il est impossible de savoir s'il y a dyschromatopsie ou non. Cependant en approchant les objets assez près de l'œil du malade, il les voit, mais n'en distingue pas les couleurs.

L'examen du fond de l'œil n'a révélé aucune lésion.

L'ouïe est abolie du côté gauche. Le malade n'entend pas le tic-tac d'une montre appliquée sur l'apophyse mastoïde du côté gauche. Malgré ces troubles, l'appareil transmetteur ne présente aucune lésion.

Le goût et l'odorat sont de même abolis du côté où siège l'hémianesthésie.

Traitement : Injection de calomel 0,054, iodure de potassium. Douches tièdes.

*État des organes.* — Le cœur est notablement hypertrophié.

Le malade se plaint de violentes palpitations avec légères douleurs précordiales se prolongeant jusque dans le bras gauche.

Les bruits sont doux et vibrants. A la pointe on sent très bien à la main une sorte de roulement, mais l'auscultation ne révèle aucun souffle.

Le systeme artériel ne présente pas de lésion.

Les poumons sont sains.

Le foie n'est pas augmenté de volume.

Les reins fonctionnent normalement et les urines ne sont pas albumineuses.

---

### Dactylite blennorrhagique.

Par M. A. FOURNIER

Voici un malade qui est porteur de cette déformation spéciale des doigts que j'ai dénommée *doigt en radis*. Cette déformation est pathognomonique de la blennorrhagie, car si l'on voit des dactylites analogues dans la maladie de Haygarth, elles occupent tous les doigts des deux mains, tandis que dans la blennorrhagie, il n'y en a qu'un, deux ou trois qui soient atteints.

---

### Lèpre nostras.

Par M. DU CASTEL.

La malade, que j'ai l'honneur de vous présenter, n'est pas une inconnue pour la plupart de vous ; je vous l'ai déjà montrée au mois d'avril 1893. Je vous rappellerai en deux mots quelle était son histoire à cette époque ; cela nous permettra de mieux suivre les changements survenus depuis lors dans son état. Née à Dieppe de parents français, la malade n'avait jusqu'en 1891 éprouvé aucune atteinte sérieuse dans sa santé, n'était une variole intense ayant laissé sur la figure des traces considérables. En 1891, elle commença à ressentir, principalement dans le côté droit du corps, des sensations douloureuses, engourdissements, élancements ; puis des éruptions bulleuses se montrèrent ; l'anesthésie se dessinait dans le côté droit du corps et la malade se brûla plusieurs fois sans s'en apercevoir. A l'époque où je présentai Mme D..., la face, le tronc et les membres étaient couverts d'une éruption érythémateuse abondante ; l'anesthésie était complète

au niveau des placards éruptifs ; la sensibilité au contact existait seule dans leurs intervalles. L'application d'un vésicatoire n'avait pas permis de constater la présence du bacille de Hansen. Aussi le diagnostic de lèpre ne pouvait-il être complètement affirmé ; cependant notre collègue Bruno Chaves et le Dr Zambaco, à qui je montrai la malade, n'hésitèrent pas à porter le diagnostic de lèpre. (Pour plus de détails, voir les bulletins de notre Société, avril 1893.)

Depuis lors vous pouvez voir les progrès réalisés par la maladie.

Depuis plusieurs mois les douleurs se sont accentuées sous forme d'élancements, surtout dans les membres où elles provoquent des réactions motrices, des soubresauts, des mouvements athétosiques ; Mme D... se plaint de sensation de froid permanent aux extrémités ; elle éprouve fréquemment de l'onglée aux doigts l'hiver, ou bien lorsqu'elle les plonge dans l'eau tant soit peu fraîche.

Ces sensations sont peut-être un peu moins douloureuses à la main gauche qui a été prise le plus récemment : seul l'auriculaire de ce côté conserve la sensation du tact et c'est cet organe seul qui permet à la patiente d'apprécier la température et la nature des objets qu'elle touche.

A la jambe droite, au-dessus du tendon d'Achille, on voit une plaie résultant d'une brûlure que la malade s'est faite au contact d'un poêle, sans s'en apercevoir et qui lui a été révélée par un de ses enfants ; du reste, Mme X... porte à la main droite, aux pieds et à l'avant-bras des cicatrices de brûlures survenues dans les mêmes conditions.

La paume de la main présente deux cicatrices linéaires, un peu épaissies par chéloïdification, très rugueuses, avec productions cornées, l'une parallèle au premier métacarpien et siégeant sur le thénar, la seconde correspondant exactement aux têtes des métacarpiens ; elles résulteraient de brûlures non ressenties par la malade, qui se chauffait les mains sur son poêle.

L'examen de la sensibilité générale montre que le sens du tact est presque complètement aboli ; l'anesthésie est complète et totale pour les trois modes, douleur, tact, température dans les deux membres droits. La sensibilité est très diminuée au tronc, plus à droite qu'à gauche ; enfin elle est absolument nulle dans les deux membres gauches jusqu'à leur tiers inférieur. Les nerfs cubitaux ne sont pas très notablement tuméfiés.

La face présente une sorte d'état atone de la physionomie ; les traits sont comme figés, ce qui s'explique par une légère bouffissure généralisée des téguments de cette région : ce gonflement prédomine surtout sur le nez notablement augmenté de volume. L'aspect en est lisse, comme vernissé et la coloration rougeâtre, sans toutefois atteindre le degré de la couperose. Les bords libres des paupières ont une épaisseur d'environ un demi-centimètre ; les globes oculaires sont bien mobiles dans l'orbite et non cachés par le gonflement des paupières.

Sur le tronc et les membres inférieurs, on aperçoit disséminés des placards érythémateux d'un rose vif, très étendus, la plupart notablement surélevés, les uns très vastes, les autres larges comme une pièce de 1 ou

2 francs, à bords soit crénelés, soit polycycliques, soit régulièrement circulaires, mais sans configuration bien définie, séparés par des intervalles de peau saine.

Sur le membre supérieur, ces placards sont de coloration plus vive vers les extrémités, qui ne sont pas épargnées; à droite il n'en existe pas dans le sens de l'extension bien que les phénomènes sensitifs soient plus accusés et les premiers en date de ce côté; à gauche, les placards éruptifs recouvrent la presque totalité du membre. Ils ont comme au tronc un aspect granité, sans squames et se couvrent d'innombrables petits plis dès qu'on tiraille la peau dans un sens ou dans l'autre; enfin la sensation au toucher est celle d'une peau sèche, qui n'a plus l'onctueux du tégument normal.

Au niveau de tous ces placards, on constate que la peau est indurée, épaissie, avec participation du tissu sous-cutané à ce processus; si on la pince, la sensation est encore plus nette, le bourrelet ainsi obtenu est très volumineux, alors que dans les régions où la peau est saine, il est de volume ordinaire. A la face les téguments sont également indurés et tuméfiés.

La coloration des placards ne s'efface pas par la pression et elle s'accentue jusqu'à devenir rouge vineux après les bains.

Les deux membres supérieurs sont atteints d'un affaiblissement qui s'accentue de plus en plus et qui a atteint récemment la main gauche indemne jusqu'en ces derniers temps : la malade déclare n'avoir plus la force de porter que de petits objets; l'usage des membres supérieurs est rendu difficile en même temps par la diminution des forces et par la perte de la sensation de contact,

A la main gauche on n'observe que de la camptodactylie à l'auriculaire; mais à droite, en dehors d'une légère atrophie en masse des muscles des éminences thénar et hypothénar, on constate que tous les doigts sont recourbés en griffe, avec impossibilité de l'extension complète.

La force musculaire, très amoindrie à droite, se conserve encore à peu près à gauche.

Les réflexes rotuliens sont normaux.

Comme réaction électrique, le courant faradique maximum, c'est-à-dire très intense, est faiblement senti dans les membres droits; à gauche la réaction est moins mauvaise, le courant d'intensité moyenne est perçu au membre supérieur, mais non au membre inférieur. Enfin nulle part on n'observe même avec le courant maximum de contractions musculaires.

Du côté des organes des sens : l'audition est diminuée, la malade n'entend le tictac d'une montre qu'à une distance de 7 à 8 centimètres du pavillon de l'oreille.

Les odeurs et le goût des aliments sont perçus à peu près normalement.

La malade se plaint que sa vue a baissé depuis plusieurs mois; elle ne peut plus lire l'imprimé.

A l'examen ophtalmoscopique, on constate que les papilles ont perdu leur aspect nacré normal pour revêtir une coloration grisâtre; les contours en sont mal délimités surtout en dehors, car ils paraissent se con-

fondre avec la zone rétinienne périphérique notablement anémiée : rien de particulier du côté des vaisseaux.

L'appétit reste bon,

Rien au cœur ni au poumon, les artères ne sont pas flexueuses et la tension artérielle pas exagérée.

Pas de sucre ni d'albumine dans les urines.

Les règles ne se montrent plus depuis quatre ans.

(Observation recueillie par M. R. Petit, interne du service.)

La présence du bacille de la lèpre a été constatée dans un fragment de peau recueilli sur un des placards érythémateux de l'avant-bras par notre collègue M. Darier.

La constatation du bacille de Hansen rend, chez notre malade, indubitable le diagnostic de lèpre et il ne peut plus être question de syringomyélie. Quant à la porte par laquelle l'infection a pu pénétrer, quant au mode par lequel la contagion a pu s'exercer, nous restons dans la même ignorance qu'au mois d'avril 1893 et nous n'avons pu découvrir à quel moment notre malade avait pu se trouver exposée à l'inoculation du bacille de Hansen. Il nous est donc impossible de dire si celui-ci a été apporté des pays à lèpre par un intermédiaire inconnu, ou si vraiment la malade a trouvé dans l'inoculation d'un bacille né en France, l'origine de sa maladie et si sa lèpre est véritablement nostras.

M. Darier. — Un lambeau de peau incisé sur une plaque de l'avant-bras m'a fourni des coupes où j'ai pu reconnaître la structure des macules de lèpre anesthésique. On sait que les lésions dans ces macules diffèrent sensiblement de celles de la lèpre tuberculeuse : on n'y trouve pas l'infiltration diffuse de tout le derme par des « cellules lépreuses » et des bacilles, mais seulement des manchons périvasculaires de cellules et dans la règle les bacilles font défaut ou sont entièrement rares.

Dans le cas actuel, sur des coupes colorées par le liquide de Ziehl en vue de la recherche du bacille (comparativement avec des coupes de lipome), j'ai vu de nombreuses taches restant rouges après la décoloration. Ce sont soit des amas de bacilles lépreux typiques, soit des amas de granulations irrégulières, rouges comme des bacilles, comprises dans une matière vitreuse et que j'interprète comme étant des bacilles dégénérés.

En somme, il s'agit sûrement de *lèpre à forme maculeuse*.

M. Sabouraud. — Le procédé biopsique pour trouver les micro-organismes de la lèpre est beaucoup plus rapide que celui de Kalindero, et il paraît donner des résultats beaucoup plus nets.

## Sur un nouveau cas d'acné kératique de Tenneson (Acné cornée en aires.)

Par H. Hallopeau et Macrez.

Ce cas présente beaucoup d'analogie avec celui que M. Tenneson a montré récemment à notre Société ; si nous croyons devoir vous le présenter, c'est en raison de quelques particularités cliniques, de la confusion possible avec un pityriasis rubra pilaire et des résultats que nous a donnés l'examen bactériologique.

L'histoire de la malade peut être résumée ainsi qu'il suit :

La jeune Alice K..., âgée de 11 ans, entre le 25 novembre 1895, salle Lugol, nº 23 *bis*.

Elle présente au bras gauche des amas de petites saillies à sommet noir et dures au toucher. Elle dit avoir remarqué ces saillies pour la première fois il y a un an et n'en avoir jamais observé ailleurs.

A son entrée dans la salle, on constate à la partie supéro-externe du bras gauche, vers l'insertion deltoïdienne, de petites saillies agminées sur une étendue d'une pièce de cinquante centimes. Ces saillies sont acuminées et surmontées d'un comédon dur, corné, mince, effilé, noirâtre, long d'un demi à un millimètre et énucléable. Quelques-unes portent un poil. Le doigt passé à ce niveau a la sensation d'une râpe. Ces saillies reposent sur un fond légèrement rouge. La peau, ni là ni ailleurs, ne présente aucun trouble de la sensibilité. Le derme ne paraît pas épaissi.

Un peu en arrière de ce premier placard, se trouvent quelques éléments moins nombreux, moins volumineux et à sommet non pigmenté.

Au-dessous de ces deux localisations, vers la moitié inférieure du bras, à sa partie externe, existe une large plaque de 5 centim. de long sur 3 de large. A la partie inférieure de cette plaque, on voit une cicatrice de vaccine. Les saillies groupées n'empiètent pas sur cette cicatrice. Ces saillies sont en tout semblables aux premières décrites. Elles reposent aussi sur un fond rouge qui disparaît difficilement à la pression.

Un quatrième groupe absolument constitué des mêmes éléments, long de 4 centim., large de 2 centim., se trouve à la partie supérieure de l'avant-bras gauche et toujours sur la face externe.

Au-dessous de lui, on voit un petit amas d'une dizaine de saillies.

Le bras droit ne présente rien de semblable ; les principales lésions siègent qu'au bras gauche.

On ne constate rien au visage, mais au cou, au-dessus de l'articulation sterno-claviculaire droite, on remarque quelques saillies, rudes au toucher, blanchâtres à leur extrémité et ne reposant pas sur un fond rouge.

A la région lombaire, on peut voir quelques groupes qui sont moins accentués et qui n'ont jamais eu l'importance de ceux des bras.

Jamais le malade n'a accusé de douleur ni de prurit.

Comme particularités, nous mentionnerons surtout l'état stationnaire de l'éruption depuis le moment où elle s'est développée ; M. Tenneson nous a fait remarquer d'autre part que, contrairement à ce qu'il a observé jusqu'ici, la région présternale n'est pas intéressée. Nous signalerons enfin l'amélioration rapide qui s'est produite depuis l'entrée de la jeune fille à l'hôpital, bien qu'elle n'ait été traitée que par des applications de pommade boriquée et des bains alcalins.

L'examen histologique, pratiqué par M. Prieur, a montré l'absence, dans la partie centrale du comédon, de tout micro-organisme susceptible d'être découvert par les procédés ordinaires de coloration alors que, par ces mêmes procédés, on découvre facilement dans l'acné vulgaire les fins bacilles décrits par Unna : ce fait négatif a une signification importante, car il vient confirmer les conclusions tirées de l'observation clinique relativement à la distinction radicale qu'il y a lieu d'établir entre cette dermatose et cette acné. L'absence complète, chez cette malade, d'acné dans les lieux d'élection est encore en faveur de cette manière de voir.

Le diagnostic avec le pityriasis rubra pilaire n'est pas sans difficulté : l'absence complète de lésions sur le dos des phalanges, les comédons saillants que présentaient la plupart des élevures et le défaut de desquamation pityriasique nous ont permis d'éloigner l'hypothèse de cette maladie.

---

**Des affections oculaires syphilitiques à la troisième génération.**

Par le Dr GALEZOWSKI.

Dans un travail que j'ai eu l'honneur de lire devant vous, Messieurs, il y a déjà quelque temps, j'ai essayé de démontrer, à l'aide de recherches ophtalmoscopiques, que la syphilis oculaire héréditaire doit être considérée comme une vérité irrécusable, et que l'on peut la classer dans quatre catégories bien distinctes d'après les symptômes suivants :

I. — Malconformation des membranes protectrices de l'œil.

II. — Paralysies ou spasmes des nerfs moteurs.

III. — Arrêt de développement des organes visuels.

IV. — Enfin, altérations de différentes membranes oculaires.

Aujourd'hui je viens vous apporter des faits qui découlent des précédents, mais qui ont été beaucoup plus difficiles à élucider. Il s'agit aussi d'altérations oculaires syphilitiques héréditaires, mais dans lesquelles l'hérédité remonte à deux générations.

Depuis longtemps j'étais frappé de voir un certain nombre d'affections intra-oculaires, plus particulièrement choroïdiennes, ressem-

blant, à s'y méprendre, à des affections syphilitiques, et où, cependant, on ne pouvait découvrir nulle trace d'empoisonnement vénérien ni aucun antécédent spécifique. Quelle était donc la cause de ce mal mystérieux, que nul remède ne parvenait à enrayer ? En désespoir de cause, à tout hasard, j'appliquai à ces cas douteux, tout mon traitement anti-syphilitique habituel, et j'obtins bientôt, à mon grand étonnement je l'avoue, des résultats excellents : soit un arrêt de la maladie, soit même, une amélioration incontestable et durable. Non content d'attribuer ces succès à la simple action anti-phlogistique du mercure, je me suis adonné à rechercher, chez tous ces malades, l'hérédité syphilitique, car j'avais toujours présentes à l'esprit, les suppositions formulées par notre éminent maître M. le professeur Fournier, relativement à l'hérédité syphilitique à la troisième génération, suppositions auxquelles il ne manquait qu'une preuve palpable pour devenir une certitude.

Il appartenait à l'œil de nous fournir cette preuve, comme il arrive si souvent dans nombre de maladies d'origine obscure. Je demande la permission de citer trois cas remarquables que j'ai observés dernièrement, et qui m'ont paru tout à fait concluants. Dans ces trois cas, pas de traces de syphilis acquise, mais antécédents héréditaires chez les parents des malades, dont les grands parents avaient été soignés par Ricord ou par d'autres syphilographes ainsi que je finis par l'apprendre en insistant longuement auprès des malades et en les aidant à rappeler leurs souvenirs.

Dans la première de ces observations, la mère et la fille avaient été successivement atteintes de kératite interstitielle, et avaient été également guéries par les frictions mercurielles employées pendant deux ans. Mais ce qu'il y a de plus frappant dans ce cas, c'est que chez la mère comme chez la fille, il existe des choroïdites atrophiques avec pigmentation caractéristique, que j'ai reproduites dans mes planches peintes d'après nature, et qui sont, pour moi, un signe indéniable de la syphilis héréditaire.

On peut s'en rendre compte en examinant minutieusement les lésions du fond de l'œil et en le comparant aux altérations syphilitiques acquises.

D'abord, la choroïde se nourrit mal par places, les vaisseaux capillaires font complètement défaut: la couche pigmentaire est désorganisée par endroits. L'ensemble de la lésion présente des taches atrophiques entourées de plaques noires pigmentaires. A l'image droite, on aperçoit un piqueté noir échelonné le long des vaisseaux ou disséminé sur le fond de l'œil, mais n'occupant qu'une couche limitée, circonscrite, et ce sont là des lésions qu'on observe fréquemment dans la syphilis acquise. Ces mêmes lésions se rencontrent dans mes deux premières observations. Dans la troisième,

j'ai constaté une altération pigmentaire monoculaire en tout semblable à la rétinite pigmentaire vulgaire, dépendante de la syphilis acquise ou héréditaire au premier degré, mais moins grave que celle-ci, en ce sens que la vision s'en trouve moins troublée. Une particularité digne de remarque, c'est que les choroïdites atrophiques héréditaires à la troisième génération, sont généralement irrégulières aussi bien dans leur forme que dans leur évolution. Tantôt il n'y a qu'un seul œil de pris ; tantôt la maladie n'occupe qu'une portion du fond de l'œil. Les troubles fonctionnels ne sont presque jamais en rapport avec le degré de la lésion choroïdienne, qui, du reste, se confirme.

Dans la membrane vasculaire de l'œil, sans s'étendre à la rétine, le pigment s'amasse par ci, par là, et ne pénètre dans la rétine qu'à de rares intervalles, et sans en envahir méthodiquement les parois vasculaires, contrairement à ce qui a lieu dans la rétinite pigmentaire en général.

L'ora serrata n'est que très légèrement atteinte à ce deuxième degré d'herédité, se séparant sur ce point, des choroïdites syphilitiques acquises. Mais pour le reste, il y a ressemblance parfaite, même genre de lésion, mêmes caractères de choroïdite atrophique et pigmentation. On a donc le droit de rapporter cette affection héréditaire à la syphilis. Bien plus, lorsqu'on soumet ces malades au traitement antisyphilitique, et surtout aux frictions mercurielles, on est surpris de voir à quel point ce traitement devient actif, et son action salutaire vient encore confirmer le diagnostic.

Dans les deux premières observations nous trouvons des altérations choroïdiennes semblables à celles de la syphilis acquise, lorsque cette dernière a été enrayée, c'est-à-dire qu'il ne reste que des stigmates de la maladie, des cicatrices et des atrophies choroïdiennes.

Donc, toutes les fois qu'on rencontrera de pareilles lésions, on pourra affirmer qu'elles ont été provoquées par un germe syphilitique existant dans le sang, et qui se sera éliminé du sang par la choroïde. La cause syphilitique a été transmise là, il est vrai, bien tardivement mais incontestablement car j'ai été assez heureux pour retrouver dans les cas qui nous occupent une filiation de symptômes morbides, symptômes syphilitiques transmis pendant trois générations successives en ligne directe par des individus encore vivants.

On serait tenté, parfois, de douter de la réalité, car il est difficile de s'expliquer que la vérole ait pu conserver et transmettre son virus à trois générations successives.

Mais qui peut dire à quelle période s'arrête jamais l'hérédité ? Aussi, ma conviction est faite, et je tiens en concluant à m'appuyer encore sur l'opinion de notre distingué collègue, M. Fournier, et à relater ici, les propres paroles qui ont motivé mes recherches. A la page 325 de ses leçons sur l'hérédité syphilitique M. Fournier dit :

« La transmissibilité héréditaire de la syphilis à la seconde génération est un fait possible, rationnellement acceptable. »

Notre président M. le Dr Besnier y croit aussi et je suis heureux d'avoir trouvé les cas typiques que cherchaient mes éminents confrères, c'est-à-dire dans des observations où le grand-père, la mère et l'enfant étaient atteints des signes irréfutables de l'affection syphilitique oculaire héréditaire.

Les observations que je rapporte à l'appui des dessins du fond de l'œil, que j'ai reproduits d'après nature, confirment mes assertions ; et je puis aujourd'hui tirer de mon travail les conclusions suivantes :

1° Dans ces quatre faits il y a des accidents inflammatoires oculaires tels que kératites, iritis et choroïdites syphilitiques chez des enfants nés de parents qui n'ont pas eu eux-mêmes de syphilis acquises, mais qui pendant leur enfance ont eu les mêmes accidents hérédo-syphilitiques. Il y a donc des accidents syphilitiques transmis dans deux générations.

2° D'autre part, je me permets d'ajouter que dans ces accidents, que M. Fournier appelle para-syphilitiques, le mercure a une action curative incontestable, si on l'emploie longtemps et avec une certaine réserve.

3° J'ajouterai en outre, qu'il existe un certain nombre d'affections choroïdiennes analogues à celles que je viens de décrire, chez lesquelles on ne trouve aucune trace de syphilis acquise mais où on a le droit d'admettre l'existence de la syphilis transmise pendant deux générations successives. Les frictions mercurielles dans ces cas peuvent arrêter le mal mieux que tout autre traitement, frictions, comme je l'entends, faites sans interruption pendant deux années consécutives, à la dose de 1 à 2 grammes.

L'hydrargyrine de Petit de la pharmacie Mialhe peut être employé avec avantage dans ces cas.

---

**A propos d'un cas d'eczéma séborrhéique psoriasiforme (en large placard unique hémicerclé).**

Par M. Barthélemy.

L'eczéma séborrhéique, dont nous devons la notion à Unna, est, à mon avis, une entité morbide réelle et bien distincte des dermatoses similaires. J'en suis, pour ma part, si convaincu, que j'avais dit à Unna de choisir une dénomination quelconque mais exclusive pour bien déterminer et mettre à part cette affection cutanée.

Quoi qu'il en soit, mes observations me permettent de penser qu'il ne s'agit ni d'un eczéma sec développé sur un sujet séborrhéique, ni

de la séborrhée compliquée d'eczéma. Je ne suis pas éloigné de penser, encore avec Unna, et toujours d'après des faits observés et où il m'a bien semblé ne pas me tromper, que cette dermatose est contagieuse et auto-inoculable. Il s'agit bien entendu de cas où il ne pouvait pas être question de trichophytie, ni d'érythrasma, pas plus que de pityriasis, rosé ou autre, ou d'un érythème quelconque.

L'extension de beaucoup de cas d'eczéma séborrhéique, dans sa forme érythémato, circiné et squameux, est due au grattage du cuir chevelu pityriasique par exemple, et à la suite duquel ont été atteints le dos et les faces latérales des doigts et des mains, les espaces interdigitaux, les régions périunguéales, puis les poignets et les bras ; de là est envahi le reste du corps par des placards et des îlots érythémateux, squameux, fissurés, parfois humides et suintants, mais secs le plus souvent, plus ou moins circinés, ou nummulaires.

Notons en passant que la teinture d'iode est parfois aussi utile dans ces cas que dans l'érythrasma ou la trichophytie.

On peut juger par ce simple exposé à combien d'affections différentes l'eczéma séborrhéique emprunte ses variétés, à combien de sources il s'alimente et puise ses caractères.

Il a même pu arriver dans deux cas que j'ai observés que les îlots érythémateux et squameux devinssent confluents et aboutissent à une variété d'érythrodermie généralisée. Je ne parle que pour mémoire de cette dermatose si fréquente chez les enfants où elle prend l'aspect de l'eczéma vulgaire suintant et étendu ; mais ce n'est pas tout, et l'une des dermatoses qui devra rendre à ce nouveau venu le plus de faits à elle attribués jusqu'ici est la dermatose psoriasique dans toutes ses formes. C'est du psoriasis qu'on doit s'attendre à voir se détacher le plus de cas susceptibles d'être dorénavant et avec plus de justesse étiquetés dans la nouvelle classe. Le lichen plan a du reste déjà fortement contribué jadis à démembrer le psoriasis.

Je me souviens avoir observé il y a quelques années un cas fort remarquable d'eczéma séborrhéique simulant à s'y méprendre la forme superficielle du psoriasis guttata. Pourtant les îlots étaient plus ovalaires, plus étendus et partant moins nombreux, bien que isolés les uns des autres ils couvraient presque tout le corps, voire la frontière du cuir chevelu et le derrière des oreilles. Sur le tronc, les îlots étaient moins secs, moins saillants ; leurs squames étaient moins sèches aussi, moins fines, moins nacrées, moins émiettables, si je puis ainsi dire, plus larges, plus grasses, moins brillantes, à reflets un peu plus jaunâtres ; quand on les arrachait, la surface était pourtant suintante ou saignante mais l'on ne trouvait pas les petits points sanglants. Bref, en y regardant de très près, on pouvait, ai-je alors pensé, édifier, soutenir et établir un diagnostic différentiel.

Toujours est-il que la maladie durait depuis deux ans, augmentant

plutôt qu'elle ne diminuait en dépit des divers traitements usités contre le psoriasis. J'écrivis au confrère qui m'adressait le malade que je croyais avoir affaire à un type d'eczéma séborrhéique si intéressant qu'il devrait en faire faire la photographie. On tarda huit jours ; il devint dès lors impossible de la prendre, car tout avait à peu près complètement disparu. La guérison s'acheva en effet très peu de jours après et le mal n'a plus reparu depuis plusieurs années.

Le cas que j'ai l'honneur de présenter aujourd'hui se rapproche aussi d'une des variétés psoriasiques ; mais cette fois l'affection est constituée par un placard unique, aux trois quarts cerclé, sec, rosé, finement squameux, c'est-à-dire érythémateux et pityriasiforme *au centre*, d'un rouge plus marqué sur les bords, qui sont recouverts d'une croûte épaisse, dure, adhérente, formée par l'accumulation des squames. C'est l'aspect d'un placard psoriasique et je crois qu'il y a quelques années l'accord eut été unanime pour rapporter cette lésion cutanée au psoriasis.

Toutefois on peut remarquer sur cette belle photographie coloriée par Méheux c'est-à-dire très exacte et très fidèle, que les croutelles sont plus jaunâtres, plus molles, plus épaisses, plus collantes que celles du psoriasis.

Les antécédents d'ailleurs sont les suivants : absence totale de syphilis, soit acquise, soit héréditaire. Il y a quatre ans (1891), atteinte de séborrhée concrète, dure, sèche, pigmentaire, noire et jaunâtre, formant sur une très grande étendue du tronc une sorte de carapace ; dyspepsie chronique, dilatation d'estomac, fermentations gastro-instestinales habituellles, d'où maigreur et anémie secondaire, pouvant faire redouter la tuberculose mais n'en présentant en réalité aucun symptôme. Le traitement interne et externe amena dans l'espace de trois mois, une guérison complète qui se maintint pendant ces quatre années.

Deux mois avant mon examen eut lieu pour la première fois le retour d'une dermatose se présentant sous forme d'un placard unique, d'abord érythémateux sec, finement squameux, de la largeur d'une pièce d'un franc avec prurit léger. L'extension se fit insensiblement selon le mode centrifuge et l'amena au degré que l'on put constater sur la photographie. D'ailleurs, pas de séborrhée ailleurs, à part un léger suintement sébacé déjà ancien sur le nez et la région médiane du front. Pas de tricophytie ni d'érythrasma.

Pour toutes ces raisons d'évolution et d'aspect, je crois pouvoir considérer cette lésion comme un type d'eczéma séborrhéique psoriasiforme. Je trouve une confirmation de ce diagnostic (préalablement porté et photographié) dans la marche et le mode de guérison.

J'instituai ici le traitement qui m'a réussi dans tous ces cas, à savoir : douches de vapeur quotidiennes suivies de douches chaudes

tous les matins. Onctions tous les soirs avec l'huile composée maintenue sur place pendant toute la nuit au moyen d'une couche d'ouate bien imbibée du mélange suivant :

| | |
|---|---|
| Huile végétale stérilisée..... | 100 gr. |
| Eau de chaux..... | 30 — |
| Résorcine..... | 3 — |

Savonnages le lendemain matin à l'eau chaude et au savon de bois de Panama. Dans la journée un peu de pâte soufrée ou un placard d'épithème ichthyolé. Pas de traitement interne.

La guérison totale eut lieu en *douze jours* ; depuis trois mois, il n'y a pas eu de récidive.

---

### Éruption érythémato-bulleuse quinique.

Par M. HARALAMB, médecin-adjoint de Coltzea (de Bucharest).

Il s'agit d'un malade qui s'est présenté à nous avec une éruption telle qu'elle fut prise par plusieurs médecins pour une affection syphilitique et traitée comme telle.

Les éruptions caractérisées par des placards d'érythème et des bulles ont été signalées surtout à propos de l'antipyrine, mais pour les préparations de quinine le fait paraît tout au moins exceptionnel surtout pour ce qui est de la forme bulleuse. Tout ce que nous avons pu trouver comme observation quinique intéressante c'est dans les *Annales de Dermatologie et Syphiligraphie de* 1890 à la page 993, une observation de M. Ashley Legatt intitulée « A diffuse érythématous rash, probably due to quinine », et résumée par le Dr Wickham ; et une autre dans ces mêmes *Annales* de l'année 1891 à la page 710 de G. Lo. Re. intitulée « Contributo all urticaria produtto dai sali di chinina », et résumée par le Dr Thibierge.

C'est pourquoi nous avons cru intéressant de rapporter l'observation suivante :

Le nommé Pierre G..., menuisier, âgé de 47 ans, entre à l'hôpital Coltzea dans le service de clinique dermatologique et syphiliopathique le 17 avril 1895.

*Antécédents héréditaires.* — Rien d'important à noter concernant notre cas.

*Antécédents personnels.* — A souffert des fièvres palustres ; fièvre typhoïde l'automne dernier, variole pendant l'enfance.

A eu trois blennorrhagies : une en 1873, une autre en 1881 compliquée d'épididymite, et une troisième il y a 5 ans.

Il y a deux ans il a eu, dit-il, un chancre unique situé juste sur le sein et diagnostiqué chancre simple par le Dr Sarfioti (de Galatz).

Trois mois après avoir été guéri, il contracta un nouveau chancre à la même place que le précédent; le malade qui est intelligent nous dit qu'à plusieurs reprises il a pris le chancre entre deux doigts et qu'il lui semblait que les bords n'étaient pas durs. Cette fois-ci il ne consulte personne et se traite lui-même.

Le malade nous dit qu'au bout de trois semaines après le dernier chancre, il aperçut sur la paume des deux mains des sortes d'élévation de la grosseur d'un petit pois, blanchâtres, et qui ouvertes avec un rasoir ne laissaient écouler aucun liquide ; au bout de quelques jours apparurent également sur le corps des taches roses pâles qu'il avait peine à distinguer parce qu'elles n'avaient pas une couleur bien prononcée.

Il consulte un médecin de Galatz, le Dr Caravia, qui lui recommanda des frictions mercurielles et un autre qui lui prescrivit des pilules mercurielles et un gargarisme au chlorate de potasse parce qu'il commençait à avoir mal à la gorge. En dernier lieu et à l'occasion d'un voyage à Bucharest en avril 1894, il consulta également un médecin de cette ville qui lui prescrit des pilules mercurielles et de l'iodure de potassium et en dernier lieu du sirop de Gibert.

Dans cet intervalle, il fut atteint de douleurs dans les membres, accompagnées de fièvre et il prit 1 gramme de sulfate de quinine; le lendemain même il eut une éruption bulleuse sur les lèvres, éruption qui avait été précédée de cuisson et de démangeaison ; ces bulles ont duré une semaine et ont passé après une cautérisation à la teinture d'iode et un pansement avec la vaseline boriquée.

Après, il recommença à prendre du sirop de Gibert dont il ne put prendre qu'une petite quantité ; au mois de juin 1894, venant à Bucharest, il consulta le même médecin que la dernière fois et on lui prescrivit de nouveau du mercure en pilules, parce que le sirop de Gibert lui causait des nausées et on lui recommanda de suivre ce traitement pendant 3 ans.

Pendant son séjour à Bucharest, se sentant de nouveau pris par des fièvres, il prend pendant deux jours 1 gramme de quinine.

Quelques heures après avoir pris la première dose, il ressentit sur ses lèvres comme des piqûres, des démangeaisons, même sensation aux mains et au scrotum ; deux jours après la prise de la deuxième dose apparaissent sur les lèvres des bulles confluentes contenant un liquide limpide.

Ces bulles se crevèrent et laissèrent à leur place une surface légèrement saignante recouverte bientôt d'une croûte noirâtre.

Sur le scrotum apparurent de même des bulles qui en se déchirant donnèrent lieu à des érosions superficielles étendues. De même notre malade remarqua sur la partie interne du prépuce une simple rougeur sans bulle. Inquiet il alla consulter un médecin de Bucharest qui, croyant ces lésions dues à de la saleté lui recommanda des lotions avec du vinaigre aromatique. Sur les lèvres, le malade mit de la poudre de café et fut guéri au bout d'une semaine. Depuis cette époque, il n'a plus pris de préparations mercurielles parce qu'il croyait qu'il n'en avait plus besoin.

Le 9 avril de cette année, le malade ayant eu de nouveau un accès de fièvre prend 1 gramme de sulfate de quinine et le lendemain un 2e gramme

Déjà après le premier gramme le malade sentit comme des piqûres, des démangeaisons, des cuissons au niveau des lèvres et des mains, en même temps il sentit s'enfler le visage et les paupières.

Le 12 avril apparaissaient des bulles sur la lèvre inférieure, et sur la main gauche se montre une tache de couleur brun rougeâtre et ayant les dimensions d'un franc. Il ressentit également des démangeaisons violentes dans le dos. Puis apparut une bulle sur chaque pied; en même temps, il observa des bulles sur le scrotum et le prépuce à sa face interne. Ces bulles en crevant laissèrent à nu des surfaces érosives de couleur rougeâtre et suintantes.

Inquiet il consulte un des médecins le plus distingués de Galatz qui connaissant ses antécédents syphilitiques lui dit que c'était de nouveaux accidents syphilitiques. Sur la recommandation de ce médecin il vint à Bucharest et entre à l'hôpital Coltzea dans le service de la clinique dermatologique.

*Etat du malade à son entrée.* — Sur le bord libre de la lèvre inférieure, on voit une croûte mince, de couleur noirâtre; cette croûte occupe toute la longueur de ce bord et les deux commissures. La lèvre est œdématiée et par la palpation on sent que le derme est infiltré.

Sur le bord libre de la lèvre inférieure, près de la commissure de gauche, on voit également une croûte noirâtre de la dimension d'un haricot; le reste de la lèvre est recouverte de squames blanchâtres. Au niveau du muscle biceps du bras droit, près du milieu de son bord externe, on observe une plaque rougeâtre de la dimension d'une pièce de 50 centimes, infiltrée et recouverte d'une croûte blanc jaunâtre.

Sur la partie postérieure du thorax et près de la base du cou à gauche de la ligne médiane on constate une grande plaque érythémateuse infiltrée et rouge de la dimension d'une pièce de 5 francs recouverte de nombreuses squames blanchâtres. La rougeur de ce placard se confond à la périphérie avec la couleur normale de la peau sans ligne de démarcation.

Sur la partie antérieure de l'avant-bras gauche au tiers inférieur, près du bord radial on voit également un placard de couleur rouge de la dimension d'un pièce de 2 francs recouvert de squames fendillées, placard analogue à la partie postérieure de ce même avant-bras.

Sur ce même membre entre l'index et le pouce on voit, près du pli interdigital, un autre placard de la dimension d'une pièce de 2 francs de couleur rouge foncé et recouvert d'une grande squame.

A la partie postérieure de l'extrémité inférieure de la deuxième phalange de l'index (de la main gauche) et près de son bord interne, on aperçoit un placard rougeâtre à épiderme entamé par suite de la déchirure d'une bulle qui a existé avant.

Sur le bord interne de l'annulaire de la main droite, on constate également un placard de couleur rouge foncé et légèrement douloureux au toucher.

*Membres inférieurs.* — Au niveau de l'articulation tibio-tarsienne gauche on constate un placard rouge cerise, ayant les dimensions d'une pièce de 50 centimes et légèrement infiltré; à la partie interne du petit doigt

du même pied, on observe un placard plus foncé sur lequel il y a eu, nous dit le malade, une bulle. Ce placard n'a pas une couleur uniforme car il offre des taches les unes rouges et d'autres blanchâtres.

Au pied droit on voit sur la partie dorsale de la première phalange du gros orteil un placard de la dimension d'une pièce de 1 franc, de couleur rouge foncé et légèrement infiltré.

*Organes génitaux.* — Sur le prépuce et à sa face externe, près du raphé médian, on remarque deux petits placards d'érythème de couleur rouge foncé et sur lesquels on voit encore les traces des bulles qui se sont crevées ; tout le prépuce est légèrement œdématié.

Près du bord de l'orifice préputial, sur la face externe on voit également un petit placard recouvert d'une croûte jaunâtre avec le centre coloré en noir par le sang desséché à la suite de la bulle qui s'est trouvée à cet endroit.

A la face interne du prépuce, à 2 centimètres de l'orifice, on observe une grande plaque d'un rouge foncé et recouverte par place d'une sécrétion jaunâtre.

Les lèvres du méat sont œdématiées, surtout celle de droite et laissent écouler une sécrétion jaunâtre.

Sur le scrotum et sur le raphé médian, près de la racine du pénis, on remarque un grand placard qui paraît formé par la réunion de deux autres placards plus petits et ayant chacun les dimensions d'une pièce de 5 francs ; ces placards ont présenté à leur surface des bulles qui, en crevant ont laissé une surface érosive suppurante de couleur rouge; plus bas, d'autres au nombre de cinq de la dimension d'une pièce de 50 centimes. Toutes ces surfaces dénudées présentent absolument l'aspect de syphilides érosives.

Malgré les antécédents syphilitiques du malade, et bien que le malade ait été envoyé à l'hôpital comme porteur d'accidents spécifiques, diagnostic qui fut posé également par des candidats au cinquième de doctorat, nous pensâmes avec le professeur Petrini de Galatz que cette éruption pouvait être due à un agent médicamenteux ; d'ailleurs les éruptions successives que le malade nous disait avoir déjà eues chaque fois qu'il prenait des sels de quinine, nous mettaient sur la voie.

Nous posâmes donc le diagnostic d'*éruption érythémato-bulleuse quinique*.

Pour mieux confirmer notre diagnostic et nous assurer que c'était bien à la quinine que cette éruption était due, nous avons prescrit à notre malade à son insu 1 gramme de chlorhydrate de quinine en 6 pilules. Déjà après les 3 premières pilules, le malade nous dit avoir ressenti sur différentes parties du corps des démangeaisons.

Le lendemain matin, le 19 avril, on constate qu'un cercle érythémateux s'est formé autour des anciens placards qui ont repris leur couleur rouge vif ; en même temps on observe que de nouveaux placards érythémateux ont apparu dont deux plus grands, l'un sur l'épaule droite et l'autre au devant de la poitrine ; ce dernier occupe toute la région presternale et s'étend de la base du cou à la moitié du sternum. Couleur rouge et peu infiltrée.

A la région épigastrique on voit également des plaques ayant les dimensions d'une pièce de 50 centimes.

On prescrit 1 gr. 25 de chlorhydrate de quinine. Localement sur le scrotum on applique de la poudre d'amidon.

20 avril. Les phénomènes deviennent plus intenses ; sur le dos apparaissent de nouvelles plaques érythémateuses ; les plaques déjà existantes sont plus saillantes ; le malade à ressenti des cuissons au niveau des lèvres. Pas de température.

La preuve étant suffisamment faite, nous suspendons le chlorhydrate de quinine et nous prescrivons seulement une limonade citrique. Poudre d'amidon sur le scrotum.

Le 21. Les plaques sont moins rouges.

Le malade n'a plus senti de démangeaison.

Les érosions du prépuce et du scrotum sont presque sèches et ne suppurent plus.

Le 22. Le placard du dos et celui du devant commencent à pâlir et à desquamer.

Le 23. Pour mieux nous assurer que c'est bien une préparation de quinine qui est en cause, nous prescrivons 2 gr. d'antipyrine.

Le 24. Le malade n'a manifesté aucune réaction. Les différents placards d'érythème ont complètement pâli ; les érosions du scrotum ont guéri.

Nous prescrivons une dernière fois 1 gr. de chlorhydrate de quinine.

Le 25. Le malade a ressenti des démangeaisons sur tout le corps dès hier soir ; le placard d'érythème sur le thorax est de nouveau un peu plus rouge. On suspend le chlorhydrate de quinine.

Le 26. Le malade sort guéri.

Nous voyons donc en résumé que cette observation présente un double intérêt :

1° La particularité de l'éruption simulant par place, à tel point, des lésions syphilitiques, que des médecins instruits ont pu se tromper.

2° La guérison rapide des lésions aussitôt le médicament causal suspendu et la réapparition subite de l'éruption aussitôt le chlorhydrate de quinine prescrit.

---

**Note sur le traitement du lupus par la chloroline (chlorophénols).**

Par M. BROUSSE (de Montpellier).

Les beaux résultats, obtenus dans le traitement du lupus de la face par la méthode chirurgicale (scarifications, cautérisation ignée), ont fait beaucoup abandonner l'emploi des caustiques chimiques, tout au moins en France. A l'étranger, au contraire, ils jouent un rôle important dans la thérapeutique lupique : depuis quelques années, on y a recours de préférence aux caustiques antiseptiques, tels que le sublimé, l'icthiol, etc.

C'est un composé de même ordre, le *parachlorophénol*,

qu'Elsenberg a tout récemment introduit dans la thérapeutique du lupus, il l'utilise en pommade et assure avoir retiré de son emploi de sérieux avantages.

J'ai utilisé dans le même but un produit de même nature, la *chloroline*, pratiquée par M. Weirich, chimiste alsacien, qui n'est autre chose qu'une solution à 20 p. 100 de chloro-phénol. J'ai employé ce composé en badigeonnages sur la peau, répété tous les deux jours, dans les cas de lupus ulcéreux ou non ulcéreux ; pour les muqueuses il est préférable de se servir de la chloroline glycérique qui est à 8 p. 100. Par l'application de cet agent, on obtient très rapidement la cicatrisation des ulcérations lupiques et la destruction des nodules tuberculeux par transformation fibreuse et sans production de cicatrice disgracieuse.

Dans la thèse d'un de mes élèves, M. Chabrol (1) on trouvera l'histoire de deux malades, atteints l'un de lupus exedens, l'autre de lupus non exedens, traités avec succès pour cette méthode.

Je résumerai simplement ici la plus intéressante de ces deux observations :

G..., âgé de 26 ans, est atteint de lupus depuis neuf ans ; la maladie a débuté sur la joue droite à la suite d'un traumatisme par coup de pied de cheval. Le malade a été traité à cette époque à l'hôpital St-Louis par plusieurs des médecins distingués de cet établissement, entr'autres par M. Hallopeau, au moyen des scarifications, de la cautérisation ignée, plus tard de la lymphe de Koch et enfin des applications de sublimé au bout de quatre ans, la maladie est enrayée, et il reste plusieurs années sans poussée nouvelle.

Mais en janvier 1895, à la suite de la grippe il présente une nouvelle attaque de lupus : le 1er février, il entre à l'hôpital de Montpellier, avec un visage enflammé, recouvert de croûtes et parsemé de nombreux tubercules en évolution.

Traité d'abord par les applications de sublimé et quelques séances de galvano-cautère, on enraye ainsi la marche envahissante du mal, mais sans améliorer sensiblement l'état existant.

On a recours alors, à partir du 1er mars, aux applications exclusives de chorotine. Sous leur influence, il se produit une grande amélioration, la plupart des nodules tuberculeux disparaissent et le malade sort le 25 avril dans un état voisin d'une guérison complète.

*Le secrétaire,*

Dr VERCHÈRE.

(1) CHABROL. *Contribution à l'étude du traitement du lupus tuberculeux*. Thèse de Montpellier, 1895, p. 46 et 49.

# REVUE DES SOCIÉTÉS SAVANTES

## SOCIÉTÉ ANATOMIQUE DE PARIS

*Séance du 8 février 1895.*

**Epithélioma de l'avant-bras, ablation, autoplastie à lambeau, greffe de l'épithélioma sur le lambeau.**

MM. Claude et Pilliet présentent les pièces d'une femme de 57 ans qui avait été opérée d'un épithélioma ulcéré, développé sur cicatrice à l'avant-bras gauche d'une brûlure datant de l'enfance ; autoplastie à lambeau pris sur l'abdomen ; la tumeur présente les caractères histologiques de l'épithélioma lobulé corné. Au bout de six semaines, récidive à marche rapide qui nécessite la désarticulation du coude. Quatre mois après la première opération, on constate au niveau de la cicatrice d'une des incisions abdominales un petit bourgeon violacé, légèrement suintant, non douloureux, présentant un orifice par lequel la pression fait sortir une substance blanc jaunâtre rappelant la matière sébacée. L'ulcération s'étend, elle repose sur une base indurée et présente une fistule rappelant les fistules tuberculeuses ; cachexie rapide ; mort trois mois après le début de la lésion abdominale. Pas de récidive dans le moignon du bras gauche ; noyaux secondaires sous la peau du tronc et dans le sternum ; pas de lésions cancéreuses des viscères. A l'examen histologique, la tumeur de la paroi abdominale est un épithélioma né probablement dans les glandes sudoripares. Il semble donc bien s'agir d'une greffe cancéreuse.

*Séance du 29 mars 1895.*

**Pyosalpingite gonococcienne.**

M. Hartmann présente les pièces d'une ablation de salpingite à gonocoques, et insiste sur l'absence d'oblitération du pavillon. Il rapporte deux autres faits analogues. Dans l'un d'eux, la trompe contenait un peu de mucopus et de pus renfermant des gonocoques ; ce fait prouve que la salpingite à gonocoques, comme la blennorrhagie uréthrale, peut passer de la phase suppurée à la phase catarrhale et probablement à la guérison ; elle ne s'accompagne pas nécessairement de l'oblitération du pavillon et ne voue pas nécessairement les femmes à la stérilité, quoique celle-ci soit habituelle ; la castration soit abdominale, soit vaginale n'est donc pas indiquée dans tous les cas de salpingite blennorrhagique.

*Séance du 12 avril 1895.*

**Sarcome pédiculé de le peau de l'ombilic.**

M. Sourdille présente une tumeur cylindrique de 5 centimètres de long sur 12 à 13 millimètres de largeur, comparable à une petite verge, qui s'insérait

sur le bord inférieur de la cupule ombilicale ; cette tumeur, qui a débuté il y a dix-huit mois sous la forme de petits tubercules, accompagnés de douleurs et de démangeaisons passagères, présentait à sa base sept ou huit petits tubercules, du volume d'un pois, encastrés dans le derme, et donnait la sensation d'un doigt de gant rempli de noisettes.

Au microscope, la tumeur a la structure du sarcome fuso-cellulaire ; elle semble avoir pris son origine dans la moitié superficielle du derme et avoir plus de tendance à se pédiculiser qu'à envahir les couches profondes du derme ; par place, elle a tendance à s'organiser en tissu fibreux. Il semble qu'il s'agisse d'une tumeur d'ordre spécial, d'origine inflammatoire, consécutive aux frottements de la plaque du ceinturon (le malade a été soldat pendant quinze ans).

*Séance du 26 avril 1895.*

**Un cas de diabète bronzé.**

MM. de Massary et Potier rapportent l'observation d'un homme de 39 ans, glycosurique depuis plus d'un an, qui présentait une pigmentation cutanée surtout accusée à la face, aux lèvres, aux organes génitaux, aux mains et aux avant-bras.

A l'examen histologique, le pigment occupait les glandes sudoripares et leurs conduits excréteurs, peut-être les glandes sébacées ; dans l'épiderme, le pigment formait une bordure nette au-dessous des cellules de la couche cornée et les cellules de la couche profonde de Malpighi étaient notamment infiltrées.

*Séance du 10 mai 1895.*

**Salpingite blennorrhagique.**

M. E. Reymond présente les pièces d'une opération de salpingite double ; il n'y a pas de suppuration de l'ovaire, ce qui est la règle dans la salpingite blennorrhagique, mais l'un des ovaires est le siège d'un kyste sanguin volumineux et l'autre de lésions scléro-kystiques ; l'oblitération du pavillon est incomplète. Le pus, suivant la règle dans la salpingite blennorahagique, a l'aspect du pus uréthral blennorrhagique ; mais les gonocoques sont exceptionnellement nombreux, ce qui paraît en rapport avec une poussée récente de salpingite remontant à quatre semaines.

*Séance du 7 juin 1895.*

**Salpingite blennorrhagique.**

M. E. Reymond présente les pièces d'une autre opération de salpingite blennorrhagique.

*Séance du 21 juin 1895.*

**Sarcome mélanique pseudo-alvéolaire du pied.**

M. Mermet présente une tumeur mélanique ayant débuté cinq ans auparavant sous la forme d'un petit durillon qui se pigmenta au bout de deux ans,

tumeur située au bord externe du pied droit, au voisinage de l'apophyse du cinquième métatarsien, chez un homme de 52 ans ; la tumeur s'est développée très rapidement il y a six mois, a atteint le volume d'une noix et s'est ulcérée ; à sa périphérie se sont montrés huit petits nodules noirâtres ou brun foncé à 2 centimètres du point d'attache de la tumeur centrale ; la tumeur au moment de l'opération avait le volume d'un petit œuf de poule et était pédiculée ; facies un peu terreux, ganglions inguinaux volumineux.

A l'examen histologique, la tumeur a la structure du sarcome globo-cellulaire, mais présente à sa périphérie une apparence alvéolaire due à la présence de tractus vasculo-cellulaires.

*Séance du 28 juin 1895.*

**Sarcome mélanique du foie consécutif à une tumeur mélanique du cuir chevelu.**

M. Pauchet présente les pièces provenant de l'autopsie d'une femme de 36 ans, atteinte depuis huit mois de troubles hépatiques que l'on rapporta d'abord à un cancer primitif ; les urines ayant renfermé de la mélanine et la malade ayant fait remarquer une tumeur noire datant de l'enfance occupant le cuir chevelu, qui s'était accrue lentement jusqu'à atteindre le volume d'une mandarine, cette masse fut considérée comme le point de départ du mélanome hépatique. A l'autopsie, foie bourré de masses truffoïdes qui présentent au microscope la structure du sarcome fasciculé.

**Papillome foliacé de la plante du pied.**

M. Lenoble présente une tumeur qui avait débuté il y a vingt ans par un durillon très douloureux occupant la plante du pied droit au niveau des deuxième et troisième articulations métacarpo-phalangiennes et s'était développée il y a deux ans sans autre cause que la marche. Elle mesurait 4 à 5 centimètres de diamètre dans tous les sens, faisait corps avec la peau et le tissu cellulaire sous-cutané, avait des bords durs, épais, cornés, nettement arrêtés : sa surface était constituée par des prolongements cornés, moyennement rigides, d'aspect foliacé, dont les folioles mesuraient 5 à 10 millimètres et se hérissaient dans tous les sens.

A l'examen microscopique, la lésion est un type de papillome corné simple avec des axes conjonctivo-vasculaires cutanés d'un revêtement épithélial lequel présente par places des globes épidermiques.

Georges Thibierge.

## SOCIÉTÉ OBSTÉTRICALE ET GYNÉCOLOGIQUE DE PARIS

*Séance du 13 juin 1895.*

**Periartérite généralisée probablement syphilitique chez le fœtus.**

MM. Bar et Tissier rapportent l'autopsie d'un enfant mort immédiatement après sa naissance, et dont l'aspect général était celui d'un enfant

à terme. Le foie a, sur les coupes, un aspect caverneux dû à la dilatation énorme des branches de la veine ombilicale entourées d'une gaine scléreuse très résistante; veines sus-hépatiques extrêmement dilatées dans tout leur trajet; tissu hépatique normal d'apparence. Artères et veines du rein très volumineuses au niveau du hile. Le cœur très hypertrophié pèse 48 grammes entièrement lavé; distension des cavités droites et de l'oreillette gauche, insuffisance tricuspidienne. Veine cave inférieure très volumineuse dans toute son étendue. Artère pulmonaire et aorte plus larges que la normale à leur sortie du cœur, l'artère pulmonaire plus volumineuse que l'aorte; canal artériel très ectasié; les artères ombilicales forment de chaque côté de la vessie un cordon très dur; d'une façon générale les vaisseaux des membres ont un calibre plus considérable qu'à l'état normal.

A l'examen histologique, épaississement des parois des veines centrales des lobules hépatiques; dans les espaces interlobulaires, gros vaisseaux veineux à gaine hypertrophiée; en beaucoup de points, les vaisseaux artériels et veineux sont plongés dans une épaisse gaine commune de tissu fibreux, dans laquelle se voient des traînées, des amas nucléaires; parois des veines et surtout des artères hypertrophiées. Dans le rein, au voisinage des glomérules, les petits vaisseaux artériels sont entourés d'une paroi très épaisse; dans les pyramides, congestion énorme des capillaires; les veines et les artères plus volumineuses sont plongées dans une gaine épaisse de tissu fibreux compact; en quelques points, surtout dans la zone glomérulaire, vaisseaux oblitérés par des éléments nucléaires et même véritables gommes formées autour des vaisseaux. Dans la rate, lésions de même ordre.

La mère ne présentait pas de lésions syphilitiques au moment de l'accouchement, mais avait eu des boutons sur les lèvres et à l'anus, et une angine; son mari se soignait par le mercure et l'iodure de potassium. La syphilis est donc probable chez elle et chez le père et les auteurs sont tentés de croire qu'il s'agit d'une syphilis fœtale conceptionnelle, en raison de l'ancienneté des lésions artérielles.

Le placenta présentait la disposition connue sous le nom de placenta marginé et, à l'examen histologique, des lésions périvasculaires peu développées; les vaisseaux du cordon étaient entourés d'une gangue fibreuse d'épaisseur colossale. Ces lésions sont probablement aussi d'origine syphilitique.

GEORGES THIBIERGE.

---

## ACADÉMIE DE MÉDECINE DE ROME

*Séance du 27 janvier* 1895.

### Un cas de lèpre anesthésique (1).

M. CAMPANA présente un cas typique de lèpre anesthésique dans lequel on chercherait en vain aujourd'hui le bacille lépreux. Les nodules super-

(1) D'après la *Riforma medica*, 31 janvier 1895.

ficiels constitués par des cellules bacillifères, ont été détruits par le raclage et les cautérisations et se sont cicatrisés sans laisser de traces du parasite. Ce cas montre qu'il peut exister dans la lèpre anesthésique une période à laquelle on ne peut trouver de parasites et que les lésions tuberculeuses de la lèpre peuvent être arrêtées dans leur développement par la destruction ou l'ablation de leurs localisations accessibles aux moyens chirurgicaux.

*Séance du 2 juin* 1895.

**Uréthrite chronique et chancre simple.**

M. Campana a vu souvent des sujets atteints d'uréthrite chronique, même parmi ceux qui se tiennent avec la plus scrupuleuse propreté, présenter des ulcérations du prépuce, débutant sous la forme d'érosions épithéliales ; l'urèthre de ces sujets renferme du pus dans lequel on trouve de préférence des staphylocoques et des diplocoques et ordinairement à la troisième visite on trouve une véritable balano-posthite, produite principalement par des chancres simples ; ces dernières ulcérations sont recouvertes d'un exsudat inflammatoire dans lequel on trouve des micro-organismes semblables à ceux de l'urèthre ; leur inoculation reproduit au deuxième ou au troisième jour des pustules, que l'on peut poursuivre jusqu'à la dixième génération. L'auteur en conclut qu'il y a un rapport entre le chancre simple et l'uréthrite chronique.

# L'HISTOLOGIE PATHOLOGIQUE DES MALADIES DE LA PEAU

## D'APRÈS LES TRAVAUX DE M. UNNA

Analyse critique par **J. Darier.**

*(3e article)* (1).

### XIII. — Dermites infectieuses à tendance néoplasique susceptibles de généralisation.

Nous abordons l'examen d'un groupe important de maladies pouvant débuter par une lésion localisée, mais devenant par la suite des maladies générales. Les productions pathologiques par lesquelles elles se manifestent sont de véritables néoplasmes qui ont été désignés sous le nom de *granulomes*, à cause de l'analogie de leur structure avec celle du tissu de granulation ou bourgeons charnus; puis on les a avec raison séparées des tumeurs véritables, en tant que néoplasies inflammatoires ou infectieuses. Pour deux de ces maladies, la tuberculose et la lèpre, le microorganismes pécifique est connu; pour les autres son existence est plus que probable.

Dans ce chapitre, dont j'ai tenu à donner une analyse relativement détaillée en raison de l'importance du sujet, on verra jouer le plus grand rôle à ces éléments qu'Unna appelle *plasmazellen*. J'ai eu déjà à en parler un grand nombre de fois : j'ai montré en particulier que dans le chancre mou, l'actinomycose, le rhinosclérome, etc., ces cellules constituent pour l'auteur la partie la plus importante des lésions. Le moment est venu de préciser les caractères et la signification de ces éléments.

Le point de départ de la découverte des *plasmazellen* d'Unna est dans le sentiment très vif chez l'auteur, mais que d'autres avaient autant que lui, qu'il est devenu indispensable aujourd'hui pour comprendre l'inflammation en général et les néoplasies inflammatoires, de mieux connaître et d'apprendre à distinguer entre elles les cellules qui apparaissent dans les tissus enflammés. Les termes de « cellules rondes », de « cellules embryonnaires », ne servent qu'à masquer notre ignorance de la nature réelle de ces éléments.

A l'aide d'une technique spéciale (alcool, bleu de méthylène polychromique, glycerinœthermischung ou créosol) il a découvert que certains de ces éléments cellulaires des tissus enflammés ont des caractères spéciaux, caractères de coloration et caractères morphologiques, qu'on peut résumer comme suit : leur protoplasma granuleux, bien limité, prend la couleur bleue d'une façon élective; elles sont généralement plus grosses que les leucocytes, de forme ronde, ovale ou souvent cubique, dépourvues de prolongements; ont un protoplasma relativement abondant qui paraît granuleux; un noyau ovale de forme régulière, habituellement clair avec quelques gros grains de chromatine et qui souvent est excentriquement

(1) Voir numéro d'octobre, p. 902 et de novembre, p. 1060.

situé; ces cellules sont le plus ordinairement groupées en amas et de préférence au voisinage des vaisseaux.

Sur ce premier point, c'est-à-dire sur l'existence d'éléments ayant ces caractères spéciaux, il ne peut y avoir de discussion et il faut relever le mérite très grand qu'a eu Unna d'attirer l'attention sur cette espèce particulière de cellules qu'il a appelées *plasmazellen*.

Mais des divergences d'interprétation et des contradictions se sont fait jour sur presque tous les autres points de la doctrine relative à ces cellules, notamment sur leur origine et conséquemment sur leur signification.

Pour Unna, les plasmazellen ne sont certainement pas des leucocytes, mais sont des cellules conjonctives pathologiques ; elles se distinguent des cellules fixes ordinaires par l'hypertrophie de la portion granuleuse du protoplasma, du « granoplasme », tandis que dans d'autres conditions (plattenzellen, spinnenzellen) c'est la portion spongieuse, le « spongioplasme », qui est particulièrement développé. Les plasmazellen se multiplient par karyokinèse d'abord, plus tard par division directe. A côté de leur forme typique ou en trouverait de modifiées de diverses façons, de petites (tochtersplasmazellen), de grosses et œdémateuses ou atteintes de dégénérations très variées ; il y aurait notamment, et c'est là un point capital, toute une série de formes de passage entre les cellules conjonctives fixes et les plasmazellen.

Dès qu'on sort du type parfaitement défini, intervient une part d'appréciation personnelle et c'est en cela que la conception de l'auteur est attaquable. On peut lui objecter qu'il n'a pas fourni la preuve expérimentale de l'origine des plasmazellen aux dépens des cellules fixes; que s'il voit des formes de passage avec ces derniers éléments, d'autres et notamment Marschalko, en trouvent entre les plasmazellen et les lymphocytes; que l'apparition précoce des plasmazellen, leur siège périvasculaire, leur division amitotique semblent plaider en faveur de leur origine hématogène plutôt que de l'origine histogène. Je crois donc prudent de faire des réserves sur ce point.

Revenant maintenant aux néoplasies inflammatoires spécifiques, on va voir qu'elles sont, pour Unna, formées presque exclusivement par des plasmazellen, qu'il s'agit, suivant sa terminologie, de « plasmomes » plus ou moins purs ; mais en tous cas la diapédèse, les éléments hématogènes, ne jouent presque aucun rôle dans leur constitution. Nous nous bornerons à demander que ces vues se trouvent confirmées par des recherches portant sur d'autres organes que la peau, la plupart des maladies en question ayant aussi des manifestations viscérales dont l'étude ne saurait être séparée de celles des localisations externes.

Je ne crois pas utile de m'arrêter à la description de la *frambœsia*, *yaws* ou *pian*, maladie contagieuse des pays tropicaux, caractérisée par un ulcère suivi de papules croûteuses ; ces papules sont formées par un plasmome compliqué d'hypertrophie épithéliale.

*Mycosis fongoïde.*

Bien plus intéressant pour nous est le mycosis fongoïde au sujet duquel il a existé et il existe encore tant de divergences, relativement à la

nature de la maladie et à la constitution de ses lésions. Cliniquement Unna admet trois formes : l'une à tumeur d'emblée (Alibert, Vidal) dont il a vu un cas ; une autre à taches persistantes se transformant en tumeurs; enfin la forme commune. Dans cette dernière le système vasculaire de la peau est atteint dans son ensemble avant l'apparition des tumeurs; la forme figurée et souvent circinée des taches prémycosiques est attribuée par l'auteur à une combinaison avec l'eczéma séborrhéique.

Dans les premiers stades, il y a dans tout le corps papillaire une infiltration abondante et uniforme de cellules très polymorphes, se multipliant abondamment par mitose, et qui sont des « plasmazellen imparfaites », altérées comme je vais le dire tout à l'heure; en outre il y a des cellules multinucléées, des chorioplaxes et de vraies cellules géantes, mais il n'est pas question de leucocytes ou lymphocytes ; le collagène se laisse écarter passivement ; les vaisseaux sont simplement dilatés ; les mastzellen sont rares. L'épiderme est en prolifération, œdémateux et présente de ces petites cavités, que j'ai eu l'occasion naguère de signaler le premier je crois, et qui contiennent des cellules tout à fait semblables à celles de l'infiltration dermique, c'est-à-dire des plasmazellen; selon Philippson il s'agirait de portions détachées des papilles, par étranglement, ce que Unna considère comme admissible.

Les tumeurs mycosiques ont été étudiées bien souvent et à l'aide de techniques variées ; la méthode de coloration d'Unna a révélé un fait bien particulier ; les cellules composantes, considérées par lui comme plasmazellen imparfaites, laissent incessamment leur protoplasma s'émietter sur les bords en grumeaux encore colorables qui infiltrent les espaces intercellulaires et sont entraînés jusque dans l'épiderme. On doit rapprocher ce processus de fragmentation de la « clasmatose » de Ranvier. Les cellules prennent de ce fait une forme irrégulière et déchiquetée. La prépondérance alternative de la prolifération d'une part, de cet émiettement de l'autre, explique les variations de volume des tumeurs. Philippson a insisté sur la thrombose de quelques vaisseaux et sur l'altération hyaline de leur voisinage.

Il n'est fait, j'ai le regret de le constater, aucune mention de l'état spécial du tissu connectif intercellulaire ; je veux parler du réticulum de tissu adénoïde que met en évidence la méthode du pinceau et qui donne aux tumeurs mycosiques une analogie de structure avec les follicules lymphatiques. On le voit bien mal il est vrai avec la technique d'Unna ; cela prouve une fois de plus qu'il est insuffisant d'étudier une question d'histologie à l'aide d'un seul procédé.

Des divers micro-organismes trouvés dans les tumeurs mycosiques aucun ne semble spécifique ; la prédisposition que montrent ces tumeurs à se laisser envahir par les germes, est en tous cas remarquable et peut contribuer à expliquer leur terminaison fréquente par l'ulcération destructive.

Ainsi le mycosis fongoïde de la forme commune n'est, suivant l'auteur, ni une variété du sarcome ni une lymphadénie cutanée ; les tumeurs mycosiques lui ont semblé être des plasmomes, comparables à ceux de la syphilis et de la tuberculose, quoique bien différents ; telle est la raison du rapprochement de ces maladies.

*Syphilis.*

Les manifestations cutanées de la syphilis, ou *syphilides*, sont extrêmement polymorphes ; il incombe à l'histologiste : 1° d'en fixer les caractères communs, afin d'établir pour ainsi dire le schéma dont les diverses formes cliniques représentent des variantes ; 2° d'expliquer ces variantes par les différences de structure qu'il relève dans chacune des formes.

La connaissance du microbe spécifique serait d'un grand secours pour répondre à ces desiderata ; il a jusqu'ici échappé aux investigations. Le bacille de Lustgarten, quelle qu'en soit la signification, n'a qu'un simple intérêt de curiosité.

Avant de prendre à part chacune des syphilides, quelques considérations sur les *caractères généraux des syphilides* ne seront pas inutiles.

La *forme* ronde ou ovale des syphilides s'explique, comme leur étendue, par le fait que ces lésions résultent de la réaction des tissus cutanés que viennent irriter des germes morbides. Mais l'infection est à un certain moment générale ; il faut admettre que les microbes circulent avec le sang ; si cependant la première éruption a la forme d'une roséole, la seconde celle d'un exanthème papuleux plus ou moins abondant mais universel, cela ne peut résulter, selon Unna, que d'une immunité des régions ou des parties tégumentaires qui restent saines. Cette immunité, même en l'absence de traitement, tend à augmenter avec l'âge de l'infection ; finalement il n'y a que certains points où elle fasse défaut, ce sont ceux où apparaîtront les syphilides tertiaires. Les observations d'Unna, confirmant celles de Neumann, tendent à prouver ce fait bien inattendu, que l'immunité acquise correspondrait à une altération matérielle des vaisseaux de la peau.

S'il y a une immunité presque générale de la peau, sauf sur les points où siègent les syphilides, celles-ci ne doivent pas pouvoir s'accroître en surface ni progresser. C'est à tort que l'on a attribué le caractère serpigineux aux syphilides en général ; celles qui le présentent sont des lésions mixtes, résultant d'une combinaison avec une dermatose elle-même serpigineuse, telle que l'eczéma séborrhéique, laquelle a peut-être le pouvoir de suspendre l'immunité là où elle s'implante. Le fait est que de nombreux exemples prouvent que les syphilides papuleuses et tuberculeuses deviennent serpigineuses quand elles s'associent à l'eczéma séborrhéique. Ces formes mixtes doivent être mises à part. Les gommes seules semblent faire exception et pouvoir devenir envahissantes par elles-mêmes ; en réalité, ce n'est que leur ramollissement qui est envahissant et cela seulement dans le territoire primitivement infiltré.

On ne saurait nier que cette élimination des formes à configuration annulaire, circinée ou polycyclique, — jointe à l'élimination préalable des neurosyphilides — n'allège singulièrement le tableau des syphilides ; elles se trouvent réduites à la roséole, aux papules, tubercules et gommes, et forment ainsi un ensemble assez homogène.

La *couleur* des syphilides, couleur cuivrée ou maigre de jambon, passe avec raison pour caractéristique mais n'a pas reçu d'explication satisfaisante. C'est à tort qu'on l'a attribuée à une exsudation d'hémoglobine et

à une pigmentation, car le pigment est moins abondant dans les papules de couleur cuivrée que dans la peau normale et il ne fait son apparition qu'au moment de leur guérison. La coloration jambon résulte du mélange de la teinte jaune brunâtre du plasmome avec la teinte rouge des capillaires superficiels ; en vidant ces vaisseaux par l'écrasement d'une papule sous une lame de verre, on se rend compte de la réalité de ce fait. Si le plasmome est moins riche en tissu collagène opaque, et si par conséquent il est plus translucide, les vaisseaux plus profonds seront perçus avec une nuance bleue, laquelle fait partie de la coloration cuivrée.

La *consistance* relativement dure et élastique des syphilides ne tient pas au plasmome, car le lupus, qui est un plasmome pur, est d'une très grande mollesse ; elle tient à la conservation du tissu fibreux de la peau qui n'est pas raréfié dans les néoplasies syphilitiques, bien au contraire.

*Chancre syphilitique.* — Dans la règle le chancre syphilitique n'est pas ulcéreux ; c'est une simple érosion qui repose sur une base indurée. L'induration a des caractères variables qui dépendent des qualités régionales de la peau ; elle est superficielle et parcheminée si le chancre siège en un point où la peau est mince et où les cônes vasculaires sont très inclinés ; elle est nodulaire dans le cas contraire ; si la peau de la région atteinte se continue insensiblement à sa face profonde avec un tissu cellulaire abondant (grandes lèvres, vestibule), l'induration peut être diffuse. Quelquefois elle se prolonge sous forme de cordon dur, ce qui s'observe particulièrement le long de la veine dorsale de la verge. Dans le cas de chancre mixte l'induration spécifique se développe à la base d'un chancre simple et enchâsse celui-ci, à moins qu'il n'ait eu le temps de guérir auparavant. Il n'est pas rare de voir apparaître sur l'induration qui survit au chancre, des papules ou des lésions tertiaires qu'on a qualifiées de récidives du chancre.

Si précoce qu'ait été l'excision d'un chancre, du moment qu'il présentait déjà de l'induration, le microscope y révèle l'existence de lésions épidermiques et vasculaires importantes qui ont dû se développer insidieusement pendant la période d'incubation. Elles consistent en épaississement de l'épiderme, allongement des bourgeons interpapillaires, prolifération de l'endothélium de tous les vaisseaux qui montent de l'hypoderme vers les papilles ; ces vaisseaux sont en outre dilatés et entourés de plasmazellen et de faisceaux collagènes denses ; les cellules plasmatiques s'insinuent entre les mailles serrées du tissu fibreux voisin, s'y disposent en files serrées et prennent une forme cubique. Il n'y a presque pas de diapédèse des globules blancs. On constate ainsi dès le début une disposition qui ne subira presque aucune modification pendant toute la durée du chancre.

Dans le chancre adulte l'épiderme apparaît épaissi sur les bords, où il s'élève en une sorte de rempart ; il a perdu à ce niveau sa couche granuleuse. Au centre le revêtement épidermique est parsemé de nombreuses cellules migratrices, qui creusent dans le corps muqueux de larges canaux anastomosés en réseau. Les bourgeons interpapillaires anormalement allongés sont amincis par le fait de l'élargissement des papilles ; ils peuvent même se trouver détachés de la couche de revêtement. La surface de l'érosion présente une couche de cellules plates

nucléées entremêlées de leucocytes, et, au-dessus, une couche cornée réduite à ses assises inférieures.

Comme dans tout granulome ou néoplasie inflammatoire, on peut distinguer dans le chancre les cellules plasmatiques et le tissu fibreux ; Unna désigne ces deux éléments sous les noms de « plasmome » et de « fibrome ». Dans aucune production syphilitique ils ne sont aussi intimement entremêlés que dans l'accident primitif ; leur intrication est infiniment plus marquée que dans le lupus par exemple où l'on voit le plasmome remplacer le tissu fibreux et disparaître à son tour quand ce fibrome se développe.

Il faut des coupes minces et bien colorées pour reconnaître que le néoplasme chancreux se compose de la juxtaposition d'un certain nombre de territoires, dont une branche vasculaire occupe le centre, tandis que les limites en sont marquées par des faisceaux conjonctifs hypertrophiés et par des fentes lymphatiques. Dans ces territoires, tous les interstices du tissu sont bourrés de cellules qui sont presque toutes de l'espèce des plasmazellen ; il y a cependant parmi elles quelques cellules conjonctives étoilées, des leucocytes très rares et des mastzellen en nombre modéré.

En dehors du néoplasme et lui formant une bordure, se voient des cellules étoilées (Spinnenzellen) à corps protoplasmique volumineux, à prolongements multiples très longs et anastomosés entre eux ; elles ont souvent des dimensions énormes. Les vaisseaux qui abordent le nodule d'induration sont entourés de manchons cellulaires ; leur tunique adventice est épaissie jusqu'à une assez grande distance ; la tunique moyenne des artères, mais bien plus encore celle des veines, s'infiltre de cellules dont la présence a pour effet de rétrécir le calibre vasculaire dès avant toute lésion de la tunique interne. Quelques artérioles sont pourtant atteintes d'endartérite oblitérante ; l'endartère tuméfiée se plisse en saillies allongées qui effacent la lumière du vaisseau ; on n'observe pas de stratifications de la tunique interne comme dans l'artérite syphilitique des centres nerveux.

Dans le chancre mixte il y a une ulcération véritable à bords décollés ; l'induration est moins nettement limitée parce qu'elle s'est développée dans un tissu atteint préalablement d'œdème.

L'analyse de la structure du nodule induré qui persiste si souvent après la guérison du chancre, présente un certain intérêt en ce qu'elle montre comment le chancre guérit et comment il laisse des résidus qui pourront devenir le point de départ de syphilides secondaires ou tertiaires. L'auteur en a excisé un peu de temps après la cicatrisation. L'épiderme superficiel et la couche supérieure du derme avaient repris à peu près leur structure normale ; le nodule, nettement limité, était composé de tractus cellulaires paraissant arrondis ou ovales sur les coupes, sans vaisseau central, mais, fait singulier, extrêmement riches en cellules géantes. Unna n'a jamais vu de cellules géantes dans le chancre à la période d'état, mais on va voir que ces éléments abondent dans les syphilides à évolution chronique.

*Roséole.* — Il s'agit ici de la première roséole et non des roséoles de retour, qui seraient des neurosyphilides. Cette éruption s'accompagne de

lésions déjà très étendues quoique peu intenses de la peau. Tous les vaisseaux du derme sont dilatés ; leur endothélium est tuméfié, leur périthélium est riche en cellules. Les cellules des glomérules sudoripares sont irrégulièrement hypertrophiées ; l'épiderme n'est pas modifié. On ne trouve pas encore de leucocytes ni de cellules plasmatiques dans le tissu, sauf dans la variété *roséole ortiée*, où l'on constate une diapédèse active et de l'œdème du corps muqueux, et dans la variété *roseola granulata*, où apparaissent des amas de plasmazellen en manchons autour de quelques vaisseaux, notamment de ceux des glomérules.

*Syphilides papuleuses.* — La *papule* est le type le plus achevé des manifestations cutanées de la syphilis. Il y en a deux formes : les petites papules et les grosses papules ; en outre, il existe de nombreuses variétés liées soit à des conditions topographiques, soit à la coexistence d'affections cutanées différentes qui appellent, en même temps qu'elles le modifient, le processus de néoplasie syphilitique.

Les syphilides mixtes ou compliquées, c'est-à-dire modifiées par leurs combinaisons avec une dermatose d'une autre nature, sont extrêmement fréquentes, si l'on en croit Unna, et c'est ainsi qu'on doit interpréter le remarquable polymorphisme des éruptions spécifiques. La combinaison ne se fait qu'avec des affections inflammatoires et dans les régions que celles-ci occupent de préférence.

C'est une association avec des hyperhémies folliculaires, telles que l'eczéma folliculaire ou la kératose pilaire, qui donne lieu à la syphilide granuleuse, miliaire ou folliculaire. Bien plus fréquente et évidente dans près de la moitié des cas, est l'influence de l'eczéma séborrhéique sous une quelconque de ses formes : l'auteur l'accuse dans les syphilides papulo-croûteuses du cuir chevelu, dans la corona veneris, dans la rosacée papuleuse syphilitique, dans un grand nombre de syphilides palmaires et plantaires, et en général dans toutes les variétés circinées, serpigineuses, abondamment croûteuses ou prurigineuses des éruptions syphilitiques.

L'infection secondaire des syphilides par les pyocoques est, en revanche, étonnamment rare, si bien qu'elles semblent jouir presque d'une immunité vis-à-vis des staphylocoques. Peut-être faut-il citer la syphilide acnéiforme comme un exemple de cette combinaison ; il est possible que dans les syphilides varicelliforme, ecthymateuse, rupioïde, il y ait un mélange de germes, mais en tous cas il ne s'agit pas des pyocoques vulgaires.

Commençons par l'examen des formes papuleuses pures ; les formes mixtes ou atypiques nous occuperont plus loin.

La *syphilide à petites papules* est constituée par un néoplasme sous-épidermique, de forme lenticulaire, dont la face profonde, qui s'étend jusqu'à mi-hauteur du chorion, présente souvent un prolongement longeant un vaisseau sanguin. L'épiderme n'est pas altéré, mais seulement tendu à ce point que souvent les bourgeons interpapillaires sont effacés. Au pourtour du néoplasme les vaisseaux et capillaires sont entourés de plasmazellen. Le néoplasme lui-même est essentiellement un plasmome, c'est-à-dire composé de ces mêmes plasmazellen et de cellules conjonctives fusiformes (spindelzellen) hypertrophiées ; mais ce plasmome est formé par un certain nombre de territoires ou d'îlots arrondis ou polygonaux, dans

lesquels, plus ou moins au centre, se voit un vaisseau ou capillaire sanguin. Les territoires sont bordés par une mince couche de faisceaux conjonctifs et séparés par de larges fentes lymphatiques. Les cellules plasmatiques les plus belles et celles qui se colorent le plus fortement, par le bleu de méthylène, sont à la périphérie des îlots ou au voisinage des vaisseaux. On voit que jusqu'ici l'analogie de structure est très grande avec le chancre ; mais au milieu des amas un peu considérables de plasmazellen il y a très régulièrement dans la papule des cellules géantes, à protoplasma trouble finement réticulé, munies de nombreux noyaux diversement disposés, ne se distinguant en rien des cellules géantes du lupus. En outre, on y trouve un grand nombre de cellules géantes imparfaites ; c'est au moins là l'interprétation qu'Unna donne aux cellules munies de 4 à 6 noyaux, à protoplasma analogue à celui des cellules géantes ou plus ou moins homogénisé, que l'on rencontre souvent groupées et qui pour lui sont des plasmazellen altérées qui par coalescence vont former des cellules géantes. Ces éléments de transition sont bien moins nombreux dans le lupus, lequel a une évolution plus lente ; d'autre part, le lupus est caractérisé par l'abondance énorme de plasmazellen de petites dimensions qui entrent dans sa constitution ; enfin on n'y reconnaît pas une division du néoplasme en territoires distincts, séparés par des tractus conjonctifs, disposition qui indique que le plasmome syphilitique est originairement composé de manchons cellulaires périvasculaires.

Il n'y a guère d'autres éléments constitutifs dans une papule typique ; les leucocytes et les mastzellen y sont très rares ; on n'y trouve que peu de figures karyokinétiques à la période d'état.

Les papules ne sont pas en connexion nécessaire avec un follicule ; toutefois cela peut se voir et en ce cas le néoplasme englobe le follicule, se ramasse autour de lui, et la papule a une forme plus acuminée (*lichen syphilitique, syphilide miliaire*).

La *syphilide à grosses papules*, chronologiquement plus tardive, ne diffère de celle qui vient d'être décrite que par sa texture moins compacte, sa richesse plus grande en tissu collagène contenant des lymphatiques béants.

Il faut dire quelques mots des variétés déterminées par la localisation des papules.

Les *papules condylomateuses*, ou plaques syphilitiques, sont des papules larges, habituellement érosives et humides, siégeant dans les plis cutanés et au voisinage des orifices muqueux. Les frottements, la chaleur plus grande, et probablement d'autres conditions encore président à leur développement. Histologiquement elles sont caractérisées par le fait, qu'à la néoplasie périvasculaire de toute papule syphilitique s'ajoute une prolifération active de l'épiderme, surtout des bourgeons interpapillaires ; dans les papilles, très allongées et renflées, les capillaires sont dilatés, les lymphatiques sont béants ; à leur surface il y a soit une couche cornée mince, soit des squames humides, soit même des croûtes purulentes. En effet, contrairement à ce qui est de règle dans les papules simples, l'émigration leucocytaire est ici très active ; cela permettrait de supposer qu'il y a une infection surajoutée qui provoque la suppuration ; Unna ne se croit

cependant pas autorisé jusqu'ici à ranger cette variété dans les syphilides mixtes ou compliquées.

Les *papules palmaires et plantaires* offrent aussi un allongement considérable des bourgeons épithéliaux interpapillaires et des papilles, et ressemblent par là à de simples parakératoses ; mais elles s'en distinguent par l'infiltration périvasculaire de plasmazellen qui manquent dans ces dernières. En bien des points où la couche cornée semble très épaissie, on constate pourtant l'absence plus ou moins complète de la couche granuleuse.

Notre *pemphigus syphilitique des nouveau-nés*, qu'Unna appelle, je ne sais pourquoi, *papule bulleuse*, n'est pas une papule. Les cellules plasmatiques et les cellules géantes font défaut ; il n'y a que des cellules fusiformes autour des vaisseaux comme dans la roséole ; mais en outre l'émigration leucocytaire est très accentuée. La bulle résulte d'un soulèvement de la couche cornée par l'exsudat et conséquemment ne se peut produire que dans les régions où cette couche cornée est assez épaisse et résistante.

Tous les faits énoncés ci-dessus, relatifs au chancre et aux papules, sont très faciles à contrôler ; pour ma part, l'examen de mes préparations faites avec les méthodes d'Unna lui-même, me permet de les confirmer presque en tous points. Il est moins à la portée de chacun de vérifier les résultats extrêmement curieux qu'a donnés l'étude du *mode de guérison des papules*, résultats que je crois bon de rapporter avec quelque détail.

Sur un syphilitique non encore traité, atteint d'une éruption papuleuse particulièrement intense, l'auteur a pratiqué une biopsie chaque semaine tout en soumettant le patient à des frictions mercurielles.

Avant le traitement la papule avait sa structure typique, Huit jours après, les dimensions avaient diminué en tous sens, la papule aplatie n'avait plus que la moitié de sa hauteur. La disposition générale des éléments était conservée ; l'arrangement des plasmazellen autour des cellules géantes et des cellules « homogénisées » était même plus régulier ; la vascularisation et le tissu collagène ayant diminué d'importance, l'aspect était devenu réellement lupoïde. Le phénomène le plus intéressant consistait en une modification des grosses cellules plasmatiques fortement colorables ; au milieu de leur protoplasma s'étaient formées des places claires, des sortes de vacuoles, isolées ou groupées, résultant du départ de leur substance chromophile. On retrouve celle-ci, en dehors des cellules, sous forme de grains irréguliers et grumeaux anguleux.

Au stade suivant la papule s'était affaissée, avait une teinte gris jaunâtre ; le néoplasme existait encore, composé d'un nombre bien moins grand de plasmazellen. Le processus d'élimination de la substance chromophile hors des cellules plasmatiques, processus qui me semble très comparable à celui de la clasmatose de M. Ranvier, quoiqu'il atteigne des éléments différents, était à son apogée. Les cellules ont des formes bizarres, des longs prolongements qui s'émiettent, pendant que s'en détachent des portions plus importantes qui se fragmentent ensuite. Entre les cellules fourmillent des particules colorables que le courant lymphatique entraîne jusque dans les espaces intercellulaires de l'épiderme, et des grains vésiculeux qui prennent une nuance verdâtre. On

trouve même de ces détritus dans l'intérieur des cellules multinuclées. Il ne faudrait pas croire qu'il s'agit de grains de pigment; sur les préparations non colorées il y a dans les papules syphilitiques en voie de guérison plutôt moins de pigment que dans la peau normale, et ce n'est pas à leur pigmentation qu'est due leur couleur grisâtre. Mais les mastzellen sont remarquablement abondantes, reconnaissables à leurs granulations qui prennent une teinte rouge; il y en a qui n'ont de grains que dans une partie de leur substance; d'autres sont parfaitement constituées, en particulier au pourtour de la papule en guérison; Unna pense qu'elles sont néoformées, aux dépens de cellules conjonctives.

Au quatrième stade, celui de la guérison apparente, il reste encore une quantité notable de plasmazellen infiltrées dans le derme; le processus de clasmatose n'a donc pas tout détruit. Il y a des granulations colorables jusque dans les cellules géantes et en quantité dans les espaces intercellulaires de l'épiderme. Le tissu collagène se raréfie et les fentes lymphatiques sont très larges. En somme, à ce moment il subsiste encore une partie notable de l'infiltration caractéristique de la syphilide, et cela pour on ne sait combien de temps. Des cellules du plasmome à la période d'acmé, quelques-unes persisteraient, moins riches en substance chromophile; d'autres, ayant éliminé cette substance qui pourrait être considérée comme un produit pathologique, se transformeraient, d'après Unna, en cellules conjonctives ordinaires; un certain nombre enfin seraient détruites et résorbées.

Parmi les *formes mixtes ou compliquées* une des plus fréquentes est la *syphilide papulo-crustacée* qui résulte pour l'auteur d'une combinaison avec l'eczéma séborrhéique que prouve la clinique autant que l'histologie; il s'agirait plutôt d'une infection mixte que d'une prédisposition de terrain. Ces syphilides sont caractérisées par des lésions épidermiques, consistant en prolifération épithéliale vers les bords et un peu d'atrophie au centre; les couches intermédiaires entre le corps muqueux et la couche cornée sont œdémateuses, en dégénérescence fibrineuse et s'infiltrent de quelques leucocytes; il se forme donc une squame, puis une croûte analogue à celle de l'eczéma séborrhéique croûteux. Le corps papillaire est œdémateux, en sorte que le plasmome de la syphilide est repoussé dans le derme sous-jacent; mais on l'y retrouve avec tous ses caractères.

L'*ecthyma syphilitique superficiel* est une syphilide papulo-crustacée qui suppure; elle se voit surtout aux jambes et serait le résultat d'une infection surajoutée, non par les pyocoques vulgaires, mais par les parasites auto-inoculables de l'ecthyma ordinaire. Elle a la même structure que la forme précédente, avec addition d'un processus de suppuration, qui forme un abcès sous la couche cornée et plus tard des croûtes infiltrées de leucocytes. L'ulcération paraît d'ordinaire plus profonde qu'elle n'est en réalité; son fond est formé par le corps papillaire. Souvent cet ecthyma guérit plus vite d'un côté de sa périphérie et prend l'aspect réniforme; cela est dû à ce que l'infiltration pathologique, entourant les vaisseaux qui abordent la peau obliquement, n'a pas partout la même étendue en profondeur.

Les *syphilides varicelliforme* et *varioliforme* sont rares et leur constitution n'est pas bien élucidée.

*Syphilides tertiaires*. — Elles sont manifestement liées à la reviviscence de produits syphilitiques déposés dans la peau à la période primaire ou secondaire, ainsi que l'ont démontré les travaux de Neumann et de Unna. Le processus peut évoluer dans deux sens différents, donnant naissance à deux types distincts de syphilides tertiaires.

Dans le type le plus commun, celui du tubercule syphilitique, c'est une papule qui reparaît, avec des nuances de structure dépendant de l'ancienneté de la maladie; c'est dire que la néoplasie est liée aux ramifications vasculaires. Il y a des formes de passage entre les papules et tubercules; le tubercule est pourtant plus gros, plus dur, plus persistant, moins spontanément résolutif, moins complètement résolutif aussi, car il laisse après lui une atrophie. C'est à tort qu'on confondrait ce processus avec celui qui entre en jeu dans la gomme; ils n'ont entre eux rien de commun.

La syphilide gommeuse est rare à la peau, fréquente au contraire dans l'hypoderme. Ici la néoformation ne suit pas toutes les ramifications d'une branche vasculaire; partant d'une portion d'un vaisseau qui lui sert de centre, elle se développe excentriquement et suivant la direction de la moindre résistance. La néoplasie est, comme dans le tubercule, formée de plasmazellen, mais elles s'accumulent en grand nombre autour du centre de formation, il ne reste aucune trace du tissu conjonctif entre elles, tandis que ce tissu se condense au pourtour sous forme de capsule. Le contenu de cette capsule est donc mou, formé de cellules de plus en plus petites à mesure qu'elles se multiplient, et finit par dégénérer au centre soit par dessiccation, soit par ramollissement. On conçoit que la trame fibreuse et dense du derme se prête peu à la formation de ces amas considérables de cellules; s'il s'y forme des gommes elles sont très rapidement encapsulées et caséifiées. L'hypoderme et surtout le voisinage des glomérules, est au contraire leur siège d'élection. De là la néoplasie peut gagner la surface en longeant les vaisseaux, puis une fois ramollie se vider au dehors. La gomme, accident circonscrit et essentiellement destructif, a donc au plus haut degré les attributs des accidents tertiaires.

L'étude microscopique d'un *tubercule syphilitique* isolé, de couleur jambonnée, saillant, non squameux et de date relativement récente, montre une structure qui diffère peu de celle de la papule, il suffira de noter quelques particularités. Les vaisseaux et capillaires y sont plus larges, ont des parois plus épaisses paraissant claires sur les préparations colorées; les cloisons conjonctives sont plus importantes; il peut y avoir une intrication du tissu fibreux et des éléments cellulaires, mais elle est moins intime que dans le chancre. Le corps papillaire est sclérosé; partout les fentes lymphatiques sont béantes; le tissu élastique a disparu. Il y a peu de mastzellen et de leucocytes. Parmi les cellules du plasmome il y en a un moins grand nombre de dégénérées que dans une papule de même âge. L'épiderme se laisse passivement étirer.

En somme, le nodule est à la fois plus fibreux que celui d'une papule et plus « succulent », en ce sens que toutes les cavités vasculaires sont plus larges. Par rapport au lupus, l'ordonnance des diverses variétés de cellules est moins régulière et les cellules plasmatiques volumineuses sont beaucoup plus abondantes.

A la période de régression c'est au sommet des papilles que commence la résorption des éléments cellulaires, et elle se continue de haut en bas. Finalement il ne reste que quelques plasmazellen autour de certains vaisseaux qui demeurent dilatés et un tissu fibreux devenu poreux par suite de l'élargissement des espaces interfasciculaires; cette atrophie interstitielle du derme, au niveau de laquelle l'épiderme conserve lui-même une épaisseur amoindrie et reste dépourvue de pigment, se traduit par l'apparence d'une cicatrice.

Comme pour les papules secondaires, Unna admet pour les tubercules des *formes mixtes ou compliquées,* créées par leur combinaison surtout avec l'eczéma séborrhéique. C'est, à ce qu'il me semble, aller un peu loin que d'admettre cette immixtion dans toutes les syphilides tertiaires circinées, croûteuses, végétantes ou ulcéreuses, dans toutes les syphilides lupoïdes!

La variété *tuberculo-crustacée* a des lésions exactement superposables à celles de la syphilide papulo-crustacée; ici encore l'hypertrophie épidermique et l'émigration leucocytaire sont attribuées à ce parasitisme eczémateux. Il en existe une sous-variété *végétante* à centre positivement papillomateux, qui a une persistance bien remarquable puisque, dans un cas, l'éruption aurait duré vingt ans!

La variété *tuberculo-ulcéreuse* (*Ecthyma syphilitique profond*) est bien connue en clinique et relativement fréquente, notamment au cuir chevelu; elle se présente sous l'aspect de plaques soit entièrement ulcérées, soit à bordure serpigineuse. Comme dans les formes secondaires la croûte précède l'ulcération; quand on l'enlève on trouve un ulcère ayant profondément miné le derme. Sur les bords la structure est celle du nodule tuberculo-croûteux; au milieu se voient, dans un tissu extrêmement œdémateux et même raviné par l'œdème, des traînées de tissu nécrosé et macéré mal limitées. Il n'y a pas de suppuration ou seulement éventuellement. Cette lésion étonne beaucoup l'auteur qui y voit une dégénérescence spéciale qu'il attribue à une sénilité du tissu collagène. Il n'a malheureusement pas noté l'état des vaisseaux qui commandent le territoire atteint; si en pareil cas ils sont oblitérés, comme je le suppose, il s'agirait simplement d'une nécrose ischémique partielle du syphilome, telle qu'elle s'observe si nettement dans les viscères où malheureusement on la confond toujours avec le processus gommeux. Je ne vois pas qu'il y ait lieu d'invoquer une infection mixte pour expliquer l'ecthyma syphilitique profond.

A propos de la *gomme syphilitique* l'auteur se plaint avec raison du manque de précision de ce terme qui a été étendu, des collections liquides et vraiment « gommeuses », à tous les produits caséifiés et enfin à toutes les néoplasies tertiaires. J'accepte avec lui qu'on donne du mot de gomme une définition histologique qui corresponde en clinique à quelque chose de précis; qu'on le réserve donc : à des néoplasies cellulaires, plasmomes dans la langue d'Unna, à développement excentrique, enkystés de tissus fibreux, ayant une tendance marquée à dégénérer au centre et conséquemment à se ramollir ou à se caséifier. Mais la caséification ne peut aucunement suffire à définir la gomme, car la caséification peut résulter de la nécrobiose partielle d'un syphilome diffus, ce qui est fréquent dans les viscères; on sait d'ailleurs qu'elle appartient aussi bien au tubercule, au sarcome, etc.

Y a-t-il de vraies gommes dans le derme proprement dit ? Unna en a observé sous forme de nodules miliaires dans le chorion ; elles peuvent se développer, ce qui est très admissible, dans des syphilides tuberculeuses ; il suffit que des foyers cellulaires s'isolent dans une capsule conjonctive, que leurs éléments se multiplient activement et restent plus exigus, qu'enfin ils se mortifient au centre. Ces petites gommes dermiques sont sèches.

Les gommes ramollies proviennent presque toujours de l'hypoderme ou du périoste des os superficiels et prennent un développement bien plus considérable. Tout autour les vaisseaux sont engainés de plasmazellen; l'auteur, pas plus que Tommasoli, ne les a trouvés atteints de cette endartérite dont on les a supposés atteints ; le tissu conjonctif a des faisceaux épaissis, quelquefois hyalins, qu'on peut voir se terminer au contact de la gomme. La masse de celle-ci est formée de plasmazellen de la petite variété, bien colorables au pourtour, dégénérées au centre ; mais ce centre n'est pas positivement nécrosé, car les cellules ont un noyau encore colorable. Le tissu interstitiel s'est dissout dans la gomme, ce qui lui donne sa mollesse. Il ne peut être question de suppuration vraie dans une gomme qui se ramollit ; son contenu sirupeux est composé de tissu interstitiel liquéfié tenant en suspension des cellules altérées ; ce contenu est caséeux quand le liquide fait défaut. Lorsque la gomme a progressé du côté de la surface, usé la peau et s'est ouverte, alors elle peut s'infecter et suppurer vraiment.

Le lecteur a pu se rendre compte dans les pages qui précédent que l'anatomie pathologique des syphilides, quand on l'envisage à la manière d'Unna, est relativement très simplifiée; elle se réduit à des modifications légères d'un schéma qui est fourni par le chancre, ou mieux encore par la papule. Dès qu'au plasmome périvasculaire et au fibrome qui lui est uni, s'ajoutent soit une diapédèse notable de globules blancs, soit une prolifération épithéliale, ou encore une dégénérescence, on accusera hardiment une infection secondaire par les micro-organismes de l'ecthyma, par ceux de la purulence ou par ceux de l'eczéma séborrhéique; ces derniers surtout joueraient, suivant la théorie, un rôle qu'on peut dire énorme, pour éviter la qualification d'encombrant qu'ont employée des détracteurs. Cette doctrine est-elle justifiée ? C'est surtout à la bactériologie qu'il appartiendra de répondre à cette question, mais aussi à l'étude histologique des lésions syphilitiques internes et viscérales, faite à la lumière des données actuelles et à l'aide de méthodes aussi délicates que possible.

*Tuberculose.*

La tuberculose de la peau comprend la forme primitive, ou *lupus*, — la forme secondaire dans laquelle la peau est envahie de dedans en dehors, lymphangite tuberculeuse et gomme scrofuleuse, forme à laquelle Unna attribue le nom de *scrofuloderma*, — enfin *ulcère tuberculeux*.

Depuis que la nature bacillaire du *lupus* est hors de conteste, ses lésions histologiques qui sont dès longtemps connues, s'expliquent aisément. Il reste cependant un large champ aux hypothèses et aux interprétations dans ce qui a trait à l'origine et au mode de dégénérescence des éléments

cellulaires composant le néoplasme, et à la réaction si variable des tissus vis-à-vis du processus morbide, réaction qui commande la diversité des variétés cliniques.

Unna, estimant que tout lupus est dû à une inoculation directe du bacille à la peau, distingue tout d'abord deux grandes catégories : le lupus circonscrit à nodules nettement limités, tendant vers l'enkystement, et le lupus diffus envahissant et progressif. Ce dernier plus fréquent, est caractérisé histologiquement par la vascularisation plus grande du tissu lupique, ce qui, la tuberculose ayant des propriétés phlogogènes d'autant plus actives que l'irrigation sanguine est plus riche, suffit à expliquer sa propension à devenir croûteux, eczématiforme, impétigineux, etc.

Deux processus viennent éventuellement se surajouter à la néoformation lupique : 1° la prolifération épithéliale, surtout accusée dans le lupus papillomateux ou verruqueux, laquelle n'est pas due à une infection secondaire par staphylocoques comme le pensaient Riehl et Paltauf, mais par les morocoques de Unna ; 2° la fibromatose, laquelle succède souvent aux interventions opératoires et conduit au lupus hypertrophique, scléreux et aux pseudo-cicatrices.

L'ulcération destructive du lupus exedens, vorax et phagédénique ne semble pas faire partie de l'évolution normale du lupus et ressortit à des influences extérieures mécaniques, chimiques ou à des infections secondaires ; la tendance naturelle de la néoplasie est au contraire d'aboutir à la résorption (lupus serpigineux, lupus résolutif).

Après cet aperçu d'ensemble passons en revue les diverses variétés :

Le *lupus circonscrit nodulaire* est, comme on sait, composé de nodules cellulaires bien limités, situés en plein tissu conjonctif, sans rapport nécessaire avec les vaisseaux sanguins, lesquels ne les pénètrent pas mais sont repoussés au pourtour. Ces nodules sont dépourvus dans leur intérieur de fibres élastiques et de faisceaux collagènes. Ces particularités de structure expliquent les caractères cliniques de transparence, de coloration jaune ambré, couleur du plasmome, et de mollesse des nodules lupiques.

Les nodules sont, pour Unna, composés de plasmazellen, qui à mesure qu'elles se multiplient diminuent de volume ; quelques-unes sont multinuclées. Bientôt, au centre des nodules apparaît une dégénérescence caractéristique, consistant dans la disparition de l'aspect granuleux du protoplasma des cellules, modification qu'on peut appeler « tuméfaction homogène ». Cette altération est de nature toute spéciale et n'est ni une nécrose de coagulation, ni un œdème cellulaire, ni une dégénérescence colloïde, muqueuse, amyloïde ou hyaline. Les cellules homogénisées forment de petits groupes, au milieu desquels peuvent se rencontrer quelques rares bacilles ; elles confluent plus ou moins, se fondent les unes avec les autres et donnent ainsi naissance à des cellules géantes. Celles-ci sont plus volumineuses dans les lupus diffus à nodules non encapsulés.

Dans les cellules géantes du lupus on peut distinguer deux portions, comme l'avait dit Weigert : une portion proliférante périnucléaire et une portion qui a dégénéré sous l'action du virus spécial, laquelle, pour nombre d'auteurs, parmi lesquels Unna, ne doit pas être considérée comme

nécrosée, mais comme encore vivante; elle contient des bacilles et quelquefois des portions de fibres élastiques; cela peut aussi bien s'expliquer par le mode de formation de la cellule résultant d'une fusion d'éléments plus petits, que par des propriétés phagocytaires de cette cellule géante.

A mesure que les nodules vieillissent ils renferment un plus grand nombre de cellules géantes; la durée de l'existence de chacun d'eux est pour ainsi dire indéfinie.

La configuration concentrique et souvent polycyclique des nodules, composés d'éléments homogénisés et de cellules géantes au centre, de petites cellules plasmatiques à la périphérie, est assez caractéristique pour que là où l'on trouve cette disposition on puisse affirmer le diagnostic de lupus.

On voit qu'au sujet de la constitution du tubercule la manière de voir de l'auteur est en opposition formelle avec celle qui est actuellement en faveur. Conformément aux résultats des recherches de Baumgarten, on admet que dans le nodule lupique ou tuberculeux, les petites cellules rondes périphériques sont des lymphocytes, tandis que les cellules épithélioïdes sont d'origine conjonctive ; encore, Borrel et Pawlovski, font-ils dériver même ces dernières des lymphocytes. Or pour Unna tous les éléments du tubercule sont des plasmazellen et par conséquent proviennent de cellules fixes ; les cellules rondes périphériques sont de jeunes plasmazellen ; les cellules épithéloïdes ne sont pas en dégénérescence caséeuse, mais sont des plasmazellen homogénisées; les cellules géantes résultent de la soudure de ces mêmes éléments.

Il semble bien qu'on ne peut accepter cette doctrine que sous bénéfice d'inventaire, et que l'on doit, avant de se prononcer, attendre le résultat de recherches analogues, expérimentales surtout, portant sur les tubercules d'autres organes, si tant est que celles qui sont dues à Baumgarten et d'autres ne suffisent pas à entraîner la conviction.

Le *lupus diffus*, dans lequel manquent les nodules spécifiques ainsi que d'ordinaire les foyers de dégénérescence, a une constitution plus facile à comprendre, il faut bien l'avouer, avec la conception d'Unna qu'avec les idées courantes. Il est entièrement et uniformément composé de cellules plasmatiques, fait qui caractérise à lui seul la tuberculose. La tendance à la figuration et à la dégénérescence fait défaut parce qu'il n'y a pas d'enkystement des foyers morbides, et cela en vertu probablement d'une disposition préalable du tissu dermique, moins dense et plus richement vascularisé ; aussi la néoplasie est-elle envahissante, s'étend-elle en rayonnant autour des vaisseaux ou en réseau dans les interstices et les fentes lymphatiques. Il peut du reste en même temps y avoir par places, et même dans la peau saine du voisinage, production de foyers nodulaires avec cellules homogénisées et cellules géantes.

Le *lupus érythématoïde* de Leloir est une variété de ce lupus diffus très vascularisé et avec un plasmome limité au pourtour des vaisseaux ; il n'a rien de commun comme structure avec le véritable lupus érythémateux.

Le poison tuberculeux irritant l'épiderme l'incite à proliférer. Dans le lupus nodulaire l'épiderme est souvent aminci à la surface des nodules, mais sur les bords il envoie des bourgeons interpapillaires allongés. Dans

la variété dite *lupus verruqueux* qui siège de préférence sur les extrémités, et dans le *tubercule anatomique*, ce bourgeonnement papillomateux prend un développement considérable ; cette forme est bénigne et les placards guérissent d'ordinaire spontanément au centre.

Dans le lupus diffus il y a dans la règle épaississement de l'épiderme sur toute la surface, et de nombreux prolongements épithéliaux plongeants, lesquels sont assez souvent munis de perles épithéliales cornées ou colloïdes ; on peut être tenté de croire à un début d'épithélioma secondaire, quoiqu'il y ait des différences de structure importantes permettant d'éviter l'erreur. Les follicules pilo-sébacés s'atrophient généralement ; les glandes sudoripares au contraire montrent fréquemment des dilatations de leur portion glomérulaire ou des kystes formés aux dépens de leur canal. Autour des glomérules il y a souvent des amas de cellules géantes ; Unna, confirmant Baumgarten a acquis la conviction que de vraies cellules géantes peuvent se développer aux dépens de l'épithélium des glomérules sudoripares.

Le *lupus croûteux* ou *impétigineux* est un lupus diffus en état d'inflammation séro-fibrineuse ; celle-ci ne doit pas nécessairement être rapportée à une complication infectieuse,ainsi que l'ont montré les injections expérimentales et thérapeutiques de tuberculine de Koch. Le néoplasme en pareil cas s'infiltre d'œdème ; l'épiderme est parsemé de vésiculettes qui confluent en bulles ; des croûtes cornées et fibrineuses, avec une quantité modérée de leucocytes, recouvrent des surfaces exulcérées. Cette inflammation du lupus, qu'elle soit spontanée ou provoquée par la tuberculine, n'amène donc qu'une exfoliation superficielle, non une fonte ou une énucléation du tissu lupique ; s'il y a nécrose partielle ce n'est qu'au centre de certains nodules, ce qui n'a pas d'avantage pratique.

Le *lupus scléreux* résulte de l'hypertrophie du tissu fibreux, qui environne les masses néoplasiques. Les cellules conjonctives prennent la forme de cellules araignées et des faisceaux conjonctifs nouveaux pénètrent dans le plasmome. Il en résulte un tissu pseudo-cicatriciel, formé de bandes parallèles à l'épiderme, dépourvu de fibres élastiques et contenant encore des nids de cellules plasmatiques et géantes ; il réagit aux injections de tuberculine. Ce tissu peut rester dans cet état ou prendre un développement kéloïdien, ou encore se transformer en cicatrice définitive. La sclérose exerce en tous cas une action d'arrêt sur la néoplasie et constitue le processus de guérison spontanée du *lupus résolutif*.

On ne sait pas exactement ce qui, dans le *lupus ulcéreux*, *vorax* et *phagédénique*, conduit à la destruction en masse du tissu morbide et des parties envahies. On a invoqué une infection secondaire ; il est possible qu'il y ait en jeu un micro-organisme inconnu, mais très probablement il ne s'agit pas de pyocoques ; le rôle de ces derniers n'est aucunement démontré ; peut-être aussi faut-il accuser une activité spéciale du virus, ou bien des conditions individuelles ?

Je serai très bref sur les autres formes de tuberculose cutanée. La tuberculose secondaire de la peau, *scrophuloderma* de Unna, dans laquelle le bacille atteint le derme par sa face profonde, est presque toujours la conséquence d'une *lymphangite tuberculeuse*. Celle-ci, provoquée par la tuber-

culose d'un os, d'une articulation ou de la peau de l'extrémité d'un membre, se reconnaît par la disposition de ses foyers souvent multiples allant aboutir à un confluent ganglionnaire. Sur les coupes le lymphatique envahi n'est guère reconnaissable; on trouve dans l'hypoderme un amas de tissu tuberculeux du type nodulaire; le centre de ce nodule est dans la règle en état de nécrose vraie et caséifié. Le plasmome, longeant les vaisseaux, les canaux glandulaires ou les follicules, envahit ensuite fréquemment la peau elle-même, la *gomme tuberculeuse sous-cutanée* devenant ainsi une *gomme tuberculeuse cutanée*, laquelle n'attend qu'une occasion pour s'ouvrir au dehors. Les *infiltrations gommeuses* étendues sont plus rares. La *fistule tuberculeuse* est un scrofuloderme canaliculé.

*L'ulcère tuberculeux* de la peau qui ne se développe guère que chez les phtisiques avancés, autour des orifices muqueux, est fort intéressant à comparer au lupus. Les bacilles y sont très abondants, mais on ne sait pas quelles sont les particularités histologiques qui impriment à cette lésion ses caractères cliniques spéciaux.

*Lèpre.*

La lèpre se présente sous deux formes cliniques : la lèpre des nerfs et la lèpre cutanée, qui sont beaucoup plus distinctes en réalité qu'on ne le croit communément. Chez les individus dont la peau n'offre pas un bon terrain aux bacilles spéciaux, c'est dans les nerfs périphériques que ceux-ci vont se cantonner de préférence; ils occasionnent alors des manifestations dont j'ai parlé précédemment sous le nom de *neuroléprides*. Je rappelle que les macules de cette lèpre nerveuse peuvent être secondairement envahies par des embolies de bacilles, mais qu'en pareil cas ceux-ci ne tardent pas à être détruits; la forme mixte est réellement rare.

Les lésions de la lèpre cutanée ou *lépromes* se développent avec une fréquence inégale il est vrai, dans presque toutes les régions du tégument; l'immunité de certaines régions, cuir chevelu, paume des mains et plante des pieds, aisselles et aines, est attribuée par l'auteur à l'abondante sécrétion graisseuse qu'on observe en ces points. Les lépromes sont intra-cutanés ou hypodermiques ; ces derniers se rencontrent chez les « neurolépreux » moins exceptionnellement que les lépromes dermiques.

Les lépromes, qui seuls doivent nous occuper ici, sont des néoplasmes infectieux d'une structure spéciale, dont le caractère dominant est que l'abondance des microbes pathogènes y est telle, qu'aucune autre maladie ne fournit d'exemple comparable. Le derme est envahi dans toute son étendue à l'exception d'une mince bande sous-épidermique, où les bacilles sont très rares ; ils manquent également dans la partie supérieure des follicules pileux, tandis que la partie profonde de ceux-ci se laisse au contraire infecter; il n'est pas impossible qu'une condition de température préside à cette curieuse disposition, ainsi que le suppose l'auteur. Celui-ci relève aussi l'aversion que les bacilles semblent éprouver pour la graisse ; jamais on n'en trouve dans les glandes sébacées, ni dans les glandes glomérulaires ; s'ils abondent dans le tissu cellulaire sous-cutané c'est que la graisse a disparu devant eux. Les muscles présentent également une immunité frappante, tandis que les nerfs sont presque régulièrement

atteints, ce qui explique l'anesthésie des lépromes. On sait qu'il est exceptionnel qu'on réussisse à trouver des bacilles dans le sang des lépreux ; pourtant sur les coupes on en trouve souvent quelques-uns dans la lumière des vaisseaux, en sorte que leur transport par la voie vasculaire est certainement possible.

Quant aux rapports des bacilles avec le système lymphatique, avec le tissu conjonctif et avec les cellules, on n'a pas oublié la discussion retentissante qui s'est produite il y a quelques années à ce sujet. Sans doute, à l'examen d'une préparation colorée, un observateur non prévenu croira voir la plupart des bacilles inclus dans des cellules grandes et plus ou moins dégénérées, munies d'un ou de plusieurs noyaux, les « cellules lépreuses ». Unna, persistant dans son ancienne opinion, maintient que c'est là une illusion. Pour lui, étudiant les points où l'envahissement n'est pas encore trop avancé, il décrit des plasmazellen accumulées par places autour des vaisseaux, puis des bacilles ou groupes de bacilles venant au contact de ces cellules et s'appliquant à elles ; pendant que ces cellules se multiplient leur protoplasma disparaît, les noyaux s'éclaircissent mais persistent et sont englobés dans une masse gélatineuse, une « glée » que sécrètent les microbes. Parfois les plasmazellen avant d'être ainsi détruites ont le temps de se développer en chorioplaxes par multiplication de leur noyau.

La notion d'une sécrétion gélatineuse ou muqueuse, plus exactement d'une transformation des groupes de bacilles en « glées », est essentielle pour comprendre l'aspect des coupes de lépromes. Cette matière gélatineuse forme en réalité un réseau continu qui remplit les espaces lymphatiques interfasciculaires et dont les renflements et les sections transversales ont été pris pour des « cellules lépreuses ». Les colorants des substances grasses, acide osmique, orcanette, quinoléine, montrent que la matière gélatineuse est diffusément infiltrée de graisse.

En somme, abstraction faite des questions litigieuses, il faut admettre que c'est par les vaisseaux sanguins que se fait l'apport des germes, que ceux-ci prolifèrent très activement dans les interstices du tissu fibreux, mais, qu'ayant une qualité irritante très faible, ils provoquent une réaction minime de la part du tissu envahi. Lorsque les bacilles atteignent un vaisseau lymphatique, ils se multiplient en formant des globes et des boudins compacts. Ce dernier fait a pour conséquence la stase lymphatique qui existe constamment autour des lépromes où il y a également de la stase veineuse. Le tissu collagène est dissocié, le tissu élastique est détruit au niveau du néoplasme. Enfin la suppuration et l'ulcération des lépromes paraît toujours dériver d'un traumatisme et d'une infection accidentelle.

D'après ces faits le léprome a bien sa place parmi les granulomes ou tumeurs infectieuses ; mais il offre des particularités de structure tout à fait spéciales.

*Leucémie. Pseudo-leucémie.*

Les manifestations cutanées de la leucémie et de la pseudo-leucémie sont rangées par l'auteur parmi les granulomes et rejetées à une place

aussi éloignée que possible du mycosis fongoïde ; cela ne peut être l'effet que d'un parti pris évident, car, s'il s'agit là de trois maladies essentiellement différentes de nature, ce qui est loin d'être prouvé, elles sont au moins comparables à bien des égards et auraient tout à gagner à être rapprochées.

Sur la *leucémie cutanée* (lymphodermie pernicieuse de Kaposi), qu'Unna n'a pas observée personnellement, il est obligé de se borner à une appréciation des résultats fournis par les auteurs. Il « croit » que les nodules néoplasiques sont des granulomes et dénie toute valeur au réseau de tissu adénoïde que décèle la méthode du pinceau, attendu que ce réseau existerait dans tous les granulomes ou plasmomes.

La *pseudo-leucémie*, dont il a pu étudier un cas analogue à ceux de J. N. Hutchinson et de Arning, lui a montré dans les papules cutanées une structure très analogue à celle des syphilides ; mais il n'y avait ni prolifération épithéliale, ni manchons périvasculaires, ni dégénérescence homogène des cellules, ni cellules géantes. Ce qui est certain, c'est que nous sommes loin d'être au clair sur toute cette question.

### XIV. — Exanthèmes aigus. Fièvres éruptives.

(*Rougeole, scarlatine, varicelle, variole.*)

J'ai été tenté de passer sous silence, dans cette analyse, ce chapitre qui traite de maladies qu'en France on a toujours distinguées des dermatoses. Pourtant les fièvres éruptives créent des lésions dans le tégument externe, ce qui leur donne le droit de figurer dans un traité d'anatomie pathologique *de la peau;* de plus, ces lésions offrent un intérêt spécial en ce que, fort différentes objectivement, elles ont cependant une pathogénie vraisemblablement presque identique.

Il m'a semblé curieux de montrer à quels résultats l'auteur avait été conduit dans ce domaine ; je le ferai très brièvement.

Tout d'abord nous trouvons signalés deux caractères particuliers aux lésions cutanées des exanthèmes aigus : d'une part ce sont des inflammations aiguës dans lesquelles les phénomènes de diapédèse sont moins marqués que dans n'importe quelle autre dermite, quand bien même on constate des troubles de la circulation et souvent un gonflement des cellules périthéliales ; d'autre part, la desquamation dans les fièvres ne peut pas être rapportée à une exsudation dans l'épiderme, comme dans les dermatoses squameuses. Il faut donc qu'une substance toxique émanant des vaisseaux sanguins ait lésél es vaso-moteurs et les cellules épidermiques directement.

La *rougeole* produit dans la peau un œdème considérable ; la dilatation vasculaire a disparu sur le cadavre ; il y a absence presque complète de tout exudat cellulaire. L'épiderme n'est pas infiltré de cellules migratrices et ne montre pas de mitoses pendant l'acmé de l'éruption, mais par places le stratum granulosum a disparu. L'altération colloïde de certaines cellules malpighiennes et la diapédèse notées par Catrin, n'existent que dans la *rougeole boutonneuse.*

Dans la *scarlatine*, un des phénomènes les plus frappants qu'on constate

sur un lambeau de peau excisé, est le plissement de l'épiderme et du corps papillaire dans lequel les vaisseaux apparaissent très dilatés et gorgés de sang ; ce plissement paraît résulter de ce fait que l'épiderme qui a été surdistendu par la congestion du derme ne peut pas revenir sur lui-même comme le chorion après l'excision. A cette congestion vaso-paralytique se joignent des lésions de l'épiderme ; mais il n'y a ni diapédèse, ni production de plasmazellen. Dans l'épiderme, au moment de l'éruption il y a des altérations consistant, suivant un premier type plus fréquent, dans une condensation de la couche cornée, qui au lieu de trois couches (?) n'en comprendrait plus qu'une, ou, suivant un autre type, dans la disparition de la couche granuleuse. Ces lésions, qui conduisent à la desquamation, existent même là où la rougeur vaso-paralytique fait défaut et n'en sont donc pas la conséquence.

La *varicelle* est caractérisée par des vésicules à évolution rapide dont le mode de formation est fort analogue à celui qu'on observe dans le zona. La vésicule a un plafond formé par la couche cornée, et une cavité qui n'est pas uniloculaire, quoiqu'elle le paraisse, mais parcourue par des cloisons rayonnantes ; elle siège dans la région supérieure de la couche épineuse. De la lésion fondamentale de l'épiderme atteint, consistant en une dégénération fibrinoïde des cellules sous l'influence du virus spécial, découle la production d'une vésicule suivant un double processus. L'un de ces processus c'est l'altération cavitaire de E. Wagner, Wyss et Leloir, que l'auteur préfère appeler « colliquation réticulaire » ; ce n'est pas toujours autour du noyau, c'est aussi dans des vacuoles excentriques que s'accumule le liquide ; les parties intermédiaires forment un réseau infiltré de fibrine. L'autre processus c'est la « colliquation ballonnisante » dont j'ai parlé à propos du zona ; il donne naissance à la base de la vésicule à des boules et à de véritables cellules géantes épithéliales multinucléées. Au pourtour il y a dans l'épiderme des mitoses abondantes, mais, on n'observe pas, plus que dans le derme sous-jacent, des cellules migratrices en quantité notable ; en somme, il n'y a aucune tendance à la suppuration.

La *variole* a été beaucoup plus souvent étudiée histologiquement. On peut dire que, dans ce que l'on a appelé la prépustulation, les phénomènes sont les mêmes que dans la varicelle ; mais l'évolution est sensiblement plus lente et ici la suppuration vient se joindre aux dégénérescences décrites ci-dessus. C'est par l'altération réticulaire que se forme la partie la plus superficielle et la plus large de la vésicule ; au centre et à la base on constate la dégénération ballonnisante, mais sans cellules géantes. L'ombilication dépend précisément de cette distribution des deux processus. Dans le derme sous-jacent les papilles apparaissent turgescentes, on trouve des plasmazellen autour des vaisseaux ; la diapédèse, insignifiante jusque-là, commence le cinquième jour et donne lieu à un afflux considérable de pus qui remplit la vésicule et peut s'écouler au dehors ; il ne se produit pas nécessairement de nécrose du corps papillaire et les cicatrices éventuelles paraissent dépendre de l'aplatissement prolongé des tissus sous-jacents que comprime la croûte.

Unna compare lui-même les résultats auxquels il est arrivé à ceux qu'ont annoncés les auteurs qui se sont occupés de la pustule de variole ;

cela le conduit à faire une critique sévère de ces derniers. L' « atrophie des noyaux par dilatation des nucléoles » lui semble artificiellement produite. Il n'admet pas que dans la pustule variolique on parle avec Weigert de « nécrose de coagulation », attendu que les noyaux des cellules en dégénération ballonnisante restent longtemps colorables ; non plus que de « tuméfaction trouble », cette dénomination commode ne s'appliquant à rien de défini; il n'y a aucun avantage à employer les termes d' « altération diphtéroïde ou croupale », en parlant des cellules épithéliales en transformation fibrineuse ou ballonnisées. Enfin les prétendus protozoaires de Pfeiffer ne sont autre chose que ces mêmes cellules globuleuses ; les « sphérocoques » de Renaut, la « poussière protoplasmique » de Leloir ne sont pas des microcoques mais des produits de désintégration qui apparaissent surtout dans les cellules altérées qui étaient en voie de kératinisation.

Aux fièvres éruptives classiques, l'auteur joint deux maladies nouvelles, dont chacune n'a été observée *qu'une seule fois*, mais qui ont un grand intérêt théorique en ce qu'elles permettent, par comparaison, de comprendre la pathogénie des exanthèmes aigus.

L'une de ces maladies, qu'il appelle *Phlyctaenosis streptogenes*, se caractérisa par des vésicules dont la structure histologique était presque absolument celle de vésicules varioliques; mais on put sans difficulté rattacher l'éruption à des embolies d'un streptocoque qui appartenait peut-être à une variété spéciale. Il n'y avait encore aucune suppuration, la mort du malade étant survenue le cinquième jour. De la distribution des microbes dans ce cas par rapport aux lésions cutanées, Unna déduit le processus pathogénique ; il pense que ses conclusions sont applicables au mode d'action de l'agent pathogène inconnu de la variole : Les vésicules se forment exactement aux points où se sont produites des embolies microbiennes dans les vaisseaux papillaires; les dégénérescences épithéliales résultent de l'action à distance d'un virus provenant de ces microbes; ce n'est que secondairement que le parasite pénètre dans le tissu épithélial préalablement altéré. Dans la variole l'auteur admet que la suppuration ne se produit qu'au moment de la mort d'un certain nombre des parasites spéciaux et sous l'influence de produits solubles mis en liberté à ce moment.

Dans l'autre cas, celui qui est désigné sous le nom de *Pustulosis staphylogenes*, il s'agissait de septicémie à staphylocoques avec abcès dans tous les viscères et pustules à la peau. Ces pustules, correspondant à des embolies microbiennes, différaient naturellement beaucoup des pustules d'impétigo par inoculation externe du staphylocoque ; elles ressemblaient aux pustules de variole.

On voit par cet exemple combien j'étais fondé à dire, à la fin du premier paragraphe de cette analyse, que la constante préoccupation de l'éminent professeur de Hambourg est de trouver l'explication des faits histologiques qu'il constate et de remonter des lésions à la cause productrice; il ne néglige aucune des occasions qui lui semblent pouvoir fournir la clé d'un problème. *(A suivre.)*

SOUTENUES DEVANT LES FACULTÉS DE PROVINCE PENDANT L'ANNÉE SCOLAIRE 1894-95

## Lyon.

MIRAMOND (FRANCIS). — Contribution à l'étude des exostoses sous-unguéales ; structure et pathogénie (26 novembre 1894), n° 978.

C'est l'anatomie pathologique et la pathogénie de cette lésion qui ont été ici particulièrement étudiées. L'examen à première vue des exostoses sous-unguéales révèle que ces tumeurs n'ont pas toutes la même structure. Bien que toutes formées d'une partie osseuse plus ou moins centrale qui a motivé leur nom d'exostose, et d'une partie périphérique de consistance fibreuse ou fibro-cartilagineuse, c'est le rapport de volume et de situation de ces deux éléments constitutifs qui est des plus variables. D'où une première classification des exostoses sous-unguéales en exostoses sous-périostiques, intra-périostiques, pédiculées, et une deuxième classification en exostoses ostéo-fibreuses et exostoses cartilagineuses.

Les exostoses ostéo-fibreuses sont assez fréquentes, à en juger par les observations de Dolbeau, Besnier, Ranvier, etc. Elles présentent à étudier diverses couches, qui, parties du derme sain, vont aboutir, après une couche de cellules embryonnaires, aux travées qui constituent le noyau osseux de la tumeur. Ces travées baignent de tous côtés dans la moelle osseuse embryonnaire, ne présentant généralement pas d'aspect régulier, et l'on n'y trouve que rarement l'ordonnance d'un système de Havers.

Les exostoses cartilagineuses, que l'on croyait assez rares autrefois, semblent au contraire aujourd'hui plus fréquentes que les exostoses ostéo-fibreuses. Elles présentent naturellement à étudier un élément de plus que les précédentes : le cartilage qui se trouve placé entre le tissu fibreux et l'os néoformé. Sur les préparations, on voit la transition insensible se faire du tissu fibreux au tissu cartilagineux, en constatant dans les couches supérieures l'aspect du cartilage hyalin, dans les couches inférieures l'aspect du fibro-cartilage. Celui-ci apparaît d'abord sous forme d'une large bande, puis en noyaux séparés par des tractus fibreux émanés des zones supérieures. Les cellules ont un noyau, parfois deux, accolés l'un à l'autre; elles sont volumineuses et présentent des capsules à double contour très caractéristique. Par contre, dans les couches de cartilage voisines du tissu osseux, on voit les capsules prendre une forme irrégulière et contenir des noyaux très nombreux. A la limite inférieure du cartilage enfin, sont des bourgeons médullaires analogues à ceux que l'on rencontre dans le squelette cartilagineux embryonnaire des os longs en voie d'ossification.

Les travées qui séparent les bourgeons médullaires et sont fixées à la zone du cartilage sont osséinisées et contiennent des cellules irrégulières, mais ayant encore l'aspect encapsulé des cellules du cartilage. Sur leurs bords, se pressent de petites cellules très nombreuses provenant de la

moelle selon toute vraisemblance, et qui doivent être des ostéoblastes. Quant aux travées osseuses proprement dites, celles qui constituent le noyau osseux central elles ont dans leur ensemble l'aspect du tissu spongieux normal.

Reste la pathogénie de cette affection dont l'étude a soulevé le plus de controverses. Trois théories sont en présence : la première, qui veut que l'exostose sous-unguéale soit le résultat d'une anomalie de développement du squelette, une exostose ostéogénique ; une seconde, qui la considère comme une production tératologique. Rouvier enfin en fait une tumeur, un sarcome ossifiant analogue à l'épulis. Pour Miramond, aucune de ces théories ne doit être admise ; pour lui, la tumeur prend naissance non dans la phalange, mais dans le tissu fibreux qui sépare cette dernière de l'ongle, tissu fibreux formé du derme et du périoste. Sous l'influence de l'irritation, des traumatismes, le périoste réagit ainsi que le derme sous-unguéal, et ces deux tissus s'épaississent, se transforment et donnent naissance à du tissu osseux soit directement, soit par l'intermédiaire du cartilage. C'est le même phénomène qui se passe dans les muscles adducteurs de la cuisse chez le cavalier, ceux de l'épaule chez les fantassins où sont constatés souvent des néoformations osseuses. Il y aurait donc grande similitude entre le développement de l'exostose sous-unguéale et celui des ostéomes musculaires, similitude que démontre bien l'examen des préparations microscopiques.

GALLOT (ALPHONSE). — Contribution à l'étude de la syphilis hépatique (de l'ictère grave à la période secondaire) (3 décembre 1894), n° 991.

L'ictère, dans la période secondaire de la syphilis, affecte deux formes : l'une légère, l'autre sérieuse. La première n'entraînant aucune complication fâcheuse, cède au traitement spécifique ; la seconde, au contraire forme grave, mène à l'adynamie. Mais, dans les deux cas, l'ictère rentre dans la catégorie des maladies infectieuses, la cause efficiente étant la syphilis. La forme légère serait due à un catarrhe des canaux biliaires, la seconde serait due à un trouble du foie, des reins, des fonctions digestives, déterminant alors la cachexie, l'anémie.

L'ictère grave de la période secondaire présente les mêmes caractères que les ictères graves symptomatiques des maladies infectieuses, et, comme eux, s'accompagne de symptômes généraux. Trois périodes dans la maladie : une période de prodromes de durée indéterminée, souvent insidieuse, et caractérisée par des troubles dyspeptiques, de la courbature, etc. ; une seconde période, la période ictérique à laquelle appartiennent les hémorrhagies, l'élévation de la température et l'affaiblissement progressif, et enfin la période nerveuse ou toxhémique, caractérisée par l'abaissement de la température et le collapsus.

Quelles sont les lésions auxquelles répond l'ictère grave survenu pendant la période secondaire de la syphilis ? Les plus constantes sont celles du foie, des reins et de la rate. La diathèse syphilitique se manifeste sur le foie de plusieurs façons différentes : sous forme de périhépatite ou

d'hépatite interstitielle, sous la forme de l'atrophie jaune aiguë, sous la forme de gommes. La gomme ne se rencontre guère qu'à la période tertiaire, tandis que les deux autres variétés de lésions appartiennent plus particulièrement à la période secondaire. Mais alors que l'hépatite porte surtout sur le tissu cellulaire interstitiel et qu'elle tient le milieu entre la cirrhose et l'hépatite aiguë interstitielle, l'atrophie jaune aiguë atteint la cellule hépatique en elle-même; elle tire son nom de la particularité la plus saillante de son aspect macroscopique, les colorations de la coupe sont jaune d'ocre. D'autre part, la rate est tuméfiée, diffluente, le rein présente d'ordinaire une dégénérescence graisseuse et un certain degré de néphrite.

En résumé, il y a donc une lésion importante de la cellule hépatique, une altération du foie et du rein dans leurs fonctions essentielles. Le pronostic, par cela même, est fort sombre, attendu que le traitement spécifique n'a d'action ni sur les symptômes, ni sur la marche des lésions. La mort arrive, quoi qu'on fasse, dès le premier septénaire, le plus souvent après le second ou quatrième jour.

Chevki (Moustapha). — De l'épididymo-orchite tuberculeuse aiguë (15 décembre 1894), n° 1004.

L'auteur désigne ainsi l'ancienne orchite tuberculeuse, celle qui succède aux épididymites à forme aiguë, brusque, et dans laquelle la suppuration survient en très peu de temps. Deux points seulement de ce travail nous intéressent : c'est l'étiologie et le diagnostic, à cause des rapports de la blennorrhagie avec cette variété d'orchite. On doit admettre avec la grande majorité des auteurs que cette forme d'orchite tuberculeuse se déclare spontanément, sans lésions, sans traumatisme, et on peut dire que ce qui la caractérise essentiellement, c'est bien cette évolution en dehors d'une cause quelconque appréciable. Que si cependant on veut faire intervenir un facteur quelconque, on peut dire que son rôle se borne tout au plus à y fixer les germes qui existaient déjà dans l'économie. Si donc la tuberculose du testicule est parfois précédée de gonorrhée, ce n'est qu'une pure coïncidence, car on n'expliquerait pas comment elle peut déterminer la tuberculose. Et pourtant, assez fréquemment, la blennorrhagie se retrouve dans les antécédents de ces malades porteurs d'orchite tuberculeuse, comme d'autres fois sur l'orchite blennorrhagique se greffe l'orchite tuberculeuse, à tel point qu'on ne sait dire si l'orchite a été d'emblée tuberculeuse ou blennorrhagique. Aussi ce mode de début peut-il dérouter un instant le diagnostic, car, dans les deux cas, la lésion débute par l'épididyme pour envahir ensuite le ou les deux testicules et le canal déférent qui est douloureux et volumineux. Toutefois, malgré ces quelques ressemblances cliniques, le diagnostic peut être facilement porté grâce à l'examen de l'écoulement uréthral qui, dans un cas, décèle le gonocoque de Neisser, alors que dans l'écoulement de la blennorrhée tuberculeuse, l'examen microscopique révèle des bacilles de Koch. De plus, la suppuration est presque la règle dans l'épididymite tuberculeuse, alors que la résolution est usuelle dans l'orchite blennorrhagique. Enfin,

comme conclusion de ce travail, l'auteur, d'accord avec un certain nombre de chirurgiens, réclame la castration hâtive comme le seul traitement de choix.

### Mélot (Albert). — Dermatite herpétiforme et puerpéralité (19 décembre 1894), n° 1009.

En rangeant sous le nom de dermatite herpétiforme une série de lésions qui constituaient alors autant de maladies à dénominations multiples, Duhring a créé une entité bien définie, une affection précise à l'existence de laquelle les dermatologistes sont à peu près unanimes de souscrire.

Mais, depuis longtemps, on avait remarqué la coexistence d'accidents cutanés divers avec des troubles du côté de l'appareil uro-génital, surtout à l'occasion de la grossesse. C'est ainsi que Milton créa, pour ces troubles dont il fit une affection spéciale, le mot d'*herpes gestationis*. Alors, tandis que la plupart des auteurs identifièrent la dermatite herpétiforme et l'*herpes gestationis* et ne virent dans la grossesse qu'une pure coïncidence, d'autres firent, au contraire, une distinction complète entre les deux maladies. C'est ainsi que Fournier dans une de ses cliniques (août 1892) confirmant la théorie d'Ittmann et Ledermann, allait jusqu'à prétendre « qu'il ne viendrait à l'idée de personne de faire une unité morbide de deux maladies si dissemblables ». Duhring, Unna, Brocq, Tenneson, Besnier ne voient dans l'état puerpéral qu'une cause occasionnelle du développement de la maladie. Lorsque donc cette dernière survient chez une femme en état de puerpéralité, cet état semble imprimer à la maladie un caractère spécial au point de vue de son évolution : la dermatite herpétiforme, dans la plupart des cas, procédant par poussées successives pendant toute la durée de la grossesse, subit une aggravation au moment de l'accouchement, puis s'atténue, et disparaît au retour de couches pour récidiver à l'occasion d'une grossesse nouvelle. Mais Mélot rapporte, dans son travail, quatre observations qui, jointes à une de Duhring et une autre de Besnier, démontrent d'une façon irréfutable que (*a*) l'affection peut persister après la cessation de l'état puerpéral, (*b*) qu'elle peut réapparaître en dehors de la gestation, (*c*) que, dans ce dernier cas, elle peut même guérir à l'occasion d'une grossesse et se manifester de nouveau au moment du retour des règles. L'état puerpéral n'est donc pas la condition étiologique nécessaire de l'affection, et l'*herpes gestationis* n'a pas sa raison d'être. Cependant, la gestation joue dans le développement de la maladie un rôle certain, celui de cause occasionnelle.

De par l'étiologie nerveuse de la dermatite herpétiforme, — car l'auteur rejette la théorie qui fait de cette affection une maladie infectieuse, — de par les symptômes nerveux qui lui sont propres et l'influence des émotions sur les poussées éruptives, de par les troubles du système nerveux apportés chez la femme par la puerpéralité, on comprend que la grossesse puisse provoquer, du côté de l'appareil uro-génital, une hyperexcitabilité du pouvoir réflexe se manifestant par des phénomènes vaso-moteurs capables de faire apparaître les lésions éruptives de la dermatite herpétiforme.

Quant au pronostic, il est généralement favorable; les cas graves sont rares, la mort est l'exception. La thérapeutique a peu d'action sur elle, et, dans la majorité des cas, on est obligé de se borner à une médication symptomatique qui n'empêche pas la maladie de suivre son cours.

PIQUET (LOUIS). — Contribution à l'étude de l'uréthrite chronique (goutte militaire) (19 décembre 1894), n° 1013.

Travail d'ensemble fait sous l'inspiration de Gémy, dans lequel l'auteur résume toutes les connaissances acquises jusqu'à ce jour sur la question et donne parfois l'exposé de l'opinion du professeur d'Alger.

Parmi les causes qui engendrent l'uréthrite chronique, il en est deux surtout à mentionner : d'abord la prédisposition individuelle des malades acquise ou congénitale, et la deuxième qui tient à une thérapeutique maladroitement dirigée ou suivie dans la période aiguë de la blennorrhagie. A ce dernier point de vue, je relève notamment cette pratique de M. Gémy, qui, je crois, est partagée de plus en plus par les spécialistes français tout au moins, et qui consiste à rejeter de plus en plus la méthode abortive. Sans doute, cette méthode produit parfois de bons résultats, mais, dans l'immense majorité des cas, elle est suivie d'insuccès, parce que son action ne saurait dépasser la couche épithéliale, alors que l'agent pathogène a déjà pénétré plus profondément.

L'écouvillonnage ne vaut pas mieux. Il faut encore lui préférer la médication antiphlogistique ancienne avec ses bains, ses tisanes, etc., suivie des balsamiques et des injections qui, aujourd'hui, doivent être remplacées par les grands lavages au permanganate, au sublimé. Lorsque, malgré l'observation la plus rigoureuse de cette méthode, la blennorrhagie passe à l'état chronique, c'est sous l'influence connue des prédispositions individuelles de l'âge, du tempérament lymphatique, rhumatismal, etc., qu'il convient de traiter suivant les moyens en usage.

Que si les malades soumis à ces divers traitements, sans en avoir bénéficié, restent porteurs d'un suintement opiniâtre et désirent néanmoins se marier, le devoir du médecin consulté est, par principe, de refuser toute autorisation. Le veto sera levé seulement lorsque les examens microscopiques les plus minutieux n'auront révélé ni gonocoques, ni autres cocci suspects, après que l'on aura tenté cependant toutes les épreuves et contre-épreuves susceptibles de réveiller la vitalité des microbes. Si, enfin, prévenu des conséquences que son affection peut entraîner, le malade possesseur d'une goutte à cocci douteux est décidé à se marier, on devra se borner à lui dicter certaines précautions à prendre, qu'à son tour il devra suggérer à sa compagne.

PICQUÉ (GEORGES). — Contribution à l'étude des névromes plexiformes (21 décembre 1894), n° 1018.

Maladie peu connue encore, qui a reçu son nom du professeur Verneuil, à la suite d'un cas présenté par Depaul en 1857, à la Société de chirurgie. Son histoire est encore obscure, la littérature médicale ne

comptant actuellement qu'une cinquantaine de cas. Au point de vue de sa pathogénie, ou peut dire que le névrome plexiforme est une tumeur ; mais, en prenant ce mot au sens clinique, c'est-à-dire comme synonyme d'augmentation de volume bien circonscrit. Car, au point de vue anatomo-pathologique, il n'en est plus de même. Une tumeur étant le résultat de l'hyperplasie et de la multiplication des éléments d'un tissu, on ne peut guère donner ce nom à une production dans laquelle tous les tissus d'une région sont représentés. En effet, indépendamment des lésions de la peau, du tissu conjonctif, des plans osseux sous-jacents, il y a surtout des modifications et des altérations des troncs nerveux qui constituent l'élément principal d'un névrome plexiforme. Ces troncs ou cordons, d'aspect fibreux ou tendineux, rappellent assez comme aspect, au dire d'Audry et Lacroix, des macarons mal cuits. Dans les nodosités qui siègent de distance en distance sur les troncs nerveux, Arnozan dit avoir vu des cellules nerveuses, encapsulées une à une dans de petites loges conjonctives revêtues à leur face interne d'une couche endothéliale. Mais ce qui a été constaté dans la grande majorité des cas, c'est que l'hypertrophie du tronc nerveux est constituée uniquement par l'hypergenèse du tissu conjonctif interfasciculaire et de la gaine nerveuse qui par une action toute mécanique dissocie les fibres nerveuses, les sépare les unes des autres et les étouffe.

Quelle est maintenant la cause intime du développement de cette hypertrophie des troncs nerveux ? La question est peu avancée. S'agit-il d'un trouble de la circulation pendant la vie intra-utérine ; a-t-on affaire à un trouble trophique ; y a-t-il une lésion centrale comme dans l'acromégalie ? Autant de points à résoudre. Mais vu la transmission héréditaire dans certains cas, vu sa congénitalité ou tout au moins son développement dans la première enfance, vu la coexistence d'autres néoplasies : molluscum, nævi et autres lésions éléphantiasiques, on n'est pas loin de considérer le névrome plexiforme comme une des manifestations de l'éléphantiasis congénital. Peut-être, ajoute l'auteur, pourrait-on appeler cette affection « éléphantiasis congénital circonscrit ».

Le diagnostic de névrome plexiforme est en général aisé à faire. Le malade se présente au médecin, porteur d'une tumeur volumineuse siégeant dans la plupart des cas à la face et au cou, et pendant en replis épais. A la palpation, on sent une masse de consistance molle, au sein de laquelle on perçoit l'existence de cordons et de noyaux durs enchevêtrés les uns dans les autres. La pression n'est pas douloureuse, et on ne trouve aucune tuméfaction ganglionnaire dans les régions voisines. D'autre part, l'origine de cette tumeur remonte aux premières années de la vie, et dans la suite le développement en a été toujours lent.

Vu sa marche nullement envahissante, n'occasionnant pas de troubles fonctionnels, on considère généralement cette affection comme tout à fait bénigne. Mais il existe certains faits où la tumeur a récidivé après ablation et a subi des dégénérescences malignes. Ainsi sur les cinquante cas rassemblés par Picqué, il a relevé six morts. Ce n'est donc pas une tumeur complètement bénigne.

Quant au traitement, la seule méthode rationnelle, c'est l'extirpation aussi complète que possible.

GRIVET (ANTHELME). — Signification de l'adénopathie syphilitique primaire et secondaire (27 juillet 1895), n° 1084.

Jusqu'ici les syphiligraphes avaient considéré l'adénopathie syphilitique surtout comme un élément de diagnostic, mais peu d'auteurs avaient supposé qu'elle pût avoir une importance pronostique. Grivet, somme toute, en se basant sur la phagocytose a développé dans son travail les vues énoncées par Augagneur à la Société de dermatologie dans la séance du 14 février dernier.

Partant de cette idée qu'il existe un rapport inverse entre l'intensité de la lésion locale, c'est-à-dire la réaction ganglionnaire et l'intensité de l'infection générale, c'est-à-dire le degré de virulence de celle-ci, l'auteur émet l'hypothèse que souvent les ganglions arrêtent les germes et l'infection, dès lors, l'adénopathie syphilitique n'est pas seulement le compagnon des accidents spécifiques, mais elle a pour cause et raison le pouvoir phagocytaire des leucocytes au sein des ganglions.

D'une dissertation un peu longue et parfois peut-être trop théorique, l'auteur tire les quelques conclusions suivantes : qu'une adénopathie primitive très marquée permet de prévoir des accidents bénins dans la suite, que l'adénopathie secondaire est souvent en raison inverse, quant au nombre et au volume des ganglions, de l'évolution et de la gravité des syphilides de cette période; que plus l'individu est jeune, plus l'adénopathie est intense et la syphilis bénigne ; plus l'individu est âgé, moins l'adénopathie est apparente et plus la syphilis est grave : dans la syphilis héréditaire, il y a des accidents sévères parce que l'inoculation s'est faite par voie sanguine et que la barrière phagocytaire du ganglion n'a pu exercer son action; chez les sujets atteints d'affection (adénie) où les leucocytes subissent une multiplication momentanée, l'engorgement ganglionnaire est plus ou moins considérable, et les accidents syphilitiques sont en raison inverse de cet engorgement; toutes les affections (paludisme, alcoolisme) qui agissent défavorablement sur le pouvoir phagocytaire ouvrent de ce fait les portes de l'organisme au virus syphilitique.

NARJOUX (JOSEPH). — De la syphilis secondaire de la conjonctive (30 juillet 1895), n° 1087.

L'auteur n'a en vue dans ce travail que les lésions secondaires. Parmi les diverses catégories d'accidents secondaires susceptibles d'être rencontrés sur la conjonctive, il y en a trois espèces : d'abord la conjonctivite hyperhémique simple et pseudo-granuleuse ; en second lieu des plaques muqueuses, et enfin des papules, véritables formes de transition entre les syphilides cutanées et muqueuses.

La conjonctivite hyperhémique est une manifestation fort rare de la syphilis. Les auteurs français n'en ont jamais observé. Les auteurs allemands seuls (Mauthner, Lang, etc.) en parlent avec quelque abondance. Ils en décrivent deux variétés : l'hyperhémique avec catarrhe conjonctival, qui ressemble à l'hyperhémie vulgaire de la conjonctive, avec cette particularité qu'elle cède toujours au traitement mercuriel, et la conjonctivite

pseudo-granuleuse, étudiée surtout par Goldzieher, mais soumise encore à discussion, laquelle serait caractérisée par la présence sur la muqueuse de vrais grains trachomateux ressemblant à des granulations. Ces grains seraient dus à la tuméfaction des follicules de la conjonctive sous l'influence de la syphilis : ces granulations, somme toute, ne sont que des tuméfactions de glandes lymphatiques analogues aux bubons indolents. Relativement à la forme papuleuse de la syphilis conjonctivale, elle consiste en de petites élevures tantôt plates, acuminées ou bien tuberculeuses, à consistance ferme, rénitente, et ne provoquant presque jamais de douleurs. Elles respectent presque toujours la cornée et il est remarquable de voir celles qui bordent le limbe cornéen, s'arrondir à ce niveau et prendre la forme de croissant. Un signe qui leur est propre et qui les distingue des autres tumeurs d'origine scléroticale, c'est qu'elles se meuvent et se déplacent avec la conjonctive. Leur siège le plus ordinaire est la conjonctive bulbaire. On n'en trouve que très rarement sur la conjonctive palpébrale et sur celle du cul-de-sac.

Quant aux plaques muqueuses, elles sont beaucoup moins nombreuses que les papules de la même région. Il est très rare de les constater exclusivement sur la muqueuse conjonctivale, sans aucun empiétement sur les rebords palpébraux ou les commissures. Comme les papules conjonctivales elles peuvent aussi provoquer une réaction intense du côté de la conjonctive.

D'une manière générale, le diagnostic de ces lésions n'est pas de la première facilité. Pas de difficulté appréciable avec le chancre syphilitique, le chancre mou ; mais avec la gomme, il pourrait y en avoir. Toutefois au moment de son ulcération, la gomme prend un type caractéristique, car souvent alors, elle est destructive, accompagnée de fièvre, de fortes douleurs. Le zona de la conjonctive sera différencié des papules et des plaques grâce aux névralgies violentes ressenties. — A distinguer aussi de l'épithélioma de la conjonctive ; mais en l'espèce, il faut tenir compte de l'âge du sujet et surtout de la rapidité de l'évolution de la tumeur qui, dans le cas de syphilis, arrive en peu de jours à une grosseur que ne pourrait atteindre l'épithélioma dans le même laps de temps. — Reste enfin l'érythème noueux et papuleux de la conjonctive qui est constitué par des taches saillantes et arrondies, dures et formant de vraies nodosités. Au surplus, ces lésions conjonctivales coexistent presque toujours avec d'autres lésions spécifiques : c'est en général dans les cas d'éruption faciale intense localisée principalement au front et au menton, que l'on rencontre le plus souvent les syphilides secondaires de la conjonctive.

JULES ERAUD.

## Bordeaux.

PAUL BRAU. — Nouveaux essais sur l'esthiomène (9 novembre 1894).

Cette thèse est le développement d'un mémoire publié par W. Dubreuilh et P. Brau dans les *Archives cliniques* de Bordeaux en décembre 1894 et qui a été analysé dans les *Annales* par M. Thibierge (*Annales de dermatologie*, avril 1895, p. 419).

D. M. G. Bérard. — De l'iodure de potassium dans l'actinomycose (23 novembre 1894).

Dès que Thomassen eut montré la curabilité de l'actinomycose bovine par l'iodure de potassium, on songea à appliquer ce même traitement à l'homme. Von Iterson et Salzer en Hollande, Buzzi et Galli Valerio en Italie, Hersen en Autriche, Meunier, Netter, Poncet, Gaube en France, ont obtenu chez l'homme les mêmes succès que les vétérinaires chez les animaux. M. Bérard rapporte deux nouvelles observations d'actinomycose recueillies à la clinique dermatologique de la Faculté, où l'iodure de potassium a amené une rétrogression rapide des lésions.

La bothryomycose qui donne naissance à des tumeurs du cordon chez le cheval à la suite de la castration et qui est due à un parasite analogue à l'actinomycose, a été guérie par Thomassen avec le même médicament. Un cas de pied de Madura a été inutilement traité par Gémy par l'iodure de potassium ; ce qui vient encore confirmer la différence des deux maladies.

Les expériences célèbres de Raulin montrant l'influence des traces impondérables d'un sel d'argent sur la végétation de l'aspergillus niger semblaient expliquer le mode d'action des médicaments spécifiques. L'actinomycose fournissait la première occasion de vérifier cette hypothèse et celle-ci n'a pas été confirmée.

M. Bérard a repris les expériences de Nocard et a cultivé l'actinomycose dans des milieux iodurés. Dans le bouillon contenant 6 p. 100 d'iodure de potassium le parasite s'est développé normalement et sans que la forme végétative ait paru modifiée. On pouvait s'attendre à ce qu'un milieu défavorable eût permis la production de spores ou de crosses terminales, il n'en a rien été. Des pommes de terre, cuites dans une solution d'iodure à 5 p. 100, ont fourni un excellent milieu de culture.

Henric. — Du traitement du bubon suppuré par l'injection de vaseline iodoformée et le pansement occlusif (23 novembre 1894).

Thèse inspirée par M. Fontan, médecin principal de la marine. L'auteur y donne des statistiques fournies par M. Fontan et ses observations personnelles qui sont très favorables à la méthode.

On commence par raser et désinfecter le champ opératoire, puis on ponctionne le bubon avec un bistouri droit à lame étroite. Cette ponction doit être faite au point le plus fluctuant et n'a pas besoin d'être faite au point le plus déclive. Par des pressions lentes mais énergiques on évacue tout le pus, puis on lave parfaitement la cavité avec une solution tiède de sublimé à 1 pour 2000 jusqu'à ce que le liquide revienne bien clair. On remplit alors la cavité avec de la vaseline iodoformée au dixième liquéfiée au bain-marie. Aussitôt après on applique un tampon de coton mouillé de solution de sublimé froide, ce qui solidifie la vaseline qui aurait de la tendance à ressortir par la plaie. On recouvre alors l'orifice avec quelques ronds de gaze iodoformée et du collodion iodoformé qui fait un pansement parfaitement occlusif.

La douleur due à l'expression du bubon disparaît très vite : au bout de quelques heures les malades ne souffrent plus, le lendemain ils demandent à se lever et se lèvent souvent en effet sans le moindre inconvénient.

Au bout de deux ou trois jours, la petite plaie se réunit par première intention et le malade est guéri au bout de sept jours en moyenne. Il reste quelquefois un peu plus longtemps une petite tumeur fluctuante qui est formée par de la vaseline non résorbée mais dépouillée de l'iodoforme ainsi que l'a une fois démontré une seconde ouverture faite par erreur sur un bubon récemment guéri par cette méthode.

D'après la statistique de M. Fontan, sur 183 bubons traités à Saint-Mandrier de 1889 à 1894, 123 ont guéri en moins de 10 jours, 30 en 10 à 15 jours, 8 en 15 à 20 jours, 6 en 20 à 30 jours, enfin 16 rechutes ont nécessité un autre traitement. Elles étaient presque toutes imputables à des fautes opératoires.

Pendant ce même temps 116 bubons traités par les autres méthodes ont donné les résultats suivants : 10 ont guéri en moins de 10 jours, 12 en 10 à 15 jours, 25 en 15 à 20 jours, 28 en 20 à 30 jours et 41 en 30 à 190 jours.

Cette méthode serait donc supérieure à toutes les autres par sa facilité d'application, par la guérison extrêmement rapide, par la rareté des récidives et par l'absence de cicatrice visible.

La thèse se termine par un tableau détaillé de tous les cas de bubons traités à l'hôpital de Saint-Mandrier par les injections de vaseline iodoformée, de 1889 à 1894.

### Talbot. — Recherches statistiques sur la syphilis de l'œil (23 novembre 1894)

Sur 42,600 malades qui ont passé à la clinique ophtalmologique de la Faculté de Bordeaux, l'auteur relève 434 cas de lésions syphilitiques de l'œil et de ses annexes.

Voici le résumé de cette statistique :

*Paupières.* — 3 chancres, deux syphilides secondaires.

*Conjonctive.* — 3 chancres.

*Cornée.* — 21 cas de kératite ; chez 15 enfants et 2 adultes la syphilis était héritée ; chez 3 adultes elle était acquise.

*Iris.* — 222 iritis dont 9 iritis gommeuses, 208 iritis séreuses et 14 iritis accompagnées de choroïdite. L'iritis, rare dans le second mois de la syphilis, atteint rapidement un maximum de fréquence très accusé au sixième mois puis la courbe s'abaisse jusqu'à la seconde année où les cas deviennent contestables.

*Paralysies des muscles moteurs.* — 53 cas affectant le plus souvent la troisième paire, plus rarement la sixième ; une seule fois la quatrième. Le maximum de fréquence est de huit à douze ans, après le début de la syphilis.

*Choroïdites.* — 40 cas ; la moitié des cas s'observe moins de cinq ans et les trois quarts moins de dix ans après le chancre.

*Rétinites.* — 20 rétinites très rarement isolées.

*Nerf optique.* — 48 cas d'atrophie du nerf optique ; 12 névrites. Ces

lésions sont très tardives et apparaisssent au plus tôt trois ans, au plus tard trente-quatre ans après l'accident primitif, en moyenne dix à vingt ans.

L'auteur pense que sa statistique brute de 1,018 p. 100 de lésions syphilitiques est probablement au-dessous de la vérité.

### A. J. Buffon. — Du purpura hémorrhagique pendant la grossesse (23 novembre 1894).

Le purpura des femmes enceintes peut se présenter sous deux formes différentes : 1° Le purpura non infectieux caractérisé par des macules purpuriques disséminées en grand nombre sur tout le corps et sur les muqueuses, par des véritables collections sanguines, par des hémorrhagies buccales, nasales et même rénales, par de la tendance aux hémorrhagies traumatiques. Il n'y a pas de fièvre, l'état général est peu modifié. Le purpura peut persister jusqu'à l'accouchement ou guérir en laissant la grossesse continuer son cours. Le fœtus ne présente aucune lésion ; l'accouchement est normal et ne s'accompagne pas d'hémorrhagies anormales. Dans un cas de Byrne, la mort survint par hémorrhagie interne et rénale. L'auteur rapporte comme exemple les observations de Grazzini, de Philipps et une observation inédite due à M Chambrelent.

2° Le purpura infectieux s'accompagne de fièvre élevée, d'accidents nerveux graves, de prostration. L'éruption purpurique est très abondante, il y a des métrorrhagies, des hématuries profuses, des épistaxis. La maladie aboutit à l'avortement d'un fœtus exsangue ou purpurique ; la mort survient généralement par suite des métrorrhagies incoercibles.

Cette forme paraît être due à une infection microbienne comme dans le cas de Hanot-Luzet où elle était causée par un streptocoque. Le traitement consiste en toniques, en préparations ferrugineuses notamment les injections sous-cutanées de citrate de fer à 1 p. 100 dans l'eau de laurier-cerise.

### P. J. A. Tedeschi. — Du strophulus (12 décembre 1894).

Cette thèse est le développement avec observations à l'appui des idées exposées par M. Dubreuilh dans un mémoire sur le même sujet qui a été publié dans les *Archives cliniques* de Bordeaux et analysé dans les *Annales* de mars 1895.

### Vassal. — De la vulvo-vaginite des petites filles et de son traitement par le permanganate de potasse (21 décembre 1894).

La vulvite des petites filles s'accompagne presque constamment de vaginite et souvent d'uréthrite ; elle est nettement contagieuse et, dans presque tous les cas, on trouve que les enfants ont été en contact avec une autre enfant atteinte de vulvite ou de conjonctivite purulente ou avec une femme atteinte de leucorrhée. La vulvo-vaginite apparaît rarement aussitôt après la naissance, généralement après l'âge de deux ans. La contagion

se fait le plus souvent par la cohabitation nocturne, par la communauté des éponges ou par le transport direct du virus avec les mains.

Malgré ces données étiologiques l'auteur ne croit pas à la nature constamment blennorrhagique de la vulvo-vaginite, mais il n'a fait aucune recherche personnelle à ce sujet et dans aucune des observations annexées à son travail il n'a fait l'examen microscopique des sécrétions.

Parmi les symptômes, notons l'écoulement épais, jaunâtre qui est expulsé du vagin quand l'enfant fait un effort, l'écoulement uréthral, le prurit et enfin la fréquence anormale des mictions qui est signalée dans la plupart des observations.

Chez un enfant de 10 mois, Vassal a observé un cas de bartholinite ; chez une autre, âgée de 3 ans, il a vu une otite suppurée consécutive à la vulvo-vaginite, mais ici encore il n'a pas été fait d'examen microscopique du pus. Il croit que ces vulvo-vaginites peuvent déterminer une métrite qui restera souvent latente pendant fort longtemps.

Les lavages de la vulve constituent un traitement tout à fait insuffisant parce qu'ils n'atteignent pas la vaginite.

Les crayons médicamenteux qu'on introduit dans le vagin sont souvent mal tolérés et déterminent des spasmes ; leur contact avec la muqueuse n'est rien moins que parfait, un certain nombre d'entre eux ne sont pas complètement solubles et ils laissent stagner dans le vagin tant leurs produits de fusion que le pus.

M. Vassal préfère les lavages qui nettoient complètement la cavité vaginale et qui modifient mieux la muqueuse. Parmi toutes les solutions employées, il recommande particulièrement le permanganate de potasse. La solution varie de 1 p. 4000 à 1 p. 1000, l'on commence par les solutions faibles pour arriver aux solutions fortes. Le lavage se fait au moyen d'un récipient de 1 litre suspendu à 1 mètre environ au-dessus du lit ; un tuyau de caoutchouc muni d'un robinet amène le liquide à injecter à une canule qui se termine par une sonde uréthrale en caoutchouc rouge de 2 à 3 millim. de diamètre.

On fait une injection tous les deux jours, et dans l'intervalle l'enfant prend un bain. L'injection n'est pas douloureuse : ce n'est que s'il y a des ulcérations qu'elle détermine un peu de cuisson.

Au bout de quelques jours l'écoulement devient séreux et disparaît complètement au bout de deux ou trois semaines.

### A.-S. Foutrein. — Sur une épidémie de trichophytie inguinale (4 janvier 1895).

Foutrein, étant élève du service de santé de la marine, a observé sur ses camarades de l'École une épidémie de trichophytie cutanée offrant des caractères assez particuliers.

L'éruption est localisée aux plis génito-cruraux, à la face interne des cuisses et du scrotum, plus rarement dans les aisselles ou en divers points des membres.

Sur le scrotum on ne distingue qu'une desquamation rare, diffuse avec une légère rougeur. Sur les cuisses on trouve une plaque semi-circulaire

assez nette dont la surface présente simplement une desquamation assez marquée en lamelles minces offrant souvent une teinte jaunâtre bien accusée. La bordure peu nette, quelquefois irrégulière et à contours géographiques, ne présente ni croûtes ni vésicules, mais seulement une rougeur plus marquée qui même fait souvent défaut, la desquamation y est seulement plus abondante. Les poils, gros ou petits sont absolument indemnes. Les sensations subjectives sont nulles ou insignifiantes, dans un petit nombre de cas seulement, les malades se plaignaient d'un prurit assez vif et surtout nocturne.

Dans la plupart des cas l'aspect des lésions offre une analogie frappante avec l'érythrasma, sauf que les squames sont plus larges et plus abondantes.

L'examen microscopique y fait trouver en grande abondance des filaments et des chapelets de spores assez grosses. La culture a fourni le même parasite dans tous les cas examinés. Il forme sur le moût de bière étendu de moitié eau et additionné de gélose des colonies larges, à croissance rapide, d'un jaune serin pâle, couvertes d'un abondant duvet aérien. On n'y voit d'autre fructification que des chlamydospores irrégulières et très peu développées. Une expérience d'inoculation pratiquée par l'auteur sur lui-même n'a pas donné de résultats probants.

L'étiologie de cette épidémie, qui a atteint une trentaine d'élèves, n'a pu être élucidée. Il faut remarquer qu'elle s'est cantonnée presque exclusivement dans une seule promotion de l'École.

Ajoutons qu'à l'heure actuelle (décembre 1895) l'épidémie n'est nullement éteinte, elle paraît même avoir repris une nouvelle vigueur dans les dernières semaines. W. D.

L. J. Gaide. — Du traitement thyroïdien dans le goitre, le myxœdème et le crétinisme, et en particulier dans le crétinisme endémique (18 janvier 1895).

Après avoir établi l'analogie entre le myxœdème, le crétinisme sporadique et le crétinisme endémique, l'auteur donne des résultats de ses expériences de traitement thyroïdien d'un certain nombre de crétins observés dans la Tarentaise.

L'étude a porté sur dix malades crétins, goitreux ou non. Il administrait le corps thyroïde, soit sous forme d'extrait glycériné de Murray (Chaix et Remy) à la dose de dix gouttes par jour, soit sous forme de tablettes de Flourens, à la dose de trois par jour. Dans tous les cas, il y a eu une amélioration très notable qui se manifestait au bout de peu de jours et portait surtout sur les symptômes physiques de la maladie. Il note une augmentation très notable des forces, l'élévation de la température, la diminution de la bouffissure de la peau, le retour des sueurs ; l'hébétude était moindre. Le goitre, quand il existait, diminuait de volume très notablement et même disparaissait complètement en quelques semaines.

J. Viratel. — De l'action de l'arsenic sur la nutrition (3 mai 1895).

Étude expérimentale très soigneusement faite de l'action physiologique de l'arsenic. Il en résulte :

1° L'arsenic pris à petites doses, jusqu'à 12 ou 14 milligr. chez l'adulte, augmente l'élimination de l'acide phosphorique, diminue l'élimination du chlorure de sodium.

2° Pris à hautes doses, c'est-à-dire au-dessus de 14 milligr., l'arsenic diminue l'élimination de l'urée, augmente l'élimination de l'acide phosphorique, augmente l'élimination du chlorure de sodium.

3° A petites doses, l'élimination de l'urée étant accrue, l'activité de la nutrition est augmentée parce que le chlorure de sodium, stimulant par excellence de la nutrition et conservateur des globules rouges, étant éliminé en quantité moindre qu'à l'état normal, il en reste dans l'économie une dose au-dessus de la normale, suffisante pour suractiver la nutrition malgré la perte d'acide phosphorique qu'il supplée.

4° A hautes doses, l'urée étant éliminée en moins grande quantité la nutrition est donc amoindrie par le fait de l'altération des globules rouges sous l'influence de l'arsenic et par le fait de l'élimination exagérée du chlorure de sodium et de l'acide phosphorique.

5° L'arsenic pris à petites doses amène une augmentation de poids qui va peu à peu en diminuant pour disparaître et faire place à de l'amaigrissement lorsqu'on arrive à des doses élevées ou bien lorsqu'on l'administre à petites doses mais longtemps prolongées. Si l'on suspend l'usage de l'arsenic après en avoir pris à petites doses pendant un temps modéré, l'augmentation de poids persiste et va en progressant pendant une année.

6° L'action de l'arsenic, pris en petites doses et favorable à la nutrition, doit être attribuée non seulement à son action directe sur les diverses fonctions nutritives mais encore à son action sur le chlorure de sodium.

L'action de l'arsenic pris à hautes doses et défavorable à la nutrition doit être attribuée d'abord à l'influence destructive de l'arsenic sur les globules rouges, ensuite à son action sur le chlorure de sodium et ä son action sur l'acide phosphorique.

### R. Ascornet. — Traitement des ulcères variqueux par les plaques métalliques et la compression (1894).

La méthode de traitement proposée par Ascornet est la combinaison de deux moyens fort anciens l'un et l'autre. Le traitement des ulcères de jambe par les plaques de métal et notamment de plomb a été employé par Guy de Chauliac, la bande élastique a été préconisée par Meutin en 1877.

Ascornet a employé d'une part du zinc en feuilles des plus minces qui se trouvent dans le commerce et qui mesurent un dixième de millimètre d'épaisseur, de sorte qu'on peut le couper aux ciseaux comme du papier. D'autre part, la bande est en caoutchouc rouge très mince et mesure 5 centim. de large sur 5 à 7 mètres de long suivant les cas. Le caoutchouc rouge a l'avantage de ne pas devenir visqueux au toucher comme le caoutchouc noir généralement employé.

On découpe un morceau de zinc de la forme de l'ulcère, de façon qu'il en dépasse les bords de quelques millimètres. On l'applique à même la surface de l'ulcère et on le maintient en place par la bande. Celle-ci doit

couvrir dans tous les cas le pied et la jambe ; on commence par faire deux circulaires sur le pied, puis deux huit de chiffre sur le pied et le cou-de-pied, et on l'épuise en circulaires jusqu'au genou en prenant soin que les tours successifs se recouvrent au moins de la moitié de leur largeur, on peut la fixer en haut avec une épingle. La bande doit être assez serrée pour ne pas glisser, et assez lâche pour ne pas causer de douleurs ; elle doit être également serrée mais plutôt un peu plus en bas qu'en haut. Au moment de se lever, le malade lave son ulcère et sa plaque de zinc à l'eau boriquée, puis applique sa plaque et sa bande. En se couchant, il déroule sa bande, la lave au besoin avec du savon et la laisse sécher pendant la nuit ; il lave son ulcère à l'eau boriquée et replace la plaque qui est maintenue par une simple bande de toile.

L'enveloppement caoutchouté détermine quelquefois uue sudation abondante et gênante. Le plus souvent cet inconvénient disparaît au bout de quelques jours ; s'il persiste, on peut le combattre en poudrant la jambe avec la poudre de talc salicylée au centième.

Ascornet rapporte une quinzaine d'observations de malades traités par ce moyen à la clinique dermatologique de la Faculté. Les ulcères, qui dataient parfois de plusieurs années, ont guéri en 2 et 3 semaines *sans que les malades aient eu à interrompre leur travail*. Au bout de quelques jours l'œdème disparaît, les bords de l'ulcère deviennent souples et s'affaissent, le fond se relève au niveau des parties voisines. Dans un cas, une plaie opératoire de la jambe chez un variqueux qui n'avait aucune tendance à la cicatrisation malgré le séjour au lit, a guéri par ce traitement combiné avec le séjour au lit.

Les contre-indications sont d'abord la phlébite aiguë ; en deuxième ligne, les ulcères très creux, à bords saillants, calleux et trop durs pour être affaissés par la pression de la bande. Dans le dernier cas on peut modifier légèrement la méthode en remplaçant la plaque de zinc par du papier d'étain recouvert d'une couche de ouate et maintenu par la bande de caoutchouc. Le papier d'étain se moule sur l'ulcère, en tapisse le fond et l'on peut généralement, au bout de quelques jours, le remplacer par la plaque de zinc.

Une grande partie de l'efficacité de ce traitement revient évidemment à la compression élastique. Le rôle du métal n'est cependant pas à négliger, bien que l'on puisse remplacer le zinc par le plomb comme le faisaient les anciens, par l'étain ou par l'aluminium ; ce dernier métal a même, dans quelques cas, paru donner de très bons résultats. Il est possible que le zinc forme avec les liquides secrétés par l'ulcère un élément de pile ; il est probable qu'il se forme, sous l'influence de ces mêmes liquides, des sels de zinc qui exercent une action astringente faible mais continue. Cette attaque du métal est à coup sûr très lente car la même plaque de zinc dure fort longtemps.

J. Gautier. — Du lichen plan buccal et du lichen plan isolé de la bouche (1894-1895).

Le lichen plan buccal est loin d'être rare et les observations se multiplient d'autant plus qu'on prend plus l'habitude d'examiner la bouche des

malades atteints de lichen plan de la peau. Elle est indispensable, car le malade appelle rarement l'attention de ce côté. Sur 28 cas de lichen buccal, relevés chez divers auteurs, la muqueuse des joues est atteinte 19 fois, la langue 18 fois, les lèvres 8 fois, le palais 3 fois.

Sur les joues, le lichen se présente sous forme de papules ou de traînées. Les papules du volume d'unetête d'épingle environ sont d'un blanc nacré, bien limitées, très dures, sans aucune infiltration, faciles à sentir du doigt comme un grain dur. Les traînées sont des cordons blancs très minces, également durs, formant un réseau en dentelle ou ramifiés en feuilles de fougère. Sur la langue, ce sont des plaques blanches lisses,planes, un peu dures au toucher, dans lesquelles les papilles sont comme noyées. Elles débutent soit par le blanchissement du sommet des papilles, soit par l'épaississement de l'épithélium interpapillaire qui s'élève jusqu'au niveau du sommet des papilles.

Les sensations subjectives sont souvent nulles, d'autres fois les malades se plaignent d'une sensation de sécheresse ou de rudesse, de la sensibilité aux aliments irritants ou même d'une véritable gêne dans les mouvements.

Sur 28 cas le lichen a débuté 9 fois par la bouche, 3 fois par la peau, 2 fois le début s'est fait par la peau et la bouche en même temps et 14 fois on note simplement la coexistence au moment de l'observation. Le lichen buccal peut donc souvent précéder de plus ou moins longtemps toute manifestation cutanée. Il peut même évoluer seul sans qu'à aucun moment on puisse trouver du lichen plan de la peau ; alors même les caractères de la lésion sont assez nets pour que le diagnostic soit possible. Gautier rapporte trois cas de lichen plan isolé de la bouche où le diagnostic était affirmé par l'aspect caractéristique de l'éruption et par les résultats du traitement arsenical.

### Tauvet. — Des hidrosadénites suppuratives disséminées (1894-1895).

Tauvet reproduit la description de l'hidrosadénite et les idées de M. Dubreuilh sur l'anatomie pathologique de cette affection. Il rapporte seulement deux observations inédites qui lui ont été fournies par M. Dubreuilh.

Dr William Dubreuilh.

## Montpellier.

### Ch. Taulane. — Contribution à l'étude des syphilides malignes précoces (n° 3).

Cette thèse est une étude d'ensemble des formes cliniques des manifestations cutanées de la syphilis maligne précoce, basée sur six observations nouvelles, recueillies dans le service de la clinique dermatologique de Montpellier.

L'auteur, acceptant avec quelques modifications la classification de Mauriac, rattache les différentes syphilides malignes à deux types : type pustuleux et type tuberculeux, se subdivisant chacun en deux variétés, et constituant en somme quatre sortes de syphilides : ecthymateuse, rupioïde, tuberculo-atrophique, tuberculo-ulcéreuse. Il les passe successivement

en revue et montre que les plus redoutables sont les formes ulcéreuses, quelle qu'en soit l'origine (pustule ou tubercule).

Au sujet de l'étiologie, il résume l'état actuel de la science, en s'appuyant sur les travaux du professeur Fournier et en particulier sur la thèse d'Ory, et accepte les conclusions de ces auteurs, pour lesquels la cause de ces formes malignes réside moins dans la graine que dans le terrain, altéré par des tares antérieures (alcoolisme, impaludisme, scrofulo-tuberculose, etc.). Ce qui domine cette étiologie spéciale se résume donc dans la valeur plus ou moins défensive du terrain sur lequel évolue la syphilis.

De là deux indications principales, auxquelles doit répondre la thérapeutique des syphilides malignes précoces : 1° combattre la spécificité syphilitique en même temps que la lésion locale; 2° traiter l'état général.

Pour remplir la première indication, l'auteur recommande, entre autres moyens, le sirop de Gibert, que l'on peut faire facilement accepter par les malades en remplaçant dans sa composition le sirop simple par du sirop d'écorces d'oranges amères, et les pansements avec l'emplâtre de Vigo.

La seconde indication sera remplie par des moyens en rapport avec l'état général dominant, mais en insistant plus particulièrement sur les reconstituants et une bonne hygiène.

### T. Ronzier-Joly. — Du zona (n° 34).

Cette thèse est une contribution intéressante à l'étude de la pathogénie du zona.

L'auteur, ayant eu l'occasion d'observer, dans un village du Var, une véritable épidémie de zona, survenue à la suite de l'arrivée dans la localité d'un sujet venant de Paris porteur de cette affection, épidémie qui atteignit huit personnes, dont plusieurs appartenant à une même famille, donne la relation de ces faits interessants, signale la constance de l'adénopathie, et conclut à la fréquence de l'épidémicité et à la contagiosité du zona. C'est là un argument puissant de plus en faveur de la doctrine de M. Landouzy, qui considère le zona comme une maladie infectieuse, analogue aux fièvres éruptives.

Ce travail se termine par les conclusions suivantes : 1° Il existe un zona idiopathique ou fièvre zoster, et des zonas symptomatiques ou éruptions zostériformes. Ces éruptions zostériformes sont à la fièvre zoster ce que les exanthèmes scarlatiniformes sont à la fièvre scarlatine. Il y a entre eux, comme le dit Landouzy, « toute la distance qui sépare et toute la différence qui distingue une maladie d'un symptôme ».

On ne saurait de même établir aucun rapport entre les herpes genitalis, labialis ou autres, et la fièvre zoster, l'une confère l'immunité, les autres récidivent.

2° La fièvre zoster est une maladie générale aiguë, infectieuse, contagieuse et épidémique, conférant l'immunité, à détermination circonscrite sur le système nerveux et à expression cutanée dystrophique secondaire.

La place du zoster, en nosographie, doit donc être parmi les *neuropathies infectieuses*.

CHABROL. — Contribution à l'étude du traitement du lupus tuberculeux (n° 53).

Cette thèse est une revue rapide des moyens thérapeutiques les plus employés dans le traitement du lupus; l'auteur insiste plus particulièrement sur le traitement par les caustiques antiseptiques. Il signale spécialement les bons effets que peuvent donner les applications externes du sublimé. Enfin il attire l'attention sur des composés nouveaux introduits dans la thérapeutique lupique par Elsenberg, les *chlorophénols*.

L'auteur a, en effet, pu juger des effets satisfaisants donnés à ce point de vue par les applications externes de *chloroline*, produit fabriqué par un chimiste alsacien, M. Weirich, qui est une émulsion à 20 p. 100 de chlorophénols. C'est un liquide de couleur brunâtre analogue à celle du rhum, légèrement filant et de consistance sirupeuse, d'odeur pénétrante, rappelant celle du gaïacol. Il se dissout en toutes proportions dans l'alcool absolu, l'éther, les huiles essentielles, etc., mais est insoluble dans l'eau. Ses propriétés antiseptiques ont été reconnues expérimentalement dans le laboratoire du professeur Arloing (1). M. Brousse a utilisé ce produit, dans son service de clinique dermatologique, pour le traitement du lupus : avec un tampon d'ouate imbibé de chloroline, on badigeonne tous les deux jours les surfaces lupiques (ulcérées ou non); l'application ne provoque pas de douleur appréciable, mais seulement une sensation immédiate de cuisson qui disparaît assez vite ; sous son influence, on voit rapidement les ulcérations se cicatriser, les nodules lupiques s'affaisser et faire bientôt place à du tissu cicatriciel, en donnant lieu à des cicatrices parfaitement lisses.

L'auteur rapporte deux observations dans lesquelles l'emploi de la chloroline a été suivi de succès. A. BROUSSE.

## Toulouse.

J. MORDAGNE. — Contribution à l'étude de la médication thyroïdienne, etc.

Cette série contient une observation d'un malade de Mossé traité par le corps thyroïde de mouton pour un psoriasis ancien, et guéri après un mois.

L'auteur recommande l'emploi du corps thyroïde frais; son administration augmente la diurèse, et l'élimination de l'urée, de l'acide phosphorique et des chlorures.

MONDOT. — Contribution à l'étude de la gale bédouine.

Etude un peu superficielle du lichen tropicus. Ce dernier existe dans la zone côtière de l'Algérie et semble exiger pour sa production l'action simultanée de la chaleur et de l'humidité. Ce serait une éruption sudorale. L'auteur indique d'après M. Leloir des rapports possibles entre la gale bédouine et des manifestations de l'eczéma séborrhéique.

(1) Voy. NICOLAS et RAOULT-DESLONCHAMPS. Note sur le pouvoir antiseptique de la chloroline. *Province médicale*, 22 juin 1895.

### A. Rouanet. — Tumeurs orthocystiques du cuir chevelu.

L'auteur étudie sous ce nom les kystes vrais du cuir chevelu, laissant de côté certaines variétés d'adénome souvent confondus en clinique avec « les loupes ». Il montre d'après l'étude histologique de la paroi de huit tumeurs kystiques que, conformément à l'opinion de Franckes, ces tumeurs sont vraisemblablement des néoplasmes épidermiques, dont le sac est constitué par des invaginations tégumentaires et que rien n'autorise à les séparer des kystes dermoïdes ordinaires pour en faire des productions sébacées.

Cette paroi épidermique offre des apparences très différentes suivant les cas, d'où l'existence de deux types : *type feuilleté*, caractérisé par la présence et la prédominance des éléments aplatis perpendiculaires aux cellules de la couche génératrice ; *type globuleux*, où cette dernière est recouverte de grosses cellules arrondies ou polygonales. Quelques particularités de ces dernières constituent un argument en faveur de l'origine nucléaire de l'éléidine.

L'auteur indique l'érosion angioplastique qui peut perforer ces tumeurs. Il pense que les soi-disant loupes du cuir chevelu ayant subi des dégénérescences cancroïdales sont en réalité, dès le début, des tumeurs pseudo-kystiques, des adénomes.

Travail rédigé un peu hâtivement.

### P. Vabre. — Contribution à l'étude de l'hémiplégie syphilitique.

L'auteur résume assez brièvement ce que l'on sait actuellement sur la question.

Les conclusions n'ont rien de particulier. Il insiste sur la fréquence de cet accident, son apparition souvent précoce, l'influence prédisposante de l'alcoolisme, etc., et surtout de l'absence de traitement, sur la fréquence et l'importance des prodromes. Prise au début, elle peut guérir. Le traitement spécifique n'a que peu d'influence sur la paralysie établie.

La lecture de cette thèse pourra être utile à celui qui s'occupera à nouveau de la question parce qu'elle contient dix observations inédites généralement assez bien prises. Ch. Audry.

# REVUE DES PUBLICATIONS PÉRIODIQUES

## REVUE DE DERMATOLOGIE

**Anatomie de la peau.** — Heitzmann. Histologie du tissu graisseux sous-cutané. Normale und pathologische Histologie des Unterhautfettgewebes) (*Archiv. f. Dermatol. und Syphilis*, 1895, t. XXXII, p. 447).

L'auteur est arrivé aux conclusions suivantes :

Le globe de graisse n'est pas une cellule, il est formé d'un grand nombre de corpuscules protoplasmiques indifférents. Le noyau n'a rien à faire avec les corpuscules de graisse, mais il est toujours situé dans la capsule qui enveloppe ce corpuscule.

La capsule du globe a la valeur d'une couche élastique formée d'une substance fondamentale gélatineuse analogue à celle des couches élastiques qui existent sur les limites des territoires osseux et cartilagineux.

Le tissu graisseux doit être regardé comme une variété du tissu myxœmateux, analogue au tissu lymphoïde. Dans le globe il se forme un corps protoplasmique ramifié analogue aux corps protoplasmiques ramifiés du fibro-cartilage et de l'os.

Le corps protoplasmique ramifié ne peut pas être mis en évidence par des réactifs mais on le rend très vite apparent en faisant disparaître rapidement la graisse par un amaigrissement rapide. Dans un amaigrissement progressif on voit dans le globe graisseux, à côté du corpuscule protoplasmique ramifié, des corps à noyaux qui remplissent les espaces du corpuscule ramifié. Aucun de ces corps n'est nouveau, la disparition de la graisse les a rendus apparents.

Les corpuscules protoplasmiques qui remplissent les mailles sont identiques à ceux aux dépens desquels le globes de graisse a été fait lors de son développement.

Les globes de graisse ne sont pas toujours réunis en un tissu, mais ils apparaissent aussi isolés ou sous forme de petits groupes dans l'épaisseur du tissu conjonctif fibreux.

Les *Mastzellen*, cellules à gros grains qui existent souvent dans le tissu conjonctif fibreux, constituent probablement la transition entre le protoplasma et la graisse; les points nodaux du réseau de la matière vivante sont transformés directement en graisse.

Dans le processus de l'inflammation, les corpuscules protoplasmiques qui forment les globes de graisse sont transformés par prolifération de leur matière vivante en corpuscules d'inflammation, qui donnent naissance à la phase de formation du tissu myxœmateux et myxœfibreux.

Quand les corpuscules d'inflammation issus du globe de graisse

sont arrachés à leurs rapports réciproques, il se produit aux dépens de ce qui était un globe de graisse un amas de cellules de pus. A. Doyon.

**Cellules de plasma.** — Th. v. Marschalko. Des cellules dites plasmatiques (Ueber die sogennanten Plasmazellen, ein Beitrag zur Kenntniss der Herkunft der entzudlichen Infiltrationzellen) (1895, *Archiv. f. Dermatol. u. Syphilis*, t. XXX).

Dans un travail considérable fait au laboratoire de la clinique universitaire de dermatologie de Breslau, l'auteur a étudié les « cellules plasmatiques » introduites il y a 4 ans dans l'anatomie pathologique par Unna. M. le professeur Neisser a ajouté à ce travail une préface et un certain nombre de remarques critiques.

Selon Unna les cellules plasmatiques seraient des dérivés des cellules fixes de tissu conjonctif, ces dernières et les cellules en provenant se distingueraient facilement des leucocytes par leur coloration spécifique et se trouveraient en grande abondance dans les tumeurs de granulation infectieuse et dans le tissu de granulation simplement inflammatoire. Les recherches de V. Marschalko ne confirmeraient pas les vues d'Unna.

Il reconnaît que les cellules plasmatiques d'Unna constituent une espèce particulière de cellules, mais il ne peut admettre comme spécifique la méthode de coloration de cet auteur.

V. Marschalko attache une bien plus grande importance à certains caractères morphologiques de ces cellules plasmatiques, notamment à la situation excentrique presque constante du noyau, puis à l'agglomération et à l'accumulation du protoplasma vers la périphérie de la cellule, de telle sorte que le bord de la cellule présente une teinte foncée, tandis qu'on voit au milieu une aréole claire.

V. Marschalko n'admet pas l'identité des cellules plasmatiques d'Unna avec les tissus désignés sous le même nom par Waldeyer.

Les éléments décrits jusqu'ici sous le nom de cellules épithélioïdes et les cellules plasmatiques d'Unna sont aussi des choses très différentes.

V. Marschalko a cherché à résoudre par la voie de l'expérimentation sur les animaux la question de savoir de quels éléments les cellules plasmatiques tirent leur origine, pas plus que Jadassohn, il n'a pu découvrir les formes intermédiaires entre les cellules plasmatiques et les cellules fixes de tissu conjonctif et sur lesquelles Unna base leur caractère de tissu conjonctif.

Dans une première série d'expériences faites sur des lapins, l'auteur conclut que les cellules plasmatiques proviennent très probablement d'une transformation des lymphocytes. Nous renvoyons au texte de l'auteur pour tous les détails de l'expérimentation.

Une autre série d'expériences montra également la nature leucocytaire des cellules plasmatiques.

L'auteur a examiné ensuite les organes normaux qui sont les principaux foyers de formation des leucocytes et il a trouvé dans la rate complètement normale et dans les ganglions lymphatiques de l'homme et du lapin, parmi les gros leucocytes mononucléaires et les lymphocytes, un

très grand nombre de cellules ne différant pas morphologiquement des cellules plasmatiques et ne se distinguant au point de vue de la coloration, qu'en ce que leur protoplasma se colore un peu plus faiblement par le blanc de méthyle qu'il le fait d'ordinaire dans les cellules plasmatiques.

En résumé, selon l'auteur, les cellules plasmatiques dériveraient des lymphocytes et non des cellules fixes de tissu conjonctif. Partant de là, il cherche à déterminer la nature leucocytaire ou conjonctive des cellules des processus pathologiques les plus différents et tout d'abord des tumeurs de granulation infectieuses, qu'il regarde comme des productions mixtes.

Dans le lupus, d'après ses recherches, les lymphocytes et les cellules plasmatiques constituent presque exclusivement tout l'infiltrat inflammatoire qui entoure le néoplasme tuberculeux proprement dit, lequel est un produit de cellules fixes de tissu conjonctif et se compose de cellules épithélioïdes et de cellules géantes. V. Marschalko regarde comme erronée l'opinion d'Unna d'après laquelle il y aurait connexion directe entre les cellules plasmatiques et les éléments spécifiques du tubercule. Il étudie ensuite successivement les lipomes, la morve, le rhinosclérome l'actinomycose, le mycosis fongoïde, les sarcomes, le chancre mou.

Pour les sarcomes à cellules fusiformes, l'auteur confirme l'indication d'Unna, qu'on ne trouve pas de cellules plasmatiques dans le tissu sarcomateux proprement dit, mais seulement dans l'infiltrat à petites cellules du pourtour avec des lymphocytes. Par contre il ne peut admettre l'opinion d'Unna, d'après laquelle les cellules plasmatiques seraient une première phase régulière des cellules sarcomateuses dans les sarcomes à cellules rondes.

En ce qui concerne le chancre mou, V. Marschalko ne considère pas, ainsi que le fait Unna, l'accumulation, très marquée ici, des cellules plasmatiques, comme un des éléments directs du processus morbide, mais comme un symptôme secondaire de réaction du tissu contre l'action nocive de quelque nature qu'elle soit ; d'autant plus qu'on constate le développement d'un « plasmome » tout aussi bien dans le favus, le kerion Celsi et les conduits para-uréthraux infectés par la blennorrhagie.

De l'étude approfondie de ces divers processus pathologiques il résulterait que les éléments cellulaires, qui constituent le tissu de granulation inflammatoire et que l'on désignait jusqu'ici sous le nom de « cellules rondes », se composent pour la plus grande partie de lymphocytes et des cellules plasmatiques qui en dérivent. Quant à l'autre question, celle de savoir si les leucocytes peuvent réellement se transformer en cellules de tissu conjonctif et constituer un tissu permanent, elle reste ouverte ; l'auteur serait du reste plutôt porté à n'attribuer aux lymphocytes qu'un rôle provisoire dans les processus pathologiques. A. Doyon.

Unna. — Ueber Plasmazellen. Antikritisches und methodologisches (*Monatschefte f. prakt. Dermatologie*, 1895, t. XX, p. 477).

Dans cet article, l'auteur insiste particulièrement sur ce point que, malgré toutes les critiques contenues dans le travail de v. Maschalko-Neisser, il n'en reste pas moins l'importance fondamentale des cellules plasma-

tiques. Ces cellules, avant les travaux d'Unna, étaient inconnues pour beaucoup de processus pathologiques. Neisser serait dans l'erreur quand I pense que lui, Unna, veut faire des cellules plasmatiques la base de son édifice. Il a étudié aussi les autres cellules conjonctives hypertrophiques, comme les Plattenzellen, les cellules en panier (Korbzellen), les cellules fusiformes et les cellules géantes. Le grand progrès ne consisterait pas dans une espèce de cellule déterminée, mais dans les nouvelles méthodes de coloration introduites par l'auteur. Il n'attribue pas un rôle spécifique aux cellules plasmatiques, il les considère seulement comme des cellules conjonctives extrêmement et unilatéralement hypertrophiées.

L'opinion de v. Marschalko qui fait dériver les cellules plasmatiques des lymphocytes du sang ne serait qu'une simple hypothèse, puisqu'il ne donne pas la preuve d'une semblable transformation dans les coupes des dermatoses qu'il décrit. Il s'appuie uniquement sur les expériences qu'il a faites sur des animaux et dont il tire des conclusions pour la pathologie cutanée.

D'autre part, v. Marschalko n'a pas employé exactement les méthodes de coloration indiquées par Unna, et, par conséquent, n'a pu obtenir les mêmes résultats.

V. Marschalko pense avoir trouvé de nouveaux caractères morphologiques pour les cellules plasmatiques qui caractériseraient mieux ces cellules que ne le fait la méthode de coloration d'Unna. Cet auteur fait remarquer que ce serait bien étrange puisque la connaissance de l'existence des cellules plasmatiques date seulement de sa méthode de coloration.

La recherche des cultures plasmatiques dans les dermatoses a une valeur particulière, parce que c'est par elle qu'on peut le mieux expliquer la manière dont s'est faite l'hypertrophie cellulaire et sa direction, si c'est le protoplasma spongieux ou granuleux qui est hypertrophié. Plusieurs variétés de cellules ne sont explicables que parce qu'elles dérivent des cellules plasmatiques.

A propos de lupus, v. Marschalko dit qu'on trouve là réunies deux choses fondamentales tout à fait différentes : la néoformation tuberculeuse spécifique et l'infiltration inflammatoire secondaire. Mais, selon Unna, il existe une forme de lupus, le lupus diffus, qui consisterait presque uniquement en cellules plasmatiques bien conservées et contiendrait seulement quelques traces de cellules plasmatiques dégénérées ; il en résulterait donc que cette variété véritable de lupus ne présenterait presque pas de néoformation tuberculeuse spécifique. Unna soutient ensuite que parmi les cellules épithélioïdes on aurait compris çà et là les cellules plasmatiques.

Dans le chancre mou, qui, d'après v. Marschalko, représente une mine (Fundgrube) de cellules plasmatiques, il existerait toujours, selon Unna, un plasmome, même dans la période la moins avancée.

Unna, dans son *Histopathologie*, n'admet une segmentation des noyaux (sans formation préalable de karyokinèse) que dans les cas où il existe une absence frappante de karyokinèse coïncidant avec une disposition en

groupes de noyaux à facettes ou avec une disposition annulaire des noyaux.

Après avoir repoussé le reproche qu'il regarde encore les cellules plasmatiques comme des productions purement pathologiques de la peau, bien que Jadassohn dit avoir trouvé ces cellules chez l'homme, dans la rate, les ganglions lymphatiques et la moelle des os à l'état normal, Unna concède que les cellules plasmatiques se trouvent dans les organes ci-dessus mentionnés des souris blanches, mais non dans ceux de l'homme. Il fait ensuite remarquer que v. Marschalko aussi déclare que ces cellules qu'on rencontre dans la rate et les ganglions lymphatiques de l'homme possèdent un protoplasma faiblement colorable. Unna trouve ici la même chose que v. Marschalko, mais ses conclusions sont absolument différentes en ce sens que pour lui les cellules plasmatiques n'existent pas dans les organes humains normaux tels que ganglions lymphatiques, rate et moelle osseuse. Par contre, il a vu de véritables cellules plasmatiques dans une rate malade de l'homme. A. Doyon.

**Condylomes acuminés.** — E. Vollmer. Nerven und Nervenendigungen in spitzen Condylomen (*Archiv. f. Dermatologie u. Syphilis*, 1895, t. XXX, p. 363).

Il ne faut pas regarder les condylomes acuminés comme des proliférations épithéliales formant un sillon papillaire du tissu conjonctif (Unna) mais comme des papillomes, autrement dit des hypertrophies des papilles de la peau in toto.

Les nerfs contenus dans les papilles nerveuses de la peau participent au processus pathologique de prolifération de la peau, c'est-à-dire des papilles des muqueuses.

Les cellules de Langerhans qu'on a trouvées dans le manteau épithélial des condylomes aigus sont en connexion avec des nerfs.

Les cellules de Langerhans réagissent comme les nerfs avec la méthode rapide d'imprégnation de Golgi.

Les condylomes acuminés pigmentés ont des cellules de pigment ramifiées dans le réseau de Malpighi et dans les couches supérieures du tissu conjonctif sous-épithélial.

Outre la terminaison dans des cellules de Langerhans on voit se perdre, dans l'épithélium des condylomes acuminés, des filaments nerveux terminaux fins, variqueux, qu'on peut suivre jusque dans le stratum corné. A. Doyon.

**Engelures.** — C. Bœck. Ein Frostmittel. *Monatshefte f. prakt. Dermatologie*, 1895, t. XXI, p. 171).

La plupart des praticiens ont leur remède contre les engelures. Voici celui de l'auteur :

| | |
|---|---|
| Ichthyol<br>Résorcine<br>Tannin | ââ 1 gr. |
| Eau | 5 — |

En badigeonnage chaque soir. En quelques minutes, il se forme un vernis sur la peau ; sous son influence, on voit disparaître non seulement les engelures, mais aussi le gonflement œdémateux diffus des mains et des doigts. La peau présente bientôt un aspect ridé et ratatiné.

Les inconvénients de cette médication, peu élégante mais très efficace selon l'auteur, sont que la peau devient noire pendant le traitement et conserve cette coloration huit ou quinze jours après ; d'autre part, il est certaines personnes dont la peau ne tolère pas la résorcine. Toutefois c'est très rare, surtout si les doigts, les mains et les pieds sont enveloppés après le badigeonnage, pendant la nuit, avec de la mousseline enduite de pommade. Ce remède n'est pas applicable aux engelures ouvertes.

Chez les personnes à qui leurs occupations ne permettent pas de se salir les mains, on peut encore utiliser la résorcine en l'employant de la façon suivante :

| | |
|---|---|
| Résorcine | 2 gr. |
| Mucilage de gomme arabique, Eau | ââ 5 — |
| Poudre de talc | 1 — |

En badigeonnage le soir.

On peut aussi employer ce remède avec succès contre l'affection si opiniâtre désignée sous le nom de lèvres squameuses « schuppende Lippen ». Mais il faut continuer très longtemps les applications. A. Doyon.

**Exfoliation cutanée.** — Alfred Sangster. A case of Congenital exfoliation of the skin (Keratolisis exfoliativa) (*The Bristish Journal of Dermatology*, février 1895, p. 52).

L'auteur a observé un malade dont l'état cutané est des plus rares. Aucun membre de la Société de dermatologie de Londres n'avait vu de cas analogue et c'est ce qui a engagé l'auteur à en publier l'observation.

Un homme de 24 ans, de force moyenne, de bonne santé générale, est atteint d'une exfoliation de la peau, avec prurit surtout en été, affection qui remonte à sa plus tendre enfance.

Dans la famille aucun fait analogue n'est à citer, pas d'histoire, dans l'hérédité, de syphilis ou de quelque autre affection.

C'est vers la troisième semaine après la naissance que l'éruption apparut par une fine desquamation sur le front. A la fin de la troisième année, cette desquamation s'était généralisée et dès lors n'a plus jamais quitté le malade.

L'éruption est sujette trois ou quatre fois par an à des exacerbations, à ce point qu'au réveil le lit du malade est rempli de squames. Les lésions ont toujours été absolument sèches, on n'a jamais observé de bulles. La transpiration se produit sur tout le corps seulement pendant les jours de chaleur, mais à l'ordinaire la sudation se fait largement sur les régions palmaires et plantaires.

Lorsque M. Sangster observa pour la première fois ce malade, la peau

avait sur toute la surface une coloration ayant par places une teinte brun plus foncée. Presque partout on pouvait distinguer les deux aspects suivants :

1° Des espaces où l'épiderme était épaissi avec plis de la peau exagérés et crevassés. 2° Des espaces où l'exfoliation se faisait abondamment sous forme de petites ou de larges squames; par places, sous les squames la peau apparaissait rouge et enflammée.

Les régions palmaires et plantaires étaient les seules à ne pas présenter de desquamation; en ces points l'épiderme était simplement épaissi et macéré par la sueur. On observait par places des érosions eczémateuses et des excoriations consécutives au grattage. Pas d'altération des phanères, pas de troubles urinaires.

Il s'agissait là, dit l'auteur, d'une véritable malformation congénitale de la peau, sans processus originel inflammatoire, due à un vice de développement des couches superficielles de l'épiderme.

Ce cas se rapproche beaucoup de l'ichtyose nacrée à hypertrophie papillaire peu marquée, à ces cas dans lesquels viennent fréquemment s'ajouter des inflammations secondaires, particulièrement aux régions exposées. L. WICKHAM.

**Filaire du sang.** — AUSTIN FLINT. A case of filaria sanguinis hominis with chyluria, treated successfully with methylene blue (*New-York medical Journal*, 15 juin 1895, p. 737).

M. Austin Flint, frappé des résultats excellents obtenus par l'ingestion du bleu de méthylène dans la malaria, a eu l'idée de l'essayer dans la chylurie due à la filaire de Bancroft.

Des expériences très remarquables ont pu être faites à ce sujet sur un malade affecté de chylurie filarienne, et semblent concluantes.

Avant l'ingestion du médicament on comptait 8-10 embryons de filaire dans le sang contenu dans le champ de l'objectif. Le lendemain une seule put être retrouvée. Le traitement fut suspendu, les filaires reparurent en grand nombre pour disparaître de nouveau et définitivement après un traitement plus longtemps continué.

La dose donnée fut de 10 centigr. de bleu méthylène en cachets, dose répétée toutes les quatre heures pendant un jour. Une heure et demie plus tard les urines commencent à se colorer en bleu de plus en plus foncé. Cette coloration ne disparaît que 48 heures après la dernière ingestion du médicament.

Les fèces sont pareillement colorées.

Le seul inconvénient du médicament est de provoquer quelquefois une irritation du col vésical, qui cesse d'ailleurs promptement.

Allié à la noix de muscade, 0 gr. 30 centigr. par dose de bleu méthylène, le médicament est mieux supporté quant à son usage dans le traitement de l'impaludisme.

Sans le conseiller comme d'une efficacité égale à celle de la quinine, M. Austin Flint déclare y avoir eu souvent recours avec succès dans des cas où la quinine était demeurée inefficace.

L'auteur a aussi essayé l'action du bleu méthylène dans la gonorrhée ; on sait que les résultats donnés par les *injections* de bleu méthylène ont été fort médiocres ; le traitement interne par le bleu de méthylène ingéré paraît meilleur et l'auteur en cite deux cas vraiment remarquables.

R. Sabouraud.

**Lupus. (Traitement du lupus de la face.)** — Scharff. Beitrag zur Behandlung des Gesichtslupus. (*Monatshefte f. prakt. Dermatologie*, 1895, t. XXI, p. 281.)

L'auteur indique ici le traitement que Unna emploie à sa clinique contre cette affection et dont il s'est servi lui-même avec succès.

On commence par bien établir, à l'aide de la pression avec une lamelle de verre et la diascopie, le siège du foyer lupique. Dans chaque foyer, on enfonce un petit morceau de bois pointu (une espèce de cure-dent ou de petites chevilles en bois) qu'on laisse baigner quelques jours dans la solution suivante :

| | |
|---|---|
| Sublimé | 1 gr. |
| Acide salicylique | 10 — |
| Ether sulfurique | 25 — |
| Huile d'olive | 100 — |

Si cette petite opération est trop douloureuse, on a recours à l'anesthésie locale.

On coupe ensuite avec des ciseaux les portions saillantes de ces chevilles et on recouvre le tout d'un emplâtre de gutta-percha qu'on laisse en place pendant quarante-huit heures. Il se produit une action chimique et mécanique combinée qui provoque de la suppuration. Après l'enlèvement de l'emplâtre, on trouve une mince couche de pus et les chevilles de bois sont mobiles. On les enlève et on lave la surface avec de l'éther sublimé ; on remplit ensuite toutes les dépressions avec la poudre suivante :

| | |
|---|---|
| Bichlorure de mercure | 0,1 décigr. |
| Carbonate de magnésie | 10 gr. |
| Acide salicylique | 5 — |
| Chlorhydrate de cocaïne | 0,5 décigr. |

On applique par-dessus la poudre un nouvel emplâtre. On répète cette opération plusieurs jours de suite jusqu'à guérison.

A. Doyon.

**Maladie de Darier.** — Jarisch. Zur Kenntniss der Darier'schen Krankheit. Ein Beitrag zur Lehre von der Entwicklung der « Psorospermien » in der Haut. (*Archiv f. Dermatol. u. Syphilis*, 1895, t. XXXI, p. 164.)

L'auteur a eu tout récemment l'occasion d'observer pendant plusieurs semaines un cas particulièrement intéressant de cette maladie, en ce sens qu'elle était tout à fait à son début, c'est-à-dire remontait seulement à trois semaines. Ce cas concerne un homme de 31 ans. Au début la surface pal-

maire des deux mains, la peau du pli des coudes, des aisselles, de la région inguinale et du pourtour de l'ombilic étaient le siège d'une rougeur nettement circonscrite qui se compliqua rapidement de callosités limitées à la paume des mains et rendant tout travail impossible.

Les deux mains sont en demi-flexion ; la couche cornée de la paume des mains et de la face palmaire des doigts est très épaissie et se desquame en partie. La plante des pieds présente des lésions analogues.

En outre, la peau de l'abdomen, de l'aisselle, du pli des coudes et de la région inguinale est le siège d'une coloration brunâtre plus ou moins intense et caractéristique de cette affection ; les portions les plus externes sont rouge clair, les portions internes des parties marginales présentent une nuance violette, résultant d'un mélange de brun et de rouge ; les parties internes sont d'un brun pur. Dans les parties centrales, élevures épidermiques solides, isolées, du volume d'une tête d'épingle, et d'une teinte plus claire.

Le traitement fut tout d'abord dirigé contre le tylosis des mains et des pieds, le seul symptôme réellement pénible ; on y appliqua un emplâtre de savon salicylé à 15 p. 100.

Le pigment se trouvait généralement en grande quantité dans les cellules basales et entre elles, en faible proportion dans la couche épineuse, tandis qu'il existait de nouveau en forte proportion dans la couche cornée.

L'auteur examine ensuite les éléments particuliers que Darier considère comme des psorospermies et comme la cause de cette dermatose spéciale. Dans les préparations de Jarisch, ces éléments se trouvaient dans toutes les couches de l'épiderme, mais en grand nombre seulement dans la couche granuleuse et surtout dans la couche cornée ; pourtant ils ne se rencontraient que d'une manière isolée, et jamais en gros amas. Ils se présentaient sous forme de corpuscules très brillants, ronds ou ovales, rouge jaune, plus ou moins homogènes, et, dans ce dernier cas, finement granuleux, de la dimension d'un noyau de cellule épidermique et plus, qui se détachaient surtout très nettement de leur pourtour bleu dans le réseau de Malpighi et dans la couche granuleuse, mais qui ressortaient distinctement aussi dans la couche cornée par leur teinte jaune rouge au milieu des lamelles cornées en général d'un jaune pur. Le pigment se trouvait en bien plus grande quantité dans la couche basale et dans la couche cornée que dans la couche épineuse. Cet état ne correspond pas à l'hypothèse qui fait provenir du réseau de Malpighi tout le pigment de la couche cornée. Le noyau des prétendues psorospermies perdait dans la couche cornée sa colorabilité intense, et sa limitation distincte était remplacée par un amas granuleux plus ou moins visible ; ces granulations, examinées dans des préparations non colorées, avaient une teinte brune, et par conséquent on pouvait constater qu'il s'agissait de corpuscules de pigment. L'auteur n'hésite pas à déclarer qu'on a affaire ici à un cas de formation de pigment par le corpuscule nucléaire encore situé à l'intérieur du noyau (dégénéré) ; c'est là une confirmation décisive de ce qu'il a depuis longtemps affirmé que le pigment peut provenir aussi de substances nucléaires.

De ses recherches personnelles et des indications des auteurs, Jarisch

se range à l'avis de Bœck qui regarde les corpuscules de molluscum comme différents des psorospermies de la maladie de Darier. Dans la dermatose de Darier, on a affaire à une maladie de la peau qui se localise avant tout en certaines places de prédilection, et cela, comme l'a remarqué Bœck, spécialement sur des parties de la peau qui transpirent facilement et abondamment. L'affection a pour base une inflammation dans le domaine de la couche papillaire ayant pour conséquence une prolifération de la couche épineuse (extension de cette couche, pénétration des cônes du réseau de Malpighi dans le derme et allongement secondaire des papilles) — acanthose — à laquelle s'ajoute une hyperkératose. Celle-ci ne se borne pas aux orifices folliculaires, mais s'étend à toute la partie de la peau atteinte. Parallèlement à ces lésions, il y a augmentation du pigment de l'épiderme et du derme, d'où résulte la teinte brune spéciale des plaques.

Le pigment de l'épiderme, du moins au début de l'affection, se rencontre principalement dans la couche basale et la couche cornée. Dans cette dernière, il est en partie constitué par des substances nucléaires.

Au cours ultérieur de la maladie, à côté de l'hyperkératose, il se développe une parakératose (kératinisation avec conservation des noyaux cellulaires, sans sécrétion préalable de kératohyaline), dégénérescence partielle des cellules du réseau de Malpighi et, comme conséquence de cette dégénérescence et d'influences mécaniques, formation de lacunes dans le réseau. Les productions spéciales regardées par Darier comme des psorospermies, sont rares au début de la maladie (dans le cas actuel), nombreuses plus tard. Elles n'ont pas la signification de parasites et elles ne jouent aucun rôle étiologique. Ce sont, comme l'admettent la plupart des auteurs, des formes de dégénérescence, et, comme Jarisch croit l'avoir montré, au moins pour les productions existant dans son cas, des formes de dégénérescence des noyaux des cellules épidermiques, qui simulent des cellules par le gonflement de leur corpuscule ou de leurs corpuscules nucléaires, et sont devenues acidophiles ; dans la couche cornée, elles sont en général en liberté, mais dans le réseau de Malpighi elles se trouvent d'ordinaire enfermées à l'intérieur du corps cellulaire réduit ou en dégénérescence hyaline (Unna), enkystées.

En ce qui concerne l'étiologie de cette affection, Jarisch tient à signaler la présence de l'eczéma séborrhéique, ou si l'on préfère, de la séborrhée du cuir chevelu dans presque tous les cas qui ont été observés. Cette coïncidence lui semble d'autant moins accidentelle que les sièges de prédilection de la dermatose de Darier sont aussi ceux de l'eczéma séborrhéique ; il semble donc y avoir entre les deux affections des rapports intimes, dont la découverte pourrait contribuer beaucoup à expliquer la maladie de Darier. Au point de vue thérapeutique, en s'appuyant théoriquement sur ces rapports et pratiquement sur la marche favorable du cas actuel, l'auteur est porté à attribuer au soufre le rôle le plus important.

A. Doyon.

**Maladie de Paget.** — John V. Schoemaker. Paget disease. (*Journal of cutaneous and genito-urinary diseases*, n° 5, mai 1895, p. 208.)

Une femme de 52 ans, célibataire, est affectée depuis deux ans et demi d'un prurit généralisé. Elle se rappelle s'être gratté le sein droit et pense l'avoir écorché avec l'ongle. Le sein commence à s'ulcérer à cette époque. Et l'ulcération augmente lentement. La peau de la région est un peu tendue, mais sans symptômes subjectifs très accusés. Pas de ganglions axillaires. Santé générale bonne, apparence d'une femme bien nourrie. A l'exception du grattage et de l'ulcération possible avec les ongles, pas d'autres commémoratifs; mais on a dit à la malade que peu après sa naissance, elle avait eu un abcès du sein.

Actuellement, le mamelon est si déprimé qu'il a presque disparu, il est d'une couleur rouge vif et entouré d'une zone de même teinte. La surface est couverte d'un liquide sanguinolent mêlé de pus.

L'aréole enflammée est de la dimension d'une pièce de cinq francs; sa base est un peu dure et sa délimitation absolument nette.

L'auteur, à l'occasion de ce fait, passe en revue l'historique de cette maladie, discute le diagnostic du cas particulier, expose la théorie coccidienne de Darier-Wickham, sans l'admettre absolument, sans la repousser non plus, et sans dire si l'examen microscopique des produits de raclage lui a montré les corps coccidiformes.

Il rappelle les travaux récents sur le molluscum de Bateman, la psorospermose folliculaire végétante, les épithéliomas, le carcinome, en somme tout le débat sur la nature coccidienne de ces diverses maladies, sans se prononcer pour ou contre elle. R. Sabouraud.

**Nævus sous-cutané.** — Beier. Ueber einen Fall von Nævus subcutaneus (Virchow) mit hochgradiger Hyperplasie der Knäueldrüsen. (*Archiv. f. Dermatol. u. Syphilis*, 1895, t. XXXI, p. 337.)

Ce cas concerne une jeune fille de 17 ans venue à la clinique pour une tumeur de la face dorsale de l'annulaire gauche, tumeur existant depuis sa naissance.

Depuis environ quinze jours cette tumeur aurait augmenté de volume sans cause appréciable; elle est devenue sensible à la pression et la peau est un peu rouge. En même temps la malade aurait remarqué une abondante sudation de la peau en ce point. L'état général a toujours été bon.

A son arrivée à l'ambulatorium on constate, sur la face dorsale de la première phalange de l'annulaire gauche, la présence d'une tumeur hémisphérique du volume d'une noix, un peu sensible à la pression, à surface inégale et de consistance assez ferme. La peau qui la recouvre est mobile, de coloration livide; nombreux petits poils foncés, un peu plus développés que les poils lanugineux ordinaires. Si on comprime la tumeur on fait sortir des orifices du reste très visibles, des gouttelettes de sueur qui rougissent le papier de tournesol.

On excise la tumeur et douze jours après la jeune fille quitte la clinique complètement guérie.

L'auteur décrit ensuite très en détail les résultats de l'examen microscopique et les compare à ceux observés par Unna, Waldeyer, Petersen. Tandis que les auteurs ne distinguaient pas autrefois d'une manière précise les adénomes vrais des simples hypertrophies ou hyperplasies des glandes agrégées, Thierfelder a le premier appelé l'attention sur certaines différences existant entre eux et notamment sur ce fait que les adénomes vrais se distinguent des autres tissus environnants par des néoplasmes glandulaires. On a, dans ces derniers temps, indiqué d'une façon précise ce qu'on doit entendre par adénome des glandes sudoripares. Unna voit dans l'hyperplasie de l'adénome en opposition à l'hyperplasie simple « une prolifération qui se rapproche par sa structure de la glande sudoripare mais qui est plus exubérante. Tandis que dans l'hypertrophie pure la structure de la glande n'est nullement modifiée, il ne considère le diagnostic d'un adénome comme justifié que dans les cas où la structure subit une complication par suite de l'hyperplasie ».

Dans le cas actuel il n'y avait nulle part des altérations de ce genre; il s'agit ici uniquement d'une multiplication locale considérable des glomérules et d'une simple hypertrophie et hyperplasie des éléments histologiques composant les glandes, avec forte dilatation des canaux.

Quant à la dénomination de nævus donnée à la tumeur, elle est d'autant mieux justifiée qu'elle est congénitale et qu'elle présente une augmentation dans la croissance des poils ; nous l'avons appelée nævus sous-cutané parce qu'elle consistait essentiellement en tissu conjonctif, c'est-à-dire en tissu graisseux sous-cutané. A. Doyon.

## REVUE DE VÉNÉRÉOLOGIE

**Chancre mou.** — E. Finger. Ueber die Natur des weichen Schankers. (Tirage à part de la *Wiener mediz. Presse* )

Selon l'auteur, le chancre mou est une dermatite superficielle aiguë, virulente, circonscrite, qui reste locale avec localisation prédominante sur les organes génitaux correspondant à sa nature vénérienne.

Comme d'autres processus analogues au point de vue anatomique, le chancre mou est provoqué par plusieurs micro-organismes, bacilles et coccipyogènes.

Une voie originale et incontestabement géniale a été celle suivie par Ducrey et après lui par Krefting qui cherchèrent à isoler le virus du chancre mou par inoculation en générations et constatèrent dans leurs chancres d'inoculation la présence constante et exclusive de leur diplo-bacille. Unna enfin découvrit son strepto-bacille sur des coupes de tissu de chancre mou avec une méthode particulière de coloration,

On ne sait pas si les bacilles Ducrey-Unna sont véritablement des facteurs du chancre mou, attendu que jusqu'à présent on n'a pas encore réussi à les cultiver avec certitude. Il est certain cependant qu'on a déjà obtenu le chancre typique d'inoculation par l'inoculation de cultures pures de différents micro-organismes. C'est ainsi que da Luca a obtenu

par inoculation de cultures pures de son micrococcus ulceris, des chancres typiques d'inoculation. Gibert par inoculation de staphyloccocus aureus, des ulcères inoculables en générations. Mais avant tout il faut signaler les recherches de Welander, qui a isolé, de la sécrétion de la vulve chez les femmes atteintes de papules syphilitiques et de bartholinite chronique, à plusieurs reprises un staphylococcus dont l'inoculation de culture pure donna des pustules et des ulcères semblables, au point de s'y méprendre, au chancre mou, qui restèrent auto-inoculables jusqu'à cinq générations. Ce même auteur a aussi obtenu des pustules d'un eczéma pustuleux des cultures pures d'un diplocoque inoculable en générations qui donna des chancres typiques d'inoculation.

Vu l'expansion énorme de ces micro-organismes pyogènes, des lésions même simples du tégument, surtout aux organes génitaux, ou des lésions superficielles occasionnées par d'autres processus morbides, peuvent être le point de départ de chancres mous, autrement dit de la production de pus inoculable. A. Doyon.

**Traitement du chancre mou.** — A. Neisser. Bemerkungen zur Therapie des ulcus molle. (*Berl. klin. Wochenschrift*, 1895, p. 778.)

Tout récemment, v. Herff a signalé l'action rapide et favorable de la cautérisation par l'acide phénique pur pour la guérison du chancre mou (chez la femme).

L'auteur emploie depuis longtemps cette méthode avec succès. Très souvent, il suffit d'une seule application. Jamais il n'a observé d'action nocive de l'acide phénique.

La cautérisation phéniquée a le grand avantage de ne jamais provoquer d'induration inflammatoire, comme cela a lieu avec le nitrate d'argent, et par conséquent de rendre le diagnostic douteux.

Après la cautérisation phéniquée, on applique d'ordinaire une pommade d'iodoforme à 1 p. 100, ou de la poudre d'iodoforme en pulvérisations avec de l'éther et on recouvre le tout avec une pommade de nitrate d'argent (2 p. 100 et baume du Pérou, 20 p. 100). A. Doyon.

Perez Ortiz. — Tratamiento del chancro blando. (*Revista de medicina y cirugia practicas*. Madrid 1894, 641.)

Les indications du traitement sont : 1° traiter la vésico-pustule initiale et la faire avorter si possible ; 2° atténuer la période d'état et la rendre moins infectieuse ; 3° veiller au processus de réparation.

*a*) *Vésico-pustule chancreuse.* — Lavage de l'ulcération et des parties voisines pour les débarrasser de tout agent étranger augmentant l'infection. Saupoudrer ensuite avec le mélange suivant :

Acide salicylique..... } ââ 10 gr.
Iodoforme ou salol..... }

Recouvrir d'ouate hydrophile. Renouveler le pansement tous les jours. Les effets de cette poudre et même, dans certains cas, de l'acide salicy-

lique seul, sont si favorables, qu'un chancre pris dans ses deux ou trois premiers jours, guérit en trois ou cinq jours. La poudre détermine une cautérisation antiseptique à la suite de laquelle survient une légère eschare; elle détermine une abortion beaucoup plus sûre que les autres procédés préconisés et elle a l'avantage de ne pas détruire autant de tissus, ce qui limite les voies d'absorption lymphatique.

*b*) Lorsque l'ulcération est confirmée, on la cautérise les deux ou trois premiers jours avec la poudre précédente, puis on la panse à l'iodoforme, à l'iodol ou au salol, ou mieux encore avec le mélange suivant qui n'irrite pas, comme cela se voit avec ces différentes poudres :

| | |
|---|---|
| Hydrate de chloral | 5 gr. |
| Camphre | 5 — |
| Iodoforme | 1 — |
| Glycérine | 90 à 100 — |

Pour pansements quotidiens avec de l'ouate hydrophile. Ce mélange peut être remplacé par une pommade salicylée à 10 p. 30.

*c*) L'auteur recommande pour obtenir la cicatrisation, la poudre de salicylate de bismuth.

Le véritable traitement spécifique du chancre simple est donc, dit-il, l'acide salicylique.

Quant au bubon, les moyens réputés abortifs échouent généralement. L'auteur recommande de l'ouvrir lorsque la suppuration s'est produite et de cautériser toute la surface au chlorure de zinc ou à la teinture d'iode.

PAUL RAYMOND.

E. FEIBES. — Zur Behandlung des Ulcus molle. (*Dermatolog. Zeitschrift*, 1895, t. II, p. 459).

Voici le mode de traitement préconisé par l'auteur :

Après avoir lavé très soigneusement le chancre avec une solution de sublimé à 1 p. 1000, on pratique un raclage complet, on enlève avec des ciseaux courbes les bords décollés; l'hémorrhagie est très modérée, on l'arrête par la compression, ensuite la plaie est badigeonnée avec une solution de cocaïne, on la sèche et on frictionne ensuite à fond avec le sublimé. L'ulcère est de nouveau bien essuyé avec de l'ouate et recouvert d'onguent émollient. Après ce traitement la plaie prend un aspect grisâtre et il se forme bientôt une croûte adhérente. Il faut attribuer la formation de cette croûte à ce qu'on peut employer le sublimé sous une forme concentrée; il semble que dans ces conditions la résorption du sublimé devient impossible, et, sur plus de cent cas ainsi traités, il n'a jamais vu les plus légers symptômes d'empoisonnement, malgré l'étendue plus ou moins considérable des chancres. Quelques heures après l'opération on recouvre la partie ainsi traitée d'une couche épaisse de la pommade suivante :

| | |
|---|---|
| Onguent de zinc de Wilson | 15 gr. |
| Baume du Pérou | 4 — |
| Nitrate d'argent | 0,2 à 0,5 décigr. |

On renouvelle le pansement toutes les trois ou quatre heures. Le plus

souvent le premier jour, rarement le second ou même le troisième, l'eschare se détache et il reste une plaie absolument nette qui se recouvre rapidement de granulations luxuriantes. Sous l'influence de cette pommade il y a, jusqu'à complète cicatrisation une sécrétion abondante plus ou moins séreuse. A. Doyon.

**Pus blennorrhagique.** — C. Posner et A. Lewin. Farbenanalytische Untersuchungen über gonorrhoischen Eiter. Ein Beitrag zur Frage der eosinophilen Zellen. (*Dermat. Zeitschrift*, 1894, t. I, p. 150.)

Les auteurs déduisent de leurs recherches les conclusions suivantes :

Le nombre des cellules éosinophiles dans le pus, au début de la blennorrhagie antérieure aiguë, comparé à leur proportion dans le sang, est extrêmement réduit.

La proportion des cellules éosinophiles atteint son maximum dans la troisième semaine.

La teneur du pus en cellules éosinophiles est très variable dans les affections de l'urèthre postérieur.

On ne constate pas de rapports entre la prostate ou la production de spermine et les cellules éosinophiles.

La quantité de cellules éosinophiles dans le pus blennorrhagique ne s'explique pas par l'état du sang, les lésions locales semblent plutôt jouer un rôle. A. Doyon.

**Gonocoque.** — Henry Heiman. A clinical and bacteriological study of the gonococcus (Neisser) as found in the male urethra and in the vulvo-vaginal tract of children. (*Medical record New-York*, 22 juin 1895, p. 769.)

Ce travail considérable est à la fois une revue sur l'état actuel des connaissances touchant le gonocoque de Neisser et un travail original de contrôle sur un très grand nombre de points actuellement encore discutés à son sujet.

Nous transcrirons d'abord ses conclusions :

I. — Je pense que le gonocoque (Neisser) ne se rencontre jamais dans l'urèthre normal de l'homme.

II. — Les diplocoques qui se rencontrent dans l'urèthre normal peuvent être positivement différenciés du gonocoque par la réaction de Gram.

III. — Je pense que le diplocoque décrit par Turro en connexion avec ses expériences sur les milieux acides n'est pas le gonocoque.

IV. — J'admets les conclusions de Wertheim. Cependant je trouve que le sérum extrait de l'hydro thorax est un meilleur milieu de culture que le sérum placentaire pour le gonocoque.

V. — Je trouve que l'urine gélosée n'est pas le milieu de culture idéal du gonocoque ainsi que l'a prétendu Finger.

VI. — La réaction de Gram est le seul témoignage absolu de différenciation du gonocoque et doit être employée dans tous les cas.

VII. — Le colorant le plus recommandable pour le gonocoque me paraît-être la solution alcoolique de violet-méthyle à 2 p. 100.

VIII. — Certaines observations touchant la découverte du gonocoque en diverses parties du corps telles que la bouche, le rectum, les cavités séreuses, peuvent être considérées comme bien douteuses puisqu'on ne les a appuyées ni de la recherche négative par la coloration de Gram, ni de la culture.

IX. — A l'état normal la région vulvo vaginale n'est jamais habitée par le gonocoque.

X. — En ce siège la réaction de Gram est le seul mode de différenciation valable du gonocoque et des diplocoques qu'on trouve dans les globules de pus de la muqueuse vulvo-vaginale malade.

XI. — Il y a raison de croire qu'il y a un microbe spécifique de la vaginite catharrale — ou bien le diplocoque de Bockhart ou celui de E. Franckel.

XII. — Dans la vaginite spécifique le gonocoque trouvé est l'identique du gonocoque de la blennorrhagie de l'urèthre de l'homme.

XIII. — Mes inoculations expérimentales sur l'urèthre de l'homme confirment le pouvoir pathogène spécifique du gonocoque de Neisser.

Toutes ces conclusions viennent corroborer les points qui semblent définitivement établis dans l'histoire du gonocoque. Deux méritent d'être principalement retenus :

1° Le fait de la culture relativement facile du gonocoque dans le sérum de l'hydro thorax. Et l'obtention sur ce milieu mieux que sur tout autre essayé comparativement, de colonies plus florissantes, mieux vivantes et pouvant être indéfiniment transplantées.

2° Le fait de l'inoculation positive (3 cas) à l'homme, de gonocoques provenant de cultures *de quatrième génération* et issues soit du pus de blennorrhagie uréthrale, soit de vulvo-vaginite des petites filles.

Il ne s'agit pas ici de blennorrhagies expérimentales arrêtées au troisième ou quatrième jour, mais de blennorrhagies qu'on a livrées à elles-mêmes, et qui ont reproduit la chaudepisse la plus intense avec pénitis.

Nous n'avons pas à discuter ici si ces expériences sont ou non légitimes, nous ne retenons que le fait scientifique. Et il faut reconnaître que l'expérimentateur s'est entouré de toutes les garanties désirables : examen et cultures avant et après l'inoculation uréthrale, etc.

Ce travail du reste en toutes ses parties : études bactériologique de l'urèthre normal et pathologique ; étude des cultures sur sérum placentaire, et sur milieux variés ; colorations ; étude bactériologique de la région vulvo-vaginale saine et malade ; inoculations du gonocoque à l'homme ; inoculations des diplocoques non pathogènes trouvés avec le gonocoque ; Inoculation du diplocoque de Turro etc. ; ce travail est une étude scientifique très sérieuse, très documentée, très bien conduite et que tout expérimentateur étudiant le même sujet devra connaître. R. Sabouraud.

**De la blennorrhagie au point de vue médico-légal.** — A. Neisser. Forensische Gonorrhoe-Fragen. (*Aerztliche Sachverständigen-Zeitung*, 1895. p. 133.)

C'est presque toujours le même fait qui se présente : un jeune homme

atteint de blennorrhagie est accusé d'avoir eu des rapports avec une jeune fille et de lui avoir communiqué sa maladie.

Le médecin de la famille déclare que la jeune fille a une blennorrhagie.

Le défenseur de l'accusé conteste cette déclaration, attendu qu'il n'a pas été fait d'examen microscopique, d'autant plus que le malade affirmait être parfaitement bien portant à l'époque de ses relations avec la jeune fille ; il avouait il est vrai avoir eu autrefois une blennorrhagie. Neisser, appelé comme expert, eut à répondre aux quatre points suivants :

1° L'examen microscopique seul permet-il d'affirmer avec certitude l'existence d'une blennorrhagie ?

2° A quel moment apparaît chez les femmes la blennorrhagie et quand au plus tard cette affection prend-elle des proportions permettant à la personne atteinte de s'en apercevoir ?

3° La maladie de la jeune fille en question, en novembre 1893 et dans les mois suivants, était-elle une blennorrhagie provoquée seulement par infection ?

4° L'accusé, autant que son état actuel de santé permet de l'établir, était-il au mois d'août 1893 atteint de blennorrhagie ?

Sur le premier point, Neisser, d'accord en cela avec tous les spécialistes, déclare qu'on ne saurait rien affirmer sans examen microscopique, et l'absence de cet examen est d'autant plus regrettable quand il s'agit d'un cas de médecine légale. Pour dire d'une manière absolue qu'on a affaire à une blennorrhagie il faut pouvoir présenter une préparation microscopique.

Quant à la deuxième question, on ne saurait dire d'une manière positive quand une personne atteinte de blennorrhagie peut avoir conscience de son état morbide. Cette affection peut même évoluer sans provoquer de symptômes subjectifs. Il y a aussi des différences très marquées dans l'évolution et les symptômes suivant le siège de la maladie.

D'autre part, on sait que des blennorrhagies chroniques, des traces imperceptibles d'une blennorrhagie en apparence guérie provoquent très souvent des infections aiguës.

Fréquemment des femmes se marient et sont infectées bien que le médecin ait affirmé au mari que les restes de son ancienne blennorrhagie n'étaient plus contagieux. D'autre part, on sait que des hommes contractent des blennorrhagies aiguës avec des femmes qui sont déclarées saines après examen macroscopique et chez lesquelles souvent l'examen microscopique ne permet de reconnaître la présence de gonocoques ni dans les sécrétions de l'urèthre, ni dans celles du col, ni par les cultures Ce fait tient au nombre très restreint de gonocoques qu'il est impossible de retrouver avec un petit nombre d'examens.

Sur la troisième question, l'auteur ne saurait dire si la maladie constatée en novembre 1893 et dans les mois suivants chez la jeune fille en question était bien une blennorrhagie. Il n'a pas trouvé il est vrai de gonocoques ; d'une part, les micro-organismes ou n'existaient plus à ce moment, ou étaient en si petit nombre qu'ils échappaient aux recherches ; de l'autre, la blennorrhagie avait pu guérir complètement, même sans traitement.

Quant à la quatrième question, de savoir si l'accusé était atteint de blen-

norrhagie, Neisser croit pouvoir répondre affirmativement, car l'examen microscopique a montré des restes incontestables de blennorrhagie, bien que les cultures soient restées sans résultat. Les bactéries qu'il a trouvées sont très probablement des gonocoques ; elles leur correspondent comme forme, grosseur et coloration. En somme, l'auteur tient pour vraisemblable que la maladie qui existe encore dans l'urèthre de l'accusé est de nature infectieuse, au point qu'il ne pourrait donner le conseil de se marier à tout individu atteint d'une affection de ce genre.

On peut conclure de ce fait et des cas de ce genre que le résultat négatif de recherches microscopiques ne saurait prouver qu'il n'existe pas de gonocoques, mais que si d'autre part le résultat est positif il fournit aux juges un criterium d'une certitude absolue. A. Doyon.

**Uréthrite chez la femme.** — Verchère. L'uréthrite glandulaire enkystée chez la femme ; de l'origine des abcès périuréthraux. (*Presse médicale*, 25 mai 1895, p. 199.)

Verchère décrit pour la première fois chez la femme une lésion qui a été observée chez l'homme à la suite de la blennorrhagie et qui, ainsi que l'ont montré Guiard, Neelsen, Hallé et Wassermann, joue un grand rôle dans la production des rétrécissements uréthraux. Il s'agit de lésions suppuratives des glandes uréthrales, avec ou sans oblitération des canalicules enflammés et formation de kystes. Ces lésions s'accompagnent d'œdème de voisinage et aboutissent à la production d'une tuméfaction œdémateuse, de transparence gris rosé, occupant les parties latérales de l'urèthre et n'atteignant pas la partie supérieure du méat ; son volume varie de celui d'une demi-noisette à celui d'une demi-noix. Si on explore l'urèthre par le vagin, on le sent dur, volumineux, roulant sous le doigt. Lorsqu'on l'incise, ce qui constitue le seul traitement efficace, on trouve un semis de petits kystes remplis de pus ; l'examen bactériologique ne permet pas de constater l'existence du gonocoque qui a disparu. Il s'agit néanmoins de lésions d'origine blennorrhagique ; leur profondeur montre que la blennorrhagie n'est pas justiciable dans tous les cas de l'antisepsie uréthrale seule. Georges Thibierge.

**Blennorrhagie utérine.** — Kopytowski. Ueber die Häufigkeit des Vorkommens von Gonococcen und anderen Bacterien im Secrete des Cervix uteri bei scheinbar gesunden Prostituirten. (*Archiv. f. Dermatol. u. Syphilis*, 1895, t. XXXII, p. 345.)

Le nombre des prostituées examinées par l'auteur est de 163, sur lesquelles 92 étaient atteintes de blennorrhagie ; les 71 autres avaient d'autres affections, mais pas de blennorrhagie constatée cliniquement.

On recueillait la sécrétion du canal cervical chez la plupart des malades le jour même où elles quittaient l'hôpital.

Le tableau microscopique de la sécrétion était variable, toutefois il contenait constamment du mucus, de l'épithélium, des corpuscules de pus et parfois aussi des corpuscules sanguins. Quelquefois il y avait dans les

préparations des cellules rondes, très rarement des cellules cylindriques avec de gros noyaux qui se coloraient très fortement, et peu de protoplasma.

On ne trouvait pas toujours de bactéries, du moins elles n'étaient pas toujours très reconnaissables au microscope. Sur les 92 cas de blennorrhagie de l'utérus constatés cliniquement, il n'y avait de bactéries que dans 33 cas ; sur les 71 autres où le diagnostic clinique de blennorrhagie manquait, l'auteur reconnut des bactéries dans 35 cas.

Il n'y avait de gonocoques que dans 9 cas de la première catégorie ; dans deux ils étaient très nombreux. Dans les cas de la deuxième catégorie on ne trouva de gonocoques que dans 5 cas.

Outre les gonocoques, il existait d'autres bactéries de formes très variées sous le rapport de la longueur et de l'épaisseur.

En somme, chez les femmes en apparence saines on trouve, immédiatement après la cessation de la blennorrhagie, dans le mucus de la cavité cervicale, 36 p. 100 de bactéries et 10 p. 100 de gonocoques. Chez les femmes qui n'avaient pas eu de blennorrhagie récente, le mucus cervical contenait 49 p. 100 de différentes bactéries et 70 p. 100 de gonocoques.

Le groupement de tous ces cas prouve que chez les prostituées tenues pour saines de par les règlements de police, on trouve des gonocoques dans 7 p. 100 des cas et différentes autres bactéries sans gonocoques dans 41 p. 100.

De ces faits il faut conclure que les prostituées qui sortent de l'hôpital et qu'en clinique on considère comme guéries de leur blennorrhagie, ne le sont en réalité que relativement.

En cherchant bien, en s'aidant du microscope et de tampons appliqués pendant la nuit, on constaterait que le nombre des guérisons vraies est très restreint. L'auteur avoue que ses recherches sont très incomplètes car il s'est contenté, pour faire le diagnostic, d'examiner la sécrétion au microscope ; pour des raisons indépendantes de sa volonté il n'a pu faire de cultures ; il croit néanmoins que dans les cas où les examens microscopiques n'ont pas décelé de gonocoques, des cultures auraient fourni un résultat positif et par suite les chiffres qu'il a donnés seraient trop faibles. A. Doyon.

**Cystite.** — Casper. Ueber Cystitis colli gonorrhoica. (*Dermat. Zeitschrift*, 1894, t. I, p. 1858.)

Dans la cystite blennorrhagique aiguë du col, l'auteur conseille des irrigations dans l'urèthre postérieur, avec une solution de nitrate d'argent à 1 p. 1000, après injection préalable dans l'urèthre antérieur d'une solution de cocaïne à 3 p. 100. Il se sert d'une sonde élastique (du calibre 16 à 18, Charrière), et fait une injection avec une seringue contenant environ 100 gr. de la solution ci-dessus, tiédie.

Casper a toujours obtenu de très bons résultats avec cette méthode. Déjà, après une seule irrigation, les douleurs diminuent et disparaissent, l'hémorrhagie devient moins abondante ou cesse même assez souvent, la dysurie s'apaise, et l'urine s'éclaircit. Cette méthode est d'autant plus efficace que le cas est plus aigu. A. Doyon.

**Orchite.** — A. Routier. Orchite blennorrhagique suppurée; présence du gonocoque dans le pus. (*Médecine moderne*, 17 juillet 1895, p. 453.)

Homme de 35 ans, atteint de blennorrhagie depuis quatre jours ; gonflement et rougeur du scrotum à gauche, avec douleurs très vives ; puis, en même temps que les symptômes locaux s'accusent, fièvre avec grandes ascensions, amaigrissement et apparition d'un abcès au niveau de l'épididyme, quinze jours après le début de l'orchite ; ce qui fait penser à une orchite tuberculeuse. Après l'ouverture de l'abcès, guérison rapide. Constatation du gonocoque dans le pus. Georges Thibierge.

**Traitement de la blennorrhagie.** — Schaffer. Ueber die Bedeutung der Silbersalze für die Therapie der Gonorrhoe. (Tirage à part de la *Münch. med. Wochenschrift*, 1895.)

Parmi les remèdes qui, en concentration convenable, peuvent tuer les gonocoques, il faut placer en première ligne le nitrate d'argent. Des nombreux remèdes expérimentés à la clinique de Breslau, c'est le sel lunaire qui a fait disparaître de la sécrétion uréthrale le plus rapidement et le plus sûrement les micro-organismes pathogènes. Ceci établi, il y a lieu de se demander à quel moment il faut commencer les injections. Si l'on tient compte de l'étiologie du processus morbide, il n'est pas douteux qu'il y a lieu d'intervenir le plus tôt possible pour empêcher les bactéries pathogènes d'envahir les couches épithéliales profondes, ou tout au moins de limiter leur introduction. Mais on sait que les gonocoques ont la propriété de pénétrer dès les premiers jours, non seulement les couches épithéliales profondes, mais aussi le tissu conjonctif. La présence de gonocoques dans le liquide de l'œdème du prépuce que v. Crippa a pu constater une semaine après l'infection, constitue une exception.

Dans des recherches sur l'œdème du prépuce peu de jours après le début de la blennorrhagie, l'auteur n'a pas réussi à trouver de gonocoques. L'époque de l'incubation remontait, dans ces cas, à six ou neuf jours. L'immigration rapide dans le tissu conjonctif serait donc une exception.

D'autre part, en intervenant de bonne heure on a toute chance d'empêcher le processus de gagner l'urèthre postérieur et d'éviter ainsi bien des complications. De plus, le traitement précoce diminue la durée de l'infectiosité.

Quant au traitement abortif, l'auteur n'en est pas partisan, surtout avec les solutions fortes préconisées par Diday; il préfère de beaucoup les solutions faibles, surtout celle de Neisser, 1 p. 3000.

Voici le procédé employé à la clinique de Breslau : dès qu'un malade entre avec un écoulement dans lequel on a constaté la présence des gonocoques, on lui fait quatre fois par jour une injection de nitrate d'argent 1 p. 3000. Cette solution pourra être plus concentrée dans les cas chroniques. Cette injection est faite à l'aide d'une seringue contenant 10 centim. cubes de liquide maintenus de trois à cinq minutes dans le canal.

Quant au traitement interne, il a surtout pour but de combattre les phénomènes inflammatoires.

L'uréthrite postérieure est traitée à l'aide de la seringue de Guyon avec une solution de nitrate d'argent de demi à 1 p. 100.

La durée du traitement ne saurait être trop longue et doit être toujours basée sur l'examen bactériologique.

Cependant le nitrate d'argent a des inconvénients, il forme avec le chlorure de sodium et l'albumine des composés insolubles et il n'atteint pas les gonocoques situés dans la profondeur ; il s'agissait donc de trouver une substance ayant les mêmes propriétés que le nitrate d'argent et pouvant pénétrer profondément dans les tissus.

L'auteur s'est alors servi de l'argentamine (phosphate d'éthylène argentodiamine) qui ne coagule pas l'albumine et ne produit pas de précipité avec le chlorure de sodium. Il présente ensuite un tableau indiquant l'action de différents parasiticides, tels que le nitrate d'argent, le sublimé, l'alumnol, etc. sur les gonocoques. Ce tableau est absolument à l'avantage de l'argentamine. Ce nouveau remède a été employé à la clinique, à la policlinique et dans la pratique privée du professeur Neisser, en solution de 1 p. 5000, à 1 p. 4000 pour l'urèthte antérieur, à 1 p. 10000 pour les lavages et à 1 p. 500 en instillation pour l'urèthre postérieur.

Les résultats ont été excellents dans la plupart des cas ; notons cependant que la douleur est plus grande qu'avec le sel lunaire et provoque souvent une suppuration assez abondante. On peut dire, en somme, que l'argentamine constitue le plus énergique antiblennorrhagique actuellement connu. A. Doyon.

**Traitement de la blennorrhagie. Santal.** — Valentine. Der Einfluss des Oleum Santali auf das Bacterienwachstum, insbesondere auf die Gonococcen. (*Archiv. f. Dermatol. u. Syphilis*, 1895, t. XXXII, p. 169.)

On sait que l'huile de santal prise à l'intérieur agit sur les affections blennorrhagiques de l'appareil génital en diminuant l'écoulement et en calmant les douleurs. L'huile de santal ne passe pas comme telle dans l'urine, on l'y retrouve sous forme de santalate de soude. Les expériences ayant pour but d'étudier l'influence de l'huile de santal sur les gonocoques et bactéries de la flore uréthrale doivent donc se faire avec le santalate de soude, et l'auteur pour étudier l'action de ce sel sur les gonocoques a soumis à de nouvelles recherches les milieux nutritifs usuels des gonocoques, notamment l'agar-urine.

Après avoir obtenu avec la méthode de l'agar-urine 5 résultats positifs dans 12 cas, positifs en ce sens qu'il se développa sur la culture les colonies translucides connues en forme de gouttelettes, après avoir constaté que ces colonies représentaient des cultures pures de gonocoques à formes caractéristiques, se décolorant par la méthode de Gram, l'auteur n'a pas inoculé ces cultures dans l'urèthre et a considéré ses résultats comme acquis.

Pour les autres expériences il a procédé de la façon suivante : d'une

part il a employé comme milieu de culture l'urine de malades qui avaient pris pendant plusieurs jours de l'huile de santal et il a ensemencé ce milieu avec leurs propres gonocoques ; d'autre part, il s'est servi de sa propre urine comme milieu de culture après avoir pris trois fois par jour 1 gram. d'huile de santal pendant 6 à 8 jours et il l'a ensemencé avec la sécrétion blennorrhagique de sujets atteints de blennorrhagie aiguë depuis environ 8 jours à 3 semaines.

Sur 9 expériences faites méthodiquement de cette façon, il a obtenu trois fois des cultures pures de gonocoques.

A côté de ces gonocoque l'auteur a constaté que les autres bactéries de la flore uréthrale présentent un développement luxuriant sur ce milieu contenant de l'huile de santal.

En résumé, un remède, dont l'efficacité antiblennorrhagique est démontrée par la pratique, semble ne pas avoir une action spécifique sur les gonocoques. Peut-être la réaction de l'urine modifiée par le santalate de soude a-t-elle une grande influence sur le développement des gonocoques.

A. Doyon.

**Alumnol, comme antiblennorrhagique.** — Chotzen. Alumnol ein Antigonorrhoicum. (*Archiv f. Dermatol. u. Syphilis*, 1895, t. XXXI, p. 207.)

Contrairement aux assertions de Casper et Samter, l'alumnol aurait, selon l'auteur, une action spéciale contre la blennorrhagie, ainsi qu'il résulte de ses nombreuses recherches.

L'alumnol, outre son action toxique sur les gonocoques, a encore des propriétés astringentes.

L'auteur a traité avec l'alumnol 294 malades atteints d'uréthrite, dont 171 d'uréthrite blennorrhagique. Sur ce nombre 88 ont été débarrassés des gonocoques, dès la première semaine.

On a constaté l'action astringente de l'alumnol dans 239 cas ; les filaments disparurent dès la première semaine dans 82 cas.

Chotzen instituait le traitement par l'alumnol aussitôt que possible. Dans l'uréthrite antérieure il a employé une solution d'alumnol de 1 à 2 p. 100 avec laquelle on faisait une injection de 6 centim. cubes six fois par jour les trois premiers jours, ensuite trois fois. Après la disparition des gonocoques on n'avait plus recours qu'à une solution de demi à un quart p. 100.

Dans l'uréthrite postérieure on pratiquait des instillations d'après le procédé d'Ultzmann avec une solution de 1 à 5 p. 100 ou des injections de lanoline et d'alumnol de 2 et demi à 10 p. 100 à l'aide de la seringue de Tommasoli.

Les résultats auxquels Chotzen est arrivé avec l'alumnol l'autorisent à le recommander comme un agent antiblennorrhagique très efficace.

A. Doyon.

**Prophylaxie de la blennorrhagie.** — Blokusewski. Zur Verhütung der gonorrhoischen Infection beim Manne. (*Dermatologische Zeitschrift*, 1895, p. 325).

L'auteur conseille le procédé suivant, qu'il a expérimenté avec succès

chez un grand nombre d'hommes ; aussitôt que possible, jusqu'à environ un quart d'heure après le coït, on instille, après miction préalable, deux à trois gouttes d'une solution à 2 p. 100 de nitrate d'argent dans la fosse naviculaire ; peu de temps après (un quart de minute) on peut faire un lavage avec de l'eau. S'il n'était pas possible d'uriner on ferait un lavage pour enlever la sécrétion qui se trouve dans le canal.

Chez quelques individus, la sécrétion vaginale peut facilement adhérer au frein et sur les côtés et arriver ensuite de là dans l'urèthre ou dans les conduits pré ou para-uréthraux. Il faut prendre avec la pointe du verre une partie de la goutte qui se trouve au-dessus de la fosse naviculaire et la mettre en contact avec la région du frein.

Cette solution n'entraîne aucune irritation de la muqueuse, ainsi que l'auteur a pu le constater chez plus de cinquante hommes à la clinique de Lassar avec des solutions argentiques de 2 à 3 p. 100.

L'auteur a fait construire un compte-gouttes spécial dont on peut, après avoir écarté une partie de l'enveloppe métallique, faire sortir des gouttes en pressant sur une lame de caoutchouc. A. Doyon.

**Prophylaxie de la blennorrhagie.** — A. Neisser. Ueber Versuche zur Verhütung der gonorrhoischen Urethralinfection. (Tirage à part de la *Deutsche mediz. Zeitung*, 1895.)

Bon nombre d'hommes ont l'habitude, dans un but de préservation, d'uriner aussitôt que possible après le coït. Mais c'est là un procédé absolument inefficace ; le jet d'urine n'a aucune action désinfectante et ne saurait chasser mécaniquement les gonocoques qui adhèrent à la surface de la muqueuse. Pendant l'érection les glandes de l'urèthre sécrètent un mucus visqueux qui contribue à faire mieux adhérer les gonocoques à la muqueuse. Peut-être y a-t-il aussi du sperme dont on n'a pas jusqu'à présent étudié l'action sur la croissance des gonocoques.

La réaction acide de l'urine balayant l'urèthre ne joue aucun rôle ; en effet les gonocoques se développent très bien dans un terrain de culture acide ; d'autre part Jadassohn a démontré que, immédiatement après l'émission d'urine acide, il y a une réaction alcaline dans l'urèthre.

Haussmann a autrefois proposé d'injecter après chaque coït, à l'aide d'une seringue, une solution de nitrate d'argent à 2 p. 100. Ce procédé, à coup sur radical, tue momentanément les gonocoques, mais les phénomènes d'irritation qu'il provoque sont en réalité si violents que cette méthode est inapplicable.

L'auteur recommande donc d'avoir recours à la méthode indiquée par Blokusewski qui consiste aussi à employer une solution de nitrate d'argent à 2 p. 100, non en injection mais seulement en instillation de une à deux gouttes dans l'urèthre un peu entr'ouvert en le pressant avec les doigts. On laisse tomber une troisième goutte sur le frein pour détruire les gonocoques qui auraient pu rester sur la surface externe.

Des expériences de laboratoire faites sur des cultures de gonocoques ont montré que les solutions plus faibles ne donnaient pas de résultat, tandis qu'avec la solution à 2 p. 100 on avait au bout de 5 secondes fait disparaître toute trace de développement des gonocoques.

Bien que Neisser n'ait pas de statistique à présenter, il croit pouvoir recommander théoriquement ce procédé comme très pratique et n'ayant aucun inconvénient.

Ce procédé n'offre évidemment aucun inconvénient, car on sait depuis longtemps que des instillations de nitrate d'argent à 2 ou 3 p. 100 ne provoquent pas d'inflammation dans le canal; mais les auteurs ne nous disent pas à quel signe ils reconnaissent qu'il a été efficace et que sans son intervention les sujets auraient contracté la blennorrhagie. A. Doyon.

## REVUE DE SYPHILIGRAPHIE

**Sang dans la syphilis.** — W. Reiss. Ueber die im Verlaufe der Syphilis vorkommenden Blutveränderungen ine Bezug auf die Therapie. (*Archiv. f. Dermatol. u. Syphilis*, 1895, t. XXXII, p. 207.)

Les recherches de l'auteur l'ont amené aux conclusions suivantes :

Les corpuscules rouges du sang subissent une légère diminution déjà dans la période de la syphilis primaire. La diminution augmente au début de l'éruption et s'accentue constamment à partir de ce moment. La diminution du nombre des cellules persiste encore un certain temps après le début du traitement.

Les leucocytes ne sont pas modifiés dans la période de la syphilis primaire, on ne constate qu'une leucocytose relative. A partir du début des accidents secondaires, il y a augmentation constante du nombre des leucocytes.

Parmi les corpuscules blancs du sang, ce sont surtout les lymphocytes qui subissent une augmentation considérable.

La diminution de la teneur en hémoglobine peut s'observer dès la première semaine après l'apparition de la sclérose et va constamment en s'accentuant à partir de ce moment. L'apparition de l'exanthème n'exerce pas la moindre influence sur la diminution de l'hémoglobine.

Les globules rouges augmentent peu à peu pendant le traitement mercuriel; après une cure prolongée, leur nombre est plus grand qu'avant la période éruptive.

Le nombre des leucocytes va constamment en diminuant, à partir du début de la médication hydrargyrique; la cure terminée, la proportion des globules blancs retombe en général au chiffre normal.

La diminution des corpuscules blancs du sang, après institution du traitement, porte surtout sur les lymphocytes.

La teneur en hémoglobine augmente dès le début du traitement mercuriel et redevient d'ordinaire normale après une cure intensive. Le traitement prolongé au delà d'un certain point n'augmente plus la proportion d'hémoglobine, souvent il la diminue.

Le rapport entre les corpuscules rouges et les corpuscules blancs du sang subit de fortes oscillations à toutes les périodes de la maladie, même au cours du traitement. A. Doyon.

**Sang dans la syphilis.** — J. Justus. Ueber die durch Syphilis bedingten Blutveränderungen in Hinsicht nach ihrer diagnostischen und therapeutischen Bedeutung. (Tirage à part des *Archives de Virchow*, 1895, t. 140.)

On admet, en général, que la proportion d'hémoglobine dans le sang diminue sous l'influence de la syphilis, pour augmenter de nouveau après la disparition des symptômes spécifiques. On ne peut jamais avec certitude prétendre qu'un chiffre plus bas en hémoglobine soit la suite de la syphilis, car il est très possible que ce chiffre corresponde à la teneur normale en hémoglobine d'un individu, ou bien que la proportion de pigment ait diminué sous d'autres influences que celle de la syphilis : il suffit de se rappeler l'action des logements insalubres, de certaines professions, d'une nourriture insuffisante, de la tuberculose.

Dans les cas non traités pendant longtemps, et chez lesquels on aurait dû observer cette diminution graduelle de l'hémoglobine par suite de la syphilis, l'auteur ne l'a pas toujours trouvée. Les malades atteints de lésions primaires entraient souvent à la clinique avec des chiffres très élevés et en un temps plus ou moins long la teneur en hémoglobine diminuait, chez d'autres elle ne changeait pas. La nature de la lésion primaire, l'étendue de la sclérose ou du chancre, le degré d'intumescence des ganglions n'ont aucune influence.

Dans les cas avec symptômes secondaires, on peut soutenir d'une manière générale qu'il y a une concordance entre la proportion de pigment et la gravité des accidents; cependant il n'en est pas toujours ainsi, cette règle est encore moins vraie dans la syphilis tertiaire. Il est évident pour l'auteur que la proportion d'hémoglobine ne concorde ni avec l'extension ou l'intensité de la syphilis cutanée, ni avec la gravité des altérations internes, mais presque exclusivement, au contraire, avec l'état général de nutrition du malade. En un mot, l'observation des malades non traités ne permet pas de trancher la question de savoir si le virus de la syphilis exerce une influence sur le contenu d'hémoglobine dans le sang. L'auteur s'est ensuite préoccupé de rechercher ce que devient l'hémoglobine chez des individus soumis au traitement.

Si dans le cours d'une cure mercurielle, la proportion d'hémoglobine dans le sang s'élève, et si cette augmentation marche parallèlement avec l'amélioration des symptômes visibles de la syphilis, on est en droit d'en conclure que la diminution antérieure du pigment était due à l'action du virus syphilitique, car le traitement spécifique n'a d'influence salutaire que sur les symptômes provoqués par la syphilis.

En somme, il est permis de conclure d'après de nombreuses observations que la syphilis non traitée diminue plus ou moins la teneur en hémoglobine. Cette diminution persiste plus ou moins suivant la gravité de la maladie pour disparaître lentement avec la régression des symptômes. Quand par des injections ou frictions il pénètre beaucoup de mercure dans l'organisme, la teneur en pigment baisse sensiblement et brusquement. Si l'on continue le traitement, cette proportion augmente notablement et atteint un degré très supérieur à celui constaté avant le traitement. Dès que

l'hémoglobine commence à augmenter dans le sang, il y a parallèlement guérison des manifestations syphilitiques existantes.

Partant de là, l'auteur se demande quelle est la signification de ces faits. On a pensé dès le début que le sang devait être le véhicule du virus, mais ce n'est que de nos jours qu'on a commencé à se demander si le sang, véhicule du virus, n'était pas lui-même atteint.

Pour établir ce diagnostic, il faut avoir recours aux frictions hydrargyriques, aux injections de sel de mercure. S'il y a des signes de régression, on a évidemment affaire à la syphilis. Déjà dès le début du traitement, on assiste à l'abaissement caractéristique de la teneur en hémoglobine, c'est-à-dire à un moment où les manifestations morbides sur la peau ou dans un autre organe ne présentent encore aucun changement. Cette réaction peut constituer un moyen auxiliaire important pour fixer le diagnostic. Ce phénomène, d'après les recherches de l'auteur, ne s'observerait pas chez les sujets indemnes de syphilis.

Quand il n'y a pas de résultat positif, faut-il exclure la syphilis? Les courbes de la teneur en hémoglobine prouvent qu'il n'est pas possible dans ces cas-là d'éliminer la syphilis, car si le sujet a suivi une cure mercurielle depuis peu de temps, il ne se produira chez lui aucun abaissement d'hémoglobine. Si, spontanément ou par suite du traitement, les symptômes cutanés ou ceux présentés par d'autres organes évoluent vers la guérison, le sang a perdu la possibilité de réagir; le sang est, en effet, de tous les organes celui qui guérit le premier. A. Doyon.

**Syphilis en Russie.** — Dina Sandberg. Syphilis im Russischen Dorfe. (*Archiv. f. Dermatologie u. Syphilis*, 1895, t. XXXI, p. 389.)

L'auteur, Mme Dina Sandberg, a fait de nombreuses recherches sur la syphilis dans les villages russes; en voici les conclusions : 20,6 p. 100 de tous les malades traités à la consultation gratuite sont des syphilitiques; en réalité, la proportion des syphilitiques est beaucoup plus considérable que celle des autres malades; on peut considérer la syphilisation de la population comme achevée dans quelques villages.

La syphilis est répartie d'une manière uniforme parmi les hommes, les femmes et les enfants.

Parmi les adultes, la syphilis tertiaire est presque trois fois plus fréquente que la syphilis secondaire; cette dernière prédomine chez les enfants (58 p. 100, plaques muqueuses, et 42 p. 100, gommes).

Plus de la moitié (presque 60 p. 100) des malades atteints de plaques muqueuses parmi les enfants sont des nourrissons âgés de moins d'un an; il s'agit, par conséquent, presque exclusivement de syphilis héréditaire; après la première année de la vie, la syphilis tertiaire reprend le dessus également chez les enfants.

La période secondaire chez les adultes a une marche relativement bénigne et les malades ont recours au médecin beaucoup plus rarement que dans la période tertiaire. Chez les adultes, les plaques muqueuses ont dix fois plus souvent leur siège dans la cavité buccale que sur les organes génitaux; chez les nourrissons, l'anus est le siège de prédilection.

Les chancres indurés observés étaient tous extra-génitaux (la source d'infection n'a pu être établie que dans un cas).

La proportion des lésions gommeuses est un peu plus grande chez les femmes que chez les hommes. En général, la syphilis a, chez les femmes, une évolution plus grave que chez l'homme.

Près d'un tiers (31 p. 100) de tous les symptômes tertiaires ont pour point de départ le système osseux ; plus du tiers (39 p. 100) des affections osseuses sont localisées sur le tibia.

Les troubles syphilitiques tertiaires les plus graves de la peau, des yeux, des systèmes osseux et cartilagineux s'observent chez les femmes ; par contre, les affections les plus sérieuses du système nerveux et des organes parenchymateux se rencontrent chez les hommes.

La syphilis du système nerveux est plus fréquente et présente des formes beaucoup plus graves chez l'homme que chez la femme. Même au point de vue purement symptomatique, la syphilis est une maladie qui exige plus que beaucoup d'autres l'intervention médicale ; les syphilitiques forment l'élément le plus ponctuel et le plus reconnaissant parmi les malades des consultations gratuites.

Étant donnés les conditions économiques cxistantes, l'état intellectuel et la culture des paysans, le traitement de la syphilis est seul possible mais non sa prophylaxie. Le meilleur moyen de combattre cette maladie est de rendre accessible à la population l'assistance médicale.

Un ambulatorium sans aucun caractère spécial, même sans établissement hospitalier, est une arme puissante pour combattre la syphilis. Dans les pays où cette maladie est déjà enracinée, le défaut d'assistance médicale est si fortement ressenti par la population que les paysans, surtout les femmes, sont prêts à sacrifier leurs dernières ressources pour avoir l'aide médicale seulement à proximité.

Le traitement rationnel de la syphilis sera bienfaisant pour la population, même au point de vue économique, en rendant ses membres malades au travail et à la vie, et en transformant les parias en membres utiles de la famille ; il peut y avoir aussi une importance pédagogique en provoquant la confiance des masses populaires en la science et les personnes instruites. A. Doyon.

**Mme Kholevinskaia. — Compte rendu de l'examen des prostituées à la foire de Nijni-Novgorod pendant l'année 1894. (*Wratsch*, 1895, nos 16 et 17, p. 438 et 471.)**

Communication faite à la Société de syphiligraphie et de dermatologie.

Il y avait en tout 566 femmes inscrites au bureau médical ; toutes avaient été examinées ; il y eut en tout 5,286 examens pendant 30 séances (ce qui fait en moyenne 176 examens par jour).

La plupart des malades (74 p. 100) sont des paysannes, et âgées de 15 à 20 ans (43 p. 100). Sur les 566 plus d'un tiers étaient atteintes ; la plupart de ces cas se rapportaient aux premiers jours d'examen ; 50 p. 100 des syphilitiques avaient été reçues immédiatement après le premier examen : l'autre moitié présentait des récidives pendant le séjour

à la foire ; très peu d'entre elles y ont pris la syphilis. Il y eut 65 syphilitiques, c'est-à-dire 4,83 p. 100 du nombre des prostituées ; sur ce chiffre, deux seulement avaient des chancres ; toutes les autres présentaient des symptômes de la période secondaire.

Le chancre mou a été constaté 30 fois sur 27 femmes, et la blennorrhagie 73 fois.

En terminant l'auteur s'élève contre le manque d'un service analogue dans l'autre faubourg de la ville, Kounavine, où cependent la prostitution fleurit à peu près autant qu'au faubourg Samokat où ce service existe ; on est obligé de faire l'examen médical dans les maisons de prostitution ; or dans ces conditions il est fort difficile de le faire convenablement.

Mme Kholevinskaia insiste aussi sur la nécessité d'introduire l'examen médical obligatoire des chanteuses de cafés-concerts qui font de la prostitution clandestine et parmi lesquelles la syphilis et la blennorrhagie sont très fréquentes. Il serait à désirer, dit l'auteur, que le Département médical se charge de cette surveillance médico-sanitaire et s'occupe du choix des médecins inspecteurs, de la régularisation de ces services, de l'établissement des bureaux médico-sanitaires, etc. S. Broïdo.

**La syphilis à Budapest.** — L. Török. Die Verbreituug der Syphilis in Budapest und ihre Prophylaxe. (*Archiv. f. Dermatol. u. syphilis*, 1895, t. XXXI, p. 409.)

En 1894, Budapest comptait 552,000 habitants. De ce nombre, il faut retrancher les enfants âgés de moins de 12 ans et les vieillards ayant plus de 70 ans, c'est-à-dire 103,687 + 9,207 = 112,894. Il reste donc 440,000 individus dont la moitié, 220,000, sont des hommes. Parmi la population mâle de 12 à 70 ans, 4 à 5,3 p. 1000, soit en moyenne 1,023 individus sont infectés chaque année de la syphilis. Parmi les habitants des deux sexes, et d'après l'évaluation la plus faible 2,5 à 2,9 p. 1000, soit en moyenne 1,188 personnes, sont atteintes chaque année.

La prophylaxie de la syphilis exige diverses mesures, dont une partie se rapporte à la prostitution. Une des sources principales de l'infection syphilitique à Budapest est, en effet, la prostitution, et la prostitution enregistrée, placée sous la surveillance de la police, soumise au contrôle des médecins du service sanitaire.

Voici, d'après l'auteur, quelles seraient les mesures à prendre contre la propagation de la syphilis :

Construction d'un institut bien installé avec salles de visite dans chaque quartier de la ville.

Nomination comme directeur de chaque institut d'un médecin rémunéré d'une façon en rapport avec un travail aussi important et aussi pénible, qui serait assisté au besoin par un ou plusieurs médecins.

Visites gratuites chaque jour, à heures fixes.

Chaque prostituée sera tenue de se présenter à la visite deux fois par semaine, à l'heure indiquée. Celles chez qui on aura constaté la syphilis seront examinées trois fois chaque semaine pendant les trois années suivantes. Pour ces prostituées, il y aura, par conséquent, un troisième

jour de visite. Sur les feuilles de présence des prostituées munies de leur photographie et des notes personnelles nécessaires, on inscrira à chaque visite : l'état des surfaces recouvertes de poils, de la peau, des ganglions lymphatiques, de la cavité bucco-pharyngienne, des organes génitaux et enfin de la région anale. L'obligation d'une description détaillée conduit involontairement à un examen plus minutieux.

Le directeur de l'institut se fait amener immédiatement par la police les prostituées ne répondant pas à l'appel, et inflige éventuellement une punition.

Toute prostituée, chez qui l'on constate la syphilis, un chancre mou ou une blennorrhagie, est immédiatement conduite dans un hôpital, en lui laissant le temps strictement nécessaire pour arranger ses affaires sous la surveillance de la police.

Le médecin du service sanitaire visite une fois chaque semaine les habitations des prostituées pour le contrôle de la propreté et des conditions hygiéniques.

Deux fois par semaine, il donne des consultations gratuites pour les maladies vénériennes avec remise de médicaments.

Török regarde aussi comme important le contrôle des médecins chargés de ce service, comme l'ont demandé Diday, et, auparavant, Martin et Belhomme, Mireur et d'autres. Ce contrôle pourrait être fait deux ou trois fois par an par un ou plusieurs spécialistes expérimentés.

D'après ce qui précède, on voit que, selon l'auteur, la prostitution doit être aussi publique que possible, c'est-à-dire accessible au contrôle médical, tandis que la prostitution clandestine doit être poursuivie sous quelque forme qu'elle se montre. Mais l'examen médical doit se pratiquer de façon à constituer réellement une protection de la population contre l'extension de la syphilis. Avec la manière dont cet examen se pratique aujourd'hui à Budapest, ses résultats, dit Török, sont insignifiants et bons tout au plus à fournir des arguments aux abolitionnistes.

D'autre part, il importe que les médecins possèdent les connaissances nécessaires concernant le diagnostic et le traitement de la syphilis. Mais en Hongrie l'enseignement de la syphiligraphie et de la dermatologie est défectueux. L'installation de la clinique de Klausenburg est très primitive ; la chaire est inoccupée depuis la mort du professeur Geber. Budapest n'a pas de clinique universitaire de dermatologie.

Le professeur Schwimmer a appelé depuis longtemps, mais sans succès, l'attention sur l'importance de cette chaire. Aussi l'auteur demande-t-il avec instance que l'étude de la dermatologie soit rendue obligatoire et qu'on nomme un professeur ordinaire de dermatologie avec une clinique bien organisée.

Les places de médecin du service sanitaire ne devraient être confiées qu'à des médecins ayant suivi pendant six mois une clinique dermatologique et deux mois au moins une clinique gynécologique, et pouvant produire un certificat témoignant qu'ils possèdent une instruction pratique suffisante.

Enfin il faut augmenter les services hospitaliers où sont reçus les vénériens.

Il est nécessaire aussi d'abolir les dispositions légales, d'après lesquelles les membres des caisses d'assurance contre la maladie ne reçoivent pas de secours alimentaires, quand ils sont malades à la suite de « débauche », car il importe avant tout, au point de vue de la prophylaxie, de faire disparaître le plus tôt possible, chez les malades, les lésions contagieuses. Si donc, un membre de ces caisses d'assurance est atteint d'une maladie vénérienne, et incapable de travailler, il faut, pour le guérir le plus rapidement possible, l'exempter de son travail et lui fournir des ressources alimentaires. Bien des auteurs, et, en dernier lieu Blaschko, ont déjà insisté sur ce point. A. Doyon.

**Prostitution ; maisons publiques.** — W. Miehe. Ueber den Einfluss der Kasernirung der Prostitiurten auf die Ausbreitung der Syphilis. (*Archiv. f. Dermatol. u. Syphilis*, 1895, t. XXXII, p. 91.)

Si l'on compare au point de vue de l'extension des maladies vénériennes les pays et villes où les prostituées sont casernées et ceux dépourvus de maisons publiques (autant qu'il est permis de conclure d'après les statistiques), la comparaison n'est nullement défavorable aux maisons publiques. L'auteur se demande comment en Allemagne, en cas du rétablissement éventuel des maisons publiques, il faudrait réglementer la prostitution pour endiguer autant que possible les maladies vénériennes.

En premier lieu, il faut revenir à l'ancienne proposition qui a été faite aux congrès internationaux de médecine de Paris et de Vienne.

Étant donnés les rapports de plus en plus actifs entre les peuples civilisés, la réglementation internationale de la prostitution aurait une grande importance. Ce sont surtout les relations maritimes de plus en plus fréquentes qui comportent de grands dangers. Selon Töply 139 p. 1000, des hommes d'équipage en moyenne ont été atteints de maladies vénériennes.

Chaque année (de 1873 à 1882), l'Angleterre a été ainsi tellement contaminée qu'elle est devenue l'un des foyers les plus dangereux de la syphilis et qu'elle en exporte plus qu'elle n'en importe. Il faudrait tout d'abord pousser à une réglementation dans les principales villes maritimes par voie internationale, puis pourvoir à une hospitalisation aussi large que possible des équipages contaminés en route. L'auteur montre ce qu'on peut obtenir en ce sens par différentes statistiques. A Calcutta, par exemple, 328 p. 1000 des troupes y stationnant étaient contaminés en moyenne chaque année de 1859 à 1869, tandis que de 1869 à 1879, pendant la réglementation, il n'y en avait plus que 12,7 p. 1000. Il signale ensuite la fréquence énorme de la maladie (plus de 200 p. 1000), chez les matelots des bâtiments allemands en station dans l'Asie Orientale. Le meilleur moyen de lutter contre la propagation serait encore, dans ces cas, l'établissement de maisons publiques et un contrôle sanitaire énergique des prostituées.

Il exprime les mêmes desiderata en ce qui concerne les relations continentales. Sur les frontières il y aurait beaucoup à faire contre l'extension de la syphilis par des mesures internationales relatives à l'hospitalisation des malades indigents, l'émigration des prostituées etc.

Il en serait de même pour les grandes villes de garnison, les réunions de troupes et les camps, les grandes accumulations d'ouvriers ; les maisons publiques seraient le meilleur moyen d'empêcher la prostitution clandestine et de protéger la population contre la contamination.

L'auteur entre ensuite dans de grands détails sur le mode de contrôle soit des filles publiques, en maison, soit habitant isolément, ainsi que sur les différentes réglementations.

En résumé, selon le Dr Miehe, le casernement des prostituées est l'un des moyens les plus sûrs et les plus énergiques d'empêcher la propagation de la syphilis.

Ce n'est pas le seul, mais seulement un anneau de la longue chaîne des moyens tendant à ce but.

Ce n'est un moyen nécessaire qu'en certaines places et dans des conditions déterminées. A. Doyon.

**Injections intra-veineuses de sublimé.** — Dinkler. Ueber die Wirkung und Verwendbarkeit der von Bacelli empfohlenen intravenösen Sublimatinjectionen. (*Berl. klin. Wochenschrift*, 1895, p. 382, 410 et 437.)

Sur 50 syphilitiques soignés à la clinique médicale d'Heidelberg (24 hommes et 26 femmes) de juin à octobre 1894, 9 (8 hommes et 1 femme) ont été traités par les injections intra-veineuses de sublimé d'après la méthode de Baccelli.

L'auteur donne l'observation détaillée de ces neuf malades. Quant à la valeur thérapeutique de la nouvelle méthode, il admet, avec Baccelli, Blaschko et d'autres auteurs, que les injections intra-veineuses de sublimé déterminent une guérison plus sûre et plus rapide des processus syphilitiques qu'avec les autres méthodes. Leur action aux différentes phases de la syphilis paraît en général l'emporter sur les cures énergiques de frictions et le traitement local simultané. En outre, ses observations de l'autorisent à penser que les phénomènes tertiaires sont plus faciles à modifier que les secondaires par des cures d'injection. Pour entrer dans le détail, les syphilides papulo-maculeuses et psoriasiques, les condylomes larges, les inflammations de la gorge, ainsi que les scléroses initiales, sont notablement améliorés à la fin de la première semaine de traitement; les exanthèmes pâlissent (dans un des cas cités par l'auteur, des roséoles au bout de trois injections), les infiltrats sont en régression, les condylomes sont moins sécrétants, moins hyperhémiés et plus plats. Les amygdales, les piliers palatins se détergent, les ulcères de la cavité buccale se cicatrisent, les lésions primaires entrent rapidement en régression, l'engorgement de la rate et des ganglions disparaît.

Leur influence paraît s'exercer le plus rapidement sur les exanthèmes, la céphalée. Par contre, la lymphadénite des différents paquets ganglionnaires est plus rebelle et persiste plus longtemps qu'avec les autres cures ; il en est de même des lésions spécifiques de la peau, des muqueuses. Si l'on compare l'action du traitement par les frictions joint à un traitement local parallèle (calomel, eau salée, application de sublimé,

cautérisations avec le nitrate d'argent) avec les effets des injections intra-veineuses de sublimé, ces dernières l'emportent sur les premières en rapidité. L'avantage apparaît surtout à propos des accidents secondaires et tertiaires des muqueuses. On le comprend assez bien, étant donné le mode d'introduction du mercure dans l'organisme : le sublimé circule dans le sang évidemment en quantité beaucoup plus abondante avec une injection intra-veineuse qu'avec toutes les autres méthodes de traitement qui reposent sur l'absorption du mercure à travers les lymphatiques et qui par conséquent dépendent, au point de vue de leur action thérapeutique, de l'activité durable du système lymphatique. L'auteur est de l'avis de Baccelli qui pense qu'un des avantages principaux du traitement intra-veineux réside dans son action énergique et efficace sur les parois vasculaires, très prédisposées aux altérations syphilitiques.

Quelque séduisants que soient ces côtés de la méthode de Baccelli : l'action rapide et efficace pour le traitement de la syphilis, néanmoins il y a des ombres au tableau et en grand nombre, aussi il ne nous est pas possible de recommander de prime abord et sans restriction cette méthode en thérapeutique. D'abord peu d'individus possèdent des veines suffisamment superficielles et larges pour être soumis au traitement des injections intra-veineuses. De plus, il se produit régulièrement, comme des expériences sur les lapins l'ont montré, des thromboses dans les veines, d'abord limitées aux parois de ces organes et aboutissant ensuite à une obturation complète. Il faut alors interrompre la cure ; d'autre part d'autres complications sont possibles (embolies, thromboses dans les autres organes, difficultés dans la circulation veineuse). Un inconvénient plus important est celui-ci : l'immunité donnée par le traitement intra-veineux contre une nouvelle attaque du processus syphilitique ne dure que peu de temps ; déjà après un à trois mois il y a eu des récidives graves dans trois cas ; trois autres cas sont restés sans récidive, il est vrai que dans un de ces derniers cas on a joint le traitement des frictions ; trois cas n'ont pu être suivis. En somme, il est infiniment probable que le danger d'une récidive est plus à redouter avec la méthode de Baccelli qu'avec celle des frictions. Blaschko a fait la même observation. L'action ne dure pas, la raison en est très problablement dans l'élimination extraordinairement rapide du mercure. D'après Blaschko, déjà quatorze jours après une cure d'injections intra-veineuses, il n'y a plus de mercure dans l'urine, pendant que ce métal circule encore des semaines et des mois avec toutes les autres méthodes. D'après ce qui précède on peut conclure que la méthode inaugurée par Baccelli pour le traitement de la syphilis, quelque rationnelle qu'elle paraisse, ne saurait remplacer les autres modes de traitement (cure par les frictions, injections sous-cutanées). Les avantages sont : action rapide et efficace. Les inconvénients sont : impossibilité de l'appliquer chez certains malades, danger de thromboses, tendance aux récidives. Aussi il ne faut recommander ce traitement que quand il s'agit des formes rapidement envahissantes de la peau et des muqueuses, aussi et surtout dans les cas graves de syphilis du système nerveux central. En raison de l'action rapide de ce traitement, on l'emploiera dans ces cas-là et seulement comme introduction au

traitement antisyphilitique, on fera huit ou dix injections pour parer aux premiers dangers et on continuera par des frictions hydrargyriques. Dans des cas absolument désespérés, on pourrait peut-être employer simultanément les injections et les frictions, mais bien entendu les premières en nombre très limité. A. Doyon.

Professeur M. Stoukowenkoff. — Traitement de la syphilis par les injections intra-veineuses de mercure en solution. (*Meditzinskoié Obozrenie*, 1895, n° 18, p. 477.)

Les conclusions de l'auteur sont basées sur l'observation de 30 malades auxquels il a fait 564 injections ; ces injections lui ont permis de vérifier les données qu'il considère comme base du traitement mercuriel et qu'il a exposées au Congrès de dermatologie de 1894 à Lyon.

Ses observations peuvent être divisées en trois groupes : 1) Malades auxquels on injectait dans les veines de faibles doses de sublimé, doses qui, d'après les nombreuses communications, auraient un effet très considérable ; 2) Malades à injections de doses graduellement croissantes ; 3) Malades auxquels on injectait d'autres solutions mercurielles que le sublimé et en quantité correspondant à celles que l'auteur emploie pour les injections hypodermiques de sel mercuriel ne coagulant pas l'albumine (benzoate de mercure).

Les accidents inflammatoires provoqués parfois par les injections cédaient rapidement aux pansements humides ; la phlébite mettait un à deux mois pour guérir ; elle s'observait plus souvent et était plus marquée avec l'emploi de solutions concentrées de sublimé qu'avec le benzoate. La quantité maximale injectée à chaque séance était de 2 centim. cubes de la solution, la quantité maximale de mercure introduit était donc de 9 milligr. avec l'emploi du sublimé, de 10 milligr. avec le benzoate de mercure.

L'auteur a constaté que si le mercure est introduit directement dans le sang, il agit dès la première injection ; son élimination par le rein est en rapport direct avec la quantité introduite dans les veines ; tandis que l'élimination par les glandes sudoripares est, dans l'injection intra-veineuse, comme dans l'hypodermique, égale à l'élimination par les reins : des quantités égales d'urine et de sueur contiennent la même quantité de mercure.

Au point de vue des résultats thérapeutiques, les observations de malades atteints de gommes et de papules n'étant pas encore suffisamment nombreuses, M. Stoukowenkoff ne donne pour le moment que les résultats obtenus chez les malades qui n'avaient que des roséoles et il constate que la marche de ces dernières est très favorablement influencée par le traitement ; l'effet est d'autant plus rapide que la dose est plus grande. On peut dire que la *quantité de mercure introduite dans le sang et l'intensité de son introduction sont les deux éléments principaux qui rendent compte des résultats obtenus par la thérapeutique mercurielle*, hypothèse que l'auteur a émise il y a déjà un an.

En terminant, l'auteur conclut que :

1) La rapidité de l'effet thérapeutique du mercure est directement pro-

portionnelle à la dose journalière et en rapport inverse avec le temps employé.

2) La dose de mercure employée par jour est inversement proportionnelle à la quantité totale de mercure nécessaire pour le traitement, et à la durée de ce dernier.

3) La dose moyenne de mercure introduite dans le sang à chaque séance doit, pour donner des effets rapides, être d'environ dix milligrammes (dose pharmacologique). Des quantités inférieures ou minimales (1 milligr.) produisent un effet beaucoup moindre, ou bien agissent beaucoup plus lentement, ou enfin n'agissent pas du tout.

4) La quantité maximale du mercure métallique injecté dans les veines ne doit pas, pour une période de traitement, dépasser en moyenne 260 milligr.

5) Contrairement à l'avis de Bacelli, la quantité de mercure nécessaire pour obtenir un effet thérapeutique n'est pas moindre avec l'introduction intra-veineuse, qu'avec les injections sous-cutanées d'un sel de mercure qui ne coagule pas l'albumine.

6) Il n'est point démontré que le sublimé est le sel le meilleur pour les injections intra-veineuses; on trouvera peut-être d'autres sels qui y conviendront mieux.

Les accidents qui arrivent parfois et qui rendent l'emploi des injections intra-veineuses un peu difficile (phlébites, abcès, thromboses, etc.) ne sont certes imputables qu'à un défaut de la technique ; il est probable qu'avec le perfectionnement de cette dernière, ces accidents passeront dans le domaine de l'histoire, de même que le sont déjà passées la gangrène, la douleur, etc., dans les injections hypodermiques. Pour le moment, ce qu'il y a de plus important comme résultat des injections intra-veineuses, c'est que ce procédé a donné la mesure de la quantité de mercure nécessaire à introduire dans le sang pour obtenir le résultat thérapeutique cherché.

La comparaison de cette quantité avec celle qu'on emploie avec les autres modes de traitement, doit servir de moyen d'appréciation de chaque mode de traitement donné. S. Broïdo.

**Intoxication mercurielle.** — G. Lewin. Zwei weitere Fälle von Intoxication nach der Injection von unlöslichen Quecksilbersalzen. (*Charité Annalen*, t. XVIII.)

Il s'agit de deux nouveaux cas d'intoxication à la suite d'injections de sels insolubles de mercure.

Cas I. — Fille de 25 ans. Syphilis en 1892. Après une cure d'injections de salicylate de mercure, il survint une récidive pour laquelle on fait de nouveau des injections avec l'oxyde jaune de mercure ; après la sixième injection : douleurs abdominales, vomissements de masses verdâtres, selles diarrhéiques de même couleur. Bientôt ces évacuations deviennent sanguinolentes, toutefois pas de sang liquide. En même temps, stomatite intense et ulcérations. Un traitement approprié fit cesser ces accidents.

Cas II. — Ce cas concerne un homme de 45 ans atteint de syphilis, auquel on fit une injection d'oxyde jaune de mercure 0,5 p. 15. Localement, sur des gommes ulcérées, application d'un emplâtre hydrargyrique. Huit jours après l'injection les ulcères étaient en voie de guérison, mais il y avait une telle stomatite (tuméfaction des gencives, salivation abondante) qu'on suspendit les injections de sels insolubles et à des intervalles de deux à quatre jours on fit trois demi-injections de sublimé, donc 0,006 de sublimé. Malgré les soins les plus scrupuleux de la bouche la salivation augmenta, de sorte qu'on cessa même l'emploi local du mercure. Ce n'est qu'au bout de quatre semaines d'un traitement local énergique que les lésions buccales (ulcères, salivation) cédèrent.

En somme, dans ces deux cas, notamment dans le dernier, les manifestations de l'intoxication étaient sérieuses. Sans doute, on s'est rendu maître de l'empoisonnement, mais il y a dans la science des cas analogues qui se sont terminés par la mort. A. Doyon.

# REVUE DES LIVRES

G. Lewin et J. Heller. — **Die Sclerodermie.** Brochure gr. in-8° de 235 pages, avec deux planches. Berlin, 1895, A. Hirschwald.

Cet ouvrage est un traité complet de la sclérodermie. Les auteurs ont rapporté en les résumant 475 observations de malades qu'ils ont trouvées dans la littérature médicale.

Ils ont ajouté à ce nombre quelques faits encore inédits, ce qui donne un chiffre total de plus de 508 cas.

Comme fréquence ils indiquent pour 435 malades 292 femmes et 139 hommes, dans 4 cas le sexe n'est pas indiqué; c'est de 30 à 40 ans que la sclérodermie s'observe le plus souvent.

Cette affection est en général rare dans les hôpitaux. A la Charité de Berlin les auteurs ont relevé 1 cas de sclérodermie environ pour 19,000 malades, pour 1,800 maladies de la peau. Mürzin et Mansuroff indiquent 1 cas pour 1,000 malades atteints de dermatoses.

Lewin et Heller exposent ensuite en un court résumé les opinions des auteurs sur la pathogénie de la sclérodermie.

Horteloup avait émis l'hypothèse qu'elle était provoquée par une contraction permanente des fibres lisses des muscles. A. Heller croit, en tenant compte de quelques autopsies dans lesquelles on a constaté l'occlusion du canal thoracique, que la stase de la lymphe est le point capital. Hebra, Kaposi, Hollefreud, Bernhardt et Schwabach, Rassmussen, Lassar, Collin, Köbner, eu égard à la présence de cellules jeunes de tissu conjonctif dans les gaines périvasculaires des lymphatiques et dans les interstices de tissu, sont disposés à admettre une stase lymphatique et un processus semblable à l'éléphantiasis, peut-être même (Rassmussen) identique.

Forget, Fiedler, Grisolle, Lagrange, Chiari, Rindfleisch, Förster, Pasturaud, Birch-Hirschfeld, etc..., voient dans la sclérodermie une inflammalente du chorion se terminant par induration et rétraction.

Selon Zambaco-Pacha la sclérodermie est une forme de transition de la lèpre.

Les partisans de la genèse nerveuse de la sclérodermie sont nombreux. Eulenburg admet une maladie névropathique générale, Rosenthal une névrite, Schwimmer une affection du sympathique, Schultze une myélite chronique.

Mendel, Kaposi, Arnozan placent dans une maladie des vaisseaux l'origine de la sclérodermie.

L'analyse de tous les cas a conduit Lewin et Heller à cette conviction que la sclérodermie est une angionévrose qui peut dépendre du système nerveux central. Chez quelques malades les auteurs ont trouvé un nervosisme héréditaire, une prédisposition à l'hystérie, aux psychoses. Dans 21 cas ils ont constaté une localisation symétrique de la sclérodermie.

A l'autopsie ils ont relevé l'épaississement des méninges, l'induration partielle des circonvolutions cérébrales, la dégénération des racines antérieures, la sclérose de la moelle, etc...

Comme preuve de la participation du centre vaso-moteur ils signalent l'apparition fréquente de la rougeur comme premier symptôme de la maladie; si la sclérodermie existe déjà et si elle s'étend à d'autres territoires la rougeur se manifeste de nouveau comme premier symptôme du retour du processus. Quand même il existe une seule plaque à marche progressive, dans la zone périphérique on constate toujours de la rougeur par suite de la paralysie des vaso-moteurs.

Une conséquence de la dilatation des vaisseaux est l'élévation de la température (Neumann et Mossler). Si ultérieurement il survient des lésions vasculaires après de l'endartérite la température de la peau s'abaisse. Dans 68 cas les auteurs ont noté cet abaissement de la température.

La paralysie des vaso-moteurs entraîne la dilatation des vaisseaux qui a pour conséquence le ralentissement du courant sanguin. Il en résulte ultérieurement une altération de la paroi vasculaire permettant la transsudation du sérum ; c'est la période œdémateuse de la sclérodermie qui amène plus tard l'induration, le symptôme caractéristique de cette affection, et ensuite par la compression des vaisseaux, l'atrophie; la peau peut devenir mince comme du papier.

Les pigmentations dans la sclérodermie dépendraient aussi essentiellement, selon les auteurs, de lésions des vaso-moteurs. Le pigment provient de la transformation des corpuscules rouges du sang des vaisseaux ainsi altérés.

La maladie des centres trophiques explique une autre partie des symptômes. La desquamation de la peau, les modifications dans la croissance des poils, les lésions des ongles, la tendance de la peau aux processus ulcératifs s'expliquent aussi par l'altération des vaisseaux. L'ouvrage se termine par un Index bibliographique très complet. A. Doyon.

G. Povarnine. — Le gonocoque dans la blennorrhagie. (Thèse de Saint-Pétersbourg.)

L'auteur a fait l'examen microscopique de la sécrétion uréthrale de 321 malades atteints des formes diverses de blennorrhagie simple ou compliquée; dans trois quarts des cas seulement, les gonocoques avaient été constatés; dans les autres cas, la présence du micro-organisme en question n'a pu être démontrée. Aussi M. Povarnine divise-t-il ses observations en deux groupes :

A. *Blennorrhagie avec gonocoques.* — Le pus blennorrhagique est surtout riche en gonocoques au début, puis leur nombre diminue de plus en plus, et, vers la cinquième semaine du séjour des malades à l'hôpital, on n'en trouve plus du tout dans la sécrétion uréthrale; cette disparition peut être considérée comme signe de guérison prochaine.

La persistance des gonocoques dans le pus est surtout prolongée dans la blennorrhagie qui s'accompagne de complications viscérales [(6,19 semaines), surtout si l'on compte parmi ces complications les cystites catarrhales (7,08 semaines)], et dans les cas invétérés (5,14 semaines).

Les complications non viscérales ne paraissent pas être en rapport avec la dissémination des gonocoques, puisque ces derniers disparaissent vers la cinquième semaine dans ces cas comme dans les autres. Pendant les récidives les gonocoques disparaissent vers la fin du quatrième septénaire; la guérison survient vers la septième semaine, c'est-à-dire plus rapidement que pour la première blennorrhagie, où la guérison ne survient qu'au bout de deux mois et demi. Les globules de pus s'observent pendant toute la durée de la maladie, diminuent vers la fin et augmentent de nouveau en cas de rechute. L'épithélium pavimenteux se trouve en faible quantité pendant toute la durée et dans tous les cas de gonorrhée, en plus grand nombre pendant les exacerbations. L'épithélium cylindrique se trouve plus rarement et indique une lésion des parties profondes de l'urèthre; il apparaît surtout au moment des complications et sa quantité est alors considérable dès le début.

En dehors du gonocoque on trouve encore, vers le quatrième septénaire et pendant deux ou trois semaines, d'autres micro-organismes; mais dans la moitié des cas seulement ils sont nombreux; on rencontre surtout les diplo-bâtonnets, des bâtonnets gros et courts, d'autres fins et de longueur moyenne, des diplocoques, des streptocoques et des cocci simples; mais leur quantité est toujours plus faible que celle des gonocoques dont le nombre est en rapport direct avec l'intensité des phénomènes inflammatoires. S'il faut dans tous ces cas attribuer la maladie à des micro-organismes, ce n'est que les gonocoques qu'on peut incriminer.

B. *Blennorrhagie sans gonocoques.* — La durée de la maladie est en moyenne moindre que dans les cas précédents; il en est de même du nombre des globules de pus, d'épithélium pavimenteux et cylindrique, rencontrés dans le pus; le nombre de microbes autres que le gonocoque est le même que dans les cas de la première série, si l'on ne tient pas compte dans ces derniers des gonocoques qui ne se trouvent pas à l'intérieur des cellules. — Ces micro-organismes secondaires se montrent et disparaissent une ou deux semaines plus tôt que dans la blennorrhagie à gonocoques. Dans 25,88 p. 100 des cas de blennorrhagie sans gonocoques, on trouve dans le mucus, et parfois pendant très longtemps, des cocci ressemblant morphologiquement aux gonocoques; tous les autres microbes n'ont été constatés que dans 25,8 p. 100. Tous ces micro-organismes ne peuvent être considérés que comme des saprophytes et nullement comme cause de la blennorrhagie, ainsi que le prouvent l'observation et les recherches faites à propos de vingt malades atteints d'affections diverses du prépuce et du gland. S. Broïdo.

# TABLE PAR NOMS D'AUTEURS

## DES MÉMOIRES ET ARTICLES ORIGINAUX


Pages

ADENOT. — De l'origine osseuse de certaines ulcérations tuberculeuses en apparence exclusivement cutanées..... 617

AUDRAIN (J.) — Contribution à l'étude de la pelade. — Valeur des cheveux cassés..... 874

AUDRY. — Sur la résorption angioplastique de l'épithélium cutané..... 513

CHATINIÈRE (H.). — Expériences sur la toxicité de l'urine des lépreux tuberculeux..... 204

CHEINISSE (L.). — Chancres syphilitiques multiples consécutifs au tatouage..... 1

COPPEZ voir HENNEBERT.

DARIER (J.). — Sur un nouveau cas de dystrophie papillaire et pigmentaire (Acanthosis nigricans)..... 97

DARIER (J.). — Lupus de la langue ; lupus papillomateux avec dégénérescence hyaline..... 631

DUBREUILH (W.). — Contribution à l'étude clinique et anatomique de la verrue plantaire..... 441

DUBREUILH et FRÈCHE. — L'Actinomycose dans le sud-ouest de la France..... 788

ETIENNE, voir SPILLMANN.

FRÈCHE, voir DUBREUILH.

GRASS (JULES) et TÖRÖK (L.). — Un cas d'exfoliation lamelleuse des nouveau-nés (ichtyosis sebacea de Hebra)..... 104

HALIPRÉ, voir NICOLLE.

HALLOPEAU. — Sur une nouvelle forme suppurative et pemphigoïde de tuberculose cutanée en placards à progression excentrique et la cause prochaine de ses localisations..... 1093

HENNEBERT et COPPEZ. — Exophtalmie due à un syphilome de la fosse ptérygo-palatine..... 193

JEANSELME. — Troubles trophiques dans la blennorrhagie..... 525

KREFTING. — Sur un cas de dermatite exfoliatrice généralisée compliquée d'une sarcomatide cutanée multiple..... 1098

LEREDDE. — Le lichen plan, à forme bulleuse. — Eosinophilie. — Nature du lichen plan..... 637

LEREDDE et PERRIN. — Anatomie pathologique de la dermatose de Duhring..... 281, 452

LEREDDE, voir TENNESON.

MENAHEM HODARA. — Contribution à l'étude des grands leucocytes mononucléaires. Y a-t-il des cellules plasmatiques (plasmazellen) dans les organes hématopoiétiques normaux de l'homme ..... 856

MIBELLI. — Sur la pluralité des trichophytons..... 733
MONCORVO. — Sur trois nouveaux cas d'éléphantiasis congénital..... 965
MOREIRA (J.). — Saturnisme et syphilis maligne..... 521
NÉKAM. — Quelques considérations sur la disposition et la fonction des fibres élastiques de la peau..... 109
NICOLLE et HALIPRÉ. — Maladie familiale caractérisée par des altérations des cheveux et des ongles..... 804
PERRIN, voir LEREDDE.
RASCH (C.). — Note sur deux cas de papillomes multiples bénins de la muqueuse buccale ; leurs rapports avec les verrues communes des mains..... 6
RICHARD D'AULNAY. — Chancre de la sous-cloison du nez..... 989
RIOBLANC. — Sur un cas de psoriasis vaccinal..... 880
SABOURAUD. — Sur la pluralite des trichophytons : réponse au mémoire du professeur Mibelli..... 757
SACK (ARNOLD). — Note sur le tissu adipeux..... 458
SPILLMANN et ÉTIENNE. — Polynévrites dans l'intoxication hydrargyrique aiguë ou subaiguë..... 991
TENNESON et LEREDDE. — De l'acné kératique..... 285
THIBIERGE (G.). — Le traitement thyroïdien du psoriasis..... 760
THIBIERGE (G.). — De l'hidrocystome..... 978
TÖRÖK, voir GRASS.
TROUSSEAU. — La kératite interstitielle dans la syphilis acquise..... 201
WICKHAM (L.). — Sur un signe pathognomonique du lichen de Wilson. Stries et ponctuations grisâtres..... 517

# TABLE ALPHABÉTIQUE DES AUTEURS

## DONT LES TRAVAUX SONT PUBLIÉS OU ANALYSÉS DANS CE VOLUME


A

Abadie, 358, 373.
Abbott Cantrell, 75.
Achard, 500.
Adenot, 617.
Albers, 1044, 1055.
Albert, 546.
Alexandre, 814, 1052.
Alingrin, 946.
Amicis (de), 435.
Anfimoff, 707.
Arnozan, 493.
Arnstein, 429.
Asch, 135.
Ascornet, 1193.
Ashmead, 92.
Astachewsky, 241.
Auché, 245, 892.
Audrain, 874.
Audry, 513, 678, 680, 681.
Augagneur, 130.
Azua, 170.

B

Babès, 507, 731.
Bagarry, 949.
Bailly, 941.
Baldet, 936.
Balli, 302, 664.
Balzer, 183, 378, 483.
Bar, 951, 1156.
Barbe, 26, 27, 123, 302, 567, 994.
Barrier, 949.
Barthélemy, 351, 574, 1145.
Bayet, 495.
Beau, 1187.
Behrend, 52.
Beier, 74.
Bell, 610.
Benda, 697.
Bennet Bronson, 710.
Bérard, 1188.
Berdal, 944, 950.
Bernheim, 77.
Besnier (E.), 649, 853.
Bézy, 891.
Biggs, 838.
Blaschko, 51, 61, 695, 812, 814.
Block, 591.
Bloom, 715.
Bodin, 261.
Boeck, 420, 592, 828.
Bogoliouboff, 850.
Bonnemaison, 945.
Borzecki, 269.
Bosc, 418.
Botey, 613.
Boucher d'Argis de Guillerville, 1083.
Bourgsdorf, 423.
Bovero, 504.
Brau, 419.
Brault (J.), 33, 34, 676.
Breda, 48, 417, 495.
Breier, 255.
Broez van Dort, 488.
Bronson, 577.
Brooks, 603.
Brousse, 892, 1152
Bruhns, 958.
Brun, 260.
Bryant, 718.
Buffon, 1190.

Burci, 269.
Burlando, 504.
Burnside Foster, 841.

C

Campana, 956, 1157, 1158.
Canova, 1084.
Carra, 1087.
Carrière, 892.
Carruccio, 264.
Casoli, 492.
Caspary, 134.
Casper, 1217.
Castaneda, 77.
Cathelineau, 24.
Cerchez, 49.
Chabrol, 1197.
Champenier, 310, 667.
Championnière, 893.
Chapuis, 95.
Charrier, 508.
Chastanet, 1114.
Chatinière, 204.
Chauffard, 895.
Chauvière, 944.
Cheinisse, 1.
Chevki, 1114.
Chiari, 584.
Claude, 567, 671, 1154.
Cohn, 276.
Colombini, 502.
Coppez, 96, 193.
Courtois Suffit, 845.
Crary, 83.
Crisafulli, 492.
Cutler, 578.

D

Danillo, 1057.
Danlos, 14, 120, 471, 550, 553.
Dardignac, 595.
Darier (J.), 97, 117, 464, 631, 643, 655, 901, 995, 997, 1060, 1159.
Darkschewitsch, 848.
Daunic, 952.
Deforine, 94.
Defrance, 942.
Detchart, 1082.
Diakonoff, 69.
Dinkler, 272.
Djorith, 948.
Domec, 949.
Doutrelepont, 434.
Dreysel, 712.
Drobink, 835.
Dubreuilh, 248, 253, 263, 266, 318, 355, 419, 423, 441, 592, 788, 891.
Du Castel, 12, 112, 117, 211, 295, 340, 342, 461, 479, 533, 535, 647, 652, 1015.
Duhring, 490.
Du Mesnil de Rochemont, 842.
Dutournier, 945.
Dyer, 73.

E

Echeverria, 726.
Eggert, 600.
Ehlers, 352.
Ehrmann, 235.
Eleneff, 1086.
Eliasberg, 502.
Elliot, 577, 710, 713, 955.
Elsenberg, 80.
Emery, 1119.
Engel-Reimers, 1054.
Eraud, 392.
Esmarch (von), 824.
Etienne, 78, 162, 613, 644, 991.
Eudlitz, 28, 31, 124. 125, 558, 559.
Ewald, 1051.

F

Fabry, 158.
Faguet, 245.
Farrar, 92.
Feibes, 1212.
Feliciani, 267.
Feulard, 32, 219, 339, 364, 367, 530, 565, 653, 1024.
Finger, 50, 88, 729
Fischel, 240, 598.
Flint, 1205.
Fordyce, 950.

Foubard, 939.
Fournier (A.), 23, 1000, 1133, 1134, 1137.
Fournier (Edmond), 848.
Foutrein, 1191.
Franck, 712, 1054, 1055.
Frantzen, 699.
Frèche, 267, 788.
Frinowski, 706.
Funk, 265, 530.

G

Gaide, 1192.
Galezowski, 126, 300, 390, 572, 1142.
Gallais, 78.
Galliard, 894, 896.
Gallot (Alphonse), 1181.
Gamberini, 510.
Gastou, 8, 296, 314, 347, 376, 412, 483, 531, 1009.
Gaucher, 26, 27, 123, 302, 310, 567, 664, 667, 671, 896, 959.
Gaulejac, 948.
Gautier, 1194.
Gavino, 41.
Gebert, 149.
Genser, 688.
Gervais, 946.
Gevaert, 592.
Ghon, 88.
Giletti, 963.
Giovannini, 49.
Giraudeau, 510.
Glagoleff, 177.
Gottheil, 181.
Gouez, 1089.
Grabowski, 850.
Gradenigo, 423.
Grass, 104.
Grigorieff, 708.
Grimm, 814.
Grivet, 1186.
Grivtzoff, 849.
Grundzach, 265.
Guertzenstein, 1057.
Guibé, 1090.
Guida, 830.
Guillemot, 660.
Guilloud, 947.
Gumpertz, 818.
Guttentag, 75.

H

Halipré, 675, 804.
Hallopeau, 16, 22, 43, 113, 118, 121, 213, 222, 292, 305, 331, 380, 388, 473, 480, 482, 538, 540, 545, 649, 655, 660, 1016, 1021, 1093, 1110, 1111, 1141.
Hansen, 64.
Haralamb, 1148.
Hartmann, 1154.
Hartzell, 84.
Haushalter, 94, 899.
Hebra (Hans von), 66.
Heiman, 1213.
Heitzmann, 1199.
Heller, 165, 817, 1233.
Hennebert, 193.
Henric, 1188.
Heyse, 166.
Hirsch, 165.
Hobbs, 499.
Hock, 56.
Howard A. Sothrop, 589.
Howard A. Kelly, 608.
Hulot, 937.
Hyde (J. N.), 956.

I

Ihle, 168.
Isatschik, 502.
Istomanoff, 68.

J

Jackson (G. Thomas), 83.
Jacquinet, 1085.
Jakovleff, 705.
Jarisch, 1206.
Jayle, 950.
Jeanselme, 113, 222, 305, 525, 1016.
Jevtzki, 586.
Jona, 506.
Jonnart, 1088.
Joseph (Max), 187, 239, 697, 698.

Jullien, 51, 1034.
Justus, 1223.

K

Kalindero, 507.
Kalzenellenbogen, 943.
Kaposi, 48, 50, 63, 236, 254, 583, 686, 688, 898, 899, 1044.
Kholevinskaia, 1225.
Klippel, 508.
Klotz, 577.
Knickenberg, 163.
Köbner, 722, 724.
Koch (F.), 271, 846.
Koehler, 153.
Kohn, 235.
Königstein, 233.
Kopitowski, 1216.
Koudrevetski, 703.
Koudriavsky, 1056.
Koulnieff, 242.
Kouskoff, 507.
Kozlowski, 1233.
Kral, 258.
Krefting, 94, 1098.
Krosing, 191.
Kurt Passarge, 190.
Kusel, 706.

L

Lacavalerie, 940.
Lachowski, 1085.
Lagrange, 890, 893.
Lang, 55, 65, 686.
Lanz, 90, 268.
Lardeux, 941.
Larini, 161.
Lasch, 172.
Lassar, 53, 133, 498, 812, 822.
Lavrand, 248.
Leblanc, 1082.
Le Damany, 16, 213, 292, 380, 538, 540.
Le Dantec, 245, 425.
Ledermann, 166, 237, 698, 821.
Le Gendre, 894, 895.
Legrain, 682.
Leistikov, 169, 244, 426.
Lenoble, 1156.
Leredde, 207, 222, 281, 285, 369, 452, 473, 534, 554, 637, 1035, 1038.
Lesser, 831.
Levet, 1088.
Lévy (H.), 935.
Lewin (G.), 239, 246, 610, 700, 701, 702, 820, 821, 964, 1091, 1232.
Lewin (W.), 421, 506.
Lewin (A.), 1213.
Lie, 716.
Liebreich, 719.
Lilden Brown, 608.
Linden, 175.
Lœvel, 892.
Louis (F.), 941.
Lublinski, 136.
Lukasiewickz, 150.
Lydston, 612.

M

Macrez, 1021, 1141.
Maieff, 71, 588.
Majocchi, 151.
Malherbe, 943.
Mallory, 589.
Manny (de), 948.
Mansilla, 170.
Marcano, 262.
Marschalko, 274.
Martin (Edward), 715.
Marx, 511.
Massary (de), 1155.
Mathieu, 732.
Maugue, 942.
Mazarakis, 940.
Mazza, 91.
Meissner, 238, 819, 956.
Melot, 1183.
Meneau, 395, 431, 499.
Mendel, 11, 12, 208, 210, 562.
Menahem Hodara, 433, 574, 839, 856.
Merlier, 1087.
Mermet, 1155.
Mibelli, 409, 594, 733, 804.
Miche, 1228.
Michel (A.), 935.
Milton Hartzell, 490.
Miramond (Francis), 1180.

Mixter, 591.
Moncorvo, 965.
Mondot, 1197.
Monestié, 938.
Monod, 482, 545, 655.
Mordagne, 1197.
Moreira, 521, 955.
Morel-Lavallée, 325.
Morrow (P.-A.), 79, 730.
Morton, 82.
Mosca, 426.
Mossé, 892, 951.
Mouratoff, 509.
Mourek, 161, 259.
Mourzine, 77.
Moussous, 891.
Mracek, 282.
Münch, 261.

N

Nammack, 847.
Narath, 231, 579.
Narjoux, 1186.
Neebe, 431, 605, 609, 833.
Négrié, 890.
Neisser, 41, 264, 429, 438, 729.
Nékam, 109.
Neuberger, 253, 269.
Neuhaus, 500.
Neumann, 60, 66, 173, 235, 236, 578, 582, 583.
Nicolle, 675.
Nobl, 60, 64, 66, 67, 581, 837.
Nunez, 83.

O

Oestreich, 54.
Oppler, 712.
Orhn, 76.
Oro, 176, 426, 487.
Ortiz, 1211.
Oussas, 70, 704.
Ozenne, 51

P

Palm, 812.
Pauchet, 938, 1154.
Paul, 816.
Paviot, 892.
Pavloff, 704, 830, 831.
Pellizzari, 190, 279, 280.
Pennino, 265.
Peroni, 504.
Perrin (C.), 936.
Perrin (Léon), 222, 281, 369, 452, 1038.
Peter (W.), 419, 427.
Petersen, 69, 829, 1057.
Petrini, 504.
Piccoli, 249.
Pick, 59.
Picqué, 1184.
Piquet, 1184.
Pilliet, 1154.
Pirogoff, 488.
Pitres, 91.
Popoff, 849.
Porter, 179.
Posner, 1213.
Pospelow, 511, 584.
Potier, 1155.
Pouzol, 1089.
Povarnine, 1235.
Proksch, 961.
Pryor, 604.

Q

Quattro Ciocchi, 501.

R

Rambo, 83.
Rasch, 6.
Ravogli, 44.
Raynaud, 108, 227.
Régis, 847.
Reisner, 248, 262.
Reiss, 1222.
Renault, 896.
Rendu, 896.
Respighi, 156, 270, 593.
Reymond, 1155.
Richard d'Aulnay, 989.
Riehl, 56, 61, 233.
Rille, 685.
Rioblanc, 880.
Robinson, 578.

Rocaz, 890.
Rochon, 95.
Rodionoff, 244.
Rollet (Etienne), 225.
Rondelli, 503.
Ronzier-Joly, 1196.
Rosenberg, 237.
Rosenthal, 237, 698.
Rondelli, 503, 1198.
Rouanet, 846.
Routier (A.), 1217.

## S

Säalfeld, 155, 698, 699, 724, 812, 817.
Sabouraud, 463, 733, 963.
Sabrazès, 892.
Sacaze, 171.
Sack, 458.
Saint-Philippe, 893.
Salmon, 331, 388.
Sandberg, 92, 1224.
Sangster, 1204.
Savill, 41.
Scarenzio, 505.
Schaffer, 606, 1218.
Schalenkamp, 608.
Schamberg, 727.
Scharff, 1206.
Schaper, 689.
Schataloff, 585.
Scheyer, 489.
Schiff, 62.
Schiperovitsch, 588.
Schirren, 276, 508.
Schlagenhaufer, 88.
Schlesinger, 582.
Schoemaker, 1209.
Scholz, 136.
Schreiber, 819.
Schtanguieff, 487.
Schulze, 833.
Schutte, 436.
Schutz, 154, 413, 493.
Schwartz, 487.
Schwimmer, 40, 45, 61.
Sederholm, 76.
Seifert, 430.
Sergent, 310, 671.
Sherwell, 76.
Siredey, 894.
Sirena, 613.
Simonovski, 708.
Singer, 57.
Sourdille, 1154.
Sout, 84.
Spiegler, 59, 235.
Spillmann, 613, 991.
Staelin, 505.
Stanziale, 422.
Stelwagon, 836.
Stepanoff, 242, 1056.
Stoukovenkoff, 1331.
Strafforello, 266
Suss, 830.

## T

Taenzer, 167.
Tailhefer, 595.
Talbot, 1189.
Tandoff, 707.
Tataroff, 77.
Taulane, 1195.
Tauvet, 1195.
Tavitian, 1083.
Tedeschi, 1190.
Tenneson, 131, 218, 285, 346, 663.
Thibierge, 184, 760, 978.
Tischoutkine, 72.
Tissier, 951, 1156.
Titomanlio, 614.
Tixeron, 1083.
Tommasoli, 249, 257.
Török, 104, 1226.
Touton, 37.
Trapeznikoff, 70, 612.
Trouchaud, 947.
Trousseau, 201.
Tschepouroff, 68.
Tschernogurgw, 835.
Tschistiakoff, 185, 587, 703.
Tuczek, 187.
Turro, 86.
Tzechanovitsch, 177.

U

Uhma, 278.
Ullmann, 233, 234, 897.
Unna, 137, 595, 601, 900, 1053, 1054, 1055, 1060, 1159, 1500.

V

Vabre, 1198.
Valentine, 1219.
Van Hoorn, 252.
Vanuxcem, 1082.
Vassal, 1190.
Vassilieff, 835.
Vaughan, 603.
Vedenski, 69, 85.
Venturi, 270.
Verchère, 48, 560, 1114, 1216.
Vilenski, 936.
Villard, 892.
Vincent, 424.
Viratel, 1192.
Vissokovitsch, 604.
Vladimiroff, 241.
Völchers, 838.
Vollmer, 1203.
Volterra, 500.

W

Wassermann, 496.
Wedenski, 587.
Weinlechner, 688.
Weiss, 581.
Welander, 177.
Wertheim, 824, 899.
Wickham (Louis), 125, 296, 343, 517, 537, 663, 1126.
Widal, 897.
Winternitz, 580.
Wolff, 273.
Wrigt, 604.
Wurtz, 262.

Y

Yarochevsky, 614.

Z

Zappert, 57.
Zeleneff, 845.
Zinsser, 251.
Zysman, 947.

# TABLE ALPHABÉTIQUE ET MÉTHODIQUE DES MATIÈRES

## DU TOME VI. — TROISIÈME SÉRIE

**1895**

---

### A


**Acanthosis nigricans**, par DARIER. 97, 117
**Acné** cornée, par HALLOPEAU et JEANSELME. 305
— kératique, par TENNESON et LEREDDE. 285
— par HALLOPEAU et MACREZ. 1141
— hypertrophique, par BERDAL et JAYLE. 950
— hypertrophique : ablation par CHAMPIONNIÈRE. 897
— professionnelle chez les ouvriers pétroliers, par GERVAIS. 946
— variété non décrite, par TENNESON. 218
— traitement de l'—, par BOECK. 828
— traitement soufré dans l'—, par BARRIER. 949
— traitée par le massage, par POSPELOFF. 584
— Acné et séborrhée, par SCHUTZ 413
**Actinomycose**, par MALLORY. 589
— par HOWARD A. SOTHROP. 589
— par MIXTER. 591
— par MONESTIÉ. 938
— du menton, par LEGRAIN. 682
— en France, par DUBREUILH et FRÈCHE. 788
— traitée par l'iodure de potassium, par BÉRARD. 1188
**Adéno-carcinome** de la peau, par FORDYCE. 950
**Adénoïde** : infiltration — de la langue, par BREDA. 48
**Adénomes** sébacés, par HALLOPEAU et LEREDDE. 473
— par FEULARD. 530
**Adeps lanæ**, œsype, par IHLE. 168
— par UNNA. 595
**Adipeux** ; tissu, par SACK. 458
**Alopécie** généralisée, par WEINLECHNER. 688
— en aires d'origine nerveuse, par RODIONOFF. 244
**Anesthésie** locale en dermatologie, par DUBREUILH. 318
**Antipyrine** ; éruption, par SUSS. 830
— par GUILLOUD. 947
— V. aussi à *Eruptions médicamenteuses.*
**Aphtes** de la peau, par NEUMANN 60
**Aphteuse** (maladie) et piétin transmis à l'homme, par SCHEYER. 489
**Arsenic** dans le traitement des dermatoses, par DYER. 73
— action sur la nutrition, par VIRATEL. 1192
— V. aussi à *Eruptions médicamenteuses.*
**Atrophie** cutanée idiopathique, par ELLIOT. 710
— cutanée symétrique des extrémités, par BENNET BRONSON 710


### B


**Bartholinite**, par LEBLANT. 1082


### BLENNORRHAGIE


**Gonocoque** : étude générale, par TOUTON. 37
— par TURRO. 86
— par BERNARD VAUGHAN et BROOKS. 603
— par HEIMAN. 1213
— par POVARNINE. 1235
— biologie du —, par FINGER, GHON et SCHLAGENHAUFER 88
— par WERTHEIM. 899
— culture du —, par WRIGHT. 604
Pus blennorrhagique, par POSNER et A. LEWIN. 1213

Staphylocoque analogue au —, par VISSOKOVITSCH..... 604
**Uréthrite** postérieure, par KOCH.. 268
— par LANZ..... 90
— par NEEBE..... 605
— par SCHAFFER..... 606
— chronique, par PIQUET..... 1184
— chez la femme, par VERCHÈRE 1216
Uréthrite membraneuse artificielle, par NEUHAUS..... 500
— anatomie de l'uréthrite, par DINKLER..... 272
Blennorrhagie chez les prostituées, par WEDENSKY..... 85
— latente chez les femmes, par PRYOR..... 604
— interne, par WERTHEIM..... 826
— par KOPYTOWSKI..... 1216
— de l'anus, par NEUBERGER et BOBZECKI..... 269
— Evolution de la blennorrhagie. 90
Vulvo-vaginite des petites filles, par VASSAL..... 1190
Blennorrhagie en médecine légale, par NEISSER..... 1214

### Complications.

Arthrite, par BURCI..... 269
— par BURCI et RESPIGHI..... 270
— hydartroses, luxation spontanée de la tête du radius droit, par WIDAL..... 897
Cystite, par CASPER..... 1217
Rhumatisme récidivant, par EMERY..... 1119
— Rhumatisme noueux, par GASTOU..... 8
— Rhumatisme chez l'enfant, par VANUXCEM..... 1082
— Rhumatisme chez un nouveau-né, par HAUSHALTER..... 893
— Périarthrite par RAYNAUD.... 1082
— Rhumatisme traité par les bains térébenthinés, par BALZER.. 483
— Rhumatisme traité par le mercure, par DETCHART..... 1082
Orchite suppurée : gonocoques dans le pus, par ROUTIER 1218
Dactylites, par FOURNIER..... 1137
Péricardite, par BOUCHER D'ARGIS de GUILLERVILLE..... 1083
Pleurésie blennorrhagique, par MAZZA..... 91
— Pyélite, par HOWARD A. KELLY 608
— pyosalpingite, par HARTMANN 1154
— par REYMOND..... 1155
Complications cérébrales, par PITRES..... 91
Troubles mentaux, par VENTURI. 270
— troubles trophiques dans la —, par JEANSELME..... 525
— Bubon blennorrhagique : stérilité du pus, par GAUCHER, SERGENT et CLAUDE..... 671

### Traitement.

— Par FARRAR..... 92
— par l'alumnol, par SCHWIMMER 40
— — par CHOTZEN..... 1220
— par l'ichtyol, par CANOVA..... 1084
— par le permanganate, par FRANCK..... 1055
— par le permanganate de potasse, par TIXERON..... 1083
— par le santal, par VALENTINE 1219
— par les insufflations de poudres médicamenteuses, par SCHALENKAMP..... 608
Orchite traitée par le gaiacol, par TAVITIAN..... 1083
Prophylaxie de la blennorrhagie, par BLOKUZEWSKI..... 1220
— par NEISSER..... 1221
**Bubons** ; anatomie des —, par ELIASBERG..... 502
— traitement des —, par RONDELLI..... 503
— par NEEBE..... 609
— par l'injection de vaseline iodoformée, par HENRIC..... 1188

## C

**Cancer** mélanique, par FAGUET... 245
**Cancroide** de la face, par LAVRAND. 248
**Carcinome** du cuir chevelu, par KAPOSI..... 688
**Caséine** (pommade à la —), par UNNA..... 601
**Cellules conjonctives** et plasmatiques, par MENAHEM HODARA 574, 856
— par DARIER..... 643
**Cellules plasmatiques**, par UNNA.. 1200
— par MARSCHALKO..... 1201
**Champignons** ; pléomorphisme des — par KRAL..... 258

Chancre.

**Chancre simple** du thorax, par ISATSCHIK..... 592
— nature du —, par FINGER. 50, 1210
— bacille du —, par COLOMBINI. 502
traitement, par NEISSER..... 1211
— par ORTIZ.. ..... . .... 1211
— par FEIBES..... 1212
Chancre simple traité par la formaline, par FRANK..... 1054
Phagédénisme du chancre simple traité par le tartrate ferrico-potassique, par HALLOPEAU et MACREZ..... 1021
**Chéloïdes** suite de brûlures par la foudre, par BLOCK..... 591
**Cicatrices**; structure des —, par GUTTENTAG..... 75
**Clinique** dermatologique à Moscou 440
**Clou de Biskra**, par AUCHÉ et LE DANTEC..... 245
**Condylomes** acuminés, par REISNER. 248
— par VOLLMER ..... 1203
**Corne** de la paupière, pas TENNESON..... 131
**Cuir chevelu** ; tumeurs orthocystiques, par ROUANET..... 1198
V. aussi à *Tumeurs*.
**Cylindrome** multiple de la peau, par KOULNIEFF..... 242
**Cysticerques** de la peau, par LEWIN. 246
V. aussi *Ladrerie*.
**Cystite** due au coli-bacille, par LILDEN-BROWN ..... 608

D

**Dermatite** exfoliatrice, par ORO... 487
— — et sarcomatose cutanée multiple, par KREFTING..... 1098
— papillaire du cuir chevelu, par ULLMANN..... 234
— polymorphe douloureuse chronique à poussées successives, par DU CASTEL..... 340
— polymorphe prurigineuse récidivante chez les femmes enceintes, par BAR et TISSIER. 951
— pustuleuse, chronique et végétante en foyers à progression excentrique, par HALLOPEAU et LE DAMANY..... 16
— pustuleuse végétante en foyers à progression excentrique et dermatite herpétiforme végétante, par HALLOPEAU et MONOD... ..... 655
**Dermatite herpétiforme**, par LEREDDE et PERRIN..... 452
— par GAUCHER, BARBE et CLAUDE..... 567
— anatomie pathologique par LEREDDE et PERRIN..... 281
par GASTOU..... 314
— éosinophilie dans la —, par FUNK..... 530
— insuffisance rénale dans la —, par VILENSKI..... 936
— — par MILOT..... 1183
Dermatite herpétiforme et herpes gestationis, par ELLIOT.... 955
Dermatite herpétiforme dans la grossesse, par C. PERRIN... 936
**Dermatose** épidémique, par SAVILL. 41
Dermatose nouvelle : érythromélie par PICK..... 59
Dermatoses d'origine alimentaire, par GUIDA..... ..... 830
— traitées par la méthode ignée, par BAGARRY..... 949
— Hospitalisation à Saint-Pétersbourg des malades atteints de dermatoses, qar PÉTERSEN..... 829
**Diabète bronzé**, par DUTOURNIER. 945
— par MOSSÉ et DAUNIC..... 951
— par DE MASSARY et POTIER. 1155
**Dystrophie** papillaire et pigmentaire (acanthosis nigricans), par DARIER..... 97, 117
Dystrophie unguéale et pilaire familiale, par NICOLLE et HALIPRÉ..... 675

E

**Eczéma**; nature de l'—, par SCHWIMMER..... 45
— — par BREDA..... 417
— des paupières, par GALEZOWSKI. 300
— par teinture de cheveux, par DU CASTEL..... 112
— des chirurgiens, par LASSAR.. 133
— chez un nourrisson. Septicémie d'origine buccale, par LE GENDRE.. ..... 895

**Eczéma** aigu; œdème dans l' —, par MICHEL..... 935
— réflexes, par PAVLOFF..... 830
— séborrhéique ou névrodermite, par WICKHAM..... 1126
— séborrhéique psoriasiforme, par BARTHÉLEMY..... 1145
— néphrite aiguë dans l' —, par BRUHNS..... 952
— traité par les préparations de de myrtille, par WINTERNITZ. 580
**Eléidine**, par DREYSEL et OPPLER. 712
**Eléphantiasis** congénital, par MONCORVO..... 965
Eléphantiasis de l'anus, par ROSENTHAL..... 698
— de la vulve, par SCHREIBER.. 819
**Emplâtres** adhésifs de Unna, par TAENZER..... 167
**Endothéliomes**, par SPIEGLER..... 50
— par RIEHL..... 61
**Enfants**; infections d'origine cutanée chez les —, par HULOT.... 937
**Epidermolyse** bulleuse, par G.-S. ELLIOT..... 713
**Epilation** par électrolyse, par GIOVANNINI..... 49
**Epithélioma** verruqueux, par TOMMASOLI..... 249
— du pénis, par E. MARTIN..... 715
— sur des cicatrices, par PICCOLI 249
— par LEREDDE..... 524
— **Engelures** : traitement par BOECK..... 1203
— récidivant sur lambeau autoplastique, par CLAUDE et PILLIET..... 1154
— multiples de types différents, par DUBREUILH..... 248
**Epithéliome** traité par l'acide lactique, par BLOOM..... 715
— traité par l'acide nitrique, par GAVINO..... 41
— traité par le bleu de méthyle, par DOMEC..... 949
**Epithélium** cutané : résorption angio-plastique, par AUDRY..... 517
**Ergotisme** chronique, anatomie pathologique, par GRIGORIEFF... 708
— gangréneux, par SCHWARTZ.. 487
**Eruptions médicamenteuses**, antipyrine..... 149
— — par MOREL-LAVALLÉE.... 325
**Eruptions médicamenteuses**, par GASTOU..... 412
— arsenic, par CASPARY..... 134
— iodoforme, par RAYNAUD..... 227
— iodure de sodium, par L. WICKHAM..... 537
— quinique, par HARALAMB..... 1148
— salicylate de soude, par BEIER. 74
V. aussi à *Antipyrine, Arsenic, Iodisme, etc.*
**Eruption** provoquée par une plante, par RIEHL..... 233
— scarlatiniforme au cours d'une infection, par AUCHÉ et LŒVEL..... 892
— circinée chronique de la main, par DUBREUILH..... 355
**Erythème** bulleux, par SAALFELD. 817
— desquamatif et hydrargyrie, par ZYSMAN..... 947
— exsudatif, par NOBL..... 581
— exsudatif chronique, par PAVLOFF..... 831
— infectieux, par GALLIARD.... 894
— — par LE GENDRE..... 894
— noueux, par H. LÉVY..... 935
— polymorphe desquamatif, par BOSC..... 418
— récidivant, par BESNIER et HALLOPEAU..... 649
— scarlatiniforme par onctions mercurielles, par SIREDEY. 894
— singulier, par BLASCHKO..... 812
— strié, par PETER..... 419
**Esthiomène**, par DUBREUILH et BRAU..... 419, 1187
— de la région vulvo-vaginale, par MAZARAKIS..... 940
**Exanthèmes** sérothérapiques, par DUBREUILH..... 891
— causés par le **sérum antidiphtéritique**, par ASCH..... 135
— par LUBLINSKI..... 136
— par SCHOLZ..... 136
**Exfoliation** cutanée, par SANGSTER 1204
**Exostoses sous-unguéales**, par MIRAMOND..... 1180

## F

**Favus**..... 173
— par NOBL..... 60
— par NEUMANN..... 582
— par ABBOTT-CANTRELL..... 75

**Favus**, morphologie; achorion de l'-, 72
par TISCHOUTKINE..... 72
— vitalité des spores du godet favique, par SABRAZÈS.... 892
— traitement du —, par ZINSSER. 251
— par PIROGOFF..... ..... 488
**Fibres élastiques** de la peau, par NEKAM..... 109
— dans les maladies de la peau par KURT PASSARGE..... 190
— — par KRÖSING..... 191
**Filaire** du sang, par FLINT..... 1205
**Folliculite** dépilante des parties glabres, par DUBREUILH.. 253
— granuleuse, par AUDRY..... 681
— nécrotique, par KAPOSI..... 254
**Furoncles** du conduit auditif, par PAUCHET..... 938
— Traitement de la furonculose, par VAN HOORN..... 252
— — par NEUBERGER..... 253

## G

**Gale** bédouine, par MONDOT..... 1197
**Gallanol**, par JOSEPH..... 239
**Gangrène** de l'avant-bras, par LEDERMANN..... 237
— du gland, par NEUHAUS..... 501
— de la verge, par VOLTERRA... 500
— par QUATTRO-CIOCCHI..... 501
— diabétique de la verge, par CRISAFULLI..... 492
— phéniquée, par ALINGRIN.... 946
— symétrique, par DEFRANCE... 942
— chez les hystériques, par NARATH.. ..... 231
**Glandes de la peau** : leurs fonctions, par UNNA..... 137
**Glossite** chronique, par DU CASTEL. 533
**Goudron** ; préparation nouvelle de —, par FISCHEL.....240, 598

## H

**Hématologie** et hématothérapie par JULLIEN..... 1034
**Herpès** du pharynx, par ROSENBERG..... 237
— récidivant de la fesse, par FEULARD..... 32
**Herpes gestationis**, par LEREDDE et PERRIN..... 222
**Hidrocystome**, par THIBIERGE.... 978
**Hidrocystome**, par HALLOPEAU.. 1110
**Hidrosadénites**, par TAUVET..... 1196
**Histologie** pathologique générale de la peau, par UNNA....901, 1060, 1159
**Hydrargyrisme** : polynévrites dans l'—, par SPILZMANN et ETIENNE 991
V. *Erythème scarlatiniforme.*
**Hydroa** vacciniforme, par BOECK. 420
— par MOREIRA..... 955
**Hyphomycète** : maladie papulo-ulcérative, folliculaire hyphomycétique de la peau, par DUHRING et MILTON-HARTZELL..... 490
**Hyperkératose** palmaire et plantaire, par HALLOPEAU..... 480
**Hyperkératoses** dans le lichen plan, par HALLOPEAU..... 121
**Hyperhidrose**, par PALM..... 812
**Hystérie**. Éruption pemphigoïde gangréneuse dans l' —, par GAUCHER et BARBE..... 27
Gangrène dans l' — par SCHWIMMER..... ..... 61

## I

**Ichtyose**, par KAPOSI..... 686
— simulant une sclérodermie, par HALLOPEAU et JEANSELME. 1016
— congénitale, par SHERWELL. 76
— sébacée des nouveau-nés, par GRASS et TÖRÖK..... 104
**Impétigo** : stomatite et manifestations laryngées, par ROCAZ.... 890
— avec albuminurie, par FEULARD..... 367
— traitement de l' —, par NEEBE. 833
— traitement par la liqueur de Donovan, par SAINT-PHILIPPE 893
**Impétigo herpétiforme**, par BREIER. 255
— par SCHULZE..... 833
**Iodisme**. Éruption, par DU CASTEL. 211
— par CASOLI..... 492
— par ARNOZAN..... 493
— par TROUCHAUD..... 947
— tumeurs iodiques —, par LEWIN. 820

## K

**Kéloïde**, par SCHUTZ..... 493
V. aussi *Chéloïde.*
**Keratodermie**, par BREDA..... 495
**Kératose** linéaire, par KOUDREVETSKI..... 703

**Kerion** du cou, par TENNESON.... 346
**Kystes épidermiques** traumatiques, par de MANNY..... 948

L

**Ladrerie**, par DARIER..... 995
**Langue**, tuberculose de la —, par VEDENSKI..... 69
— ulcération papillomateuse de la —, par BRUN..... 260
— Langue verte, par MOUREK... 259
— V. aussi *Glossite*.
**Lentigo** infectieux des vieillards, par BAYET..... 495
**Lèpre**, par RIEHL..... 56
— par ARMAUER HANSEN..... 64
— par KAPOSI..... 899
— contagiosité de la —, par REISNER..... 262
— par BRYANT..... 718
— non transmissibilité aux animaux, par Campana..... 956
— Lèpre mixte, par TATAROFF.. 77
— anesthésique, par CAMPANA... 1157
— nerveuse avec érythrodermie, par HALLOPEAU et JEANSELME..... 113
— léprome de la conjonctive, par LAGRANGE..... 893
— Lèpre : anatomie pathologique de la —, par LIE..... 716
— diagnostic de la —, par PRINCE A. MORROW..... 79
— diagnostic bactériologique de la lèpre, par MARCANO et WURTZ..... 262
— par TSCHERNOGURGW..... 835
— par BAILLY..... 941
— par le vésicatoire suppuré, par BODIN..... 261
— Lèpre analgésique autochtone (France), par ETIENNE..... 78
— tuberculeuse autochtone (France), par BERNHEIM..... 77
— Lèpre nostras, par DU CASTEL 1137
— Lèpre nostras ; syringomyélie, maladie de Morvan, par LARDEUX..... 941
— Lèpre et syringomyélie, par SCHLESINGER..... 582
— Toxicité de l'urine des lépreux, par CHATINIÈRE..... 204
**Lèpre** dans l'Amérique du Nord, par JAMES NEVINS HYDE. 956
— en Egypte, au temps de Moïse, par MUNCH..... 261
— aux îles Hawaï, par CASTANEDA 77
— en Russie, par MOURZINE.... 77
— en Sibérie, par ASTACHEWSKY 241
— en Suède, par ORHN et SEDERHOLM..... 76
— Traitement de la —, par GALLAIS..... 79
**Leucokératose** buccale, par STANZIALE..... 422
Leucoplasie buccale, par W. LEWIN..... 421
**Lichen** : étude générale de la question du —, par NEISSER..... 41
Lichen plan, par LANG..... 65
— atrophique pigmenté, par GAUCHER, BARBE et BALLI.... 302
— atypique, par KLOTZ..... 577
— de la bouche, par FRÈCHE.... 267
— — par GAUTIER ..... 1194
— à forme bulleuse, par LEREDDE 637
— avec hyperkératoses, par HALLOPEAU..... 121
— des plis articulaires, par GAUCHER et BARBE..... 123
— stries et ponctuations dans le —, par WICKHAM..... 517
Lichen ruber, par KAPOSI..... 63
— — verruqueux, par GEBERT.. 149
Lichen scrofulosorum, par LUKASIEWICZ..... 150
— par FEULARD..... 364,653
— par DU CASTEL..... 535
— par LEREDDE..... 1035
**Lichen** simplex chronique circonscrit, par WICKHAM..... 537
**Lipomes** symétriques, par KALZENELLENBOGEN..... 943
**Lupus**, par ELLIOT..... 577
**Lupus vulgaire**, par CUTLER..... 578
— par DROBNIK..... 835
— par BARBE..... 994
— du cuir chevelu, par NEISSER. 264
— tuberculeux superficiel de la face, par DUBREUILH..... 263
— de la langue, par DARIER.... 631
— télangiectode, par MAJOCCHI. 151
— ulcéreux végétant de la face, par HALLOPEAU et JEANSELME..... 222

**Lupus érythémateux**, par KAPOSI.. 236
— par DANLOS..... 471
— par ELLIOT..... 577
— par CUTLER..... 578
— par ROBINSON..... 578
— acnéique de forme destructive, par HALLOPEAU et GUILLEMOT..... 660
— anormal, par HALLOPEAU et LE DAMANY..... 380
— à localisations anormales, par HALLOPEAU et MONOD... 482
— érythémato-tuberculeux, par LACAVALERIE..... 940
**Lupus** traité par l'extirpation, par SCHIFF..... 62
— par l'extirpation, par LANG... 686
— traité chirurgicalement, par KOEHLER..... 153
— traité par les greffes, par SPIEGLER..... 235
— traité par la chloroline, par BROUSSE..... 1152
— par CHABROL..... 1197
— guéri par l'érysipèle, par VASSILIEFF..... 835
— par HALLOPEAU..... 1111
— traité par la tuberculine, par CARUCCIO..... 264
— traité par la cantharidine.... 690
— — par LIEBREICH..... 719
— — par KÖBNER..... 722, 724
— — par SAALFELD..... 724
— traité par le parachlorphénol, par ELSENBERG..... 80
— traitement du —, par LANG.... 55
— par SCHÜTZ..... 154
— par SCHARFF..... 1206
— traitement du — verruqueux, par FOUBARD..... 939
**Lymphadénie** probable. Ulcération chancriforme de la joue, par WICKHAM..... 343
**Lymphangiectasies** de la muqueuse buccale suites d'érysipèle, par DU CASTEL..... 342, 652
**Lymphangites** des membres supérieurs à marche rétrograde, par J. BRAULT..... 34
**Lymphangiomes**, par MEISSNER... 958
— de la paroi abdominale, par TSCHEPOUROFF..... 68
— des bourses, par BOURGSDORF. 423
**Lymphangiomes** ; cysthygroma verruqueux, par MEISSNER..... 238
— circonscrit, par ROBINSON.... 578
— congénital de la main, par DIAKONOFF..... 69
**Lymphémie** et maladies de la peau, par WASSERMANN..... 496

## M

**Maladie d'Addison**, par SCHIPEROVITSCH..... 588
**Maladie de Baelz**, par BROEZ VAN DORT..... 488
**Maladie de Darier**, par MOUREK.. 161
— par JARISCH..... 1206
**Maladie de Morvan**, par DANLOS... 120
— par ANFIMOFF..... 707
— par KOUDRIAVSKI..... 1056
**Maladie de Paget**, par LARINI..... 161
— par DU CASTEL..... 1015
— par SCHŒMAKER..... 1209
**Maladie de Raynaud**, par MORTON. 82
— par NARATH..... 579
— pouls dans la —, par LOUIS.. 941
— chez les enfants, par MANGUE 942
**Maladie familiale** des cheveux, par NICOLLE et HALIPRÉ..... 804
**Malformations** des doigts et des orteils, par HALLOPEAU et J. MONOD..... 545
**Mélanodermies**, par BARTHÉLEMY. 351
— addisonienne, par DARIER... 464
**Mélanome**, par LASSAR..... 53, 498
— par ENGEL-REIMERS..... 1055
**Mélanose** arsenicale, par SAALFELD 812
**Microsporum Audouini**, sa rareté en Italie, par MIBELLI..... 409
**Molluscum contagiosum**, par BARTHÉLEMY..... 574
— par BENDA..... 695
— par STELWAGON..... 836
— par NOBL..... 837
**Mycosis fongoïde**, par HALLOPEAU 43
— par LEREDDE..... 207
— par HALLOPEAU et SALMON. 331
— par HALLOPEAU et LE DAMANY 540
— par KAPOSI..... 583
— par BIGGS..... 838
— par ALBRECHT VÖLCKERS.... 838
— par STEPANOFF..... 1056
— étude histologique, par LEREDDE..... 554

**Mycosis fongoïde**; érythrodermies prémycosiques, par MALHERBE 943
**Myronine**, par EGGERT ..... 600
**Myxœdème**, par SCHATALOFF .... 585
— traité par ingestion de corps thyroïde, par BALZER..... 378

N

**Nécrologie.** Pasteur par E. BESNIER 853
**Nécrose** Altérations nécrotiques de l'extrémité céphalique, par HALLOPEAU et LE DAMANY.... 213, 292
**Névromes** plexiformes, par PICQUÉ 1184
**Nodosités** cutanées, par HOBBS... 499
**Nævus** mollusciforme, par KOHN.. 235
— papillaire, par ALEXANDER... 814
— sous-cutané, par BEIER..... 1209
— vasculaire, par BURNSIDE FOSTER..... 841
— verruqueux, par SAALFELD... 155
— verruqueux uniut lateris, par MEISSNER ..... 819
— verruqueux, traitement du —, par LASSAR..... 822
**Nævi** pigmentés et pilaires, par DANLOS... ..... 553
— mous; histologie des —, par UNNA..... 1053
— soi-disant nerveux, par BLASCHKO ..... 814
— et tumeurs malignes, par RESPIGHI..... 156
— vasculaires sur des branches nerveuses, par FELICIANI. 267

O

**Œdème** angioneurotique, par GEVAERT..... 592
**Œsype**, par IHLE ..... 168
— par ROSENTHAL ..... 237
**Ongle**; histologie de l' —, par ECHEVERRIA..... 726
— absence congénitale des —, par PETERSEN..... 69
**Onychomycoses**; traitement des —, par DUBREUILH..... 592
**Orchite** dans les oreillons, par NOBL 236
— tuberculeuse aiguë, par CHEVKI 1282
V. aussi à *Blennorrhagie.*

P

**Panaris** analgésique chez un tuberculeux, par GASTOU..... 483
**Papillomes**, par MRACEK..... 582
— de la bouche avec verrues des mains, par RASCH..... 6
— foliacé, de la plante du pied, par LENOBLE..... 1156
**Parakératose** généralisée des ongles par HALLOPEAU et LE DAMANY 538
**Parasites animaux**, diptères, par DUBREUILH..... 423
— dermatobia noxalis, par GRADENIGO..... 423
**Parasites de la peau**; préparation histologique des —, par BŒCK 592
**Peau**, anatomie; tissu graisseux, par HEITZMANN..... 1199
V. aussi à *Histologie, Cellules.*
**Pelade**, par LEISTIKOV..... 244
— cheveux cassés dans la —, par AUDRAIN..... 874
— traitée par l'électricité, par EHRMANN..... 235
— traitement de la —, par SABOURAUD..... 463
V. aussi *Alopécie en aires.*
**Pellagre**, par TUCZEK..... 187
— sporadique, par GAUCHER et BALLI..... 664
— par GAUCHER..... 896
**Pemphigus**, doctrine du —, par KAPOSI..... 1044
— vulgaire par ELLIOT, par DU MESNIL DE ROCHEMONT... 577, 842
**Perlèche**; épidémie de —, par NÉGRIÉ..... 890
**Pied de Madura**, par VINCENT.... 424
— par LE DANTEC..... 425
**Piedra**, par UNNA. .. ..... 1054
**Pigment cutané**, par GRIMM..... 813
**Pityriasis rosé**, par ORO et MOSCA 426
**Pityriasis rubra** par PETER..... 427
**Pityriasis rubra pilaire**, par MENEAU..... 395
— par L. WICKHAM..... 663
— par G. LEWIN..... 700, 820
**Pityriasis versicolore**, par BEHREND 52
— par LEISTIKOV..... 426
**Plique**, par MENEAU..... 499
**Poils**; blanchiment rapide des —, par LEDERMAN..... 697
**Prurigo de Hebra**, par NEISSER... 429
— lésions eczématiformes symétriques dans le —, par GASTOU 531
**Prurit** de la bouche, par TOMMASOLI 257

**Prurit** cutané dans une famille, par LEWIN ..... 702
— Prurit guéri par l'antipyrine, par ARNSTEIN ..... 429
**Psoriasis** chez un enfant de deux ans, par RAMBO ..... 83
— chez un nourrisson, par RILLE 685
— après tatouage, par LASSAR... 812
— vaccinal, par RIOBLANC..... 880
— traitement du —, par l'ichtyol, par E. NUNEZ..... 83
— par l'iodure de potassium, par CERCHEZ..... 49
— — par SEIFERT..... 470
— par la médication thyroïdienne, par CRARY..... 83
— — par MENEAU..... 431
— — par MOSSÉ..... 892
— — par THIBIERGE..... 760
— par les injections mercurielles, par BRAULT..... 676
**Psorospermose** cutanée, par RAVOGLI 44
**Psorospermies** dans les maladies de la peau, par FABRY..... 158
**Purpura** sénile, par UNNA..... 1055
— pendant la grossesse, par BUFFON..... 1190

## R

**Rectum.** Rétrécissement rectal, traitement du —, par LACHOWSKI. 1085
**Résorbine**, par LEDERMANN..... 166
**Rhinoscléreme**, par SIMONOVSKI... 708
**Sarcome de** l'anus, par DU CASTEL. 117
— cutané généralisé, par PERRIN et LEREDDE..... 1038
— mélanique du pied, par MERMET 1155
— du foie, par PAUCHET..... 1156
— pédiculé de l'ombilic, par SOURDILLE..... 1154
— pigmentaires, par KAPOSI..... 50
**Sclérodermie**, par SINGER..... 57
— par RESPIGHI..... 593
— par TENNESON..... 663
— par ULLMANN..... 897
— par KAPOSI..... 898
— par LEWIN et HELLER..... 1233
— généralisée, par BRONSON..... 577
— — par SCHAPER..... 689
— avec hémiatrophie linguale, par CHAUFFARD..... 898
— en bande sur le trajet du nerf brachial, par HALLOPEAU.. 22
**Sébacés** (kystes) —, par GAULEJAC. 94
**Sérothérapie** antidiphtéritique ; éruptions causées par la —, par ASCH..... 135
— par LUBLINSKI..... 136
— par SCHOLZ..... 136
— rhumatisme polyarticulaire et exanthème, par GALLIARD. 896
Voir aussi *Exanthèmes.*

## SOCIÉTÉS

*Académie de médecine de Rome*... 1157
*Onzième congrès international de médecine à Rome*..... 37
*Deuxième congrès français de médecine de Bordeaux* (1895)..... 891
*Congrès de gynécologie, d'obstétrique et de pédiatrie*, Bordeaux (1895). 890
*Congrès français des médecins aliénistes et neurologistes*, Bordeaux (1895)..... 890
*Congrès allemand de chirurgie*... 824
*Soixante-sixième congrès des naturalistes et des médecins à Vienne.* 59
*Congrès international d'hygiène de Buda-Pesth*..... 64
*Cinquième congrès allemand de dermatologie à Gratz*..... 1044
*Soixante-septième réunion des médecins et naturalistes allemands* à Lubeck..... 1052
*Réunion des médecins allemands de Prague*..... 584
*Société anatomique de Paris*..... 1154
*Société française de dermatologie*, 8, 112, 290, 325, 364, 461, 529, 642, 993..... 1110
*Société médicale des hôpitaux de Paris*..... 894
*Société obstétricale et gynécologique de Paris*..... 1156
*Société de syphiligraphie et de dermatologie de Saint-Pétersbourg*, 69, 242, 586, 703..... 1056
*Société médicale de Saint-Pétersbourg* 588..... 708
*Société de vénéréologie et de dermatologie de Moscou*, 584..... 706
*Société de neurologie et de psychiatrie de Moscou*..... 585
*Société de pédiatrie de Moscou*.... 241
*Société des médecins de Moscou*, 69. 707
*Société de chirurgie de Moscou*... 68

*Société médicale de la Faculté de Varsovie* ..... 708
*Société de médecine de la faculté de Kharkoff* ..... 707
*Société médicale du Caucase*..... 68
*Société berlinoise de dermatologie*, 237, 695..... 812
*Société de médecine interne de Berlin*..... 54
*Société de médecine de Berlin*, 51. 690
*Société des médecins de la Charité à Berlin*, 689, 1044..... 1051
*Société allemande de gynécologie*.. 826
*Société impériale et royale des médecins de Vienne*, 55, 231, 578, 685..... 897
*Club médical de Vienne*, 233..... 581
*Société Viennoise de dermatologie*, 64, 235..... 581
*New-York dermatological Society*. 577
**Stomatite** épithéliale épidémique, par ALBERT..... 546
**Streptocoques**; infection, par —, par ACHARD..... 500
**Strophulus**, par DUBREUILH..... 266
— par TEDESCHI..... 1190
**Sudoripares**. Fibrome des glandes sudoripares, par AUDRY..... 678
—, tumeurs nævi formes, par VILLARD et PAVIOT..... 892
**Sueurs** des pieds ; traitement des —, par NEEBE..... 431
— d'urée, par DJORITCH..... 948
**Syphilis**, voir à la fin de la table.

## T

**Tatouages** chez les aliénés, par BONNEMAISON..... 945
— ablation des —, par BBAULT. 33
V. aussi à *Chancre syphilitique*.
**Teintures** de cheveux ; accidents causés, par —, par CATHELINEAU..... 24
**Thiol**, par HELLER..... 817
**Thyroïdienne**; médication — dans le traitement des dermatoses, par F. TH. JACKSON..... 83
— par GAIDE..... 1192
— par MORDAGNE..... 1197
V. aussi à *Psoriasis. Myxœdème*.
**Trichophytie** du cuir chevelu chez un adolescent, par TAILHEFER 595
— des paupières, par MIBELLI 594
**Trichophytie** inguinale (épidémie de), par FOUTREIN..... 1191
**Trichophytons**; pluralité des —, par MIBELLI..... 733
par SABOURAUD..... 757
**Trichorrexie**, par PETERSEN..... 1057
— des cheveux à Constantinople, par MENAHEM HODARA... 433
**Trophiques** (troubles) des extrémités avec syndromes syringomyéliques, par GASTOU..... 347
**Tuberculose cutanée**, par H. VON 66
— HEBRA, par DOUTRELEPONT. 434
— nouvelle forme suppurative et pemphigoïde, par HALLOPEAU. 1093
— consécutive à la rougeole, par DU CASTEL..... 295
— d'origine osseuse, par ADENOT 617
Gommes tuberculeuses, par DU CASTEL..... 8
— verruqueuse, par ETIENNE... 162
— — par KNICKENBERG..... 163
— — par HELLER et HIRSCH... 165
— — par HEYSE..... 166
— — par BLASCHKO..... 695
— — de la langue, par DARDIGNAC..... 595
— ulcéreuse de la verge, par WICKHAM et GASTOU..... 296
**Tuberculeux** ; peau des —, par SCHTANGUIEFF..... 487
**Tumeurs** du cuir chevelu d'espèce rare, par KAPOSI..... 48
V. aussi à *Cuir chevelu*.

## U

**Urèthre**; corps étranger de l'—, par NEUHAUS..... 500
Ulcère de l'—, par NOBL..... 67
**Uréthrite**, par CAMPANA..... 1158
V. aussi à *Blennorrhagie*.
**Urticaire** chez les enfants, par FUNK et GRUNDZACH..... 265
— après l'ovariotomie, par PENINO..... 265
— pathogénie de l'—, par STRAFFORELLO..... 266

## V

**Vaccin** ; dermatoses post-vaccinales, par L. FRANCK..... 712
**Varices**; histologie des —, par MENAHEM HODARA..... 839

**Varices** ; ulcères variqueux, traitement par ASCORNET.... 1193
**Vasogènes** iodés, par LEISTIKOV. 169
**Vernis**; base pour —, par UNNA.. 1053
**Verrues** des mains avec papillomes de la bouche, par RASCH..... 6
— planes, par SAALFELD..... 698
— plantaire, par DUBREUILH... 441
**Vésicules**. Étude histologique des —, par LEREDDE et PERRIN... 369
**Vitiligo** chez un enfant, par VLADIMIROFF..... 241
— par compression, par HALLOPEAU et SALMON..... 388
— par GAUCHER..... 667

## X

**Xanthome**, par BERDAL..... 944
— diabétique, par SCHAMBERG.. 727
— juvénile, par CHAUVIÈRE.... 944
— tubéreux multiple, par BLASCHKO..... 51
— multiple, par SOUT..... 84
**Xérodermie pigmentaire**, par DE AMICIS..... 435
— par SCHUTTE..... 436
— par DU CASTEL..... 647

## Z

**Zona**, par RONZIER-JOLY..... 1196
— brachial gauche, par KAPOSI.. 899
— du pharynx, par FRANTZEN.. 699
— dans le cancer de l'utérus, par CARRIÈRE..... 892
— Anatomie du —, par HARTZELL. 84
— Pathogénie du —, par LESSER. 831
— par BALDET..... 936

## SYPHILIS

### Contagion. Étiologie. Histoire.

Syphilis par morsure, par ALBERS 1044
Réinfection syphilitique, par SCHIRREN..... 276
— par ERAUD..... 392
Contagiosité de la syphilis, par JAMES BELL..... 610
Syphilis d'emblée, par VERCHÈRE. 48
Syphilis vaccinale, par DEFORINE..... 94
— par HAUSHALTER..... 94
Loi de Colles chez une nourrice, par FEULARD..... 565
Syphilis à BUDAPESTH, par TÖRÖK..... 1226
Syphilis en Russie, par SANDBERG..... 92, 1224
— par YAROCHEVSKY..... 614
— par FRINOVSKY..... 706
— dans les campagnes en Russie, par GUERTZENSTEIN..... 1057
— à la foire de Nijni-Novgorod, par WEDENSKI..... 587
— par Mme KHOLEVINSKAIA.... 1225
— à Copenhague par EHLERS.... 352
Origines de la —, par ASHMEAD 92
La syphilis chez les peuples primitifs de l'Amérique, par WOLFF..... 273
Prostitution et syphilis, par MICHE..... 1228

### Évolution de la syphilis

Syphilis maligne, par NOBL..... 64
Syphilis maligne précoce chez un saturnien, par MOREIRA 521
Syphilides malignes précoces, par TAULANE..... 1195
Étiologie de la syphilis tertiaire, par MARSCHALKO..... 274
Syphilis sénile, par COHN..... 276
Syphilis et mariage, par PORTER 179
— par GOTTHEIL..... 181
— valeur de l'adénopathie secondaire, pour le pronostic de la syphilis, par AUGAGNEUR 130
— par GRIVET..... 1186

### Chancres syphilitiques.

Chancre extra-génitaux, par KREFTING..... 94
— par TSCHISTIAKOFF..... 587
— par PETRINI..... 574
— consécutifs au tatouage, par CHEINISSE..... 1
— de l'amygdale, par BROUSSE.. 892
— de la face, paralysie faciale par EUDLITZ..... 553
— de la gencive, par DANLOS.... 550
— — par PAUL..... 816
— de la joue, par LEDERMANN... 821
— — chez un jeune enfant, par FEULARD..... 339
Chancres multiples de la lèvre et de la langue, par EUDLITZ 125

**Chancres** de la région pubienne, par A. FOURNIER..... 1133
— du menton, par JOSEPH..... 697
— des narines, par MENDEL.... 210
— du nez, par CHAPUIS..... 95
— — par EUDLITZ..... 124
— — par RICHARD D'AULNAY.. 989
— de l'oreille, par ROCHON..... 95
— de la paupière inférieure, par DANLOS..... 14
— de la paupière, par COPPEZ 96

**Syphilides. Syphilomes. Gommes.**

Roséole syphilitique tardive, par TSCHISTIAKOFF..... 703
Syphilide acnéique, par BURLANDO..... 504
Syphilide lichénoïde, par WICKHAM..... 125
Syphilide pigmentaire généralisée, par RENAULT..... 896
Syphilide polypiforme de la langue, par AUDRY..... 680
Syphilide serpigineuse, par NOBL. 66
Syphilides tuberculeuses sèches en nappe, par EUDLITZ..... 559
— tuberculo-serpigineuse, par JOSEPH..... 690
— tuberculeuse lupiforme, par OUSSAS..... 704
— suivies de chéloïde, par PERONI et BOVERO..... 504
Syphilomes; diagnostic des —, par VON ESMARCH..... 824
— de la face, par AZUA..... 170
— hypertrophique de la lèvre, par HALLOPEAU..... 118
— de la fosse ptérygo-palatine; exophtalmie, par HENNEBERT et COPPEZ..... 193
Gommes des paupières, par LEWIN. 820
— du pharynx, par G. LEWIN.... 821
— du vagin, par A. FOURNIER.. 1000

**Syphilis des lymphatiques, des muscles, des os, des articulations.**

Bubons syphilitiques, par KOCH. 846
Lymphangites ulcéreuses précoces de la verge, par DU CASTEL... 479
Phlébite et myosite, par MENDEL. 11
Fracture spontanée de la clavicule par W. LEWIN..... 506
Nécrose du frontal, par VERCHÈRE..... 560
Arthrite syphilitique de la main, par LEDERMANN..... 698
Synovite aiguë, par WEISS..... 581

**Syphilis de l'appareil respiratoire et de l'appareil digestif, de l'appareil circulatoire. Sang.**

Syphilis du larynx, par MENDEL. 208
— — traitée par les injections du calomel, par MENDEL..... 562
— du poumon, par SCHIRREN... 508
— par TANDOFF..... 707
Rétrécissement syphilitique des bronches, par ŒSTREICH..... 54
Tuberculose pulmonaire chez les syphilitiques, par JACQUINET.. 1085
Pleurésie syphilitique secondaire, par CARRA..... 1087
Syphilides de la langue, par JAKOVLEFF..... 705
Atrophie de la langue dans la syphilis, par LEWIN et HELLER. 610
Gangrène syphilitique de la langue, par MENDEL..... 12
Syphilis de la luette, par G. LEWIN..... 701
Perforation du voile du palais, par LANG..... 65
Syphilis du cœur, par RENDU.... 896
Aortite syphilitique, par JONA... 506
— par KALINDERO et BABÈS.... 507
Artérite syphilitique de l'aorte abdominale, par KOUSKOFF.. 507
— des membres inférieurs; claudication intermittente, par LEVET..... 1088
Claudication intermittente d'origine syphilitique, par TRAPEZNIKOFF..... 70
Gangrène syphilitique, par OUSSAS..... 70
Etude du sang dans la syphilis, par REISS..... 1222
— par JUSTUS..... 1224

**Syphilis du rein. — du foie. — des glandes. — du sein. — du testicule et des organes génitaux internes.**

Néphrite syphilitique précoce, par ETIENNE..... 644

Ictère syphilitique, par NEUMANN..... 236
— secondaire, par GALLOT..... 1181
— précoce, par LASCH..... 172
— — par ULMANN..... 233
— Syphilis de la parotide et de la glande linguale, par NEUMANN..... 173
— avec syndrome addisonien, par SACAZE..... 171
— du sein, par ROUANET..... 846
— du testicule, par E. ROLLET... 225
Epididymite syphilitique secondaire, par DARIER..... 997
— tertiaire, par JONNART..... 1088
Gomme du testicule, par LEWIN 239
Syphilis des organes génitaux internes, par NEUMANN..... 578

## Syphilis de l'œil et de l'oreille.

Syphilis de la conjonctive, par STAELIN..... 505
— par NARJOUX..... 1186
— — par ENGEL-REIMERS..... 1054
— — de l'œil, par JEVETZKI.... 586
— par ALEXANDER..... 1052
— statistique de la syphilis de l'œil, par TALBOT..... 1189
— de l'œil à la période tertiaire, par GALEZOWSKI..... 126
— à la troisième génération, par GALEZOWSKI..... 1142
Kératite interstitielle dans la syphilis acquise, par TROUSSEAU..... 201
Gomme de l'orbite, par MANSILLA 170
— par KÖNIGSTEIN..... 233
— névrites optiques, par GALEZOWSKI..... 572
— atrophie de la papille, par GALEZOWSKI..... 390
— de l'oreille, par SAALFELD.... 699

## Syphilis du système nerveux. Paralysie générale. Tabes.

Syphilis cérébrale, par MOURATOFF..... 509
— par GUMPERTZ..... 818
Neurasthénie syphilitique, par MERLIER..... 1087
Hystérie secondaire, par A. FOURNIER..... 32
Epilepsie corticale syphilitique, par DANILLO..... 1057
Hémiplégie, par VABRE..... 1198
Hémiathétose d'origine syphilitique, par EWALD..... 1051
Manifestations oculaires dans la syphilis cérébrale, par ELENEFF..... 1086
Syphilome du chiasma, par NAMMACK..... 847
Syphilis nerveuse précoce, par NEUMANN..... 583
— cérébrale avec glycosurie, par OZENNE..... 51
Aphasie chez un syphilitique, par MAIEFF..... 71
Bégaiement syphilitique, par MAIEFF..... 588
Artérites cérébrales syphilitiques, par CHARRIER et KLIPPEL.... 508
Réflexes rotuliens dans la syphilis, par MARX..... 511
Névrite syphilitique du nerf cubital, par GAUCHER et BARBE. 26
— par GAUCHER, SERGENT et CHAMPENIER..... 310
— par GAUCHER et CHAMPENIER 667
Hystérie parasyphilitique, par FOURNIER..... 1134
Étiologie de la paralysie générale progressive, par LAGRANGE.... 890
Paralysie générale d'origine syphilitique, par STEPANOFF..... 242
Paralysie générale dans la syphilis héréditaire, par RÉGIS..... 847
Ataxie locomotrice syphilitique, par GAMBERINI..... 510
Tabes spécifique, par DARKSCHEVITSCH..... 848
Ulcérations trophiques du nez et des oreilles dans le tabes, par GIRAUDEAU..... 510
— symétriques des pieds, dans le tabes, par E. FOURNIER. 848
— nécrose du maxillaire dans le tabes, par DU CASTEL..... 461

## Phénomènes généraux. Associations pathologiques.

Anémie syphilitique, par ZELENEFF..... 845
Diabète syphilitique, par POSPELOFF..... 511

Gigantisme et syphilis, par SIRENA..... 613
Kératose pilaire et syphilis, par GASTOU..... 376
Leucoplasie et syphilis, par LYDSTON..... 612
Zona chez un syphilitique, par TRAPEZNIKOFF..... 612
Éléphantiasis consécutif à la syphilis, par NEUMANN..... 235

### Syphilis héréditaire.

Périartérite généralisée probablement syphilitique chez le fœtus, par BAR et TISSIER..... 1156
Hérédo-syphilis; étude sur l' —, par MOUSSOUS..... 891
Syphilis héréditaire; ostéo-périostite du tibia, par FEULARD.... 219
— et paralysie générale, par RÉGIS 847
Hérédo-syphilis. Hémoglobinurie, par COURTOIS-SUFFIT..... 845
— diplégie brachiale, par BÉZY... 891
— maladie de Parrot, par GOUEZ. 1089
Syphilis héréditaire, perforation du palais chez un nourrisson, par VON GENSER..... 688
Néphrite aiguë chez un enfant de 3 mois, par HOCK..... 56
Hérédo-syphilis. Courbe alimentaire dans l' —, par POUZOL... 1089
Syphilis héréditaire de deuxième génération, par GASTOU..... 1009
— Paralysie oculaire, par ZAPPERT..... 57
— cause de la mort des nouveau-nés, par PAVLOFF..... 704
— acquise dans la première enfance simulant la syphilis héréditaire, par EUDLITZ.. 28
— en Italie, par TITOMANLIO.... 614
— congénitale. Anatomie pathologique, par CHIARI..... 584
— héréditaire tardive, par EUDLITZ 31
— par SPILLMANN et ÉTIENNE... 614
— du larynx, par BOTEY..... 613

### Traitement.

Traitement général de la syphilis, par GRIVTZOFF..... 849
— par l'hémol iodo-mercurique, par RILLE..... 685
Injections intra-veineuses de sublimé, par BLASCHKO..... 61
— par DINKLER..... 1229
— par NEUMANN..... 66
— par UHMA..... 278
— par ABADIE..... 358, 373
— par KUSEL..... 706
— par STOUKOVENKOFF..... 1231
— de sozoiodolate, par ORO..... 176
— de salicylate de mercure, intoxication aiguë dans un cas de —, par GLAGOLEFF.... 177
— traitement par le calomel, par JULLIEN..... 51
Injection de calomel, par LINDEN 175
Injections de calomel, par H. FEULARD..... 102
— — par VERCHÈRE et CHASTANET..... 1114
Glossite syphilitique guérie par les injections de calomel, par SCARENZIO..... 505
Intoxication à la suite d'injections mercurielles, par G. LEWIN.... 1232
Traitement par la chaleur, par TZECHANOVITSCH..... 177
Injections de sérum, par ISTOMANOFF..... 68
Sérothérapie dans la syphilis, par PELLIZZARI..... 279, 280
— par les eaux minérales du Caucase, par POPOFF..... 849
Mercure : frictions mercurielles et bains sulfureux, par GRABOWSKI 850
— sa répartition dans les organes, par ROGOLIOUBOFF..... 850
Traitement mercuriel. Albuminurie, par, WELANDER..... 177
Influence du traitement mercuriel sur le sang, par KOZLOWSKY.. 1233
Valeur de l'iodure de potassium, par GUIBÉ..... 1090

## BIBLIOGRAPHIE

### COMPTES RENDUS DES LIVRES

*Par ordre alphabétique d'auteurs.*

*Annales de l'Institut de pathologie et de bactériologie de Bucharest*, par BABÈS..... 731
*Thérapeutique des maladies vénériennes*, par BALZER..... 183

*La syphilis et les maladies vénériennes*, par FINGER..... 729
*Leçons sur les maladies de la peau*, par E. GAUCHER..... 959
*Tricofitiasi primitiva della mucosa boccale*, par GILETTI..... 963
*Planche murale pour l'étude des maladies de la peau*, par G. LEWIN..... 964
*La sclérodermie*, par G. LEWIN et HELLER..... 1233
*Traité des maladies de la peau et des maladies vénériennes*, par MAX JOSEPH..... 187
*Le régime alimentaire dans le traitement des dyspepsies*, par A. MATHIEU..... 732
*System of genito-urinary diseases syphylology and dermatology*, publié sous la direction de P. A. MORROW..... 730
*Bibliotheca médica*, publiée par NEISSER..... 478
*Atlas stéréoscopique*, publié par NEISSER..... 729
*Etude de la destruction et de la régénération des fibres élastiques de la peau*, par KURT PASSARGE..... 190
*Comptes rendus de la clinique dermo-syphiligraphique de Florence*, par PELLIZZARI..... 190
*Le gonocoque dans la blennorrhagie*, par POVARNINE..... 1235
*Die geschichte des venerischen Krankheiten*, par PROKSCH. .. 961
*Diagnostic et traitement de la pelade et des teignes de l'enfant*, par SABOURAUD..... 963
*Thérapeutique des maladies de la peau*, par THIBIERGE..... 184
*Période condylomateuse de la syphilis*, par TSCHISTIAKOFF. 185
*Etude clinique et anatomique sur la pellagre*, par TUCZEK..... 187
*L'histologie pathologique des maladies de la peau*, par UNNA, analyse critique par DARIER. 901, 1060, 1159
*Comptes rendus du 4e congrès de la Société allemande de dermatologie*..... 439
*Revue des thèses de dermatologie soutenues à la Faculté de Paris en 1894-1895*..... 935
*Revue des thèses de syphiligraphie soutenues à la Faculté de Paris en 1894-1895*..... 1082
*Revue des thèses de dermatologie et de syphiligraphie soutenues dans les Facultés de médecine de France (province) pendant l'année 1894-1895*..... 1180
*Musée de l'hôpital Saint-Louis catalogue des moulages*..... 992

*Le Gérant* : G. MASSON.

IMPRIMERIE LEMALE ET Cie, HAVRE