

*Bibliothèque numérique*

medic@

**Brigham, Charles Brooks. Quelques observations chirurgicales**


*Paris : Germer Baillière, 1872.*

*Cote : 90960-489-1*



Licence ouverte. - Exemplaire numérisé: BIU Santé (Paris)

Adresse permanente : <http://www.biusante.parisdescartes.fr/histmed/medica/cote?90960x489x01>











Epidemiologie 2  
13









50 560. C. 489 n. 1

*Relevé annexé.*

1

QUELQUES

**OBSERVATIONS CHIRURGICALES**

PARIS. — IMPRIMERIE DE E. MARTINET, RUE MIGNON, 2.

90960 t 483 n

Ci Monsieur le Docteur Assolant  
les compléments de l'auteur  
Charles B. Brigham M.D.

QUELQUES OBSERVATIONS  
**CHIRURGICALES**

PAR

**M. CHARLES B. BRIGHAM**


DOCTEUR-MÉDECIN

Chirurgien en chef de l'ambulance internationale de l'Ecole forestière à Nancy  
pendant la guerre de 1870-1871  
Membre correspondant de la Société de médecine de la même ville



PARIS  
LIBRAIRIE GERMER BAILLIÈRE,  
RUE DE L'ÉCOLE DE MÉDECINE, 17

1872



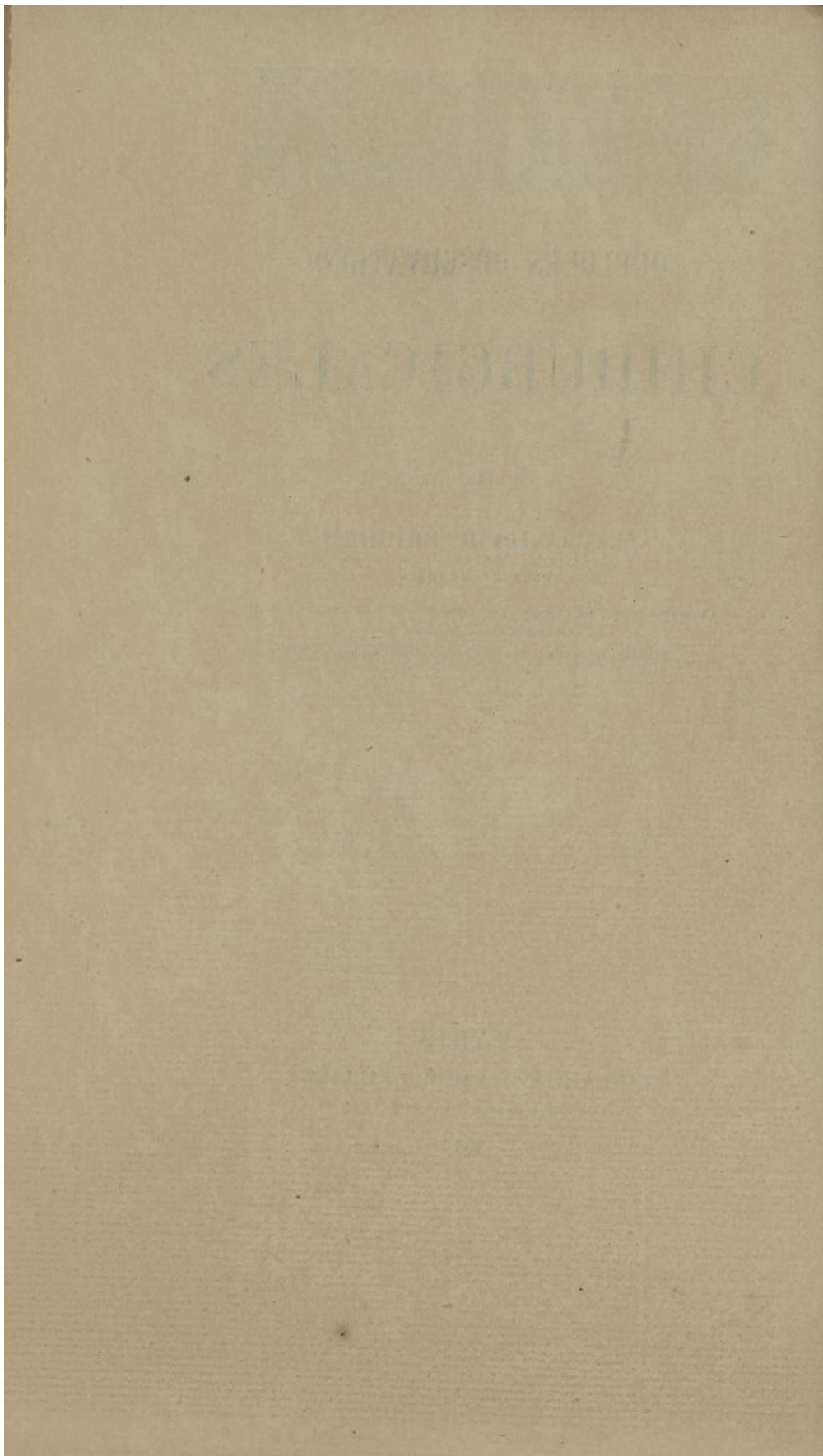
AU

**BARON H. LARREY**

PRÉSIDENT DU CONSEIL DE SANTÉ DES ARMÉES  
MEMBRE DE L'INSTITUT

Témoignage de la haute considération et du profond  
respect de

L'AUTEUR.



## AVANT-PROPOS

---

Nous avons pensé qu'il y aurait quelque utilité à faire connaître au public médical les cas les plus intéressants parmi ceux que nous avons été appelé à traiter, dans l'ambulance internationale établie à l'École forestière de Nancy, pendant la guerre franco-allemande de 1870-1871.

Cette ambulance, ouverte le 15 août 1870, a été disposée pour recevoir trente-six lits. Quelques détails sur son organisation, son aménagement, son aération, empruntés aux règles pratiquées en Amérique, dans des cas analogues, nous ont paru également bons à signaler. C'est à ce titre que nous les indiquons ici.



Dix-huit chambres, comprenant chacune deux lits, étaient destinées aux blessés : neuf au premier étage et pareil nombre au deuxième étage. Deux pièces étaient consacrées au service : l'une pour les deux infirmiers, l'autre pour la distribution des aliments et des boissons et la préparation des cataplasmes. La lingerie comprenait deux chambres, une à chaque étage.

La cuisine et les cabinets étaient en dehors du bâtiment.

Cette répartition des blessés dans des chambres séparées constitue le trait distinctif de l'organisation de notre ambulance; c'est à elle que nous attribuons la guérison de certaines blessures les plus graves.

L'hôpital avait l'exposition du midi et du nord; chaque chambre mesurait 3<sup>m</sup>,65 de hauteur, 3<sup>m</sup>,95 de largeur, et 4<sup>m</sup>,30 de longueur; elle était éclairée par une grande fenêtre de 2<sup>m</sup>,60 de hauteur et de 0<sup>m</sup>,45 de largeur et ouvrant à volonté; une cheminée propre à brûler, soit du bois, soit du charbon de terre, servait non-seulement au chauffage, mais à la ventilation.

Chaque pièce était en communication avec le corridor régnant dans toute la longueur du bâtiment

par deux portes, dans l'intervalle desquelles étaient ménagés les lavabos des blessés. Au-dessus de l'une d'elles se trouvait une ouverture fermée par un grillage de fer et destinée à activer la ventilation de la pièce. Les corridors étaient éclairés à une extrémité par une large fenêtre ouverte jour et nuit. Les planchers étaient de chêne. Le rez-de-chaussée était disposé pour recevoir, indépendamment de la salle d'opération dont nous avons déjà parlé, une pièce servant de pharmacie et enfin une salle à manger pour les blessés.

Attachant une importance également très-grande à tout ce qui concerne à la propreté, nous avons donné nos soins à ce que rien ne fût négligé de ce côté.

Le sulfate de fer fut employé comme désinfectant. Nous prescrivîmes l'usage de l'eau phéniquée pour les pansements, à l'exclusion du cérat que nous considérons comme très-pernicieux. Très-attentif au lavage des blessures, nous veillâmes scrupuleusement à ce que le linge fût changé aussi fréquemment qu'il était nécessaire. Des bains chauds étaient apportés dans chaque chambre à certains intervalles réglés. Quant à la nourriture, elle a été toujours abondante et d'excellente qualité.

Enfin le service de l'ambulance était fait par deux infirmiers, assistés par deux sœurs de charité de l'ordre de Saint-Charles, dont les soins empressés, donnés avec cette abnégation que la charité sait seule inspirer, nous ont été d'un précieux secours.

L'organisation d'une ambulance, telle que nous venons de la décrire, présente à nos yeux des avantages précieux pour les blessés. Elle exige il est vrai, de la part du personnel, un service plus actif et plus pénible: la surveillance des blessés n'est pas de tous les instants, mais elle permet au chirurgien de laisser un blessé seul dans une pièce si l'opération qu'il a subie rend son isolement favorable, ou de mettre ensemble des malades qui peuvent être réunis sans inconvénient. L'ensemble des dispositions que nous venons d'indiquer exerce une influence salutaire, non-seulement sur le corps, mais encore sur le moral du blessé.

Un logement sain, bien aéré, l'absence de toute mauvaise odeur, une nourriture abondante, des soins attentifs, constituent un remède souvent plus efficace pour la guérison du blessé que les médicaments demandés à la pharmacie.

Quant à nous, nous attribuons à cette organisation

les résultats favorables que nous avons obtenus dans notre ambulance.

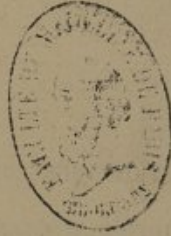La plupart des blessés nous sont arrivés dans les conditions les plus critiques ; un grand nombre d'entre eux affaiblis par un long séjour sur le champ de bataille sans pansement, par les souffrances d'un pénible voyage, par la privation de nourriture, étaient dans un état désespéré.

L'ambulance a reçu dans l'intervalle du 15 août, date de sa formation, au 15 mars, époque de sa fermeture, cent trente-quatre blessés, sur lesquels dix-huit ont succombé. Parmi eux neuf sont morts dans les dix jours de leur entrée. Indépendamment de ceux-ci, l'ambulance a donné ses soins à environ quatre cents blessés de passage, ou logés en ville.

Il nous reste à signaler hautement les excellents services de notre ami le docteur George P. Kievits (d'Amsterdam), chirurgien-aide, ceux de MM. Largellier (de Paris) et Bagneris (de Nancy), internes ; et surtout la généreuse conduite de nos compatriotes, M. et M<sup>me</sup> George D. Welles et de M. le docteur Evans, envers notre blessé de l'observation III, qui, malgré tous nos soins, aurait succombé sans les secours de toute sorte qui lui ont été si

libéralement prodigués par les premiers, et qui a reçu du dernier le magnifique appareil prothétique qui, remplaçant la partie de la mâchoire supérieure qu'il a perdue, lui permet de se nourrir sans difficulté.

---



# OBSERVATIONS CHIRURGICALES

1870-1871

---

## I

### FRACTURES COMPLIQUÉES DU CRANE

E. A. B...., 36 ans, garçon. — Le blessé entra à l'ambulance le 28 septembre ayant une fracture compliquée du crâne située en arrière et au-dessus de l'oreille droite. Cet accident fut causé par un éclat d'obus reçu le 16 août à la bataille de Gorze.

La partie de l'os enlevée était un peu plus petite que celle de la peau, seulement la moitié supérieure de l'oreille externe avait été aussi enlevée. La forme de la blessure de l'os était celle d'un ovale et avait l'apparence d'un trou fait par un grand trépan ; ce trou commençait à 3 centimètres du conduit auditif sur la même ligne et avait une longueur de

45 millimètres, comprenant dans cette mesure une partie de l'occipital et de la partie pierreuse du temporal. Dans son autre direction, le trou avait une largeur de 3 centimètres, comprenant une portion du pariétal et de la partie squameuse du temporal. On apercevait au travers la substance du cerveau dont on put suivre les mouvements pendant quatre jours, jusqu'à ce que les granulations se formant rapidement les eussent cachés. Graduellement, les bords irréguliers de l'os sortirent avec la suppuration, de telle sorte que les portions de l'occipital et du pariétal et de la partie squameuse du temporal étant sorties d'abord, la partie pierreuse vint la dernière au dehors à la fin d'octobre. A ce jour de belles granulations rougeâtres remplissaient la blessure, devenue moitié de sa grandeur primitive. Elle fut pansée, suivant les conseils du docteur Kievits, avec de la charpie imbibée d'huile d'amandes douces. Pendant quelques heures chaque jour le blessé se promenait dans le jardin sans sentir de douleur et se portait parfaitement, si l'on en excepte la surdité qu'il éprouvait surtout quand plusieurs personnes parlaient à la fois. Du reste, très-peu de renseignements antérieurs ont été obtenus du blessé : il resta sans connaissance depuis le

moment de sa blessure jusqu'à qu'on l'eût relevé vingt-quatre heures après. Après le premier pansement, qui consista à couper avec des pinces quelques petits morceaux d'os de la circonférence du trou, il reprit connaissance pour quelques moments, puis il retomba sans connaissance durant vingt-quatre heures. Il ne se souvient en rien de ce qui s'est passé, pendant la bataille, avant sa blessure. D'après l'état de ses vêtements il avait dû perdre beaucoup de sang; ce fut probablement une hémorrhagie provenant d'une branche de l'artère méningée moyenne. Quand il eut repris connaissance il éprouva beaucoup de douleur, mais n'eut pas de paralysie ni de fièvre et ne perdit pas l'appétit pendant tout le temps de sa maladie. Au 1<sup>er</sup> novembre la guérison était déjà très-avancée et continua rapidement jusqu'au 2 décembre, jour où le blessé était tout à fait guéri; un foyer séreux s'était formé sous la peau au-dessus de la blessure. L'apophyse mastoïde est hypertrophiée; le conduit auditif a subi une légère déviation, et la pupille de l'œil droit, qui était plus dilatée que l'autre, est revenue à son état normal.

F. F..., 30 ans, garçon. — Le 18 août le blessé



fut frappé par une balle qui, entrant par l'oreille gauche, passa seulement sous la peau à l'endroit où l'oreille externe se continue avec la peau du cou et de la tête, et se logea à côté de la septième vertèbre cervicale après avoir, par une course oblique de haut en bas, rasé l'apophyse mastoïde du temporal. Elle fut extraite au moyen d'une petite incision huit jours après la blessure.

Pendant les trois jours qui suivirent l'accident, le blessé resta sans connaissance ; l'hémorrhagie, si l'on peut en juger par l'état de ses vêtements, dut être très-grande : aucune paralysie ne suivit l'accident ; deux semaines après la blessure, un abcès qui s'était formé entre les deux plaies fut ouvert en faisant une ponction par la plaie du cou. Des cataplasmes furent mis deux fois par jour pendant deux mois. La suppuration, d'une couleur jaune verdâtre et d'une odeur un peu fétide, fut abondante la plupart du temps. Les blessures étaient injectées tous les jours avec de l'eau phéniquée. A partir du 6 septembre le blessé se promenait tous les jours au jardin ; les premiers jours il était étourdi lorsqu'il avait fait quelques pas. Ces étourdissements passèrent après la première semaine. Le 30 septembre un petit morceau d'os ayant l'apparence d'une partie de l'apophyse mas-

toïde sortit par la blessure de l'oreille. Le 5 octobre la blessure du cou fut guérie et tout gonflement entre celle-ci et la blessure de l'oreille avait disparu. L'ouïe ne fut que très-peu atteinte pendant tout le temps, et en général les blessures n'occasionnaient aucune douleur. Le blessé fut guéri le 30 novembre.

Des deux autres blessés également à la tête, par des coups de sabre, l'un guérit en un mois et demi d'un seul coup de sabre, reçu à la partie supérieure de l'occipital, après l'extraction à l'aide de pinces d'un morceau de la table externe du crâne. L'autre, ayant reçu sur l'os pariétal trois coups de sabre, qui ne pénétrèrent pas dans le cerveau, mourut d'un abcès au cerveau le seizième jour de l'accident.

## II

### AUTOPLASTIE D'UNE PAUPIÈRE INFÉRIEURE

A. B..., 24 ans, garçon. — Le blessé reçut le 18 août une balle qui, pénétrant dans la joue droite au-dessous de l'œil, sortit par une incision au-dessous du sinus maxillaire. L'œil fut perdu et la paupière inférieure presque détruite; une fistule se forma dans le coin de l'œil, et la joue était très-gonflée. La suppuration avait tout à fait cessé, mais le blessé était encore très-faible; il entra à l'ambulance le 18 décembre. Le 23 il fut éthérisé et la paupière inférieure fut refaite de la manière suivante : un lambeau ovale d'une longueur de 25 millimètres et d'une largeur de 2 millimètres et demi fut coupé du côté de l'angle externe de l'œil, dans la peau de la tempe, puis renversé et mis au-dessous du bord supérieur de la paupière qui restait encore; sa dissection fut suivie d'une hémorrhagie assez abondante; quatre artères furent liées, et l'on plaça neuf

points de suture; le lambeau fut pansé avec de la charpie imbibée de glycérine; le 25 les sutures du côté de la figure furent enlevées; le 28 le lambeau était vivant, mais il y avait du pus au-dessous et l'ancienne plaie semblait se rouvrir. Le 29 l'extrémité du lambeau qui touchait à l'angle interne de l'œil était gangrenée; elle fut enlevée avec des ciseaux. La plaie fut lavée tous les jours avec de l'eau phéniquée chaude, et des morceaux de taffetas retinrent le lambeau en place.

Le 2 janvier la plaie primitive fut refermée et un abcès, ouvert dans la joue, donna une petite quantité de pus et un petit morceau de plomb. Le 3 janvier un morceau de peau de la poitrine de son compagnon fut pris et mis dans le coin de l'œil pour tenter de remplacer le morceau gangrené; l'opération resta sans résultat; le lambeau vivant fut tiré autant que possible vers l'angle interne de l'œil au moyen de taffetas; l'abcès de la joue suppura bien, et tant que le pus s'écoula par cette voie il ne parut pas dans le coin de l'œil. Le 14, le tout était presque guéri; cependant la suppuration toujours légère amena au dehors, le 24, deux morceaux de balle; le 1<sup>er</sup> mars le blessé n'attendait plus que son œil de verre, qu'il porta sans la moindre difficulté.

### III

#### AUTOPLASTIE D'UNE LÈVRE SUPÉRIEURE

C. R..., 24 ans, garçon. — Voilà les détails de l'accident du blessé donnés par lui-même. « Le 5 août 1870 je fus appelé et incorporé dans le quatorzième bataillon des mobiles de la Seine; le 10, je partais pour le camp de Châlons où je restai quinze jours; je revins au camp de Saint-Maur que je quittai à la fin de septembre pour aller au fort d'Aubervilliers et ensuite dans le village jusqu'au 27 octobre, où, dans la nuit, avec les francs-tireurs de la Presse nous prîmes le village du Bourget. Le 30 octobre, derrière une barricade, route de Flandre, je fus atteint des éclats d'un obus qui tomba à quelques pas de moi; je restai quelques instants sans connaissance la tête sur les pavés. Revenant à moi, je vis toute la gravité de ma blessure. La joue gauche était ouverte, la mâchoire supérieure enlevée en partie (il reste encore deux dents à gauche et quatre à droite); le

palais cassé en deux et tombé sur les dents de la mâchoire inférieure dont trois dents furent cassées; l'œil gauche crevé; le nez coupé au milieu et ne tenant plus que du côté droit. J'eus la force de me relever et de marcher jusqu'à l'église (distance de 4 à 500 mètres) où je rentrai et restai jusqu'à six heures. A midi le village est au pouvoir des Prussiens; un soldat eut l'idée de prendre la nappe de mousseline qui était sur l'autel et d'en faire un tampon qu'il mit dans ma joue, et de rouler le reste autour de ma tête. A partir de ce moment le sang s'arrêta. Je ne souffrais pas, mais j'avais les jambes glacées. Le soir vers six heures on me transporta sur un brancard dans la plaine, où les Prussiens avaient établi une ambulance; là j'ai reçu les premiers soins, puis on me transporta à la gare de Villers-le-Bel où je passai la nuit sur du foin. Du lundi 31 octobre au mercredi 3 novembre on me conduisit au collège de Juilly où les Prussiens me pansèrent deux fois par jour : ce pansement consistait à me laver la figure avec de l'eau phéniquée, et à appliquer des bandes de taffetas. Vers le 15 novembre, au milieu de la nuit, ne pouvant plus respirer, l'idée me vint de relever le palais qui se maintenait sous le nez; il y eut une petite hémorrhagie, mais après

plusieurs jours les chairs reprirent à droite et à gauche. Pour nourriture je pris pendant près d'un mois et demi du bouillon et du lait, ensuite de la viande hachée et de la soupe. Le 3 janvier 1871, je quittais Juilly pour aller à Soissons où je passai la nuit; le lendemain on m'amenait prisonnier à Épernay; le 11, j'arrivais à Nancy; le 12, sur la demande des demoiselles L'Hoste, on me conduisait à l'ambulance de l'école Forestière où les bons soins et la bonne nourriture ne m'ont jamais manqué. »

Le blessé entra à l'ambulance le 12 janvier; la blessure qu'il avait reçue à la figure était dans l'état suivant: la lèvre supérieure était fendue en deux; chacune de ses extrémités se repliait sur elle-même laissant un intervalle d'au moins 45 millimètres. Le côté droit du nez présentait une prolifération de chair; la partie antérieure de la mâchoire supérieure fut enlevée avec dix de ses dents; la plaie suppurait encore. On donna au blessé du bouillon et de la viande hachée comme nourriture. Le 16, le blessé fut éthérisé et on lui fit une incision de 2 centimètres de longueur horizontalement dans la lèvre sur chaque côté du nez; puis les bords des deux extrémités ayant été avivés ils furent unis par une suture entortillée. Sur le côté droit du nez, un

petit lambeau (comprenant la prolifération de chair du nez) fut pris pour aider à remplir le trou du milieu; un autre lambeau, de 25 millimètres de longueur sur 2 millimètres et demi de largeur, avec un pédicule à côté du nez, fut pris dans la joue droite : deux artères furent liées; l'hémorrhagie fut très-légère. Des sutures de soie attachaient les lambeaux, et le tout fut soutenu avec des bandelettes de taffetas anglais sur lequel on plaça un peu de charpie imbibée de glycérine et d'eau phéniquée. Le 17, la charpie fut changée, mais le taffetas fut laissé en place; le 19, la plaie avait une mauvaise odeur; les bandelettes furent enlevées; les extrémités des deux lèvres furent unies ainsi qu'une petite partie du grand lambeau dont l'extrémité était gangrenée. Le 21, la partie morte fut enlevée; le 23, la partie muqueuse de la lèvre était solidement unie. Le 6 février, la blessure de la joue était guérie. Il restait alors un trou au-dessous du nez ayant 3 centimètres et demi de largeur, et quoique les deux extrémités de la partie muqueuse de la lèvre fussent unies, elles n'étaient pas toutes deux sur la même ligne.

Le 2 mars, il fut décidé de commencer par refaire la lèvre, opération qui fut faite sans éther et



sans détruire l'union déjà obtenue. Le 7, la lèvre se trouva unie et en bon état; le trou mesurait encore 27 millimètres et demi de longueur sur 15 millim. de largeur; le 15, le blessé étant éthérisé, un lambeau de 5 centimètres de longueur sur 2 centimètres de largeur fut pris dans la joue du côté gauche : trois points de suture furent placés; le lambeau parut congestionné à peu près dans sa moitié; ce fut cette partie qui se trouva morte deux jours après; la plaie de la joue s'était unie par première intention. Le 21, le lambeau fut uni avec la lèvre sur son bord inférieur seulement. Pour mieux approcher les côtés, les joues furent séparées de la mâchoire par des incisions faites dans la bouche à une distance de 2 centimètres sur chaque côté : l'hémorrhagie fut très-légère. Le 23, l'extrémité du lambeau fut unie au côté opposé, mais cette union fut rompue quelques jours après par les mouvements que fit le blessé en éternuant. Les mouvements que faisait le blessé quand il ronflait empêchaient l'union, faite dans la journée, de se consolider, et il parut presque impossible de faire unir les deux côtés de la plaie : la chair était si délicate qu'elle ne pouvait supporter la moindre ligature sans se déchirer. Dans ces conditions, le blessé partit pour Bruxelles à la fermeture de

l'ambulance et y fut installé dans une maison de campagne, à 14 kilomètres de la ville; il y resta trois mois, et arriva ensuite à Paris, le 5 juillet. Pendant tout ce temps les bords de la blessure se rapprochaient un peu, mais l'attention fut principalement dirigée vers la santé générale du blessé. Le lendemain de son arrivée à Paris, la plaie, qui était auparavant en bon état, commença à suppurer très-librement et à avoir une mauvaise odeur. Peut-être ce changement fut-il le résultat de la fatigue du voyage, de l'émotion qu'il ressentit en revoyant sa famille, ou des chaleurs qui, à cette époque, étaient très-fortes; il est difficile de le dire et l'on ne sait comment l'expliquer. En tout cas, la plaie allait si mal, que le 9 juillet nous étions forcé d'emmener le blessé à la campagne, dans la Basse-Normandie. Peu de jours après son arrivée, la blessure reprit un bon aspect, toute mauvaise odeur disparut; le changement fut surprenant. Le 12, une incision, longue de 25 millimètres, fut faite du côté droit du trou; horizontalement au bout de cette incision, on en fit une autre longue de 15 millimètres, coupée suivant les côtés d'un angle de 45 degrés; le lambeau, ainsi fait, fut disséqué de la mâchoire, puis il fut tiré sur le côté droit; deux fils d'argent furent d'abord mis dans le

cartilage et fixés au moyen d'un petit morceau de platine. Ces fils servaient à retenir le lambeau en place près de la mâchoire. On passa cinq points de suture avec le fil d'argent, et le pansement fut fait avec de l'eau phéniquée. Cette dernière opération donna le résultat suivant : quatre petits ponts de chair se formèrent entre les deux côtés; quoique soutenus par des bandelettes de taffetas, trois sur les quatre se séparèrent quelques jours après. Le blessé partit pour Dieppe le 4 août : pendant quelques jours il prit des bains de mer. Le 9, on pratiqua une opération semblable à la dernière, sans que le blessé ait été anesthésié. Les incisions furent plus longues qu'auparavant.

On fit sept sutures avec le fil d'argent; un léger pansement de charpie imbibée d'eau phéniquée fut appliqué. On avait déjà essayé de laisser la blessure sans pansement, mais, chaque fois, les deux côtés du trou se guérissaient sans que l'union s'opérât. Il y avait si peu de suppuration que les granulations n'existaient pas pour ainsi dire. La chair, cependant, se déchira comme du papier : le 10, les sutures restaient bien en place et les deux côtés semblaient s'approcher. Le 11, on aperçut un petit trou entre les deux côtés, juste au-dessous du nez : le 13,

le blessé eut des vomissements qui rompirent toute union des côtés; les ligatures ne tenaient plus; on laissa le blessé tranquille pendant quelque temps.

Le 1<sup>er</sup> octobre, il fut soumis à l'influence du chloroforme et un lambeau de 25 millimètres de longueur fut coupé dans la joue gauche : la même congestion qu'autrefois fut aperçue après que les sutures furent placées. Cette congestion fut un peu arrêtée par quelques petites incisions tout à fait superficielles faites dans le lambeau. Néanmoins, au bout de quelques jours, on trouva la moitié du lambeau perdue. Les sutures qui unissaient les côtés de l'incision de la joue furent faites avec du crin de cheval et ne causèrent aucune irritation. Le 10 octobre, on fit une incision sur le côté droit du nez, et l'on unit les deux bords du trou par quatre sutures avec du crin de cheval. Le 12, les côtés ne se séparèrent pas, les taffetas se tinrent bien en place. La guérison de la plaie continua à aller de mieux en mieux jusqu'à la fin de décembre, époque à laquelle le blessé se trouva guéri, le quatorzième mois après avoir reçu sa blessure.

On voit combien il a fallu de patience et de courage à cet homme pour endurer toutes ces douloureuses opérations.

Nous pensons que le moyen de faire des sutures avec le crin de cheval a été employé par nous pour la première fois. Si, par hasard, on s'est déjà servi de ces sutures, il est bien étonnant qu'on ne s'en serve pas plus souvent, car elles sont très-utiles. On peut cirer les crins, ce qui les empêche de glisser, et permet aux sutures de rester bien en place. Ces sutures ne causent, en général, aucune irritation à la chair; mais il faut avoir soin d'employer des crins récemment arrachés, car autrement ils ne sont pas aussi forts. Nous avons encore trouvé que le taffetas anglais était meilleur que le sparadrap, ordinairement employé dans les hôpitaux, car il ne cause aucune irritation à la peau, quelque temps qu'on le laisse.

#### IV

##### FRACTURES COMPLIQUÉES DE LA MACHOIRE.

A. M..., 19 ans, garçon. — Le blessé reçut, le 16 août, une balle qui, entrant par la joue gauche, sortit par la joue droite en causant une fracture compliquée des deux côtés de la mâchoire inférieure à l'angle. Trois semaines après, la blessure du côté gauche, large de 2 centimètres, était guérie ; tandis que celle du côté droit, double en largeur, persistait jusqu'à la fin du mois d'octobre. Vingt petits morceaux d'os et la dernière molaire gauche ont été enlevés en une seule fois par la bouche, le blessé étant sous l'influence de l'éther. Après l'opération, la mâchoire fut maintenue en place par une éclisse de gutta-percha. Le blessé fut nourri de lait et de bouillon jusqu'au 9 octobre, jour où il fut mis à un régime très-léger. Il quitta l'ambulance le 30 novembre guéri : les mouvements de la mâchoire étaient très-libres.

L. D..., 22 ans, garçon. — Ce blessé fut atteint, le 16 août, d'une balle qui, entrant par le côté droit de la figure, à une distance de 12 millimètres et demi en avant du tragus de l'oreille, sortit par le côté gauche à une distance de 3 centimètres en avant aussi du tragus. Dans ce trajet, elle traversa le palais, en faisant une ouverture dans les fosses nasales; cette ouverture persista pendant trois semaines, au bout desquelles elle se referma spontanément, laissant une cicatrice de 12 millimètres et demi de diamètre à gauche de la ligne médiane. Immédiatement après l'accident, le blessé fit plus de 2 kilomètres; l'hémorrhagie fut très-abondante. La maxillaire inférieure fut atteinte près de l'articulation de chaque côté. A droite, deux petits morceaux d'os furent extraits au moyen des pinces : un abcès sous l'œil gauche et un plus bas, dans la joue, se formaient et furent ouverts par des incisions. Le 10 décembre, les mouvements de la mâchoire ont une étendue de 2 centimètres; les blessures de chaque côté restent ouvertes avec un peu de suppuration; une bosse au-dessous de chaque plaie déforme un peu la figure, mais le blessé est en très-bonne santé.

J. B..., 30 ans, garçon. — Le blessé fut frappé,

le 14 août, par une balle qui, entrant dans la figure à 25 millimètres au-dessous de l'angle externe de l'orbite droit, sortit par le côté gauche du cou, à 25 millimètres au-dessous de l'oreille, entre l'angle de la mâchoire et le muscle sterno-mastoïdien. Six morceaux d'os furent enlevés au moyen des pinces; la mâchoire fut cassée au-dessus de l'angle, sur le côté gauche; trois abcès furent ouverts au-dessous de la plaie d'entrée, et près de la plaie du cou la peau était rétractée comme par la cicatrice d'une brûlure. La mâchoire inférieure fut raccourcie d'environ 2 centimètres. Le blessé était presque guéri le 25 décembre, jour de son départ.



## V

### BALLE LOGÉE DANS LE COU. FRACTURE DE LA MACHOIRE

R. v. L..., 44 ans, marié. — Le blessé fut atteint, le 30 août, par une balle qui, entrant obliquement, traversa le menton en enlevant un morceau de la mâchoire inférieure avec les quatre incisives et la canine droite. La plaie cutanée était de 45 millimètres de longueur et s'étendait jusqu'à 5 millimètres de la lèvre. La balle passa sous la langue et du côté gauche et s'arrêta entre les glandes sous-maxillaire et parotide. La salive coulait constamment par la blessure du menton. Le 7 septembre, lendemain de l'entrée du blessé, le morceau de la mâchoire qui était nécrosé, donnait une odeur très-désagréable et pendait dans la bouche, fut enlevé : les bords de la blessure furent avivés et réunis au moyen d'une suture entortillée. Le blessé, se refusant à l'opération de l'extraction de la balle, des cataplasmes furent appliqués

dans l'espoir de voir se former un abcès au cou ; trois jours après les épingles furent enlevées et des morceaux de sparadrap appliqués : six jours après l'union était complète. Le 21, un abcès, qui s'était formé au cou, s'ouvrit dans la bouche. Il donna passage à une grande quantité de pus sans que, cependant, on pût sentir l'ouverture avec le doigt ou avec la sonde introduite dans la bouche : l'abcès une fois vidé, la tumeur du cou disparut pour reparaitre quand le pus se reforma. Le blessé souffrait très-peu ; la plaie de la bouche était guérie ; il se promenait continuellement au jardin et, enfin, il quitta l'ambulance le 2 octobre pour retourner dans ses foyers.

A. G..., 18 ans, garçon. — Le blessé reçut, le 2 décembre, une balle qui parcourut le trajet suivant : pénétrant dans le dos au milieu du côté externe de l'omoplate droite au niveau du pli de l'aisselle, elle sortit, sans briser l'os, à 25 millimètres au-dessus du milieu de la clavicule ; puis, rentrant dans la chair à côté de la veine jugulaire, juste en arrière de la glande sous-maxillaire, elle s'était logée entre les deux extrémités de la mâchoire inférieure dont elle avait brisé l'angle ; retenue

par ses deux extrémités comme par une pince, elle s'était enkystée au-dessous de la mâchoire. Le blessé se présenta à l'ambulance le 23 mars. La joue droite était très-gonflée mais peu sensible : le mouvement de la mâchoire était limité dans l'étendue de 5 millimètres ; une tumeur immobile en arrière de la glande sous-maxillaire pouvait être sentie sur la même ligne que la blessure du cou qui était à 5 centimètres au-dessous. En passant le doigt entre la joue et les dents, aussi loin que possible, la tumeur pouvait être mieux sentie, ainsi que l'extrémité antérieure de la fracture, mais, chose remarquable, pas un seul morceau d'os nécrosé ; tout était couvert par la chair. On décida d'extraire la balle par une incision en dedans de la bouche. Le blessé fut soumis à l'influence du chloroforme et une incision fut faite sur la tumeur : puis, en l'élargissant avec le doigt et avec le manche du couteau, le plomb put être senti. En divisant la pince en deux, et en se servant d'une branche seulement, on passa à côté de la balle qui, grâce à quelques mouvements de levier faits très-doucement, fut enfin extraite : la balle mesurait presque 3 centimètres de longueur sur 1 centimètre de diamètre. Elle était presque coupée en deux. Le doigt, introduit dans la

bouche, ne sentit que la poche dans laquelle la balle avait reposé pendant plus de trois mois. Pour montrer la rapidité de l'anesthésie par le chloroforme, nous constaterons que l'opération fut finie vingt minutes après que le blessé commença à respirer l'anesthésique, et qu'il fut bien endormi. Les mouvements de la mâchoire, réduits à 5 millimètres, furent portés à 15 millimètres après l'enlèvement du projectile. L'hémorrhagie fut insignifiante et la douleur très-légère. Le lendemain, la joue était un peu plus gonflée. Des compresses d'eau froide furent appliquées pendant quelques jours. Le blessé partit chez lui le lendemain de l'opération.

## VI

### FRACTURES COMPLIQUÉES DE L'OMOPLATE

J. S..., 25 ans, garçon. — Le blessé fut frappé le 30 novembre à l'épaule gauche par une balle qui, entrant par l'omoplate au milieu de l'acromion, en le brisant en deux, passa par l'échancrure scapulaire en la détruisant aussi, et enfin fut extraite au moyen d'une incision faite au milieu du dos. Le blessé entra à l'ambulance le 19 décembre en assez bonne condition ; son bras était très-gonflé, mais peu douloureux ; quelques petits morceaux de l'omoplate furent retirés le jour de son entrée ; les deux trous suppuraient librement. Il n'y avait dans ce temps aucune connexion entre les deux plaies. Le pansement consistait en cataplasmes changés deux fois par jour. Le 24, un abcès du bras fut ouvert au moyen d'une incision. Le jour suivant les bords de l'incision se trouvèrent gangrenés. La santé du blessé changea subitement sans aucune cause apparente ; l'appétit,

jusqu'alors bon, manqua, et le malade devint très-abattu. Des stimulants furent donnés et l'intérieur de l'abcès cautérisé avec l'acide phénique. On chercha à encourager le blessé qui redoutait une amputation. Le 26 au matin, l'avant-bras droit était gangrené au milieu. Il n'y avait plus de douleur, toute opération fut alors écartée. Dans l'après-midi le blessé eut le délire et mourut le 27. La gangrène avait détruit toute l'extrémité gauche, l'avant-bras droit et, sur le dos, la peau et les muscles tout autour de l'omoplate gauche.

G. D..., 32 ans, garçon. — Le blessé reçut le 16 août un éclat d'obus qui, passant sous la clavicule en la brisant près du bord de l'aisselle droite, fut extrait six jours après par une incision faite sur la face postérieure du bras en arrière et au-dessous de la tête de l'humérus, qui fut reséquée, à Metz, le 3 septembre; l'apophyse coracoïde de l'omoplate fut fracturée à la base, et la surface articulaire fut détruite; huit morceaux d'os furent extraits : quatre abcès suivirent l'opération. Le morceau d'obus mesurait 37 millimètres et demi de largeur sur 57 millimètres et demi de longueur. Le blessé entra à l'ambulance le 12 décembre : quelques jours après,

un morceau de la clavicule fut extrait au moyen des pinces; la plaie pansée avec de la charpie sèche. Les blessures en arrière de l'épaule se guérèrent et, un mois après, la dépression en avant sous la clavicule, qui était assez grande pour y mettre un œuf, était cicatrisée. Les mouvements du bras étaient très-limités, mais sans douleur. Le 11 janvier, le blessé quitta l'ambulance, les plaies étaient guéries. Trois mois après, une petite dépression apparut dans la clavicule près du sternum, et une maladie de cet os fut soupçonnée. Il n'y avait, en même temps, ni rougeur de la peau, ni douleur dans aucune partie.

Dans un autre cas de fracture de l'omoplate, le blessé eut l'os traversé par une balle qui passa au travers de l'épine dorsale et fut extraite au dos. Il guérit le sixième mois après l'accident.

## VII

### DÉSARTICULATION SCAPULO-HUMÉRALE

F. F..., 24 ans, garçon. — Le 18 août, une balle pénétra dans le bras droit du malade par la partie médiane et y détermina une fracture compliquée de l'humérus. Plusieurs esquilles sont retirées au moment de l'accident. Le blessé entra à l'ambulance le 4 décembre; le bras droit est très-gonflé et douloureux : la sonde reconnaît des fragments nécrosés, et pendant que le blessé est éthérisé, on retira quinze esquilles nécrosées : le cal était pourtant déjà en voie de formation; la douleur et le gonflement étaient tels que l'on ne pouvait percevoir de crépitation à l'épaule.

On soupçonna, néanmoins, une affection de la tête de l'humérus, car, dans les fractures causées par les armes à feu ou les accidents de chemin de fer, les maladies des os s'étendent souvent plus loin qu'on ne pourrait le supposer au premier abord. Le



13 décembre, le blessé avait perdu beaucoup de ses forces; l'état général était très-mauvais; la désarticulation fut décidée. Après éthérisation elle fut pratiquée par la méthode de Larrey; l'hémorrhagie fut insignifiante; la tête de l'humérus était malade dans toute son étendue ainsi qu'une partie de la cavité glénoïde, qui fut enlevée presque complètement. Cinq ligatures et trois sutures furent faites. Le pouls est régulier et à 84 : le pansement est fait avec des compresses d'eau phéniquée. Le soir même, le blessé pouvait changer de lit tout seul; il se montra plein de courage. Le lendemain, teint légèrement jaunâtre; néanmoins, état général bon; un cataplasme fut mis sur la plaie. Le 15, le pouls marque le matin 96 et le soir 120 : la plaie donnait un peu de sérosité, pas de pus; des cataplasmes furent mis deux fois par jour. Le 16, pouls à 116 le matin et 120 le soir; la suppuration commence : elle est bien établie le 17; le blessé se promenait dans les chambres des autres malades; l'appétit est très-bon : le 19, les ligatures et le tube de caoutchouc, placé dans la plaie après l'opération, sont enlevés, la plaie est maintenue avec du taffetas; le 23, les cataplasmes sont abandonnés et le pansement est fait avec de la glycérine et de l'eau phéniquée. Le 23, la plaie

ne mesurait que 4 centimètres. Le blessé sortit de l'ambulance dix-sept jours après l'opération. La plaie était presque complètement fermée le 10 janvier.

## VIII

### AMPUTATION AU COL CHIRURGICAL DE L'HUMÉRUS

A. G..., 24 ans, garçon. — Le blessé reçut, à la bataille de Gorze, une balle qui, traversant le coude droit, causa une fracture compliquée des condyles de l'humérus. Une résection de l'humérus au-dessus des condyles fut faite par le professeur Langenbeck, le 31 août, et sept morceaux d'os furent retirés. Le blessé entra à l'ambulance dans un très-mauvais état : il était très-maigre et n'avait pas assez de force pour continuer son voyage en Allemagne. L'avant-bras et la main étaient très-gonflés : l'incision nécessitée par la résection n'était pas encore cicatrisée. Le blessé était phthisique, crachant du pus et de temps en temps du sang. Dans ces conditions, son état était très-critique ; son bras fut pansé avec de la charpie imbibée d'eau phéniquée, ou quelquefois avec des cataplasmes, et injecté, tous les jours, avec de l'eau phéniquée. Tous les efforts

furent faits pour le mettre à son aise : six abcès dans le bras, l'un après l'autre, furent ouverts par des incisions; la suppuration fut très-abondante; un morceau de balle fut extrait au moyen d'une incision au-dessous du bras quelques semaines après son entrée à l'ambulance. Le bras resta à peu près dans le même état jusqu'au 1<sup>er</sup> janvier, lorsqu'il eut, non-seulement de grandes douleurs dans le bras, mais aussi des abcès qui montèrent jusqu'à l'aisselle. Les doigts, très-gonflés, étaient privés de mouvement. Sa santé générale, meilleure que le jour de son entrée, n'était pas satisfaisante. Il avait de la diarrhée. Il ne pouvait pas rester assis dans son lit sans être soutenu; les omoplates et les os du bassin menaçaient tous les jours de donner des excoriations. Le pouls était à 130. Enfin, malgré son état si faible, l'amputation du bras fut proposée et, le 8 janvier, le blessé, étant anesthésié par le chloroforme, une amputation au col chirurgical de l'humérus fut faite en taillant un long lambeau externe et un petit lambeau interne; le premier par transfixion. Malgré la compression manuelle, l'hémorrhagie fut très-abondante; huit ligatures et quatre points de suture furent pratiqués. Le pansement fut fait avec des compresses d'eau froide. Le blessé s'évanouit après

l'opération et se remit avec la plus grande difficulté ; pouls à 120 et faible. On donna des potions stimulantes. On plaça des bouteilles d'eau chaude autour de son corps. Dans l'après-midi, on fit une injection sous-cutanée de 1 centigramme de morphine et, à minuit, 1 gramme de chloral. Le lendemain, le pouls était à 108 et bon ; trois sutures furent enlevées ; l'appétit revint ; le malade prit du bouillon et un peu de rôti de poulet dans la journée et, la nuit, deux bouillons. La plaie suppurait un peu. La dissection du bras montra que l'humérus était malade dans toute sa longueur et que les os du poignet étaient ramollis à un tel point qu'on pouvait les couper avec un couteau. Le 10, un cataplasme était appliqué au moignon ; les deux autres sutures furent enlevées : le blessé prit du lait deux fois par jour entre les repas et de la bière comme boisson. La diarrhée avait cessé. Le 11, la suppuration était libre et le pouls à 100 ; le blessé n'eut pas beaucoup de douleurs ; la langue était moins chargée qu'auparavant. Le 14, deux ligatures furent enlevées et des bandelettes de taffetas mises sur le moignon. Le 17, quatre autres ligatures furent enlevées. Le 20, le blessé s'est assis dans une chaise pendant quelques moments. Le 22, les deux dernières ligatures furent enlevées. Le 23,

il marchait avec un aide dans sa chambre. La plaie était remplie de belles granulations et la suppuration commença à diminuer. Le 26, il alla à sa chaise tout seul pour la première fois. Le 31, le cataplasme fut changé pour de la charpie imbibée d'eau phéniquée, et la blessure, au lieu d'être pansée deux fois par jour, fut pansée seulement dans la matinée. Le 1<sup>er</sup> février le blessé sortit de sa chambre et resta habillé toute la journée. Le 20 février, la suppuration avait cessé : la plaie était cicatrisée et de la charpie sèche fut mise autour du moignon. Depuis l'opération le blessé n'avait pas craché de sang, mais seulement un peu de pus. Néanmoins, il avait repris un peu d'embonpoint et ses forces revenaient tous les jours. Il quitta l'ambulance le 8 mars dans un état très-satisfaisant.

Une année s'est écoulée depuis l'opération; nous venons de recevoir de ses nouvelles, il est en parfaite santé.

## IX

### RÉSECTION DU COUDE

J. W..., 24 ans, marié. — Le blessé reçut, le 12 janvier, une balle qui traversa le coude gauche en déterminant une fracture compliquée des condyles de l'humérus. Il arriva à l'ambulance le 8 février. Le bras était dans un appareil plâtré allant seulement jusqu'au poignet et qui, trop serré, avait fait gonfler la main qui reste froide et sans mouvements : un abcès avait été ouvert au bras. Le 9, après avoir éthérisé le blessé, on pratiqua la résection du coude par une incision longitudinale passant entre les deux condyles. L'hémorragie veineuse fut abondante à cause de la congestion du bras. Deux petites artères furent liées. On chercha à conserver le périoste. On reséqua successivement la tête du cubitus, puis celle du radius, qui étaient malades. Les condyles fracturés furent enlevés avec les doigts, avec d'autres fragments au nombre de quatorze. Et, enfin, l'extrémité

inférieure de l'humérus, fracturé en pointe, fut reséquée; les os enlevés et reséqués forment une longueur de 10 centimètres. Le bras fut placé sur une attelle coudée suspendue, et maintenu par des bandes exerçant une légère compression; la plaie pansée avec de la glycérine et de l'eau phéniquée; le pouls était à 138. Le soir, on fit une injection sous-cutanée de 1 centigramme de morphine. Le 11, le pouls est à 128; le gonflement du coude a diminué; la suppuration bien établie; la plaie bien rouge. Le 13, la suppuration est très-abondante; le pouls tomba à 100; état général bon. Le 15, du chloral est donné, en outre, des injections. Le 23, la plaie est un peu plus rouge. Le 26, on ouvrit un abcès dans le bras. Le 28, le blessé perd l'appétit. Le 2 mars, il eut un frisson violent suivi de vomissements. Le 3, nouvel abcès au-dessus de l'extrémité du radius, injections d'eau phéniquée, le pus légèrement sanieux et fétide; le bras est moins gonflé que jamais; la plaie a toujours bon aspect. Le 4, nouveau frisson; transpirations abondantes; l'haleine avait l'odeur purulente; perte d'appétit complète; pus fétide: le blessé toussa un peu. Le 8, l'état est si grave, qu'on décida l'amputation comme la dernière ressource, et, après avoir chloroformisé le ma-



lade, elle est pratiquée par la méthode circulaire au tiers supérieur ; le blessé perd peu de sang, la compression ayant été faite avec les doigts : huit ligatures d'artères ; pansement à l'eau phéniquée. Le 11, une pneumonie se déclara et le malade mourut, cinq jours après l'amputation. L'autopsie montra les deux poumons très-congestionnés ; dans le lobe inférieur droit on trouva des abcès gros comme une noix. Le foie ne présentait rien d'important.

## X

### FRACTURES COMPLIQUÉES DE L'AVANT-BRAS

V. B..., 21 ans, garçon. — Le blessé reçut une balle le 16 août au milieu de l'avant-bras droit. La balle, passant entre le radius et le cubitus, occasionna une fracture compliquée de ce dernier os : plusieurs petites esquilles furent extraites au moyen des pinces, le blessé éthérisé : le bras et la main étant très-gonflés et douloureux, un cataplasme fut appliqué autour du bras de manière à couvrir les deux blessures. Le bras fut placé sur une éclisse de bois bien garnie d'ouate, et maintenu au-dessus par une bande de carton. La sonde servit à reconnaître une nécrose du cubitus de 2 centimètres de longueur de chaque côté de la fracture ; la nécrose n'était que superficielle, et, quatre semaines après, on ne pouvait trouver aucune trace de la maladie. La blessure était chaque jour injectée avec de l'eau phéniquée. Par hasard, un petit morceau d'os

sortit avec le pus qui, pendant un mois, fut abondant et sain. Le bras, pendant le deuxième mois, était dégonflé et sans douleur. Le blessé quitta l'ambulance le 4 décembre guéri.

Dans deux autres cas pareils, les blessés ayant eu chacun quelques morceaux d'os extraits sous l'influence de chloroforme, furent également guéris trois mois après l'accident : l'un d'eux, ayant l'articulation du coude ouverte, guérit en conservant néanmoins des mouvements notables dans l'articulation.

## XI

### AMPUTATIONS A L'AVANT-BRAS

C. D..., 31 ans, garçon. — Le blessé reçut, le 18 août, une balle qui, entrant dans la main gauche à la base du deuxième métacarpien, en la brisant, sortit sous la première phalange du pouce; l'articulation fut ouverte et l'os trapézoïde séparé en deux. Des abcès suivirent cet accident et l'on proposa au blessé l'amputation à Metz; il la refusa cependant. Il se présenta à l'ambulance le 19 décembre: la main était gonflée; il n'y avait pas de mouvement des doigts. Une nécrose extensive de l'os fut sentie par la sonde. L'épiderme de l'avant-bras était sec et mort. La douleur excessive le privait de sommeil. Une amputation de la main fut proposée et acceptée, et, le 6 janvier, le blessé étant éthérisé, l'opération fut faite par la méthode circulaire au milieu de l'avant-bras. Une petite incision fut faite sur le côté externe. On plaça six ligatures et quatre points de

suture : il n'y eut pas beaucoup de sang perdu ; en relevant la manchette, l'épiderme tomba tout autour.

Le moignon fut pansé avec des compresses d'eau phéniquée. Le pouls, dans la soirée, était à 72 ; le lendemain, pas de gonflement ; le pouls fut à 100. Le blessé prit du bouillon ; il se leva dans l'après-midi. Le 7, il n'y avait pas de suppuration ni même de gonflement. Le blessé se portait très-bien. Le pansement consistait en un mélange de glycérine et d'acide phénique étendu sur des compresses. Deux sutures furent enlevées le 9 et des bandelettes de taffetas les remplacèrent. Les lambeaux ne semblaient pas vouloir se séparer, même sans les bandelettes. Le 10, les deux autres sutures furent enlevées. Le 11, le blessé déjeuna en ville et la plaie était tout à fait fermée par première intention, sans suppuration. Les ligatures seules restaient encore. Le 18, toutes les ligatures étaient enlevées. Le 24, le blessé était guéri sans douleur, sans gonflement, sans rougeur même de l'avant-bras ; la plaie avait été guérie dans l'espace de cinq jours par première intention, si l'on excepte le petit trou par lequel les ligatures sortaient.

La dissection de la main et du poignet montra une

nécrose extensive et une ankylose des os du poignet. La surface articulaire du radius et celle du cubitus étaient aussi nécrosées.

## II X

Dans un autre cas d'amputation, à l'avant-bras, pour un poignet traversé et détruit par une balle, le blessé fut pris d'une fièvre typhoïde dont il mourut le huitième jour après l'opération.

## XII

### PLAIES PÉNÉTRANTES DE LA POITRINE PAR DES BALLE

B. G..., 24 ans, garçon. — Le blessé fut frappé, le 18 août, par une balle qui, entrant du côté droit de la poitrine, immédiatement au-dessus de la troisième côte et à peu près à 6 centimètres de la ligne médiane, sortit par le dos entre l'angle supérieure de l'omoplate (en l'effleurant) et la cinquième vertèbre lombaire. Le blessé a craché un peu de sang après l'accident : il entra à l'ambulance dans un état très-faible : le pouls était à 120; la langue chargée; la respiration embarrassée et néanmoins pas de toux. De l'air et du pus sortaient par la plaie antérieure à chaque inspiration; il était impossible d'y laisser de la charpie sans l'attacher, les deux plaies étaient pansées avec de la charpie sèche, celle du dos était tout à fait guérie le 10 octobre : jusqu'à ce moment, la suppuration fut très-abondante, aidée de temps en temps par de la charpie végétale qui, par endosmose,

faisait sortir le pus tout en déterminant de violentes douleurs pendant son application. Des injections sous-cutanées de 1 centigramme de sulfate de morphine furent données chaque soir pendant trois semaines. Avec du vin fin et une nourriture soignée, le blessé reprit ses forces. Un mois après, il se promenait au jardin ; la blessure était tout à fait guérie le 25 novembre. Cinq jours après, le blessé quitta l'ambulance complètement guéri.

E. E..., 36 ans, garçon. — Le blessé reçut une balle qui, entrant dans la poitrine entre la deuxième et la troisième côte, à droite, sortit par l'omoplate à égale distance des deux angles postérieurs. Il eut une hémoptysie très-considérable quand il fut blessé le 18 août, et une petite quantité de sang fut mêlée à la salive pendant plusieurs jours. A l'ambulance de Saint-Privat, il fut atteint d'un érysipèle qui était guéri pour le 1<sup>er</sup> septembre, jour où il entra à l'ambulance, à Nancy. Un emphysème très-considérable s'était produit dans tout le corps, s'étendant même aux oreilles, aux doigts et aux orteils. Le pénis et le scrotum étaient triples de leur grosseur naturelle, et le blessé était très-gêné d'une polyurie. Les blessures causées



par l'entrée et la sortie de la balle furent pansées avec de la charpie sèche et la suppuration fut modérée pendant plusieurs semaines. Un petit morceau de l'omoplate fut extrait de la blessure du dos. Au milieu de septembre, l'emphysème avait tout à fait disparu ; le pénis et le scrotum étaient revenus à leur grosseur naturelle : le pouls restait à 80 ou 90. Le blessé ne sentait aucune gêne de ses blessures et passait ses nuits très-tranquillement. Le 16, les blessures furent pansées avec du taffetas, et le 26 elles étaient guéries. Celle du dos se fermant la première.

La même espèce de plaie se présenta chez cinq autres blessés soignés dans l'ambulance à peu près en même temps ; tous les cinq se guérirent. La blessure au dos fut toujours la première à se fermer.

### XIII

#### FRACTURE COMPLIQUÉE DU BASSIN

J. M..., 26 ans, garçon. — Le blessé fut atteint, le 18 août, par une balle de la manière suivante : la balle entrée dans la fesse gauche, au-dessus et en arrière de l'épine iliaque antéro-supérieure, suivit un trajet s'étendant depuis le milieu du tiers antérieur de la crête iliaque, jusqu'à l'extrémité du coccyx. Dans sa course la balle a effleuré l'os en en détachant trois fragments qui restaient avec elle au fond de la plaie ; une vaine tentative avait été faite pour extraire la balle avant l'arrivée du blessé à l'ambulance, on avait fait une incision à 75 millimètres au-dessus de l'endroit où la balle était logée.

Le 11 septembre, le blessé fut éthérisé, le trou d'entrée fut agrandi de 7 millimètres et demi, et le doigt introduit dans la plaie sentit les trois esquilles

et la balle qui furent retirées au moyen des pinces. La balle était très-déformée ; une des extrémités était repliée sur elle-même, et la balle était aplatie suivant son grand axe, de manière à présenter trois bords tranchants et deux sillons. Les esquilles présentaient ensemble une largeur de 2 centimètres, et une longueur de 37 millimètres ; un morceau de caleçon fut retiré en même temps. La distance de la balle au trou d'entrée était de 15 centimètres ; un tube à drainage fut introduit et des cataplasmes placés sur les deux plaies. La suppuration était abondante, l'état général excellent. Le 30, on ne sentait aucune esquille dans la plaie, mais l'odeur qui s'en échappait prouvait l'existence d'une fistule rectale : de temps en temps il s'échappait par la plaie des petites boules de matières fécales, et pourtant le doigt ne pouvait sentir dans le rectum l'ouverture de la fistule. On fit pendant deux semaines des injections d'alcool pur dans cette fistule, et l'alcool pouvait être toujours senti dans le rectum. Le 8 octobre, le tube fut enlevé, les injections continuées avec de l'eau phéniquée. Le 14, l'odeur fécale avait disparu et de belles granulations fermaient les plaies ; trois petits morceaux d'os sortaient avec la suppura-

tion. Le 19, le blessé se promenait dans le jardin avec des béquilles, et le 1<sup>er</sup> novembre la suppuration avait cessé; le blessé était complètement guéri.

## XIV

### URÉTHROTOMIE EXTERNE

J. L..., 21 ans, garçon. — Le blessé reçut le 14 août une balle qui, traversant le pénis, se dirigea de telle manière que le canal de l'urèthre fut coupé dans la partie membraneuse. La balle sortit par l'échancrure sacro-sciatique. Quand le blessé fut relevé sur le champ de bataille, de vaines tentatives furent faites pour introduire une sonde par l'urèthre. Il urinait néanmoins goutte à goutte; il y avait incontinence; mais quatre ou cinq fois depuis l'accident, il eut des crises de rétention si graves, que les moyens ordinaires n'amènèrent aucun soulagement. Il portait un sac de caoutchouc pour contenir l'urine qui néanmoins irritait beaucoup ses cuisses. Il entra à l'ambulance le 9 janvier; tous les jours, pendant quelque temps, de vaines tentatives furent faites pour introduire une sonde ou même les bougies filiformes. Le 19, le blessé a passé la nuit et la

journée sans pouvoir uriner, il souffrait beaucoup. Des bains chauds, des injections par le rectum, ne réussissent pas davantage : enfin la ponction de la vessie est pratiquée au-dessus de la symphyse du pubis ; un litre fut rendu et une sonde laissée dans la vessie. Le 20, le blessé fut éthérisé et la sonde étant introduite aussi loin que possible, l'uréthrotomie externe fut faite par une incision sur la ligne médiane du périnée. Le bout de la sonde étant reconnu dans le fond de l'incision, le tissu cicatriciel du rétrécissement, qui était très-étendu et très-dur, fut incisé. On fit une injection dans la vessie, mais il fut impossible de distinguer le trou du canal. Enfin on se décida à faire une ponction avec un trocart, à l'instant l'eau coula avec force et un cathéter de caoutchouc, introduit par le trocart, fut passé d'arrière en avant. Le cathéter fut maintenu par des fils. La plaie fut pansée avec de l'eau phéniquée, un centigramme de sulfate de morphine fut donné en injection sous-cutanée. Le 22, le périnée n'était pas gonflé et la plaie était belle ; le cathéter placé dans la vessie par l'abdomen fut retiré. Le 24, le blessé fut pris de vomissements sans douleur dans le ventre, le pouls était à 130. Le 25, pendant la nuit, le cathéter s'échappa et le matin il fut re-

placé sans grande difficulté : le blessé n'avait pas de vomissement ; le pouls était à 98 : il prit du chloral chaque soir. Le 26, la peau présentait un peu de décoloration dans certains endroits, surtout la figure et les cuisses. Il y eut dans la nuit une hémorrhagie assez considérable, qui fut arrêtée par compression avec de la charpie. L'urine cessa de couler ; le blessé était dans un état de stupeur qui continua jusqu'au soir quand il mourut. A l'autopsie on trouva à la vessie une épaisseur de 2 centimètres ; le foie était très-grand ; la rate était très-congestionnée et ramollie ; pas de traces de péritonite ; le rétrécissement était juste en avant de la prostate.

## XV

### PÉRINÉE ET SCROTUM TRAVERSÉS PAR UNE BALLE

C. A..., 26 ans, garçon. — Le 16 août, le blessé reçut une balle qui, pénétrant dans le scrotum, entre les testicules à droite de la ligne médiane, resta dans la plaie pendant cinq jours, et fut extraite au moyen d'une incision faite à la fesse à 3 centimètres à gauche de l'articulation sacro-coccygienne. Le blessé entra à l'ambulance le 30 août, dans un assez bon état ; le pouls était à 75 ; la peau sèche, la langue un peu chargée. Depuis le moment de sa blessure il urinait régulièrement et sans difficulté, mais n'allait pas à la selle depuis quinze jours. Le testicule droit, qui se voyait au travers de la blessure du scrotum, resta dur et gonflé pendant dix jours après l'entrée du blessé, et le périnée était ecchymosé et douloureux pendant quinze jours. Par la blessure en arrière on pouvait introduire une sonde tout



entière, et la sentir à côté du rectum lorsqu'on y mettait le doigt; le lendemain de son entrée un morceau de pantalon d'un centimètre carré fut extrait de la blessure du scrotum. Il souffrait peu lorsqu'il était tranquille. Il eut pendant quelque semaines des insomnies qui furent combattues au moyen d'un gramme de chloral donné chaque soir. Des cataplasmes furent appliqués chaque jour durant un mois; plusieurs petits morceaux d'os sortaient par la plaie de derrière. Dès le 26 septembre le blessé s'asseyait sur un fauteuil, pendant la journée, et le 29 décembre il quitta l'ambulance tout à fait guéri.

E. D..., 24 ans, garçon. — Le blessé reçut le 7 octobre, une balle qui, entrant dans la fesse gauche à 10 centimètres de la ligne médiane, parallèlement à l'extrémité du coccyx, sortit à gauche du pénis à son union avec le scrotum. Le cordon spermatique était très-gonflé ainsi que les deux testicules, le périnée était ecchymosé pendant une semaine après l'accident, il urinait et allait à la selle sans difficulté. La suppuration des deux plaies, qui étaient pansées avec de la charpie imbibée d'eau phéniquée, fut abondante. Quelques morceaux d'os

furent retirés de la plaie de derrière, celle de devant était fermée le 18 décembre et celle de derrière ne suppurait plus. Le blessé partit pour son pays le 19 décembre, en bon état de santé.

## XVI

### GRAND TROCHANTER TRAVERSÉ PAR UNE BALLE

A. D..., 27 ans, garçon. — Le blessé fut frappé par une balle qui, entrant dans la fesse droite et traversant le grand trochanter, se logea, comme on la trouva dans la suite, dans les tissus musculaires en avant du fémur. Le blessé entra à l'ambulance le 1<sup>er</sup> septembre, douze jours après l'accident, avec une blessure de 14 millimètres ; on pouvait juger d'après la direction du pus que la balle était logée près de l'articulation coxo-fémorale ; du reste il n'y avait pas de tumeur en avant de la cuisse ; le membre était néanmoins très-sensible lorsque le blessé se remuait ; le point le plus douloureux était en avant du grand trochanter. Le 8 septembre, le blessé fut éthérisé et la blessure d'entrée de la balle fut agrandie par une incision ; le doigt introduit passait dans le trou fait au grand trochanter : quand on pressait avec l'autre main du côté opposé, on

pouvait sentir la balle ; après beaucoup de difficulté et de manipulations , elle fut extraite avec l'aide mutuelle des pinces et du doigt. La balle était située à 25 millimètres, au-dessous de l'épine antéro-supérieure de l'iléon, et sa distance de la blessure causée par l'entrée de la balle était de 0<sup>m</sup>,125. Un cataplasme fut appliqué. Quatre jours après, un abcès se formant au point où était située la balle fut ouvert, et un tube de caoutchouc réunissait les deux plaies. Chaque jour les plaies furent injectées avec de l'eau phéniquée tiède. Plus tard, deux autres incisions ouvrirent d'autres abcès plus bas que les premiers, on passa un second tube de caoutchouc. A la fin du mois suivant les tubes furent retirés ; on continua encore les injections ; des bains chauds furent donnés tous les deux jours. Le 1<sup>er</sup> novembre ses blessures étaient tout à fait guéries ; deux semaines après il marchait sans béquilles assez facilement, le raccourcissement était très-faible.

## XVII

### QUATRE AMPUTATIONS A LA CUISSE.

A. W..., 24 ans, garçon. Le blessé fut atteint le 18 août par une balle qui, entrant dans le tibia en arrière et au-dessous du condyle interne, fractura l'os et ouvrit l'articulation. Le blessé entra à l'ambulance le 1<sup>er</sup> septembre : la balle était restée enclavée entre deux morceaux de l'os fracturé, sa pointe passait juste dans l'articulation. La plaie était légère, mais, quelques jours après l'entrée du blessé, du pus se montra dans l'articulation ; la blessure ne lui donnait pas issue. Au moyen d'une sonde on ne pouvait sentir que des morceaux d'os, mais la balle était tout à fait hors d'atteinte, cachée dans la substance spongieuse. Des cataplasmes furent appliqués sur la blessure et tous les efforts faits pour amener la sortie du pus. Le blessé avait la diarrhée ; l'abcès montait vers la cuisse ; la peau était jaune ; la jambe et le pied étaient gonflés et

œdémateux. Des douleurs excessives ne pouvaient se calmer, même avec les injections sous-cutanées d'un centigramme et demi de morphine. Le blessé s'affaiblissait rapidement. Le 10 septembre, après éthérisation, l'amputation fut faite au tiers moyen de la cuisse. On tailla un long lambeau antérieur et un petit postérieur et on les rapprocha par deux points de suture, la compression à l'artère fémorale fut faite par la main, l'hémorrhagie fut insignifiante, dix artères furent liées; le moignon fut pansé avec des compresses imbibées d'eau de myrrhe. Le lendemain, le blessé prit 30 centigrammes de sulfate de quinine, trois fois par jour; du lait et du bouillon formèrent sa nourriture; un cataplasme changé deux fois par jour fut mis sur le moignon. Le 14, le blessé eut deux frissons très-violents; le 16, toutes les ligatures, moins deux, furent enlevées; l'état de son moral était excellent. Le 17, il eut un autre frisson; la suppuration diminuait; le 18, après deux autres frissons, la suppuration cessa. Le pouls était à 130; il eut un peu de toux pour la première fois; l'haleine était très-fétide; on observait moins de résonance à la partie inférieure droite de la poitrine. La suppuration reparut jusqu'au 23, quand un gonflement dur se forma dans le cou

entre les glandes parotide et sous-maxillaire; dans l'après-midi du même jour, le blessé eut le délire et il mourut le soir, le treizième jour après l'opération. Des abcès furent trouvés dans le lobe inférieur de chaque poumon : le foie fut très-pâle, mais ne présenta pas d'abcès : la tumeur du cou, étant ouverte, donna une sérosité jaunâtre dont le poids fut évalué à 30 grammes.

J. H. F..., 34 ans, marié. Le blessé fut frappé le 18 août par une balle qui, entrant dans la cuisse gauche, à la jonction du tiers supérieur et moyen, causa une fracture compliquée du fémur. Le blessé entra à l'ambulance le 2 octobre dans un état très-faible; il eut une hémorrhagie de la plaie interne de la cuisse; le membre était le double de son volume habituel et œdémateux. Le blessé avait en même temps une très-forte diarrhée; on tenta vainement d'arrêter l'hémorrhagie en comprimant l'artère, et après une consultation, l'amputation fut décidée. Le blessé fut anesthésié par le chloroforme. Il faut dire cependant qu'il avait été déjà soumis à l'influence de l'éther, au moins trois quarts d'heure avant la consultation, afin de bien examiner et de laver la cuisse sans lui faire de mal. En in-

roduisant le doigt par la blessure, on pouvait sentir plusieurs esquilles; lorsqu'on retira le doigt, une grande quantité de pus s'échappa avec des gaz fétides. L'amputation fut faite au tiers supérieur, en taillant un grand lambeau antérieur et un petit postérieur; l'opération était finie, quatre artères liées, quand tout à coup l'opéré cessa de respirer. Tous les efforts tentés pour le ranimer furent inutiles. Il y avait très-peu de sang perdu dans l'opération, mais auparavant l'hémorrhagie avait été considérable. A l'autopsie faite quinze heures après la mort on trouva que le cerveau était exsangue et les poumons n'étaient pas congestionnés; les autres organes étaient aussi exsangues. La cuisse était dans un tel état de dégénérescence, qu'on pouvait introduire le doigt sans résistance dans le tissu: l'os était brisé en neuf morceaux, dont six, à l'extrémité inférieure, étaient déjà consolidés par le cal. On trouva de même trois petits morceaux de balle.

F. C..., 25 ans, garçon. Le blessé entra à l'ambulance le 19 décembre. Il avait été blessé le 30 novembre. La balle était entrée dans le tibia gauche, en arrière et au-dessous des condyles: elle se logea dans l'os, de telle manière qu'elle fut entourée par



la substance spongieuse, aplatie, et recouverte par une esquille. Le membre était très-gonflé et très-douloureux. Il n'y avait pas de suppuration : la blessure était située à 10 centimètres au-dessous de la balle ; une vaine tentative fut faite pour extraire la balle. La jambe s'étant trouvée subitement gangrenée et le pus étant entré dans l'articulation du genou, l'amputation de la cuisse fut décidée et faite à la partie moyenne par la méthode circulaire, le 24 décembre. Le blessé fut éthérisé ; le pouls n'était pas perceptible avant l'opération, mais sous l'influence de l'éther les pulsations devenaient assez fortes ; on lia cinq artères et l'on fit deux points de suture ; la compression de l'artère avait été faite par la main, et très-peu de sang s'était écoulé. Le blessé mourut d'une syncope quatre heures après l'opération.

J. M. B..., 27 ans, garçon. Le blessé reçut le 30 novembre une balle qui traversa la cuisse gauche juste au-dessus de l'articulation du genou, causant une fracture compliquée de la cuisse communiquant avec l'articulation. Le blessé arriva à l'ambulance avec un lourd bandage plâtré comprenant toute la longueur du membre, et qui causait une

grande douleur au blessé et servait de réservoir au pus. Le blessé était très-faible ; il était resté trente-six heures dans la neige sur le champ de bataille ; il avait le pouls à 100 ; pas d'appétit ; la diarrhée, et la peau jaunâtre ; le bandage fut enlevé et un tube de caoutchouc fut passé d'une plaie à l'autre ; l'extension fut faite au moyen d'un poids de 7 livres, dans l'espérance de sauver la jambe. Le blessé, néanmoins, devint plus faible tous les jours. Le 28 décembre il fut éthérisé et une amputation de la cuisse au tiers moyen fut faite par la méthode circulaire avec une petite incision droite sur la face externe de la cuisse : neuf artères furent liées, on fit quatre points de suture ; le pouls après l'amputation était à 100 et fort ; le lendemain, il était à 128. Le blessé avait une grande tendance au sommeil, on la combattit autant que possible. Un cataplasme fut appliqué sur le moignon, la suppuration avait un peu commencé ; les 40 centigrammes de quinine, donnés avant l'opération, furent continués avec de la limonade comme boisson, du lait et du bouillon pour nourriture : la diarrhée avait cessé et le blessé reprenait courage. Le moignon peu douloureux avait un bon aspect ; il était lavé deux fois par jour avec de l'eau phéniquée tiède. La teinte jaune de la

figure avait presque disparu. Le 31, le pouls était à 120; la suppuration, toujours peu abondante, était devenue jaune; les sutures furent enlevées. Le 3 janvier, cinq ligatures furent retirées; la plaie avait une belle couleur. Le 4 au soir, le blessé eut un vomissement accompagné de grandes douleurs; quelques heures après, un frisson suivi de deux autres dans la soirée. Le lendemain, quatre ligatures furent enlevées; le jour suivant, la plaie avait perdu sa belle couleur rouge et avait cessé de supurer; le matin, un nouveau frisson et à midi un second. Deux heures après, le blessé mourut sans délire. A l'autopsie, on ne trouva de pus dans aucun des organes; mais les lobes inférieurs des deux poumons étaient très-congestionnés.

On peut donc voir que les quatre amputés de cuisse succombaient, deux à la suite de syncope, et les deux autres emportés par la fièvre suppurative. Il faut, toutefois, remarquer que tous se trouvaient dans de très-mauvaises conditions avant l'opération: deux étaient restés longtemps exposés sur le champ de bataille par un froid rigoureux; les deux autres avaient séjourné dans des wagons de chemin de fer, pendant une semaine que dura le trajet

avant d'arriver à l'ambulance; épuisés par une longue suppuration, ils n'avaient subi l'opération que comme dernier moyen de les sauver. L'observation IV est remarquable par la mort qui suivit le cinquième frisson : à l'observation II il faut ajouter que le blessé n'avait été amputé que pour céder à l'instance de ses prières. Nous croyons bien que sa mort fut causée par le chloroforme. On n'en avait donné cependant que très-peu, et il était donné très-soigneusement; mais il avait peut-être plus d'influence que d'ordinaire, tellement l'état du blessé était mauvais.

## XVIII

### QUATRE FRACTURES COMPLIQUÉES DE LA CUISSE

J. M..., 40 ans, marié. — Le blessé fut frappé le 18 août par une balle qui entrant dans la cuisse droite cassa l'os à la base du grand trochanter. Après l'accident le blessé fut transporté à Pont-à-Mousson, et là il était resté dans un hôpital pendant trois mois. Le 8 novembre il est arrivé à l'ambulance dans un état très-faible. Il n'avait pas dormi pendant les nuits depuis qu'il était blessé; il était excessivement nerveux, très-maigre et sans appétit. Sa cuisse était très-gonflée, et il y avait évidemment du pus dans la fesse entre les muscles. La plaie faite par la balle, entrée du côté médian de la cuisse, était tout à fait refermée, et la plaie faite du côté externe par la sortie de la balle avait à peu près 2 centimètres de diamètre. La fracture fut assez bien consolidée par le cal, mais il existait un raccourcissement de presque 10 centimètres; la partie supérieure étant tournée à l'angle

droit avec la partie inférieure, et causant une très-grande difformité dans la cuisse. Cette difformité ne pouvait pas être améliorée à cause de la consolidation de l'os, et du très-faible état du blessé. A son arrivée, la cuisse fut mise dans l'appareil américain d'extension par des poids, plutôt dans l'espérance de la tenir tranquille que d'obtenir des changements dans la difformité. Des injections sous-cutanées d'un centigramme de sulfate de morphine furent faites chaque soir, et l'on prit un grand soin de bien nourrir le malade, car il vomissait presque tout ce qu'on lui offrait. Le troisième jour après son arrivée, le blessé étant sous l'influence de chloroforme, quatre incisions, longues de 4 centimètres chacune, furent faites dans la cuisse et dans la fesse et presque un demi-litre de pus fut évacué; ces ouvertures furent jointes par deux tubes de caoutchouc. Une nécrose de l'os dans une grande étendue pouvait être sentie par le doigt, mais à ce moment il n'y avait pas de fragments libres. De l'eau phéniquée chaude fut injectée tous les jours par les tubes et un cataplasme de farine de lin appliqué sur les blessures. Le 24 décembre le blessé étant encore sous l'influence du chloroforme, deux autres incisions furent faites dans la cuisse et jointes par un tube de caoutchouc; deux petits mor-

ceux d'os, longs d'un centimètre et demi et larges de 2 centimètres, pointus et très-minces, furent retirés; une petite quantité de pus s'écoula; la suppuration fut toujours très-abondante, et l'appétit ne revint nullement au blessé. On lui donna alors journellement du vin de quinquina. Le 28 deux autres petits morceaux d'os furent extraits au moyen d'une incision faite dans la fesse, le blessé étant sous l'influence du chloroforme. Le 3 janvier le blessé était très-faible, la suppuration continuant sans cesse. Des injections de l'eau de permanganate de potasse (1/2 gr. à 500 d'eau) furent employées pour laver les blessures, et ces injections paraissaient faire diminuer peu à peu la quantité de pus. Le blessé avait un matelas et un coussin de caoutchouc, mais néanmoins une excoriation sur le sacrum apparut, et pour l'empêcher de s'agrandir la cuisse fut suspendue au moyen d'un cerceau de fer et le blessé fut tenu sur le côté pendant la journée. Le 1<sup>er</sup> février il se trouva à peu près dans le même état; la jambe et le pied étaient gonflés, mais la cuisse était en très-bonne condition; tous les tubes de caoutchouc sauf un furent enlevés; la suppuration diminua de moitié, et alors pour la première fois il se leva et put s'asseoir dans un fauteuil. Le 4 février un petit abcès qui

s'était formé fut ouvert, et une esquille de 3 centimètres de longueur et de 75 millim. de largeur fut extraite. Le 11, un autre abcès fut ouvert au côté médian de la cuisse, et une petite quantité de pus fut évacuée. Le 12, il s'assit sur une chaise presque toute la journée. Le 17, la suppuration fut modérée; l'appétit du blessé était très-difficile à contenter, son pouls ne cessa d'être à 130. Le 20, le blessé ne prit plus que du bouillon mélangé avec des jaunes d'œufs. L'injection sous-cutanée de morphine eut très-peu d'effet, bien que faite deux fois par jour. Le 4 mars il eut le délire pendant la nuit et se plaignit de ne pas voir clair. Il resta dans le même état jusqu'au 12 mars, jour de la mort, ayant toujours le délire. On trouva l'os de la cuisse parfaitement consolidé; mais il y existait, juste au-dessous de la fracture, un trou pénétrant jusqu'à la moelle. Il n'y avait plus ni esquilles ni abcès dans la fesse.

P. D..., 26 ans, garçon. — En même temps un autre cas à peu près analogue se présentait dans l'ambulance. Voici en peu de mots ce qui se passa : Le blessé reçut le 18 août une balle qui causa la fracture de la cuisse droite au-dessous du col. La balle, étant entrée par la fesse, resta à l'intérieur



jusqu'à ce qu'elle fût extraite au moyen d'une incision faite dans la fesse droite. Au bout de quatre mois le raccourcissement de la cuisse était de 8 centimètres ; la fracture s'était consolidée avant l'arrivée du blessé à l'ambulance. Une petite esquille d'os fut extraite en même temps que la balle, la suppuration fut très-abondante. Le blessé devenait de plus en plus faible ; on lui faisait des injections sous-cutanées chaque soir, et il prit tous les jours du vin de quinquina ; la jambe fut suspendue dans un cerceau ; le cal déjà formé ne permit pas que l'extension fût bien faite, et le blessé était trop faible pour la lui faire par force. Il perdit l'appétit ainsi que le courage. Dès le 1<sup>er</sup> janvier il eut des frissons presque tous les jours et le 10 il eut le délire. Il mourut le 19 janvier. L'autopsie ne fit découvrir aucun abcès dans les poumons ni dans le foie ; le cal de la cuisse était dissous par l'action du pus.

J. B..., 30 ans, garçon. — Le blessé reçut le 2 décembre une balle qui, étant entrée dans la cuisse droite au tiers inférieur, fit une fracture compliquée au fémur. Ses blessures ne furent pansées que trois jours après qu'il les eut reçues. Alors le pansement fut fait avec de la charpie imbibée d'eau phéniquée ;

puis la cuisse et la jambe furent mises dans une éclisse de fil de fer. Le blessé arriva à l'ambulance le 19 décembre après avoir voyagé pendant plusieurs jours en chemin de fer ; les plaies faites par l'entrée et la sortie de la balle étaient suppurantes et à peu près de la même grandeur. La balle était entrée juste au-dessus de l'artère et sortie par le côté extérieur de la cuisse. Le raccourcissement était de 5 centimètres ; le cal n'était pas encore formé. L'appareil d'extension lui fut appliqué ainsi que de la charpie imbibée d'eau phéniquée ; la suppuration était très-abondante. On fit une incision près de la plaie causée par la sortie de la balle, le blessé étant sous l'influence de l'éther, et l'on retira un morceau de plomb ainsi que quelques petites esquilles. La suppuration continua toujours, et cependant la santé du blessé s'améliorait chaque jour : quand il faisait beau temps, on le transportait sur un lit de fer dans le jardin et on l'y laissait toute la journée. Le 20 février il commença à marcher avec des béquilles, cependant la cuisse était encore assez sensible aux changements de position, et quelquefois même elle était très-gonflée après que le blessé avait beaucoup marché. La suppuration cessa presque entièrement, et le 1<sup>er</sup> mars les deux plaies étaient fermées ; le raccourcissement, au lieu d'être de

5 centimètres, n'était plus que de 2 centimètres : on enleva tout l'appareil et le blessé se trouva en bonne convalescence.

D. R..., 24 ans, garçon. — Le blessé reçut le 18 août une balle qui causa une fracture compliquée au milieu de la cuisse droite. Un jour après l'accident un morceau de plomb fut extrait de la plaie faite par la sortie de la balle. Il fut transporté à Pont-à-Mousson, où il fut soigné par un chirurgien allemand qui lui retira dix morceaux d'os dont un était aussi long que le doigt ; plusieurs petites esquilles d'os se dégageaient seules de temps en temps. Ses blessures furent pansées avec de l'eau phéniquée, et la cuisse fut placée dans une éclisse de fil de fer. Le raccourcissement était de 10 cent. et dû évidemment à la perte de substance, car la cuisse était aussi droite qu'avant la blessure. La cicatrice d'une incision de 5 cent. de longueur, qui avait été faite, paraissait encore au-dessus de la plaie causée par l'entrée de la balle ; c'était par cette incision que les morceaux d'os avaient été extraits ainsi que trois morceaux de balle. Deux autres grandes incisions sur le côté médian de la cuisse donnaient un bon passage au pus. Le blessé arriva à l'ambulance dans

le mois de février : ses deux blessures étant encore ouvertes et suppurantes, on continua le pansement d'eau phéniquée et chaque jour on descendait le blessé dans le jardin sur un lit de fer ; il commençait alors à marcher au moyen de béquilles. Il quitta l'ambulance le 1<sup>er</sup> mars en bonne voie de guérison. Nous citons ce cas afin de montrer un bon moyen de traiter les fractures très-graves de la cuisse. Il faut enlever tous les os cassés ou morts le plus tôt possible, et faire les incisions d'une longueur telle que le pus ne puisse pas se glisser entre les muscles et former alors de grands abcès, si dangereux pour le blessé.

## XIX

### DEUX AMPUTATIONS A LA JAMBE

D. M..., 29 ans, garçon. — Le blessé reçut, le 18 août, une balle qui, entrant dans l'articulation tibio-tarsienne gauche, causa une fracture compliquée du tibia. Le péroné n'était que très-peu brisé, la balle étant entrée en avant de cet os, l'articulation était ouverte : la balle sortit par le trou qu'elle avait fait. Le blessé entra à l'ambulance le 1<sup>er</sup> septembre. Du pus se forma en arrière du tendon d'Achille et en avant de l'astragale : des incisions furent faites et les plaies unies au moyen de tubes de drainage : le pied était très-gonflé et très-douloureux. Des bains furent donnés tous les jours. On sentait, par chaque incision, l'os nécrosé. La jambe, au-dessus de l'articulation, se gonfla beaucoup et le pus remonta jusqu'au tiers inférieur. Une hémorrhagie assez abondante d'une artère articulaire fut arrêtée en liant l'artère dans la plaie. Le 9 septembre,

le blessé fut éthérisé et l'opération fut faite au lieu d'élection, à quelques centimètres au-dessous de la tête du tibia : dix artères furent liées et la plaie fut laissée ouverte : des compresses, imbibées d'eau de myrrhe, furent appliquées au moignon. Le 15, un petit morceau du lambeau gangrené fut enlevé en même temps que toutes les ligatures. Le 17, il eut une hémorrhagie très-abondante de l'artère antérieure tibiale : l'artère fut liée dans la plaie. Pour la première fois, le blessé commença à tousser et on constata quelques râles crépitants dans la poitrine. Il y avait très-peu d'absence de résonance et pas de douleur. La poitrine fut badigeonnée avec de la teinture d'iode éthérée. L'hydrate de chloral fut donné à la dose de 1 gramme. Le blessé avait toujours pris, depuis son entrée à l'ambulance, 1/2 gramme de sulfate de quinine par jour. Le 20, il eut un frisson violent : il y avait absence de résonance sur tout le côté gauche de la poitrine. Le soir, il eut le délire ; le pouls était à 130 ; la peau était très-sèche ; l'haleine avait une odeur purulente ; la plaie cessa de suppurer. Le blessé eut des frissons presque tous les jours jusqu'au 26. Il mourut le dix-septième jour après l'opération.

L'autopsie, faite quatorze heures après la mort,

montra une congestion et une hépatisation partielle des lobes inférieurs de chaque poumon : la rate était presque le double de sa grandeur normale. La dissection du pied montrait une nécrose des surfaces articulaires du tibia, du péroné et des deux surfaces de l'astragale. Il y avait une fissure dans le tibia, 3 centimètres  $\frac{3}{4}$  au-dessus de la blessure.

J. P..., 20 ans, garçon. — Le blessé fut frappé, le 30 novembre, à Champigny, par une balle qui, entrant dans la jambe gauche au milieu, causa une fracture compliquée du tibia et du péroné. Il était resté couché trente-six heures dans la neige sur le champ de bataille avant qu'il ne fût relevé. Puis un bandage de plâtre sans fenêtres fut mis à la jambe aussitôt que l'hémorrhagie eut cessé. Le blessé porta ce bandage de plâtre jusqu'au 19 décembre, jour de son entrée à l'ambulance ; il était rempli de pus et exhalait une odeur très-fétide, quand il fut enlevé. La jambe bien lavée fut mise dans une gouttière très-légère de fil de fer ; les plaies furent pansées avec de la charpie imbibée d'eau phéniquée ; quelques jours après, un abcès fut ouvert juste au-dessus de la plaie intérieure, et un morceau du tibia long de 3 centimètres et large de 0<sup>mm</sup>,75 fut extrait. La

jambe fut toujours un peu gonflée ; la plaie causée par la sortie de la balle fut guérie, tandis que celle faite par l'entrée de la balle continuait à bien suppurer. Le blessé, déjà faible, se trouva de plus en plus malade ; le pus remonta vers le genou. Les deux extrémités du tibia et du péroné étaient réunies sans beaucoup de raccourcissement ; le tibia cependant était cassé en trois grands morceaux. Les soirs du 19 et du 20, la plaie donna une hémorrhagie abondante qui fut arrêtée par la compression avec de la charpie. Le 21 janvier, l'amputation de la jambe fut décidée. Le blessé étant sous l'influence de l'éther, un long lambeau externe et un plus petit interne furent taillés dans la peau, les os furent sciés à 5 centimètres au-dessous de la tête du tibia ; six ligatures et quatre points de suture furent faits. Il y eut très-peu d'hémorrhagie. La plaie fut pansée avec de la charpie imbibée d'eau phéniquée. On donna au blessé un gramme de chloral chaque soir ; le lendemain le pouls était à 134, le pansement fut changé en un mélange de glycérine et d'eau phéniquée. Le 23, toutes les sutures furent enlevées et un cataplasme fut appliqué au moignon. Le lendemain la plaie suppurait bien ; le blessé avait bon appétit et bon courage. Une bande serrée fut appli-



quée à la cuisse et au genou, afin d'empêcher les contractions des muscles et le gonflement. Le soir du 25, il eut deux violents frissons, la jambe cessa de suppurer, le blessé perdit l'appétit; il sentit une douleur indéfinie dans tout le côté droit. On observa une odeur purulente de l'haleine; un vésicatoire fut appliqué à la poitrine, où le manque de résonance fut remarqué; le pouls était à 160 et très-faible, le blessé avait des sueurs profuses; il ressentit de temps en temps de petits frissons. Il n'avait pas le teint jaune, bien prononcé. Depuis l'opération il prenait un gramme de sulfate de quinine par jour; le moignon fut plongé dans une cuvette d'eau phéniquée chaude, les granulations avaient perdu toute leur couleur et devenaient presque blanches. Le blessé s'affaiblit et mourut le 30 janvier, neuf jours après l'opération.

Des abcès furent trouvés dans la substance du poumon droit, la cavité pleurale droite contenait plus d'un demi-litre de liquide séro-purulent. On ne trouva rien dans les autres viscères.

Des trois blessés ayant la même fracture, chez l'un on scia un morceau du tibia qui sortait de la blessure; chez les autres plusieurs esquilles furent

retirées au moyen des pinces ; tous les trois furent guéris en l'espace de quatre mois à partir de l'accident, avec très-peu de raccourcissement ; des abcès furent ouverts par des incisions, et les plaies furent pansées avec de la charpie imbibée d'eau phéniquée ; quelquefois des cataplasmes furent appliqués ; les jambes étaient toujours dans des gouttières de fil de fer.

## XX

### FRACTURES COMPLIQUÉES DES OS TarsiENS

J. D..., 39 ans, garçon. — Le blessé était frappé, le 18 août, par une balle qui, entrant dans le pied gauche à l'articulation du premier métatarsien avec le premier cunéiforme, et cassant les os sur l'un et l'autre côté, sortit entre les bases du troisième et du quatrième métatarsien. Neuf petits morceaux d'os furent retirés de la plaie d'entrée. Des injections d'eau phéniquée furent faites tous les jours, et le pied fut enveloppé dans des compresses d'eau froide. Le blessé entra à l'ambulance le 30 septembre; le pied était très-gonflé, le trajet entre les deux plaies tout à fait fermé; un cataplasme fut appliqué et le lendemain la suppuration fut abondante; une bande rouge et superficielle s'étendait entre les deux plaies à une distance de 3 centimètres de chaque côté, le trajet s'ouvrit de nouveau. Des injections d'eau phéniquée furent employées afin de

tenir ouvert le trajet; des compresses froides furent appliquées au pied jusqu'au 21 octobre. La suppuration diminuant et le pied étant gonflé, les cataplasmes furent continués pendant quelques jours; un bain de pied fut donné tous les jours et le blessé maintenu au lit. La convalescence se fit très-lentement; de temps en temps de petits morceaux d'os sortaient avec le pus. Aussitôt que les plaies commencèrent à se fermer, le pied gonfla et l'on fut obligé d'y mettre des cataplasmes. L'eau phéniquée passa entre les plaies jusqu'à la fin du mois, époque où les plaies se fermèrent. Le pied fut guéri le huitième mois après l'accident.

E. C..., 27 ans, garçon. — Il fut blessé le 17 août, au pied droit; la balle, entrée juste en arrière de la malléole interne, sortit juste en avant de la malléole externe. Aucune esquille ne sortit. Le 8 janvier le pied était guéri.

J. P..., 34 ans, garçon. — Il fut blessé le 31 août, au pied gauche; la balle, entrée à la base du premier métatarsien, sortit à la base du cinquième; quinze morceaux d'os en furent extraits. Le 9 janvier le pied fut guéri.

L. L..., 23 ans, garçon. — Il fut blessé le 14 août, au pied gauche ; il reçut une balle qui, entrant juste au-dessus de la base du premier métatarsien, sortit au milieu du cinquième ; le pied fut guéri le 14 janvier.


J. L..., 25 ans, garçon. — Il fut blessé le 14 août, au pied gauche ; la balle, entrée en arrière de la malléole externe, sortit en avant de la malléole interne ; le pied était presque guéri et sans suppuration le 10 janvier ; plusieurs esquilles sortirent.

J. B..., 29 ans, garçon. — Il fut blessé le 31 août, au pied gauche ; la balle pénétra par l'os calcaneum, sur la ligne médiane, et sortit à la base de la première phalange du grand orteil ; plusieurs esquilles sortirent. Le pied fut guéri le 15 janvier.

J. M..., 32 ans, garçon. — Il fut blessé le 16 août, au pied gauche ; la balle, entrée en avant et au-dessous de la malléole externe, sortit en arrière par le calcaneum sur la ligne médiane. De temps en temps des morceaux d'os sortaient par la plaie du talon sous la forme de sable. Le 2 janvier, les plaies étaient fermées.

E. L..., 24 ans, garçon. — Il fut blessé le 18 août ; la balle, entrée à 5 centimètres en avant de la malléole interne, sortit par un trou juste en avant de la malléole externe, quelques esquilles sortirent. Le 1<sup>er</sup> mars, le pied fut tout à fait guéri.

Les sept cas de blessures du pied furent traités à peu près de la même manière ; c'est-à-dire avec de la charpie imbibée d'eau phéniquée. Les blessés furent forcés de rester au lit ; si le pied se gonflait, c'était parce que les plaies se fermaient ; alors un cataplasme était appliqué pendant quelques jours. Très-peu de tentatives furent faites pour extraire les esquilles, et en général les os sortaient avec la suppuration qui était toujours abondante. Cinq mois après l'accident, les pieds étaient dégonflés ; la chaleur, la suppuration et la rougeur avaient disparu.



## RÉFLEXIONS

---

En examinant ces cas, on trouvera, parmi les blessures de la tête, une observation fort remarquable, non-seulement par la guérison d'une plaie si étendue, mais aussi pour la chance que le blessé eut d'échapper à l'enterrement sur le champ de bataille quoiqu'il fût vivant. Les fractures de la mâchoire étaient, comme toujours, très-gênantes pour le blessé; elles offraient quelques singuliers trajets des balles.

Un cas de fracture de l'omoplate est remarquable pour la rapidité avec laquelle la gangrène s'est déclarée à l'avant-bras droit, tandis que la blessure était à l'épaule gauche; il est regrettable que les circonstances aient empêché de pratiquer l'autopsie.



La désarticulation à l'épaule donna un bon résultat. La maladie de l'omoplate était sans doute guérie, car après un certain temps la profonde douleur avait complètement disparu. Le blessé, s'étant un jour enivré, tomba sur le côté droit. Cette chute rompit la cicatrice qui était tout à fait fermée, et la suppuration se rétablit pendant quelques jours.

L'amputation du bras au col chirurgical est un exemple de succès dans les circonstances les plus décourageantes ; sans doute ce succès était principalement dû à ce que le blessé était seul dans une chambre.

Le cas de la résection du coude montre que la chirurgie conservatrice, employée d'une manière moins avare, eût été plus utile ; car si l'amputation avait été faite au lieu de la résection, le blessé aurait eu une assez grande chance de guérison. La fracture de l'os était trop étendue et l'accident avait eu lieu depuis assez longtemps ; le blessé ne voulait pas l'amputation et la chance de sauver le bras par la résection parut assez bonne.

Les fractures compliquées du bras et de l'avant-bras en général étaient guéries. Dans un cas, la balle fit un trajet entre le radius et le cubitus sans casser

ni l'un ni l'autre, faisant tout simplement un trou dans l'os sur chaque côté de sa course.

Parmi les amputations à l'avant-bras, une est curieuse parce qu'elle était guérie par première intention cinq jours après l'opération.

Les blessures des poumons montrent une guérison après un traitement bien simple.

La fracture compliquée du bassin présente un cas de fistule rectale guérie en très-peu de temps.

Dans le cas d'uréthrotomie, une autre méthode de traitement aurait peut-être mieux réussi. Par exemple, comme la ponction de la vessie avait lieu par l'abdomen, une petite bougie aurait pu être introduite dans la vessie par ce passage, et l'on aurait ainsi tenté de pénétrer dans le canal de l'urèthre. Il est possible que ce moyen eût montré au fond de l'incision l'extrémité coupée du canal qu'il eût été impossible de trouver autrement. Malheureusement le manque d'instruments convenables rendait impraticable cette méthode.

Les quatre amputations à la cuisse sont quatre cas malheureux, mais en même temps quatre bonnes leçons.

Les quatre fractures compliquées de la cuisse donnèrent un résultat meilleur qu'on ne pouvait le

supposer. Les deux sujets morts avaient ces fractures juste au-dessous du col même du fémur. Des deux blessés guéris, la fracture de l'un était au milieu du fémur et celle de l'autre au tiers inférieur : la mort d'un de ces blessés fut le résultat d'un simple épuisement, la fracture étant bien consolidée.

Dans toutes les fractures compliquées, soit de l'extrémité supérieure ou de l'inférieure, on observait que quand les fragments d'os étaient enlevés au moment de l'accident, la guérison avait lieu plus vivement et d'une manière plus satisfaisante que quand on les laissait sortir quelque temps après sous la forme d'esquilles ou par la suppuration. Il est vrai que quelquefois les fragments sont retenus par le périoste et peuvent s'y rattacher peu à peu ; mais le cas est si rare, que le meilleur moyen est d'enlever tous les fragments mobiles au moment de l'accident.

Les blessures faites aux pieds par les balles passées entre les articulations sont remarquables par la promptitude avec laquelle elles se guérissent. Plus de vingt cas de cette sorte furent observés. Généralement cinq mois furent nécessaires pour la guérison, et même on attendait impatiemment que les blessés pussent marcher, afin de constater que la plaie ne s'ouvrait plus; cela cependant n'eut pas lieu, comme

on l'a observé; quelques mois après, les résultats furent très-satisfaisants.

Des cinq soldats morts de la fièvre suppurative, nous trouvons que tous avaient les poumons affectés plus ou moins. Trois avaient des abcès, un des congestions et l'autre des congestions et de l'hépatisation partielle; tous avaient l'haleine d'une odeur purulente; l'un n'avait pas le teint jaune; l'autre eut une hémorrhagie le huitième jour après l'opération. Si nous suivons les périodes des frissons dans ces cas, nous trouvons le résultat suivant :

1. *Réssection du coude.* — Opération le 9 février.

Premier frisson le 4<sup>er</sup> mars; deuxième frisson le 4 mars; amputation le 8 mars. Mort le 11 mars.

L'autopsie montra des abcès dans le lobe inférieur du poumon droit; les deux poumons furent congestionnés, les autres organes étaient normaux.

2. *Amputation à la cuisse.* — Opération le 10 septembre.

Deux frissons le 14 septembre; un frisson le 17 septembre; un frisson le 18 septembre. Mort le 23 septembre.

L'autopsie montra des abcès dans les lobes inférieurs des deux poumons. Il y avait aussi l'abcès du cou. Les autres organes n'avaient rien de remarquable.

3. *Amputation à la cuisse.* — Opération le 28 décembre.

Trois frissons le 4 janvier; deux frissons le 6 janvier. Mort deux heures après le cinquième frisson.

On trouva à l'autopsie les lobes inférieurs des deux poumons très-congestionnés, mais pas d'abcès.

4. *Amputation à la jambe.* — Opération le 9 septembre.

Hémorrhagie le 17 septembre ; premier frisson le 20 septembre ; deuxième frisson le 21 septembre. Des frissons chaque jour, jusqu'au 26 septembre. Mort le 26 septembre.

L'autopsie montra la rate du double de sa grandeur normale. Les lobes inférieurs de chaque poumon furent dans un état d'hépatisation partielle.

5. *Amputation à la jambe.* — Opération le 21 janvier.

Deux frissons le 25 janvier ; deux frissons le 27 janvier. Mort le 30 janvier.

A peine le blessé avait le teint jaune. Des abcès furent trouvés dans le lobe inférieur du poumon droit. Dans la cavité pleurale il y avait plus d'un demi-litre de liquide séro-purulent.

Parmi les blessés qui se présentaient tous les jours pour se faire panser, on a eu l'occasion d'observer bien des cas de pourriture d'hôpital, autant de la forme ulcéreuse que de celle nommée pulpeuse. Cette maladie, si fatale dans les hôpitaux encombrés et mal ventilés, était bien répandue pendant la guerre dans quelques endroits, surtout à Metz.

Bien des soins furent pris pour que les blessés qui avaient cette maladie n'entrassent pas dans l'ambulance, parce que l'opinion générale était que la pourriture d'hôpital était contagieuse. Malgré les doutes qui circulent sur cette maladie, il nous semble qu'elle ne l'est pas.

On a vu souvent, dans des maisons particulières, deux soldats grièvement blessés, dont un seul avait la

pourriture, quoique se trouvant ensemble dans la même chambre (et dans deux autres cas les blessés couchaient dans le même lit), sans que la pourriture atteignît l'autre blessé.

Dans les ambulances nous avons souvent eu l'occasion d'observer des blessés affectés de plaies très-étendues, placés dans les mêmes salles et à côté d'autres malades atteints de pourriture, et qui cependant guérissent sans la gagner. C'est un effet bien remarqué par les chirurgiens d'ambulances.

D'un autre côté, il y eut un hôpital dans lequel la pourriture ne parut qu'au moment où quelques soldats blessés et légèrement atteints de la pourriture vinrent se faire panser dans une salle assez éloignée de celle qu'occupaient encore les autres blessés. On attribua alors ce fait à la contagion. On ne fit pas attention que l'hôpital était rempli, plus qu'ordinairement, de blessés malpropres; on ne regarda pas si la ventilation était bonne; on ne vit pas que c'était une infection.

Il y avait un autre hôpital où l'on donna des soins à plus d'une vingtaine de blessés venant se faire panser journellement, dont les trois quarts avaient la pourriture; cet hôpital, quoique très-petit, renfermait plus d'une trentaine de soldats, choisis comme

étant les plus grièvement blessés; aucun d'eux ne fut jamais atteint de pourriture. Qu'a-t-on fait pour l'empêcher? En ôtant tous les objets qui avaient servi aux pansements, on les a fait immédiatement brûler, au lieu de les jeter sur le plancher et de les y laisser séjourner pendant quelques heures, jusqu'à ce que les infirmiers les enlevassent. On a lavé les plaies avec de l'eau phéniquée chaude, et l'on a eu bien soin que les blessés fussent entretenus très-proprement, que leurs chambres fussent toujours bien aérées.

Ce n'est pas surprenant encore que dans un hôpital mal ventilé (et il y en a malheureusement trop), les blessés soient atteints l'un après l'autre de la pourriture; car, sujets aux mêmes mauvaises influences hygiéniques, ce n'était qu'une affaire de force; les plus forts étaient atteints les derniers.

Peut-être il ne sera pas inutile d'indiquer les symptômes de cette maladie, et comme les deux espèces peuvent se trouver dans la même blessure, nous donnons les symptômes, sans faire attention à laquelle des deux espèces ils appartiennent.

1° Manque d'appétit. On a même observé qu'elle débute quelquefois par un frisson.

2° On voit une membrane blanche et diphthérique, qui peut être enlevée au moyen de pincés,

couvrir plus ou moins les granulations. Si cette membrane n'existe pas (comme c'est le cas dans la forme pulpeuse), les granulations paraissent avoir perdu leur vie et sont, ou d'un rouge foncé, ou d'une couleur blanchâtre.

3° On ressent dans les granulations une douleur telle qu'il semble qu'on pique la blessure.

4° La plaie exhale généralement une mauvaise odeur (non particulière), et la suppuration est presque toujours abondante.

5° La peau commence à se séparer du tissu sous-cutané, plus ou moins autour de la blessure.

6° La peau autour de la plaie devient rougeâtre en apparence, comme si elle était brûlée avec de l'eau chaude, et elle commence à se plisser et à se rouler à l'intérieur de la blessure.

7° La pourriture faisant des progrès, le centre de la plaie devient moins sensible et les bords au contraire sont très-douloureux; le tissu musculaire et surtout le tissu connectif peuvent être enlevés par morceaux, quelquefois même sans faire de mal.

8° Lorsque le tissu mort tombe, de belles granulations rouges paraissent au-dessous de la chair morte, si la maladie s'est arrêtée, et la mauvaise odeur disparaît peu à peu.



9° Quand la plaie se guérit, une raie d'une couleur brune se forme autour de la blessure, et les plaies affectées de la pourriture peuvent toujours être ainsi reconnues longtemps après leur guérison.

Le traitement de cette maladie est bien simple, mais il n'est pas toujours praticable. Il faut mettre le blessé en bon air et lui donner une bonne nourriture ; ce sont les deux premières indications et les plus importantes. Puis il faut appliquer à la blessure un caustique très-léger ; le fer rouge est beaucoup trop violent, et, quoiqu'on s'en serve souvent, il ne donne pas de résultats satisfaisants. Un mélange d'alcool camphré et de jus de citron parties égales a eu son succès. L'esprit de térébenthine appliqué à la blessure sur de la charpie, comme si c'était de l'eau phéniquée, est aussi un excellent pansement. L'acide phénique pur est un très-bon caustique pour la pourriture et un de ceux qui nous a donné les meilleurs résultats. On doit l'appliquer sur la blessure pendant quelques secondes au moyen de la charpie. Le lendemain on trouvera quelque amélioration dans l'apparence de granulations, mais en général ce n'est qu'après trois ou quatre applications que la plaie devient saine. L'emploi de cet acide a l'avantage de ne pas

provoquer de fortes douleurs et en même temps de produire un très-bon effet. De la charpie imbibée d'eau phéniquée doit être mise sur la blessure après l'application du caustique ; on doit la changer deux fois par jour, et bien l'appliquer sous la peau de manière à toucher toutes les granulations.

Quand le tissu sous-cutané est détruit dans une grande étendue, il faut taillader la peau avec des ciseaux, mais sans l'enlever, et de façon que les granulations soient bien exposées à l'air. La peau paraîtra peut-être alors comme morte, mais elle n'est que malade et contribuera puissamment à former la cicatrice.

En résumé, de tous les moyens de traiter la pourriture d'hôpital, il faut avouer que le bon air, la propreté et la bonne nourriture sont les principaux.

Nous avons déjà parlé d'un appareil américain, du docteur Buck, dont on se sert pour traiter les fractures de la cuisse par l'extension au moyen d'un poids ; il ne sera peut-être pas inutile d'en donner ici la description.

Deux bandes de sparadrap, plus longues d'un demi-pied que la distance de la fracture au talon, et

ayant 5 centimètres de largeur, sont collées sur chaque côté de la jambe ; puis deux ou trois autres petites bandes sont appliquées transversalement pour bien maintenir les plus longues.

On applique alors par-dessus ces bandes de sparadrap une bande de toile de 4 centimètres de largeur, tout le long du membre jusqu'à la fracture. Les deux bouts de sparadrap placés au talon sont ensuite liés ensemble ; on met entre les deux un petit morceau de bois qui est lié par un fil attaché à un poids qui joue sur une roue placée au pied du lit. Le poids pèse 8 livres pour un homme, 4 ou 5 livres pour un enfant.

Quelques petits sacs remplis de sable, placés sur chaque côté du pied et du genou, tiennent le membre continuellement dans la même position. Le grand orteil doit être dirigé droit vers le plafond de la chambre. Pour empêcher la bande de se détacher ou de se salir, on peut l'amidonner dans toute sa longueur, en laissant le talon à l'air.

Pour donner un support à la fracture, quatre petites éclisses de fil de fer, bien couvertes d'ouate et d'un pied de longueur, sont mises autour de la cuisse et tenues en place au moyen de deux larges bandes bouclées. On peut aussi s'en servir de

contre-poids en levant le pied du lit à une distance de 10 centimètres.

Les avantages de ce moyen de traiter les fractures de la cuisse sont bien appréciés en Amérique, et déjà, dans quelques hôpitaux de Londres, on a adopté ce procédé dont nous résumons ainsi les bons effets.


1° Par l'extension on empêche les muscles de se contracter.

2° Les deux bouts de l'os ne peuvent pas glisser l'un sur l'autre.

3° On empêche ainsi ces grands raccourcissements qui, dans tant d'hôpitaux, font honte au chirurgien.

4° Enfin cet appareil est très-simple, facile à faire, à porter ; il n'échauffe ni ne gêne le blessé, et donne des résultats aussi beaux qu'on puisse le désirer.

FIN




## TABLE DES MATIÈRES


---

AVANT-PROPOS . . . . .	1
I. Fractures compliquées du crâne . . . . .	7
II. Autoplastie d'une paupière inférieure . . . . .	12
III. Autoplastie d'une lèvre supérieure . . . . .	14
IV. Fractures compliquées de la mâchoire . . . . .	23
V. Balle logée dans le cou. Fracture de la mâchoire . . . . .	26
VI. Fractures compliquées de l'omoplate . . . . .	30
VII. Désarticulation scapulo-humérale . . . . .	33
VIII. Amputation au col chirurgical de l'humérus . . . . .	36
IX. Résection du coude . . . . .	40
X. Fractures compliquées de l'avant-bras . . . . .	43
XI. Amputations à l'avant-bras . . . . .	45
XII. Plaies pénétrantes de la poitrine par des balles . . . . .	48
XIII. Fracture compliquée du bassin . . . . .	51
XIV. Uréthrotomie externe . . . . .	54
XV. Périnée et scrotum traversés par une balle . . . . .	57
XVI. Grand trochanter traversé par une balle . . . . .	60
XVII. Quatre amputations à la cuisse . . . . .	62
XVIII. Quatre fractures compliquées à la cuisse . . . . .	70
XIX. Deux amputations à la jambe . . . . .	78
XX. Fractures compliquées des os tarsiens . . . . .	84
RÉFLEXIONS . . . . .	89

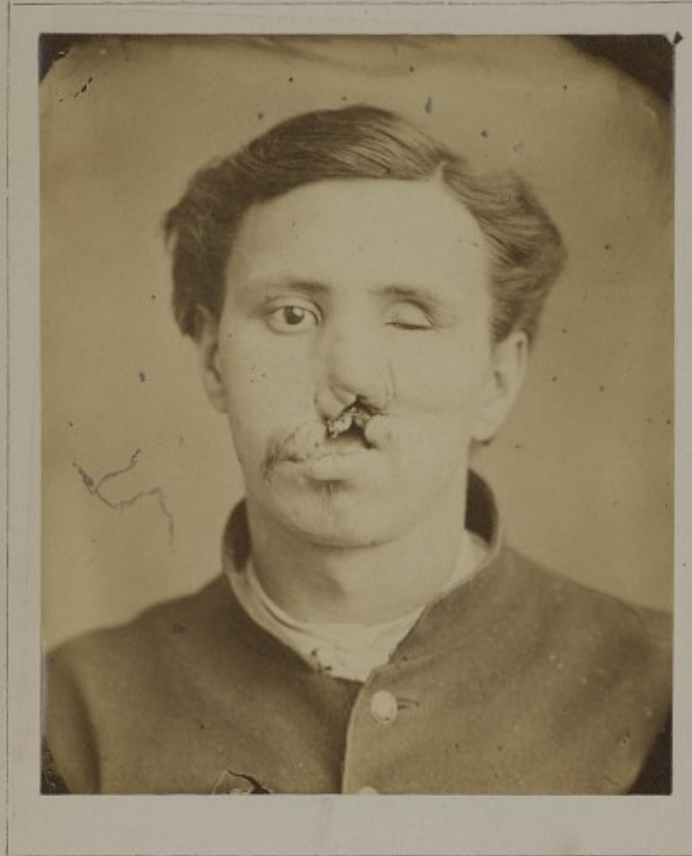---

PARIS. — IMPRIMERIE DE E. MARTINET, RUE MIGNON, 2.









Berthaud, à Paris, reproduit.

AUTOPLASTIE D'UNE LÈVRE SUPÉRIEURE

TROISIÈME MOIS APRÈS LA BLESSURE

(Voy. Obs. III).




Berthaud, à Paris, reprod.

AUTOPLASTIE D'UNE LÈVRE SUPÉRIEURE

VINGTIÈME MOIS APRÈS LA BLESSURE

(Voy. Obs. III).




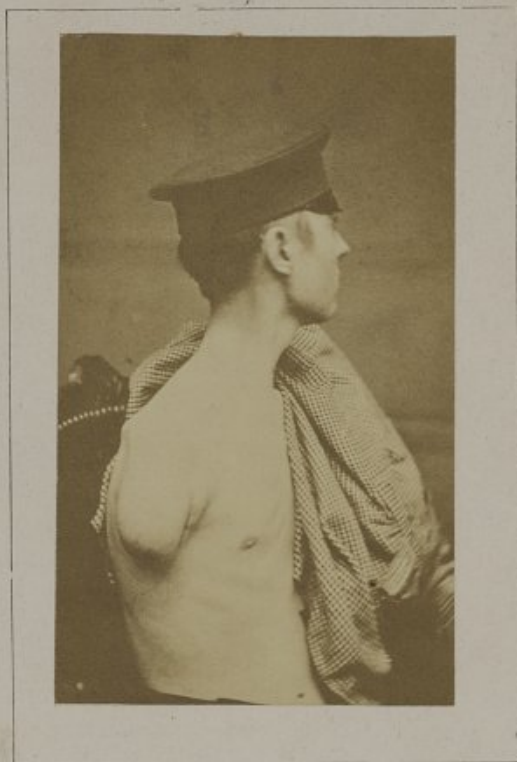


Berthaud, à Paris, reprod.

DÉSARTICULATION SCAPULO-HUMÉRALE

(Voy. Obs. VII).





Berthaud, a Paris, reprod.

AMPUTATION AU COL CHIRURGICAL DE L'HUMÉRUS

(Voy. Obs. VIII).

