

*Bibliothèque numérique*

**medic@**

**Charcot. - De la pneumonie chronique**

**1860.**

***Paris : imprimerie de L. Martinet***

***Cote : 90975***



Licence ouverte. - Exemplaire numérisé: BIU Santé (Paris)

Adresse permanente : <http://www.biusante.parisdescartes.fr/histmed/medica/cote?90975x1860x04x03>

FACULTÉ DE MÉDECINE DE PARIS.

CONCOURS POUR L'AGRÉGATION

(SECTION DE MÉDECINE ET DE MÉDECINE LÉGALE.)

DE LA

**PNEUMONIE CHRONIQUE**

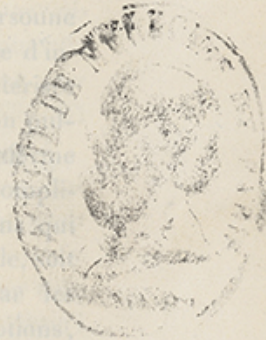THÈSE

PRÉSENTÉE ET SOUTENUE A LA FACULTÉ DE MÉDECINE

PAR

**CHARCOT,**

Médecin du Bureau central des hôpitaux,  
ancien chef de Clinique médicale de la Faculté de Paris,  
Vice-Président de la Société de biologie.

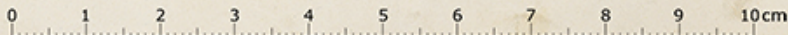


PARIS

IMPRIMERIE DE L. MARTINET

RUE MIGNON, 2

1860





CONCOURS POUR L'AGRÉGATION

**Juges du concours.**

MM. | DENONVILLIERS, président.

BEAU.

CRUVEILHIER.

F. DUBOIS.

GRISOLLE.

GUILLOT.

RAYER.

TROUSSEAU.

TARDIEU, secrétaire.

**Compétiteurs.**

MM. BARNIER.

BLACHEZ.

CHARCOT.

HERVIEUX.

LABOULBÈNE.

LORAIN.

LUYS.

MM. MARCÉ.

FARROT.

POTAIN.

RACLE.

TRIBOULET.

VIDAL.

VULPIAN.



DE LA

## PNEUMONIE CHRONIQUE.

---

Le petit nombre de travaux qui ont été écrits sur la pneumonie chronique semble témoigner déjà des difficultés du sujet. Il s'agit, en effet, de décrire une maladie rare, et dont Laennec avait pu même contester l'existence. Aujourd'hui, après les travaux de MM. Andral, Chomel, Grisolle, Requin, Raymond et quelques autres, personne ne saurait nier qu'il existe une espèce particulière d'inflammation parenchymateuse du poumon, caractérisée anatomiquement par diverses variétés d'induration pulmonaire, et représentant à l'état chronique la forme aiguë de la pneumonie lobaire dégagée de toute complication. Mais il est certainement peu de médecins qui aient eu l'occasion de vérifier, soit au lit du malade, soit à l'amphithéâtre, les descriptions produites par les auteurs que nous venons de citer. Ces descriptions, d'ailleurs, ont presque toujours été présentées avec réserve. Ainsi, Chomel avouait n'avoir pu réunir et comparer que huit cas, lorsqu'il composa son article *Pneumonie chronique* pour la 2<sup>e</sup> édition du *Dictionnaire de Médecine* en 25 volumes. M. le professeur Grisolle n'avait pu suivre qu'une seule fois l'évolution de la maladie



au moment où il publia son *Traité de la Pneumonie*. Depuis ce temps, les matériaux ne se sont guère multipliés ; et l'on réunirait difficilement aujourd'hui, je crois, en compulsant les divers recueils ou les traités *ex professo*, plus de dix ou douze observations de pneumonie chronique lobaire simple, douées de toutes les garanties qu'on est en droit d'exiger. Le nombre des faits publiés comme exemples de pneumonie chronique est beaucoup plus considérable sans doute ; mais en y regardant de près, on ne tarde pas à reconnaître que, pour la plupart, ils ne sont point relatifs à cette maladie. Le plus souvent, en effet, il s'agit de cas où une induration, sans caractère inflammatoire appréciable, persistait à la suite d'une pneumonie aiguë depuis longtemps guérie. D'autres fois, ce sont des exemples de ces pneumonies aiguës à lente évolution dont on a pu dire qu'elles sont aiguës par les symptômes, et chroniques par la durée. Or, ces faits doivent, ce nous semble, être distraits de la pneumonie chronique proprement dite, et étudiés à part, si l'on ne veut pas voir s'introduire la plus grande confusion dans l'histoire déjà si difficile de cette maladie.

Ayant à traiter un sujet encore à l'étude, nous nous sommes trouvés heureux de pouvoir étayer nos descriptions de trois observations inédites. L'une de ces observations appartient à M. le docteur Monneret, qui, avec la plus grande obligeance, a bien voulu nous autoriser à l'insérer dans ce travail ; les deux autres ont été recueillies par nous il y a plusieurs années dans les hôpitaux.

La pneumonie aiguë lobaire simple n'est pas la seule forme d'inflammation parenchymateuse aiguë du poumon qui se trouve représentée à l'état chronique. Des foyers tuberculeux, gangréneux, des corps étrangers introduits dans les voies respiratoires peuvent, par exemple,



dans certains cas être le point de départ d'un travail de phlegmasie chronique. Mais ici encore les faits manquent, ou en tout cas ne fournissent pas matière à de grands développements; nous avons cependant dit quelques mots de ces diverses variétés de la pneumonie chronique dans un article accessoire où nous étudions aussi, fort brièvement, quelques affections du poumon qui ont été plusieurs fois considérées comme étant d'origine et de nature inflammatoire.

Un historique en règle des diverses vicissitudes qu'ont subies les questions relatives à la pneumonie chronique, offrirait peu d'intérêt, et nous n'aurions pu d'ailleurs que répéter ici mot pour mot ce qu'a dit à ce sujet M. Raymond, dans sa dissertation inaugurale; pour ce qui concerne la bibliographie, nous nous bornerons à indiquer, chemin faisant, les sources malheureusement trop peu nombreuses où nous avons pu puiser d'utiles renseignements (1).

(1) Voici d'ailleurs un aperçu historique et bibliographique :

Morgagni (*Lettres* 49, 5, 7). — Avenbrugger et Corvisart, *Squirrhe du poumon, Vomique ichoreuse*, nouvelle méthode, etc. 1818, p. 297. — Racine, thèse de Paris, in-8°, an XI. — Broussais, *Phlegmas. chron.*, t. I, p. 209. — Bayle, *Précis sur la phthisie*, Paris, 1810. Obs. 46? voir aussi p. 251, 27° obs., *Poumons indurés, excavations, pas traces de tubercules*. — Letenneur, thèse de Paris, 1811. — Bazière, thèse de Paris, 1815. — Chaix, thèse de Paris, 1819. — Pinel et Bricheteau, *Dict. des sciences médicales*, 1820. — Laennec, *Auscult*, 2° édit., 1826. — Chomel, *Dict.* en 24 vol. — Bouillaud, *Dict. de méd. et de chir.* — Andral, *Anat. pathol.*, t. III, p. 516. — *Clin. méd.*, t. III, p. 462, obs. 64, p. 446. — Lebert, *Journ. des conn. médic.-chir.*, mai 1840. — Grisolle, *Traité de la pneumonie*, 1841, p. 79; *Anat. pathol.*, p. 348; *Symptom.*, obs. de Requin. — Raymond, thèse de Paris, 1842, obs. 3 et 4; les obs. 1 et 2 douteuses. — Chomel, *Dict.* en 25 vol., 1842. — Nosogra-



phie de la puenmonie chronique fondée sur huit faits, 1845. — Corbin (d'Orléans), *Gaz. médic.*, p. 806, 4 obs.? — Rat, thèse de Paris, 1845, n° 454. — Rayet, *Gaz. médic.*, 1846, obs. 4, p. 993. — Requin, *Traité de path. médic.*, 1846, t. II, p. 465, 4 obs. — Lacour, thèse de Paris, 1847, pas d'obs. — Macquet, *Société anatomiq.*, 1847, p. 238. — Hardy et Béhier, *Traité de pathol. int.*, 1850, t. II, p. 644. Mention de plusieurs observ. : *Abcès*, *Observ. de Monneret*, *Analyse microscopique*, par Robin, 1851. — Popham, *Gaz. médic.*, 1851, 4 obs.? p. 675. — Bricheteau, *Traité des maladies chroniques*, 1851, etc., p. 337. — Durand-Fardel, *Mal. des vieillards*, 1854, p. 583, 9 observations, 6 au moins douteuses. — Dupré, *Gaz. médic.*, janv., fév. 1853. *Diagnostic*. — Raimbert, *Gaz. hebdom.*, 1856, p. 655, 2 obs.? — Cotton, *Gaz. hebdomad.*, 1856, p. 675. — Heschl, *Gaz. hebdomad.*, 1856, p. 675. *Anat. patholog.*

Addison, *Guy's-Hosp. Reports*, 1843, p. 365. — Hope, *Principles illustrat.*, etc., Lond. 1854, p. 45. — Noiro, *Annuaire*, 1858, t. III, 2 obs., *Carnificat.* — Wunderlich, *Path. et Thérap.*, 1856, t. III, Bd. passim. — Cruveilhier, *Atlas d'anat. path.*, t. I, et *physiolog. path.*, 1845, t. I, p. 439-424. — Bennett, *Clinical lectures*, Edinb. 1858, p. 643, 2 observ.? — Stokrs, *Diseases of the Chest.*, Dublin, 1837, p. 353. — Cruveilhier, *Anath. path. génér.*, t. III, p. 608. — *Société anatomiq.*, t. XXII, p. 238, 261; t. XXIV, p. 224; t. XXIX, p. 5, 445; t. XXX, p. 46.

En général, nos recherches chez les auteurs étrangers ont été peu fructueuses.



---

## CHAPITRE PREMIER.

### DE LA PNEUMONIE CHRONIQUE SIMPLE.

---

#### I.

ANATOMIE PATHOLOGIQUE. — Les altérations que l'on rencontre dans les poumons, chez les individus qui succombent à la suite de pneumonie chronique, se présentent sous des aspects variés, mais qu'on peut cependant toujours ramener à un certain nombre de types fondamentaux. Étudions-les d'abord dans les cas où la maladie, ayant eu une issue relativement prompte, elles sont peu avancées dans leur développement et permettent ainsi de saisir la transition entre l'état aigu et l'état chronique proprement dit.

A. — *Induration rouge* : Andral (1), Hope (2), Förster (3). — *Hépatisation indurée* : Lebert. — Les caractères de cette forme diffèrent peu de ceux qui appartiennent à l'hépatisation rouge de la pneumonie aiguë. Le tissu malade est rouge, compacte, lourd, non crépitant; la surface de section en est très manifestement granuleuse. La seule différence un peu notable consiste en ce que la consistance est devenue plus ferme; à la

(1) *Clinique médicale*, t. III, p. 462, et *Précis d'anat. pathol.*, t. III, p. 516.

(2) *Principles and illustrat. of morbid anatomy*. London, 1834, p. 15.

(3) Förster, *Handbuch der path. Anat.*, Bd. II, S. 161.



friabilité, au ramollissement, a succédé l'induration; on a noté aussi, dans les cas qui paraissent correspondre à des phases un peu plus avancées de l'altération, une certaine sécheresse des tissus, accompagnée généralement d'une diminution dans la vascularité et d'une teinte plus pâle. On connaît malheureusement fort peu les modifications que subit, en pareil cas, l'organe pulmonaire dans sa texture intime. Chez un homme mort à la suite d'une pneumonie, dont la durée avait été d'un mois, l'organe malade présentait à l'œil nu, les particularités que nous venons de signaler. Dans ce cas, M. Lebert (1) trouva la substance pulmonaire infiltrée d'une matière d'exsudation ferme et consistante, paraissant être surtout de nature fibrineuse et ayant son siège tant dans les vésicules que dans le tissu cellulaire interstitiel; les fibres pulmonaires, quoique écartées, étaient partout parfaitement bien conservées; on retrouvait çà et là les diverses espèces de corps granuleux qu'on rencontre dans l'état aigu; mais, en outre, il existait un certain nombre de *cellules fusiformes*. Ce dernier fait, qui se trouve d'ailleurs en conformité parfaite avec quelques résultats obtenus, dans leurs investigations microscopiques, par MM. Forster et Heschl (2), est important à signaler; il permet jusqu'à un certain point de rattacher l'induration rouge à l'induration grise, et de les considérer comme représentant deux phases, deux degrés successifs d'une même altération. En effet, un des principaux caractères de cette dernière forme de la pneumonie est fondé, ainsi que nous le dirons plus bas, sur la prédominance anormale de tissus lamineux et fibroïdes de nouvelle formation, au sein du parenchyme pulmonaire. Or, on sait que les cellules fu-

(1) *Atlas d'anatomie pathologique*, t. I, p. 648.

(2) *Prager Viertelj.* 51-52, 1858, *Ueber Lungen Induration*, etc.



siformes représentent les premiers rudiments du développement de ces tissus.

B. — *Induration jaune* : Hope (1), *Induration albumineuse* : Addison (2), *Hépatisation jaune* : Lebert (3). — Tissu ferme, dense et sec; coloration jaune pâle (4), teintée de rouge; la texture est en général granuleuse; cependant çà et là les granulations sont effacées, et la surface de section paraît lisse et plane. La substance exsudée est plus abondante que dans le cas précédent; elle distend le parenchyme du poumon, au point que dans certains cas on le dirait injecté avec de la cire ou du suif; bon nombre de vaisseaux capillaires sont devenus imperméables, comprimés qu'ils sont par le fait de la distension exagérée des vésicules pulmonaires; de là dérive un aspect anémique tout particulier que présente l'induration, dans les points où ses caractères sont le plus accusés. Les éléments anatomiques qu'on trouve à l'aide du microscope sont d'ailleurs à peu de chose près les mêmes que dans la forme précédente; ce sont des cellules épithéliales présentant divers degrés d'altération, des globules pyoïdes, purulents, et enfin çà et là des cellules fusiformes. M. Lebert semble admettre que l'hépatisation jaune se forme à la suite de l'induration rouge, et que celle-ci doit nécessairement précéder celle-là. Rien ne démontre cependant, quant à présent, qu'il en soit ainsi; c'est même, probablement, plutôt à des différences dans l'abondance

(1) *Loc. cit.* (*Yellow induration*).

(2) Addison, *Observat. on pneumonia and its consequences* (*Guy's hospital reports*, 2<sup>e</sup> série, 1843, p. 365).

(3) *Loc. cit.*

(4) Voir un bel exemple de ce genre dans Cruveilhier, *Atlas d'anatomie pathologique*, 29<sup>e</sup> livr., PNEUMONIE SUBAIGUE, etc.



ou la nature chimique des exsudats qu'il faut rapporter la diversité d'aspect observé. Dans les cas dont il s'agit, la constitution du sujet, la crase du sang, doivent avoir, on le conçoit à *priori*, la plus grande influence sur la composition des liquides déversés dans l'organe enflammé. Depuis longtemps déjà, M. le professeur Cruveilhier a appelé l'attention sur l'existence d'une variété de la pneumonie aiguë, qu'il propose d'appeler du nom de pneumonie œdémateuse, et qui survient principalement chez les individus atteints de cachexie séreuse. On a admis, dans ces derniers temps, en outre de ces pneumonies séreuses, et, à notre avis, tout aussi légitimement, des pneumonies fibrineuses, hématoïdes, suivant que l'exsudat pneumonique est très riche en fibrine ou, au contraire, remarquable surtout par la prédominance des éléments colorés du sang (1). Il est probable que ces variétés de la pneumonie aiguë devront se retrouver dans les formes lentes et chroniques de la maladie; mais c'est là un point de vue que nous nous bornerons à signaler, sans vouloir y insister plus longuement. Nous ferons remarquer seulement que l'induration jaune ne paraît pas exiger, pour se constituer, plus de temps qu'il n'en faut à l'induration rouge; on l'a rencontrée à peu près dans les mêmes circonstances que celle-ci, c'est-à-dire chez des individus qui avaient succombé de un mois à six semaines après le début des premiers accidents thoraciques.

C. *Induration grise, ardoisée* (Andral, Grisolle, Chomel); *grey, grey-iron, induration* (Addison, Hope). — Dans les deux variétés anatomiques de la pneumonie chro-

(1) Schutzenberger, *Compte rendu de la clinique médicale. Strasbourg*, 1856.



nique que nous venons de décrire et qui rappellent, à quelques nuances près, le tableau si exact qu'a tracé Laennec de l'hépatisation rouge, le parenchyme pulmonaire ne paraît pas encore avoir éprouvé, dans sa texture intime, de modifications profondes, irréparables; les exsudats qui infiltrent les tissus sont encore liquides ou liquéfiables, et ils possèdent à peu près les mêmes qualités chimiques ou microscopiques qu'on leur connaît dans l'état aigu. Dans l'induration grise que nous devons maintenant décrire, et qui doit caractériser anatomiquement les formes décidément chroniques de la pneumonie, il n'en est plus de même; ici, en effet, ainsi que nous chercherons à l'établir d'après les observations des auteurs, et d'après celles qui nous sont propres, la trame lamineuse du poumon tend à s'accroître et à prédominer sur les autres éléments, qu'elle peut même étouffer complètement, au moins dans les degrés les plus avancés de l'affection. On peut alors désigner avec M. le professeur Cruveilhier, sous le nom de *Métamorphose fibreuse* (1), le mode d'altération que subit, en pareil cas, le poumon. En même temps la vascularité de l'organe diminue d'une manière notable, les divers épithéliums s'altèrent ou même disparaissent, enfin on trouve infiltrée entre les divers éléments qui persistent, une matière amorphe finement granuleuse, douée de caractères micro-chimiques particuliers.

Traçons d'abord les caractères extérieurs de l'induration grise :

Bien différente de l'hépatisation aiguë et des formes de l'hépatisation chronique dont nous venons d'indiquer plus haut les caractères, elle offre une consistance très

(1) *Anatomie pathol. générale*, t. III, n° 608.



ferme, à tel point qu'il y a parfois grande difficulté, et parfois même impossibilité complète d'écraser entre les doigts le parenchyme induré. Dans les exemples les plus prononcés, le tissu malade crie sous le scalpel comme le ferait un fibro-cartilage, dans tous les cas il est dense, tout à fait imperméable, privé de crépitation, et plonge rapidement sous l'eau. Du reste la coloration des parties du poumon ainsi affectées est variable ; le plus souvent elle est d'un gris cendré, ardoisé ; cette coloration d'ailleurs peut être uniforme, mais le plus souvent elle se trouve marbrée de teintes rouges, bleu foncé, quelquefois même verdâtres, noirâtres, ou noires. La coupe présente parfois l'aspect granulé ; alors les granulations sont en général plus fines et moins apparentes que dans l'hépatisation aiguë, et il faut y regarder de très près ou même s'aider de la loupe pour en constater l'existence ; d'autres fois, au contraire, elle est unie et parfaitement lisse. Nous croyons avec M. le professeur Grisolle (1), que les granulations sont d'autant moins marquées, d'autant plus effacées que la maladie est plus ancienne. En effet, nous verrons plus loin que la texture du poumon est bien autrement modifiée dans les cas où il y a induration plane, que dans ceux où l'induration granulée domine. Un fait à noter, c'est que l'aspect granuleux se révèle quelquefois à la cassure alors qu'il n'est plus appréciable sur une surface de section. On peut d'ailleurs quelquefois, et M. Grisolle a rapporté un exemple de ce genre, suivre chez un même sujet, sur un même poumon toutes les transitions, toutes les gradations qui peuvent exister entre l'hépatisation rouge aiguë et les indurations diverses propres à l'état chronique. — L'induration grise

(1) *Traité de la pneumonie*, p. 81.



est en général peu vasculaire ; elle est sèche et ne laisse suinter, même alors qu'on la comprime fortement, qu'une très petite quantité de liquide séreux. — Un caractère qui paraît avoir frappé tous les auteurs, et qu'ils ont pour la plupart noté avec soin, c'est la présence sur la surface de section de lignes blanchâtres, régulièrement entrecroisées, et circonscrivant des espaces polygonaux plus ou moins réguliers. Ces tractus fibro-celluleux sont en définitive formés par l'hypertrophie du tissu lamineux qui sépare les grands et les petits lobules. Ils paraissent être surtout marqués dans les cas d'induration plane ; ils étaient très évidents et formaient un des traits dominants de l'altération chez les deux sujets dont nous avons recueilli l'histoire, et qui sont des exemples de pneumonie chronique simple de très longue durée.

*Étude histologique de l'induration grise.* — M. le docteur Robin a eu plusieurs fois l'occasion d'étudier les modifications histologiques que subit le parenchyme pulmonaire dans les cas d'induration grise ; il a bien voulu nous faire part des résultats de ses recherches. On doit au docteur Heschl (1) quelques travaux sur le même sujet, intéressants surtout pour ce qui concerne les degrés les plus avancés de l'induration. Nous avons nous-même examiné avec soin l'état du poumon dans un cas où la métamorphose fibreuse était très prononcée (obs. I). C'est en nous appuyant sur ces documents que nous allons tracer la description suivante.

Dans les premiers degrés de l'induration grise, ardoisée, une matière amorphe, finement granuleuse, molle et friable, remplit les canalicules (vésicules pulmonaires),

(1) Voir l'analyse que nous avons donnée de ce travail dans la *Gazette hebdomadaire*, 1856, p. 673.



que circonscrit la trame des fibres élastiques. La même matière se retrouve entre les éléments de cette trame qu'elle dissocie. La matière amorphe pâlit et devient transparente sous l'influence de l'acide acétique qui y laisse subsister cependant un petit nombre de granules graisseux. Aux faisceaux des fibres élastiques et suivant leur direction générale s'interposent des éléments fibro-plastiques, enchevêtrés par leurs extrémités et prenant ainsi une disposition fasciculée très élégante. Le noyau n'est souvent visible que sur un petit nombre de ces corps fusiformes. La couche épithéliale, qui dans l'état normal sépare le contenu des canalicules (vésicules) du tissu de la trame élastique, a parfois complètement disparu. Les épithéliums cylindrique et pavimenteux sont plus granuleux qu'à l'état normal, surtout les derniers; on les rencontre soit isolés, soit juxtaposés en plaques plus ou moins larges, dans lesquelles on voit des granulations masquer le noyau de chaque cellule. Il y a des leucocythes, la plupart granuleux: les uns petits, régulièrement sphériques (globules de pus); les autres atteignant jusqu'à trois centièmes de millimètre, et contenant en abondance des granulations graisseuses (corps granuleux de l'inflammation (Robin). — M. le docteur Bouchut est arrivé, de son côté, à des résultats tout à fait concordants avec ceux que nous venons de présenter, dans ses études sur les caractères anatomiques de la pneumonie chronique des nouveau-nés. Cette altération, d'ailleurs fort rare suivant lui, se présente toujours à l'état lobaire et consiste en une induration rouge-grisâtre du poumon. Le tissu malade est presque entièrement composé de matière amorphe, homogène, interposée aux éléments du poumon, parsemée de corps granuleux de l'inflammation, et de nombreux éléments



fibro-plastiques. Il renferme souvent en outre des granulations miliaires, demi-transparentes, fort petites, qu'on pourrait prendre pour des granulations tuberculeuses, et qui sont formées d'éléments fibro-plastiques ou de cellules d'épithélium pavimenteux entassées les unes sur les autres (1).— Cette matière amorphe, finement granuleuse, de la pneumonie chronique, n'est pas sans présenter quelques analogies avec celle qui imprègne les tissus dans les cas d'infiltration grise tuberculeuse. Voici, d'après M. Robin (2), les caractères qui permettraient de différencier les deux ordres d'altérations : La matière amorphe de l'infiltration grise tuberculeuse est beaucoup plus ferme, moins granuleuse, plus transparente que celle de la pneumonie chronique; elle renferme soit des cytoblastions, soit des noyaux fibroplastiques ovoïdes, plus ou moins nombreux, lesquels, du reste, ne sont souvent visibles qu'après l'addition d'acide acétique. On y trouve aussi des vaisseaux capillaires peu nombreux, il est vrai, mais constants et apercevables, au moins après l'addition de l'acide acétique. Aucune difficulté ne subsisterait plus dans les cas où la matière aurait pris, en certains points, une coloration jaunâtre et renfermerait les noyaux particuliers dits corpuscules du tubercule.

A un degré plus avancé de la lésion, les espaces inter-vésiculaires ont doublé, ou même triplé d'épaisseur; les cellules fusiformes ont disparu, et elles ont été remplacées par du tissu conjonctif plus ou moins dense, à fibrilles plus ou moins déliées. A un moment donné, les vésicules se sont affaissées par suite de la résorption de leur contenu; les vaisseaux capillaires ont en grande

(1) *Traité des maladies des enfants nouveau-nés*. Paris, 1845, p. 346.

(2) Note communiquée par l'auteur.



partie disparu, laissant après eux des amas pigmentaires. Alors le parenchyme pulmonaire paraît presque complètement composé de tissu conjonctif (Heschl). C'est là le dernier terme de la métamorphose fibreuse.

Les tissus ainsi modifiés peuvent subir cependant encore une altération nouvelle. Ils sont frappés de dégénération graisseuse; ils se ramollissent ou suppurent. Par suite, il se forme un genre particulier d'abcès au centre des parties indurées; mais c'est là un point sur lequel nous aurons à revenir plus longuement.

LÉSIONS CONCOMITANTES. — Lorsque l'induration grise a envahi la totalité ou la presque totalité d'un lobe, celui-ci adhère en général fortement aux parois thoraciques, la plèvre qui l'enveloppe de toutes parts et lui forme une espèce de coque fibreuse, est considérablement épaissie; il n'en est plus ainsi lorsque l'induration est moins étendue et qu'elle siège dans les parties centrales: dans deux cas de ce genre observés par MM. Hardy et Béhier, la plèvre était parfaitement saine.

Dans l'excellent article sur la pneumonie chronique qui fait partie de leur traité de pathologie interne, MM. Hardy et Béhier indiquent l'augmentation de volume du poumon parmi les caractères anatomiques de la maladie (1); ce caractère nous semble devoir appartenir seulement aux premiers degrés de la maladie, car dans la plupart des observations accompagnées de relations nécroscopiques un peu détaillées que nous avons compulsées, et où le début de l'affection remontait à une époque éloignée, on a noté un certain degré d'atrophie des parties indurées du poumon. Le poumon droit, at-

(1) *Traité de pathologie interne*, t. II, p. 642.



teint dans sa totalité, était environ d'un tiers moins volumineux que le gauche dans notre observation III; dans l'autre cas, le lobe inférieur droit était seul atteint, et son volume avait diminué d'environ moitié (observ. I).

Dans ces deux cas, les tuyaux bronchiques au niveau des parties indurées n'avaient subi aucune dilatation; ils présentaient seulement à leur surface interne un peu de rougeur due à l'injection de la membrane muqueuse. Les mêmes faits sont signalés dans deux observations que M. le docteur Monneret a bien voulu nous communiquer. MM. Grisolle, Raymond, Hardy et Béhier ne signalent pas la dilatation des bronches dans leurs descriptions des altérations de la pneumonie chronique; M. Chomel en parle comme d'un fait tout à fait accessoire. M. Durand-Fardel (1) qui a observé surtout des vieillards, admet au contraire qu'il existe des rapports fréquents entre la dilatation bronchique et l'induration pulmonaire de la pneumonie chronique; mais nous craignons que cet auteur n'ait pas toujours suffisamment distingué de l'*Induration grise* les diverses variétés d'affaissement pulmonaire ou de carnification qui, chez les gens âgés, se rencontrent si fréquemment de concert, soit avec la bronchite, soit aussi avec la dilatation des bronches. C'est du reste un point sur lequel nous devons revenir: mais quant à présent nous croyons pouvoir indiquer parmi les caractères de l'induration grise, la non-existence de dilatations bronchiques au niveau des parties lésées, même dans les cas où la maladie remontant à une époque éloignée, la métamorphose fibreuse est le plus prononcée.

On a le plus souvent noté, dans les relations nécroscopiques, d'une manière expresse, l'absence de tuber-

(1) *Maladies des vieillards*, p. 602.



cules, et dans les parties indurées et dans les parties restées saines du poumon.

*Siège, étendue.* — Dans la majorité des cas qui ont été rapportés, l'induration pulmonaire s'étendait sans interruption de continuité, à une partie plus ou moins considérable d'un lobe, ou même d'un poumon. Dans notre première observation, un poumon tout entier était induré; dans la deuxième, l'altération avait envahi la totalité d'un des lobes inférieurs. Le plus souvent, suivant Chomel (cinq fois sur huit), elle occupait les régions inférieures; une fois seulement le lobe supérieur avait été atteint seul. M. Durand-Fardel a été conduit, au contraire, par l'analyse de ses propres observations, à admettre que le lobe supérieur est plus souvent atteint que ne l'est l'inférieur, mais il a certainement réuni dans une même catégorie des formes très diverses d'affections pulmonaires. Quoi qu'il en soit, les questions relatives au siège le plus habituel des altérations pulmonaires dans la pneumonie chronique simple ne nous paraissent pas pouvoir être résolues quant à présent d'une manière définitive, en raison du petit nombre d'observations suffisantes que l'on possède sur ce sujet.

*D. Foyers gangréneux. — Abscès chronique. — Vomique ichoreuse* (Avenbrugger et Corvisart).

*a.* Une observation consignée dans la clinique de M. Andral (1), et depuis maintes fois reproduite, semble démontrer que dans certains cas la gangrène peut éclater au sein d'un lobe pulmonaire induré par le fait de l'inflammation chronique. D'après un travail du docteur Traube (de Berlin), dont nous ne connaissons malheureusement

(1) *Clinique médicale*, t. III, obs. 64, p. 446.



pas tous les détails (1), ce genre d'accident serait même dans l'espèce assez fréquent, puisque sur quatorze cas de gangrène du poumon observés par cet auteur, il y en a neuf qui paraissent avoir succédé à une pneumonie chronique avec induration du parenchyme pulmonaire. Mais, dans les cas de ce genre, l'insuffisance des détails concernant l'évolution et le mode de succession des symptômes, rend le plus souvent douteux si c'est bien la pneumonie qui a été l'affection primitive, ou si c'est, au contraire, la gangrène qui a précédé l'inflammation. L'observation suivante recueillie par nous, il y a plusieurs années, à l'hôpital de la Charité, paraît établir que la gangrène pulmonaire peut se développer d'une manière transitoire, accidentelle, chez un sujet qui aurait présenté auparavant des symptômes en rapport avec l'existence d'une pneumonie chronique ulcéreuse.

*OBSERVATION I. — Pneumonie chronique ulcéreuse. — Induration ardoisée occupant toute l'étendue du lobe inférieur du poumon droit. — Caverne ulcéreuse dans les parties indurées. — Pas de tubercules soit dans les poumons, soit ailleurs. — Analyse microscopique des tissus altérés.*

Le nommé Cordier (Jean-Pierre), âgé de quarante-six ans, terrassier, entre à l'hôpital de la Charité, salle Saint-Charles n° 8, le 16 juillet 1854. Cet homme, assez vigoureusement constitué, avait toujours joui d'une bonne santé, lorsque et il y a quatre ans, il fut pris d'une affection de poitrine qui nécessita son séjour à l'hôpital pendant un mois. La maladie en question a été désignée, à ce qu'il paraît, sous le nom de bronchite. Le malade est sorti incomplètement guéri, et depuis cette époque, il a maigri considérablement et est devenu cacochyme. Il ne pouvait reprendre son travail que de temps en temps, et chaque hiver il se trouvait arrêté par des rhumes qui

(1) *Canstatt. Jahres.*, p. 264, III Bd., 1854.



l'obligeaient à rester chez lui, il a eu plusieurs fois des crachements de sang pur.

Il y a deux ou trois mois le malade fut forcé d'entrer à l'hôpital pour une *fluxion de poitrine*, pendant laquelle il y aurait eu des vomissements de sang abondants. A cette époque, des vésicatoires ont été a plusieurs reprises appliqués sur le côté droit de la poitrine.

Lors de l'entrée à l'hôpital, 16 juillet, le malade dit avoir été repris depuis huit jours; mais malheureusement il ne répond qu'avec humeur, et ne peut nous donner sur cette dernière partie des antécédents des détails bien précis. Voici l'état dans lequel nous le trouvons : maigreur très prononcée, pommettes rouges et saillantes, œil brillant, peau chaude, pouls assez fréquent. Il se plaint de douleurs siégeant dans le côté droit de la poitrine dont il ne peut préciser le siège, peu de toux, expectoration assez abondante de crachats muco-purulents verdâtres, épais, arrondis, *n'ayant pas de fétidité*. Moiteur générale, il n'y a pas eu de frissons. Anorexie complète depuis huit jours. Langue couverte d'un enduit blanc très épais. *État local* : le cœur est à l'état normal, résonnance naturelle et même peut-être un peu exagérée, à la percussion, au niveau des deux espaces sous-claviculaires. A l'auscultation respiration sourde, difficile à entendre, mais absence de râles humides ou secs, de craquements, etc. En arrière, les deux sommets présentent les mêmes caractères. Le lobe inférieur du poumon gauche est très sonore et la respiration s'y fait normalement. A droite on constate une matité très prononcée qui commence au niveau de la pointe de l'omoplate et qui se confond complètement par en bas avec la matité hépatique. Vers la partie la plus inférieure de la poitrine du même côté, on obtient par la percussion, outre la résistance au doigt, un bruit comme tympanique mais profond et sourd. L'auscultation, dans toute l'étendue des parties où la percussion a démontré l'existence de la matité, fait reconnaître l'existence d'un souffle bronchique éloigné, mélangé de râle sous-crépitant à grosses bulles. Dans l'endroit où par la percussion on a obtenu le son tympanique, le souffle prend le caractère du souffle caverneux, et les râles celui du gargouillement à grosses bulles éclatant avec un bruit légèrement métallique; bronchophonie et nasonnement très prononcés dans toute l'étendue du lobe inférieur, surtout au niveau de la pointe de l'omoplate.



Le traitement a été : vésicatoire sur le côté droit de la poitrine. Tartre stibié, 0,40 centigrammes chaque jour en potion. Sous l'influence de ce traitement et de la diète, la fièvre n'a pas tardé à tomber et au bout de huit jours, cet homme était à peu près dans l'état où il se trouvait lors de sa dernière rechute. Il mange, mais a peu d'appétit, il a un peu de fièvre le soir, un peu de toux, d'oppression quand il marche, d'ailleurs l'expectoration est peu abondante, mucopurulente, non fétide.

Le 30 juillet et les huit jours qui suivent, les crachats sont devenus extrêmement abondants et la toux plus fréquente, ils sont formés par de la sérosité dans laquelle nagent des mucosités d'un jaune verdâtre sale, ayant l'aspect des crachats des phthisiques avec cavernes, mais ne prenant pas cependant la forme nummulaire. Ils sont extrêmement fétides et le malade répand au loin une odeur manifestement gangréneuse (alors régnaient les grandes chaleurs). Pendant les huit jours que dure cet état, le malade s'affaiblit rapidement, maigrit de plus en plus, et est pris d'une diarrhée séreuse abondante qu'il ne peut arrêter. Traitement : usage de la créosote, toniques (vin de quinquina), opiacés, etc.

Vers le 8 août, l'expectoration diminue et cesse de présenter l'odeur fétide; la diarrhée cesse en même temps; le malade reprend courage et dit qu'il se sent renaitre; l'appétit qui avait cessé revient complètement. Cependant les jambes commencent à enfler; le 19 les membres inférieurs sont le siège d'une anasarque assez prononcée; le 21 les bourses commencent à se gonfler; cependant les urines ne sont point albumineuses. L'état local de la poitrine, constaté à plusieurs reprises par l'auscultation et la percussion, n'apprend rien de nouveau. Du 21 août au 25 septembre, rien de nouveau, le malade s'affaiblit de plus en plus. Un peu de toux, aphelation quand il marche, fièvre hectique le soir. Le 25, les crachats sont redevenus très abondants, ils paraissent mucopurulents, verts, arrondis et présentent à leur centre une coloration d'un rouge vineux et évidemment produite par la présence de globules sanguins. Ils ne sont point du tout fétides; en même temps, diarrhée incessante, comme cholériforme; la face maigrit tout à coup d'une manière très remarquable et devient un peu violacée. Les extrémités se refroidissent, la peau des mains est violacée et les plis qu'on y imprime persistent longtemps. Le pouls est petit, misérable,



presque insensible. Le malade succombe le 2 octobre, sans que rien ait pu modifier son état.

*Autopsie* faite le 4 octobre. — *Thorax*. A l'ouverture de la poitrine, les parties antérieures des deux poumons paraissent fortement distendues par l'air et d'une coloration pâle. Aucune adhérence ne retient les poumons aux parois thoraciques, si ce n'est à droite et en bas au niveau du lobe inférieur.

En ce point le *lobe inférieur droit* adhère très intimement dans toute son étendue aux parties voisines ; à la face interne des côtes, au côté droit du corps des vertèbres correspondantes, au diaphragme. — Lorsque ces adhérences sont détruites, ce qui ne peut se faire qu'avec difficulté, on s'assure que les os sont tout à fait sains.

Ce lobe est environ *moitié moins volumineux* qu'à l'état normal, il est pesant et paraît à l'extérieur d'un brun rouge, foncé. Une coupe est pratiquée dans son épaisseur, du bord postérieur vers la racine des bronches, de manière à le diviser en deux parties égales. On voit alors que le tissu pulmonaire, qui *résiste au scalpel à peu près comme le ferait un fibro-cartilage*, présente une surface uniformément lisse, brillante, d'une couleur ardoisée foncée, parsemée de tractus blanchâtres d'aspect fibreux, lesquels représentent évidemment le tissu cellulaire interlobulaire épaissi et circonscrivant des espaces polygonaux d'étendue variable. Les *tuyaux bronchiques* de deuxième et de troisième ordre se reconnaissent aisément, ainsi que les vaisseaux un peu volumineux, au milieu de ce tissu condensé, dans l'épaisseur duquel ils paraissent comme sculptés. Les premiers ne sont *nullement dilatés*. Leur membrane muqueuse présente une coloration d'un rouge très vif qui contraste avec la coloration ardoisée foncée du tissu ambiant.

— Lorsqu'on examine attentivement, soit à l'œil nu, soit mieux encore à l'aide d'une loupe, le tissu circonscrit par les tractus fibreux dont nous avons parlé, on le voit subdivisé en un nombre considérable de petits polygones de deuxième ordre tous à peu près de même diamètre et paraissant présenter à leur centre une petite dépression. L'ensemble de ces dépressions donne au tissu pulmonaire, examiné de près, un aspect spongieux.

Il ne s'écoule de la surface de section, quand on la comprime, qu'une très petite quantité d'un liquide légèrement trouble. Nous dirons plus loin quels sont les caractères microscopiques de ce suc.



Au voisinage de sa surface et au niveau de son bord postérieur le lobe pulmonaire est creusé d'une *excavation allongée*, dont le grand axe, dirigé de haut en bas, présente environ 4 décimètre d'étendue; tandis que dans les sens transverse et antéro-postérieur le diamètre de l'excavation ne dépasse pas 2 ou au plus 3 centimètres. Les parois de cette excavation sont irrégulières, anfractueuses, on dirait qu'elles ont été taillées à l'emporte-pièce dans le tissu induré du poumon. Leur surface intérieure est lisse et formée par le *tissu pulmonaire lui-même* : il n'y a point de recouvrement membraneux. Cette cavité renferme un liquide d'une coloration verdâtre, ayant l'aspect de pus très séreux et exhalant une odeur fade, mais non gangréneuse. La cavité est divisée çà et là par des trabécules formées par les parties du parenchyme qui ont échappé à la destruction et par des tuyaux bronchiques. — Des bronches d'assez fort calibre s'ouvrent directement dans la caverne. En avant de cette grande excavation et au voisinage du diaphragme, le tissu pulmonaire présente en outre un *espace ramolli*, d'un diamètre d'une pièce de 4 franc, formant une sorte d'eschare arrondie, d'une coloration jaunâtre et d'une odeur assez forte mais non gangréneuse.

Le lobe moyen, le lobe supérieur du poumon droit, les deux lobes du poumon gauche sont très volumineux, très pâles, à bords très obtus, en un mot *emphysémateux*. On ne trouve en aucun point des poumons rien qui ressemble à des tubercules.

Le cœur, de volume normal, est parfaitement sain.

Les ganglions bronchiques sont peu volumineux et ne contiennent pas de tubercules.

*Abdomen.* Le foie est parfaitement sain, non gras; reins sains; rate petite.

*Intestin.* Coloration violacée de la membrane muqueuse, de la fin de l'iléon et de tout le côlon. La muqueuse est tapissée par une matière blanche, visqueuse et tenace; d'ailleurs pas de psorentérie, pas de gonflement des plaques de Peyer.

*Analyse microscopique des parties altérées du poumon.* — A. Le suc exprimé du tissu du parenchyme contient : 1° Une énorme quantité de granulations grasses, surtout au voisinage des excavations et de l'eschare; 2° une assez grande quantité de cellules épithéliales pavimenteuses diversement altérées. La plupart contiennent des gout-



telettes de graisse; 3° quelques globules sanguins; 4° des éléments fibro-plastiques très allongés, présentant pour la plupart des noyaux distincts, ces éléments sont assez rares; 5° on trouve çà et là des cellules épithéliales pavimenteuses adhérant les unes aux autres et constituant par leur réunion des espèces de culs-de-sac. — *B.* Le tissu pulmonaire, examiné sur une tranche mince, est composé: 1° d'aréoles fibreuses; les éléments fibro-celluleux ont des bords nets, très tranchés; ils sont très abondants; 2° dans les aréoles et entre les fibres, matière amorphe finement granuleuse et cellules épithéliales. — Le tout est infiltré d'abondantes granulations graisseuses.

Pendant les quinze jours qui ont précédé l'apparition des crachats à odeur gangréneuse, le malade dont nous venons de rapporter l'histoire présentait des symptômes qui avaient conduit au diagnostic suivant: induration occupant dans toute son étendue le lobe inférieur du poumon droit, excavation siégeant au sein des tissus indurés. La nature de cette induration était d'ailleurs restée indéterminée. Les signes de gangrène pulmonaire persistèrent pendant huit jours; après quoi ils cessèrent complètement pour ne plus jamais reparaitre. A l'autopsie, on trouve le lobe inférieur du poumon droit induré dans toute son étendue, il présente tous les caractères de l'*Induration grise, plane*. Une excavation siège au niveau de son bord postérieur; elle est dépourvue, à sa face interne, de toute espèce de revêtement membraneux, et semble sculptée dans l'épaisseur des tissus indurés. Le liquide contenu dans cette excavation avait l'aspect du pus très séreux. Il exhalait une odeur fade, mais nullement gangréneuse. Une petite eschare molle, jaunâtre, prête à se détacher, existait au voisinage de cette excavation. Elle ne répandait pas non plus l'odeur de gangrène proprement dite. Les bronches n'étaient nulle part



dilatées, et il n'y avait pas traces de tubercules soit dans les poumons, soit dans les autres organes.

Il nous paraît infiniment probable, d'après l'ensemble des faits, que chez ce malade, la gangrène a frappé accidentellement un point quelconque des parois de l'excavation, et que telle a été l'origine des accidents graves qui se sont manifestés à un moment donné. La présence d'une petite eschare molle au voisinage de la grande excavation, rend cette opinion au moins fort probable. En tout cas, il est certain, et c'est là un point que nous tenons à faire ressortir, que l'excavation préexistait à la gangrène. Ceci nous conduit à parler des excavations ou abcès qui, dans la pneumonie chronique primitive, peuvent se former au sein même des parties indurées.

5. Avenbrugger et Corvisart (1) nous paraissent avoir décrit sous le nom de *squirrhe du poumon*, ce qu'on appelle aujourd'hui induration grise : or ces auteurs admettaient que la substance du squirrhe pulmonaire peut se fondre en une matière ichoreuse de manière à produire une sorte particulière de vomique, et ils cherchaient à distinguer de toutes les autres espèces de phthisie celle qui résulte de ce travail pathologique. — Le Dr Stokes (2) dit avoir rencontré plusieurs fois un abcès d'un volume considérable siégeant au milieu du lobe inférieur d'un poumon atteint d'une induration chronique. — Dans son intéressant travail sur la pneumonie et ses suites, le docteur Thomas Addison (3) décrit avec soin l'induration grise de la pneumonie chronique, et établit que les parties

(1) *Loc. cit.*, p. 294, et *passim*.

(2) Stokes, *Diseases of the chest.*, p. 307.

(3) *Observat. on pneumonia and its consequences* (*Guy's hospital Reports*, 2<sup>e</sup> série, 1843, p. 363, *rid. pl. VI et pl. III*).



qui présentent ce mode d'altération peuvent subir une espèce particulière de ramollissement. Ce ramollissement, d'après l'auteur, s'opère lentement, quelquefois sur plusieurs points en même temps ; les excavations qui en sont la conséquence siègent habituellement dans les lobes inférieurs ou moyens ; mais ils peuvent cependant aussi occuper les lobes supérieurs. Dans plusieurs cas il a été constaté que les lobes indurés, de même que les autres parties de l'organe respiratoire, étaient tout à fait exempts de tubercules. MM. Hardy et Behier (1) ont rencontré deux fois de petits abcès siégeant au milieu d'un lobe pulmonaire frappé d'hépatisation chronique : « Dans le premier cas, deux excavations séparées l'une de l'autre occupaient la partie postérieure du lobe inférieur du poumon droit ; la plus grande, qui eût contenu une petite pomme d'api, était remplie d'un liquide puriforme, rosé, paraissant être du pus mêlé à du débris pulmonaire sans odeur gangréneuse. Les parois étaient anfractueuses, irrégulières, dénuées de fausses membranes ; elles paraissaient formées par le tissu pulmonaire lui-même, on y voyait béantes des bronches du volume d'une plume de corbeau. Dans l'autre observation il n'existait qu'une excavation située de même vers le bord postérieur et près du sommet du lobe supérieur du poumon droit ; elle pouvait contenir un petit œuf de poule, et renfermait une petite quantité d'un pus grisâtre, bien lié, sans débris de tubercules... La coupe des parois faisait voir qu'elles étaient formées par le parenchyme pulmonaire lui-même durci et imperméable (2). »

Nous devons à l'obligeance de M. le docteur Monneret

(1) *Loc. cit.*, p. 643.

(2) *Loc. cit.*



de pouvoir insérer l'observation suivante, qu'il a recueillie en 1847 à l'hôpital Bon-Secours, et qui est un bel exemple de pneumonie chronique simple ulcéreuse, terminée par la formation d'excavations multiples dans les parties indurées.

OBS. II. *Pneumonie chronique. — Induration grise des poumons. — Excavations multiples. — Pas de tubercules.*

Colin, âgée de vingt et un ans, bijoutière, non mariée, entrée à l'hôpital Bon-Secours, salle Sainte-Anne, le 20 février 1847.

Sa santé est habituellement bonne. Elle raconte que, dans les premiers jours de janvier, elle a commencé à tousser et à éprouver une notable oppression lorsqu'elle faisait quelque mouvement et se livrait à un travail fatigant. L'écoulement des règles qui étaient venues à leur temps ordinaire, est supprimé par l'exposition des mains à un froid très vif. C'est à cette cause qu'elle attribue sa maladie actuelle et surtout l'oppression et la toux. Elle ne se rappelle pas avoir ressenti de frissons ni de point de côté; seulement elle assure que, trois à quatre jours après s'être exposée au froid, elle fut prise de fièvre et rendit une petite quantité de sang mêlé aux crachats. Elle fit peu attention à cet accident et put continuer son travail, quoique imparfaitement, durant huit à dix jours.

Elle s'alita ensuite, et son mal fut traité par des boissons adoucissantes et l'application de sangsues au siège.

Elle dit que c'est pour la première fois qu'elle s'enrhume ou du moins que la maladie dure aussi longtemps. Jamais elle n'a eu d'hémoptysie ni de maladie qu'on puisse rapporter aux organes pectoraux. Quand elle est entrée à l'hôpital, elle n'offrait aucun signe d'amaigrissement, quoiqu'elle fût souffrante depuis un mois et demi. Les règles avaient reparu à leur époque habituelle.

*État actuel.* — 24 février. Du côté droit, depuis la clavicule jusqu'à la quatrième côte, on perçoit une vibration pectorale intense; le son est moins clair; souffle très marqué, superficiel et venant dans l'oreille. Bronchophonie très forte. En arrière, point de voussure appréciable, matité dans toute la hauteur du poumon, la fosse sus-



épineuse exceptée; souffle et bronchophonie imitant le souffle caverneux et la pectoriloquie au point de faire croire à l'existence d'excavations superficielles ou vastes. La respiration n'est nullement gênée quand la malade ne fait pas de mouvements. Tous les décubitus sont possibles. Toux rare, expectoration nulle.

Pointillé et rougeur de la pointe de la langue; soif médiocre; constipation.

(Tisane pectorale, eau de Sedlitz à 45 grammes. Saignée, ventouses scarifiées sur la partie droite du thorax.)

22 et 23. Le sang n'a pu être examiné. Le pouls est à 120; la respiration, 28. Mêmes signes physiques, si ce n'est que pendant la toux on entend un râle crépitant qui imite le bruit de taffetas lointain. Quatre ou cinq selles.

L'affection est considérée d'abord comme une pneumonie aiguë et traitée comme telle. (Tarte stibié, 25 centigrammes; large vésicatoire sur la partie postérieure droite de la poitrine.)

24. Le soir il existe un redoublement fébrile très manifeste. A la visite du matin, le pouls est à 132, la peau très chaude, aride, l'expression faciale naturelle, la langue sèche, pointillée. Plusieurs vomissements provoqués par l'émétique, huit à dix selles. (Pectorale sucrée; tartre stibié, 30 centigrammes; opium, 3 centigrammes.)

25. Mêmes signes physiques; le souffle est plus fort qu'à l'époque de l'admission de la malade à l'hôpital. Quand on la fait tousser, on perçoit un râle muqueux très abondant dans toute la partie antérieure du poumon droit; en arrière, du râle sous-crépitant. (35 centigrammes de tartre stibié.)

26. Redoublement fébrile très intense dans la soirée; sentiment de faiblesse et de fatigue extrême; vomissements répétés; disparition du râle crépitant en arrière; langue humide, ventre souple, indolent. (même traitement.)

27. Pouls à 140; la respiration est gênée, 32 inspirations pénibles.

L'état de la malade est exactement le même les jours suivants, Le 2 mars, le côté droit de la face est très rouge. Une dyspnée intense, accusée par la malade, est survenue dans la soirée, respiration, 40; pouls, 124. Râle crépitant dans les fortes inspirations ou pendant la toux, perçu dans toute la partie postérieure droite. (Traitement: tisane pectorale, on suspend l'usage de la potion stibiée.)

- Les soins de l'hygiène et de l'alimentation sont continués.



Les symptômes ne changent pas jusqu'au 6 mars. A cette époque, les règles reparaissent à leur temps ordinaire. Cependant la fièvre continue toujours ; le pouls est à 140 ; la respiration, 40 ; même râle sous-crépitant. Toux plus fréquente, expectoration de crachats rares, transparents et visqueux comme du verre fondu.

(Traitement : potion avec extrait de quinquina, 6 décigrammes, pilules de cynoglosse, bouillon.)

13. Chaleur vive de la peau ; dyspnée ; intelligence présente.

44. Pouls, 168 ; respiration, 60 ; délire pendant la nuit ; cyanose du visage ; dyspnée extrême, pupilles dilatées ; expression de stupeur ; expectoration de quelques crachats de couleur jus de pruneau.

Autopsie le 15. Temps froid.

Poumon droit. — 600 grammes de liquide séro-purulent dû à un épanchement.

Le poumon est libre de toute adhérence, malgré l'existence d'une pleurésie toute récente, marquée par l'existence de quelques fausses membranes molles et faciles à déchirer. En divisant le lobe supérieur du poumon droit dans toute sa hauteur, on trouve disséminées çà et là, huit cavités irrégulières de la grosseur d'une noisette, contenant de la matière purulente blanchâtre ; aucun débris de tubercule ramolli. Plusieurs sont rapprochées et communiquent entre elles. Quelques-unes sont tapissées de fausses membranes encore molles et mal organisées. La paroi interne des autres est inégale, anfractueuse. Le tissu pulmonaire y est à nu, induré et fortement imprégné de matière mélanique. On voit les bronches aboutir à ces cavités qui me paraissent évidemment formées par la suppuration et le ramollissement inflammatoire du tissu pulmonaire. Dans la paroi de ces abcès on ne trouve aucune matière qui ressemble à du tubercule cru ou en voie de ramollissement.

Entre les cavités pathologiques dont il vient d'être question, le tissu est sillonné par un grand nombre d'intersections blanchâtres, dues aux cloisons celluleuses et aux vaisseaux épaissis et oblitérés ; ailleurs il existe dans les lobules une coloration grisâtre, ou plutôt une sorte de décoloration, de transparence des tissus au milieu desquels on découvre de nombreuses taches de mélanose naturelle (pneumonie chronique grise). La disposition cloisonnée des lobules dans les points que



j'ai indiqués est encore plus manifeste dans les lobules indurés en gris. On n'y aperçoit qu'avec peine les petites bronches.

Enfin la plèvre présente en trois points des taches blanchâtres qui correspondent à du tissu pulmonaire infiltré de pus concret.

*Lobe moyen.* Il est presque entièrement transformé en un tissu grisâtre, transparent, dense, résistant, presque fibreux, duquel ne s'écoule, par une forte pression, que du liquide séreux. A son bord postérieur, emphysème extra-vésiculaire.

*Lobe inférieur.* A la partie supérieure se trouve une cavité de la grosseur d'une noix, renfermant du pus liquide. La paroi est formée par du tissu pulmonaire dur, friable, jaunâtre et fortement infiltré de pus concret. Pas de fausses membranes dans la cavité pathologique. Le reste du lobe inférieur est dur, friable, non crépitant, non granulé, rougeâtre et ne laisse écouler qu'à grand'peine un liquide séro-sanguinolent.

La membrane muqueuse des bronches est d'un rouge vif, carminé, qui s'étend jusque dans les plus petites bronches. Celles-ci sont pleines d'un liquide purulent, blanchâtre et très épais.

*Les ganglions bronchiques sont hypertrophiés, mais ne contiennent pas la moindre trace de matière tuberculeuse. Je l'ai inutilement cherchée soit dans le poumon droit, soit dans le poumon gauche qui était sain ; je n'ai rien rencontré qui y ressemblât, et l'examen microscopique a achevé de confirmer mon opinion.*

Les détails anatomiques qui accompagnent les observations de MM. Monneret, Hardy et Béhier et la nôtre propre, sont fort explicites. Les excavations trouvées au centre du tissu pulmonaire induré n'étaient point d'origine tuberculeuse ; elles ne présentaient aucun des caractères des ampoules qui résultent de la dilatation d'un rameau bronchique. L'histoire de la maladie, dans les observations I et II, tend à prouver en outre que les cavités dont il s'agit s'étaient formées à une époque plus ou moins éloignée du début des accidents thoraciques, et alors que l'induration pulmonaire était déjà ancienne. Enfin, dans l'observation I, on pouvait suivre, pour ainsi ;



dire dans toutes leurs phases, les métamorphoses qu'éprouvent probablement dans tous les cas de ce genre les tissus indurés, avant que la période de ramollissement ne soit décidément constituée. En effet, les différents éléments qui constituent le parenchyme pulmonaire avaient subi à divers degrés la dégénération graisseuse. Cette dégénération était surtout avancée au voisinage de l'excavation qui siégeait au niveau du bord postérieur du lobe inférieur droit; elle était très manifeste encore en un point situé au voisinage de cette grande excavation, et où l'on rencontrait une sorte d'eschare, molle, jaunâtre, arrondie, du diamètre d'une pièce de 1 fr., encore adhérente aux parties voisines, et qui exhalait une odeur assez forte, mais non gangréneuse (1).

De tout ceci nous croyons pouvoir conclure que les observations d'Avenbrugger, Corvisart, Stokes, Addison et quelques autres, étaient parfaitement fondées, et que les parties d'un poumon atteintes d'induration grise peuvent, ainsi que ces auteurs l'avaient annoncé, être le siège d'un mode particulier de ramollissement, qui aboutit à la formation d'ulcérations, d'excavations pulmonaires plus ou moins spacieuses; ces excavations renferment un liquide ichoreux, sero-purulent, d'autres fois même purulent; leurs parois peuvent, dans quelques circonstances, devenir le siège d'une fonte gangréneuse (obs. I). Enfin, dans d'autres cas, la gangrène paraît être primi-

(1) On peut rapprocher de cet ordre de faits l'observation intéressante rapportée par M. le professeur Cruveilhier dans la 32<sup>e</sup> livraison de l'*Atlas d'anatomie pathologique* (pl. V). Dans ce cas, un travail d'inflammation aiguë s'était emparé du tissu pulmonaire préalablement induré; un fragment de poumon s'était séparé du reste de l'organe, et flottait dans une vaste excavation aux parois de laquelle il était appendu par un mince pédicule.



tive et précéder l'ulcération. Les relations intimes qu'on sait exister entre le ramollissement, l'ulcération et la gangrène permettent d'ailleurs d'admettre que tous ces faits, en apparence si divers, doivent rentrer dans une même catégorie, et que ce sont là des modes variés d'un processus morbide toujours le même au fond (1). On pourrait, ce nous semble, désigner sous le nom de *pneumonie chronique ulcéreuse* (2) cette forme de la maladie dans laquelle la fonte ichoreuse s'empare du poumon induré par suite d'un travail d'inflammation lente (3).

(1) Voyez sur ce sujet, Paget, *Lectures on inflammation? — on ulceration*, lect. v. 1850.

(2) Mon ami le docteur Gubler a eu l'obligeance de me communiquer une note relative à un malade qui succomba après avoir présenté tous les signes de la phthisie tuberculeuse : Souffle caveux et râles caveux prononcés, surtout à la base du poumon droit, fièvre hectique, etc. — A l'autopsie on trouva tous les caractères de la pneumonie chronique avec ulcérations. Une des cavernes contenait une concrétion solide d'une forme irrégulière. L'analyse démontra que ce calcul était composé de carbonates et de phosphates terreux, dont les particules étaient cimentées par de la matière animale. — « Ce calcul, » dit M. Gubler en terminant la note dont il s'agit, « est donc tout à fait comparable aux concrétions phosphatiques qui se forment dans la vessie lorsque l'urine reste ammoniacale, et que j'ai vue se déposer à la surface des calculs biliaires dans des cas de cholécystite secondaire. » Il n'y a pas trace de tuberculisation.

(3) Elle ne répondrait point à la phthisie ulcéreuse de Bayle, qui bien évidemment n'était autre chose qu'une forme de la gangrène du poumon.



## II.

**ÉVOLUTIONS — FORME DE LA MALADIE — SYMPTÔMES GÉNÉRAUX.** — La pneumonie chronique peut se développer de deux manières, tantôt elle succède aux symptômes plus ou moins manifestes d'une pneumonie aiguë, tantôt, au contraire, elle débute avec des commencements obscurs, insidieux. Le premier cas paraît être le plus fréquent; telle est du moins l'opinion qu'on trouve exprimée dans les articles de MM. Chomel, Hardy et Behier; telle est aussi celle à laquelle nous sommes conduits par la comparaison des observations. — On peut rechercher d'abord s'il existe dans le premier cas quelques phénomènes qui marquent d'une manière particulière la transition de l'état aigu à l'état chronique : « On voit d'abord, dit M. le professeur Grisolles (1), la maladie s'amender, en apparence du moins; la fièvre diminue ou cesse même tout à fait. La douleur thoracique disparaît; les crachats perdent leur viscosité ainsi que leur coloration hémorrhagique; l'appétit renaît, mais nonobstant cette amélioration quelques symptômes persistent opiniâtrément, les forces et l'embonpoint loin de reprendre, se perdent de plus en plus, et l'on trouve en explorant la poitrine qu'une portion plus ou moins considérable du poumon reste encore imperméable à l'air, c'est-à-dire que la percussion constate une matité d'une certaine étendue, et que là l'auscultation rencontre la respiration bronchique, la bronchophonie avec des râles sous-crépitaux et muqueux. » Cette persistance des phé-

(1) Grisolles, *Traité de la pneumonie*, p. 350.



nomènes locaux qui révèlent l'existence d'une induration pulmonaire après la disparition plus ou moins absolue des symptômes réactionnels, se trouve signalée dans des observations où l'on a pu assister aux premiers débuts de l'affection, mais ce ne serait point là un caractère d'une valeur absolue, propre, par exemple, à faire présager que telle pneumonie plutôt que telle autre, menace de se constituer à l'état chronique. On sait, en effet, par les observations de M. le professeur Grisolle, qu'un lent retour du poumon à l'état normal est un fait commun sinon même habituel à la suite des pneumonies les mieux guéries. La faiblesse du bruit respiratoire, une respiration rude mêlée de râles sous-crépitants, tels sont souvent les seuls indices de cette résolution imparfaite; mais on a vu cependant des cas où le souffle tubaire, la bronchophonie et une matité plus ou moins prononcée ont pu persister pendant deux ou trois mois après la guérison complète d'une pneumonie sans qu'il y ait jamais eu pour cela la moindre tendance à la récurrence, le moindre retour des accidents fébriles. Les cas de ce genre n'appartiennent évidemment pas, au moins d'une manière directe, à l'histoire de la pneumonie chronique (1): on pourrait les interpréter, ce nous semble, en admettant que les matériaux d'exsudation ne se sont point résorbés et ont pu séjourner pendant longtemps au sein du paren-

(1) On trouve deux exemples de ce genre dans la thèse de M. Raymond. Il les désigne sous le nom de *pneumonie chronique*; ce sont les deux seuls cas de guérison qu'il rapporte. Un autre fait semblable, recueilli dans le service de M. Rayer, a été inséré dans la *Gazette médicale*, 1846. MM. Aran et Hérard m'ont dit avoir observé récemment chacun un cas de pneumonie avec persistance des phénomènes locaux pendant plusieurs mois après la cessation du mouvement fébrile. Ces cas-là sont sans doute loin d'être rares.



chyme pulmonaire sans qu'il y ait eu cependant coexistence d'un travail inflammatoire. Quoi qu'il en soit, lorsque la pneumonie doit se perpétuer à l'état chronique, les phénomènes généraux, s'ils se sont effacés déjà pendant un temps plus ou moins long, ne tardent pas à reparaitre, et alors deux cas peuvent se présenter : tantôt la réaction acquiert d'emblée les caractères plus ou moins tranchés de la fièvre hectique, tantôt, au contraire, il y a préalablement réapparition momentanée de l'état aigu ou, autrement dit, rechute.

Au bout d'un temps variable, la fièvre hectique se dessine d'une manière plus prononcée, plus persistante. Chaque soir, la peau est chaude et la face s'anime ; il y a quelquefois des sueurs nocturnes profuses (1) ; bientôt la nutrition s'altère, et les malades dépérissent. On a mentionné, dans plusieurs cas, l'existence d'un œdème siégeant aux membres inférieurs. En un mot, on observe un ensemble de phénomènes qui, joints aux symptômes thoraciques tels que toux, dyspnée, etc., reproduisent tous les traits les plus habituels de la phthisie pulmonaire tuberculeuse. La phthisie galopante elle-même pourra être simulée jusqu'à un certain point par la pneumonie chronique, ainsi qu'on peut le voir d'après l'observation que nous a communiquée M. Monneret. Chez la femme qui fait l'objet de cette observation, l'évolution de la maladie a été relativement rapide ; la peau était constamment brûlante, le pouls d'une grande fréquence, la toux fréquente, la dyspnée intense. En même temps, l'auscultation et la percussion faisaient constater l'existence d'une

(1) Il n'en était pas ainsi dans le cas observé par M. Grisolle, mais cela était bien marqué dans le cas IV de la thèse de M. Raymond et dans plusieurs autres. L'absence de sueurs est notée expressément dans l'observation III.



induration et d'excavations siégeant au sommet de l'un des poumons.

Lorsque doit survenir la terminaison fatale, le mouvement fébrile devient incessant, une diarrhée incoercible se manifeste quelquefois (obs. I); en général le malade succombe dans le dernier degré du marasme (obs. II). Dans les quelques cas signalés par les auteurs comme exemples de guérison, l'amélioration s'est montrée d'abord dans les symptômes généraux, et elle s'est accompagnée de sueurs abondantes qui avaient le caractère de sueurs critiques; puis la décroissance des phénomènes locaux s'est effectuée d'une manière lente et progressive (Raymond, Chomel).

On ignore, quant à présent, si la formation des abcès ou des excavations dans les parties indurées s'annonce par quelques phénomènes généraux particuliers. Les signes obtenus par l'examen physique de la poitrine, ou encore l'expectoration soudaine d'une grande quantité de pus (1), paraissent seuls pouvoir la révéler. Il n'en serait pas de même dans les cas où il y a fonte gangréneuse; alors, outre l'hémoptysie, l'odeur fétide de l'haleine et des crachats, on aurait à constater un ensemble de symptômes graves, résultant de la résorption des matières putrides puisées dans le foyer gangréneux (obs. I).

Deux mois et demi, trois ou quatre mois suffisent souvent pour que la pneumonie chronique accomplisse toutes les phases de son évolution. Mais, dans d'autres circonstances, la durée de la maladie est beaucoup plus longue et paraît pouvoir dépasser une année (obs. I). Les malades qui succombent, même rapidement, n'ont pas pour cela nécessairement des excavations dans les poumons (obs. III). — Cependant la pneumonie chronique

(1) Wunderlich, *Patholog. u. Therapie*, 3 Bd., p. 365.



ulcéreuse paraît être plus rapidement fatale que les autres formes de la maladie.

L'observation suivante, recueillie par nous à l'hôpital de la Pitié en 1850, est un bel exemple de pneumonie chronique non ulcéreuse (induration grise avec métamorphose fibreuse très avancée), occupant le poumon droit dans toute son étendue. On peut y étudier l'évolution de la maladie, du moins dans les premières phases de son développement, car, à une certaine époque, un abcès volumineux, bientôt suivi d'un décollement considérable, se développe dans les parois thoraciques et vient modifier le cours naturel des choses.

*OBS. III. — Observation de pneumonie chronique succédant à une pneumonie aiguë. — Carie de plusieurs côtes, abcès ossifluents. — Mort quatre mois après le début de la maladie. — Autopsie. — Induration grise dans toute l'étendue du poumon droit. — Pas traces de tubercules.*

Le nommé Champion, bonnetier, âgé de soixante et un ans, est admis à l'hôpital de la Pitié, le 30 mars 1850, salle Saint-Raphaël, n° 6. — C'est un homme d'une constitution moyenne, d'apparence assez chétive. Cependant il dit se porter bien habituellement. Toutefois il tousse depuis quelques mois et il a un peu maigri. Il y a cinq jours, frisson, point de côté, crachats rouillés. Le jour de l'entrée on constate : au sommet du poumon droit, de la matité en avant sous la clavicule et en arrière au niveau de la fosse sus-épineuse. A l'auscultation, souffle bronchique mêlé de râle sous-crépitant. Le murmure vésiculaire paraît affaibli au niveau de la partie postérieure du lobe inférieur; on le perçoit cependant et il paraît mélangé de râles muqueux fins. Réaction fébrile de moyenne intensité; prostration, pas de délire; crachats rouillés caractéristiques. — Le 4<sup>er</sup> avril, même état local : 100 pulsations; délire la nuit. — Le 2 avril, état adynamique très prononcé, crachats rouillés très foncés; le souffle bronchique gagne le lobe inférieur. — Le 3, l'état typhoïde persiste;



dans les deux tiers supérieurs du lobe inférieur on perçoit du souffle bronchique très prononcé mêlé de ronchus secs très rudes; matité dans les points correspondants; râles sous-crépitaux dans le tiers inférieur. — Le 4, 92 pulsations, amendement prononcé de l'état général; crachats muco-purulents, non rouillés. — Le 5, le pouls tombe à 84. — Le 6, râle crépitaux de retour; dans la partie supérieure du lobe inférieur, plus de souffle bronchique; le souffle persiste au sommet. — Le 7, soixante-huit pulsations, la température de la peau tout à fait normale. — Du 8 au 11, même état général. Cependant le souffle persiste au sommet du poumon. — Le 12, quand on fait tousser le malade, du râle crépitaux *redux*? se mêle au souffle bronchique à la fin de l'inspiration. — Du 12 au 18, même état général, même état local; le souffle et la matité persistent au sommet; bronchophonie intense, et matité au niveau du lobe inférieur, on n'y perçoit pas de souffle; mais le murmure vésiculaire ne se perçoit pas non plus distinctement; il y a comme un silence. Cependant point d'égophonie. — Le 18, le malade qui jusque-là n'avait pris que des bouillons et des potages, assure avoir très faim. On lui accorde une portion d'aliments. — Du 18 au 29, le malade se lève, mais il a peu de force, il mange à peine; un peu de fièvre le soir; toujours même état local; le 29 le malade a eu du frisson le matin. Il y a eu de la dyspnée, la respiration est redevenue fréquente, la fièvre reparait, râle crépitaux mélangé au souffle bronchique; une épistaxis. — Le 30, application d'un vésicatoire sur la partie postérieure et moyenne de la poitrine à droite. — 6, 7, 8, 9 mai, le malade se dit mieux, mais il a toujours des frissons erratiques, le soir les yeux sont injectés, les pommettes rouges; il a peu d'appétit et mange à peine; les signes d'induration pulmonaire persistent. — Le 9 mai, la pointe de l'omoplate droite est soulevée par un abcès profond. Une incision pratiquée au sommet de la tumeur donne issue à 500 gram. environ de pus bien lié. — Du 9 mai au 1<sup>er</sup> juin, on ouvre plusieurs fois l'abcès, l'orifice s'étant refermé. Le pus est toujours abondant, mais il devient de plus en plus séreux; pendant ce temps l'état général est toujours fâcheux; fièvre hectique, amaigrissement rapide; cependant il n'y a pas de dévoiement; tous les signes d'induration pulmonaire persistent. Pendant ce temps peu de toux, expectoration muco-purulente peu abondante, pas de sueurs nocturnes. — Pendant le mois de juin,



L'ouverture faite à l'abcès devient fistuleuse, il s'en écoule constamment une petite quantité de pus séreux. Le poumon est examiné à plusieurs reprises, les signes physiques indiquent toujours l'existence d'une induration. Le malade continue à maigrir, mais il n'y a ni toux ni oppression, il n'a pas de dévoisement, *pas de sueurs la nuit*. Il mange à peine la moitié de la portion d'aliments qui lui est accordée. — Du 4<sup>er</sup> au 49 juillet, l'état général s'aggrave graduellement, la fièvre hectique persiste, mais *il n'y a pas de sueurs la nuit. Pas de diarrhée, plutôt de la constipation, pas d'infiltration des membres inférieurs*. L'expectoration qui était depuis longtemps peu abondante, muco-purulente, devient le 9 juillet très abondante. Les crachats ont jusqu'à un certain point la forme nummulaire et l'apparence du pus, ils n'ont point d'odeur fétide. Voici le résultat de l'examen de la poitrine fait ce jour-là : poumon gauche, rien à la percussion non plus qu'à l'auscultation, si ce n'est une rudesse assez prononcée du murmure vésiculaire avec mélange de râles vibrants. Poumon droit : en avant, sous la clavicule, matité assez prononcée; murmure respiratoire éloigné, difficile à percevoir. En arrière, matité dans toute l'étendue de la poitrine par l'auscultation au niveau du lobe supérieur, murmure indistinct, faible et lointain, résonnance de la voix au niveau du lobe inférieur; souffle tubaire très prononcé dans toute l'étendue du lobe, mêlé de râle muqueux à grosses bulles, à timbre métallique et simulant le gargouillement. Cependant il y a bronchophonie et non pectoriloquie. L'auscultation pratiquée depuis à plusieurs reprises, ne donne pas toujours le même résultat, ainsi *tantôt il parait y avoir silence complet dans toute l'étendue des lobes inférieurs et supérieurs; tantôt au contraire on perçoit du souffle tubaire mélangé de râle muqueux à timbre métallique*. On a omis de noter si, à cette variation dans les symptômes correspondaient quelques variations dans l'abondance de l'expectoration. Le malade succombe le 49 dans le dernier degré du marasme.

Voici d'une manière sommaire le traitement suivi pendant la maladie. Pendant la période d'acuité, c'est-à-dire du 30 mars au 6 avril; le tartre stibié à la dose de 0,30 centigrammes a été administré à deux reprises; quinquina en potion et kermès, pendant la durée de l'état typhoïde. — Le 14 avril, on applique un vésicatoire. Lors de



la rechute, le 30 avril, on applique un nouveau vésicatoire; toniques et corroborants pendant mai, juin et juillet.

*Autopsie.* — Dernier degré du marasme; un orifice fistuleux existe à droite, au-dessous et en dedans de la pointe de l'omoplate. Un stylet introduit par cette fistule pénètre très profondément par en haut, tandis qu'en dehors et en bas le stylet touche des os dénudés: on incise la peau dans diverses directions et après l'ouverture du foyer dont la face interne est recouverte d'une membrane pyogénique tomenteuse, assez épaisse, on voit que les muscles intercostaux au niveau des troisième, quatrième, cinquième et sixième côtes, sont dénudés, disséqués, verdâtres, détruits en plusieurs points. La face externe des côtes est elle-même mise à nu çà et là, et on y observe par places, tantôt les caractères de la carie, tantôt ceux de la nécrose. La face interne des côtes n'est d'ailleurs point altérée. Il n'existe entre la cavité de l'abcès et celle de la poitrine aucune communication. La plèvre pariétale très épaissie, remplit les espaces intercostaux dans les points où les fibres musculaires sont dissociées.

*Poitrine.* — *Poumon gauche*, volumineux, crépitant, parfaitement sain dans toute son étendue, on n'y trouve pas traces de tubercules. — *Poumon droit*. Il adhère de toutes parts tant au péricarde, qu'aux parois thoraciques et au diaphragme. Les adhérences sont anciennes, fortement organisées et le poumon ne s'enlève qu'avec la plus grande difficulté. La plèvre, très épaissie, lui constitue une sorte de coque fibreuse, de couleur jaunâtre et d'environ 4 millimètres d'épaisseur. Le *poumon droit* est environ d'un tiers moins volumineux que le gauche. Il est lourd, son tissu est très dense, nullement friable, le doigt ne peut y pénétrer. Une section y est pratiquée dans le sens de l'axe longitudinal qui le divise en deux parties à peu près égales. Le tissu résiste au scalpel comme le ferait un fibro-cartilage. On reconnaît sur la surface de section que les trois lobes sont pour ainsi dire réunis en un seul et que l'altération est exactement la même dans toute l'étendue du poumon. La surface de section est lisse, non granuleuse, d'une coloration grise tirant sur le bleu avec des marbrures noirâtres irrégulièrement disposées. Il ne s'en écoule qu'un peu de liquide jaunâtre, lequel paraît venir surtout des bronches. Celles-ci ne sont nullement dilatées.

Quand on examine plus attentivement la surface de section, on la



voit divisée fort régulièrement par des trainées cellulo-fibreuses qui subdivisent le poumon en lobules manifestement plus petits qu'ils ne le sont dans l'état normal. Ces cloisons celluleuses sont pâles, blanchâtres, peu vasculaires, très résistantes, d'aspect ligamenteux. Elles envoient dans l'intérieur des lobules des prolongements fibro-celluleux de même aspect, mais de plus en plus déliés, et qui subdivisent le lobule en lobules secondaires, puis en lobules tertiaires. L'aire polygonale de ces aréoles présente seule la coloration ardoisée et le piqueté mélanotique. Les derniers cloisonnements, visibles seulement à la loupe, paraissent marqués non plus par des tractus fibreux seulement, mais en outre par la matière noire du poumon disposée régulièrement sous forme de liséré le long de ces tractus. Ce poumon ne contient pas de tubercules. Le cœur est peu volumineux, flasque, non altéré. Les autres viscères, examinés avec soin, n'ont présenté aucune altération.

**SYMPTOMES LOCAUX.** — A. Lorsque l'état chronique est constitué, la douleur de côté est souvent à peine marquée. — La dyspnée est elle-même peu prononcée; cependant elle constitue parfois un des phénomènes prédominants, dans le cas principalement où la maladie affecte les allures de la phthisie galopante (obs. II). — La toux, en général peu intense, peut prendre le caractère convulsif (1). — L'expectoration habituelle est modérée; quelquefois elle devient momentanément abondante, et prend l'aspect purulent dans le cas où la cavité d'un abcès se met en communication avec les tuyaux bronchiques (2). En dehors de cette circonstance, les crachats muqueux, muco-purulents, n'ont pas d'autres caractères que ceux de la bronchite chronique; ils peuvent cependant prendre une couleur violacée ou une odeur fétide, quand les parois d'un abcès subissent la fonte gangréneuse (obs. I). — D'après MM. Hardy

(1) Wunderlich, *loc. cit.*, p. 365 (2); idem (1), *loc. cit.*, p. 645.

(2) *Idem.*



et Béhier (1), les crachats rouillés ou colorés en jaune qui se montrent parfois doivent le plus souvent être attribués à la coexistence d'une pneumonie aiguë. Cette pneumonie n'est pas toujours accidentelle et semble être, dans certains cas, un indice de l'extension progressive du travail phlegmasique aux parties du poumon jusque-là restées saines (obs. II). — Des hémoptysies répétées se sont montrées dans plusieurs cas.

B. L'auscultation et la percussion de la poitrine ne fournissent aucun signe qui soit véritablement propre à la maladie. La matité est absolue, comme dans l'épanchement pleurétique, lorsque la partie affectée du poumon est superficielle, et le doigt qui percute perçoit à un haut degré le sentiment de résistance ; mais elle n'a d'ailleurs aucun caractère particulier. Lorsqu'une excavation s'est formée, si elle est d'une certaine étendue et située au voisinage des parois thoraciques, elle peut donner un son tympanique vide, lequel devient plus clair et plus sourd, à mesure que la cavité devient plus grande. Dans quelques cas rares, la percussion détermine alors le bruit de pot fêlé (2). — M. Monneret a constaté plusieurs fois que la *vibration thoracique* est accrue au niveau des parties indurées. — Par l'auscultation, on ne perçoit en général aucun phénomène dont l'existence ne puisse être prévue *a priori*. Ainsi, lorsqu'il n'existe pas d'excavation, il y a du souffle bronchique et de la bronchophonie. MM. Hardy et Béhier font remarquer toutefois que le souffle bronchique est tubaire, excessivement fort et simule de souffle caverneux dans des cas où il n'existe cependant

(1) *Loc. cit.*, p. 645.

(2) Skoda, *Traité de la percussion*, etc. Paris, 1854. (Phénomènes qui accompagnent l'induration. — Voyez les détails de notre première observation).



pas de cavernes. Les râles qui accompagnent le souffle sont souvent volumineux et peuvent présenter un timbre métallique. M. Aran nous a dit avoir observé un cas où l'abondance et la grosseur des râles humides, joints au siège de l'affection sous la clavicule droite, avaient fait porter le diagnostic d'une phthisie pulmonaire tuberculeuse. On fut fort étonné, lors de l'autopsie, de trouver la partie malade dure comme du cartilage, élastique, d'une couleur gris de fer, sans dilatation bronchique, cavernes ou tubercules. Par contre, *l'auscultation a pu quelquefois ne donner que des signes négatifs*; c'est-à-dire qu'en pareille circonstance on n'entendait ni murmure vésiculaire, ni aucun bruit pathologique, pendant l'inspiration et l'expiration (1). Cette absence du murmure vésiculaire et de tout bruit anormal au niveau des parties indurées a été également notée dans une de nos observations (obs. III); seulement cela n'était point, dans ce cas, un phénomène permanent, car de temps en temps le silence était remplacé par du souffle tubaire mélangé de râle muqueux à timbre métallique. On a malheureusement omis de noter si à cette variation dans les symptômes fournis par l'auscultation correspondaient quelques changements dans l'abondance ou la nature de l'expectoration. Cela eût été cependant fort intéressant; car dans la pneumonie aiguë, où l'absence de tout bruit respiratoire, normal ou anormal, s'observe quelquefois, ce phénomène paraît en général dépendre de l'obstruction des tuyaux bronchiques des parties hépatisées par une grande quantité de liquide visqueux ou par un bouchon d'exsudation concrète (2).

(1) Grisolle, *Traité de pathologie*, t. I, p. 341. — Requin, *Traité de pathologie*, t. II, p. 167.

(2) Skoda, *Traité de percussion*, 1854, p. 339. — Dans un cas de ce



C. M. Stokes signale le *rétrécissement thoracique* comme pouvant se présenter à la suite des pneumonies chroniques. Cette opinion a été souvent reproduite, mais il ne paraît pas qu'elle ait été justifiée par des observations précises. Suivant Wunderlich (1); ce serait surtout lorsque l'induration occupe, soit le sommet, soit toute l'étendue d'un poumon, que le rétrécissement est prononcé; on le rencontrerait, au contraire, rarement dans les cas où le lobe inférieur seul est atteint. MM. Raimbert (2) et Cotton (3) font également figurer l'aplatissement du thorax parmi les symptômes de la pneumonie chronique; mais ils n'apportent aucun fait précis à l'appui de leur manière de voir. Le poumon altéré par le fait de l'induration subit, comme on l'a vu un certain degré d'atrophie. Conséquemment, il est possible que dans quelques cas les parois thoraciques suivent la partie malade dans son mouvement de retrait. C'est là un sujet de recherches.

DIAGNOSTIC. — A moins qu'on n'ait assisté aux premiers développements de la maladie, et qu'on n'ait pu recueillir à cet égard des renseignements précis et décisifs, il sera bien difficile, pour ne pas dire impossible, d'arriver au diagnostic de la pneumonie chronique. La tuberculisation pulmonaire, la dilatation des bronches étendue à tous

genre, dont a été témoin M. Wintrich, le silence était absolu, et il n'existait point de frémissement thoracique. On crut à un empyème, et la thoracocentèse fut pratiquée. A l'autopsie, on trouva une pneumonie lobaire, très étendue, avec exsudat fibrineux (*croupöse Pneumonie*). Tous les tuyaux bronchiques du lobe atteint, même les plus volumineux, étaient remplis d'une exsudation fibrineuse concrète (*Virchow's Hand.*, 2 halt., V Bd., p. 296).

(1) *Loc. cit.*, p. 363.

(2) *Gaz. hebdomad.*, 1856.

(3) *Ibidem.*



les rameaux d'un lobe, la pleurésie chronique, telles sont les affections avec lesquelles on pourra surtout la confondre.

A. Pour ce qui concerne d'abord la tuberculisation, le siège habituel de l'altération pourrait fournir quelques indices ; ainsi, il est très peu commun que la tuberculisation occupe, au moins d'une manière exclusive et prédominante, le lobe inférieur d'un poumon, bien que cela se voie cependant quelquefois (1), principalement, il est vrai, chez les sujets peu avancés en âge ; cas dans lequel la pneumonie chronique est infiniment rare. L'induration pneumonique occupe plutôt les lobes inférieurs que les supérieurs, ou tout au moins elle n'a pas de prédilection plus marquée pour ceux-ci que pour ceux-là.—La pneumonie chronique n'envahit qu'un seul côté à la fois ; elle se manifeste ordinairement par un engorgement limité ; l'induration tuberculeuse, au contraire, occupe le plus souvent plusieurs points d'un même poumon, sinon les deux organes, et y existe à des états différents, en rapport avec les époques différentes de son développement.—La pneumonie chronique du sommet simulera surtout la phthisie avancée ; et la confusion serait, on le conçoit, presque impossible à éviter, dans les cas où des excavations se seraient formées dans le lobe atteint d'induration pneumonique.—Si l'auscultation donnait des signes négatifs au niveau d'un point du poumon où la percussion accuserait cependant une matité intense avec résistance au doigt,

(1) Sur 250 *phthisiques* observés par M. Hughes, chez un seul les tubercules siégeaient exclusivement dans un des lobes inférieurs d'un poumon (*Guy's hospit. Rep.*, p. 223, 1842). M. Piorry a rapporté plusieurs cas de tuberculisation prédominante des lobes inférieurs chez l'adulte. J'ai observé moi-même trois cas de ce genre : dans deux de ces cas il y avait des excavations nombreuses ; les lobes supérieurs étaient restés indemnes.



cela indiquerait la pneumonie chronique plutôt que la tuberculisation.— La considération des symptômes généraux, du mode d'évolution de la maladie, ne semblent pas pouvoir fournir, quant à présent, de données bien importantes. Sous ce dernier rapport, la phthisie lente, comme la phthisie rapide, peuvent être simulées par la pneumonie chronique ulcéreuse. On a noté dans certains cas de la dernière maladie l'absence de sueurs nocturnes (Grisolle, et obs. II) au milieu même des symptômes hectiques les plus prononcés.

B. Lorsque les tuyaux bronchiques de tout un lobe se sont dilatés et que le tissu pulmonaire qui les enveloppe se trouve condensé, on observe des phénomènes qui rappellent jusqu'à un certain point ceux de la pneumonie chronique. Il y a, en effet, alors matité au niveau de la partie affectée, respiration bronchique intense, râles humides nombreux à timbre métallique; l'affection siège surtout au niveau des lobes inférieurs (1). Mais dans la dilatation des bronches la fièvre existe rarement ou d'une manière très passagère, l'embonpoint se conserve; d'ailleurs l'expectoration est très abondante, elle s'opère par crises, par secousses rapprochées, ou encore les mucosités remontent comme par flots et sont rejetées presque sans efforts. Ces données suffiraient sans doute pour conduire au diagnostic. Il peut arriver cependant quelquefois que dans le cas de dilatation des bronches tout comme dans la pneumonie chronique, l'auscultation fasse constater, au niveau des parties malades, *une absence complète de bruit respiratoire* (2). Mais c'est là, en pareil cas, un phénomène tout passager; et pour peu que le malade fasse

(1) Barth, *Rech. sur la dilat. des bronches*, 1856, p. 56.

(2) Bamberger, *Österr. Zeitschr.*, 1859, n° 3.



quelques efforts de toux, on peut voir presque aussitôt succéder au silence le plus absolu, le souffle bronchique le plus intense : pareille chose n'arrive point, suivant le docteur Rapp (1), quand le parenchyme pulmonaire, au lieu d'être simplement affaîssi, comme cela se voit dans la dilatation bronchique, se trouve considérablement induré, ainsi que cela a lieu dans la pneumonie chronique.

C. Il serait sans doute fort difficile, dans certains cas donnés, de ne point confondre la pneumonie chronique avec la pleurésie chronique partielle. En effet, dans l'une et l'autre circonstance, il y a matité absolue, et il peut y avoir absence complète de bruit respiratoire normal ou anormal. La vibration thoracique exagérée que M. Monneret a constatée dans plusieurs cas de pneumonie chronique pourrait être ici d'un grand secours, puisqu'elle n'appartient pas à la pleurésie. Mais il n'est pas certain que l'exagération de la vibration se montre dans les cas de pneumonie où il y a absence de bruit respiratoire, et l'on peut tout au moins élever des doutes à cet égard : dans les cas où la vibration exagérée a été notée jusqu'à présent, il y avait du souffle bronchique et de la bronchophonie intenses. Quoi qu'il en soit, les symptômes généraux ont, dans la pneumonie chronique, une importance et un caractère de gravité tout autres que dans la pleurésie partielle, et cela pourrait peut-être suffire, les circonstances aidant, à décider le diagnostic.

D. L'histoire clinique de la *carnisation* qui se développe quelquefois comme conséquence des pneumonies catarrhales à lente évolution, est encore toute à faire. Dans les cas très peu nombreux d'ailleurs où cette affection a été observée, elle avait simulé la phthisie pulmonaire (2). Il

(1) Rapp, *Wurzb. Verhandl.*, Bd. I.

(2) Legendre, *Maladies de l'enfance*, p. 233.



serait impossible, quant à présent, d'indiquer les caractères à l'aide desquels on pourrait la distinguer de la pneumonie chronique proprement dite. Si cependant l'affection s'était développée à la suite d'une fièvre éruptive (rougeole) ou d'une fièvre typhoïde, l'idée de cancrisation devrait peut-être plutôt venir à l'esprit que celle d'une pneumonie chronique.

E. Une affection d'ailleurs fort rare, l'*infiltration cancéreuse du poumon*, pourrait encore, au point de vue du diagnostic, être mise en parallèle avec l'induration de la pneumonie chronique. Voici d'abord les traits de ressemblance. Dans le cas de cancer, aussi bien que dans la pneumonie, la percussion donne un son mat dans le côté affecté, en même temps que l'auscultation fait percevoir une respiration diffuse et faible. Plus tard, lorsque la matière cancéreuse s'élimine en partie, la percussion devient plus claire, un peu amphorique, et l'on entend une respiration caverneuse avec râles muqueux et caverneux. Les crachats peuvent alors être rendus fétides par l'existence d'une gangrène circonscrite dans le poumon. Voici maintenant des symptômes qui n'appartiennent guère qu'au cancer (1) : hémoptysies très fréquentes, dyspnée souvent très intense, douleur pectorale quelquefois très prononcée. Par suite de la gêne que le dépôt cancéreux apporte à la circulation veineuse, il y a dilatation des veines superficielles et œdème partiel des parois thoraciques ; puis, en dernier lieu, les symptômes de la cachexie cancéreuse se manifestent dans toute leur intensité.

(1) J'emprunte cette symptomatologie du cancer au traité de Walshe : *On the nature and treatm. of cancer* (London, 1846).



ÉTILOGIE. — En ce qui concerne l'étiologie de la pneumonie chronique, on en est à peu près réduit à des conjectures. On a dit souvent que la pneumonie aiguë avait cette fâcheuse issue, lorsque le traitement avait été mal dirigé, et que surtout on n'avait pas assez insisté sur la médication antiphlogistique ; mais on peut faire remarquer à ce sujet que fort souvent, principalement dans ces dernières années, les pneumonies aiguës ont été abandonnées à elles-mêmes, ou tout au plus traitées par des moyens qui équivalent à peu près à l'expectation pure. Cependant on ne les a pas vues pour cela passer plus communément à l'état chronique. Lorsque la pneumonie aiguë passe à l'état chronique, c'est surtout, sans doute, parce qu'elle rencontre dans l'organisme du sujet qu'elle atteint des circonstances particulières propres à la développer, à la fixer. La faiblesse de la constitution, par exemple, pourra produire ce résultat, comme l'ont vu Requin et M. le professeur Grisolle. L'existence d'un état cachectique, déterminé par des maladies antérieures ou même en pleine activité, paraît avoir aussi une certaine influence. Ainsi, suivant le professeur Heschl (1), l'*induration pulmonaire* (pneumonie chronique), rare à Vienne, se montre assez fréquemment, au contraire, à Cracovie. Là, elle atteint presque exclusivement des individus dominés par l'influence palustre, et qui, à la suite de fièvres intermittentes de longue durée, ont contracté des engorgements spléniques ou hépatiques, avec ou sans hydro-pisie et dégénération rénale. Bright paraît avoir rencontré quelquefois la pneumonie chronique chez des individus atteints d'albuminurie avec néphrite albumi-

(1) *Ueber Lungen-Induration* (Prag. Viertelj. 31, 1856).



neuse (1). Suivant Magnus Huss (2), on rencontre, assez fréquemment, chez les ivrognes de profession, des indurations pulmonaires qu'il faut rapporter à une phlegmasie chronique. — La syphilis doit-elle figurer parmi les conditions possibles du développement de la pneumonie chronique? Cela n'est rien moins que démontré. Notons cependant que parmi les observations rassemblées par M. le docteur Lagneau, dans sa thèse *Sur les affections pulmonaires causées ou influencées par la syphilis* (3), il en est deux, malheureusement fort incomplètes, qui rappellent quelques-uns des traits de la pneumonie chronique. Dans ces deux cas, les symptômes thoraciques ont paru être influencés favorablement par le traitement spécifique. On trouve encore, dans la 2<sup>e</sup> édition du *Traité des maladies vénériennes* de Vidal, l'observation d'une personne atteinte de syphilis qui succomba à la suite d'accidents thoraciques. A l'autopsie, on trouva une induration d'un gris bleuâtre, autour des ramifications bronchiques du lobe inférieur du poumon. Il n'y avait aucune trace d'ulcérations dans les bronches. On a invoqué encore, mais sans preuves suffisantes, l'influence des maladies organiques du cœur, principalement celle des rétrécissements ou des insuffisances de la valvule mitrale. Peut-être dans ces cas-là s'agissait-il d'une simple carnification, et non pas d'une pneumonie chro-

(1) Rayet, *Traité des maladies des reins*, t. II, p. 291, 293. M. Rayet dit n'avoir rencontré pour son compte en pareille circonstance que la pneumonie lobulaire ou lobaire aiguë.

(2) *Alcoolismus chronicus*. Stockholm, 1852, p. 18.

(3) Paris, 1851, obs. 39, 44. L'une de ces observations est tirée des *Annales de la médecine physiologique*, t. VII, p. 576, 1825, où elle a été insérée sous le titre de *Pneumonie chronique réputée vénérienne*; l'autre est empruntée à un travail de William Munk (*Lond. med. Gaz.*, 1841).



nique vraie. Quant à présent, cette maladie a été observée surtout chez l'adulte; elle paraît être très rare dans l'enfance (Barthez et Rilliet, Bouchut). Quelques auteurs la disent plus commune dans la vieillesse qu'à toute autre époque de la vie; cela est possible, mais il ne paraît pas encore démontré qu'il en soit réellement ainsi.

PRONOSTIC. — Très grave, de l'aveu de tous les auteurs; Requin mettait même en doute que la pneumonie chronique fût susceptible de se résoudre, pour peu qu'elle eût eu une certaine étendue. On peut espérer que, lorsque la maladie aura été plus étudiée, et qu'on sera parvenu à la reconnaître dans ses premiers développements, il sera possible d'enrayer sa marche progressive. Les exemples de guérison qu'on cite jusqu'à présent n'appartiennent point, pour la plupart, à la forme chronique proprement dite; ce sont des cas de pneumonie aiguë à lente évolution ou dans lesquels la résolution a été tardive, mais qui n'avaient jamais, à proprement parler, dépouillé les caractères de l'état aigu.

THÉRAPEUTIQUE. — S'il s'agissait d'un cas de date récente, s'il était donné, par exemple, d'assister au passage de la pneumonie aiguë à l'état chronique, on pourrait peut-être, les forces du sujet le permettant, tenter la médication antiphlogistique locale; on pourrait encore administrer le tartre stibié, mais surtout insister sur l'application de larges vésicatoires sur le côté affecté. — Lorsque l'état chronique est constitué, même indication de la médication révulsive et notamment de l'emploi d'un ou de plusieurs cautères sur la poitrine, ou encore d'un



large séton. — L'état des forces dans une maladie de ce genre devrait nécessairement être pris en grande considération ; les toniques, les corroborants pourraient trouver leur application. — Si la maladie paraissait liée à la syphilis, un traitement spécifique serait institué ; dans un cas rapporté dans la thèse de M. Lagneau, et auquel nous avons déjà fait allusion, ce traitement a paru avoir une influence réelle. — Nous avons parlé déjà de deux cas de pneumonie chronique observés par M. Bennet chez des enfants ; la maladie avait simulé la phthisie ; l'huile de foie de morue à haute dose fut employée, et les malades guérirent. Mais étaient-ce bien là des cas de péripneumonie chronique ? N'étaient-ce pas plutôt des cas de carnification pulmonaire, survenue comme conséquence d'une pneumonie catarrhale prolongée ?

#### NOSOGRAPHIE.

La description de la pneumonie chronique simple, que nous venons de présenter, est sans doute fort imparfaite. Pour la tracer, il nous a été impossible de nous soumettre à cette méthode rigoureuse qui veut que l'on compte les observations tout en les pesant. Les matériaux dont nous pouvions disposer étaient trop peu nombreux pour cela. Nous avons dû, par conséquent, nous borner à méditer sur un petit nombre d'histoires de la maladie. Ainsi nous ne pouvions saisir que les traits fortement accusés, et les détails devaient nécessairement nous échapper fort souvent.



Dans une nosographie purement symptomatique comme l'était celle de Sauvages, la pneumonie chronique eût été rangée parmi les phthisies (1). Une consommation plus ou moins rapide jointe à quelques symptômes thoraciques, tels que toux et dyspnée; tel est, en effet, l'un de ses caractères extérieurs les plus habituels et en même temps les plus faciles à saisir. Il permettrait déjà de reconnaître, dans la pneumonie chronique simple, deux formes principales : 1° la pneumonie chronique à forme de phthisie lente; 2° la pneumonie chronique à forme de phthisie rapide.

Dans une nosographie organique, la pneumonie chronique simple doit prendre rang parmi les inflammations parenchymateuses. En considérant toutefois que l'induration du tissu pulmonaire avec hypertrophie de l'élément conjonctif (*Métamorphoses fibreuses*, Cruveilhier) et diminution de la vascularité des parties, est un de ses traits distinctifs, on pourrait être tenté peut-être de lui refuser le caractère inflammatoire. Cependant la présence d'un exsudat particulier, — la matière amorphe finement granuleuse — et la connaissance d'un travail phlegmasique antérieur révélé, au moins dans la plupart des cas, par l'examen clinique, suffiraient, ce nous semble, pour spécifier l'induration inflammatoire et la distinguer de celle qui ne reconnaîtrait point une pareille origine.

Au point de vue de la nosographie organique, la

(1) Phthisis character est corporis emaciatio cum amphimerina, lenta tussi, dyspnæa et ut plurimum puris sputo. (Sauvage, *Nosol. meth.*, cl. X, *Cachexiæ*, or. I, II.) — Phthisis pulmonaris est consumptio totius corporis cum febres a mala affectione et ab ulceratione pulmonum tandem originem ducens. (Morton, *Phthisiologia*, Franc. et Leipz., 1691, p. 76.)



pneumonie chronique est une inflammation parenchymateuse. On peut y distinguer deux formes ou plutôt deux degrés : 1° la pneumonie chronique non ulcéreuse ; 2° la pneumonie chronique ulcéreuse.



---

## CHAPITRE II.

### DE QUELQUES LÉSIONS DU PARENCHYME DU POUMON DANS LEURS RAPPORTS AVEC LA PNEUMONIE CHRONIQUE.

---

A. *Carnification. Etat fœtal simple, congestionnel* (Legendre et Bailly); *atelectasis* (Jörg); *affaissement pulmonaire*; — *Collapsus of the Lung* (auteurs anglais). — La partie carnifiée paraît à l'extérieur déprimée; elle est molle et flasque; elle présente une couleur violacée ou rouge pâle; elle est marquée de *lignes blanches circonscrivant des surfaces anguleuses qui dessinent les lobules du poumon*; elle ne crépite pas, et elle est plus lourde que l'eau. Sa coupe présente un tissu d'un rouge plus ou moins foncé, lisse, résistant sous le doigt qui le presse et se laissant pénétrer avec peine; son aspect est celui d'un *muscle à fibres serrées et peu distinctes*. Quand on le presse, il s'en écoule un liquide séreux, peu abondant. Un grattage modéré n'enlève ni ne détruit le parenchyme. Enfin, l'insufflation distend avec assez de facilité la partie malade et lui rend plus ou moins complètement l'aspect du tissu normal. Les bronches qui parcourent les parties ainsi carnifiées contiennent une quantité plus ou moins considérable d'un mucus épais et verdâtre (1).

On sait les diverses opinions qui ont été émises concernant la nature de cette lésion, qui n'a, comme on le voit, rien de commun, anatomiquement parlant, avec les diverses formes de l'induration pulmonaire que nous avons décrites. Les uns l'expliquent par un simple

(1) Barthez et Rilliet, *Maladies des enfants*, t. I, p. 433.



affaissement des vésicules pulmonaires consécutif à l'oblitération des tuyaux bronchiques par le mucus qu'ils renferment (Gairdner) (1); et les expériences entreprises sur les animaux démontrent que cette théorie toute mécanique peut rendre compte d'un certain nombre de faits. D'autres admettent qu'une stase de sang dans le tissu intervésiculaire, suivie ou non d'un travail phlegmasique lent et sourd, est la cause de l'affaissement des vésicules du poumon. D'autres, enfin, professent une opinion mixte. Quoi qu'il en soit de ces opinions, qui sont probablement toutes acceptables dans de certaines limites, on tombe aujourd'hui généralement d'accord sur un point : c'est que cette forme d'altération pulmonaire doit être nettement distinguée des diverses variétés d'hépatisation granuleuse qui caractérisent anatomiquement la *péricapnémie vraie*. Résultat d'une *phlegmasie intervésiculaire* ou produit d'un affaissement tout mécanique des canalicules aériens, elle est un accompagnement habituel de ces formes variées d'affections pulmonaires que les anciens appelaient *fausses pneumonies*, et qu'on a réunies aujourd'hui sous le nom de *pneumonies catarrhales*. Bien distincte de l'hépatisation aiguë ou chronique par ses caractères anatomiques, la carnification en diffère donc encore par la nature des affections auxquelles elle se rattache et d'où elle dérive. D'ailleurs, avec les caractères que nous lui avons assignés, elle appartient exclusivement à l'état aigu. Ce serait donc par un double abus du terme qu'on appellerait carnification l'une quelconque des lésions de la péricapnémie chronique (2).

(1) *On the pathological anatomy of bronchitis*. Edinburgh, 1850.

(2) Pendant un séjour d'un an à l'hospice de la Salpêtrière, nous avons pu nous convaincre maintes fois que la carnification est commune chez



B. *Carnisation*. — Sous ce nom, Legendre (1), a décrit un état particulier du poumon qu'il a rencontré deux fois chez des enfants qui avaient succombé à la suite de pneumonies catarrhales à évolution lente. C'est pour ainsi dire la carnification à l'état chronique. Voici avec quels caractères la carnisation se présentait dans un de ces cas : tissu dur, pesant, d'une couleur rougeâtre uniforme ; dans quelques points la disposition lobulée était conservée, toute apparence de structure vésiculaire avait disparu ; à la coupe tissu lisse, dense, rougeâtre, ressemblant assez bien au tissu charnu du cœur. Ce lobe était parcouru de bronches notablement dilatées. Le sujet de cette observation était un enfant de trois ans qui avait succombé quatre mois après le début d'une pneumonie catarrhale.

Dans l'autre cas, les premiers accidents thoraciques avaient paru quatre ans avant la mort. Il s'agit d'un enfant de sept ans. Le lobe inférieur du poumon gauche lourd et dur au toucher, sans la moindre apparence de structure vésiculaire, était converti en un tissu ressemblant beaucoup pour la couleur et la consistance, au tissu de l'utérus après la grossesse. Coupé en travers, ce lobe présentait une surface criblée d'aréoles, pouvant loger depuis un petit pois, jusqu'à une grosse amande de noisette, et remplie d'un liquide muco-purulent opaque, d'un jaune verdâtre ; ces aréoles étaient constituées par les bronches dilatées. L'origine particulière de cette lésion,

les vieillards comme chez l'enfant. L'insufflation, chez ceux-ci comme chez ceux-là, rend aux tissus carnifiés, en grande partie du moins, les caractères de l'état normal. Rien de semblable n'a lieu dans les cas de pneumonie granuleuse ou vésiculaire.

(1) *Maladies de l'enfance*, 1846, p. 223.



aussi bien que ses caractères purement anatomiques, la distinguent comme on voit très nettement des diverses formes de *l'induration pulmonaire*.

C. *Affaissement pulmonaire, atrophie du poumon au voisinage des bronches dilatées. — Cirrhose du poumon*, Corrigan (1). — Lorsque la dilatation bronchique est très étendue, qu'elle occupe par exemple, tout un lobe, « le tissu pulmonaire intermédiaire, dit Laennec, est flasque, privé d'air, évidemment comprimé, et tout à fait dans le même état que celui d'un poumon refoulé vers la colonne vertébrale par un épanchement séreux ou purulent dans la plèvre. » C'est en effet sous cet aspect que l'altération se présente dans la majorité des cas (2). L'anatomie intime démontre en pareil circonstance, une atrophie de tous les éléments du poumon; le tissu aréolaire est devenu plus apparent par suite de l'affaissement des parties intermédiaires, mais il n'a subi d'ailleurs aucune modification notable. On ignore si, lorsqu'il en est ainsi, l'altération du poumon a précédé ou suivi la dilatation bronchique, mais il est certain que celle-ci n'est point la conséquence directe, nécessaire de celle-là, car dans maintes circonstances où les bronches de tout un lobe avaient subi, comme dans les cas précédents, une dilatation très prononcée, on a pu trouver le parenchyme intermédiaire doué de tous les caractères de l'état normal (3).

Cependant le docteur Corrigan a pensé que les tractus fibro-celluleux qui sillonnent le tissu d'un poumon affaîssi

(1) *Archiv. génér. de méd.*, t. II, 2<sup>e</sup> série, 1838.

(2) Barth (27 fois sur 30), *Recherches sur la dilatation des bronches*, 1856, p. 36. Voyez aussi Cruveilhier, *Anatom. pathol. génér.*, t. II, p. 877, et Bamberger, *Bemerkungen ueber die bronchiectasis sacciformis*, *Österreich. Zeitschrift*, 1859, n<sup>o</sup> 2.

(3) Bamberger, *loc. cit.*



au pourtour des ampoules bronchiques, joue un rôle très important dans la production de la dilatation de ces conduits; il suppose que ces tractus sont le siège d'un travail d'inflammation lente qui y occasionne un dépôt de lymphe plastique; celle-ci s'organiserait bientôt en un tissu fibreux nouveau, doué d'une force permanente de rétraction, qui tendrait à diminuer sans cesse le volume du poumon. Les tubes aérifères, dont la résistance est faible, sollicités dans tous les sens par le tissu fibreux qui les enveloppe, et ne pouvant se déplacer dans toutes les directions à la fois, cèdent en se dilatant. La pression atmosphérique qui s'exerce à l'intérieur de ces tubes, favorise leur dilatation (1). Cette théorie fait en définitive, provenir la dilatation bronchique d'une sorte de pneumonie chronique interlobulaire. Il est possible qu'elle soit applicable à un certain nombre de faits; mais certainement elle ne saurait être admise pour les cas très nombreux dont nous avons parlé plus haut et dans lesquels le tissu aréolaire est devenu plus saillant, plus apparent par suite de l'affaissement des parties intermédiaires, mais n'a cependant éprouvé dans sa texture, aucune altération appréciable. Quoiqu'il en soit, et bien que l'existence de cette forme de pneumonie chronique décrite par Corrigan, sous le nom de cirrhose du poumon, nous paraisse un peu hypothétique, nous en avons tracé les principaux caractères dans le but de leur opposer ceux qui distinguent l'induration grise, de la pneumonie chronique proprement dite. En cas d'induration grise, le tissu conjonctif interlobulaire a subi une hypertrophie notable; le poumon n'a éprouvé cependant qu'une diminution de volume relativement peu

(1) Gubler, *De la cirrhose*. Paris, 1853.



notable, *les bronches ne sont nullement dilatées*. Tels sont les caractères distinctifs qu'il nous a paru important de faire ressortir.

Dans des cas sans doute exceptionnels, le tissu du poumon intermédiaire aux ampoules bronchiques, présente dans une étendue plus ou moins limitée, les caractères non équivoques de l'induration grise. L'observation VI<sup>e</sup> du travail de M. Barth offre un exemple de ce genre : il nous paraît probable que dans ces cas le travail phlegmasique s'est propagé des bronches au parenchyme du poumon (1).

*D. Induration mélanique.* — Dans certaines circonstances l'induration grise, ardoisée de la pneumonie chronique simple, offre des marbrures d'une teinte noirâtre plus prononcée que de coutume, et prend souvent même le caractère de ce qu'on a appelé l'induration mélanique; doit-on pour cela rattacher à la pneumonie chronique tous les modes d'altération si variés, dans lesquels le parenchyme du poumon présente un certain degré d'induration joint à une coloration noire? Non sans doute, au moins dans un bon nombre de cas : ainsi, pour ne citer qu'un exemple, dans cette forme de la mélanose que M. le professeur Natalis Guillot a fait connaître (2), et qu'on observe fréquemment chez les vieillards, du charbon formé de toutes pièces dans l'organisme, se dépose sous forme de poussière dans l'interstice des divers éléments du parenchyme pulmonaire. Il en résulte, lorsque l'altération est portée à un certain degré, une atrophie plus ou moins prononcée de

(1) Mon ami, M. A. Verneuil, a donné une bonne analyse anatomique de ce poumon induré, dans les *Bulletins de la Société anatomique*, 29<sup>e</sup> année, 1854, p. 7.

(2) *Archiv. génér. de méd.*, t. VII, 4<sup>e</sup> livraison.



ces éléments, et l'augmentation de consistance des tissus qui existe en pareil cas, paraît reconnaître principalement pour cause l'accumulation même de la matière charbonneuse.

La maladie des aiguiseurs nous offre une autre forme de l'induration mélanique du poumon. Dans ce cas, suivant les recherches de MM. Hall, de Sheffield, Beale et Bennet d'Edinburgh (1), les lésions du parenchyme pulmonaire paraissent être le résultat d'un travail d'exsudation et elles ne diffèrent en rien d'essentiel de celles qui caractérisent la pneumonie chronique. La coloration noire que présentent la plupart des points affectés, résulte de l'adjonction d'une certaine quantité de granules de pigment à la matière exsudée. Un fait bien digne d'être noté, c'est qu'on retrouve çà et là des particules de grès au sein des parties affectées. Il semblerait d'après cela que chez les aiguiseurs, l'inspiration et l'introduction, dans les voies aériennes profondes, des particules de grès projetées par les meules pendant l'aiguisage, peut déterminer une sorte de pneumonie lobulaire chronique avec induration mélanique des parties affectées. Des lésions pulmonaires fort analogues aux précédentes ont été rencontrées par M. Tardieu, chez les mouleurs en cuivre (2); ici ce sont, comme on sait, des molécules de charbon (3) venues du dehors, qui jouent le rôle de corps étrangers, et se fixent dans le parenchyme du poumon où l'analyse chimique les découvre. Mais le résultat

(1) Voir l'analyse que nous avons donnée de ce travail dans la *Gazette hebdomadaire*, 1856, p. 400.

(2) Voyez ses belles études sur la profession de mouleur en cuivre, in *Annales d'hygiène*, 2<sup>e</sup> série, 1854, t. II, p. 1.

(3) Et peut-être aussi des parcelles siliceuses.



semble être le même au fond et il est assez probable qu'une inflammation chronique se développe dans les parties irritées par la présence des parcelles charbonneuses. Suivant quelques recherches faites par Virchow, les poumons des houilleurs (*Spurious melanosis, miner's lung*) présentent, en outre, de l'infractus charbonneux, les traces évidentes d'une inflammation parenchymateuse chronique (1). Chez les houilleurs, chez les aiguiseurs, les parties indurées du poumon peuvent d'ailleurs, comme on sait, se ramollir et se creuser d'excavations (1), ainsi que nous avons vu que cela avait lieu dans les cas de péripneumonie chronique ulcéreuse. Ce seraient donc là en définitive autant d'espèces de pneumonie chronique, comparables sans doute anatomiquement, à la pneumonie chronique simple. Mais en raison des causes particulières qui les développent, et de toutes les autres circonstances de leur histoire, elles doivent en être nettement distinguées (2).

E. *Indurations pulmonaires autour des foyers tuberculeux, gangréneux; au voisinage des kystes hydatiques, etc., etc.*— Nous en dirons autant des indurations pulmonaires qui se développent autour des foyers tuberculeux, gangréneux, des kystes hydatiques, etc., etc.; elles ne jouent d'ailleurs, dans l'histoire de la maladie qu'elles compliquent, qu'un rôle accessoire, et ne s'y révèlent même point, en général, par des symptômes particuliers. Nous en parlerons donc très brièvement.

La plupart des formes d'altération pulmonaire que nous avons décrites, à propos de la pneumonie chronique lobaire, peuvent se rencontrer chez les individus qui

(1) *Edinb. med. Journ.*, sept. 1858, p. 211.

(2) Suivant Oppert, toutefois, qui a visité la plupart des musées anatomo-



succombent à la phthisie pulmonaire autour des cavernes et des tubercules ramollis. Ainsi, chez un enfant de dix ans, M. Lebert a trouvé, autour d'une excavation qui occupait le sommet d'un poumon, tous les caractères de l'hépatisation jaune (1). Le plus communément toutefois, c'est l'induration grise ardoisée, granulée, mais surtout l'induration plane (2), qu'on rencontre en pareil cas. Les cloisons celluleuses interlobulaires sont quelquefois très apparentes (3). Cette induration est en général peu étendue, et, le plus communément, disposée sous forme d'une couche qui n'a guère que quelques lignes d'épaisseur. M. Grisolle l'a cependant vue quelquefois épaisse de plusieurs centimètres (4).

Le cercle induré, qui avoisine les foyers gangréneux pulmonaires, présente souvent aussi, ainsi que l'a fait remarquer Laennec (5), la texture granulée la plus évidente. Suivant Bayle (6), ce cercle peut s'étendre dans une largeur de 6 à 18 lignes au delà de l'endroit ulcéré; ce qui établit alors autour de l'ulcération une sorte de noyau dur, tandis que dans toutes les parties qui en sont un peu éloignées, le poumon reste mou, crépitant et sain. Si la gangrène n'était plus, comme dans le cas dont il

miques d'Angleterre, et y a examiné les poumons de mineurs qu'on y conserve, ces excavations se rencontreraient assez rarement (*Deutsche Klinik*, n° 36, 1857.)

(1) *Physiolog. pathol.*, t. I, p. 420.

(2) Rilliet et Barthez, t. III.—Grisolle, *Traité de la pneumonie*, p. 87.

(3) Chomel, *Dictionn. de méd.*, t. XXV, p. 224.

(4) Voici un chiffre qui pourra donner une idée de la fréquence de la pneumonie chronique consécutive chez les tuberculeux; sur 265 cas de tuberculisation pulmonaire, MM. Rilliet et Barthez ont rencontré 19 fois les lésions de la pneumonie chronique (*Maladies des enfants*, t. III, p. 711).

(5) Laennec, *Traité de l'auscultation*, t. I, p. 583, 1837.

(6) Bayle, *Recherches sur la phthisie*, p. 31, 1810.



s'agit, le fait primitif et capital; si, en d'autres termes, elle avait succédé à la pneumonie chronique, l'induration, loin d'être circonscrite au pourtour du foyer, occuperait la presque totalité ou même la totalité du lobe (obs. I).

F. *Infiltration grise tuberculeuse*. — *Infiltration gélatineuse*. — Nous avons donné ailleurs des caractères histologiques à l'aide desquels on pourrait, d'après M. Robin, distinguer l'infiltration grise tuberculeuse de l'infiltration par la matière amorphe finement granuleuse propre à l'induration phlegmasique. « On a aussi décrit l'*infiltration gélatineuse* comme une forme sous laquelle pouvait apparaître la matière tuberculeuse dans les poumons. Déjà signalée par Laennec, cette substance a été ensuite retrouvée par tous les bons auteurs, et à peu près exclusivement dans les poumons des phthisiques; cependant M. Louis dit n'y avoir jamais rencontré de granulations tuberculeuses. Je regrette, pour mon compte, de ne pas en avoir fait l'analyse microscopique, car j'avoue que je conserve des doutes sur sa nature tuberculeuse, et j'ai tout lieu de croire qu'elle est plutôt constituée par une exsudation destinée à former du tissu connectif (1). »

G. *Carnification congestive* (Isambert et Charles Robin) (2). — Lésion pulmonaire fréquente chez les vieillards, et qui semble se lier soit à une affection organique du cœur, soit à une affection chronique des poumons, telle que catarrhe chronique, ou emphysème, toutes les fois qu'une gêne considérable est survenue dans la circulation pulmonaire et a pu déterminer des hémorrhagies interstitielles. Son caractère principal est une indu-

(1) Lebert, *Atlas d'anatomie pathologique*, p. 670.

(2) *Mémoire de la Société de biologie*, 1853, p. 2.



ration du poumon et une augmentation de l'élasticité et de la ténacité du parenchyme qui lui donnent la consistance de la chair musculaire. Le tissu induré est sec, plus dense que l'eau, et laisse échapper quelquefois une sérosité sanglante et spumeuse. La lésion est caractérisée essentiellement : 1° par l'interposition entre les éléments normaux du tissu pulmonaire, d'une matière amorphe de nouvelle formation ; 2° par la présence de granulations d'hématoïdine provenant d'hémorragies interstitielles antérieures, granulations qui peuvent présenter deux dispositions principales, à savoir :  $\alpha$  une infiltration générale ;  $\beta$  une disposition en amas ou mamelons séparés par des interstices presque à l'état normal. — Les premières phases de cette lésion ont été bien décrites par Virchow, sous le nom de *pigment-induration* (1). L'existence d'une substance amorphe finement granulée et mêlée quelquefois à des éléments fibro-plastiques, la rapproche de l'*induration grise* de la pneumonie chronique. Le travail d'inflammation chronique est peut-être, en pareil cas, déterminé par la présence des granulations pigmentaires qui joueraient ici le rôle de corps étrangers.

(1) Virchow's Archiv, I Bd., p. 462.



## APPENDICE.

## CAS DE PNEUMONIE CHRONIQUE ULCÉREUSE.

J'ai recueilli le fait suivant à l'hôpital de la Charité, en 1854.

Obs. — *Pneumonie chronique ulcéreuse.* — *Excavation énorme non d'origine tuberculeuse occupant toute l'étendue du lobe inférieur du poumon gauche.* — Antoinette Auvoilée, trente-cinq ans, salle Sainte-Rose, service de M. Giraldès. — Cette femme entre à l'hôpital pour être soulagée de douleurs de reins extrêmement vives qu'elle présente depuis longtemps. Le toucher vaginal donne tous les signes d'une antéversion complète de l'utérus. Pendant son séjour à l'hôpital, elle tousse, dépérit et bientôt une expectoration abondante se déclare. Cette expectoration, et cela a été noté avec soin, ne présente aucune fétidité. On trouve à la percussion de la matité, dans la partie inférieure du poumon gauche, et à l'auscultation du gargouillement, du souffle caverneux. On pense à l'existence d'une vomique, la malade meurt dans le marasme.

A l'autopsie, tout le poumon gauche est adhérent intimement à la plèvre pariétale par d'épaisses fausses membranes fibreuses. Les deux lobes du poumon sont unis par une fausse membrane blanche, nacrée, très épaisse. La partie inférieure du sommet du poumon présente une induration verdâtre très prononcée, le sommet lui-même a subi une sorte de transformation fibreuse et il est creusé d'une dizaine de petites excavations du volume d'un pois. Ces excavations sont tapissées par une fausse membrane et ne contiennent que du mucus. Pas de trace de tubercule dans leur intérieur ou à leur pourtour. Le lobe supérieur est creusé par une vaste caverne qui a plus que le volume du poing d'un adulte. Cette caverne est remplie par une sérosité trouble, légèrement purulente et contenant des flocons albumineux. Elle est tapissée par un dépôt tomenteux, gris verdâtre qui s'enlève aisément en raclant avec le scalpel. Les parois sont



constituées par le tissu du poumon induré et présentant une coloration gris-noirâtre en même temps qu'une induration très prononcée. Ce qui reste du tissu du poumon est si peu épais, que dans quelques points l'épaisseur de la paroi n'atteint pas un demi-centimètre et n'est presque constituée uniquement que par la fausse membrane fibreuse pleurale. Dans ce tissu induré à la coupe, il n'y a rien qui ressemble à du tubercule. Le poumon droit au sommet présente des enfoncements correspondant à quelques tubercules caséeux peu abondants. Le reste du tissu est sain. — Suit la description de l'utérus. — Les autres organes sont sains. — Le poumon gauche avait perdu un tiers de son volume. Le poumon droit était volumineux, emphysémateux.

## THÈSE

PRÉSENTÉE ET SOUTENUE LE 21 FÉVRIER 1880.

PAR E. HERVIEUX,

Docteur en Médecine.

Médecin de la Société anonyme des Epiciers.

FIN.

Adjudant-major, médecin  
certificat, malade, etc.  
spécialité Rhumatisme  
TOUT, HÉRÈS, 21, 22, 23

PARIS,

IMPRIMERIE FELIX MALTESTE ET C<sup>ie</sup>

102 RUE DEUX-POINTE-SAINTE-PAULINE, 12.

1880