


# medic@

**Delalain, Charles.** [Album de vingt photographies sur papier albuminé, dont douze représentant des blessés de la guerre de 1870 avant et après restauration de la face]

*1872 env..*

*Cote : CISA1190*







CIS: A 1/30

Acquisition:

20/9/2016

Li Graine d'Armonia

Ch. Delalain Dentiste

55 B<sup>d</sup> St Martin 55

PARIS

A. Moulin Falbourg

Cémoignage de gratitude

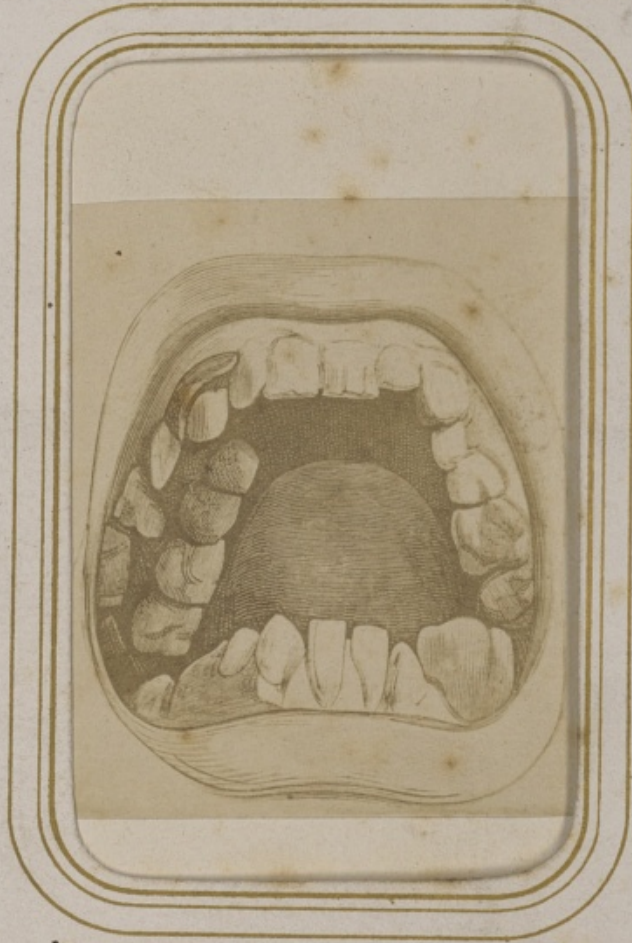




ste  
5  
RIS  
buy  
ede



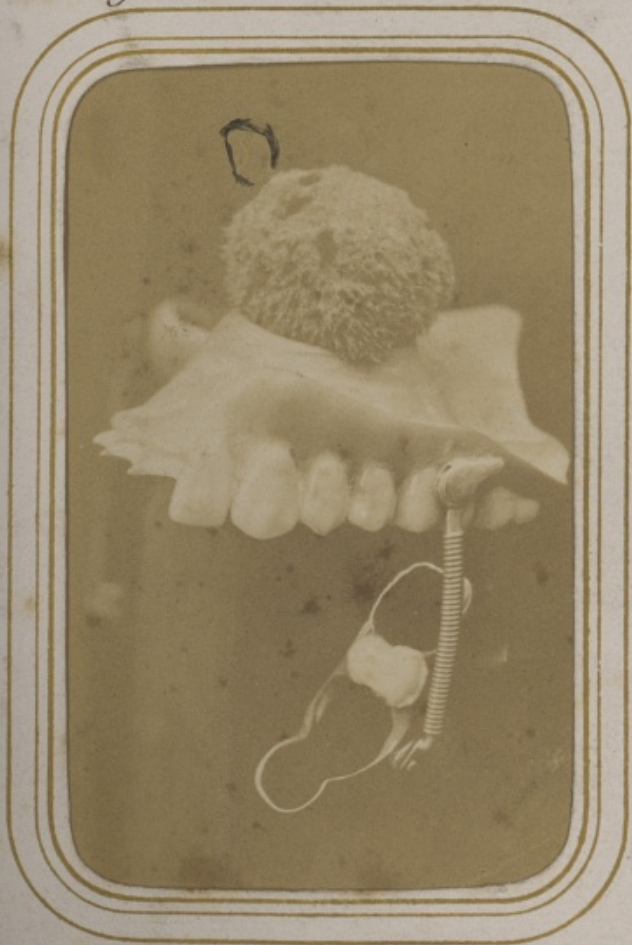Blessure et Rétracteur au coin de  
Paris soldat au 68<sup>e</sup> de ligne,  
Perte de la hauteur des max. Clavier  
en fer en support aux 6 dents - mobile



Appareil de Contre-dents section  
à pour faire l'immobilité en facilitant  
par les contre-dents postiches leurs supports  
avec les naturelles inférieures qui chevauchent.



J. L. Déciéle sergent au  
 113<sup>e</sup> rég<sup>t</sup> de marche (un alder)

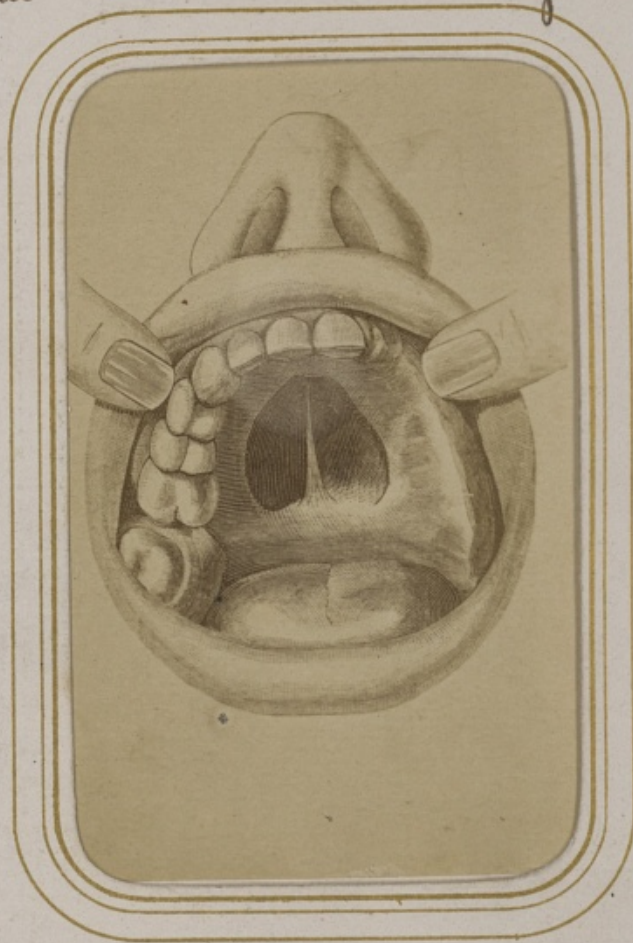


Group mobile denture à  
 Profane l'obtention

ablation de la mandibule inférieure  
 Fracture de la supérieure avec mobilité  
 des dents restées et perforation palatine



Offert au Musée de V<sup>al</sup> de J<sup>ou</sup> par  
M<sup>onsieur</sup> le Baron L<sup>an</sup>cy



ablation complète de la mâchoire inférieure  
décidée aux invulsières y ayant  
révélé en bonne santé et sans

Lohberher Louis 27 ans - Etat d'obus - perte  
du nez - de l'œil gauche et de sa paupière  
inférieure - Fracture du maxillaire supérieur gauche.

MAISON FONDÉE EN 1850



DUCHEZ

PHOTOGRAPHE

Passage Bourg-Labbé, Escalier C.  
entre le Boulevard Sébastopol  
et la Rue S<sup>t</sup> Denis, N<sup>o</sup> 240

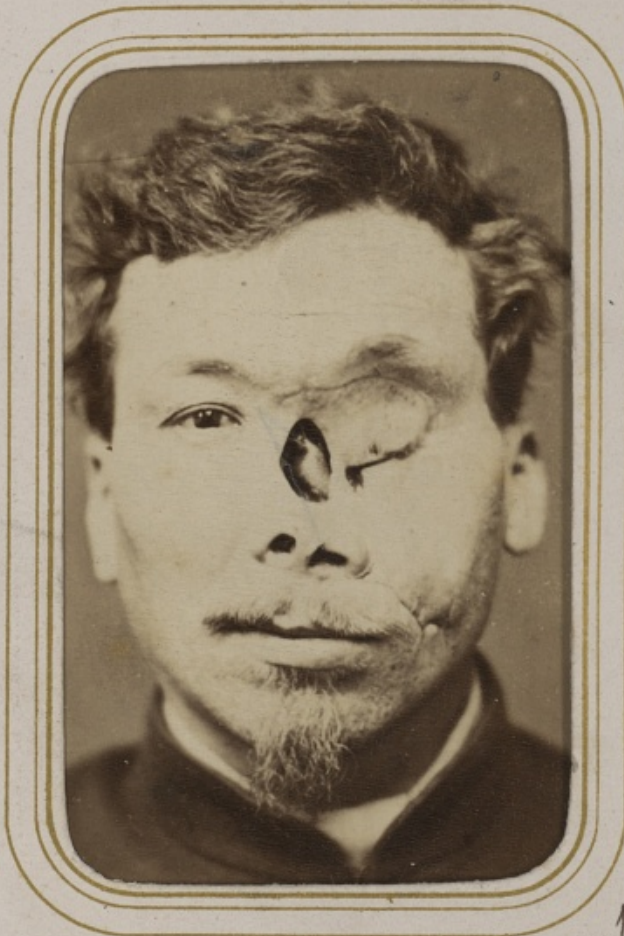PARIS.

N<sup>o</sup>

Blissé le 16 août 1870 à Gravelotte.



Blessure  
L'autoplastie par glissement a comblé à gauche  
La perte de substance des deux paupières



cette opération a été manquée <sup>en partie</sup> puisqu'au  
point le plus interne, une suture n'a pas  
contracté d'adhésion.

(Extrait de la thèse du Dr Dardi)

## Restauration -

à l'intérieur de la bouche une pièce mobile  
portant cinq dents, avec genève postiche soulevant  
les parties charnues de la joue.

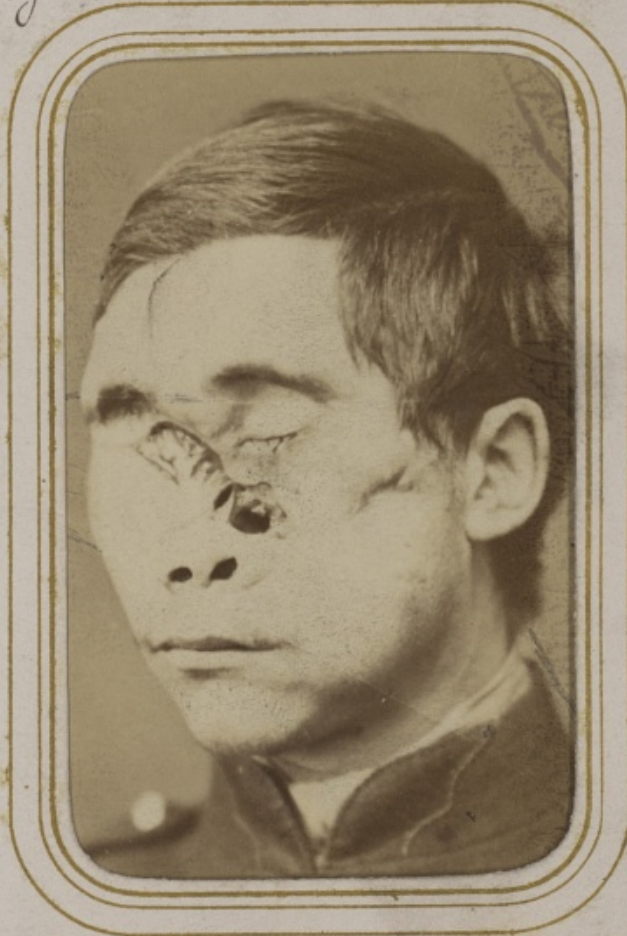

à l'extérieur, un nez en platine avec plaque  
obturatrice s'étendant du côté gauche. L'œil perdu  
est simulé par un autre ferme, l'adhésion fournie  
par cet appareil facial est complète.

gnac soutenue devant la faculté le 29 x lu 71)



Blessure  
Moreau et blessé à Bayonne - Perte du nez  
et des deux yeux par éclat d'obus - Fracture  
en éclat du maxillaire supérieur - La respiration  
n'étant pas réglée, le sens de l'odorat est complètement perdu.



Par la même raison, le dessèchement du mucus nasal a lieu.  
La mastication des choses dures devient méfiante  
et difficile, en raison de la faiblesse et de la sensibilité  
de la route palatine.

## Restauration

L'obturateur s'applique sur les parties molles latérales de la face, le malade respire par les narines du faux nez - la concrétion du mucus nasal n'a plus lieu - le sens de l'odorat est rétabli par suite de la régularité de la respiration -




à l'intérieur, la route palatine se trouve protégée contre toute perforation des aliments durs, par une plaque obturatrice formant blindage sur la concavité.



## Bléssure

Sahmon Sergeant major au 61<sup>e</sup> de ligne. Bléssé à  
Sidan le 1<sup>er</sup> juil<sup>et</sup> 1870. Nez disparu. Veuve supérieure  
détruite. Extrémité de la langue en vessie. Les  
dents disparus




Le bléssé actuellement guéri mange  
(extrait du rapport de la société de

Restauration

Dentier a la saccion fausse genivre adherant au  
tablet superieur sur lequel repose une fausse lèvre,  
un nez soudé a une paire de lunettes, une plaque  
obturatrice faisant suite au nez, remplace une  
portion de

joue qui  
manque  
sous l'œil  
gauche

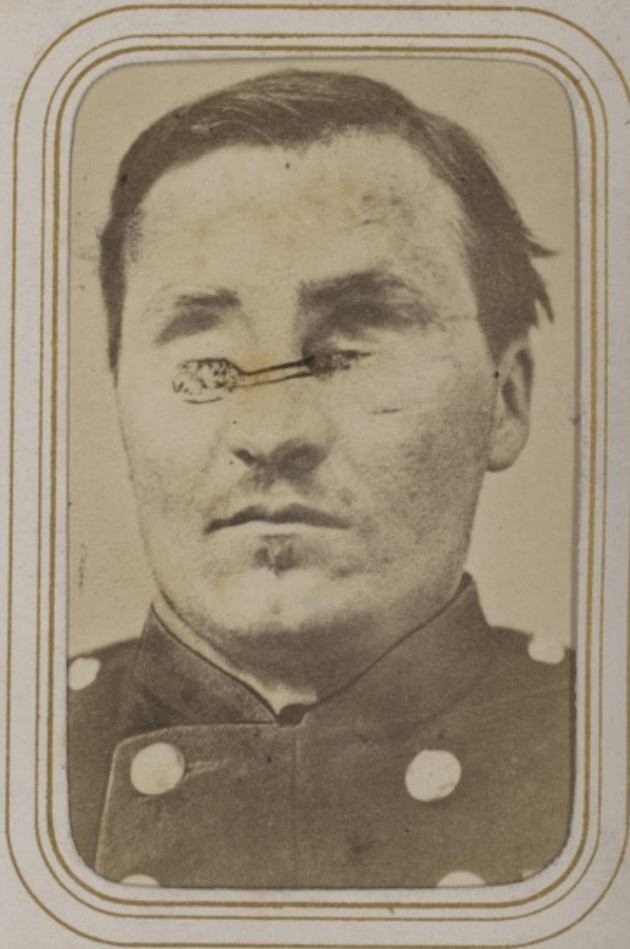

parfaitement et respire par le faux nez.

Chirurgie (séance du 11 8<sup>bre</sup> 1871)



*Blessure.*  
Lacaus 27 ans sergent balle de revolver à bout portant  
ayant fracturé la base du nez et des deux  
rebords orbitaires inférieurs. perte des



deux yeux. l'air pénètre d'une façon  
immédiate, jusque sur la muqueuse qui  
tapisse les sinus frontaux. l'indication à  
remplir est de rétablir la respiration par les voies  
nasales. Extrait de la thèse du Dr Dardignat

## Restauration

Obturateur facial s'adaptant sur les régions orbitaires, muni au niveau des trous déterminés par la balle de deux renforcements, oblitérant les perforations



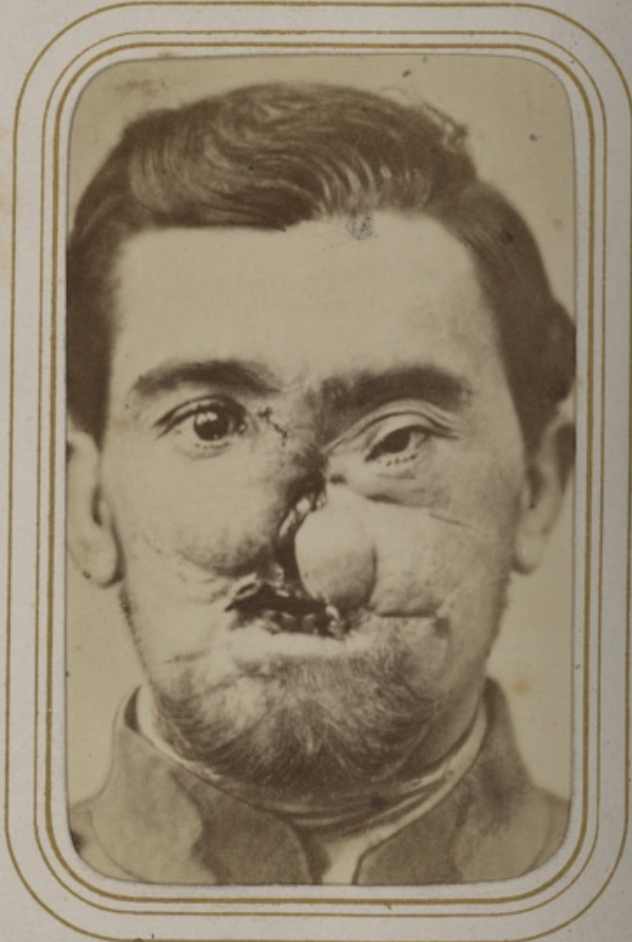
De cette façon le blessé respire par le nez, et le mucus nasal est forcé de reprendre sa voie naturelle d'écoulement. Deux yeux en émail pour donner moins de tristesse à la physionomie.

Soutassier devant la faculté de médecine 29 x 6 1/2 1871



## Blessure -

P. Farre 26 ans 113<sup>e</sup> rég<sup>t</sup> blessé à Saur, 15 mai 1871.  
Porte du nez - ablation complète du squelette  
osseux et cartilagineux, et des narines, de la partie



antérieure et inf<sup>rie</sup>ure de l'apophyse montante du maxillaire  
droit - le maxillaire inférieur a aussi subi sur  
toute la hauteur de l'os, une ablation dans une  
étendue de 6 dents - Déviation en bas de  
l'angle interne de l'œil gauche - écoulement de  
la salive -

(Extrait de la thèse du D<sup>r</sup> Dardignac et

## Restauration -

à l'intérieur, application d'un appareil composé :  
d'une base portant trois dents avec fausse gencive, et  
pièce dentaire maintient la salive et facilite la  
prononciation




à l'extérieur, un obturateur composé d'un nez  
prothétique, cache la lésion, elle se prolonge avec fausse  
lèvre couvrant la moitié du lobule du nez, équilibré  
par une sorte de tubercule, moulé sur les parties, et qui  
est en caoutchouc vulcanisé afin de pénétrer, entre le  
reste du nez et le fragment de lèvre supérieure droite.  
(Soutenu le 29 xbre 71 devant la faculté)



## Blessure.


Perte du menton - des parties molles prenant la  
pierre inférieure jusqu'à l'os hyoïde - manque toute la  
hauteur d'os comprise entre la 2<sup>e</sup> molaire à droite, et  
la 3<sup>e</sup> à gauche. (11 dents)



Dans l'intérieur de la bouche, mobilité et déviation  
de droite à gauche, des deux fragments du  
maxillaire inférieur, excoriation de la route  
palatine; par suite de la branche droite (3 dents) y en  
2 y porte - tandis que la branche gauche (2 dents, ulcère  
par son frottement le bord gingival - mastication impossible

## Restauration.

Menton en argent, avec cuvette à l'intérieur en caoutchouc vulcanisé. Les parties molles et muqueuses sont raménées par un plan incliné dans un réservoir où la salive se déverse, pour être absorbée au moyen de



trois tubes y aboutissant par la langue.

La mastication devient possible, au moyen d'une plaque sur la concavité de laquelle, des contre-dents sont placés de façon à combattre la mobilité

des deux fragments du maxillaire inférieur.

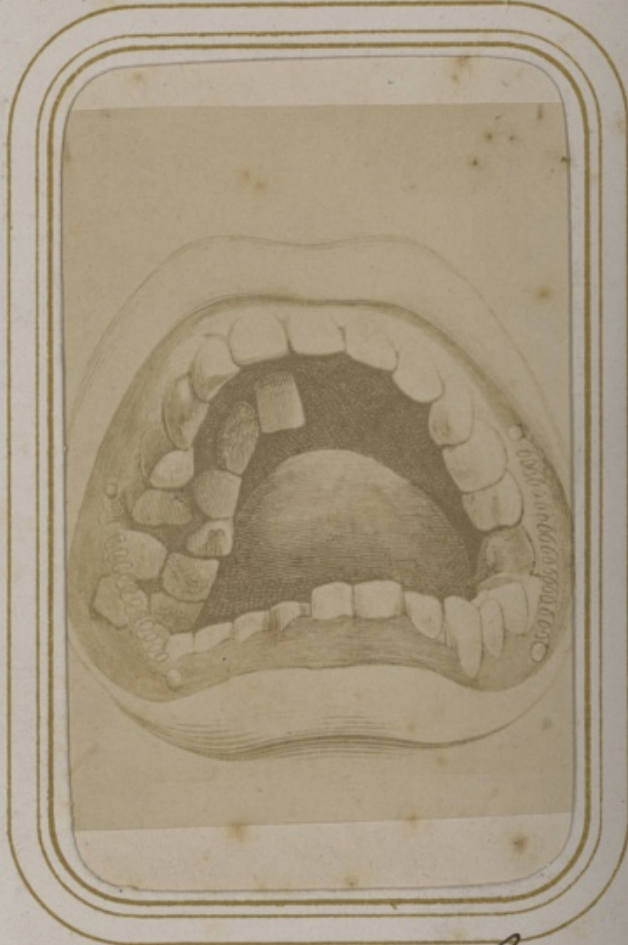
Grâce à cet appareil ingénieux de Cléte, parle, boit et mange.

(Extrait du bulletin de l'Académie de médecine 15 av. 72)



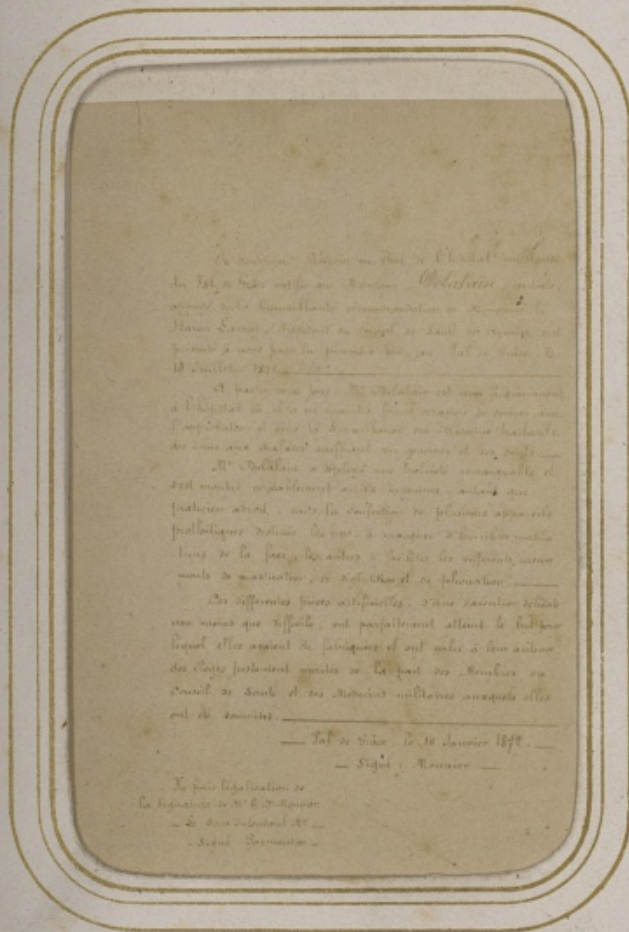
Blessure et Restauration

Robert soldat au 6<sup>e</sup> de ligne blessé  
à Fraschiville (Val de Gran) 3 janv. 72



Fracture de la mâchoire inférieure avec mobilité  
entraînant suite de subluxation inférieure des dents  
choc au chiment de la partie restant sur la  
voute palatine qui se trouve ulcérée  
Les dents au contraire, dents détruites et  
ne peuvent faire la mastication —

Cette pièce devant être envoyée au  
Conseil de santé des sautois sans

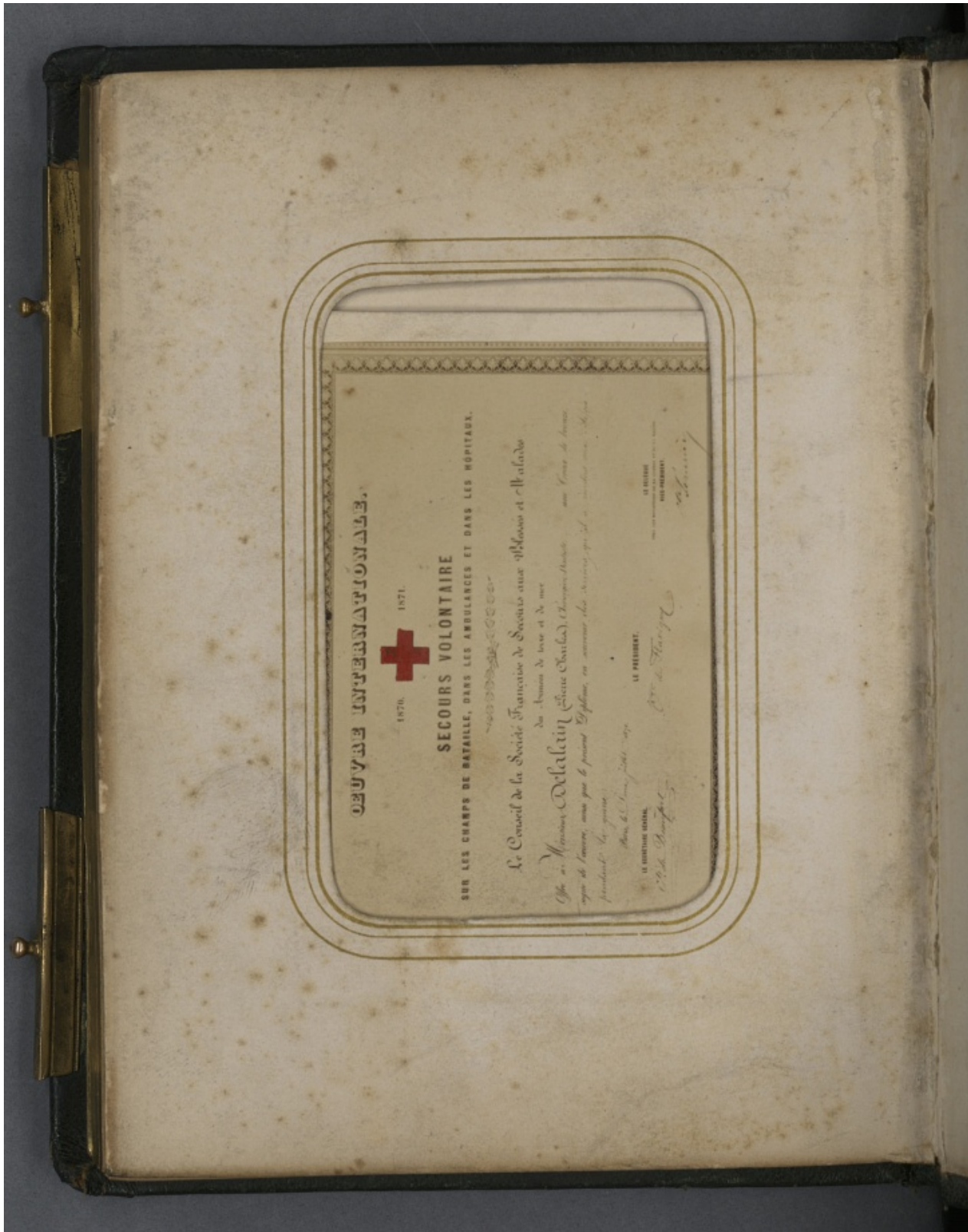


(Le double est déposé à l'intendance)

La fontaine du Val de Grâce motivée par  
la retraite m<sup>re</sup> le m<sup>re</sup> en chef m<sup>re</sup>  
fut obtenu une lettre de félicitation

MU  
NTÉ





OEUVRE INTERNATIONALE.



SECOURS VOLONTAIRE

SUR LES CHAMPS DE BATAILLE, DANS LES AMBULANCES ET DANS LES HOPITAUX.

Le Conseil de la Société Française de Secours aux Blessés et Malades

*Des Blessés de terre et de mer  
Offre au Médecin Delalain (Sainte-Beuve), Chirurgien-Major aux Vieux de France  
après le succès, mais pas le premier d'ailleurs, en matière de secours aux blessés, de la  
présentant à la guerre.*

LE DIRECTEUR GÉNÉRAL  
*Paul de Moigny*

LE PRÉSIDENT  
*Paul de Moigny*

