


*Bibliothèque numérique*


medic@

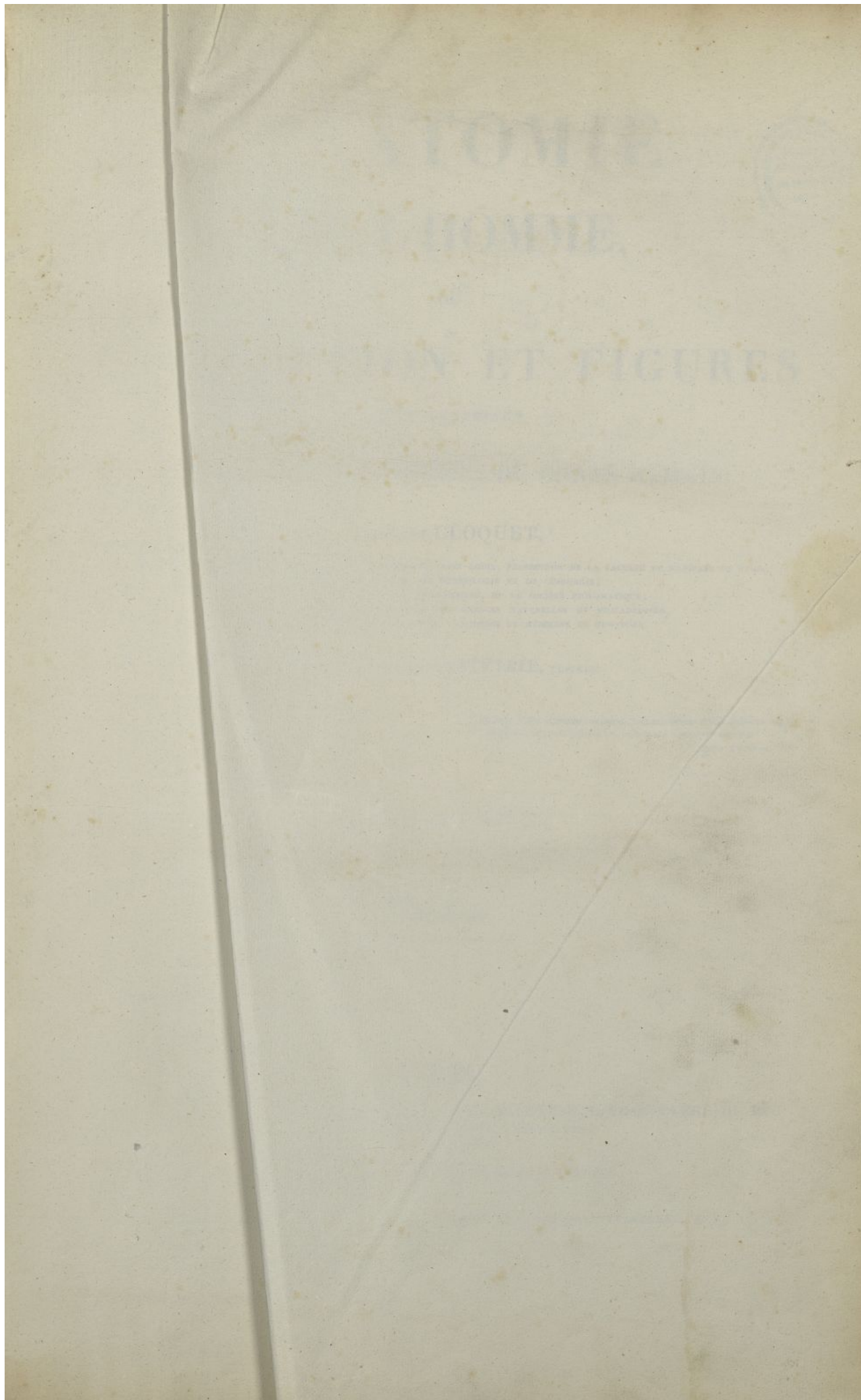
**Cloquet, Jules-Germain. Anatomie de l'homme ou Description et figures lithographiées de toutes les parties du corps humain. Tome 1, Ostéologie**

*Paris : à l'imprimerie lithographique de C. de Lasteyrie ; De l'impr. de Rignoux, 1821-1831.  
Cote : SAP 57*














# ANATOMIE DE L'HOMME, OU DESCRIPTION ET FIGURES LITHOGRAPHIÉES



DE TOUTES LES PARTIES DU CORPS HUMAIN;

PAR JULES CLOQUET,

DOCTEUR EN MÉDECINE, CHIRURGIEN EN SECOND DE L'HOPITAL SAINT-LOUIS, PROSECTEUR DE LA FACULTÉ DE MÉDECINE DE PARIS,  
PROFESSEUR D'ANATOMIE, DE PHYSIOLOGIE ET DE CHIRURGIE;  
MEMBRE DE L'ACADÉMIE ROYALE DE MÉDECINE, DE LA SOCIÉTÉ PHILOMATIQUE;  
MEMBRE CORRESPONDANT DE L'ACADÉMIE DES SCIENCES NATURELLES DE PHILADELPHIE,  
DU LYCÉE D'HISTOIRE NATURELLE ET DE L'ACADÉMIE DE MÉDECINE DE NEW-YORK.

PUBLIÉE PAR C. DE LASTEYRIE, ÉDITEUR.

*Mirantur aliqui altitudines montium, ingentes fluctus maris, altissimos lapsus  
fluminum, et gyros siderum : — relinquunt scipos nec mirantur !*  
SAINT AUGUSTIN.

TOME PREMIER.

*Ostéologie.*

PARIS,


A L'IMPRIMERIE LITHOGRAPHIQUE DE C. DE LASTEYRIE, LITHOGRAPHE DU ROI  
ET DE S. A. R. MONSIEUR LE DUC D'ANGOULÊME,  
RUE DU BAC, n° 58;

Et chez les principaux Libraires de France et de l'Étranger.

DE L'IMPRIMERIE DE RIGNOUX, RUE DES FRANCS-BOURGEOIS-SAINT-MICHEL, N° 8.

1821.







# ANATOMIE DE L'HOMME, OU DESCRIPTION ET FIGURES

LITHOGRAPHIÉES

DE TOUTES LES PARTIES DU CORPS HUMAIN.

---

CONSIDÉRATIONS GÉNÉRALES

SUR

LA STRUCTURE DU CORPS HUMAIN.

---

L'ANATOMIE humaine a pour objet la description exacte de tous les organes qui, par leur réunion, constituent le corps de l'homme. Dans l'étude de cette belle et vaste science, on doit sans cesse suivre la méthode analytique, séparer, diviser, isoler les parties par la dissection, afin d'apprendre à les mieux connaître, et de pouvoir ensuite embrasser d'un seul coup d'œil, leur ensemble et les liens qui les enchainent pour en former l'homme : chef-d'œuvre admirable de mécanique animale, dont les rouages fragiles, aussi nombreux que variés, peuvent être, pendant plus d'un siècle, animés et mis en mouvement par les forces de la vie.

Dans le corps humain, nous devons considérer les *liquides*, les *solides* et les *phénomènes de la vie*. Ces trois choses ont entre elles la liaison la plus intime. Les liquides, pendant la durée de la vie, deviennent continuellement solides, et les solides, à leur tour, redeviennent liquides. Les uns et les autres ne se produisent que dans les corps vivans, et la vie ne peut se trouver que dans des êtres formés à la fois de ces mêmes élémens organiques, solides et liquides.

Les LIQUIDES ou les HUMEURS qui forment la plus grande partie du corps, les dix-huit vingtièmes environ, sont de trois genres; 1<sup>o</sup> le sang; 2<sup>o</sup> les liquides qui abordent dans le sang et s'y mêlent pour le réparer; 3<sup>o</sup> ceux qui en émanent, et dont les usages sont très-différens suivant leur nature.

1<sup>o</sup> Le sang est le centre de tous les autres liquides, de ceux qui le renouvellent, et de ceux dont il fournit à tout instant les matériaux. C'est un liquide rouge, odorant, d'une saveur salée, glutineux au toucher, d'une pesanteur un peu supérieure à celle de l'eau, dont la quantité a été très-diversement déterminée (de dix livres à cent), et qui, récemment tiré d'un homme vivant, présente les phénomènes suivans : il répand une vapeur animale, et après s'être refroidi de quelques degrés, il se prend en une masse qu'on appelle *caillot* ou *coagulum*. Celui-ci se rétrécit successivement, et se trouve bientôt entouré d'un liquide séreux, jaunâtre, qui en sort par une sorte d'exsudation, et qu'on nomme le *sérum*. Si on lave le coagulum, on enlève avec l'eau, le *crur* ou *matière colorante rouge*, et le résidu est une

1<sup>re</sup> LIVRAISON.

1



masse fibrineuse. Le *sérum* est formé en grande partie d'eau, d'albumine semblable au blanc d'œuf, de quelques sels, et d'une petite quantité de mucus. Le *cruor* est composé de globules microscopiques, entourés d'une substance colorante de nature animale. Le sérum contient aussi des globules, mais plus petits que ceux du cruor. La fibrine enfin, qui dans l'état de fluidité du sang était fluide elle-même, consiste en un amas de filamens réunis entre eux comme un feutre. Il paraît, en outre, que le sang contient une matière huileuse; comme tous les autres liquides animaux, il renferme des substances terreuses.

2° Les substances liquides qui entretiennent le sang et réparent ses pertes continuelles, entrent surtout par les voies de la digestion. Les alimens se transforment dans l'estomac en *chyme*, c'est-à-dire en une substance homogène, pulvace, grisâtre, albumineuse, dans laquelle on trouve déjà quelques globules analogues à ceux du sang, moins la couleur. En parcourant l'intestin grêle, le chyme se change en partie en *chyle*, ou liquide blanc opaque, inodore, douceâtre au goût, qui, après son extraction, se coagule, et dont le coagulum, d'une couleur rosée, se contracte, et à la longue est entouré d'un fluide incolore, assez analogue au sérum du sang. Ses globules sont nombreux, et ne diffèrent guère de ceux du sang que par leur couleur blanche, ou par une teinte rosée pâle. Le coagulum du chyle paraît intermédiaire entre la fibrine et l'albumine; il y a aussi dans le chyle une matière grasse. Ce liquide acquiert successivement les propriétés du sang dans les glandes du mésentère, et surtout en traversant les poumons, où il prend la couleur rouge, en même temps que le sang veineux recouvre la sienne.

Le sang, comme une source abondante, fournit continuellement, au moyen des nombreux canaux qui le transportent, les matériaux des *liquides sécrétés*. Ceux-ci sont, tantôt rejetés comme excréments, telles sont l'urine, la sueur, etc.; tantôt ils remplissent quelque usage après leur formation, tels sont le lait, la salive, les larmes, la bile, le sperme, etc. Le sang donne aussi les matériaux de la nutrition et de l'accroissement de toutes les parties.

On peut encore ranger à côté des liquides les substances gazeuses, que l'on trouve dans la cavité de certaines parties, comme les poumons, les organes de la digestion.

LES SOLIDES OU ORGANES, quelque nombreux et variés qu'ils paraissent, peuvent être ramenés à un certain nombre de *tissus*, qui sont eux-mêmes susceptibles d'être réduits par l'analyse mécanique, portée aussi loin que possible, en des *globules microscopiques* semblables à ceux du sang; et en des filamens fort ténus, que l'on appelle *fibres*. Ces fibres et ces globules forment la base, l'élément organique de tous nos tissus: on peut les rapporter à certains types primitifs, dont les principaux sont: 1° la *fibre albuginée*. Elle est blanche, quelquefois comme nacrée et resplendissante, linéaire, tenace, élastique, peu extensible; elle paraît essentiellement formée de gélatine et d'albumine; elle entre dans la composition des tissus cellulaire, fibreux, etc. 2° La *fibre musculaire*, motrice ou *charnue*. Elle est linéaire, aplatie, molle, tomenteuse; élastique, blanche ou rouge, selon les organes et les animaux. Elle est, pendant la vie, douée de la faculté de se contracter. On trouve, dans sa composition, une grande quantité de fibrine, un peu d'albumine et de gélatine. 3° La *substance nerveuse*. C'est une pulpe blanche ou grisâtre, molle, sans élasticité, fort sensible, qui affecte des formes différentes pour constituer le système nerveux. Elle est composée spécialement de deux matières grasses, l'une blanche, l'autre rouge; d'osmazome, d'albumine, de phosphore et de quelques sels. 4° La *substance glanduleuse*. Elle est granulée, varie en couleur, en consistance, et en composition chimique, suivant les glandes dans la structure desquelles elle entre.

Les solides forment tantôt des cordons, des canaux ou vaisseaux; tantôt des espèces de toiles organisées plus ou moins minces, qu'on nomme des *membranes*, et dont la texture et la disposition sont aussi variables que les usages.

Voici les principaux *tissus* ou *systèmes* qui, par leur réunion, composent les organes; nous ne ferons qu'énoncer ceux sur lesquels nous aurons occasion de revenir par la suite.

SYSTÈME CELLULAIRE: c'est le tissu le plus simple et le plus généralement répandu dans l'économie. Il est interposé entre toutes les autres parties, auxquelles il sert à la fois de moyen d'union et de séparation; c'est par son intermède qu'un grand nombre de nos organes sont susceptibles de changer continuellement de forme, de rapports, et de se mouvoir avec facilité les uns sur les autres; il représente un tout continu, espèce de trame qui pénètre partout: de sorte que si l'on supposait, par la pensée, toutes les autres parties enlevées, le corps n'en conserverait pas moins sa forme. Sa continuité établit une communication entre les régions les plus éloignées du corps; il compose à lui seul un très-grand nombre d'organes, et entre, comme élément essentiel, dans la formation de tous les autres. Il offre, suivant les différens individus, et les diverses parties du corps, d'assez grandes variétés dans sa consistance et sa texture. La substance dont il est formé est extensible, tenace, rétractile; elle prend



aisément, quand on la distend, l'apparence de filamens et de lames fort minces et diaphanes; quand on l'insuffle, celle de vésicules ou de cellules transparentes, qui communiquent toutes les unes avec les autres. La composition chimique du tissu cellulaire le rapproche du sérum du sang: il est formé spécialement d'albumine et de gélatine. Il sert de réservoir à toutes les autres parties, dont les plus petites portions intégrantes sont plongées dans son épaisseur; il est pour elles une sorte d'atmosphère qui les entoure et les pénètre. Il est, pendant la vie, continuellement arrosé ou imbibé d'une vapeur séreuse, laquelle est versée dans ses aréoles, par les artérioles qui le parcourent, et reprise par les vaisseaux absorbans qui en naissent.

**SYSTÈME ADIPEUX.** Il consiste en des vésicules membraneuses, réunies en groupes plus ou moins volumineux, logées le plus souvent dans les aréoles du tissu cellulaire, et renfermant, dans leur cavité, un fluide huileux, jaunâtre, d'une odeur et d'une saveur particulières, qu'on nomme la *graisse*. Les vésicules adipeuses sont en général arrondies, globuleuses, souvent soutenues par un pédicule vasculaire; elles présentent, dans leur intérieur, des filamens très-ténus qui les parcourent comme des cloisons incomplètes (*pl. I, fig. 9*). Elles sont munies de vaisseaux sanguins capillaires. Le tissu adipeux représente sous la peau une couche unie, laquelle comble les inégalités des autres parties, et donne aux formes de la femme et de l'enfant, leurs contours arrondis et gracieux. Sa quantité moyenne fait environ la vingtième partie du poids total du corps. Dans la jeunesse il abonde principalement sous la peau; dans les âges suivans il abandonne successivement cette place, et se concentre dans les cavités du tronc; dans la vieillesse, ordinairement sa quantité diminue, et les individus maigrissent. La moelle, qui remplit les cavités des os, est de la même nature que la graisse des autres parties. La graisse qui distend les vésicules adipeuses, est demi-fluide à la température ordinaire du corps; cependant sa consistance varie un peu dans les diverses régions.

**SYSTÈME VASCULAIRE.** Il est formé par les *vaisseaux* ou les canaux dans lesquels sont contenues et circulent les humeurs. De ces vaisseaux, les uns renferment le sang, ce sont les *artères* et les *veines*; les autres contiennent la lymphe et le chyle, ce sont les *vaisseaux lymphatiques* ou *chylifères*. Le système vasculaire se compose des trois systèmes secondaires suivans:

**SYSTÈME ARTÉRIEL.** Les *artères*, au nombre de deux dans l'homme, tiennent par leurs troncs aux ventricules du cœur, et se ramifient, l'une (*l'aorte*) dans toutes les parties du corps; l'autre (*l'artère pulmonaire*) dans le poulmon seulement. Chacune d'elles a la forme d'un arbre, dont le tronc donne naissance à des troncs secondaires, ceux-ci à des branches, ces dernières à des rameaux, les rameaux à des ramuscules de plus en plus ténus (*pl. I, fig. 3*). Chaque division des artères est sensiblement cylindrique. Les parois de ces vaisseaux sont formées par une *membrane interne*, mince, polie, fragile; une *membrane moyenne*, épaisse, résistante, à fibres circulaires, jaunâtres, élastiques; une *membrane externe*, forte, serrée, à fibres feutrées, d'une nature analogue à celle du tissu ligamenteux. Les artères sont garnies chacune, à leur origine, de trois valvules qui permettent au sang de passer du cœur dans leur cavité, et qui s'opposent à la marche rétrograde de ce liquide; à leur autre extrémité, elles deviennent d'une ténuité capillaire (*pl. I, fig. 4*), et communiquent plus ou moins manifestement, suivant les parties, avec les veines; elles paraissent aussi avoir des *extrémités* ou des *porosités exhalantes*. Elles conduisent, par une sorte de mouvement centrifuge, le sang du cœur dans dans toutes les parties.

**SYSTÈME VEINEUX.** Les *veines* naissent, par leur extrémité divisée, dans tous les organes du corps et dans les poulmons. Elles aboutissent aux oreillettes du cœur, celles qui viennent de toutes les parties (*veines caves*) par deux troncs, et celles des poulmons (*veines pulmonaires*) par quatre. Les veines sont divisées et subdivisées à peu près à la manière des artères; leur intérieur est garni d'un grand nombre de valvules, disposées en général par paires, véritables soupapes qui permettent au sang de passer des rameaux vers les troncs, et empêchent son retour en sens contraire (*pl. I, fig. 6, n° 5, 5. 5.*). Les parois des veines sont beaucoup plus minces, plus molles que celles des artères, et formées de deux membranes. Les veines sont plus larges et plus nombreuses que les artères. Elles ramènent vers le cœur le sang de toutes les parties, et pour cela, ce liquide circule dans leur cavité, des ramuscules vers les rameaux, de ceux-ci vers les troncs, en éprouvant un véritable mouvement centripète.

**SYSTÈME LYMPHATIQUE.** Les *vaisseaux lymphatiques* ou *absorbans* (*pl. I, fig. 1, n° 6, 6. 6.*), généralement répandus dans le corps, ont des parois très-minces, demi-transparentes; ils sont tous garnis en dedans de valvules, semblables à celles des veines et ayant les mêmes usages. Aussi, considérés à l'extérieur, ils présentent des étranglemens de distance en distance, au niveau des valvules. De ces vaisseaux, les uns contiennent un liquide limpide qu'on nomme la *lymphe*; d'autres sont remplis, à certaines époques, par le chyle qu'ils pompent à la surface des intestins. Les vaisseaux lymphatiques se réunissent



en plusieurs troncs, lesquels s'ouvrent eux-mêmes dans les veines, pour y verser le liquide qu'ils contiennent, et le mêler ainsi avec le sang. Mais avant de se rendre dans les veines, ils traversent tous, en se divisant, des organes qu'on appelle *ganglions lymphatiques* (pl. I, fig. 1, n° 3.). Ceux-ci sont de petits corps mous, rougeâtres, variables pour la forme et le volume, d'une texture encore peu connue. Après s'être ramifiés dans leur épaisseur, les vaisseaux lymphatiques en sortent pour se décharger dans leurs troncs principaux.

**SYSTÈME NERVEUX.** Il est formé par une substance molle, pulpeuse, composée de globules blancs ou grisâtres, et disposés de diverses manières. Cette matière, tantôt est arrangée en masses plus ou moins volumineuses, d'une forme déterminée, comme on l'observe pour le cerveau, le cervelet, la moelle épinière; tantôt elle est enfermée dans des canaux fibreux très-fins, fasciculés, pour fournir les *nerfs* (pl. I, fig. 5, n° 3. 3. 3.) ou cordons mous, blanchâtres, qui se divisent en un grand nombre de branches, et vont porter le sentiment et le mouvement dans toutes les parties. Ces nerfs, dans certains endroits, s'unissent pour donner lieu à des réseaux auxquels on a donné le nom de *plexus nerveux* (pl. I, fig. 8, n° 2. 2. 2.). D'autres fois la substance nerveuse est réunie par un tissu cellulaire en petites masses grisâtres, denses, auxquelles viennent se rendre, et d'où émanent une grande quantité de filets nerveux; ces petites masses ont été appelées des *ganglions nerveux* (pl. I, fig. 2 et 5.). La substance nerveuse est, dans quelques parties, épanouie sous la forme de membrane molle, diffuente, comme on le voit pour la rétine, ou membrane nerveuse de l'œil, etc.

Les différens organes formés par la substance nerveuse, constituent deux systèmes principaux, distincts; l'un qui paraît appartenir plus spécialement aux sens et aux mouvemens, et l'autre aux fonctions des organes de la vie nutritive.

**SYSTÈME SÉREUX.** Les membranes séreuses qui le constituent, sont des espèces de sacs sans ouverture, placés partout où doivent avoir lieu de grands mouvemens habituels. Elles semblent n'être qu'une forme particulière du tissu cellulaire. On les trouve sous la peau, là où cette membrane recouvre des os très-mobiles, comme au genou, au coude, etc.; autour ou à côté des tendons et des aponévroses des muscles qui produisent de grands mouvemens; entre les extrémités articulaires des os mobiles; enfin dans toutes les cavités intérieures du tronc. Partout elles ont l'apparence de vessies sans ouverture, tenant, d'une part, à la partie mobile, et de l'autre, à celles contre lesquelles elle se meut. Elles se replient sur elles-mêmes pour fournir des gaines plus ou moins complètes aux vaisseaux, nerfs et autres parties qui les traversent : de sorte que les organes ne sont point contenus dans leur cavité, bien qu'ils le paraissent au premier coup d'œil. Leur surface intérieure est lisse, polie et libre. Elles sont formées de tissu cellulaire condensé, et parcourues par un grand nombre de petits vaisseaux sanguins et lymphatiques (pl. I, fig. 4). Elles sont garnies de prolongemens frangés, lesquels versent dans leur intérieur, un liquide albumineux, limpide, ou onctueux, filant, qui facilite le glissement des parties contiguës l'une contre l'autre, et conséquemment celui des organes auxquels elles sont fixées. Ce liquide est versé sans cesse par les extrémités exhalantes des artères, et repris par les vaisseaux absorbans. Les membranes séreuses représentent ainsi de grands réservoirs intermédiaires aux vaisseaux exhalans et absorbans, dans lesquels les liquides séreux, en sortant des uns, séjournent pendant quelque temps, avant de passer dans les autres.

**SYSTÈME MUQUEUX.** Les membranes muqueuses dont il se compose, ont été ainsi nommées, à raison du liquide visqueux qui en lubrifie habituellement la surface libre. Elles tapissent les conduits, les cavités, les organes creux, qui communiquent à l'extérieur, par les ouvertures naturelles dont la peau est percée, et se continuent, avec les tégumens, sur le pourtour de ces mêmes ouvertures. On voit par conséquent qu'elles présentent une face qui est externe ou adhérente, et une surface libre qui est interne. On peut rapporter ces membranes à deux grandes divisions; l'une, nommée *gastro-pulmonaire*, se déploie dans l'intérieur des organes de la digestion et de la respiration; l'autre, appelée *génito-urinaire*, tapisse l'intérieur des organes de la génération et de l'excrétion de l'urine. Ces membranes sont, en général, partout en rapport avec des substances étrangères au corps; elles représentent une sorte de peau interne, et ont, avec le tissu cutané, des rapports frappans d'organisation, de fonctions et de propriétés vitales. Elles sont composées d'un chorion ou trame fibreuse qui en forme la partie principale, de papilles, et aux environs des ouvertures extérieures, d'un épiderme qui les protège. Ce dernier est remplacé dans les organes profondément situés, par un mucus abondant. Elles reçoivent beaucoup de vaisseaux sanguins et lymphatiques, de nerfs, et sont parsemées, dans presque toutes leurs parties, d'une grande quantité de petites glandes arrondies, grisâtres, qu'on nomme *follicules muqueux* (pl. I, fig. 7, n° 2. 2.). Ceux-ci renferment, dans leur centre, une cavité qui s'ouvre par un orifice étroit, à la surface libre de la membrane, pour y verser l'humeur transparente, visqueuse, tenace, qu'on a désignée sous le nom de *mucus*.



**SYSTÈME LIGAMENTEUX.** Il est composé de fibres albuginées, peu extensibles, qui forment par leur réunion des cordons, des bandes, ou des espèces de toiles blanches, luisantes, satinées. Le tissu ligamenteux, remarquable surtout par sa force de cohésion, de résistance à la rupture, ne paraît différer du tissu cellulaire, que par son degré plus considérable de condensation; il est, comme lui, gélatineux et albumineux. Il forme; 1° les *ligamens* qui attachent les os les uns aux autres (*pl. V, fig. 1, n° 2.2.*, et *fig. 2, n° 3.3.3.*); 2° les *tendons* ou les cordes fibreuses qui transmettent aux os, auxquels ils s'attachent, les mouvemens des muscles, dont ils reçoivent les fibres charnues par l'une de leurs extrémités (*pl. I, fig. 10, n° 2.2.*); 3° les *aponévroses* ou membranes qui entourent les muscles, servent de points d'attache à leurs fibres, et ne sont souvent elles-mêmes que des expansions des tendons (*pl. I, fig. 10, n° 4.*); 4° beaucoup d'autres membranes, qui enveloppent divers organes, entrent dans leur composition, comme la dure-mère, le périoste, la sclérotique, etc. Le tissu ligamenteux est composé presque uniquement par de la gélatine.

**SYSTÈME ÉLASTIQUE.** Les fibres dont il est formé se distinguent de celles du tissu précédent, par un peu moins de force de résistance, beaucoup plus d'élasticité, et une couleur jaunâtre particulière (*pl. V, fig. 3, n° 2.2.2.*). Sous le rapport chimique, elles en diffèrent encore, en ce qu'elles sont de nature albumineuse et fibrineuse. On trouve ce tissu employé par la nature en antagonisme avec l'action de la pesanteur et de la contraction musculaire; dans les grands quadrupèdes, il constitue un ligament élastique qui soutient la tête sans l'emploi de l'action musculaire; dans ces mêmes animaux, il fournit au ventre une tunique qui supporte, comme une ceinture élastique, les viscères abdominaux; dans l'homme, comme dans les autres animaux, les artères ont dans leur épaisseur une membrane élastique composée de ce tissu, laquelle comprime le sang que la contraction du cœur a poussé dans ces vaisseaux, et continue ainsi la circulation. On trouve également le tissu élastique dans plusieurs autres vaisseaux; dans certains ligamens de la colonne vertébrale, dans les conduits aérifères du poumon, etc.

**SYSTÈME CARTILAGINEUX.** Les *cartilages* sont des parties d'un blanc laiteux, opalin. Ils sont flexibles, compressibles, très-élastiques, résistans, moins durs cependant et moins pesans que les os. On ne voit que difficilement la disposition de leurs fibres, parce qu'elles sont tellement serrées, qu'au premier aspect elles semblent former un tout homogène, comme serait du blanc d'œuf coagulé. Le tissu cellulaire ne paraît entrer qu'en très-petite quantité dans leur organisation. Dans l'état ordinaire, leurs vaisseaux ne contiennent que des liquides blancs; on n'a pas pu y démontrer la présence des vaisseaux lymphatiques et des nerfs. Ils sont composés d'albumine, d'eau, et de phosphate de chaux. Les uns forment le parenchyme des os, avant l'entier développement de l'ossification; ils ont été appelés *cartilages temporaires* ou *d'ossification* (*pl. I, fig. 11, n° 4.6.*); d'autres recouvrent les extrémités articulaires des os, et ont été nommés *cartilages d'incrustation*; ceux qui servent de prolongement à quelques os, comme aux côtes, ont reçu le nom de *cartilages de prolongement* (*pl. VI, n° 22.23.*), etc. Ces organes remplissent des fonctions très-importantes dans l'économie, à raison de leur consistance et de leur élasticité parfaite.

**SYSTÈME FIBRO-CARTILAGINEUX.** Il est formé par les *fibro-cartilages*. On nomme ainsi des organes qui tiennent le milieu, pour leur texture, entre le tissu fibreux et le tissu cartilagineux. M. Béclard les a distingués, 1° en *fibro-cartilages temporaires* ou *d'ossification*, tels sont ceux qui chez les fœtus doivent former la rotule et les autres os sésamoïdes; 2° en *fibro-cartilages d'incrustation*; ils existent partout où il y a un frottement considérable d'un os ou d'un tendon contre le périoste, comme on le voit pour les coulisses qui livrent passage aux tendons; 3° en *fibro-cartilages interarticulaires*, qu'on trouve entre les surfaces articulaires des os (*pl. V, fig. 1, n° 4.*).

**SYSTÈME OSSEUX.** Les os sont les organes les plus solides et les plus durs du corps qu'ils soutiennent, et dont ils déterminent les principales formes et divisions.

**SYSTÈME MUSCULAIRE.** Il est formé par les *muscles*: organes de volume et de figure très-variables, ordinairement de couleur rouge, susceptibles de se raccourcir ou de se contracter pour produire les mouvemens, et formant ce qu'on appelle vulgairement la *chair* dans les animaux. Les muscles communiquent le mouvement en s'insérant aux os ou à d'autres parties, le plus souvent par le moyen de cordes ou de membranes fibreuses; tantôt ils se contractent sous l'influence de la volonté; tantôt leur raccourcissement se fait d'une manière indépendante de cet acte de l'entendement.

**SYSTÈME ÉRECTILE OU CAVERNEUX.** C'est un tissu d'une nature particulière, spongieux, composé de petits filamens qui se croisent, s'unissent, se séparent dans toutes les directions, interceptent entre eux une foule d'aréoles, lesquelles communiquent les unes aux autres, et sont ordinairement remplies et comme imbibées de sang. Le tissu caverneux paraît essentiellement vasculaire et nerveux. Il se gonfle, se distend, rougit, entre en érection sous le stimulus de divers agens, et produit ainsi



des mouvemens, par la dilatation active dont il devient le siège. Il se trouve dans la verge, le clitoris, l'urètre, le mamelon, etc.

**SYSTÈME GLANDULEUX** (*pl. I, fig. 12*). Il est constitué par les *glandes* : organes très-différens pour la figure et la grandeur, ayant en général une texture molle, globuleuse, granulée; dans lesquels on rencontre une grande quantité de vaisseaux, de nerfs, et un tissu particulier. On ignore quelle est la nature intime du tissu glanduleux; il paraît différer pour chaque glande. Les uns ont pensé, avec Malpighi, qu'il résultait d'une agglomération de petites masses solides, qu'ils ont nommées *grains glanduleux*, dans lesquelles se terminaient les vaisseaux sanguins, les nerfs, et d'où provenaient les conduits excréteurs; d'autres ont avancé, avec Ruysch, que le tissu des glandes était entièrement vasculaire; enfin quelques autres ont imaginé que les grains glanduleux de Malpighi n'étaient que des espèces d'utricules ou de follicules, dans lesquels les liquides s'arrêtaient, pour y prendre, par leur séjour, des caractères particuliers. Quoi qu'il en soit, il sort du parenchyme des glandes une foule de petits conduits, qui se réunissent en troncs plus ou moins volumineux, pour donner naissance à un ou plusieurs *conduits excréteurs* (*pl. I, fig. 12, n° 3*), chargés de porter au dehors le *liquide sécrété*. Les glandes en effet, telles que le foie, le pancréas, les reins, les mamelles, les testicules, etc., sont destinées à tirer du sang, que leur apportent les artères, les molécules nécessaires à la formation de nombreux liquides, comme la bile, le suc pancréatique, l'urine, le lait, le sperme, etc., lesquels sont élaborés dans leur tissu sous l'influence des forces de la vie. Plusieurs de ces glandes ont sur le trajet de leurs conduits excréteurs des réservoirs particuliers, dans lesquels les liquides sécrétés s'amassent, et subissent diverses modifications avant d'être définitivement évacués.

**SYSTÈME CORNÉ.** Il comprend des parties dans l'intérieur desquelles on ne peut démontrer la présence de vaisseaux ni de nerfs; qui sont insensibles, et susceptibles de se reproduire, quand elles ont été détruites, ou se sont détachées spontanément; et qui paraissent résulter de la concrétion d'une matière sécrétée par les organes sur lesquels on les rencontre; ce système comprend l'*épiderme*, les *ongles*, les *poils*; et dans les animaux les *cornes*, les *écailles*, les *plumes*, etc.

Les différens tissus élémentaires que nous venons d'examiner, sont doués pendant la vie de forces particulières, nommées *propriétés vitales* (la sensibilité et la contractilité). Ces forces, inconnues dans leur essence intime, appréciables seulement par les phénomènes qu'elles développent, sont modifiées de mille manières différentes, suivant les tissus et les organes. Abandonnant leur étude aux physiologistes, nous n'envisagerons ici les solides organiques que sous le rapport purement anatomique, et nous ne donnerons sur les fonctions des parties du corps humain que les explications indispensables.

Les tissus forment seuls, ou différemment combinés les uns avec les autres, tous les organes du corps. Ceux-ci, liés les uns aux autres pour remplir les fonctions de la vie, dont ils ne sont que les instrumens matériels, se réunissent en divers groupes, plus ou moins compliqués, auxquels on a donné le nom d'*appareils*. Les appareils ont été divisés selon les fonctions qu'ils sont appelés à remplir. Or, en suivant dans l'étude de l'anatomie cet ordre physiologique, le seul qu'on doive adopter, on voit que les appareils peuvent être rapportés à trois *classes principales*, selon : 1° qu'ils ont pour but de mettre l'homme en rapport avec les corps extérieurs; 2° qu'ils concourent à la nutrition, à l'entretien et l'accroissement de l'individu; 3° qu'ils sont destinés à la propagation de l'espèce, à la génération.

Dans la première classe, sont compris les organes de la locomotion, de la voix, des sens; dans la seconde, on trouve ceux de la digestion, de la respiration, de la circulation, de l'absorption, des sécrétions; enfin la troisième classe renferme les organes de la génération. C'est, en nous conformant à cet ordre, et pour ne pas trop nous éloigner de l'ancienne méthode suivie encore par un assez grand nombre d'anatomistes, que nous diviserons notre ouvrage en sept grandes parties, savoir : 1° de l'ostéologie ou des os, et de leurs moyens d'union; 2° de la myologie ou des muscles, et de leurs dépendances; 3° des organes des sens; 4° de la névrologie ou des nerfs; 5° de l'angiologie ou des vaisseaux; 6° de la splanchnologie ou des viscères; 7° de l'embryologie ou du fœtus, et de ses dépendances.

Pour étudier avec exactitude les divers organes, et déterminer d'une manière précise leur position générale et leurs rapports respectifs, on suppose l'homme debout, dans une situation parfaitement verticale, les bras pendant sur les côtés du tronc. On tire une ligne fictive qui, passant par le sommet de la tête, tombe verticalement entre les deux pieds, et fait de toute part, avec le sol, un angle droit: c'est ce qu'on nomme la *ligne centrale du corps*. On se sert de cette ligne pour assigner les noms de région aux organes; et suivant qu'ils regardent dans tel ou tel sens, relativement à cet axe du corps; ils sont *antérieurs* ou *postérieurs*, *internes* ou *externes*, *supérieurs* ou *inférieurs*, *moyen* ou *latéraux*, etc.



# PREMIÈRE PARTIE.

## DE L'OSTÉOLOGIE.

On donne ce nom à la partie de l'anatomie qui traite des os et de leurs dépendances, c'est-à-dire des organes qui servent à leurs articulations.

### DES OS EN GÉNÉRAL.

Les os forment les parties les plus solides et les plus résistantes du corps humain, dont ils constituent la charpente. Ils sont peu flexibles, se brisent facilement en éclats. Leur couleur est rougeâtre quand ils sont frais, et parfaitement blanche quand ils ont été préparés par la macération; à l'extérieur, ils sont revêtus par une membrane fibreuse, nommée le *périoste*; ils contiennent, dans leurs cavités et leur tissu, un fluide gras, appelé *moelle*.

Le *PÉRIOSTE* est une membrane fibreuse, fort dense, demi-transparente, qui enveloppe immédiatement les os dans la plus grande partie de leur étendue. Il n'existe pas au niveau de leurs surfaces articulaires, et se continue manifestement avec les organes fibreux qui s'y insèrent; il renferme une très-grande quantité de vaisseaux sanguins, lesquels se rendent dans la substance osseuse qu'ils nourrissent. Une membrane fibreuse, semblable au périoste, se remarque aussi sur certains cartilages : elle a reçu le nom de *périchondre*.

La *MOELLE* appartient au système adipeux : c'est une substance grasse, jaunâtre, assez solide, granulée, formée de petites vésicules; elle remplit le canal central des os longs. Dans les extrémités de ces os et dans les os courts, elle est rougeâtre, beaucoup plus fluide, et a été nommée *suc médullaire* ou *huileux*. La moelle est renfermée dans une membrane spéciale, celluleuse et vasculaire, qui tapisse le canal médullaire des os longs, et envoie des expansions très-fines dans les cellules du tissu spongieux, où elle existe manifestement. L'artère centrale des os longs (*pl. I, fig. 13, n° 1*) se divise en deux branches principales, dont l'une remonte et l'autre descend sur les parois du canal médullaire, pour répandre leurs nombreuses ramifications dans sa membrane. Celle-ci représente une sorte de périoste interne, et nourrit les lames les plus profondes de l'os, en même temps qu'elle fournit la moelle.

Les os sont nourris par le sang que leur portent les artères, et dont le résidu est repris par les veines qui les accompagnent. On n'y a pas encore trouvé de vaisseaux lymphatiques. Ils reçoivent des filets nerveux du grand sympathique. Ils sont formés essentiellement de deux substances : l'une est un parenchyme gélatineux organisé; l'autre est un sel calcaire, qui remplit les aréoles du parenchyme précédent, et lui donne de la solidité.

On a la preuve de l'existence de ces deux éléments principaux dans la composition des os, 1° en les mettant tremper, pendant quelque temps, dans de l'acide hydrochlorique (muriatique) étendu d'eau: cet acide enlève le sel calcaire, et laisse à nu un parenchyme gélatineux; mol, flexible, absolument semblable à l'os; 2° en faisant bouillir des os dans le digesteur de Papin, on obtient un résultat inverse; on dissout le parenchyme qui reste en dissolution dans le bouillon, et l'on obtient la *squelette* des os, ou leur substance calcaire, laquelle est devenue très-friable, en perdant la gélatine. Si par le feu, on calcine des os, on en détruit la partie gélatineuse, et il ne reste également que les sels terreux.

La gélatine et la graisse font environ la moitié du poids des os; l'autre moitié est formée par les



substances inorganiques, lesquelles sont, d'après les analyses les plus récentes, le phosphate de chaux, qui en compose la plus grande partie; le carbonate de chaux, le phosphate de magnésie, le phosphate d'ammoniaque; des oxides de fer et de manganèse, unis probablement à l'acide phosphorique; quelques traces d'alumine, de silice et de soude.

Tous les élémens ci-dessus énumérés, donnent naissance, par leur union avec la gélatine, à des fibres très-solides, identiques dans tous les os, mais qui sont disposées de différentes manières, dans leurs diverses régions : tantôt elles ont l'apparence de lames plus ou moins denses, qui entourent les os, et tapissent les ouvertures qu'ils présentent : ce sont ces lames qu'on nomme le *tissu compacte*; tantôt, au contraire, les fibres osseuses sont disposées en filamens, en lamelles nombreuses, très-minces, aréolaires, qui se portent dans mille directions, et laissent entre elles des cellules, de grandeur et de forme variables, qui communiquent toutes les unes avec les autres. Cet arrangement des fibres osseuses a reçu le nom de *tissu spongieux, celluleux, ou réticulaire*. On observe spécialement le tissu spongieux à l'intérieur des os, et le tissu compacte à l'extérieur.

Sous le rapport de leur forme, on a divisé les os en *longs*, en *plats*, en *courts*, suivant que la longueur ou la largeur prédominent dans leurs dimensions, ou qu'elles sont égales à l'épaisseur.

Les os *longs* se rencontrent dans les membres. Ils sont d'autant plus volumineux et moins nombreux, qu'on les étudie plus près du tronc. Leurs *extrémités* sont dilatées, comme renflées. Leur partie moyenne, ou leur *corps* est rétréci, en général arrondi ou triangulaire, et souvent tordu sur lui-même : il est creusé d'une cavité centrale, qui renferme la moelle, et qu'on nomme le *canal médullaire*. Ce canal donne plus de légèreté et de force à l'os, sans augmenter la quantité de la substance qui le compose : il est d'autant plus étendu, qu'on est plus âgé. Le corps des os longs est formé d'une lame de tissu compacte, fort épaisse au milieu, et devenant de plus en plus mince vers les extrémités, pour envelopper le tissu spongieux abondant qu'on y rencontre.

Les os *plats* ou *larges* forment ordinairement, par leur réunion, les parois de certaines cavités, comme le crâne, le bassin. Ils présentent deux lames de tissu compacte, à fibres souvent rayonnées (*pl. I, fig. 14*), renfermant entre elles une quantité variable de tissu spongieux : ce dernier a reçu, aux os du crâne, le nom de *diploë*.

Les os *courts* sont ordinairement fort irréguliers, peu volumineux, et rassemblés en grand nombre dans les régions qu'ils occupent. Ils sont composés, à l'extérieur, d'une lame mince de tissu compacte, et, à l'intérieur, de tissu spongieux.

Considérés à leur surface, les os présentent une foule d'éminences et de cavités, auxquelles on a donné des noms différens.

Les *éminences* ont été nommées *apophyses*. Lorsqu'elles sont séparées de la partie principale de l'os par une couche de cartilage, et que leur ossification n'est point achevée, on les appelle *épiphyses*.

Les apophyses ont été divisées en celles qui servent aux articulations et en celles qui n'y servent pas.

1° Les *apophyses articulaires* ont été nommées *têtes*, lorsqu'elles sont sphéroïdales; *condyles*, lorsqu'elles sont plus larges dans un sens que dans un autre; et la partie rétrécie qui les soutient ordinairement, a été nommée le *col*. Quand elles servent aux articulations immobiles, on les a appelées *dentelures, racines*, etc.

2° Les *apophyses non articulaires* sont, pour la plupart, destinées à l'insertion d'organes fibreux, de ligamens, de tendons, d'aponévroses; à la réflexion de quelques tendons, etc. Elles ont été distinguées :

A. D'après leur forme générale en : — *lignes*; éminences inégales, peu saillantes, étendues en longueur : — *crêtes*; saillies semblables aux lignes, mais seulement lisses et plus marquées : — *bosses*; apophyses arrondies, larges et lisses : — *protubérances* et *tubérosités*; éminences arrondies et rugueuses.

B. D'après les corps auxquels on les a comparées : en apophyses *épineuse, styloïde, coronoïde, odontoïde, mastoïde*, etc., suivant qu'elles ressemblent à une épine, à un stylet, au bec d'un corbeau, à une dent, à un mamelon.

C. D'après leurs usages : *trochanters*, ou éminences qui servent à la rotation; *apophyses orbitaires*, qui appartiennent à l'orbite, etc.

D. D'après leur direction et leur situation : de là, apophyses *transverses, montantes, verticales, supérieures*, etc.

Les *cavités* que présentent les os ont été, comme leurs apophyses, divisées en *articulaires* et en *non articulaires*.

Les *cavités articulaires* ont été appelées *cotyloïdes*, quand elles sont hémisphériques et profondes; *glénoïdes*, lorsqu'elles sont larges et peu concaves; *facettes*, si elles sont presque planes; *alvéoles*, quand elles sont profondes et coniques.



Les *cavités non articulaires* ont été diversement dénommées, d'après leur forme, leurs usages, etc.; savoir : — *fosses* ou *fossettes* : cavités dont l'entrée est plus large que le fond; — *sinus* : cavités dont l'entrée est plus étroite que le fond; — *empreintes* : cavités larges, peu profondes, inégales, rugueuses; — *rainures* : cavités étroites, profondes, étendues en longueur; — *sillons* : cavités étroites et longues qui logent des artères; — *gouttières* : cavités allongées qui reçoivent des veines; — *échancrures* : excavations pratiquées sur les bords des os; — *trous* : cavités qui traversent de part en part un os peu épais; — *canaux* : cavités qui parcourent dans les os un trajet étendu.

Les os présentent à leur surface des ouvertures nombreuses, par lesquelles passent les vaisseaux qui les nourrissent. Les os longs ont sur leur corps un canal nourricier principal, et à leurs extrémités une multitude d'autres trous secondaires. Le tissu, compacte lui-même, est criblé de pores qui donnent passage à des vaisseaux forts déliés. Les os larges et les os courts offrent seulement ces deux dernières espèces de cavités de nutrition.

## DÉVELOPPEMENT DES OS.

Les os sont bien loin d'offrir la même structure aux diverses époques de la vie. Dans les premiers temps, après la conception, ils sont muqueux comme tous les autres organes; bientôt ils deviennent cartilagineux; il se creuse dans leurs cartilages des vaisseaux qui sont d'abord blancs, puis deviennent jaunes, et enfin rouges lorsqu'ils reçoivent le sang. C'est alors seulement que commence l'ossification proprement dite, que le cartilage temporaire de l'os disparaît, pour faire place au parenchyme gélatineux et au phosphate de chaux. Certains os se développent par un seul point d'ossification; d'autres par un plus grand nombre, qui sont d'abord séparés, et se soudent ensuite les uns avec les autres à des époques variables pour chaque os.

## DU SQUELETTE.

Les os, par leur réunion, constituent le squelette, sorte de charpente solide, autour de laquelle sont attachées et suspendues les parties molles. Cet ensemble du système osseux sert de soutien aux autres organes; détermine la forme générale du corps, et les proportions de ses diverses parties; il représente des séries de leviers articulés et mis en mouvement par les muscles, ou forme des cavités destinées à loger les organes les plus essentiels à la vie, et à les protéger contre l'action des agens extérieurs.

Lorsque les os sont réunis par les ligamens, leurs liens naturels, on appelle le squelette *naturel*; quand, au contraire, ils sont joints entre eux par des liens étrangers, comme des fils d'archal, de laiton, etc., le squelette est dit *artificiel*.

Le squelette offre des différences, selon qu'il appartient à un fœtus, un enfant, un adulte, ou un vieillard; à un homme ou à une femme.

Les os du squelette sont en nombre variable, parce que plusieurs d'entre eux, comme les *os sésamoïdes*, et ceux qu'on appelle *wormiens*, n'ont point une existence constante. Cependant, en général, chez l'adulte, leur nombre s'élève à deux cent quarante<sup>1</sup>.

Le squelette se divise en plusieurs parties, qui sont le *tronc* et les *membres*.

Le tronc se divise en une partie moyenne et deux extrémités.

Sa partie moyenne comprend la *colonne vertébrale* et la *poitrine*.

La *colonne vertébrale* est composée de vingt-quatre os nommés *vertèbres*, et divisée en trois régions, une cervicale, une dorsale, et une lombaire.

La *poitrine*, ou le *thorax*, est constituée en arrière et au milieu, par une portion de la colonne vertébrale; en avant et au milieu par le *sternum*; et de chaque côté par douze *côtes*, distinguées en *supérieures* ou *sternales*, et en *inférieures* ou *asternales*.

L'extrémité supérieure du tronc est formée par la *tête*, divisée elle-même en deux parties, le *crâne* et la *face*.

Le *crâne* renferme les huit os suivans : le *coronal*, les deux *pariétaux*, l'*occipital*, les deux *temporaux*, le *sphénoïde* et l'*ethmoïde*. On peut ajouter à ces os les *cornets sphénoïdaux*, et les *osselets* de l'ouïe, renfermés dans le temporal.

<sup>1</sup> Tous les os placés sur la ligne médiane du squelette sont *impairs* et *symétriques*, c'est-à-dire qu'on peut les partager par leur partie moyenne en deux portions latérales, parfaitement semblables; aussi on n'est obligé d'étudier que l'une de leurs moitiés, pour connaître leur ensemble. Les os, au contraire, qui sont situés sur les parties latérales sont *pairs* et *non symétriques*; quelle que soit, en effet, la direction dans laquelle on les coupe, on ne peut jamais les séparer en deux moitiés parfaitement pareilles. Aussi est-il absolument nécessaire de les étudier dans toutes leurs parties. Cependant, comme ils sont semblables à droite et à gauche, il suffit de les examiner d'un seul côté.



La face a été divisée en *mâchoire supérieure* et en *mâchoire inférieure*.

La *mâchoire supérieure* est formée par les os *maxillaires supérieurs*, *palatins*, *malaires*, *nasaux*, *lacrymaux*, les *cornets inférieurs* et le *vomér*.

La *mâchoire inférieure* est formée par un seul os nommé *maxillaire inférieur*.

On doit encore rapporter aux os de la face, les *trente-deux dents* qui garnissent les bords correspondants des deux mâchoires chez l'adulte, et l'os *hyoïde* qui appartient en grande partie à la langue.

L'*extrémité inférieure du tronc* ou le *bassin*, est formée en arrière par le *sacrum* et le *coccyx*, et sur les côtés par les os *coxaux*.

Les *membres* forment des espèces d'appendices mobiles du tronc : on les distingue en *membres supérieurs* et en *membres inférieurs*.

Les *membres supérieurs* ou *thoraciques* se divisent en :

1° *Épaulé*, formée par la *clavicule* en avant, et l'*omoplate* en arrière;

2° *Bras*, formé par un seul os, l'*humérus*;

3° *Avant-bras*, formé par le *cubitus* en dedans, et le *radius* en dehors;

4° *Main*, subdivisée elle-même en *carpe*, *métacarpe* et *doigts*.

Le *carpe* renferme huit os, disposés sur deux rangées. La première rangée se compose du *scaphoïde*, du *semi-lunaire*, du *pyramidal* et du *pisiforme*; la seconde rangée comprend le *trapèze*, le *trapézoïde*, le *grand os* et l'*os crochu*.

Le *métacarpe* est formé par cinq os, lesquels sont distingués en *premier*, *second*, *troisième*, etc., en les comptant de dehors en dedans.

Les *doigts*, au nombre de cinq, sont formés chacun par trois os, nommés *phalanges*, excepté le pouce, qui n'en a que deux.

Les *membres inférieurs*, ou *abdominaux* ont été divisés en *cuisse*, *jambe* et *pied*.

La *cuisse* ne renferme qu'un seul os, le *fémur*.

La *jambe* en présente trois, le *tibia*, le *péroné* et la *rotule*.

Le *pied* est divisé en *tarse*, *métatarse* et *orteils*.

Le *tarse* est formé par sept os, disposés en deux rangées; la première comprend l'*astragale* et le *calcaneum*; la seconde le *scaphoïde*, les trois os *cunéiformes* et le *cuboïde*.

Le *métatarse* résulte de la réunion de cinq os, qu'on désigne sous les noms de *premier*, *second*, *troisième*, etc., en les comptant de dedans en dehors.

Les *orteils*, au nombre de cinq, sont, comme les doigts de la main, composés chacun de trois *phalanges*, excepté le pouce, qui n'en présente que deux.

## DES ARTICULATIONS.

On nomme *articulation* l'assemblage de deux ou plusieurs os, et leurs moyens d'union, quels qu'ils soient.

Les *articulations* ont été divisées en deux grandes classes, suivant qu'elles retiennent les os immobiles ou qu'elles leur permettent d'exécuter des mouvements plus ou moins étendus.

Les *articulations mobiles* ont été appelées aussi *diarthroses*; on les a divisées en :

1° *Diarthrose de continuité* ou *amphiarthrose*. Dans cette articulation, les surfaces articulaires sont unies entre elles par une substance fibro-cartilagineuse intermédiaire; telle est la jonction des corps des vertèbres entre eux.

2° *Diarthroses de contiguité*. Dans ces articulations, les surfaces articulaires sont simplement contigües; on les a divisées en :

A. *Diarthrose orbiculaire* ou *vague*, qui permet des mouvements dans tous les sens possibles. Elle se divise elle-même en *énarthrose*, lorsque les mouvements ont lieu à l'aide d'une tête reçue dans une cavité profonde, comme l'articulation du fémur avec l'os coxal; et en *arthrodie*, qui est formée par le contact de surfaces peu profondes, presque planes, comme l'articulation de l'os maxillaire inférieur avec le temporal, ou celles des os du carpe entre eux.

B. *Diarthrose alternative*, en *charnière*, ou *ginglyme*. Cette articulation ne permet que des mouvements en deux sens opposés. Elle se divise en *ginglyme angulaire*, et en *ginglyme latéral*.

Dans le *ginglyme angulaire* les mouvements sont réduits à la flexion et à l'extension; il est dit *parfait*, si ces mouvements sont les seuls permis, comme dans l'articulation de l'avant-bras avec le bras; et *imparfait*, s'il peut y avoir aussi quelques autres mouvements, comme au genou.

Dans le *ginglyme latéral*, la rotation est le seul mouvement qui ait lieu; il est *double* lorsqu'un os tourne sur un autre par deux points de son étendue, comme fait le radius à l'égard du cubitus; et



*simple*, si le mouvement se passe dans un seul point, comme on l'observe pour l'articulation de l'arc antérieur de l'atlas avec l'apophyse odontoïde de l'axis.

Les *articulations immobiles* ou les *synarthroses* appartiennent spécialement aux os qui forment des cavités destinées à garantir les organes qu'elles renferment, comme la tête, le bassin. Elles ont été divisées, sous le rapport de la disposition des surfaces qui se trouvent en contact, en :

1° *Sutures*. Les surfaces articulaires se reçoivent à l'aide d'engrainures plus ou moins profondes. On les a nommées : *sutures à queue d'aronde*, quand les dentelures qui les forment ont un pédicule étroit, comme étranglé, ainsi qu'on l'observe à la voûte du crâne; *sutures écailleuses* ou *squammeuses*, quand la circonférence d'un os n'offre que peu d'inégalités, et se trouve taillée en biseau pour recouvrir l'os voisin ou pour en être recouverte, ainsi qu'on l'observe pour la suture qui unit le temporal avec le pariétal. 2° *Harmonie*, lorsque les surfaces ne sont pas engrainées, mais simplement juxtaposées, comme à l'articulation des deux os maxillaires entre eux. 3° *Gomphose*, quand des éminences coniques sont implantées dans des trous, comme les dents, relativement aux alvéoles. 4° *Schindylèse*, lorsque la lame d'un os est reçue dans la rainure que lui offre un autre os, comme cela s'observe pour le bord supérieur du vomer, et la face inférieure du sphénoïde.

L'ensemble des moyens par lesquels l'union des os est assurée, a été nommé *symphyse*; ces moyens sont différens, suivant les articulations.

Les articulations ont été en général désignées par des noms composés de deux os principaux qui entrent dans leur formation : ainsi, par exemple, on a nommé articulation *temporo-maxillaire* celle de l'os maxillaire inférieur avec le temporal; *fémoro-tibiale*, celle du fémur avec le tibia; *huméro-cubitale*, celle de l'humérus avec les deux os de l'avant-bras, et le cubitus en particulier, etc.

#### DES PARTIES QUI ENTRENT DANS LA COMPOSITION DES ARTICULATIONS.

Les parties qui concourent avec les os à la formation des articulations sont les *cartilages*, les *ligamens*, les *fibro-cartilages*, et les *membranes synoviales*.

Les *cartilages articulaires*, ou d'*incrustation*, sont appliqués sur les surfaces par lesquelles les os se touchent dans les articulations mobiles, sous la forme de couches dont l'épaisseur varie. Ils sont d'un blanc laiteux, opalin; polis, élastiques et très-fermes, moins durs cependant et moins pesans que les os. Ils sont moulés sur les surfaces osseuses. Par l'une de leurs faces, ils adhèrent fortement aux os; par l'autre ils sont recouverts d'une lame mince de la membrane synoviale l'articulaire, qui leur est unie fort étroitement. Leur circonférence devient de plus en plus mince, et se termine d'une manière insensible, en se confondant avec le périoste. Ces cartilages sont bien plus épais à leur centre qu'à leur circonférence, quand ils revêtent des éminences arrondies, comme des têtes, des condyles; ils offrent une disposition inverse, lorsqu'ils sont appliqués sur des cavités osseuses.

On trouve aussi une couche mince de cartilages entre les surfaces correspondantes des os dans les *synarthroses*. Cette couche diminue de plus en plus d'épaisseur, à mesure qu'on avance en âge; très-souvent elle finit par s'ossifier, et l'articulation disparaît entièrement.

Les *cartilages d'incrustation* servent à donner de la souplesse et de l'élasticité aux articulations; à adoucir les frottemens, et à faciliter les mouvemens des surfaces osseuses.

Les *ligamens* sont des faisceaux fibreux très-solides et très-résistans, d'un blanc nacré, d'une forme et d'une étendue variables. Ils unissent et maintiennent en contact les os, auxquels ils s'insèrent par leurs deux extrémités, ce qui les distingue des tendons, qui s'y fixent seulement par une de leurs extrémités. Les ligamens ont, dans quelques articulations, l'apparence de cordes arrondies ou aplaties, dans d'autres celles de lames membraneuses; dans quelques cas on les trouve placés entre les os, et ils ont reçu alors le nom de *ligamens interosseux*.

D'autres fois ils représentent des espèces de sacs membraneux, cylindriques, élastiques, auxquels on a donné le nom de *capsules articulaires* ou *fibreuses*. Ces capsules sont d'autant plus lâches, que l'articulation est susceptible de mouvemens plus étendus et plus variés; elles sont ouvertes à leurs extrémités pour embrasser la circonférence des deux os correspondans, et se confondre avec le périoste. Par leur face externe, elles sont recouvertes de tissu cellulaire et souvent fortifiées par des expansions tendineuses. Leur face interne est tapissée par la membrane synoviale de l'articulation. Elles reçoivent des vaisseaux sanguins assez volumineux, qui se subdivisent à l'infini dans leur épaisseur, et finissent par devenir capillaires.

Les ligamens et les capsules articulaires ont pour usage de retenir les os solidement en rapport les uns avec les autres, de faciliter certains mouvemens et d'en borner d'autres, etc.



Les *fibro-cartilages articulaires* tiennent le milieu, pour la structure et les propriétés, entre les ligamens et les cartilages; ils semblent résulter de la combinaison de ces deux tissus. Ce sont des espèces de cartilages à parenchyme fibreux. Ils sont ordinairement d'un blanc-gris ou jaunâtre, très-souples, fort élastiques, plus fermes que les ligamens, mais moins durs que les cartilages. Ils représentent les uns des plaques d'une épaisseur et d'une forme variables, placées comme des espèces de coussins entre les surfaces articulaires, ainsi qu'on l'observe dans les articulations temporo-maxillaire, sterno-claviculaire, fémoro-tibiale; d'autre fois ils se trouvent attachés très-solidement aux surfaces correspondantes des os, et remplissent les fonctions de véritables ligamens, comme on le voit par les fibro-cartilages intervertébraux.

Les *membranes synoviales* ont la plus grande analogie avec les membranes séreuses proprement dites, sous le triple rapport de leur forme, de leur structure et de leurs fonctions: elles existent dans toutes les articulations diarthrodiales à surfaces simplement contiguës. Elles représentent des poches sans ouverture, transparentes, très-minces, qui sont déployées sur les diverses parties de l'articulation, sans en renfermer aucune dans leur cavité. Leur surface externe est inégale, rugueuse, fixée dans toute son étendue aux cartilages d'incrustation, aux ligamens et aux autres parties voisines de l'articulation. Leur face interne est libre, lisse, polie et lubrifiée par un liquide albumineux, filant, transparent, qu'on appelle *synovie*, et qui sert bien évidemment à oindre les surfaces osseuses, comme le ferait de l'axonge, pour faciliter leur glissement et empêcher leurs frottemens. Ces membranes sont d'une texture cellulaire. Elles reçoivent beaucoup de vaisseaux sanguins, et envoient souvent dans leur propre cavité des franges membraneuses et vasculaires, qui paraissent être les principaux organes de l'exhalation de la synovie. Les membranes synoviales sont étrangères à la solidité des articulations; elles ont seulement pour usage de sécréter la synovie et de la retenir entre les surfaces articulaires.

## DU TRONC.

### I. DE LA COLONNE VERTÉBRALE OU RACHIS.

La colonne vertébrale ou le rachis, vulgairement l'épine du dos, est une longue tige osseuse, formée par la superposition de vingt-quatre os, auxquels on a donné le nom de *vertèbres*<sup>1</sup>; elle occupe la partie postérieure et moyenne du tronc, dont elle forme en quelque sorte le centre; elle soutient la tête par son extrémité supérieure, les membres supérieurs et la poitrine par sa région moyenne, et se trouve, à son tour, supportée par le bassin à son extrémité inférieure. (*Voyez les planches où sont représentés les squelettes.*) Servant de base aux parties supérieures du corps, et devant aussi s'accommoder à leurs mouvemens, il fallait que la colonne vertébrale offrit à la fois beaucoup de force et de souplesse. Sa solidité, elle la doit aux vertèbres; son élasticité, à des substances fibro-cartilagineuses flexibles, placées, comme des tranches de cylindre, entre chacun de ses os.

On divise la colonne vertébrale en trois régions: l'une *supérieure* ou *cervicale* (*pl. II, fig. 1, n° 13*), répond au cou, et se trouve formée de sept vertèbres nommées *cervicales*; la seconde, *moyenne* ou *dorsale* (*pl. II, fig. 1, n° 14*), correspond au dos, et concourt à la formation de la poitrine; elle est constituée par douze vertèbres nommées *dorsales*; enfin la troisième, *inférieure*, appelée *lombaire* (*pl. II, fig. 1, n° 15*), correspond aux lombes; elle est formée par cinq vertèbres qu'on nomme *lombaires*.

#### DES VERTÈBRES EN PARTICULIER.

Les vertèbres sont placées horizontalement les unes au-dessus des autres. Leur forme est symétrique; leur volume, très-considérable dans la région lombaire, diminue d'autant plus qu'on les examine plus haut, mais cependant avec quelques irrégularités. On distingue les vertèbres par leur nom numérique, en les comptant de haut en bas, ou bien par les noms des régions auxquelles elles appartiennent. La première vertèbre cervicale a reçu le nom d'*atlas*<sup>2</sup> (*pl. II, fig. 1, n° 16*), la seconde, celui d'*axis*<sup>3</sup> (*pl. II, fig. 1, n° 17*); et la septième, celui de *proéminente*<sup>4</sup> (*pl. II, fig. 1, n° 18*).

<sup>1</sup> Du verbe latin *vertere*, parce que ces os peuvent exécuter des mouvemens de rotation plus ou moins étendus les uns sur les autres.

<sup>2</sup> On a donné ce nom à la première vertèbre, parce qu'elle supporte la tête, comme le géant Atlas soutenait le monde sur ses épaules, suivant les mythologistes.

<sup>3</sup> On l'appelle *axis*, parce qu'elle présente une apophyse, sorte d'axe ou de pivot autour duquel tourne la première vertèbre.

<sup>4</sup> On a donné ce nom à cette vertèbre, à raison de la saillie considérable que forme son apophyse épineuse.



Les vertèbres sont faites sur un type commun; néanmoins leur conformation générale varie suivant qu'elles appartiennent à telle ou telle région du rachis : elles résultent toutes de l'assemblage de diverses portions irrégulières et saillantes, séparées par des intervalles, et réunies par des lames osseuses.

Chaque vertèbre considérée dans sa totalité (*pl. IV*), consiste essentiellement en une tranche de cylindre solide qui est en avant, et un anneau garni de plusieurs apophyses, qui se trouve en arrière. On rencontre sur la ligne médiane et d'avant en arrière, 1° le *corps*, portion considérable de leur ensemble. Il est épais, large, uni aux vertèbres voisines par les fibro-cartilages intervertébraux, convexe en avant, plane ou concave dans sa partie postérieure qui correspond au canal vertébral; il se continue de chaque côté avec le reste de l'os par une sorte de pédicule, 2° le *trou vertébral*, placé entre le corps et les apophyses, et concourant à la formation du canal du même nom; 3° l'*apophyse épineuse*, saillante en arrière, laissant entre elle et celles qui sont au-dessus et au-dessous des intervalles remplis par des muscles et des ligaments. Sur chaque côté des vertèbres on voit, 1° deux *échancrures* creusées sur le pédicule qui se joint au corps et destinées à former les trous de conjugaison, avec des échancrures pareilles des vertèbres voisines; 2° deux *apophyses articulaires*, l'une supérieure, l'autre inférieure, articulées avec des apophyses semblables des deux vertèbres contiguës; 3° une *apophyse transverse*, dirigée au dehors comme son nom l'indique; 4° une *lame aplatie*, se réunissant avec celle du côté opposé pour fournir l'*apophyse épineuse*, laquelle occupe la partie postérieure des vertèbres.

#### CARACTÈRES GÉNÉRAUX DES VERTÈBRES DE CHAQUE RÉGION.

1° *Vertèbres cervicales* (*pl. IV, fig. 6 et 7*). Elles sont plus petites que les autres; leur corps est aplati, allongé transversalement et plus épais en avant qu'en arrière; il est concave en haut et surmonté de chaque côté par une petite lame saillante; il est convexe en bas, et limité latéralement par deux échancrures qui reçoivent les lames saillantes du corps de la vertèbre qui est au-dessous. L'apophyse épineuse est bifurquée, horizontale et courte. Les apophyses transverses sont courtes, bifurquées à leur sommet, creusées d'une gouttière à leur face supérieure, et percées à leur base d'un trou pour le passage de l'artère vertébrale. Les apophyses articulaires supérieures sont ovales, légèrement convexes, dirigées en haut et en arrière; des caractères opposés se remarquent pour les apophyses articulaires inférieures. Les lames sont plus longues et moins larges que dans les autres régions. Le trou vertébral est fort grand, et a la forme d'un triangle à angles obtus. Les échancrures latérales sont antérieures aux apophyses articulaires.

2° *Vertèbres dorsales* (*pl. II, fig. 1, n° 4, 5, 6; pl. IV, fig. 9 et 10*). Elles diminuent de volume depuis la première jusqu'à la quatrième ou cinquième, et vont ensuite en augmentant depuis cette dernière jusqu'à la douzième. Le corps a plus d'étendue d'avant en arrière que transversalement; aplati en haut et en bas, plus épais en arrière qu'en avant, très-convexe à sa face antérieure, il offre sur les côtés, dans la plupart de ces vertèbres, deux demi-facettes revêtues de cartilage et articulées avec la tête des côtes. Les apophyses épineuses sont longues, prismatiques et triangulaires, tuberculeuses à leur sommet, inclinées en bas et en arrière. Les apophyses transverses, très-longues et fort grosses, sont déjetées en arrière, et offrent à leur sommet une facette concave qui reçoit la tubérosité des côtes. Les apophyses articulaires supérieures sont ovalaires, aplaties, et regardent en arrière; les inférieures ont la même forme, et sont dirigées en avant. Les échancrures sont fort grandes, surtout les inférieures, et placées au-devant des apophyses articulaires. Le trou vertébral est ovale d'avant en arrière. Les lames sont larges et épaisses.

*Vertèbres lombaires* (*pl. II, fig. 1, n° 20, pl. IV, fig. 11 et 12*). Ce sont les plus volumineuses de toutes les vertèbres. Leur corps est plus étendu transversalement que d'avant en arrière, plus épais à sa partie antérieure qu'à la postérieure, très-convexe à sa face antérieure. L'apophyse épineuse est large, aplatie, quadrilatère, horizontale. Les apophyses transverses sont minces, longues, horizontales. Les apophyses articulaires sont volumineuses; les supérieures sont ovales, concaves, fort écartées l'une de l'autre et dirigées en dedans; les inférieures sont ovales, convexes, rapprochées l'une de l'autre, et regardent en dehors; ces dernières sont reçues dans l'intervalle des apophyses articulaires supérieures de la vertèbre qui est au-dessous, et semblent y être enclavées. Les échancrures sont fort grandes. Les lames sont épaisses, mais moins longues que dans les autres régions. Le trou vertébral est triangulaire.

#### CARACTÈRES PARTICULIERS A CERTAINES VERTÈBRES DE CHAQUE RÉGION.

Dans la région cervicale on distingue :

1° La première vertèbre cervicale ou l'atlas (*pl. II, fig. 1, n° 1, pl. IV, fig. 1 et 2*). Elle est tout-à-fait



différente des autres vertèbres pour sa forme. Elle représente un grand anneau elliptique, plus épais sur les côtés, et n'offre aucune trace de corps ni d'apophyse épineuse. Elle est formée en avant, par un *petit arc* qui est comprimé d'avant en arrière, convexe et tuberculeux à sa partie antérieure, concave et muni en arrière d'une facette pour s'articuler avec l'apophyse odontoïde de l'axis. En arrière l'atlas est constitué par un grand *arc* arrondi, tuberculeux; cet arc, à l'endroit où il se joint aux *masses latérales* de la vertèbre, est creusé en haut d'un sillon profond, dans lequel passe l'artère vertébrale. Le trou vertébral est fort grand, étroit en avant, et très-large en arrière; dans le premier sens, il est occupé par l'apophyse odontoïde, et dans le second, il fait partie du canal vertébral. Les échancrures sont placées derrière les apophyses articulaires, qui sont horizontales; la supérieure est concave, ovale, obliquement inclinée en dedans, et articulée avec l'occipital; l'inférieure, presque plane et à peu près circulaire, se joint à l'axis. Les apophyses transverses sont très-longues, triangulaires, percées d'un trou, et terminées par un tubercule.

2° La *seconde vertèbre* ou l'*axis* (pl. II, fig. 1, n° 2; fig. 2, n° 2, pl. IV, fig. 3, 4 et 5), considérée dans son ensemble, offre une forme triangulaire. Le corps est plus haut que large, et présente en avant une crête moyenne; en haut il est surmonté par une apophyse très-saillante, arrondie, verticale, nommée *odontoïde*, et articulée en avant avec le petit arc de l'atlas. L'apophyse épineuse est fort large et creusée d'une profonde gouttière à sa face inférieure. L'apophyse articulaire supérieure est convexe, arrondie, presque horizontale, cependant un peu oblique en bas et en dehors; l'inférieure est tournée en avant et en bas. L'apophyse transverse est très-courte, non bifurquée, et le trou qui la traverse forme une sorte de petit canal coudé et dirigé en dehors. Les lames sont fort épaisses. Le trou vertébral est cordiforme.

3° La *septième vertèbre* ou la *proéminente* (pl. II, fig. 1, n° 3, fig. 2, n° 3, pl. III, fig. 1, n° 3, pl. IV, fig. 8). Elle est plus grande et plus large que les autres vertèbres cervicales. L'apophyse épineuse est très-longue, non bifurquée, semblable à celle des vertèbres dorsales. L'apophyse transverse est triangulaire, n'offre point de trou à sa base, ou bien s'il existe, il est fort petit.

Dans la région dorsale on distingue:

1° La *première vertèbre dorsale* (pl. III, fig. 1, n° 4), dont le corps est plus étendu transversalement que dans tout autre sens. Elle offre sur les côtés une facette costale complète en haut, et en bas une demi-facette seulement.

2° La *dixième vertèbre dorsale*. Elle présente le plus souvent, de chaque côté du corps, une facette articulaire entière pour la dixième côte.

3° La *onzième vertèbre dorsale* (pl. III, fig. 1, n° 5). Le corps est volumineux; il n'offre latéralement qu'une seule facette costale entière pour la onzième côte. L'apophyse épineuse est courte, large, horizontale. Les apophyses transverses sont courtes, et ne présentent pas de facette articulaire à leur sommet.

4° La *douzième vertèbre dorsale* (pl. III, fig. 1, n° 6) présente les mêmes caractères que la précédente, elle s'en distingue par ses apophyses articulaires inférieures, qui sont convexes et dirigées en dehors.

Dans la région lombaire on distingue:

La *cinquième vertèbre* (pl. II, fig. 1, n° 8, pl. III, fig. 1), dont le corps est coupé en bas obliquement pour s'articuler avec le sacrum, et l'apophyse transverse très-courte et épaisse.

#### DÉVELOPPEMENT DES VERTÈBRES.

Les vertèbres se développent, en général, chacune par huit points d'ossification. Un pour la partie moyenne du corps; deux pour les parties supérieure et inférieure de ce même corps; deux pour les masses latérales; deux pour les apophyses transverses; un pour le sommet de l'apophyse épineuse. Les vertèbres cervicales se développent par neuf points d'ossification, parce qu'il y en a deux pour les tubercules de l'apophyse épineuse.

La septième vertèbre cervicale offre aussi, dès l'âge de deux mois de la vie utérine, un point d'ossification costiforme, situé en travers, au devant du pédicule qui représente alors la masse des apophyses. Ce point d'ossification se soude ensuite entièrement avec la vertèbre; il est réellement un vestige des côtes cervicales que l'on rencontre dans quelques animaux. Dans la première vertèbre cervicale, l'arc antérieur n'a ordinairement qu'un point médian d'ossification, et l'arc postérieur deux qui proviennent des masses latérales. La seconde vertèbre cervicale a un ou deux points d'ossification pour l'apophyse odontoïde.



## DES ARTICULATIONS DE LA COLONNE VERTÉBRALE.

La colonne vertébrale, formée d'un grand nombre d'os qui se joignent ensemble par plusieurs points de leur surface, offre des articulations fort compliquées. De ces articulations, les unes sont générales; elles appartiennent à toutes les vertèbres; les autres sont particulières à certaines vertèbres, et présentent, à raison des variétés de forme des os, des différences importantes dans le nombre et la disposition des ligamens qui les unissent; telles sont les articulations des deux premières vertèbres, soit entre elles, soit avec l'occipital. Nous examinerons plus tard ces dernières articulations; nous allons seulement étudier celles qui sont communes à tous les os de la colonne vertébrale. Sous ce rapport, nous voyons que les vertèbres s'articulent entre elles : 1° par leur corps; 2° par leurs apophyses articulaires; 3° par leurs lames; 4° par leurs apophyses épineuses. Leurs moyens d'union sont, les uns des organes à part, isolés pour chaque vertèbre, comme les *fibro-cartilages intervertébraux*, les *ligamens jaunes*, les *ligamens inter-épineux*; les autres appartiennent à la fois à toute la colonne vertébrale, tels sont les *ligamens vertébraux antérieur et postérieur*, et le *ligament sur-épineux*.

## 1° ARTICULATION DU CORPS DES VERTÈBRES.

*Ligament vertébral antérieur* (pl. V, fig. 1, n° 2, fig. 4, n° 2, fig. 5 et 6). Il occupe la partie antérieure du corps des vertèbres, depuis la seconde jusqu'à la partie supérieure du sacrum, sous la forme d'une longue bande fibreuse, aplatie, d'un aspect nacré et brillant; étroit et mince au cou, il s'élargit et devient plus épais dans la région dorsale et dans la région lombaire : dans cette dernière, il est fortifié par les piliers du diaphragme. Sa face antérieure est recouverte successivement par les organes situés profondément au cou, dans la poitrine et l'abdomen. Sa face postérieure est appliquée sur le corps des vertèbres et sur les fibro-cartilages inter-articulaires auxquels il est fort adhérent. Sur ses côtés on trouve, au cou et au niveau de chaque articulation, un faisceau fibreux oblique, qui se porte de la vertèbre supérieure à celle qui est au-dessous. Les fibres du ligament vertébral antérieur sont longitudinales; elles laissent entre elles de petits intervalles pour le passage de vaisseaux; les unes sont superficielles et plus longues, les autres profondes et plus courtes. Ce ligament retient en avant le corps des vertèbres, et s'oppose au mouvement d'extension forcée de la colonne vertébrale.

*Ligament vertébral postérieur* (pl. V, fig. 2, n° 3, 3.3). Il est opposé au précédent, et placé derrière le corps des vertèbres depuis la seconde, au niveau de laquelle il se confond avec le ligament occipito-axoïdien, jusqu'au sacrum, sur lequel il se termine insensiblement. Il a la forme d'une longue bande, plus étroite au dos qu'au cou et aux lombes, et comme étranglée de distance en distance, parce que le ruban fibreux, aplati, qui le constitue, se rétrécit au niveau du corps de chaque vertèbre, et se dilate derrière chaque fibro-cartilage. Il est d'une texture serrée; sa face postérieure est polie, nacrée, comme aponévrotique; elle correspond au canal vertébral et à la membrane fibreuse de la moelle épinière; sa face antérieure adhère au corps des vertèbres et encore davantage aux fibro-cartilages. Ce ligament est formé de fibres longitudinales, les unes profondes et plus courtes, les autres superficielles et plus longues. Il retient en arrière le corps des vertèbres, et sert à borner les mouvements de flexion de la colonne vertébrale.

*Fibro-cartilages intervertébraux* (pl. V, fig. 1, n° 4; fig. 2, n° 4; fig. 4, n° 2.2). Ce sont des espèces de coussins fibro-cartilagineux souples et élastiques placés entre les corps des vertèbres depuis l'intervalle qui sépare la seconde de la troisième, jusqu'à celui qui existe entre la dernière et le sacrum. Leur forme correspond exactement dans chaque région, à celle du corps des vertèbres, entre lesquelles ils se trouvent. Ils vont en diminuant d'épaisseur depuis la région cervicale, où ils sont fort minces, jusqu'à la région lombaire, où ils sont très-épais. Au cou et aux lombes, ils sont plus épais en avant qu'en arrière. Le contraire a lieu dans la région dorsale.

Par leurs faces supérieure et inférieure ils adhèrent très-intimement aux surfaces correspondantes des vertèbres; leur circonférence correspond en avant au ligament vertébral antérieur, et en arrière au ligament vertébral postérieur; sur les côtés, elle fait partie au dos, des petites cavités qui reçoivent la tête des côtes. Les fibro-cartilages intervertébraux sont formés dans leur contour par des fibres ligamenteuses très-fortes, concentriques et croisées obliquement les unes avec les autres. Ces fibres, plus rares en arrière qu'en avant, laissent entre elles des intervalles plus larges à mesure qu'on s'approche du centre de chaque fibro-cartilage. On trouve dans ces intervalles une substance molle, pulpeuse, homogène, visqueuse, placée dans le tissu fibreux, lequel offre réellement une disposition aréolaire. Quand on coupe horizontalement les fibro-cartilages, et qu'on les



trempe dans l'eau, chaque portion s'imbibe du liquide, se renfle, et prend une forme conique (*pl. V, fig. 2, n° 1*). Ces corps fibro-cartilagineux donnent à la colonne vertébrale sa souplesse et son élasticité.

#### 2° ARTICULATION DES APOPHYSES ARTICULAIRES.

Les facettes des apophyses articulaires, dont nous connaissons la forme et la direction (*pl. III, fig. 1 et 2*), sont revêtues d'une couche cartilagineuse très-mince, que recouvre une petite poche synoviale qui se réfléchit de l'une sur l'autre. Leur articulation est fortifiée en dehors par quelques fibres ligamenteuses irrégulières.

#### 3° ARTICULATION DES LAMES DES VERTÈBRES.

*Ligamens jaunes* (*pl. V, fig. 3, n° 2*). Ils remplissent les espaces que laissent entre elles les lames des vertèbres, depuis celui qui existe entre la seconde et la troisième, jusqu'à celui qui sépare la dernière du sacrum. Ils ont la forme de ces espaces : étroits et minces au cou, ils deviennent plus larges à mesure qu'ils descendent, et sont chacun partagés en deux portions quadrilatères, l'une droite, l'autre gauche, réunies angulairement en arrière, au niveau de la base de l'apophyse épineuse. Leur bord supérieur s'attache à la surface interne de la lame de la vertèbre qui est au-dessus; l'inférieur se fixe au bord même de la lame placée au-dessous; en arrière ils semblent se continuer avec les ligamens inter-épineux (*pl. V, fig. 4, n° 3*). Ils sont formés d'un tissu élastique, ferme, très-résistant, d'une couleur jaune prononcée, à fibres verticales. Ces ligamens complètent en arrière le canal vertébral; s'opposent à une trop grande flexion de l'épine, et concourent au redressement de cette partie par leur élasticité.

#### 4° ARTICULATION DES APOPHYSES ÉPINEUSES.

*Ligamens inter-épineux* (*pl. V, fig. 4, n° 3*). Ils remplissent les intervalles des apophyses épineuses au dos et aux lombes; au cou ils sont remplacés par des muscles. Ils représentent chacun autant de petites membranes fibreuses qui ont la forme de l'espace qu'elles occupent; ils sont étroits et triangulaires au dos, larges et quadrilatères aux lombes. Ils sont d'autant plus épais et plus forts, qu'ils sont plus inférieurs. Leur bord supérieur s'attache à la partie inférieure de l'apophyse épineuse qui est au-dessus, et leur bord inférieur à la partie supérieure de l'apophyse épineuse qui est au-dessous. En arrière ils se confondent avec le ligament sur-épineux (*pl. V, fig. 2, n° 5*); ils sont formés de fibres irrégulières, lesquelles se portent obliquement d'une apophyse épineuse à l'autre. Ils retiennent en arrière les vertèbres, et s'opposent à une flexion forcée de la colonne vertébrale.

*Ligament sur-épineux* (*pl. V, fig. 4, n° 5*; et *fig. 6, n° 7*). Il est placé derrière le sommet des apophyses épineuses des vertèbres dorsales et lombaires, depuis la septième cervicale jusqu'aux tubercules moyens de la face postérieure du sacrum. Il est plus mince au dos qu'aux lombes, où il est fort épais. Ses fibres sont longitudinales; les unes sont superficielles et plus longues, les autres profondes et plus courtes. En arrière il correspond à la peau; en avant il s'attache au sommet des apophyses épineuses, et dans leurs intervalles se continue avec les ligamens inter-épineux. Ce ligament retient en arrière les vertèbres, et borne les mouvemens de flexion de la colonne vertébrale.

### DE LA COLONNE VERTÉBRALE EN GÉNÉRAL.

La colonne vertébrale offre à peu près les mêmes dimensions chez tous les individus, et forme chez l'adulte environ les deux cinquièmes de la longueur totale du corps. Elle est un peu plus courte proportionnellement chez la femme que chez l'homme, ce qui fait que la ligne moyenne horizontale du corps correspond chez ce dernier au pubis, et chez la première un peu au-dessus.

Considérée d'une manière générale, elle représente une grande pyramide (*pl. II, fig. 1 et 2*) dont la base est en bas et repose sur le sacrum, qui lui sert en quelque sorte de piédestal, tandis que le sommet soutient la tête. Cette disposition est relative aux efforts qu'elle doit soutenir et qui sont d'autant plus considérables qu'on l'examine plus bas. Son accroissement d'épaisseur de sa partie supérieure vers l'inférieure, n'est point gradué également : aussi la totalité de la colonne vertébrale semble résulter de la réunion de trois pyramides secondaires, dont l'inférieure a sa base au sacrum et son sommet à la cinquième vertèbre dorsale; celle-ci est aussi le sommet de la seconde pyramide qui est moyenne et



dont la base répond à la première vertèbre dorsale; enfin le sommet de la troisième pyramide, qui est supérieure, se termine à la seconde vertèbre cervicale, laquelle est surmontée par l'atlas; celle-ci a une largeur plus considérable que celle des autres vertèbres.

La région dorsale forme à peu près la moitié de la longueur totale de la colonne vertébrale; la région cervicale un quart, et la région lombaire l'autre quart; cependant cette dernière est un peu plus longue que la précédente.

La colonne vertébrale n'est point droite, mais flexueuse; suivant son diamètre antéro-postérieur, elle a trois courbures principales, qui sont relatives à la station et à la manière dont elle supporte le poids des parties supérieures du tronc. Ainsi en avant, elle est convexe au cou (*pl. III, fig. 1, n° 16*), concave au dos (*pl. III, fig. 1, n° 19*), et de nouveau convexe aux lombes (*pl. III, fig. 1, n° 21*); en arrière elle présente trois courbures en sens opposé. Cette disposition tient manifestement aux différences d'épaisseur qu'offrent les corps des vertèbres et les fibro-cartilages intervertébraux, en avant et en arrière, dans les diverses régions du rachis. On observe également dans la région dorsale une légère courbure latérale, qui est telle, que chez la plupart des sujets, sa concavité est à gauche, et sa convexité à droite. Bichat avait présumé qu'elle dépendait de ce que la plupart des efforts se font avec le bras droit; M. Béclard vient de mettre hors de doute cette assertion, en démontrant que chez les gauchers, cette courbure est concave à droite, et par conséquent disposée en sens inverse de ce qu'elle est chez le plus grand nombre des individus.

La colonne vertébrale est parfaitement symétrique, aussi peut-on la diviser sur la ligne moyenne en deux moitiés absolument semblables entre elles (*pl. II, fig. 1 et 2*). Elle résulte de deux parties bien distinctes par leur structure et leurs usages: l'une antérieure très-solide, sert de support au tronc; elle est constituée par la portion la plus épaisse des vertèbres ou le *corps*: l'autre postérieure est un long canal osseux, qui sert à loger la moelle épinière; elle est formée par la série d'anneaux que présentent en arrière les vertèbres placées les unes sur les autres.

Envisagée dans son ensemble, la colonne vertébrale offre une face antérieure, une face postérieure, deux faces latérales, une base et un sommet.

La *face antérieure* (*pl. II, fig. 1*) est large et comme aplatie au cou; elle se rétrécit au dos, et s'élargit de nouveau aux lombes; elle présente une suite de gouttières transversales et superficielles, formées par la face antérieure du corps des vertèbres, et séparées par les espaces intervertébraux; ceux-ci sont d'autant plus larges qu'on les examine plus près de la base de l'épine. Lorsque la colonne vertébrale n'a point été dépouillée de ses parties molles, sa face antérieure est recouverte dans toute son étendue par le ligament vertébral antérieur.

La *face postérieure* (*pl. II, fig. 2*) offre sur la ligne moyenne la rangée des apophyses épineuses, (*pl. III, fig. 1*), qui sont horizontales au cou, inclinées et comme imbriquées au dos, et de nouveau horizontales aux lombes. Le sommet de ces apophyses est ordinairement sur une même ligne, cependant elles sont quelquefois un peu déjetées à droite ou à gauche. Les intervalles qui les séparent sont plus larges dans les régions cervicale et lombaire que dans la région dorsale. Les apophyses épineuses des vertèbres cervicales sont bifurquées; celles des cinq dernières vertèbres dorsales diminuent de longueur, et deviennent de plus en plus horizontales. De chaque côté de la série des apophyses épineuses, on trouve les *gouttières vertébrales*, qui sont formées par les lames des vertèbres. Ces gouttières, remplies par des muscles, sont larges et superficielles au cou, plus étroites et plus profondes dans les régions dorsale et lombaire; elles présentent une suite d'ouvertures, qui se trouvent entre les lames des vertèbres, et sont occupées dans l'état frais par les ligaments jaunes. Ces ouvertures sont assez étroites au cou et surtout au dos; elles sont beaucoup plus larges dans la région lombaire, celle qui se trouve entre le grand arc de la première vertèbre cervicale et les lames de la seconde est fort étendue. Le dernier de ces espaces se trouve entre la cinquième vertèbre lombaire et la partie supérieure du canal sacré.

Les *faces latérales* de la colonne vertébrale (*pl. III, fig. 1*), offrent la série des apophyses transverses des vertèbres, qui sont disposées de telle sorte, que celles des régions cervicale et lombaire sont placées sur un plan antérieur à celles de la région dorsale. Les apophyses transverses de la région cervicale se distinguent par le petit canal vertébral que forme la série des trous creusés à leur base, pour le passage de l'artère vertébrale, et celles de la région dorsale, par les facettes articulaires qu'elles présentent aux côtes. Les apophyses transverses des vertèbres lombaires sont grêles et fort allongées; elles vont en augmentant de longueur de la première jusqu'à la troisième, et en diminuant ensuite jusqu'à la cinquième, qui est la plus courte et la plus épaisse.

On voit entre les apophyses transverses au cou, et au-devant d'elles au dos et aux lombes, une suite de trous, qu'on nomme *trous de conjugaison* (*pl. III, fig. 1 et 2*). Ils donnent passage aux nerfs



## PLANCHE I.

---

- FIG. 1. Elle représente un ganglion et des vaisseaux lymphatiques. Grandeur naturelle.  
N° 1, 1, 1, 1. Vaisseaux lymphatiques.—2. Vaisseaux lymphatiques afférens, entrant dans le ganglion.—3. Le ganglion.—4. Vaisseaux lymphatiques efférens, sortant du ganglion.
- FIG. 2. L'un des ganglions nerveux qu'on observe au milieu des plexus de l'abdomen. Grandeur naturelle.  
N° 1. Le ganglion.—2. Rameaux nerveux entrant dans cet organe.—3. Filets qu'il fournit.
- FIG. 3. Tronc de l'artère iliaque primitive avec les deux troncs secondaires, et les principales branches et rameaux qu'elle fournit. Grandeur naturelle.  
N° 1. Artère iliaque primitive.—2. Artère iliaque externe.—3. Artère iliaque interne.—4. Branche fournie par le tronc précédent.—5, 5. Rameau naissant de la branche précédente.—6. Ligament ombilical.
- FIG. 4. Elle représente une portion du péritoine, avec les vaisseaux capillaires extrêmement déliés qui se ramifient à sa surface et dans son épaisseur.
- FIG. 5. Ganglion cervical supérieur du grand Sympathique. Grandeur naturelle.  
N° 1. Tronc du nerf grand sympathique au-dessous du ganglion.—2. Même nerf au-dessus du ganglion.—3, 3, 3, 3. Filets fournis au ganglion par les trois premiers nerfs cervicaux.—4, 4, 4. Filets sortant du ganglion.—5. Bandelettes nerveuses.—6. Anastomoses des filets nerveux.—7. Réseau formé par les filets nerveux.
- FIG. 6. Tronc de la veine iliaque externe, ouvert afin de faire voir l'intérieur de ses parois et la disposition de ses valvules. Grandeur naturelle.  
N° 1. Tronc de la veine iliaque externe.—2. Intérieur de la même veine.—3. Tronc secondaire et branches fournies par le même vaisseau.—4, 4, 4. Ouvertures par lesquelles les branches de la veine s'ouvrent dans sa cavité.—5, 5, 5, 5, 5. Valvules formées par la membrane interne de la veine.
- FIG. 7. Elle offre une portion de la lèvre inférieure vue par sa face interne, et préparée de manière à faire voir une partie de sa membrane muqueuse et de sa couche charnue, ainsi que ses follicules muqueux.  
N° 1. Portion de membrane muqueuse.—2, 2, 2, 2. Follicules muqueux placés entre la membrane précédente et la couche charnue.—3, 3. La couche charnue.
- FIG. 8. Elle représente le plexus brachial, la manière dont les nerfs cervicaux et le premier nerf dorsal s'entre-croisent pour le former, et les branches brachiales qui s'en séparent ensuite. Grandeur naturelle.  
N° 1, 1, 1, 1. Branches antérieures des quatre derniers nerfs cervicaux et du premier dorsal.—2, 2, 2, 2, 2, 2. Union et entrecroisement de ces branches, ou plexus brachial proprement dit.—3, 3, 3, 3. Nerfs brachiaux naissant de la partie inférieure du plexus du même nom.
- FIG. 9. Tissu adipeux formé par l'agglomération des vésicules membraneuses qui contiennent la graisse. Pièce dessinée d'après une portion de ce tissu pris dans le creux du jarret. Grandeur naturelle.






Krieger del.

Lith. de C. de Lase.







vertébraux ; ils sont ovales et proportionnés par leur étendue au volume de ces nerfs, c'est-à-dire qu'ils sont d'autant plus grands qu'on les examine plus inférieurement.

Derrière les trous de conjugaison on observe les articulations des apophyses articulaires des vertèbres les unes avec les autres (*pl. III, fig. 1 et 2*) ; au-devant d'eux on voit dans la région dorsale les facettes qui reçoivent la tête des côtes : sur une colonne vertébrale dépouillée de ses parties molles, ces trous se continuent avec les espaces intervertébraux.

La base du rachis, représentée par la dernière vertèbre lombaire, est coupée obliquement pour s'unir au sacrum ; elle forme en avant avec cet os un angle saillant nommé le *promontoire* ou l'*angle sacro-vertébral* (*pl. III, fig. 22*).

Le sommet de la colonne vertébrale est articulé avec la tête, et forme avec elle deux angles droits latéraux.

L'intérieur de la colonne vertébrale est occupé par un long canal qu'on nomme *vertébral* (*pl. III, fig. 2*), et qui communique en haut avec la cavité du crâne, et se continue en bas avec le canal sacré. Ce canal suit les courbures de l'épine ; il se trouve un peu plus près de sa partie postérieure que de l'antérieure. Large au cou et à la partie supérieure du dos, il se rétrécit vers le milieu de cette dernière région, pour s'élargir de nouveau aux lombes. Triangulaire en haut et en bas, il est arrondi au milieu. En avant il est formé par la partie postérieure du corps des vertèbres ; en arrière par les lames vertébrales et les trous qui les séparent ; sur les côtés il offre les trous de conjugaison et la partie interne des apophyses articulaires, dont il est facile d'étudier la disposition, surtout de son côté. Ce canal est revêtu par des membranes, et loge la moelle épinière.

#### ÉTAT DE LA COLONNE VERTÉBRALE DANS LE FŒTUS.

Il est peu de parties dans le squelette qui éprouvent des modifications plus marquées par les progrès successifs de l'ossification que la colonne vertébrale.

Deux mois après la conception, elle forme la plus grande partie de la longueur du corps de l'em-

FIG. 10. Le muscle biceps avec ses deux tendons supérieurs, son tendon inférieur, et l'expansion aponévrotique qui provient de ce dernier. Moitié de la grandeur naturelle.

N° 1. Corps du muscle biceps.—2, 2. Les tendons qui donnent naissance aux deux portions supérieures du muscle.—3. Le tendon qui provient de son extrémité inférieure.—4. L'expansion aponévrotique formée par le tendon précédent.

FIG. 11. Os humérus d'un enfant, coupé transversalement suivant sa longueur, afin de faire voir le canal médullaire et les épiphyses. Grandeur naturelle.

N° 1. Canal médullaire occupant l'intérieur du corps de l'os.—2. Lame épaisse de tissu compacte, formant les parois du canal précédent.—3, 3. Tissu celluleux ou spongieux, occupant les extrémités du canal médullaire.—4. Extrémité supérieure de l'humérus.—5. Lame de cartilage existant entre l'extrémité supérieure et le corps de l'os.—6. Extrémité inférieure de l'os, étant encore presque entièrement cartilagineuse.—7. Lame de cartilage séparant l'extrémité précédente du corps de l'os.—8. Point d'ossification développé dans l'épaisseur du cartilage.

FIG. 12. La glande sous-maxillaire, préparée de manière à faire voir son canal excréteur, et les nombreuses racines qu'il envoie entre ses lobes. Grandeur naturelle.

N° 1, 1, 1, 1. Lobes et lobules de la glande.—2, 2, 2. Racines de son conduit excréteur.—3. Le conduit excréteur principal.

FIG. 13. Os pariétal gauche d'un fœtus à terme, dépouillé de son périoste, afin de faire voir la disposition radiée de ses fibres osseuses. Grandeur naturelle.

FIG. 14. Portion d'un humérus coupé suivant sa longueur, pour en faire voir l'intérieur.

N° 1. Artère nourricière, pénétrant dans le canal médullaire pour se distribuer à la moelle.—2. Moelle couverte d'artères injectées.—3. Parois du canal médullaire.—4. Portion du canal médullaire dont on a retiré la moelle.



## PLANCHE II.

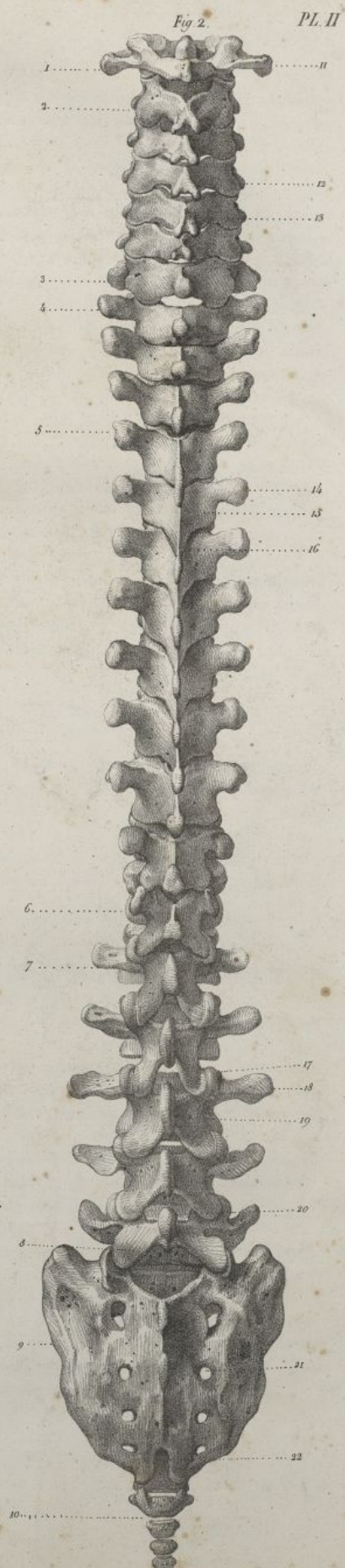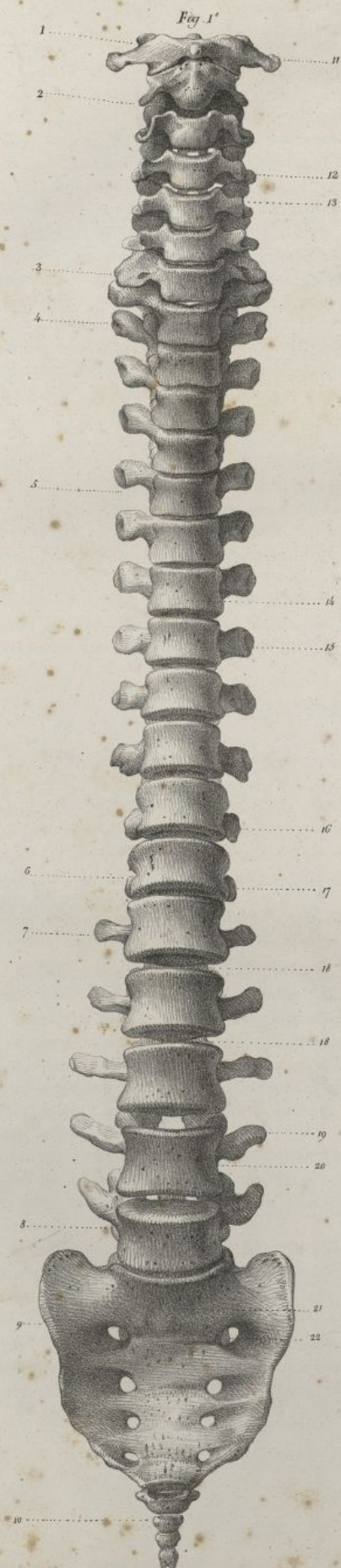
FIG. 1. La colonne vertébrale avec le sacrum et le coccyx, vus par leur face antérieure; réduits d'un tiers de leur grandeur naturelle.

N° 1. L'atlas, ou la première vertèbre cervicale formant le sommet de la colonne vertébrale. — 2. L'axis, ou la seconde vertèbre cervicale. — 3. La vertèbre *proéminente*, ou la septième vertèbre cervicale. — 4. La première vertèbre dorsale. — 5. La cinquième vertèbre dorsale, au niveau de laquelle se joignent les deux pyramides formées par la région dorsale de la colonne vertébrale. — 6. La douzième ou dernière vertèbre dorsale. — 7. La première vertèbre lombaire. — 8. La cinquième ou dernière vertèbre lombaire, articulée avec le sacrum, et formant la base de la colonne vertébrale. — 9. Le sacrum. — 10. Le coccyx. — 11. Apophyse transverse de l'atlas. — 12. Le corps d'une vertèbre cervicale. — 13. Apophyse transverse d'une vertèbre cervicale. — 14. Corps d'une vertèbre dorsale. — 15. Apophyse transverse d'une vertèbre dorsale. — 16. Apophyse transverse de la onzième vertèbre dorsale. — 17. Apophyse transverse de la douzième vertèbre dorsale. — 18. Deux des espaces qui restent entre les vertèbres, et sont occupés par les fibrocartilages intervertébraux. — 19. Apophyse transverse d'une vertèbre lombaire. — 20. Corps d'une vertèbre lombaire. — 21. Milieu de la face antérieure du sacrum, semblant faire suite aux corps des vertèbres. — 22. Le premier ou le plus grand des trous sacrés antérieurs, faisant en quelque sorte suite aux trous de conjugaison.

FIG. 2. Les mêmes pièces vues par leur face postérieure.


N° 1. La première vertèbre cervicale. — 2. La seconde vertèbre cervicale. — 3. La septième vertèbre cervicale. — 4. La première vertèbre dorsale. — 5. La quatrième vertèbre dorsale. — 6. La dernière ou douzième vertèbre dorsale. — 7. La première vertèbre lombaire. — 8. La dernière vertèbre lombaire articulée avec le sacrum. — 9. Le sacrum. — 10. Les quatre pièces du coccyx. — 11. Apophyse transverse de la première vertèbre cervicale. — 12. Apophyse articulaire et lame d'une vertèbre cervicale. — 13. Apophyse épineuse bifurquée d'une vertèbre cervicale. — 14. Apophyse transverse d'une vertèbre dorsale. — 15. Lame d'une vertèbre dorsale. — 16. Apophyse épineuse d'une vertèbre dorsale. — 17. Enclavement des apophyses articulaires des vertèbres lombaires. — 18. Apophyse transverse d'une vertèbre lombaire. — 19. Lame d'une vertèbre lombaire. — 20. Apophyse épineuse d'une vertèbre lombaire. — 21. L'un des trous sacrés postérieurs. — 22. L'ouverture inférieure du canal sacré.





*Lithog. de C. de Last*







bryon, et ne présente qu'une seule courbure peu prononcée, à concavité antérieure. A la naissance (*pl. V, fig. 5 et 6*), elle est encore beaucoup plus longue relativement aux autres parties que dans les âges suivans. Si on considère d'une manière générale son développement, on voit qu'il a lieu différemment, en avant et en arrière : sa partie antérieure, formée par le corps de toutes les vertèbres, destinée à assurer la solidité du tronc, à lui servir de base, se développe dans sa totalité, à peu près comme le corps des os longs, c'est-à-dire que l'ossification commence vers le milieu de la région dorsale, et de là s'étend en haut et en bas vers les régions cervicale et lombaire, qui sont bien moins développées. Le canal qui est creusé dans sa partie postérieure, ayant des fonctions relatives au système nerveux, à la moelle épinière qu'il loge, son ossification est plus précoce que celle de la partie antérieure; elle s'opère de sa partie supérieure vers son extrémité inférieure, qui s'ossifie la dernière. Tout ce qui est relatif au canal vertébral est fort développé chez le fœtus à terme; les lames des vertèbres sont larges; les trous de conjugaison très-grands; les apophyses épineuses sont cartilagineuses; le corps des vertèbres est incomplètement ossifié, arrondi, et comme plongé dans une masse cartilagineuse; il n'offre aucune solidité pour la station. Les apophyses transverses sont peu marquées aux lombes, davantage au dos pour soutenir les côtes, et au cou pour loger l'artère vertébrale.

La colonne vertébrale du fœtus (*pl. V, fig. 5*) ne constitue pas, comme dans l'adulte, une pyramide générale dont la base est en bas. Sa région cervicale est aussi large que sa région lombaire, de sorte que la grosseur de l'épine est, à peu de chose près, égale dans toute son étendue. Elle présente à peine quelques traces des courbures qu'elle doit avoir par la suite. L'angle qu'elle forme en avant par son articulation avec le sacrum est peu marqué; les fibro-cartilages intervertébraux sont fort épais, ce qui lui donne une extrême souplesse, mais peu de solidité.

La colonne vertébrale, remarquable chez l'adulte, par sa solidité et son élasticité, sert de soutien à la tête, à la poitrine et aux membres supérieurs; elle est le centre de tous les mouvemens du tronc, dont elle transmet le poids au bassin; elle loge et protège la moelle épinière, et transmet au dehors les nerfs qui en émanent; elle donne attache à une grande quantité de muscles et de ligamens.

## II. DE LA POITRINE OU DU THORAX.

La poitrine (*pl. VI*) est une grande cavité de forme conoïde, légèrement aplatie d'avant en arrière, qui occupe la partie moyenne du tronc; placée au-devant de la région dorsale de la colonne vertébrale, elle renferme les principaux organes de la circulation et de la respiration (le cœur et les poumons) : elle est composée d'un grand nombre d'os unis entre eux par des ligamens et des cartilages, et jouissant d'une mobilité plus ou moins grande. Les os de la poitrine sont, en avant le sternum, de chaque côté douze côtes, et en arrière, sur la ligne médiane, les vertèbres dorsales, que nous connaissons déjà.

### DU STERNUM.

Le sternum est un os impair, symétrique, allongé, aplati d'avant en arrière, occupant la région antérieure et moyenne de la poitrine (*pl. VI, n° 17, pl. VIII, fig. 1, fig. 2, fig. 3*).

Son extrémité supérieure est plus volumineuse que l'inférieure, et se trouve aussi sur un plan un peu postérieur au sien, à raison de la légère obliquité de l'os.

Sa face antérieure ou cutanée (*pl. VIII, fig. 1*) est couverte par les tégumens et les muscles grands pectoraux. Elle est légèrement convexe; elle présente quatre lignes transversales plus ou moins prononcées, qui indiquent les points où se sont réunies les pièces principales dont l'os se compose dans le jeune âge.

Sa face postérieure ou médiastine (*pl. VIII, fig. 2*) regarde en arrière. Elle est un peu concave, et offre les lignes transversales ci-dessus indiquées; elle donne attache en haut, aux muscles sterno-hyoïdien et thyroïdien; sur les côtés, au triangulaire du sternum; au milieu, elle répond au médiastin antérieur.

L'extrémité supérieure (*pl. VIII, fig. 1 et 2, n° 18*) est épaisse; elle présente au milieu une échancrure remplie par le ligament inter-claviculaire, et de chaque côté une cavité revêtue de cartilage, arrondie, convexe et concave en sens opposé, qui s'articule avec la clavicule.

L'extrémité inférieure (*pl. VIII, fig. 1, n° 19*) est formée par un prolongement de grandeur et de figure variable, que l'on nomme l'appendice xiphoïde. Cet appendice est simple ou bifurqué, pointu ou mousse, courbé ou droit, court ou épais suivant les individus; quelquefois il est percé d'un trou à son milieu. Il donne attache à la ligne blanche et aux aponévroses abdominales.



### PLANCHE III.

FIG. 1. La colonne vertébrale, le sacrum, le coccyx, vus de profil et réduits d'un tiers de leur grandeur naturelle. Faces latérales et courbures de la colonne vertébrale.

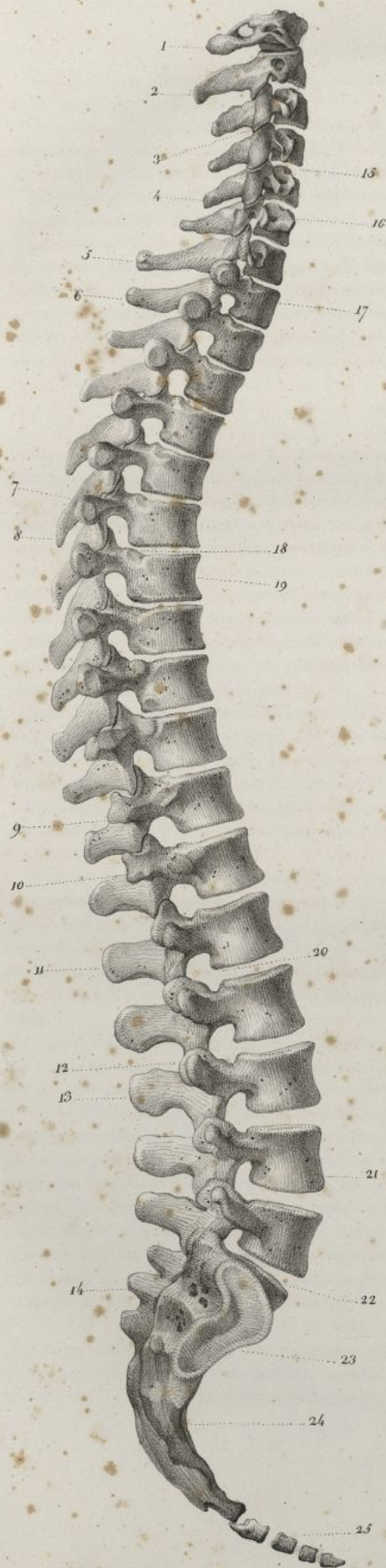N° 1. L'atlas ou la première vertèbre cervicale. — 2. L'axis ou la seconde vertèbre cervicale. — 3. Apophyses articulaires correspondantes de la troisième et de la quatrième vertèbres cervicales. — 4. Apophyse épineuse d'une vertèbre cervicale. — 5. Apophyse épineuse de la septième ou dernière vertèbre cervicale. — 6. Apophyse épineuse de la première vertèbre dorsale. — 7. Apophyse transverse d'une vertèbre dorsale. — 8. Apophyse épineuse d'une vertèbre dorsale. — 9. Apophyse transverse de la onzième vertèbre dorsale. — 10. Apophyse transverse de la dernière ou douzième vertèbre dorsale. — 11. La première vertèbre lombaire. — 12. Jonction des apophyses articulaires correspondantes de deux vertèbres lombaires. — 13. Apophyse épineuse d'une vertèbre lombaire. — 14. Tubercules de la face postérieure du sacrum, faisant suite aux apophyses épineuses des vertèbres. — 15. Intervalle des corps de deux vertèbres cervicales, et convexité que présente en avant la région cervicale de la colonne vertébrale. — 16. Apophyse transverse de l'une des vertèbres cervicales. — 17. Le corps de la première vertèbre dorsale. — 18. Intervalle qui reste entre le corps de deux vertèbres dorsales, et qui se continue en arrière avec le trou de conjugaison correspondant. — 19. Le corps d'une vertèbre dorsale, et concavité que présente, en avant la région dorsale de la colonne vertébrale. — 20. Intervalle qui reste entre le corps de deux vertèbres lombaires. — 21. Le corps d'une vertèbre lombaire. Convexité offerte en avant par la région lombaire de la colonne vertébrale. — 22. Intervalle qui reste entre le corps de la dernière vertèbre lombaire et la base du sacrum, et se trouve rempli par le dernier fibro-cartilage inter-vertébral. Angle que forme en avant la colonne vertébrale en s'unissant au sacrum, et qu'on nomme le *promontoire* ou l'*angle sacro-vertébral*. — 23. Face latérale du sacrum avec la facette articulaire qui l'unit à l'os iliaque correspondant. — 24. Concavité que présente la face antérieure du sacrum. — 25. Les quatre pièces du coccyx.

FIG. 2. Coupe longitudinale de la colonne vertébrale, du sacrum et du coccyx, faite suivant leur diamètre antéro-postérieur, et destinée à faire voir le canal vertébral et le canal sacré. Mêmes dimensions que dans la figure précédente.

N° 1. Extrémité supérieure du canal vertébral qui le fait communiquer avec la cavité du crâne. — 2. Apophyse odontoïde de la seconde vertèbre coupée par le milieu, de manière à montrer ses rapports avec le petit arc de l'atlas. — 3. Le petit arc de l'atlas. — 4. Orifice inférieur du canal sacré. — 5. Point de réunion de l'extrémité inférieure du canal vertébral avec l'orifice supérieur du canal sacré.



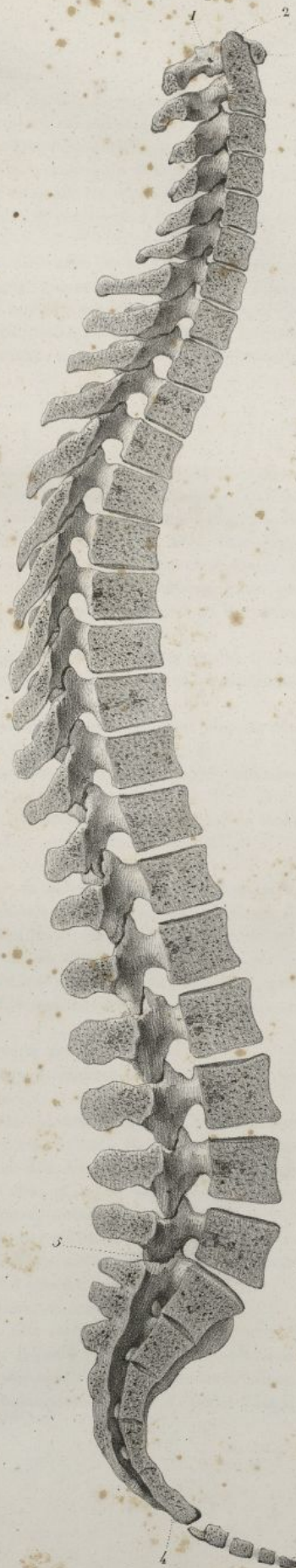
Fig 1



Haincelin F.


Fig 2

PL. III



Lith. de C. de Lase.







Les bords du sternum sont épais, surtout en haut (*pl. VIII, fig. 3*). Ils présentent sept cavités articulaires (*pl. VIII, fig. 3*, n° 2, 3, 4, 5, 6, 7.) qui reçoivent l'extrémité du cartilage de prolongement de chacune des sept premières côtes. La première est triangulaire et rugueuse; les suivantes sont anguleuses et placées aux extrémités de chacune des lignes transversales de l'os. Ces cavités sont séparées les unes des autres par des échancrures, qui terminent en avant les espaces intercostaux.

Le sternum est composé presque entièrement de tissu cellulaire, et recouvert à l'extérieur par une couche fort mince de tissu compacte.

Le sternum du fœtus et de l'enfant est formé de plusieurs pièces distinctes. On trouve chez le premier six pièces principales qui, examinées de haut en bas (*pl. XI, fig. 8*), se développent elles-mêmes le plus souvent : la première par deux points; la seconde par un seul; les troisième, quatrième et cinquième, tantôt par un point, et tantôt par deux; enfin la sixième ou l'appendice xiphoïde, toujours par un seul point. Ce n'est que plus tard, et dans un âge assez avancé, que ces pièces se réunissent les unes avec les autres, pour ne plus constituer qu'un seul os.

#### DES CÔTES.

Les côtes (*pl. IX, fig. 1; pl. X*) sont des os irréguliers, grêles, allongés, et placés les uns au-dessus des autres, pour former les parois latérales de la poitrine : on en compte douze de chaque côté. Elles sont courbées en arc, assez épaisses et arrondies en arrière, minces et aplaties en avant. On les désigne ordinairement par leur nom numérique en les comptant de haut en bas. Elles s'articulent toutes en arrière avec la colonne vertébrale; en avant, les sept supérieures se joignent au sternum, et ont été appelées *côtes vertébro-sternales* ou *vraies côtes*; les cinq inférieures ne se prolongent pas jusqu'à cet os, et ont reçu le nom de *côtes asternales, abdominales* ou *fausses côtes*. Les deux dernières, à raison de leur mobilité, ont été nommées *côtes flottantes*.

La longueur des côtes, peu considérable dans la première, augmente de presque la moitié dans la seconde, et ensuite successivement jusqu'à la huitième. A partir de cette dernière, elle va en diminuant jusqu'à la dernière, qui est la plus courte.

Leur largeur diminue insensiblement de la première à la dernière; considérée dans chaque côte en particulier, elle est en général plus prononcée en avant qu'en arrière.

La direction des côtes varie. La première est horizontale; les autres sont de plus en plus inclinées, de sorte que leur extrémité postérieure est plus élevée que l'antérieure.

La plupart des côtes sont plus courbées en arrière qu'en avant, et torses sur elles-mêmes, de façon que l'une de leurs extrémités est toujours relevée lorsqu'on les place sur un plan horizontal.

On distingue dans les côtes :

1° Le *corps* ou la partie moyenne; il est mince, aplati, convexe en dehors, concave en dedans. Sa face externe (*pl. VIII et IX*) présente en arrière une éminence nommée la *tubérosité*, laquelle s'articule par une facette convexe et lisse qui la surmonte, avec l'apophyse transverse de la vertèbre dorsale correspondante. Plus en avant on voit une ligne saillante qu'on appelle *angle des côtes*, et au niveau de laquelle ces os paraissent coudés. Cet angle se trouve d'autant plus éloigné de la tubérosité, qu'il appartient à des côtes plus inférieures. En avant de l'angle, la surface externe des côtes est lisse et assez large.

La face interne des côtes (*pl. X*) est concave, étroite, et recouverte par la plèvre.

Leur bord supérieur est mousse et épais; l'inférieur est plus mince et comme tranchant. Il offre en arrière une gouttière qui loge les nerfs et les vaisseaux intercostaux.

L'extrémité postérieure ou vertébrale des côtes est articulée avec la colonne vertébrale, à l'aide d'une tête légèrement aplatie, ordinairement munie de deux facettes planes. Celles-ci sont séparées l'une de l'autre par un angle saillant, et sont en rapport avec chacune des demi-facettes creusées sur le corps des vertèbres dorsales. Cette tête est soutenue par un *col* allongé, aplati ou arrondi, qui est appuyé en arrière contre l'apophyse transverse de la vertèbre correspondante.

L'extrémité antérieure ou sternale est aplatie, et plus large que la précédente dans les côtes supérieures; elle est plus mince qu'elle, au contraire, dans les dernières côtes. Elle offre une facette oblongue, concave, qui reçoit le cartilage de prolongement auquel elle est fort adhérente.

Parmi les côtes, il en est qui présentent des caractères particuliers; ce sont :

1° La première côte (*pl. VI, n° 1; pl. VIII, fig. 4; pl. IX, n° 16*). Elle est horizontale, plus courte et plus large que les autres. Sa face supérieure offre une gouttière sur laquelle passe l'artère sous-clavière; sa face inférieure, inclinée en dedans, est lisse et sans gouttière; son bord interne est concave, mince, tranchant; l'externe est arrondi, et présente en arrière la tubérosité. La première côte n'a point d'angle.



## PLANCHE IV.

- FIG. 1. L'atlas ou la première vertèbre cervicale, vu par sa face supérieure. Grandeur naturelle.  
 N° 1. Petit arc ou arc antérieur.—2. Tubercule de l'arc postérieur.—3. Apophyses transverses.—4. Apophyses articulaires supérieures qui reçoivent les condyles de l'occipital.—5. Trou des apophyses transverses.—6, 6. Arc postérieur ou grand arc.—7. Le grand trou vertébral.
- FIG. 2. La même vertèbre vue par sa face inférieure.  
 N° 1. Arc antérieur.—2. Arc postérieur.—3. Apophyse transverse.—4. Apophyse articulaire inférieure.—5. Trou de l'apophyse transverse.
- FIG. 3. L'axis ou la seconde vertèbre cervicale, vu par sa face antérieure. Grandeur naturelle.  
 N° 1. Apophyse odontoïde.—2. Apophyses articulaires supérieures.—3. Apophyses articulaires inférieures.—4. Apophyse épineuse.—5. Apophyses transverses.—6. Le corps de la vertèbre.
- FIG. 4. La même vertèbre, vue obliquement par ses faces supérieure et postérieure. Même grandeur.  
 N° 1. L'apophyse odontoïde.—2. Les apophyses articulaires supérieures.—3. Les apophyses transverses.—4. Les apophyses articulaires inférieures.—5. Les lames.—6. L'apophyse épineuse.—7. Le grand trou vertébral.
- FIG. 5. La même vertèbre vue de profil.  
 N° 1. L'apophyse odontoïde.—2. L'apophyse articulaire supérieure droite.—3. L'apophyse épineuse.—4. La partie inférieure du corps.—5. L'apophyse transverse droite, avec le trou oblique dont elle est percée.—6. L'apophyse articulaire inférieure.
- FIG. 6. Quatrième vertèbre cervicale, vue par sa face supérieure. Grandeur naturelle.  
 N° 1. Le corps.—2. Les apophyses transverses et le trou dont elles sont munies.—3. La gouttière qui concourt à la formation du trou de conjugaison correspondant.—4. Les apophyses articulaires supérieures, dirigées en haut et en arrière.—5. Les lames.—6. L'apophyse épineuse.—7. Le grand trou vertébral.
- FIG. 7. La même vertèbre vue par sa face inférieure.  
 N° 1. Le corps.—2. Les apophyses transverses.—3. La gouttière qui concourt à la formation du trou de conjugaison.—4. Les apophyses articulaires inférieures dirigées en bas et en avant.—5. Les lames.—6. L'apophyse épineuse.—7. Le grand trou vertébral.
- FIG. 8. La septième vertèbre cervicale, vue par sa face supérieure. Grandeur naturelle.  
 N° 1. Le corps.—2. Le trou des apophyses transverses.—3. Les apophyses articulaires supérieures.—4. L'apophyse épineuse.
- FIG. 9. La huitième vertèbre dorsale vue par sa face inférieure. Grandeur naturelle.  
 N° 1. Le corps.—2. Les apophyses articulaires inférieures dirigées en avant.—3. Les apophyses transverses.—4. L'apophyse épineuse.—5. Le grand trou vertébral.—6. L'échancrure qui concourt à la formation des trous de conjugaison.
- FIG. 10. La même vertèbre vue par sa face supérieure. Même grandeur.  
 N° 1. Le corps.—2. Les apophyses articulaires supérieures dirigées en arrière.—3. Les apophyses transverses.—4. L'apophyse épineuse.—5. Grand trou vertébral.—6. Échancrure qui concourt à la formation des trous de conjugaison.



Fig. 1

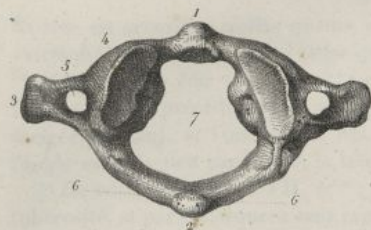


Fig. 2

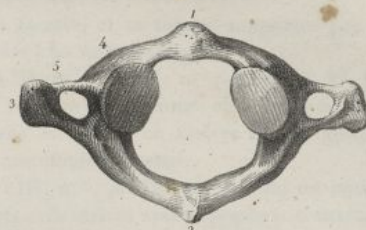


Fig. 3

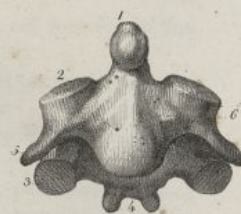


Fig. 4

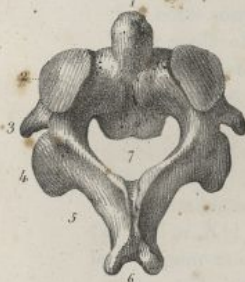

Fig. 5

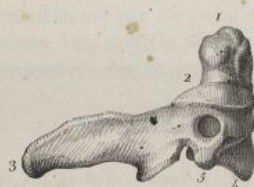

Fig. 6

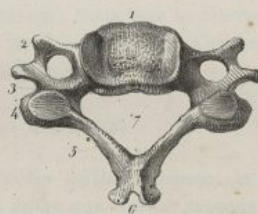


Fig. 7

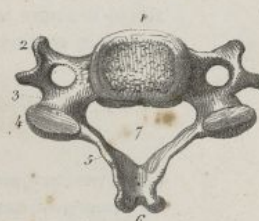

Fig. 9

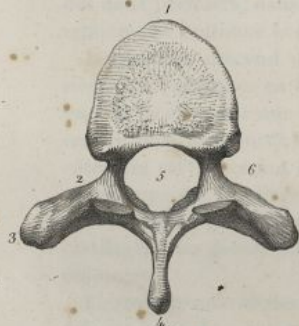


Fig. 10

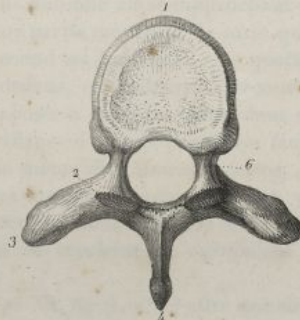


Fig. 8

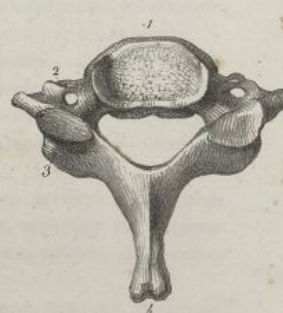

Fig. 11

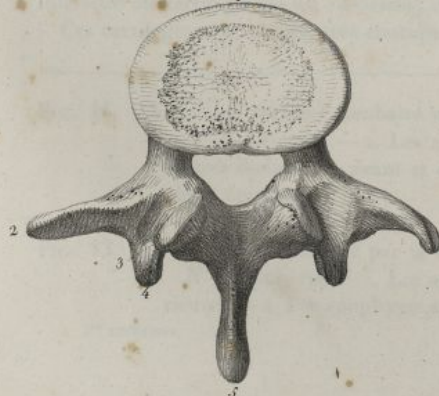
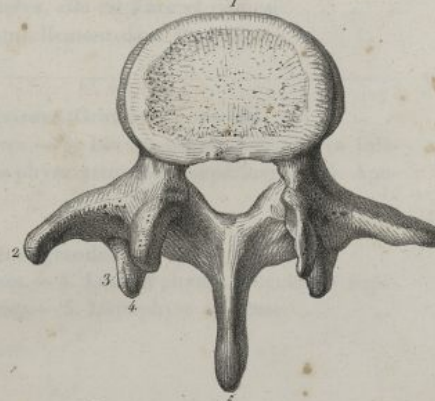



Fig. 12



Hancolin del

Lithog de C de Laste







Sa tête est arrondie, n'offre qu'une seule facette, et se trouve supportée par un col fort étroit. Son extrémité antérieure est plus large que dans les autres côtes.

2° *La seconde côte* (*pl. VI, n° 2*; *pl. VIII, n° 5*; *pl. IX, n° 4*; *pl. X, n° 19*). Elle est beaucoup plus longue que la précédente, et presque horizontale comme elle. Sa face externe est obliquement dirigée en haut, et l'interne en bas. Celle-ci n'offre en arrière qu'une gouttière à peine marquée; l'angle est très-peu prononcé; la tête a une double facette.

3° *La onzième côte* (*pl. VII, n° 12*; *pl. VIII, n° 7*; *pl. IX, n° 13*). Elle est courte, peu courbée, sans tubérosité, et par conséquent sans rapports articulaires avec l'apophyse transverse correspondante; son angle est peu marqué, placé très en avant; sa tête est volumineuse, munie d'une seule facette articulaire; sa face interne n'offre pas de gouttière; son extrémité antérieure est mince.

4° *La douzième côte* (*pl. VIII, fig. 8*; *pl. IX, fig. 14*). Elle est encore moins courbée que la précédente; sans tubérosité et sans gouttière, elle diffère de la onzième côte en ce qu'elle est plus courte et manque entièrement d'angle. Son extrémité antérieure est allongée en pointe.

Les côtes sont à l'extérieur formées de tissu compacte, et à l'intérieur, de tissu diploïque.

Elles se développent d'abord par un point d'ossification; mais vers la dix-huitième année il paraît deux autres petits points, l'un pour la tête, et l'autre pour la tubérosité. Ces deux dernières pièces ne tardent point à se confondre avec la portion principale de la côte.

#### DES CARTILAGES COSTAUX.

Ces cartilages sont en nombre égal à celui des côtes qu'ils terminent et prolongent en avant (*pl. VI; pl. XI, fig. 1, nos 1. 2. 3. 4. 5. 6. 7. 8. 9.*). Ils diffèrent entre eux sous le rapport de leur longueur, de leur largeur et de leur direction.

Celui de la première côte est très-court; les suivans augmentent successivement jusqu'à celui de la septième côte. Ceux des cinq côtes inférieures deviennent de plus en plus courts. Celui de la douzième n'a ordinairement qu'un pouce environ d'étendue.

Leur largeur diminue depuis le premier, qui est assez large, jusqu'au dernier, qui est fort étroit. Examinée dans chacun des cartilages en particulier, la largeur est à peu près égale dans toute l'étendue des deux premiers; dans les autres elle diminue en se rapprochant du sternum. Cependant les sixième, septième et huitième se dilatent à leur partie moyenne, de sorte qu'ils se touchent par leurs bords.

Le premier descend un peu; le second est horizontal; les quatrième, cinquième, sixième et septième sont obliques en haut et en dedans, et semblent se recourber pour monter vers le sternum: en cela ils affectent une direction opposée à celle des côtes, dont ils proviennent. Cette obliquité est encore plus prononcée dans les cartilages des trois premières fausses côtes. Dans les deux dernières côtes, les cartilages ont à peu près la même direction que ces os.

Le corps des cartilages costaux est un peu convexe en avant, et concave en arrière; leurs bords sont arrondis; le supérieur est concave et l'inférieur convexe: dans les sixième, septième et huitième cartilages, les bords correspondans se touchent et s'articulent ensemble au moyen de facettes oblongues.

L'extrémité externe des cartilages (*pl. XI, fig. 3, n° 2*) offre une surface oblongue, convexe, rugueuse, qui est unie fort intimement avec la portion osseuse de la côte. Il n'y a pas de ligamens pour affermir cette union, seulement le périoste de la côte se continue avec le périchondre du cartilage.

L'extrémité interne (*pl. VI; et pl. X, fig. 1*), dans les cinq ou six cartilages qui suivent la première, est munie de deux facettes formant par leur réunion un angle saillant, lequel est reçu dans les excavations des bords du sternum. Dans les trois premières fausses côtes, cette extrémité s'unit au bord inférieur du cartilage qui est au-dessus; dans les deux dernières, elle est libre et pointue.

Ces cartilages sont blancs, très-élastiques, et s'ossifient naturellement dans l'âge adulte.

FIG. 11. Quatrième vertèbre lombaire vue par sa face inférieure. Grandeur naturelle.

N° 1. Le corps. — 2. Les apophyses transverses. — 3. Les apophyses articulaires inférieures dirigées en avant et en dehors. — 4. Apophyse articulaire supérieure. — 5. Apophyse épineuse.

FIG. 12. La même vertèbre vue par sa face supérieure. Même grandeur.

N° 1. Le corps. — 2. Les apophyses transverses. — 3. Les apophyses articulaires supérieures. — 4. Les apophyses articulaires inférieures. — 5. L'apophyse épineuse.



## PLANCHE V.

FIG. 1. Les quatre dernières vertèbres dorsales et les deux premières lombaires avec le grand ligament vertébral antérieur. Grandeur naturelle.

N° 1, 1. Apophyses transverses des neuvième et dixième vertèbres dorsales.—2, 2. Le grand ligament vertébral antérieur.—3, 3. Apophyses transverses de la onzième et de la douzième vertèbres dorsales.—4 et 5. Apophyses transverses des deux premières vertèbres lombaires.

FIG. 2. Tronçon de colonne vertébrale au niveau de la région dorsale, vu en arrière, la partie postérieure des vertèbres étant enlevée, afin de mettre à découvert le grand ligament vertébral postérieur. Grandeur naturelle.

N° 1. Renflement conique que forment en se dilatant les cartilages inter-vertébraux coupés transversalement.—2, 2. Endroits où le corps des vertèbres a été séparé par la scie de la masse apophysaire.—3, 3, 3, 3. Le grand ligament vertébral postérieur dilaté au niveau des fibro-cartilages inter-vertébraux.—4, 4. Le même ligament rétréci et comme étranglé au niveau du corps de chaque vertèbre.—5. Portion détachée du même ligament.

FIG. 3. Les lames des vertèbres avec les ligaments jaunes qui remplissent leurs intervalles, vues par leur face antérieure. Grandeur naturelle.

N° 1, 1, 1. Les lames des vertèbres.—2, 2. Les ligaments jaunes.—3, 3. Apophyses transverses.—4. Apophyses articulaires.

FIG. 4. Partie inférieure de la région dorsale de la colonne vertébrale avec ses ligaments, vue de profil; le canal vertébral est ouvert dans une partie de son étendue, de manière à faire voir les trous de conjugaison, et les connexions des ligaments inter-épineux avec les ligaments jaunes.

N° 1, 1. Portion du grand ligament vertébral antérieur.—2, 2. Les facettes latérales que présentent les vertèbres pour leurs articulations avec les côtes.—3. Ouverture du canal vertébral.—4, 4, 4, 4. Apophyses transverses.—5, 5, 5. Portion du ligament sur-épineux.—6, 6. Trous de conjugaison.—7, 7. Facettes des apophyses transverses qui s'articulent avec l'angle des côtes.—8, 8, 8. Ligaments inter-épineux.—9. Un des ligaments jaunes paraissant se continuer en arrière avec les ligaments inter-épineux.

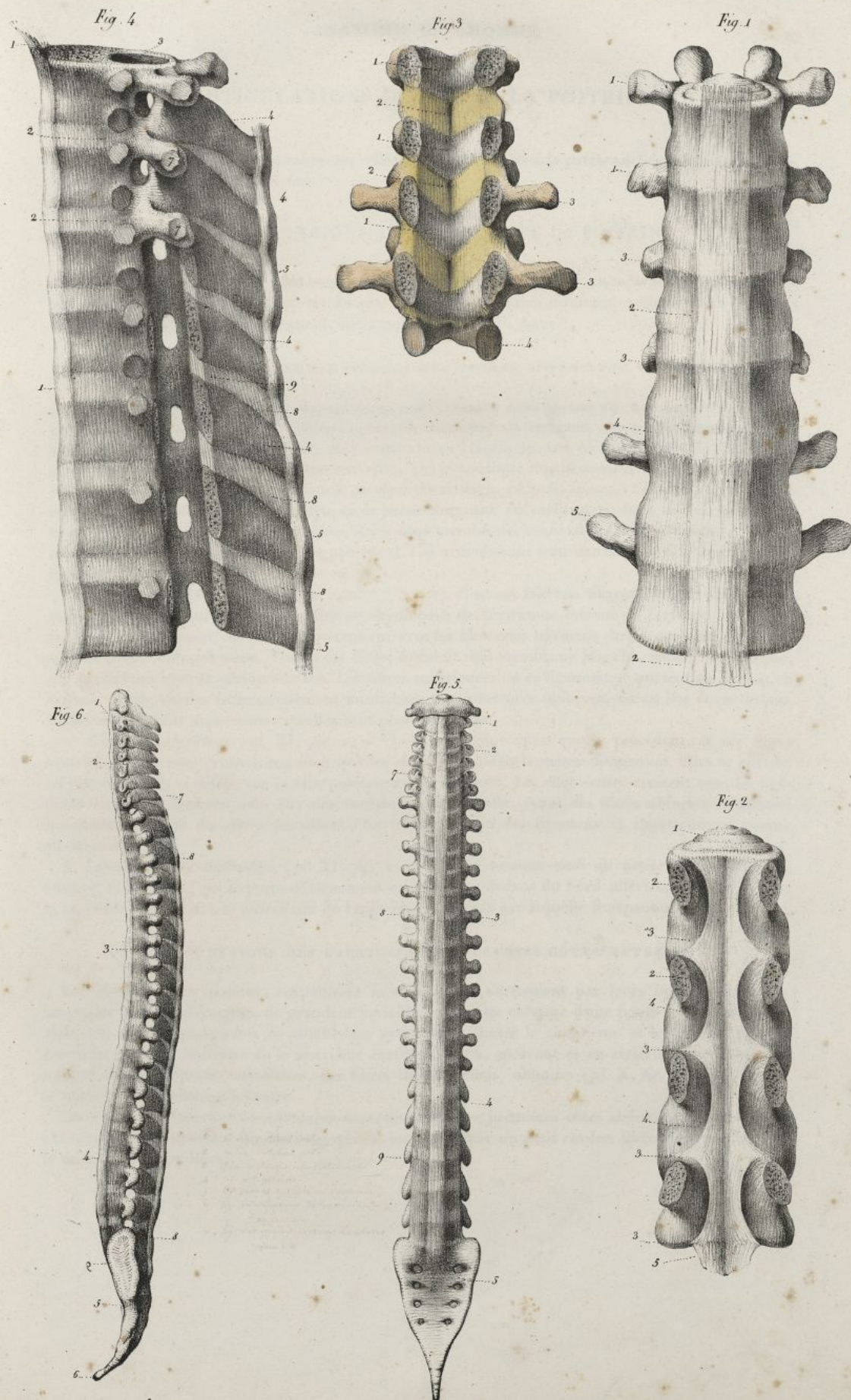
FIG. 5. Colonne vertébrale d'un fœtus à terme avec le sacrum et le coccyx, vue par sa face antérieure. Grandeur naturelle.

N° 1. Extrémité supérieure du grand ligament vertébral antérieur.—2. Région cervicale.—3. Région dorsale.—4. Région lombaire.—5. Le sacrum.—6. Le coccyx.—7. Apophyses transverses cervicales.—8. Apophyses transverses dorsales.—9. Apophyses transverses lombaires.

FIG. 6. La même pièce vue de profil.

N° 1. Extrémité supérieure du grand ligament vertébral antérieur.—2. Courbure de la région cervicale.—3. Courbure de la région dorsale.—4. Courbure de la région lombaire.—5. Le sacrum.—6. Le coccyx.—7. Extrémité supérieure du ligament sur-épineux.—8. Extrémité inférieure du même ligament se prolongeant sur le sacrum.






Lith. de C. de Lase

P. Follot del.







## ARTICULATIONS DES OS DE LA POITRINE.

Ces articulations sont fort nombreuses; elles existent, les unes à la partie antérieure de la poitrine, et les autres à sa partie postérieure.

## §. I. ARTICULATIONS ANTÉRIEURES DE LA POITRINE.

Les articulations antérieures des côtes se font pour les sept supérieures, au moyen de leurs cartilages, qui se portent jusqu'au sternum; tandis que les côtes inférieures s'unissent seulement les unes aux autres par les bords correspondans de leurs cartilages (*pl. XI, fig. 1.*).

## 1° ARTICULATIONS DES CARTILAGES DES VRAIES CÔTES AVEC LE STERNUM.

L'extrémité interne de chacun des cartilages offre, comme nous l'avons vu, une double facette qui est reçue dans l'une des petites cavités anguleuses des bords du sternum. Ces parties contiguës sont revêtues d'une membrane synoviale fort étroite et peu distincte. On ne trouve pas de membrane synoviale pour le cartilage de la première côte, qui se continue manifestement avec le sternum. On observe assez souvent dans l'articulation du second cartilage, un petit faisceau fibreux, sorte de ligament inter-articulaire, lequel se porte de la partie moyenne du cartilage au fond de l'excavation du sternum; lorsque cette disposition existe, il y a deux membranes synoviales, l'une au-dessus, et l'autre au-dessous du trousseau ligamenteux précédent. Ces articulations sont maintenues chacune par deux ligamens.

1° *Ligament antérieur* (*pl. XI, fig. 1, n° 17. 17. 17. 17.*). C'est un faisceau fibreux, aplati, triangulaire, composé de fibres qui vont se répandre en rayonnant, de l'extrémité interne du cartilage sur la face antérieure du sternum, où elles s'entre-croisent avec les fibres des ligamens pareils qui sont de l'autre côté au-dessus ou au-dessous. Toutes ces fibres forment une membrane blanche, nacrée, très-épaisse, qui se confond avec le périoste de l'os. Les fibres supérieures de ce ligament se portent en haut et en dedans, les moyennes transversalement en dedans, les inférieures obliquement en bas et en dedans. Elles sont d'autant plus courtes qu'elles sont plus profondes.

2° *Ligament postérieur* (*pl. XI, fig. 2, n° 3.*). Il est moins épais que le précédent, et ses fibres sont loin d'être aussi prononcées, bien qu'elles aient tout-à-fait la même disposition. Elles se portent en rayonnant du cartilage sur la face postérieure du sternum. Là, elles s'entre-croisent avec les ligamens voisins, et forment avec eux une membrane lisse, polie, ayant des fibres obliques et d'autres longitudinales. Ces dernières paraissent être indépendantes des ligamens, et appartenir en propre au sternum.

3° *Ligament costo-xiphoïdien* (*pl. XI, fig. 1, n° 11.*). On nomme ainsi un petit faisceau fibreux, allongé, très-mince, qui se porte obliquement en bas et en dedans du bord inférieur du cartilage de la septième côte, à la face antérieure de l'appendice xiphoïde sur laquelle il s'épanouit.

## 2° ARTICULATIONS DES CARTILAGES DES FAUSSES CÔTES ENTRE EUX.

Les cartilages des sixième, septième et huitième côtes s'articulent par leurs bords voisins, au moyen de facettes oblongues, de grandeur variable, et munies chacune d'une petite membrane synoviale. On trouve quelquefois de semblables articulations entre le cinquième et le sixième, et plus rarement entre le huitième et le neuvième cartilage. Il y a, en avant et en arrière, pour assurer la solidité de ces rapports articulaires, des fibres ligamenteuses, obliques (*pl. X, fig. 1, n° 6. 7. 8.*), qui se portent d'un cartilage à l'autre.

Les extrémités internes des cartilages des trois ou quatre premières côtes abdominales, sont unies chacune au bord inférieur du cartilage qui est au-dessus, par un petit cordon fibreux; le cartilage de la dernière côte est libre.



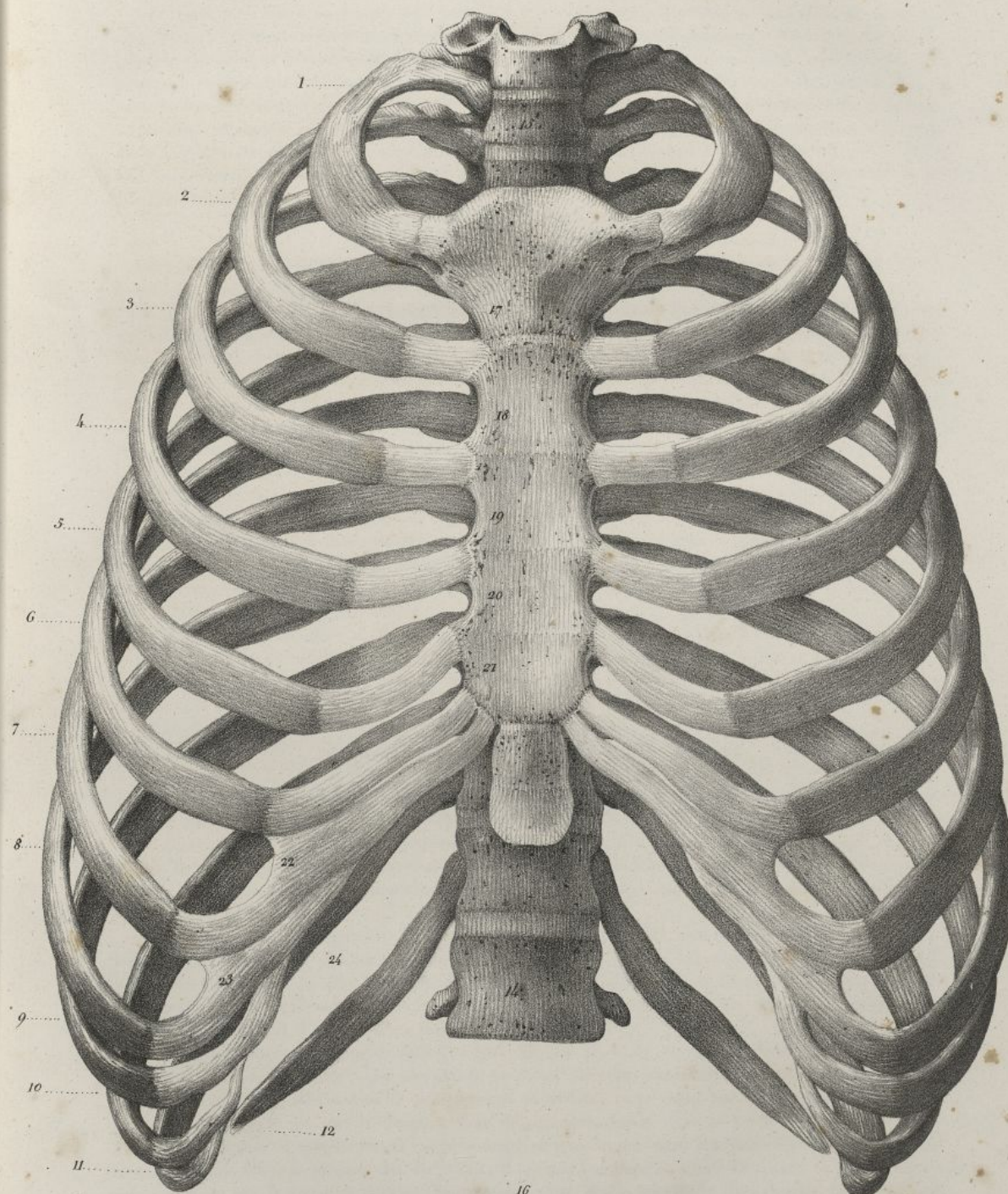
## PLANCHE VI.

Le thorax ou la poitrine d'un homme adulte, vu de face. Grandeur naturelle.

N°. 1. La première côte. — 2. La seconde côte. — 3. La troisième côte. — 4. La quatrième côte. — 5. La cinquième côte. — 6. La sixième côte. — 7. La septième côte. Les sept côtes précédentes sont nommées *vertébro-sternales* ou *vraies côtes*. — 8. La huitième côte. — 9. La neuvième côte. — 10. La dixième côte. — 11. La onzième côte. — 12. La douzième côte. Les cinq côtes précédentes sont appelées *côtes abdominales*, *asternales* ou *fausses côtes*; et les deux dernières, plus spécialement *côtes flottantes*. — 13. La dernière vertèbre cervicale. — 14. La première vertèbre lombaire. — 15. L'ouverture supérieure ou la petite circonférence de la poitrine. — 16. L'ouverture inférieure ou la grande circonférence de la poitrine. — 17, 18, 19, 20, 21. Extrémités antérieures des premier, second, troisième, quatrième et cinquième espaces intercostaux se terminant sur les côtés du sternum. — 22, 23. Extrémités antérieures des sixième et septième espaces intercostaux, se terminant entre les cartilages de prolongement des côtes correspondantes. — 24. Dixième ou dernier espace intercostal.



13




16

*lith. de C. de Lant.*

*P. J. Triller del.*







## §. II. ARTICULATIONS POSTÉRIEURES DE LA POITRINE.

Les côtes sont unies en arrière aux vertèbres, avec lesquelles elles forment une sorte de ginglyme angulaire, 1° au moyen de la surface articulaire de leur tête, qui est recouverte d'une couche cartilagineuse mince, et se trouve reçue dans la cavité correspondante creusée sur une seule vertèbre, pour les première, onzième et douzième, et sur les deux vertèbres voisines et leur fibro-cartilage intermédiaire, pour toutes les autres (*pl. XI, fig. 5, n° 8<sup>9</sup> et 10*). Cette articulation doit être nommée *costo-vertébrale*; 2° par leur tubérosité qui est encroûtée de cartilage, et se joint avec la facette de l'apophyse transverse de la vertèbre correspondante; cette articulation est appelée *costo-transversaire* (*pl. VII, n° 15 et 16*). Les deux dernières côtes ne la présentent pas; ce qui fait qu'elles jouissent de beaucoup plus de mobilité que les autres.

## 1° ARTICULATIONS COSTO-VERTÉBRALES.

Elles offrent un ligament antérieur, un ligament inter-articulaire, et une ou deux petites membranes synoviales.

1° *Ligament antérieur ou rayonné* (*pl. XI, fig. 5, n° 3<sup>4</sup> 5<sup>6</sup>*). C'est un faisceau fibreux, large, aplati, irrégulièrement triangulaire, dont les fibres s'attachent au-devant de la surface articulaire de la tête de la côte, et de là vont en divergeant se porter, les supérieures en haut et en dedans sur le corps de la vertèbre qui est au-dessus; les moyennes, transversalement sur le fibro-cartilage inter-articulaire; et les inférieures, obliquement en bas et en dedans sur le corps de la vertèbre qui est au-dessous. Les fibres de ce ligament laissent entre elles de petites ouvertures pour le passage de vaisseaux; elles sont d'autant plus longues, qu'elles sont plus superficielles. Leur disposition rayonnée n'est point aussi apparente pour les articulations des première, onzième et douzième côtes.

2° *Ligament inter-articulaire* (*pl. XI, fig. 4, n° 7*). On ne le trouve pas dans l'articulation des première, onzième et douzième côtes. Dans toutes les autres, c'est un petit faisceau fibreux, jaunâtre, d'un tissu serré, aplati de haut en bas, qui s'attache d'une part à la ligne saillante qui sépare les deux facettes de la tête de la côte, et se fixe de l'autre au fond de l'angle de la cavité qui la reçoit. Il sépare l'articulation en deux parties, qui ont chacune une membrane synoviale distincte, et se continue avec le fibro-cartilage inter-vertébral.

3° *Membranes synoviales* (*pl. XI, fig. 4, n° 4 et 5*). Elles sont doubles dans les articulations où existe le ligament inter-articulaire; dans les autres, il n'y en a qu'une seule. Elles tapissent les surfaces articulaires correspondantes de la côte et de la vertèbre, en se réfléchissant de l'une sur l'autre. Ces membranes sont peu apparentes, et ne contiennent qu'une petite quantité de synovie.

## 2° ARTICULATIONS COSTO-TRANSVERSAIRES.

Elles ont lieu entre les tubérosités des côtes et les apophyses transverses des vertèbres correspondantes; elles sont maintenues en rapport par les ligaments suivans:

1° *Ligament costo-transversaire postérieur* (*pl. XI, fig. 7, n° 3*). C'est un faisceau aplati, quadrilatère, formé de fibres serrées, parallèles, qui se portent transversalement du sommet de l'apophyse transverse à la portion non-articulaire de la tubérosité correspondante. Ses fibres sont plus longues en bas qu'en haut.

2° *Ligament costo-transversaire moyen* (*pl. XI, fig. 6, n° 5*). On nomme ainsi un amas de fibres irrégulières, rougeâtres, placées entre la face antérieure de chaque apophyse transverse et la partie postérieure du col de la côte correspondante. On ne peut bien voir ces fibres qu'en sciant horizontalement au même niveau la côte et l'apophyse transverse contre laquelle elle est appuyée, et en séparant ensuite avec force ces deux parties.

3° *Ligament costo-transversaire inférieur* (*pl. XI, fig. 5, n° 7; et fig. 7, n° 4*). Faisceau fibreux, irrégulièrement triangulaire, qui s'implante au bord inférieur de chaque apophyse transverse des vertèbres dorsales, et descend de là obliquement en dedans, pour s'attacher en s'élargissant, au bord supérieur de la côte qui est au-dessous, près de son articulation avec le corps de la vertèbre. Ses fibres sont longues et très-fortes. Il est plus large et plus mince dans les côtes inférieures que dans les supérieures. Chez la plupart des individus, il semble composé de deux faisceaux; le plus volumineux est celui que je viens de décrire; l'autre, plus petit, croise un peu la direction du précédent, en se portant de la base de l'apophyse transverse à la tête de la côte qui est au-dessous. En dedans ce

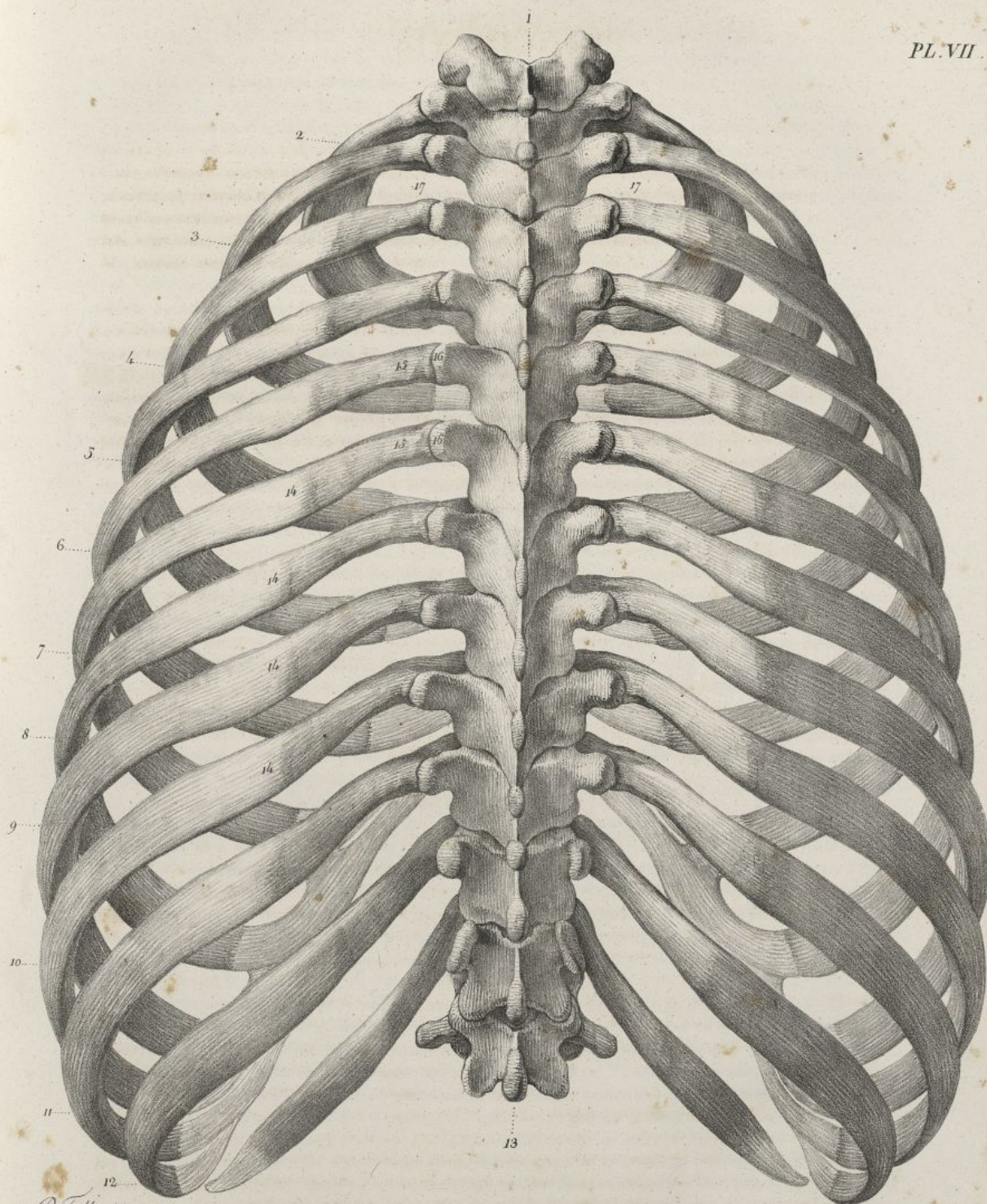



## PLANCHE VII.


Elle représente la poitrine d'un homme adulte, vue par sa face postérieure. Grandeur naturelle. Sur cette pièce on voit la forme de la région postérieure du thorax; la portion dorsale des gouttières vertébrales; les rapports des tubérosités des côtes avec les apophyses transverses des vertèbres correspondantes; la direction de l'extrémité postérieure des côtes; la forme et la direction de la partie postérieure des espaces inter-costaux; la situation de l'angle des côtes dans chacune d'elles.

N° 1. Septième vertèbre cervicale. — 2. Première côte. — 3. Deuxième côte. — 4. Troisième côte. — 5. Quatrième côte. — 6. Cinquième côte. — 7. Sixième côte. — 8. Septième côte. — 9. Huitième côte. — 10. Neuvième côte. — 11. Dixième côte. — 12. Onzième côte, et au-dessous la douzième. — 13. Première vertèbre lombaire. — 14, 14, 14, 14. L'angle des côtes d'autant plus distant de la tubérosité, qu'on l'examine dans des côtes plus inférieures. — 15, 15. Les tubérosités des côtes articulées avec. — 16, 16. Les apophyses transverses des vertèbres dorsales. — 17. L'ouverture supérieure ou la petite circonférence de la poitrine.











ligament sert à compléter une ouverture qui est traversée par la branche postérieure du nerf intercostal; il manque pour la première et la dernière côte.

4° *Membrane synoviale*. Elle existe entre les facettes articulaires correspondantes de l'apophyse transverse de la vertèbre et de la tubérosité de la côte. Elle tapisse les cartilages dont elles sont encroûtées, et contient peu de synovie.

## DE LA POITRINE EN GÉNÉRAL.

La poitrine, considérée dans son ensemble (*pl. VI et pl. VII*), a la forme d'un cône tronqué, aplati d'avant en arrière, et dont la base est en bas; elle est symétrique. On la divise en surface externe, surface interne, circonférence supérieure et circonférence inférieure.

La surface externe de la poitrine présente:

1° *Une région antérieure* (*pl. VI*). Elle est rétrécie en haut, large en bas, et plus ou moins saillante, suivant les individus; elle est un peu oblique en avant et en bas, à raison de la légère inclinaison du sternum. Elle présente au milieu la face cutanée du sternum, et en bas l'appendice xiphoïde; sur les côtés on trouve les cartilages de prolongement des côtes, d'autant plus longs qu'ils sont plus inférieurs, et bornant en avant les espaces inter-costaux. Il résulte de la longueur différente de ces derniers organes une série de lignes qui, dans chaque côte, indique son union avec le cartilage correspondant; cette série forme une ligne générale oblique en bas et en dehors, et servant à limiter latéralement la région que nous étudions.

2° *Région postérieure* (*pl. VII*). Elle est, comme l'antérieure, plus large en bas qu'en haut. Elle présente sur la ligne médiane: la rangée des apophyses épineuses séparant les gouttières vertébrales; celles-ci, formées par les lames des vertèbres, et bornées en dehors par la série des apophyses transverses, lesquelles sont articulées avec la tubérosité des côtes: plus en dehors on trouve une suite de surfaces appartenantes aux côtes, et comprises entre l'angle et les tubérosités de chacun de ces os. Une ligne oblique en bas et en dehors, formée par la série des angles des côtes, détermine la forme de la région postérieure, qu'elle limite en dehors; l'obliquité de cette ligne dépend de ce que les angles s'éloignent d'autant plus des tubérosités, que les côtes sont plus inférieures.

3° *Régions latérales* (*pl. IX et X*). Elles sont convexes, surtout en arrière; étroites en haut, plus larges en bas, elles sont formées par les côtes et les espaces qui les séparent. Ces espaces, au nombre de onze, ont en général plus de largeur à leur partie antérieure qu'à la postérieure; ils sont obliques comme les côtes; courts et larges en haut, ils diminuent ensuite de largeur en augmentant de longueur, jusqu'à celui qui existe entre la huitième et la neuvième; alors ils diminuent de nouveau de longueur jusqu'au onzième ou dernier, lequel est très-court. Les espaces inter-costaux sont remplis par des muscles qui portent le même nom.

La surface interne de la poitrine offre aussi quatre régions:

1° *Région antérieure*. Elle est légèrement concave, présente la face postérieure du sternum au milieu, et de chaque côté les cartilages costaux.

2° *Région postérieure*. Elle offre au milieu la saillie du corps des vertèbres dorsales; cette saillie rétrécit beaucoup, sur la ligne médiane, le diamètre antéro-postérieur de la cavité de la poitrine. De chaque côté on voit une large gouttière, allongée, profonde au milieu, parallèle à la colonne vertébrale, se trouvant au-devant de l'angle des côtes, et logeant la partie postérieure des poumons.

3° *Régions latérales*. Elles sont concaves, formées par la face interne des côtes et les espaces inter-costaux.

La circonférence supérieure de la poitrine ou son sommet (*pl. VI, n° 15; pl. VII, n° 17*), est une ouverture oblongue transversalement, oblique en bas et en avant: elle est formée en arrière par la colonne vertébrale, en avant par l'extrémité supérieure du sternum, et de chaque côté par la première côte.

La circonférence inférieure de la poitrine ou sa base (*pl. VI, n° 16*) est très-évasée, mobile, et plus étendue transversalement que d'avant en arrière. Elle offre en avant une grande échancrure triangulaire, au fond de laquelle on trouve l'appendice xiphoïde, et qui est formée latéralement par le bord inférieur des cartilages des côtes abdominales. La base de la poitrine offre en arrière deux échancrures plus petites que la précédente, qui dépendent de l'inclinaison de la dernière côte sur la colonne vertébrale; et de chaque côté, un bord convexe, lequel résulte de la réunion des cartilages des trois premières côtes abdominales, et de l'extrémité des deux dernières. Elle est oblique en bas et en arrière, et descend bien plus dans ce dernier sens et sur les côtés, qu'en avant.

*Direction de la poitrine*. L'axe du cône tronqué que forme le thorax, est oblique en bas et en avant;



## PLANCHE VIII.

FIG. 1. Elle représente le sternum d'un homme adulte, vu de face et de grandeur naturelle.

N° 1. Légère excavation que présente la partie supérieure de l'os, entre les deux surfaces qui s'articulent avec les clavicules.—2. Surface oblique qui s'articule avec la clavicule.—3 et 4. Surface oblongue, qui reçoit le cartilage de prolongement de la première côte.—5. Cavité formée par la jonction de la première et de la seconde pièce du sternum, articulée avec le cartilage de prolongement de la seconde côte.—6. Cavité pour le cartilage de la troisième côte.—7. Cavité pour le cartilage de la quatrième côte.—8. Cavité pour le cartilage de la cinquième côte.—9. Cavité qui reçoit le cartilage de la sixième côte; au-dessous est une dernière excavation pour le cartilage de la septième côte.—10. Jonction de l'appendice xiphoïde avec la pièce voisine de l'os.—11. Appendice xiphoïde.

FIG. 2. Le même os, vu par sa face postérieure.

N° 1. Excavation de l'extrémité supérieure du sternum.—2. Surface qui s'articule avec la clavicule.—3 et 4. Surface qui se joint au cartilage de prolongement de la première côte.—5, 6, 7, 8, 9, 10. Surfaces qui s'articulent avec les cartilages de prolongement des seconde, troisième, quatrième, cinquième, sixième et septième côtes sternales.—11. Appendice xiphoïde.

FIG. 3. Le même os, vu de profil.

N° 1. Facette qui s'articule avec la clavicule.—2. Surface qui reçoit le cartilage de prolongement de la première côte.—3, 4, 5, 6, 7. Surfaces qui reçoivent les cartilages de prolongement des six côtes suivantes.—8. Appendice xiphoïde.

FIG. 4. La première côte du côté droit prise sur un homme adulte, vue par sa face supérieure. Grandeur naturelle.

N° 1. Tête de la côte.—2. Col qui supporte l'éminence précédente.—3. Tubérosité de la côte.—4. Bord externe de l'os.—5. Son bord interne.—6. Gouttière superficielle sur laquelle passe l'artère sous-clavière.—7. Extrémité sternale de l'os.

FIG. 5. La seconde côte du côté droit, vue par sa face supérieure. Grandeur naturelle.

N° 1. La tête de la côte.—2. Le col.—3. La tubérosité.—4. Le bord interne et supérieur.—5. Le bord externe et inférieur.—6. Extrémité antérieure ou sternale.

FIG. 6. La septième côte du côté droit, vue par sa face inférieure. Grandeur naturelle.

N° 1. Double facette que présente la tête de l'os.—2. Facette arrondie qui s'observe sur la tubérosité, et s'articule avec l'apophyse transverse de la vertèbre correspondante.—3. Tubérosité.—4. Angle de la côte.—5. Gouttière creusée à la face interne et sur le bord inférieur de la côte, pour recevoir les vaisseaux et nerfs inter-costaux.—6. Le bord supérieur.—7. Le bord inférieur.—8. L'extrémité antérieure ou sternale, creusée d'une cavité qui reçoit le cartilage de prolongement.

FIG. 7. La onzième côte du côté droit, vue par sa face supérieure. Grandeur naturelle.

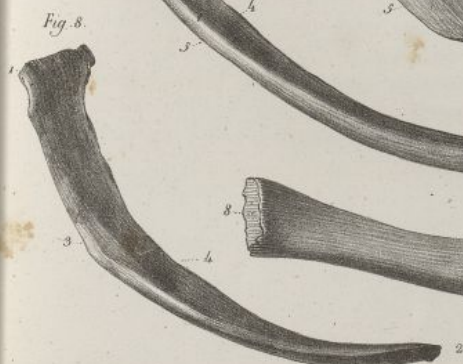
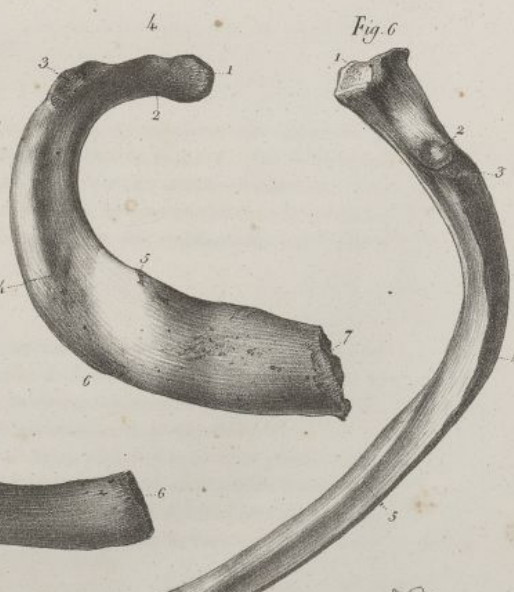
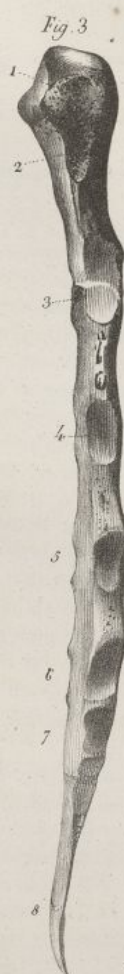
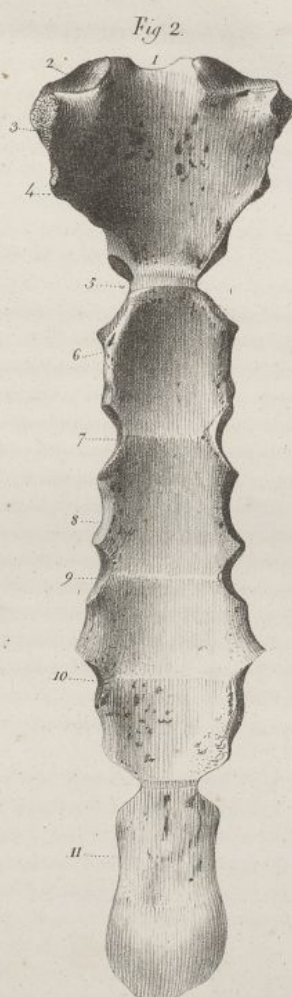
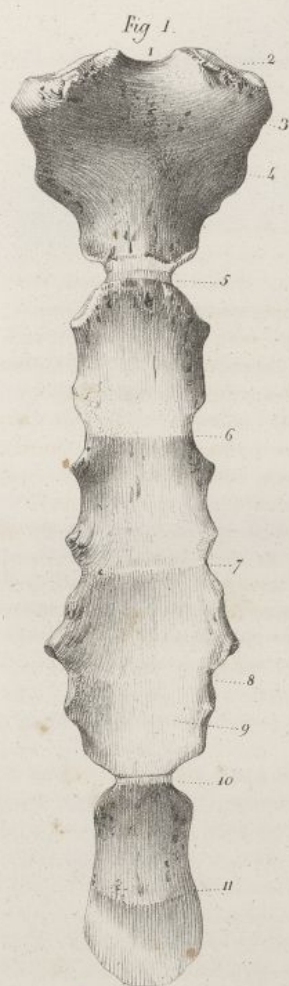N° 1. Tête de l'os.—2. Le col se continuant insensiblement avec le corps de l'os sans présenter de tubérosité.—3. L'extrémité antérieure ou abdominale.—4. Le bord inférieur.—5. Le bord supérieur.

FIG. 8. La douzième ou dernière côte du côté droit. Grandeur naturelle.

N° 1. La tête ou l'extrémité vertébrale.—2. L'extrémité antérieure ou abdominale terminée en pointe.—3. Le bord supérieur.—4. Le bord inférieur.

FIG. 9. Tête d'une côte vue de face, afin de faire voir la double facette dont elle est munie.






Haincelin del.

Lith. de C. de Juss.







cette obliquité dépend surtout de l'inclinaison de la paroi antérieure, qui s'écarte de la colonne vertébrale à mesure qu'elle descend. Les parois latérales n'y concourent que très-peu.

Les diamètres antéro-postérieur et transversal de la poitrine sont, à cause de la forme conique de cette cavité, d'autant plus grands qu'on les examine plus près de sa base.

Les dimensions de la poitrine offrent des différences individuelles fort nombreuses, qui portent spécialement les unes sur sa hauteur, les autres sur sa largeur.

Elle présente également des différences relatives aux sexes et aux âges, ainsi :

1° Elle a moins de hauteur et plus de largeur, surtout à sa base, proportionnellement chez la femme que chez l'homme.

2° Chez le fœtus elle est courte, fort évasée en bas, et plus étendue d'avant en arrière que transversalement; conformation produite par le peu de courbure de l'angle des côtes, et parfaitement accommodée à la situation du cœur et du thymus, qui sont à cet âge très-volumineux et placés à peu près au milieu de la cavité thoracique, tandis que les poumons à peine développés en occupent les parties latérales. Il résulte de cette disposition que le sternum est d'autant plus oblique en bas et en avant, que l'enfant est plus jeune; cet os paraît ensuite s'abaisser, et son extrémité inférieure se porter en arrière à mesure que l'on avance en âge, de sorte que chez le vieillard il est presque parallèle à la colonne vertébrale. Les deux fosses longitudinales que forment les côtes en dedans de la poitrine sur les régions latérales de l'épine, et qui logent la partie postérieure des poumons, ont peu de profondeur et de largeur. Les ouvertures supérieure et inférieure de la poitrine participent à la conformation particulière de cette cavité chez le fœtus; ainsi la première n'a point, à proportion gardée, une étendue transversale aussi considérable que chez l'adulte, tandis qu'elle est plus grande d'avant en arrière qu'elle ne le sera par la suite. La base de la cavité thoracique est plus étendue proportionnellement d'avant en arrière chez le fœtus que chez l'adulte, aussi la distance qui sépare la colonne vertébrale de l'appendice xiphoïde est chez le premier plus considérable que chez le dernier. Les côtes, sur un thorax de fœtus, sont plus rapprochées les unes des autres, qu'elles ne le seront dans un âge plus avancé.

*Usages de la poitrine.* La poitrine forme une grande cavité qui loge le cœur et les poumons, principaux organes de la circulation et de la respiration; par sa solidité elle protège efficacement ces parties contre l'action des corps extérieurs; par la mobilité dont sont douées les diverses pièces osseuses qui la composent, elle concourt à l'exercice de la respiration. Envisagée sous ce dernier point de vue, elle peut se dilater ou se resserrer. Le premier mouvement qui produit l'*inspiration* a lieu, surtout par l'élévation, l'écartement et le déjettement des côtes en dehors; il détermine l'entrée de l'air dans les poumons. Le second mouvement produit l'*expiration*; il a pour but d'expulser l'air renfermé dans les poumons, et s'effectue spécialement par l'abaissement, le rapprochement des côtes.

### III. DE LA TÊTE.

La tête, ou l'extrémité céphalique du tronc, a la forme d'un sphéroïde irrégulier; elle surmonte le squelette dans l'attitude la plus habituelle à l'homme, la position verticale; soutenue par la colonne vertébrale avec laquelle elle s'articule à angle droit, elle est formée de deux parties distinctes : l'une en occupe la région supérieure et postérieure, loge l'encéphale, et a été nommée le *CRÂNE*; la seconde, placée à sa partie antérieure et inférieure, sert de réceptacle à la plupart des organes des sens; elle a reçu le nom de *FACE*.

#### DU CRÂNE.

Le crâne est une grande cavité ovalaire, placée à la partie supérieure et postérieure de la tête : sa forme est assez irrégulière, et cependant symétrique. Il est formé de huit os qui sont : 1° en avant, le frontal; 2° en haut et latéralement, les deux pariétaux; 3° en arrière, l'occipital; 4° de chaque côté, les temporaux; 5° en bas et en avant, l'ethmoïde; 6° en bas et au milieu, le sphénoïde.

On doit encore considérer comme appartenant au crâne : 1° deux petits os qui sont placés entre l'ethmoïde et le sphénoïde, et ont été nommés les cornets sphénoïdaux; 2° les os appelés wormiens, lesquels sont variables pour le nombre, la forme et l'existence; 3° les quatre osselets de l'ouïe qu'on trouve dans chaque temporal. Nous ne parlerons pas ici de ces derniers; ils seront examinés avec les organes de l'audition, dont ils font essentiellement partie.



## PLANCHE IX.

FIG. 1. Elle représente les douze côtes droites vues par leur face externe, dans leur situation respective, pour faire voir la forme et la direction de ces os et des espaces inter-costaux. Grandeur naturelle.

N° 1. Tubérosité de la première côte, confondue avec, — 2. L'angle de la même côte. — 3. Tubérosité de la seconde côte. — 4. Angle de la même côte. — 5. Tubérosité de la troisième côte. — 6. Angle de la même côte. — 7. Quatrième côte. — 8. Cinquième côte. — 9. Sixième côte. — 10. Septième côte. — 11, 11. Huitième et neuvième côtes. — 12. Dixième côte. — 13. Onzième côte. — 14. Douzième ou dernière côte. — 15. Tête de la première côte. — 16. Bord interne ou concave de la première côte, faisant partie de l'ouverture supérieure de la poitrine. — 17. Extrémité antérieure de la première côte. — 18. Premier espace inter-costal. — 19. Second espace inter-costal. — 20. Troisième espace inter-costal. — 21. Quatrième espace inter-costal. — 22. Cinquième espace inter-costal. — 23. Sixième espace inter-costal. — 24. Septième espace inter-costal. — 25. Huitième espace inter-costal. — 26. Neuvième espace inter-costal. — 27. Dixième espace inter-costal. — 28. Onzième ou dernier espace inter-costal.

FIG. 2. Elle représente la poitrine d'un fœtus à terme, vue par sa face antérieure. Grandeur naturelle.

FIG. 3. Elle offre la partie latérale droite de la poitrine d'un fœtus à terme.

N° 1, 1. Ligne ponctuée indiquant la grande étendue que présente à cet âge le diamètre antéro-postérieur de l'ouverture supérieure de la poitrine. — 2, 2. Ligne ponctuée marquant la grande obliquité que présente chez le fœtus la face antérieure du sternum, projetée en avant par les côtes dont la courbure est peu marquée. — 3, 3. Autre ligne ponctuée, destinée à faire voir l'obliquité et la grande étendue du diamètre antéro-postérieur de la base de la poitrine. — 4, 4, 4. L'angle des côtes existant à peine, et se trouvant au niveau des lames des vertèbres.



Fig. 1.

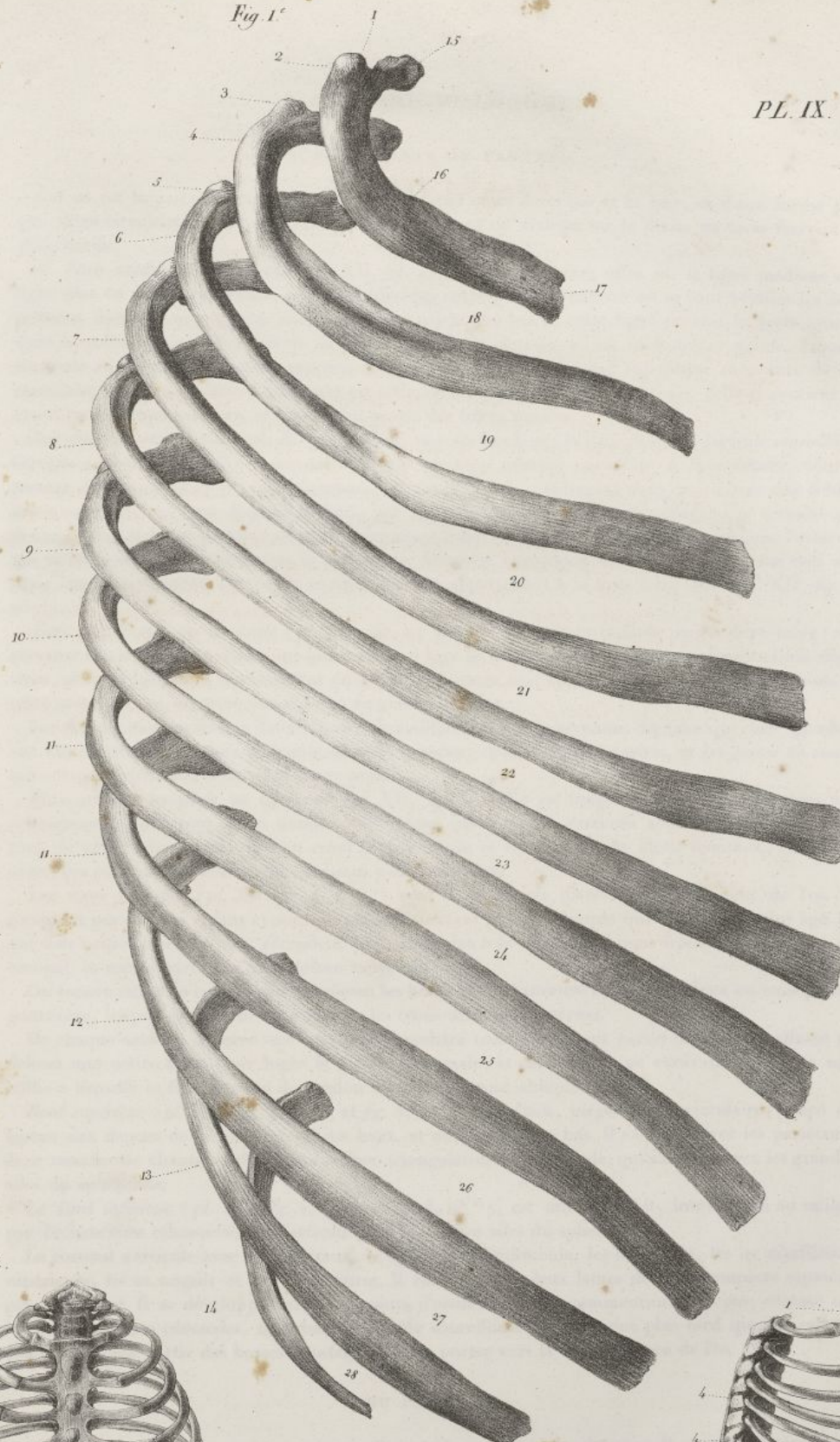
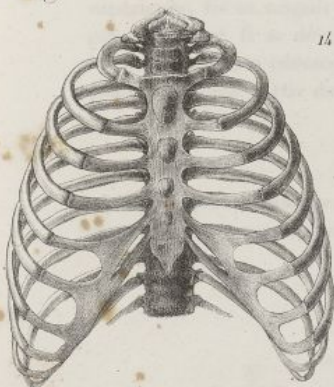
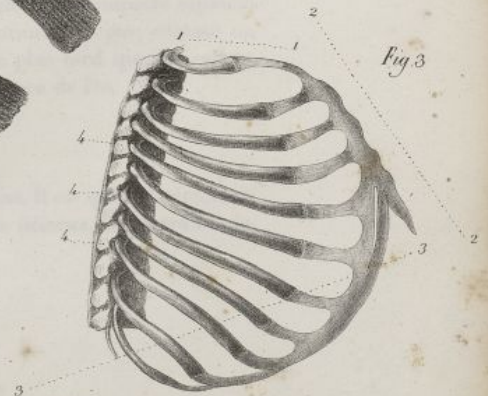


Fig. 2.



*Tracé de la*

Fig. 3.



*Lith de C de Lasc.*







## DU CORONAL OU FRONTAL.

Cet os est impair, symétrique, obliquement situé entre le crâne et la face, et d'une forme plus que demi-circulaire. Il est convexe en avant, concave en arrière; on le divise en trois faces et en deux bords.

1° *Face antérieure ou frontale* (pl. XII, fig. 1). Elle est convexe; offre sur la ligne médiane une ligne plus ou moins apparente, ou une suture qui correspond à l'endroit où se sont réunies les deux portions dont l'os se compose dans les jeunes sujets. Au bas de cette ligne on voit la *bosse nasale*, dont la saillie est en raison directe de l'âge; au-dessous de celle-ci est l'*échancrure nasale*, laquelle s'articule au milieu avec les os propres du nez, et sur les côtés avec l'apophyse montante de l'os maxillaire supérieur. Cette échancrure est occupée au milieu par l'*épine nasale*; celle-ci soutient en avant les os propres du nez, et en bas fait partie des fosses nasales.

Sur chaque côté on observe, de haut en bas, une surface lisse; la *bosse frontale*; l'*arcade sourcillière*; l'*arcade orbitaire*, qui offre à son tiers interne un trou nommé *sourcilier* ou *sus-orbitaire*, pour le passage des vaisseaux et des nerfs frontaux; quelquefois il y a seulement dans cet endroit une échancrure convertie en trou dans l'état frais, par un petit ligament. L'arcade orbitaire se termine par deux apophyses ayant le même nom, et s'articulant l'interne, qui est mince, avec l'os unguis; l'externe, qui est fort saillante, avec l'os de la pommette. Derrière l'apophyse orbitaire externe, on voit une ligne courbe qui borne une petite surface concave appartenant à la fosse temporale (pl. XII, fig. 1, n° 11).

*Face postérieure ou cérébrale* (pl. XII, fig. 2). Elle est concave et tapissée par la dure-mère; elle présente sur la ligne moyenne une gouttière qui loge le commencement du sinus longitudinal supérieur, et dont les bords se réunissent en bas pour former une crête appelée *coronale*. Au-dessous de cette crête on voit un trou nommé *trou borgne* ou *épineux*.

Sur chaque côte on trouve des éminences mamillaires et des impressions digitales qui correspondent aux circonvolutions et aux anfractuosités du cerveau; divers sillons artériels, et les *fosses coronales* qui correspondent aux bosses du même nom.

*Face orbito-ethmoïdale ou inférieure* (pl. XII, fig. 3). Elle est inégale. On y voit au milieu une échancrure quadrilatère qu'on nomme *ethmoïdale*, parce qu'elle s'articule avec l'ethmoïde: le contour de cette échancrure offre en avant l'épine nasale et l'ouverture des sinus frontaux, et sur les côtés, des portions de cellules qui s'unissent avec l'ethmoïde.

Les *sinus frontaux* (pl. XII, fig. 4, n° 22) sont deux cavités placées dans l'épaisseur de l'os. Ils n'existent pas chez les enfans et sont en général d'autant plus développés que le sujet est plus âgé. Ils ont leur orifice placé en bas, s'étendent plus ou moins loin dans les régions frontale et orbitaire du coronal, et sont séparés par une cloison moyenne.

On trouve entre les cellules qui garnissent les bords de l'échancrure ethmoïdale deux ou trois petites gouttières, lesquelles concourent à former les trous orbitaires internes.

De chaque côté on observe une surface triangulaire concave, faisant partie de l'orbite, offrant en dehors une petite fosse pour loger la glande lacrymale, et en dedans une excavation ou bien une saillie à laquelle se fixe la gaine du tendon du muscle grand oblique de l'œil.

*Bord supérieur* (pl. XII, fig. 2, n° 13, et fig. 5, n° 8). Il est épais, inégal, demi-circulaire, coupé en biseau aux dépens de la lame interne en haut, et de l'externe en bas. Il s'articule avec les pariétaux, et se termine de chaque côté par une surface triangulaire, large, inégale, qui s'articule avec les grandes ailes du sphénoïde.

Le *bord inférieur* (pl. XII, fig. 2, n° 12, et fig. 3, n° 12), est mince, droit, interrompu au milieu par l'échancrure ethmoïdale. Il s'articule avec les petites ailes du sphénoïde.

Le coronal s'articule avec les pariétaux, le sphénoïde, l'ethmoïde, les os du nez, les os maxillaires supérieurs, les os unguis et les os malaires. Il est formé de deux lames de tissu compacte séparées par du diploë. Il se développe par deux points d'ossification qui commencent non pas, comme on l'a dit, aux bosses coronales, mais bien à l'arcade sourcillière. Ce n'est que plus tard que les rayons osseux semblent partir des bosses frontales pour se porter vers la circonférence de l'os.

## DU PARIÉTAL.

Os pair non symétrique, qui occupe les parties latérales et supérieures du crâne. Il est quadrilatère, convexe en dehors, concave en dedans; il offre deux faces, l'une externe, l'autre interne, et quatre bords.



## PLANCHE X.


Elle représente les douze côtes du côté droit, vues par leur face interne, dans leur situation respective. Homme adulte. Grandeur naturelle.

N° 1. La première côte. — 2. La seconde côte. — 3. La troisième côte. — 4. La quatrième côte. — 5. La cinquième côte. — 6. La sixième côte. — 7. La septième côte. — 8. La huitième côte. — 9. La neuvième côte. — 10. La dixième côte. — 11. La onzième côte. — 12. La douzième ou dernière côte. — 13, 13, 13, 13, 13, 13, 13, 13, 13, 13, 13. Extrémités antérieures des côtes. — 14. Tête de la première côte munie d'une seule facette articulaire. — 15, 15, 15, 15, 15, 15, 15. Têtes des seconde, troisième, quatrième, cinquième, sixième, septième, huitième et neuvième côtes, munies chacune d'une double facette articulaire. — 16. Tête de la dixième côte, munie d'une seule facette articulaire. — 17, 17. Têtes des deux dernières côtes, munies chacune d'une seule facette articulaire. — 18. Tubérosité de la première côte, réunie à son angle. — 19, 19, 19, 19, 19, 19, 19, 19, 19. Tubérosités des seconde, troisième, quatrième, cinquième, sixième, septième, huitième, neuvième, dixième côtes; elles sont distinctes des angles, et munies d'une facette articulaire arrondie. — 20, 20. La partie postérieure des deux dernières côtes, qui est dépourvue de tubérosité et de facette articulaire pour les apophyses transverses des vertèbres correspondantes. — 21, 21, 21, 21, 21, 21, 21, 21, 21. Le col dans les dix premières côtes. — 22, 22. Le corps des deux dernières côtes se continuant insensiblement avec la tête sans qu'il y ait de rétrécissement ou de col.











La *face externe* ou *épicranienne* (pl. XIII, fig. 1) est convexe, lisse; elle offre en haut un trou nommé *pariétal*, dont l'existence varie, et par lequel passe une veine; elle présente au milieu la *bosse pariétale*, et en bas une ligne courbe, laquelle fait partie de la ligne demi-circulaire qui borne en haut la fosse temporale.

La *face interne* ou *cérébrale* (pl. XIII, fig. 2) est concave et revêtue par la dure-mère; elle offre en haut, le long du bord supérieur, une excavation longitudinale qui fait partie de la gouttière sagittale, et en arrière l'orifice interne du trou pariétal; au milieu, la *fosse pariétale* qui correspond à la bosse du même nom; en bas et en arrière une gouttière qui fait partie de la gouttière latérale. Cette face est parsemée d'impressions digitales, et d'éminences mamillaires peu marquées. Elle présente un grand nombre de sillons profonds qui logent les divisions de l'artère meningée moyenne, et partent tous d'un ou deux troncs principaux, dont le plus considérable se trouve toujours creusé sur l'angle antérieur et inférieur de l'os.

Le *bord supérieur* ou *pariétal* (pl. XIII, fig. 2, n° 7) est le plus long de tous; il est dentelé et articulé avec celui de l'os opposé.

Le *bord inférieur* ou *temporal* (pl. XIII, fig. 1, n° 5) est concave, coupé en un large biseau aux dépens de la face externe; il s'unit à la portion écailleuse du temporal.

Le *bord antérieur* ou *frontal* (pl. XIII, fig. 2, n° 9) est taillé en biseau, en haut sur la table externe, et en bas sur l'interne, pour s'articuler avec le coronal.

Le *bord postérieur* ou *occipital* (pl. XIII, fig. 2, n° 10) est inégal, garni d'aspérités très-prononcées; il s'articule avec l'occipital.

Quatre angles séparent ces bords; les deux supérieurs sont droits; des deux inférieurs, celui qui est en avant est très-prolongé, et s'articule avec le sphénoïde (pl. XIII, fig. 1, n° 9); celui qui est en arrière est court, tronqué, et articulé avec le temporal.

Le pariétal s'articule avec le coronal, l'occipital, le sphénoïde, le temporal, et celui du côté opposé. Il est mince, formé de deux lames de tissu compacte, séparées par du diploë. Il se développe par un seul point d'ossification qui commence à se montrer au niveau de la bosse pariétale.

## DE L'OCCIPITAL.

Cet os occupe la partie postérieure et inférieure du crâne. Il est impair, symétrique, et présente la forme d'un losange : on le divise en deux faces, l'une postérieure et l'autre antérieure, et en quatre bords.

La *face postérieure* ou *occipitale* (pl. XIII, fig. 3) est convexe, inégale. Elle offre de haut en bas, sur la ligne médiane : une surface légèrement convexe; la *protubérance occipitale externe*, éminence irrégulière dont la saillie est variable, et qui occupe à peu près le milieu de l'espace compris entre le trou occipital et l'angle supérieur de l'os; la *crête occipitale externe*, étendue entre l'éminence précédente et le grand trou occipital; le *grand trou occipital*, lequel est ovalaire d'avant en arrière, fait communiquer la cavité du crâne avec celle du canal vertébral, donne passage à la moelle épinière, à ses membranes, à des vaisseaux et des nerfs; la *surface basilaire*, qui est rugueuse, inégale, et tapissée par la membrane muqueuse du pharynx.

Sur les côtés on voit, de haut en bas : une surface triangulaire; la *ligne courbe supérieure*, dont la convexité regarde en haut, et qui donne attache à des muscles; des empreintes inégales, auxquelles s'insèrent d'autres muscles; la *ligne courbe inférieure*, assez saillante, ayant la même direction que la supérieure; d'autres empreintes musculaires; la *fosse condylienne postérieure*, percée d'un trou, portant le même nom, pour le passage d'une veine; le *condyle articulaire*, éminence convexe, ovalaire, dirigée obliquement en avant et en dedans, revêtue de cartilage, et articulée avec la première vertèbre cervicale. En avant et en dehors du condyle, on trouve la *fosse condylienne antérieure*, percée d'un trou oblique en avant et en dehors, qui porte le même nom, et donne passage au nerf grand hypoglosse.

*Face antérieure* ou *cérébrale* (pl. XIII, fig. 4). Elle est concave, inégale, recouverte par la dure-mère. Elle offre, sur la ligne médiane et de haut en bas, une gouttière qui termine la gouttière sagittale, se divise en deux branches, ou se déjette d'un seul côté, le plus souvent à droite; la *protubérance occipitale interne*; la *crête occipitale interne*, qui part de l'éminence précédente, et se bifurque inférieurement, pour se perdre sur les côtés du grand trou occipital; l'orifice interne du grand trou occipital, lequel est plus évasé que l'externe; la *gouttière basilaire* qui est large, inclinée en arrière, et soutient la protubérance annulaire.

Sur chaque côté de cette face cérébrale, on voit, de haut en bas : la *fosse occipitale supérieure*, qui



## PLANCHE XI.

FIG. 1. Articulations des sept premières côtes droites avec le sternum, au moyen de leurs cartilages de prolongement; articulations qui existent entre les cartilages des sixième, septième, huitième et neuvième côtes. Grandeur naturelle.

N° 1. Cartilage de la première côte.—2. Cartilage de la seconde côte.—3. Cartilage de la troisième côte.—4. Cartilage de la quatrième côte.—5. Cartilage de la cinquième côte.—6. Cartilage de la sixième côte, et fibres transversales qui l'unissent à celui de la septième.—7. Cartilage de la septième côte, et trousseaux fibreux qui le fixent au cartilage de la huitième côte.—8. Cartilage de la huitième côte, et fibres qui l'attachent au.—9. Cartilage de la neuvième côte.—10. Facettes du sternum qui reçoit le cartilage de la première côte.—11, 12, 13, 14. Facettes qui reçoivent les cartilages des seconde, troisième, quatrième et cinquième côtes.—15. Excavation du sternum qui sépare les facettes articulaires, dans lesquelles sont reçues les cartilages des cinquième et sixième côtes.—16. Facette pour le cartilage de la sixième côte. Entre elle et l'appendice xiphoïde, on voit la facette pour le septième cartilage.—17, 17, 17, 17, 17. Ligaments antérieurs appartenant aux articulations des cartilages des vraies côtes avec le sternum.—18. Ligament costo-xiphoïdien.

FIG. 2. Ligament postérieur de l'articulation du cartilage de la troisième côte droite avec le sternum. Grandeur naturelle.

N° 1. Portion de la troisième côte.—2. Son cartilage de prolongement.—3. Le ligament postérieur.—4. Fibres longitudinales qui couvrent la face postérieure du sternum.—5. Facette concave qui reçoit le cartilage de la troisième côte gauche.

FIG. 3. Elle représente l'union d'une côte avec son cartilage; coupe longitudinale faite suivant l'épaisseur de ces parties. Grandeur naturelle.

N° 1. La côte sciée.—2. Extrémité externe du cartilage reçue dans l'excavation de la côte.—3. Extrémité interne ou sternale du cartilage.

FIG. 4. Elle représente l'extrémité postérieure d'une côte gauche, sciée longitudinalement avec les corps des deux vertèbres correspondantes; ces parties sont écartées afin de faire voir le ligament inter-articulaire, et les deux membranes synoviales de l'articulation costo-vertébrale. Pièce vue de profil. Grandeur naturelle.

N° 1. Extrémité coupée de la côte.—2. Corps de la vertèbre supérieure.—3. Corps de la vertèbre inférieure à l'articulation costo-vertébrale.—4. Membrane synoviale supérieure.—5. Membrane synoviale inférieure.—6. Fibro cartilage inter-articulaire.—7. Ligament inter-articulaire, allant s'attacher à la partie moyenne de la côte, et semblant se continuer avec le fibro-cartilage précédent.—8. Portion du grand ligament vertébral antérieur.—9. Apophyse articulaire de la vertèbre inférieure.—10. Son apophyse épineuse.—11. Son apophyse transverse, soutenant le col et la tubérosité de la côte.

FIG. 5. Elle représente les articulations de deux côtes du côté gauche avec les vertèbres correspondantes. Pièce vue de profil. Grandeur naturelle.

N° 1 et 2. Cinquième et sixième côtes.—3. Partie antérieure de la tête de la cinquième côte donnant attache au ligament rayonné.—4. Fibres supérieures du ligament rayonné.—5. Fibres moyennes du même ligament.—6. Fibres inférieures du même ligament.—7. Ligament costo-transverse inférieur. Le même ligament se voit encore au-dessous, dans l'intervalle des deux côtes.—8. Facette articulaire offerte à la tête de la côte par la vertèbre qui est au-dessus.—9. Facette présentée à la tête de la côte par la vertèbre qui est au-dessous.—10. Portion du fibro-cartilage inter-vertébral qui complète la cavité





Fig 9

T. A. *transversarius* 17.  
 R. A. *lig. parietalis* 2.  
 T. A. *lig. costal-transversarius* 18.  
 R. A. *lig. costal-transversarius* 19.

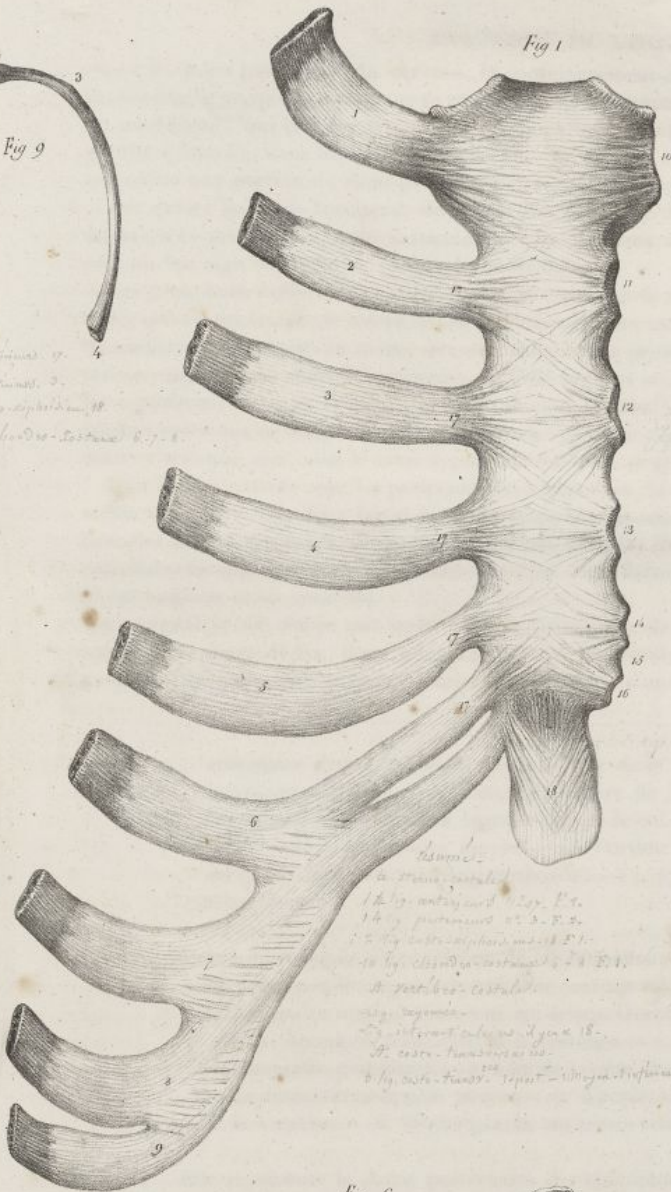


Fig 1

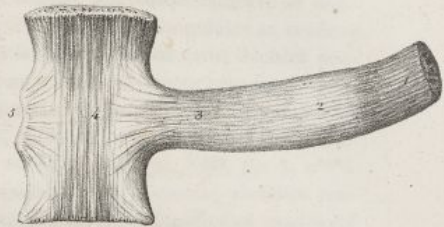


Fig 2



Fig 3

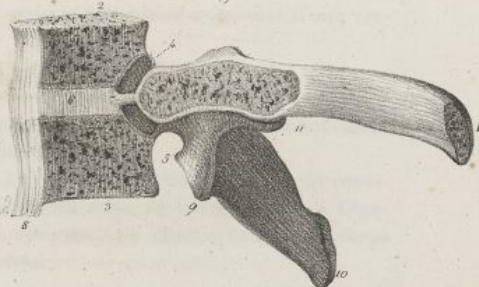


Fig 4

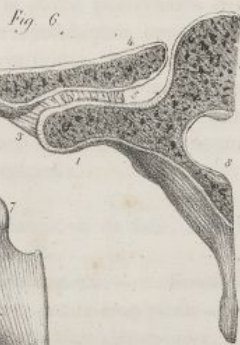

Fig 6

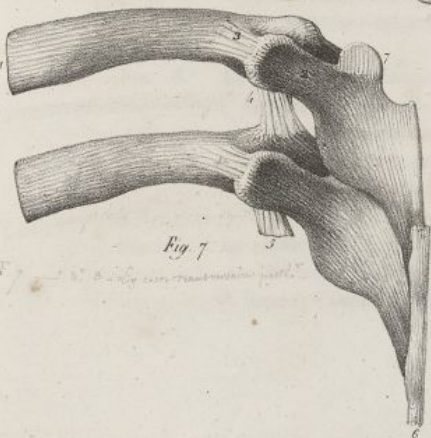


Fig 7

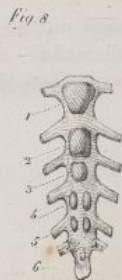

Fig 8

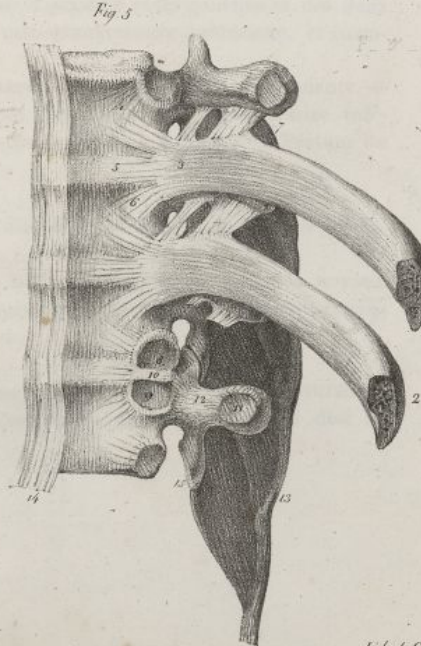



Fig 5

T. A. *transversarius* 17.  
 R. A. *lig. parietalis* 2.  
 T. A. *lig. costal-transversarius* 18.  
 R. A. *lig. costal-transversarius* 19.

Julien del.

Lith. de C. de Last.







reçoit les lobes postérieurs du cerveau; le commencement de la *gouttière latérale*, laquelle part de la protubérance occipitale interne en se continuant avec la gouttière sagittale; la *fosse occipitale inférieure* ou *cérébelleuse*, qui est plus large, plus profonde que la supérieure, et loge le cervelet; la fin de la gouttière latérale, dans laquelle est l'orifice interne du trou condylien postérieur; une petite gouttière qui reçoit une portion du sinus pétreux inférieur; l'orifice interne du trou condylien antérieur.

Des quatre bords de l'occipital, deux sont *supérieurs* (pl. XIII, fig. 4, n° 16). Ils sont garnis de dentelures très-prononcées, pour s'articuler avec les pariétaux. L'angle supérieur qu'ils forment par leur réunion est aigu ou tronqué, suivant les individus.

Les deux *bords inférieurs* (pl. XIII, fig. 4, n° 17; et fig. 6, n° 4) offrent une coupe concave et dentelée, qui s'articule avec le temporal; l'*éminence jugulaire*, munie d'une facette triangulaire et revêtue de cartilage pour s'unir au même os; une échancrure profonde faisant partie du trou déchiré postérieur; une surface allongée, rugueuse, laquelle se joint au rocher. Ces bords, en se réunissant avec les supérieurs, forment deux angles latéraux assez saillans, qui sont reçus dans un enfoncement que laissent entre eux le temporal et le pariétal; en s'unissant en bas, ils donnent naissance à l'angle inférieur et tronqué, qui, sous le nom d'*apophyse basilaire*, se joint au sphénoïde (pl. XIII, fig. 5, n° 18).

L'occipital s'articule avec les pariétaux, les temporaux, le sphénoïde, et la première vertèbre cervicale. Il est formé de deux lames de tissu compacte, qui sont très-minces et confondues en une seule table au niveau des fosses occipitales; ces lames ont plus d'épaisseur au niveau de la protubérance occipitale. Le diploë se trouve spécialement dans cette dernière partie de l'os, ainsi que dans l'apophyse basilaire et les condyles.

L'occipital se développe par quatre points principaux d'ossification (pl. XVI, fig. 3); un pour la partie postérieure de l'os; deux pour une portion des condyles et les côtés du grand trou occipital; un pour l'apophyse basilaire. Ces points se réunissent, d'une part, derrière le grand trou occipital,

articulaire dans laquelle est reçue la tête de la côte, et à laquelle s'attache le ligament inter-articulaire. — 11. Facette articulaire de l'apophyse transverse. — 12. Portion de l'apophyse transverse, sur laquelle appuie le col de la côte, et qui donne attache au ligament costo-transversaire moyen. — 13. Portion du ligament sur-épineux. — 14. Portion du grand ligament vertébral antérieur. — 15. Apophyse articulaire inférieure d'une vertèbre dorsale.

FIG. 6. Coupe horizontale d'une portion de la cinquième côte gauche, passant aussi par l'apophyse transverse et le corps de la vertèbre correspondante, afin de faire voir le ligament costo-transversaire moyen. Pièce vue en dessus. Grandeur naturelle.

N° 1. Apophyse transverse de la vertèbre. — 2. La côte. — 3. Portion du ligament costo-transversaire postérieur. — 4. Tête de la côte, écartée du corps de la vertèbre. — 5. Ligament costo-transversaire moyen. — 6. Apophyse épineuse. — 7. Moitié gauche du corps de la vertèbre. — 8. Moitié gauche du trou vertébral.

FIG. 7. Elle représente la partie postérieure des cinquième et sixième côtes gauches et des deux vertèbres correspondantes, avec les ligamens costo-transversaire postérieur, et costo-transversaire inférieur. Grandeur naturelle.

N° 1. Cinquième côte. — 2. Apophyse transverse de la vertèbre correspondante. — 3. Ligament costo-transversaire postérieur. — 4. Ligament costo-transversaire inférieur. — 5. Portion coupée d'un ligament costo-transversaire inférieur. — 6. Portion du ligament sur-épineux.

FIG. 8. Le sternum du fœtus vu de face, avec les points d'ossification de chacune de ses pièces. Grandeur naturelle.

N° 1. Première pièce. — 2. Seconde pièce. — 3. Troisième pièce. — 4. Deux noyaux devant former la quatrième pièce. — 5. Deux noyaux qui forment ordinairement la cinquième pièce. — 6. La sixième pièce.

FIG. 9. La septième côte du côté gauche d'un fœtus à terme, vue en dessus. Grandeur naturelle.

N° 1. Tête de la côte. — 2. Tubérosité. — 3. Portion au niveau de laquelle doit se former l'angle. — 4. Extrémité sternale.



## PLANCHE XII.

FIG. 1. Os coronal d'un homme de trente ans, vu par sa face antérieure ou épicanienne. Grandeur naturelle.

N° 1. Suture qui réunit les deux pièces dont l'os se compose dans le jeune âge. Le plus souvent cette suture s'efface, et il ne reste à sa place qu'une ligne un peu saillante. — 2. Bosse nasale. — 3. Échancrure nasale. — 4. Épine nasale. — 5. Bosse coronale ou frontale. — 6. Arcade sourcilière. — 7. Arcade orbitaire. — 8. Trou orbitaire supérieur. — 9. Apophyse angulaire ou orbitaire interne. — 10. Apophyse angulaire ou orbitaire externe. — 11. Ligne courbe qui fait partie de la ligne demi-circulaire temporale. — 12. Bord supérieur de l'os.

FIG. 2. Le même os, vu par sa face postérieure ou cérébrale.

N° 1. Suture qui réunit les deux pièces de l'os, et portion de gouttière qui loge le commencement du sinus longitudinal supérieur. Elle se rétrécit de plus en plus en bas, pour se continuer avec. — 2. La crête coronale. — 3. Le trou borgne ou épineux. — 4. L'épine nasale. — 5. Ouverture des sinus frontaux, et portion de cellules qui s'abouchent avec celles de l'ethmoïde. — 6. Fosse coronale ou frontale. — 7. Bosse orbitaire, ou saillie formée du côté de la cavité du crâne, par la région orbitaire du frontal. — 8. Apophyse orbitaire interne, au niveau de laquelle l'échancrure nasale se continue avec l'échancrure ethmoïdale. — 9. Apophyse orbitaire externe. — 10. Arcade orbitaire. — 11. Surface rugueuse triangulaire, qui se joint avec les grandes ailes du sphénoïde, et se continue avec. — 12. Le bord inférieur de l'os, interrompu au milieu par l'échancrure ethmoïdale. — 13. Le bord supérieur de l'os.

FIG. 3. Le coronal, vu par sa face inférieure ou orbito-ethmoïdale.

N° 1. Ligne et suture médiane de l'os. — 2. Bosse frontale. — 3. Ouverture des sinus frontaux. — 4. Bord supérieur de l'os, vu à travers l'échancrure ethmoïdale. — 5. Bosse frontale. — 6. Arcade sourcilière. — 7. Arcade orbitaire. — 8. Trou orbitaire supérieur. — 9. Région orbitaire. — 10. Apophyse orbitaire interne. — 11. Apophyse orbitaire externe. — 12. Bord inférieur de l'os, interrompu à sa partie moyenne par l'échancrure ethmoïdale. — 13. Surface rugueuse triangulaire, qui s'articule avec la grande aile du sphénoïde. — 14. Portions de cellules creusées sur les bords de l'échancrure ethmoïdale. — 15. Fossette qui loge la glande lacrymale. — 16. Échancrure ethmoïdale.

FIG. 4. Elle représente le coronal d'un homme de quarante ans, vu de face; la table antérieure de l'os a été enlevée au devant des sinus frontaux, afin de mettre à découvert ces cavités, et de faire voir leur cloison et leur ouverture inférieure.

N° 1. Suture médiane de l'os. — 2. Les sinus frontaux; on voit en bas leur ouverture de communication avec les fosses nasales, et les prolongemens qu'ils envoient en arrière, au niveau de la région orbitaire du coronal. — 3. Cloison qui sépare les sinus frontaux. — 4. Échancrure nasale. — 5. Épine nasale. — 6. Apophyse orbitaire interne. — 7. Apophyse orbitaire externe. — 8. Arcade orbitaire, et trou orbitaire supérieur. — 9. Ligne partant de l'apophyse orbitaire externe, et faisant partie de la ligne demi-circulaire temporale.

FIG. 5. Le coronal d'un homme de trente-quatre ans, vu de profil, côté gauche. Grandeur naturelle.

N° 1. Bosse nasale. — 2. Échancrure nasale. — 3. Épine nasale. — 4. Apophyse orbitaire interne. — 5. Apophyse orbitaire externe. — 6. Arcade orbitaire. — 7. Bosse frontale. — 8. Bord supérieur de l'os taillé en biseau. — 9. Portion de la ligne courbe temporale. — 10. Surface rugueuse, triangulaire, qui s'articule avec le sphénoïde.

FIG. 6. Elle représente les deux pièces du frontal d'un fœtus à terme, vues de face. Grandeur naturelle.



Fig. 1

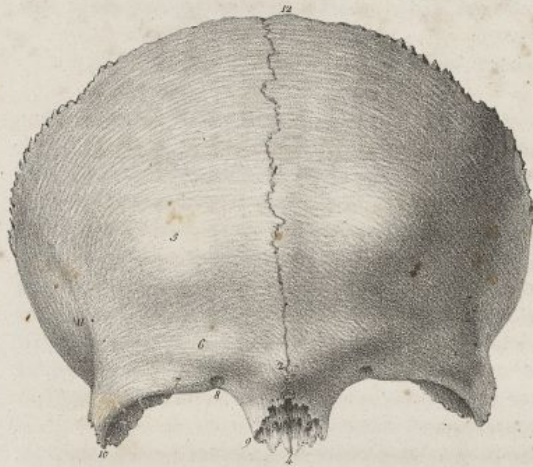


Fig. 2

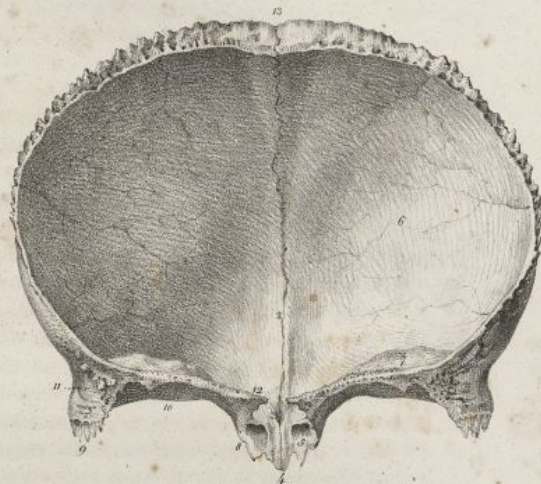


Fig. 4

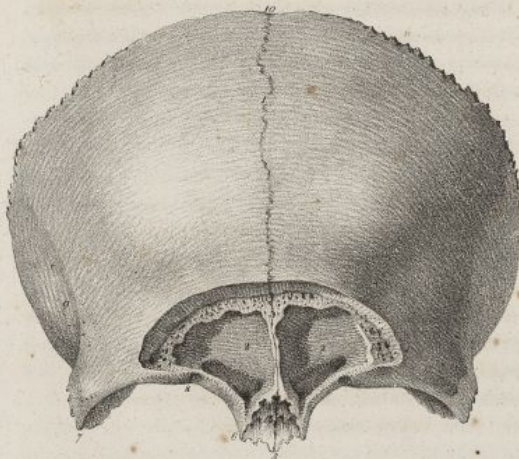


Fig. 3

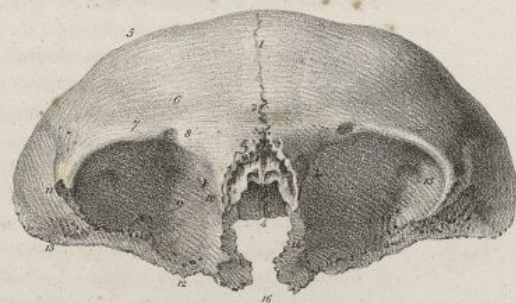
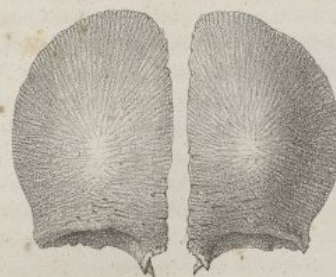

Fig. 5




Fig. 6



Falles del

Lith. de C. de Lase







et de l'autre, vers la partie moyenne des condyles. Dans les premiers temps de l'ossification, on trouve chez l'embryon quatre petits noyaux aplatis pour la pièce postérieure de l'os.

## DU TEMPORAL.

Cet os est pair, non symétrique et fort irrégulier. Il occupe les parties latérales et inférieures du crâne : on le divise en face externe, face interne, et en circonférence.

La *face externe* ou *auriculaire* (pl. XIV, fig. 1) est dirigée supérieurement en dehors, inférieurement en bas. Elle présente de haut en bas : 1° une surface large, convexe, appartenant à la partie élargie de l'os que l'on a nommée *portion écailleuse*, creusée de quelques sillons artériels, et concourant à former la fosse temporale; 2° l'*apophyse zygomatique*, laquelle est horizontale, dirigée en avant, légèrement convexe en dehors, coupée en biseau à son sommet, pour s'articuler avec l'os de la pommette, et divisée à sa base en deux branches; de celles-ci, l'une est supérieure, longitudinale; elle se bifurque pour se continuer d'une part avec la ligne courbe temporale, et se perdre de l'autre entre la cavité glénoïde et le conduit auditif : la seconde branche est inférieure, transversale, encroûtée de cartilage, et borne en avant la cavité glénoïde; 3° la *cavité glénoïde*. Elle est oblongue, peu profonde, occupe l'intervalle des deux branches de l'apophyse zygomatique, et s'articule en avant avec le condyle de l'os maxillaire inférieur; sa partie postérieure n'est point articulaire; elle est séparée de l'antérieure par la *scissure glénoïdale* ou de *Glaser*, laquelle communique dans la cavité du tympan. 4° On voit derrière la cavité glénoïde le *conduit auditif externe*, lequel en bas est garni d'aspérités, pour donner insertion au cartilage de la conque. Ce conduit n'existe pas dans le fœtus; il est remplacé par un cadre osseux, dans lequel se trouve enchâssée la membrane du tympan (pl. XIV, fig. 4); il sera examiné avec l'organe de l'ouïe, dont il fait partie. 5° Derrière lui on voit l'*apophyse mastoïde* développée en raison directe de l'âge, et donnant attache au muscle sterno-mastoïdien. 6° Au-dessous de cette apophyse existe la *rainure digastrique*, qui donne attache au muscle du même nom; derrière on voit une surface rugueuse donnant insertion à des muscles, et percée d'un trou nommé *mastoïdien*; ce dernier livre passage à une artère et une veine.

*Face interne* ou *cérébrale* (pl. XIV, fig. 2). Elle est fort inégale, couverte d'impressions digitales, d'éminences mamillaires, et revêtue par la dure-mère. Elle présente en haut une surface légèrement concave, bosselée, parsemée de sillons artériels; en bas et en arrière, une surface peu étendue, creusée d'une large et profonde gouttière, qui fait partie de la gouttière latérale, et dans laquelle on aperçoit l'orifice interne du trou mastoïdien.

Du milieu de cette face interne on voit sortir le *rocher*, grosse apophyse pyramidale, à trois faces, dirigée obliquement en avant, en dedans et en bas. La base du rocher se confond avec le reste de l'os; son sommet est libre, et présente l'orifice supérieur du *canal carotidien* (pl. XIV, fig. 3, n° 1). Des faces de cette apophyse, la première est *supérieure* : elle est creusée en avant d'un sillon qui se termine dans un trou nommé *hiatus de Fallope*, et par lequel passe un nerf : la seconde face est *postérieure*; elle présente au milieu une fente, qui est l'orifice inférieur de l'aqueduc du vestibule, et en avant un conduit nommé *auditif interne*. Celui-ci offre à son fond une lame criblée de petits trous que traversent les filets du nerf auditif, et une fente où commence l'*aqueduc de Fallope*.

La troisième face du rocher est *inférieure*, très-inégale, placée au dehors du crâne (fig. 3); on y rencontre : un trou nommé *stylo-mastoïdien*, qui termine l'aqueduc de Fallope, et laisse passer le nerf facial; l'*apophyse styloïde* très-mince, pointue, dirigée en bas et en avant, à laquelle s'attachent divers muscles et ligaments; cette apophyse est embrassée en avant par une lame saillante nommée *apophyse vaginale* ou *engainante*; une facette revêtue de cartilage, s'articulant avec l'occipital; une excavation faisant partie du trou déchiré postérieur, et nommée la *fosse jugulaire*; l'orifice inférieur du *canal carotidien*. Ce canal est d'abord dirigé directement en haut, puis il se courbe, devient horizontal, et se porte en avant et en dedans, pour se terminer au sommet du rocher; il donne passage à l'artère carotide interne et à des nerfs; on voit, près de cet orifice, des inégalités qui servent de points d'insertion à des muscles.

Les faces du rocher sont séparées par trois bords; l'un, *supérieur*, est creusé d'une gouttière qui loge le sinus pétreux supérieur; le second, *inférieur*, s'articule avec l'occipital; il présente une échancrure qui fait partie du trou déchiré postérieur, et une petite ouverture triangulaire à laquelle aboutit l'*aqueduc du limaçon*; le troisième est *antérieur*; il est court, rugueux, et se joint avec le sphénoïde.

*Circonférence*. Elle est très-inégale, présente en haut un bord demi-circulaire, coupé par un large biseau pris sur la lame interne, et articulé avec le pariétal; en avant un autre bord plus étroit articulé avec la grande aile du sphénoïde; en arrière un bord inégal, épais, qui s'unit à l'occipital. La



circconférence est constituée en bas par le rocher; elle offre, entre cette apophyse et la portion élargie de l'os, un angle rentrant qui loge l'épine du sphénoïde, et au fond duquel on aperçoit deux ouvertures séparées par une lame mince, et placées l'une au-dessus de l'autre. De ces ouvertures, la supérieure plus petite donne passage au muscle interne du marteau; l'inférieure est l'orifice de la portion osseuse de la trompe d'Eustachi.

Le temporal renferme dans son intérieur des cavités anfractueuses très-complicées, et d'autres parties qui appartiennent à l'organe de l'ouïe; il est formé de substance celluleuse et de substance compacte : celle-ci est très-dure dans le rocher.

Il se développe successivement, suivant M. Béclard, par plusieurs points qui sont particuliers à l'apophyse zygomatique, à la portion écailleuse, au cercle du tympan, au labyrinthe, à la portion mastoïdienne, et à l'apophyse styloïde. Cette dernière apophyse ne se soude à l'os que vers l'âge de dix-huit à vingt ans.

#### DE L'ETHMOÏDE.

Cet os est impair, symétrique, situé à la partie antérieure et inférieure de la base du crâne, et reçu dans l'échancrure de la face inférieure du coronal; sa forme est à peu près cubique. Il présente une partie moyenne, verticale, mince, et deux *masses latérales* plus épaisses; celles-ci sont formées par l'assemblage de lames nombreuses, minces, fragiles, lesquelles forment les parois de cellules et de cavités anfractueuses. On le divise en faces supérieure, inférieure, antérieure, postérieure et latérales.

*Face supérieure ou cérébrale* (pl. XIV, fig. 5). Elle correspond à la cavité du crâne, et se trouve revêtue par la dure-mère. Elle offre, sur la ligne médiane, l'apophyse *crista-galli*, laquelle est triangulaire, assez épaisse, et munie en avant de deux petites éminences qui s'articulent avec le coronal. Cette apophyse donne attache à la grande faux du cerveau. De chaque côté on voit une gouttière large, peu profonde, logeant les nerfs olfactifs, et percée dans toute son étendue de trous irréguliers, arrondis, nommés *olfactifs*, parce qu'ils donnent passage aux filets des nerfs du même nom. La lame qui forme la gouttière précédente est horizontale, et a été nommée *lame criblée de l'ethmoïde*. De chaque côté de l'apophyse crista-galli cette lame présente une fente étroite pour le passage d'un rameau du nerf nasal. Plus en dehors, on observe une surface articulaire allongée, inégale, souvent garnie de portions de cellules incomplètes, et de deux petites rainures étroites, transverses; ces dernières forment, avec le coronal, les trous orbitaires internes. En avant de cette surface, on trouve toujours une cellule creusée en entonnoir, nommée *infundibulum*, qui s'abouche avec les sinus frontaux.

*Face inférieure ou nasale* (pl. XIV, fig. 6). Elle correspond aux fosses nasales, et présente une partie moyenne, séparée des parties latérales par deux profondes gouttières, de sorte qu'on ne peut bien l'étudier qu'après avoir rompu l'os en deux portions, suivant sa longueur. On voit alors sur la ligne médiane la *lame perpendiculaire de l'ethmoïde*, laquelle est verticale, quadrilatère, et fait partie de la cloison des fosses nasales. Cette lame (fig. 10) se continue en haut avec l'apophyse crista-galli et la lame criblée. Elle présente dans cette région les ouvertures obliques de plusieurs des conduits olfactifs creusés dans son épaisseur. Elle s'articule en bas avec le vomer et avec le cartilage triangulaire du nez; en avant avec l'épine nasale du coronal, et souvent avec les os propres du nez; en arrière avec la crête moyenne de la face antérieure du sphénoïde.

Sur chaque côté on voit une fente longitudinale très-profonde, bornée en haut par la lame criblée, en dedans par la lame perpendiculaire, et en dehors par une surface inégale (fig. 11), sur laquelle on observe, de haut en bas : une lame mince recourbée sur elle-même et nommée *cornet supérieur* des fosses nasales, ou *cornet* de Morgagni; une gouttière horizontale qui fait partie du méat supérieur des fosses nasales, et au fond de laquelle existe une ouverture qui conduit dans les cellules ethmoïdales postérieures; le *cornet moyen*, bien plus long que le supérieur, recourbé et mince comme lui, articulé en arrière avec l'os palatin; une gouttière longitudinale, laquelle fait partie du méat moyen des fosses nasales, et présente en avant une ouverture qui communique avec les cellules antérieures de l'os, et par leur moyen avec les sinus frontaux. Les cellules antérieures de l'ethmoïde sont en général plus grandes et plus nombreuses que les postérieures; sur plusieurs individus j'ai observé le contraire. Les cellules antérieures et les postérieures (fig. 12) n'ont entre elles aucune communication; elles sont tapissées par la membrane pituitaire. On trouve encore diverses lames minces, fragiles, qui bouchent une portion de l'ouverture du sinus maxillaire, et s'articulent avec le cornet inférieur.

*Face antérieure ou naso maxillaire* (pl. XIV, fig. 7). Elle est peu étendue, présente au milieu le bord antérieur de la lame perpendiculaire, et de chaque côté la partie antérieure des rainures de l'ethmoïde et des portions de cellules, recouvertes par l'apophyse montante de l'os maxillaire supérieur.



*Face postérieure ou sphénoïdale* (pl. XIV, fig. 8). Elle offre sur la ligne médiane le bord postérieur de la lame perpendiculaire; de chaque côté la partie postérieure des rainures de l'ethmoïde; une surface convexe, inégale, qui correspond aux cellules postérieures de l'os, et s'articule avec la face antérieure du sphénoïde en haut et avec l'os palatin en bas.

*Faces latérales ou orbitaires* (pl. XIV, fig. 9). Elles sont irrégulièrement quadrilatères, allongées, offrent en avant des portions de cellules qui sont bouchées par l'os unguis; en arrière, une surface quadrilatère, lisse, polie, appelée *os planum*, faisant partie de la paroi interne de la cavité orbitaire. Cette dernière surface s'articule en haut avec le frontal, en bas avec les os maxillaire et palatin; en avant avec l'unguis, et en arrière avec le sphénoïde.

L'ethmoïde est formé presque entièrement de tissu compacte. Il se développe par trois points principaux d'ossification, l'un pour sa partie moyenne, et les deux autres pour ses masses latérales (pl. XVI, fig. 2).

## DU SPHÉNOÏDE.

C'est un os impair, symétrique, placé à la partie inférieure et moyenne de la base du crâne; sa forme est irrégulière et difficile à déterminer. Il présente une partie moyenne, à peu près cubique, qu'on a nommée le *corps*, et quatre apophyses considérables situées sur les côtés. Ces dernières parties ont été appelées les *grandes* et les *petites ailes du sphénoïde*. On divise cet os en faces supérieure, inférieure, antérieure, postérieure, externe, et en bords.

*Face supérieure ou cérébrale* (pl. XV, fig. 1). Elle est fort inégale, concave, et tapissée par la dure-mère. On voit d'avant en arrière, sur sa ligne moyenne : 1° une surface lisse sur chaque côté de laquelle passent les nerfs olfactifs; une gouttière transversale, qui correspond à l'entrecroisement des nerfs optiques, et se termine aux trous du même nom; 2° la *fosse pituitaire* ou *sus-sphénoïdale*, qui est carrée, assez profonde, percée de petits trous, et loge la glande pituitaire; 3° une lame quadrilatère, inclinée en avant, faisant partie de la gouttière basilaire en arrière, échancrée sur ses côtés, et terminée en haut par deux angles saillants nommés les *apophyses clinoides postérieures*.

Sur chaque côté on trouve : 1° une éminence aplatie, triangulaire, transverse, appelée *petite aile* ou *apophyse d'Ingrassias*. Cette apophyse est lisse en haut; en bas elle correspond à la fente sphénoïdale et à l'orbite; son bord antérieur s'articule avec le bord inférieur du coronal; le postérieur est arrondi et libre; son sommet est très-allongé et dirigé en dehors; sa base se continue avec le reste de l'os, et offre en arrière une saillie anguleuse nommée *apophyse clinoides antérieure*; 2° le *trou optique*. Il est creusé dans la base de la petite aile, oblique en avant et en dehors; il transmet le nerf optique dans la cavité orbitaire; 3° une gouttière superficielle placée entre le trou précédent et l'apophyse clinoides antérieure, logeant l'artère carotide interne; 4° une gouttière plus large nommée *caverneuse*, située sur les côtés de la fosse pituitaire, et formant l'une des parois du sinus caverneux; 5° derrière et au-dessous de la petite aile, se voit une grande surface concave, inégale, irrégulièrement quadrilatère, parsemée de sillons artériels et d'inégalités. Cette surface se termine en dehors et en haut par une facette inégale, taillée sur la lame interne pour s'articuler avec l'angle antérieur inférieur du pariétal, et en arrière par un bord concave, qui se joint à la circonférence du temporal. Elle est séparée de l'apophyse d'Ingrassias par une large fente appelée *sphénoïdale*, à travers laquelle passent des vaisseaux et des nerfs; elle présente en outre : 6° le *trou grand rond* ou *maxillaire supérieur* dirigé en avant, et le *trou ovale* ou *maxillaire inférieur* dirigé en bas, pour le passage des nerfs du même nom; le *trou petit-rond* ou *sphéno-épineux*, dans lequel passe l'artère méningée moyenne; quelques autres petites ouvertures vasculaires.

*Face inférieure ou gutturale* (pl. XV, fig. 2). Fort inégale, elle présente sur la ligne médiane une crête qui se continue en haut avec la cloison des sinus sphénoïdaux, et se joint en bas au vomer.

De chaque côté, et de dedans en dehors, on trouve, 1° une petite gouttière dans laquelle pénètre une lame du vomer, et dont le fond est percé de quelques trous pour le passage de veines; 2° une autre petite gouttière longitudinale qui concourt à former le conduit *ptérygo-palatin*; 3° l'*apophyse ptérygoïde*, éminence irrégulière, dirigée en bas, concourant à former en dedans l'ouverture postérieure des fosses nasales, et offrant en dehors une surface large qui fait partie de la fosse zygomatique. Cette apophyse présente en avant et en bas des inégalités qui s'articulent avec l'os du palais; en arrière, elle est creusée par un enfoncement nommé *fosse ptérygoïde*; sa base est traversée d'avant en arrière par le *trou vidien* ou *ptérygoidien*; en bas elle est divisée en deux lames, dont l'externe est plus large, et l'interne plus étroite. Celle-ci se termine par un crochet sur lequel se réfléchit le tendon du muscle péristaphylin externe; entre les deux lames de l'apophyse ptérygoïde, se trouve reçue la tubé-



rosité de l'os palatin; 4° en dehors des apophyses ptérygoïdes, on voit les orifices inférieurs des trous maxillaires inférieurs et sphéno-épineux.

*Face antérieure ou orbito-nasale* (pl. XV, fig. 3). Elle est irrégulière, plus large au milieu que sur ses côtés. Elle présente sur la ligne médiane, un angle saillant, et au-dessous une crête mince qui s'articule avec la lame perpendiculaire de l'ethmoïde, et se prolonge en arrière pour former la cloison des sinus sphénoïdaux. De chaque côté, on aperçoit : 1° l'ouverture des sinus sphénoïdaux; ces deux ouvertures sont irrégulières et articulées dans une partie de leur contour avec les cornets sphénoïdaux : elles conduisent dans les sinus sphénoïdaux ou cavités creusées dans l'épaisseur de l'os, séparées l'une de l'autre par une cloison moyenne, développées en raison directe de l'âge, et tapissées par la membrane pituitaire; 2° en dehors de l'ouverture des sinus sphénoïdaux, des inégalités qui s'articulent en haut avec l'ethmoïde, et en bas avec l'os palatin; 3° l'orifice antérieur du trou optique, et de la fente sphénoïdale; 4° une surface triangulaire, lisse et plane, dirigée obliquement en avant et en dedans, faisant partie de la paroi externe de l'orbite. Cette surface est bornée en haut par la fente sphénoïdale, et par une surface rugueuse, triangulaire, qui se joint au coronal; en bas, par un bord arrondi et libre, qui concourt à la formation de la fente sphéno-maxillaire; en avant, par un bord inégal, dentelé, qui s'articule avec l'os malaire; en dedans, par l'orifice antérieur du trou maxillaire supérieur.

*Face postérieure ou occipitale* (pl. XV, fig. 4). Elle a peu d'étendue, et offre à sa partie moyenne une surface rugueuse, quadrilatère, qui s'articule avec l'apophyse basilaire de l'occipital.

Sur les côtés de cette face on voit, de dedans en dehors, l'orifice postérieur du conduit ptérygoïdien; un bord rugueux qui se joint au rocher, et entre dans la formation du trou déchiré antérieur.

*Faces externes ou zygomato-temporales* (pl. XV, fig. 5). Il y en a une de chaque côté. Elles sont irrégulières, dirigées en dehors et en bas; elles présentent en haut une surface concave, quadrilatère, qui fait partie de la fosse temporale; en bas, une autre surface concave aussi, qui se prolonge sur l'apophyse ptérygoïde, et concourt à la formation de la fosse zygomatique. Ces deux surfaces sont séparées l'une de l'autre par une crête transversale.

**Bords.** Il y en a deux principaux : la face supérieure et la face antérieure sont séparées par un bord horizontal, inégal, coupé en biseau, mince au milieu, où il s'articule avec l'ethmoïde, allant en s'élargissant en dehors pour s'unir avec le bord inférieur du frontal; la face supérieure et la face externe sont séparées par un autre bord concave, taillé d'un double biseau pour s'articuler avec le temporal. Ce bord, en se réunissant avec le précédent, forme en dehors une facette inégale, taillée sur la lame interne de l'os, et articulée avec l'angle antérieur et inférieur du pariétal; en arrière, en s'unissant à la face postérieure, il forme une apophyse pointue, nommée *l'épine du sphénoïde*, laquelle est reçue dans l'angle rentrant qu'on trouve entre le rocher et le contour de la portion écaillée du temporal.

Le sphénoïde s'articule avec le coronal, l'ethmoïde, l'occipital, les pariétaux, les temporaux, les cornets sphénoïdaux, les os de la pommette, les os palatins, le vomer. Quelquefois il s'articule avec l'os maxillaire supérieur, sur les côtés de sa face antérieure.

Le sphénoïde est formé de deux lames de tissu compacte et de tissu cellulaire; on observe ce dernier surtout dans le corps de l'os avant le développement des sinus, dans les grandes et les petites ailes, et l'apophyse ptérygoïde.

Dans l'embryon, le sphénoïde forme deux pièces distinctes, l'une antérieure ou *sphéno-orbitaire*, et l'autre postérieure ou *sphéno-temporale*. Il se développe par sept points principaux d'ossification, qui se montrent au centre de l'os, vers la base des petites ailes, au point de jonction des apophyses ptérygoïdes avec le reste de l'os; à l'extrémité de l'aile interne de ces mêmes apophyses.

#### DES CORNETS SPHÉNOÏDAUX.

Ces os sont pairs, non symétriques, et placés à la base du crâne, entre le sphénoïde et l'ethmoïde; on ne peut guère les isoler que chez les jeunes sujets : dans l'âge adulte, ils s'unissent intimement avec le sphénoïde ou avec l'ethmoïde, ce qui fait que plusieurs auteurs ne les ont pas étudiés en particulier.

Ces os ont la forme d'une pyramide creuse, ayant son sommet dirigé en arrière; ils sont fort minces; leur base est articulée avec la partie postérieure des masses latérales de l'ethmoïde, dont elle bouche les cellules; leur sommet, qui est allongé, s'enfonce dans une rainure creusée en dedans de la base de l'apophyse ptérygoïde, et se trouve un peu recouvert par l'apophyse postérieure de l'os du palais.

Leur face inférieure (pl. XV, fig. 1) fait partie des fosses nasales, et fournit ordinairement un petit



prolongement qui s'articule avec le vomer ; leur face externe correspond en haut à l'ouverture des sinus sphénoïdaux, et concourt en bas à former, avec l'os du palais, le trou sphéno-palatin.

Les cornets sphénoïdaux s'articulent avec le sphénoïde, l'ethmoïde, l'os palatin et le vomer, sont formés entièrement de tissu compacte, et se développent par un seul point d'ossification.

#### DES OS WORMIENS OU SURNUMÉRAIRES.

On appelle ainsi des os dont l'existence est loin d'être constante ; qui varient dans leur nombre, leur volume, leur forme, leur situation ; qu'on a encore nommés les *clefs du crâne*, et qui se développent dans les sutures des os de cette cavité. (*V. pl. XVI, fig. 4, 5, 6; fig. 7, n° 5; pl. XVII, fig. 1, n° 34*).

Quelques individus n'en présentent pas ; d'autres, au contraire, en ont un nombre considérable. On les rencontre le plus souvent dans la suture formée par les pariétaux et l'occipital ; souvent même l'angle supérieur de l'occipital est remplacé par l'un d'eux. Il en existe aussi fréquemment entre les deux pariétaux, principalement près de leur angle postérieur et supérieur. Ils sont plus rares dans les sutures des parties latérales du crâne, et surtout dans celles de sa base.

Leur forme varie beaucoup, mais est toujours analogue à celle de la portion d'os qu'ils remplacent. Ils présentent ordinairement, comme les os plats du crâne, deux faces, l'une externe et l'autre interne ; quelquefois cependant ils sont formés simplement aux dépens de l'une des tables de l'os, et se détachent comme des écailles. Leur contour est garni d'inégalités ou de dentelures pour s'articuler avec les os voisins ; ils se développent chacun par un point particulier d'ossification ; leur structure est semblable à celle des autres os du crâne.

#### DU CRÂNE EN GÉNÉRAL.

Les os que nous venons d'étudier isolément sont articulés les uns avec les autres, et ne forment, pour ainsi dire, qu'une seule pièce, la boîte osseuse du crâne. L'immobilité forme le caractère commun de leurs articulations, lesquelles ont lieu d'une manière différente à la voûte et à la base du crâne. A la voûte, ils s'articulent par des bords minces, mais garnis de profondes dentelures qui se reçoivent mutuellement : à la base, ils se correspondent par des surfaces en général beaucoup plus larges, mais seulement juxta-posées. Dans l'état frais, on trouve entre ces articulations, surtout chez les jeunes sujets, une substance fibro-cartilagineuse qui est très-propre à augmenter l'élasticité du crâne, et à décomposer les mouvemens qui peuvent lui être imprimés.

Considéré à l'extérieur, le crâne a la forme d'un ovoïde assez régulier, dont la petite extrémité est en avant ; il est aplati sur les côtés et à sa base ; le reste de sa surface est convexe.

On divise le crâne en surface extérieure et en surface intérieure ou cérébrale.

#### I. SURFACE EXTÉRIEURE DU CRÂNE.

Elle offre quatre régions, une supérieure, une inférieure, et deux latérales.

*Région supérieure* (*pl. XVI, fig. 7*). Elle est ovale, s'étend de la bosse nasale à la protubérance occipitale externe, et se trouve bornée sur les côtés par les deux lignes courbes temporales. Elle offre sur la ligne médiane, et d'avant en arrière, 1° la bosse nasale et la trace de la suture qui unit les deux pièces du frontal ; 2° la *suture sagittale*, qui résulte de l'articulation des deux pariétaux, se porte du milieu de la suture frontale à la lambdoïde, et présente des engrainures assez profondes ; 3° l'angle supérieur de l'occipital ; 4° la protubérance occipitale externe.

Sur les côtés on voit, d'avant en arrière, 1° l'arcade orbitaire ; 2° l'arcade sourcilière ; 3° la bosse frontale ; 4° la *suture frontale*, laquelle résulte de l'union du bord supérieur du coronal avec les pariétaux. Elle est transversale, courbée en avant, offre des engrainures prononcées, et se termine de chaque côté dans la fosse temporale par une extrémité bifurquée ; 5° la face externe du pariétal, le trou pariétal, la bosse du même nom ; 6° la *suture lambdoïde*. Elle est formée par l'union de l'occipital avec les pariétaux ; elle part de la terminaison de la suture sagittale, et se divise en deux branches, l'une droite, l'autre gauche, qui descendent en s'écartant, et interceptent entre elles un espace triangulaire dont la base est en bas. Chaque branche de la suture lambdoïde offre des engrainures très-profondes, souvent des os wormiens, et se continue en bas avec deux petites sutures, lesquelles résultent de l'articulation du temporal avec l'angle inférieur et postérieur du pariétal d'une part, et avec l'occipital de l'autre.



## PLANCHE XIII.

FIG. 1. Le pariétal du côté droit, pris sur un homme de vingt ans, vu par sa face externe. Grandeur naturelle.

N° 1. Bosse pariétale. — 2. Ligne courbe qui circonscrit en haut la fosse temporale. — 3. Trou pariétal. — 4. Bord supérieur ou pariétal. — 5. Bord inférieur ou temporal. — 6. Bord antérieur ou coronal. — 7. Bord postérieur ou occipital. — 8. Angle antérieur et supérieur. — 9. Angle antérieur et inférieur. — 10. Angle postérieur et inférieur. — 11. Angle postérieur et supérieur.

FIG. 2. Le même os, vu par sa face interne ou cérébrale.

N° 1. Fosse pariétale. — 2. Sillon qui loge la branche principale de l'artère méningée moyenne. — 3, 3. Deux autres sillons qui reçoivent des branches de la même artère. — 4. Orifice interne du trou pariétal. — 5. Excavation qui forme la gouttière sagittale, en se réunissant avec une excavation semblable de l'autre pariétal. — 6. Portion de la gouttière latérale creusée en dedans de l'angle postérieur et inférieur. — 7. Bord supérieur. — 8. Bord inférieur. — 9. Bord antérieur. — 10. Bord postérieur. — 11. Angle antérieur et supérieur. — 12. Angle antérieur et inférieur. — 13. Angle postérieur et supérieur. — 14. Angle postérieur et inférieur.

FIG. 3. L'occipital, vu par sa face postérieure, appartenant au même sujet que l'os précédent. Grandeur naturelle.

N° 1. Surface légèrement convexe et lisse, qui surmonte la protubérance occipitale externe. — 2. Protubérance occipitale externe. — 3. Crête occipitale externe. — 4. Grand trou occipital. — 5. Apophyse basilaire; angle inférieur. — 6. Ligne courbe supérieure. — 7. Empreintes musculaires. — 8. Ligne courbe inférieure. — 9. Empreintes musculaires. — 10. Fosse condylienne postérieure. — 11. Trou condylien postérieur. — 12. Condyles. — 13. Bords supérieurs. — 14. Angles latéraux. — 15. Bords inférieurs. — 16. Apophyse jugulaire. — 17. Angle supérieur.

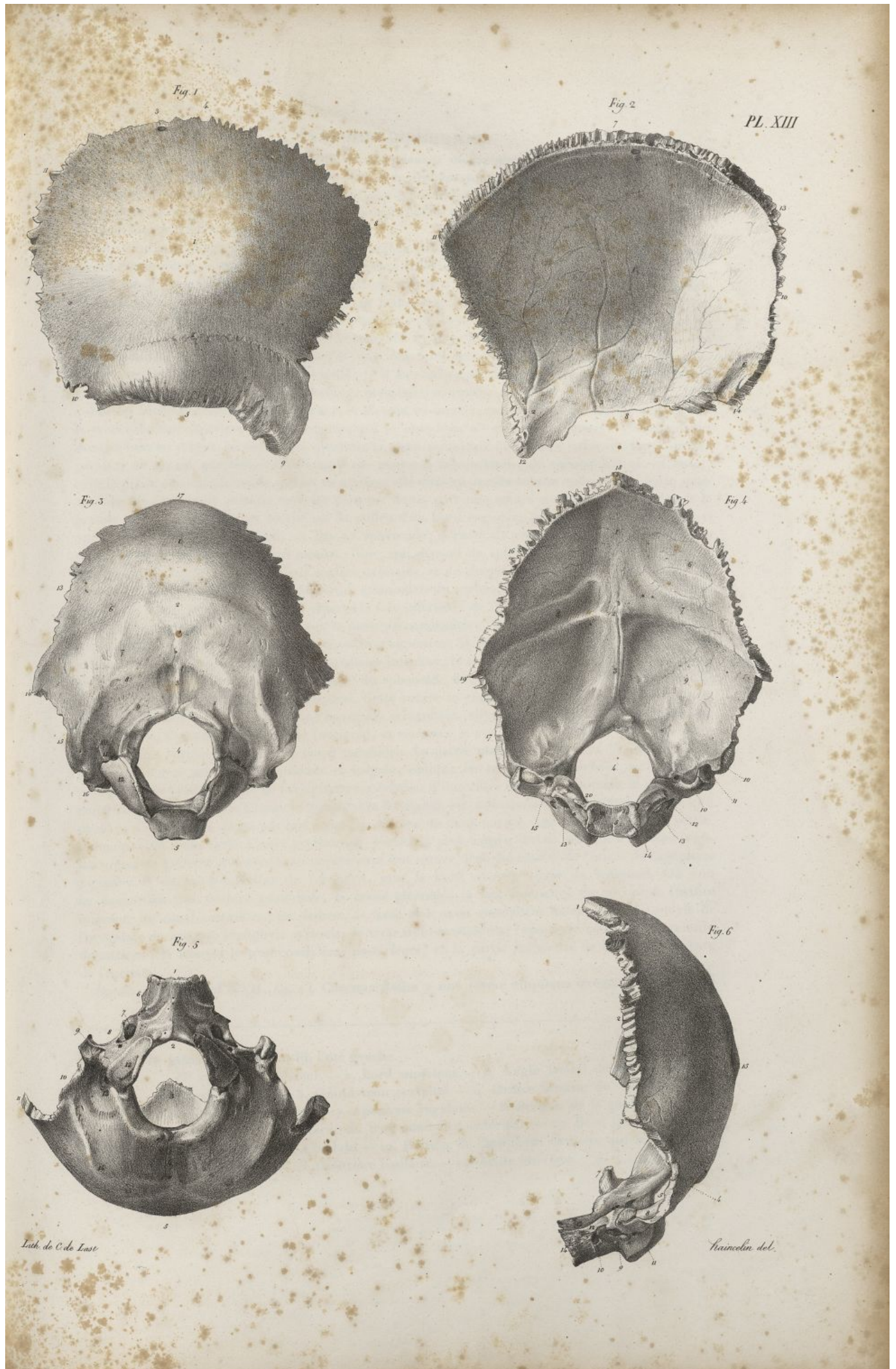
FIG. 4. Le même os, vu par sa face interne ou cérébrale.

N° 1. Gouttière qui fait suite à la gouttière sagittale. — 2. Protubérance occipitale interne. — 3. Crête occipitale interne. — 4. Grand trou occipital. — 5. Surface rugueuse de l'apophyse basilaire, qui se joint au corps du sphénoïde. — 6. Fosses occipitales supérieures. — 7. Portion de la gouttière latérale du côté gauche. — 8. Portion de la gouttière latérale du côté droit, plus profonde que la précédente. — 9. Fosse occipitale inférieure ou cérébelleuse. — 10, 10. Excavation qui circonscrit en dedans l'apophyse jugulaire, et fait partie de la gouttière latérale. — 11. Apophyse jugulaire. — 12. Petite gouttière qui loge le sinus pétreux inférieur. — 13, 13. Fosses et trous condyliens antérieurs. — 14. Condyles. — 15. Orifice interne du trou condylien postérieur. — 16. Bords supérieurs. — 17. Bords inférieurs. — 18. Angle supérieur. — 19. Angles latéraux. — 20. Bords de la gouttière basilaire.


FIG. 5. Le même os, vu par sa partie inférieure.

N° 1. Apophyse basilaire ou angle inférieur. — 2. Grand trou occipital. — 3. Angle supérieur, vu par le grand trou occipital. — 4. Crête occipitale externe. — 5. Protubérance occipitale externe. — 6. Bords de l'apophyse basilaire qui s'articulent avec le rocher. — 7. Trou condylien antérieur. — 8. Échancrure du bord inférieur, qui concourt à la formation du trou déchiré postérieur. — 9. Apophyse jugulaire. — 10. Bord inférieur. — 11. Angles latéraux. — 12. Condyles. — 13. Fosse et trou condyliens postérieurs. — 14. ligne courbe inférieure.











*Région inférieure* (pl. XVII, fig. 2). Elle est libre dans sa moitié postérieure, et articulée avec les os de la face dans sa partie antérieure; elle s'étend de l'échancrure nasale à la protubérance occipitale externe, et se trouve limitée latéralement par une ligne inégale qui passerait de l'apophyse orbitaire externe, sur la crête de la région temporale du sphénoïde, la cavité glénoïde, l'apophyse mastoïde, et la ligne courbe supérieure de l'occipital.

Cette région est remarquable par le grand nombre de saillies et d'enfoncemens, de fentes, de trous, de sutures qu'elle présente; aussi son étude est fort difficile.

Elle offre sur la ligne médiane, et d'avant en arrière : 1° l'échancrure nasale; 2° l'épine nasale s'articulant en arrière avec la lame verticale de l'ethmoïde; 3° cette dernière lame se confondant en haut avec la lame criblée, et s'articulant en arrière avec la crête moyenne de la face antérieure du sphénoïde; 4° la suture étroite résultant de cette articulation; 5° la face inférieure du sphénoïde avec sa crête médiane qui se joint au vomer; 6° une suture transversale formée par la jonction du sphénoïde avec l'apophyse basilaire de l'occipital; 7° la face inférieure de l'apophyse basilaire; 8° le grand trou occipital; 9° la crête et la protubérance occipitales externes.

Sur les côtés de cette région inférieure, et d'avant en arrière, on observe : 1° l'arcade orbitaire et le trou orbitaire supérieur ou l'échancrure, qui le remplace; 2° une surface concave, triangulaire, dont la base est dirigée en avant, qui constitue la paroi supérieure de la cavité orbitaire. Cette surface présente en arrière une suture transversale qui réunit la face orbitaire du coronal qui est en avant, avec la petite aile du sphénoïde qui est en arrière; elle offre en arrière le trou optique et la fente sphénoïdale. De l'extrémité externe de cette dernière fente, part une suture qui unit le coronal avec la grande aile du sphénoïde, et tombe sur le milieu d'un bord rugueux, garni de dentelures. Celui-ci appartient, en haut au coronal, en bas au sphénoïde; il s'articule avec l'os de la pommette, et se continue en arrière avec un bord mousse, libre, qui dépend du sphénoïde, et fait partie de la fente sphéno-orbitaire; 3° en dedans de la surface orbitaire, et de chaque côté, l'une des faces latérales de l'ethmoïde, la suture qui l'unit à l'échancrure ethmoïdale du coronal, et le trou orbitaire interne placé dans cette suture même; plus bas on observe la face inférieure de l'ethmoïde; les profondes gouttières qui existent entre ses masses latérales et sa lame perpendiculaire, l'union de l'ethmoïde avec le cornet sphénoïdal et le sphénoïde; 4° le trou maxillaire supérieur, la face inférieure du sphénoïde, le trou vidien, l'apophyse ptérygoïde, le trou maxillaire inférieur, le trou sphéno-épineux; une suture triangulaire, formée par la réception de l'épine du sphénoïde dans l'angle rentrant qui existe entre le rocher et la portion écailleuse du temporal. Cette suture se continue en dehors avec la scissure de Glaser; elle tombe en dedans sur une ouverture irrégulière, circonscrite par le sommet du rocher, le sphénoïde, l'apophyse basilaire de l'occipital, et nommée le *trou déchiré antérieur*; au-dessus de ce trou, on voit l'orifice supérieur du canal carotidien. La partie postérieure du trou déchiré antérieur se continue avec une suture profonde et inégale, oblique en arrière et en dehors, qui réunit le rocher avec le bord inférieur de l'occipital, et se termine à une autre ouverture nommée le *trou déchiré postérieur*. Ce dernier, placé entre le temporal et l'occipital, est ordinairement plus grand à droite qu'à gauche; il est souvent divisé par une languette osseuse en deux parties : l'une antérieure, plus petite, donne passage à des nerfs; l'autre postérieure, beaucoup plus élargie, sert de passage à la veine jugulaire interne. Ce trou se continue en arrière avec une suture, laquelle résulte de l'union de l'apophyse jugulaire et du bord inférieur de l'occipital, avec le bord correspondant du temporal. On voit au-devant du trou déchiré postérieur, la cavité glénoïde; la face inférieure du rocher et l'orifice inférieur du canal carotidien; en dedans, la fosse et le trou condyliens antérieurs, le condyle de l'occipital; en arrière, l'apophyse styloïde, le trou stylo-mastoidien, l'apophyse mastoïde, la rainure digastrique, la fosse et le trou condyliens postérieurs, et la partie inférieure de la face postérieure de l'occipital.

*Régions latérales* (pl. XVII, fig. 1). Chacune d'elles a une forme elliptique irrégulière, et s'étend

FIG. 6. Le même os, vu de profil. Côté gauche.

- N° 1. Angle supérieur. — 2. Bord supérieur. — 3. Angle latéral du côté gauche. — 4. Bord inférieur. — 5. Grand trou occipital. — 6. Orifice interne du trou condylien antérieur du côté droit. — 7. Apophyse jugulaire. — 8. Portion de la gouttière latérale gauche. — 9. Orifice externe du trou condylien antérieur. — 10. Bord gauche de l'apophyse basilaire. — 11. Condyle. — 12. Portion de l'apophyse basilaire qui loge le sinus pétreux inférieur. — 13. Gouttière basilaire. — 14. Angle inférieur.



## PLANCHE XIV.

FIG. 1. Le temporal du côté droit, vu par sa face externe, homme de vingt ans. Grandeur naturelle.

N° 1. Surface légèrement convexe, appartenant à la portion écailleuse de l'os, et faisant partie de la fosse temporale; on y voit quelques sillons correspondans aux artères temporales profondes. — 2. Apophyse zygomatique. — 3. Sommet de l'apophyse zygomatique. — 4. Base de la même apophyse se divisant en deux racines. — 5. Racine transverse de l'apophyse zygomatique. — 6. Racine longitudinale de la même apophyse. — 7. Division postérieure de la racine précédente. — 8. Division inférieure de la même racine. — 9. Pourtour du conduit auditif externe. — 10. Moitié antérieure de la cavité glénoïde. — 11. Moitié postérieure de la même cavité. On voit entre ces deux parties la fente glénoïdale. — 12. Le rocher. — 13. L'orifice supérieur du canal carotidien. — 14. Chaton de l'apophyse styloïde. — 15. L'apophyse styloïde. — 16. L'apophyse mastoïde. — 17. La rainure mastoïdienne. — 18. Le trou mastoïdien. — 19. Le bord supérieur de l'os. — 20. La portion de ce bord, qui s'articule avec la grande aile du sphénoïde. — 21. Angle rentrant, situé entre le rocher et la portion écailleuse. — 22. Angle rentrant, situé entre les portions écailleuse et mastoïdienne de l'os. — 23. Bord inférieur.

FIG. 2. Le même os, vu par sa face interne.

N° 1. Portion excavée qui correspond à la fosse temporale interne. — 2. Sillon qui loge une branche de l'artère méningée moyenne. — 3. Face supérieure du rocher. — 4. Hiatus de Fallope. — 5. Face postérieure du rocher. — 6. Orifice de l'aqueduc du vestibule. — 7. Conduit auditif interne. — 8. Bord supérieur du rocher, et gouttière dont il est creusé. — 9. Sommet du rocher. — 10. Portion de l'os qui s'articule avec l'apophyse jugulaire de l'occipital. — 11. Bord inférieur du rocher. — 12. Apophyse styloïde. — 13. Portion de la gouttière latérale. — 14. Orifice interne du trou mastoïdien. — 15. Bord supérieur de l'os taillé en biseau. — 16. Portion de ce bord qui s'articule avec la grande aile du sphénoïde. — 17. Sommet de l'apophyse zygomatique. — 18. Angle rentrant placé entre le rocher et le bord de la portion écailleuse de l'os. — 19. Angle rentrant, placé entre le même bord et la portion mastoïdienne. — 20. Bord articulé avec l'occipital.

FIG. 3. Le même os, vu par sa face inférieure.

N° 1. Apophyse zygomatique. — 2. Son sommet. — 3. Sa base. — 4. Racine transverse de la même apophyse. — 5. Division supérieure de la racine longitudinale de la même apophyse. — 6. Division inférieure de la même racine. — 7. Partie antérieure de la cavité glénoïde. — 8. Partie postérieure de la même cavité. — 9. Scissure de Glaser. — 10. Face inférieure du rocher, et orifice inférieur du canal carotidien. — 11. Fosse jugulaire. — 12. Facette triangulaire, qui s'articule avec l'apophyse jugulaire de l'occipital. — 13. Portion de la gouttière latérale. — 14. Cavité qui reçoit l'apophyse styloïde avant son entière ossification. — 15. Partie supérieure du conduit auditif externe. — 16. Trou stylo-mastoïdien. — 17. Sommet de l'apophyse mastoïde. — 18. Rainure digastrique. — 19. Trou mastoïdien. — 20. Orifice triangulaire de l'aqueduc du limaçon. — 21. Orifice supérieur du canal carotidien, et sommet du rocher. — 22. Angle rentrant, formé par le rocher et la portion écailleuse de l'os. — 23. Bord antérieur de la portion écailleuse. — 24. Face externe de la portion écailleuse.

FIG. 4. Le temporal droit d'un fœtus à terme, vu par sa face externe. Grandeur naturelle.

N° 1. Portion écailleuse. — 2. Apophyse zygomatique. — 3. Division supérieure de la racine longitudinale de l'apophyse précédente. — 4. Division inférieure de la même racine. — 5. La cavité glénoïde existant à peine. — 6. Angle rentrant, formé par le rocher et la portion écailleuse. — 7. Sommet du rocher. — 8. Cercle osseux remplaçant le conduit auditif externe. — 9. Trou stylo-mastoïdien. — 10. Région mastoïdienne. — 11. Bord inférieur de cette même région. — 12. Premiers rudimens de l'apophyse mastoïde.

FIG. 5. L'ethmoïde d'un homme de vingt ans, vu par sa face supérieure. Grandeur naturelle.

N° 1. Apophyse crista-galli. — 2. Gouttières olfactives et lame criblée par les trous olfactifs. — 3. Fente placée entre la lame criblée et l'apophyse crista-galli, pour le passage d'un nerf. — 4. Petite gouttière transversale, faisant partie du trou orbitaire interne antérieur. — 5. Autre petite gouttière, faisant partie du trou orbitaire interne postérieur. — 6. Infundibulum. — 7, 7. Cellules ethmoïdales, et portions des masses latérales qui s'ar-



Fig. 1



Fig. 2



Fig. 3

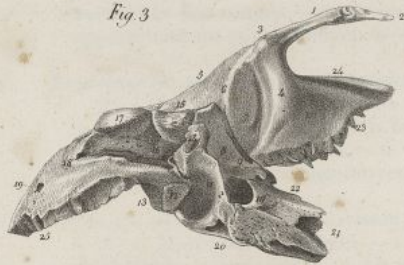

Fig. 4



Fig. 5

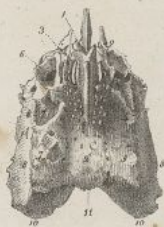

Fig. 6



Fig. 7

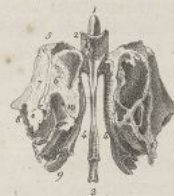

Fig. 8

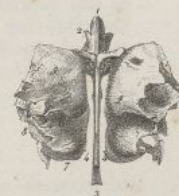

Fig. 9

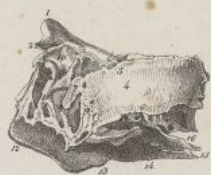

Fig. 10



Fig. 11

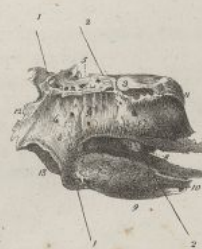


Fig. 12



Anatomie del

Lith. de C. de Last.







d'avant en arrière de l'apophyse orbitaire externe à la suture lambdoïde, et de haut en bas de la ligne courbe temporale à la base de l'apophyse zygomatique. Elle est partagée en deux parties.

ticulent avec l'échancrure ethmoïdale du frontal.—8, 8. Os planum.—9. Lames et cellules couvertes par l'apophyse montante de l'os sus-maxillaire.—10. Partie postérieure des masses latérales.—11. Bord postérieur de la lame criblée.—12. Lame verticale.

FIG. 6. Le même os, vu par sa face inférieure.

N° 1. Lame verticale.—2, 2. Gouttières profondes placées entre la lame précédente et les masses latérales; au fond de ces gouttières on voit la lame criblée avec les trous olfactifs et les deux fentes dont elle est percée.—3. Cornet moyen.—4. Ouverture inférieure de l'infundibulum.—5. Lames papyracées articulées avec l'os maxillaire supérieur.—6. Autres lames articulées avec l'os palatin.—7. Partie postérieure des masses latérales.—8. Lames couvertes par l'apophyse montante de l'os maxillaire supérieur.—9. Extrémité postérieure du cornet moyen.

FIG. 7. Le même os, vu par sa face antérieure.

N° 1. Apophyse crista-galli.—2. Petits crochets de la même apophyse.—3. Lame verticale.—4. Gouttières placées entre cette lame et les masses latérales.—5. Masses latérales, et en avant l'ouverture de l'infundibulum.—6. Lames et portions de cellules recouvertes par l'os unguis.—7. Os planum.—8. Bord inférieur de l'os planum.—9. Lames appartenant au cornet moyen.—10. Lames et cellules ethmoidales antérieures.

FIG. 8. Le même os, vu par sa face postérieure.

N° 1. Apophyse crista-galli.—2. Petits crochets de cette apophyse.—3. Lame verticale.—4. Gouttières placées entre la lame précédente et les masses latérales.—5. Partie postérieure des masses latérales.—6. Extrémité postérieure du méat supérieur.—7. Extrémité postérieure du cornet moyen.—8. Portions des cellules ethmoidales postérieures.

FIG. 9. Le même os, vu par sa face latérale gauche.

N° 1. Apophyse crista-galli.—2. Crochets de la même apophyse.—3. Une des cellules ethmoidales antérieures.—4. Os planum.—5. Bord supérieur de l'os planum.—6. Bord inférieur de la même partie.—7. Portion de ce bord qui s'articule avec l'os palatin.—8. Bord postérieur de l'os planum.—9. Bord antérieur de la même partie.—10. Infundibulum.—11. Lames et cellules ethmoidales antérieures.—12. Bord inférieur de la lame verticale.—13. Bord postérieur de la même lame.—14. Cornet moyen.—15. Extrémité postérieure du même cornet.—16. portion du méat supérieur des fosses nasales.

FIG. 10. Moitié gauche du même os fendu longitudinalement, vu de profil, du côté de la lame perpendiculaire qui lui est demeurée adhérente.

N° 1. Apophyse crista-galli.—2. Crochets de la même apophyse.—3. Lame perpendiculaire.—4. Bord antérieur de cette lame.—5. Portion de son bord inférieur qui se joint avec le cartilage de la cloison.—6. Portion de son bord inférieur qui s'articule avec le vomer.—7. Bord postérieur.—8. Fente et gouttière pour le passage du filet ethmoïdal du nerf nasal.—9. Orifice inférieur des trous olfactifs qui avoisinent l'apophyse crista-galli.—10. Cornet moyen.—11. Portion du méat supérieur.—12. Partie postérieure de la masse latérale gauche.

FIG. 11. La moitié droite du même os, vu aussi de profil, du côté de sa face interne.

N° 1, 1. Crin passé dans les cellules ethmoidales antérieures, sortant au-dessous du cornet moyen.—2, 2. Crin passé dans les cellules ethmoidales postérieures, sortant par le méat supérieur, entre les deux cornets ethmoïdaux.—3. Portion de gouttière, faisant partie du trou orbitaire interne postérieur.—4. Portion aplatie de l'os situé devant le cornet supérieur.—5. Gouttière qui concourt à former le trou orbitaire interne antérieur.—6. Orifices inférieurs des trous olfactifs qui avoisinent les masses latérales.—7. Cornet supérieur.—8. Méat supérieur et ouverture des cellules ethmoidales postérieures.—9. Cornet moyen.—10. Extrémité postérieure du même cornet.—11. Partie postérieure de la masse latérale droite.—12. Lame appartenant aux cellules antérieures.—13. Autres lames osseuses.

FIG. 12. Le même os, vu de profil par le côté gauche; l'os planum a été enlevé afin de mettre à découvert les cellules antérieure et postérieure de l'os.

N° 1. Apophyse crista-galli.—2. Ses petits crochets.—3, 3, 3. Cellules ethmoïdales antérieures.—4, 4, 4. Cellules ethmoïdales postérieures.—5, 5. Cloison qui sépare les cellules antérieures des postérieures.—6. Extrémité antérieure du cornet moyen.—7. Bord inférieur du même cornet.—8. Partie postérieure du méat supérieur.—9. Lames appartenant aux cellules antérieures.—10. Lames appartenant aux cellules postérieures.



## PLANCHE XV.

FIG. 1. Sphénoïde d'un homme de vingt ans, vu par sa face supérieure. Grandeur naturelle.

N° 1. Gouttières longitudinales qui correspondent aux nerfs olfactifs. — 2. Autre gouttière transversale correspondant aux nerfs optiques. — 3. Trou optique. — 4. Face supérieure de la petite aile. — 5. Sommet de la petite aile. — 6. Base de la même partie, et apophyse clinéoïde antérieure. — 7. Bord antérieur de la petite aile. — 8. Fosse pituitaire. — 9. Lame quarrée qui borne en arrière la fosse précédente. — 10. Apophyse clinéoïde postérieure. — 11. Surface concave faisant partie de la gouttière basilaire. — 12. Fente sphénoïdale. — 13. Face supérieure de la grande aile. — 14. Gouttière logeant l'artère carotide interne, et correspondant au sinus caverneux. — 15. Trou maxillaire supérieur. — 16. Trou maxillaire inférieur. — 17. Trou sphéno-épineux. — 18. Face postérieure du corps de l'os, articulée avec l'apophyse basilaire de l'occipital. — 19. Bord postérieur qui se joint au rocher. — 20. Épine sphénoïdale. — 21. Bord postérieur des grandes ailes. — 22. Bord épais des grandes ailes qui s'articule avec le coronal. — 23. Extrémité des grandes ailes qui se joint au pariétal. — 24. Petit bord placé en avant de la face supérieure, et articulé avec la partie postérieure de la lame criblée de l'ethmoïde.

FIG. 2. Le même os, vu par sa face inférieure.

N° 1. Crête moyenne de la face antérieure. — 2. Crête moyenne de la face inférieure. — 3. Ouverture des sinus sphénoïdaux. — 4. Portion du bord antérieur qui se joint avec la lame criblée de l'ethmoïde. — 5. Le cornet sphénoïdal articulé avec la partie correspondante de l'os, et faisant partie des sinus sphénoïdaux. — 6. Partie interne de la base de l'apophyse ptérygoïde. — 7. Aile interne de l'apophyse précédente. — 8. Aile externe de la même apophyse. — 9. Partie postérieure du corps de l'os. — 10. Face inférieure des petites ailes avec l'orifice correspondant du trou optique. — 11. Fente sphénoïdale. — 12. Surface rugueuse taillée en biseau sur la face inférieure des petites ailes pour s'articuler avec le coronal. — 13. Surface quadrilatère, faisant partie de la paroi externe de l'orbite. — 14. Bord saillant, faisant partie de la fente sphéno-orbitaire. — 15. Bord qui borne en avant la surface précédente, et s'articule avec l'os de la pommette. — 16. Surface externe de la grande aile, qui fait partie de la fosse temporale. — 17. Partie de la même surface qui appartient à la fosse zygomatique. — 18. Trou maxillaire inférieur. — 19. Trou sphéno-épineux. — 20. Bord postérieur de la grande aile. — 21. Extrémité de la grande aile. — 22. Épine sphénoïdale. — 23. Trou maxillaire supérieur, vu obliquement.

FIG. 3. Le même os, vu par sa face antérieure.

N° 1. Lame quarrée placée derrière la fosse pituitaire. — 2. Gouttières de la face supérieure de l'os, qui répondent aux nerfs olfactifs. — 3. Crête médiane de la face antérieure. — 4. Crête moyenne de la face inférieure. — 5. Ouverture des sinus sphénoïdaux. — 6. Portion de la face antérieure de l'os articulé avec l'ethmoïde et l'os palatin. — 7. Bord antérieur des petites ailes. — 8. Face inférieure des petites ailes, et trou optique. — 9. Fente sphénoïdale. — 10. Trou maxillaire supérieur. — 11. Surface quadrilatère, faisant partie de la paroi externe de l'orbite. — 12. Bord qui s'articule avec l'os de la pommette. — 13. Crête libre qui fait partie de la fente sphéno-orbitaire. — 14. Portion de la face externe de la grande aile qui fait partie de la fosse zygomatique. — 15. Portion de la même face qui correspond à la fosse temporale. — 16. Bord antérieur articulé avec le coronal. — 17. Sommet de la grande aile. — 18. Épine sphénoïdale, et trou sphéno-épineux. — 19. Trou maxillaire inférieur, vu très-obliquement. — 20. Aile externe, et 21 aile interne de l'apophyse ptérygoïde. — 22. Orifice antérieur du trou vidien.

FIG. 4. Le même os, vu par sa face postérieure.

N° 1. Lame quarrée. — 2. Apophyses clinéoïdes postérieures. — 3. Portion de la lame quarrée qui fait partie de la gouttière basilaire. — 4. Face postérieure du corps qui s'articule avec l'occipital. — 5. Fentes de la face inférieure qui font partie des trous ptérygo-palatins. — 6. Crête moyenne de la face inférieure. — 7. Orifice postérieur du trou vidien. — 8. Bord postérieur qui se joint au rocher. — 9. Apophyse clinéoïde antérieure. — 10. Bord postérieur de la petite aile. — 11. Aile interne de l'apophyse ptérygoïde. — 12. Aile externe de la même apophyse. — 13. Fosse ptérygoidienne. — 14. Extrémité des grandes ailes. — 15. Bord antérieur des grandes ailes. — 16. Bord postérieur des mêmes parties. — 17. Bord qui se joint à l'os de la pommette.



Fig. 1

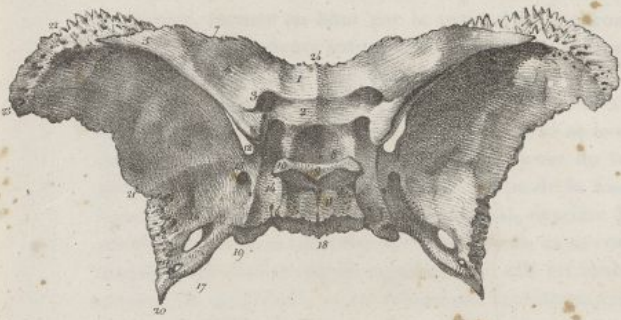


Fig. 2

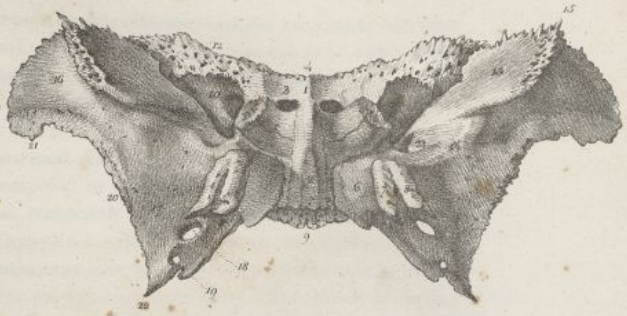


Fig. 3

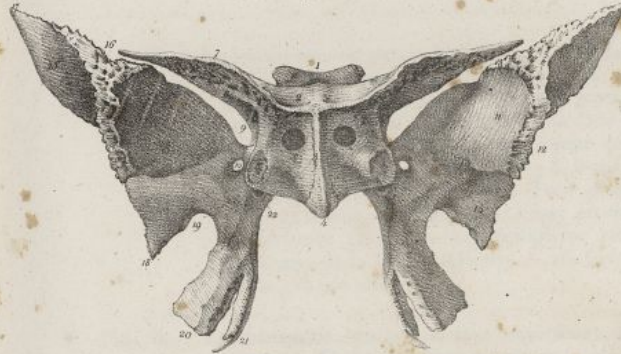


Fig. 4

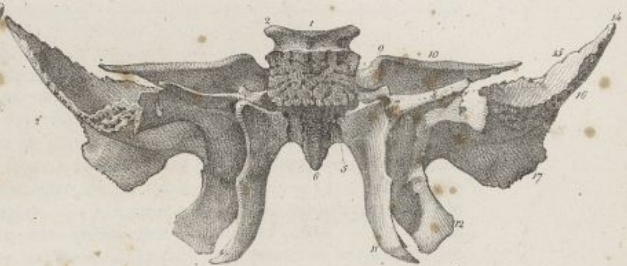

Fig. 5

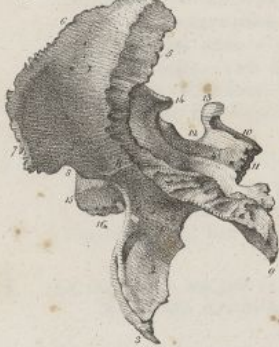

Fig. 6

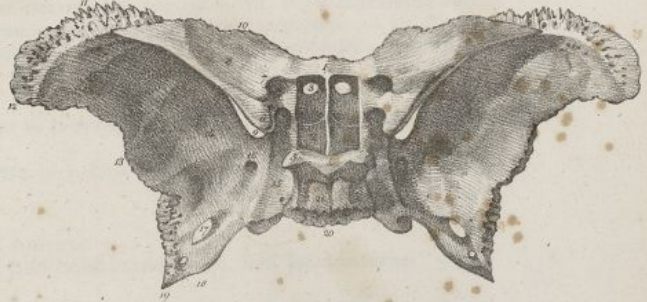


Fig. 7



Fig. 8



Fig. 10

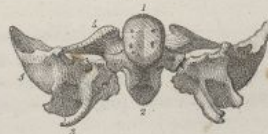

Fig. 9

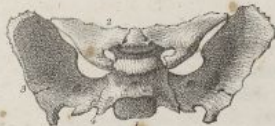


Fig. 11



Feillet del.

Lith. de C. de Lacroix







La première est antérieure, et fait partie de la fosse temporale; elle est concave en avant, convexe en arrière, formée en haut par le pariétal et le coronal, et en bas par le temporal et le sphénoïde. On y observe plusieurs sutures; la coronale s'y termine sur le tiers antérieur d'une autre suture qui traverse la fosse temporale dans toute son étendue. Cette dernière suture est courbe en arrière, où elle unit le temporal avec le pariétal; en avant elle est horizontale, inégale, et résulte de la jonction de la grande aile du sphénoïde avec le pariétal et le coronal. Elle se continue en bas avec une autre suture qui se trouve entre la portion écaillée du temporal et la grande aile du sphénoïde. Cette surface excavée forme la plus grande partie de la fosse temporale; elle est bornée en haut par une ligne courbe qui commence sur le coronal, derrière l'apophyse orbitaire externe, se prolonge sur le pariétal, et vient se terminer sur le temporal, en se continuant avec la branche supérieure de la racine longitudinale de l'apophyse zygomatique; elle est limitée en dedans par la crête transversale de la face externe du sphénoïde, et en dehors par l'apophyse zygomatique. Au-dessous d'elle on voit l'apophyse ptérygoïde, laquelle, sur une tête entière, fait partie de la fosse zygomatique.

La seconde partie des régions latérales du crâne est postérieure à la précédente. Elle offre la cavité glénoïde, le conduit auditif externe, l'apophyse mastoïde, la rainure digastrique, le trou mastoïdien, et tout-à-fait en arrière, une double suture qui se continue avec la lambdoïde, et unit la portion

FIG. 5. Le même os, vu par sa face latérale gauche.

N° 1. Portion de la face externe qui répond à la fosse temporale. — 2. Aile externe de l'apophyse ptérygoïde. — 3. Aile interne de la même apophyse. — 4. Crête transversale qui sépare en deux portions la face externe des grandes ailes. — 5. Bord postérieur des grandes ailes. — 6. Bord antérieur qui se joint au coronal. — 7. Autre bord qui s'articule avec l'os de la pommette. — 8. Bord libre qui fait partie de la fente sphéno-orbitaire. — 9. Épine sphénoïdale. — 10. Face postérieure de la lame quarrée. — 11. Face postérieure du corps de l'os. — 12. Fosse pituitaire. — 13. Lame quarrée, et apophyse clinoïde postérieure gauche. — 14. Apophyse clinoïde antérieure du même côté. — 15. Crête moyenne de la face antérieure. — 16. Crête médiane de la face inférieure. — 17. Extrémité de la grande aile.

FIG. 6. Le sphénoïde, vu par sa face supérieure. La lame osseuse qui couvre le corps de l'os, et forme le fond de la fosse pituitaire, a été enlevée afin de faire voir les sinus sphénoïdaux, leur cloison moyenne et leurs ouvertures. Grandeur naturelle.

N° 1. Portion de la face supérieure du corps de l'os, et en avant cloison des sinus sphénoïdaux. — 2. Sinus sphénoïdaux. — 3. Ouvertures des mêmes sinus. — 4. Lame quarrée. — 5. Apophyse clinoïde postérieure. — 6. Apophyse clinoïde antérieure. — 7. Trou optique. — 8. Face supérieure de la petite aile. — 9. Fente sphénoïdale. — 10. Bord antérieur des petites ailes. — 11. Bord des grandes ailes qui se joint au frontal. — 12. Extrémité des grandes ailes. — 13. Bord postérieur des mêmes parties. — 14. Face supérieure des grandes ailes. — 15. Gouttière caverneuse. — 16. Trou maxillaire supérieur. — 17. Trou maxillaire inférieur. — 18. Trou sphéno-épineux. — 19. Épine sphénoïdale. — 20. Face postérieure du corps de l'os. — 21. Face postérieure de la lame quarrée.

FIG. 7. Le cornet sphénoïdal du côté droit, vu par sa face supérieure ou concave. Grandeur naturelle, homme de vingt ans.

N° 1. Sommet ou extrémité postérieure. — 2. Base ou extrémité antérieure. — 3. Bord interne. — 4. Bord externe.

FIG. 8. Le même os, vu par sa face inférieure ou convexe.

N° 1. Son sommet. — 2. Sa base. — 3. Son bord externe. — 4. Son bord interne.

FIG. 9. Le sphénoïde d'un fœtus à terme, vu par sa face supérieure. Grandeur naturelle.

N° 1. Partie postérieure du corps de l'os. — 2. Petites ailes. — 3. Grandes ailes. — 4. Point de jonction des grandes ailes avec le corps.

FIG. 10. La même pièce, vue par sa face postérieure.

N° 1. Face postérieure du corps de l'os. — 2. Face inférieure du corps. — 3. Apophyses ptérygoïdes. — 4. petites ailes. — 5. Grandes ailes.

FIG. 11. La même pièce, vue par sa face inférieure.

N° 1. La partie antérieure du corps. — 2. Petites ailes. — 3. Partie postérieure du corps. — 4. Cavité qu'offre chez le fœtus la partie inférieure du corps de l'os. — 5. Fente sphénoïdale. — 6. Grandes ailes. — 7. Apophyses ptérygoïdes. — 8. Point de jonction des grandes ailes avec le corps.



## PLANCHE XVI.

FIG. 1. L'occipital d'un fœtus à terme, vu par sa face postérieure. Grandeur naturelle.

N° 1. La pièce principale ou supérieure de l'os.—2, 2, 2. Scissures plus ou moins profondes, qui indiquent les endroits où se sont réunis les quatre points par lesquels cette pièce se développe dans les premiers temps de l'ossification.—3, 3. Les deux pièces latérales.—4. La pièce inférieure.—5. Grand trou occipital.—6, 6. Endroits où doivent se réunir la pièce supérieure et les deux pièces latérales.—7. Points de réunion des pièces latérales avec la pièce inférieure.

FIG. 2. L'ethmoïde d'un fœtus à terme, vu par sa face antérieure. Grandeur naturelle.

FIG. 3. Le pariétal gauche d'un fœtus à terme, vu par sa face externe.

FIG. 4. Un os wormien, vu par sa face externe.

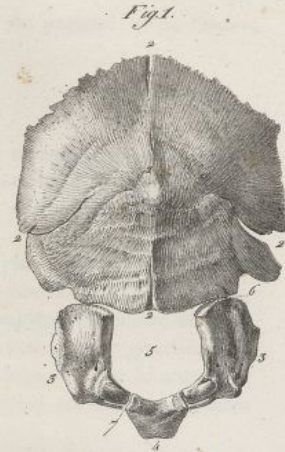
FIG. 5. Un autre os du même genre, vu par sa face interne.

FIG. 6. Os épactal ou wormien, développé au niveau de l'angle supérieur de l'occipital, pris sur la tête d'un sujet de vingt ans.

FIG. 7. Le crâne d'une femme de trente-six ans, vu par sa face supérieure. Grandeur naturelle.

N° 1. Os frontal, formant le front ou la partie antérieure du crâne.—2. Suture frontale formée par l'union du bord supérieur du coronal avec les deux pariétaux.—3. Suture sagittale, unissant les deux pariétaux entre eux, et occupant le vertex ou sommet de la tête.—4. Os wormien situé à l'origine de la suture lambdoïde.—5, 5, 5. Os wormiens situés dans la suture frontale.—6. Bosses pariétales.—7. Trous pariétaux.






Haincelin del.

Lith. de C. de Last.







mastoïdienne du temporal, d'une part, avec l'angle postérieur et inférieur du pariétal; et de l'autre, avec le bord correspondant de l'occipital.

## II. SURFACE INTERNE DU CRÂNE.

Elle forme une grande cavité ovoïde, dont la petite extrémité est dirigée en avant, qui est tapissée dans toute son étendue par la dure-mère, et communique avec le canal vertébral par le grand trou occipital; elle est couverte d'impressions cérébrales et de sillons artériels; elle comprend deux régions, la voûte et la base.

*Voûte du crâne* (pl. XVIII, fig. 1) Elle est séparée de la base par une ligne circulaire qui se porterait de la partie inférieure de la crête coronale à la protubérance occipitale interne. Elle présente, sur la ligne moyenne, et d'avant en arrière, 1° la crête coronale; 2° la gouttière sagittale, étendue de cette crête à la protubérance occipitale interne; étroite en avant, large en arrière, cette gouttière est creusée successivement sur le frontal, les deux pariétaux et l'occipital; elle loge le sinus longitudinal supérieur; on voit dans son fond la partie interne de la suture sagittale, et sur ses côtés les orifices internes des trous pariétaux.

Sur les côtes de la voûte du crâne et dans le même sens, on observe, 1° la face interne du frontal, la fosse du même nom; 2° la suture coronale; 3° la face interne du pariétal; 4° Une portion de la suture lambdoïde; 5° Les fosses cérébrales supérieures de l'occipital.

*Base du crâne* (pl. XVIII, fig. 2); elle est formée par trois plans inclinés fort inégaux, qui sont placés les uns au-dessus des autres, de telle sorte que l'antérieur est le plus élevé, et le postérieur le plus bas. Ces plans avaient été divisés chacun en trois parties, une moyenne et deux latérales, auxquelles on avait donné le nom de *fosses de la base du crâne*.

Les objets qu'on trouve à la base du crâne, sont d'avant en arrière, sur la ligne médiane, 1° le trou borgne ou épineux; 2° l'apophyse crista-galli; les gouttières ethmoïdales criblées par les trous olfactifs, et bornées en dehors par deux petites sutures longitudinales résultant de l'union de l'ethmoïde avec l'échancrure ethmoïdale du frontal; dans ces sutures se trouvent les orifices des trous orbitaires internes; 3° une autre petite suture transversale formée par l'union de la lame criblée de l'ethmoïde avec le sphénoïde; 4° la surface de ce dernier os, sur laquelle passent les nerfs olfactifs; 5° la gouttière transversale qui correspond aux nerfs optiques; 6° la fosse pituitaire; 7° la lame carrée du sphénoïde; 8° une suture transversale formée par l'articulation du sphénoïde avec l'occipital; 9° la gouttière basilaire formée par l'occipital, et une petite portion du sphénoïde; 10° le grand trou occipital; 11° la crête occipitale interne, et la protubérance du même nom.

La base du crâne offre de chaque côté, sur le premier plan, 1° une surface triangulaire convexe, sur laquelle reposent les lobes antérieurs du cerveau, et qui est formée par les bosses orbitaires et la région supérieure des petites ailes du sphénoïde; 2° la suture transversale qui réunit ces deux parties; 3° Le trou optique; 4° l'apophyse clinéoïde antérieure; 5° un bord mousse, concave et libre, formé par les petites ailes du sphénoïde, qui sépare en arrière ce premier plan du suivant.

Le second plan ou le plan moyen, nommé par quelques auteurs *fosse temporale interne*, représente une excavation large en dehors, rétrécie en dedans, qui loge les lobes moyens du cerveau. Cette fosse, formée en avant par le sphénoïde, en arrière par le temporal, est bornée en avant par la fente sphénoïdale, en arrière par le bord supérieur du rocher. Elle est séparée en dedans de la fosse pituitaire par la gouttière caverneuse. Elle est traversée par un ou deux sillons artériels qui partent du trou sphéno-épineux; elle offre, 1° la partie interne de la suture écailleuse qui traverse la fosse temporale; celle qui descend de la suture précédente, et unit le temporal à la grande aile du sphénoïde; et enfin une troisième formée par l'union du rocher avec le sphénoïde; 2° l'orifice interne du trou déchiré antérieur, et l'orifice supérieur du canal carotidien; 3° le trou maxillaire supérieur; 4° le trou maxillaire inférieur; 5° le trou sphéno-épineux; 6° l'hiatus de Fallope.

Le troisième plan ou le plan postérieur, présente sur les côtés une fosse profonde, formée par la face postérieure du rocher, une petite portion du pariétal, une grande partie de la face cérébrale de l'occipital, et destinée à loger le cervelet. Cette fosse est bornée, en arrière, par la gouttière latérale; en avant, par le bord supérieur du rocher, et en dedans par le grand trou occipital. Elle est traversée par une suture flexueuse qui unit le bord inférieur de l'occipital avec la portion mastoïdienne du temporal, et l'apophyse basilaire avec le rocher: cette suture, en avant, est placée au fond d'une petite gouttière qui loge le sinus pétreux inférieur; au milieu elle est interrompue par l'orifice interne du trou déchiré postérieur. La *gouttière latérale* qui limite cette région en arrière est ordinairement plus grande à droite qu'à gauche; elle loge le sinus latéral, et semble faire suite à la gouttière



## PLANCHE XVII.

FIG. 1. Elle représente le crâne isolé des os de la face et vu de profile. Côté droit. Homme de dix-huit ans. Grandeur naturelle.

N° 1. Extrémité antérieure du crâne formé par le frontal. — 2. La bosse nasale. — 3. La partie supérieure du crâne et la suture frontale. — 4. Le bord supérieur du pariétal, indiquant le trajet de la suture sagittale. — 5. L'extrémité postérieure du crâne. Le commencement de la suture lambdoïde qu'on voit descendre entre l'occipital et les pariétaux. — 6. L'occipital. — 7. Bosse frontale droite. — 8. Bosse pariétale. — 9. Apophyse orbitaire externe, derrière laquelle commence la ligne demi-circulaire temporale. — 10. Partie moyenne de la ligne précédente, placée sur le pariétal. — 11. Terminaison de la même ligne, et sa continuation avec la racine longitudinale de l'apophyse zygomatique. — 12. Conduit auditif externe. — 13. Suture qui unit l'extrémité de la grande aile du sphénoïde avec l'angle antérieur et inférieur du pariétal. — 14. Suture écailleuse qui unit le temporal au bord inférieur du pariétal. — 15. Autre suture qui unit le temporal à la grande aile du sphénoïde. — 16. Apophyse zygomatique. — 17. Apophyse mastoïde. — 18. Rainure digastrique. — 19. Trou mastoïdien. — 20. Cavité glénoïde. — 21, 21. Les deux apophyses ptérygoïdes. — 22. Ethmoïde. — 23. Suture horizontale qui unit l'ethmoïde avec le frontal, dans laquelle on voit le trou orbitaire interne antérieur. — 24, 24. Os wormiens situés dans la suture lambdoïde. — 25. Bord inégal formé par le coronal et le sphénoïde, et articulé avec l'os malaire. — 26. Face externe de la grande aile du sphénoïde. — 27. Point de réunion de la suture lambdoïde avec la suture écailleuse. — 28. Trou pariétal.

FIG. 2. La même pièce, vue par sa face inférieure, ou l'extérieur de la base du crâne.

N° 1. Bosse nasale du frontal. — 2. Échancrure nasale. — 3. Partie antérieure de la lame perpendiculaire de l'ethmoïde articulée avec l'épine nasale. — 4. Partie postérieure de la même lame jointe à la crête moyenne de la face antérieure du sphénoïde. — 5. Crête moyenne de la face inférieure du sphénoïde. — 6. Cornet sphénoïdal, et en avant de chaque côté l'ouverture des sinus sphénoïdaux. — 7. Suture transversale qui unit l'apophyse basilaire avec le corps du sphénoïde, et se termine de chaque côté dans le trou déchiré antérieur. — 8. L'apophyse basilaire, et derrière le grand trou occipital à travers lequel on aperçoit la gouttière sagittale. — 9. La crête occipitale externe. — 10. La protubérance occipitale externe. — 11. Apophyse orbitaire interne. — 12. Apophyse orbitaire externe. — 13. Fente qui remplace le trou orbitaire supérieur. — 14. Face orbitaire du coronal, et paroi supérieure de l'orbite. — 15. Suture qui réunit la grande aile du sphénoïde avec le frontal. — 16. Autre suture transversale qui réunit la petite aile du sphénoïde avec le même os. — 17. Face inférieure de la petite aile du sphénoïde. En arrière et en dedans on voit le trou optique, et de plus la fente sphénoïdale. — 18. Le cornet inférieur de l'ethmoïde. On voit de chaque côté, entre lui et la lame perpendiculaire, les profondes gouttières dont le fond constitue la voûte des fosses nasales. — 19. Bord inégal formé par le coronal et le sphénoïde, et articulé avec l'os malaire. — 20. Bord libre appartenant au sphénoïde, et faisant partie de la fente sphéno-orbitaire. — 21. Orifice antérieur du trou maxillaire supérieur. — 22. Orifice antérieur du trou vidien. — 23. Apophyse ptérygoïde. — 24. Suture qui unit la grande aile du sphénoïde avec le temporal. — 25. Apophyse zygomatique. — 26. Racine transverse de l'apophyse précédente. — 27. Racine longitudinale de la même apophyse. — 28. Cavité glénoïde, et scissure glénoïdale. — 29. Suture qui réunit la grande aile du sphénoïde avec le coronal. — 30. Suture qui unit la grande aile du sphénoïde avec le pariétal. — 31, 31. Suture écailleuse. — 32. Trou maxillaire inférieur. — 33. Trou sphéno-épineux. — 34. Épine du sphénoïde. — 35. En dehors du n°, le trou déchiré antérieur. — 36. Sommet du rocher, et orifice supérieur



Fig. 1.

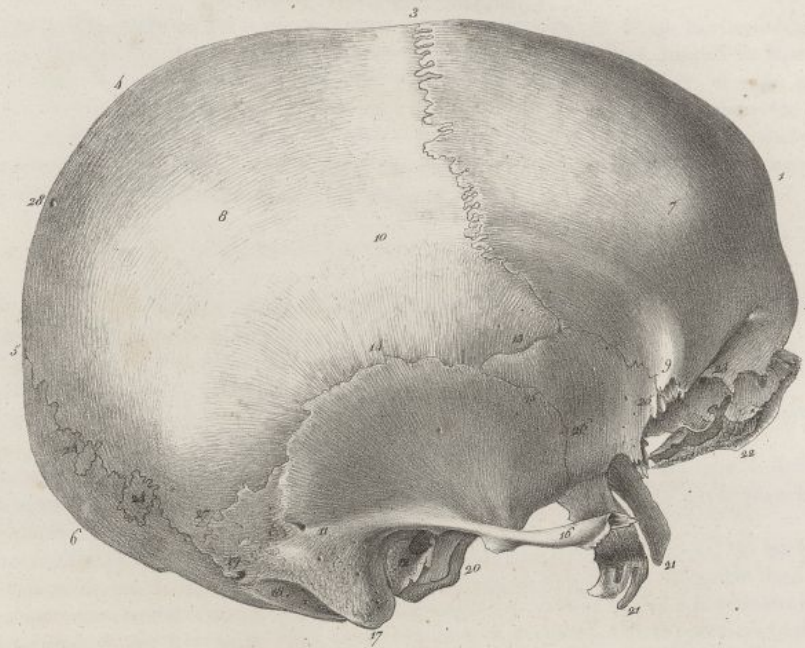
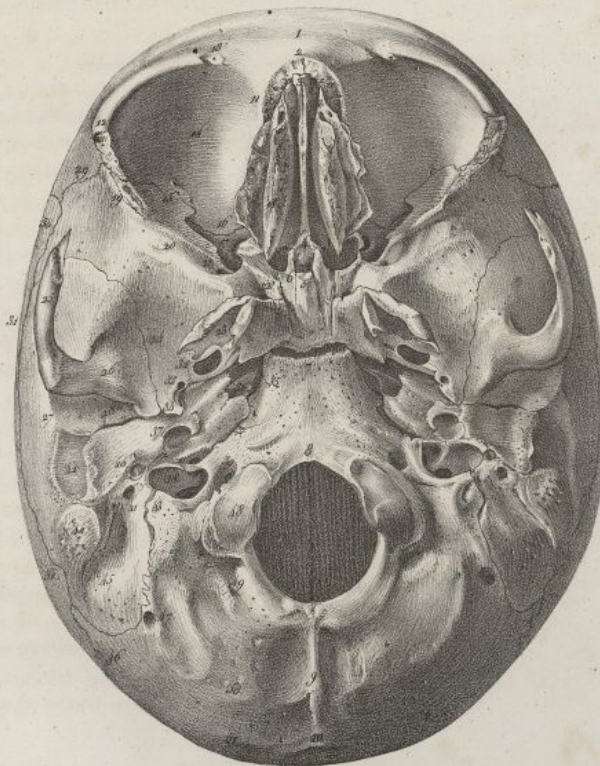



Fig. 2.



Hanvelin del.

Lith. de C. de Last.







sagittale; elle commence au niveau de la protubérance occipitale interne, se dirige horizontalement en dehors, en passant sur l'occipital et l'angle postérieur inférieur du pariétal, jusqu'à la base du rocher; là elle change de direction, se porte en dedans et en bas derrière le rocher, et enfin passe sur la partie inférieure de l'occipital, pour se terminer en arrière du trou déchiré postérieur. On voit dans la dernière portion de cette gouttière les orifices internes des trous mastoïdien et condylien postérieur. On observe encore dans la fosse postérieure de la base du crâne le trou auditif interne; l'orifice de l'aqueduc du vestibule et le trou condylien antérieur.

## DES DIMENSIONS DU CRÂNE.

Le crâne offre trois diamètres principaux : l'un est longitudinal, l'autre transverse, et le troisième vertical; ils mesurent la longueur, la largeur, et la hauteur de cette cavité.

Le diamètre longitudinal est le plus considérable; il s'étend du trou borgne à la protubérance occipitale interne; il a environ cinq pouces. (*Voy. pl. XVIII, fig. 2*).

Le diamètre transversal se porte de la base d'un rocher au point correspondant du côté opposé; il a quatre pouces et demi. (*Voy. la même figure.*)

Le diamètre vertical correspond à l'espace compris entre la partie antérieure du trou occipital et le milieu de la suture sagittale. Il a quelques lignes de moins que le précédent. (*Voy. la planche de la coupe verticale de la tête.*)

Ces diamètres doivent être mesurés sur des têtes d'adultes, et dans les points indiqués; car les lignes qu'on tire parallèlement à eux, diminuent d'étendue à mesure qu'on s'en écarte, n'importe dans quel sens. On voit, d'après ce qui précède, que la partie la plus ample du crâne se trouve à la réunion de ses deux tiers antérieurs avec son tiers postérieur, au niveau du trou occipital et de la gouttière basilaire.

Cependant la forme du crâne n'est point rigoureusement fixée; chacun de ces trois diamètres peut prédominer sur les autres; aussi cette cavité éprouve-elle beaucoup de variétés, qui lui donnent une apparence différente, suivant le sens dans lequel elle a le plus d'étendue.

Il existe des différences remarquables dans les crânes des diverses races humaines et des individus d'un même peuple. (*Voy. les planches où sont représentées les têtes des principales races humaines.*)

On voit que beaucoup de têtes sont, les unes larges, aplaties d'avant en arrière; les autres allongées et comprimées transversalement, ou bien allongées dans le sens vertical, etc.

Les âges, les sexes, déterminent aussi des différences dans la forme et les dimensions du crâne.

## DÉVELOPPEMENT DU CRÂNE.

Dans l'embryon, la tête forme d'abord une espèce de vésicule ovale qui fait une grande partie du corps; à cette époque les parois du crâne sont minces, membraneuses, et la dure-mère semble confondue avec le périoste et les tégumens. On voit ensuite paraître les points osseux, d'abord à la base, qui s'ossifie la première, puis sur les différentes parties de la voûte. Ces points ne s'étendent que lentement; ils restent long-temps isolés les uns des autres, par des espaces membraneux qui vont toujours en diminuant, à mesure que l'ossification s'opère : on voit souvent paraître au milieu de ces espaces de petits noyaux osseux séparés qui doivent former les os wormiens.

Le crâne, examiné à la naissance, a sa base presque entièrement ossifiée, à l'exception des parties les plus saillantes, les plus éloignées, par conséquent des centres primitifs d'ossification, comme la lame carrée du sphénoïde, les apophyses clinoides; la région ethmoïdale est également peu développée, alors

---

du canal carotidien. — 37. Orifice inférieur du même canal. — 38. Trou déchiré postérieur; au-devant du chiffre on voit la languette osseuse qui divise ce trou en deux parties, dont l'antérieure est la plus étroite. — 39. Orifice externe du trou condylien antérieur. — 40. Apophyse vaginale et petite cavité qui reçoit l'apophyse styloïde. — 41. Trou stylo-mastoïdien. — 42. Conduit auditif externe. — 43. Apophyse jugulaire de l'occipital placée derrière le trou déchiré postérieur, et suture qui l'unit au temporal. — 44. Apophyse mastoïde. — 45. Rainure digastrique. — 46. Terminaison de la suture lambdoïde. — 47. Trou mastoïdien creusé sur l'occipital, variété anatomique qui n'est pas rare. — 48. Condyle de l'occipital. — 49. Fosse et trou condyliens postérieurs. — 50. Ligne courbe inférieure de l'occipital. — 51. Ligne courbe supérieure du même os.



## PLANCHE XVIII.

FIG. 1. Elle représente la voûte du crâne, qu'on a séparée de la base par une coupe horizontale. Homme de vingt ans. Grandeur naturelle.

N° 1. L'extrémité antérieure de la gouttière longitudinale ou sagittale, commençant au-dessus de la crête coronale. — 2. La partie moyenne de la même gouttière, formée par les deux pariétaux, présentant la partie interne de la suture sagittale. — 3. L'extrémité postérieure de la même gouttière, creusée sur l'occipital. — 4. Fosse coronale. — 5. Partie interne de la suture frontale. — 6. Fosse pariétale. — 7. Sillons du pariétal qui logent l'artère méningée moyenne. — 8. Orifice interne du trou pariétal. — 9. Partie interne de la suture lambdoïde. — 10. Partie moyenne du frontal, offrant plus d'épaisseur au niveau de la crête coronale. — 11. Partie moyenne de l'occipital, étant également plus épaisse au niveau de la protubérance occipitale interne. — 12. Coupe de la suture frontale. — 13. Coupe de la suture lambdoïde.

FIG. 2. La face interne de la base du crâne, séparée de la pièce précédente.

N° 1. Partie moyenne du frontal, plus épaisse au niveau de la crête coronale; on voit derrière une légère excavation qui forme le commencement de la gouttière longitudinale, et se trouve creusée sur la crête coronale. — 2. Le trou borgne ou épineux. — 3. L'apophyse crista-galli. — 4. Lame criblée de l'ethmoïde, creusée de trous olfactifs, et articulée avec l'échancrure ethmoïdale du coronal, dans laquelle elle semble enclavée; on voit sur les côtés de l'apophyse crista-galli les petites fentes qui donnent passage au nerf nasal. — 5. Suture transversale qui réunit le sphénoïde au milieu avec la lame criblée de l'ethmoïde, et sur les côtés avec le bord inférieur du coronal. — 6. Légère gouttière creusée sur le sphénoïde; elle correspond aux nerfs olfactifs. — 7. Gouttière transversale qui correspond à la commissure des nerfs optiques. — 8. Le trou optique. — 9. La fosse pituitaire. — 10. L'apophyse clinéoïde antérieure. — 11. La lame carrée du sphénoïde qui borne en arrière la fosse pituitaire. — 12. Apophyse clinéoïde postérieure. — 13. Gouttière basilaire formée par le sphénoïde et l'occipital. Suture transversale qui unit ces deux os en traversant la gouttière précédente, et aboutit de chaque côté au trou déchiré antérieur. — 14. La partie interne du grand trou occipital. — 15. L'orifice interne du trou condylien antérieur. — 16. Crête occipitale interne. — 17. L'extrémité postérieure de la gouttière longitudinale, se divisant au niveau de la protubérance occipitale interne pour former les gouttières latérales. — 18. Les bosses orbitaires. — 19. Le bord postérieur de la petite aile du sphénoïde, séparant les fosses antérieures et latérales de la base du crâne des fosses moyennes et latérales. — 20. Terminaison de la suture frontale. — 21. Partie interne de la suture qui unit l'angle antérieure et inférieure du pariétal avec la grande aile du sphénoïde. — 22. Partie interne de la suture écailleuse qui unit le bord inférieur du pariétal avec la portion écailleuse du temporal. — 23. Partie interne de la suture qui réunit la partie antérieure de la portion écailleuse du temporal avec la grande aile du sphénoïde. Excavation qu'on nomme *fosse temporale interne*. — 24, 24. La fente sphénoïdale. — 25. Le trou maxillaire supérieur. — 26. Le trou maxillaire inférieur. — 27. Gouttière caverneuse logeant l'artère carotide interne. — 28. Le trou déchiré antérieur. L'orifice supérieur du canal carotidien creusé sur le sommet du rocher. — 29. Le trou sphéno-épineux creusé sur l'épine du sphénoïde. Enclavement de cette épine dans l'angle rentrant qui existe entre la portion écailleuse du temporal et le rocher. — 30. L'hiatus de Fallope et la gouttière qui le précède. — 31. Bord supérieur du rocher, et gouttière que loge le sinus pétreux supérieur. — 32. Le trou auditif interne. — 33. Gouttière étroite, creusée sur les côtés de la gouttière basilaire, et dans laquelle est reçu le sinus pétreux inférieur. On voit dans son fond la suture qui réunit le rocher avec les parties latérales de l'apophyse basilaire. — 34. Le trou déchiré postérieur. — 35. Orifice interne du trou condylien postérieur, et au-devant la terminaison de la gouttière latérale au trou déchiré postérieur. — 36. Suture formée par l'articulation de l'angle postérieur et inférieur du pariétal avec le temporal. — 37. Portion moyenne de la gouttière latérale creusée sur le temporal. On voit dans son milieu l'orifice interne du trou mastoïdien. — 38. Partie interne de la suture qui unit le bord inférieur de l'occipital avec la portion mastoïdienne du temporal. — 39. Fosse occipitale inférieure. — 40. Fosse occipitale supérieure, séparée de la précédente par le commencement de la gouttière latérale. — 41. Coupe de la suture frontale. — 42. Coupe de la suture lambdoïde.



Fig. 1.

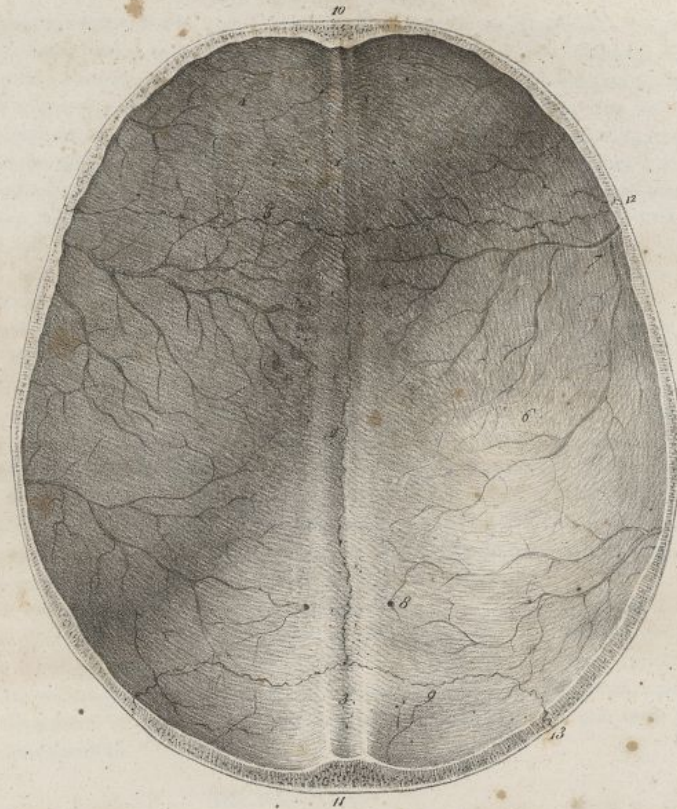
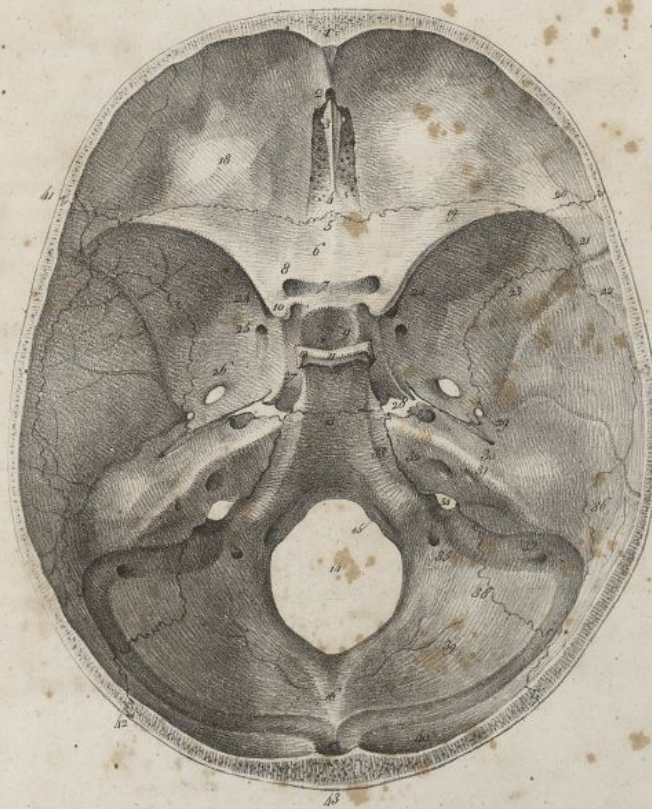


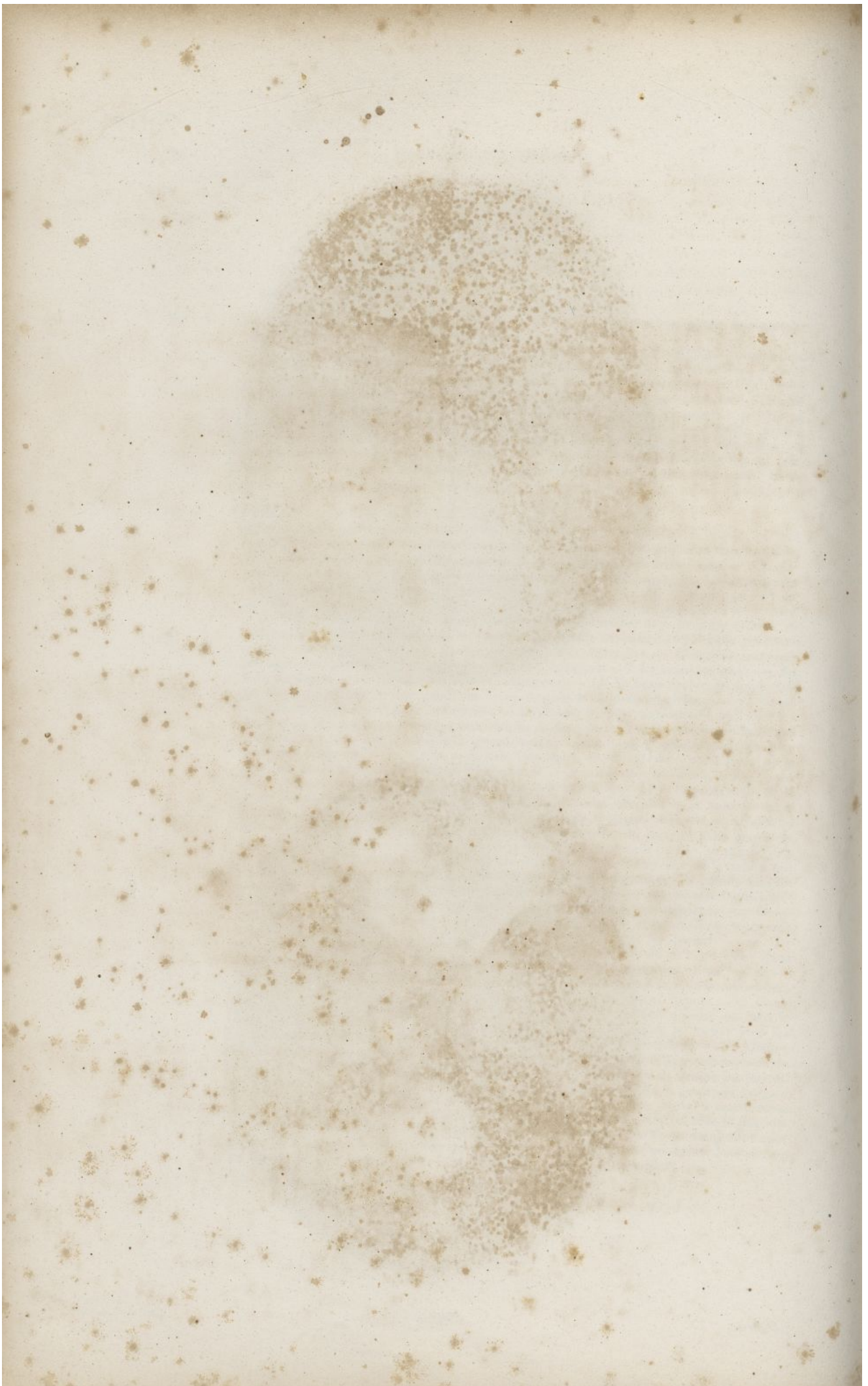
Fig. 2.



F. de L.

Lith. de C. de L.







on n'observe aucune trace de sutures à la voûte. Il reste entre chaque os un espace occupé par une membrane composée de deux lames; de ces lames, l'une recouvre l'os en dehors, et l'autre en dedans, de sorte qu'il est réellement contenu et se développe dans leur intervalle; la circonférence de chaque os est hérissée de dentelures très-aiguës, de longueur différente, qui ne sont que les extrémités inégales des rayons osseux qui se portent en divergeant du centre à la circonférence. Les angles d'un os plat étant les points les plus éloignés de son centre, les rayons osseux ne peuvent y arriver que tard; aussi, dans les endroits où plusieurs de ces angles se réunissent, il reste des espaces membraneux considérables, que l'on a désignés sous le nom de *fontanelles*, et qui sont au nombre de six : deux en haut sur la ligne médiane, et deux en bas de chaque côté. (*Voy. pl. XXVIII, fig. 1 et 2.*)

Des deux fontanelles supérieures, l'antérieure se rencontre à la réunion des pariétaux avec les deux pièces du coronal. Elle a la forme d'un losange, dont l'angle antérieur serait fort allongé. La postérieure est beaucoup plus petite; elle est triangulaire, et se trouve entre l'angle supérieur de l'occipital et les deux pariétaux. Les deux fontanelles latérales sont petites et très-irrégulières; l'une est antérieure : elle est placée dans la fosse temporale, à l'endroit où doivent se réunir le coronal, le sphénoïde et le pariétal; l'autre est postérieure, et située à l'extrémité inférieure de la suture lambdoïde; elle sépare le pariétal, l'occipital et le temporal. A mesure que les os du crâne se développent, ils s'élargissent; à la voûte, leurs bords correspondans se rapprochent, et les sutures se forment par leur juxtaposition ou par la pénétration, l'entrecroisement réciproque des dentelures qu'ils présentent.

Peu de temps après la naissance, le crâne est très-mince; ses parois sont flexibles; les os de la voûte n'offrent qu'une seule lame; plus tard seulement, en augmentant d'épaisseur, ils se séparent en deux tables par le développement du tissu cellulaire qui se fait dans leur intérieur.

Dans l'âge adulte, le crâne qui jusque-là avait crû spécialement en largeur, ayant acquis toute sa capacité, continue de croître en épaisseur; les sutures deviennent de plus en plus étroites et serrées; la substance fibreuse qui reste dans leur épaisseur, envahie chez le vieillard par le phosphate de chaux, finit par disparaître; les sutures s'effacent, d'abord au dedans du crâne, puis à l'extérieur; les os se soudent les uns avec les autres, et tout le crâne finirait par ne plus former qu'une seule pièce, si la mort ne prévenait ce phénomène.

#### DE LA FACE.

La face est placée au-dessous et au-devant du crâne; elle est bornée en haut par cette cavité, en bas par la base de l'os maxillaire inférieur, sur les côtés par les fosses et les arcades zygomatiques. Les os qui la composent sont, indépendamment des dents, au nombre de quatorze, treize à la mâchoire supérieure, et un seul à la mâchoire inférieure.

#### DE L'OS MAXILLAIRE SUPÉRIEUR OU SUS-MAXILLAIRE.

C'est le plus volumineux des os de la mâchoire supérieure dont il occupe la partie moyenne. Il est pair, non symétrique; sa forme est très-irrégulière. Il présente une face externe, une face supérieure et une face interne.

*Face externe ou zygomato-faciale* (*pl. XIX, fig. 1*). Elle présente de devant en arrière : 1° un petit bord vertical articulé avec l'os opposé, terminé en haut par une éminence, laquelle forme avec une saillie semblable de l'autre os, l'épine nasale antérieure; ce bord est surmonté par une échancrure rétrécie en haut, large en bas, qui concourt à la formation de l'ouverture antérieure des fosses nasales; 2° une excavation nommée *fosse incisive*, dans laquelle s'insère le muscle myrtiliforme; 3° la *fosse canine*, dont le fond est percé par l'orifice inférieur du canal *sous-orbitaire*; 4° un bord vertical, arrondi, très-saillant, qui sépare les fosses canine et zygomatique; 5° la *tubérosité maxillaire*, inégale, rugueuse, percée par les *conduits dentaires postérieurs et supérieurs*; 6° en haut et en dedans, cette face est surmontée par l'*apophyse ascendante* ou *nasale*. Cette dernière apophyse est aplatie, triangulaire, lisse en dehors; en dedans elle fait partie des fosses nasales; elle se termine en avant par un bord taillé en biseau, lequel s'articule avec l'os propre du nez; en arrière par une gouttière, qui fait partie en haut de la gouttière lacrymale, en bas du canal nasal : des lèvres de cette gouttière, la postérieure est mince, se joint à l'os unguis et au cornet inférieur; l'antérieure est plus épaisse et concourt à former le contour de l'orbite. Le sommet de l'apophyse ascendante s'articule avec l'échancrure nasale du coronal.

La *face supérieure* ou *orbitaire* (*pl. XIX, fig. 3*) est la moins étendue, et fait partie de la paroi inférieure de l'orbite; elle est lisse, inclinée en dehors, et traversée par le canal sous-orbitaire. Celui-ci n'est en arrière qu'une simple gouttière qui loge les vaisseaux et nerfs sous-orbitaires; en avant il



## PLANCHE XIX.

FIG. 1. Elle représente l'os maxillaire supérieur du côté droit, vu par sa face externe. Homme de trente ans. Grandeur naturelle.

N° 1. Sommet de l'apophyse montante. — 2. Bord antérieur de cette même apophyse, qui se joint à l'os nasal. — 3. Lèvre interne de son bord postérieur qui s'articule avec l'os unguis. — 4. Lèvre externe du même bord qui fait partie du contour de l'orbite. — 5. Face orbitaire. — 6. Gouttière par laquelle commence le canal sous-orbitaire. — 7. Portion du bord interne de la face orbitaire qui se joint à l'os unguis. — 8. Partie moyenne du même bord qui s'articule avec l'éthmoïde. — 9. Partie postérieure du même bord unie avec l'os du palais. — 10. Apophyse malaire. — 11. Fosse canine et orifice inférieur du canal sous-orbitaire. — 12. Fosse incisive. — 13. Bord mousse qui descend de l'apophyse malaire au bord alvéolaire. — 14. Tubérosité maxillaire percée par les orifices des canaux dentaires supérieurs et postérieurs. — 15. Bord libre faisant partie de l'ouverture antérieure des fosses nasales. — 16. Epine nasale. — 17. Bord inférieur ou alvéolaire.

FIG. 2. Le même os, vu par sa face interne.

N° 1. Sommet de l'apophyse montante. — 2. Bord antérieur de la même apophyse. — 3. Lèvre interne de son bord postérieur. — 4. Crête transversale qui se joint à l'éthmoïde. — 5. Excavation faisant partie du méat moyen des fosses nasales. — 6. Crête transversale qui s'articule avec le cornet inférieur. — 7. Échancrure qui fait partie de l'ouverture antérieure des fosses nasales. — 8. Epine nasale. — 9. Apophyse palatine. — 10. Gouttière faisant partie du conduit palatin antérieur. — 11. Voûte palatine. — 12. Excavation faisant partie du méat inférieur des fosses nasales. — 13. Entrée du sinus maxillaire. — 14. Fente qui reçoit une languette de l'os palatin. — 15. Surface qui s'articule avec la portion verticale de l'os palatin. — 16. Gouttière qui fait partie du conduit palatin postérieur. — 17. Excavation qui reçoit une portion de la tubérosité de l'os du palais. — 18. Bord alvéolaire. — 19. Tubérosité maxillaire.

FIG. 3. Le même os, vu par sa face supérieure.

N° 1. Le sommet de l'apophyse montante. — 2. Bord antérieur de la même apophyse. — 3. Epine nasale antérieure et inférieure. — 4 et 5. Bord alvéolaire. — 6. Face orbitaire constituant la paroi inférieure de l'orbite. — 7. Bord interne de cette même face. — 8. Gouttière par laquelle commence le canal sous-orbitaire. — 9. Bord mousse faisant partie de la fente sphéno-maxillaire. — 10. Apophyse malaire. — 11. Les deux lèvres du bord postérieur de l'apophyse palatine. — 12. Face supérieure de l'apophyse palatine. — 13. Partie de la face interne de l'os qui se joint avec la portion verticale de l'os palatin.

FIG. 4. Le même os, vu par sa partie inférieure.

N° 1. Apophyse montante vue en raccourci. — 2. Échancrure qui concourt à former l'ouverture antérieure des fosses nasales. — 3. Epine nasale inférieure. — 4. Fosse canine et trou sous-orbitaire. — 5. Apophyse malaire. — 6. Apophyse palatine. — 7. Portion du trou palatin antérieur. — 8. Bord interne de l'apophyse palatine. — 9. Bord postérieur de la même apophyse. — 10. Alvéole de la dent incisive moyenne. — 11. Alvéole de l'incisive latérale. — 12. Alvéole de la dent canine. — 13 et 14. Alvéoles des deux dents petites molaires. — 15, 16, 17. Alvéoles multiloculaires qui reçoivent les trois dents grosses molaires. — 18. Partie de la face interne de l'os qui s'articule avec l'os palatin.

FIG. 5. Le même os sur lequel on a découvert le sinus maxillaire, le canal sous-orbitaire, et les alvéoles.

N° 1. Sommet de l'apophyse montante. — 2. Bord antérieur de la même apophyse. — 3. Lèvre interne du bord postérieur de la même apophyse. — 4. Lèvre externe du même bord. — 5. Surface orbitaire. — 6. Bord interne de cette surface. — 7. Gouttière et canal sous-orbitaire. — 8. Endroit où le canal sous-orbitaire se divise en deux portions. — 9. Division inférieure du canal sous-orbitaire, dans laquelle passent les nerfs dentaires. — 10, 10. Division supérieure du même canal. — 11, 11, 11. Portion de l'os divisée par la scie. — 12. Orifice interne du sinus maxillaire. — 13, 13. Paroi interne du même sinus, et lames osseuses qu'il présente. — 14. Paroi antérieure du même sinus. — 15. Échancrure qui concourt à former l'ouverture antérieure des fosses nasales. — 16. Epine nasale inférieure. — 17 et 18. Alvéoles des deux dents incisives. — 19. Alvéole de la dent canine. — 20 et 21. Alvéoles des deux petites molaires. — 22, 23, 24. Alvéoles des trois dents grosses molaires.



Fig. 1.

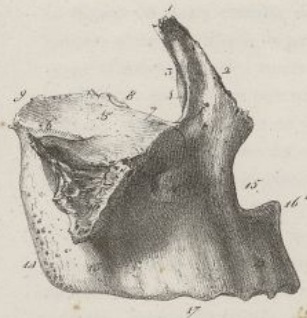

Fig. 2.



Fig. 3.

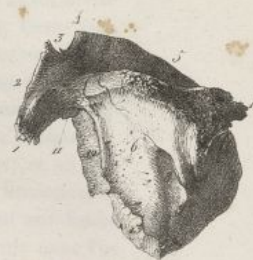

Fig. 4.

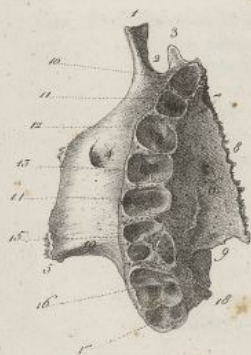


Fig. 5.

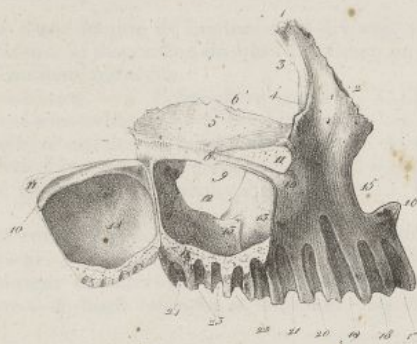


Fig. 6.



Fig. 7.



Fig. 8.



Fig. 9.



Fig. 10.



Fig. 11.



Fig. 12.




Fig. 13.



Chiriac del.

Lith. de C. de Lavet.







se divise en deux canaux secondaires; l'un suit sa direction primitive et s'ouvre dans la fosse canine; l'autre, plus étroit que le précédent, descend dans la paroi antérieure du sinus maxillaire, et se subdivise pour transmettre des nerfs et des vaisseaux aux dents incisives et canine correspondantes. Cette face est limitée en dehors par un bord mousse qui concourt à former la fente sphéno-maxillaire; en dedans par un autre bord qui se joint d'avant en arrière aux os unguis, ethmoïde et palatin; en avant par un bord faisant partie du contour de l'orbite; elle est terminée en dehors par une éminence considérable, triangulaire, rugueuse, qui s'unit à l'os de la pommette, et qu'on nomme *tubérosité malaire*.

La *face interne* ou *naso-palatine* (pl. XIX, fig. 2) appartient aux fosses nasales en haut, et en bas à la voûte palatine. Elle est séparée en deux parties par une éminence large, aplatie, horizontale, très-épaisse en avant, qu'on nomme *apophyse palatine*. Cette éminence correspond en haut aux fosses nasales, et en bas à la bouche. Elle est bornée en arrière par un bord étroit qui s'articule avec l'os palatin; en avant par le petit bord vertical décrit à l'occasion de la face externe; en dedans par un bord fort épais, rugueux, qui se joint à celui de l'os opposé, et concourt avec lui à former en haut une rainure dans laquelle le vomer est reçu. Ce même bord offre en avant une portion de gouttière

FIG. 6. Os maxillaire du côté droit d'un fœtus à terme, vu par sa face externe. Grandeur naturelle.  
N° 1. Apophyse montante. — 2. Echancrure nasale. — 3. Épine nasale inférieure. — 4. Bord inférieur. — 5. Fosse canine et canal sous-orbitaire. — 6. Surface orbitaire et gouttière sous-orbitaire. — 7. Apophyse malaire.

FIG. 7. Os maxillaire supérieur d'une femme de quatre-vingt-dix ans, vu par sa face inférieure, afin de mettre en évidence la disposition du bord inférieur, sur lequel il n'existe plus de vestiges d'alvéoles. Grandeur naturelle.  
N° 1. Apophyse montante. — 2. Echancrure nasale. — 3. Épine nasale inférieure. — 4. Fosse canine et trou sous-orbitaire. — 5. Bord inférieur. — 6. Bord mousse et concave qui se porte de l'apophyse malaire au bord alvéolaire. — 7. Apophyse malaire. — 8. Apophyse palatine. — 9. Bord interne de la même apophyse. — 10. Portion du trou palatin antérieur. — 11. Bord postérieur de l'apophyse palatine. — 12. Tubérosité maxillaire.

FIG. 8. L'os de la pommette du côté droit, vu par sa face externe. Grandeur naturelle.  
N° 1. Angle supérieur. — 2. Angle inférieur. — 3. Angle antérieur. — 4. Angle postérieur. — 5. Bord supérieur et antérieur. — 6. Bord supérieur et postérieur. — 7. Bord inférieur et postérieur. — 8. Bord inférieur et antérieur. — 9. Face externe. — 10. Trous malaires.

FIG. 9. Le même os, vu par sa face interne.  
N° 1. Angle supérieur. — 2. Face supérieure ou orbitaire, et trous malaires. — 3 et 4. Portion libre de la face interne. — 5. Portion rugueuse de la même face, qui s'articule avec l'apophyse malaire de l'os sus-maxillaire. — 6. Bord supérieur et postérieur. — 7. Bord supérieur et antérieur. — 8. Bord inférieur et antérieur. — 9. Bord inférieur et postérieur. — 10. Angle antérieur. — 11. Angle postérieur. — 12. Angle inférieur.

FIG. 10. Le même os, vu par sa face supérieure.  
N° 1. Angle supérieur. — 2. Angle antérieur. — 3. Bord supérieur et antérieur. — 4. Face orbitaire ou supérieure, et trous malaires. — 5. Bord qui s'articule avec l'os sus-maxillaire. — 6. Petite portion de ce bord qui est libre, et correspond à l'extrémité antérieure de la fente sphéno-maxillaire. — 7. Autre bord dentelé qui s'articule avec le sphénoïde.

FIG. 11. L'os unguis du côté droit, vu par sa face externe. Grandeur naturelle.  
N° 1. Portion de la face externe qui fait partie de la paroi interne de l'orbite, et crête verticale qui la sépare de — 2. l'excavation qui fait partie de la gouttière lacrymale. — 3. Bord supérieur. — 4. Bord antérieur. — 5. Bord postérieur. — 6. Bord inférieur. — 7. Prolongement de la crête verticale qui s'articule avec l'os sus-maxillaire.

FIG. 12. Le même os, vu par sa face interne.  
N° 1. Portion de la face interne qui s'articule avec l'ethmoïde. — 2. Portion de la même face qui correspond en arrière de la gouttière lacrymale, et fait partie du méat moyen des fosses nasales. — 3. Gouttière qui sépare les deux portions précédentes de l'os. — 4. Bord supérieur. — 5. Bord antérieur. — 6. Bord postérieur. — 7. Bord inférieur. — 8. Portion de ce dernier bord qui s'articule avec le cornet inférieur des fosses nasales.

FIG. 13. L'os de la pommette d'un fœtus à terme, vu par sa face externe. Grandeur naturelle.  
N° 1. Angle supérieur. — 2. Angle inférieur. — 3. Angle antérieur. — 4. Angle postérieur. — 5. Bord supérieur et antérieur. — 6. Bord supérieur et postérieur. — 7. Bord inférieur et antérieur. — 8. Bord inférieur et postérieur.



## PLANCHE XX.

FIG. 1. L'os palatin du côté gauche, vu par sa face externe. Homme de trente ans. Grandeur naturelle.

N° 1. Portion rugueuse de la face externe qui s'articule avec l'os sus-maxillaire. — 2. Bord antérieur et languette osseuse qu'il présente. — 3. Portion lisse de la face externe qui correspond à la fosse zygomatique. — 4. Apophyse sphénoïdale. — 5. Apophyse orbitaire. Facette supérieure ou orbitaire de cette apophyse, séparée par un bord mousse de la — 6. Facette externe de la même apophyse qui correspond à la fosse zygomatique. — 7. Échancrure qui fait partie du trou sphéno-palatin. — 8. Gouttière verticale qui concourt à former le canal palatin postérieur. — 9. Tubérosité de l'os. — 10. Bord postérieur qui se joint à l'aile interne de l'apophyse ptérygoïde.

FIG. 2. Le même os, vu par sa face interne ou nasale.

N° 1. Portion de cellule que présente la facette postérieure de l'apophyse orbitaire, et qui s'articule avec le sphénoïde. — 2. Facette interne de la même apophyse qui se joint à l'ethmoïde. — 3. Apophyse sphénoïdale. — 4. Échancrure qui fait partie du trou sphéno-palatin. — 5. Petite crête qui se voit au dedans du col de l'apophyse orbitaire. — 6. Excavation de la face interne, qui fait partie du méat moyen des fosses nasales. — 7. Crête transversale qui s'articule avec le cornet inférieur, et sépare l'excavation précédente d'une — 8. Surface appartenant au méat inférieur des fosses nasales. — 9. Tubérosité palatine. — 10. Bord interne de la portion horizontale de l'os. — 11. Bord antérieur de la portion verticale.

FIG. 3. Le même os, vu par son bord antérieur.

N° 1. Facette interne de l'apophyse orbitaire qui se joint à l'ethmoïde. — 2. Facette antérieure de la même apophyse, qui s'articule avec l'os sus-maxillaire. — 3. Échancrure du trou sphéno-palatin. — 4. Apophyse sphénoïdale. — 5 et 6. Face interne. — 7. Face supérieure de la portion horizontale. — 8. Bord interne de la même portion. — 9. Partie externe de la tubérosité palatine. — 10. Face externe de l'os.

FIG. 4. Le même os, vu par son bord postérieur.

N° 1. Facette postérieure de l'apophyse orbitaire. — 2. Facette supérieure de la même apophyse. — 3. Facette externe de la même apophyse. — 4. Apophyse sphénoïdale. — 5. Échancrure qui fait partie du trou sphéno-palatin. — 6. Face interne de la portion verticale de l'os. — 7. Face supérieure de la portion horizontale. — 8. Bord interne de cette dernière portion. — 9. Gouttière interne de la tubérosité qui reçoit l'aile interne de l'apophyse ptérygoïde. — 10. Gouttière moyenne de la même apophyse, qui fait partie de la fosse ptérygoidienne. — 11. Gouttière externe qui reçoit l'aile externe de l'apophyse ptérygoïde. — 12. Face externe de la portion verticale.

FIG. 5. Le même os, vu en dessus.

N° 1. Apophyse orbitaire. — 2. Apophyse sphénoïdale. — 3. Échancrure qui fait partie du trou sphéno-palatin. — 4. Bord postérieur de la portion verticale de l'os. — 5. Face supérieure de la portion horizontale. — 6. Bord postérieur de la même portion. — 7. Son bord interne. — 8. Son bord antérieur. — 9. Languette osseuse placée sur le bord antérieur de la portion verticale. — 10. Portion de l'épine nasale postérieure.

FIG. 6. Le même os, vu en dessous.

N° 1. Face inférieure de la portion horizontale. — 2. Bord postérieur de la même portion. — 3. Son bord antérieur. — 4. Son bord interne. — 5. Apophyse orbitaire. —



Fig. 1.



Fig. 2.



Fig. 3.



Fig. 4.



Fig. 5.

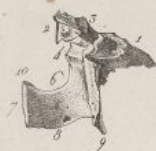

Fig. 6.

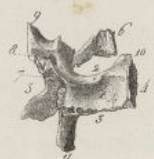

Fig. 7.



Fig. 8.



Fig. 9.



Fig. 10.



Fig. 11.



Fig. 12.



Fig. 13.



Huicellic del.

Fig. 14.



Fig. 15.




Fig. 16.



Lith. de C. de Last.







verticale, qui fait partie du conduit palatin antérieur. On voit au-dessous de l'apophyse palatine une surface concave, inégale, rugueuse, qui appartient à la région palatine de la face, et au-dessus une surface fort irrégulière, verticale, laquelle entre dans la formation de la paroi externe des fosses nasales. Cette dernière région présente, d'avant en arrière, 1° la face interne de l'apophyse ascendante, sur laquelle on voit de bas en haut une crête horizontale qui s'unit au cornet inférieur; une excavation appartenant au méat moyen; une surface inégale, contiguë à l'ethmoïde; 2° une gouttière qui

6. Apophyse sphénoïdale.—7. Gouttière qui fait partie du conduit palatin postérieur.—  
8. L'un des conduits palatins accessoires.—9. Tubérosité palatine.—10. Portion de l'épine nasale postérieure.

FIG. 7. Le même os appartenant à un fœtus à terme, vu par sa face interne.

N° 1. Apophyse sphénoïdale.—2. Apophyse orbitaire.—3. Fente qui concourt à former le trou sphéno-palatin.—4. Tubérosité palatine.—5. Bord antérieur de la portion verticale de l'os.—6. Bord interne de la portion horizontale.

FIG. 8. Le cornet inférieur du côté gauche, vu par sa face interne. Homme de trente ans. Grandeur naturelle.

N° 1. Portion du bord supérieur qui se joint à l'os sus-maxillaire.—2. Languette osseuse qui s'élève de ce bord, et s'articule avec l'os unguis.—3. Partie moyenne du bord supérieur qui se joint avec l'ethmoïde.—4. Partie postérieure du même bord, qui s'articule avec l'os palatin.—5. Bord inférieur.—6. Extrémité antérieure.—7. Extrémité postérieure.

FIG. 9. Le même os, vu par sa face externe.

N° 1. Portion du bord supérieur qui se joint à l'os maxillaire supérieur.—2. Languette osseuse qui naît de ce bord, et s'articule avec l'os unguis.—3. Portion du bord supérieur qui s'articule avec l'ethmoïde.—4. Lame osseuse triangulaire qui descend de ce bord, et s'articule avec le pourtour du sinus maxillaire.—5. Portion du bord supérieur qui se joint à l'os du palais.—6. Extrémité postérieure.—7. Extrémité antérieure.—8. Bord inférieur.

FIG. 10. Le même os, vu par son extrémité antérieure.

N° 1. Languette osseuse qui s'élève du bord supérieur.—2. Extrémité antérieure, et face interne.—3. Lame osseuse qui descend du bord supérieur.—3. Concavité de la face externe.

FIG. 11. Le cornet inférieur d'un fœtus à terme.

FIG. 12. Le vomer d'un homme de trente ans, vu par sa face droite. Grandeur naturelle.

N° 1. Bord supérieur.—2. Bord postérieur.—3. Bord antérieur.—4. Bord inférieur.—5. Extrémité antérieure.

FIG. 13. Le même os, vu par ses bords supérieur et antérieur.

N° 1. Gouttière du bord supérieur circonscrite par deux rebords en forme d'ailerons.—2. Gouttière du bord antérieur.—3. Extrémité antérieure de l'os.

FIG. 14. Le vomer d'un fœtus à terme.

N° 1. Bord antérieur.—2. Bord inférieur.—3. Bord postérieur.—4. Bord supérieur.

FIG. 15. Os du nez du côté droit, vu par sa face externe. Homme de trente ans. Grandeur naturelle.

N° 1. Bord supérieur.—2. Bord inférieur.—3. Bord externe.—4. Bord interne.

FIG. 16. Le même os, vu par sa face interne.

N° 1. Bord supérieur.—2. Bord inférieur.—3. Bord externe.—4. Face interne.—5. Bord interne.



## PLANCHE XXI.

FIG. 1. Elle représente l'os maxillaire inférieur d'un homme de trente ans, vu par sa face externe ou cutanée. Grandeur naturelle.

N° 1. Symphyse. — 2. Apophyse du menton. — 3, 3. Ligne oblique externe. — 4. Trou mentonnier. — 5. Bord inférieur ou base de la mâchoire. — 6. Angle de la mâchoire. — 7. Apophyse coronoïde. — 8. Échancrure sigmoïde. — 9. Le condyle. — 10. Le col du condyle. — 11. Saillie en forme d'épine placée au-devant de l'orifice postérieur du canal dentaire inférieur. — 12. Les alvéoles des dents incisives. — 13. Alvéole de la dent canine. — 14. Alvéoles des deux dents petites molaires. — 15. Alvéole de la première dent grosse molaire. — 16. Alvéole de la seconde dent grosse molaire. — 17. Alvéole de la troisième ou dernière dent grosse molaire.

FIG. 2. Le même os, vu par sa face interne ou linguale.

N° 1. Partie interne de la symphyse du menton. — 2. Les quatre apophyses géni. — 3. Fossette qui donne attache au muscle digastrique. — 4. Ligne oblique interne ou myloïdienne. — 5. Fossette qui loge la glande sous-maxillaire. — 6. Bord inférieur ou base de la mâchoire. — 7. Angle de la mâchoire. — 8. Bord alvéolaire avec les enfoncemens formés par les cloisons qui séparent les alvéoles. — 9. Orifice postérieur du canal dentaire inférieur. — 10. Le condyle. — 11. Le col du condyle. — 12. Échancrure sigmoïde. — 13. Apophyse coronoïde. — 14. Bord postérieur ou parotidien.

FIG. 3. Le même os vu de profil, par le côté gauche.

N° 1. Symphyse. — 2. Apophyse du menton. — 3. Trou mentonnier. — 4. Ligne oblique externe. — 5. Bord inférieur ou base. — 6. Alvéoles des dents incisives. — 7. Alvéole de la dent canine. — 8. Alvéoles des deux dents petites molaires. — 9. Alvéole de la première grosse molaire. — 10. Alvéole de la seconde grosse molaire. — 11. Alvéole de la troisième grosse molaire ou dent de sagesse. — 12. Angle de la mâchoire. — 13. Branche gauche de la mâchoire. — 14. Bord postérieur ou parotidien. — 15. Col du condyle. — 16. Le condyle. — 17. Échancrure sigmoïde. — 18. Apophyse coronoïde.

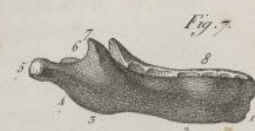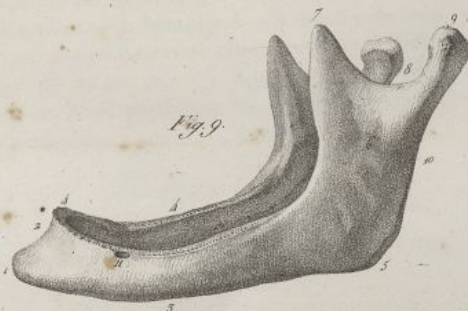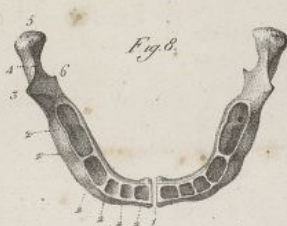
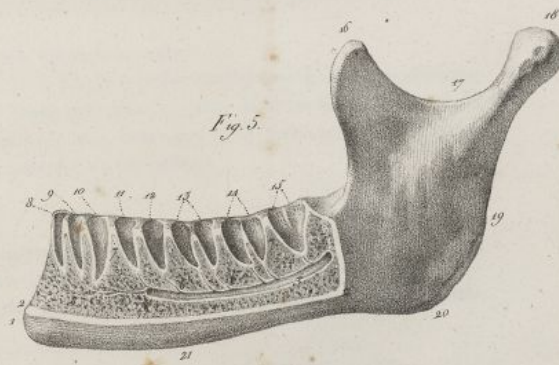
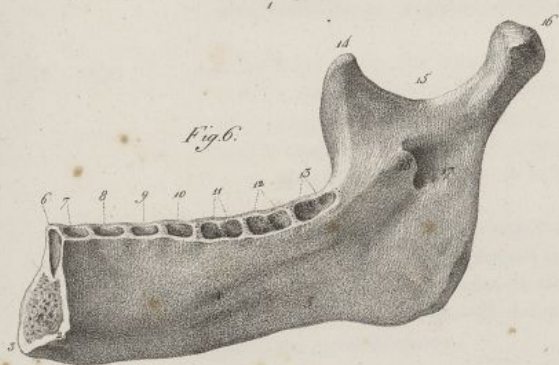
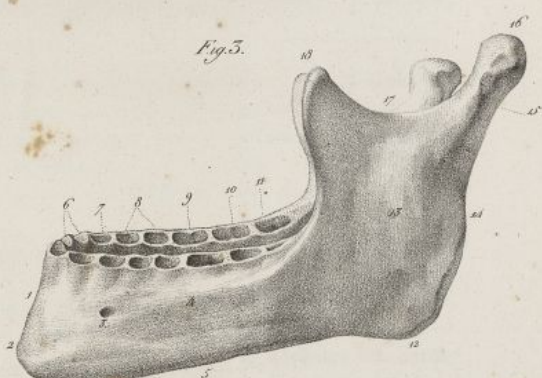
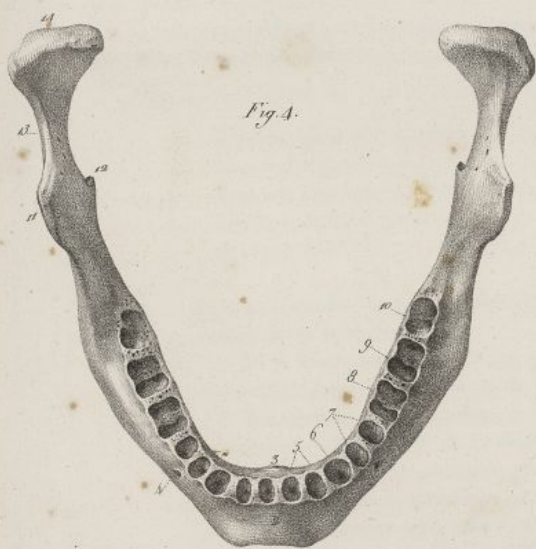
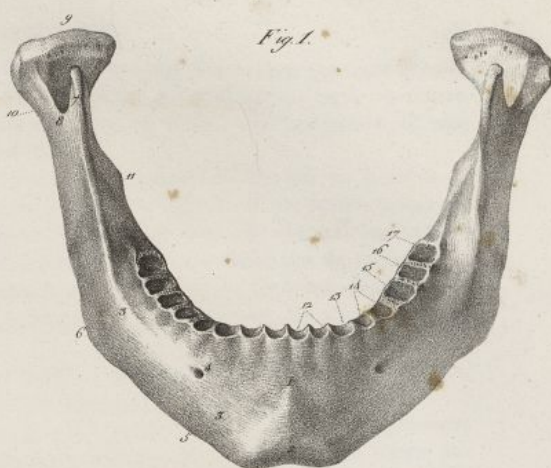
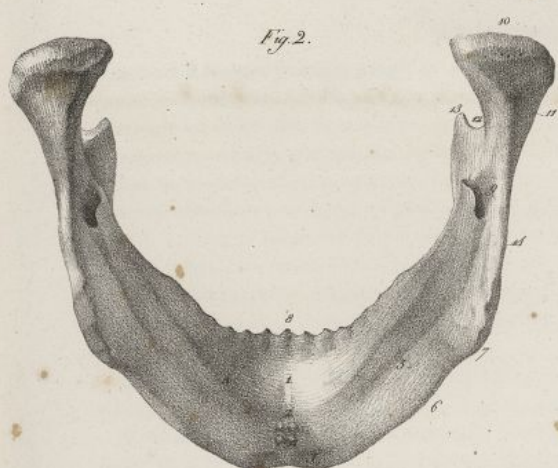
FIG. 4. Le même os représenté par sa partie supérieure, afin de faire voir la forme du bord alvéolaire, et la disposition des alvéoles.

N° 1. Apophyse du menton. — 2. Symphyse. — 3. Apophyse géni. — 4. Trou mentonnier. — 5. Les alvéoles des dents incisives. — 6. L'alvéole de la dent canine. — 7. Alvéoles des deux petites molaires. — 8. Alvéole de la première grosse molaire. — 9. Alvéole de la seconde grosse molaire. — 10. Alvéole de la troisième grosse molaire ou dent de sagesse. — 11. Apophyse coronoïde vue en raccourci. — 12. Épine placée au-devant de l'orifice postérieur du canal dentaire inférieur. — 13. Échancrure sigmoïde. — 14. Le condyle.

FIG. 5. La moitié gauche de l'os maxillaire inférieur, vu par sa face externe. On a enlevé une grande partie de la lame compacte qui couvre le corps de l'os, afin de mettre à découvert les alvéoles et le canal dentaire inférieur.

N° 1. Apophyse du menton. — 2, 2. Coupe de la table compacte de l'os. — 3. Le canal dentaire inférieur ouvert dans toute son étendue. — 4. Terminaison du même canal au trou mentonnier. — 5. Petits conduits qui partent de l'extrémité du canal dentaire inférieur, et vont, à travers le tissu cellulaire, se rendre aux alvéoles des dents incisives et canines. — 6, 6. Conduits qui partent de la partie supérieure du canal dentaire inférieur, et vont se rendre au fond des alvéoles placés au-dessus de lui. — 7, 7. Le tissu spongieux se prolongeant dans les cloisons qui séparent les alvéoles. — 8. Alvéole de la dent incisive moyenne. — 9. Alvéole de l'incisive latérale. — 10. Alvéole de la canine. — 11. Alvéole de






Fallet del.

Lith. de C. de Lave.







concourt à former le canal nasal; 3° une ouverture irrégulière, très-large, conduisant dans une grande cavité anfractueuse, triangulaire, qu'on nomme le *sinus maxillaire*. Le contour de cette ouverture s'articule en haut avec l'ethmoïde, en bas avec le cornet inférieur, en arrière avec l'os palatin; 4° une gouttière verticale, portion du conduit palatin postérieur.

Les faces externe et interne de l'os maxillaire supérieur sont séparées en bas par un bord épais nommé *alvéolaire*; ce bord est plus épais en arrière qu'en avant; il est creusé par des cavités nommées *alvéoles*, dont la figure et la grandeur sont en rapport avec l'espèce de dent que chacune loge. Celles qui reçoivent les dents molaires ont autant de cavités secondaires que ces dents ont de racines. Les alvéoles sont séparés les uns des autres par des cloisons verticales. En avant du bord alvéolaire on voit des saillies et des enfoncemens qui correspondent, les premiers à ces cavités, les seconds à leurs cloisons.

L'os maxillaire supérieur est épais et celluleux au niveau du bord alvéolaire, des apophyses malaire, nasale et palatine; il est plus mince et plus compacte dans ses autres régions.

Il se développe par plusieurs points d'ossification (*pl. XIX, fig. 6*); il paraît d'abord plusieurs petits noyaux osseux le long de l'arcade alvéolaire supérieure. Ensuite le corps de l'os se forme par deux points principaux d'inégal volume; le plus petit correspond aux alvéoles des dents incisives, et à la région antérieure de l'apophyse palatine; il paraît analogue à l'os inter-maxillaire des quadrupèdes; il reste pendant long-temps en partie séparé de l'autre pièce, par une suture qu'on voit

la première petite molaire. — 12. Alvéole de la seconde petite molaire. — 13. Alvéole de la première grosse molaire, et cloison qui la sépare en deux cavités secondaires. — 14. Alvéole de la seconde grosse molaire. — 15. Alvéole conique de la troisième grosse molaire. — 16. Apophyse coronoïde. — 17. Échancrure sigmoïde. — 18. Condyle. — 19. Bord postérieur ou parotidien. — 20. Angle de la mâchoire. — 21. Bord inférieur de l'os.

FIG. 6. La moitié droite de la mâchoire inférieure qui est sciée au niveau de la symphyse, vue du côté de sa face linguale.

N° 1. Tissu spongieux de l'os au niveau de la symphyse. — 2. Les deux apophyses génies du côté droit. — 3. Apophyse du menton. — 4. Ligne myloïdienne ou oblique interne. — 5. Excavation correspondant à la glande sous-maxillaire. — 6 et 7. Alvéoles des dents incisives. — 8. Alvéole de la dent canine. — 9 et 10. Alvéoles des deux petites molaires. — 11. Alvéole de la première grosse molaire. — 12. Alvéole de la seconde grosse molaire. — 13. Alvéole de la troisième ou dernière dent grosse molaire. — 14. Apophyse coronoïde. — 15. Échancrure sigmoïde. — 16. Condyle. — 17. Ouverture postérieure du canal dentaire inférieur. — 18. Épine saillante qui borne en avant l'ouverture précédente.

FIG. 7. L'os maxillaire inférieur d'un fœtus à terme. Grandeur naturelle.

N° 1. Symphyse. — 2. Bord inférieur. — 3. Angle à peine marqué. — 4. Bord postérieur très-incliné en bas. — 5. Le condyle se trouvant presque dans la direction du corps de l'os, à raison de l'inclinaison très-prononcée des branches. — 6. Échancrure sigmoïde. — 7. Apophyse coronoïde. — 8. Bord supérieur ou alvéolaire.

FIG. 8. Le même os, vu par sa partie supérieure.

N° 1. Espace au niveau duquel se réunissent les deux pièces principales qui le forment. — 2, 2, 2, 2, 2, 2. Alvéoles et cloisons inter-alvéolaires. — 3. Apophyse coronoïde. — 4. Échancrure sigmoïde. — 5. Le condyle. — 6. Épine placée au-devant de l'orifice postérieur du canal dentaire.

FIG. 9. L'os maxillaire d'une femme âgée de quatre-vingt-dix ans, chez laquelle toutes les dents étaient tombées.

N° 1. Apophyse du menton très-saillante en avant, à raison d'inclinaison du bord alvéolaire en arrière. — 2. Symphyse. — 3. Bord inférieur. — 4, 4. Bord supérieur mince, tranchant, et sur lequel il ne reste plus aucune trace d'alvéoles. — 5. Angle de la mâchoire. — 6. Branches du même os. — 7. Apophyse coronoïde. — 8. Échancrure sigmoïde. — 9. Condyle. — 10. Bord postérieur ou parotidien. — 11. Trou mentonnier avoisinant le bord supérieur de l'os.



## PLANCHE XXII.

FIG. 1. La face séparée du crâne et vue de profil. Les parois antérieures des alvéoles ont été enlevées, afin de mettre à découvert les racines des dents, et de faire voir leur implantation dans les mâchoires. Homme de trente ans. Grandeur naturelle.

N° 1, 2, 3. Bord irrégulier, formé par l'os propre du nez, l'apophyse montante de l'os sus-maxillaire et l'os unguis; il s'articule avec le coronal. — 4. Bord postérieur de l'os unguis, qui se joint à l'ethmoïde. — 5. Os propre du nez. — 6. Apophyse montante de l'os sus-maxillaire. — 7. Os unguis et gouttière lacrymale. — 8. Ouverture antérieure des fosses nasales. — 9. Épine nasale antérieure. — 10. Os de la pommette, et suture qui l'unit à l'os sus-maxillaire. — 11. Angle supérieur de l'os malaire qui supporte l'apophyse orbitaire externe du coronal. — 12. Angle postérieur de l'os malaire qui se joint à l'apophyse zygomatique du temporal. — 13. Condyle de la mâchoire. — 14. Apophyse coronoïde. — 15. Bord parotidien de la mâchoire. — 16. Base de la mâchoire. — 17. Menton. — 18. Dent incisive moyenne supérieure. — 19. Incisive latérale. — 20. Canine. — 21. Première petite molaire. — 22. Seconde petite molaire. — 23. Première grosse molaire. — 24. Seconde grosse molaire. — 25. Troisième grosse molaire ou dent de sagesse. Au-dessous de chaque numéro on voit les dents correspondantes de la mâchoire inférieure.

FIG. 2. La mâchoire supérieure vue en dessous, afin de faire voir la forme et la disposition des arcades dentaires, le sommet de la couronne des dents et la voûte palatine.

N° 1. Apophyse montante de l'os sus-maxillaire. — 2. Épine nasale antérieure. — 3. Fosse canine et trou sous-orbitaire. — 4. Os de la pommette. — 5. Angle postérieur de l'os précédent. — 6. Canal palatin antérieur, et suture médiane de la voûte palatine qui, en avant, unit entre eux les deux os sus-maxillaires. — 7. Partie postérieure de la suture précédente, unissant les deux os palatins. — 8. Suture transversale qui joint les os palatins et sus-maxillaires. — 9. Épine nasale supérieure. — 10. Dent incisive moyenne. — 11. Incisive latérale. — 12. Canine. — 13. Première petite molaire. — 14. Seconde petite molaire. — 15. Première grosse molaire. — 16. Seconde grosse molaire. — 17. Troisième grosse molaire. — 18. Orifice inférieur du canal palatin. — 19. Tubérosité palatine.

FIG. 3. La mâchoire inférieure garnie de ses dents, vue en dessus, pour faire voir la disposition de l'arcade dentaire, et le sommet des couronnes des dents.

N° 1. Condyle. — 2. Apophyse coronoïde. — 3. Apophyse du menton. — 4. Dent incisive moyenne. — 5. Incisive latérale. — 6. Canine. — 7. Première petite molaire. — 8. Seconde petite molaire. — 9. Première grosse molaire. — 10. Seconde grosse molaire. — 11. Troisième grosse molaire.

FIG. 4. Les premiers rudimens des dents d'un fœtus d'environ quatre mois, extraits de la mâchoire inférieure. *aa*. Follicules des dents incisives. *b*. Follicule de la canine. *cc*. Follicules des dents molaires de lait. *d*. Follicule de la molaire persistante. *ee*. Portion osseuse des incisives extraite des follicules. *f*. Portion osseuse de la canine. *gh*. Portion osseuse de deux molaires.

FIG. 5. La moitié de la mâchoire inférieure d'un fœtus à terme; la partie antérieure a été enlevée et les alvéoles ouverts, pour faire voir les follicules membraneux qui renferment les germes des dents; les vaisseaux de ces follicules sont injectés. *a*. La gencive. *b*. La base de la mâchoire. *c*. La rangée des follicules.

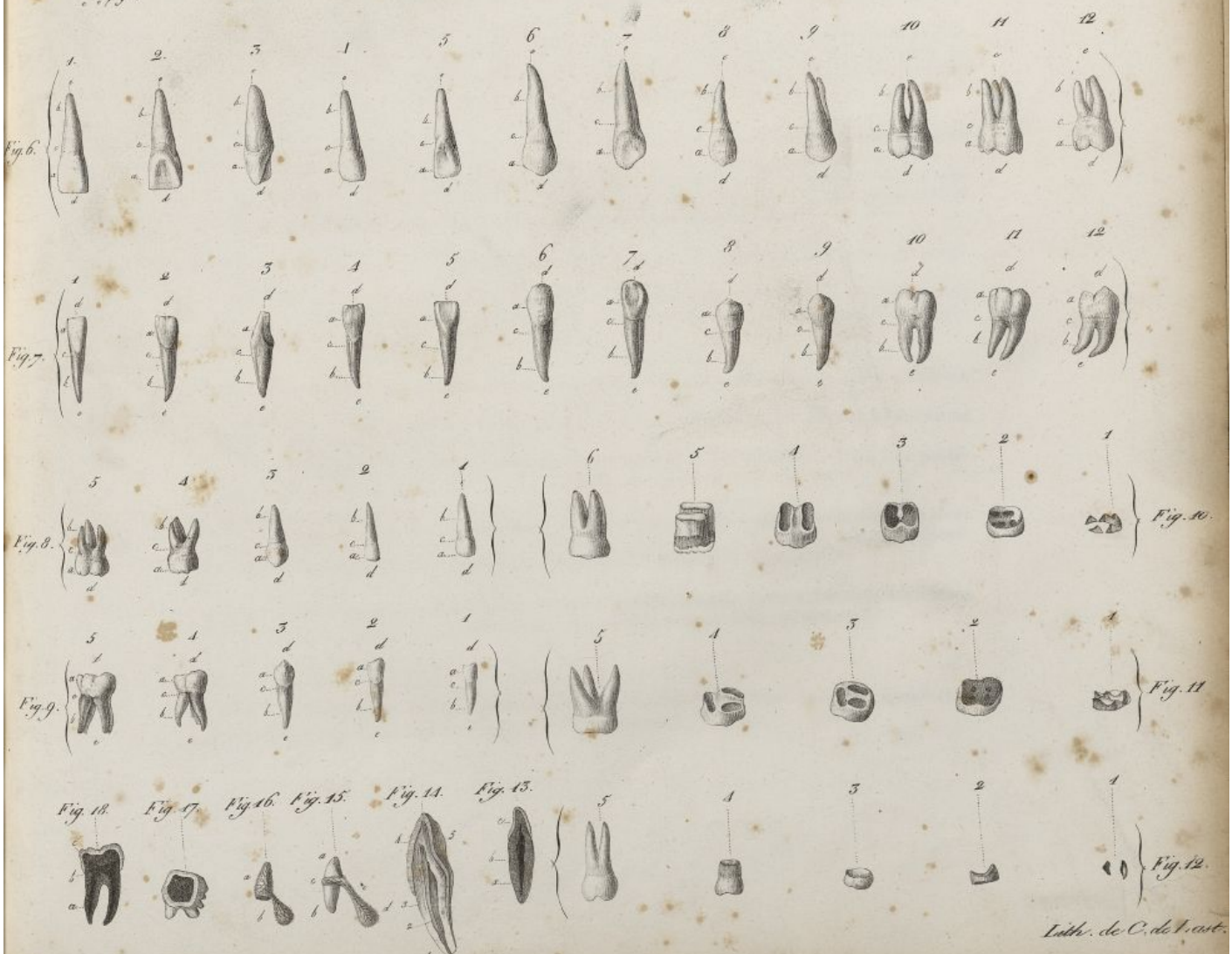
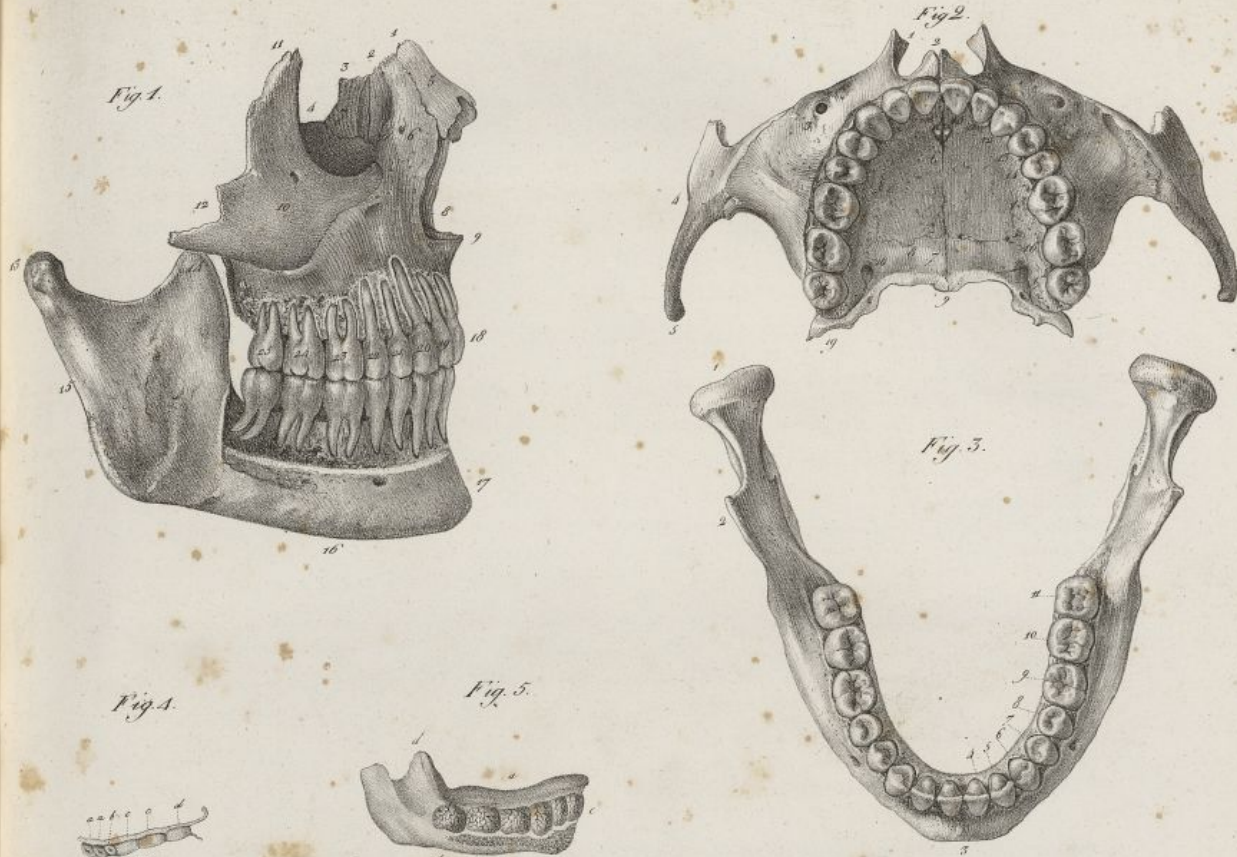
FIG. 6. Les dents permanentes de la mâchoire supérieure dans leur position naturelle. Homme de trente ans. Dans les douze pièces la lettre *a* désigne la couronne de la dent; le *b* la racine; le *c* la couronne; le *d* le sommet de la couronne; le *e* l'extrémité de la racine.

N° 1. Incisive moyenne vue de face. — 2. La même dent vue par derrière. — 3. La même dent vue de profil. — 4. Incisive latérale vue de face. — 5. La même dent vue par derrière. — 6. Canine vue de face. — 7. La même dent vue par derrière. — 8. Première petite molaire. — 9. Seconde petite molaire. — 10. Première grosse molaire. — 11. Seconde grosse molaire. — 12. Troisième grosse molaire.

FIG. 7. Les dents de la mâchoire inférieure dans leur position naturelle. Chaque dent est placée au-dessous de sa correspondante de la figure précédente. Les lettres, dans les douze pièces, indiquent absolument les mêmes objets que dans la figure 6.

N° 1. Incisive moyenne vue de face. — 2. La même dent vue par derrière. — 3. La même






Lith. de C. de l'est.

Haincchin del.







à la voûte palatine. On trouve encore d'autres petites pièces pour l'apophyse palatine, l'apophyse malaire, et l'apophyse montante.

Dans le vieillard, les alvéoles se rétrécissent et finissent par disparaître entièrement; quand toutes les dents sont tombées, le bord alvéolaire se resserre, devient étroit, et plus ou moins aigu; souvent il s'allonge pour former une sorte de bec à l'endroit où il se réunit avec celui du côté opposé. (Voy. pl. XIX, fig. 7; pl. XXVIII, fig. 1.)

## DE L'OS UNGUIS OU LACRYMAL.

C'est le plus petit des os de la face. Il est pair, quadrilatère, placé à la partie antérieure et interne de l'orbite; il présente une face externe, une face interne, et quatre bords.

dent vue de profil. — 4. Incisive latérale vue de face. — 5. La même dent vue par derrière. — 6. Canine vue de face. — 7. La même dent vue par derrière. — 8. Première petite molaire. — 9. Seconde petite molaire. — 10. Première grosse molaire. — 11. Seconde grosse molaire. — 12. Troisième grosse molaire.

FIG. 8. Les dents de lait de la mâchoire supérieure. Les lettres indiquent les mêmes objets que dans les deux figures précédentes.

N° 1. Incisive moyenne vue de face. — 2. Incisive latérale. — 3. Canine. — 4. Première molaire. — 5. Seconde molaire.

FIG. 9. Les dents de lait de la mâchoire inférieure. Les lettres ont la même signification que dans les trois figures précédentes.

N° 1. Incisive moyenne. — 2. Incisive latérale. — 3. Canine. — 4. Première molaire. — 5. Seconde molaire.

FIG. 10. Série de pièces destinées à faire voir l'accroissement successif de la première dent molaire persistante de la mâchoire inférieure, depuis le commencement de son ossification, jusqu'à son développement complet.

N° 1. Les cinq premiers points d'ossification encore séparés. — 2. L'écaille osseuse qu'ils forment, réunis en une seule pièce. — 3. Les racines commençant à se développer au collet. — 4. Les racines déjà plus développées. — 5. Les deux racines étant sur le point d'être entièrement formées. — 6. La dent complètement développée.

FIG. 11. Série de pièces faisant voir le développement successif de la première dent molaire persistante de la mâchoire supérieure.

N° 1. Cinq premiers points d'ossification encore séparés. — 2. Les mêmes points réunis en une pièce. — 3. Les trois racines commençant à se développer. — 4. État plus avancé du développement des racines. — 5. La dent entièrement développée.

FIG. 12. Série de pièces montrant le développement d'une dent petite molaire de la mâchoire supérieure.

N° 1. Les deux premiers points d'ossification encore séparés. — 2. Les mêmes points réunis en une seule pièce. — 3, 4. État plus avancé du développement. — 5. Développement complet de la dent.

FIG. 13. Dent incisive brûlée et coupée suivant sa longueur. *a.* L'ivoire. *b.* La cavité dentaire. *c.* L'émail.

FIG. 14. Une dent canine sciée suivant sa longueur afin de faire voir son organisation. Dimensions plus grandes d'un tiers que la nature.

N° 1. La racine. — 2. La cavité dentaire. — 3. L'ivoire. — 4. L'émail. — 5. La face postérieure de la couronne.

FIG. 15. Une dent incisive temporaire développée, et connexions qu'elle a avec le follicule de la dent permanente correspondante. *a.* La couronne. *b.* La racine. *c.* La gencive. *d.* Le follicule de la dent permanente. *e.* Le pédicule qui unit ce follicule à la gencive.

FIG. 16. La pulpe d'une dent temporaire, et celle d'une dent permanente encore fermées dans leurs membranes. *a.* Pulpe de la dent temporaire. *b.* Pulpe de la dent permanente.

FIG. 17. Coupe transversale d'une dent molaire.

FIG. 18. Coupe longitudinale d'une dent molaire brûlée, afin de rendre plus visible la disposition de l'émail. *a.* L'ivoire. *b.* La cavité dentaire. *c.* L'émail.



## PLANCHE XXIII.

FIG. 1. Germe d'une dent molaire renfermé dans son follicule qu'on a distendu. On voit les premiers noyaux par lesquels commence l'ossification, au niveau des tubercules.

N° 1. Pédicule vasculaire et nerveux qui soutient la pulpe.—2. La membrane extérieure du follicule.—3. La pulpe sur laquelle se ramifient les vaisseaux dentaires.—4. Noyaux osseux des tubercules encore isolés, et placés sur le sommet de la pulpe.

FIG. 2. Coupe verticale d'une dent canine avec la disposition de ses membranes, suivant les recherches de M. Delabarre.

N° 1. Canal qui occupe le centre de toutes les membranes et s'ouvre sur la gencive.—2. Pédicule vasculaire et nerveux qui perce le périoste alvéolaire et la membrane du follicule pour se rendre dans la cavité dentaire.—3. Le périoste de l'alvéole.—4. Membrane du follicule adhérent au collet de la dent.—5. Membrane qui forme le canal par lequel la dent sort de la gencive.

FIG. 3. Coupe d'une dent molaire renfermée dans son follicule, pour faire voir la manière dont la membrane extérieure s'introduit dans la cavité dentaire pour la tapisser, d'après le système de Bichat.

N° 1. La gencive.—2. Feuillet extérieur du follicule.—3. Cavité du follicule.—4. Feuillet du follicule qui tapisse la cavité dentaire.—5. Vaisseaux et nerfs dentaires se rendant par la racine dans la pulpe de la dent.

FIG. 4. Dent molaire sciée suivant sa longueur pour faire voir la pulpe qui remplit sa cavité, et la distribution de ses vaisseaux et de ses nerfs.

N° 1. Pédicule vasculaire et nerveux.—2. Pulpe remplissant la cavité de la dent.

FIG. 5,6,7. Deux dents molaires et une dent canine de lait, dont les racines ont été en partie détruites par les dents de la seconde dentition. Le n° 1 indique la couronne des dents; les n°s 4 et 5 les racines plus ou moins détruites.

FIG. 8. Mâchoire inférieure d'un enfant de trois ans, chez lequel la première dentition était complète.

N° 1. Condyle.—2. Apophyse coronoïde.—3. Les deux dents incisives.—4. La canine.—5. La première molaire de lait.—6. La seconde molaire de lait.—7, 7. Lignes ponctuées se rendant à des ouvertures placées derrière le bord alvéolaire; ces trous communiquent avec les alvéoles de la seconde dentition, et donnent passage à l'*iter dentis*.

FIG. 9. Moitié de la mâchoire d'un enfant de deux ans, disséquée par sa face interne, afin de faire voir les vaisseaux qui se portent aux follicules des dents de la première et de la seconde dentition. Les vaisseaux sont injectés.

N° 1. Dents incisives.—2. Première molaire de lait.—3. Canine qui perce à peine la gencive.—4. Seconde molaire de lait encore renfermée dans son follicule.—5, 5, 5, 5. Les dents de la seconde dentition, encore renfermées dans leurs follicules avec le canal qu'elles envoient à la gencive.—6. Le follicule à peine visible de la première petite molaire.—7. Artère dentaire.—8. Apophyse coronoïde.—9. Condyle.—10. Angle de la mâchoire.

FIG. 10. Moitié de la mâchoire d'un enfant de cinq ans, dont les vaisseaux ont été injectés; elle est ouverte par sa face interne pour faire voir les vaisseaux dentaires.

N° 1, 1. Les dents de la première dentition.—2, 2. Sept dents de la seconde dentition,



Fig. 1.



Fig. 2.

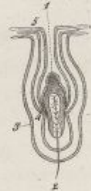

Fig. 3.

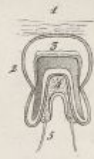

Fig. 8.

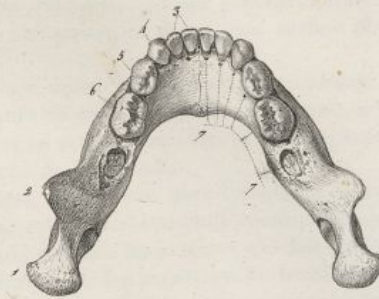


Fig. 4.



Fig. 5.



Fig. 6.



Fig. 7.



Fig. 9.

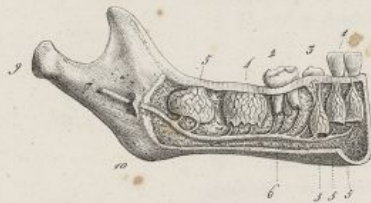

Fig. 12.

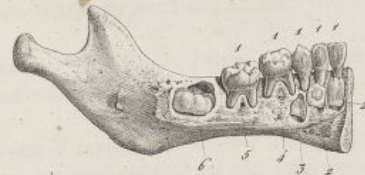

Fig. 10.

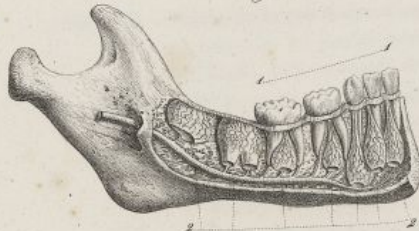


Fig. 13.

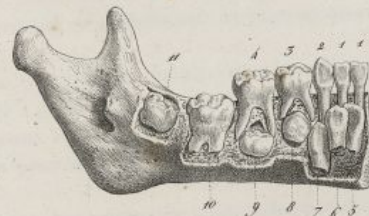
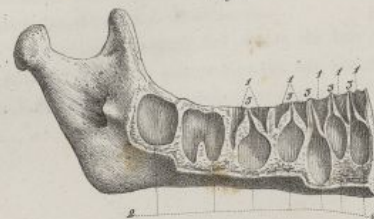


Fig. 11.

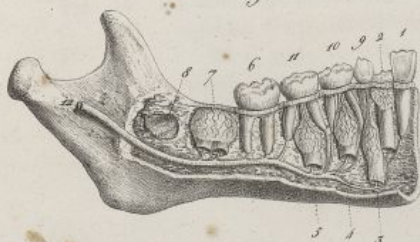


Fig. 14.



Haincelin del.

Lith. de C. de Last.







La *face externe* ou *orbitaire* (pl. XIX, fig. 2) est lisse, partagée longitudinalement et dans son milieu, en deux parties, par une crête saillante. En avant de cette crête, est une gouttière criblée de petits trous, et concourant à former la gouttière lacrymale; en arrière on observe une surface plane, qui fait partie de la paroi interne de l'orbite.

La *face interne* ou *nasale* (pl. XIX, fig. 12) offre dans son milieu une rainure longitudinale qui correspond à la crête moyenne de la face externe; on trouve en avant de cette rainure une surface inégale, qui fait partie du méat moyen des fosses nasales, et en arrière une autre surface, également rugueuse, mais plus large, qui bouche les cellules antérieures de l'ethmoïde.

Des quatre *bords*, le premier est *supérieur*, court, inégal, et s'articule avec l'apophyse orbitaire interne du frontal; le second est *inférieur*, divisé en deux portions par l'extrémité correspondante de la crête externe; il s'unit en avant avec le cornet inférieur, par une lame mince qui fait partie du canal nasal, et en arrière avec le bord interne de la face orbitaire de l'os maxillaire. Le troisième bord est *antérieur*; il s'articule avec la lèvre interne du bord postérieur de l'apophyse montante de l'os maxillaire. Le quatrième bord est *postérieur*; il est mince, et se joint à l'ethmoïde.

L'os lacrymal est entièrement compacte, et se développe par un seul point d'ossification.

#### DE L'OS MALAIRE.

Cet os, qu'on nomme encore l'os de la pommette, est irrégulièrement quadrilatère, pair, non

renfermées dans leurs follicules avec le prolongement canaliculé qui se rend à la gencive.  
— 3. L'artère dentaire donnant ses ramifications aux dents des deux dentitions.

FIG. 11. Moitié de la mâchoire d'un enfant de sept ans et demi, ouverte par sa partie postérieure, afin de faire voir les rapports dans lesquels se trouvent entre elles les dents des deux dentitions.

N° 1. Dent incisive moyenne permanente entièrement sortie. — 2. Incisive latérale qui commence à se montrer. — 3. Canine persistante encore renfermée dans son follicule et placée au-dessous et derrière la canine de lait. — 4 et 5. Les deux petites molaires placées au-dessous des deux molaires de lait qu'elles doivent remplacer. — 6. Première grosse molaire persistante sortie. — 7. Seconde grosse molaire persistante encore contenue dans son follicule. — 8. Cavité qui loge la troisième grosse molaire. — 9. Canine de lait. — 10 et 11. Les deux molaires de lait. — 12. Artère dentaire se distribuant aux dents des deux dentitions.

FIG. 12. Moitié de la mâchoire d'un enfant de trois ans et demi, chez lequel la première dentition est achevée. La partie postérieure de l'os a été enlevée pour faire voir la portion osseuse des dents de la seconde dentition.

N° 1, 1, 1, 1, 1. Les dents de lait. — 2, 2. La portion déjà ossifiée des deux incisives permanentes. — 3. Celle de la canine. — 4. Germe à peine développé de la première petite molaire. — 5. Commencement d'alvéole renfermant le germe encore muqueux de la seconde petite molaire. — 6. Portion ossifiée de la première grosse molaire permanente.

FIG. 13. La moitié de la mâchoire d'un enfant de cinq ans et demi préparée comme les pièces précédentes.

N° 1, 1. Les deux incisives. — 2. La canine. — 3. La première molaire. — 4. La seconde molaire de lait. — 5. Incisive moyenne permanente. — 6. Incisive latérale. — 7. Canine. — 8 et 9. Première et seconde petite molaires permanentes. — 10. Première grosse molaire permanente. — 11. Seconde molaire permanente.

FIG. 14. La moitié de la mâchoire d'un enfant de cinq ans dont on a enlevé la partie interne ainsi que les dents, afin de mettre à découvert les alvéoles des deux dentitions.

N° 1, 1, 1, 1, 1. Les alvéoles dans lesquels étaient les racines des dents de lait qui toutes sont sorties à cet âge. — 2, 2. Les alvéoles des dents permanentes au sommet desquels on voit — 3, 3, 3, 3, 3. Le petit canal de l'*iter dentis*, qui doit s'aggrandir à mesure que la dent s'approchera de la gencive.



## PLANCHE XXIV.

FIG. 1. Elle représente des coupes verticales de mâchoires inférieures d'enfants, pour faire voir le développement et la progression des dents incisives permanentes; la destruction des cloisons inter-alvéolaires et des racines des dents temporaires correspondantes. La lettre *a* indique dans les six pièces la face postérieure de la mâchoire, et la lettre *b* la face antérieure.

N° 1. *c*. La dent permanente enveloppée dans le follicule, lequel se prolonge en *d* jusqu'à la gencive.... *e*. La dent temporaire intacte.—N° 2. *c*. La racine de la dent.... *d*. Le sommet de la couronne, commençant à sortir par l'inter-dentis.... *e*. La couronne de la dent temporaire.... *f*. Sa racine en partie détruite.—N° 3. *c*. Racine de la dent permanente.... *d*. Sa couronne sortie de l'alvéole.... *e*. La couronne de la dent temporaire.... *f*. Sa racine presque entièrement détruite.—N° 4. La même pièce que le n° 1, dont on a retiré les dents.... *c*. L'alvéole de la dent permanente.... *d*. Son ouverture derrière le bord alvéolaire.... *e*. Cloison intacte qui sépare la cavité précédente de.... *f* l'alvéole de la dent temporaire.—N° 5. La même pièce que le n° 2, dont on a retiré les dents.... *c*. L'alvéole de la dent permanente.... *d*. Son ouverture derrière le bord alvéolaire.... *e*. Cloison inter-alvéolaire très-amincie et percée.... *f*. Alvéole de la dent temporaire.—N° 6. La même pièce que le n° 3, dont on a retiré les dents.... *c*. L'alvéole de la dent permanente réunie en une seule cavité avec l'alvéole de la dent temporaire, par la destruction complète de la cloison qui les séparait.

FIG. 2. Elle représente six pièces destinées à faire voir la progression d'une petite molaire inférieure, se développant entre les racines de la molaire temporaire. La couronne de la petite molaire est enveloppée par le follicule, et sa racine entourée par le périoste alvéolo-dentaire injecté. La lettre *a* indique dans toutes les pièces les gencives; la lettre *b* le collet de la dent et l'éloignement où il se trouve de la gencive, depuis l'instant où la dent commence à s'élever, jusqu'à celui où elle est entièrement sortie; le *c* indique le nerf et l'artère qui pénètrent par la racine en donnant avant quelques ramifications au périoste qui l'enveloppe.

N° 1. *d*. La couronne de la dent temporaire.... *e*. Ses racines écartées et intactes.... *f*. Le canal du follicule de la dent permanente qui se continue avec la gencive.—N° 2. *d*. La couronne de la dent temporaire.... *e*. Ses racines qui commencent à être détruites.... *f*. L'appendice du follicule de la dent permanente qui va à la gencive, et se trouve déjà plus court et plus large.—N° 3. *d*. La couronne de la dent permanente.... *e*. Les racines de la dent temporaire presque entièrement détruites.... *f*. L'appendice très-dilaté pour laisser sortir la dent renfermée dans le follicule.—N° 4. *d*. Le sommet de la couronne de la petite molaire permanente perçant la gencive et chassant devant lui.... *e*. La molaire temporaire dont les racines sont détruites, et qui ne tient plus aux gencives.—N° 5. La chute de la dent de lait est arrivée, et la couronne *b* de la petite molaire sort de la gencive.—N° 6. La sortie de la petite molaire entièrement achevée, de sorte que son collet se trouve au niveau de la gencive.

FIG. 3. Moitié gauche de la mâchoire inférieure d'un homme adulte, vue en dedans, et préparée de manière à faire voir comment les vaisseaux et les nerfs dentaire pénètrent dans les dents.

N° 1. Condyle.—2. Apophyse coronoïde.—3. Échancrure sigmoïde.—4. Nerf dentaire.—5. Artère dentaire.—6, 6. Division du nerf et de l'artère précédents, qui pénètrent dans la cavité dentaire par le sommet de la racine des dents.

FIG. 4. Elle représente une portion de la mâchoire inférieure d'un homme âgé de soixante-dix ans, afin de faire voir comment, chez les vieillards, par le resserrement des alvéoles, les dents



Fig. 1.



Fig. 2.

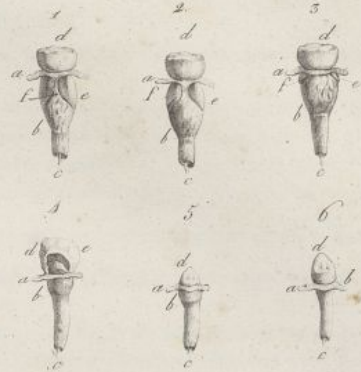


Fig. 3.

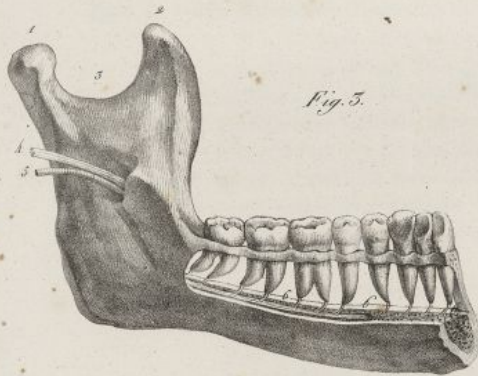


Fig. 4.

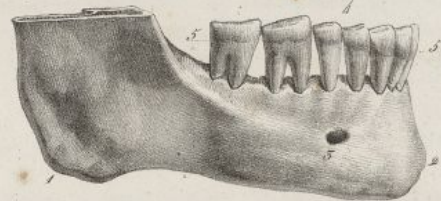


Fig. 5.

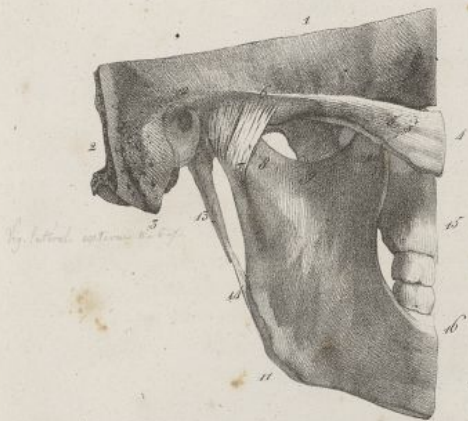


Fig. 6.

*Resumé*

*Lig. lat. ext. inf. inf.*  
*Lig. lat. ext. inf. inf.*  
*Lig. lat. ext. inf. inf.*  
*Lig. lat. ext. inf. inf.*  
*Lig. lat. ext. inf. inf.*

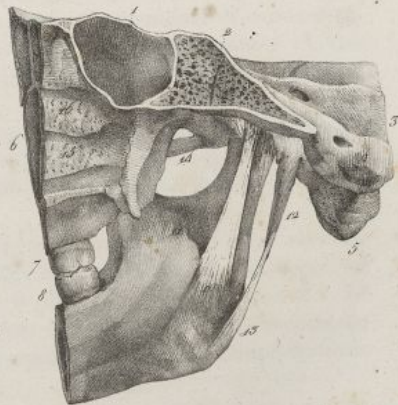


Fig. 7.

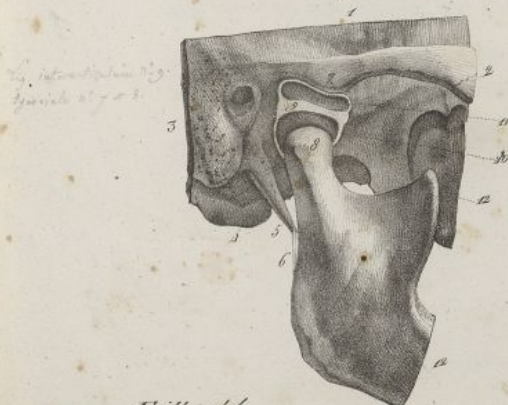


Fig. 8.



Fig. 9.



Fig. 10.




Fig. 11.



*Lith. de C. de Lant.*







symétrique, et situé sur les côtés de la face. On le divise en faces externe, supérieure et postérieure. Il présente en outre quatre bords et quatre angles.

*Face externe ou cutanée* (pl. XIX, fig. 8). Elle est convexe, lisse, présente au milieu un ou plusieurs petits trous nommés *malaïres*, lesquels donnent passage à des nerfs et des vaisseaux.

*Face supérieure ou orbitaire* (pl. XIX, fig. 10). Elle est peu étendue, concave, lisse, et fait partie de l'orbite. Elle offre les orifices postérieurs des trous malaïres, et se termine en arrière par un bord

sont poussées au dehors, de sorte qu'elles semblent s'allonger, bien que leur couronne soit en grande partie détruite par le frottement.

N° 1. Angle de la mâchoire. — 2. Le menton. — 3. Le trou mentonnier. — 4. Les couronnes des dents aplaties à leur sommet par l'usure de leurs tubercules. — 5. Le collet des dents fort éloigné du bord alvéolaire, de sorte qu'une grande partie de la racine paraît à nu.

FIG. 5. Elle représente l'articulation temporo-maxillaire du côté droit, vue en dehors.

N° 1. Coupe horizontale faite au niveau de la fosse temporale. — 2. Autre coupe verticale faite au niveau de l'apophyse mastoïde. — 3. Apophyse mastoïde. — 4. Portion de l'os malaïre, qui est restée unie à — 5. L'apophyse zygomatique du temporal. — 6. Insertion du ligament latéral externe à la base de l'apophyse zygomatique. — 7. Insertion du même ligament au col de la mâchoire. — 8. Le col de la mâchoire. — 9. Échancrure sigmoïde. — 10. Apophyse coronoïde. — 11. Angle de la mâchoire. — 12. Conduit auditif externe. — 13. Apophyse styloïde. — 14. Ligament stylo-maxillaire. — 15 et 16. Coupe verticale tombant sur les deux mâchoires.

FIG. 6. La même pièce vue en dedans, afin de faire voir les ligaments latéral interne et stylo-maxillaire.

N° 1. Portion du sinus sphénoïdal. — 2. Coupe verticale faite par le milieu de la gouttière basilaire. Union du sphénoïde avec l'occipital. — 3. Le rocher, et en avant le conduit auditif interne. — 4. Orifice interne du trou condylien antérieur. — 5. Apophyse mastoïde. — 6, 7, 8. Coupe verticale divisant transversalement les fosses nasales et les deux mâchoires. — 9. Extrémité supérieure du ligament latéral interne insérée à l'épine du sphénoïde. — 10. Extrémité inférieure du même ligament fixée sur le pourtour de — 11. L'orifice du canal dentaire inférieur. — 12. Apophyse styloïde. — 13. Ligament stylo-maxillaire. — 14. Échancrure sigmoïde. On voit au-dessus de ce numéro l'arcade zygomatique, en arrière le col de la mâchoire, en avant l'apophyse ptérygoïde. — 15. Une portion du cornet inférieur des fosses nasales. — 16. Une portion du cornet moyen.

FIG. 7. L'articulation temporo-maxillaire vue en dehors. Le ligament latéral externe a été enlevé; le fibro-cartilage inter-articulaire et les deux capsules synoviales sont coupés et mis à nu, le condyle tiré en bas et écarté de la cavité glénoïde, pour faire voir la disposition des parties intérieures de l'articulation.

N° 1. Coupe horizontale du temporal. — 2. Arcade zygomatique. — 3. Coupe verticale faite au niveau de l'apophyse mastoïde. — 4. Le condyle droit de l'occipital. — 5. Apophyse styloïde. — 6. Ligament stylo-maxillaire. — 7. Base de l'apophyse zygomatique. — 8. Le condyle de la mâchoire. — 9. Le fibro-cartilage inter-articulaire. — 10. La membrane synoviale inférieure. — 11. La membrane synoviale supérieure. — 12, 12. Coupe verticale divisant transversalement les deux mâchoires.

FIG. 8. Le fibro cartilage inter-articulaire, vu par sa face supérieure.

FIG. 9. La même pièce, vue par sa face inférieure.

FIG. 10. Un fibro-cartilage inter-articulaire percé à sa partie moyenne, de sorte que les deux membranes synoviales communiquaient ensemble.

FIG. 11. Le fibro-cartilage inter-articulaire, vu de profil.



inégal, articulé en haut avec le coronal et le sphénoïde, en bas avec le maxillaire supérieur, et correspondant au milieu à l'extrémité antérieure de la fente sphéno-maxillaire.

*Face postérieure ou temporale* (pl. XIX, fig. 9). Elle est concave; elle offre en avant une surface inégale couverte d'aspérités, qui s'articule avec l'os maxillaire supérieur, et en arrière une surface concave qui fait partie de la fosse temporale.

*Bords supérieurs.* Il y en a deux : celui qui est en avant est lisse, concave, et fait partie du contour de l'orbite; celui qui est en arrière est contourné sur lui-même en forme d'S italique. Ils sont séparés l'un de l'autre par un angle très-saillant, lequel s'articule avec l'apophyse orbitaire externe du frontal.

*Bords inférieurs.* Il y en a également deux. Celui de devant est inégal, rugueux, et se joint à l'os maxillaire supérieur; celui de derrière est plus épais, et donne attache à un muscle : entre eux on trouve un angle qui est inférieur et peu prononcé.

Les bords supérieurs et inférieurs de l'os malaire se réunissent en formant deux angles; l'antérieur, très-mince, s'articule avec l'os sus-maxillaire; le postérieur, plus épais, allongé et taillé en biseau, se joint à l'apophyse zygomatique du temporal.

L'os malaire est formé à l'extérieur de tissu compacte, et de tissu celluleux à l'intérieur. Il se développe par un seul point d'ossification. (Voy. pl. XIX, fig. 13.)

#### DE L'OS DU NEZ.

Cet os est pair, non symétrique, irrégulièrement quadrilatère, placé à la partie supérieure et moyenne de la face, dans l'intervalle qui existe entre les deux apophyses montantes des os maxillaires. Il présente deux faces et quatre bords.

*Face antérieure ou cutanée* (pl. XX, fig. 15). Elle est concave de haut en bas, convexe transversalement, plus large à sa partie inférieure qu'à la supérieure, et percée de plusieurs petites ouvertures pour des vaisseaux.

*Face postérieure ou nasale* (pl. XX, fig. 16). Elle est plus étroite que la précédente; concave; inégale, parsemée de sillons artériels; elle est recouverte par la membrane pituitaire.

*Bords.* Le *supérieur* est court, épais, denticulé, et articulé avec l'échancrure nasale du frontal, l'*inférieur* est plus long, mince, tranchant, oblique en bas et en dehors, et muni à sa partie moyenne d'une échancrure étroite pour le passage d'un nerf. Le *bord externe* est très-long, inégal, taillé en biseau, et articulé avec l'apophyse montante de l'os maxillaire; le *bord interne* est large en haut, étroit en bas, s'articule avec l'os du côté opposé, et forme avec lui, en arrière, une rainure dans laquelle sont reçues l'épine nasale du frontal et la lame perpendiculaire de l'ethmoïde.

Les os propres du nez sont formés presque entièrement de tissu compacte; ils se développent chacun par un seul point d'ossification.

#### DE L'OS PALATIN.

Cet os, d'une forme irrégulière, est placé à la partie postérieure de la face, derrière l'os maxillaire supérieur. Il est formé par la réunion de deux lames jointes angulairement, de sorte que l'une d'elles est horizontale ou inférieure, et l'autre verticale ou supérieure. Il présente deux faces, l'une interne, l'autre externe, et quatre bords.

La *face interne ou nasale* (pl. XX, fig. 2) est revêtue par la membrane pituitaire, et présente deux régions; l'une inférieure est horizontale, quadrilatère, lisse, et fait partie de la paroi inférieure des fosses nasales; l'autre est verticale, et offre de haut en bas une gouttière appartenant au méat moyen des fosses nasales; une crête horizontale qui se joint au cornet inférieur; un enfoncement large et superficiel qui entre dans la formation du méat inférieur.

La *face externe ou zygomato-palatine* (pl. XX, fig. 1) offre également deux régions : l'une, verticale, regarde en dehors, et répond au fond de la fosse zygomatique; l'autre, horizontale, regarde en bas, et fait partie de la voûte palatine. La portion verticale est très-inégale en avant, pour s'articuler avec l'os maxillaire; elle présente au milieu une facette lisse qui correspond au fond de la fosse zygomatique, et en arrière une gouttière verticale, laquelle concourt à former le canal palatin postérieur.

La région horizontale de cette face externe de l'os, est inférieure (pl. XX, fig. 6), quadrilatère, fort étroite, revêtue par la membrane palatine; elle présente une échancrure qui fait partie de l'orifice inférieur du canal palatin postérieur.

*Bords.* Il y en a quatre : 1° le *supérieur* correspond surtout au sphénoïde et à l'orbite; il présente



à ses angles de réunion, avec les bords postérieur et antérieur, deux éminences saillantes, séparées par une échancrure presque circulaire, qui concourt à former le trou sphéno-palatin. De ces éminences, l'une est antérieure, plus volumineuse, déjetée en dehors; elle correspond à la cavité de l'orbite, et a été nommée *apophyse orbitaire*. Elle est supportée par un pédicule, sur le côté interne duquel on voit une crête qui s'articule avec le cornet ethmoïdal, et une petite gouttière appartenant au méat supérieur des fosses nasales. Elle présente cinq facettes, dont trois sont articulaires, savoir : une interne, qui est concave, et s'unit à l'ethmoïde; la seconde, antérieure, se joint à l'os maxillaire; la troisième, postérieure, inégale, s'articule avec le sphénoïde. Des deux facettes non articulaires de cette apophyse, l'une est supérieure, lisse, et fait partie de l'orbite; la seconde est externe, et se voit au fond de la fosse zygomatique; elle est séparée de la précédente par un bord mousse qui appartient à la fente sphéno-maxillaire.

L'éminence postérieure a été nommée *apophyse sphénoïdale*; elle est déjetée en dedans, plus petite, moins élevée, et moins large que la précédente; en dedans elle est concave, et correspond aux fosses nasales; en dehors, elle appartient à la fosse zygomatique; en haut elle est creusée d'une gouttière qui complète le canal ptérygo-palatin, et s'articule avec le sphénoïde et le cornet sphénoïdal.

Le *bord inférieur* de l'os du palais est épais, inégal, uni à celui de l'os opposé, avec lequel il forme une rainure qui reçoit le vomer. Le *bord antérieur* présente deux portions; l'une verticale, très-mince et fort inégale, s'articule avec la face interne de l'os maxillaire, rétrécit en arrière l'orifice de son sinus, et envoie une lame allongée qui pénètre dans une fente oblique placée en bas de cette ouverture; l'autre portion est horizontale, et se joint par un biseau avec l'apophyse palatine de l'os maxillaire. Le *bord postérieur* offre, comme le précédent, deux portions : la première est verticale, mince, et appuie sur l'aile interne de l'apophyse ptérygoïde; la seconde est horizontale, concave, libre; elle donne attache au voile du palais, et se termine en dedans par une petite saillie qui concourt à former l'épine nasale postérieure. A l'endroit où les deux portions du bord postérieur se réunissent, on voit naître une grosse apophyse triangulaire, inclinée en bas et en dehors, et nommée la *tubérosité de l'os palatin*. Cette apophyse est enclavée dans la bifurcation de l'apophyse ptérygoïde, et présente en arrière trois gouttières, dont la moyenne fait partie de la fosse ptérygoidienne, tandis que les latérales reçoivent chacune une des ailes de l'apophyse ptérygoïde : elle offre en bas une surface étroite qui appartient à la voûte palatine, et sur laquelle se trouvent les orifices des conduits accessoires au canal palatin postérieur. En dehors, elle s'articule avec l'os maxillaire supérieur d'une part, et de l'autre répond à la fosse zygomatique.

Les os du palais sont minces et presque entièrement formés de tissu compacte; ils se développent par un seul point d'ossification (*pl. XX, fig. 7*).

#### DU CORNET INFÉRIEUR.

Cet os occupe la paroi externe des fosses nasales; il est pair, irrégulier, allongé, et recourbé sur lui-même. On le divise en deux faces, deux bords, et deux extrémités.

La *face interne* ou *nasale* (*pl. XX, fig. 8*) est convexe, inégale, rugueuse, criblée de porosités, de petits trous, et recouverte par la membrane pituitaire.

La *face externe* ou *maxillaire* (*pl. XX, fig. 9*) est concave, également rugueuse, et fait partie du méat inférieur des fosses nasales.

*Bords.* Le *supérieur* est très-inégal. Il offre d'avant en arrière une petite portion mince qui s'unit à l'apophyse montante de l'os maxillaire supérieur; une lame pyramidale qui fait partie du canal nasal, se porte en haut, et s'articule par son sommet avec le bord inférieur de l'os unguis, et par ses côtés avec l'os sus-maxillaire; quelques lames irrégulières qui se joignent à l'ethmoïde; une lame triangulaire, recourbée en bas, qui s'articule avec l'os maxillaire, et rétrécit l'orifice du sinus maxillaire; un petit bord mince articulé avec une crête de la face interne de l'os palatin. Le *bord inférieur* du cornet est libre, arrondi et rugueux.

Des extrémités du cornet inférieur, la postérieure est beaucoup plus mince et plus allongée que l'antérieure.

Le cornet inférieur, entièrement formé de tissu compacte, se développe par un seul point d'ossification (*pl. XX, fig. 11*).

#### DU VOMER.

Cet os (*pl. XX, fig. 12*) est impair, situé sur la ligne médiane de la face, et forme la partie postérieure de la cloison des fosses nasales. Il est mince, aplati, quadrilatère, lisse sur ses faces latérales



qui sont tantôt planes, tantôt déjetées à droite ou à gauche, et creusées de quelques sillons artériels et d'une rainure étroite pour le passage du nerf naso-palatin; ces faces sont revêtues par la membrane pituitaire.

Des quatre bords du vomer, l'un est *supérieur* ou *sphénoïdal* (pl. XX, fig. 12, n° 1). Il est court, épais, divisé en deux lames qui entrent dans les rainures de la face inférieure du sphénoïde et reçoivent, dans la gouttière qui les sépare, la crête médiane de cette même face.

Le *bord inférieur* ou *sus-palatin* est le plus long de tous. Il est mince, tranchant en arrière, large et inégal en avant. Il est reçu dans la rainure qui existe sur la ligne médiane, entre les os maxillaires et palatins réunis.

Le *bord postérieur* ou *guttural* est libre, mince, concave, bifurqué en haut. Il sépare les deux ouvertures postérieures des fosses nasales.

Le *bord antérieur* ou *ethmoïdale* est creusé dans toute son étendue d'une gouttière profonde, qui reçoit en haut le bord inférieur de la lame perpendiculaire de l'ethmoïde, et en bas le cartilage de la cloison des fosses nasales.

Le vomer, presque entièrement formé de tissu compacte, se développe par un seul point d'ossification (pl. XX, fig. 14).

#### DE L'OS MAXILLAIRE INFÉRIEUR.

C'est le plus volumineux des os de la face, dont il occupe la partie antérieure et inférieure; il constitue à lui seul la mâchoire inférieure. Il est symétrique et d'une forme parabolique telle que les deux extrémités de la courbe qu'il décrit, sont élevées à angle sur le plan de leur épaisseur. On a nommé *corps de la mâchoire* la partie moyenne et horizontale de cet os, et *branches* les extrémités verticales qui sont en arrière.

On divise l'os maxillaire inférieur en deux faces et en trois bords.

La *face externe* ou *cutanée* (pl. XXI, fig. 1 et 3) est convexe. Elle offre, sur la ligne médiane, une ligne verticale qu'on nomme la *symphyse du menton*, et qui indique l'endroit où se sont réunies les deux pièces dont l'os se compose chez l'enfant. Au bas de cette ligne existe une petite surface triangulaire, appelée l'*apophyse du menton*. De chaque côté on voit le *trou mentonnier*, ou l'orifice externe du canal dentaire, par lequel passent les nerfs et les vaisseaux mentonniers; la *ligne oblique externe*, qui part de chaque angle inférieur de l'apophyse du menton, se porte d'abord horizontalement en arrière, monte ensuite obliquement pour se continuer avec le bord antérieur de l'apophyse coronéide, et donne attache à des muscles; la face externe de la branche de la mâchoire est quadrilatère, inégale, et recouverte par le muscle masséter.

La *face interne* ou *linguale* (pl. XXI, fig. 2). Elle est concave, dirigée en arrière. Elle offre au milieu la trace de la symphyse du menton, et au-dessous quatre tubercules placés par paires les uns au-dessus des autres, donnant attache à des muscles, et appelés les *apophyses géni*; au-dessus des apophyses géni, deux fossettes qui logent les glandes sub-linguales, et au-dessous deux excavations qui donnent attache aux muscles digastriques; de chaque côté, la *ligne oblique interne* ou *myloïdienne*, plus saillante que l'externe, montant également en arrière vers l'apophyse coronéide, et donnant insertion à des muscles; au-dessous de cette ligne et en arrière, une fossette qui reçoit la glande sous-maxillaire; la face interne des branches, et vers leur milieu un large orifice coupé obliquement, et surmonté d'un tubercule épineux. C'est l'orifice postérieur du *canal maxillaire* ou *dentaire inférieur*.

Le *bord inférieur* (fig. 3, n° 5), qu'on appelle la *base de la mâchoire*, est épais, arrondi en avant, plus mince en arrière; il est traversé à la réunion de son tiers postérieur avec ses deux tiers antérieurs, par un sillon qui correspond à l'artère faciale.

Le *bord supérieur* ou *alvéolaire* (fig. 4) est un peu déjeté en dedans et a beaucoup de largeur en arrière; en avant il est droit et plus étroit. Il est creusé chez l'adulte par seize cavités ou alvéoles destinées à loger les racines des dents inférieures, et formant par leur réunion l'*arcade alvéolaire*. Ces alvéoles, comme ceux de l'os sus-maxillaire, présentent des formes différentes, suivant l'espèce de dents qu'ils reçoivent, et sur la racine desquelles ils sont exactement moulés. Les deux de la partie moyenne sont les plus petits et les plus étroits; puis de chaque côté, le second devient un peu plus grand; le troisième, qui loge la dent canine, est très-large et très-profond; les deux suivants, qui reçoivent les petites molaires, sont plus petits que le précédent et déprimés; le sixième et le septième fort larges, carrés, et séparés à leur fond en deux ou trois cavités secondaires; le huitième est triangulaire, et le plus souvent n'offre qu'une loge. Toutes ces cavités sont percées à leur fond de petites ouvertures par lesquelles passent les nerfs et les vaisseaux qui se distribuent aux dents; elles sont séparées les



unes des autres par des cloisons dont l'épaisseur varie. Les alvéoles sont indiqués en avant et en arrière du bord alvéolaire par des saillies, et leurs cloisons par des enfoncements.

L'arcade alvéolaire est surmontée en arrière par la branche de la mâchoire, sur laquelle on trouve d'avant en arrière l'*apophyse coronoïde*, éminence triangulaire, un peu inclinée en dehors, au-devant de laquelle viennent se terminer les lignes obliques, et qui est embarrassée par le tendon du muscle temporal; une excavation nommée *échancrure sigmoïde*; le *condyle de la mâchoire*, éminence oblongue, convexe, encroûtée de cartilage, dirigée obliquement en dedans et en arrière, soutenue par une partie plus étroite qu'on nomme son *col*, et s'articulant avec la cavité glénoïde du temporal. Le condyle se trouve placé à l'angle de réunion des bords supérieur et postérieur de l'os.

Le bord *postérieur* ou *parotidien* de l'os maxillaire inférieur est mousse, plus large en haut qu'en bas, presque vertical, un peu incliné en arrière; il forme, en s'unissant au bord inférieur, un angle appelé l'*angle de la mâchoire*, et correspond à la glande parotide.

L'os maxillaire inférieur est formé à l'extérieur par une lame fort épaisse de tissu compacte; à l'intérieur il est celluleux. Il est parcouru dans la plus grande partie de sa longueur par le canal *dentaire inférieur* (pl. XXI, fig. 5). La position de ce canal varie aux diverses époques de la vie. Chez l'adulte, il traverse obliquement l'os depuis le milieu de la face interne de ses branches, où se trouve son orifice postérieur, jusqu'au trou mentonnier qui le termine. Il est entouré d'une lame de tissu compacte et percé, surtout dans sa partie supérieure, d'une foule d'ouvertures qui aboutissent aux alvéoles, et laissent sortir les divisions des nerfs et des vaisseaux dentaires inférieurs. Il envoie au delà du trou mentonnier deux petits conduits, lesquels aboutissent au fond des alvéoles des dents incisives.

L'os maxillaire inférieur se développe par deux points principaux d'ossification qui se réunissent à la symphyse du menton (pl. XXI, fig. 8). Dans les fœtus très-jeunes, on voit en outre une lame osseuse, mince, recourbée en gouttière, qui forme le bord inférieur de l'os, et un petit point particulier pour l'apophyse coronoïde.

Chez le vieillard, lorsque toutes les dents sont tombées, les alvéoles se resserrent et finissent par disparaître entièrement; le corps de la mâchoire éprouve un rétrécissement remarquable, il s'atrophie, son bord supérieur devient plus ou moins aigu et se renverse en dedans. Le trou mentonnier se trouve alors placé immédiatement au-devant de ce bord supérieur. (Voy. pl. XXI, fig. 9.)

## DES DENTS.

Les dents sont de petits os très-durs, implantés dans les alvéoles de l'une et l'autre mâchoire, et formant par leur portion libre, deux rangées qu'on appelle les *arcades dentaires*.

Les dents diffèrent sous plusieurs rapports des autres os : 1° elles sont en grande partie exposées au contact de l'air, ce qui n'arrive jamais pour les autres pièces du squelette; 2° leur nombre varie aux diverses époques de la vie; les dents de l'enfant font place à d'autres plus nombreuses qui leur succèdent, et tombent elles-mêmes à leur tour pendant la vieillesse. Rien de semblable ne s'observe pour les autres os, dont le nombre reste constamment le même pendant toute la vie; 3° les dents sont en partie dépourvues de périoste dans une partie de leur étendue; elles ont une structure et un mode de nutrition et d'accroissement qui leur est propre.

Les dents ont en général la forme d'un cône irrégulier dont la base est libre, et se trouve dirigée du côté de l'ouverture de la bouche, tandis que le sommet simple ou subdivisé, est implanté dans les alvéoles. Chaque dent offre une partie libre, saillante hors des alvéoles et recouverte d'émail, qu'on appelle la *couronne*; une partie articulaire profondément cachée dans l'alvéole, nommée la *racine*, et un rétrécissement moyen qui sépare les deux portions précédentes, c'est le *collet*.

Les dents ont ordinairement une grandeur uniforme, et sont disposées sur les arcades alvéolaires, de manière à se correspondre exactement quand les mâchoires sont rapprochées. On attache l'idée du beau à une rangée de dents bien uniforme, et cette idée s'allie avec celle de l'utile.

Les intervalles des dents sont très-petits, et le plus ordinairement ces os se touchent par leurs côtés correspondants, ce qui forme un des caractères distinctifs des dents de l'homme; lorsque les intervalles dentaires augmentent, la mastication devient difficile.

Dans l'adulte, quand la seconde dentition est achevée, les dents sont au nombre de trente-deux, seize à chaque mâchoire, huit de chaque côté de la ligne médiane. On a divisé les dents en trois classes : les *incisives*, les *canines* et les *molaires*. La forme de ces dents fournit la preuve la plus évidente que, par son organisation, l'homme est destiné à se nourrir à la fois de substances animales et végétales, qu'il est omnivore : les incisives, placées en avant, sont propres à couper, comme des lames de



## PLANCHE XXV.

FIG. 1. Elle représente la tête d'un homme de vingt-deux ans, vue par sa région antérieure. Dessin fait d'après la tête du nommé Lenormand, assassin du colonel Sion. Grandeur naturelle.

N° 1. Le frontal. — 2. Bosse nasale. — 3. Suture qui résulte de l'articulation de l'échancrure nasale du frontal avec les os du nez. — 4. Suture médiane qui réunit entre eux les os du nez. — 5. Ouverture antérieure des fosses nasales, à travers laquelle on voit au milieu la cloison, et de chaque côté les cornets moyens et inférieurs. — 6. Épine nasale antérieure. — 7. Suture verticale qui réunit les deux os sus-maxillaires. — 8. Bord alvéolaire supérieur, et au-dessous l'arcade dentaire supérieure. — 9. Bord alvéolaire inférieur, et au-dessous l'arcade dentaire inférieure. — 10. Symphyse du menton. — 11. Apophyse du menton. — 12. Bosse frontale. — 13. Arcade orbitaire du frontal, formant la partie supérieure du contour de l'orbite. — 14. Trou orbitaire supérieur. — 15. Suture qui réunit l'angle supérieur de l'os malaire avec l'apophyse angulaire externe du frontal. — 16. Bord supérieur et antérieur de l'os malaire, formant la partie externe et inférieure du contour de l'orbite. — 17. Gouttière lacrymale. On voit au milieu la suture verticale qui unit l'os unguis à l'apophyse montante de l'os sus-maxillaire. — 18. Suture qui unit l'apophyse montante de l'os sus-maxillaire avec l'échancrure nasale du frontal. — 19. Suture de la même apophyse avec l'os propre du nez. — 20. Face supérieure de l'os de la pommette et derrière la suture qui l'unit au sphénoïde. — 21. Portion des grandes ailes du sphénoïde, qui forme en grande partie la paroi externe de l'orbite. On voit au-dessus la fente sphénoïdale, et au-dessous la fente sphéno-maxillaire. — 22. Face orbitaire de l'os sus-maxillaire, formant la paroi inférieure de l'orbite. — 23. Os planum de l'ethmoïde, et paroi interne de l'orbite. On voit au-dessus les trous orbitaires internes. — 24. Paroi supérieure de l'orbite. Au-dessous du chiffre on voit la suture qui unit le frontal avec le sphénoïde et le trou optique. — 25. Face externe de l'os malaire, et trou du même nom. — 26. Suture qui unit le bord antérieur et inférieur de l'os malaire avec l'os sus-maxillaire. — 27. Fosse canine et trou sous-orbitaire. — 28. Fosse temporale, et commencement de la ligne demi-circulaire qui la circonscrit en haut. — 29. Suture frontale. — 30. Grande aile du sphénoïde. — 31. Temporal. — 32. Angle antérieur et inférieur du pariétal. — 33. Arcade zygomatique. — 34. Branche de la mâchoire inférieure. — 35. Espace qui reste entre la branche de la mâchoire et la fosse zygomatique. — 36. Angle de la mâchoire. — 37. Ligne oblique externe de la mâchoire. — 38. Trou mentonnier. — 39. Base de la mâchoire formant la limite inférieure de la région antérieure de la tête.

FIG. 2. La même tête vue par derrière et un peu en dessous.

N° 1. Terminaison de la suture sagittale sur — 2. L'angle supérieur de l'occipital. — 3. La protubérance occipitale externe. — 4. La crête occipitale externe. — 5. Le grand trou occipital. — 6. L'ouverture postérieure des fosses nasales, et la cloison qui sépare ces fosses l'une de l'autre. — 7. La paroi externe des fosses nasales et les cornets. — 8. Épine nasale postérieure. — 9. Suture transversale qui unit la portion horizontale de l'os du palais avec l'apophyse palatine de l'os sus-maxillaire. Voûte palatine. — 10. Suture médiane qui unit entre eux les deux os sus-maxillaires. Elle se termine en avant au — 11. Trou palatin antérieur. — 12. Face interne de l'arcade dentaire supérieure. — 13. Face interne de l'arcade dentaire inférieure. — 14. Symphyse du menton. — 15. Apophyses géni. — 16. Bosse pariétale. — 17, 17. Suture lambdoïde. — 18. Terminaison de la suture lambdoïde. — 19. Suture qui unit la portion mastoïdienne du temporal avec le bord inférieur de l'occipital. — 20. Ligne courbe supérieure de l'occipital. — 21. Ligne courbe inférieure. — 22. Trou mastoïdien. — 23. Condyle de l'occipital. — 24. Apophyse mastoïde. — 25. Rainure digastrique. — 26. Apophyse styloïde. — 27. Extrémité externe de la fente



Fig. 1.

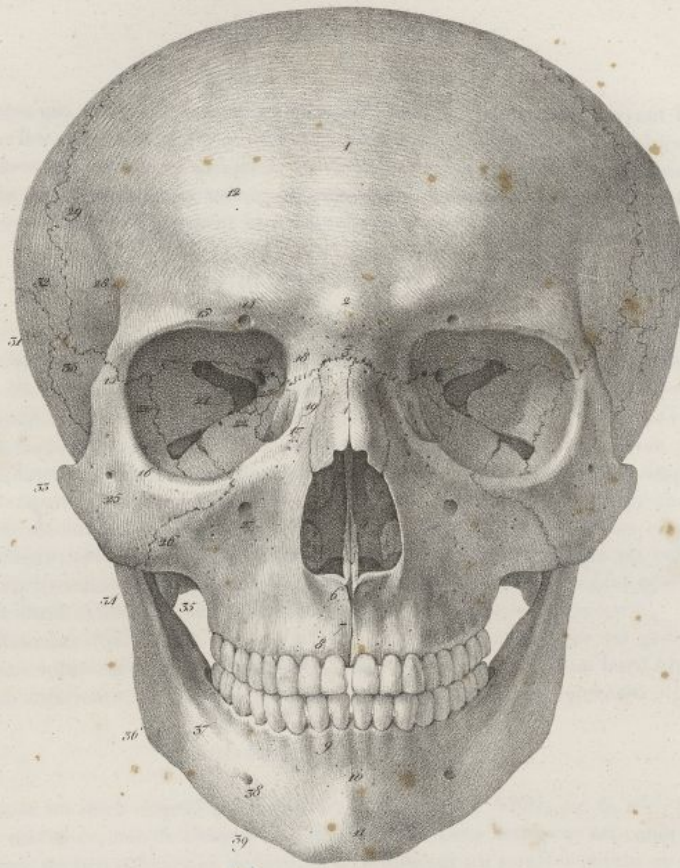
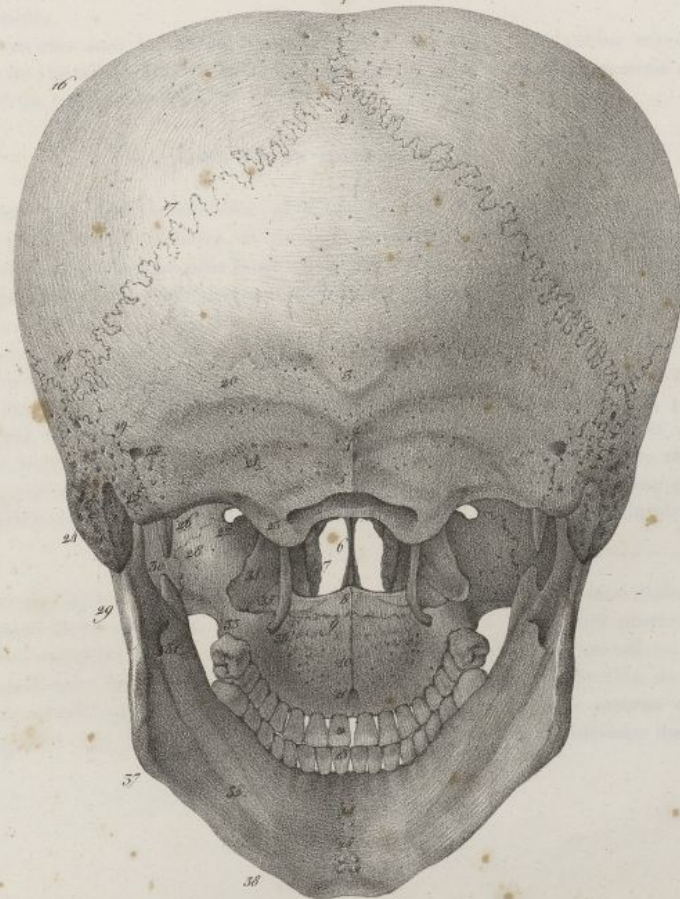



Fig. 2.



F. Vellat del.

Lith. de C. de Lant.







ciseaux, les substances qui vont être soumises à la mastication; les dents canines ayant beaucoup de ressemblance avec celles des animaux carnivores sont bien propres à pénétrer, à déchirer les parties fibreuses les plus dures des substances animales; les dents molaires sont à la fois aplaties à leur couronne, comme celles des herbivores, et munies de tubercules coniques comme celles des carnivores, de sorte qu'elles peuvent broyer également bien les substances animales et végétales.

## DES DENTS INCISIVES.

Les dents incisives ou *cunéiformes* sont au nombre de huit, quatre à chaque mâchoire, dont elles occupent la partie antérieure et moyenne. Leur couronne a la forme d'un coin; quadrilatère, aplatie d'avant en arrière, elle est plus étroite et plus épaisse du côté de la racine que vers son bord libre; elle est convexe, lisse, polie en avant, concave et un peu plus étroite en arrière; de chaque côté elle offre une petite surface triangulaire contiguë à la dent voisine; elle est séparée de la racine par un collet qui a la forme d'un bord parabolique en avant et en arrière; la racine est toujours simple, allongée, conique, pointue, comprimée transversalement, et munie d'un sillon longitudinal de chaque côté.

Les incisives de la mâchoire supérieure (*pl. XXII, fig. 6, n° 1 4*) sont plus fortes et plus grandes que celles de l'inférieure; elles sont dirigées en bas et en avant; leur bord libre est taillé en biseau sur la face postérieure; les moyennes présentent des dimensions plus considérables que les latérales. Ces dernières ont le bord externe de leur couronne arrondi vers sa partie inférieure.

Les incisives inférieures (*pl. XXII, fig. 7, n° 1 4*) sont plus petites que les précédentes; les moyennes sont moins volumineuses que les latérales; leur axe est vertical; leur bord libre est coupé en biseau sur la face antérieure; leur racine est grêle, longue et fortement déprimée.

## DES DENTS CANINES.

On les appelle aussi les *dents conoïdes, angulaires, lanières* (*pl. XXII, fig. 6, n° 6*); il n'y en a que deux à chaque mâchoire, une de chaque côté des incisives. Leur couronne est conique, allongée, très-convexe en avant, un peu concave en arrière, et terminée par un sommet pointu ou tuberculeux, qui s'élève souvent au-dessus du niveau des autres dents. Leur racine est simple, mais beaucoup plus forte que dans les incisives; leur collet, comme dans les incisives, décrit en avant et en arrière deux courbes très-prononcées.

Les canines supérieures sont les plus longues de toutes les dents; leur racine remonte souvent jusque dans la base de l'apophyse montante de l'os sus-maxillaire; le vulgaire les nomme *dents aillères*. Les inférieures sont un peu plus petites.

## DES DENTS MOLAIRES.

Elles ont aussi reçu le nom de *mâchelières* (*pl. XXII, fig. 2, n° 13 14 15 16 17 et fig. 3, n° 7 8 9 10 11*). Elles sont au nombre de dix à chaque mâchoire, et occupent la partie la plus reculée des arcades alvéolaires; elles ont une couronne tuberculeuse plus large que haute, et une racine plus ou moins divisée.

Les molaires supérieures sont ordinairement plus fortes que les inférieures. On a divisé ces dents en *petites et grosses molaires*.

Les *petites molaires* ou les *dents bicuspidées* (*pl. XXII, fig. 6, n° 8 9; fig. 7, n° 8 9*) sont au nombre de quatre à chaque mâchoire, et se trouvent placées deux de chaque côté, derrière la dent canine. Leur couronne est irrégulièrement cylindrique, aplatie d'avant en arrière, plus large en dehors qu'en dedans, et surmontée de deux tubercules; l'un externe plus fort et plus saillant, l'autre interne plus petit et moins élevé. Ces tubercules, plus prononcés aux petites molaires supérieures qu'aux inférieures, laissent entre eux deux excavations inégales. Leur racine est fortement aplatie, et profondément sillonnée en avant et en arrière. Elle est ordinairement simple, quelquefois

---

sphéno-maxillaire. — 28. Suture qui unit l'os malaire avec l'os sus-maxillaire. — 29. Bord parotidien de la mâchoire. — 30. Apophyse coronoïde. — 31. Orifice postérieur du canal dentaire inférieur. — 32. Ligne myloïdienne. — 33. Tubérosité maxillaire. — 34. Fosse ptérygoïdienne, et aile externe de l'apophyse ptérygoïde. — 35. Portion de la tubérosité de l'os palatin qui complète la fosse ptérygoïdienne. — 36. Aile interne de l'apophyse ptérygoïde. — 37. Angle de la mâchoire inférieure. — 38. Bord inférieur du même os.



## PLANCHE XXVI.

FIG. 1. Tête d'un homme de trente ans, vue de profil. Grandeur naturelle.

N° 1. Le sommet de la tête.—2. Le front.—3. L'occiput.—4. Commencement de la suture lambdoïde.—5. La suture frontale.—6. Bosse nasale.—7. Os propre du nez.—8. Ouverture antérieure des fosses nasales.—9. Épine nasale antérieure.—10. Arcade dentaire supérieure.—11. Arcade dentaire inférieure.—12. Le menton.—13. La base de la mâchoire inférieure.—14. L'angle du même os.—15. Le bord postérieur du même os.—16. L'arcade orbitaire et le trou orbitaire supérieur.—17, 17, 17. Ligne courbe demi-circulaire qui circonscrit en haut la fosse temporale.—18. Fosse temporale.—19. Suture écaïlleuse.—20. Angle antérieur et inférieur du pariétal, uni avec la grande aile du sphénoïde par une suture horizontale qui réunit les sutures écaïlleuse et coronale.—21. Aile externe de la grande aile du sphénoïde.—22. Apophyse orbitaire externe du coronal unie à l'angle supérieur de l'os malaire.—23. L'os malaire et trou du même nom.—24. L'os unguis, et au-devant la gouttière lacrymale. On voit au-dessus du chiffre la suture qui unit l'os unguis avec le coronal; en avant celle qui l'unit avec l'apophyse montante de l'os sus-maxillaire; en bas celle qui l'unit avec l'os sus-maxillaire; en arrière celle qui existe entre lui et l'ethmoïde.—25. L'os planum de l'ethmoïde, et la paroi interne de l'orbite que l'on aperçoit à raison de l'obliquité en dehors de la base de l'orbite.—26. Paroi inférieure de l'orbite.—27. Fosse canine et trou sous-orbitaire.—28. Arcade zygomatique et suture qui joint l'os de la pommette au temporal.—29. Échancrure sigmoïde; on voit au-dessus et profondément l'aile externe de l'apophyse ptérygoïde.—30. Le condyle de la mâchoire reçu dans la cavité glénoïde du temporal.—31. Apophyse coronoïde et branche de la mâchoire cachant en dehors la fosse zygomatique.—32. Apophyse vaginale du temporal.—33. Apophyse mastoïde.—34. Rainure mastoïdienne.—35. Suture qui unit la portion mastoïdienne du temporal à l'occipital.—36. Angle postérieur et inférieur du pariétal, reçu entre le temporal et l'occipital.—37. Trou mentonnier.

FIG. 2. La même tête fendue verticalement suivant son diamètre antéro-postérieur, afin de mettre à découvert l'intérieur du crâne, les fosses nasales et la bouche, et de faire saisir les rapports qui existent entre ces trois cavités.

N° 1. Le plan antérieur de la base du crâne; c'est le plus élevé. Il est formé par le coronal, le sphénoïde et l'ethmoïde.—2. Suture qui unit le coronal aux petites ailes du sphénoïde.—3. Petite aile du sphénoïde et trou optique.—4. Apophyse clinéoïde antérieure.—5. Partie interne de la suture frontale.—6. Partie interne de la suture qui unit l'angle antérieur et inférieur du pariétal avec le sphénoïde.—7. Partie interne de la suture écaïlleuse.—8. Partie interne de la suture qui unit la portion écaïlleuse du temporal à la grande aile du sphénoïde.—9, 9. Sillons qui logent les branches de l'artère meningée moyenne; fosse temporale interne; plan moyen de la base du crâne.—10. Bord supérieur du rocher, et sillon qui loge le sinus pétreux supérieur.—11. Conduit auditif interne, et face postérieure du rocher.—12. Suture qui unit le rocher à l'occipital, et gouttière qui loge le sinus pétreux inférieur.—13. Orifice interne du trou déchiré postérieur.—14. Aquéducat du limaçon.—15. Aquéducat du vestibule.—16, 16. Gouttière latérale. Le plan postérieur ou le plus déclive de la base du crâne.—17. Partie interne de la suture lambdoïde.—18. Orifice interne du trou condylien antérieur.—19. Portion du grand trou occipital.—20. Condyle droit de l'occipital.—21. La gouttière basilaire fendue suivant sa longueur.—22. La moitié de la fosse pituitaire, et derrière elle la moitié correspondante de la lame carrée du sphénoïde, et l'apophyse clinéoïde postérieure droite.—23. Suture qui unit le corps du sphénoïde avec l'apophyse basilaire.—24. Portion du sinus sphénoïdal gauche, et cloison qui le sépare de celui du côté droit.—



Fig. 1.

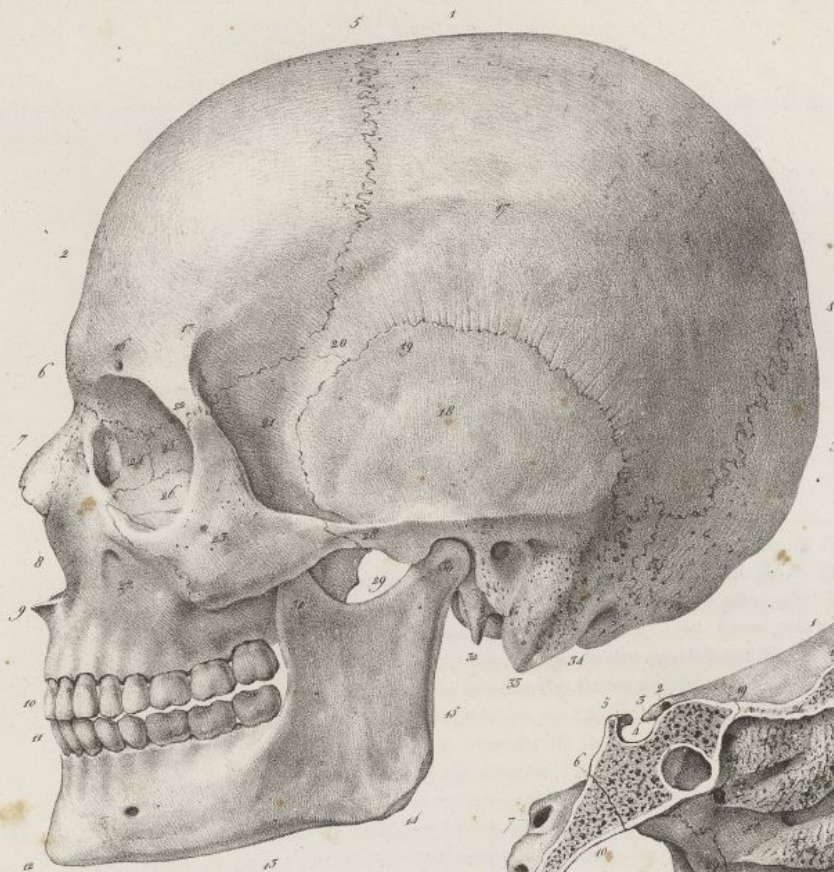
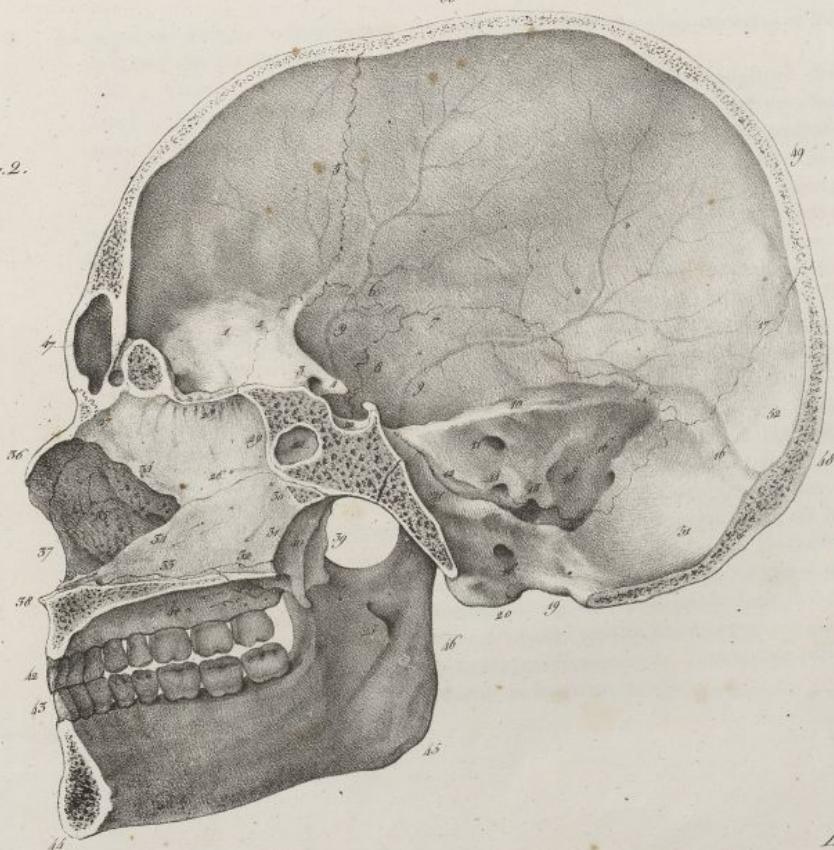


Fig. 5.

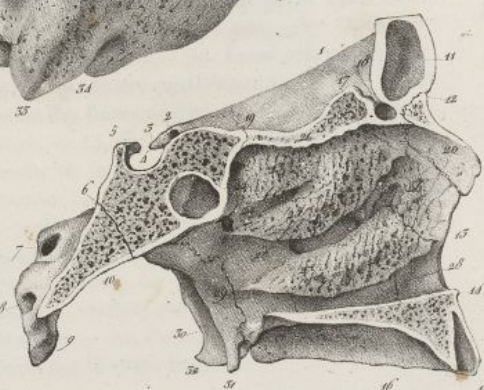

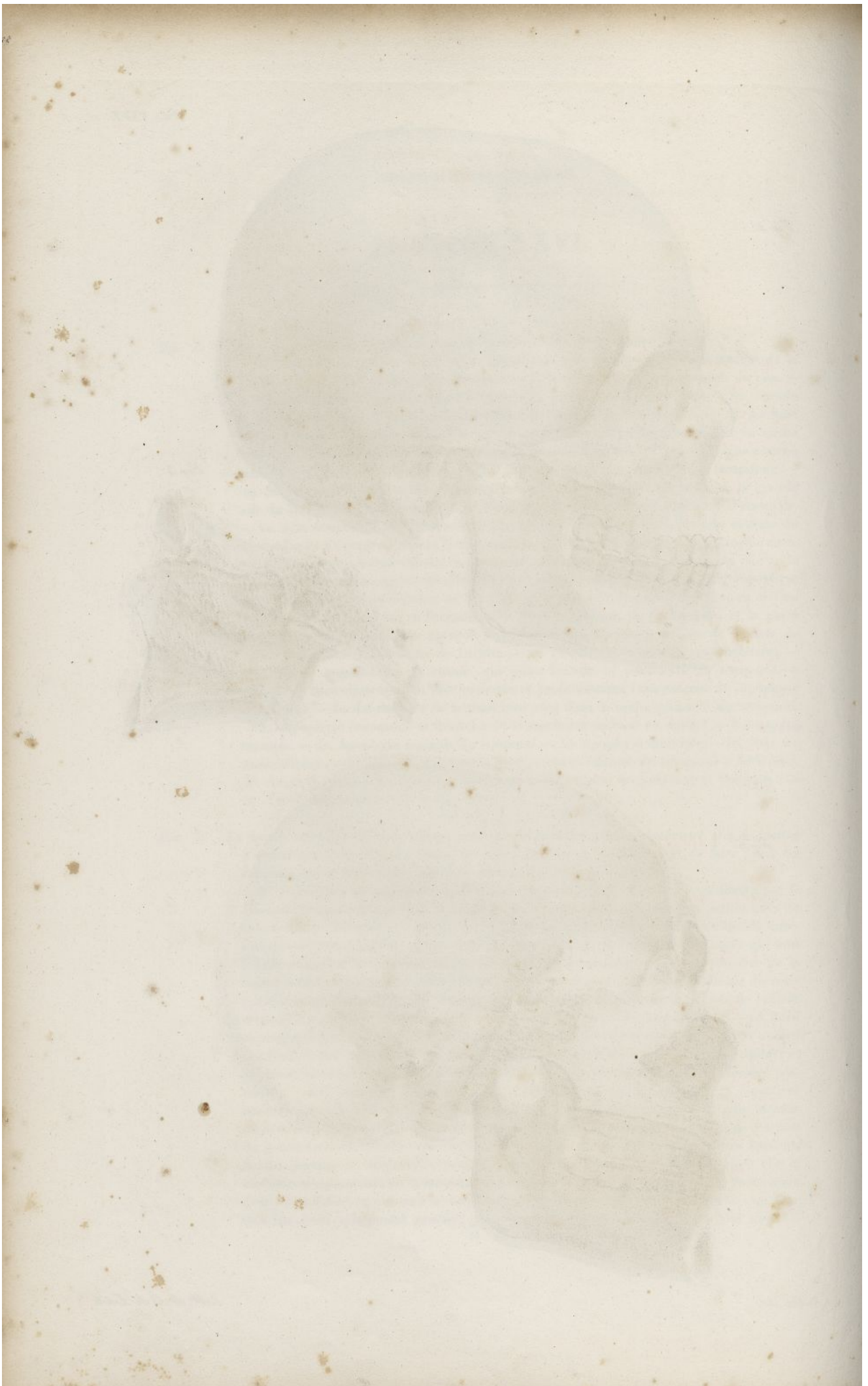
Fig. 2.



Fallet del.

Lith. de C. de Laet







bifurquée à son sommet; dans ce dernier cas, elle offre deux ouvertures pour le passage des nerfs et des vaisseaux dentaires. Le collet est à peu près demi-circulaire.

25. Apophyse crista-galli sciée suivant sa longueur. Au-devant d'elle on voit la moitié du trou borgne, et une petite cavité en cul-de-sac qui le termine.—26. Portion osseuse de la cloison des fosses nasales. Suture oblique qui unit le vomer à la lame verticale de l'ethmoïde.—27. Partie antérieure de la voûte des fosses nasales. Suture qui unit la lame verticale de l'ethmoïde avec les os propres du nez, et l'épine nasale du coronal.—28. Partie moyenne de la même voûte. Portion de la lame criblée et trous olfactifs.—29. Partie postérieure de la même voûte, et suture qui unit le bord postérieur de la lame verticale de l'ethmoïde à la crête médiane de la face antérieure du sphénoïde.—30. La partie la plus reculée de la voûte des fosses nasales, et suture qui joint le bord supérieur du vomer à la face inférieure du corps du sphénoïde.—31. Bord postérieur du vomer.—32. Portion du bord inférieur du vomer reçue entre les deux os palatins.—33. Portion du même bord reçue entre les apophyses palatines des os sus-maxillaires.—34, 34. Angle rentrant formé en bas par le vomer, et en haut par la lame verticale de l'ethmoïde. Il reçoit le cartilage de la cloison.—35. Portion de la paroi externe de la fosse nasale droite, vue à travers l'échancrure précédente.—36. Os propre du nez.—37. Ouverture antérieure des fosses nasales.—38. Épine nasale antérieure.—39. Fosse ptérygoidienne.—40. Aile interne de l'apophyse ptérygoïde, et ouverture postérieure de la fosse nasale droite.—41. Voûte palatine séparant la bouche des fosses nasales.—42. Arcade dentaire supérieure.—43. Arcade dentaire inférieure.—44. Le menton.—45. Angle de la mâchoire.—46. Bord postérieur de la branche de la mâchoire.—47. Le sinus frontal ouvert.—48. La protubérance occipitale externe. La distance qui sépare les n<sup>os</sup> 47 et 48 marque le diamètre longitudinal ou antéro-postérieur du crâne.—49. Partie supérieure et postérieure de la tête. La distance qui sépare ce numéro du 44 marque le plus grand diamètre de la tête.—50. Partie supérieure du crâne. La distance qui reste entre ce numéro et le 20 marque l'endroit où le diamètre vertical du crâne a le plus d'étendue.—51. Fosse cérébelleuse ou occipitale inférieure.—52. Fosse cérébrale postérieure ou occipitale supérieure, séparée de la précédente par le sinus latéral.

FIG. 3. La paroi externe de la fosse nasale du côté gauche avec les trois cornets, et les gouttières ou méats qui les séparent.

N<sup>o</sup> 1. Coupe horizontale du crâne.—2. Trou optique.—3. Apophyse clinoïde antérieure.—4. Fosse pituitaire.—5. Lame carrée du sphénoïde, et apophyse clinoïde postérieure.—6. Coupe longitudinale de la gouttière basilaire.—7. Trou auditif interne.—8. Orifice interne du trou condylien antérieur.—9. Portion du condyle et du grand trou de l'occipital.—10. Partie inférieure de l'apophyse basilaire.—11. Sinus frontal.—12. Articulation de l'os propre du nez avec le frontal.—13. Ouverture antérieure des fosses nasales.—14. Épine nasale antérieure, et derrière elle l'apophyse palatine de l'os sus-maxillaire, séparant la bouche des fosses nasales.—15. Alvéole de la dent incisive moyenne mis à découvert.—16. Voûte palatine.—17. Apophyse crista-galli.—18. Trou borgne et petite cavité arrondie qu'on trouve quelquefois à son fond.—19. Union de la lame criblée de l'ethmoïde avec le sphénoïde.—20. Face interne de l'os propre du nez, formant la partie antérieure de la voûte des fosses nasales, et sutures qui l'unissent en arrière à l'apophyse montante de l'os sus-maxillaire, et en haut au coronal.—21. Partie moyenne ou horizontale de la voûte des fosses nasales formée par la lame criblée de l'ethmoïde.—22. Partie postérieure de cette même voûte formée par le sphénoïde, et ouverture du sinus sphénoïdal dont on voit en arrière la cavité.—23. Cornet supérieur.—24. Méat supérieur, et en arrière trou sphéno-palatin.—25. Cornet moyen.—26, 26. Méat moyen. Entre les deux chiffres on voit l'ouverture du sinus maxillaire.—27. Le cornet inférieur.—28. Le méat inférieur. La ligne ponctuée aboutit à un crin qui est passé dans le canal nasal, et descend dans ce méat inférieur.—29. Aile interne de l'apophyse ptérygoïde correspondant à l'ouverture postérieure des fosses nasales, et suture qui l'unit à la portion verticale de l'os du palais.—30. Fosse ptérygoidienne.—31. Crochet de l'aile interne de l'apophyse ptérygoïde.—32. Aile interne de la même apophyse.



## PLANCHE XXVII.

FIG. 1. Elle représente une partie de la face et du crâne vue de côté, et préparée de manière à faire voir l'intérieur de la cavité orbitaire et la fosse zygomatique. Homme de vingt-cinq ans. Grandeur naturelle.

N° 1. Portion du frontal coupé horizontalement. — 2, 2, 2, 2. Coupe verticale passant d'avant en arrière sur le frontal, la petite et la grande aile du sphénoïde et le rocher, au moyen de laquelle la paroi externe de l'orbite a été enlevée. — 3. Bosse nasale. — 4. Portion osseuse du nez. — 5. Ouverture antérieure des fosses nasales. — 6. Épine nasale antérieure. — 7. Bord alvéolaire supérieur. — 8. Fosse canine et trou sous-orbitaire. — 9. Apophyse malaire bornant en avant la fosse zygomatique. — 10. Paroi supérieure de l'orbite formée par le frontal en avant, et par le sphénoïde en arrière. — 11. Os unguis formant la partie antérieure de la paroi interne de l'orbite. On voit au-devant de ce numéro la gouttière lacrymale et la suture qui unit l'os unguis à l'apophyse montante de l'os sus-maxillaire; au-dessus la suture qui joint le même os au frontal; en arrière celle qui le réunit à l'os planum de l'ethmoïde. — 12. Os planum de l'ethmoïde formant le milieu de la paroi interne de l'orbite. On voit au-dessus de ce numéro la suture qui unit l'os planum au frontal, et les trous orbitaires internes pratiqués sur cette suture même. — 13. Portion du sphénoïde formant la partie la plus profonde de la paroi interne de l'orbite, et suture verticale qui la réunit avec l'os planum. — 14. Paroi inférieure de l'orbite. — 15. Canal sous-orbitaire. — 16. Face supérieure de l'apophyse orbitaire de l'os palatin, constituant la partie la plus reculée de la paroi inférieure de l'orbite. Sutures qui unissent cette apophyse en avant à l'os sus-maxillaire, en dedans à l'os planum, et en arrière au sphénoïde. — 17. Portion de l'os sus-maxillaire placée derrière l'apophyse malaire, et appartenant à la fosse zygomatique. — 18. Aile externe de l'apophyse ptérygoïde bornant en arrière la fosse zygomatique. Entre ce numéro et le précédent, on voit la fente verticale, profonde, triangulaire, appelée *ptérygo-maxillaire*, qui forme le fond de la fosse zygomatique; on aperçoit au fond de cette fente et en haut le trou sphéno-palatin. — 19. Crin passé dans le trou maxillaire supérieur, et pénétrant dans la fente ptérygo-maxillaire. — 20. Autre crin passant par le trou ptérygo-palatin pour s'introduire dans la même fente. — 21. Autre crin passant dans le trou ptérygoïdien, et de là dans la fente précédente. — 22. Crin remontant par le canal palatin postérieur dans la partie inférieure de la même fente. — 23. Lame carrée du sphénoïde, et au-devant profonde excavation appartenant à la fosse pituitaire. — 24. Languette osseuse unissant l'apophyse clinéoïde antérieure au corps du sphénoïde, avec lequel elle forme une ouverture pour le passage de l'artère carotide interne. — 25. Portion du rocher comprise dans la coupe.

FIG. 2. La même pièce sur laquelle on a fait une autre coupe verticale, d'avant en arrière, au niveau du canal nasal. Ce canal se trouve ouvert et mis à nu dans toute son étendue, ainsi que le sinus maxillaire.

N° 1. Trou sphéno-palatin. — 2. Paroi interne du sinus maxillaire; ouverture de communication de ce sinus avec les fosses nasales. — 3. Lèvre antérieure de la gouttière lacrymale. — 4. Extrémité supérieure de la même gouttière. — 5. Os unguis et bord postérieur de la même gouttière. — 6. Fond de la même gouttière, et suture verticale qui unit l'os unguis avec l'apophyse montante de l'os sus-maxillaire. — 7. Canal nasal et petite suture transversale qui unit l'os unguis au cornet inférieur. — 8. Portion du méat inférieur des fosses nasales, au niveau de laquelle vient se terminer le canal nasal. — 9, 9, 9. Coupe verticale qui a découvert les parties précédentes et plusieurs alvéoles.

FIG. 3. Portion antérieure de la tête séparée de la postérieure par une coupe verticale faite transversalement au niveau du sac lacrymal, du canal nasal, et du trou palatin antérieur. Pièce vue par derrière.



Fig. 1.

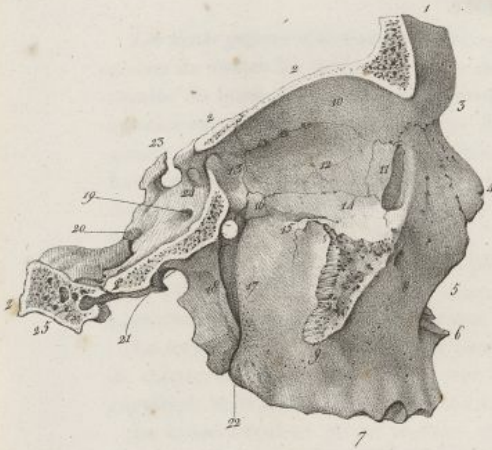


Fig. 2.

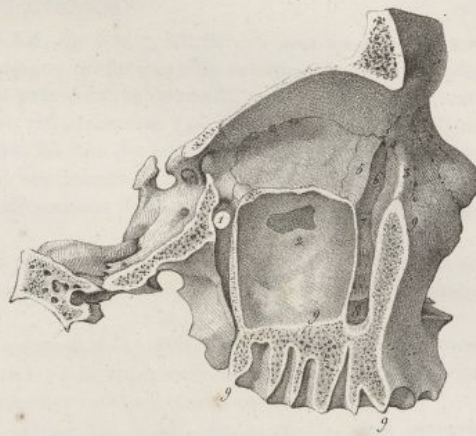


Fig. 3.

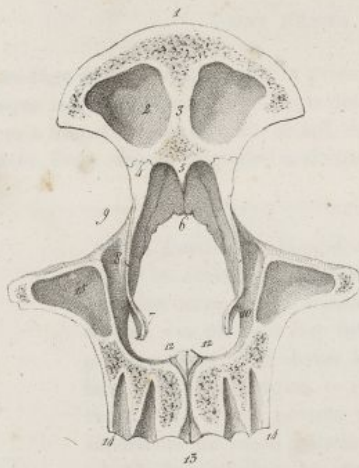

Fig. 4.

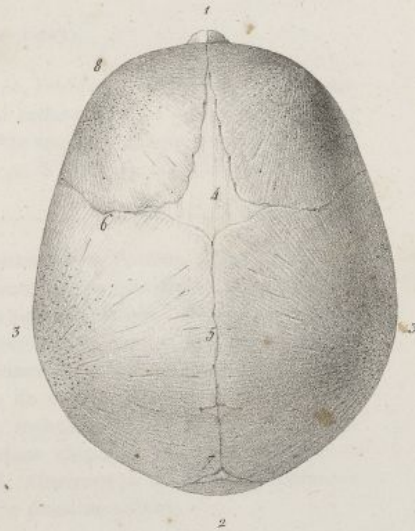


Fig. 5.

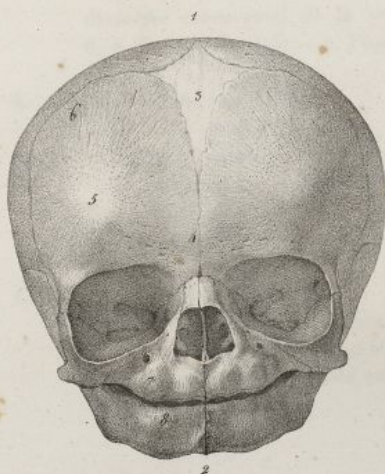
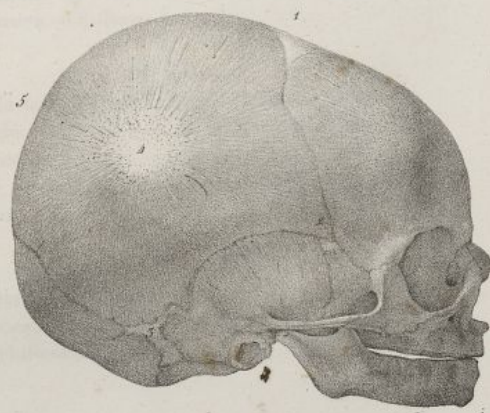



Fig. 6.



Faillat del.

Lith. de C. de Laet.







Les dents grosses molaires ou *multicuspidées* (pl. XXII, fig. 6 et 7, n<sup>os</sup> 10 11 12) sont les plus volumineuses de toutes les dents. Il y en a douze, six à chaque mâchoire; elles occupent la partie la plus reculée du bord alvéolaire. Leur couronne est à peu près cubique, arrondie en dehors et en dedans; aplaties en avant et en arrière; leur face supérieure est surmontée (pl. XXII, fig. 2, n<sup>os</sup> 15 16 17) de quatre ou cinq tubercules taillés à facettes, et séparés les uns des autres par des rainures flexueuses. Leur racine est divisée en deux, trois, quatre ou cinq branches, qui sont droites ou recourbées, divergentes ou rapprochées, et munies chacune à leur sommet d'une petite ouverture pour le passage des nerfs et des vaisseaux dentaires.

La première grosse molaire est la plus large et la plus forte; sa couronne présente le plus souvent trois tubercules externes et deux internes; à la mâchoire supérieure sa racine offre trois ou quatre branches; à l'inférieure elle n'en a que deux.

La seconde dent molaire est un peu moins volumineuse; à la mâchoire inférieure, elle est munie de quatre tubercules séparés par une rainure cruciale; à la supérieure cette disposition est moins régulière, et la dent offre une racine ayant deux branches externes et une interne divergentes.

La troisième dent grosse molaire ou la *dent de sagesse* (pl. XXII, fig. 1, n<sup>o</sup> 25), ainsi nommée parce qu'elle ne paraît que long-temps après les autres, est plus petite que la précédente; sa couronne est arrondie, garnie de trois ou quatre tubercules; sa racine est le plus ordinairement simple, sillonnée longitudinalement, courte et conoïde.

## DES DENTS TEMPORAIRES OU DE LAIT.

Vers l'âge de cinq ans, lorsque la première dentition est achevée, l'enfant présente vingt dents, dix à chaque mâchoire. Comme ces dents doivent être remplacées par celles que nous venons d'examiner, on leur a donné le nom de *dents de lait*, *temporaires* ou *caduques*. On trouve à chaque mâchoire quatre incisives, deux canines et quatre molaires (pl. XXII, fig. 8 et 9; pl. XXIII, fig. 8). Ces dents se dis-

N<sup>o</sup> 1. Portion du frontal.—2. Partie des sinus frontaux.—3. Portion de la cloison qui sépare les cavités précédentes.—4. Apophyse montante de l'os maxillaire, et suture qui l'unit au coronal.—5. Épine nasale soutenant les os propres du nez.—6. Les os propres du nez, vus par leur face interne.—7. Portion du cornet inférieur coupé au niveau du prolongement qu'il envoie à l'os unguis.—8. Intérieur du canal nasal.—9. Gouttière lacrymale et os unguis.—10. Ouverture inférieure du canal nasal sous le cornet inférieur.—11. Petite portion de l'arcade orbitaire du frontal.—12, 12. Les deux orifices supérieurs du canal palatin antérieur, s'ouvrant dans chacune des fosses nasales.—13. Orifice inférieur et commun du même canal, s'ouvrant à la voûte palatine.—14, 14. Alvéoles ouverts.—15. Une petite portion du sinus maxillaire.

FIG. 4. Tête d'un fœtus à terme, vue par sa région supérieure. Grandeur naturelle.

N<sup>o</sup> 1. Le front et légère saillie que forment au delà les os propres du nez.—2. L'occiput. La distance qui sépare les deux numéros précédents indique la longueur du diamètre antéro-postérieur de la tête.—3, 3, 3. Les bosses pariétales limitant en dehors le diamètre transversal de la tête.—4. Fontanelle antérieure.—5. Suture sagittale.—6, 6. Suture frontale.—7. Fontanelle postérieure.—8. Bosse frontale.

FIG. 5. La même tête vue de face.

N<sup>o</sup> 1. Le sommet de la tête.—2. La base de la mâchoire formant la limite inférieure de la face. Suture médiane des deux pièces du même os.—3. La fontanelle antérieure.—4. Suture qui se forme entre les deux pièces du coronal.—5. Bosse frontale.—6. Suture frontale.—7. Bord alvéolaire supérieur très-court, arrondi et bosselé.—8. Bord alvéolaire inférieur offrant la même disposition.

FIG. 6. La même tête vue de profil.

N<sup>o</sup> 1. La fontanelle antérieure.—2. La fontanelle latérale antérieure du côté droit.—3. La fontanelle latérale postérieure correspondante.—4. Cadre osseux du tympan.—5, 5. L'intervalle qui existe entre ces deux chiffres marque le diamètre occipito-mentonnier de la tête.



## PLANCHE XXVIII.

FIG. 1. Elle représente la tête d'une femme âgée de quatre-vingt-dix ans, chez laquelle toutes les dents sont tombées. Grandeur naturelle.

N° 1. Saillie considérable que forme la bosse nasale.—2. La mâchoire inférieure formant un arc qui se prolonge au delà de la supérieure qu'elle embrasse.—3. La mâchoire supérieure rétrécie, et comme rétractée au niveau du bord alvéolaire.—4. Angle de la mâchoire fort ouvert, porté en avant, et contribuant ainsi à la saillie du menton.—5. Apophyse mastoïde très-développée.—6. Sutures de la fosse temporale en grande partie effacées par les progrès de l'ossification.—7. Suture labdoïde dont on n'aperçoit plus que quelques traces.

FIG. 2. L'angle facial, mesuré sur la tête de Bichat, comme type de la conformation de la race caucasienne. Moitié de la grandeur naturelle.

N° 1, 1. Ligne verticale passant par le front et les dents incisives supérieures, et rencontrant sous un angle de soixante-quinze degrés.—2, 2. La ligne horizontale qui passe par le conduit externe et par les dents incisives. (En faisant passer la ligne horizontale par l'épine nasale inférieure, selon la méthode de Camper, on a un angle de quatre-vingt-cinq degrés).—3. Niveau du grand trou occipital.

FIG. 3. Angle facial, mesuré sur la tête d'une femme boschisman, surnommée la *Vénus Hottentote*, morte à Paris en 1816; type de la race éthiopienne. Moitié de la grandeur naturelle.

N° 1, 1. Ligne verticale passant par le front et les dents incisives supérieures, pour rencontrer sous un angle de cinquante-six degrés.—2, 2. La ligne horizontale qui passe par le conduit auditif externe et les dents incisives. (En faisant passer la ligne horizontale par l'épine nasale inférieure, selon la méthode de Camper, on a un angle de soixante-sept degrés).—3. Grand trou occipital placé déjà plus en arrière que dans la tête précédente.

FIG. 4. Angle facial, mesuré sur une tête de singe (orang-outang.) Moitié de la grandeur naturelle.

N° 1, 1. Ligne verticale passant par le front et les dents incisives, pour rencontrer sous un angle de quarante degrés.—2, 2. La ligne horizontale qui passe par le conduit auditif externe et les dents incisives supérieures. (En faisant passer la ligne horizontale par l'épine nasale inférieure, on a un angle de cinquante degrés).—3. Grand trou occipital situé plus en arrière que dans la tête de nègre.

FIG. 5. Angle facial de vingt-deux degrés, mesuré sur une tête de loup. Moitié de la grandeur naturelle.

N° 1, 1. Ligne verticale passant par la partie la plus saillante du frontal et les dents incisives, et venant tomber très-obliquement sur—2, 2. La ligne horizontale. (En faisant passer la ligne horizontale par l'épine nasale inférieure on obtient un angle de trente-un degrés).—3. Grand trou occipital placé encore plus en arrière que dans la tête de l'orang-outang.



Fig. 1.

PL. XXVIII.

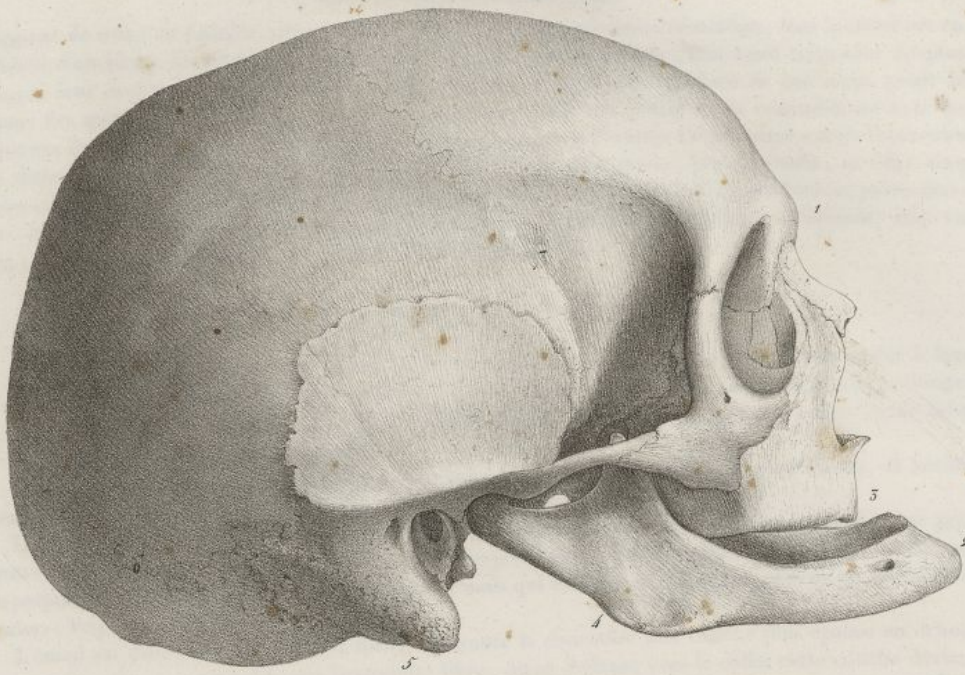


Fig. 2.

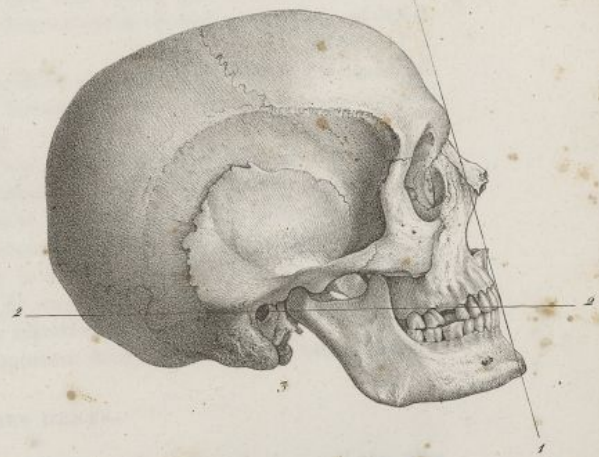

Fig. 3.

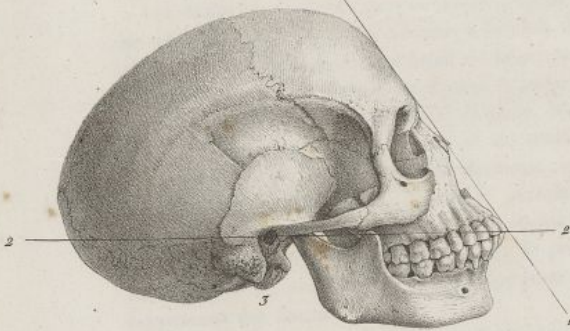
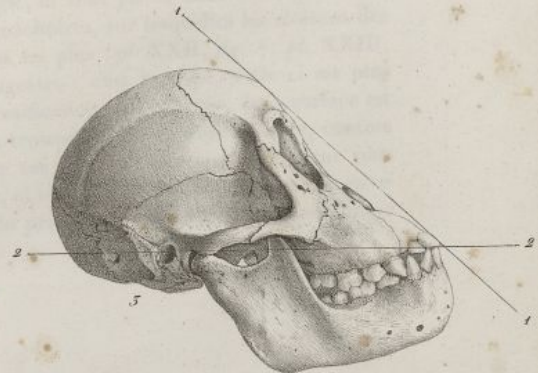


Fig. 4.

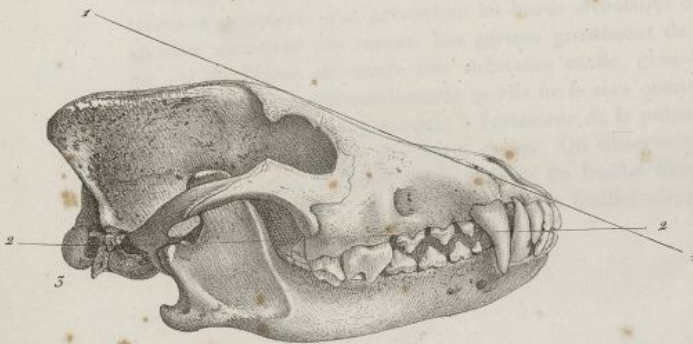

Fig. 5.



Haincelin del.

Lith. de C. de Lant.







tinguent de celles de l'adulte, qu'on nomme *persistantes*, par plusieurs caractères; leur couleur est en général d'un blanc-bleuâtre; leur volume est bien moins considérable; leur bord tranchant est plus mince, leur couronne plus arrondie et plus ramassée. Les quatre molaires de lait n'ont point la forme des quatre bicuspides qui doivent les remplacer, elles ont plutôt de la ressemblance avec les molaires de l'adulte, seulement leur conformation est un peu différente. La première a trois tubercules en dedans, et deux seulement en dehors. La seconde est plus grosse, plus arrondie, et offre cinq tubercules, dont trois sont externes et deux internes; près du collet on voit un renflement particulier. Ces dents ont ordinairement deux racines fortes et très-écartées à la mâchoire inférieure; elles en ont trois à la mâchoire supérieure. (Voy. *pl. XXII, fig. 8 et 9.*)

## DE LA STRUCTURE DES DENTS.

Les dents présentent à l'intérieur une cavité proportionnée à leur volume et accommodée à leur forme; cette cavité, plus large dans le corps de la dent, se continue par un ou plusieurs prolongemens à travers les racines, pour s'ouvrir à l'extérieur par de petits trous dont le nombre égale celui de ces racines (*pl. XXII, fig. 14 et 18*).

Les dents sont formées d'un noyau très-dur qu'on appelle la portion osseuse ou l'*ivoire*, et recouvertes à leur couronne par une substance blanche qu'on nomme l'*émail*.

L'ivoire forme la racine, le collet, et la plus grande partie de la couronne. Cette substance ne présente aucune trace de vaisseaux. Elle est d'un blanc-jaunâtre, très-compacte, et paraît formée de lames superposées, emboîtées les unes dans les autres, mais qui sont tellement adhérentes qu'on ne peut les isoler. (Voy. *pl. XXII, fig. 14.*)

L'émail est d'un blanc éclatant; il forme sur toute la couronne une couche plus épaisse en dehors et vers le sommet, c'est-à-dire sur l'extrémité libre, qu'en dedans; vers le collet cette couche devient de plus en plus mince et disparaît au niveau de la racine. La substance émailleuse est bien évidemment formée de fibres radiées, très-serrées, dont une extrémité est implantée perpendiculairement sur la portion osseuse, tandis que l'autre est extérieure et libre, comme les filamens du velours sont fixés sur leur trame commune. (Voy. *pl. XXII, fig. 13, 14, 18.*) Ces fibres sont soyeuses, chatoyantes, intimement unies entre elles par leurs côtés. C'est leur longueur qui détermine l'épaisseur de la couche émailleuse; on les voit très-facilement sur une dent cassée; quand on brûle une dent, l'émail reste blanc, et la portion osseuse s'en distingue facilement par sa couleur noire. (Voy. *pl. XXII, fig. 13 et 18*).

Les dents contiennent proportionnellement une plus grande quantité de phosphate de chaux que les autres os; quand on les soumet à l'action d'un acide, l'ivoire laisse un parenchyme compacte sans aspect fibreux ni aréolaire; l'émail ne laisse pas de résidu.

Dans la cavité des dents, on trouve la *pulpe dentaire* (voy. *pl. XXIII, fig. 4*), organe mol, grisâtre, sorte de ganglion d'une sensibilité exquise, lequel se continue avec le pédicule vasculaire et nerveux qui entre par la racine, et dont il ne semble être qu'un épanouissement. La pulpe adhère assez fortement aux parois de la cavité dentaire; quelques auteurs pensent qu'elle est enveloppée par une membrane particulière qui forme le périoste de cette cavité. On n'a jamais vu de vaisseaux en sortir pour pénétrer dans l'ivoire: elle reçoit beaucoup de sang, et ses vaisseaux paraissent se distribuer spécialement à sa surface, comme le prouvent les injections fines qu'on y fait pénétrer facilement chez les jeunes sujets. Cette pulpe joue un rôle important dans la nutrition et le mode de développement des dents.

## DÉVELOPPEMENT DES DENTS.

Les dents ne se forment pas dans un moule cartilagineux comme les autres os du squelette, elles sont précédées par le développement d'organes auxquels on a donné le nom de *germes*. Ces germes, dès qu'on les aperçoit, n'ont que le volume d'une tête d'épingle, et sont placés dans deux gouttières larges et profondes que présentent les bords alvéolaires des mâchoires, sur lesquelles les cloisons des alvéoles n'existent pas encore. Les germes grossissent de plus en plus (*pl. XXII, fig. 4; pl. XXIII, fig. 1*); ils offrent au centre une substance molle, grise-rougeâtre: c'est la *pulpe*; celle-ci est plus volumineuse proportionnellement qu'elle ne le sera quand l'ossification sera achevée, et sa surface est hérissée par un tissu tomenteux; à l'extérieur de la pulpe on trouve une membrane épaisse, comme fibreuse, qui lui forme une sorte de sac. On observe entre ces deux parties une membrane plus mince, qui tapisse d'abord la face interne du feuillet fibreux, et se réfléchit sur la pulpe qu'elle enveloppe immédiatement, à peu près comme le feuillet séreux du péricarde se réfléchit de la membrane



## PLANCHE XXIX.

- FIG. 1. La tête d'un Tartare tonguse, vue par sa partie supérieure. *Race mongole*. Elle se distingue par l'écartement des os de la pommette, la largeur, l'aplatissement de la face, et sa légère obliquité en avant, qui est telle qu'on voit sur un plan raccourci les orbites, les os du nez plats et élargis, et la mâchoire supérieure. Elle se fait remarquer aussi par la courbure considérable et la force des arcades zygomatiques, la profondeur des fosses temporales, et le rétrécissement du front.
- FIG. 2. La tête de Bichat, vue par sa partie supérieure. *Race caucasienne*. Elle est remarquable par la largeur du front, son élargissement dans le sens transversal, la direction verticale de la face, qui est telle qu'on n'aperçoit au delà du front que la saillie formée par le nez. On voit aussi sur ce dessin l'irrégularité du crâne de ce célèbre anatomiste; irrégularité facile à observer dans la direction des sutures frontale, sagittale; dans la saillie de la partie postérieure du crâne à gauche, et son aplatissement à droite. Ce défaut de symétrie s'observe également à l'intérieur de la cavité.
- FIG. 3. La tête d'un Nègre, vue par sa face supérieure. *Race éthiopienne*. Elle se fait remarquer par son allongement d'avant en arrière, l'étroitesse du front et son obliquité en avant, l'obliquité de la face dans le même sens, l'aplatissement du nez et la saillie considérable que forment la mâchoire supérieure et les dents.
- FIG. 4. La tête d'une jeune Georgienne, remarquable par la beauté et la régularité de ses formes. *Race caucasienne*.
- FIG. 5. La tête d'un prêtre égyptien, rapportée d'Égypte par M. Larrey, et déposée au Muséum d'histoire naturelle. *Race caucasienne*.
- FIG. 6. La tête d'un naturel de Norfolk, dans la mer du sud. *Race mongole*. Elle est remarquable par sa largeur, sa forme arrondie, par l'aplatissement du nez et de la face, l'écartement considérable des os de la pommette.
- FIG. 7. La tête d'un Botocoude, nation anthropophage du Brésil. Elle est remarquable par la dureté et l'épaisseur des parois du crâne, l'obliquité du front, l'écartement des os de la pommette, la saillie, la largeur et la force des mâchoires. *Race américaine*.



Fig. 3.



Fig. 2.

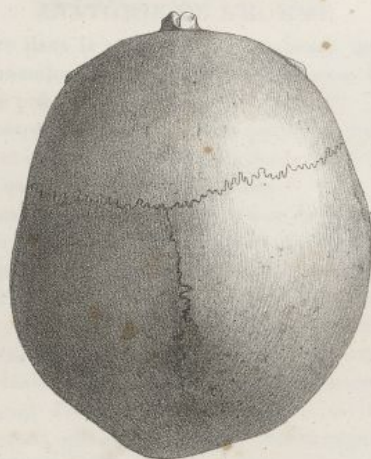


Fig. 1.



Fig. 5.

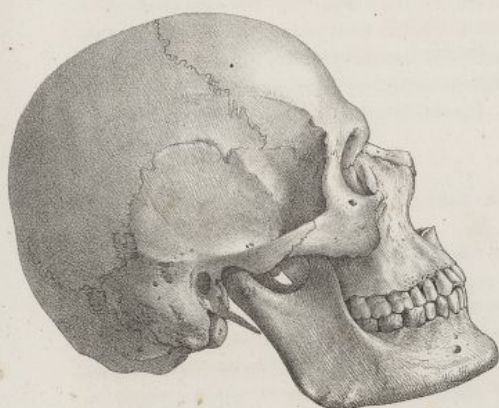


Fig. 4.

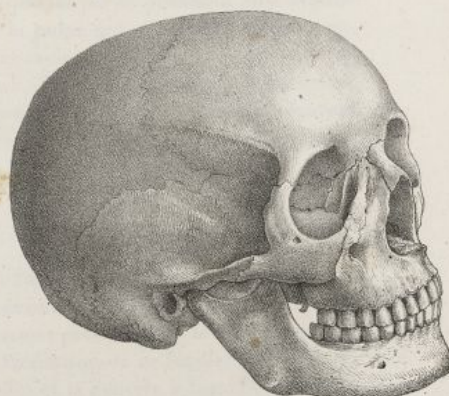


Fig. 7.

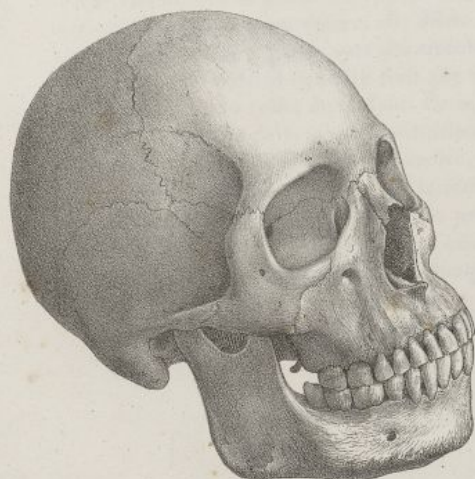
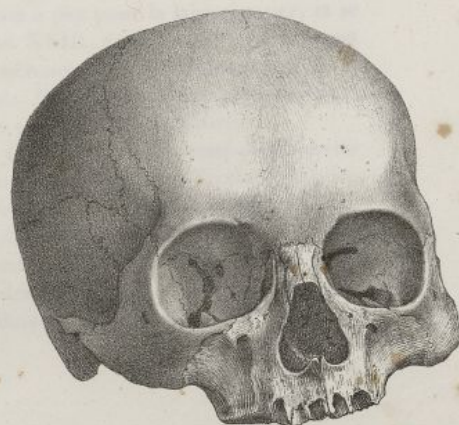

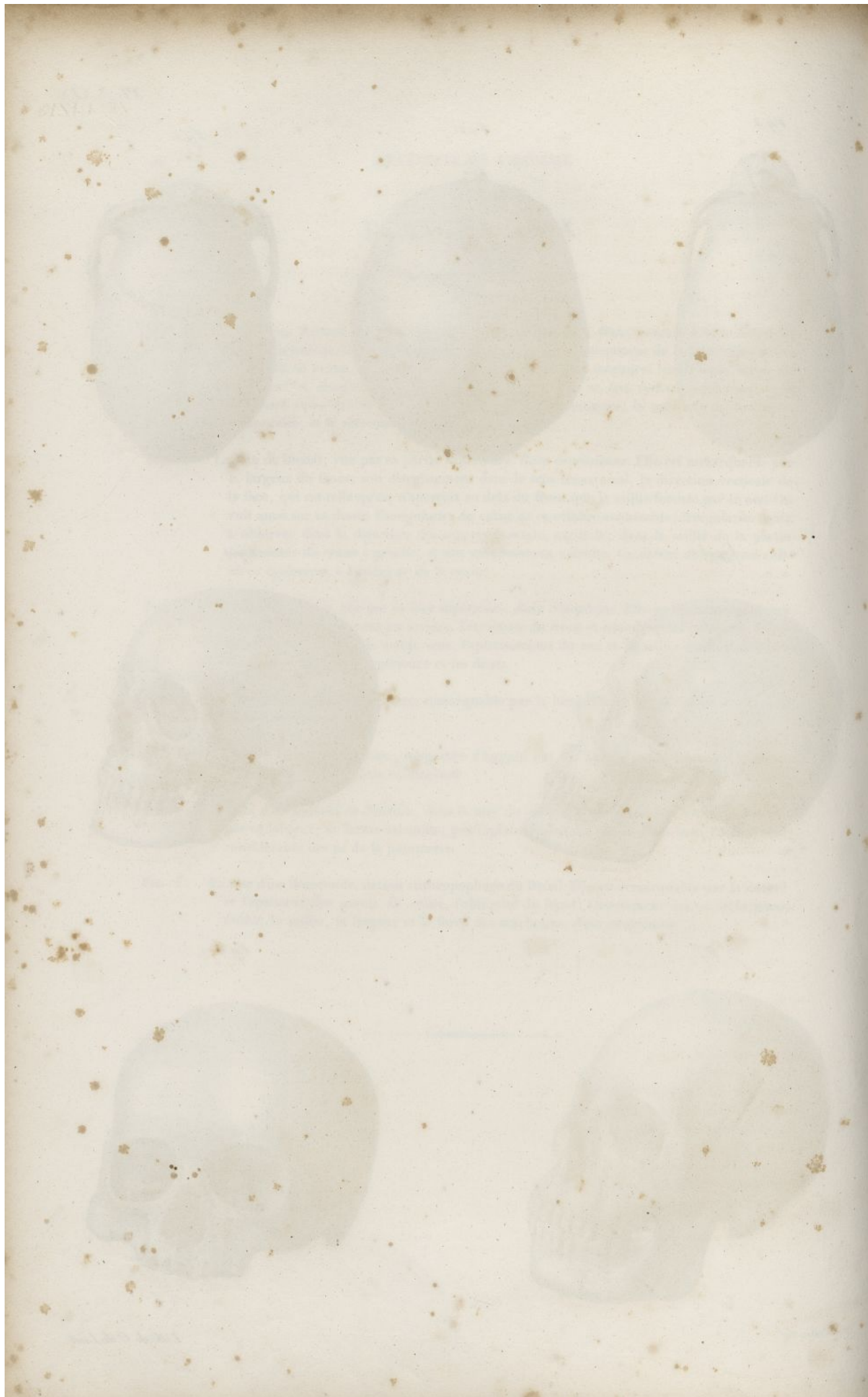
Fig. 6.



Haincelin del.

Lith. de C. de Laet.







fibreuse sur le cœur. On trouve dans la cavité de la membrane interne du follicule une humeur séreuse assez abondante. Cette membrane se continue comme nous le verrons avec le tissu des gencives, par un canal étroit qu'elle présente en haut.

Les vaisseaux et les nerfs pénètrent par la base de la pulpe; le pédicule vasculaire et nerveux est unique pour les dents incisives et canines, mais dans les dents qui doivent avoir plusieurs racines, il est formé d'autant de faisceaux qu'il doit y avoir de racines.

Le germe de la dent étant ainsi formé, il ne tarde pas à se développer à la surface de la membrane séreuse et sur le sommet de la pulpe, un premier point d'ossification qui ressemble à une petite écaille osseuse; il n'y a qu'un point pour les incisives et les canines; deux points distincts pour les petites molaires, et quatre ou cinq pour les grosses molaires, suivant le nombre des tubercules de leur couronne. (Voy. *pl. XXII, fig. 4, 10, 11*; et *pl. XXIII, fig. 1*.) Selon M. Delabarre, les dents incisives elles-mêmes se développent par trois points, lesquels commencent chacun à l'un des petits tubercules qui garnissent leurs bords libres, à l'instant où elles sortent des alvéoles.

Il est bien évident que le point d'ossification existe dans la cavité de la membrane interne du follicule. L'ossification des dents est-elle due à une production organique, ou bien n'est-elle qu'une sorte d'exsudation calcaire analogue à celle qui forme les enveloppes des crustacés? Cette question n'est point encore résolue, et divise les anatomistes les plus célèbres.

L'ivoire se forme le premier; l'émail ne commence que plus tard à être déposé à la surface de la couronne. Il a d'abord l'apparence de granulations distinctes qui se réunissent ensuite en une couche rugueuse, friable, crayeuse, qui, peu à peu devient lisse, et acquiert une extrême dureté.

La dent, après la formation de l'émail, continue à croître en dedans par la production de nouvelles couches osseuses; sa cavité s'allonge et se rétrécit en même temps que ses parois prennent plus d'épaisseur; la racine se forme peu à peu en embrassant le pédicule de la pulpe qui s'y trouve bientôt renfermé, comme dans une sorte de tuyau conique. S'il y a plusieurs racines à la dent, la couronne de celle-ci se rétrécit insensiblement à l'endroit du collet dans deux, trois ou quatre sens principaux, suivant qu'il doit y avoir deux, trois ou quatre racines, et c'est précisément aux endroits qui séparent ces étranglements, que se forme la base de chaque racine, qui croissent ensuite chacune séparément (*pl. XXII, fig. 10 et 11*.)

#### MÉCANISME DE L'ÉRUPTION DES DENTS.

A mesure que la dent se développe sur son noyau pulpeux par l'addition de nouvelles couches, qui se forment à sa face interne, elle s'allonge, et le sommet de sa couronne s'éloigne du fond de l'alvéole pour se rapprocher de plus en plus de la gencive. Bientôt son sommet presse contre le feuillet externe du follicule, qui est très-vasculaire, et il est probable que c'est à l'irritation de ce feuillet séro-fibreux que sont dus principalement les accidens de la dentition. Ce feuillet et la gencive à laquelle il adhère, sont détruits par la pression de la dent; il se fait une absorption qui perce le follicule et permet à la dent de sortir.

Quand la couronne n'a qu'une seule pointe il ne se fait qu'une ouverture, et la dent sort en l'agrandissant; quand la dent est multicuspidée, il se forme autant d'ouvertures qu'elle a de tubercules, et il reste entre ses pointes une portion de gencive qui finit par être détruite.

M. Delabarre a démontré que le follicule membraneux de la dent, qu'il nomme avec Bunon la *matrice dentaire*, se continue manifestement par son extrémité supérieure avec un canal étroit, lequel vient s'ouvrir sur la gencive. (Voy. *pl. XXIII, fig. 2, 9, 10, 11*.) Il appelle ce canal *iter dentis*. Il pense qu'à mesure que la dent s'élève, elle dilate ce canal qui s'ouvre peu à peu pour la laisser passer, et se raccourcit à mesure qu'elle sort des alvéoles. (*pl. XXIV, fig. 2*; *pl. XXIII, fig. 9, 10, 11*). Suivant cet anatomiste, la matrice dentaire finit par disparaître presque entièrement, en se confondant avec la gencive autour du collet de la dent. Ce mode de sortie des dents, facile à démontrer pour les dents incisives et canines de la seconde dentition, l'est beaucoup moins pour les dents molaires.

Lorsque la dent est sortie de la gencive, la membrane externe du follicule, qui a cessé de recouvrir sa couronne, continue d'envelopper la racine qu'elle unit aux parois de l'alvéole, en formant ce qu'on appelle le périoste *alvéolo-dentaire*. On peut réellement considérer ce périoste comme un prolongement de la gencive, avec laquelle il se continue au niveau du collet de la dent.

La sortie des dents a lieu à deux époques principales; la première éruption fait sortir les dents propres à l'enfance, les dents de lait; on la nomme *première dentition*; la seconde éruption, ou la *seconde dentition*, remplace les dents précédentes par celles qui doivent persister jusqu'à la vieillesse.



## PLANCHE XXX.

- FIG. 1. Tête de Makœa, peuplade au delà de la Cafrerie, rapportée de l'Afrique par M. Delalande. *Race éthiopienne*. De toutes les têtes humaines que j'ai examinées, c'est celle qui se rapproche le plus de la tête de l'Orang-outang. Son angle facial, mesuré suivant la méthode de Camper, est d'environ soixante-six degrés; suivant le procédé que j'ai indiqué, il n'est de cinquante-deux degrés.
- FIG. 2. Tête d'un Chinois âgé de quatre-vingt-huit ans. *Race mongole*.
- FIG. 3. Tête d'un Caraïbe. *Race américaine*.
- FIG. 4. Tête d'un chef de Caraïbes de l'île de Saint-Vincent, dont le front a été aplati dans l'enfance par une pression continuelle exercée sur cette région de la tête. *Race américaine*.
- FIG. 5. Tête de l'un des chefs de la nouvelle Zélande, déposée au Muséum d'histoire naturelle. *Race malaise*.
- FIG. 6. Tête d'un insulaire de l'île des Amis; mer du Sud. *Race malaise*.



Fig. 1.

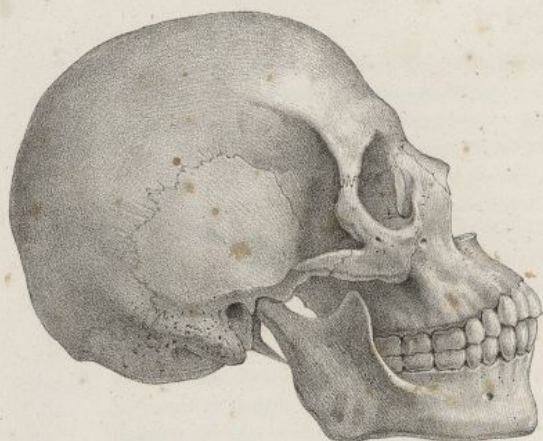


Fig. 2.

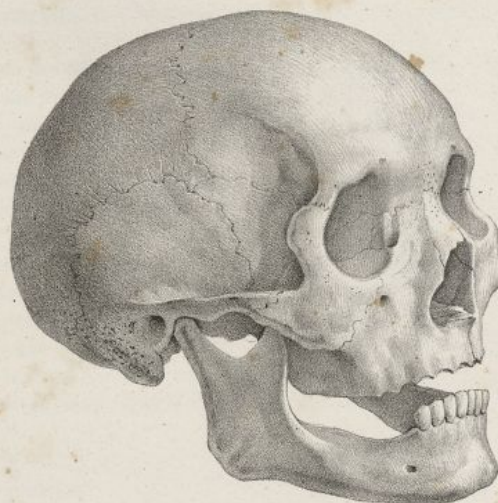

Fig. 3.

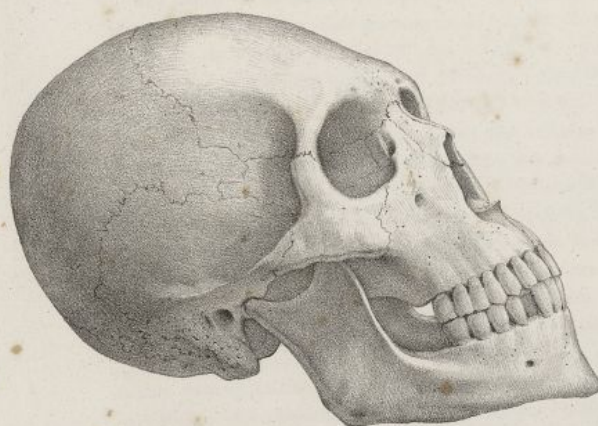

Fig. 4.

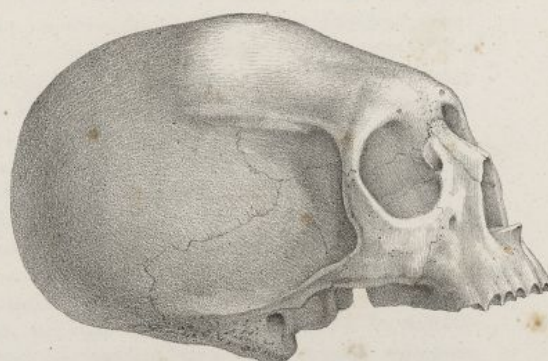


Fig. 5.

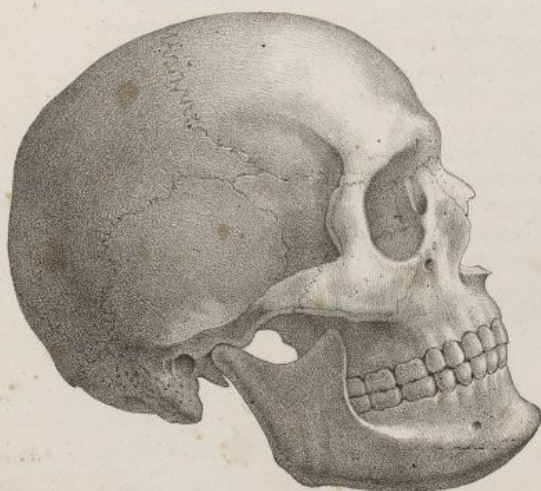
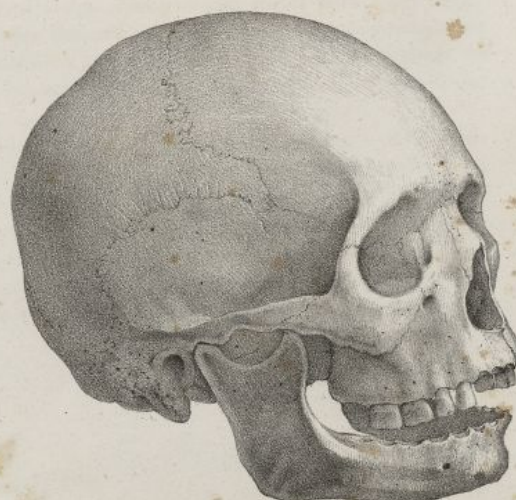

Fig. 6.



Fullet del.

Lith. de C. de Laist.







## PREMIÈRE DENTITION.

Les germes de la première dentition existent déjà sur les fœtus de deux mois de conception : ils commencent à s'ossifier vers quatre mois et demi, ou vers le milieu de la gestation (*pl. XXII, fig. 4*). Les premières dents qui s'ossifient sont les incisives inférieures, puis les supérieures, ensuite les canines et les molaires, absolument dans l'ordre de leur éruption.

A l'époque de la naissance, bien que les dents soient déjà très-développées, cependant elles sont entièrement renfermées dans les alvéoles, et recouvertes par les gencives; il est fort rare qu'à l'époque de la naissance une ou deux dents soient déjà sorties; ce n'est le plus ordinairement que du sixième au neuvième mois que l'éruption commence. Les incisives moyennes sortent les premières, d'abord à la mâchoire inférieure, puis à la supérieure; quelques semaines après on voit paraître les incisives latérales inférieures et supérieures; quelques mois plus tard paraît la canine d'en bas, puis celle d'en haut. Néanmoins il est très-commun que la canine ne sorte qu'après la première molaire, ou que ces deux dents paraissent ensemble. Enfin vers deux ans et demi ou trois ans, sort la seconde molaire, la première dentition est achevée, et l'enfant présente vingt dents. Quand ces dents sortent, leur ossification est fort avancée, leur racine est presque achevée.

## SECONDE DENTITION.

La seconde dentition fait sortir des mâchoires les trente-deux dents persistantes. Sur ce nombre il y en a vingt qu'on nomme *dents de remplacement*, parce qu'elles remplacent celles de lait, qui tombent; les douze autres sont nouvelles.

Les dents de la seconde dentition ont déjà leurs germes visibles sur les fœtus de trois ou quatre mois de conception. Ces germes sont placés derrière les follicules de la première dentition, pour les dents de remplacement, et plus en arrière, dans l'épaisseur de la mâchoire, pour les autres. Les germes des deux dentitions sont renfermés dans la même excavation des mâchoires, avant la formation des alvéoles et de leurs cloisons. Lorsque les cloisons des alvéoles, d'abord membraneuses, viennent à s'ossifier, alors il se forme des cellules osseuses distinctes pour chaque ordre de follicules, lesquels se trouvent ainsi contenus dans des cavités séparées. Les vaisseaux dentaires alimentent également les deux ordres de follicules. A la mâchoire inférieure, l'artère dentaire se divise en trois branches; une, très-voisine du bord inférieur de l'os, paraît en être le vaisseau nourricier; les autres se rendent aux follicules de la première et de la deuxième dentition. (*Voy. pl. XXIII, fig. 9, 10.*)

Nous avons vu que les germes de la première dentition adhéraient aux gencives par leur partie supérieure. Les germes de la seconde dentition y tiennent également, au moyen d'un prolongement plein ou canaliculé qui n'est que l'*iter dentis*, ou l'appendice de la membrane du follicule (*pl. XXIII, fig. 2, 9, 10, 11*). Ce canal, pour se porter à la gencive, passe par une petite ouverture qu'on rencontre à l'os maxillaire, derrière chaque dent de lait, sur la partie postérieure du bord alvéolaire. Ces petits trous sont très-visibles au niveau des dents incisives et canines. (*Voy. pl. XXIII, fig. 8, n° 7.*) A mesure que les dents de la seconde dentition prennent de l'accroissement, les dents de lait vacillent et finissent par se détacher et tomber spontanément. Si on les arrache dès qu'elles vacillent, elles ont encore une grande partie de leurs racines; si on les laisse tomber, elles en sont presque entièrement privées (*pl. XXIII, fig. 5, 6, 7*).

Quand on examine avec attention la cause de ces phénomènes, voici ce qu'on observe. Les dents de la seconde dentition sont placées au-dessous et derrière les alvéoles de celles de la première; elles poussent dans la direction de l'*iter dentis*, et en même temps elles pressent sur la paroi postérieure des alvéoles des dents de lait; cette pression détermine d'abord l'amincissement, puis la perforation de la cloison osseuse; les dents permanentes s'introduisent peu à peu dans les alvéoles des dents de lait par cette ouverture (*voy. pl. XXIV, fig. 1*), et bientôt déterminent l'atrophie de leurs vaisseaux, et l'absorption de leurs racines.

L'absorption des cloisons alvéolaires et de la racine des dents caduques ne paraît pas déterminée par la simple pression exercée par les dents permanentes. La plupart des anatomistes admettent, avec Bourdet, et MM. Delaforgue et Delabarre, que cette absorption est opérée par un organe essentiellement vasculaire, sorte d'appareil absorbant qui recouvre le sommet de la couronne des dents de la seconde dentition. C'est une espèce de bourgeon charnu, ou de membrane vasculaire rougeâtre, laquelle se trouve placée entre les dents persistantes et la racine des dents temporaires, de sorte qu'elle empêche leur contact immédiat. La destruction par absorption des cloisons alvéolaires et des racines



des dents de lait, a beaucoup d'analogie avec celles que produisent sur les autres os certaines tumeurs, telles que des fongus, des polypes, des anévrysmes.

Voici comment se fait ordinairement l'éruption des dents permanentes. Vers la sixième année, la première grosse molaire paraît la première à la partie la plus reculée des mâchoires (*pl. XXIII, fig. 13 n° 10*); toutes les dents de lait commencent en même temps à vaciller et tombent, en général, à sept ou huit ans, dans l'ordre de leur éruption; les incisives et les canines sont successivement remplacées, à la mâchoire inférieure et à la supérieure, par des dents semblables à elles; les deux molaires de lait tombent, et sont remplacées par les deux petites molaires; vers l'âge de dix ou douze ans, il pousse une seconde molaire de chaque côté, derrière la première; ce n'est qu'à dix-huit ou vingt ans que sort la troisième grosse molaire ou dent de sagesse, et que la seconde dentition est achevée.

On voit, d'après ce qui précède, qu'il y a pour toutes les dents cinquante-deux germes, vingt pour la première dentition, et trente-deux pour la seconde.

Lorsque la première dentition s'opère, les arcades alvéolaires sont peu développées, aussi les dents de lait sont d'abord serrées les unes contre les autres; mais les mâchoires continuent de croître, et vers l'époque de la seconde dentition, comme elles se sont déjà beaucoup élargies, les dents de lait se trouvent écartées les unes des autres. Les os maxillaires ont donc acquis plus de hauteur et de largeur; cependant comme les dents incisives permanentes sont très-larges, elles forcent ordinairement la canine de pousser sur un plan qui est antérieur au leur; plus tard les mâchoires continuant de croître, et les deux petites molaires étant moins grosses que les deux molaires de lait qu'elles remplacent, il se fait de l'espace et les dents se rangent d'une manière régulière sur les arcades alvéolaires.

A mesure que les dents poussent, les mâchoires s'écartent l'une de l'autre, et la face acquiert de plus grandes dimensions dans le sens vertical. Les branches de l'os maxillaire se redressent, leur angle devient plus saillant, et la tubérosité maxillaire s'affaisse après la sortie de la dent de sagesse. Lorsque toutes les dents sont sorties, les deux arcades qu'elles forment par leur réunion ont une figure parabolique; la supérieure est un peu plus évasée que l'inférieure qu'elle embrasse lorsque les mâchoires sont rapprochées. Le bord libre des arcades dentaires est ondulé; il est simple dans sa partie antérieure que forment les dents incisives et canines; en arrière il présente deux lèvres à raison de la largeur plus grande des dents molaires, et de la disposition de leurs tubercules. De ces lèvres l'externe est plus tranchante que l'interne à la mâchoire supérieure; le contraire s'observe à la mâchoire inférieure (*pl. XXII, fig. 2 et 3*).

Par les progrès de l'âge, les dents s'usent par le sommet de leur couronne; l'émail qui le recouvre est détruit, la couronne s'aplatit, et la substance éburnée est mise à nu. A mesure que les dents s'usent, elles ne se réparent pas par leur racine, comme cela s'observe pour certains animaux; les vaisseaux et les nerfs dentaires finissent par s'atrophier, et l'ouverture du canal dentaire par s'oblitérer. Les dents deviennent alors des espèces de corps étrangers pour les alvéoles qui les renferment; les parois de ces dernières cavités se contractent, se rétrécissent insensiblement sur les racines des dents, et les expulsent peu à peu. Les dents du vieillard, poussées hors des alvéoles, quoiqu'elles soient usées, semblent s'allonger; leur collet s'éloigne des alvéoles; la gencive reste adhérente au bord alvéolaire, et les dents se déchaussent. (Voy. *pl. XXIV, fig. 4*.) Enfin ces os, ne tenant plus dans les alvéoles rétrécis que par le sommet de leurs racines, deviennent vacillans, se détachent et tombent; les alvéoles s'oblitérent tout-à-fait, et les mâchoires prennent la forme que nous avons indiquée.

#### DE LA FACE EN GÉNÉRAL.

La face résulte de l'assemblage des os que nous venons d'étudier isolément (*pl. XXII, fig. 1*); elle est bien moins étendue que le crâne, et ne constitue guère qu'un tiers du volume de la tête dans l'homme adulte, tandis que le crâne forme les deux autres. Elle représente une sorte de pyramide triangulaire, solide, tronquée en arrière, articulée avec la partie antérieure et inférieure du crâne, auquel elle semble être sur-ajoutée et comme suspendue. Elle offre six régions; une supérieure ou crânienne, qui s'articule avec le crâne; une inférieure ou palatine, qui sépare la bouche des fosses nasales; une antérieure ou faciale, qui correspond à la région faciale de la tête; une postérieure ou gutturale, qui est en rapport avec le pharynx, et deux latérales ou zygomatiques, qui font partie des fosses du même nom. Ces diverses régions seront examinées avec la tête en général.

La face résulte de deux parties distinctes; l'une supérieure, immobile, composée de plusieurs os unis intimement les uns avec les autres, semble ne former qu'une seule pièce avec le crâne, c'est la mâchoire supérieure; l'autre inférieure mobile, forme la mâchoire inférieure. Examinons les articulations de ces deux parties.



## § I. ARTICULATION DES OS DE LA MACHOIRE SUPÉRIEURE.

Les os de la mâchoire supérieure s'articulent entre eux et avec le crâne; l'immobilité forme le caractère de leurs articulations, qui ont lieu par engrenure et par juxta-position. Les engrenures se trouvent autour de la face, la circonscrivent réellement, tandis que les articulations par juxta-position se rencontrent sur la ligne médiane.

Presque tous les points par lesquels le crâne et la face sont en contact, présentent des sutures à engrenures prononcées; ainsi on en trouve une transversalement située à la racine du nez, entre les os nasaux et sus-maxillaire d'une part, et le coronal de l'autre; cette suture se continue latéralement avec celles des os unguis et des apophyses orbitaires internes; on voit en dehors de l'orbite celle du frontal et du sphénoïde avec l'os malaire; puis celle de ce dernier os avec l'apophyse zygomatique; on trouve en arrière la suture verticale résultant de la jonction de la portion ascendante de l'os palatin avec l'apophyse ptérygoïde du sphénoïde; enfin on trouve d'autres articulations par juxta-position, qui résultent de la jonction du vomer avec le sphénoïde et l'éthmoïde, de celle de ce dernier avec les os unguis, sus-maxillaire, palatin, le cornet inférieur, etc.

## § II. ARTICULATION DE LA MACHOIRE INFÉRIEURE OU TEMPORO-MAXILLAIRE.

Cette articulation forme une double arthrodie; elle résulte de la réception du condyle de l'os maxillaire inférieur dans la cavité glénoïde du temporal. La cavité glénoïde n'est articulaire que dans sa moitié antérieure, qui est revêtue par un cartilage d'incrustation fort mince, lequel se prolonge au-dessous de la racine transverse de l'apophyse zygomatique. Un autre cartilage peu épais recouvre le condyle de la mâchoire, et se perd vers son col.

Cette articulation est maintenue par trois ligaments, pourvue de deux membranes synoviales, et d'un fibro-cartilage qui assurent sa mobilité.

*Ligament latéral externe* (pl. XXIV, fig. 5, n° 6 et 7). C'est un faisceau mince, court, aplati, à fibres parallèles, plus large en haut qu'en bas, qui se fixe dans le premier sens au tubercule qu'on observe au point de séparation des deux racines de l'apophyse zygomatique, et se termine dans le second au côté externe du col du condyle de la mâchoire.

*Ligament latéral interne* (pl. XXIV, fig. 6, n° 9 et 10). Il est plus mince et plus étendu que l'externe; sa forme est triangulaire; il naît de l'épine du sphénoïde et de ses environs, et descend obliquement en avant en s'élargissant, pour s'insérer en avant et au-dessus de l'orifice postérieur du canal dentaire inférieur.

*Ligament stylo-maxillaire* (pl. XXIV, fig. 6, n° 13). C'est une espèce de cordon aponévrotique qui est presque étranger à l'articulation. Il se fixe, d'une part, en haut à l'apophyse styloïde du temporal, et descend pour se terminer de l'autre au sommet de l'angle de la mâchoire.

*Fibro-cartilage inter-articulaire* (pl. XXIV, fig. 7, n° 9; et fig. 8, 9, 10, 11). Il est ovalaire, et sépare les deux membranes synoviales auxquelles il adhère fortement. Sa face supérieure est concave en avant et convexe en arrière, pour s'accommoder à la forme de la racine transverse de l'apophyse zygomatique, et de la cavité glénoïde avec lesquelles elle est en rapport. Sa face inférieure est concave et appliquée sur le condyle. Sa circonférence est libre, excepté en dehors, où elle adhère au ligament latéral externe. Le fibro-cartilage est plus épais à sa circonférence qu'à sa partie moyenne, qui présente parfois une ouverture irrégulière par laquelle les deux membranes synoviales communiquent ensemble. Ses fibres sont concentriques.

*Membranes synoviales* (voy. pl. XXIV, fig. 7, n° 10 et 11). La supérieure se déploie sur la cavité glénoïde et la racine transverse de l'apophyse zygomatique, et se réfléchit ensuite sur la face supérieure du fibro-cartilage qu'elle tapisse. L'inférieure, après avoir revêtu la face inférieure de ce dernier organe, se porte sur le condyle qu'elle recouvre en se prolongeant un peu plus en arrière qu'en avant.

## DE LA TÊTE EN GÉNÉRAL.

La tête, considérée dans son ensemble, représente une sorte d'ovoïde comprimé en avant et latéralement, fortement excavé en dessous, et dont la petite extrémité dirigée en bas et en avant correspond au menton, tandis que sa grosse extrémité se trouve en haut et en arrière, à l'origine de la suture lambdoïde.



On distingue à la tête six régions : une antérieure, une postérieure, une supérieure, une inférieure, et deux latérales.

La *région antérieure ou faciale* est (*pl. XXV, fig. 1*) oblongue, légèrement oblique en avant; elle est bornée en haut par le front, limitée en bas par la base de la mâchoire, et sur les côtés par les os de la pommette. Elle présente, de haut en bas, sur la ligne médiane, 1° le frontal, la bosse nasale; 2° une petite suture transversale qui unit les os propres du nez avec le frontal, et se continue de chaque côté avec une autre suture résultant de l'articulation de ce dernier os avec les apophyses montantes des os sus-maxillaires; 3° le nez, éminence pyramidale plus ou moins saillante, suivant les individus, qui forme une sorte de voûte inclinée en avant, étroite en haut, plus large en bas, convexe transversalement, droite ou concave de haut en bas, et plus prolongée sur les côtés qu'au milieu. Cette partie est formée par les os propres du nez, et les apophyses montantes des os sus-maxillaires; elle présente au milieu la suture verticale qui unit entre eux les os propres du nez, et de chaque côté une autre suture qui unit ces mêmes os aux apophyses montantes; 4° au-dessous du nez est l'*orifice antérieur des fosses nasales*; ouverture cordiforme, plus large en bas qu'en haut, formée dans le premier sens par les os maxillaires, dans le second par le bord inférieur des os propres du nez, et présentant en bas et au milieu l'*épine nasale antérieure*; 5° celle-ci surmonte une suture verticale qui résulte de l'articulation des os maxillaires entre eux; 6° au-dessous on voit l'arcade dentaire supérieure, l'ouverture de la bouche, l'arcade dentaire inférieure, la symphyse et l'apophyse du menton.

De chaque côté de cette région, on trouve de haut en bas la bosse frontale, l'arcade sourcilière, deux grandes cavités coniques dirigées en avant et en dehors, dans lesquelles sont logés les yeux, et appelées *les orbites*; la face externe de l'os de la pommette, la suture qui l'unit avec l'os sus-maxillaire, la face externe de ce dernier et la fosse canine, le trou sous-orbitaire, la fosse incisive, les arcades dentaires supérieure et inférieure, la face externe du corps de la mâchoire inférieure, le trou mentonnier, la ligne oblique externe.

La *région postérieure ou occipitale* (*pl. XXV, fig. 2*), nommée aussi l'*occiput*, est entièrement formée par le crâne, et spécialement par la face postérieure de l'occipital. Elle est arrondie, bornée en haut par la suture lambdoïde, en bas par le grand trou occipital, et sur les côtés par les apophyses mastoïdes.

La *région supérieure* de la tête, nommée le *vertex* ou *bregma*, a été étudiée avec le crâne, qui la forme entièrement (*pl. XXVI, fig. 7*.)

La *région inférieure* de la tête est fort inégale (*pl. XXV, fig. 2*); elle s'étend de l'occiput au menton. Sa partie postérieure est plus élevée que l'antérieure, et appartient à la région postérieure de la base du crâne; c'est par elle que la tête repose sur la colonne vertébrale; elle a été décrite. La partie antérieure de cette région est séparée de la précédente par une profonde excavation qui correspond au pharynx. Elle appartient aux fosses nasales et à la cavité de la bouche. Elle est limitée en arrière par les bords parotidiens de la mâchoire inférieure, et en dehors et en avant par la base du même os. Elle présente d'abord au milieu et en arrière les ouvertures postérieures des fosses nasales qui sont elliptiques, plus hautes que larges et dirigées en arrière, séparées l'une de l'autre par le bord postérieur du vomer, limitées en haut par le sphénoïde, en bas par la portion horizontale de l'os du palais, et en dehors par l'aile interne de l'apophyse ptérygoïde. En dehors de l'ouverture postérieure des fosses nasales, on voit la *fosse ptérygoïdienne* plus large en bas qu'en haut, formée par l'écartement des deux ailes de l'apophyse ptérygoïde, et complétée dans son fond par une petite surface triangulaire, appartenant à la tubérosité de l'os du palais. On trouve entre la fosse ptérygoïdienne et le bord parotidien de la mâchoire, un espace vide, rempli dans l'état frais des muscles, des nerfs et des vaisseaux.

La portion de cette région, qui appartient à la bouche, représente une grande excavation dont le fond a reçu le nom de *voûte du palais*, et dont les parois latérales et antérieures sont verticales. La voûte palatine est parabolique, concave, horizontale, rugueuse, et coupée par une suture longitudinale que forment les os palatins et sus-maxillaires de l'un et l'autre côté, en s'articulant ensemble. Cette suture se termine en arrière sur une épine nommée *nasale postérieure* ou *gutturale* appartenant aux os palatins; en avant elle passe à travers l'orifice inférieur du canal *palatin antérieur*; elle est coupée en arrière à angle droit, par une autre suture qui résulte de la jonction des os palatins et maxillaires; en arrière et en dehors de la voûte palatine, on trouve l'orifice inférieur du *canal palatin postérieur*, lequel remonte entre les os palatin et maxillaire, pour s'ouvrir à la partie inférieure de la fente ptérygo-maxillaire. (Voy. *pl. XXII, fig. 2*, n° 18; et *pl. XXVII, fig. 1*, n° 23.) Ce canal, dans son trajet, donne naissance à deux ou trois petits conduits palatins accessoires.

Les parois antérieures et latérales de la cavité buccale sont formées par la face interne des deux arcades alvéolaires et dentaires, que sépare l'ouverture de la bouche; et par la face interne ou linguale de l'os maxillaire inférieur.



Les *régions latérales* (pl. XXVI, fig. 1) de la tête sont aplaties et irrégulièrement triangulaires. Circonsrites chacune en haut par la ligne courbe temporale, elles sont limitées en arrière par l'apophyse mastoïde, et le bord parotidien de la mâchoire inférieure; en bas par la partie la plus reculée de la base de ce dernier os, en avant par l'os de la pommette. Elles sont partagées horizontalement par l'arcade zygomatique. La partie de ces régions, qui est située au-dessus de l'arcade précédente appartient à la fosse temporale; celle qui est au-dessous offre : superficiellement l'apophyse mastoïde, le conduit auditif externe, la face externe de la branche de la mâchoire, et l'articulation de son condyle avec le temporal; profondément une grande excavation qui constitue la fosse zygomatique, et qu'on ne peut bien voir qu'en enlevant l'os maxillaire inférieur.

## DES DIVERSES CAVITÉS DE LA TÊTE,

OU DES ORBITES, DES FOSSES NASALES, TEMPORALES ET ZYGOMATIQUES.

## DES ORBITES.

On nomme ainsi deux grandes cavités placées de chaque côté et en haut de la région antérieure de la tête. Destinés à loger les yeux, parfaitement semblables entre eux, les orbites ont chacun la forme d'une pyramide creuse, quadrangulaire, dont la base serait dirigée en avant et le sommet en arrière. Leurs parois représentent quatre surfaces triangulaires réunies par des angles rentrants.

La *paroi supérieure* ou la *voûte* (pl. XVII, fig. 2) est concave, formée en avant par la face orbitaire du coronal, et en arrière par la petite aile du sphénoïde. Elle présente en arrière la suture transversale qui résulte de l'articulation de ces deux parties, et le trou optique.

La *paroi inférieure* ou le *plancher de l'orbite* (pl. XXV, fig. 2, n° 22; pl. XXVII, fig. 1, n° 14 16) est plane et dirigée en dehors. Elle est formée en arrière par la facette supérieure de l'apophyse orbitaire de l'os palatin; au milieu par la face orbitaire de l'os sus-maxillaire; en avant par l'os malaire. Elle présente deux sutures transversales qui unissent ces trois os et le canal sous-orbitaire.

La *paroi externe* (pl. XXV, fig. 1, n° 20 21), fortement dirigée en dehors, est plane, formée en arrière par le sphénoïde, et en avant par l'os malaire. Elle offre au milieu la suture verticale qui unit ces deux os.

La *paroi interne* est la plus étroite (pl. XXVII, fig. 1, n° 11 12 13). Elle est plane et formée en avant par l'os unguis, au milieu par l'ethmoïde, et en arrière par le sphénoïde. Elle offre deux sutures verticales qui unissent ces trois os.

Des deux angles rentrants supérieurs de l'orbite, l'*externe* offre en arrière la fente sphénoïdale, en avant l'articulation du frontal avec le sphénoïde et l'os malaire. L'*interne* présente la suture qui unit le coronal avec l'ethmoïde et l'os unguis. Il est traversé par les trous orbitaires internes au nombre de deux ou trois, distingués en antérieur et en postérieur.

Des angles rentrants inférieurs, l'*interne* offre la suture qui résulte de l'articulation des os sus-maxillaire et palatin, avec les os unguis et ethmoïde; l'*externe* présente dans sa partie postérieure la fente *sphéno-maxillaire* ou *orbitaire inférieure*. Cette fente, qui fait communiquer l'orbite avec la fosse zygomatique, est moins large à sa partie moyenne qu'à ses extrémités; elle est formée en haut par le sphénoïde, en bas par les os sus-maxillaire et palatin, et en avant par l'os malaire.

La *base* ou le *contour de l'orbite* (pl. XXV, fig. 1; pl. XXVI, fig. 1), obliquement dirigé en avant et en dehors, est irrégulièrement quadrilatère, et plus large en dehors qu'en dedans. Il est formé en haut par l'arcade orbitaire du frontal, en bas par les os sus-maxillaire et malaire; en dehors par ce dernier os uni avec le coronal au moyen d'une suture courte, denticulée; en dedans il présente la *gouttière lacrymale*. Celle-ci est une excavation allongée, plus ou moins profonde suivant les individus, qui loge le sac lacrymal. Elle est formée en avant par l'écartement des deux lèvres du bord postérieur de l'apophyse montante de l'os sus-maxillaire, et en arrière par l'os unguis. Elle offre au milieu la suture verticale qui unit ces deux os, et en bas elle se continue avec le canal nasal.

Au sommet de l'orbite se réunissent les trois fentes sphénoïdale, sphéno-maxillaire et ptérygo-maxillaire.

L'axe de l'orbite est obliquement dirigé en avant et en dehors, de telle sorte qu'en arrière il se réunirait avec celui de la cavité correspondante de l'autre côté, derrière la fosse pituitaire. La paroi interne ne concourt point à cette obliquité de l'orbite : elle se porte directement d'arrière en avant.



## PLANCHE XXXI.

FIG. 1. Articulations occipito-atloïdienne et atloïdo-axoïdienne, vues par leur face antérieure. Grandeur naturelle.

N° 1. Apophyse basilaire sciée transversalement.—2. Face inférieure de la même apophyse.—3. Ligament occipito-atloïdien antérieur.—4. Faisceau mince du même ligament, qui passe au-devant de la membrane synoviale de l'articulation du condyle de l'occipital avec l'apophyse articulaire de l'atlas.—5. Membrane synoviale précédente mise à découvert.—6. Trou condylien antérieur.—7. Portion de l'occipital.—8. Partie moyenne du ligament atloïdo-axoïdien antérieur.—9. Partie latérale du même ligament.—10. Commencement du grand ligament vertébral antérieur.—11. Apophyse transverse de l'atlas.—12. Membrane synoviale qui couvre des apophyses articulaires correspondantes de l'atlas et de l'axis.—13. Axis.—14. Troisième vertèbre cervicale.

FIG. 2. Les articulations occipito-atloïdienne et atloïdo-axoïdienne, vues par leur face postérieure. Grandeur naturelle.

N° 1. Portion de l'occipital sciée transversalement.—2. Face postérieure de l'occipital.—3. Insertion du ligament occipito-atloïdien postérieur, à la partie postérieure du grand trou occipital.—4. Insertion du même ligament à l'arc postérieur de l'atlas.—5. Ouverture du même ligament, par laquelle passe l'artère vertébrale.—6. Arc postérieur de l'atlas.—7. Apophyse transverse de la même vertèbre.—8. Apophyses articulaires correspondantes de l'atlas et de l'axis.—9. Ligament atloïdo-axoïdien postérieur.—10. Ouverture latérale que présente ce même ligament.—11. Seconde vertèbre.—12. Premier ligament jaune.—13. Troisième vertèbre.

FIG. 3. Articulation occipito-axoïdienne, vue du côté du canal vertébral, lequel a été ouvert par une coupe transversale. Grandeur naturelle.

N° 1. Apophyse basilaire.—2. Gouttière basilaire.—3. Insertion du ligament occipito-axoïdien dans la gouttière précédente.—4. Ligament occipito-axoïdien.—5. Insertion du même ligament derrière le corps de l'axis.—6. Continuation du même ligament avec le ligament vertébral postérieur.—7. Trou condylien antérieur.—8. Portion des ligaments odontoiïdiens recouverts par le ligament occipito-axoïdien.—9. Extrémités du ligament transverse de l'atlas.—10. Condyle de l'occipital reçu dans l'excavation de l'apophyse articulaire de l'atlas.—11. Apophyse transverse de l'atlas.—12. Apophyses articulaires correspondantes de l'atlas et de l'axis.—13, 14, 15. Arc postérieur de l'atlas, et lames des seconde et troisième vertèbres sciées transversalement.

FIG. 4. Articulations occipito-axoïdienne et atloïdo-axoïdienne, vues par leur face postérieure: le ligament occipito-axoïdien a été enlevé en grande partie, afin de mettre à découvert les ligaments odontoiïdiens et transverse.


N° 1. Apophyse basilaire.—2. Gouttière basilaire.—3. Portion du ligament occipito-axoïdien.—4. Apophyse odontoïde passant au-dessus du ligament transverse.—5. Ligament transverse.—6. Ligaments odontoiïdiens.—7. Trou condylien antérieur.—8. Ligament occipito-atloïdien, vu par sa face postérieure.—9. Base de l'apophyse odontoïde.—10. Extrémité inférieure du ligament occipito-axoïdien.—11. Portion du ligament vertébral postérieur.—12. Portion de l'occipital sciée.—13. Articulation du condyle de l'occipital avec l'atlas.—14. Apophyse transverse de l'atlas.—15, 16, 17. Arc postérieur de l'atlas, et lames des seconde et troisième vertèbres sciées transversalement.

FIG. 5. Les articulations précédentes vues de profil, et mises à découvert par une coupe de l'occipital et des trois premières vertèbres, faite verticalement sur la ligne médiane.











## DES FOSSES NASALES.

On a donné ce nom à deux grandes cavités anfractueuses, à peu près quadrilatères, plus larges en bas qu'en haut, qui occupent la partie moyenne de la face, et sont séparées l'une de l'autre par une cloison verticale. Les fosses nasales sont situées au-dessous de la partie antérieure de la base du crâne, au-dessus de la bouche, entre les orbites, les fosses temporales et zygomatiques, au-devant de la cavité gutturale, et derrière le nez. Elles offrent chacune quatre parois, l'une supérieure, l'autre inférieure, et deux latérales; et deux ouvertures, l'une antérieure et l'autre postérieure.

La *paroi supérieure* ou la *voûte des fosses nasales* (pl. XXVI, fig. 2, n<sup>os</sup> 27 28 29 30; fig. 3, n<sup>o</sup> 30 30), s'étend d'une ouverture à l'autre, et décrit une courbe à concavité inférieure. Elle est formée en avant par la face interne de l'os du nez, au milieu par la face inférieure de la lame criblée de l'ethmoïde, et en arrière, où elle est fort oblique, d'abord par la face antérieure du sphénoïde, et ensuite par la face inférieure du même os. Elle présente la trace des sutures qui unissent ces os, et offrent en arrière une ouverture arrondie qui conduit dans les sinus sphénoïdaux, et au-dessous la suture qui réunit le vomer avec le sphénoïde.

La *paroi inférieure*, qu'on nomme encore le *plancher des fosses nasales* (pl. XXVI, fig. 2 et 3), est plus large et plus courte que la précédente. Elle s'étend directement d'une ouverture à l'autre; concave transversalement, légèrement inclinée en arrière, elle est formée par l'apophyse palatine de l'os sus-maxillaire, et par la portion horizontale de l'os du palais. Elle offre en arrière la suture transversale qui unit ces deux os, et en avant, près la cloison, l'orifice de l'une des deux branches du canal palatin antérieur. Celui-ci s'ouvre à la voûte palatine par une seule ouverture, de sorte qu'il a la forme d'un Y. (Voy. pl. XXVII, fig. 3, n<sup>os</sup> 12 13.)

La *paroi interne* (pl. XXVI, fig. 2, n<sup>o</sup> 36) est formée par la cloison; elle est parfaitement droite ou déjetée, soit à gauche, soit à droite, suivant les individus. Cette cloison est composée de la lame verticale de l'ethmoïde et du vomer; elle est marquée de sillons vasculaires, et présente en haut les orifices inférieurs des conduits olfactifs internes. Elle offre au milieu la suture qui unit le vomer avec la lame verticale de l'ethmoïde; en avant elle est coupée par une grande échancrure triangulaire qui reçoit le cartilage de la cloison; en arrière elle se termine au bord guttural du vomer.

La *paroi externe* (pl. XXVI, fig. 3,) est fort inégale, inclinée en bas et en dehors, de sorte qu'elle s'éloigne de plus en plus de la cloison, à mesure qu'on l'examine plus inférieurement. Elle est formée par l'ethmoïde, les os maxillaire supérieur, palatin, unguis, et le cornet inférieur. Examinée

N<sup>o</sup> 1. Moitié de l'apophyse basilaire. — 2. Moitié de la gouttière du même nom. — 3. Orifice interne du trou condylien antérieur. — 4. Portion de l'occipital divisée au niveau de la crête occipitale. — 5, 6. Insertion du ligament occipito-atloïdien postérieur au pourtour du grand trou occipital et à l'arc postérieur de l'atlas. — 7. Ouverture latérale du ligament précédent. — 8. Moitié droite du ligament atloïdo-axoïdien postérieur. — 9. Arc postérieur de l'atlas. — 10. Lame de l'axis. — 11. Ouverture latérale du ligament atloïdo-axoïdien postérieur. — 12. Apophyse odontoïde sciee par son milieu. — 13. Ligament odontoïdien du côté droit. — 14. Ligament occipito-atloïdien antérieur. — 15. Ligament atloïdo-axoïdien antérieur. — 16. Le ligament transverse coupé verticalement par son milieu, et au-devant de lui la membrane synoviale qui l'unit à la face postérieure de l'apophyse odontoïde. — 17. Petit arc de l'atlas sciee verticalement, et derrière lui la membrane synoviale qui l'unit à la face antérieure de l'apophyse odontoïde. — 18. Trou de conjugaison. — 19. Le premier ligament jaune. — 20, 21. Lames des seconde et troisième vertèbres sciees. — 22. Articulation du corps des seconde et troisième vertèbres.

FIG. 6. L'atlas avec le ligament transverse de l'articulation atloïdo-axoïdienne, vue par sa face supérieure. Grandeur naturelle.

N<sup>o</sup> 1. Petit arc de l'atlas. — 2. Facette concave que présente en arrière cet arc pour s'articuler avec l'apophyse odontoïde. — 3. Ligament transverse. — 4. Face antérieure du même ligament, formant avec le petit arc de l'atlas un trou dans lequel est reçue l'apophyse odontoïde. — 5. Trou vertébral. — 6. Facette articulaire de l'atlas encroûtée de cartilage pour s'articuler avec le condyle de l'occipital. — 7. Trou de l'apophyse transverse. — 8. Sommet de l'apophyse transverse. — 9. Arc postérieur.



## PLANCHE XXXII.

FIG. 1. Le sacrum d'une femme de trente ans, vu par sa face antérieure. Grandeur naturelle.

N° 1, 1, 1, 1, 1. Face antérieure de l'os, et surfaces quadrilatères qui la constituent au milieu. Ces surfaces sont séparées les unes des autres par des lignes transversales, lesquelles se terminent aux—2, 2, 2, 2. Trous sacrés antérieurs.—3, 3, 3, 3. Gouttières qui se continuent avec les trous précédents.—4. Base de l'os et surface qui s'articule avec la dernière vertèbre lombaire.—5. Apophyses qui s'unissent avec les apophyses articulaires inférieures de la dernière vertèbre lombaire.—6. Sommet du sacrum.—7. Bords latéraux, et surface qui s'articule avec l'os iliaque.—8. Portion libre des bords latéraux.

FIG. 2. Le même os, vu par sa face postérieure.

N° 1. Tubercules moyens de la face postérieure, qui font suite aux apophyses épineuses des vertèbres.—2, 2. Lames qui forment en arrière le canal sacré, et semblent analogues aux lames des vertèbres.—3, 3, 3, 3. Les trous sacrés postérieurs.—4. Orifice supérieur du canal sacré.—5. Orifice inférieur du même canal.—6. Base de l'os, et surface qui l'unit au corps de la dernière vertèbre lombaire.—7. Surface articulaire qui reçoit l'apophyse articulaire inférieure de la même vertèbre.—8. Bords latéraux de l'os, et surface qui l'unit à l'os iliaque.—9. Sommet du sacrum.

FIG. 3. Le même os, vu de profil.

N° 1, 1, 1. Tubercules moyens de la face postérieure de l'os.—2. Lames osseuses de la face postérieure.—3. Bord latéral droit du sacrum, et surface oblongue qui s'articule avec l'os iliaque correspondant.—4. Concavité de la face antérieure de l'os.—5. Base de l'os, et surface qui l'unit au corps de la dernière vertèbre lombaire.—6. Apophyse qui s'articule avec l'apophyse articulaire inférieure de la même vertèbre.—7. Sommet de l'os.—8. Orifice inférieur du canal sacré.

FIG. 4. Le coccyx vu par sa face antérieure. Les quatre pièces qui le forment ne sont pas encore soudées. Grandeur naturelle.

N° 1. Base du coccyx. Première pièce de cet os et surface qui l'unit au sommet du sacrum.—2. Les cornes du coccyx.—3, 4, 5. Seconde, troisième et quatrième pièces de cet os.

FIG. 5. Le même os, vu par sa face postérieure.

N° 1. Les cornes du coccyx.—2. Échancrure qui sépare les éminences précédentes, et base de l'os.—3, 4, 5. Seconde, troisième et quatrième pièces de l'os.

FIG. 6. Le même os, vu de profil.

N° 1, 2, 3, 4. Première, seconde, troisième et quatrième pièces du coccyx.

FIG. 7. L'os iliaque du côté droit, vu par sa face externe. Femme de trente ans. Grandeur naturelle.

N° 1. Ligne courbe supérieure.—2. Ligne courbe inférieure.—3. Fosse iliaque externe.—4. Cavité cotyloïde.—5. Échancrure inférieure de la même cavité.—6. Bords de la cavité cotyloïde.—7. Trou sous-pubien.—8. Tubérosité de l'ischion.—9. Branche descendante du pubis.—10, 10. Crête iliaque.—11. Épine iliaque antérieure et supérieure.—12. Échancrure qui sépare l'apophyse précédente de—13. L'épine iliaque antérieure et inférieure.—14. Épine du pubis.—15. Épine iliaque postérieure et supérieure.—16. Épine iliaque postérieure et inférieure.—17. Grande échancrure sciatique.—18. Épine sciatique.—19. Petite échancrure sciatique qui sépare l'épine précédente de la tubérosité de l'ischion.



Fig. 1.

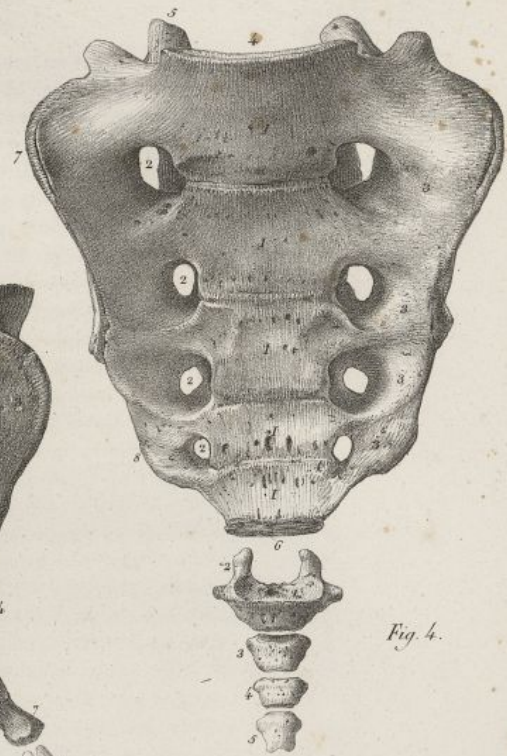


Fig. 4.

Fig. 3.

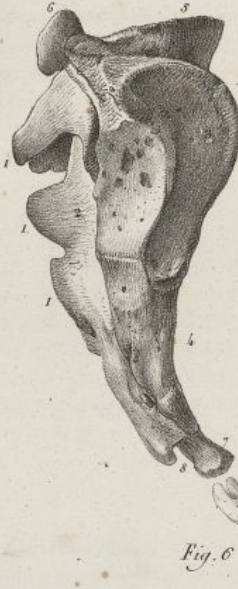

Fig. 6.

Fig. 2.

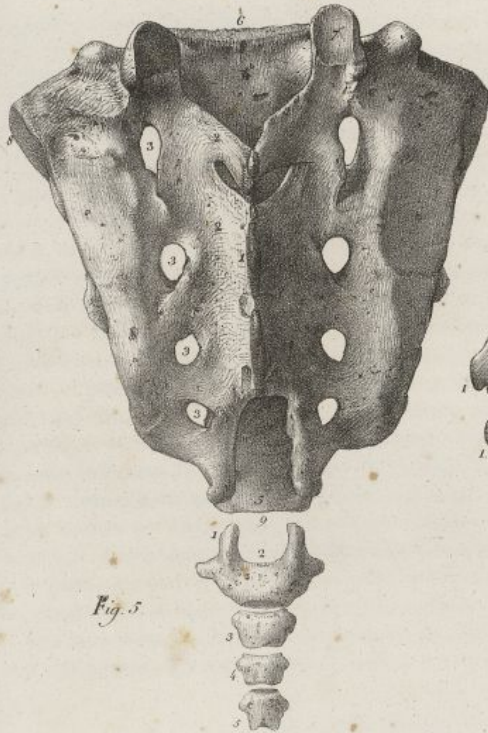

Fig. 5.

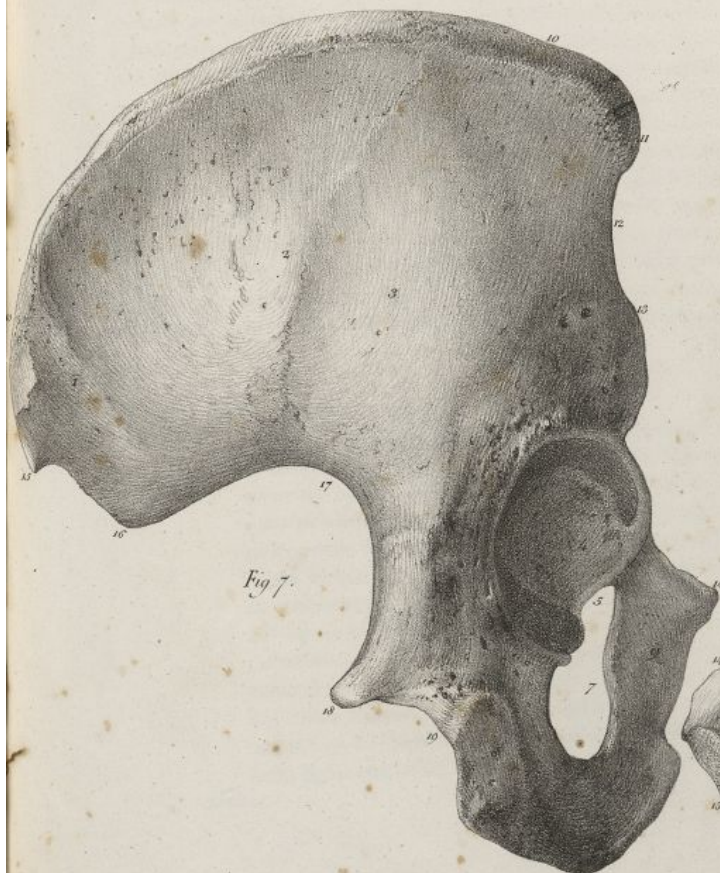


Fig. 7.

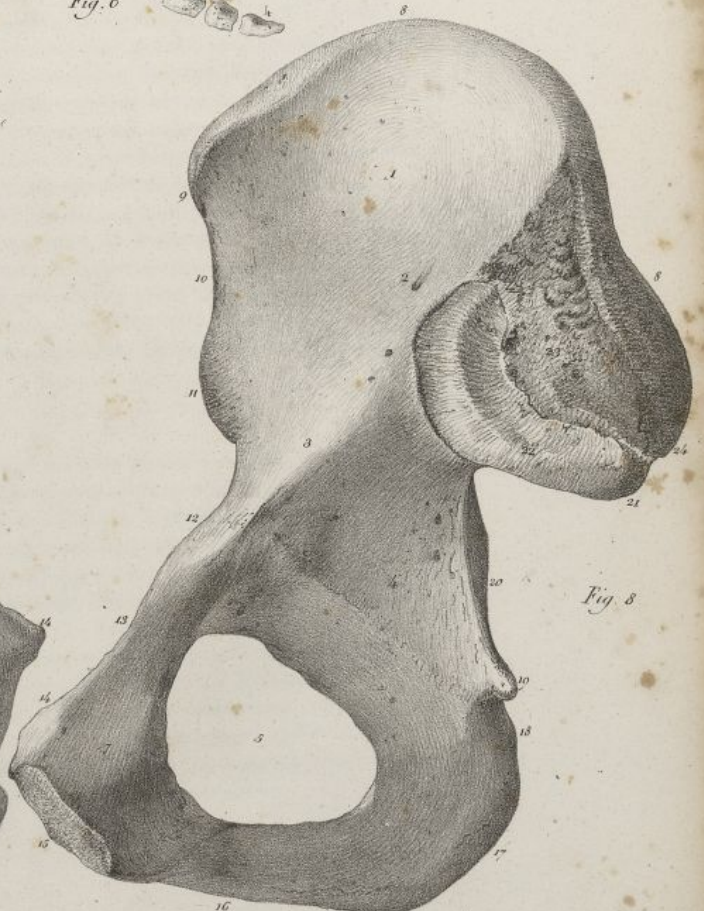


Fig. 8.

Haincelin del.

Lith. de C. de Lase







de haut en bas, elle présente : le cornet supérieur borné en avant par une surface rugueuse quadrilatère; le *méat supérieur*, sorte de gouttière horizontale, placée entre le cornet précédent et le moyen, et dans laquelle on trouve en arrière le trou sphéno-palatin, et en avant l'ouverture des cellules ethmoïdales postérieures. Le trou sphéno-palatin est arrondi, formé par l'os du palais et le sphénoïde; il fait communiquer les fosses nasales avec la fosse zygomatique (*pl. XXVII, fig. 2, n° 1*).

Le cornet moyen est situé au-dessous du méat supérieur. Plus grand que le cornet supérieur, il n'occupe que le tiers moyen de la paroi externe des fosses nasales. Au-dessous de lui on trouve le *méat moyen*, gouttière horizontale, anfractueuse, plus grande que le méat supérieur, et présentant deux ouvertures, l'une en avant, qui conduit dans les cellules ethmoïdales antérieures et dans les sinus frontaux; l'autre en arrière, qui aboutit au sinus maxillaire creusé dans l'os du même nom. L'ouverture de ce sinus est très-large sur un os isolé; elle se trouve considérablement rétrécie, en haut par l'ethmoïde, en bas par le cornet inférieur, et en arrière par l'os palatin.

Au-dessous du méat moyen est le cornet inférieur, lequel est plus volumineux que les deux précédents, et parcourt presque toute la longueur de la paroi externe des fosses nasales. Il surmonte le *méat inférieur* ou grande gouttière horizontale concave de haut en bas, droite d'avant en arrière, formée en avant par l'os maxillaire supérieur, et en arrière par l'os palatin. Ce méat offre en avant l'orifice inférieur du *canal nasal* (*pl. XXVI, fig. 3, n° 28*), qui est un peu oblique en arrière, et caché par le cornet inférieur. Le canal nasal lui-même est formé par l'os maxillaire supérieur en dehors, et en dedans par l'os unguis et le cornet inférieur (*pl. XXVII, fig. 2, n° 6 7 8; fig. 3, n° 7 8 9 10*). Il se continue avec la gouttière lacrymale, et fait communiquer l'orbite avec les fosses nasales. Plus étroit à sa partie moyenne qu'à ses extrémités, il offre une légère courbure dont la convexité est dirigée en avant et en dehors; il est tapissé par une membrane muqueuse.

Les *ouvertures antérieure et postérieure* des fosses nasales ont été décrites avec les régions de la tête auxquelles elles appartiennent.

#### DES FOSSES TEMPORALE ET ZYGOMATIQUE.

*Fosse temporale.* Nous l'avons déjà fait connaître en grande partie, en décrivant les régions latérales du crâne. Nous avons vu qu'elle est bornée en haut par la ligne courbe temporale; qu'elle est formée spécialement par le coronal, le pariétal, le temporal, et une portion des grandes ailes du sphénoïde; qu'elle présente les sutures qui unissent ces os entre eux. Lorsque la tête est entière, elle est limitée en bas par l'arcade *zygomatique*, arcade osseuse, convexe tout à la fois en dehors et en haut, formée par le temporal et l'os malaire, et présentant vers son milieu une suture dentelée, oblique en bas et en arrière, qui réunit ces deux os. En avant la fosse temporale est complétée par la face postérieure de l'os malaire; en bas et en dedans elle est séparée de la fosse zygomatique par une crête transversale appartenant au sphénoïde (*pl. XXVI, fig. 1*).

*Fosse zygomatique* (voy. *pl. XXVII, fig. 1 et 2*). On nomme ainsi l'excavation qui est comprise entre le bord postérieur de l'aile externe de l'apophyse ptérygoïde, et un bord mousse qui descend de la tubérosité malaire au bord alvéolaire supérieur. Elle présente en avant la tubérosité maxillaire creusée par les conduits dentaires supérieurs et postérieurs; en arrière l'aile externe de l'apophyse ptérygoïde; au milieu une fente verticale, profonde, large en haut, rétrécie en bas, formant le

FIG. 8. Le même os, vu par sa face interne.

- N° 1. La fosse iliaque. — 2. Conduit principal de nutrition de l'os. — 3. Bord mousse et concave qui sépare en deux parties cette face interne de l'os, et borne le détroit supérieur du bassin. — 4. Surface plane qui se trouve derrière la cavité cotyloïde. — 5. Trou sous-pubien. — 6. Gouttière oblique placée en haut du trou sous-pubien. — 7. Face postérieure du pubis. — 8, 8. La crête iliaque. — 9. Épine iliaque antérieure et supérieure. — 10. Échancrure qui sépare l'éminence précédente de — 11. L'épine iliaque antérieure et inférieure. — 12. Éminence iléo-pectinée. — 13. Branche horizontale du pubis. — 14. Épine du pubis. — 15. Surface du pubis qui concourt à la formation de la symphyse pubienne. — 16. Branche verticale du pubis. — 17. Tubérosité de l'ischion. — 18. Petite échancrure sciatique. — 19. Épine sciatique. — 20. Grande échancrure sciatique. — 21. Épine iliaque postérieure et inférieure. — 22. Surface oblongue qui s'articule avec le sacrum. — 23. Surface rugueuse placée derrière la précédente, et donnant attache à de forts ligaments. — 24. Épine iliaque postérieure et inférieure. (*Supérieur*)



## PLANCHE XXXIII.

FIG. 1. Le bassin d'un homme de trente-six ans, vu par sa face antérieure. Grandeur naturelle.

N° 1. Le corps du pubis. — 2. Union des deux pubis ou symphyse pubienne dépouillée de ses parties molles. — 3, 3. Les branches descendantes des pubis, formant avec les ischions l'arcade pubienne. — 4. Épine du pubis. — 5. Branche horizontale du pubis. — 6. Gouttière oblique située au-dessus du trou sous-pubien. — 7. Trou sous-pubien à travers lequel on voit une portion de — 8, 8. La symphyse sacro-iliaque. — 9. L'épine sciatique. — 10. La tubérosité de l'ischion. — 11. Échancrure qui sépare la tubérosité précédente de la cavité cotyloïde. — 12. Cavité cotyloïde, et surface oblongue de cette cavité qui est encroûtée de cartilage. — 13. Fond de la cavité cotyloïde, qui est dépourvue de cartilage d'incrustation. — 14. Échancrure inférieure de la cavité cotyloïde. — 15, 15. Rebord de la cavité cotyloïde, et les deux autres échancrures superficielles qu'il offre. — 16. Eminence iléo-pectinée. — 17. Épine iliaque antérieure et inférieure. — 18. Portion de la face externe de l'os iliaque. — 19. Épine iliaque antérieure et supérieure. — 20, 20. Crête iliaque. — 21. Base du sacrum placée au fond d'une grande échancrure que circonscrivent latéralement les os iliaques. — 22, 22. Face antérieure du sacrum; petit bassin ou excavation inférieure du bassin. — 23. Trous sacrés antérieurs. — 24. Coccyx. — 25. Fosse iliaque, et grande excavation du bassin séparée du petit bassin par — 26, 26. La marge ou le détroit supérieur du bassin.

FIG. 2. Le même bassin, vu par sa face postérieure.

N° 1. La base du sacrum placée au milieu de la grande échancrure que forment latéralement les os iliaques. — 2. La première pièce du sacrum, ayant beaucoup de ressemblance avec une vertèbre lombaire. — 3. Orifice supérieur du canal sacré. — 4. Surface concave qui reçoit l'apophyse articulaire de la dernière vertèbre lombaire. — 5, 5, 5. Tubercules moyens de la face postérieure du sacrum. — 6, 6, 6, 6. Trous sacrés postérieurs. — 7. Échancrure qui termine inférieurement la face postérieure du sacrum, et au-dessous orifice inférieur du canal sacré. — 8. Le coccyx. — 9. Branches ou cornes du coccyx articulées avec le sacrum. — 10. Épine iliaque postérieure et supérieure. — 11. Épine iliaque postérieure et inférieure. — 12. Partie postérieure de la symphyse sacro-iliaque. — 13, 13. Crête iliaque. — 14. Fosse iliaque externe. — 15. Partie postérieure de la cavité cotyloïde. — 16. Grande échancrure sacro-sciatique, à travers laquelle on voit — 17. La surface osseuse qui correspond au fond de la cavité cotyloïde. — 18, 18. Une portion du trou sous-pubien. — 19. Épine sciatique. — 20. Échancrure qui sépare la cavité cotyloïde de la tubérosité sciatique. — 21, 21. Les deux tubérosités sciatiques formant la base de l'arcade pubienne. — 22. Face interne de la branche de l'ischion. — 23. Petite échancrure sciatique.



Fig. 1.

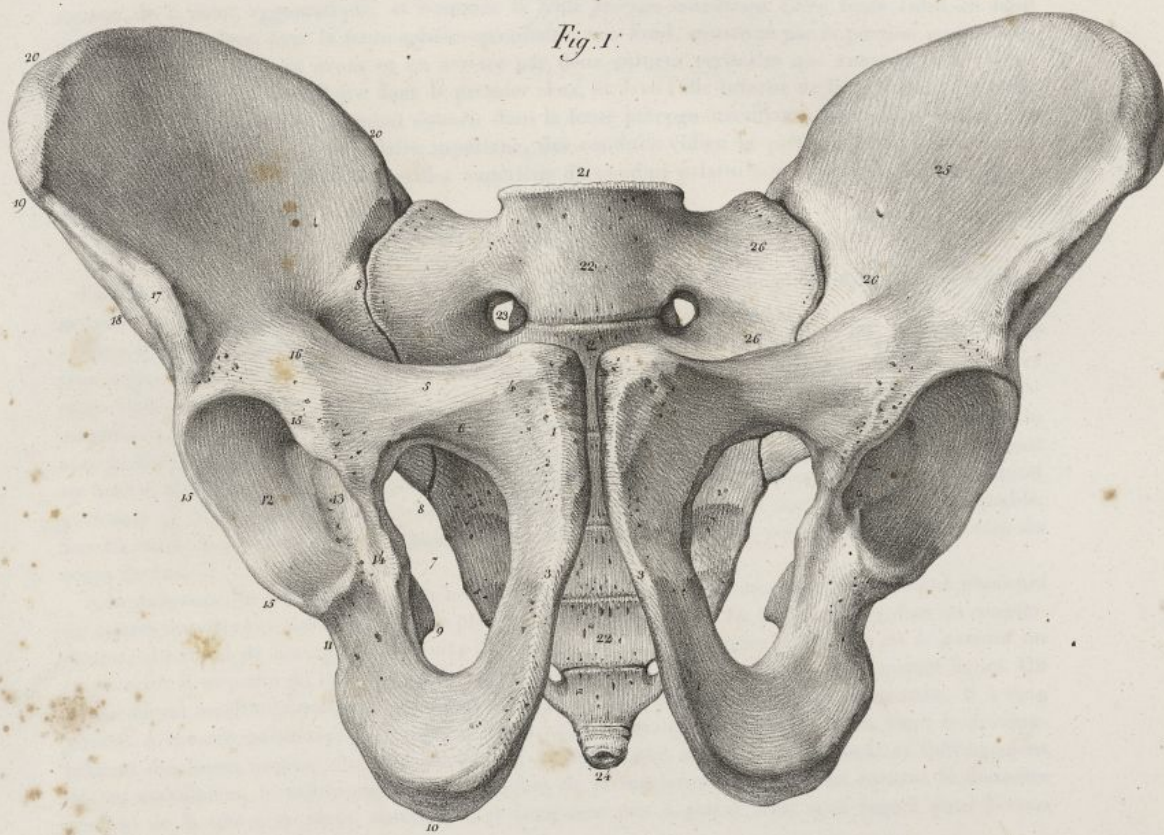
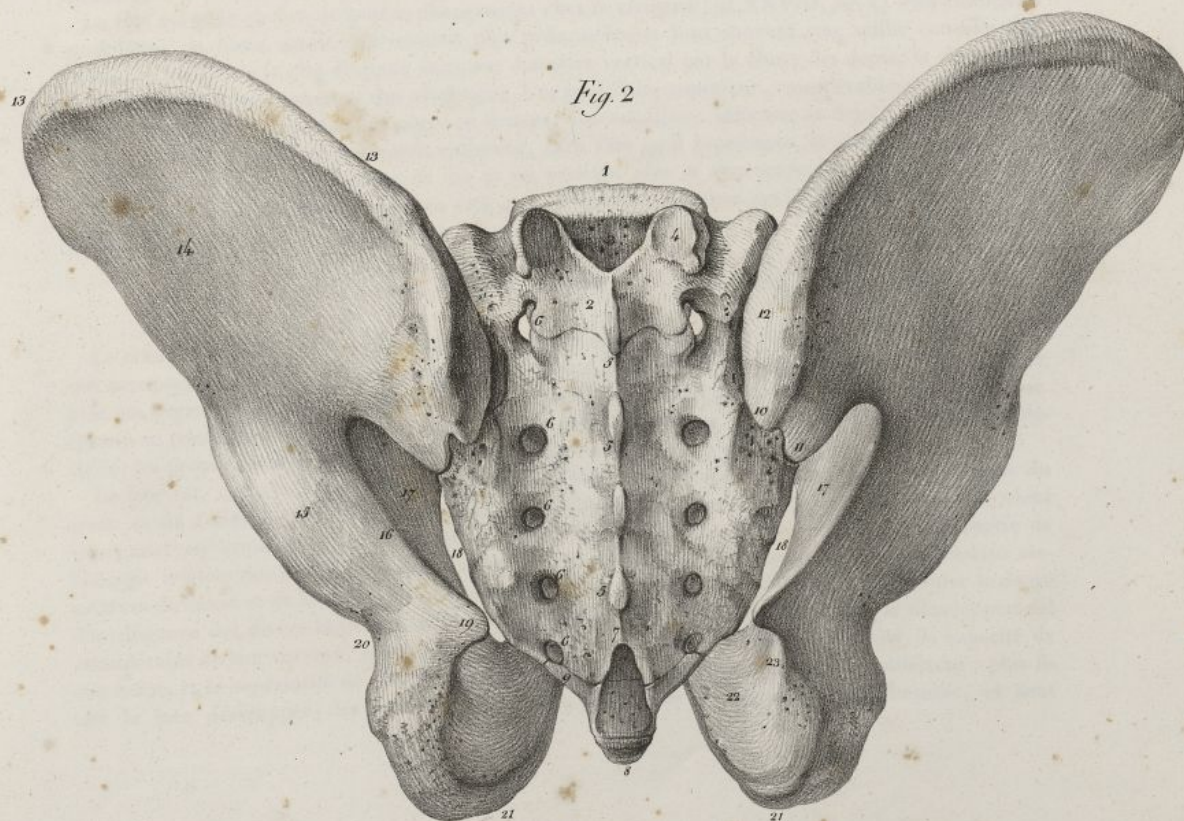


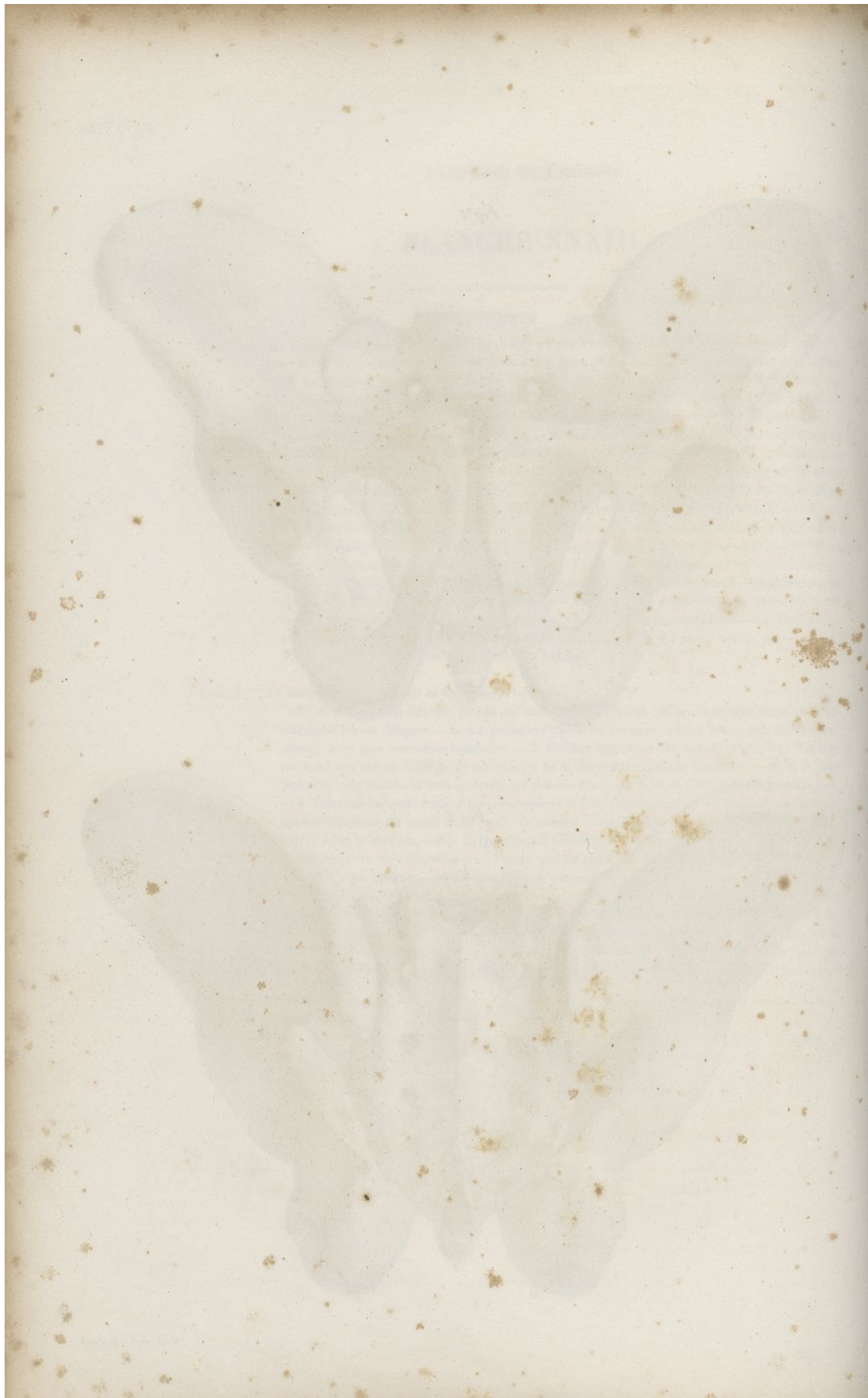
Fig. 2



Feillet del.

Lith. de C. de Lest







sommet de la fosse zygomatique, et nommée la *fente ptérygo-maxillaire*. Cette fente s'unit en haut presque à angle droit avec la fente sphéno-maxillaire; son fond, constitué par la portion verticale de l'os palatin, est limité en avant et en arrière par deux sutures verticales qui unissent cette même portion avec l'os sus-maxillaire dans le premier sens, et avec l'aile interne de l'apophyse ptérygoïde dans le second. Cinq trous viennent s'ouvrir dans la fente ptérygo-maxillaire, savoir : en arrière, les orifices antérieurs du trou maxillaire supérieur, des conduits vidien et ptérygo-palatin; en dedans le trou sphéno-palatin; en bas l'orifice supérieur du conduit palatin postérieur (*pl. XXVII, fig. 1, n° 19 20 21 22; fig. 2, n° 1*).

## DÉVELOPPEMENT DE LA TÊTE.

La tête diffère non-seulement pour le volume, mais aussi pour la forme et les rapports dans lesquels se trouvent entre elles ses différentes parties aux diverses époques de la vie.

Chez le fœtus, sa partie supérieure où le crâne est très-développée relativement à la face. Celle-ci est plus large en haut qu'en bas; elle a peu de hauteur, à raison du peu de développement des mâchoires et de l'absence des dents (*voy. pl. XXVII, fig. 5 et 6*); les orbites sont alors très-grands; les os sus-maxillaires offrent à peine la trace de leur sinus, ont leur bord alvéolaire arrondi, et presque confondu avec la base des orbites. La mâchoire inférieure est arrondie dans son corps, et son étendue de haut en bas est moindre qu'après la sortie des dents, époque à laquelle elle s'allonge et s'aplatit; la région gutturale de la face présente aussi chez le fœtus très-peu de hauteur et une obliquité remarquable. Sur les côtés, la branche de la mâchoire inférieure est très-oblique, et presque dans la direction du corps de l'os.

À la naissance, la tête du fœtus a la forme d'un ovoïde irrégulier, auquel on a distingué plusieurs diamètres importants à connaître pour la pratique des accouchemens. De ces diamètres, l'un est *occipito-frontal*; il s'étend de l'occipital au front; il a quatre pouces trois lignes. Un autre est *bi-pariétal* ou transverse; il se porte de l'un des pariétaux à l'os correspondant, et a trois pouces quatre lignes. Un troisième est *occipito-mentonnier*, et s'étend de la partie supérieure de l'occiput au menton. Il a cinq pouces. À mesure qu'on avance en âge, le crâne croît moins en proportion que la face; le développement des fosses nasales, du sinus maxillaire, l'éruption des dents, l'aplatissement et l'allongement des os maxillaires, le redressement des branches de la mâchoire, agrandissent surtout le diamètre vertical de la tête à sa partie antérieure, et l'amènent peu à peu à l'état sous lequel nous l'avons décrite dans l'âge adulte.

La tête éprouve encore de grands changemens chez le vieillard (*pl. XXVIII, fig. 1*) : les éminences sourcilières, la bosse nasale, deviennent plus prononcées et font souvent une saillie considérable. La région faciale de la tête diminue dans son diamètre vertical par la chute des dents, la disparition des alvéoles, et le resserrement des mâchoires. L'os maxillaire supérieur, considérablement rétréci au niveau de son bord alvéolaire, se porte en dedans; l'os maxillaire inférieur se déjette en devant par sa partie inférieure, et ordinairement embrasse, dans l'arc qu'il représente, la mâchoire supérieure, de sorte que les bords alvéolaires de ces os ne peuvent plus se rencontrer, et que la mastication devient presque impossible. Le menton s'allonge, se rapproche du nez, qu'il peut même toucher facilement, lorsque celui-ci se dirige naturellement en bas.

## DES DIMENSIONS RESPECTIVES DU CRÂNE ET DE LA FACE. ANGLE FACIAL.

Le crâne et la face sont loin d'être dans les mêmes rapports chez les divers individus. Les organes qui occupent les cavités de la face sont ceux de la vue, de l'odorat, du goût, et de la mastication; or plus ces organes sont développés, plus la face acquiert de grandes proportions relativement au crâne. Quand au contraire le cerveau, organe des facultés intellectuelles, présente un développement considérable, les proportions du crâne l'emportent sur celles de la face.

La face est, chez la plupart des hommes, sensiblement inclinée en avant; plus les organes du goût et de l'odorat sont prononcés, plus son obliquité est grande, plus elle s'allonge, et vient proéminer en avant du crâne. Comme la nature de chaque homme dépend en grande partie de l'énergie relative des fonctions du cerveau et de celles des sens, il en résulte que les dimensions respectives du crâne et de la face peuvent jusqu'à un certain point nous servir pour déterminer le degré d'intelligence des divers individus. L'homme est placé à la tête des animaux, par le développement considérable de son cerveau, relativement aux autres parties de son système nerveux, la capacité de son crâne, et la supériorité de son intelligence. Chez les animaux ces rapports sont différens : plus ils ont la face développée, les mâchoires saillantes, plus aussi ils s'éloignent de l'homme, et sont



## PLANCHE XXXIV.

FIG. 1. Le bassin d'une femme de vingt-cinq ans, régulièrement conformé, vu par sa face antérieure. Grandeur naturelle.

N° 1. La symphyse des pubis. — 2. Le corps du pubis. — 3, 3. L'arcade pubienne. — 4. Le trou sous-pubien. — 5. L'épine du pubis. — 6. Gouttière oblique, située au-dessus du trou sous-pubien. — 7. Branche horizontale du pubis. — 8. Éminence iléo-pectinée. — 9. Tubérosité de l'ischion. — 10. Cavité cotyloïde. Portion de cette cavité qui est encroûtée de cartilage. — 11. Fond de la cavité cotyloïde. — 12. Échancrure inférieure de la même cavité. — 13. Échancrure qui sépare la cavité cotyloïde de la tubérosité de l'ischion. — 14. Base du sacrum. — 15. Éminence du sacrum, qui se joint avec l'apophyse articulaire inférieure de la dernière vertèbre lombaire. — 16, 16. Face antérieure du sacrum, et paroi postérieure du bassin. — 17. Trous sacrés antérieurs. — 18, 18. Symphyse sacro-iliaque. — 19, 19, 19, 19, 19. Le détroit supérieur du bassin. — 20. La fosse iliaque. — 21, 21. Crête iliaque. — 22. Épine iliaque antérieure et supérieure. — 23. Échancrure qui sépare l'éminence précédente de — 24. L'épine iliaque antérieure et inférieure. — 25. Le coccyx.

FIG. 2. Le même bassin, vu par sa région supérieure. Réduit de moitié.

N° 1. La base du sacrum. — 2. Tubercules moyens de la face postérieure du sacrum. — 3. Ouverture supérieure du canal sacré. — 4. Éminence qui se joint avec l'apophyse articulaire inférieure de la dernière vertèbre lombaire. — 5. Partie postérieure de l'os iliaque saillant en arrière au delà du sacrum. — 6, 6. Crête iliaque. — 7. Fosse iliaque. — 8. Symphyse sacro-iliaque. — 9. Épine iliaque antérieure et supérieure. — 10. Épine iliaque antérieure et inférieure. — 11. Éminence iléo-pectinée. — 12. Crête du pubis. — 13. Épine du pubis. — 14. Symphyse pubienne. — 15. Sommet du coccyx. — 16. Face postérieure de la symphyse pubienne. La distance qui sépare ce chiffre du n° 1 indique le diamètre antéro-postérieur du détroit supérieur du bassin. — 17, 17. Le détroit supérieur du bassin. La distance qui sépare ces deux numéros marque le diamètre transverse de ce détroit. — 18. Épine sciatique. — 19. Face antérieure du sacrum. — 20. La distance qui sépare ce numéro du 8 indique le diamètre oblique du détroit supérieur du bassin.

FIG. 3. Le même bassin, vu par sa région inférieure. Même réduction.

N° 1. Symphyse pubienne. — 2. Épine du pubis. — 3. Branche horizontale du pubis. — 4. Éminence iléo-pectinée. — 5. Épine iliaque antérieure et inférieure. — 6. Épine iliaque antérieure et supérieure. — 7. Crête iliaque. — 8, 8. Arcade pubienne. — 9. Trou sous-pubien. — 10. Cavité cotyloïde. — 11, 11. Tubérosités de l'ischion. La distance qui sépare ces deux numéros marque le diamètre transverse du détroit inférieur du bassin. — 12. Épine sciatique. — 13. Sommet du coccyx. — 14. Orifice inférieur du canal sacré. — 15. Base du sacrum. — 16. Symphyse sacro-iliaque. — 17. Partie inférieure de la symphyse pubienne. La distance qui sépare ce numéro du n° 13 indique le diamètre antéro-postérieur du détroit inférieur du bassin.



Fig. 1.

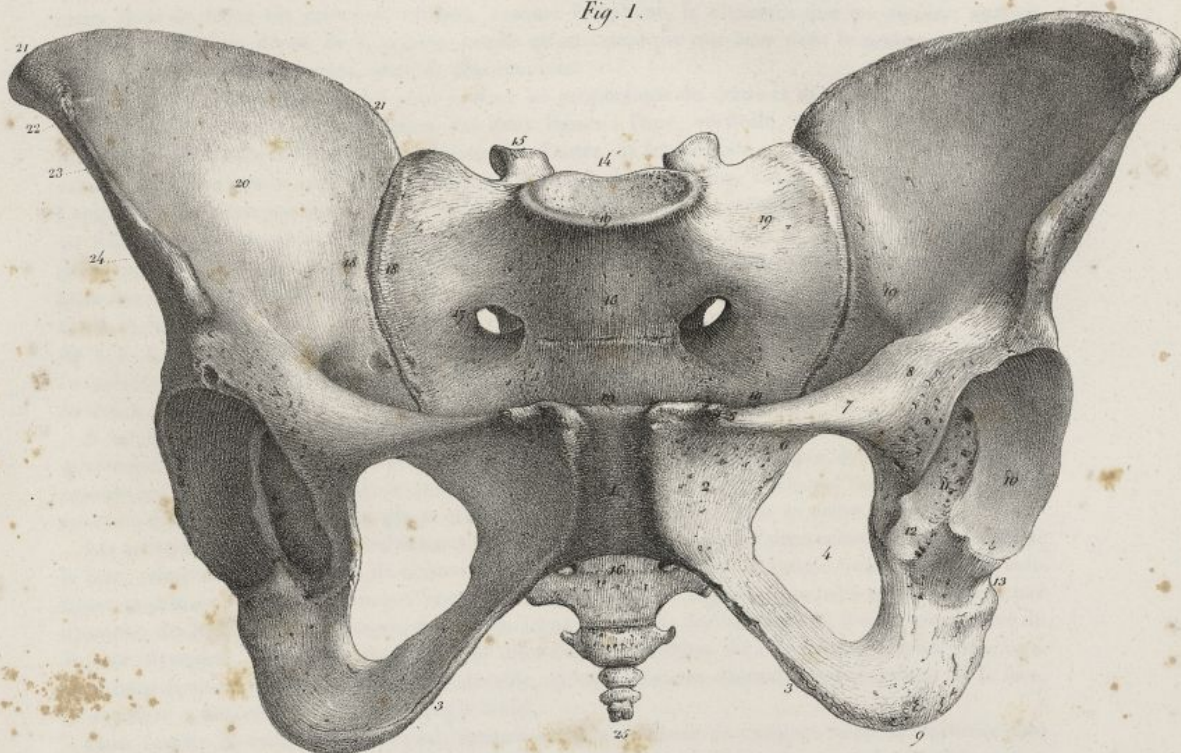


Fig. 3.

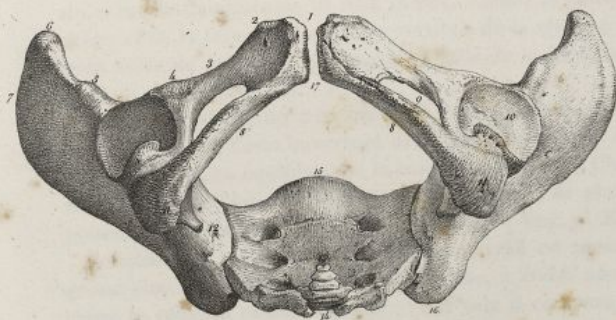
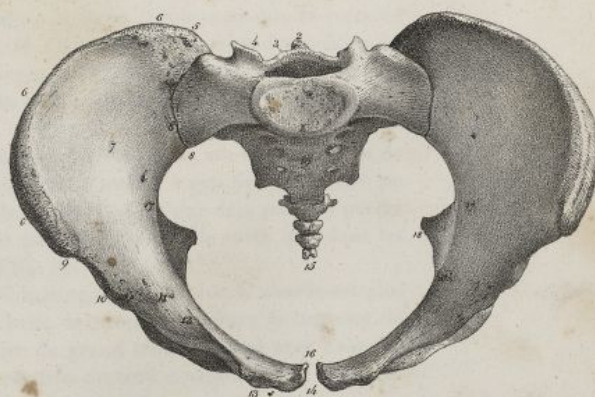

Fig. 2.



Haincelin del.

Lith. de C. de Looze







dégradés ou féroces. On attribue généralement un plus haut degré d'intelligence à ceux de ces animaux dont le front est relevé et saillant, comme l'éléphant, la chouette que les anciens avaient attachée à Minerve, déesse de la sagesse; tandis qu'on remarque que ceux dont le museau est pointu et les mâchoires fort allongées, sont les plus stupides.

Un des moyens les plus simples pour évaluer les proportions du crâne et de la face, est de mesurer l'angle facial. Il résulte de la réunion des deux lignes : l'une, verticale, descend du point le plus saillant du front aux dents incisives supérieures; l'autre est horizontale, et s'étend du conduit auditif externe à l'épine nasale antérieure. Dans cette manière de déterminer l'angle facial, celle qu'indique Camper, on ne tient pas compte de la saillie que peuvent former la mâchoire supérieure et les dents au delà de l'épine nasale, et de l'allongement de ces mêmes parties dans le sens vertical. Comme le développement des mâchoires, en avant et en bas, a une grande influence sur les caractères des têtes des différens peuples et des animaux, je pense qu'il vaut mieux faire rencontrer les lignes verticale et horizontale, au niveau des dents incisives de la mâchoire supérieure. (Voy. *pl. XXVIII, fig. 2, 3, 4, 5.*) Plus le cerveau est développé, le front proéminent, plus la ligne faciale se relève, plus l'angle s'ouvre et s'approche de l'angle droit; plus la face s'allonge au contraire, plus cet angle se ferme et devient aigu.

A mesure qu'on s'éloigne de l'homme pour descendre dans l'échelle des animaux, on voit les mâchoires s'allonger de plus en plus, et le crâne diminuer de telle sorte que dans les plus voraces comme les reptiles et beaucoup de poissons, la tête semble constituée presque en totalité par deux énormes mâchoires horizontales qui se trouvent sur le même niveau que le crâne.

Les artistes grecs avaient probablement déjà fait ces remarques sur les dimensions et la direction de la face, relativement au crâne; ils donnaient quatre-vingt-dix degrés à l'angle facial, quand ils voulaient imprimer à leurs personnages beaucoup de noblesse et de dignité, lorsqu'ils représentaient par exemple, des législateurs, des sages, des poètes. Dans les statues des héros et des dieux, dans la tête du Jupiter olympien, ils ont même exagéré les dimensions ordinaires du crâne dans l'espèce humaine, en faisant faire au front une saillie considérable, et en diminuant d'autant les dimensions de la face, de manière à donner cent degrés à l'angle facial.

Dans l'espèce humaine, l'angle facial, mesuré selon la méthode de Camper, varie de soixante-cinq à quatre-vingt-cinq degrés; chez l'adulte du moins, car dans l'enfant, à raison du développement précoce du crâne, et chez le vieillard, à cause du rétrécissement des mâchoires et de la chute des dents, il approche de quatre-vingt-dix degrés; dans les têtes de la race caucasienne, il est ordinairement de quatre-vingts degrés; dans celles de la race mongole, de soixante-quinze; dans les nègres de soixante-cinq à soixante-dix; les peuples qui présentent cette dernière conformation se rapprochent beaucoup des singes, sous le rapport de la forme de la tête; ils servent pour ainsi dire de transition de l'espèce humaine à celle des brutes. (Voy. *pl. XXX, fig. 1.*) Voyez la *pl. XXVIII*, dans laquelle j'ai tâché de montrer les deux extrêmes de l'espèce humaine, en mettant en opposition la tête de Bichat avec celle d'une femme boschisman. Cette dernière se rapproche beaucoup plus de la tête de l'orang-outang par sa forme, que de celle de l'illustre anatomiste que j'ai pris comme type du plus haut degré de développement des facultés intellectuelles.

Le moyen d'appréciation proposé par Camper est peu exact, parce que le développement considérable des sinus frontaux, en poussant en avant le front, relève la ligne faciale sans que la capacité du crâne soit augmentée. Il vaut mieux, comme le conseille M. Cuvier, comparer les dimensions du crâne et de la face sur une coupe verticale de la tête; en suivant ce procédé, on voit que dans l'Européen l'aire du crâne est quadruple de celle de la face; tandis que celle-ci, dans le nègre, augmente environ d'un cinquième.

La position du grand trou occipital forme, ainsi que l'a démontré Daubenton, un des caractères de la tête humaine. Cette ouverture dans l'homme regarde en bas, et se trouve à peu près au centre de la tête, qui est en équilibre sur la colonne vertébrale. Chez le nègre elle s'éloigne déjà pour se porter en arrière; dans les autres animaux, elle devient de plus en plus postérieure, de sorte que dans les poissons elle regarde directement en arrière. (Voy. *pl. XXVIII, fig. 2, 3, 4, n° 3 3 3.*)

Soëmmering ayant remarqué que le cerveau est moins volumineux, tandis que la moelle est plus grosse chez les animaux que chez l'homme, a établi une échelle de proportion entre la capacité du crâne et celle du canal vertébral : pour cela il compare l'aire du grand trou occipital avec l'aire du crâne. En suivant cette méthode, on voit que la grandeur relative du trou occipital va en augmentant, à mesure qu'on descend dans les classes des animaux.



## PLANCHE XXXV.

FIG. 1. Portion d'un bassin de femme de vingt ans, avec ses ligaments, vu par sa face antérieure. Réduit d'un tiers de la grandeur naturelle.

N° 1. La dernière vertèbre lombaire. — 2. Fibro-cartilage qui unit le corps de la vertèbre précédente à la base du sacrum. — 3. Terminaison du grand ligament vertébral antérieur. — 4. Apophyse transverse de la dernière vertèbre lombaire. — 5. Ligament iléo-lombaire. — 6. Ligament sacro-vertébral. — 7. Crête iliaque. — 8. Épine iliaque antérieure et supérieure. — 9. Symphyse pubienne. — 10. Ligament pubien antérieur. — 11. Ligament pubien inférieur. — 12. Épine du pubis. — 13. Ouverture supérieure du ligament sous-pubien. — 14. Ligament sous-pubien. — 15, 15, 15. Ligament cotyloïdien. — 16. Cavité cotyloïde. — 17. Faisceaux du ligament cotyloïdien qui convertissent en trou. — 18. L'échancrure inférieure de la cavité cotyloïde. — 19. Ligament sacro-coccygien antérieur. — 20. Fosse iliaque. — 21, 21. Fibres transversales qui couvrent la partie antérieure de la symphyse sacro-iliaque. — 22. Portion du petit ligament sacro-sciatique.

FIG. 2. La même pièce, vue par sa face postérieure.

N° 1. Dernière vertèbre lombaire, et coupe transversale de l'avant-dernier fibro-cartilage inter-vertébral. — 2. Canal vertébral. — 3. Terminaison du ligament sus-épineux sur les tubercules moyens de la face postérieure du sacrum. — 4. Ligament iléo-lombaire. — 5. Crête iliaque. — 6. Ligament sacro-vertébral. — 7, 7, 7, 7. Ligament sacro-iliaque postérieur. — 8, 8. Trous sacrés postérieurs. — 9. Ligament sacro-épineux. — 10, 11, 12. Insertion du grand ligament sacro-sciatique à l'os iliaque, au sacrum et au coccyx. — 13. Insertion du même ligament à la tubérosité sciatique. — 14. Petite échancrure sciatique. — 15. Épine sciatique. — 16. Partie postérieure de la cavité cotyloïde. — 17. Grande échancrure sacro-sciatique. — 18. Ligament sacro-coccygien postérieur. — 19. Fosse iliaque externe. — 20. Jonction de l'apophyse articulaire de la dernière vertèbre avec le sacrum.

FIG. 3. La moitié droite du bassin d'une femme de dix-huit ans, avec ses ligaments, vu de profil par sa face extérieure. Réduit d'un tiers de la grandeur naturelle.

N° 1. Crête iliaque. — 2. Épine iliaque antérieure et supérieure. — 3. Angle du pubis. — 4. Branche verticale du pubis. — 5. Tubérosité de l'ischion. — 6. Ligament sous-pubien. — 7. Ligament cotyloïdien, et rebord de la cavité cotyloïde. — 8. Cavité cotyloïde. — 9. Faisceaux fibreux du ligament cotyloïdien, qui convertissent en trou l'échancrure inférieure de la cavité cotyloïde. — 10, 10. Le petit ligament sacro-sciatique, recouvert par — 11, 11, 11, 11. Le grand ligament sacro-sciatique. — 12. Ligament sacro-épineux. — 13, 13. Terminaison du ligament sus-épineux sur les tubercules moyens de la face postérieure du sacrum. — 14, 14. Ligament sacro-coccygien postérieur. — 15. Grand trou sacro-sciatique. — 16. Petit trou sciatique.

FIG. 4. La même pièce, vue de profil par sa face interne.

N° 1, 1. Dernière vertèbre lombaire coupée par sa partie moyenne. — 2. Terminaison du ligament sus-épineux et au-devant : dernier ligament inter-épineux, et dernier ligament jaune. — 3. Moitié du ligament sacro-coccygien postérieur. — 4. Dernier fibro-cartilage placé entre la dernière vertèbre lombaire et la base du sacrum. — 5. Sacrum scié par son milieu, et canal sacré. — 6. Face antérieure du sacrum, et trous sacrés antérieurs. Paroi postérieure du petit bassin. — 7, 7. Grand ligament sacro-sciatique. — 8. Prolongement falciforme que le ligament précédent envoie en dedans de la branche de l'ischion. — 9. Insertion du petit ligament sacro-sciatique au sacrum et au coccyx. — 10. Insertion du même ligament à l'épine sciatique. — 11. Grand trou sacro-sciatique. — 12. Petit trou sciatique. — 13. Ouverture du ligament sous-pubien. — 14. Le ligament



Fig. 1.

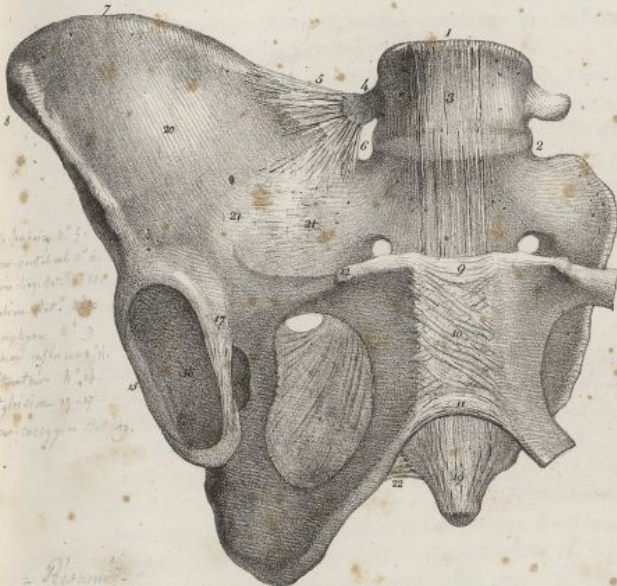


Fig. 2.

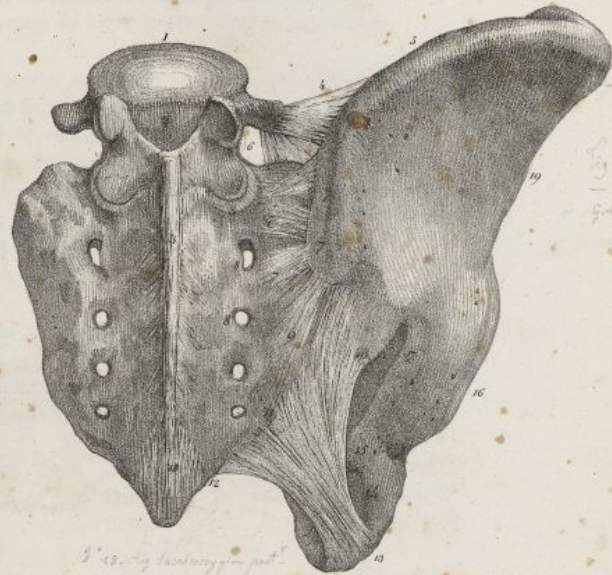
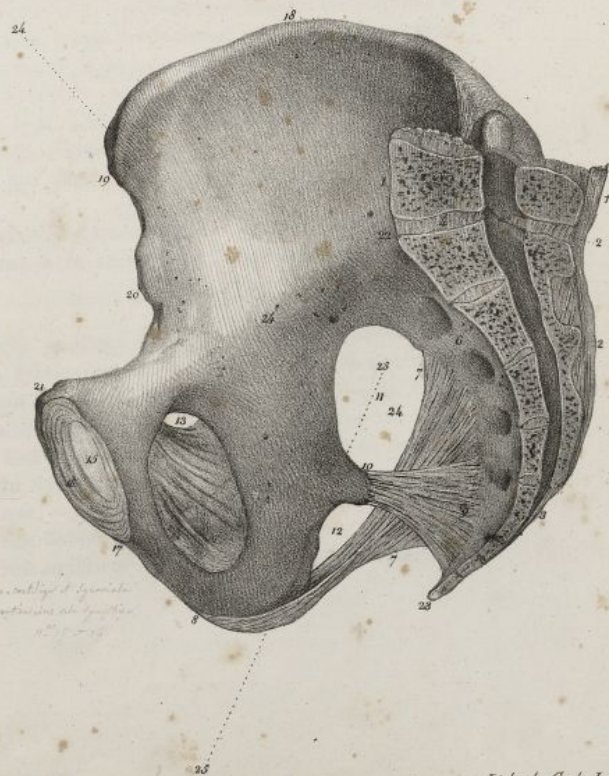


Fig. 3.

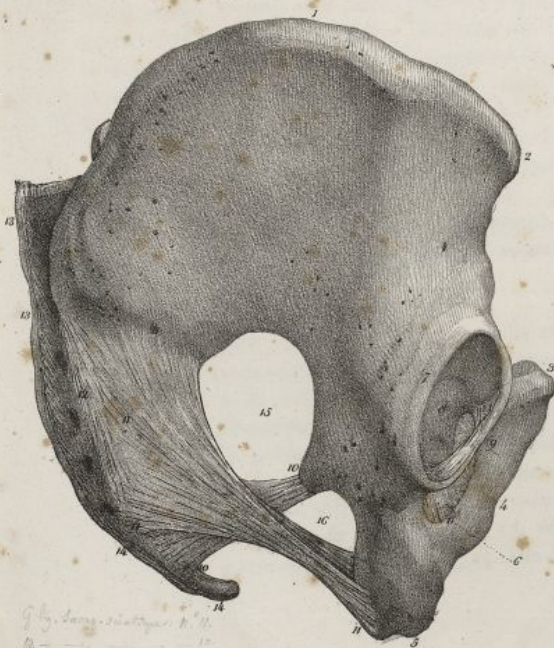

Fig. 4.









## VARIÉTÉS DE FORMES DE LA TÊTE.

La tête présente des différences remarquables suivant les âges, les sexes, les individus, les diverses races humaines. Nous avons fait connaître la conformation de cette partie dans le jeune âge, chez l'adulte et le vieillard.

Dans la femme, la tête est plus considérable, relativement aux autres parties, que chez l'homme; chez elle aussi le crâne est plus grand, relativement à la face, et sa partie antérieure est plus rétrécie par rapport à la postérieure. Rien de plus variable que le volume et la conformation de la tête chez les divers individus d'un même peuple; les uns l'ont plus développée en avant qu'en arrière, d'autres plus en hauteur ou en largeur. La tête présente, dans les principales races humaines, des différences caractéristiques qui ont été indiquées avec soin dans ces derniers temps par Blumenbach. Nous admettons avec ce célèbre anatomiste, et la plupart des physiologistes modernes, la division de l'espèce humaine en cinq races principales, la caucasienne, la mongole, l'éthiopienne, l'américaine et la malaise.

1° *Race caucasienne.* Elle se compose des Syriens, des Mèdes, des Perses, des Géorgiens, des Turcs, des Arabes, des Égyptiens, des Grecs, des Romains, et des autres peuples d'Europe, excepté les Lapons. Dans cette race, le grand développement du crâne sur la face indique la supériorité des fonctions intellectuelles sur les organes des sens; le front très-développé couvre la face, quand on regarde la tête par sa partie supérieure (*pl. XIX, fig. 2*) : la ligne faciale est presque verticale, et l'angle qu'elle forme avec la ligne horizontale presque droit. La face est régulière et d'un aspect agréable; ses contours arrondis n'offrent rien de dur ni de trop saillant; le nez est pyramidal et très-prononcé; les pommettes sont petites et peu écartées; les arcades dentaires sont arrondies, et les dents verticales; le menton marqué et proéminent (*pl. XIX, fig. 4 et 5; et pl. XXVIII, fig. 2*).

Dans les quatre races suivantes nous trouvons un développement moins considérable de la partie antérieure et supérieure du crâne, et en général une face plus prononcée que dans la race caucasienne.

2° *Race mongole.* Elle renferme plusieurs peuples de l'Asie, de l'Europe et de l'Amérique septentrionale, comme les Mongoles, les Chinois, les Calmouks, les Cosaques du Don, les Lapons. Leur face est large, aplatie, et oblique en avant; leur tête est arrondie. Les pommettes sont larges et fort écartées; la bosse nasale et les os du nez, qui sont petits et déprimés, sont à peu près au niveau des os malaïres; les arcades sourcilières sont à peine prononcées; l'ouverture des fosses nasales est étroite; la fosse canine peu profonde; le bord alvéolaire est arrondi, le menton est proéminent. (*Voy. pl. XXIX, fig. 1 et 6; pl. XXX, fig. 2.*)

3° *La race éthiopienne ou nègre* comprend les peuples d'Afrique, qui n'appartiennent pas à la race caucasienne. La tête de ces peuples se distingue par le front qui est rétréci et aplati; la cavité du crâne, qui est étroite dans sa circonférence et dans ses diamètres transverses; le trou et les condyles de l'occipital, lesquels sont placés plus en arrière; la largeur et la profondeur des fosses temporales; le grand développement de la face; la saillie des mâchoires, lesquelles forment une sorte de museau; l'obliquité des dents en avant; l'allongement de l'angle facial; le peu de saillie du menton; la largeur et la force des arcades zygomatiques; la largeur de l'ouverture des fosses nasales; l'aplatissement et l'écrasement des os propres du nez. (*V. pl. XXVIII, fig. 3; pl. XXIX, fig. 3; pl. XXX, fig. 1.*)

Les peuples qui avoisinent le cap de Bonne-Espérance, comme les Hottentots, les Cafres, les Boschismans, paraissent former une espèce particulière qui tient le milieu, comme l'a fait observer M. Cuvier, entre les Nègres et les Calmouks.

4° *La race caraïbe ou américaine* comprend les naturels d'Amérique, excepté les habitants de la partie septentrionale du continent, qui appartiennent à la race mongole. Dans cette race, les

---

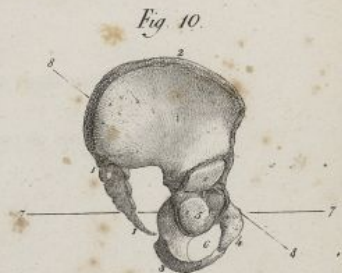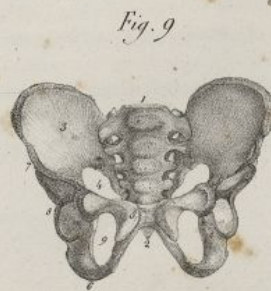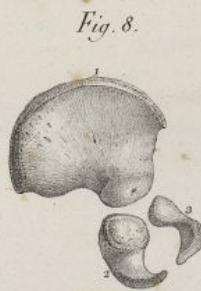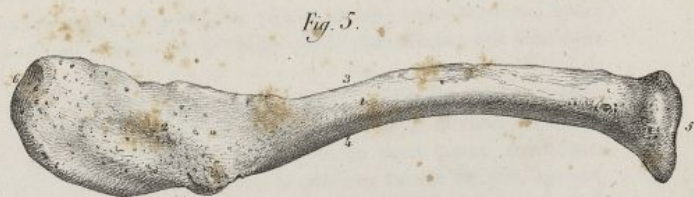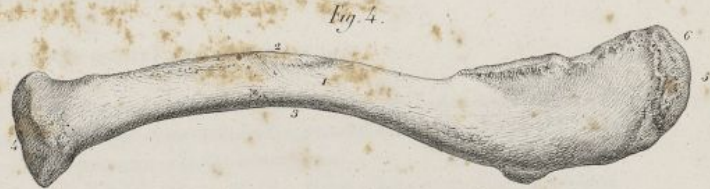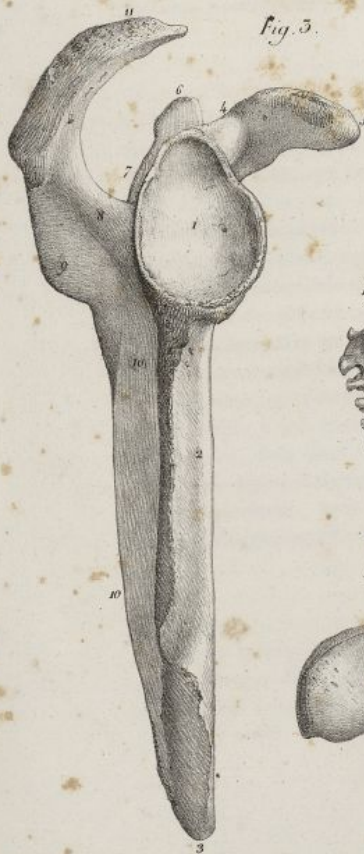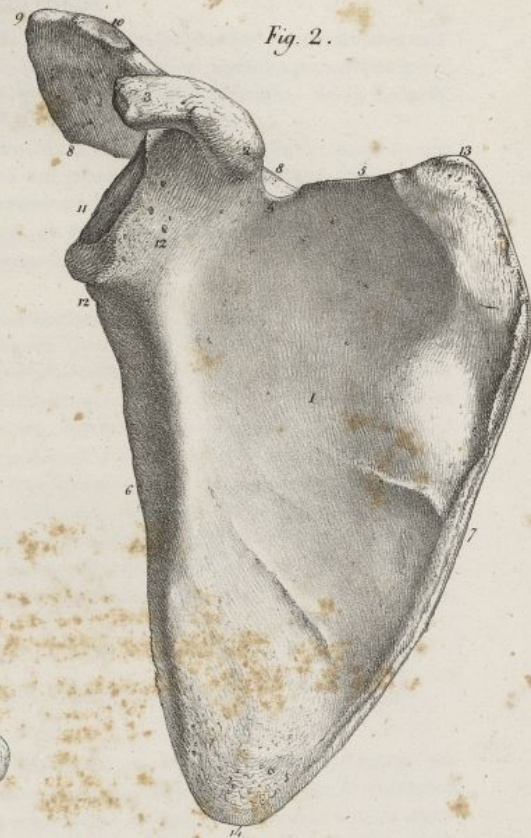
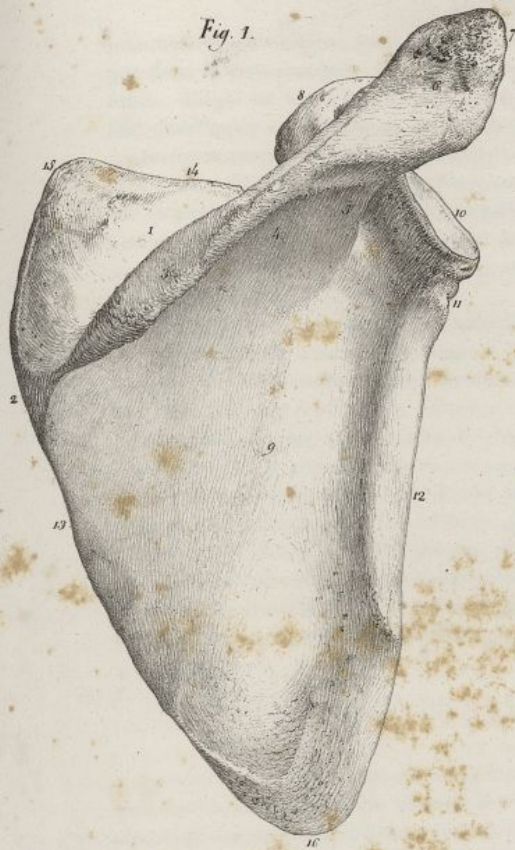
sous-pubien. — 15. Surface polie revêtue de cartilage et d'une membrane synoviale, appartenant à la symphyse pubienne. — 16. Fibres divisées du ligament pubien antérieur. — 17. Fibres divisées du ligament pubien inférieur. — 18. Crête iliaque. — 19. Épine iliaque antérieure et supérieure. — 20. Épine iliaque antérieure et inférieure. — 21. Angle du pubis. — 22. Angle sacro-vertébral. Une ligne droite qui s'étendrait de ce numéro au précédent, indiquerait l'inclinaison du détroit supérieur du bassin en avant, et le diamètre sacro-pubien de ce même détroit. — 23. Le sommet du coccyx. Une ligne qui s'étendrait de ce numéro au 17, marquerait l'obliquité du détroit inférieur, et son diamètre coccy-pubien. — 24, 24. Axe du détroit supérieur. — 25, 25. Axe du détroit inférieur.



## PLANCHE XXXVI.

- FIG. 1. L'omoplate du côté droit, vue par sa face postérieure. Homme de trente ans. Grandeur naturelle.  
N° 1. Fosse sus-épineuse. — 2. Surface triangulaire au niveau de laquelle commence — 3. L'épine de l'omoplate. — 4. Face inférieure de l'épine précédente. — 5. Bord externe de la même apophyse. — 6. Apophyse acromion. — 7. Sommet de la même apophyse. — 8. Apophyse coracoïde. — 9. Fosse sous-épineuse. — 10. Angle supérieur externe. — 11. Cavité glénoïde. — 12. Col de la cavité glénoïde. — 13. Bord axillaire ou externe. — 14. Bord spinal ou interne. — 15. Bord supérieur ou cervical. — 16. Angle supérieur interne. — 17. Angle inférieur.
- FIG. 2. Le même os, vu par sa face antérieure.  
N° 1. Fosse sous-scapulaire. — 2. Base de l'apophyse coracoïde. — 3. Sommet de la même apophyse. — 4. Échancrure située derrière la base de l'apophyse précédente. — 5. Bord supérieur. — 6. Bord externe. — 7. Bord interne. — 8. Apophyse acromion. — 9. Sommet de la même apophyse. — 10. Facette que présente l'apophyse précédente pour s'unir à la clavicule. — 11. Cavité glénoïde. — 12. Col de la cavité glénoïde. — 13. Angle supérieur et interne. — 14. Angle inférieur.
- FIG. 3. Le même os, vu par son bord externe.  
N° 1. Cavité glénoïde. — 2. Bord externe. — 3. Angle inférieur. — 4. Base de l'apophyse coracoïde. — 5. Sommet de la même apophyse. — 6. Angle supérieur interne vu en raccourci. — 7. Fosse sus-épineuse. — 8. Bord externe de l'épine de l'omoplate. — 9. Face inférieure de la même apophyse, faisant partie de — 10, 10. La fosse sous-épineuse. — 11. Apophyse acromion.
- FIG. 4. La clavicule du côté droit, vue par sa face supérieure. Homme de trente ans. Grandeur naturelle.  
N° 1. Face supérieure. — 2. Bord antérieur. — 3. Bord postérieur. — 4. Extrémité interne. — 5. Extrémité externe. — 6. Facette qui s'articule avec l'apophyse acromion.
- FIG. 5. Le même os, vu par sa face inférieure.  
N° 1. Face inférieure. — 2. Inégalités de la face inférieure auxquelles se fixe le ligament coraco-claviculaire. — 3. Bord antérieur. — 4. Bord postérieur. — 5. Extrémité interne. — 6. Extrémité externe, et facette qui s'articule avec l'acromion.
- FIG. 6. La surface que présente l'extrémité interne de la clavicule pour s'articuler avec le sternum.
- FIG. 7. Le sacrum et le coccyx d'un fœtus de huit mois, vus par leur face antérieure.
- FIG. 8. Les trois pièces principales dont se compose l'os coxal du fœtus.  
N° 1. L'ilium. — 2. L'ischion. — 3. Le pubis.
- FIG. 9. Le bassin d'un fœtus femelle de huit mois, vu par sa face antérieure. Grandeur naturelle.  
N° 1. Le sacrum. — 2. Le coccyx. — 3. La fosse iliaque. — 4. Grande échancrure sciatique. — 5. Le pubis. — 6. L'ischion. — 7. L'ilium. — 8. La cavité cotyloïde au niveau de laquelle se réunissent angulairement les trois pièces de l'os coxal. — 9. Trou sous-pubien.
- FIG. 10. Le même bassin, vu de profil.  
N° 1, 1. Le sacrum et le coccyx. — 2. La crête iliaque. — 3. L'ischion. — 4. Le pubis. — 5. La cavité cotyloïde. — 6. Le trou sous-pubien. — 7, 7. Ligne horizontale passant par le pubis, et tombant en arrière sur la réunion du sacrum avec le coccyx. — 8, 8. Ligne oblique passant par la base du sacrum, et la partie supérieure de la symphyse pubienne. Elle indique la direction très-oblique du détroit supérieur du bassin à cet âge.





Haincsh del

Lith. de C. de Last



côtés de l'apophyse odontoïde, et se dirigent ensuite en haut et en dehors pour se terminer à la partie interne de chaque condyle de l'occipital. Ils sont épais, arrondis, coniques, et recouverts en arrière par le ligament suivant.

*Ligament occipito-axoïdien* (pl. XXXI, fig. 3, n° 3 et 4). C'est un faisceau fibreux, large et aplati, à fibres longitudinales, serrées, qui se fixe en haut dans la gouttière basilaire, et descend derrière l'apophyse odontoïde pour se terminer de la manière suivante : ses fibres profondes s'arrêtent à la partie supérieure du ligament transverse de l'atlas; les moyennes s'implantent à la partie postérieure du corps de l'axis, et les postérieures se continuent avec le grand ligament vertébral postérieur, dont l'occipito-axoïdien semble former l'origine supérieure.

#### ARTICULATION ATLOÏDO-AXOÏDIENNE.

On trouve ici plusieurs articulations; celle de l'apophyse odontoïde avec l'atlas, et celles du corps de l'axis, des lames, des apophyses articulaires des deux vertèbres.

L'apophyse odontoïde, pour son articulation, offre deux surfaces convexes, encroûtées de cartilage, l'une en avant qui correspond à une facette concave de l'arc antérieur de l'atlas, et l'autre en arrière qui glisse sur le ligament transverse. Pour cette articulation on trouve un ligament transverse et deux capsules synoviales.

*Ligament transverse* (pl. XXXI, fig. 4, n° 5; fig. 6, n° 3). C'est un faisceau fibreux, épais, aplati, plus large au milieu qu'à ses extrémités, lesquelles se fixent de l'un et l'autre côté à la partie interne des surfaces articulaires de l'atlas. Il décrit dans son trajet un quart de cercle, et forme avec l'arc antérieur de l'atlas un anneau qui tourne autour de l'apophyse odontoïde; ses fibres sont parallèles et serrées. En bas il est assujéti par un petit faisceau fibreux qui se fixe derrière le corps de l'axis; en avant il correspond à l'apophyse odontoïde.

*Membranes synoviales* (pl. XXXI, fig. 5, n° 16 et 17). L'une est antérieure, et l'autre postérieure. La première revêt d'une part la face postérieure du petit arc de l'atlas, et de l'autre la face antérieure de l'apophyse odontoïde, en formant un sac sans ouverture, un peu plus lâche en haut qu'en bas; la seconde recouvre la face postérieure de l'apophyse odontoïde, en tapisse un peu les côtés et se porte sur la face antérieure du ligament transverse qu'elle tapisse. Ces deux membranes synoviales sont adossées l'une à l'autre sur les côtés de l'apophyse odontoïde.

L'articulation générale de l'atlas avec l'axis, se fait par leurs apophyses articulaires qui se distinguent de celles des autres vertèbres par leur largeur et leur direction horizontale. Ces apophyses sont encroûtées de cartilage; on trouve pour cette articulation deux ligaments, et de chaque côté une capsule synoviale.

*Ligament atloïdo-axoïdien antérieur* (pl. XXXI, fig. 1, n° 8 et 9; fig. 5, n° 15). Il naît du bord inférieur du petit arc de l'atlas, et se fixe inférieurement au-devant du corps de la seconde vertèbre, à la base de l'apophyse odontoïde. Ce ligament est membraneux, irrégulièrement quadrilatère, formé de fibres longitudinales, plus épaisses au milieu que sur les côtés. Il occupe l'intervalle des apophyses articulaires, et se prolonge même un peu au-devant d'elles.

*Ligament atloïdo-axoïdien postérieur* (pl. XXXI, fig. 2, n° 9; fig. 5, n° 8). Il est très-mince et lâche, afin de permettre les mouvemens de rotation de l'atlas sur l'axis. Il s'insère en haut au grand arc de l'atlas, et en bas aux lames de l'axis. Ses fibres sont blanchâtres, extensibles, sans direction bien déterminée; il remplit les fonctions des ligaments jaunes, dont il se distingue par sa texture.

*Membrane synoviale* (pl. XXXI, fig. 6, n° 12). Elle est très-lâche. Elle tapisse d'abord la facette de l'apophyse articulaire de l'atlas, revêt le pourtour de cette même apophyse, se réfléchit ensuite sur la facette correspondante de l'axis. Elle est un peu recouverte en avant par le ligament atloïdo-axoïdien antérieur.

#### DU BASSIN.

On appelle ainsi une grande cavité osseuse, symétrique, ayant la forme d'un cône tronqué et renversé, ouverte en haut et en bas, qui constitue l'extrémité inférieure du tronc, et dont les parois supportent en arrière la colonne vertébrale, et sont soutenues en avant par les fémurs auxquels elles transmettent le poids du corps. Le bassin est composé de quatre os larges, aplatis, savoir : en arrière et sur la ligne médiane, le sacrum et le coccyx; de chaque côté et en avant, les deux os iliaques.



## DU SACRUM.

Cet os, placé à la partie postérieure et moyenne du bassin, est impair, symétrique, d'une forme triangulaire, et recourbé sur lui-même. Il offre deux faces l'une antérieure, et l'autre postérieure; une base, un sommet, et deux bords latéraux.

*Face antérieure ou pelvienne* (pl. XXXII, fig. 1). Elle est concave, présente, sur la ligne médiane, quatre rainures transversales, indices de la réunion des pièces primitives de l'os, et qui séparent des surfaces concaves, quadrilatères, lesquelles semblent faire suite au corps des vertèbres. De chaque côté on voit quatre grands trous, nommés les *trous sacrés antérieurs*, obliquement dirigés en avant et en dehors, communiquant avec le canal sacré, précédés d'une profonde gouttière et diminuant d'étendue, depuis le premier ou le supérieur, qui est le plus grand, jusqu'au dernier qui est plus petit.

*Face postérieure ou spinale* (pl. XXXII, fig. 2). Elle est convexe, très-inégale. Elle offre, sur la ligne médiane, quatre ou cinq tubercules placés les uns au-dessus des autres, décroissant de longueur de haut en bas, paraissant faire suite aux apophyses épineuses des vertèbres, et se terminant au-dessus d'une échancrure triangulaire obliquement taillée, laquelle forme l'orifice inférieur du canal sacré. Sur chaque côté on trouve une surface inégale, couverte d'aspérités auxquelles se fixent des ligaments et des muscles; quatre ou cinq trous qu'on appelle *sacrés postérieurs*, qui sont irrégulièrement arrondis, communiquent avec le canal sacré, et diminuent de diamètre du supérieur vers l'inférieur. Ces trous sont bornés en dehors par des éminences tuberculeuses qui représentent en quelque sorte les apophyses transverses des vertèbres.

*BASE* (pl. XXXII, fig. 1, n° 4). Sa plus grande étendue est transversale. Elle présente au milieu une surface ovalaire, oblongue, comme celle du corps de la dernière vertèbre lombaire avec laquelle elle s'articule; l'orifice supérieur du canal sacré ayant la forme d'un triangle, taillé obliquement, et borné en arrière par deux lames osseuses qui correspondent aux lames des vertèbres; de chaque côté une large surface lisse, convexe, inclinée en avant, et bornée dans ce sens par un bord mousse qui la sépare de la face antérieure de l'os, et fait partie du détroit supérieur du bassin; en arrière de cette surface existe une apophyse articulaire concave, dirigée en arrière et en dedans, laquelle s'unit avec l'apophyse articulaire de la dernière vertèbre.

*SOMMET* (pl. XXXII, fig. 1, n° 6). Il est fort étroit, et présente une facette transversalement oblongue qui s'articule avec le coccyx.

*BORDS* (pl. XXXII, fig. 3, n° 3). Chacun présente en haut une surface rugueuse, taillée obliquement, irrégulièrement ovalaire, plus large en haut qu'en bas, et destinée à s'articuler avec l'os iliaque; en bas les bords du sacrum sont minces, rugueux, libres, font partie de la grande échancrure sacro-sciatique, et donnent attache à des ligaments.

Le sacrum est entièrement formé de tissu spongieux, recouvert d'une couche mince de tissu compacte. Il est creusé en arrière par un canal nommé *sacré*, qui fait suite au canal vertébral. Ce canal triangulaire, plus large en haut qu'en bas, aplati d'avant en arrière, courbé comme le sacrum, aboutit à l'échancrure de la face postérieure de l'os, et communique au dehors par les trous sacrés antérieurs et postérieurs qui en partent réellement (pl. III, fig. 2).

Le sacrum, chez la femme, est plus large, plus court, et offre une courbure plus prononcée que chez l'homme. Cet os s'articule avec la cinquième vertèbre lombaire, le coccyx, et les deux os iliaques. Il se développe par trente-quatre à trente-cinq points d'ossification; ceux-ci ne tardent pas à se réunir en cinq pièces principales, qui ont de la ressemblance avec les vertèbres, et se soudent elles-mêmes en une seule pièce.

## DU COCCYX.

Le coccyx est un os impair, symétrique, triangulaire, formé par l'assemblage de trois ou quatre petits os; il occupe la partie postérieure et inférieure du bassin; placé au-dessous du sacrum, dont il ne semble être qu'un prolongement, il est chez l'homme un rudiment de la queue des autres mammifères; il présente deux faces, deux bords, une base et un sommet.

*La face antérieure ou pelvienne* (pl. XXXII, fig. 4) est concave, et traversée par des rainures, indices de l'union des pièces primitives de l'os.

*La face postérieure ou spinale* (pl. XXXII, fig. 5) est convexe, inégale, traversée par les mêmes rainures que la face précédente.

Les *bords latéraux* sont inégaux, et donnent attache à des ligaments.



La *base* est tournée en haut; elle présente au milieu une surface oblongue transversalement, concave, articulée avec le sommet du sacrum, et sur les côtés deux éminences tuberculeuses qui s'articulent avec le sacrum, et ont été nommées les *cornes du coccyx*.

Le *sommet* du coccyx est tuberculeux, irrégulier, quelquefois contourné ou bifurqué.

Le *coccyx*, presque entièrement celluleux, s'articule seulement avec le sacrum, et se développe par quatre ou cinq points d'ossification.

#### DE L'OS ILIAQUE.

Cet os, qu'on nomme encore l'os innominé, l'os coxal, ou des hanches, est placé sur les parties antérieure et latérales du bassin. C'est le plus grand des os plats; il est irrégulièrement quadrilatère, rétréci dans son milieu et recourbé sur lui-même, de telle sorte qu'en haut il est aplati de dehors en dedans, et en bas d'avant en arrière. Il présente deux faces et une circonférence.

La *face extérieure* ou *fémorale* (pl. XXXII, fig. 7) est dirigée supérieurement en dehors, et inférieurement en avant. Elle offre dans le premier sens une grande surface alternativement convexe et concave, nommée la *fosse iliaque externe*, sur laquelle on voit deux lignes nommées *lignes courbes*; la supérieure est la plus petite; l'inférieure part de l'échancrure sciatique, et va se confondre en avant avec la crête iliaque. Ces deux lignes séparent trois surfaces irrégulières sur lesquelles s'implantent des muscles. Au point de jonction de cette région avec l'inférieure, à l'endroit où l'os est rétréci et paraît comme étranglé, on voit la *cavité cotyloïde*, grande cavité articulaire, profonde, hémisphérique, qui s'articule avec la tête du fémur. Cette cavité offre à son fond une autre excavation, qui n'est point comme elle encroûtée de cartilage. La cavité cotyloïde est bornée en dehors par un bord saillant, triangulaire, sur lequel on voit trois échancrures, une en haut, l'autre en arrière, et la troisième en bas et en avant. Cette dernière est très-profonde; les deux autres sont superficielles. En dedans de la cavité cotyloïde, on voit le *trou sous-pubien*, lequel est ovalaire chez l'homme; triangulaire, à angles arrondis, et plus petit chez les femmes; ce trou est fermé par un ligament large qui s'insère à sa circonférence, excepté en haut, où celle-ci offre une gouttière oblique dont les bords se croisent, et qui donne passage à des vaisseaux et à des nerfs. En dedans du trou sous-pubien, se trouve une surface plus large en haut qu'en bas qui appartient au pubis et à l'ischion; on observe entre la cavité cotyloïde et la tubérosité de l'ischion, une gouttière horizontale sur laquelle vient glisser un muscle.

La *face antérieure* ou *pelvienne* (pl. XXXII, fig. 8) est concave; elle est interne en haut et postérieure en bas. Dans le premier sens elle offre une large excavation, lisse, nommée la *fosse iliaque*; derrière celle-ci on voit une surface inégale, obliquement dirigée, plus large en haut qu'en bas, articulée avec le sacrum, et bornée en arrière par une autre surface très-rugueuse qui donne insertion à des ligaments. La fosse iliaque est séparée en bas de la région inférieure de l'os par un bord saillant, concave d'avant en arrière, qui fait partie du détroit supérieur du bassin. La région inférieure de la face pelvienne de l'os coxal présente en arrière une surface lisse, plus large en haut qu'en bas, disposée en plan incliné, placée derrière la cavité cotyloïde, et séparant l'échancrure sciatique du trou sous-pubien; en dedans de cette surface on trouve le trou sous-pubien et sa gouttière, bornés eux-mêmes en dedans par une surface quadrilatère qui appartient à la face postérieure du pubis.

*Circonférence.* Alternativement échancrée et saillante; elle est divisée en deux moitiés, l'une supérieure ou *abdominale*, et l'autre inférieure ou *pubio-ischiatique*, lesquelles se réunissent en avant à l'angle du pubis, et en arrière à l'épine iliaque postérieure et supérieure.

La portion abdominale est subdivisée en deux parties; la postérieure, nommée *crête iliaque* est un bord épais, inégal, convexe, contourné sur lui-même en S, et donnant attache à des muscles; l'antérieure forme une grande excavation où l'on trouve de dehors en dedans l'épine iliaque antérieure et supérieure; une échancrure; l'épine iliaque antérieure et inférieure; une large gouttière dans laquelle glissent des muscles, et qui termine en avant la fosse iliaque; l'éminence *iléo-pectinée*; une surface horizontale, allongée, triangulaire, ayant sa base en dehors, formée par la branche horizontale du pubis; l'épine du pubis se continuant en arrière et en dehors avec une ligne saillante qu'on nomme la *crête du pubis*.

La portion ischiatique est également divisée en deux portions; l'une postérieure, plus étendue, offre de haut en bas l'épine iliaque postérieure et supérieure, séparée par une petite échancrure de l'épine iliaque postérieure et inférieure qui est au-dessous; une grande échancrure appelée *sacro-sciatique*; une éminence aplatie, courte, triangulaire, nommée l'épine *sciatique*; une échancrure sillonnée, nommée par opposition à la précédente, la petite *échancrure sciatique*; la *tubérosité sciatique*, éminence arrondie, tuberculeuse, à laquelle s'implantent divers muscles. L'autre portion de la circonférence inférieure de l'os coxal est antérieure, plus courte que la précédente; elle offre un bord mince



qui part de la tubérosité de l'ischion, se recourbe, et se porte obliquement en haut et en dedans, pour former, avec celui du côté opposé, l'arcade pubienne; ce bord est surmonté par une surface elliptique, verticale, qui constitue la *symphyse pubienne*, avec une semblable surface de l'autre os, et se réunit avec la partie supérieure de la circonférence, en formant un angle saillant nommé l'*angle du pubis*.

L'os iliaque renferme à l'intérieur du tissu cellulaire abondant au niveau de la crête iliaque, du pubis, de la tubérosité de l'ischion; il est entouré à l'extérieur d'une couche de tissu compacte, assez épaisse au niveau de la fosse iliaque et de la cavité cotyloïde. Il se développe par trois points principaux d'ossification, qui paraissent d'abord vers la fosse iliaque, la tubérosité sciatique et le pubis, et se réunissent bientôt angulairement dans la cavité cotyloïde. Après la naissance, il se forme de nouveaux points d'ossification pour la crête iliaque, l'épine iliaque antérieure et inférieure, la tubérosité de l'ischion et l'épine du pubis. Autrefois on avait considéré l'os coxal comme composé de trois os distincts, l'un supérieur, nommé l'*ilium*; le second antérieur ou le *pubis*; le troisième inférieur ou l'*ischion*.

#### DU BASSIN EN GÉNÉRAL.

Le bassin, considéré dans son ensemble, présente deux surfaces, l'une extérieure, l'autre intérieure, et deux circonférences, l'une supérieure et l'autre inférieure.

1° *Surface extérieure.* En avant elle présente, sur la ligne médiane, la symphyse pubienne ou la jonction des pubis, qui est plus longue chez l'homme que chez la femme; sur les côtés, la face antérieure des pubis, les trous sous-pubiens, et les cavités cotyloïdes. (Voy. pl. XXXIII, fig. 1.) En arrière le bassin est plus long, mais moins large qu'en avant; on y observe au milieu les tubercules postérieurs du sacrum, la terminaison du canal sacré, l'union du sacrum avec le coccyx, la face postérieure de ce dernier os; de chaque côté on voit les trous sacrés postérieurs, des inégalités où se fixent des ligaments et des muscles, une profonde excavation verticale qui se trouve entre le sacrum et l'os coxal, et les épines iliaques postérieures. (Voy. pl. XXXIII, fig. 2.)

Sur les côtés, la surface extérieure du bassin offre la fosse iliaque externe, les lignes courbes, le bord postérieur de la cavité cotyloïde; une grande échancrure placée entre le sacrum et l'os iliaque, et nommée la grande échancrure sacro-sciatique; l'épine sciatique, la petite échancrure sciatique, et la partie externe de la tubérosité de l'ischion (pl. XXXV, fig. 3).

2° *Surface intérieure.* Elle est partagée en deux parties par une ligne saillante, circulaire, qui part de la base du sacrum, se prolonge sur l'os iliaque, et vient se terminer sur le pubis. Cette ligne a été nommée la *marque du bassin*, tandis que l'espace qu'elle circonscrit forme le *détroit supérieur* ou *abdominal*. Ce détroit offre quatre diamètres, qui sont plus étendus chez la femme que chez l'homme; l'un, *antéro-postérieur* ou *sacro-pubien*, se mesure de la base du sacrum à la symphyse pubienne; c'est le plus petit: le second, *transversal* ou *iliaque*, se porte d'un côté du bassin à l'autre, en coupant le précédent à angle droit; c'est le plus grand: le troisième, *oblique*, tient le milieu pour la longueur entre les deux précédents; il s'étend de la symphyse sacro-iliaque d'un côté, à la partie postérieure de la cavité cotyloïde de l'autre côté.

Au-dessus du détroit supérieur, on trouve le *grand bassin*, formé sur les côtés par les fosses iliaques et l'évasement des os coxaux qui constituent les hanches, et en arrière par l'angle *sacro-vertébral*.

Au-dessous de ce même détroit, on voit le *petit bassin* ou *excavation pelvienne*, sorte de canal court, dilaté vers sa partie moyenne, et rétréci à ses extrémités supérieure et inférieure. Il est formé en arrière par le sacrum et le coccyx, en avant par la partie postérieure de la symphyse pubienne, du pubis et des trous sous-pubiens; sur les côtés il présente une portion de la symphyse sacro-iliaque, et la grande échancrure sacro-sciatique.

3° La *circonférence supérieure* ou la *base du bassin* est dirigée en haut et en avant; elle est bornée latéralement par les deux crêtes iliaques; en arrière elle offre une grande échancrure, au centre de laquelle se trouve la base du sacrum; en avant, elle présente une autre échancrure encore plus profonde que la précédente, limitée en dehors par les épines iliaques supérieures, et formée au milieu par la symphyse pubienne (pl. XXXIV, fig. 1).

4° La *circonférence inférieure* ou le *détroit inférieur du bassin* est dirigée en bas et en avant, formée dans ce dernier sens par la symphyse pubienne, sur les côtés par l'arcade pubienne et la tubérosité sciatique, en arrière par l'extrémité du sacrum et du coccyx. Sa forme est irrégulière; elle semble résulter de la réunion de trois éminences considérables, séparées par trois profondes échancrures. De



## PLANCHE XXXVII.

FIG. 1. L'humérus du côté droit, vu par sa face antérieure. Homme de trente ans. Grandeur naturelle.

N° 1. La tête.—2, 2. Le col.—3. La petite tubérosité.—4. La grosse tubérosité.—5, 5, 5. La coulisse bicipitale.—6. Face antérieure du corps de l'os. Empreinte deltoïdienne.—7. Bord mousse qui sépare longitudinalement en deux moitiés la face antérieure de l'os.—8. Bord externe.—9. Bord interne.—10. Cavité dans laquelle est reçue l'apophyse coronoïde du cubitus, pendant la flexion de l'avant-bras.—11. Condyle interne.—12. Condyle externe.—13. Poulie qui s'articule avec le cubitus.—14. Saillie qui est reçue dans un enfoncement que laissent entre elles les extrémités supérieures du radius et du cubitus.—15. Petite tête de l'humérus.

FIG. 2. Le même os, vu par sa face postérieure.

N° 1. La tête.—2, 2. Le col.—3. La grosse tubérosité.—4. La face postérieure de l'os.—5. Gouttière obliquement située sur la face précédente.—6. Bord interne.—7. Bord externe.—8. Condyle interne.—9. Condyle externe.—10. Fosse olécraniennne.—11. Surface articulaire inférieure de l'os.

FIG. 3. L'extrémité supérieure du même os, vu en dessus.

N° 1. La tête.—2. La grosse tubérosité.—3. La petite tubérosité.—4. Coulisse bicipitale.—5, 5, 5. Col et rainure qui séparent la tête de l'os des deux tubérosités précédentes.

FIG. 4. L'extrémité inférieure du même os, vu en dessous.

N° 1. Portion de la surface articulaire qui s'articule avec le cubitus.—2. Saillie reçue entre les extrémités supérieures du radius et du cubitus.—3. Petite tête de l'humérus.—4. Condyle interne.—5. Condyle externe.

FIG. 5. Le radius du côté droit, vu par sa face antérieure. Homme de trente ans. Grandeur naturelle.

N° 1. Extrémité supérieure.—2. Surface qui s'articule avec la petite cavité sigmoïde du cubitus.—3. Sorte de col qui soutient l'extrémité supérieure.—4. Éminence bicipitale.—5. Face antérieure de l'os. Conduit nourricier principal.—6. Bord externe.—7. Bord interne.—8. Gouttière dans laquelle glissent des tendons.—9. Apophyse styloïde.—10. Surface inférieure de l'extrémité carpienne de l'os.—11. Cavité qui reçoit l'extrémité inférieure du cubitus.

FIG. 6. Le même os, vu par sa face postérieure.

N° 1. Extrémité supérieure.—2. Surface qui s'articule avec la petite cavité sigmoïde du cubitus.—3. Col qui supporte l'extrémité supérieure.—4. Éminence bicipitale.—5. Face postérieure.—6. Bord externe.—7. Bord interne.—8. Face inférieure de l'extrémité carpienne de l'os.—9. Apophyse styloïde.—10. Cavité qui reçoit l'extrémité inférieure du cubitus.—11, 12, 13, 14, 15. Gouttières dans lesquelles glissent des tendons.

FIG. 7. L'extrémité supérieure du radius, vu en dessus.

N° 1. Cavité qui reçoit la petite tête de l'humérus.—2. Pourtour de cette extrémité qui roule sur le cubitus.

FIG. 8. Extrémité inférieure du radius, vu en dessous.

N° 1. Surface qui s'articule avec le scaphoïde.—2. Saillie qui sépare la surface précé-



Fig. 1.



Fig. 2.




Fig. 5.



Fig. 6.



Fig. 3.

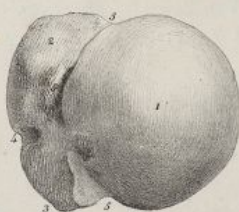


Fig. 4.

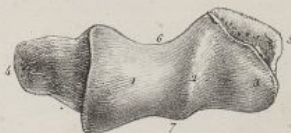


Fig. 7.



Fig. 8.

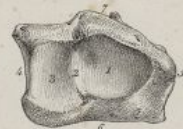


Fig. 9.



Fig. 10.









ces éminences, deux sont antérieures et latérales, ce sont les tubérosités sciatiques; elles descendent plus bas que la postérieure, qui est médiane, et formée par le coccyx. Des échancrures, l'une est en avant, on l'appelle l'*arcade pubienne*; celle-ci est formée de chaque côté, par la lame osseuse qui se porte du pubis à la tubérosité de l'ischion; elle est surmontée par la symphyse pubienne, et occupée par les organes de la génération dans les deux sexes. Les deux autres échancrures sont postérieures et latérales; elles se trouvent entre le sacrum et l'os iliaque; elles ont reçu le nom de *grandes échancrures sciatiques*; les ligaments sacro-sciatiques les convertissent en trous, et laissent de plus entre eux-mêmes une autre petite ouverture qu'on nomme la *petite échancrure sciatique* (pl. XXXIV, fig. 1 et 3). On distingue au détroit inférieur du bassin trois diamètres; l'un, *antéro-postérieur* ou *coccy-pubien*, s'étend du sommet du coccyx à la partie inférieure de la jonction des pubis; le second, *transversal*, se porte d'une tubérosité sciatique à celle du côté opposé; enfin le troisième, *oblique*, va de la tubérosité de l'ischion, au milieu du ligament sacro-sciatique postérieur de l'autre côté.

Le bassin est manifestement incliné en avant. Quand on est debout, une ligne tirée horizontalement en arrière de la partie supérieure de la symphyse pubienne, tombe vers le milieu du sacrum, de sorte que dans l'état ordinaire, l'inclinaison du détroit abdominal est d'environ 35 degrés. Comme les deux détroits présentent une inclinaison différente, on a distingué au bassin deux axes. Celui du détroit supérieur, passant par le centre de cet espace, se porte vers le tiers inférieur du sacrum; celui du détroit inférieur se porte du centre de cet espace, vers l'angle sacro-vertébral, et rencontre le premier vers le milieu de l'excavation pelvienne, en formant avec lui un angle obtus rentrant en avant. (Voy. pl. XXXV, fig. 4.)

Il existe des différences notables, sous le rapport des dimensions et de la conformation, entre le bassin de l'homme et celui de la femme. Chez cette dernière, il a une capacité plus grande; il est plus évasé, beaucoup plus étendu en largeur, mais moins en hauteur; la partie supérieure de l'os iliaque est plus déjetée en dehors, de là la saillie des hanches; l'angle sacro-vertébral moins proéminent; le contour du détroit abdominal plus grand et plus arrondi; le sacrum plus large et plus court; la symphyse pubienne moins haute, et l'arcade du pubis beaucoup plus large; les tubérosités de l'ischion et les cavités cotyloïdes bien plus écartées de la ligne médiane; les trous sous-pubiens triangulaires, tandis qu'ils sont oblongs sur le bassin de l'homme; chez la femme aussi les surfaces du bassin sont plus lisses, les attaches des muscles moins prononcées; les crêtes et les épines iliaques moins épaisses, moins rugueuses, etc. (Voy. pl. XXXIII, fig. 1; et pl. XXXIV, fig. 1.)

On a déterminé d'une manière exacte les dimensions que présente le bassin de la femme, quand il est régulièrement conformé pour l'accouchement.

I. *Dimensions du grand bassin.* On trouve : 1° d'une épine iliaque antérieure et supérieure à celle du côté opposé, 9 pouces 6 lignes; 2° du milieu d'une crête iliaque au point opposé, 10 pouces 6 lignes; 3° du milieu de la crête iliaque à la marge du détroit supérieur, 3 pouces 4 lignes; 4° du milieu de la crête iliaque à la tubérosité sciatique, 7 pouces.

II. *Dimensions du détroit supérieur;* 1° diamètre sacro-pubien, 4 pouces; 2° diamètre iliaque, 5 pouces 2 lignes; 3° diamètre oblique, 4 pouces 6 lignes; 4° circonférence, 14 pouces.

III. *Dimensions du détroit inférieur;* 1° le diamètre coccy-pubien, en raison de la mobilité du coccyx, varie entre 4 pouces et 4 pouces 10 lignes; 2° diamètre transversal, 4 pouces; 3° diamètre oblique, 4 pouces; 4° Sommet de l'arcade pubienne, 1 pouce; 5° base de la même arcade, 3 pouces 6 lignes.

IV. *Dimensions de l'excavation pelvienne;* 1° la paroi postérieure a 4 pouces 7 lignes; la paroi antérieure 1 pouce 6 lignes; les parois latérales 3 pouces 6 lignes; 2° la symphyse pubienne a 6 lignes d'épaisseur; la concavité du sacrum 8 lignes de profondeur; 3° on trouve de la concavité du sacrum, au-dessous de l'arcade pubienne 4 pouces 8 lignes.

Chez la femme la stature n'a que peu d'influence sur les dimensions du bassin, et cette cavité

dente d'une autre — 3. Surface qui se joint avec le semi-linéaire. — 4. Excavation creusée sur la partie interne de cette extrémité, et dans laquelle est reçue l'extrémité inférieure du cubitus. — 5. Apophyse styloïde. — 6. Face antérieure. — 7. Face postérieure.

FIG. 9. Humérus d'un fœtus à terme. Grandeur naturelle.

N° 1. L'extrémité supérieure. — 2. L'extrémité inférieure. — 3. Le corps.

FIG. 10. Le radius d'un fœtus à terme. Grandeur naturelle.

N° 1. L'extrémité supérieure. — 2. L'extrémité inférieure. — 3. Le corps.



## PLANCHE XXXVIII.

FIG. 1. Le cubitus du côté droit, vu par sa face interne. Homme de trente ans. Grandeur naturelle.  
N° 1. Apophyse olécrâne.—2. Apophyse coronoïde.—3. Grande cavité sigmoïde.—4. Face interne.—5. Bord postérieur.—6. Bord interne.—7. Surface de l'extrémité inférieure qui s'articule avec le radius.—8. Surface qui répond à l'articulation radio-carpienne.—9. Apophyse styloïde.

FIG. 2. Le même os, vu par sa face antérieure.  
N° 1. Olécrâne.—2. Apophyse coronoïde.—3. Grande cavité sigmoïde.—4. Petite cavité sigmoïde.—5. Face antérieure.—6. Bord interne.—7. Conduit nourricier principal.—8. Bord externe.—9. Extrémité inférieure.—10. Apophyse styloïde.—11. Surface qui s'articule avec le radius.

FIG. 3. Le même os, vu par sa face postérieure.  
N° 1. Olécrâne.—2. Apophyse coronoïde.—3. Grande cavité sigmoïde.—4. Petite cavité sigmoïde.—5. Portion de la face antérieure.—6. Face postérieure.—7. Crête longitudinale que présente cette face.—8. Bord externe.—9. Bord postérieur.—10. Apophyse styloïde.—11. Surface inférieure de l'extrémité carpienne de l'os.—12. Surface qui se joint au radius.

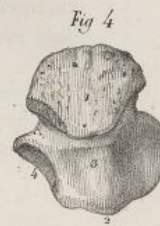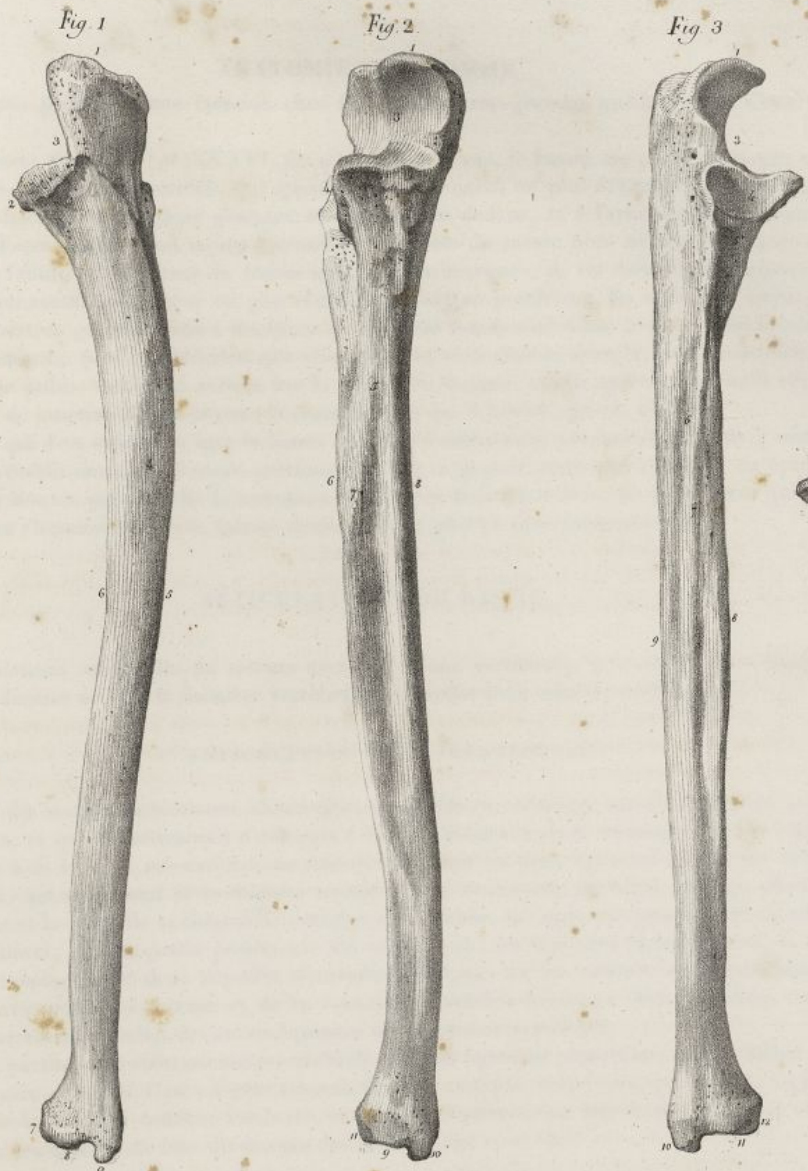FIG. 4. Le même os, vu par son extrémité supérieure.  
N° 1. Olécrâne.—2. Apophyse coronoïde.—3. Grande cavité sigmoïde.—4. Petite cavité sigmoïde.

FIG. 5. L'extrémité inférieure du même os, vu en dessous.  
N° 1. Surface qui concourt à former l'articulation du poignet.—2. Apophyse styloïde.


FIG. 6. Les huit os du carpe du côté droit, vus par leurs faces principales. Homme de trente ans. Dans toutes ces figures, la lettre *a* désigne la face supérieure, le *b* la face inférieure, le *c* la face antérieure, le *d* la face postérieure, le *e* la face externe, le *f* la face interne.

N° 1. Le scaphoïde, vu par sa face antérieure.—2. Le même os, vu par sa face postérieure.—3. Le même os, vu par sa face supérieure.—4. Le même os, vu par sa face interne.—5. Le semi-lunaire, vu par sa face antérieure.—6. Le même os, vu par sa face postérieure.—7. Le même os, vu par ses faces interne et supérieure.—8. Le même os, vu par ses faces inférieure et interne.—9. Le pyramidal, vu par sa face antérieure.—10. Le même os, vu par sa face postérieure.—11. Le même os vu par sa face externe.—12. Le même os, vu par sa face inférieure.—13. Le pisiforme, vu par sa face antérieure.—14. Le même os, vu par sa face postérieure.—15. Le même os, vu par sa face externe.—16. Le même os, vu par sa face interne.—17. Le trapèze, vu par sa face antérieure.—18. Le même os, vu par sa face postérieure.—19. Le même os, vu par ses faces supérieure et interne.—20. Le même os, vu par sa face inférieure.—21. Le trapézoïde, vu par sa face supérieure.—22. Le même os, vu par sa face externe.—23. Le même os, vu par sa face postérieure.—24. Le même os, vu par sa face inférieure.—25. Le grand os, vu par sa face antérieure.—26. Le même os, vu par sa face interne.—27. Le même os, vu par sa face externe.—28. Le même os, vu par sa face inférieure.—29. L'os crochu, vu par sa face postérieure.—30. Le même os, vu par sa face interne.—31. Le même os, vu par sa face externe. *G.* Son apophyse.—32. Le même os, vu par sa face inférieure. *G.* Son apophyse.











présente à peu près la même étendue chez les femmes très-grandes et chez celles d'une petite taille.

*Développement du bassin* (pl. XXXVI, fig. 9). Chez le fœtus, le bassin est petit, relativement aux autres parties; sa région supérieure qui appartient à l'abdomen, est plus développée que l'inférieure, laquelle est destinée aux organes génitaux et urinaires en dedans, et à l'articulation des fémurs en dehors. Les fosses iliaques sont moins profondes; les crêtes du même nom ne sont pas contournées comme chez l'adulte. La hauteur du bassin est alors peu marquée; de ses diamètres horizontaux, le transversal qui mesure sa largeur est plus rétréci que l'antéro-postérieur. En arrière le sacrum, fort étroit, concourt en grande partie à diminuer ce diamètre transversal. Chez le fœtus, l'inclinaison du bassin est beaucoup plus considérable que chez l'adulte; ainsi chez ce dernier, une ligne horizontale passant sur le pubis, tombe en arrière sur le milieu du sacrum, tandis que chez le fœtus elle passe par le point de jonction de cet os avec le coccyx. (Voy. pl. XXXVI, fig. 10, n° 77).

A mesure que l'on avance en âge, le bassin devient le siège d'une nutrition plus active; une juste proportion s'établit entre ses diverses portions; il perd en grande partie son obliquité en éprouvant une sorte de bascule par laquelle le sacrum se déprime et le pubis s'élève; les différences qui le distinguent chez l'homme et chez la femme deviennent de plus en plus prononcées, etc.

### ARTICULATIONS DU BASSIN.

Ces articulations sont celles du sacrum avec la colonne vertébrale, le coccyx et l'os iliaque; et celles de ce dernier os avec la dernière vertèbre lombaire, et avec celui du côté opposé.

#### 1° ARTICULATION SACRO-VERTÉBRALE.

Elle offre des surfaces articulaires absolument semblables à celles qui servent à l'union générale des vertèbres, et qui appartiennent d'une part à la face inférieure de la dernière vertèbre lombaire, et de l'autre à la base du sacrum. Les moyens d'union sont les deux ligaments vertébraux antérieur et postérieur, qui se portent de la colonne vertébrale sur le sacrum; un fibro-cartilage placé entre ce dernier os et le corps de la cinquième vertèbre des lombes; un ligament jaune intermédiaire aux lames de celle-ci, et à la partie postérieure du canal sacré; un ligament inter-épineux, la fin du ligament sur-épineux, et deux capsules synoviales déployées sur les surfaces correspondantes des apophyses articulaires du sacrum et de la cinquième vertèbre lombaire. Tous ces liens ont une disposition semblable à celles des autres ligaments de la colonne vertébrale.

Outre ces parties, l'articulation sacro-vertébrale offre un ligament particulier, auquel Bichat donne le nom de *sacro-vertébral*. C'est un gros faisceau fibreux, conique, très-court, qui part de l'apophyse transverse de la dernière vertèbre lombaire, se porte obliquement en bas et en dehors, et vient se terminer sur les côtés de la base du sacrum (pl. XXXV, fig. 1, n° 6).

#### 2° ARTICULATION SACRO-COCYGIENNE.

Le sacrum et le coccyx s'articulent ensemble par deux surfaces ovalaires entre lesquelles on trouve un fibro-cartilage mince, offrant beaucoup d'analogie avec ceux qui séparent les corps des vertèbres. Cette articulation est maintenue par deux ligaments, l'un antérieur, et l'autre postérieur.

*Ligament sacro-coccygien antérieur* (pl. XXXV, fig. 1, n° 19). C'est un faisceau fort mince de fibres parallèles, longitudinales, qui se portent de la face antérieure du sacrum sur la face correspondante du coccyx; quelquefois on trouve deux faisceaux latéraux plus marqués, qui descendent à côté des fibres précédentes, et se confondent avec elles sur le coccyx.

*Ligament sacro-coccygien postérieur* (pl. XXXV, fig. 2, n° 18) plus large que le précédent; il complète en arrière la partie inférieure du canal sacré: il se fixe en haut, aux bords de l'échancrure qui termine ce canal, et s'attache en bas, à la face postérieure du coccyx. Ses fibres sont épaisses, parallèles, longitudinales, et marquées surtout en arrière.

#### 3° ARTICULATION VERTÉBRO-ILIAQUE.

Elle a lieu au moyen d'un ligament qui se porte de la cinquième vertèbre lombaire à l'os coxal. C'est le ligament ilio-lombaire.

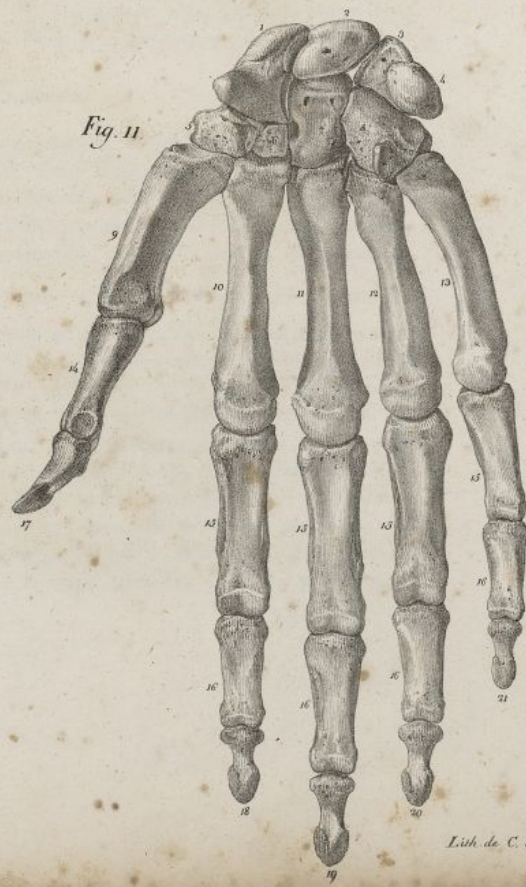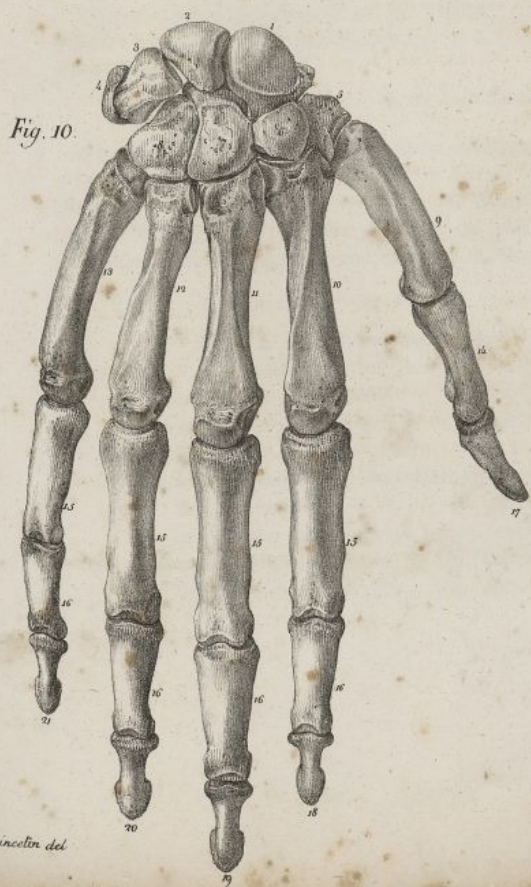
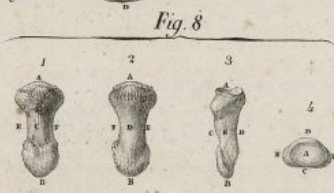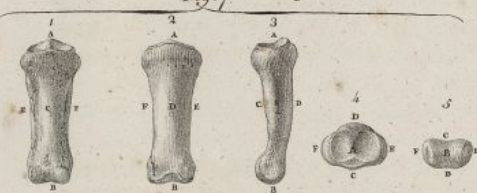
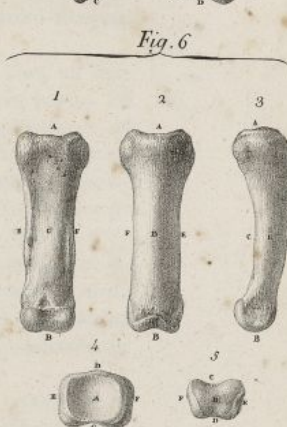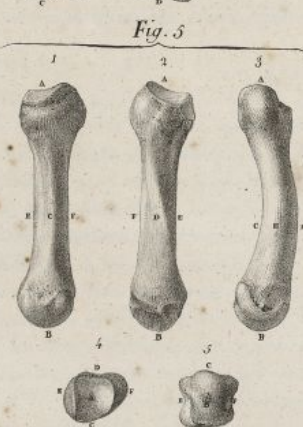


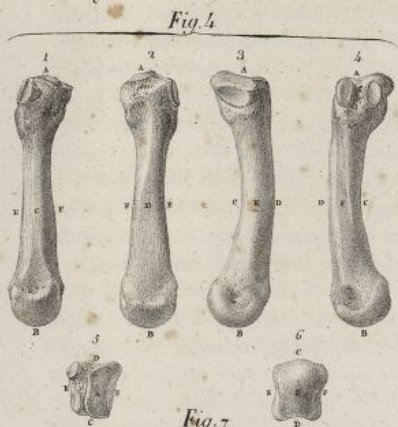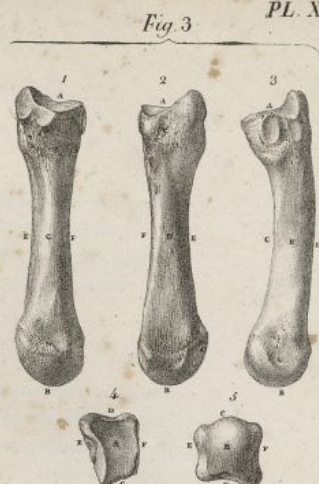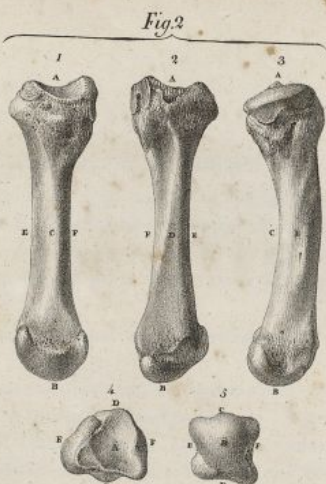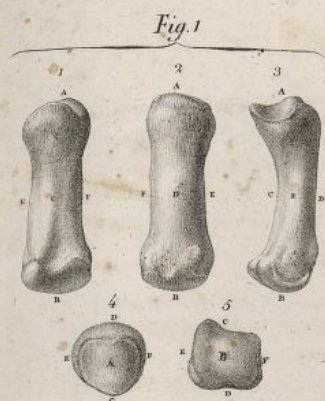## PLANCHE XXXIX.

Dans les huit premières figures la lettre *a* indique l'extrémité supérieure, le *b* l'inférieure, le *c* la face antérieure, le *d* la face postérieure, le *e* la face externe, l'*f* la face interne.

- FIG. 1. Le premier os du métacarpe de la main droite. Homme de trente ans.  
N° 1. Cet os, vu par sa face antérieure.—2. Le même os, vu par sa face postérieure.—3. Le même os, vu de profil par sa face externe.—4. Le même os, vu par son extrémité supérieure.—5. Le même os, vu par son extrémité inférieure.
- FIG. 2. Le second os du métacarpe de la même main.  
N° 1. Cet os, vu par sa face antérieure.—2. Vu par sa face postérieure.—3. Vu de profil par sa face externe.—4. Vu par son extrémité supérieure.—5. Vu par son extrémité inférieure.
- FIG. 3. Le troisième os du métacarpe de la même main.  
N° 1. Cet os, vu par sa face antérieure.—2. Vu par sa face postérieure.—3. Vu de profil par sa face externe.—4. Vu par son extrémité supérieure.—5. Vu par son extrémité inférieure.
- FIG. 4. Le quatrième os du métacarpe de la même main.  
N° 1. Cet os, vu par sa face antérieure.—2. Vu par sa face postérieure.—3. Vu par sa face externe.—4. Vu par sa face interne.—5. Vu par son extrémité supérieure.—6. Vu par son extrémité inférieure.
- FIG. 5. Le cinquième os du métacarpe de la même main.  
N° 1. Cet os, vu par sa face antérieure.—2. Vu par sa face postérieure.—3. Vu par sa face externe.—4. Vu par son extrémité supérieure.—5. Vu par son extrémité inférieure.
- FIG. 6. La première phalange du doigt médus de la même main.  
N° 1. Cet os, vu par sa face antérieure.—2. Vu par sa face postérieure.—3. Vu par sa face externe.—4. Vu par son extrémité supérieure.—5. Vu par son extrémité inférieure.
- FIG. 7. La seconde phalange du même doigt.  
N° 1. Cet os, vu par sa face antérieure.—2. Vu par sa face postérieure.—3. Vu par sa face externe.—4. Vu par son extrémité supérieure.—5. Vu par son extrémité inférieure.
- FIG. 8. La troisième phalange du même doigt.  
N° 1. Cet os, vu par sa face antérieure.—2. Vu par sa face postérieure.—3. Vu par sa face externe.—4. Vu par son extrémité supérieure.
- FIG. 9. L'un des os sésamoïdes de l'articulation métacarpo-phalangienne du pouce.  
N° 1. Cet os, vu par sa face libre.—2. Vu par sa face articulaire.
- FIG. 10. La main droite, vue par sa face dorsale ou postérieure. Grandeur naturelle. Homme de quarante ans.
- FIG. 11. La même main, vue par sa face palmaire ou antérieure. Les chiffres indiquent les mêmes objets dans ces deux figures.






Haincetin del

Lith de C. de Last







*Ligament ilio-lombaire* (pl. XXXV, fig. 1, n° 5; fig. 2, n° 4). C'est un gros ligament de forme triangulaire, qui se fixe en dedans, au sommet de l'apophyse transverse de la dernière vertèbre lombaire, et dont les fibres, souvent partagées en plusieurs faisceaux et d'autant plus longues qu'elles sont plus supérieures, se dirigent horizontalement en dehors pour se terminer à l'épine postérieure supérieure, et à la crête de l'os iliaque.

## 4° ARTICULATION SACRO-ILIAQUE.

Les surfaces articulaires correspondantes du sacrum et de l'os coxal sont chacune encroûtée d'une couche de cartilage qui est rugueuse, et un peu plus épaisse sur le premier que sur le second de ces os. La membrane synoviale placée entre elles est apparente seulement chez les jeunes sujets; plus tard elle est remplacée par une substance molle, floconneuse, comme pultacée. On trouve, pour assujettir cette articulation, deux ligamens sacro-sciatiques, un sacro-épineux, deux sacro-iliaques, et divers faisceaux de fibres irrégulières.

*Ligament sacro-sciatique postérieur* (pl. XXXV, fig. 3, n° 11 11 11; et fig. 4, n° 7 7). C'est un ligament membraneux, de forme triangulaire, placé à la partie postérieure et inférieure du bassin. En arrière il s'attache à la partie la plus reculée de la crête iliaque, sur les côtés du sacrum et du coccyx; de là il se porte obliquement en bas et en dehors, en diminuant de largeur, puis se termine à la tubérosité de l'ischion, en s'élargissant de nouveau, et en envoyant en dedans de cette tubérosité un repli falciforme, lequel finit insensiblement en dedans de la branche de l'ischion. Les fibres de ce ligament, écartées les unes des autres vers leur insertion postérieure, convergent vers l'ischion.

*Ligament sacro-sciatique antérieur* (pl. XXXV, fig. 3, n° 10 10; fig. IV, n° 9 9). Placé au-devant du précédent, membraneux, de forme triangulaire, il se fixe en arrière sur les côtés du sacrum et du coccyx; de là il se porte en dehors et en avant, se rétrécit, devient plus épais, et se termine au sommet de l'épine sciatique. On trouve entre les deux ligamens sacro-sciatiques et la tubérosité de l'ischion, une ouverture par laquelle passent des muscles, des nerfs et des vaisseaux.

*Ligament sacro-épineux* (pl. XXXV, fig. 2, n° 9). C'est un faisceau très-fort, aplati, verticalement situé à la partie postérieure du bassin. Ses fibres, d'autant plus longues qu'elles sont plus superficielles, s'insèrent à l'épine postérieure et supérieure de l'os iliaque, et viennent se terminer sur la face postérieure du sacrum, au niveau du troisième trou sacré.

*Ligament sacro-iliaque postérieur* (pl. XXXV, fig. 2, n° 7 7 7 7). On nomme ainsi un assemblage de fibres denses, courtes, serrées, à direction différente, qui occupe l'espace irrégulier que le sacrum et l'os iliaque laissent derrière leurs surfaces articulaires. Ses fibres, plus longues en arrière qu'en avant, s'insèrent aux inégalités que présente la partie postérieure de l'os coxal, entre les deux épines correspondantes, et de là vont se terminer, dans des directions différentes, sur la face postérieure du sacrum, en dehors des trous sacrés postérieurs.

*Ligament sacro-iliaque antérieur* (pl. XXXV, fig. 1, n° 21 21). On appelle ainsi quelques fibres irrégulières qui se portent transversalement du sacrum sur l'os iliaque, en passant au-devant de la symphyse sacro-iliaque.

## 5° ARTICULATION PUBIENNE.

Elle a lieu au moyen de deux surfaces ovalaires que se présentent réciproquement les os iliaques en avant, et qui sont encroûtées, à leur partie postérieure, d'une lame mince de cartilage, revêtue elle-même d'une membrane synoviale peu distincte chez l'homme, plus prononcée chez la femme (pl. XXXV, fig. 4, n° 15). En avant et en arrière de cette incrustation cartilagineuse, les surfaces sont réunies par un grand nombre de fibres ligamenteuses inter-articulaires, transversales,

N° 1, 2, 3, 4. La rangée supérieure des os du carpe. 1, os scaphoïde. 2, os semi-lunaire. 3, os pyramidal. 4, os pisiforme. — 5, 6, 7, 8. La rangée inférieure des os du carpe. 5, le trapèze. 6, le trapézoïde. 7, le grand os. 8, l'os unciforme. — 9. Le premier os du métacarpe. — 10. Le second os du métacarpe. — 11. Le troisième os du métacarpe. — 12. Le quatrième os du métacarpe. — 13. Le cinquième os du métacarpe; 11, 12, 13, espaces inter-osseux. — 14. Première phalange du pouce. — 15, 15, 15, 15. Première phalange des autres doigts. — 16, 16, 16, 16. Seconde phalange des autres doigts. — 17. Seconde et dernière phalange du pouce, analogue pour la forme aux troisièmes phalanges des autres doigts. — 18, 19, 20, 21. Troisième phalange des quatre derniers doigts. — 18. Le doigt indicateur. — 19. Le doigt médus. — 20. Le doigt annulaire. — 21. Le petit doigt.



## PLANCHE XL.

FIG. 1. L'articulation sterno-claviculaire, vue par-devant. Grandeur naturelle. Homme de vingt ans.

N° 1. Clavicule sciée. — 2. Extrémité sternale de la clavicule. — 3, 3. Première côte. — 4. Cartilage du prolongement de la côte précédente. — 5, 5. Portion de la face antérieure du sternum. — 6. Ligament sterno-claviculaire antérieur. — 7. Ligament inter-claviculaire. — 8. Ligament costo-claviculaire.

FIG. 2. La même articulation du côté gauche, vue par-derrrière.

N° 1. Clavicule. — 2. Face inférieure de la première côte. — 3. Face inférieure du cartilage de prolongement de la côte précédente. — 4. Extrémité sternale de la clavicule. — 5. Portion de la face postérieure du sternum. — 6. Ligament sterno-claviculaire postérieur. — 7. Ligament costo-claviculaire. — 8. Moitié du ligament inter-claviculaire. — 9. Coupe verticale faite sur le milieu du sternum. — 10. Coupe horizontale du même os.

FIG. 3. La même articulation, vue par-devant. Les ligamens qui l'entourent ont été enlevés et les os écartés, afin de faire voir les surfaces articulaires du sternum et de la clavicule, et le fibro-cartilage qui les sépare.

N° 1. Clavicule. — 2. Surface articulaire de la clavicule. — 3. Surface articulaire du sternum, avec leurs cartilages d'incrustation. — 4. Le fibro-cartilage inter-claviculaire. — 5. Portion de la première côte. — 6. Cartilage de prolongement de la côte précédente. — 7. Portion du sternum.

FIG. 4. Le fibro-cartilage inter-articulaire, vu par sa face qui répond au sternum.

FIG. 5. Articulation de l'acromion avec l'extrémité externe de la clavicule, vue par sa face inférieure.

N° 1. Face inférieure de l'apophyse acromion. — 2. Face inférieure de la clavicule. — 3. Sommet de l'acromion. — 4. Extrémité de la clavicule. — 5. Ligament acromio-claviculaire inférieur.

FIG. 6. Les articulations scapulo-claviculaire et scapulo-humérale du côté gauche, vues par leur face antérieure. Homme de trente-six ans.

N° 1. La clavicule sciée. — 2. Extrémité externe de la clavicule. — 3. Sommet de l'acromion. — 4. Ligament acromio-claviculaire supérieur. — 5. Insertion du ligament acromio-coracoïdien à l'acromion. — 6. Insertion du même ligament à l'apophyse coracoïde. — 7. Sommet de l'apophyse coracoïde. — 8. Partie moyenne de la même apophyse. — 9. Insertion du ligament coraco-claviculaire à la base de l'apophyse coracoïde. — 10, 10. Insertion du même ligament à la face inférieure de la clavicule. — 11. Ligament coracoïdien. — 12. Partie moyenne de la capsule de l'articulation scapulo-humérale. — 13. Insertion du même ligament au scapulum. — 14, 14. Insertion du même ligament au col de l'humérus. — 15. Le tendon du muscle biceps soulevant le ligament capsulaire. — 16. Le même tendon sortant par l'ouverture que lui offre le ligament précédent. — 17. Faisceau fibreux nommé *ligament coraco-huméral*. — 18. Humérus. — 19. Bord axillaire du scapulum. — 20. Angle supérieur interne du même os. — 21. Fosse sous-scapulaire. — 22. Portion du bord interne du scapulum.

FIG. 7. Elle offre la cavité glénoïde du scapulum, et le ligament glénoïdien qui l'entoure.

N° 1. Tendon du muscle biceps. — 2. Le tendon précédent s'insérant au-dessus de la cavité glénoïde, et se divisant pour se continuer avec — 3, 3, 3. Le ligament glénoïdien.



Fig. 2.

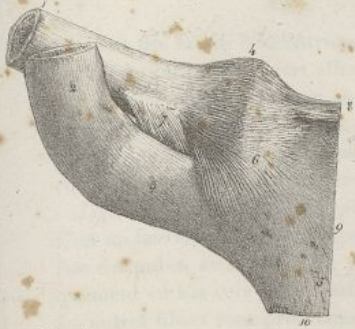

Fig. 1.

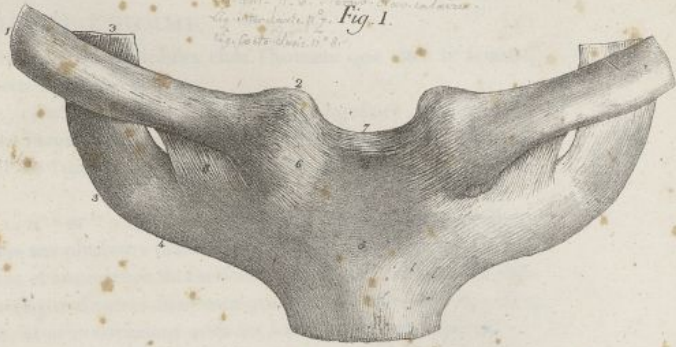

Fig. 4.



Fig. 3.

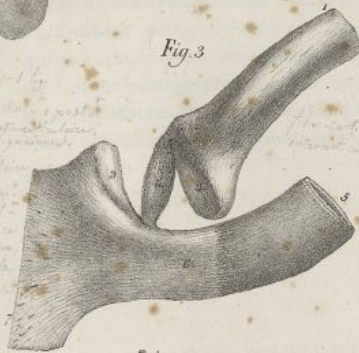

Fig. 5.

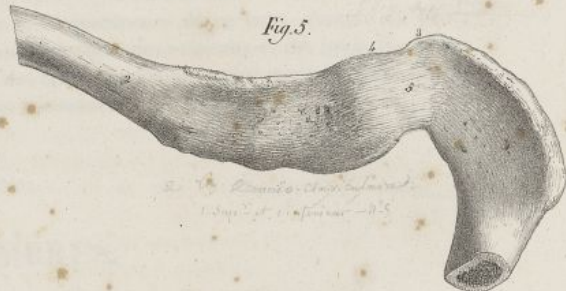


Fig. 6.

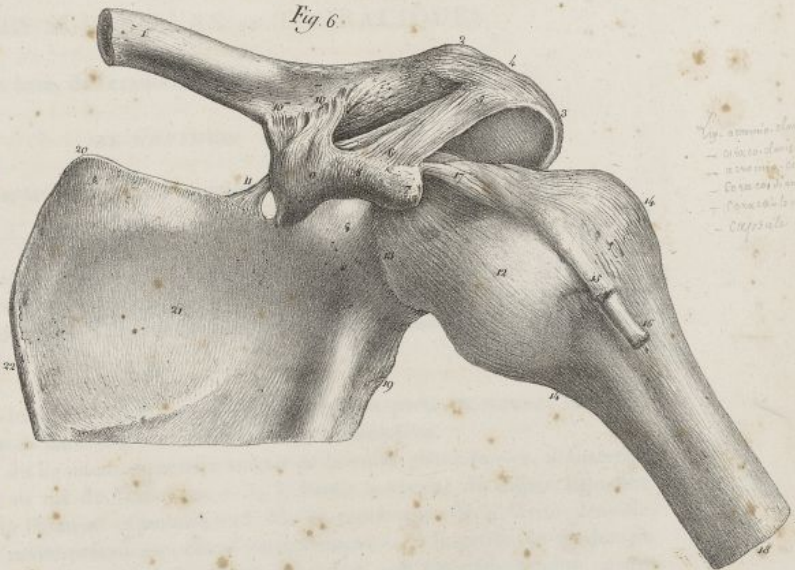
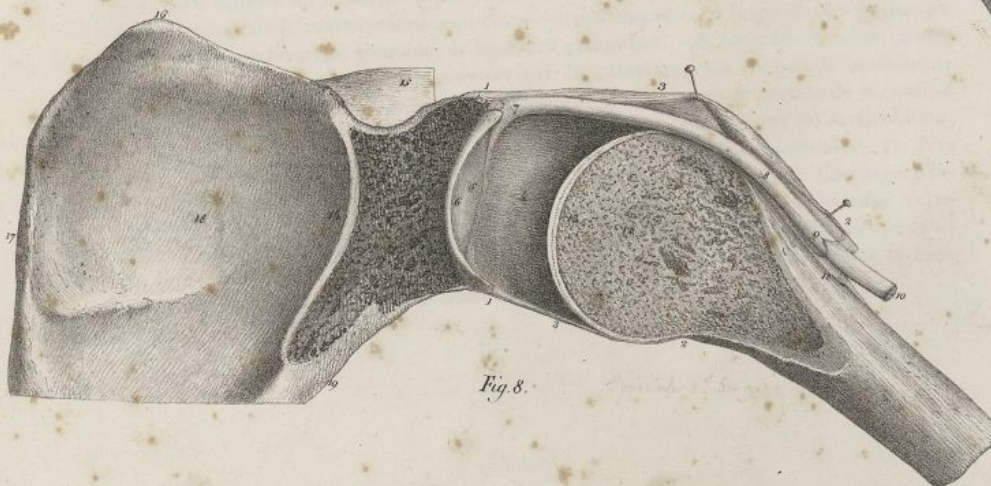


Fig. 7.

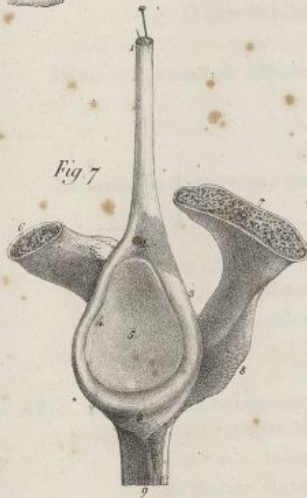


Fig. 8.



Amateur del.

Lith. de C. de Laine







formant des lames concentriques, plus serrées et plus multipliées chez l'homme que chez la femme. L'articulation pubienne est affermie par les deux ligamens suivans :

*Ligament pubien inférieur* (pl. XXXV, fig. 1, n° 11). C'est un faisceau triangulaire, occupant le haut de l'arcade pubienne qu'il complète; il est formé de fibres très-fortes, transversalement dirigées, plus courtes en haut qu'en bas, qui se fixent de l'un et de l'autre côté à la partie interne et supérieure des branches de cette arcade.

*Ligament pubien antérieur* (pl. XXXV, fig. 1, n° 9 et 10). Il n'est point aussi distinct que le précédent. C'est un faisceau de fibres irrégulières, disposées sur plusieurs plans : les unes, superficielles, naissent de l'un des pubis, au niveau de la partie antérieure et supérieure de l'articulation, et de là se portent obliquement en bas vers l'autre pubis, étant croisées par d'autres faisceaux qui ont une direction opposée; les autres fibres sont profondes, transversales, et se confondent avec les fibres inter-articulaires.

L'articulation pubienne est encore affermie par des fibres irrégulières, transversales pour la plupart, qui sont placées, les unes au-dessus de la symphyse, et les autres en arrière.

Le bassin, indépendamment des ligamens précédens, offre un ligament qui est étranger au mécanisme de ses articulations. On le nomme :

*Ligament sous-pubien ou obturateur* (pl. XXXV, fig. 1, n° 13). C'est une sorte de membrane fibreuse qui occupe le trou sous-pubien, et se fixe à toute la circonférence de ce trou, excepté en haut, où restent une gouttière et une ouverture dans lesquelles passent des vaisseaux et des nerfs. Ses fibres sont entrelacées dans diverses directions, et forment des faisceaux distincts, plus marqués vers l'échancrure supérieure. Ce ligament offre différentes petites ouvertures pour le passage de vaisseaux.

## DES MEMBRES.

### DES MEMBRES SUPÉRIEURS ou THORACIQUES.

Ils se composent de l'épaule, du bras, de l'avant-bras, et de la main.

#### DE L'ÉPAULE.

L'épaule est formée par deux os, la clavicule et l'omoplate ou le scapulum.

— 4. Rainure qui sépare le ligament précédent du cartilage de la cavité glénoïde. — 5. Cavité glénoïde revêtue de cartilage. — 6. Apophyse coracoïde sciée. — 7. Apophyse acromion également sciée. — 8. Épine du scapulum. — 9. Portion du bord axillaire du même os.

FIG. 8. L'articulation scapulo-humérale fendue verticalement par sa partie moyenne, et représentée de profil, afin de faire voir l'intérieur de cette articulation.

N° 1, 1. Insertion du ligament capsulaire autour de la cavité glénoïde. — 2, 2. Insertion du même ligament au col de l'humérus. — 3, 3. Partie moyenne du même ligament. — 4. Face interne du ligament capsulaire. — 5. Moitié postérieure de la cavité glénoïde. — 6. Cartilage de la cavité précédente, coupé verticalement. — 7. Insertion du tendon du muscle biceps à la cavité glénoïde, et ligament glénoïdien. — 8. Le même tendon encore renfermé dans l'articulation et recouvert par la gaine que lui fournit la membrane synoviale. — 9. Cul-de-sac que forme la membrane synoviale, en se portant de la coulisse bicipitale sur le tendon qu'elle entoure. — 10. Le même tendon hors de l'articulation, et abandonné par la membrane synoviale. — 11. Moitié de la coulisse bicipitale. — 12. Tête de l'humérus coupée par sa partie moyenne dans le sens vertical. — 13. Cartilage d'incrustation de la tête de l'humérus, également coupé verticalement. — 14. Coupe verticale de l'angle supérieur externe du scapulum. — 15. Portion de l'épine du même os. — 16. Angle supérieur interne du scapulum. — 17. Bord interne. — 18. Portion de la fosse sous-scapulaire. — 19. Portion du bord externe ou axillaire.



## PLANCHE XLI.

FIG. 1. Les articulations huméro-cubitale, cubito-radiale et radio-carpienne, vues par leur partie antérieure. Côté gauche. Homme de vingt ans. Grandeur naturelle.

N° 1. Partie inférieure de la face antérieure de l'humérus.—2. Insertion du ligament antérieur de l'articulation huméro-cubitale à l'humérus.—3, 3. Insertion du même ligament au ligament annulaire du radius.—4. Condyle interne de l'humérus.—5. Ligament latéral interne.—6. Condyle externe de l'humérus.—7. Portion du ligament latéral externe.—8. Face antérieure du radius.—9. Face antérieure du cubitus.—10. Tubérosité bicipitale.—11 et 12. Insertions du ligament rond au radius et au cubitus.—13. Face antérieure du ligament inter-osseux.—14 et 15. Insertions du ligament précédent au bord interne du radius et au bord externe du cubitus.—16. Ouverture supérieure du ligament inter-osseux.—17. Articulation radio-carpienne. Insertion du ligament antérieur de cette articulation au radius.—18, 19, 20. Insertions du même ligament aux os scaphoïde, semi-lunaire et pyramidal.—21. Ligament latéral externe de l'articulation radio-carpienne.—22. Ligament latéral interne.—23. Le trapèze.—24. Le trapézoïde.—25. Le grand os.—26. L'os crochu.

FIG. 2. Les mêmes articulations, vues par derrière.

N° 1. Extrémité inférieure de la face postérieure de l'humérus.—2. Condyle interne de l'humérus.—3. Insertion du ligament latéral interne à l'apophyse précédente.—4. Insertions du même ligament au cubitus et en dedans de l'olécrâne.—5. Condyle externe donnant insertion au ligament latéral externe.—6. Le ligament précédent s'attachant au ligament annulaire du radius.—7. Portion du même ligament qui se prolonge jusqu'au cubitus.—8. Olécrâne.—9. Ligament postérieur de l'articulation huméro-cubitale.—10. Bord postérieur du cubitus.—11. Face postérieure du radius.—12. Face postérieure du ligament inter-osseux.—13. Articulation radio-carpienne. Insertion du ligament postérieur de cette articulation au radius.—14, 15. Insertions du même ligament aux os pyramidal et semi-lunaire.—16. Apophyse styloïde du radius.—17. Ligament latéral externe.—18. Ligament latéral interne.—19. L'os crochu.—20. Le grand os.—21. Le trapézoïde.—22. Le trapèze.

FIG. 3. L'articulation huméro-cubitale, vue par sa partie interne.

N° 1. Extrémité inférieure de l'humérus.—2. Condyle interne du même os, donnant insertion au ligament latéral interne.—3. Insertion du même ligament en dedans de l'apophyse coronoïde.—4. Insertion du même ligament en dedans de—5. L'olécrâne.—6, 6. Le ligament antérieur.—7. Portion de la face interne du cubitus.—8. Apophyse bicipitale du radius.—9. Ligament rond.

FIG. 4. La même articulation, vue par sa partie externe.

N° 1. Extrémité inférieure de l'humérus.—2. Condyle externe donnant attache au ligament latéral externe.—3. Insertion du ligament précédent au ligament annulaire du radius.—4. Autre insertion du même ligament au cubitus.—5. Cul-de-sac formé par la membrane synoviale de l'articulation entre le radius et son ligament annulaire.—6. Olécrâne.—7 et 8. Petite tête de l'humérus, et extrémité supérieure du radius soulevant le ligament antérieur.—9. Portion de la face externe du cubitus.—10. Portion de la face externe du radius.

FIG. 5. La même articulation ouverte et vue par sa partie antérieure, afin de faire voir les rapports des surfaces articulaires, et la disposition de la membrane synoviale.

N° 1. Partie inférieure de la face antérieure de l'humérus.—2. Petite tête de l'humérus.



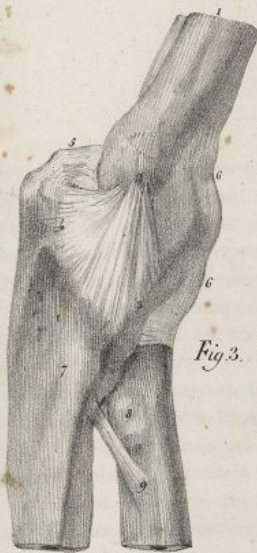

Fig. 3.



Fig. 1.

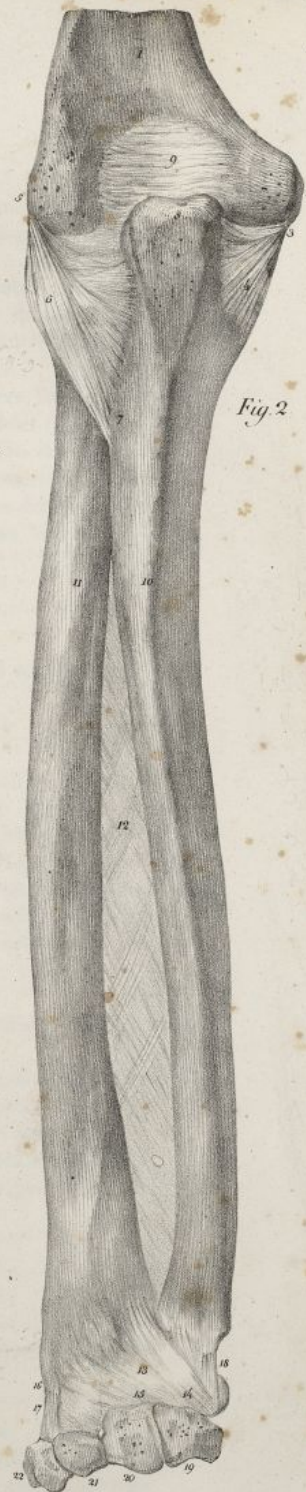

Fig. 2.

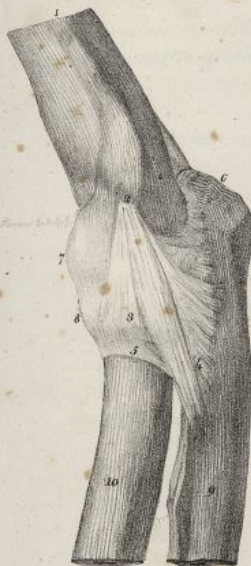

Fig. 4.

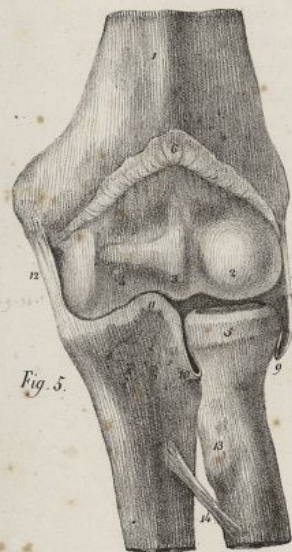

Fig. 5.

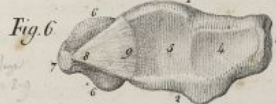


Fig. 6.

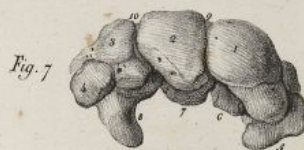

Fig. 7.

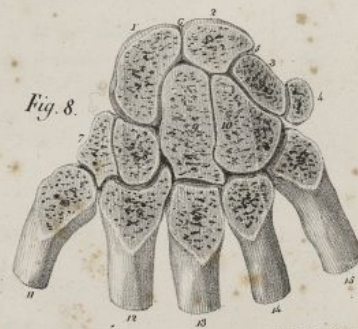



Fig. 8.

Falles del.

Lith. de C. de Lant.







## DE LA CLAVICULE.

La clavicule est horizontalement placée à la partie antérieure de l'épaule; elle est aplatie en dehors, arrondie en dedans, contournée en S, plus courbée et plus forte chez l'homme que chez la femme. Elle présente deux extrémités et une partie moyenne ou corps.

1° *Extrémité interne ou sternale* (pl. XXXVI, fig. 1, n° 4). Elle est arrondie, saillante, et munie d'une facette concave et convexe en sens opposé, un peu oblique, qui s'articule avec le sternum;

2° *Extrémité externe ou scapulaire* (pl. XXXVI, fig. 1, n° 5). Elle est aplatie de haut en bas, et présente une facette allongée, étroite, qui s'articule avec l'apophyse acromion;

3° *Corps* (pl. XXXVI, fig. 1, n° 1; fig. 2, n° 1). Il offre deux faces et deux bords; des faces, l'une supérieure est sous-cutanée, large en dehors, arrondie en dedans; l'autre inférieure est inégale et rugueuse, pour donner insertion à des ligaments et à un muscle; des bords, l'un est antérieur, épais et convexe en dedans, mince et concave en dehors; il donne attache à des muscles; l'autre est postérieur, épais et concave en dedans, convexe et mince en dehors; il donne attache à un muscle dans ce dernier sens.

La clavicule se développe par trois points d'ossification, un pour le corps; les deux autres, qui appartiennent aux extrémités, ne paraissent que fort tard.

## DU SCAPULUM.

Le scapulum ou omoplate est un os irrégulier, aplati, d'une forme triangulaire, qui est placé verticalement à la partie postérieure de l'épaule. Il offre deux faces et trois bords.

— 3. Saillie articulaire qui est reçue entre le radius et le cubitus. — 4. Poulie de l'humérus, articulée avec le cubitus. — 5. Extrémité supérieure du radius. — 6. Portions du ligament antérieur et de la capsule synoviale coupés et relevés. — 7. Portion du ligament latéral externe. — 8. Section du ligament annulaire du radius. — 9. Repli en forme de cul-de-sac que forme la membrane synoviale entre le radius et son ligament annulaire. — 10. Portion du même repli située entre le radius et la petite cavité sigmoïde du cubitus. — 11. Apophyse coronoïde. — 12. Portion du ligament latéral interne. — 13. Apophyse bicipitale du radius. — 14. Ligament rond.

FIG. 6. Extrémités inférieures du radius et du cubitus réunies par le fibro-cartilage, vues en dessous.

N° 1. Face antérieure du radius. — 2. Face postérieure du même os. — 3. Son apophyse styloïde. — 4. Facette inférieure du radius qui s'articule avec le scaphoïde. — 5. Autre facette placée en dedans de la précédente, et qui se trouve en rapport avec le semi-lunaire. — 6, 6. Extrémité inférieure du cubitus. — 7. Apophyse styloïde du même os. — 8. Insertion du fibro-cartilage inter-articulaire, en dedans de l'apophyse précédente. — 9. Insertion du même fibro-cartilage au radius.

FIG. 7. Le carpe, vu par sa partie supérieure, après avoir été détaché de la pièce fig. 6.

N° 1. Le scaphoïde. — 2. Le semi-lunaire. — 3. Le pyramidal. — 4. Le pisiforme. — 5. Le trapèze. — 6. Le trapézoïde. — 7. Le grand os. — 8. L'os crochu. — 9 et 10. Ligaments inter-osseux placés entre le scaphoïde et le semi-lunaire, entre ce dernier os et le pyramidal.

FIG. 8. Les os du carpe et les extrémités supérieures de ceux du métacarpe, du côté gauche, sciés transversalement dans une direction verticale, et vus par leur face postérieure, afin de mettre à découvert les nombreuses articulations de ces os, et les membranes synoviales qui les séparent.

N° 1. Le scaphoïde. — 2. Le semi-lunaire. — 3. Le pyramidal. — 4. Le pisiforme. — 5 et 6. Ligaments inter-osseux situés entre les trois premiers des os précédents. — 7. Le trapèze. — 8. Le trapézoïde. — 9. Le grand os. — 10. L'os crochu. — 11. Le premier os du métacarpe. — 12, 13, 14, 15. Le second, le troisième, le quatrième et le cinquième os du métacarpe.



## PLANCHE XLII.

FIG. 1. La main avec ses ligamens, vue par sa face postérieure ou dorsale. Côté gauche. Homme de trente-six ans.

N° 1. Extrémité inférieure du radius. — 2. Extrémité inférieure du cubitus. — 3. Partie inférieure de l'espace inter-osseux. — 4. Fibres ligamenteuses qui passent derrière l'articulation radio-cubitale inférieure. — 5. Apophyse styloïde du radius. — 6. Ligament latéral externe de l'articulation radio-carpienne. — 7. Apophyse styloïde du cubitus. — 8. Ligament latéral interne de l'articulation radio-carpienne. — 9. Os pisiforme. — 10. Ligament étendu entre l'os précédent et le cinquième os du métacarpe. — 11. Ligament postérieur de l'articulation radio-carpienne. — 12, 12, 12. Ligamens dorsaux des articulations carpiennes. — 13, 13, 13, 13, 13. Ligamens carpo-métacarpiens dorsaux. — 14, 14, 14. Ligamens dorsaux des articulations métacarpiennes. — 15, 15, 15. Ligament métacarpien palmaire inférieur. — 16, 16. Ligament latéral externe d'une articulation métacarpo-phalangienne. — 17, 17. Ligament latéral interne d'une articulation métacarpo-phalangienne. — 18. Partie postérieure de la capsule synoviale de la même articulation. — 19, 19. Ligament latéral externe des articulations phalangiennes. — 20, 20. Ligament latéral interne des mêmes articulations. — 21. Membrane synoviale de ces mêmes articulations. — 22. Saillie du trapèze. — 23. Capsule fibreuse de la première articulation carpo-métacarpienne.

FIG. 2. La même pièce, vue par sa face antérieure ou palmaire.

N° 1. Extrémité inférieure du radius. — 2. Extrémité inférieure du cubitus. — 3. Partie inférieure de l'espace inter-osseux. — 4. Fibres ligamenteuses qui passent au-devant de l'articulation radio-cubitale inférieure. — 5. Ligament latéral interne de l'articulation radio-carpienne. — 6. Apophyse styloïde du radius. — 7. Ligament latéral externe de l'articulation radio-carpienne. — 8. Ligament antérieur de l'articulation précédente. — 9, 9. Ligamens palmaires des articulations des os du carpe de la première rangée. — 10, 10. Ligamens palmaires des articulations des os du carpe de la seconde rangée. — 11. Ligament latéral externe de l'articulation des deux rangées des os du carpe entre eux. — 12. Os pisiforme. — 13. Apophyse de l'os unciforme. — 14. Ligament qui se porte de l'os pisiforme à l'apophyse précédente. — 15. Ligament étendu de l'os pisiforme au cinquième os du métacarpe. — 16. Extrémité supérieure du cinquième os du métacarpe. — 17. Ligament capsulaire de la première articulation carpo-métacarpienne. — 18, 18. Ligamens métacarpiens palmaires supérieurs. — 19. Ligamens carpo-métacarpiens palmaires. — 20. Ligament latéral externe d'une articulation métacarpo-phalangienne. — 21. Ligament latéral interne d'une articulation phalangienne. — 22. Ligament latéral externe d'une autre articulation métacarpo-phalangienne. — 23. Ligament latéral interne d'une articulation métacarpo-phalangienne. — 24, 24, 24, 24, 24. Ligament métacarpien palmaire inférieur. — 25, 25, 25, 25. Ligamens latéraux des articulations phalangiennes. — 26. Ligament antérieur d'une articulation phalangienne.

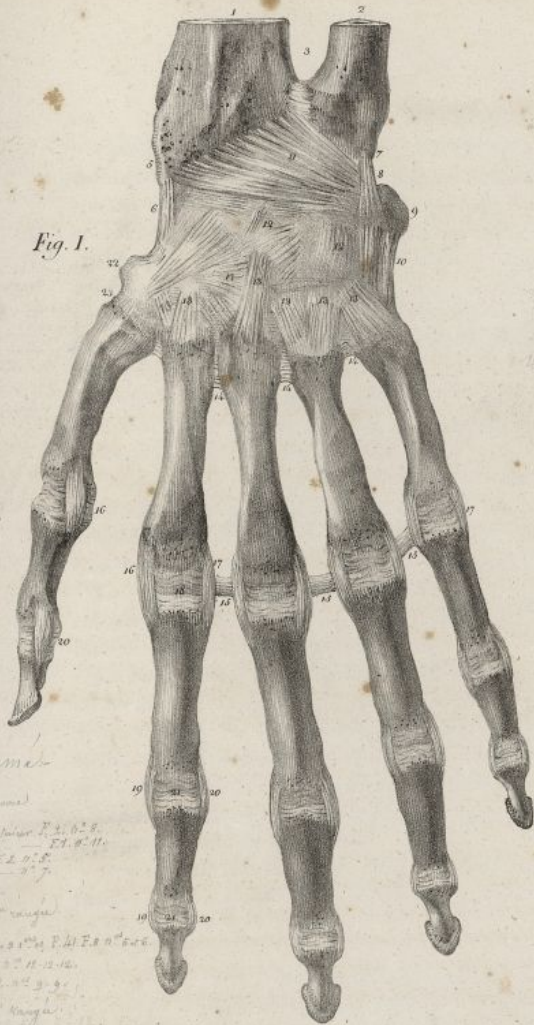
FIG. 3. La même pièce, vue par sa partie externe. On a coupé les os du métacarpe transversalement.

N° 1. Extrémité inférieure du radius. — 2. Extrémité inférieure du cubitus. — 3. Apophyse styloïde du radius. — 4. Ligament latéral externe de l'articulation radio-carpienne. — 5. Ligament dorsal de la même articulation. — 6. Ligamens carpiens dorsaux. — 7. Capsule fibreuse de la première articulation carpo-métacarpienne. — 8. Premier os du métacarpe. — 9, 10, 11. Second, troisième et cinquième os du métacarpe. — 12. Os pisiforme. — 13. Ligament se portant de l'os précédent à — 14. L'apophyse de l'os unciforme. — 15. Ligament antérieur de l'articulation radio-carpienne.

FIG. 4. La même pièce, vue par sa partie interne.

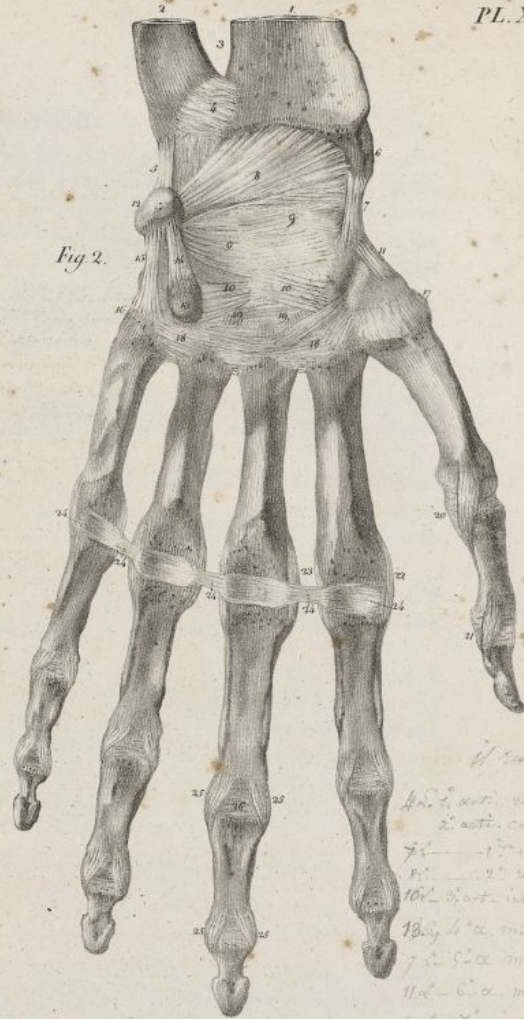


Fig. 1.



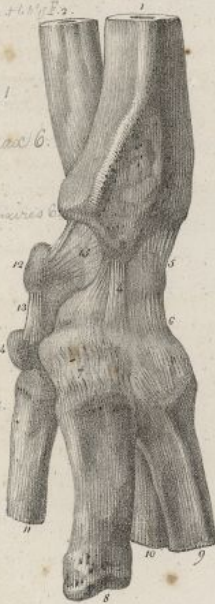*ligament*  
 1. Lig. calcanei  
 2. Lig. calcanei  
 3. Lig. calcanei  
 4. Lig. calcanei  
 5. Lig. calcanei  
 6. Lig. calcanei  
 7. Lig. calcanei  
 8. Lig. calcanei  
 9. Lig. calcanei  
 10. Lig. calcanei  
 11. Lig. calcanei  
 12. Lig. calcanei  
 13. Lig. calcanei  
 14. Lig. calcanei  
 15. Lig. calcanei  
 16. Lig. calcanei  
 17. Lig. calcanei  
 18. Lig. calcanei  
 19. Lig. calcanei  
 20. Lig. calcanei  
 21. Lig. calcanei  
 22. Lig. calcanei  
 23. Lig. calcanei  
 24. Lig. calcanei  
 25. Lig. calcanei  
 26. Lig. calcanei  
 27. Lig. calcanei  
 28. Lig. calcanei  
 29. Lig. calcanei  
 30. Lig. calcanei

Fig. 2.



*if*  
 1. Lig. calcanei  
 2. Lig. calcanei  
 3. Lig. calcanei  
 4. Lig. calcanei  
 5. Lig. calcanei  
 6. Lig. calcanei  
 7. Lig. calcanei  
 8. Lig. calcanei  
 9. Lig. calcanei  
 10. Lig. calcanei  
 11. Lig. calcanei  
 12. Lig. calcanei  
 13. Lig. calcanei  
 14. Lig. calcanei  
 15. Lig. calcanei  
 16. Lig. calcanei  
 17. Lig. calcanei  
 18. Lig. calcanei  
 19. Lig. calcanei  
 20. Lig. calcanei  
 21. Lig. calcanei  
 22. Lig. calcanei  
 23. Lig. calcanei  
 24. Lig. calcanei  
 25. Lig. calcanei  
 26. Lig. calcanei  
 27. Lig. calcanei  
 28. Lig. calcanei  
 29. Lig. calcanei  
 30. Lig. calcanei

Fig. 3.



*Metatarsi*  
 1. Metatarsus  
 2. Metatarsus  
 3. Metatarsus  
 4. Metatarsus  
 5. Metatarsus  
 6. Metatarsus  
 7. Metatarsus  
 8. Metatarsus  
 9. Metatarsus  
 10. Metatarsus  
 11. Metatarsus  
 12. Metatarsus  
 13. Metatarsus  
 14. Metatarsus  
 15. Metatarsus  
 16. Metatarsus  
 17. Metatarsus  
 18. Metatarsus  
 19. Metatarsus  
 20. Metatarsus  
 21. Metatarsus  
 22. Metatarsus  
 23. Metatarsus  
 24. Metatarsus  
 25. Metatarsus  
 26. Metatarsus  
 27. Metatarsus  
 28. Metatarsus  
 29. Metatarsus  
 30. Metatarsus

Fig. 4.

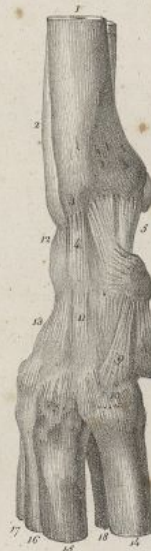

Fig. 5.

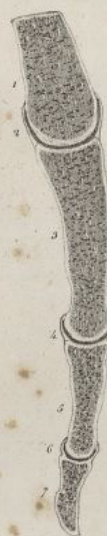
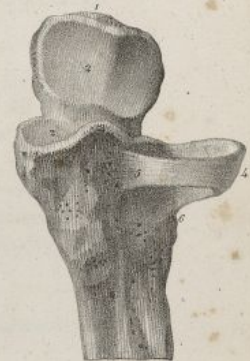

Fig. 6.



Feillet del.

Auth. de C. de Lave







*Face postérieure ou dorsale* (pl. XXXVI, fig. 1). Elle est inégale, et présente de haut en bas, 1° un enfoncement large en dedans, étroit en dehors, nommé la *fosse sus-épineuse*; 2° l'*épine*, éminence aplatie, triangulaire, qui coupe obliquement cette face de l'os, se termine en dehors par un bord concave et mousse, et en arrière par un autre bord plus long, inégal, lequel donne attache à des muscles. Ces deux bords, en se réunissant, donnent naissance à l'*acromion*, éminence considérable, aplatie en sens inverse de l'épine, donnant attache à des muscles, et munie, en dedans, d'une facette, pour s'articuler avec l'extrémité externe de la clavicule; 3° sous l'épine on trouve une grande excavation appelée *fosse sous-épineuse*, qui est convexe à son milieu, concave aux environs de l'épine et du bord externe, et remplie par des muscles.

*Face antérieure ou costale* (pl. XXXVI, fig. 2). Elle correspond aux côtes; concave dans toute son étendue, elle constitue la fosse sous-scapulaire. Elle est coupée d'espace en espace par des lignes saillantes, auxquelles s'insèrent des fibres musculaires.

**BORDS.** Le *supérieur* ou *coracoïdien* (pl. XXXVI, fig. 2, n° 5) est court, mince en arrière, et surmonté en avant par l'apophyse *coracoïde*: celle-ci est une éminence recourbée sur elle-même, convexe, inégale en haut, concave en bas, donnant attache à des muscles et à des ligaments. Derrière sa base on voit une échancrure qui est convertie en trou par un ligament.

Le *bord interne* ou *vertébral* (pl. XXXVI, fig. 2, n° 7) est le plus long; il est mince, avoisine la colonne vertébrale, donne attache à des muscles, et forme, avec le bord supérieur, l'angle supérieur interne auquel s'attache un muscle.

Le *bord externe* ou *axillaire* (pl. XXXVI, fig. 2, n° 6; et fig. 3, n° 2) est épais, inégal, correspond au creux de l'aisselle; il présente en haut une gouttière, et en bas des inégalités pour l'insertion de divers muscles. En s'unissant avec le bord interne, il forme l'angle inférieur, lequel est très-prolongé, épais, mousse; à son union avec le bord supérieur, il produit l'angle supérieur externe. Celui-ci est épais, creusé d'une cavité ovale nommée *glénoïde*, qui est plus large en bas qu'en haut, dirigée en avant et en dehors, supportée par une espèce de col court, aplati, plus marqué en dehors; il s'articule avec la tête de l'humérus.

Le scapulum est formé de tissu cellulaire vers ses angles et ses apophyses, et de tissu compacte dans ses autres régions. Il se développe par six ou sept points d'ossification.

N° 1. Extrémité inférieure du cubitus. — 2. Extrémité inférieure du radius. — 3. Apophyse styloïde du cubitus. — 4. Ligament latéral interne de l'articulation radio-carpienne. — 5. Ligament antérieur de la même articulation. — 6. Os pisiforme. — 7. Ligament qui se porte de l'os précédent à — 8. L'apophyse de l'os unciforme. — 9. Ligament étendu de l'os pisiforme à — 10. L'extrémité supérieure du cinquième os du métacarpe. — 11. Ligament latéral interne de l'articulation des deux rangées des os du carpe. — 12. Ligament antérieur de l'articulation radio-carpienne. — 13. Ligaments carpiens dorsaux. — 14, 15, 16, 17, 18. Portion des cinquième, quatrième, troisième, second et premier os du métacarpe.

FIG. 5. Le doigt indicateur avec la moitié inférieure du second os du métacarpe, fendu longitudinalement de sa face palmaire à sa face dorsale, afin de faire voir la disposition des capsules synoviales d'une articulation métacarpo-phalangienne, et des articulations phalangiennes.

N° 1. Extrémité inférieure du second os du métacarpe. — 2. Capsule synoviale de l'articulation métacarpo-phalangienne. — 3. Première phalange. — 4. Membrane synoviale de la première articulation phalangienne. — 5. Seconde phalange. — 6. Capsule synoviale de la seconde articulation phalangienne. — 7. Troisième phalange.

FIG. 6. L'extrémité supérieure du cubitus gauche avec le ligament annulaire de l'articulation cubito-radiale supérieure.

N° 1. Olécrâne. — 2, 2. Grande cavité sigmoïde. — 3. Apophyse coronoïde. — 4. Ligament annulaire. — 5. Extrémité antérieure de ce ligament, insérée en devant de la petite cavité sigmoïde. — 6. Extrémité postérieure du même ligament, fixée derrière la petite cavité sigmoïde. — 7. Face interne de ce ligament, qui est en rapport avec la tête du radius.



## DE L'OS DU BRAS OU DE L'HUMÉRUS.

Cet os est le seul qu'on trouve au bras. Il est long, irrégulier, tordu légèrement sur lui-même. On le divise en corps et en deux extrémités, l'une supérieure et l'autre inférieure.

*Extrémité supérieure ou scapulaire* (pl. XXXVII, fig. 1, n° 1). On y observe trois éminences considérables : l'une interne, la plus volumineuse, est nommée la *tête* de l'humérus; elle est hémisphérique, encroûtée de cartilage, articulée avec le scapulum, et supportée par un col très-court, lequel se réunit au corps de l'os, en formant avec lui un angle obtus plus prononcé en bas qu'en haut : des deux autres éminences, qu'on appelle les *tubérosités*, l'antérieure est la plus petite; elles donnent attache à des muscles, et sont séparées par la coulisse *bicipitale*.

*Extrémité inférieure ou anti-brachiale* (pl. XXXVII, fig. 1, n° 10). Elle est aplatie d'avant en arrière, recourbée en avant, et présente ses plus grandes dimensions dans le sens transversal. Elle offre, 1° en dedans une tubérosité très-prononcée, nommée le *condyle interne*, qui donne attache à un ligament et à des muscles; 2° en dehors une autre éminence plus petite, appelée le *condyle externe*, à laquelle se fixent également un ligament et des muscles; 3° en bas, entre les deux condyles, une rangée d'éminences et d'enfoncements articulaires qui sont de dehors en dedans; la *petite tête*, éminence arrondie qui est reçue dans une cavité de l'extrémité supérieure du radius; une coulisse correspondant au rebord de la cavité précédente; une crête demi-circulaire, logée dans l'intervalle du radius et du cubitus; une large coulisse laquelle reçoit la saillie de la grande échancrure sigmoïde du cubitus; une éminence disposée en forme de poulie, descendant plus bas que la petite tête, et articulée avec la partie interne de la grande échancrure sigmoïde; 4° en avant de cette extrémité inférieure, on voit une petite cavité superficielle qui loge l'apophyse coronoïde du cubitus, lors de la flexion de l'avant-bras; 5° en arrière on observe une autre cavité plus profonde nommée *olécrânienne*, qui reçoit l'olécrâne quand l'avant-bras est étendu.

*Corps* (pl. XXXVII, fig. 1, n° 7). Il est irrégulièrement prismatique au milieu, arrondi en haut, aplati en bas; il présente trois faces longitudinales : deux antérieures dirigées obliquement, l'une en dedans et l'autre en dehors, et la troisième postérieure. On voit sur cette dernière une gouttière oblique dans laquelle glisse un nerf, et, vers le milieu de la face externe, des inégalités dont l'ensemble forme l'*empreinte deltoïdienne*; à celle-ci se fixe le muscle deltoïde. Les trois faces du corps de l'humérus sont séparées par trois bords : l'un interne, étendu de la petite tubérosité au condyle interne; le second externe, dirigé obliquement de la partie postérieure du col au condyle externe; le troisième antérieur, se porte obliquement de la grosse tubérosité, à la partie moyenne et antérieure de l'extrémité inférieure.

L'humérus, formé de tissu compacte dans son corps, et de tissu celluleux à ses extrémités, se développe par huit points d'ossification : un pour le corps, un pour la tête, un pour la grosse tubérosité, un pour la petite, un pour la poulie de l'extrémité inférieure, un pour chacun des condyles, et le plus ordinairement un pour la petite tête.

## DU RADIUS.

Cet os occupe la partie externe de l'avant-bras; il est long, irrégulier, plus volumineux en bas qu'en haut, légèrement recourbé au milieu; on le divise en deux extrémités et en corps.

*Extrémité supérieure ou humérale* (pl. XXXVII, fig. 5, n° 1). Elle représente une sorte de tête qui offre en haut une cavité circulaire, pour s'articuler avec la petite tête de l'humérus, et à sa circonférence une surface circulaire, laquelle est reçue en partie dans la petite cavité sigmoïde du cubitus. Cette tête est supportée par un col rétréci, dévié en dehors, qui offre, à son point de réunion avec le corps, une éminence nommée *tubérosité bicipitale*.

*Extrémité inférieure ou carpienne* (pl. XXXVII, fig. 5, n° 10). Elle est plus volumineuse que la précédente, et manifestement aplatie d'avant en arrière : elle offre, 1° en bas, deux facettes articulaires, séparées par une ligne saillante, qui s'articulent, l'externe avec le scaphoïde, l'interne avec le semi-lunaire; en devant, des inégalités auxquelles se fixent des ligaments; en arrière, des coulisses dans lesquelles glissent des tendons; en dehors, deux coulisses pour le passage d'autres tendons, et une éminence verticale, triangulaire, nommée l'*apophyse styloïde*; en dedans, une cavité oblongue qui reçoit l'extrémité inférieure du cubitus.

*Corps* (pl. XXXVII, fig. 1, n° 5). Il est plus mince en haut qu'en bas. Il offre trois surfaces longitudinales : 1° l'une antérieure, va en s'élargissant de haut en bas, donne attache à des muscles, et présente vers son milieu l'orifice du conduit nourricier principal de l'os; 2° la seconde postérieure,



de même forme que la précédente, donne également attache à des muscles; la troisième est externe, arrondie. Ces faces sont séparées par trois bords : l'un interne, s'étend de la tubérosité bicipitale à la petite cavité articulaire inférieure; le second antérieur, se dirige obliquement de la même tubérosité à l'apophyse styloïde; le troisième postérieur, moins saillant que le précédent, naît insensiblement derrière le col, et se termine à l'extrémité inférieure.

Le radius est celluleux à ses extrémités, compacte à sa partie moyenne, laquelle est pourvue d'un canal médullaire étroit. Il se développe par trois points d'ossification, un pour le corps, et un pour chacune de ses extrémités; il y en a quelquefois un quatrième pour la tubérosité bicipitale.

## DU CUBITUS.

Cet os est irrégulier, placé à la partie interne de l'avant-bras, en dedans du radius, dont il excède un peu la longueur. Il est plus volumineux en haut qu'en bas, et se divise en corps et en deux extrémités.

*Extrémité supérieure ou humérale* (pl. XXXVIII, fig. 1, n° 1). Elle offre deux éminences considérables : l'une en arrière, surmonte le reste de l'os, est très-saillante, échancrée en avant; on la nomme l'olécrâne; l'autre, située au-dessous et en avant de la précédente, irrégulièrement triangulaire, a été appelée l'apophyse coronoïde. Ces deux éminences donnent attache à des muscles; elles sont séparées par la grande échancrure sigmoïde. Celle-ci est dirigée en avant, convexe transversalement, traversée dans le sens vertical par une ligne qui la sépare inégalement; elle s'articule avec l'extrémité inférieure de l'humérus. En dehors de cette extrémité, on voit la petite cavité sigmoïde qui est ovale, horizontale, et reçoit une portion de la circonférence de la tête du radius.

*Extrémité inférieure ou carpienne* (pl. XXXVIII, fig. 1, n° 2). Elle est fort petite et présente en dehors une éminence arrondie, sorte de tête qui, par la partie externe de sa circonférence, est reçue dans une cavité que lui offre l'extrémité correspondante du radius, et fait partie de l'articulation du poignet par sa face inférieure; en dedans une éminence, grêle, arrondie, verticale, nommée apophyse styloïde.

*Corps* (pl. XXXVIII, fig. 1, n° 3). Plus volumineux en haut qu'en bas, il est légèrement recourbé en avant. Il présente trois surfaces longitudinales; l'une antérieure, est large en haut, rétrécie en bas, munie, vers son milieu, du conduit nourricier principal. Elle donne attache à des muscles. La seconde est postérieure, et divisée longitudinalement par une ligne saillante, à laquelle s'implantent divers muscles. La troisième est interne, large en haut, fort rétrécie en bas. Ces faces sont séparées par trois bords : l'un externe, s'étend de la petite cavité sigmoïde, à la partie externe de l'extrémité inférieure; le second antérieur, se porte du côté externe de l'apophyse coronoïde, au devant de l'apophyse styloïde; le troisième postérieur, part de l'olécrâne et se perd insensiblement derrière l'extrémité inférieure.

Compacte à sa partie moyenne, celluleux à ses extrémités, pourvu d'un canal médullaire, le cubitus se développe par trois points d'ossification, un pour le corps et un pour chaque extrémité. Quelquefois il y a des points particuliers au niveau de l'olécrâne, des apophyses coronoïde et styloïde.

## DES OS DE LA MAIN.

## 1° DU CARPE.

Le carpe forme la première partie de la main. Il résulte de la réunion de huit petits os, très-irréguliers, qui sont disposés sur deux rangées, l'une supérieure et l'autre inférieure. (Voy. pl. XXXIX, fig. 10 et 11, n° 1 2 3 4 5 6 7 8).

Les os de la rangée supérieure sont, de dehors en dedans, le scaphoïde, le semi-lunaire, le pyramidal et le pisiforme.

1° Du *scaphoïde* (pl. XXXVIII, fig. 6, n° 1 2 3 4). C'est le plus gros os de cette rangée, il est allongé, convexe du côté de l'avant-bras, concave en sens opposé. Sa face supérieure est convexe, triangulaire, et s'articule avec le radius; sa face inférieure est convexe, triangulaire aussi, et se joint au trapèze et au trapézoïde; sa face antérieure est étroite, allongée, présente en bas une saillie assez prononcée : elle donne attache à des ligaments; sa face postérieure est étroite, concave, et donne insertion à des ligaments; sa face externe est fort étroite, et sert de point d'insertion au ligament latéral externe de l'articulation radio-carpienne; sa face interne offre en haut, une surface étroite, plane, articulée avec le semi-lunaire, et en bas une autre facette plus large, concave, qui reçoit une partie de la tête du grand os.

Du *semi-lunaire* (pl. XXXVIII, fig. 6, n° 5 6 7 8). Il est moins gros que le scaphoïde, en dedans



duquel il est situé; sa *face supérieure* est convexe, triangulaire, et s'articule avec le radius; sa *face inférieure* est concave, rétrécie transversalement, elle se joint à la tête du grand os et au sommet de l'os unciforme. Ses faces, *antérieure* et *postérieure*, sont rugueuses, et servent à l'implantation de ligamens; sa *face externe* est plane, et se joint au scaphoïde; sa *face interne*, également plane, est unie au pyramidal.

Du *pyramidal* (pl. XXXVIII, fig. 6, n° 9 10 11 12). Il est un peu moins volumineux que le précédent, en dedans et un peu au-dessous duquel il est situé. Sa *face supérieure* est convexe, et contiguë à un fibro-cartilage qui le sépare du cubitus; sa *face inférieure* est très-oblique, concave et plane en sens opposés, et s'articule avec l'os crochu; sa *face antérieure* est rugueuse, excepté en dedans où elle présente une facette aplatie qui se joint à l'os pisiforme; ses faces, *postérieure* et *externe*, sont rugueuses, inégales, et donnent attache à des ligamens; sa *face externe* est aplatie, et s'articule avec le semi-lunaire.

Du *pisiforme* (pl. XXXVIII, fig. 6, n° 13 14 15 16). C'est le plus petit des os du carpe. Il est arrondi, et placé sur un plan antérieur aux trois précédens. Il offre en arrière une surface aplatie qui s'articule avec le pyramidal. Le reste de sa surface est inégale, et sert d'insertion à des tendons et des ligamens.

La seconde rangée est également formée de quatre os qui sont, de dehors en dedans, le trapèze, le trapézoïde, le grand os, et l'unciforme ou os crochu.

Du *trapèze* (pl. XXXVIII, fig. 6, n° 17 18 19 20). Il est situé obliquement, et dépasse un peu le niveau des autres os de sa rangée. Sa *face supérieure* est étroite, concave, et articulée avec le scaphoïde. Sa *face inférieure* est plus étendue, concave et convexe en sens opposés, elle se joint au premier os du métacarpe. Sa *face antérieure* est inégale, et présente une gouttière pour le passage d'un tendon, et une apophyse pour l'insertion d'un ligament; ses faces *postérieure* et *externe* sont rugueuses, et donnent attache à des ligamens; sa *face interne* offre en haut, une facette concave, qui se joint au trapézoïde, et en bas une autre facette plus étroite, articulée avec le second os du métacarpe.

Du *trapézoïde* (pl. XXXVIII, fig. 6, n° 21 22 23 24). Il est plus petit que le précédent, d'une forme très-irrégulière, plus volumineux en arrière qu'en avant; sa *face supérieure*, fort étroite, est unie au scaphoïde. Sa *face inférieure* résulte de deux plans obliques, qui forment une ligne saillante à leur point de réunion, et s'articule avec le second os métacarpien; ses faces, *antérieure* et *postérieure*, sont inégales, et donnent attache à des ligamens; sa *face externe* est convexe et se joint au trapèze; sa *face interne* est rugueuse, excepté au niveau d'une facette allongée qu'elle offre pour s'articuler avec le grand os.

Du *grand os* (pl. XXXVIII, fig. 6, n° 25 26 27 28). C'est le plus volumineux de tous les os du carpe. Il est allongé, épais, quadrilatère en bas, arrondi et terminé en haut par une sorte de tête, laquelle est reçue dans une cavité que lui forment le scaphoïde et le semi-lunaire. Sa *face inférieure* offre trois facettes, une moyenne plus large, qui s'articule avec le troisième os métacarpien, et deux latérales plus étroites, lesquelles sont unies au second et au quatrième os du métacarpe; ses faces *antérieure* et *postérieure* sont rugueuses, et donnent attache à des ligamens; sa *face externe* offre une facette aplatie qui se joint au trapézoïde; sa *face interne* est munie d'une autre surface plus étendue qui se joint à l'os unciforme.

De l'*unciforme* (pl. XXXVIII, fig. 6, n° 29 30 31 32). Il est un peu moins volumineux que le précédent, en dedans duquel il est situé. Il a la forme d'un coin; en haut il présente un bord mousse qui s'articule avec le semi-lunaire; sa *face inférieure* est formée par deux facettes, lesquelles se joignent au quatrième et au cinquième os du métacarpe; sa *face postérieure* aplatie, triangulaire, inégale, donne attache à des ligamens; sa *face antérieure*, inégale aussi, porte, en bas et en dedans, une apophyse très-saillante, recourbée, à laquelle se fixent des ligamens. Sa *face externe* s'articule avec le grand os; l'*interne* porte une facette qui se joint à l'os pyramidal.

Les os du carpe sont presque entièrement formés de tissu spongieux, et revêtus en dehors d'une lame mince de tissu compacte; ils se développent par un seul point d'ossification, excepté l'os crochu qui en a deux.

## 2° DU MÉTACARPE.

Il forme la seconde partie de la main (pl. XXXIX, fig. 10 et 11, n° 9 10 11 12 13). Il résulte de l'assemblage de cinq petits os longs, que l'on a désignés par les noms numériques, en les comptant de dehors en dedans. Ces os sont placés parallèlement à côté les uns des autres, sur un même plan, à l'exception du premier qui est sur un plan antérieur. Le premier est plus court que les suivans, dont la longueur va en diminuant du second au cinquième; tous sont légèrement concaves en avant, convexes en arrière, plus volumineux à leurs extrémités qu'à leur corps, terminés en bas par une tête arrondie, en haut par une éminence inégale.



*Extrémité supérieure ou carpienne.* Elle présente dans chacun des différences essentielles :

1° Dans le premier elle est arrondie, et munie d'une facette concave et convexe en sens opposé, pour s'articuler avec le trapèze (*pl. XXXIX, fig. 1, A. A. A. A.*);

2° Dans le second elle présente : une surface concave, recevant le trapézoïde, et bornée au-dedans par une double facette unie au grand os et au troisième métacarpien; en dehors une facette articulée avec le trapèze; en avant et en arrière des inégalités (*pl. XXXIX, fig. 2, A. A. A. A.*);

3° Dans le troisième elle offre : en haut une facette plane, unie au grand os, et se prolongeant pour former une sorte d'apophyse styloïde; en dehors une facette articulée avec le second os du métacarpe; en dedans deux facettes isolées qui s'articulent avec le quatrième (*pl. XXXIX, fig. 3, A. A. A. A.*);

4° Dans le quatrième elle présente : en haut deux facettes articulées, l'une avec l'os crochu, et l'autre avec le grand os; en dehors deux facettes unies avec le troisième; en dedans une simple facette jointe à l'os suivant (*pl. XXXIX, fig. 4, A. A. A. A.*);

5° Dans le cinquième elle est pourvue : en haut d'une surface concave, articulée avec l'os unciforme; en dehors d'une facette qui se joint avec le quatrième os du métacarpe, et en dedans d'une tubérosité pour l'insertion d'un tendon (*pl. XXXIX, fig. 5, A. A. A. A.*).

*Extrémité inférieure ou phalangienne.* Elle présente dans tous une tête arrondie, plus large et plus prolongée dans le sens de la flexion que dans celui de l'extension; elle s'articule avec la première phalange du doigt correspondant; sur les côtés elle est marquée d'inégalités auxquelles se fixent des ligaments (*pl. XXXIX, fig. 1, 2, 3, 4, 5, B. B. B.*).

*Corps.* Sa figure est irrégulière; il présente quatre faces. Sa *face dorsale* ou *postérieure*, convexe dans le premier, présente en haut, dans les trois suivants, une ligne saillante, longitudinale, qui se bifurque pour former les côtés d'une surface plane, triangulaire, qu'on voit en bas. Dans le cinquième on observe une seule ligne oblique en bas et en dedans (*pl. XXXIX, fig. 10, n° 9 10 11 12 13*). La *face antérieure* ou  *palmaire* est étroite, et présente dans son milieu une ligne saillante (*pl. XXXIX, fig. 11, n° 9 10 11 12 13*). Les *faces latérales* sont inégales, donnent insertion à des muscles; elles sont larges dans les quatre derniers de ces os, très-étroites dans le premier.

Les os du métacarpe sont compactes à leur partie moyenne, et cellulux à leurs extrémités. Le premier se développe par deux points d'ossification, un pour le corps et l'extrémité inférieure, et un pour l'extrémité supérieure. Les quatre autres n'en ont également que deux, un pour le corps et l'extrémité supérieure, et l'autre pour l'extrémité inférieure.

## DES DOIGTS.

Ils terminent la main, sont au nombre de cinq, et formés chacun par trois phalanges, excepté le pouce qui n'en a que deux. Les phalanges sont placées verticalement les unes au-dessus des autres, et on les distingue en premières, secondes et troisièmes, en les comptant de haut en bas. Elles sont toutes allongées, aplaties d'avant en arrière, et présentent chacune deux extrémités et une partie moyenne (*pl. XXXIX, fig. 10, n° 15 16 18*).

*Premières phalanges* ou *phalanges métacarpiennes* (*pl. XXXIX, fig. 6*). Il y en a une à chaque doigt. Celle du doigt médius est la plus longue de toutes. Leur *extrémité supérieure* est volumineuse, et présente une surface concave, ovale, pour s'articuler avec l'os correspondant du métacarpe; leur *extrémité inférieure* est plus petite, et offre en bas deux petits condyles séparés par une rainure moyenne, plus large en avant qu'en arrière; leur *corps* est un peu courbé en avant, et forme dans ce dernier sens une gouttière longitudinale, pour le passage de tendons. En arrière il est convexe; sur les côtés il est limité en deux bords assez aigus.

*Secondes phalanges* ou *phalanges* (*pl. XXXIX, fig. 7*). Le pouce n'en présente pas. Elles sont plus courtes et plus minces que les précédentes. Celle du doigt médius est la plus longue; celle du petit doigt est la plus courte et la plus grêle. Leur *extrémité supérieure* offre en haut deux facettes concaves, séparées par une saillie, qui s'articulent avec les deux petits condyles de la première phalange correspondante; leur *extrémité inférieure* est analogue à celle des premières phalanges. Leur *corps* présente aussi la même forme.

*Troisièmes phalanges, unguéales* ou *phalangettes* (*pl. XXXIX, fig. 8*). Ce sont les moins volumineuses; celle du pouce est la plus grosse, celle du doigt auriculaire la plus petite. Leur *extrémité supérieure* est conformée comme celle des phalanges moyennes; leur *extrémité inférieure* est rugueuse, large, aplatie, comme fongueuse; leur *corps* est uni et convexe en arrière, inégal et couvert d'aspérités en avant.

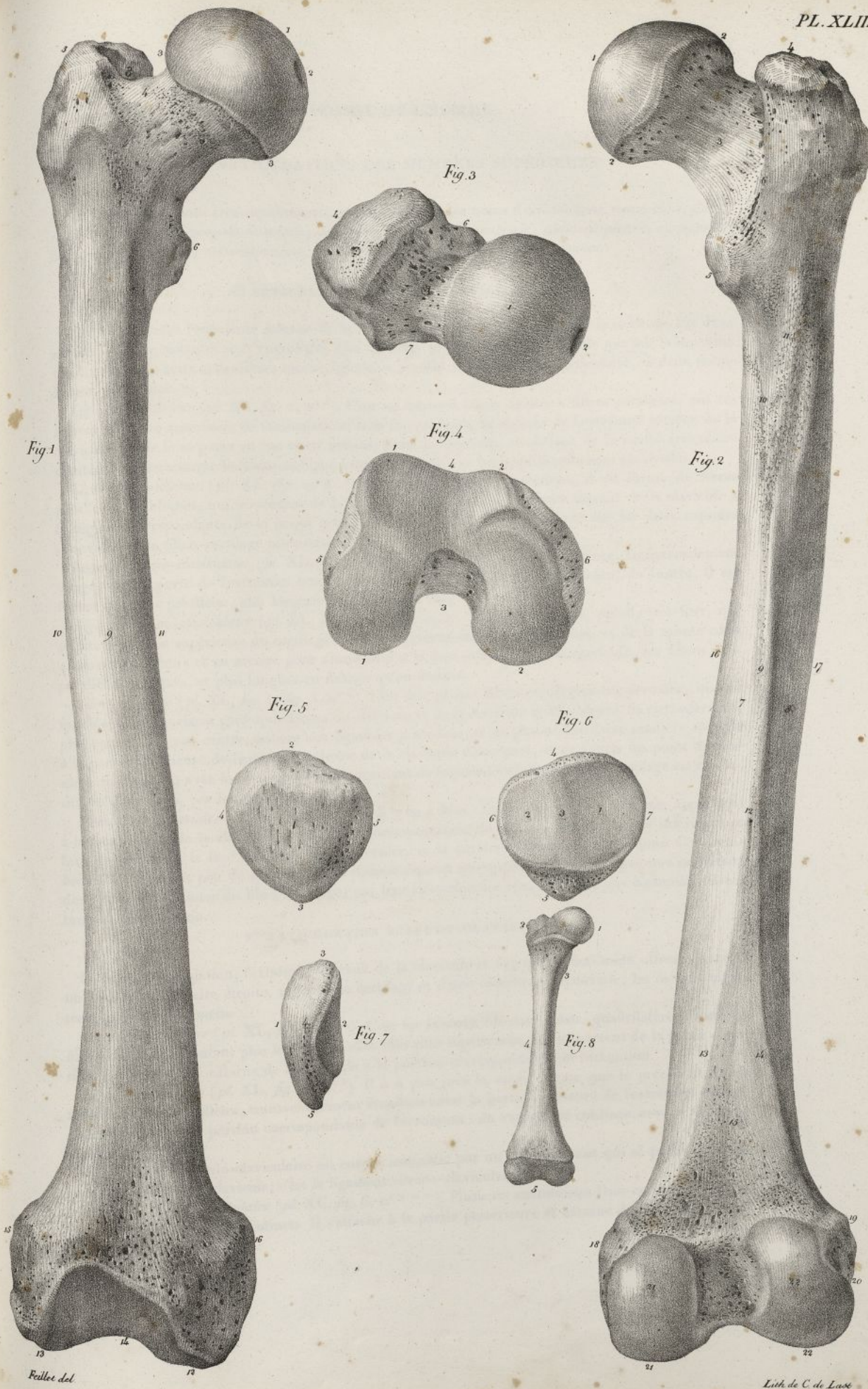
Les phalanges sont presque entièrement formées de tissu compacte; elles se développent par deux points d'ossification, un pour le corps et l'extrémité inférieure, l'autre pour l'extrémité supérieure.




## PLANCHE XLIII.

- FIG. 1. Le fémur du côté droit, vu par sa face antérieure. Homme de trente ans. Grandeur naturelle.  
 N° 1. L'extrémité supérieure et la tête de l'os. — 2. Cavité située au sommet de la tête. — 3. Ligne au niveau de laquelle finit le cartilage d'incrustation de la même apophyse. — 4. Le col. — 5. Le grand trochanter. — 6. Le petit trochanter. — 7. Ligne qui réunit en avant les deux éminences précédentes. — 8. Cavité digitale du grand trochanter. — 9. Face antérieure du corps. — 10. Bord externe. — 11. Bord interne de la même partie. — 12. Condyle interne. — 13. Condyle externe. — 14. Surface articulaire concave qui unit en avant les deux apophyses précédentes. — 15. Tubérosité située en dehors du condyle externe. — 16. Tubérosité placée en dedans du condyle interne.
- FIG. 2. Le même os, vu par sa face postérieure.  
 N° 1. La tête. — 2. Ligne onduleuse au niveau de laquelle finit en arrière le cartilage d'incrustation de la tête. — 3. Le col. — 4. Le grand trochanter. — 5. Le petit trochanter. — 6. Ligne oblique qui unit en arrière les deux apophyses précédentes. — 7. Face postérieure interne du corps. — 8. Face postérieure externe de la même partie. — 9. Bord postérieur ou *ligne âpre* qui sépare les deux faces précédentes. — 10, 11. Bifurcation de l'extrémité supérieure de la ligne âpre, dont les branches remontent, l'une vers le petit, et l'autre vers le grand trochanter. — 12. Principal conduit de nutrition du corps de l'os. — 13, 14. Divisions de l'extrémité inférieure de la ligne âpre qui descendent, l'une vers le condyle interne, et l'autre vers le condyle externe. — 15. Surface triangulaire qui sépare les deux lignes précédentes. — 16. Bord interne du corps. — 17. Bord externe. — 18. Tubérosité interne. — 19. Tubérosité externe. — 20. Gouttière qui reçoit le tendon du muscle poplité. — 21. Condyle interne. — 22. Condyle externe, séparé en arrière du précédent par une profonde excavation.
- FIG. 3. L'extrémité supérieure du même os, vue en dessus.  
 N° 1. La tête. — 2. Cavité placée au sommet de l'apophyse précédente. — 3. Partie supérieure du col. — 4. Face externe du grand trochanter. — 5. Sommet de la même apophyse. — 6. Partie antérieure du col. — 7. Partie postérieure du col. — 8. Cavité digitale du grand trochanter.
- FIG. 4. L'extrémité inférieure du même os, vue en dessous.  
 N° 1, 1. Le condyle interne. — 2, 2. Le condyle externe. — 3. Profonde excavation qui sépare les condyles en bas et en arrière. — 4. Surface concave qui réunit en avant les apophyses précédentes. — 5. Tubérosité interne. — 6. Tubérosité externe.
- FIG. 5. La rotule du côté droit, vue par sa face antérieure. Homme de trente ans. Grandeur naturelle.  
 N° 1. Face antérieure. — 2. Base de l'os. — 3. Sommet. — 4. Bord externe. — 5. Bord interne.
- FIG. 6. Le même os, vu par sa face postérieure.  
 N° 1. Face postérieure. Facette concave qui s'articule avec le condyle externe du fémur. — 2. Autre facette plus étroite qui se joint au condyle interne. — 3. Bord saillant qui sépare les deux surfaces précédentes. — 4. Base de l'os. — 5. Sommet. — 6. Bord interne. — 7. Bord externe.
- FIG. 7. Le même os, vu de profil par son bord interne.  
 N° 1. Face antérieure. — 2. Face postérieure. — 3. Base. — 4. Bord interne. — 5. Sommet.
- FIG. 8. Le fémur d'un fœtus à terme.  
 N° 1. La tête. — 2. Le grand trochanter. — 3. Le petit trochanter. — 4. Le corps. — 5. Les deux condyles.











## DES ARTICULATIONS DES MEMBRES SUPÉRIEURS.

Ces articulations sont très-nombreuses; on leur a donné les noms d'*articulations sterno-claviculaire, scapulo-claviculaire, scapulo-humérale, huméro-cubitale, radio-cubitale, radio-carpienne, carpiennes, carpo-métacarpiennes, métacarpiennes, métacarpo-phalangiennes, et phalangiennes.*

## 1° ARTICULATION STERNO-CLAVICULAIRE.

Elle a lieu entre l'extrémité interne de la clavicule et la facette que lui offre le sternum. Les deux surfaces correspondantes sont encroûtées d'un cartilage plus épais sur la clavicule que sur le sternum. On trouve pour cette articulation quatre ligamens, un fibro-cartilage inter-articulaire, et deux membranes synoviales.

*Ligament antérieur* (pl. XL, fig. 1, n° 6). C'est un faisceau large, aplati, à fibres parallèles, qui recouvre la partie antérieure de l'articulation; il se fixe en haut, au-devant de l'extrémité interne de la clavicule, et de là se porte en bas et en dedans, pour se terminer au-devant de la cavité articulaire du sternum. Il recouvre le fibro-cartilage inter-articulaire, et les deux membranes synoviales.

*Ligament postérieur* (pl. XL, fig. 2, n° 6) moins large que le précédent, il est formé de fibres parallèles et obliques, qui se portent de la partie postérieure de l'extrémité interne de la clavicule à la région correspondante de la cavité articulaire du sternum. Il est appliqué sur les deux capsules synoviales et le fibro-cartilage inter-articulaire.

*Ligament inter-claviculaire* (pl. XL, fig. 1, n° 7). C'est un faisceau aplati, mince, transversalement dirigé, qui se porte de l'extrémité interne d'une clavicule au point correspondant de l'autre. Il est formé de fibres parallèles, plus longues en haut qu'en bas.

*Ligament costo-claviculaire* (pl. XL, fig. 1, n° 8; fig. 2, n° 7). Faisceau court, aplati, très-fort, qui se fixe à la face supérieure du cartilage de prolongement de la première côte, et de là monte obliquement en dehors et en arrière pour s'implanter à la face inférieure de la clavicule. Ses fibres sont parallèles, obliques, et plus longues en dehors qu'en dedans.

*Fibro-cartilage* (pl. XL, fig. 4; fig. 3, n° 4). C'est une plaque fibro-cartilagineuse, arrondie, qui est moulée sur les surfaces correspondantes du sternum et de la clavicule qu'elle sépare. Sa circonférence, plus épaisse que son centre, adhère aux ligamens précédens, et de plus se fixe d'une manière spéciale à la partie supérieure de l'extrémité interne de la clavicule d'une part, et de l'autre au point de réunion du sternum, avec le cartilage de prolongement de la première côte. Ce fibro-cartilage est revêtu, sur ses deux faces, par les capsules synoviales.

*Membranes synoviales* (pl. XL, fig. 3, n° 3). Il y en a deux : l'une supérieure et externe, appartient à la face interne de la clavicule, et à la face correspondante du fibro-cartilage; l'autre inférieure et interne, recouvre la face inférieure de ce dernier, et la surface articulaire du sternum. Ces membranes contiennent peu de synovie. Elles communiquent quelquefois entre elles, par une ouverture dont est percé le centre du fibro-cartilage; par leur circonférence elles adhèrent aux ligamens qui entourent l'articulation.

## 2° ARTICULATION SCAPULO-CLAVICULAIRE.

Pour cette articulation, l'extrémité externe de la clavicule et l'apophyse acromion offrent chacune une surface articulaire étroite, revêtue de cartilage et d'une membrane synoviale; les os sont maintenus par deux ligamens.

*Ligament supérieur* (pl. XL, fig. 6, n° 4). C'est un faisceau fibreux, aplati, quadrilatère, formé de fibres parallèles, d'autant plus longues qu'elles sont plus supérieures, qui se portent de la partie supérieure de l'extrémité externe de la clavicule à la portion correspondante de l'acromion.

*Ligament inférieur* (pl. XL, fig. 5, n° 5). Il a à peu près la même forme que le précédent. Il est formé de fibres parallèles, transversalement étendues entre la partie inférieure de l'extrémité externe de la clavicule, et la portion correspondante de l'acromion : en avant il se continue avec le ligament supérieur.

L'articulation scapulo-claviculaire est encore assujettie par un fort ligament qui se porte de l'apophyse coracoïde à la clavicule; c'est le ligament coraco-claviculaire.

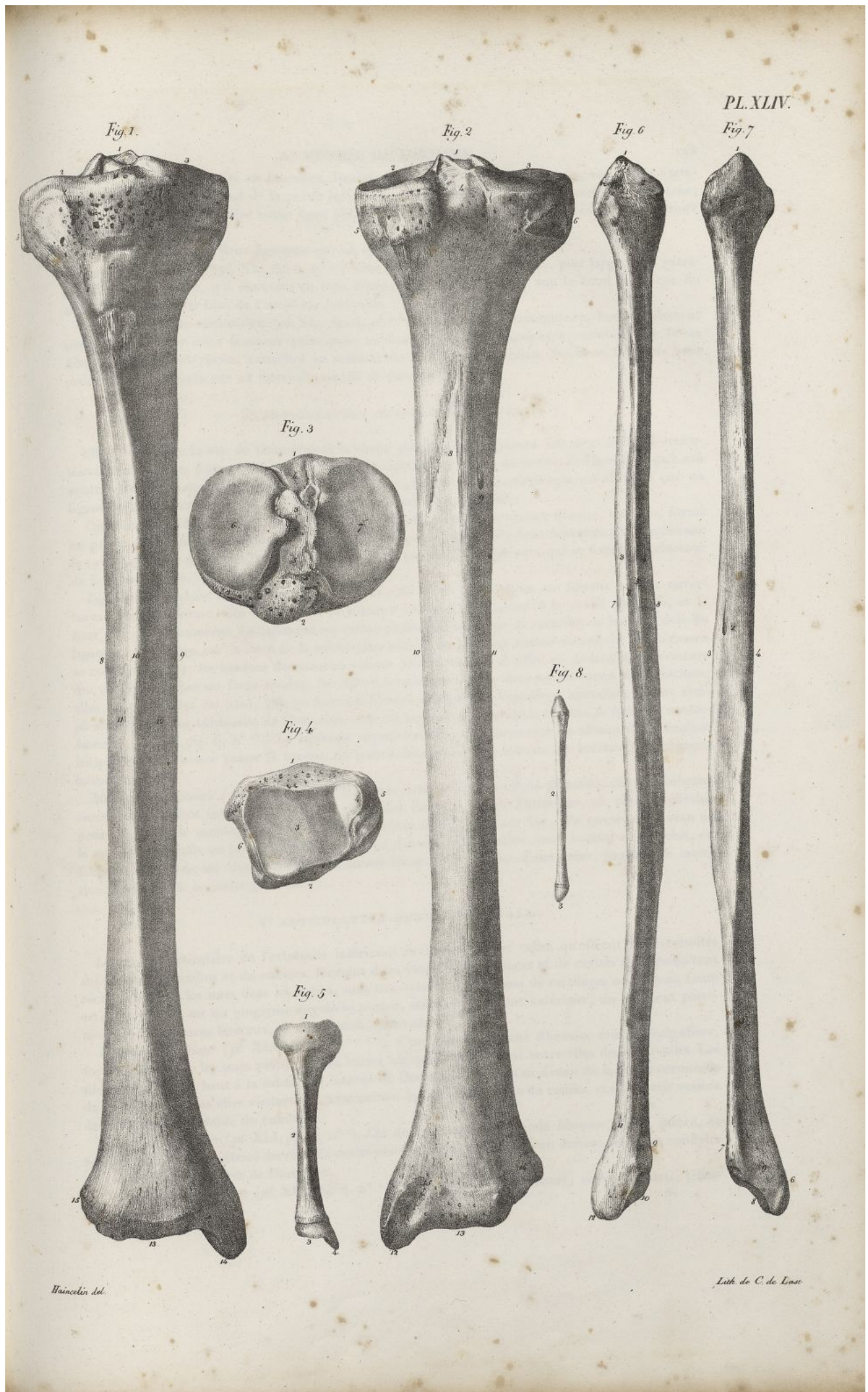
*Ligament coraco-claviculaire* (pl. XL, fig. 6, n° 9 et 10). Plusieurs anatomistes l'ont considéré comme formé par deux ligamens distincts. Il s'attache à la partie postérieure et externe de l'apophyse coracoïde.



## PLANCHE XLIV.

- FIG. 1. Le tibia droit d'un homme de trente ans, vu par sa face antérieure. Grandeur naturelle.  
N° 1. Extrémité supérieure de l'os. Épine du tibia.—2. Surface articulaire supérieure externe.—3. Surface articulaire supérieure interne.—4. Tubérosité interne.—5. Tubérosité externe.—6. Surface triangulaire, convexe, placée au-dessus d'un—7. Tubercule inégal, auquel se fixe le ligament rotulien.—8. Bord externe du corps.—9. Bord interne.—10. Bord antérieur ou crête du tibia.—11. Face externe.—12. Face interne.—13. Surface articulaire de l'extrémité inférieure.—14. Malléole interne.—15. Surface qui s'articule avec le péroné.
- FIG. 2. Le même os, vu par sa face postérieure.  
N° 1. Épine du tibia.—2. Surface articulaire supérieure interne.—3. Surface articulaire supérieure externe.—4. Excavation et inégalités situées derrière l'épine du tibia.—5. Tubérosité interne.—6. Tubérosité externe.—7. Surface qui s'articule avec la tête du péroné.—8. Face postérieure. Crête rugueuse qui traverse obliquement cette face à sa partie supérieure.—9. Conduit principal de nutrition de l'os.—10. Bord interne.—11. Bord externe.—12. Malléole interne.—13. Surface articulaire inférieure.—14. Excavation rugueuse qui reçoit l'extrémité inférieure du péroné.—15. Coulisserie creusée derrière la malléole interne pour le passage de tendons.
- FIG. 3. Extrémité supérieure du même os, vue en dessus.  
N° 1. Face postérieure de l'os.—2. Face antérieure.—3. Épine du tibia.—4. Excavation rugueuse placée derrière l'apophyse précédente.—5. Autre excavation inégale située devant la même apophyse.—6. Surface articulaire supérieure externe.—7. Surface articulaire supérieure interne.
- FIG. 4. Extrémité inférieure du même os, vue en dessous.  
N° 1. Face antérieure.—2. Face postérieure.—3. Surface articulaire inférieure.—4. Face externe de la malléole interne.—5. Face interne de la même éminence.—6. Excavation située en dehors de cette extrémité, et destinée à recevoir le péroné.
- FIG. 5. Le tibia droit d'un fœtus à terme. Grandeur naturelle.  
N° 1. Extrémité supérieure presque entièrement cartilagineuse.—2. Corps de l'os.—3. Extrémité inférieure.—4. Malléole interne.
- FIG. 6. Le péroné droit, vu par ses faces interne et externe. Homme de trente ans. Grandeur naturelle.  
N° 1. Extrémité supérieure terminée par une sorte d'épine.—2. Surface plane qui s'articule avec la tubérosité externe du tibia.—3. Face externe.—4. Face interne.—5. Ligne longitudinale qui sépare en deux portions la face interne.—6. Bord antérieur de l'os.—7. Bord externe.—8. Bord interne.—9. Surface qui est reçue dans une excavation de l'extrémité inférieure du tibia.—10. Surface de la malléole externe qui s'articule avec l'astragale.—11. Surface triangulaire, concave, sous-cutanée.—12. Sommet de la malléole externe.
- FIG. 7. Le même os, vu par sa face postérieure.  
N° 1. Épine qui surmonte l'extrémité supérieure.—2. Face postérieure. Principal conduit de nutrition.—3. Bord interne.—4. Bord externe.—5. Portion de la face externe.—6. Face externe de la malléole externe.—7. Surface convexe qui est reçue dans une excavation de l'extrémité inférieure du tibia.—8. Surface qui s'articule avec l'astragale.—9. Coulisserie creusée derrière la malléole externe pour le passage de tendons.
- FIG. 8. Le péroné droit d'un fœtus à terme.  
N° 1. L'extrémité supérieure.—2. Le corps.—3. L'extrémité inférieure.











coïde par deux faisceaux. De ces faisceaux, l'interne plus court, conoïde, à fibres serrées, vient s'attacher à un tubercule rugueux de la partie inférieure et externe de la clavicule; tandis que l'externe, plus long et plus large, se fixe à une ligne oblique qui se porte du tubercule précédent à l'extrémité scapulaire de l'os.

L'omoplate offre aussi deux ligamens qui lui appartiennent en propre, savoir :

*Ligament coracoïdien* (pl. XL, fig. 6, n° 11). C'est un faisceau mince, aplati, plus large à ses extrémités qu'à son milieu, qui convertit en trou l'échancrure qu'on observe sur le bord supérieur du scapulum, derrière la base de l'apophyse coracoïde.

*Ligament acromio-coracoïdien* (pl. XL, fig. 6, n° 5 6). Large, aplati, triangulaire, horizontalement situé, il se fixe par deux faisceaux principaux au bord externe de l'apophyse coracoïde; de là ses fibres vont en convergeant s'attacher au sommet de l'apophyse acromion. Ses deux faisceaux sont ordinairement séparés par un intervalle rempli de tissu cellulaire.

### 3° ARTICULATION SCAPULO-HUMÉRALE.

Elle a lieu entre la tête de l'humérus et la cavité glénoïde du scapulum. Les deux surfaces articulaires sont revêtues d'une couche de cartilage plus épaisse au centre de la tête de l'humérus qu'à son contour, et disposée en sens inverse pour la cavité glénoïde; leur articulation est affermie par un ligament glénoïdien, une capsule fibreuse, et une membrane synoviale.

*Ligament glénoïdien* (pl. XL, fig. 7, n° 2 3 3). C'est une sorte de bourrelet fibreux, ovalaire, formé en partie par les fibres du tendon du muscle biceps, qui se partage en deux faisceaux pour embrasser la cavité glénoïde de l'un et l'autre côté, et en partie par des fibres propres qui se fixent au pourtour de la même cavité.

*Ligament capsulaire ou capsule fibreuse* (pl. XL, fig. 6, n° 12). C'est un sac fibreux à deux ouvertures, ayant la forme d'un cône, dont le sommet tronqué correspond à la cavité glénoïde, et la base au col de l'humérus. Ce ligament est remarquable par sa laxité. Il s'attache en haut au delà du ligament glénoïdien sur le bord de la cavité glénoïde, et en bas tout autour du col de l'humérus en se confondant avec les tendons des muscles voisins. Ordinairement il offre en dedans une ouverture qui est bouchée par un large tendon. Ses fibres sont entrecroisées dans toutes sortes de directions; elles sont fortifiées en haut, par un faisceau fibreux qui part de l'apophyse coracoïde, vient s'implanter à la grosse tubérosité de l'humérus, et a été nommé par quelques auteurs *le ligament coracohuméral* (pl. XL, fig. 6, n° 17). Le ligament capsulaire offre une ouverture au niveau de la coulisse bicipitale, pour laisser passer le tendon du muscle biceps. Sa face interne est revêtue par la membrane synoviale.

*Membrane synoviale* (pl. XL, fig. 8, n° 4). Après avoir tapissé la cavité glénoïde, cette membrane recouvre la surface interne du ligament capsulaire jusqu'au col de l'humérus, où elle se réfléchit pour recouvrir le cartilage de la tête. En se portant du ligament sur l'os, elle envoie au niveau de la coulisse bicipitale un prolongement qui tapisse d'abord cette coulisse, mais bientôt se réfléchit, en formant un cul-de-sac, sur le tendon du muscle biceps qu'il entoure d'une gaine, jusqu'à son insertion au-dessus de sa cavité glénoïde.

### 4° ARTICULATION HUMÉRO-CUBITALE.

La surface articulaire de l'extrémité inférieure de l'humérus, et celles qu'offrent les extrémités supérieures du radius et du cubitus, forment deux rangées d'éminences et de cavités qui s'emboîtent réciproquement les unes dans les autres, sont très-serrées, et revêtues de cartilages assez épais. Cette articulation, qui est un ginglyme angulaire parfait, offre un ligament antérieur, un ligament postérieur, deux ligamens latéraux, et une capsule synoviale.

*Ligament antérieur* (pl. XLI, fig. 1, n° 2 3 3). C'est une membrane fibreuse, mince, irrégulière, formée de fibres, les unes verticales, les autres obliques, qui laissent entre elles des intervalles. Ces fibres se fixent en haut à la tubérosité interne de l'humérus, ainsi qu'au-dessus de la cavité coronoïde du même os; en bas elles viennent se terminer au ligament annulaire du radius, et à la partie voisine de l'apophyse coronoïde du cubitus.

*Ligament postérieur* (pl. XLI, fig. 2, n° 9). On nomme ainsi une bande fibreuse, large, mince, et fort irrégulière, qui s'étend derrière la cavité olécrânienne, et s'attache en arrière des deux condyles ou tubérosités inférieures de l'humérus.

*Ligament latéral externe* (pl. XLI, fig. 4, n° 3 4). Faisceau fibreux, court, vertical, aplati, trian-

32



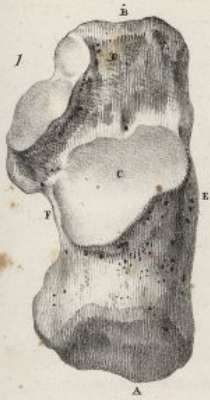## PLANCHE XLV.

Dans cette planche les lettres indiquent : l'A la face ou l'extrémité postérieure des os du tarse, le B la face ou l'extrémité antérieure, le C la face ou l'extrémité supérieure, le D la face ou l'extrémité inférieure, l'E la face externe, l'F la face interne.

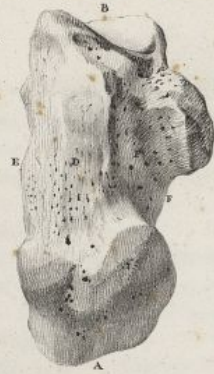- FIG. 1. Le calcanéum du côté droit. Homme de trente ans. Grandeur naturelle.  
N° 1. Cet os, vu par sa face supérieure.—2. Vu par sa face inférieure.—3. Vu par sa face interne.—4. Vu par sa face externe.
- FIG. 2. L'astragale du même pied.  
N° 1. Cet os, vu par sa face supérieure.—2. Vu par sa face inférieure.—3. Vu par sa face interne.—4. Vu par sa face externe.
- FIG. 3. L'os scaphoïde du même pied.  
N° 1. Cet os, vu par sa face supérieure.—2. Vu par sa face inférieure.—3. Vu par sa face antérieure.—4. Vu par sa face postérieure.
- FIG. 4. L'os cuboïde, du même pied.  
N° 1. Cet os, vu par sa face supérieure.—2. Vu par sa face inférieure.—3. Vu par sa face antérieure.—4. Vu par sa face externe et postérieure.—5. Vu par sa face interne.
- FIG. 5. Le premier os cunéiforme du même pied.  
N° 1. Cet os, vu par ses faces supérieure et interne.—2. Vu par ses faces inférieure et externe.—3. Vu par sa face antérieure.—4. Vu par sa face postérieure.
- FIG. 6. Le second os cunéiforme du même pied.  
N° 1. Cet os, vu par sa face supérieure.—2. Vu par sa face inférieure.—3. Vu par sa face externe.—4. Vu par sa face interne.—5. Vu par sa face antérieure.—6. Vu par sa face postérieure.
- FIG. 7. Le troisième os cunéiforme du même pied.  
N° 1. Cet os, vu par sa face supérieure.—2. Vu par sa face inférieure.—3. Vu par sa face externe.—4. Vu par sa face interne.—5. Vu par sa face antérieure.—6. Vu par sa face postérieure.



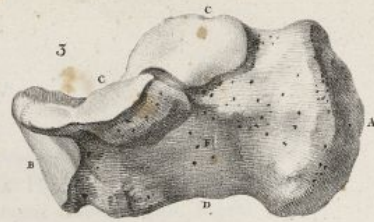
Fig. 1



2



3



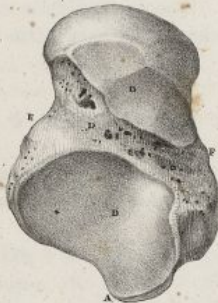
4

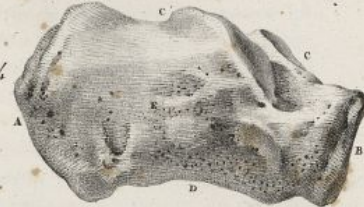

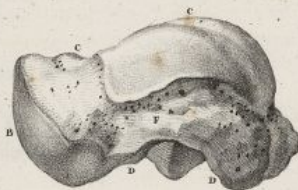Fig. 2



2



3



4

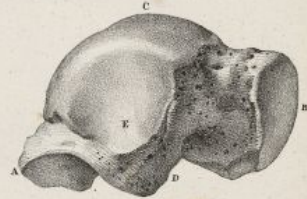
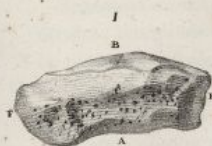
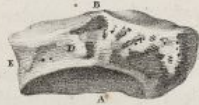
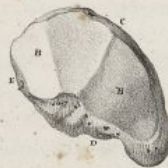Fig. 3



2



3



4

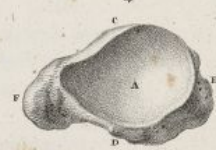
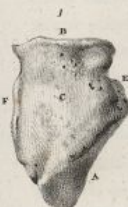
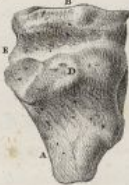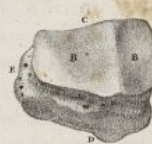Fig. 4



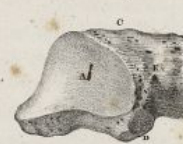2



3



4



5

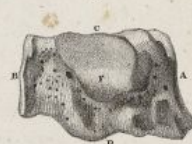
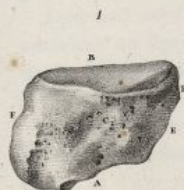
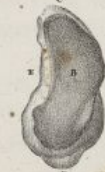Fig. 5



2



3



4



Fig. 6



2



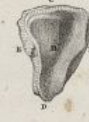3



4



5



6

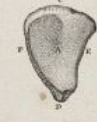
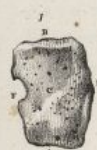
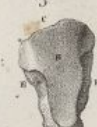Fig. 7



2




3



Foibles del.

Lith. de C. de Last.







gulaire, à fibres rayonnées, plus large en bas qu'en haut, qui se trouve à la partie externe de l'articulation. Son extrémité supérieure s'attache à la tubérosité externe de l'humérus; l'inférieure se fixe au ligament annulaire du radius, et envoie en arrière un prolongement très-marqué, lequel vient s'insérer à la face postérieure du cubitus, au-dessous de la petite cavité sigmoïde.

*Ligament latéral interne* (pl. XLI, fig. 3, n° 3<sup>4</sup>). Il est plus fort que le précédent, et comme lui d'une forme triangulaire; il est formé de deux faisceaux distincts: l'un antérieur, se fixe à la tubérosité interne de l'humérus, et vient se terminer en dedans de l'apophyse coronoïde du cubitus; l'autre postérieur, est formé de fibres rayonnées qui partent de la tubérosité interne de l'humérus, et vont s'insérer en dedans de l'olécrâne.

*Capsule synoviale* (pl. XLI, fig. 5, n° 6). Elle est commune à l'articulation cubito-humérale, et à celle des deux os de l'avant-bras entre eux, à leur extrémité supérieure. Elle revêt d'abord la cavité olécrânienne, s'étend sur l'apophyse olécrâne, se prolonge sur la grande cavité sigmoïde du cubitus, descend sur la petite cavité du même nom, qu'elle tapisse, ainsi que le ligament annulaire du radius; de là elle remonte sur le col du radius en formant un cul-de-sac, recouvre la tête du même os, se porte ensuite sur le ligament antérieur, recouvre sur les côtés les ligaments latéraux, passe sur la cavité coronoïde, l'extrémité articulaire de l'humérus, et revient à la cavité olécrânienne d'où nous l'avons supposé partir.

#### 5° ARTICULATION RADIO-CUBITALE.

Le cubitus et le radius sont articulés entre eux par leurs extrémités supérieure et inférieure; de plus ils sont réunis au milieu par des ligaments: ces derniers remplissent l'espace qui les sépare au niveau de leur corps.

A. *Articulation supérieure*. Elle a lieu entre une partie de la circonférence de la tête du radius et la petite cavité sigmoïde du cubitus; elle se trouve affermie par un ligament annulaire, et revêtue par un prolongement de la membrane synoviale de l'articulation du coude.

*Ligament annulaire* (pl. XLII, fig. 6, n° 4<sup>5 6</sup>). C'est une sorte de zone fibro-cartilagineuse, aplatie, étroite, composée de fibres circulaires, plus large en arrière qu'en avant, qui, du bord antérieur de la petite cavité sigmoïde du cubitus, se porte en se contournant sur la circonférence de la tête du radius, au bord postérieur de la même cavité. Celle-ci forme à peu près le tiers d'un anneau, dont le ligament compose les deux autres tiers, et dans lequel tourne la tête du radius.

B. *Articulation moyenne*. Elle n'offre pas de rapports de surfaces articulaires; on trouve seulement, dans l'intervalle que le radius et le cubitus laissent entre eux, un ligament inter-osseux et un ligament rond.

*Ligament inter-osseux* (pl. XLI, fig. 1, n° 13; fig. 2, n° 12). Il est membraneux, moins large que l'espace qu'il remplit, parce qu'il commence seulement au-dessous de la tubérosité bicipitale, et laisse au-dessus de lui une ouverture que traversent des vaisseaux. Il est composé de fibres blanches, resplendissantes, comme aponévrotiques, qui forment des faisceaux aplatis, lesquels descendent obliquement du bord interne du radius, au bord externe du cubitus. Quelques faisceaux offrent en arrière une direction opposée et croissent les premiers. Le ligament inter-osseux offre en bas une petite ouverture pour le passage de vaisseaux.

*Ligament rond* (pl. XLI, fig. 1, n° 11<sup>12</sup>). C'est un cordon fibreux, arrondi, placé sur un plan antérieur au ligament inter-osseux, qui s'étend obliquement en bas et en dehors de l'apophyse coronoïde du cubitus vers le radius, auquel il se termine immédiatement au-dessous de la tubérosité bicipitale.

C. *Articulation inférieure*. Elle a lieu entre la tête du cubitus, et une surface articulaire concave qu'offre en dedans l'extrémité inférieure du radius. Les deux surfaces contiguës sont revêtues de cartilage, et d'une membrane synoviale que fortifient en avant et en arrière quelques fibres irrégulières, transversales (pl. XLII, fig. 1, n° 4; fig. 2, n° 4).

Le principal moyen d'union est un fibro-cartilage triangulaire.

*Fibro-cartilage triangulaire* (pl. XLI, fig. 6, n° 8<sup>9</sup>). Il est mince, aplati, jaunâtre, de forme triangulaire, et placé transversalement entre l'extrémité inférieure du radius et celle du cubitus. Il se fixe par son sommet à l'enfoncement qui sépare l'apophyse styloïde d'avec la surface articulaire du cubitus; de là ses fibres se portent en rayonnant en dehors, et viennent se terminer au bord qui sépare les deux cavités articulaires de l'extrémité inférieure du radius. Sa face supérieure, concave, est en rapport avec la face articulaire de la tête du cubitus; l'inférieure, concave aussi, est contiguë à l'os pyramidal, et concourt à la formation de l'articulation radio-carpienne.



## PLANCHE XLVI.

Dans toutes les figures la lettre A indique l'extrémité postérieure, le B l'extrémité antérieure, le C la face supérieure, le D la face inférieure, l'E la face externe, l'F la face interne.

- FIG. 1. Le premier os du métatarse du pied droit. Homme de trente ans. Grandeur naturelle.  
N° 1. Cet os vu par sa face supérieure, et un peu par sa face externe.—2. Le même os, vu par sa face inférieure.—3. Vu par sa face supérieure, et un peu par sa face inférieure.—4. Vu par sa face externe.—5. Extrémité postérieure.—6. Extrémité antérieure du même os.
- FIG. 2. Le second os du métatarse, du même pied.  
N° 1. Cet os vu par sa face supérieure.—2. Vu par sa face inférieure.—3. Vu par sa face interne.—4. Vu par sa face externe.—5. Extrémité antérieure.—6. Extrémité postérieure du même os.
- FIG. 3. Le troisième os du métatarse, du même pied.  
N° 1. Cet os vu par sa face supérieure.—2. Vu par sa face inférieure.—3. Vu par sa face interne.—4. Vu par sa face externe.—5. Extrémité postérieure.—6. Extrémité antérieure du même os.
- FIG. 4. Le quatrième os du métatarse, du même pied.  
N° 1. Cet os vu par sa face supérieure.—2. Vu par sa face inférieure.—3. Vu par sa face interne.—4. Vu par sa face externe.—5. Extrémité postérieure.—6. Extrémité antérieure du même os.
- FIG. 5. Le cinquième os du métatarse, du même pied.  
N° 1. Cet os vu par sa face supérieure.—2. Vu par sa face inférieure.—3. Vu par sa face interne.—4. Vu par sa face externe.—5. Extrémité postérieure.—6. Extrémité antérieure du même os.
- FIG. 6. La première phalange du gros orteil, du même pied.  
N° 1. Cet os vu par sa face supérieure.—2. Vu par sa face inférieure.—3. Vu par son bord interne.—4. Vu par son bord externe.—5. Extrémité postérieure.—6. Extrémité antérieure du même os.
- FIG. 7. La dernière phalange du gros orteil, du même pied.  
N° 1. Cet os vu par sa face supérieure.—2. Vu par sa face inférieure.—3. Vu par son bord interne.—4. Vu par son bord externe.—5. Vu par son extrémité postérieure.
- FIG. 8. La première phalange du second orteil, du même pied.  
N° 1. Cet os vu par sa face supérieure.—2. Vu par sa face inférieure.—3. Vu par son bord interne.—4. Vu par son extrémité postérieure.—5. Extrémité antérieure du même os.
- FIG. 9. La seconde phalange du même orteil.  
N° 1. Cet os vu par sa face supérieure.—2. Vu par sa face inférieure.—3. Vu par son bord interne.—4. Extrémité postérieure.—5. Extrémité antérieure du même os.
- FIG. 10. La seconde phalange du quatrième orteil, du même pied, vue par sa face supérieure.
- FIG. 11. La troisième phalange du second orteil, même pied.  
N° 1. Cet os vu par sa face supérieure.—2. Vu par sa face inférieure.—3. Vu par son bord interne.—4. Vu par son extrémité postérieure.
- FIG. 12. L'un des os sésamoïde de l'articulation métatarso-phalangienne du gros orteil du même pied.  
N° 1. Cet os vu par sa face libre ou inférieure.—2. Vu par sa face articulaire ou supérieure.—3. Vu par son bord externe.



Fig. 1

PL. XLVI

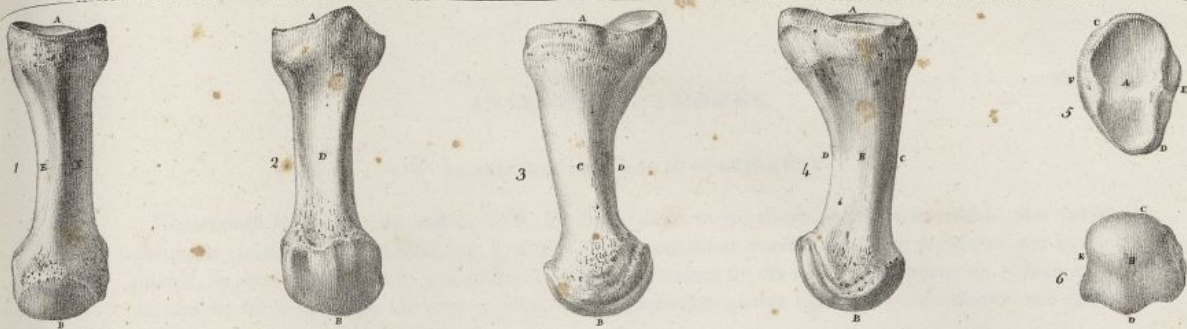

Fig. 2

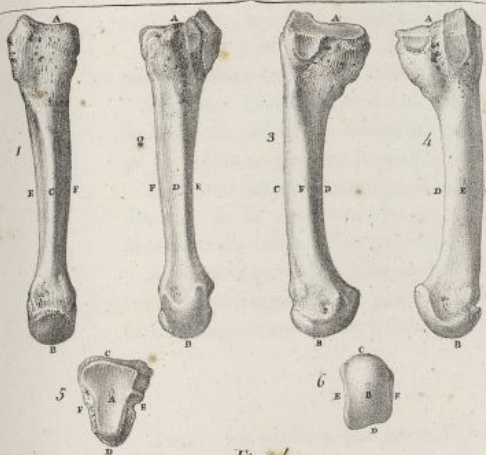


Fig. 3

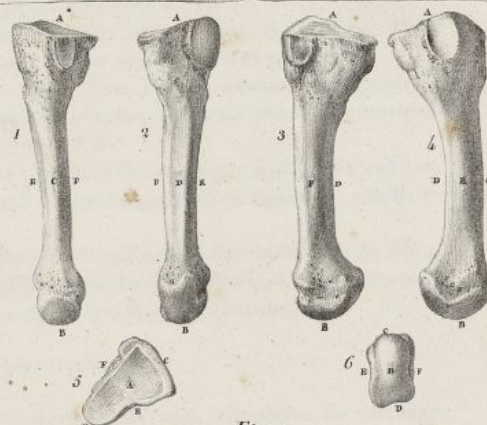


Fig. 4

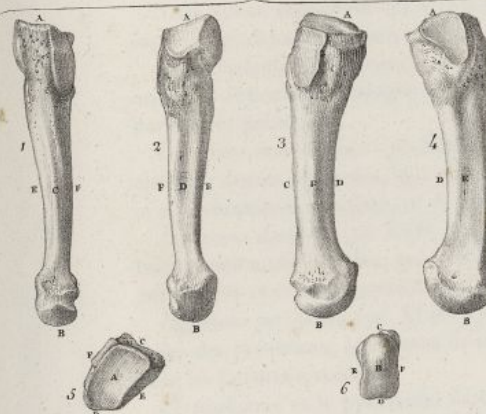


Fig. 5

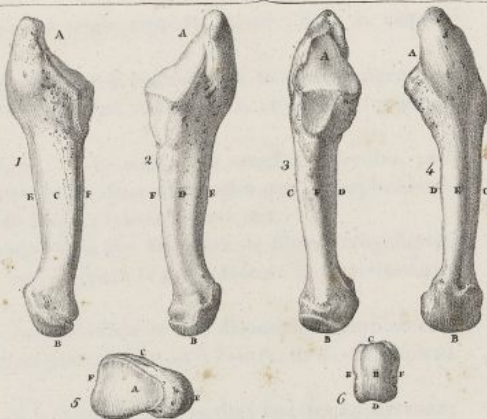


Fig. 6

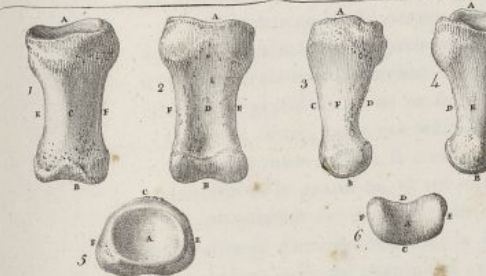

Fig. 7

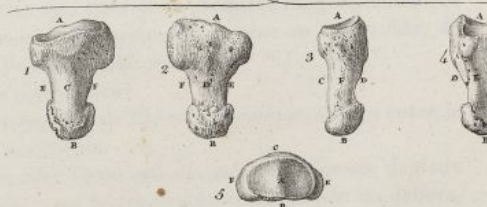

Fig. 8

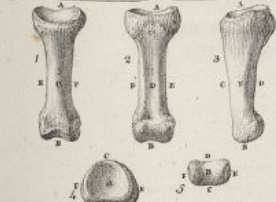

Fig. 9

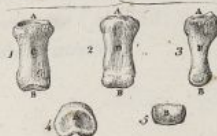

Fig. 10



Fig. 11

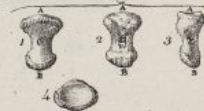


Fig. 12



Hansolin del.

Lith. de C. de Lant.







## 6° ARTICULATION RADIO-CARPIENNE.

L'extrémité inférieure du radius et le fibro-cartilage triangulaire forment ensemble une cavité oblongue, transversale (*pl. XLI, fig. 6, n° 4<sup>5</sup> 8<sup>9</sup>*) qui reçoit une surface convexe, présentée par le scaphoïde, le semi-lunaire et le pyramidal. Les deux premiers de ces os correspondent au radius, et le dernier au fibro-cartilage. On trouve pour cette articulation quatre ligamens et une membrane synoviale.

*Ligament antérieur* (*pl. XLI, fig. 1, n° 18<sup>19</sup> 20*). Il est large, aplati et mince. Il se fixe en haut au-devant de l'extrémité inférieure du radius, et de là se porte obliquement en bas et en dedans à la partie antérieure des os scaphoïde, semi-lunaire et pyramidal, auxquels il s'insère.

*Ligament postérieur* (*pl. XLI, fig. 2, n° 13<sup>14</sup> 15*). Moins large que le précédent, il s'attache, d'une part, derrière l'extrémité inférieure du radius, et de l'autre, aux os semi-lunaire et pyramidal.

*Ligament latéral externe* (*pl. XLII, fig. 3, n° 4; fig. 1, n° 6*). Il se fixe au sommet de l'apophyse styloïde du radius, se dirige en bas, et se termine à la partie externe du scaphoïde. Quelques-unes de ses fibres se portent jusqu'à l'os trapèze; sa forme est irrégulière.

*Ligament latéral interne* (*pl. XLII, fig. 1, n° 7<sup>8</sup>; fig. 4, n° 4*). Il part de l'apophyse styloïde du cubitus, descend de là au pyramidal, et s'y termine en envoyant un prolongement au ligament annulaire antérieur du carpe et au pisiforme.

*Membrane synoviale*. Elle revêt d'abord la surface articulaire du radius et la face inférieure du fibro-cartilage triangulaire, se porte sur la face interne des quatre ligamens précédens, et vient recouvrir la face supérieure des os du carpe, qui entrent dans la composition de cette articulation.

## 7° ARTICULATION CARPIENNE.

Toutes les surfaces par lesquelles les os du carpe se correspondent sont encroûtées de cartilage, et revêtues de membranes synoviales.

Nous allons considérer les articulations de ces os sous un triple rapport, savoir : dans la rangée supérieure, dans l'inférieure, et dans les deux réunies.

A. *Articulations de la rangée supérieure des os du carpe*. Les trois premiers os de cette rangée ont un mode articulaire analogue; ils sont assujettis par deux ligamens inter-osseux, et par des ligamens dorsaux et palmaires.

*Ligamens inter-osseux* (*pl. XLII, fig. 7, n° 9<sup>10</sup>; fig. 8, n° 5<sup>6</sup>*). Ce sont deux couches fibreuses, peu épaisses, denses et serrées, qui occupent la partie supérieure des deux intervalles que le scaphoïde et le semi-lunaire d'une part, ce dernier et le pyramidal de l'autre, laissent entre eux.

*Ligamens dorsaux* (*pl. XLII, fig. 1, n° 12<sup>13</sup>*). On nomme ainsi des faisceaux de fibres irrégulières, transversalement dirigées, qui s'étendent en arrière du carpe, entre le scaphoïde et le semi-lunaire, entre celui-ci et le pyramidal.

*Ligamens palmaires* (*pl. XLII, fig. 2, n° 9<sup>9</sup>*). Ils ont une direction et une disposition semblables à celles des précédens; seulement ils sont moins distincts; en passant d'un os à l'autre, ils se confondent avec les ligamens voisins.

Le pisiforme et le pyramidal s'articulent ensemble, au moyen de deux petites facettes appartenant à chacun de ces os; les surfaces contiguës sont revêtues par une membrane synoviale lâche, et unies par quelques fibres ligamenteuses irrégulières.

B. *Articulations de la rangée inférieure des os du carpe*. Ces os sont maintenus par des ligamens dorsaux et palmaires, lesquels offrent la même disposition que ceux de la première rangée, seulement il y en a trois qui s'étendent transversalement en avant et en arrière du trapèze au trapézoïde, de celui-ci au grand os, et de ce dernier à l'unciforme. (*Voy. pl. XLII, fig. 2, n° 10<sup>10</sup>*.)

Il y a en outre, pour ces articulations, des ligamens inter-osseux.

*Ligamens inter-osseux*. Il y en a deux; ce sont des trousseaux de fibres irrégulières, situées entre le trapézoïde et le grand os, et un entre celui-ci et l'os unciforme.

C. *Articulation des deux rangées des os du carpe entre elles*. Cette articulation est composée de deux arthrodies et d'une énarthrose; la jonction du scaphoïde avec le trapèze et le trapézoïde en dehors, et en dedans celle du pyramidal avec l'os unciforme constituent les deux arthrodies; mais au milieu la tête du grand, reçue et comme enclavée dans une profonde cavité que lui offrent le scaphoïde et le semi-lunaire, représente l'énarthrose (*pl. XLI, fig. 8*). Cette articulation est maintenue par quatre ligamens, et revêtue d'une capsule synoviale.



## PLANCHE XLVII.

FIG. 1. Le pied du côté droit, vu par sa face supérieure ou dorsale. Homme de trente ans. Grandeur naturelle.

N° 1. Face postérieure du calcaneum. Extrémité postérieure du pied.—2. Portion de la face supérieure du calcaneum qui est libre, derrière l'articulation calcanéo-astragaliennne.—3. Face externe du même os.—4. Portion de la face interne du même os.—5. Face supérieure de l'astragale, et poulie articulaire qu'elle présente.—6. Tête du même os.—7. Face externe du même os, et surface triangulaire qui s'articule avec le péroné.—8. Face interne du même os, et facette qui s'articule avec la malléole interne.—9. Le scaphoïde.—10. Le cuboïde.—11. Le premier os cunéiforme.—12. Le second os cunéiforme.—13. Le troisième os cunéiforme.—14. Le premier os du métatarse. Bord interne du pied.—15, 16, 17, 18. Le second, le troisième, le quatrième et le cinquième os du métatarse.—19. Saillie formée sur le bord externe du pied, par l'extrémité postérieure du cinquième os métatarsien.—20, 20, 20, 20. Les espaces inter-osseux qui séparent les os du métatarse.—21. La première phalange du gros orteil.—22, 22, 22, 22. La première phalange des quatre derniers orteils.—23. La seconde et dernière phalange du gros orteil.—24, 24, 24, 24. Les secondes phalanges des quatre orteils suivans.—25, 25, 25, 25. Les troisièmes phalanges des quatre derniers orteils.

FIG. 2. Le même pied, vu par sa face inférieure ou plantaire.

N° 1. Face postérieure du calcaneum.—2. Face inférieure du même os.—3. Face interne du même os.—4. Portion de la tête de l'astragale paraissant à la plante du pied, entre le calcaneum et le scaphoïde.—5. Face inférieure du scaphoïde.—6. Tubercule de cet os, qui fait saillie sur le bord interne du pied.—7. Face inférieure du cuboïde.—8. Gouttière oblique qui traverse la même face du cuboïde.—9. Le premier os cunéiforme.—10. Le second os cunéiforme.—11. Le troisième os cunéiforme.—12. Le premier os du métatarse.—13, 14, 15, 16. Les second, troisième, quatrième et cinquième os du métatarse.—17. Saillie que forme sur le bord externe du pied l'extrémité postérieure du cinquième os métatarsien.—18, 18, 18, 18. Les espaces inter-osseux.—19. La première phalange du gros orteil.—20, 20, 20, 20. Les premières phalanges des quatre derniers orteils.—21. La seconde et dernière phalange du gros orteil.—22, 22, 22, 22. Les secondes phalanges des quatre derniers orteils.—23, 23, 23, 23. Les troisièmes phalanges des mêmes orteils.

FIG. 3. Le même pied, vu de profil par son bord interne.

N° 1. La face postérieure du calcaneum.—2. Portion libre de la face supérieure du même os.—3. Face interne et voûte du calcaneum.—4. Face supérieure de l'astragale. Poulie articulaire qu'elle présente pour l'articulation du pied avec les os de la jambe.—5. Portion de la face interne de l'astragale, qui s'articule avec la malléole interne.—6. Portion libre de la même face.—7. Tête de l'astragale.—8. Le scaphoïde.—9. Tubercule que l'os précédent présente sur le bord interne du pied.—10. Face dorsale du pied.—11. Le premier os cunéiforme.—12. Le second os cunéiforme.—13. Le premier os du métatarse.—14. Le second os du métatarse.—15. Portion de la face supérieure des trois derniers os du métatarse.—16. Les os sésamoïdes de la première articulation métatarso-phalangienne.—17. Face plantaire du pied.—18. La première phalange du gros orteil.—19, 19, 19, 19. Les premières phalanges des quatre orteils suivans.—20. La seconde et dernière phalange du gros orteil.—21, 21, 21, 21. Les secondes et troisièmes phalanges des quatre derniers orteils.



Fig. 1.

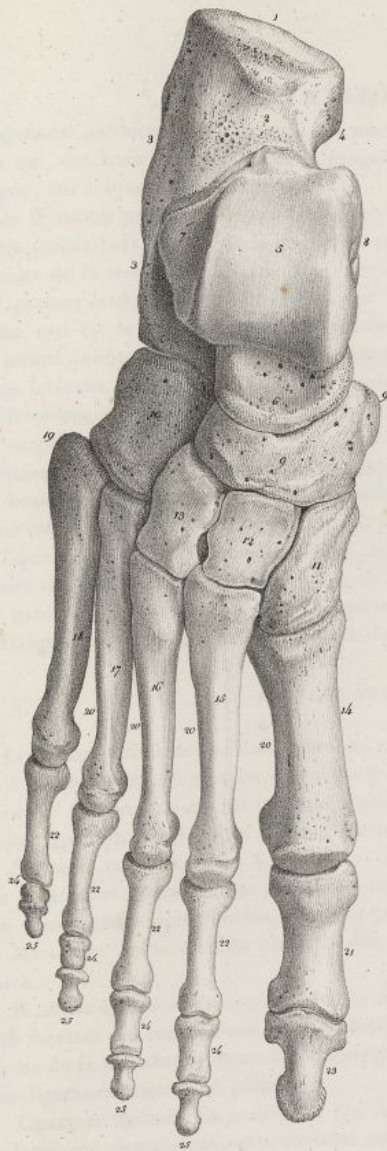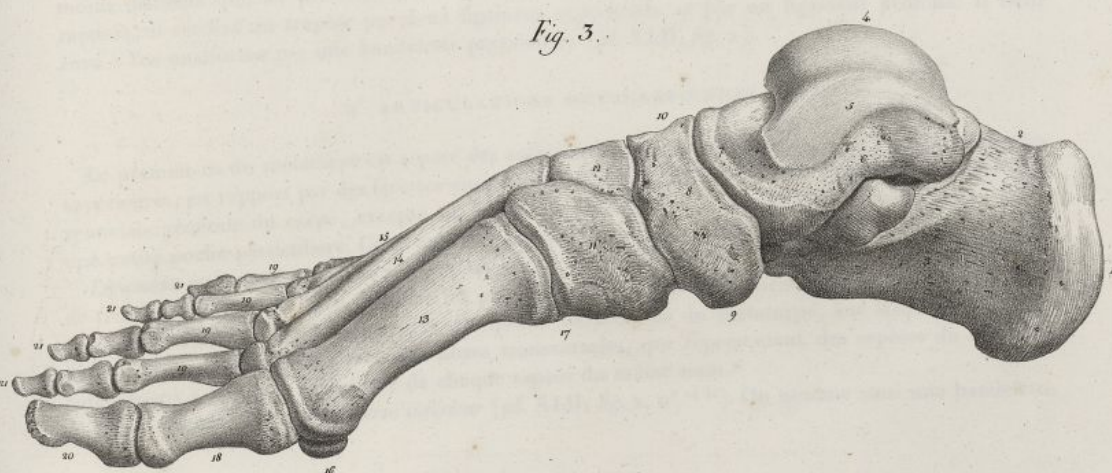


Fig. 2.

PL. XLVII

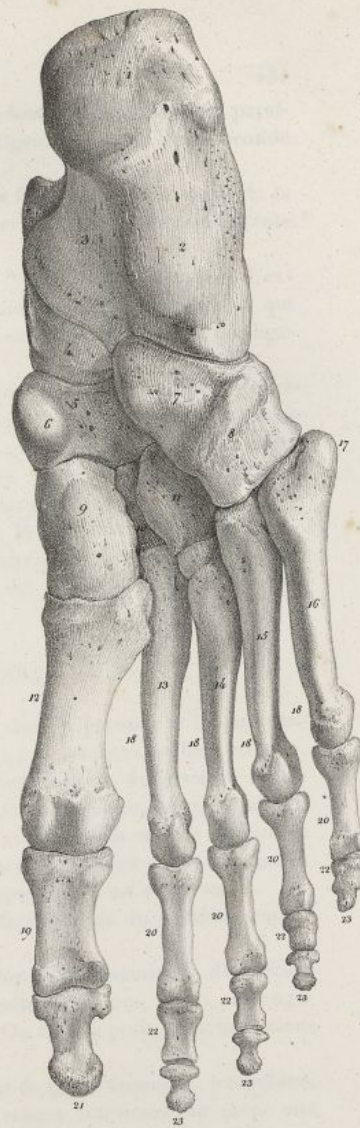


Fig. 3.



Boissac del.

Lith. de C. de Laro.







*Ligamens antérieurs et postérieurs.* Les premiers consistent en plusieurs bandelettes obliques et parallèles qui, des trois premiers os de la rangée supérieure du carpe, se dirigent vers ceux de la seconde rangée, sur lesquels ils se terminent.

Les ligamens postérieurs sont également formés par plusieurs bandes fibreuses, qui naissent de la partie postérieure des os de la première rangée, pour aller se terminer à la partie correspondante de ceux de la seconde (*pl. XLII, fig. 1 et 2*).

*Ligamens latéraux interne et externe* (*pl. XLII, fig. 2, n° 11; fig. 4, n° 11*). Ils sont très-courts. L'externe, qui est le plus apparent, s'étend de la partie externe du scaphoïde au trapèze; l'interne, qui est moins prononcé, se porte du pyramidal à l'unciforme. Ils paraissent être une dépendance des ligamens latéraux de l'articulation radio-carpienne.

*Membrane synoviale* (*pl. XLI, fig. 8*). Elle revêt les surfaces par lesquelles les deux rangées des os du carpe sont en contact; elle fournit en haut deux prolongemens qui se portent entre les trois premiers os de la rangée supérieure, jusqu'aux ligamens inter-osseux qui les réunissent; elle donne en bas trois autres prolongemens lesquels descendent entre les quatre os de la seconde rangée, et vont revêtir les surfaces des articulations carpo-métacarpiennes et métacarpiennes supérieures.

*Ligamens de l'os pisiforme* (*pl. XLII, fig. 2, n° 14 15*). Il y en a deux. Ils naissent de la partie inférieure du pisiforme, et sont placés sur un plan antérieur à celui des autres ligamens du carpe. L'un est externe, et va se terminer à l'apophyse de l'os unciforme; l'autre est interne, et descend jusqu'à l'extrémité supérieure du cinquième os du métacarpe et s'y attache.

#### 8° ARTICULATIONS CARPO-MÉTACARPIENNES.

Les articulations des os du métacarpe avec ceux du carpe, diffèrent dans le premier et les suivans.

A. *Articulation du premier os métacarpien avec le trapèze.* Le trapèze présente une surface oblique, concave et convexe en sens opposé, qui supporte une surface correspondante du premier os du métacarpe. On trouve pour cette articulation un ligament capsulaire et une membrane synoviale.

*Ligament capsulaire* (*pl. XLII, fig. 2, n° 17*). Il s'implante en haut autour de la surface articulaire du trapèze, et se fixe en bas à la circonférence de l'extrémité supérieure du premier os du métacarpe. Ses fibres sont longitudinales, plus marquées en dehors et en arrière que dans tout autre sens.

*Membrane synoviale.* Elle revêt les deux surfaces articulaires, et la face interne du ligament capsulaire.

B. *Articulations des quatre derniers os du métacarpe avec le carpe.* Nous avons examiné la disposition des facettes qui concourent à la formation des articulations carpo-métacarpiennes, et les prolongemens de la membrane synoviale du carpe qui en revêt les cartilages. On trouve pour ces articulations des ligamens dorsaux et palmaires.

*Ligamens dorsaux ou postérieurs* (*pl. XLII, fig. 1, n° 13 13 13*). Ce sont de petits faisceaux, irréguliers, aplatis, qui descendent verticalement ou obliquement des os de la rangée inférieure du carpe aux quatre derniers os du métacarpe. Le trapèze et le trapézoïde en envoient chacun un au second de ces os; le grand os en fournit un au troisième; le quatrième en présente deux, l'un qui vient du grand os, et l'autre de l'os unciforme; le cinquième n'est retenu que par un, lequel vient de l'os unciforme.

*Ligamens palmaires ou antérieurs* (*pl. XLII, fig. 2, n° 19 19*). Ils ont la même disposition, mais sont moins distincts que les précédens. Le troisième os du métacarpe offre quelque différence sous ce rapport; il est fixé au trapèze par deux ligamens superficiels, et par un ligament profond. Il tient aussi à l'os unciforme par une bandelette particulière (*pl. XLII, fig. 2*).

#### 9° ARTICULATIONS MÉTACARPIENNES.

Le premier os du métacarpe est séparé des autres; mais les quatre derniers sont, à leurs extrémités supérieures, en rapport par des facettes encroûtées de cartilage, sur lesquelles se déploie la membrane synoviale générale du carpe, excepté sur la facette antérieure du troisième et du quatrième, qui a une petite poche particulière. Cette articulation offre les ligamens suivans:

*Ligamens métacarpiens dorsaux et palmaires* (*pl. XLII, fig. 1, n° 14 14; fig. 2, n° 18 18*). Au nombre de trois de chaque côté, peu distincts les uns des autres, transversalement dirigés, ils maintiennent en rapport les extrémités supérieures des quatre derniers os du métacarpe, sur lesquelles ils s'implantent; ils se continuent avec des fibres transversales, qui représentent des espèces de ligamens inter-osseux à la partie supérieure de chaque espace du même nom.

*Ligament métacarpien transverse inférieur* (*pl. XLII, fig. 2, n° 24 24*). On nomme ainsi une bandelette



## PLANCHE XLVIII.

FIG. 1. L'articulation coxo-fémorale gauche, vue par sa face antérieure. Homme de quarante ans. Grandeur naturelle.

N° 1. Os iliaque coupé horizontalement. — 2. Éminence ilio-pectinée. — 3. Section verticale du pubis, passant aussi par — 4. La branche de l'ischion. — 5. Portion du trou sous-pubien. — 6. Epine iliaque antérieure et inférieure. — 7, 7, 7. Insertion du ligament capsulaire autour de la cavité cotyloïde. — 8, 8, 8, 8. Insertion du même ligament à la base du col du fémur. — 9, 9. Faisceau fibreux très-fort se portant de l'épine iliaque antérieure et inférieure au col du fémur, et fortifiant en avant le ligament capsulaire. — 10. Grand trochanter. — 11. Petit trochanter. — 12. Portion du corps du fémur. — 13. Tubérosité de l'ischion. — 14. Ouverture par laquelle les vaisseaux artériels pénètrent dans l'articulation.

FIG. 2. La même articulation fendue transversalement et suivant le sens vertical, afin de mettre à découvert le ligament inter-articulaire, la capsule synoviale, et les autres parties intérieures.

N° 1. Os iliaque coupé horizontalement. — 2. Portion de la fosse iliaque interne. — 3. Portion de la fosse iliaque externe. — 4. Coupe verticale et transversale faite à l'os iliaque, passant par la cavité cotyloïde. — 5. Coupe de la cavité cotyloïde et de son cartilage d'incrustation. — 6. Coupe du ligament cotyloïdien, et rapports dans lesquels il se trouve avec la cavité cotyloïde, le ligament capsulaire, et la membrane synoviale. — 7, 7. Insertion du ligament capsulaire au pourtour de la cavité cotyloïde. — 8, 8. Insertion du même ligament au col du fémur, et cul-de-sac que forme la capsule synoviale en se portant de l'une à l'autre de ces parties. — 9, 9, 9. Coupe verticale passant par le grand trochanter, la tête, le col, et une partie du corps du fémur, faisant voir — 10. Le cartilage d'incrustation de la tête. — 11. Insertion du ligament inter-articulaire au sommet de la tête du fémur. — 12. Faisceau inférieur. — 13. Faisceau supérieur de ce même ligament. — 14. Repli triangulaire formé par la capsule synoviale derrière le ligament précédent. — 15. Cavité de la capsule synoviale. — 16, 16. Coupe verticale passant par le pubis et la branche de l'ischion. — 17. Tubérosité de l'ischion. — 18. Grand trochanter. — 19. Petit trochanter. — 20. Portion du trou sous-pubien.


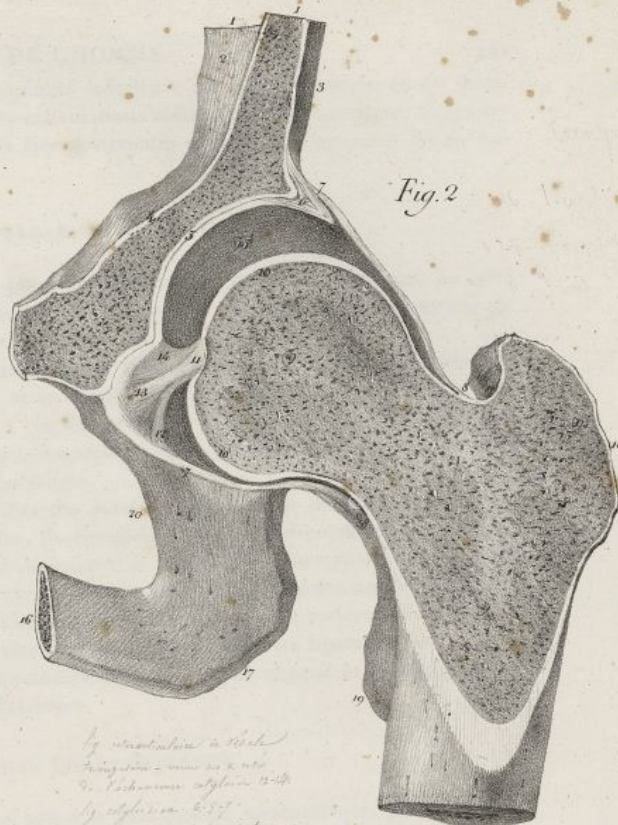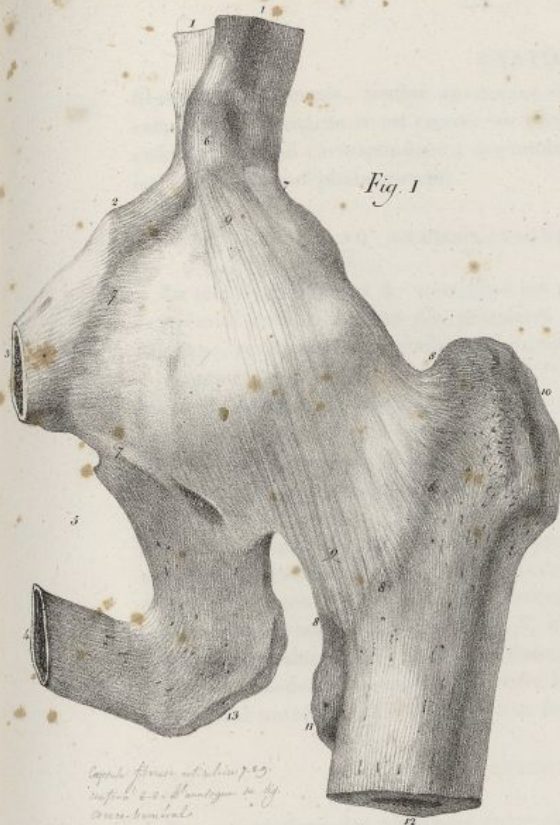
FIG. 3. Les articulations fémoro-tibiale et péronéo-tibiale supérieure, vues par leur face antérieure. Homme de quarante ans. Grandeur naturelle.

N° 1. Portion du tendon des muscles extenseurs de la jambe. — 2. Insertion de ce tendon à la rotule. — 3. Face antérieure de la rotule. — 4. Insertion du ligament rotulien à la rotule. — 5. Partie moyenne du même ligament. — 6. Insertion du même ligament au tibia. — 7. Portion du corps du fémur qui est un peu fléchi sur le tibia. — 8. Condyle externe du fémur. — 9, 9. Condyle interne du même os. — 10. Tubérosité interne du tibia. — 11. Tubérosité externe du même os. — 12, 12. Membrane synoviale passant au-devant des condyles du fémur. — 13, 13. Membrane synoviale passant des condyles du fémur sur le tibia. — 14. Insertion du ligament latéral externe de l'articulation du genou au fémur. — 15. Insertion du même ligament à — 16. La tête du péroné. — 17. Ligament antérieur de l'articulation péronéo-tibiale supérieure. — 18. Portion du ligament latéral interne de l'articulation du genou. — 19. Tibia. — 20. Péroné.

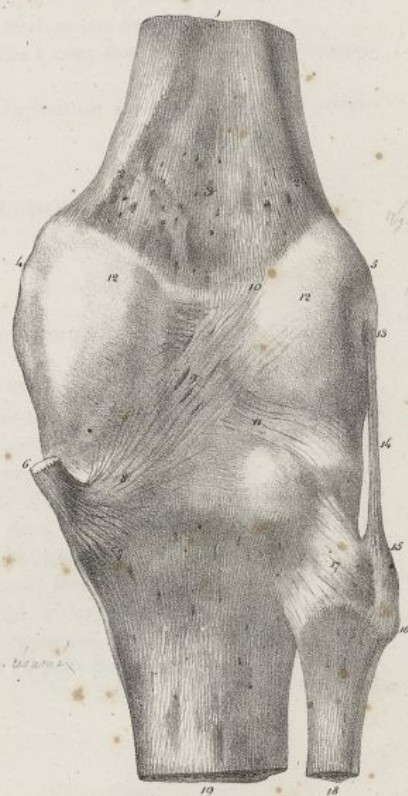FIG. 4. Les mêmes articulations, vues par derrière.

N° 1. Corps du fémur. — 2, 2. Lignes résultant de la bifurcation inférieure de la ligne âpre du fémur. — 3. Surface triangulaire, concave, interceptée entre les deux lignes précédentes. — 4. Condyle interne du fémur. — 5. Condyle externe du même os. — 6. Portion du tendon du muscle demi-membraneux. — 7. Insertion du tendon précédent au tibia. — 8. Fibre de ce tendon se continuant avec le ligament postérieur de l'articulation du genou. — 9. Ouvertures que présente la partie moyenne du ligament précédent. — 10. Insertion du même ligament au-dessus du condyle externe du fémur. — 11. Autres fibres croisant la direction de celles du ligament précédent. — 12, 12. La capsule synoviale tapissant la partie postérieure des condyles du fémur. — 13. Insertion du ligament latéral externe de l'articulation du genou au fémur. — 14. Partie moyenne du même ligament. — 15. Insertion du même ligament à la tête du péroné. — 16. Tête du péroné. — 17. Ligament postérieur de l'articulation péronéo-tibiale postérieure. — 18. Péroné. — 19. Tibia.





Capim.  
 O coco femoral.  
 1. Capim fibroso, aculeado.  
 2. H. albastrado.  
 3. H. cotilidino.  
 4. Symplocos non frangida  
 a femoral fibroso P. 49.




*Hyp. pastinaca* - small outline from leaf  
leaf to be written up by [unclear]  
(*Pastinaca sativa*)  
*Hyp. pastinaca* - small outline from leaf

Feillet del.

*Lith de C. de Lost*







fibreuse, transversale, tendue au-devant de l'extrémité inférieure des quatre derniers os du métacarpe. Sa face antérieure est creusée au niveau des articulations métacarpo-phalangiennes, de quatre enfoncemens qui correspondent à des tendons; sa face postérieure est unie aux ligamens des articulations métacarpo-phalangiennes.

## 10° ARTICULATIONS MÉTACARPO-PHALANGIENNES.

La tête de chaque os du métacarpe est reçue pour ces articulations dans une cavité que lui offre l'extrémité correspondante des premières phalanges. Les surfaces articulaires sont encroûtées de cartilage, revêtues d'une membrane synoviale, et assujetties par trois ligamens.

*Ligament antérieur* (pl. XLII, fig. 2, n° 24). Bichat nomme ainsi une sorte de demi-anneau fibreux, formé de fibres transversales, concave en avant et en arrière, qui embrasse la partie antérieure de l'articulation; il s'attache de l'un et l'autre côté à l'os du métacarpe, au-devant de chaque ligament latéral; en arrière il se confond avec le ligament métacarpien transverse inférieur, et en avant avec les gaines des tendons des muscles fléchisseurs des doigts.

*Ligamens latéraux* (pl. XLII, fig. 1, n° 16 17). Nés des parties latérales de la tête de chaque os du métacarpe, dans un petit enfoncement particulier, ils descendent un peu obliquement en avant, et viennent se terminer sur les côtés de l'extrémité supérieure de la phalange correspondante. Ils sont épais, plus larges en haut qu'en bas, arrondis, et composés de fibres longitudinales nombreuses.

*Membrane synoviale* (pl. XLII, fig. 5, n° 2). Elle est libre et très-lâche en arrière; elle recouvre la cavité articulaire de la phalange, ensuite la tête de l'os du métacarpe, les ligamens latéraux, et forme un cul-de-sac assez profond entre la partie antérieure de la tête de chaque os métacarpien, et le ligament antérieur qu'elle tapisse à sa face postérieure.

## 11° ARTICULATIONS PHALANGIENNES.

Les articulations des phalanges entre elles ont toutes la plus grande ressemblance, par rapport à leurs surfaces articulaires et à leurs ligamens. Il n'y en a qu'une pour le pouce; les quatre autres doigts en ont chacun deux. Les condyles de l'extrémité inférieure des premières et secondes phalanges sont encroûtés de cartilage, ainsi que les cavités correspondantes de l'extrémité supérieure des secondes et des troisièmes. On trouve pour ces articulations les ligamens suivans:

*Ligament antérieur* (pl. XLII, fig. 2, n° 26). De même forme que celui des articulations métacarpo-phalangiennes, il s'attache aux deux côtés de l'extrémité inférieure de la phalange supérieure, et reçoit beaucoup de fibres de la gaine des tendons des muscles fléchisseurs des doigts.

*Ligamens latéraux* (pl. XLII, fig. 2, n° 25 25). Ils sont semblables à ceux des articulations métacarpo-phalangiennes.

*Membrane synoviale* (pl. XLII, fig. 5, n° 4 6). Elle offre une disposition analogue à celle des articulations métacarpo-phalangiennes.

## DES MEMBRES INFÉRIEURS OU ABDOMINAUX.

Ils sont formés par la cuisse, la jambe et le pied.

## DE L'OS DE LA CUISSE OU DU FÉMUR.

C'est le plus long et le plus fort de tous les os du corps; il forme à lui seul la cuisse. Il est cylindroïde, légèrement courbé en avant, et comme tordu sur lui-même. Il est dirigé obliquement en dedans et en bas, de sorte qu'il se trouve plus rapproché de celui du côté opposé, à son extrémité inférieure, qu'à la supérieure. Il offre deux extrémités et un corps.

*Extrémité supérieure ou pelvienne* (pl. XLIII, fig. 1, n° 3 6). Elle présente trois éminences considérables, savoir: 1° la *tête*; elle est supérieure et interne aux deux autres apophyses; elle est hémisphérique, polie à sa surface, munie à son centre d'un enfoncement qui reçoit un ligament, et soutenue par un col assez étendu, aplati d'avant en arrière, épais à sa base, formant avec l'os un angle obtus; La tête du fémur s'articule avec la cavité cotyloïde de l'os coxal. 2° Le *grand trochanter*; il est placé en dehors; c'est une apophyse épaisse, aplatie, quadrilatère, rugueuse, convexe en dehors, creusée en dedans d'une cavité nommée *digitale* ou *trochantérienne*. 3° Le *petit trochanter*; éminence conique,



inégale, dirigée en dedans et en arrière, inférieure aux deux apophyses précédentes pour le volume et la position. Les deux trochanters sont unis en avant par une ligne saillante qui passe obliquement de l'un à l'autre, à la base du col; une ligne semblable se remarque en arrière et les réunit également.

*Extrémité inférieure ou tibiale* (pl. XLIII, fig. 1, n° 12 13 15 16). Elle est fort volumineuse, formée par deux grosses éminences nommées les *condyles*, et distinguées en externe et en interne. Ceux-ci sont convexes, plus saillans et plus écartés l'un de l'autre en arrière qu'en avant. Ils sont séparés dans le premier sens, par une cavité profonde et inégale qui donne insertion aux ligamens croisés; en avant ils sont réunis par une surface concave en forme de poulie, sur laquelle glisse la rotule. Le condyle interne est plus prolongé en arrière, et plus mince que l'externe; il présente en dedans une éminence rugueuse appelée la *tubérosité interne* du fémur. Le condyle externe est plus saillant en avant que le précédent; il offre en dehors une saillie inégale nommée la *tubérosité externe* du fémur, et au-dessous une coulisse pour l'insertion d'un tendon.

*Corps* (pl. XLIII, fig. 1, n° 9 10 11). Il est arrondi et assez volumineux dans son tiers supérieur; au milieu il se rétrécit; il s'élargit et s'aplatit dans son tiers inférieur. Il présente une courbure dont la convexité est en avant. Sa *face antérieure* est large et convexe; l'*externe* regarde obliquement en dehors et en arrière; elle est étroite et concave en haut, convexe en bas. L'*interne* est dirigée obliquement en dedans et en arrière; elle est plus large que la précédente.

Ces faces sont séparées par trois bords, dont deux sont latéraux, arrondis, peu marqués; le troisième est postérieur, très-saillant, rugueux; on l'a nommé la *ligne âpre*; il s'étend des deux trochanters aux deux condyles; en haut il naît par deux lignes, dont l'une externe vient du grand trochanter, tandis que l'autre est interne et descend du petit trochanter. Au milieu, la ligne âpre est très-saillante, et présente le principal conduit de nutrition de l'os; en bas elle se termine par une extrémité bifurquée, dont chaque branche gagne le condyle correspondant.

Le fémur se développe par cinq points d'ossification, un pour chacune des éminences de l'extrémité supérieure, un pour le corps, et un pour les deux condyles de l'extrémité inférieure (pl. XLIII, fig. 8).

## DES OS DE LA JAMBE.

### DE LA ROTULE.

Cet os est placé au-devant du genou. Il est irrégulier, aplati. Sa forme est celle d'un triangle, arrondi vers ses angles. Sa *face antérieure* (pl. XLIII, fig. 5, n° 1) est convexe, inégale, et marquée de stries longitudinales. Sa *face postérieure* (fig. 6, n° 1 2 3) est partagée par une ligne saillante, verticale, en deux surfaces concaves, dont l'externe a plus d'étendue, et dont chacune s'articule avec le condyle correspondant du fémur. Au-dessous de ces deux facettes on trouve une surface rugueuse qui reçoit l'insertion d'un ligament. La *base* de la rotule est dirigée en haut; elle est épaisse, arrondie, et donne attache à un tendon. Son *sommet* est inférieur, aigu, et sert à l'implantation d'un ligament. Ses deux bords latéraux sont minces, convexes et saillans.

La rotule est entièrement formée d'un tissu celluleux très-fin, recouvert par une couche mince de tissu compacte. Elle se développe par un seul point d'ossification, et ne s'articule qu'avec le fémur.

### DU TIBIA.

On nomme ainsi le plus gros des os de la jambe, à la partie interne de laquelle il est situé. Il offre deux extrémités et un corps.

*Extrémité supérieure ou fémorale* (pl. XLIV, fig. 1, n° 1). Elle est arrondie, fort grosse, plus étendue transversalement que d'avant en arrière. Elle présente, 1° en avant une surface inégale, triangulaire, qui est bornée en arrière par une petite échancrure, et donne attache à un ligament; 2° sur les côtés, deux grosses éminences arrondies, nommée les *tubérosités du tibia*, et distinguées en interne et en externe. Cette dernière est moins volumineuse que l'autre, et se trouve munie d'une facette pour s'articuler avec le péroné; 3° en haut on voit deux surfaces ovales, concaves, de largeur inégale, qui s'articulent avec les condyles du fémur. Ces surfaces sont séparées l'une de l'autre par une éminence conique, surmontée d'un double tubercule, et nommée l'*épine du tibia*. En arrière et en avant de l'apophyse précédente, on voit des inégalités auxquelles se fixent des ligamens.

*Extrémité inférieure ou tarsienne* (pl. XLIV, fig. 1, n° 13). Elle est quadrilatère et moins grosse que la supérieure. Elle présente : en avant, une surface aplatie, à laquelle se fixe un ligament; en



arrière, une surface semblable, creusée d'une coulisse superficielle; en dehors une surface triangulaire, concave, rugueuse, qui reçoit l'extrémité inférieure du péroné; en dedans une éminence conique, aplatie, verticale, nommée la *malléole interne*, laquelle est creusée en arrière d'une coulisse pour le passage de tendons; en bas une large surface concave, quadrilatère, bornée en dedans par la *malléole interne*, et destinée à s'articuler avec l'astragale.

*Corps* (pl. XLIV, fig. 1, n° 8 9 10). Il est prismatique, triangulaire, plus épais en haut qu'en bas, et tordu sur lui-même vers son tiers inférieur. Il offre trois faces; l'une, *interne*, est la plus large; elle est convexe en haut et sous-cutanée. La seconde est *externe*, concave, inégale en haut, légèrement convexe et tournée en avant, vers sa partie inférieure. La troisième est *postérieure*, et divisée en deux parties par une ligne oblique qui provient de la tubérosité externe. Elle offre en haut le conduit nourricier principal de l'os. Ces faces sont séparées par trois bords: l'un antérieur, très-saillant, porte le nom de *crête du tibia*; il commence au-dessous de l'éminence placée au-devant de l'extrémité fémorale, et se perd insensiblement au-devant de l'extrémité tarsienne. Le second est externe, peu prononcé; il s'étend de la tubérosité externe à la cavité qui reçoit en bas le péroné; il donne attache au ligament inter-osseux. Le troisième est interne; il se porte de la tubérosité interne à la malléole correspondante, derrière laquelle il se perd.

Le tibia est formé à son corps de tissu compacte, et à ses extrémités de tissu celluleux, comme tous les os longs; il se développe par trois points d'ossification; un pour le corps, et un pour chaque extrémité. Il s'articule avec le fémur, le péroné et l'astragale.

#### DU PÉRONÉ.

Cet os est placé à la partie externe de la jambe, un peu obliquement, de sorte que son extrémité inférieure est sur un plan antérieur à la supérieure. On le divise en deux extrémités et en corps.

*Extrémité supérieure ou tibiale* (pl. XLIV, fig. 7, n° 1). Elle est arrondie, plus petite que l'inférieure, et porte en dedans une facette aplatie qui s'articule avec la tubérosité externe du tibia; en dehors elle est rugueuse, et présente une petite apophyse conique pour l'insertion d'un tendon et d'un ligament.

*Extrémité inférieure ou tarsienne* (pl. XLIV, fig. 7, n° 6). Elle est allongée, aplatie transversalement, forme la malléole externe, et offre en dedans une surface articulaire triangulaire qui s'unit à l'astragale, et une petite cavité inégale pour l'insertion d'un ligament; elle est convexe en dehors, creusée en arrière d'une coulisse pour le passage de tendons, et terminée en bas par une pointe mousse.

*Corps* (pl. XLIV, fig. 7, n° 3 4). Il est très-grêle, légèrement courbé et tordu sur lui-même; il offre trois faces: l'une est *externe*, étroite, et recouverte par des muscles; la seconde est *interne*, plus large, et séparée longitudinalement en deux portions par une ligne saillante qui donne attache au ligament inter-osseux; la troisième est *postérieure*; étroite en haut, elle s'élargit, devient interne et triangulaire en bas, pour s'articuler avec le tibia. Ces faces sont séparées par trois bords. De ceux-ci, le premier est antérieur; il commence en haut, au-devant de l'extrémité supérieure, se porte en dehors à mesure qu'il descend, et se bifurque sur la malléole externe. Le second est interne; il est plus marqué au milieu qu'à ses extrémités; il commence en dedans de l'extrémité supérieure, et se termine au-devant de l'extrémité inférieure. Le troisième est externe; il s'étend, en se contournant, du côté externe de l'extrémité tibiale derrière l'extrémité tarsienne.

Le péroné est formé de tissu compacte à son corps, et de tissu celluleux à ses extrémités. Il se développe par trois points d'ossification, un pour le corps, et un pour chaque extrémité (pl. XLIV, fig. 8). Il s'articule avec le tibia et l'astragale.

#### DES OS DU PIED.

##### DU TARSE.

Il est formé de sept os, réunis sous deux rangées; l'une postérieure, comprend le calcanéum et l'astragale; l'autre antérieure, renferme le scaphoïde, le cuboïde et les trois os cunéiformes. (Voyez pl. XLVII, fig. 1, n° 1 5 9 10 11 12 13).

*Du calcanéum* (pl. XLVII, fig. 1, n° 1 3; pl. XLV, fig. 1). C'est le plus volumineux des os du tarse, à la partie postérieure duquel il est situé; il forme le talon. Il a une forme cubique et allongée. Sa face supérieure offre, d'arrière en avant, une excavation non-articulaire; une surface convexe, large, inclinée en dehors, articulée avec l'astragale; une rainure oblique, profonde, inégale, donnant



attache à un ligament; une seconde facette articulaire, concave, oblongue, qui se joint à la tête de de l'astragale. Sa *face inférieure* est étroite, allongée, terminée en arrière par deux tubérosités, dont l'interne est plus grosse, et auxquelles se fixent des muscles. Sa *face antérieure* est formée par une surface articulaire, légèrement concave, qui se joint au cuboïde. Sa *face postérieure* est large, inégale, et donne insertion à un tendon. Sa *face interne* offre une sorte de voûte ou de profonde excavation, sous laquelle passent des vaisseaux, des nerfs et des tendons. Sa *face externe* est rugueuse, légèrement convexe, et porte deux coulisses superficielles dans lesquelles glissent des tendons.

*De l'astragale* (pl. XLVII, fig. 1, n° 5; pl. XLV, fig. 2). Après le calcanéum, c'est le plus volumineux des os du tarse qu'il surmonte. Il est irrégulier, contourné sur lui-même. Sa *face supérieure* présente au milieu, une éminence considérable en forme de poulie, dont la surface est convexe d'avant en arrière, un peu concave transversalement, et qui s'articule avec le tibia. Cette surface articulaire est bornée en avant et en arrière par des excavations. Sa *face inférieure* est munie de deux surfaces articulaires que sépare une rainure profonde et obliquement dirigée. De ces surfaces, l'une est postérieure, ovale et concave; l'autre est antérieure, allongée et légèrement convexe : elles s'articulent avec des facettes correspondantes du calcanéum. Sa *face antérieure* est formée par une surface arrondie, convexe, laquelle s'articule avec le scaphoïde, et se trouve placée sur une éminence arrondie, nommée la *tête de l'astragale*. Cette dernière apophyse est séparée du reste de l'os par un léger étranglement en forme de col. Sa *face postérieure* est étroite, et creusée d'une gouttière oblique pour le passage d'un tendon. Sa *face externe* est inégale; elle porte une facette plane, qui est jointe angulairement avec la face supérieure, et s'articule avec le péroné. Sa *face interne* est pourvue d'une facette allongée, étroite, qui s'articule avec la malléole interne.

*Du scaphoïde* (pl. XLVII, fig. 1, n° 2; pl. XLV, fig. 3). Il est placé à la partie moyenne et interne du tarse. Sa forme est ovale, allongée transversalement. Sa *face postérieure* est concave, et s'articule avec la tête de l'astragale. Sa *face antérieure* présente trois facettes d'inégale étendue, qui s'articulent avec les trois os cunéiformes. Ses *faces supérieure et inférieure* sont rugueuses, et donnent attache à des ligaments. Sa *face externe* est également couverte d'aspérités, et offre quelquefois une facette fort étroite qui s'articule avec le cuboïde. Sa *face interne* porte en bas une grosse tubérosité qui reçoit l'insertion d'un tendon.

*Du cuboïde* (pl. XLVII, fig. 1, n° 10; pl. XLV, fig. 4). Il est situé en avant et en dehors du tarse. Son nom indique sa forme. La *face supérieure* est aplatie, rugueuse, obliquement dirigée en dehors, et donne attache à des ligaments. Sa *face inférieure* est creusée d'une profonde coulisse, dont la direction est oblique, et dans laquelle glisse un tendon. Derrière cette coulisse existe une tubérosité saillante à laquelle se fixe un ligament. Sa *face antérieure* est munie d'une double facette articulaire pour s'unir à l'extrémité postérieure des deux derniers os du métacarpe. Sa *face postérieure* est étroite, convexe et concave en sens opposé, et s'articule avec le calcanéum. Sa *face interne* est inégale, et présente en avant une facette aplatie qui se joint au troisième os cunéiforme, et quelquefois en arrière une autre facette pour s'articuler avec le scaphoïde. Sa *face externe* est plane, rugueuse, et creusée d'une échancrure qui correspond à la coulisse de la face inférieure.

*Du grand ou premier os cunéiforme* (pl. XLVII, fig. 1, n° 11; pl. XLV, fig. 5). C'est le plus volumineux et le plus interne des trois os du même nom; il est plus étendu de haut en bas que transversalement. Sa *face antérieure* est ovale, un peu convexe, et s'articule avec le premier os du métatarse. Sa *face postérieure* est plus étroite que la précédente; elle est concave, et s'articule avec le scaphoïde. Sa *face interne* est large, convexe, inégale. Sa *face externe* est rugueuse, et présente en haut deux facettes : l'une antérieure et verticale, se joint au second os du métacarpe; l'autre postérieure et oblique, s'unit au second os cunéiforme. Les *faces interne et externe* du premier os cunéiforme sont séparées par deux bords : l'un supérieur, étroit, reçoit l'attache de ligaments; l'autre inférieur, inégal, tuberculeux, donne aussi insertion à des ligaments.

*Du petit ou second os cunéiforme* (pl. XLVII, fig. 1, n° 12; pl. XLV, fig. 6). C'est le plus petit des trois os cunéiformes. Sa figure est celle d'un coin, dont la base serait dirigée en haut. Sa *face supérieure* ou sa *base*, est carrée, aplatie, rugueuse; son *bord inférieur* est inégal, et donne attache à des ligaments. Sa *face antérieure* est plane, triangulaire, et s'articule avec le second os du métacarpe. Sa *face postérieure*, également triangulaire, mais plus étroite que la précédente, se joint au scaphoïde. Sa *face interne* est rugueuse en bas, et bornée en haut par une facette oblongue, unie au premier os cunéiforme. L'*externe* est rugueuse, et présente une facette qui se joint au troisième os cunéiforme.

*Du moyen ou troisième os cunéiforme* (pl. XLVII, fig. 1, n° 13; pl. XLV, fig. 7). Il tient le milieu, pour le volume, entre les deux précédents, à la partie externe desquels il est situé. Sa forme est aussi celle d'un coin dont la base regarde en haut. Sa *face supérieure* ou sa *base* est un peu convexe et



rugueuse, son bord inférieur est inégal. Sa *face antérieure* est aplatie, triangulaire, et s'articule avec le troisième os du métatarse. Sa *face postérieure*, également triangulaire, se joint au scaphoïde. Sa *face interne* offre deux facettes séparées par des inégalités et qui s'articulent, l'antérieure avec le second os du métatarse, et la postérieure avec le second os cunéiforme. Sa *face externe* présente une facette articulaire, un peu concave, qui se joint au cuboïde.

Tous les os du tarse sont formés de tissu spongieux, recouvert à l'extérieur d'une couche mince de tissu compacte. Ils se développent, l'astragale et le calcaneum, par deux points d'ossification, et tous les autres par un seul.

## DU MÉTATARSE.

Placé au-devant du tarse, il résulte de la réunion de cinq os allongés, placés parallèlement à côté les uns des autres. On désigne ces os par les noms numériques, en les comptant de dedans en dehors. Le premier, ou le plus interne qui soutient le gros orteil, est le plus court après le cinquième, mais il a un volume au moins double de celui des autres. Le second est le plus long de tous; les trois suivans diminuent successivement de longueur. (Voy. *pl. XLVII, fig. 1, n° 14 15 16 17 18.*) Ils offrent tous, deux extrémités et un corps.

*Extrémité postérieure ou tarsienne.* 1° Dans le premier os métatarsien, elle est fort volumineuse, offre en arrière une surface ovale, concave, articulée avec le premier os cunéiforme, et en bas un gros tubercule auquel s'implante un tendon. (Voy. *pl. XLVI, fig. 1, A.*)

2° Dans le second os du métatarse, l'extrémité postérieure est triangulaire, enclavée entre les trois os cunéiformes. Elle offre en arrière une surface plane qui s'articule avec le second cunéiforme; en haut, une surface inégale; en bas, un bord tuberculeux; en dedans, une facette simple qui s'unit au premier cunéiforme; en dehors, une double facette qui s'articule en arrière avec le troisième cunéiforme, et en avant avec le troisième os du métatarse (*pl. XLVI, fig. 2, A.*).

3° Dans le troisième, l'extrémité tarsienne, plus petite et triangulaire, présente en arrière une surface aplatie pour s'articuler avec le troisième cunéiforme; en haut, une surface élargie et rugueuse; en bas, un bord inégal; en dedans, une double facette qui se joint au second os du métatarse; en dehors, une facette simple qui s'unit au quatrième (*pl. XLVI, fig. 3, A.*).

4° L'extrémité tarsienne du quatrième os métatarsien, irrégulièrement quadrilatère, offre en arrière une surface aplatie, carrée, qui se joint au cuboïde; en haut et en bas, une surface rugueuse, donnant attache à des ligamens; en dedans, deux facettes articulaires qui se joignent, l'une au troisième cunéiforme, l'autre au troisième os du métatarse; en dehors, une seule facette, aplatie, triangulaire, qui s'articule avec le cinquième os métatarsien (*pl. XLVI, fig. 4, A.*).

5° L'extrémité tarsienne de ce dernier est irrégulièrement triangulaire, aplatie de haut en bas; elle présente en arrière une surface triangulaire, oblique, qui se joint au cuboïde; en haut et en bas des surfaces inégales auxquelles s'attachent des ligamens; en dedans une facette qui se joint au quatrième os métatarsien; en dehors une grosse éminence conique, rugueuse, à laquelle se fixe un tendon (*pl. XLVI, fig. 5, A.*).

*Extrémité antérieure ou phalangienne.* On lui donne encore le nom de *tête*. Elle est à peu près semblable dans tous les os du métatarse. Dans le premier elle forme une éminence arrondie, volumineuse, offrant à sa partie inférieure une saillie moyenne, qui sépare deux surfaces excavées en gorge de poulie. Dans les autres, elle est plus petite, ovale, comprimée transversalement, et plus prolongée en bas qu'en haut. Cette tête est supportée par un rétrécissement en forme de col, rugueux sur les côtés pour l'insertion de ligamens (*pl. XLVI, fig. 1, 2, 3, 4, 5, B, B, B.*).

*Corps.* Dans le premier il est fort volumineux, prismatique et triangulaire. De ses faces, l'une est *supérieure*, large et convexe; elle est sous-cutanée. La seconde est *externe*, concave, et correspond au premier espace inter-osseux. La troisième est *inférieure*, concave, et répond à la plante du pied. (Voy. *pl. XLVI, fig. 1, C, D, E.*) Dans les quatre derniers os du métatarse, la *face supérieure* ou *dorsale* du corps est un peu convexe, et munie d'une ligne saillante longitudinale; dans le second, troisième et quatrième, la *face inférieure* ou *plantaire* est étroite, concave; les *faces latérales* qui correspondent aux espaces inter-osseux sont un peu plus larges en haut qu'en bas (*pl. XLVI, fig. 2, 3, 4, 5, C, D, E, F.*).

La structure des os du métatarse et leur mode de développement sont les mêmes que pour les os du métacarpe.

## DES OS DES ORTEILS OU DES PHALANGES.

Comme les doigts, les orteils renferment chacun trois phalanges, excepté le premier qui n'en présente que deux. Ces os offrent beaucoup de ressemblance avec ceux des doigts de la main.



## PLANCHE XLIX.

FIG. 1. L'articulation fémoro-tibiale, vue de profil par sa partie interne. Homme de trente-six ans. Côté droit. Grandeur naturelle.

N° 1. Extrémité inférieure du fémur.—2. Portion du tendon des muscles extenseurs de la jambe.—3. Face antérieure de la rotule.—4. Ligament rotulien.—5. Extrémité supérieure du ligament latéral interne, insérée sur la tubérosité interne du fémur.—6. Partie moyenne du même ligament.—7. Extrémité inférieure du même ligament fixée au tibia.—8. Face postérieure du ligament rotulien.—9. Petite poche synoviale placée entre le ligament précédent et le tibia.—10. La capsule synoviale de l'articulation se portant de la rotule sur les condyles du fémur.—11. Cul-de-sac formé par la membrane précédente, entre le fémur et le tendon des muscles extenseurs de la jambe.—12. La membrane synoviale recouvrant le condyle interne du fémur, et —13. L'extrémité supérieure du tibia.—14. Le tibia.—15. Le péroné.

FIG. 2. La même articulation, vue de profil par sa partie externe.

N° 1. Extrémité inférieure du fémur.—2. Portion du tendon des muscles extenseurs de la jambe.—3. Face antérieure de la rotule.—4. Ligament rotulien.—5. Insertion du ligament précédent au tibia.—6. Extrémité supérieure du ligament latéral externe, insérée à la tubérosité correspondante du fémur.—7. Partie moyenne du même ligament.—8. Extrémité inférieure du même ligament insérée à la tête du péroné.—9. Le ligament antérieur de l'articulation péronéo-tibiale supérieure.—10. Tendon du muscle poplité, passant sous le ligament latéral externe pour s'insérer au fémur.—11. Petite poche synoviale placée entre le tibia et le ligament rotulien.—12. La membrane synoviale de l'articulation, se portant de la rotule sur les condyles du fémur.—13. Cul-de-sac formé par la membrane précédente, entre le fémur et le tendon des muscles extenseurs de la jambe.—14, 14. Portion de la membrane synoviale qui recouvre le condyle externe du fémur, et se porte sur—15, 15. L'extrémité supérieure du tibia.—16. Le péroné.—17. Le tibia.

FIG. 3. Les extrémités supérieures des deux os de la jambe, vues par en haut, afin de faire voir la disposition des fibro-cartilages semi-lunaires et des ligamens croisés. Côté droit. Grandeur naturelle.

N° 1. Face antérieure du tibia.—2. Face postérieure du même os.—3. Ligament croisé antérieur.—4. Portion du ligament croisé postérieur.—5. Fibro-cartilage semi-lunaire externe.—6. Extrémité antérieure, et—7. Extrémité postérieure du même fibro-cartilage.—8. Fibro-cartilage semi-lunaire interne.—9. Extrémité antérieure, et—10. Extrémité postérieure du même fibro-cartilage.—11, 11. Face supérieure du tibia encroûtée de cartilage, et vue par l'échancrure des fibro-cartilages.—12. Portion du ligament latéral externe et tête du péroné.—13. Ligament antérieur, et—14. Ligament postérieur de l'articulation péronéo-tibiale supérieure.

FIG. 4. L'articulation fémoro-tibiale du côté droit, ouverte par sa partie antérieure. Le fémur est fléchi sur le tibia, le ligament rotulien renversé, et la capsule synoviale enlevée en grande partie, afin de faire voir l'intérieur de l'articulation.

N° 1. Excavation en forme de gorge de poulie qui réunit en avant les deux condyles du fémur.—2. Le condyle externe.—3. Le condyle interne du fémur.—4. Insertion du ligament croisé antérieur au tibia.—5. Insertion du même ligament au condyle externe du fémur.—6. Insertion du ligament croisé antérieur au condyle interne.—7. Extrémité antérieure du fibro-cartilage semi-lunaire externe.—8. Bord externe du même fibro-cartilage.—9. Face supérieure, et—10. Extrémité postérieure du même fibro-cartilage.



Fig 1.

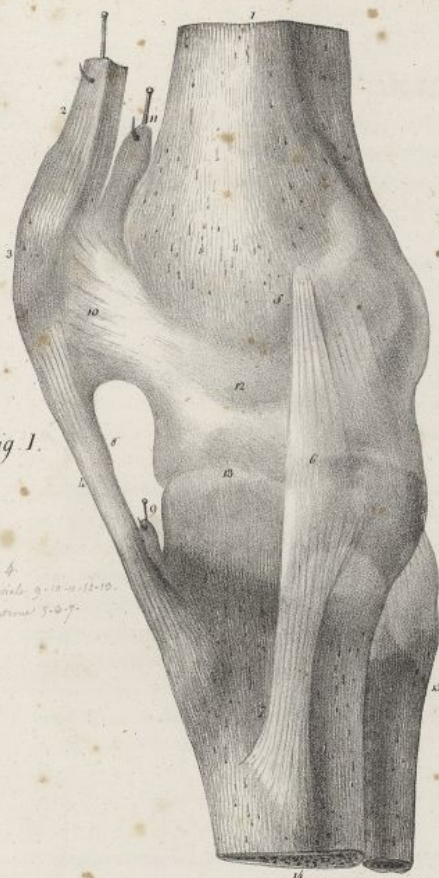

Fig. 1. Anterior view of the right knee joint. The femur is shown at the top, the tibia below it, and the patella on the left. The ligaments and muscles are labeled with numbers 1 through 15.

Fig 2.

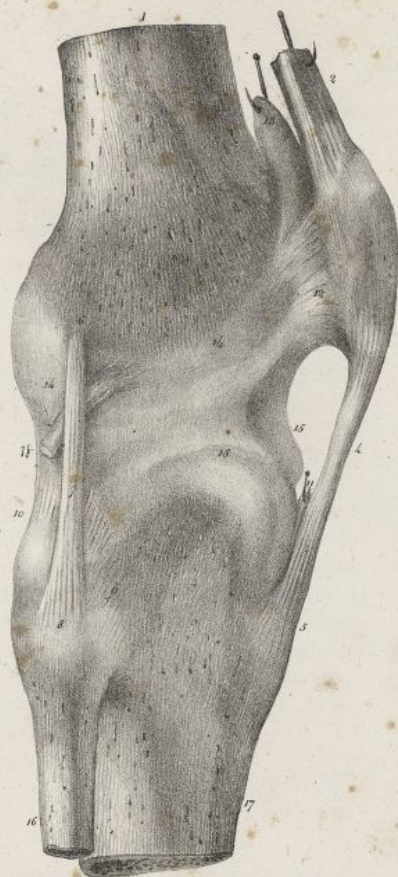

Fig. 2. Posterior view of the right knee joint. The femur is shown at the top, the tibia below it, and the patella on the right. The ligaments and muscles are labeled with numbers 1 through 15.

Fig 3.

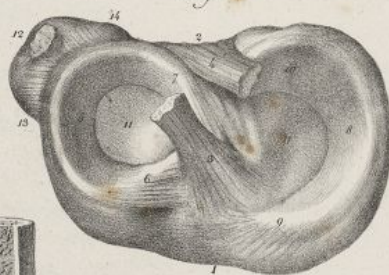

Fig. 3. Medial view of the right knee joint. The femur is shown at the top, the tibia below it, and the patella on the left. The ligaments and muscles are labeled with numbers 1 through 15.

Fig 5.

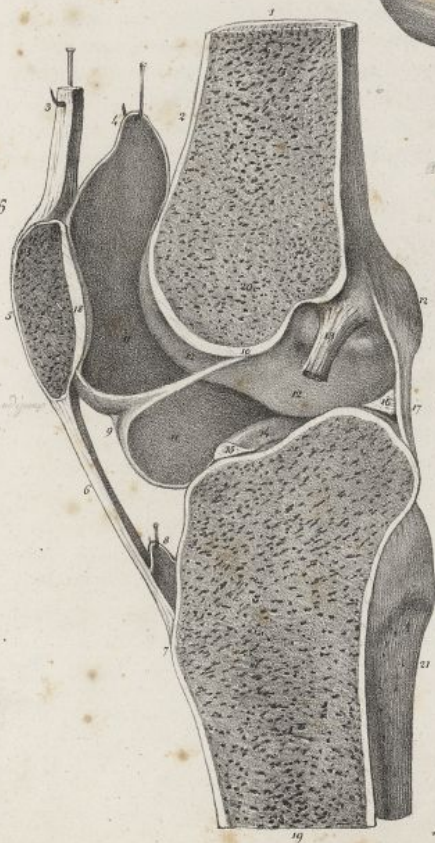


Fig. 5. Lateral view of the right knee joint. The femur is shown at the top, the tibia below it, and the patella on the left. The ligaments and muscles are labeled with numbers 1 through 15.

Fig 4.

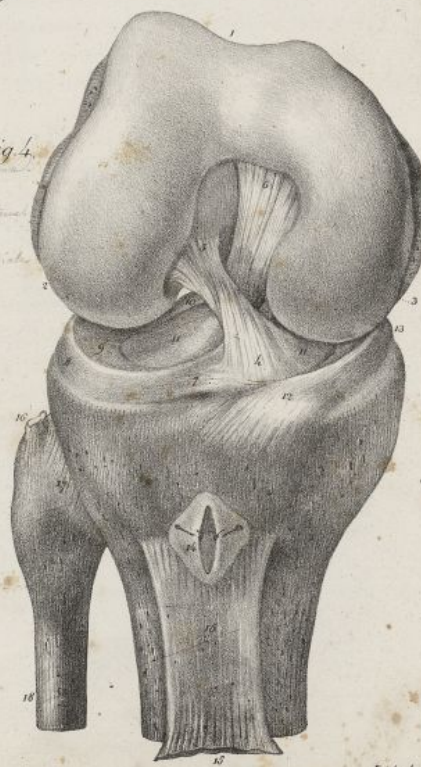

Fig. 4. Anterior view of the right knee joint. The femur is shown at the top, the tibia below it, and the patella on the left. The ligaments and muscles are labeled with numbers 1 through 15.

Feddes del.

Lith. de C. de Lave







*Premières phalanges.* Il y en a cinq; celle du gros orteil est large, aplatie, et la plus grosse de toutes, les autres vont en diminuant successivement de longueur et de grosseur. Elles sont bien plus courtes et plus rétrécies qu'aux doigts. (Voy. *pl. XLVI, fig. 6 et 8.*)

*Secondes phalanges.* Le gros orteil n'en présente pas. Elles sont très-courtes, aplaties, et comme cubiques (*pl. XLVI, fig. 9 et 10.*)

*Troisièmes phalanges.* Celle du premier orteil est très-volumineuse; les autres sont fort petites, et souvent soudées avec les secondes phalanges qui les supportent (*pl. XLVI, fig. 7 et 11.*)

Les phalanges des orteils ont la même structure et le même mode de développement que les os correspondans de la main, seulement il arrive fréquemment que les secondes et les troisièmes ne se développent que par un seul point d'ossification.

## DES OS SÉSAMOÏDES.

On appelle ainsi de petits os irréguliers, dont l'existence et le nombre sont loin d'être constans, et qui se développent dans l'épaisseur de certains tendons. A la main on en trouve ordinairement deux au-devant de l'articulation métacarpo-phalangienne du pouce; les autres doigts n'en présentent que rarement. (Voy. *pl. XLVI, fig. 12.*) Au pied on en rencontre deux volumineux, au-dessous de l'articulation métatarso-phalangienne du gros orteil; le plus souvent les autres articulations métatarso-phalangiennes n'en offrent. On en trouve encore dans l'intérieur de quelques tendons du pied et de la main. Ils sont en général arrondis, convexes sur une de leurs faces, concaves ou aplatis sur l'autre. Ils se développent par un seul point d'ossification, et sont formés de tissu cellulaire, recouvert d'une couche fort mince de tissu compact.

## DES ARTICULATIONS DES MEMBRES INFÉRIEURS.

Examinées de haut en bas, ces articulations sont la *coxo-fémorale*, la *fémoro-tibiale*, la *péronéo-tibiale*, la *tibio-tarsienne*, les *tarsiennes*, les *tarso-métatarsiennes*, les *métatarsiennes*, les *métatarso-phalangiennes*, et les *phalangiennes*.

1<sup>re</sup> DE L'ARTICULATION DE LA HANCHE OU COXO-FÉMORALE.

Pour cette articulation, la tête du fémur est reçue dans la cavité cotyloïde de l'os iliaque. La tête

— 11, 11. Face supérieure du tibia. — 12. Insertion de l'extrémité antérieure du fibro-cartilage semi-lunaire interne au tibia. — 13. Bord extérieur du même fibro-cartilage. — 14. Petite poche synoviale placée entre le ligament rotulien et le tibia, ouverte par sa partie supérieure. — 15, 15. Face postérieure du ligament rotulien renversé. — 16. Portion du ligament latéral externe insérée sur la tête du péroné. — 17. Ligament antérieur de l'articulation péronéo-tibiale supérieure. — 18. Le péroné.

FIG. 5. La même articulation fendue longitudinalement suivant son diamètre antéro-postérieure, afin de faire voir la disposition de la membrane synoviale, et le ligament adipeux.

N<sup>o</sup> 1. Extrémité inférieure du fémur. — 2. Face antérieure du même os. — 3. Tendon des muscles extenseurs de la jambe. — 4. Cul-de-sac formé par la capsule synoviale entre les parties précédentes. — 5. Moitié externe de la rotule. — 6. Ligament rotulien. — 7. Insertion du ligament précédent au tibia. — 8. Capsule synoviale placée entre le tibia et le ligament rotulien; elle est ouverte. — 9. La membrane synoviale se portant de la rotule sur le tibia, et se réfléchissant pour former le prolongement canaliculé appelé *ligament adipeux*. — 10. Insertion du ligament adipeux entre les condyles du fémur. — 11, 11. Cavité de la membrane synoviale. — 12, 12, 12. Condyle externe du fémur. — 13. Extrémité supérieure du ligament croisé antérieur. — 14. Portion du fibro-cartilage semi-lunaire externe. — 15, 16. Forme triangulaire que présente la section des deux extrémités du fibro-cartilage précédent. — 17. Portion du ligament postérieur de l'articulation. — 18. Coupe du cartilage qui revêt la face postérieure de la rotule. — 19. Coupe verticale du tibia. — 20. Coupe verticale du fémur. — 21. Extrémité supérieure du péroné.



## PLANCHE L.

FIG. 1. Elle offre les articulations péronéo-tibiales, tibio-tarsienne, calcanéo-astragaliennne, etc., vues par leur face antérieure. Côté gauche. Homme de vingt-quatre ans. Grandeur naturelle.

N° 1. Épine et extrémité supérieure du tibia. — 2. Tubérosité interne et — 3. Tubérosité externe du même os. — 4. Tubercule auquel se fixe le ligament rotulien. — 5. Tête du péroné. Articulation péronéo-tibiale supérieure. — 6. Crête du tibia. — 7. Insertion du ligament inter-osseux au tibia. — 8. Insertion du même ligament au péroné. — 9. Partie moyenne du même ligament. — 10. Ouverture de l'extrémité supérieure du même ligament. — 11. Malléole interne. — 12. Malléole externe. — 13. Insertion au péroné du ligament antérieur de l'articulation péronéo-tibiale inférieure. — 14. Insertion du ligament précédent au tibia. — 15. Insertion à la partie antérieure du tibia, du ligament tibio-tarsien, l'un des ligamens antérieurs de l'articulation tibio-tarsienne. — 16. Partie moyenne, et — 17. Insertion du ligament précédent au-dessus du col de l'astragale. — 18. Portion de la membrane synoviale recouvrant la poulie articulaire de l'astragale. — 19. Ligament péronéo-tarsien, ou second des ligamens antérieurs de l'articulation tibio-tarsienne, se portant du péroné à l'astragale. — 20. Petite portion du ligament latéral externe. — 21. Ligament inter-osseux de l'articulation calcanéo-astragaliennne. — 22. Tête de l'astragale. — 23. Cavité du scaphoïde écartée de l'apophyse précédente qu'elle reçoit. — 24. Portion du ligament calcanéo-scaphoïdien inférieur. — 25. Ligament calcanéo-scaphoïdien externe. — 26. Face antérieure du calcaneum.

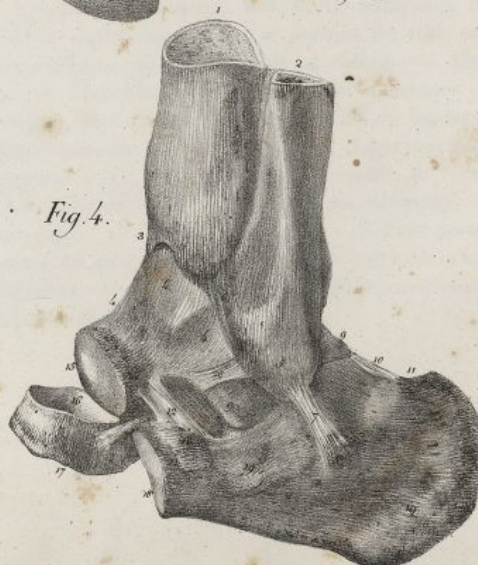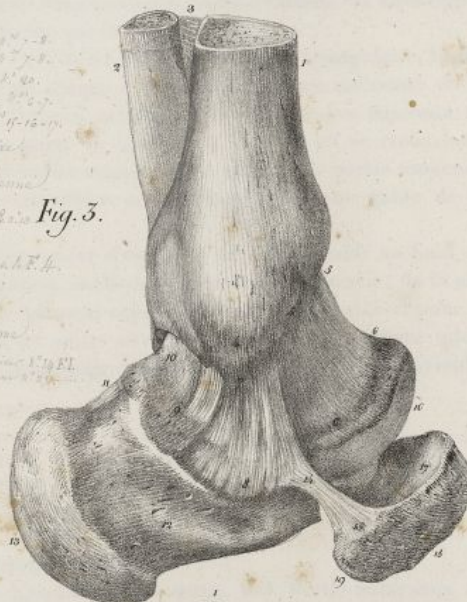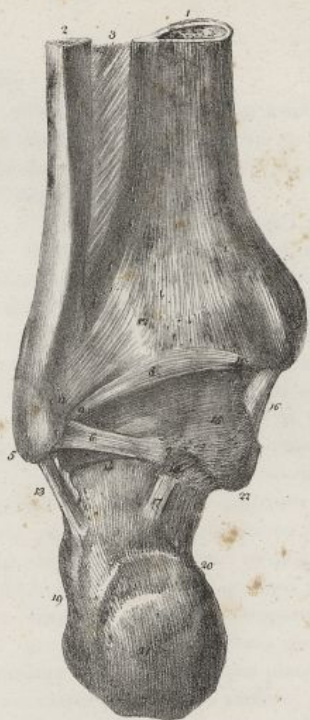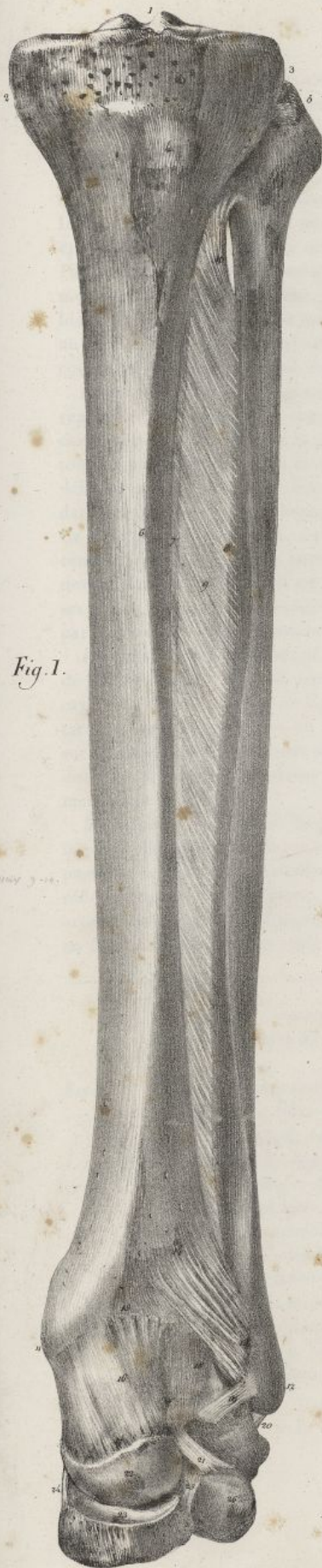FIG. 2. Les articulations péronéo-tibiale inférieure, tibio-tarsienne et calcanéo-astragaliennne, vues par leur face postérieure. Même pièce que la précédente. L'extrémité postérieure du calcaneum a été fortement abaissée.

N° 1. Portion de l'extrémité inférieure du tibia. — 2. Portion du péroné. — 3. Petite partie du ligament inter-osseux. — 4. La malléole interne ou du tibia. — 5. La malléole externe ou du péroné. — 6. Ligament postérieur et inférieur de l'articulation tibio-tarsienne, se portant du péroné à — 7. La partie postérieure de l'astragale. — 8. Partie moyenne du ligament postérieur transverse de l'articulation tibio-tarsienne. — 9. Insertion du ligament précédent au péroné. — 10. Insertion du même ligament au tibia. — 11. Insertion au péroné du ligament postérieur de l'articulation péronéo-tibiale inférieure. — 12. Insertion du ligament précédent au tibia. — 13. Ligament latéral externe de l'articulation tibio-tarsienne. — 14. Union du calcaneum avec l'astragale. — 15. Membrane synoviale de la partie postérieure de l'articulation tibio-tarsienne. — 16. Ligament latéral interne de l'articulation précédente. — 17. Insertion au calcaneum du ligament postérieur de l'articulation calcanéo-astragaliennne. — 18. Insertion du ligament précédent à l'astragale. — 19. Face externe du calcaneum. — 20. Face interne du même os. — 21. Face postérieure du même os. — 22. Portion de l'astragale.

FIG. 3. Les mêmes articulations, vues par leur partie interne.

N° 1. Tibia. — 2. Péroné. — 3. Ligament inter-osseux. — 4. Malléole interne. — 5. Ligament antérieur de l'articulation tibio-tarsienne. Son insertion au tibia. — 6. Insertion du ligament précédent à l'astragale. — 7. Ligament latéral interne de l'articulation tibio-tarsienne. Son insertion à la malléole interne. — 8. Insertions du ligament précédent au calcaneum et à — 9. L'astragale. — 10. Membrane synoviale de la partie postérieure de l'articulation tibio-tarsienne. — 11. Ligament postérieur de l'articulation calcanéo-astragaliennne. — 12. Face interne du calcaneum. — 13. Face postérieure du même os. — 14. Insertion au calcaneum du ligament calcanéo-scaphoïdien inférieur. — 15. Insertion du même ligament au scaphoïde. — 16. Tête de l'astragale. — 17. Face postérieure du

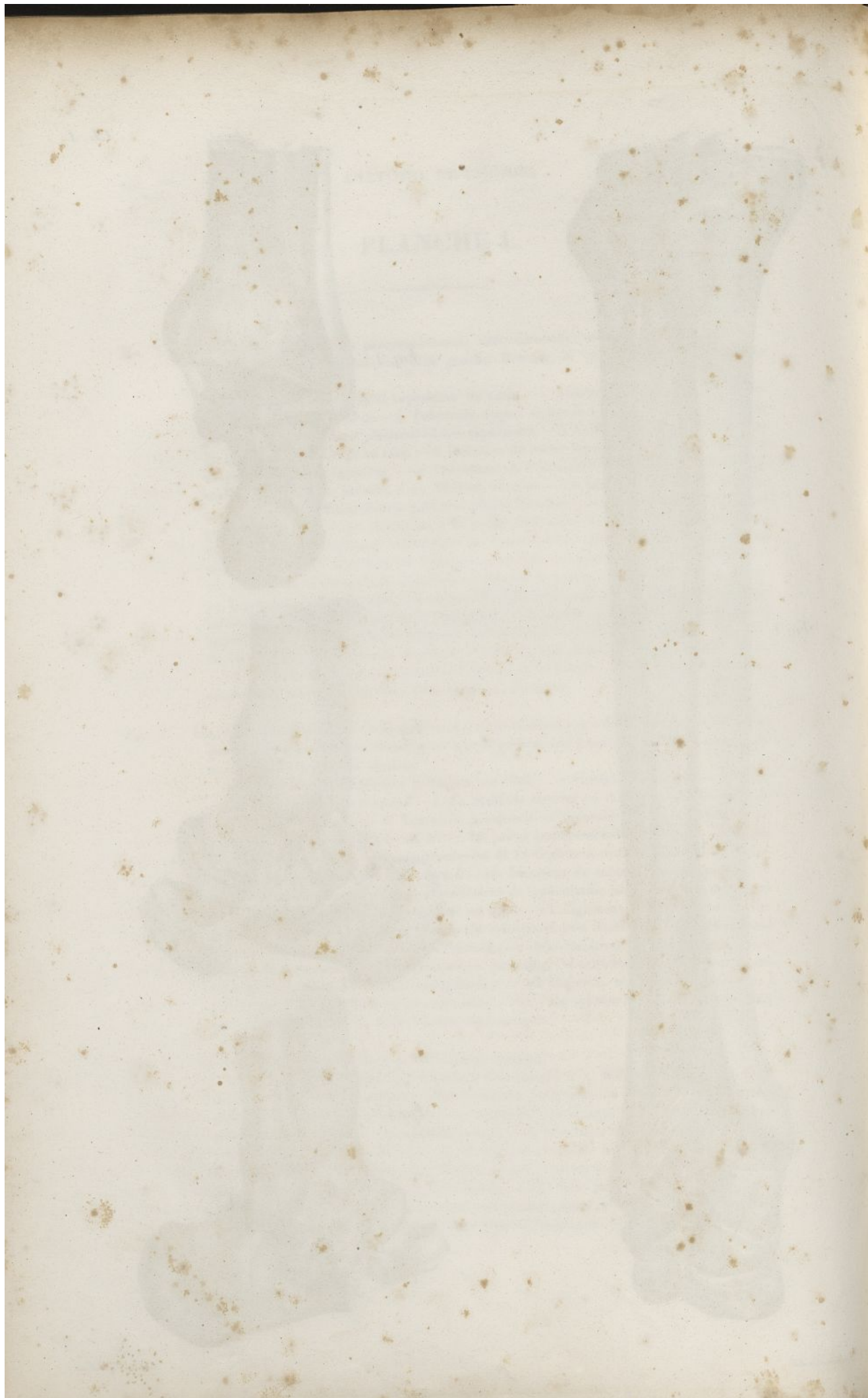




*Haemacolin dol.*

*Leich de C. de Iast*







du fémur est encroûtée d'un cartilage plus épais vers le centre qu'à la circonférence; un semblable cartilage revêt la cavité cotyloïde, excepté au niveau de l'enfoncement qu'elle offre vers son fond, et que remplissent des franges de la membrane synoviale. On trouve dans cette articulation un ligament cotyloïdien, un ligament capsulaire, un inter-articulaire, et une membrane synoviale.

*Ligament cotyloïdien* (pl. XXXV, fig. 1, n° 15; pl. XLVIII, fig. 2, n° 6). C'est un bourrelet fibro-cartilagineux placé sur la circonférence de la cavité cotyloïde dont il augmente la profondeur. Il a la figure d'un prisme à trois faces, adapté à la forme circulaire de la cavité qu'il entoure; son épaisseur est plus grande au niveau des échancrures des bords de cette cavité que partout ailleurs. Par sa face postérieure, il est attaché à l'os coxal; par l'externe, qui est convexe, il répond au ligament capsulaire; par l'interne, qui est concave, il repose sur la tête du fémur. Il résulte de l'assemblage de fibres contournées sur elles-mêmes, lesquelles naissent en partie d'un tendon qui se fixe au-dessus de la cavité cotyloïde: en bas il convertit en trou l'échancrure inférieure de la cavité cotyloïde, et se trouve formé dans cet endroit de deux faisceaux qui se croisent fort obliquement.

*Ligament capsulaire ou capsule fibreuse* (pl. XLVIII, fig. 1, n° 7 7 8 8; fig. 2, n° 7 7). Il est très-fort et représente une sorte de sac conoïde à deux ouvertures, dont la plus large embrasse le pourtour de la cavité cotyloïde, tandis que la plus étroite est appliquée autour du col du fémur. Il s'attache en haut à toute la circonférence de la cavité cotyloïde, au delà du ligament cotyloïdien, se porte en bas et en dehors, entoure la tête du fémur, et vient se fixer au-devant du col, à la ligne oblique qui réunit dans ce sens les deux trochanters, et derrière le col, un peu au-dessus de la ligne correspondante. Ce ligament est fort épais, surtout en avant, où il est fortifié par un faisceau de fibres qui descendent de l'épine iliaque antérieure et inférieure, pour se terminer à la ligne oblique placée au-devant de la base du col. Il est plus mince en dedans que dans les autres points de sa surface; parmi ses fibres, qui sont entrecroisées, il en est beaucoup de longitudinales. Sa face externe est enveloppée par des muscles épais et nombreux. L'interne est revêtue par la capsule synoviale.

*Ligament inter-articulaire* (pl. XLVIII, fig. 2, n° 11 12 13). C'est un ligament épais, triangulaire, formé de deux faisceaux, lesquels s'insèrent en dedans et de chaque côté de l'échancrure inférieure de la cavité cotyloïde, derrière le ligament cotyloïdien. D'abord écartés l'un de l'autre, ces faisceaux ne tardent pas à se réunir en un seul: celui-ci qui se porte en haut et en dehors, en se recourbant sur la tête du fémur, et vient s'insérer dans la petite cavité rugueuse que présente la partie moyenne de cette apophyse articulaire. Le ligament inter-articulaire est enveloppé par une gaine de la membrane synoviale.

*Membrane synoviale* (pl. XLVIII, fig. 2, n° 14). Elle tapisse d'abord la cavité cotyloïde au fond de laquelle elle offre des franges membraneuses, rougeâtres, mollasses, abreuvées de synovie; de là elle passe sur le ligament cotyloïdien, la face interne du ligament capsulaire, abandonne celui-ci pour se réfléchir sur le col du fémur, recouvrir la tête de cet os, et envoyer au niveau du ligament inter-articulaire une gaine fort mince qui l'enveloppe et l'accompagne jusqu'au fond de la cavité cotyloïde, en faisant derrière lui un repli triangulaire.

scaphoïde, écartée de la tête de l'astragale. — 18. Face antérieure du scaphoïde. — 19. Tubérosité du même os.

FIG. 4. Les mêmes articulations, vues par leur partie externe.

N° 1. Le tibia. — 2. Le péroné. Le ligament inter-osseux. — 3. Partie antérieure du tibia. — 4, 4, 4. La partie antérieure de la capsule synoviale, se portant du tibia sur l'astragale. Le ligament antérieur de l'articulation qui la recouvrait est enlevé. — 5. Malléole externe. — 6. Ligament antérieur de l'articulation péronéo-tibiale inférieure. — 7. Ligament latéral externe de l'articulation tibio-tarsienne. — 8. Insertion du ligament précédent au calcanéum. — 9. Partie postérieure de l'astragale. — 10, 11. Ligament postérieur de l'articulation calcanéo-astragienne. — 12, 12. Ligament inter-osseux de l'articulation calcanéo-astragienne. — 13. Insertion du ligament précédent au calcanéum. — 14. Insertion du même ligament à l'astragale. — 15. Tête de l'astragale. — 16. Face postérieure du scaphoïde. — 17. Face antérieure du même os. — 18. Face antérieure du calcanéum. — 19, 19. Face externe de l'os précédent. — 20. Ligament péronéo-tarsien antérieur, l'un des ligaments antérieurs de l'articulation tibio-tarsienne.



## PLANCHE LI.

FIG. 1. Articulations des os du tarse, vues par leur partie supérieure. L'astragale a été enlevé afin de faire voir le ligament inter-osseux qui l'unissait au calcaneum, et les ligaments calcaneoscapoïdiens inférieur et externe. Pied gauche. Homme de vingt-six ans. Grandeur naturelle.

N° 1. Face postérieure du calcaneum. — 2. Portion non articulaire de la face supérieure du même os. — 3. Facette articulaire du même os qui se joint à l'astragale. — 4, 4. Rainure profonde de la face supérieure du calcaneum, dans laquelle se trouve inséré — 5. Le ligament inter-osseux qui unit le calcaneum à l'astragale. — 6. Facette articulaire du calcaneum placée au-devant du ligament précédent, et faisant partie de la fosse profonde qui reçoit la tête de l'astragale. — 7, 7. Le ligament calcaneoscapoïdien inférieur, formant la partie moyenne de la fosse précédente. — 8. Face postérieure du scaphoïde, formant la partie antérieure de la même fosse. — 9. Ligament calcaneoscapoïdien externe. — 10. Face supérieure du scaphoïde. — 11. Face interne du calcaneum. — 12. Face externe du même os. — 13. Ligament calcaneocuboïdien supérieur. — 14. Os cuboïde. — 15. Ligament scaphoïdo-cuboïdien dorsal. — 16. Premier os cunéiforme. — 17. Second os cunéiforme. Mortaise carrée dans laquelle se trouve enclavée l'extrémité postérieure du second os du métatarse. — 18. Troisième os cunéiforme. — 19, 19, 19, 19. Les trois ligaments cunéo-scaphoïdiens dorsaux se portant du scaphoïde aux trois os cunéiformes. — 20. Ligament cunéo-cuboïdien dorsal, unissant le cuboïde au troisième os cunéiforme. — 21, 21. Ligaments cunéens dorsaux, passant transversalement sur les os cunéiformes qu'ils unissent.

FIG. 2. Les articulations péronéo-tibiale inférieure, tibio-tarsienne et calcaneoastragaliennne, sciées transversalement. Côté gauche. Homme de vingt ans. Grandeur naturelle.

N° 1. Moitié de l'extrémité inférieure du tibia. — 2. Partie correspondante du péroné. — 3. Extrémité inférieure du ligament inter-osseux. — 4. Malléole interne. — 5. Malléole externe. — 6. Portion du ligament latéral externe de l'articulation tibio-tarsienne. — 7. Ligament inter-osseux de l'articulation péronéo-tibiale inférieure, et au-dessous cul-de-sac que forme la membrane synoviale de l'articulation tibio-tarsienne entre le tibia et le péroné. — 8, 8. Membrane synoviale de l'articulation tibio-tarsienne ouverte, afin de faire voir la manière dont elle se comporte relativement aux parties qu'elle recouvre. — 9. Portion du ligament latéral interne de l'articulation tibio-tarsienne. — 10. Astragale sciée verticalement. — 11. Calcaneum également scié. — 12. Moitié de la gouttière de la face supérieure du calcaneum. — 13. Ligament inter-osseux de l'articulation calcaneoastragaliennne, mis à découvert par sa face postérieure, afin de faire voir ses insertions, en bas au calcaneum, et en haut à l'astragale.

FIG. 3. Le pied avec ses ligaments, vu par sa face supérieure. Côté gauche. Homme d'environ trente ans.

N° 1. Face postérieure du calcaneum. — 2. Portion non-articulaire de la face supérieure du même os. — 3. Face externe du même os. — 4. Poulie articulaire de la face supérieure de l'astragale. — 5. Facette articulaire externe du même os qui se joint au péroné. — 6. Ligament postérieur de l'articulation calcaneoastragaliennne. — 7. Face interne de l'astragale. — 8. Partie supérieure du col de l'astragale. — 9. Ligament scaphoïdo-astragalien. — 10. Face supérieure du scaphoïde. — 11. Premier os cunéiforme. — 12. Second os cunéiforme. — 13. Troisième os cunéiforme. — 14, 14, 14. Les trois ligaments cunéo-scaphoïdiens dorsaux qui unissent le scaphoïde avec les trois os cunéiformes. — 15. Ligament calcaneocuboïdien supérieur. — 16. Extrémité externe du ligament inter-osseux de l'articulation calcaneoastragaliennne. — 17. Cuboïde. — 18. Ligament scaphoïdo-cuboïdien dorsal unissant le cuboïde au scaphoïde. — 19. Ligaments dorsaux que le cuboïde envoie



Fig. 1

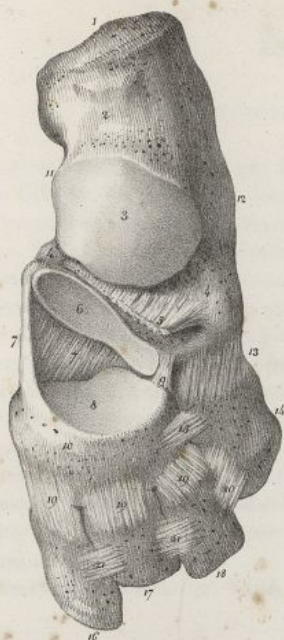
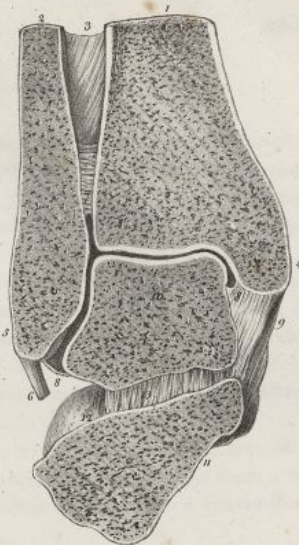


Fig. 2



Resumé.

*Q. Scapulothoracica* (Fig. 1 & 2).

1. *scapula*.

*Q. Clavicula* (Fig. 1 & 2).

1. *clavicula*.

1. *scapula*.

1. *clavicula*.

*Q. Scapulothoracica* (Fig. 1 & 2).

1. *scapula*.

1. *clavicula*.

*Q. Clavicula* (Fig. 1 & 2).

1. *clavicula*.

1. *scapula*.

*Q. Scapulothoracica* (Fig. 1 & 2).

1. *scapula*.

1. *clavicula*.

*Q. Clavicula* (Fig. 1 & 2).

1. *clavicula*.

1. *scapula*.

*Q. Scapulothoracica* (Fig. 1 & 2).

1. *scapula*.

1. *clavicula*.

*Q. Clavicula* (Fig. 1 & 2).

1. *clavicula*.

1. *scapula*.

*Q. Scapulothoracica* (Fig. 1 & 2).

1. *scapula*.

1. *clavicula*.

*Q. Clavicula* (Fig. 1 & 2).

1. *clavicula*.

1. *scapula*.

*Q. Scapulothoracica* (Fig. 1 & 2).

1. *scapula*.

1. *clavicula*.

*Q. Clavicula* (Fig. 1 & 2).

1. *clavicula*.

1. *scapula*.

*Q. Scapulothoracica* (Fig. 1 & 2).

1. *scapula*.

1. *clavicula*.

*Q. Clavicula* (Fig. 1 & 2).

1. *clavicula*.

1. *scapula*.

*Q. Scapulothoracica* (Fig. 1 & 2).

1. *scapula*.

1. *clavicula*.

*Q. Clavicula* (Fig. 1 & 2).

1. *clavicula*.

1. *scapula*.

*Q. Scapulothoracica* (Fig. 1 & 2).

1. *scapula*.

1. *clavicula*.

*Q. Clavicula* (Fig. 1 & 2).

1. *clavicula*.

1. *scapula*.

Fig. 3

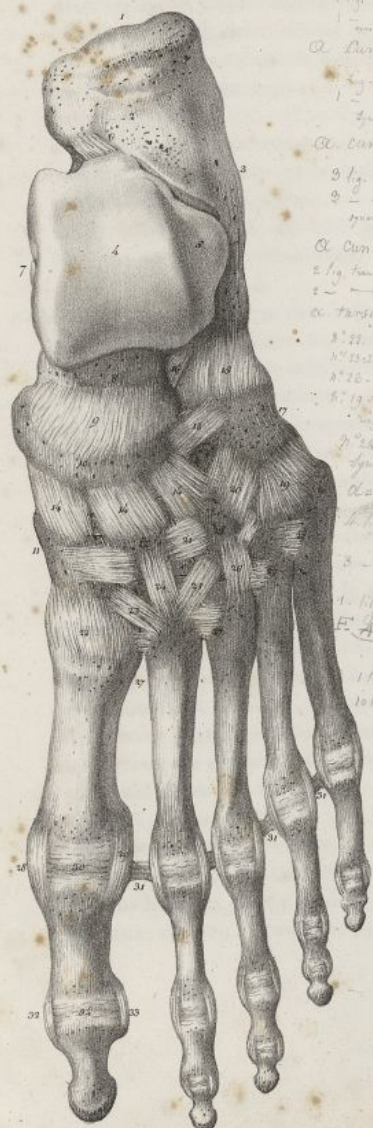
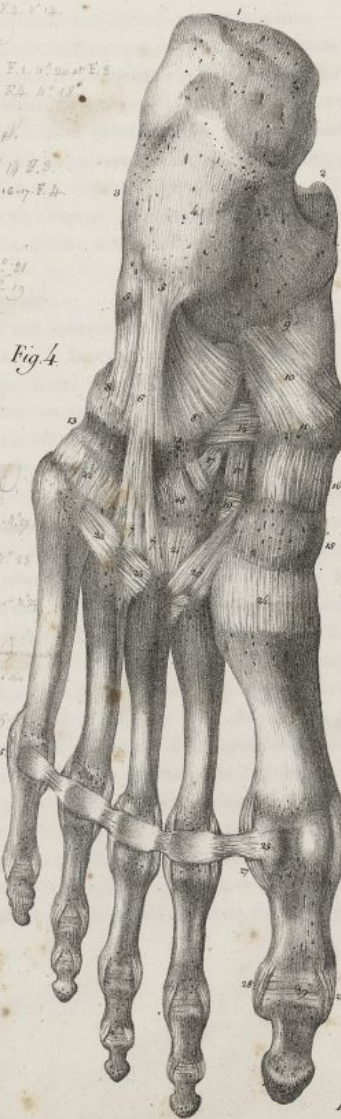
Fig. 4



il résulte de cette description.

- 1. *scapula*.
- 2. *clavicula*.
- 3. *scapula*.
- 4. *clavicula*.
- 5. *scapula*.
- 6. *clavicula*.
- 7. *scapula*.
- 8. *clavicula*.
- 9. *scapula*.
- 10. *clavicula*.
- 11. *scapula*.
- 12. *clavicula*.
- 13. *scapula*.
- 14. *clavicula*.
- 15. *scapula*.
- 16. *clavicula*.
- 17. *scapula*.
- 18. *clavicula*.

Folles del

Lith. de C. de Lant.







## 2° DE L'ARTICULATION DU GENOU OU FÉMORO-TIBIALE.

Cette articulation est formée par la jonction des deux condyles du fémur avec l'extrémité supérieure du tibia en bas, et avec la face postérieure de la rotule en avant. Les surfaces articulaires des trois os précédents sont chacune encroûtées de cartilage, et revêtues par une membrane synoviale commune. On trouve dans l'articulation du genou un ligament rotulien, deux ligaments latéraux, un postérieur, deux ligaments croisés, et deux fibro-cartilages.

*Ligament rotulien* (pl. XLVIII, fig. 3, n° 4<sup>5</sup> 6). C'est un faisceau fibreux, allongé, aplati, très-fort, qui s'étend de la partie inférieure de la rotule et de l'enfoncement inégal qui est en arrière, à l'éminence rugueuse placée au-devant de l'extrémité supérieure du tibia. En arrière il est séparé du tibia par une petite bourse synoviale qui facilite son glissement sur cet os (pl. XLIX, fig. 5, n° 8; fig. 4, n° 14). Ses fibres sont serrées, parallèles, d'un blanc nacré; les plus superficielles se continuent au-devant de la rotule avec celles du tendon des muscles extenseurs de la jambe.

*Ligament latéral externe* (pl. XLVIII, fig. 3, n° 14<sup>15</sup>; pl. XLIX, fig. 2, n° 6<sup>7</sup> 8). Il est grêle, arrondi, se rapproche plus de la partie postérieure de l'articulation que de l'antérieure, se fixe en haut à la tubérosité externe du fémur, passe en dehors de l'articulation, et vient se terminer à l'extrémité supérieure du péroné.

*Ligament latéral interne* (pl. XLIX, fig. 1, n° 5<sup>6</sup> 7). Il est large, aplati, situé comme le précédent,

à la partie correspondante des deux derniers os du métatarse.—20. Ligament cunéo-cuboidien dorsal, qui unit le cuboïde avec le troisième os cunéiforme.—21, 21. Les deux ligaments transverses dorsaux qui unissent les trois os cunéiformes à leur face supérieure.—22. Ligament dorsal de la première articulation tarso-métatarsienne.—23, 24, 25. Trois ligaments dorsaux fournis au second os du métacarpe par les trois os cunéiformes entre lesquels il est enclavé.—26. Ligament dorsal de la troisième articulation tarso-métatarsienne.—27, 27, 27, 27. Ligaments transverses qui unissent entre eux les extrémités tarsiennes des os du métatarse.—28. Ligament latéral interne et—29. Ligament latéral externe de la première articulation métatarso-phalangienne.—30. Membrane synoviale de l'articulation précédente.—31, 31, 31. Ligament métatarsien transverse.—32. Ligament latéral interne, et—33. Ligament latéral externe de l'articulation phalangienne du gros orteil.—34. Membrane synoviale de la même articulation.

FIG. 4. Le même pied, vu par sa face inférieure ou plantaire.

N° 1. Face postérieure du calcanéum.—2. Face interne du même os.—3. Face externe du même os.—4. Face inférieure du même os.—5. Insertion au calcanéum du ligament calcanéo-cuboidien inférieur.—6. Faisceau superficiel de ce ligament passant sous le cuboïde.—7, 7. Le même faisceau allant s'attacher au troisième et quatrième os du métatarse.—8, 8. Faisceau profond du ligament précédent s'attachant au cuboïde.—9. Insertion du ligament calcanéo-scaphoïdien inférieur au calcanéum.—10. Partie moyenne du même ligament.—11. Insertion du même ligament au scaphoïde.—12. Face inférieure du scaphoïde.—13, 13. Face inférieure du cuboïde.—14. Ligament scaphoïdo-cuboidien plantaire.—15. Face inférieure du premier os cunéiforme.—16. Ligament cunéo-scaphoïdien plantaire, unissant le scaphoïde au premier os cunéiforme.—17, 17. Les deux autres ligaments cunéo-scaphoïdiens plantaires, se portant du scaphoïde aux deux derniers os cunéiformes.—18. Ligament cunéo-cuboidien plantaire.—19. Ligaments transverses plantaires qui unissent entre eux les os cunéiformes.—20. Ligament très-volumineux et oblique, se portant du premier os cunéiforme à la face inférieure de l'extrémité postérieure des second et troisième os du métatarse.—21. Ligament plantaire se portant des second et troisième os cunéiformes à la partie correspondante des second et troisième os du métatarse.—22. Ligaments plantaires unissant le cuboïde aux deux derniers os du métatarse.—23, 23, 23. Ligaments plantaires unissant entre elles les extrémités postérieures des os du métatarse.—24. Ligament plantaire de la première articulation tarso-métatarsienne.—25, 25. Ligament métatarsien transverse.—26 et 27. Ligaments latéraux de la première articulation métatarso-phalangienne.—28, 28. Ligaments latéraux, et—29. Membrane synoviale de l'articulation phalangienne du gros orteil.

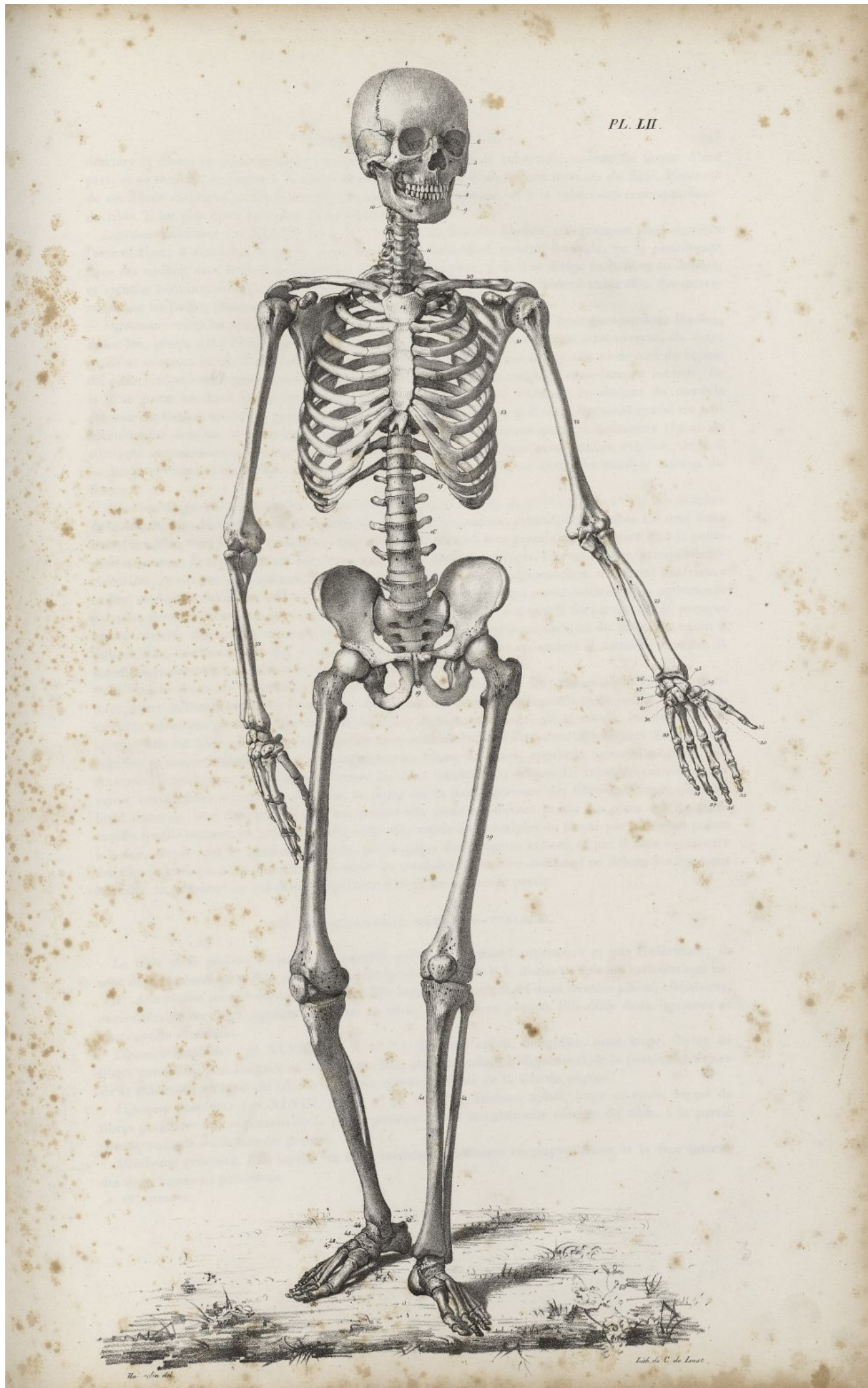

## PLANCHE LII.


Le squelette d'un capitaine de vaisseau, homme âgé de trente-huit ans, remarquable pendant sa vie par la beauté de son corps et la régularité de ses proportions, taille de cinq pieds six pouces, vu de face.

N° 1. La tête formant l'extrémité supérieure du tronc. Le crâne. — 2. Le coronal. — 3. La face. Os de la pommette. — 4. Le pariétal. — 5. Le temporal. — 6. Les os propres du nez. — 7. L'os maxillaire supérieur. — 8. Les deux arcades dentaires. — 9, 10. La mâchoire inférieure. — 11. Le col unissant la tête à la poitrine, et formé par la région cervicale de la colonne vertébrale. — 12. Le sternum placé à la partie antérieure de la poitrine. — 13. Les côtes formant les parties latérales de la même cavité. — 14. Sommet et ouverture supérieure de la poitrine. — 15. Base et ouverture inférieure de la même cavité. — 16. Région lombaire de la colonne vertébrale unissant la poitrine avec le bassin. Grand espace qui reste entre ces deux dernières parties, et correspond à la cavité abdominale. — 17. Les os coxaux. Le bassin formant l'extrémité inférieure du tronc. — 18. Le sacrum. — 19. Le coccyx. — 20. La clavicule. — 21. L'omoplate formant l'épaule par sa réunion avec l'os précédent. — 22. L'humérus formant à lui seul le bras. — 23, 23. Le radius placé en dehors, et — 24, 24. Le cubitus placé en dedans de l'avant-bras, lequel, du côté gauche, est représenté dans la supination, et du côté droit dans la pronation. — 25. Le carpe. Le scaphoïde. — 26. Le semi-lunaire. — 27. Le pyramidal. — 28. Le pisiforme. — 29. Le trapèze. — 30. Le trapézoïde. — 31. Le grand os. — 32. L'os unciforme. — 33. Le métacarpe. — 34. Le pouce. — 35. Le doigt indicateur. — 36. Le doigt médium. — 37. Le doigt annulaire. — 38. Le petit doigt. — 39. Le fémur formant à lui seul la cuisse. — 40. La rotule placée au-devant de l'articulation du genou. — 41. Le tibia situé au dedans de la jambe. — 42. Le péroné placé en dehors de la même partie. — 43. Le calcanéum. Le talon. — 44. L'astragale. — 45. Le scaphoïde. — 46. Le premier os cunéiforme. — 47. Le second os cunéiforme. — 48. Le troisième os cunéiforme. — 49. Le métatarse. — 50. Les orteils formant la pointe du pied.











derrière le diamètre transversal de l'articulation. Il s'insère à la tubérosité interne du fémur d'une part, et se termine de l'autre à la partie supérieure du bord et de la face internes du tibia. Plusieurs de ses fibres s'arrêtent au fibro-cartilage interne de l'articulation, et à la tubérosité correspondante du tibia. Il est plus épais en avant qu'en arrière.

*Ligament postérieur* (pl. XLVIII, fig. 4, n° 8<sup>10</sup>). C'est un faisceau fibreux, obliquement placé derrière l'articulation; il s'insère à la partie postérieure de la tubérosité interne du tibia, en se continuant dans cet endroit avec le tendon du muscle demi-membraneux, puis il se dirige en haut et en dehors, et vient se terminer en arrière du condyle externe du fémur. Ses fibres laissent entre elles des ouvertures par lesquelles passent les vaisseaux qui pénètrent dans l'articulation.

*Ligaments croisés ou obliques* (pl. XLIX, fig. 4, n° 4<sup>5 6</sup>). On nomme ainsi deux gros cordons fibreux, conoïdes, placés dans l'intérieur de l'articulation, et dirigés obliquement en sens inverse, de sorte qu'ils se croisent en X. L'un d'eux est *antérieur*; il se fixe à l'échancrure placée au-devant de l'épine du tibia, en se continuant avec l'extrémité antérieure du fibro-cartilage semi-lunaire interne; de là il se porte en haut et en dehors en s'élargissant, et vient se terminer en dedans du condyle externe du fémur; ses fibres paraissent contournées sur elles-mêmes. L'autre ligament croisé est *postérieur*; situé derrière le précédent, il s'attache en bas à l'enfoncement qu'on voit derrière l'épine du tibia, en se continuant avec l'extrémité postérieure du fibro-cartilage semi-lunaire externe; de là il se dirige en haut et en dedans, et vient se terminer en dehors et en avant du condyle interne du fémur.

*Fibro-cartilages inter-articulaires ou semi-lunaires* (pl. XLIX, fig. 4, n° 8<sup>13</sup>; fig. 3, n° 5<sup>8</sup>). Au nombre de deux, ils sont placés entre les condyles du fémur et les surfaces articulaires du tibia. Ce sont deux lames flexibles, courbées en croissant, beaucoup plus épaisses à leur grande circonférence qu'à la petite qui est concave et représente un bord tranchant. De ces fibro-cartilages, l'un est *interne*, presque demi-circulaire, et un peu plus allongé d'avant en arrière que transversalement. Son extrémité antérieure se fixe au-devant de l'épine du tibia en se continuant avec le ligament croisé antérieur; la postérieure s'attache derrière la même apophyse. L'autre fibro-cartilage est *externe*. Il forme un cercle presque entier : double disposition accommodée à la forme différente des deux surfaces du tibia. En avant il s'insère dans l'enfoncement qui est au-devant de l'épine du tibia; en arrière il s'attache derrière la même éminence, en se continuant avec le ligament croisé postérieur.

*Membrane synoviale* (pl. XLIX, fig. 5, n° 4<sup>9 11</sup>). Sa disposition est fort compliquée. Elle forme en haut, entre le fémur et la face postérieure du tendon des muscles extenseurs de la jambe, un cul-de-sac plus ou moins profond; elle descend de là sur la face postérieure de la rotule, sur les côtés de laquelle elle est libre, et en rapport avec du tissu cellulaire abondant; alors elle s'écarte du ligament rotulien et donne naissance à un prolongement en forme de canal, appelé le *ligament adipeux*, qui traverse l'articulation, et va s'attacher entre les deux condyles du fémur. La capsule synoviale, parvenue aux surfaces articulaires du tibia, se porte sur la face inférieure des fibro-cartilages, sur leur bord concave, leur face supérieure; en arrière elle passe au-devant et sur les côtés des ligaments croisés qu'elle entoure en grande partie; enfin elle arrive aux condyles du fémur par plusieurs points à la fois, savoir : par le ligament adipeux, par la gaine des ligaments croisés, et par la face supérieure des fibro-cartilages semi-lunaires; elle revêt les condyles, tapisse en dedans et en dehors les ligaments latéraux, et retourne au cul-de-sac supérieur d'où je l'ai supposée partir.

### 3° ARTICULATION PÉRONÉO-TIBIALE.

Le tibia et le péroné s'articulent ensemble par leur extrémité supérieure et par l'inférieure; ils sont de plus réunis au milieu par un ligament inter-osseux. De là la distinction de ces articulations en :

A. *Articulation péronéo-tibiale supérieure*. Elle résulte du contact de deux facettes plates, circulaires, encroûtées de cartilage, appartenant l'une au tibia, et l'autre au péroné. Elle offre deux ligaments et une capsule synoviale.

*Ligament antérieur* (pl. XLVIII, fig. 3, n° 17). Faisceau aplati, irrégulier, assez large, formé de fibres parallèles, plus longues en haut qu'en bas, qui descendent obliquement de la partie antérieure de la tubérosité externe du tibia à la région correspondante de la tête du péroné.

*Ligament postérieur* (pl. XLVIII, fig. 4, n° 17). C'est un faisceau aplati, large et épais, formé de fibres parallèles qui se portent de la partie postérieure de la tubérosité externe du tibia, à la partie correspondante de la tête du péroné.

*Membrane synoviale*. Elle tapisse les deux surfaces articulaires correspondantes et la face interne des deux ligaments précédents.

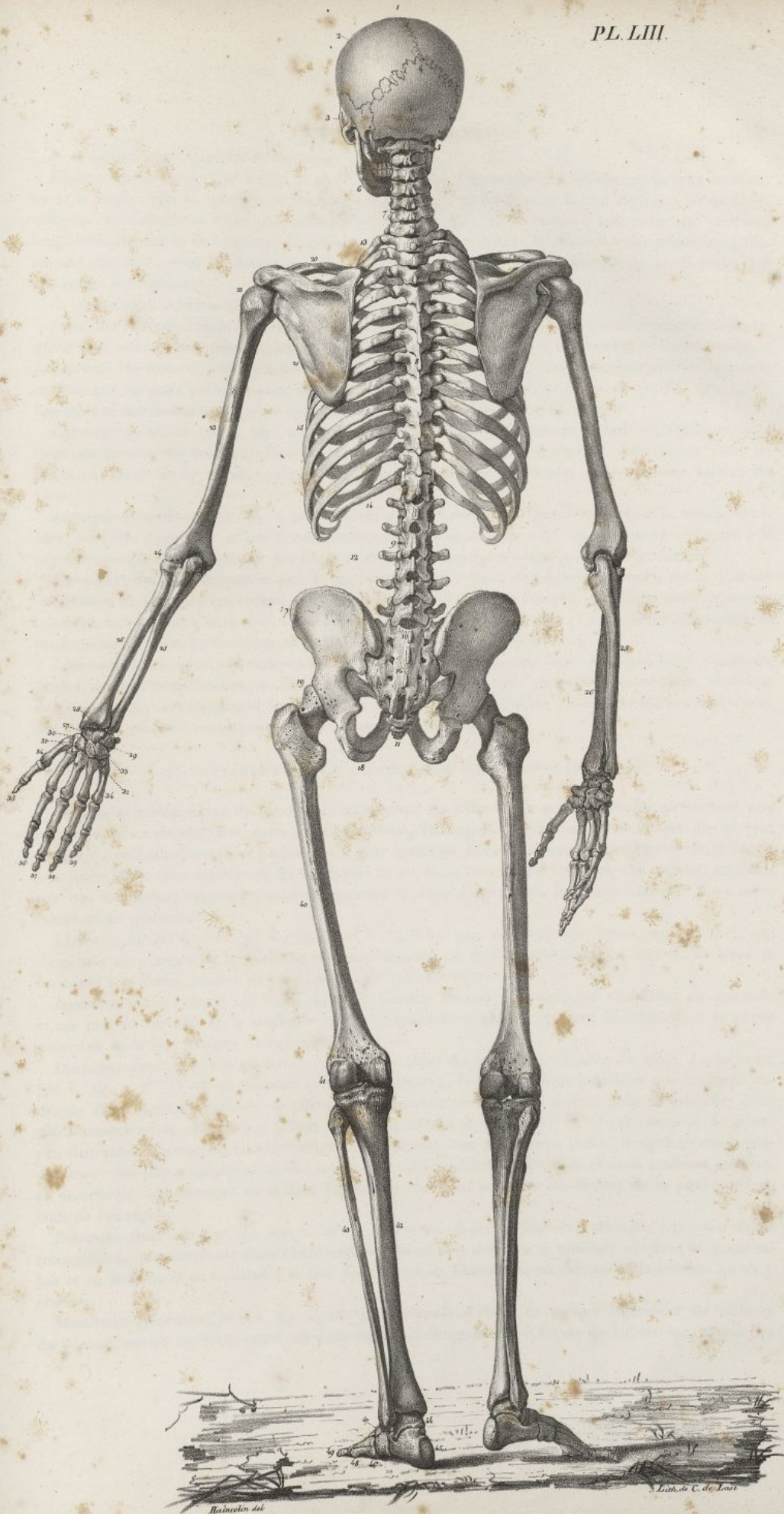

## PLANCHE LIII.

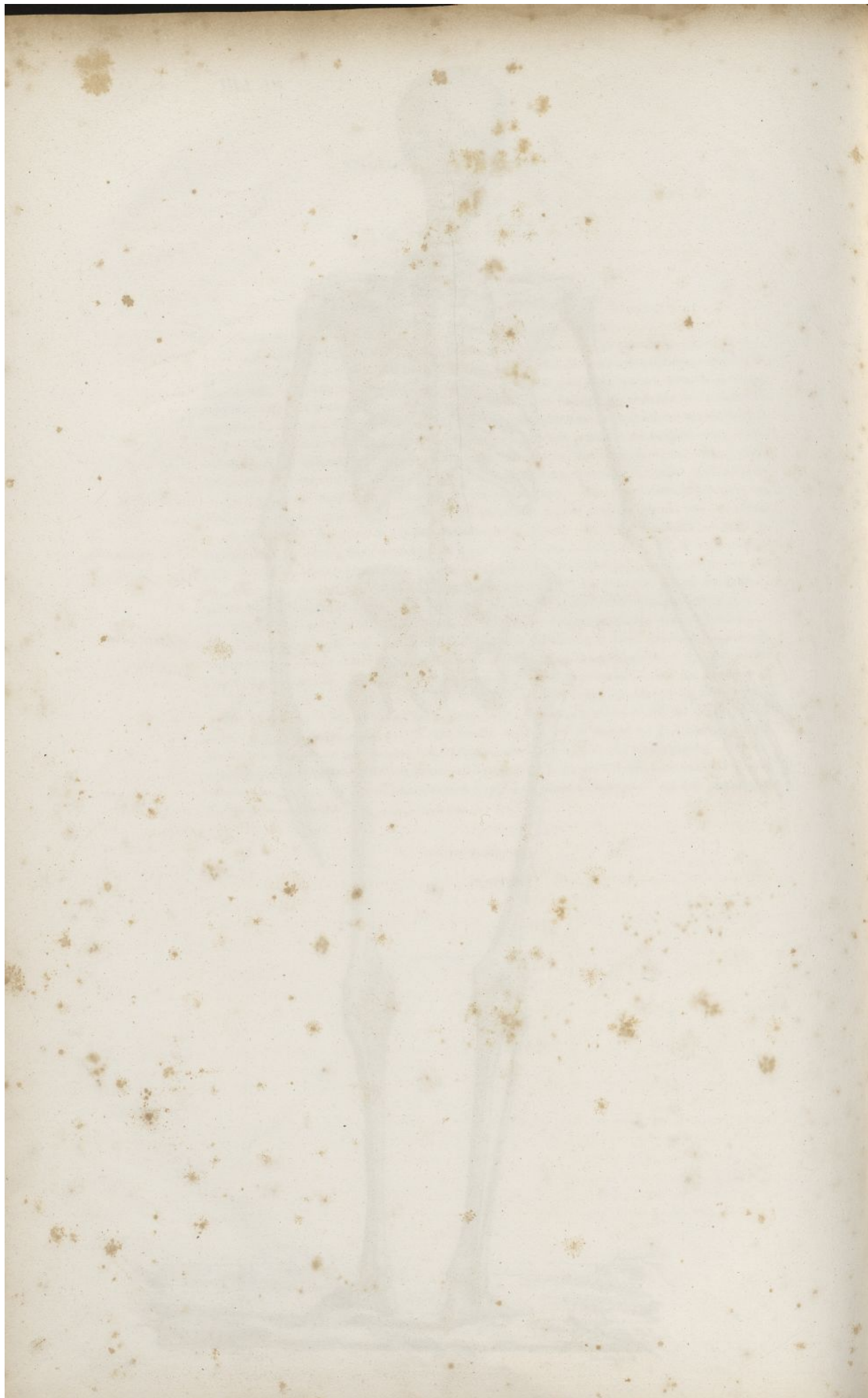
Le squelette de la planche précédente, vu par sa face postérieure.

N° 1. La tête formant l'extrémité supérieure du tronc.—2. Le pariétal.—3. L'os de la pommette, et derrière la fosse temporale.—4. L'occipital. Réunion des sutures sagittale et lambdoïde.—5. Articulation de l'occipital et de la tête par conséquent, avec la colonne vertébrale.—6. Os maxillaire inférieur.—7. Le cou ou la région cervicale de la colonne vertébrale, unissant la tête à la poitrine.—8. Région dorsale de la colonne vertébrale.—9. Région lombaire de la colonne vertébrale, unissant la poitrine au bassin.—10. Articulation de la colonne vertébrale avec le sacrum.—11. Le coccyx.—12. Grand vide qu'on observe entre la poitrine et le bassin, et qui correspond à la cavité abdominale.—13. Extrémité supérieure, ou sommet de la poitrine.—14. Extrémité inférieure, ou base de la même cavité.—15. Parties latérales de la même cavité formées par les côtes.—16. Le sacrum formant la paroi postérieure du bassin.—17. Les os coxaux formant de chaque côté la saillie des hanches.—18. Les tubérosités de l'ischion.—19. L'articulation coxo-fémorale ou de la hanche.—20. La clavicule formant la partie antérieure de l'épaule.—21. L'omoplate formant la région postérieure de l'épaule, et recouvrant la partie correspondante du thorax.—22. Articulation scapulo-humérale ou de l'épaule.—23. L'humérus ou l'os du bras.—24. Articulation huméro-cubitale ou du coude.—25, 25. Le cubitus et —26, 26. Le radius formant l'avant-bras. Cette dernière partie est représentée à droite dans la pronation, et à gauche dans la supination.—27. Les os du carpe. Le scaphoïde.—28. Le semi-lunaire.—29. Le pyramidal.—30. Le trapèze.—31. Le trapézoïde.—32. Le grand os.—33. L'os crochu.—34, 34. Les os du métacarpe.—35. Le pouce.—36. Le doigt indicateur.—37. Le doigt médius.—38. Le doigt annulaire.—39. Le petit doigt.—40. Le fémur ou l'os de la cuisse.—41. L'articulation fémoro-tibiale ou du genou.—42. Le tibia.—43. Le péroné.—44. L'astragale.—45. Le calcanéum formant le talon, ou l'extrémité postérieure du pied.—46. L'os cuboïde. Bord externe du pied.—47. Les os cunéiformes.—48. Les os du métatarse.—49. Les phalanges ou les os des orteils.











*B. Articulation péronéo-tibiale moyenne.*

*Ligament inter-osseux* (pl. I, fig. 1, n° 7<sup>8 9</sup>). Il occupe l'intervalle que laissent entre eux les deux os de la jambe. Mince, aplati, membraniforme, plus large en haut qu'en bas, il est composé de fibres obliques qui s'attachent d'une part au bord externe du tibia, et de l'autre à une crête qui parcourt longitudinalement la face interne du péroné. En haut et en dehors il offre une ouverture irrégulièrement arrondie, pour le passage de vaisseaux. Il présente aussi à sa surface divers petits trous que traversent des vaisseaux.

*C. Articulation péronéo-tibiale inférieure.*

Pour cette articulation le tibia offre à sa partie inférieure externe, une surface triangulaire, concave, qui reçoit une surface triangulaire aussi, mais convexe, appartenant à l'extrémité correspondante du péroné. On trouve, sur la partie inférieure de ces deux surfaces, une incrustation cartilagineuse, revêtue par un petit prolongement de la capsule de l'articulation tibio-tarsienne (pl. II, fig. 2, n° 7). Les os sont maintenus en rapport dans cet endroit par quatre ligaments, savoir :

*Ligament antérieur* (pl. I, fig. 1, n° 13<sup>14</sup>). C'est un faisceau fibreux, aplati, triangulaire, plus large en haut qu'en bas, qui s'insère au-devant de l'extrémité inférieure du péroné, et dont les fibres, à partir de ce point, vont en divergeant s'implanter au-devant de la portion voisine du tibia.

*Ligament postérieur* (pl. I, fig. 2, n° 11<sup>12</sup>). De même forme que le précédent, ayant la même structure, il se fixe d'une part en arrière de l'extrémité inférieure du péroné, et se termine de l'autre à la région correspondante du tibia. Ses fibres superficielles sont plus longues que les profondes.

*Ligament postérieur transverse* (pl. I, fig. 2, n° 8<sup>9 10</sup>). C'est une bande fibreuse, aplatie, située au-dessous du ligament précédent, qui se fixe derrière la malléole externe, et de là se porte transversalement en dedans à la partie correspondante de la malléole interne. Ce ligament augmente la profondeur de la cavité des deux os de la jambe qui reçoit l'astragale.

*Ligament inter-osseux inférieur* (pl. II, fig. 2, n° 7). On nomme ainsi un assemblage de fibres, denses, serrées, transversalement dirigées, qui occupent l'intervalle que laissent entre elles, au-dessus de leurs surfaces cartilagineuses, les extrémités inférieures du tibia et du péroné; ces fibres s'implantent aux surfaces osseuses correspondantes, et leur sont fort adhérentes.

## 4° ARTICULATION DU COUDE-PIED OU TIBIO-TARSIENNE.

Pour cette articulation, les extrémités inférieures du tibia et du péroné réunies présentent une cavité en forme de mortaise, dans laquelle est reçue l'astragale. Le tibia et le péroné ont chacun leur cartilage d'incrustation qui se prolonge sur leur malléole. Un seul et même cartilage revêt la partie articulaire de la face supérieure de l'astragale et ses faces articulaires latérales. Ces parties, tapissées par une membrane synoviale, sont maintenues en rapport par deux ligaments latéraux, deux antérieurs et un postérieur.

*Ligament latéral interne* (pl. I, fig. 3, n° 7<sup>8 9</sup>). C'est un faisceau large, aplati, quadrilatère, qui s'implante au sommet de la malléole interne, descend un peu obliquement en arrière, et vient se terminer à la partie interne de l'astragale et du calcaneum.

*Ligament latéral externe* (pl. I, fig. 4, n° 7). Cordon fibreux, arrondi, qui s'implante au sommet, et un peu au-devant de la malléole externe, descend en arrière et vient se terminer à la partie moyenne de la face externe du calcaneum.

*Ligaments antérieurs*. On en trouve deux; l'un vient du péroné, et l'autre du tibia. Le premier (pl. I, fig. 1, n° 19) est un faisceau aplati, quadrilatère, formé de fibres parallèles qui se fixent au-devant de la malléole externe, se portent obliquement en bas et en dedans pour se terminer à un enfoncement qu'on observe en dehors de l'astragale. Le second (n° 15<sup>16 17</sup>) est composé de fibres peu distinctes, qui forment au-devant de l'articulation une membrane lâche, irrégulièrement quadrilatère : Ses fibres s'insèrent au-devant de l'extrémité inférieure du tibia et de la malléole interne, et descendent obliquement de dedans en dehors, pour se terminer au-devant de la poulie articulaire de l'astragale.

*Ligament postérieur* (pl. I, fig. 2, n° 6). C'est un faisceau fibreux, allongé, irrégulièrement triangulaire, qui s'implante dans l'enfoncement qu'on voit derrière la malléole externe, se porte en bas et en dedans, et se termine à la face postérieure de l'astragale, en dehors de la coulisse qu'on y observe.

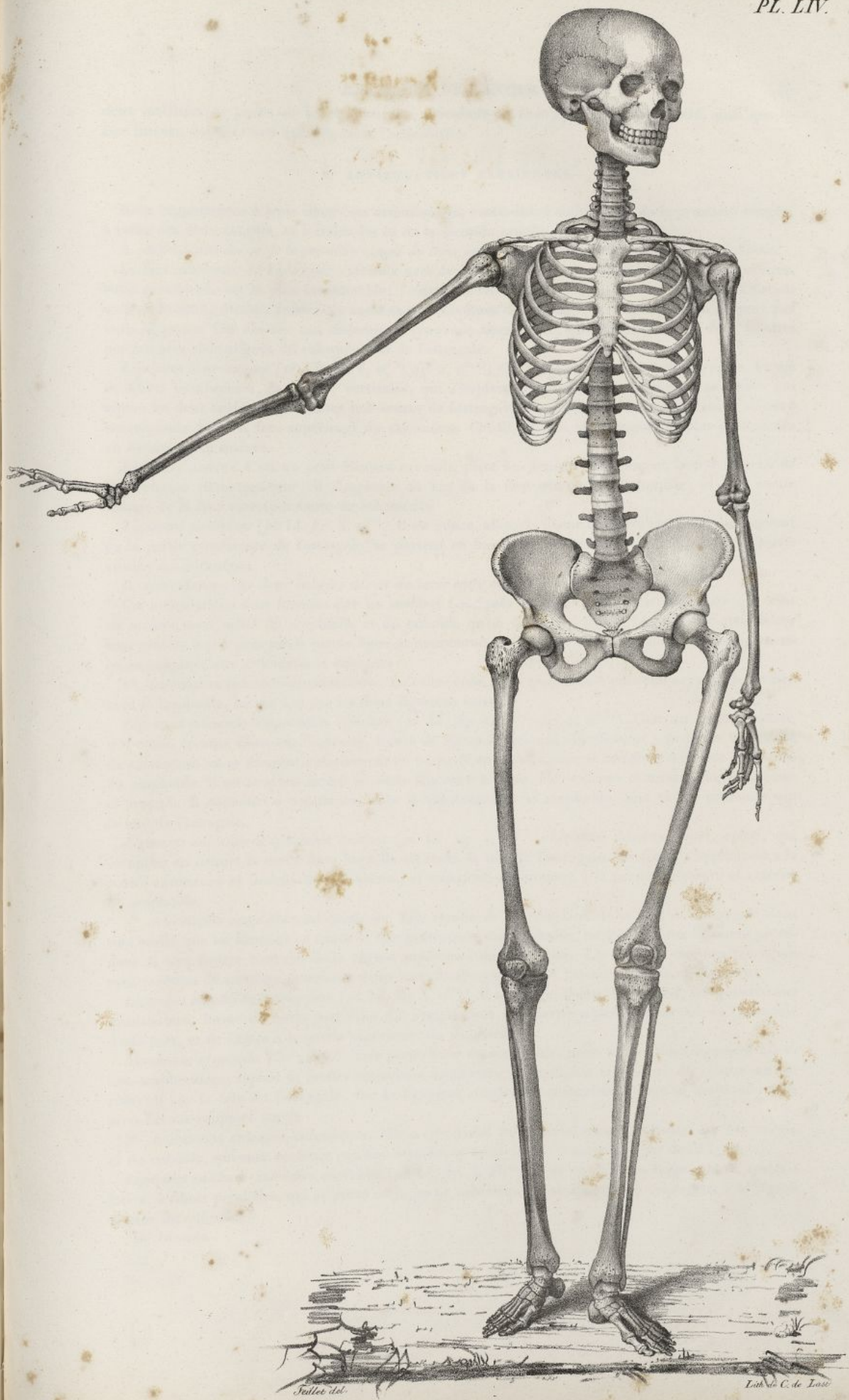
*Membrane synoviale* (pl. II, fig. 2, n° 8). Elle revêt d'abord la surface inférieure du tibia et du péroné, envoie en haut, entre ces deux os, un prolongement en forme de cul-de-sac, tapisse les



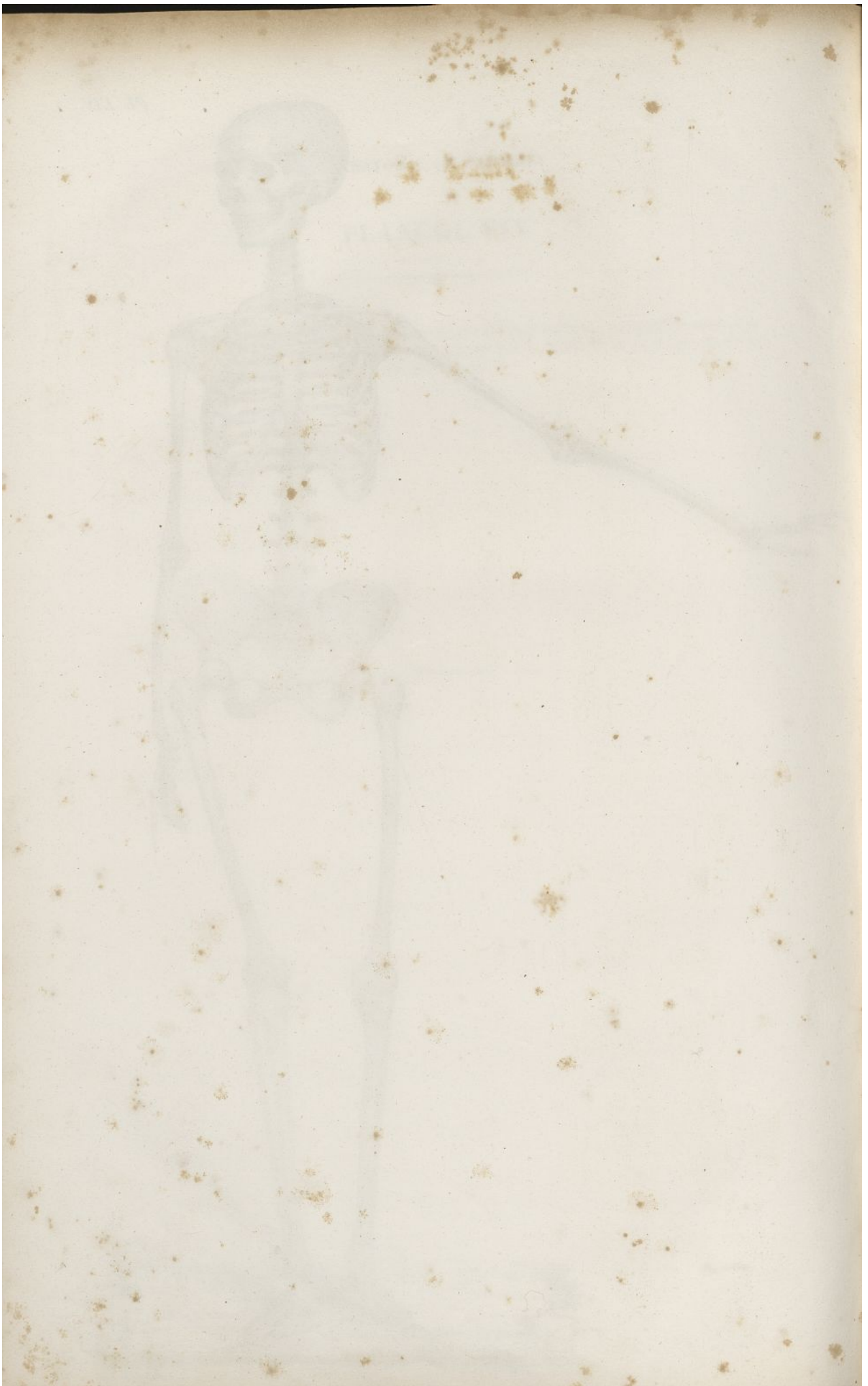## PLANCHE LIV.

Elle représente le squelette d'une femme âgée de vingt-deux ans, remarquable pendant sa vie par la beauté de sa physionomie, l'élégance et la régularité de ses formes. Taille de cinq pieds un pouce. Figure vue par-devant.











deux malléoles, se porte sur la triple surface articulaire de l'astragale qu'elle recouvre, ainsi que la face interne des ligamens qui entourent l'articulation.

##### 5° ARTICULATIONS TASIENNES.

Nous rapporterons à trois classes ces articulations, c'est-à-dire à celle des os de la première rangée, à celles des deux rangées, et à celles des os de la seconde rangée.

###### A. Articulation des os de la première rangée du tarse entre eux ou articulation calcanéo-astagalienne.

La face inférieure de l'astragale s'articule avec la face supérieure du calcanéum par deux surfaces: l'une postérieure est la plus considérable; l'autre antérieure plus petite, fait partie de l'articulation scaphoïdo-astagalienne. Toutes ces surfaces sont revêtues de cartilage, et maintenues en rapport par trois ligamens. On observe une membrane synoviale assez lâche, qui est propre aux deux facettes postérieures et contiguës du calcanéum et de l'astragale.

*Ligament inter-osseux* (pl. LI, fig. 1, n° 5; fig. 2, n° 13; fig. 3, n° 16). C'est un faisceau épais, formé de fibres nombreuses, parallèles, verticales, qui s'implantent au fond de la rainure profonde qui sépare les deux surfaces articulaires inférieures de l'astragale, et viennent se terminer dans la rainure correspondante de la face supérieure du calcanéum. Ces fibres sont plus longues et plus prononcées en dehors qu'en dedans.

*Ligament externe*. C'est un petit faisceau arrondi, placé au-dessous du ligament latéral externe de l'articulation tibio-tarsienne; il s'implante au bas de la face externe de l'astragale, et à la partie voisine de la face correspondante du calcanéum.

*Ligament postérieur* (pl. LI, fig. 3, n° 6). Il est mince, allongé, formé de fibres parallèles qui naissent de la partie postérieure de l'astragale, se portent en bas et en dedans pour se terminer à la partie voisine du calcanéum.

###### B. Articulations des deux rangées des os du tarse entre elles.

Ces articulations sont formées par les surfaces contiguës du calcanéum et de l'astragale qui sont en arrière, avec celles du scaphoïde et du cuboïde qu'on trouve en avant. Les surfaces articulaires sont placées à peu près sur la même ligne et maintenues en rapport au moyen de plusieurs ligamens qu'on rapporte aux articulations suivantes:

1° *Articulation calcanéo-scaphoïdienne*. Le calcanéum, bien que n'étant point en rapport de surface avec le scaphoïde, lui est uni par les deux ligamens suivans:

*Ligament calcanéo-scaphoïdien inférieur* (pl. LI, fig. 1, n° 7; fig. 4, n° 10). C'est un faisceau aplati, très-épais, comme fibro-cartilagineux, formé de fibres denses qui s'implantent à la petite tubérosité du calcanéum, et se dirigent obliquement en avant et en dedans pour se terminer à la face inférieure du scaphoïde. Il est souvent formé de deux faisceaux séparés, l'un externe et mince, l'autre interne et arrondi. Il concourt à constituer, avec le calcanéum et le scaphoïde, une cavité profonde qui la tête de l'astragale.

*Ligament calcanéo-scaphoïdien externe* (pl. LI, fig. 1, n° 9). C'est un faisceau court, aplati, qui complète en dehors la cavité dans laquelle est reçue la tête de l'astragale. Ses fibres s'implantent à la partie antérieure et interne du calcanéum, et viennent se terminer à la partie inférieure et externe du scaphoïde.

2° *Articulation scaphoïdo-astagalienne*. Elle résulte de la réception de la tête de l'astragale dans une cavité que lui forment en avant la face postérieure du scaphoïde, en bas les deux ligamens précédens et une facette concave de la région supérieure du calcanéum. Les surfaces osseuses contiguës sont revêtues de cartilage, pourvues d'une membrane synoviale et maintenues par un ligament.

*Ligament scaphoïdo-astagalien* (pl. LI, fig. 3, n° 9). Il est large, aplati, horizontal, irrégulièrement quadrilatère, formé de fibres parallèles qui s'implantent à la partie supérieure du col de l'astragale d'une part, et de l'autre à la partie supérieure du scaphoïde.

*Membrane synoviale*. Elle revêt la face postérieure du scaphoïde, passe sur les deux ligamens calcanéo-scaphoïdiens, tapisse la facette articulaire antérieure de la région supérieure du calcanéum, se réfléchit sur la tête de l'astragale, sur le ligament scaphoïdo-astagalien, jusqu'au scaphoïde d'où nous l'avons supposée partir.

3° *Articulation calcanéo-cuboïdienne*. Elle a lieu entre les surfaces correspondantes du calcanéum et du cuboïde, qui sont revêtues par une membrane synoviale et maintenues par deux ligamens.

*Ligament calcanéo-cuboïdien supérieur* (pl. LI, fig. 3, n° 15). C'est un faisceau large, aplati, quadrilatère, à fibres parallèles, qui se porte de la partie antérieure et supérieure du calcanéum à la région voisine du cuboïde.



## PLANCHE LV.

Elle représente les deux squelettes d'homme et de femme, figurés dans les planches précédentes, vus de profil et mis en regard, afin de faire saisir plus facilement les différences qu'ils offrent dans les dimensions et la conformation de leurs diverses parties. (Voy. pag. 157.)

FIG. 1. Le squelette de l'homme.

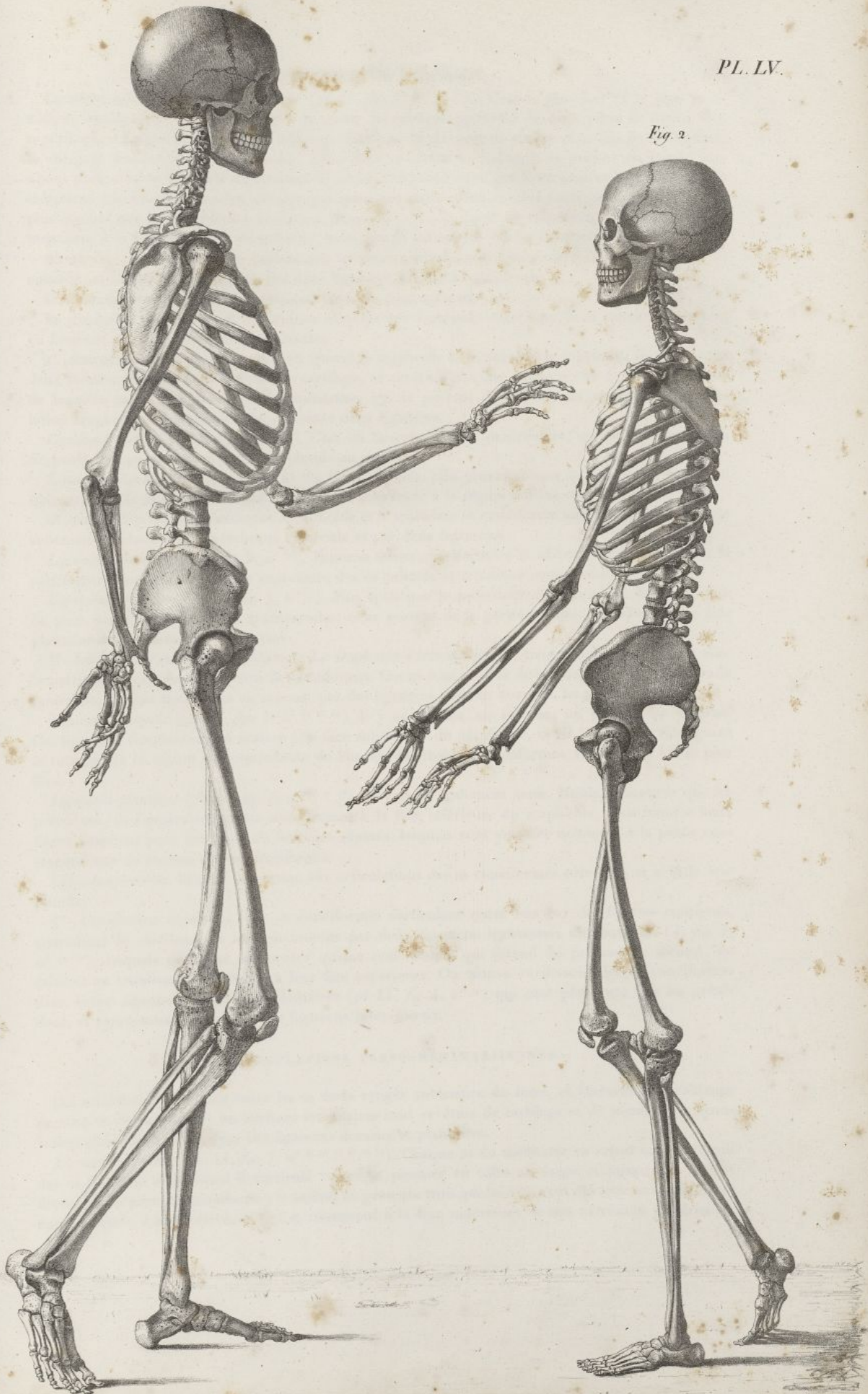
FIG. 2. Le squelette de la femme.



Fig. 1

PL. LV.

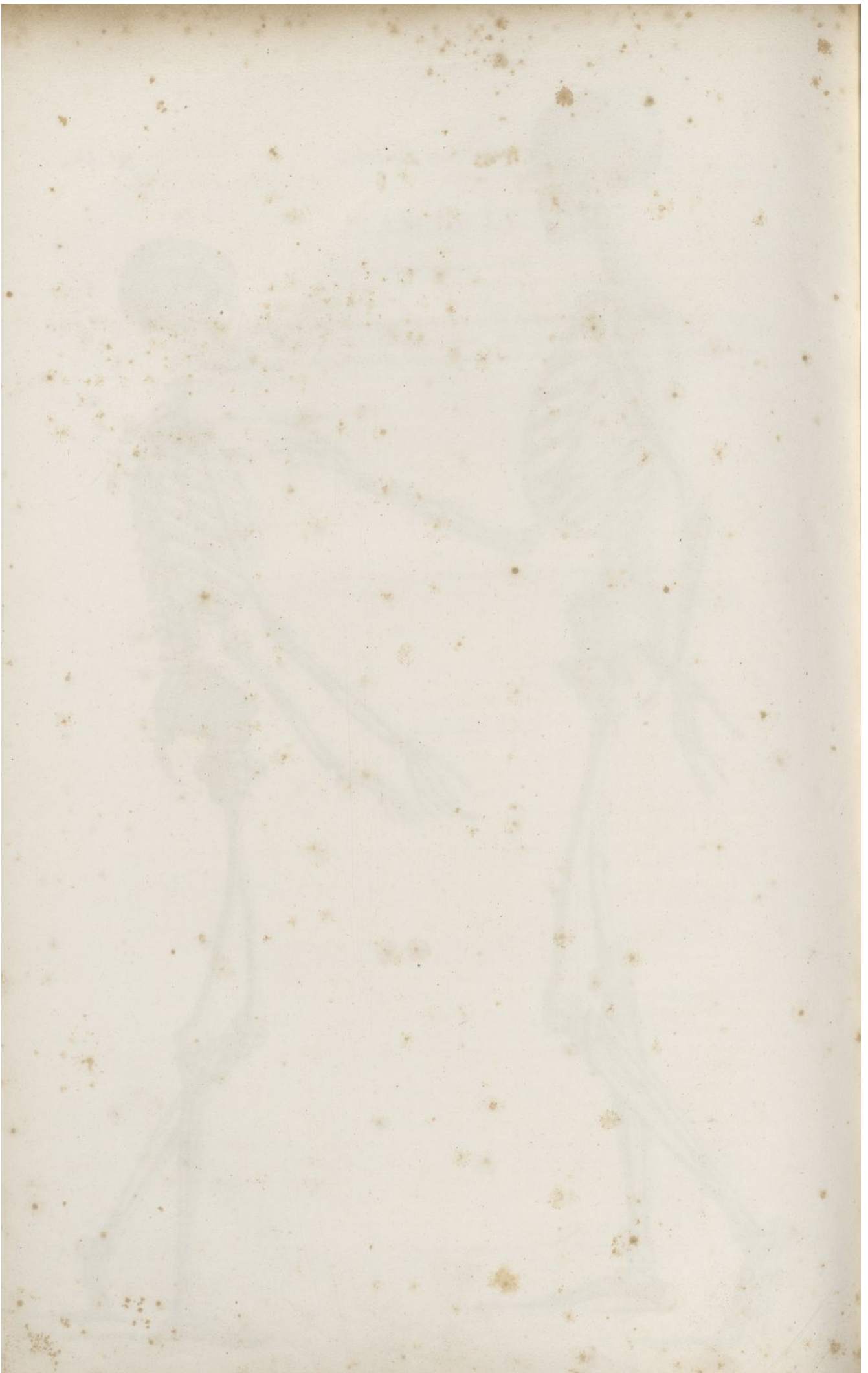Fig. 2.



Willelmus del.

Litho de C. de Lase.







*Ligament calcanéo-cuboïdien inférieur* (pl. LI, fig. 4, n° 5 6 7 8). C'est le plus fort et le plus volumineux des ligaments du tarse. Placé à la plante du pied, il est formé de deux plans de fibres, l'un superficiel, et l'autre profond. Les fibres superficielles s'implantent en arrière et en bas du calcanéum, se dirigent horizontalement en avant, s'attachent en partie au cuboïde, et passent en partie par-dessus pour aller se terminer au-dessous de l'extrémité postérieure des quatrième et cinquième os du métatarse. Les fibres profondes, décrites par quelques anatomistes comme un ligament distinct, sont plus courtes que les précédentes au-devant desquelles elles se fixent au calcanéum; en avant elles se terminent à la face inférieure du cuboïde, ainsi qu'à la tubérosité qu'elle présente.

*Membrane synoviale.* Elle se déploie sur les deux surfaces correspondantes du calcanéum et du cuboïde, et tapisse la face interne des deux ligaments calcanéo-cuboïdiens.

C. *Articulations des os de la rangée antérieure du tarse entre eux.*

Le scaphoïde, le cuboïde et les trois os cunéiformes s'unissent entre eux de la manière suivante, en formant autant d'articulations distinctes.

1° *Articulation scaphoïdo-cuboïdienne.* Quand le scaphoïde et le cuboïde se touchent, ils présentent deux facettes contiguës, encroûtées de cartilage, et revêtues par une petite poche synoviale, autour de laquelle on trouve des fibres ligamenteuses qui se portent du cuboïde au scaphoïde. L'articulation scaphoïdo-cuboïdienne offre en outre deux ligaments.

*Ligament dorsal* (pl. LI, fig. 3, n° 18). C'est un faisceau aplati, quadrilatère, qui se voit sur le dos du pied, et passe obliquement du scaphoïde au cuboïde.

*Ligament plantaire* (pl. LI, fig. 4, n° 14). Il est arrondi, plus prononcé que le précédent, et s'étend obliquement de la partie inférieure externe du scaphoïde à la région voisine du cuboïde.

2° *Articulation cunéo-cuboïdienne.* Le cuboïde et le troisième os cunéiforme sont unis par une facette articulaire tapissée d'une membrane synoviale et par deux ligaments.

*Ligament dorsal* (pl. LI, fig. 3, n° 20). Faisceau mince, quadrilatère et oblique, qui s'implante à la partie correspondante de la face supérieure des os cuboïde et troisième cunéiforme.

*Ligament plantaire* (pl. LI, fig. 4, n° 18). Plus épais que le précédent, il se voit à la face plantaire du pied; ses fibres sont fortes, transversales, et se portent de la partie interne du cuboïde à la face plantaire du troisième os cunéiforme.

3° *Articulations cunéo-scaphoïdiennes.* Le scaphoïde s'articule par ses trois facettes antérieures avec la partie correspondante des trois os cunéiformes. Ces os sont revêtus de cartilage et d'une membrane synoviale; ils sont maintenus en rapport par des ligaments, les uns dorsaux, les autres plantaires.

*Ligaments dorsaux* (pl. LI, fig. 3, n° 14 14 14). Il y en a trois, un interne, un moyen, un externe. Ces ligaments s'implantent en arrière à la face supérieure du scaphoïde, et de là vont en divergeant se terminer à la région correspondante de chacun des trois os cunéiformes. Le premier est le plus fort.

*Ligament plantaire* (pl. LI, fig. 4, n° 16 17 17). Il y en a également trois. Moins prononcés que les précédents, ils s'implantent en un seul faisceau à la face inférieure du scaphoïde, mais bientôt leurs fibres s'écartent pour former trois faisceaux séparés, lesquels vont s'insérer isolément à la partie correspondante de chacun des os cunéiformes.

*Capsule synoviale.* Elle est commune aux articulations des os cunéiformes entre eux et avec le scaphoïde.

4° *Articulations cunéennes.* Les os cunéiformes s'articulent entre eux par des facettes contiguës, encroûtées de cartilage. Ils sont maintenus par deux ligaments transverses dorsaux (pl. LI, fig. 3, n° 21 21), lesquels semblent ne former qu'une seule bande qui s'étend du premier au second, de celui-ci au troisième, et s'attache à leur face supérieure. On trouve au-dessous des os cunéiformes deux autres ligaments transverses plantaires (pl. LI, fig. 4, n° 19) qui sont plus forts que les précédents, et représentent des espèces de ligaments inter-osseux.

#### 6° ARTICULATIONS TARSO-MÉTATARSIENNES.

Ces articulations ont lieu entre les os de la rangée antérieure du tarse, et l'extrémité postérieure de cinq os du métatarse; les surfaces articulaires sont revêtues de cartilage et de membranes synoviales; elles sont retenues par des ligaments dorsaux et plantaires.

*Ligaments dorsaux* (pl. LI, fig. 3, n° 22 23 24 25 26 19). Chaque os du métatarse en reçoit un de chacun des os du tarse avec lequel il s'articule: ainsi le premier en offre un large et mince qui lui est fourni par le premier cunéiforme; le second en présente trois qui lui viennent des trois os cunéiformes entre lesquels il est enclavé, et qui se réunissent à la face supérieure de son extrémité postérieure;



## PLANCHE LVI.

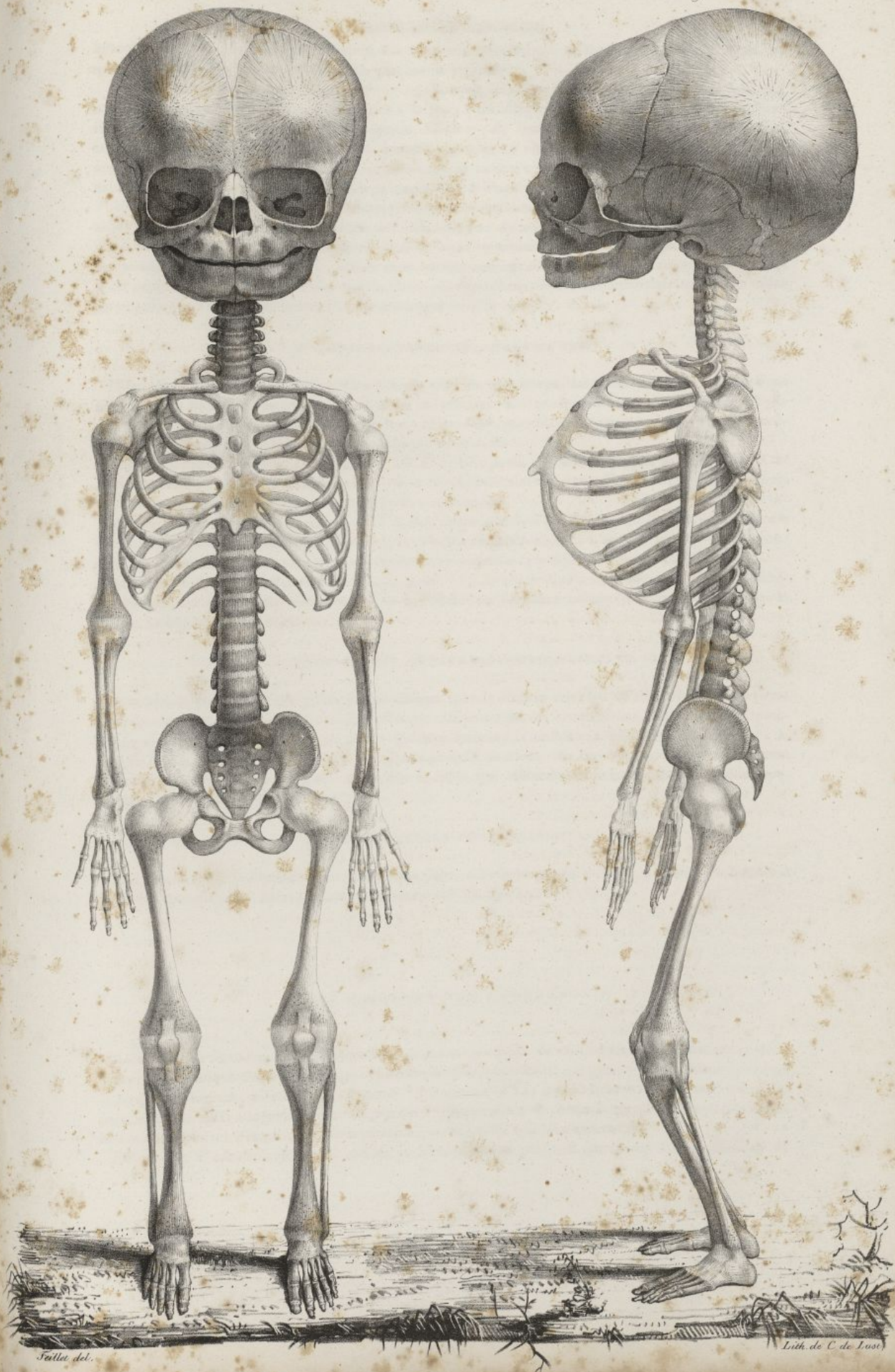
FIG. 1. Squelette d'un fœtus mâle à terme, vu de face. Grandeur naturelle.

FIG. 2. Le même squelette, vu de profil.




Fig. 1.

Fig. 2.









le troisième en a deux, un qui lui vient du troisième cunéiforme, et l'autre du cuboïde; enfin les quatrième et cinquième en reçoivent chacun un du cuboïde.

*Ligamens plantaires* (pl. LI, fig. 4, n° 20 21 22 24). Ils sont en même nombre que les ligamens dorsaux, et présentent une disposition assez analogue à la leur. Celui du premier os du métatarse est très-fort; il se fixe à la tubérosité qui existe à la partie inférieure de l'extrémité postérieure de cet os, et se termine à la partie correspondante de la base du premier os cunéiforme. Le ligament plantaire du second os du métatarse est volumineux et très-long; il envoie une portion de ses fibres au troisième os métatarsien. Les autres n'offrent rien de particulier à remarquer.

*Membranes synoviales.* Le premier os cunéiforme et le premier os du métatarse en ont une entièrement isolée; une seconde est commune aux articulations du second os du métatarse avec les trois cunéiformes, et les deux premiers de ces os entre eux. Une troisième appartient à l'union du troisième os cunéiforme avec le troisième os métatarsien correspondant; elle envoie un prolongement entre les deux articulations métatarsiennes voisines. Enfin une quatrième membrane synoviale se déploie entre les articulations des deux derniers os du métatarse avec le cuboïde.

#### 7° ARTICULATIONS MÉTATARSIENNES.

Elles offrent beaucoup de ressemblance avec celles du métacarpe. Le premier os du métatarse ne s'articule pas immédiatement avec le suivant, en arrière. Les quatre suivans sont en rapports par des facettes articulaires contiguës, lesquelles sont revêtues par des prolongemens des capsules synoviales précédentes. Il y a des ligamens dorsaux et plantaires.

*Ligamens dorsaux* (pl. LI, fig. 3, n° 27 27 27). Il y en a trois. Ils sont allongés, minces, aplatis, et transversalement étendus à la face dorsale du pied, sur les extrémités postérieures des quatre derniers os du métatarse qu'ils unissent, et auxquels ils s'implantent.

*Ligamens plantaires* (pl. LI, fig. 4, n° 33 33). En même nombre que les précédens, ils sont disposés de la même manière à la partie inférieure de l'extrémité postérieure des quatre derniers os métatarsiens. En haut ils se continuent avec des fibres inter-osseuses, placées entre les os du métatarse.

*Ligament métatarsien transverse* (pl. LI, fig. 4, n° 25 25). Il est destiné à unir entre elles les extrémités antérieures des cinq os du métatarse. Il est semblable au ligament métacarpien transverse, pour la forme, la largeur, et les rapports.

#### 8° ARTICULATIONS MÉTATARSO-PHALANGIENNES.

L'extrémité postérieure des premières phalanges, par la surface concave qu'elle présente, s'articule avec la tête correspondante des os du métatarse. Chacune de ces articulations, revêtue d'une membrane synoviale, est maintenue par deux ligamens latéraux, étendus entre les parties latérales de la tête de l'os du métatarse, et celles de la phalange qu'il soutient. On observe en outre un ligament inférieur. Toutes ces parties sont analogues à celles qui affermissent les articulations métacarpo-phalangiennes (pl. LI, fig. 3, n° 28 29 30).

#### 9° ARTICULATIONS PHALANGIENNES.

Les liens qui maintiennent ces articulations sont, à l'exception du volume, en tout semblables à ceux des articulations phalangiennes de la main (pl. LI, fig. 3, n° 31 32 33 34).

### DU SQUELETTE EN GÉNÉRAL.

Le squelette, formé par l'assemblage de tous les os que nous avons étudiés en particulier, et dont nous avons examiné les articulations, constitue la charpente solide du corps; il détermine la forme et les proportions de ses principales régions. C'est autour de lui que sont attachées et suspendues les parties molles qu'il soutient et dont il empêche l'affaissement. Il présente une partie centrale qu'on nomme le *tronc*, et quatre appendices articulés, mobiles; ce sont les *membres*.

**DU TRONC.** Il constitue le centre du corps. Verticalement placé, il est susceptible de changer de



forme et de direction, à raison de la mobilité des pièces osseuses qui entrent dans sa composition et des mouvemens divers qu'elles reçoivent des muscles. Il est formé par la tête, la poitrine et le bassin réunis au moyen de la colonne vertébrale. On peut considérer celle-ci avec raison comme la base, le centre commun de cette région du corps. Des trois parties qui constituent le tronc, chez l'adulte, la *supérieure* ou la *tête* est la plus petite; elle repose horizontalement sur la colonne vertébrale qu'elle surmonte, et avec laquelle sa base forme un angle droit, soit d'avant en arrière, soit transversalement: elle s'articule avec elle à peu près au niveau du point de réunion du tiers postérieur avec les deux tiers antérieurs de son diamètre antéro-postérieur. Sa région faciale regarde en avant, l'occipitale en arrière, la syncipitale en haut, les temporales en dehors, et la gutturale en bas. Sa région postérieure et ses régions latérales ne descendent guère au-dessous du niveau de l'atlas; la région faciale se porte plus bas: une ligne horizontale, tirée au niveau du menton, passerait en effet par la troisième vertèbre cervicale. La tête est séparée de la poitrine par un étranglement, lequel correspond au col, et se trouve uniquement formé par la région cervicale de la colonne vertébrale (*pl. LII*).

La cavité moyenne du tronc ou la *poitrine* en forme la partie la plus volumineuse; articulée en arrière avec la colonne vertébrale qui entre dans sa composition, elle est libre en avant et sur les côtés; en haut et latéralement, elle est recouverte et en partie masquée par les os de l'épaule qu'elle supporte; en bas, et en avant elle se trouve séparée du bassin par une large et grande excavation qui répond au ventre ou à l'abdomen (*pl. LII*); en bas et en arrière elle est supportée et réunie au bassin par la région lombaire de la colonne vertébrale.

Le *bassin* opposé à la tête par sa position, d'un volume supérieur au sien, mais inférieur à celui de la poitrine, forme l'extrémité inférieure du tronc. Le cône tronqué qu'il représente, est dirigé en sens inverse de celui du thorax; sa base regarde en haut, et correspond à la grande échancrure de l'abdomen. La zone osseuse qu'il figure supporte la colonne vertébrale par sa partie postérieure; en avant et de chaque côté, elle est elle-même soutenue par les deux colonnes osseuses que lui offrent les membres inférieurs avec lesquels elle s'articule.

Le tronc, articulé en haut et en bas avec les membres, présente dans sa totalité des plans fort inégaux en avant et sur les côtés. Les parties qui le forment en arrière, au contraire, se rencontrent à peu près sur un même niveau. Les membres se trouvant placés sur les côtés du tronc, qu'ils élargissent transversalement en haut et en bas, font que l'homme repose plus facilement, et plus commodément sur le dos que dans toute autre position.

DES MEMBRES. Appendices mobiles destinés à exécuter les grands mouvemens du corps, les membres sont au nombre de quatre, et disposés symétriquement par paires sur les côtés du tronc auquel ils tiennent par l'une de leurs extrémités, tandis que par l'autre ils sont entièrement libres. Ils représentent chacun une série de leviers articulés les uns à la suite des autres, et d'autant plus nombreux et plus petits, qu'on s'éloigne d'avantage du tronc. Un seul os occupe le bras et la cuisse; deux se rencontrent à l'avant-bras et à la jambe; le pied et la main résultent de l'assemblage d'un grand nombre. Aussi peut-on inférer de la disposition de ces leviers, que l'étendue de leur mouvement va en diminuant, tandis que leur multiplicité augmente, à mesure qu'on les examine de l'extrémité supérieure des membres vers l'inférieure.

DES MEMBRES SUPÉRIEURS OU THORACIQUES. Articulés avec le thorax, ces membres pendent naturellement sur les parties latérales du tronc, et ont une longueur telle, que leur extrémité inférieure correspond au milieu de la cuisse. Ils sont chacun composés de trente-deux os, et formés successivement, de haut en bas, par l'épaule, le bras, l'avant-bras et la main (*pl. LII*).

L'*épaule* occupe les parties latérale et supérieure de la poitrine, dont elle augmente l'étendue transversale à l'extérieur. La clavicule en avant, et le scapulum en arrière, forment de l'épaule un levier-coudé, dont la branche horizontale très-étroite, est représentée par le premier de ces os, tandis que la branche verticale élargie est constituée par le second. L'épaule est inclinée en arrière et en dehors, de sorte que la cavité glénoïde de l'omoplate regarde en dehors.

Le *bras* est formé seulement par l'humérus, lequel est recouvert à son extrémité supérieure par la voûte osseuse que lui offrent l'extrémité externe de la clavicule et l'apophyse acromion réunies. La surface articulaire de son extrémité inférieure, descend plus bas en dedans qu'en dehors, et donne à l'articulation du coude la direction légèrement oblique qu'elle présente. La tête de l'humérus se trouve à peu près sur la même ligne que le condyle interne de son extrémité inférieure, tandis que la grosse tubérosité de son extrémité supérieure correspond au condyle externe. Le membre supérieur offre, au niveau de l'articulation du coude, un élargissement transversal très-prononcé, qui résulte de la jonction de l'humérus avec les extrémités volumineuses des deux os de l'avant-bras.



*L'avant-bras*, un peu plus court que le bras auquel il succède, est sensiblement aplati d'avant en arrière. Les deux os qui le composent, le cubitus en dedans, le radius en dehors, sont disposés de sorte que la partie la plus épaisse de l'un correspond à la plus mince de l'autre, et que la largeur de cette région est à peu près uniforme dans toute son étendue. Ces os ne se touchent que par leurs extrémités supérieure et inférieure; ils laissent entre eux un espace appelé *inter-osseux*, assez large au milieu, rétréci en haut et en bas; ils sont aussi dans des rapports tels que l'extrémité supérieure du cubitus s'élève au-dessus de celle du radius, et passe derrière l'humérus pour aller former la saillie du coude, tandis qu'inférieurement le radius descend plus bas que le cubitus. Le premier de ces os est en outre situé sur un plan un peu antérieur à celui du second. En haut c'est le cubitus qui concourt spécialement à la formation de l'articulation du coude, tandis qu'en bas celle du poignet dépend en plus grande partie du radius. On donne le nom de *supination* à la position de l'avant-bras dans laquelle ces deux os sont parallèles et la paume de la main dirigée en avant et le pouce en dehors, le membre supérieur étant supposé pendant sur les côtés du tronc. On appelle *pronation* cette autre position, dans laquelle la paume de la main est dirigée en arrière et le pouce en dedans. Dans la pronation les os cessent d'être parallèles; le radius reste bien dans sa place ordinaire à son extrémité supérieure, mais en bas il roule et tourne sur le cubitus dont il croise la direction à angle aigu à sa partie moyenne, de manière que l'extrémité supérieure de cet os se trouve en dehors de l'avant-bras, tandis que l'inférieure est placée en dedans (*pl. LII, fig. 23 24*).

La *main*, qui termine le membre supérieur, est aplatie d'avant en arrière, et plus étendue en longueur qu'en largeur. Elle est plus large que l'avant-bras, surtout à sa partie moyenne. Sa face antérieure est concave, et a reçu le nom de *paume* ou de *face palmaire de la main*; la *postérieure* est légèrement convexe; on la nomme le *dos* ou la *face dorsale de la main*. Son *bord externe* ou *radial* est le plus épais, et moins étendu que l'*interne* ou le *cubital*. La main se divise en carpe, métacarpe et doigts.

*Carpe*. Formé par la réunion des huit petits os que nous avons étudiés séparément, il est ovale dans le sens transversal, et aplati d'avant en arrière. Sa *face antérieure* est concave et formé une profonde gouttière, laquelle est limitée par quatre éminences saillantes : de celles-ci deux sont en dehors; elles appartiennent au scaphoïde et au trapèze; les deux autres sont en dedans, ce sont l'os pisiforme et l'apophyse de l'os crochu. La *face postérieure* du carpe est légèrement convexe, inégale, et marquée d'une ligne onduleuse, transversale, qui indique les articulations des deux rangées des os du carpe entre eux.

Le *métacarpe*, placé entre le carpe et les doigts, représente une sorte de grille quadrilatère, plus large en bas qu'en haut. Concave en avant, convexe en arrière, il offre entre les os qui le constituent des espaces allongés qu'on appelle *inter-osseux*. De ces intervalles, le plus large se rencontre entre le premier et le second os du métacarpe; il est ouvert en bas, tandis que les autres sont fermés dans ce sens par le contact des têtes des os métacarpiens les unes contre les autres.

Les *doigts* sont au nombre de cinq; on les compte du radius vers le cubitus. Le premier s'appelle le *pouce*, le second l'*indicateur* ou l'*index*, le troisième le *médius* ou le *doigt du milieu*, le quatrième l'*annulaire*, et le cinquième le *petit doigt* ou le *doigt auriculaire*.

Les doigts sont rétrécis au niveau du corps des phalanges qui les forment, et dilatés au niveau de leurs articulations : aplatis et concaves en avant, convexes en arrière, assez élargis à leur base, amincis à leur extrémité libre, ils ont un volume et des dimensions différentes : le doigt médius est le plus long de tous; l'indicateur, puis l'annulaire viennent ensuite; le pouce et l'auriculaire sont les plus courts : sous le rapport de la grosseur le pouce occupe le premier rang; viennent ensuite, le médius, l'indicateur, l'annulaire et le petit doigt.

DES MEMBRES INFÉRIEURS OU ABDOMINAUX. Ils représentent chacun une espèce de colonne articulée, destinée à supporter le corps et à en transmettre le poids au sol, sur lequel elle repose par une large base. Cette colonne est comme brisée dans sa partie moyenne : écartée en effet de celle du côté opposé en haut, elle s'en rapproche obliquement jusqu'au niveau du genou, pour descendre ensuite verticalement. A la cuisse elle est mince, courbée en avant et formée par un seul os, le fémur : au genou elle offre un volume considérable, et diminue de nouveau à la jambe où elle est droite. On voit, d'après ce qui précède, que les fémurs ne sont point parallèles entre eux, mais que séparés supérieurement par tout l'intervalle d'une cavité cotyloïde à l'autre, ils se rapprochent beaucoup à leur extrémité inférieure; aussi leurs deux condyles se trouvent-ils sur le même plan, bien que l'interne soit plus long que l'externe.

La *jambe*, dont la direction est à peu près verticale, diminue de volume graduellement de haut en bas; formée en avant et en dedans par le tibia, en arrière et en dehors par le péroné, elle est plus épaisse dans le premier sens que dans le second, à raison du volume différent de ces os. Sensiblement



aplatie de dehors en dedans et d'avant en arrière, elle offre dans toute sa longueur un espace vide, allongé, rétréci à ses extrémités, qu'on nomme *l'espace inter-osseux*, et qui dépend de l'intervalle que laissent entre eux le péroné et le tibia à leur partie moyenne. En bas, la jambe s'articule avec le pied à angle droit, et présente pour cette articulation deux saillies connues sous le nom de *chevilles* ou *malléoles*. La malléole interne appartient au tibia; elle est plus grosse, plus courte, et descend moins bas que l'externe, qui appartient au péroné.

Le *pied* est formé par la réunion de vingt-six os, lesquels sont articulés solidement les uns avec les autres, et se rapportent au tarse, au métatarse et aux orteils. Il a, dans la station, une direction horizontale, légèrement oblique en avant et en dehors, relativement au plan général du corps. Il est plus prolongé en avant qu'en arrière de la jambe, qu'il reçoit à angle droit à la réunion de son quart postérieur avec ses trois quarts antérieurs environ : en arrière la saillie du talon ne dépasse guère le niveau des os de la jambe. Étroit en arrière, et tant qu'il n'est formé que par le calcaneum, le pied s'élève et s'élargit au niveau de l'astragale; il descend ensuite et continue de s'élargir jusqu'aux articulations métatarso-phalangiennes, au delà desquelles il éprouve un léger rétrécissement dans la région des orteils.

La *face supérieure* ou le *dos du pied* est convexe, inclinée en haut et en dehors; sa *face inférieure* ou sa *plante* est concave, surtout en dedans; son *bord externe*, moins fort et moins épais que l'interne, repose dans toute son étendue sur le sol; l'*interne* est concave et se trouve élevé à sa partie moyenne. Son extrémité *postérieure* ou le *talon* est courte, épaisse; l'*antérieure* ou la *pointe du pied* est élargie, mince, et constituée par les orteils.

Le *tarse* représente une voûte dont la cavité est augmentée par l'excavation de la face interne du calcaneum. Les os qui le composent sont disposés sur deux rangées; l'une postérieure, est formée par le calcaneum et l'astragale; l'autre antérieure, résulte de la réunion du scaphoïde, du cuboïde, et des trois os cunéiformes. Pour l'articulation de ces deux rangées, on voit que la tête de l'astragale, reçue dans l'excavation du scaphoïde, est dirigée en avant, et que la face antérieure du calcaneum, unie au cuboïde, regarde un peu en dehors. Les os de la seconde rangée sont transversalement dirigés.

Le *métatarse* est composé de cinq os allongés, étroitement unis en arrière, plus mobiles et plus écartés les uns des autres en avant. Le premier ou celui du gros orteil est sur un plan antérieur aux autres; celui du cinquième leur est postérieur; ils laissent entre eux quatre espaces inter-osseux assez étroits, et ont l'apparence d'une espèce de grille convexe en dessus, et concave en dessous.

Des *orteils*, c'est le premier qui est de beaucoup le plus volumineux; les autres vont en diminuant de grosseur jusqu'au cinquième. Dans les pieds bien conformés, et surtout chez les femmes, le second orteil plus long, dépasse un peu le niveau des autres.

#### COMPARAISON DES MEMBRES SUPÉRIEURS ET DES MEMBRES INFÉRIEURS.

Si on examine comparativement les membres thoraciques et abdominaux, on trouve entre eux des rapprochemens et des différences bien remarquables, dont je vais noter les principales:

1° Le membre supérieur est placé sur un plan postérieur à celui du membre inférieur du même côté, ce dont on peut s'assurer en tirant une ligne de la cavité glénoïde à la cavité cotyloïde; 2° l'intervalle qui sépare la partie supérieure des deux membres thoraciques, est plus considérable que celui qui se trouve entre les têtes des deux fémurs; 3° les membres inférieurs sont plus longs et plus forts que les supérieurs; leur longueur forme environ les sept treizièmes de celle du corps; 4° la main est articulée avec l'avant-bras, suivant l'axe du membre; le pied forme avec la jambe un angle droit; 5° le fémur et l'humérus ont beaucoup de ressemblance entre eux; il en est de même du tibia et du péroné, qui ont une grande analogie avec le cubitus et le radius; la rotule semble aussi analogue à l'olécrâne, et les malléoles aux apophyses styloïdes du radius et du cubitus; 6° la main et le pied offrent bien de la ressemblance entre eux; cependant ils diffèrent sensiblement. Tout dans la main semble se rapporter à la mobilité, tout dans le pied est fait pour la solidité : ainsi le tarse est bien différent du carpe sous le rapport du volume, du nombre, et du mode d'articulation de ses os; le métatarse est bien à peu près disposé comme le métacarpe, mais ses os sont beaucoup plus forts et moins mobiles; les orteils sont, comme les doigts de la main, au nombre de cinq, mais ils sont tous plus courts, moins mobiles et plus grêles, à l'exception du premier, dont le volume est considérable.

On a déterminé les proportions des diverses parties du squelette. Dans l'homme adulte bien conformé, la tête ne forme que la huitième partie de la hauteur générale du corps. Lorsque les bras sont étendus horizontalement en croix, la distance qui sépare l'extrémité des doigts de l'une et de l'autre main, est à peu près égale à la hauteur prise du sommet de la tête à la base des pieds. Chez



l'enfant, ces proportions sont différentes; ainsi par exemple à l'âge de trois ans, la tête forme la cinquième partie de la hauteur totale de son corps, etc.

## DIFFÉRENCE DU SQUELETTE DE L'HOMME ET DE LA FEMME.

La charpente osseuse du corps offre des différences très-essentielles, suivant qu'on l'examine chez l'homme ou chez la femme. Soemmerring, un des premiers, fixa l'attention des anatomistes sur cette importante matière, et en fit le sujet d'observations intéressantes. Le squelette de la femme, 1° est plus petit que celui de l'homme. Ses diverses parties sont plus grêles, moins prononcées, et dessinées dans les plus petites proportions, si je puis m'exprimer ainsi; 2° les os qui le constituent sont plus lisses, leurs apophyses moins saillantes, leurs sillons moins profonds, leurs articulations moins volumineuses; les os longs sont aussi en général, chez la femme, beaucoup plus minces à leurs parties moyennes, relativement à leurs extrémités; 3° la tête est plus rétrécie en avant, et plus allongée d'avant en arrière que chez l'homme; la capacité du crâne est plus grande, les sinus frontaux plus étroits, la bosse nasale moins développée, les os de la face moins larges et plus petits, l'entrée des fosses nasales plus étroite, les arcades dentaires de l'une et l'autre mâchoire ont une forme plus elliptique; les dents sont plus petites et plus égales entre elles, de sorte que les incisives diffèrent moins des canines et des molaires que chez l'homme; la cavité de la bouche est aussi moins profonde et plus étroite; 4° le corps des vertèbres est plus étroit, les apophyses transverses sont plus déjetées en arrière, de là les gouttières vertébrales ont plus de profondeur. Les cartilages inter-vertébraux sont plus épais; 5° le thorax est plus court et un peu plus large jusqu'à la quatrième côte; en bas il est plus rétréci; il est semblable à une sorte de baril, il a une forme ovoïde, tandis que chez l'homme il se rapproche d'avantage d'un conoïde. Sa base est plus distante du bassin que chez l'homme. Il est moins saillant en avant, de manière que dans la position droite du corps, la symphyse du pubis forme le point le plus avancé du tronc chez la femme, tandis que chez l'homme c'est le thorax; 6° les côtes de la femme sont plus minces, plus aplaties, et plus aiguës vers leurs bords; leurs cartilages de prolongement sont plus longs. Les fausses côtes décroissent plus rapidement vers la dernière. Les trous de conjugaison de la colonne vertébrale sont plus larges; le sternum est plus court; la région lombaire du rachis est plus longue. Tous les diamètres du bassin sont plus larges; les crêtes des os coxaux sont bien plus éloignées l'une de l'autre; l'arcade pubienne est plus évasée; la symphyse du pubis plus large et plus courte; le sacrum est plus étendu transversalement, plus concave, et son sommet est dirigé plus en arrière; le coccyx est plus grêle et plus allongé; les os coxaux sont plus écartés; les tubérosités sciatiques sont plus grosses et plus aplaties; les échancrures ischiatiques plus grandes; le trou sous-pubien plus grand et de forme ovale; les cavités cotyloïdes sont plus distantes l'une de l'autre; la cavité du bassin est plus spacieuse; 7° les fémurs sont plus courbés en avant et plus obliques en dedans; le col de ces os a une direction plus transversale, c'est-à-dire qu'il forme un angle plus ouvert avec le corps; leur condyle interne est plus gros, plus saillant, et un peu plus allongé que l'externe; 8° les pieds sont plus petits; 9° les épaules sont plus basses; les articulations scapulo-humérales sont moins écartées l'une de l'autre, aussi la distance des épaules est à peu près égale au diamètre transversal du bassin chez la femme, tandis que chez l'homme les épaules sont beaucoup plus larges que le bassin. Chez la femme les clavicules sont moins courbées, les omoplates plus petites, plus minces, plus aplaties, et leurs angles plus aigus. Les membres supérieurs sont plus courts, le poignet plus étroit, et les doigts plus minces et plus effilés. Chez l'homme la longueur du tronc est à peu près égale à celle des membres abdominaux, aussi en enfermant son squelette dans un cercle, le centre de celui-ci se trouve au pubis. Chez la femme les membres abdominaux ayant proportionnellement plus de longueur, le centre du cercle correspond au-dessous du pubis.

## SQUELETTE DU FŒTUS.

Le squelette du fœtus diffère essentiellement de ce qu'il est chez l'adulte. Plus le fœtus est jeune, plus le tronc est long, relativement aux membres, et plus la tête est volumineuse par rapport aux autres parties du tronc; ainsi chez lui les dimensions de la tête l'emportent sur celles de la poitrine et du bassin.

À l'époque de la naissance, la tête, la colonne vertébrale, la poitrine et le bassin, offrent les particularités que nous avons déjà fait connaître. Les membres, chez le fœtus à terme, présentent aussi des différences que je vais indiquer rapidement : les membres supérieurs sont bien plus développés que les inférieurs; l'épaule est très-prononcée; la clavicule offre déjà des courbures très-marquées;



l'humérus est fort volumineux à ses deux extrémités, ce qui rend fort saillantes les articulations scapulo-humérale et huméro-cubitale. A l'avant-bras, le cubitus est remarquable par le développement de l'olécrâne, et le peu de saillie de l'apophyse coronoïde; le radius a une direction telle que son extrémité supérieure est bien plus antérieure que chez l'adulte; l'espace inter-osseux est proportionnellement plus étroit; le carpe est tout cartilagineux; les os du métacarpe et ceux des doigts sont déjà très-prononcés.

Les membres inférieurs du fœtus sont peu développés. Dans le fémur, le col qui supporte la tête est plus court, et fait un angle plus droit avec le corps que dans l'adulte : le corps de cet os est à peine courbé; son extrémité inférieure très-grosse, contribue pour beaucoup à donner au genou le volume qu'il nous présente alors; la rotule existe à peine; les os de la jambe, bien que très-petits, sont néanmoins assez bien formés.

Le pied est très-petit et peu développé. Les os des tarses sont encore presque entièrement cartilagineux; la saillie du calcaneum en arrière, est peu marquée; les os du métatarse et des phalanges sont également peu avancés dans leur développement.

#### FIN DE LA PREMIÈRE PARTIE.



