

Bibliothèque numérique

medic@

**Mérigot de Treigny, Gabriel Marie
Auguste. - Etude sur les hernies du
gros intestin considérées
spécialement dans les régions
inguinale et crurale**

1887.

Paris : G. Steinheil

Cote : Paris, 1887, n°143



Licence ouverte. - Exemplaire numérisé: BIU Santé
(Paris)

Adresse permanente : [http://www.biusante.parisdescartes
.fr/histmed/medica/cote?TPAR1887x143](http://www.biusante.parisdescartes.fr/histmed/medica/cote?TPAR1887x143)

Année 1887

THÈSE

N°

POUR LE

DOCTORAT EN MÉDECINE

Présentée et soutenue le jeudi 3 mars 1887, à 1 heure

Par GABRIEL-MARIE-AUGUSTE MERIGOT DE TREIGNY

Né à Paris, le 5 novembre 1860.

Ancien interne des Hôpitaux

Ancien aide d'anatomie à la Faculté de Médecine.

ÉTUDE

SUR LES

HERNIES DU GROS INTESTIN

CONSIDÉRÉES SPÉCIALEMENT

DANS LES RÉGIONS INGUINALE ET CRURALE

Président : M. LE FORT, professeur.


Juges { MM. LABOULBÈNE, professeur.
HALLOPEAU et QUENU, agrégés.

PARIS

G. STEINHEIL, ÉDITEUR

2, Rue Casimir-Delavigne, 2

1887



FACULTÉ DE MÉDECINE DE PARIS

Doyen M. N...

Professeurs

MM.

| | |
|---|----------------|
| Anatomie..... | FARABEUF. |
| Physiologie..... | N... |
| Physique médicale..... | GARIEL. |
| Chimie organique et chimie minérale..... | GAUTIER. |
| Histoire naturelle médicale..... | BAILLON. |
| Pathologie et thérapeutique générales..... | BOUCHARD. |
| Pathologie médicale..... | DAMASCHINO. |
| | DIEULAFOY. |
| | GUYON. |
| Pathologie chirurgicale..... | LANNELONGUE. |
| Anatomie pathologique..... | CORNIL. |
| Histologie..... | MATHIAS DUVAL. |
| Opérations et appareils..... | DUPLAY. |
| Pharmacologie..... | REGNAULD. |
| Thérapeutique et matière médicale..... | HAYEM. |
| Hygiène..... | PROUST. |
| Médecine légale..... | BROUARDEL. |
| Accouchements, maladies des femmes en couches et des enfants nouveau-nés..... | TARNIER. |
| Histoire de la médecine et de la chirurgie..... | LABOULBÈNE. |
| Pathologie comparée et expérimentale..... | VULPIAN. |
| | SEE (G.). |
| | POTAIN. |
| Clinique médicale..... | JACCOUD. |
| | PETER. |
| | GRANCHER. |
| Maladies des enfants..... | BALL. |
| Clinique de pathologie mentale et des maladies de l'encéphale..... | CHARCOT. |
| Clinique des maladies nerveuses..... | RICHET. |
| | VERNEUIL. |
| Clinique chirurgicale..... | TRELAT. |
| | LE FORT. |
| Clinique ophthalmologique..... | PANAS. |
| Clinique d'accouchements..... | N... |
| Clinique des maladies syphilitiques..... | FOURNIER. |

DOYEN HONORAIRE : M. VULPIAN.

Professeurs honoraires : MM. GOSSELIN, GAVARRET, SAPPEY, HARDY et PAJOT.

Agrégés en exercice.

| MM. | MM. | MM. | MM. |
|------------|------------|----------------------|----------------|
| BLANCHARD. | HUMBERT. | QUENU. | RICHELOT. |
| BOUILLY. | HUTINEL. | QUINQUAUD. | Ch. RICHET. |
| BUDIN. | JOFFROY. | RAYMOND. | ROBIN (Albert) |
| CAMPENON. | KIRMISSON. | RECLUS. | SEGOND. |
| DEBOVE. | LANDOUZY. | REMY. | STRAUS. |
| GUEBHARD. | PEYROT. | RENDU. | TERRILLON. |
| HALLOPEAU. | PINARD. | REYNIER. | TROISIER. |
| HANOT. | POUCHET. | RIBEMONT-DESSAIGNES. | VILLEJEAN. |
| HANRIOT. | | | |

Secrétaire de la Faculté : M. PUPIN.

Par délibération en date du 9 décembre 1798, l'École a arrêté que les opinions émises dans les dissertations qui lui seront présentées doivent être considérées comme propres à leurs auteurs, et qu'elle n'entend leur donner aucune approbation ni improbation.

A MES MAÎTRES

M. LE DOCTEUR POLAILLON

Professeur agrégé à la Faculté de médecine
Membre de l'Académie de médecine
Chirurgien de la Pitié
(Externat 1881 — Internat provisoire 1882)

M. LE PROFESSEUR BOUCHARD

Membre de l'Académie de médecine
Médecin de Lariboisière
(Internat provisoire 1882)

M. LE DOCTEUR RIBEMONT-DESSAIGNES

Professeur agrégé à la Faculté de médecine
Accoucheur de l'hôpital Beaujon
(Internat 1883)

M. LE DOCTEUR TENNESON

Médecin de l'hôpital Saint-Antoine
(Internat 1883)

M. LE PROFESSEUR LÉON LE FORT

Membre de l'Académie de médecine
Professeur de Clinique chirurgicale à l'hôpital Necker
(Internat 1884)

M. LE DOCTEUR LÉON LABBÉ

Professeur agrégé à la Faculté de médecine
Membre de l'Académie de médecine
Chirurgien de l'hôpital Beaujon
(Internat 1885)

M. LE DOCTEUR RIGAL

Professeur agrégé à la Faculté de médecine
Médecin de l'hôpital Necker
(Internat 1886)

M. LE PROFESSEUR FARABEUF

(Adjuvat 1885-86)

M. LE DOCTEUR POLAILLON

Professeur agrégé à la Faculté de médecine
Membre de l'Académie de médecine
Chirurgien de la 1^{re} division
(Exercice 1881 — Internat provisoire 1882)

M. LE PROFESSEUR POTIER

Membre de l'Académie de médecine
Médecin de l'École de médecine
(Internat provisoire 1882)

M. LE DOCTEUR RIBEMONT-DUMAS

A MES AUTRES MAÎTRES DANS LES HOPITAUX

Accoucheur de l'Hôpital de la Pitié
(Internat 1882)

MM. LES PROFESSEURS AGRÉGÉS

QUÉNU, DÉJERINE, HANOT, PEYROT, RECLUS,

SCHWARTZ ET MARC SÉE.

M. LE DOCTEUR LEBLANC
Membre de l'Académie de médecine
Professeur de Clinique chirurgicale à l'Hôpital de la Pitié
(Internat 1881)

M. LE DOCTEUR LEBLANC

Professeur agrégé à la Faculté de médecine
Membre de l'Académie de médecine
Chirurgien de l'Hôpital de la Pitié
(Internat 1882)

M. LE DOCTEUR BRAY

Professeur agrégé à la Faculté de médecine
Médecin de l'Hôpital de la Pitié
(Internat 1882)

M. LE PROFESSEUR LAFARRE

(Adjoint 1882-86)

INTRODUCTION

L'étude des hernies est un des points les plus importants de la chirurgie, et tandis que certains sujets sont tour à tour très en faveur puis oubliés presque complètement, celui-là reste toujours l'objet d'études nouvelles et garde un intérêt toujours actuel par les difficultés cliniques qu'il présente et la variabilité des interventions chirurgicales qu'il comporte. Parmi les opérations d'urgence aucune ne présente plus d'imprévu que la kélotomie, en effet chaque cas offre des caractères spéciaux, des particularités saillantes et porte aussi avec lui des enseignements nouveaux.

Pendant le cours de notre internat dans le service de notre maître M. Labbé, nous avons vu opérer un grand nombre de hernies étranglées; deux faits nous ont particulièrement frappé par l'existence d'une complication nouvelle pour nous. Dans les deux cas il s'agissait de hernie du gros intestin, l'opération avait été extrêmement simple au début, le débridement s'était fait sans la moindre difficulté et l'intestin étant sain, il ne s'agissait plus que de réduire; mais là commença l'imprévu, l'intestin fixé, ne pouvait ni remonter ni descendre davantage et cependant le sac herniaire nous paraissait avoir la disposition ordinaire et il n'y avait aucune trace

de péritonite ancienne. Ce ne fut que après diverses manœuvres que l'on put obtenir cette réduction et l'opération avait été certainement aggravée par la durée plus grande d'exposition du péritoine et par les pressions et les tiraillements qu'on avait dû exercer sur l'intestin.

Etudiant alors les hernies du gros intestin pour nous rendre compte de ces particularités, nous avons reconnu qu'elles pouvaient présenter certains caractères assez différents de ceux des hernies de l'intestin grêle, pour mériter d'être étudiées à part ; c'est ce que nous avons essayé de faire dans ce travail.

La description anatomique nous a montré la variabilité extrême des rapports de l'intestin avec le péritoine ; nous avons cherché à faire un groupement régulier de ces différentes dispositions, nous en avons rapproché les diverses anomalies que peut présenter le péritoine au niveau du gros intestin et nous avons été amené à penser que bon nombre de ces hernies devait reconnaître comme cause une modification dans l'évolution du canal intestinal.

Dans l'étude clinique nous avons remarqué surtout des différences importantes, dans les complications que présentent ces hernies. Enfin nous avons étudié les difficultés spéciales qu'on peut rencontrer dans la kélotomie et cherché à poser les indications opératoires qui en découlent.

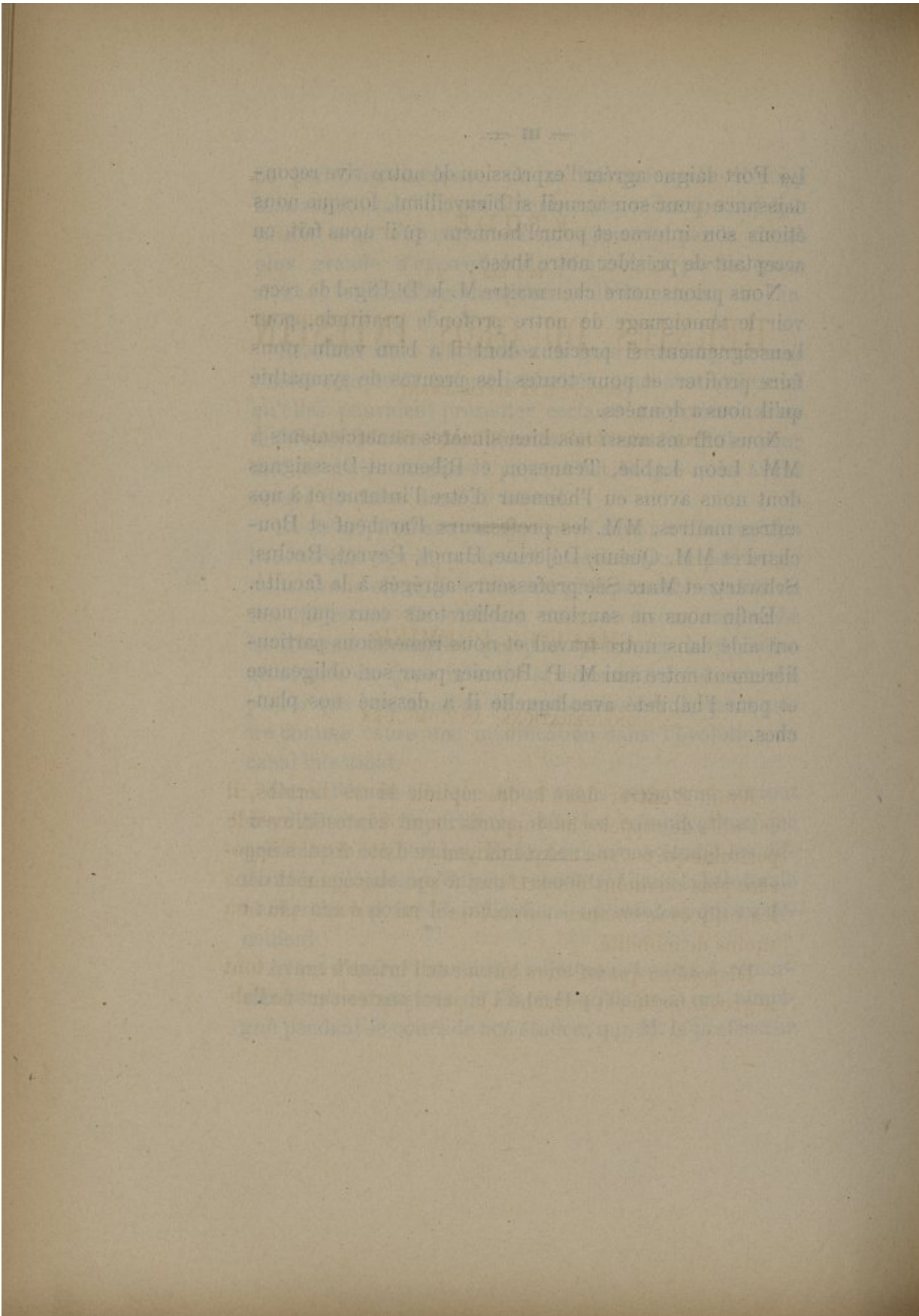
Avant d'entrer dans notre sujet nous tenons à remercier tous nos maîtres de l'intérêt qu'ils nous ont témoigné pendant le cours de nos études ; que M. le professeur

Le Fort daigne agréer l'expression de notre vive reconnaissance pour son accueil si bienveillant, lorsque nous étions son interne et pour l'honneur qu'il nous fait en acceptant de présider notre thèse.

Nous prions notre cher maître M. le Dr Rigal de recevoir le témoignage de notre profonde gratitude, pour l'enseignement si précieux dont il a bien voulu nous faire profiter et pour toutes les preuves de sympathie qu'il nous a données.

Nous offrons aussi nos bien sincères remerciements à MM. Léon Labbé, Tenneson et Ribemont-Dessaignes dont nous avons eu l'honneur d'être l'interne et à nos autres maîtres, MM. les professeurs Farabeuf et Bouchard et MM. Quénu, Déjerine, Hanot, Peyrot, Reclus, Schwartz et Marc Sée professeurs agrégés à la faculté.

Enfin nous ne saurions oublier tous ceux qui nous ont aidé dans notre travail et nous remercions particulièrement notre ami M. P. Bonnier pour son obligeance et pour l'habileté avec laquelle il a dessiné nos planches.



ÉTUDE
SUR LES
HERNIES DU GROS INTESTIN

CONSIDÉRÉES SPÉCIALEMENT

DANS LES RÉGIONS INGUINALE ET CRURALE

CHAPITRE PREMIER

CONSIDÉRATIONS ANATOMIQUES

Avant d'entrer dans la description de ces hernies, il est utile de rappeler les rapports du gros intestin avec le péritoine qui est son unique moyen de fixité et qui s'opposera plus ou moins efficacement à son engagement dans les orifices herniaires suivant qu'il lui laissera plus ou moins de mobilité.

Disposé en quadrilatère autour de l'intestin grêle, tout le gros intestin est rattaché à la paroi postérieure de l'ab-

domen par le péritoine, mais les liens que lui forme cette séreuse sont de dimensions très différentes suivant les points. Les côlons ascendant et descendant directement appliqués à la paroi ne sont à l'état normal susceptibles d'aucun déplacement. Le cœcum est déjà plus mobile et, dans un travail que nous aurons souvent à citer, Trèves rapporte que, sur cent sujets qu'il a examinés, il a vu onze fois le cœcum doué d'une mobilité suffisante, pour pouvoir être porté au contact de la face inférieure du foie ou atteindre le plancher du petit bassin ainsi que l'anneau inguinal du côté gauche ; dans un cas on pouvait même le relever jusqu'à l'appendice xyphoïde. Cependant il est chez certains sujets aussi fixe que le côlon ascendant, c'est ce que nous avons constaté notamment sur un enfant de trois semaines.

Le côlon transverse possède une mobilité beaucoup plus grande dans le sens vertical et peut être relevé ou abaissé avec le tablier épiploïque, mais c'est l'S iliaque qui présente la plus grande variabilité de situation ; Trèves fait même remarquer qu'elle est le plus souvent placée dans l'excavation où elle est suspendue par son meso. Elle peut parfois remonter jusqu'à l'ombilic ou même se porter à droite jusque sur le bord interne du cœcum (Sappey). Hugnier, Robert et Béraud soutenaient d'ailleurs que c'était là sa situation ordinaire chez le nouveau-né.

Il nous faut donc étudier la disposition du péritoine portion par portion.

Au niveau du cœcum, le péritoine après avoir tapissé le fond de cet organe, sa face antérieure et ses faces latérales, formerait, d'après nos classiques, un meso plus

ou moins long sur sa face postérieure quand il est vide ; mais en se distendant il écarterait les lames de ce repli, s'en couvrirait et viendrait au contact direct du tissu cellulaire de la fosse iliaque (Sappey). Cette opinion a été vivement attaquée par Trèves qui, sur 100 cadavres, a toujours vu le cœcum complètement libre même sur sa face postérieure. Pour cet auteur, qui d'ailleurs est d'accord avec Krause et Henle, ce n'est que sur le côlon ascendant, en moyenne à 11 centimètres du sommet du cœcum, que le péritoine se réfléchit brusquement pour redescendre sur la fosse iliaque. Il en conclut qu'il est impossible d'aborder la face postérieure de cet intestin en décollant le péritoine. Il est juste d'ajouter que Trèves limite le cœcum au-dessous de l'abouchement de l'intestin grêle, tandis que nos auteurs classiques étendent ses limites jusqu'à un plan passant au-dessus de cet abouchement (Sappey).

Néanmoins, frappé de cette divergence d'opinions, nous avons d'abord recherché la disposition du péritoine de cette région sur un certain nombre de cadavres d'adultes, lorsque nous en pratiquions l'autopsie. Un seul cas s'éloignait de la description de Trèves, il s'agissait d'une femme de 60 ans : le cœcum extrêmement court (2 cent. au plus) possédait un meso d'épaisseur très faible, ayant 2 cent. et demi de largeur en bas et allant en haut en s'amincissant pour cesser à deux travers de doigt au-dessus de l'embouchure de l'iléon.

En bas il se prolongeait au-dessous du cœcum, formant sur la fosse iliaque un repli triangulaire à bord libre concave, parallèle et semblable en dimensions au meso-appendice qui était normal. Le péritoine de la fosse iliaque

était très facile à décoller et le doigt pouvait arriver jusque sur la face postérieure du cœcum en écartant les feuillets du meso et sans ouvrir le péritoine.

De plus, pensant que ces recherches seraient plus simples et plus concluantes chez des nouveau-nés, puisqu'on était sûr de ne rencontrer ni adhérences inflammatoires ni autre altération pathologique ; nous avons examiné avec le plus grand soin onze cadavres d'enfants de moins d'un an.

Dans 7 cas nous avons trouvé le cœcum entièrement libre sans meso ni adhérence à la fosse iliaque.

2 fois la liberté de cet intestin n'était pas complète car en haut et en arrière il existait un petit meso d'ailleurs très lâche.

Dans un cas le meso s'étendait à toute la hauteur mais était assez large pour laisser au cœcum une mobilité suffisante pour descendre dans une hernie et y posséder un sac complet.

Dans un seul cas (fille de trois semaines), le péritoine ne tapissant pas plus des $\frac{2}{3}$ de sa circonférence, le cœcum était absolument fixé et même la fin de l'intestin grêle adhérait également et n'était pas complètement enveloppée par la séreuse.

M. Tuffier, professeur à la Faculté, s'est livré sur ce sujet à d'importantes recherches qui ont fait l'objet d'une communication fort intéressante à la Société anatomique, puis d'un mémoire, non encore publié ; il a eu l'extrême obligeance de nous en communiquer le manuscrit et nous lui en exprimons ici notre sincère reconnaissance ; cet auteur qui a examiné la disposition du péritoine sur

120 sujets a toujours observé une enveloppe péritonéale complète, sauf sur 9 cadavres d'adultes ou de vieillards chez lesquels le tiers supérieur de la face postérieure était dépourvu de séreuse.

Nous concluons donc que le cœcum possède une mobilité plus grande qu'on ne le dit généralement dans les traités classiques et que dans la majorité des cas il est recouvert en entier par le péritoine qui, se moulant sur lui, le coiffe d'un cul-de-sac séreux exactement adapté à sa forme ; mais que cependant il existe des cas certains où toute sa face postérieure est adhérente à la fosse iliaque, qu'il ait été ou non préalablement insufflé.

Cet intestin est fixé par la continuation de son péritoine avec celui des régions voisines et sur ses limites la séreuse forme des replis qui augmentent sa solidité et constituent de véritables ligaments. Nous devons à Trèves une description très claire de ces liens et la détermination de leur signification d'après les données de l'anatomie comparée. M. Tuffier a également présenté à ce sujet, à la Société anatomique (novembre 1886), des pièces fort intéressantes. Nous avons retrouvé sur tous les cadavres d'enfant que nous avons examinés les ligaments décrits par ces auteurs, ils deviennent beaucoup plus apparents par l'insufflation du gros intestin.

Le ligament le plus important sur lequel M. Tuffier a le premier attiré l'attention, est le ligament *supérieur*.

Au point où le péritoine abandonne la face postérieure du gros intestin pour se réfléchir sur la fosse iliaque, on le voit former en dehors une bride saillante des plus évidentes, due au froncement de la séreuse. Ce repli va

M.-T.

2

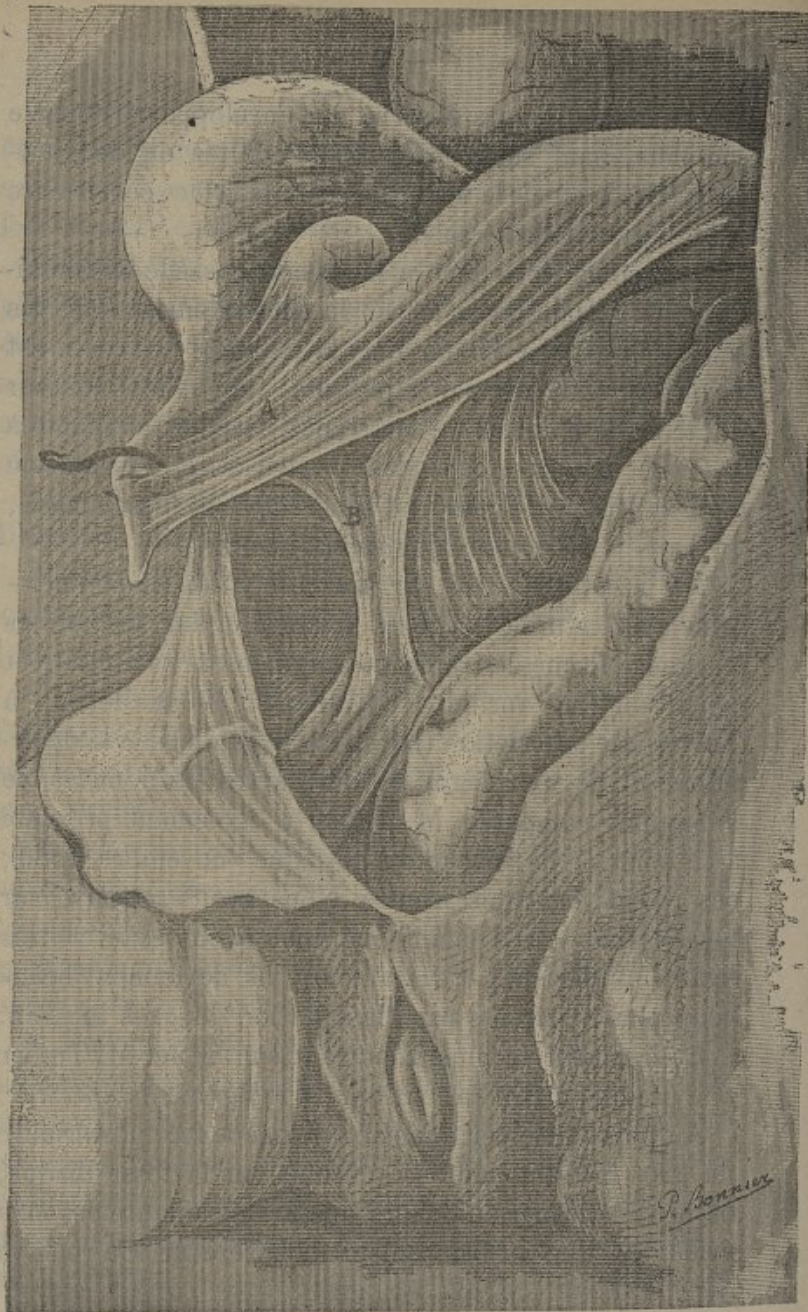

FIG. I

Disposition normale du péritoine au niveau du cœcum.

- A. — Meso-appendice primitif (repli sans vaisseau de Trèves).
- B. — Meso-appendice définitif contenant l'artère iléo-colique postérieure.

se perdre sur la paroi postérieure de l'abdomen en remontant quelquefois très haut, jusqu'au voisinage du bord adhérent du foie ; il délimite, en général, par en haut, une fossette en forme de nid de pigeon qui se creuse à mesure que l'on distend l'intestin. C'est là l'obstacle principal à l'abaissement du cœcum, et lorsqu'on tire l'intestin en bas et en dedans on voit cette bride se soulever, se tendre et déterminer sur la face externe et jusque sur la face antérieure du cœcum des plis radiés. Il mérite donc bien le nom de *ligament suspenseur* que leur donne M. Tuffier.

En bas, il existe un second ligament qui se tend lorsque l'on cherche à relever le cœcum et à le faire basculer en avant, c'est le meso-appendice, il est bien moins épais et moins solide que le ligament précédent. Il a la forme d'une lame triangulaire antero-postérieure dont le sommet est placé entre la racine de l'appendice et l'embouchure de l'iléon dans le cœcum. Son bord antérieur correspond à l'appendice, son bord postérieur au tissu cellulaire de la fosse iliaque, et son bord inférieur est libre et concave ; comme Trèves l'a montré, ce soulèvement du péritoine est dû au passage d'une branche artérielle iléo-colique postérieure qui se porte à l'appendice et est toujours nettement visible. Les dimensions de ce ligament peuvent subir certaines variations, quelquefois son bord postérieur est très court et le repli, peu saillant, paraît venir de l'iléon : quelquefois, au contraire, il est très long, et nous l'avons vu descendre jusqu'à l'arcade crurale à peu près au niveau de l'orifice interne du canal inguinal. Sur un cadavre féminin où il

était extrêmement développé, nous l'avons vu plonger dans le petit bassin et se continuer avec la partie latérale correspondante du ligament large.

On peut encore trouver parfois deux petits replis verticaux sur la face postérieure du cœcum ou plutôt du côlon au point où le péritoine se réfléchit, ces replis deviennent plus saillants lorsque l'on relève l'intestin. Quant au *repli sans vaisseaux* et au soulèvement formé par le passage des vaisseaux iléo-coliques antérieurs que signale Trèves, ils n'ont aucun rôle fixateur, aussi n'avons-nous pas à les décrire.

On voit donc, en somme, que le cœcum est relié au péritoine pariétal postérieur par deux ligaments à peu près verticaux, l'un en haut, l'autre en bas; l'inférieur moins solide et n'agissant sur le cœcum que par l'intermédiaire de l'appendice peut être renforcé par de petits replis qui lui sont parallèles et s'insèrent plus ou moins haut sur le cœcum.

Sur le *côlon ascendant*, la disposition est beaucoup plus simple, l'enveloppe péritonéale est le plus souvent incomplète (Trèves, 74 fois sur 100) et la face postérieure de l'intestin adhère alors lâchement à la paroi, mais le péritoine forme par sa réflexion sur les faces latérales deux ligaments parallèles longeant tout le bord de l'intestin. Sur le côlon le péritoine viscéral adhère bien moins intimement à la tunique musculieuse sous-jacente qu'au niveau du cœcum (Tuffier).

Le *côlon transverse* se trouve suspendu dans la cavité abdominale par deux replis à peu près perpendiculaires l'un à l'autre; le premier, le mesocôlon transverse, se

fixe à la paroi postérieure de l'abdomen s'étendant d'un rein à l'autre en passant au devant de la troisième portion du duodénum. De là, il se porte en avant et un peu en bas pour se fixer sur l'intestin. Étroit à ses extrémités, il va en s'élargissant vers la partie moyenne donnant ainsi à ce point du côlon une grande mobilité.

Le second repli qui descend verticalement de la grande courbure de l'estomac aborde le côlon par sa partie supérieure et antérieure, il n'est autre chose que la lame antérieure du grand épiploon qui, séparée originairement du côlon transverse, s'unit à lui par des adhérences secondaires et lui constitue un second meso qui s'oppose à son abaissement, tout en lui laissant toute liberté pour se porter en avant ou en haut.

Il existe de plus au niveau des angles droit et gauche du côlon deux petits ligaments qui les maintiennent fixes, ils sont situés dans le prolongement du meso-côlon transverse « ces deux petits replis triangulaires à bord antérieur concave et libre, forment comme deux petites tablettes sur lesquelles reposent à droite le foie et à gauche la rate » (Baraban. Dict. des sc. médic., art. Péritoine). Le repli du côté gauche est le plus volumineux et le plus constant c'est le nid de pigeon de la rate ou ligament phréno-colique de quelques auteurs.

Le *colon descendant* ne diffère du côlon ascendant que par la rareté un peu moindre du meso (36 pour 100 au lieu de 26, Trèves), il est donc un peu plus souvent mobile que celui du côté opposé.

L'*S iliaque* est la partie la moins fixe du gros intestin au moins dans sa partie moyenne et le repli péritonéal qui

la soutient mesure là 10 à 12 cent. en général et peut même exceptionnellement atteindre 27 cent.

Lorsqu'on relève cette anse intestinale on voit souvent le feuillet gauche soulevé par une artère volumineuse se rendant à l'S iliaque, ce soulèvement parfois très saillant peut être considéré comme un ligament, mais il est peu important à cause de la longueur du meso. Dans un cas nous avons vu ce repli descendre très bas sur la fosse iliaque et atteindre l'anneau inguinal interne. Baraban dit que, dans certains cas, il peut descendre dans l'excavation et se continuer chez la femme avec le ligament large ; cette disposition est intéressante à rapprocher de celle que nous avons signalée plus haut par le meso-appendice.

Le rectum ne se rencontrant pas dans les hernies sa disposition ne nous occupera pas.

La disposition du péritoine n'est pas toujours telle que nous venons de la décrire et l'on peut voir des *anomalies* qui donnent au gros intestin une mobilité beaucoup plus grande et constituent ainsi une prédisposition certaine aux hernies de ce viscère.

Ces différentes anomalies nous semblent correspondre chacune à une période de l'évolution embryonnaire du tube digestif. Sans doute cette évolution est très imparfaitement connue et les descriptions des auteurs contiennent encore beaucoup d'hypothèses ; cependant un point très important a été établi par M. le professeur Farabeuf ; c'est la torsion du pédicule mésentérique, d'où résulte le passage de l'artère mésentérique supérieure en avant du duodénum. C'est par la constatation d'une anomalie que

cet anatomiste est arrivé à confirmer l'hypothèse qu'il avait formulée plusieurs années auparavant ; or il nous semble que la plupart des autres anomalies sont également des arrêts de développement et que leur groupement peut permettre de reconstituer, en partie au moins, les diverses étapes de la migration du gros intestin.

On sait que le tube intestinal est d'abord rectiligne et que, avant de subir de déplacement important, son calibre se modifie et produit la différenciation de l'intestin grêle et du gros intestin, ce dernier occupe à cette période la partie inférieure du pédicule mésentérique. M. Farabeuf a pu constater un cas où l'intestin avait conservé cette disposition, l'artère mésentérique supérieure était restée en arrière du tube intestinal et tout le gros intestin encore en paquet à la partie inférieure de la cavité abdominale possédait un mésentère identique à celui de l'intestin grêle.

Hervey (Soc. anat., 1870, page 338) a observé un cas correspondant à un stade un peu plus avancé : le cœcum, le colon ascendant, le colon transverse se trouvaient mêlés à la masse de l'intestin grêle et reliés au même mésentère que celui-ci, de telle sorte que la séreuse, qui tapissait la partie droite de la paroi abdominale postérieure, passait directement au devant du rein sans rencontrer le gros intestin. Mais ces divers organes avaient déjà subi un mouvement d'ascension et étaient situés sous l'estomac. Pôzzi dans une hernie diaphragmatique (obs. 127) signale une disposition analogue de l'intestin. Plus tard, le cœcum se reporte à droite, c'est ce qu'a constaté Lockwood (St-Barthol. hosp. Rep. XIX, p. 255)

dans un cas où le cœcum était sous le foie et se continuait immédiatement par le côlon transverse normal. Le côlon descendant était encore mobile et avait un mésentère spécial refoulé sur la partie gauche de l'abdomen. Trèves a vu, lui aussi, deux fois le cœcum placé horizontalement sous le foie et contenu dans un repli se continuant avec le meso-côlon transverse. Le mésentère dans ces cas avait une ligne d'insertion à peu près horizontale pour venir gagner le cœcum. Ces faits diffèrent du précédent en ce que le côlon descendant était normal et s'était, par conséquent, déjà fixé.

A mesure que le développement du fœtus avance, on voit l'origine du gros intestin s'allonger et alors le cœcum se trouve refoulé vers la fosse iliaque et le côlon ascendant se constitue, restant d'abord mobile et ne se fixant qu'une fois qu'il a atteint sa place définitive. Quelquefois, cette fixation n'est accomplie que pour sa portion supérieure et le reste ainsi que le cœcum sont encore mobiles et reliés au mésentère dont le bord postérieur est encore sensiblement transversal. Godlée (obs. 115) a pu, sur un nouveau-né, constater cette disposition, il en est de même de Murray (Dict. de S. Cooper, traduct. de Delamarre, Paris, 1855), qui a vu « sur un cadavre de jeune homme les 6 ou 7 derniers pouces d'iléon entourés d'une gaine péritonéale complète mais commune à cet organe, au cœcum et au côlon ascendant. Le péritoine se détachait à droite des 11^e et 12^e côtes, se portait vers en bas sur le côlon ascendant et le cœcum d'où il se jetait sur l'iléon pour l'envelopper de toute part et se perdre ensuite sur le reste du mése-

tère, tout ce paquet intestinal y gagnait une extrême mobilité.

Sur un fœtus de 7 mois 1/2 (Obs. 11 et fig. II) nous

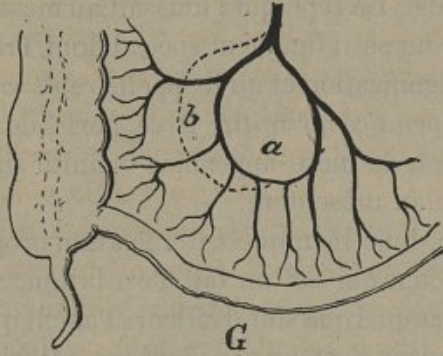


FIG. II

Montrant la disposition identique des vaisseaux sur l'intestin grêle *a* et le côlon *b*, dans un cas où le côlon est contenu dans le mésentère de l'intestin grêle *G*.

avons vu le mésentère remonter sur le côlon ascendant jusqu'à 2 c. de la crête iliaque, de telle sorte que le côlon et l'iléon faisaient partie d'une grande anse analogue à celles de l'intestin grêle. Les vaisseaux coliques avaient la même disposition en arcade que les vaisseaux de l'intestin grêle. Ajoutons que le même sujet portait un arrêt de développement du scrotum et un hypospadias.

Sur une pièce que M. Chaput a eu la bonté de nous montrer (obs. 99), le mésentère atteignait presque la moitié de la hauteur du côlon ascendant. Enfin, Richard (Soc. anat., 1846, page 337), dit avoir vu 3 ou 4 cas analogues à ceux-ci, entre autres, un présenté par M. Wic-kam à la Société anatomique.

M.-T.

3

En suivant encore le développement du gros intestin, nous arrivons au stade qui le plus ordinairement est définitif ; le côlon ascendant est fixé dans toute sa hauteur, mais le cœcum reste libre et s'écarte plus ou moins de l'intestin grêle. Le repli qui l'unissait au mésentère reste marqué par un petit ligament spécial dont Trèves a bien montré la signification et qu'il appelle *repli sans vaisseau* ou *meso-appendice primitif*; il se porte de la base de l'appendice ou du meso-appendice définitif sur l'iléon au bord opposé au mésentère.

Il semble donc bien que cette fixation progressive du côlon ascendant qui est un fait d'évolution, se produise de haut en bas quel que soit d'ailleurs l'agent qui produise cette adhérence, n'est-on pas, dès lors, autorisé à penser que, dans certains cas, cette fixation dépassera le terme habituel et pourra s'étendre jusque sur le cœcum, c'est ainsi que nous croyons devoir interpréter les cas certains d'ailleurs, dans lesquels le péritoine se comporte sur le cœcum absolument comme sur le côlon ascendant.

En même temps, la descente du cœcum peut aussi avoir dépassé les limites ordinaires, et cet intestin se trouve alors au contact immédiat de l'arcade crurale et de la fossette inguinale, le cas de Beaumetz (obs. 39) et celui de Demeaux (obs. 6) en sont des exemples et nous verrons qu'ils sont en quelque sorte le trait d'union entre ces dispositions anormales et les hernies à sac incomplet.

Enfin, signalons un fait (fig. III) que nous avons constaté sur un nouveau-né et qui n'est que l'exagération de la disposition précédente ; non seulement le cœcum était

absolument fixé et sa face antérieure seule recouverte

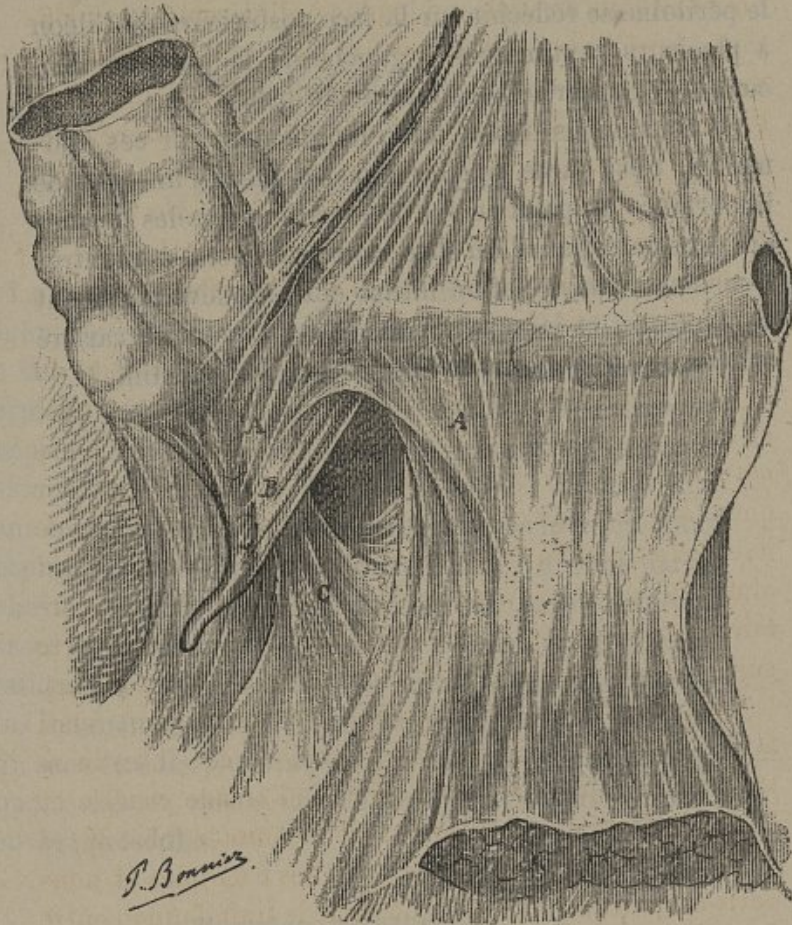


FIG. III

Montrant la disposition anormale du mésentère qui cesse à plusieurs centimètres à gauche du cœcum, laissant ainsi la fin de l'intestin grêle et le cœcum fixés comme le côlon. Les replis normaux A meso-appendice primitif; B meso-appendice définitif, et C ligament inférieur du cœcum délimitent une fosse iléo-cœcale inférieure où tout l'appendice était logé.

par le péritoine, mais encore les derniers centimètres de l'intestin grêle avaient la même disposition et l'on voyait le péritoine se réfléchir sur la face postérieure de l'iléon à plusieurs centimètres à gauche de la jonction iléo-cœcale et gagner le bord interne du psoas.

Si nous avons insisté aussi longuement sur ces anomalies, c'est parce qu'elles nous semblent d'une grande importance au point de vue de la pathogénie des hernies du gros intestin et qu'elles nous serviront à montrer l'existence d'une relation intime entre le développement de l'intestin et la production de telle ou telle variété anatomo-pathologique de hernies du gros intestin.

CHAPITRE II

ANATOMIE PATHOLOGIQUE

Le gros intestin peut se rencontrer dans toutes les régions herniaires, aussi nous faut-il étudier chaque genre de hernie l'un après l'autre ; mais d'une part pour les hernies rares nous nous contenterons de mentionner simplement les faits que nous avons pu rassembler, toute description d'ensemble étant impossible ; d'autre part dans certaines régions, la présence du gros intestin étant absolument classique et ne donnant lieu à aucune particularité anatomique digne d'être signalée, nous pourrons passer rapidement sur les hernies ombilicales, diaphragmatiques et toutes les hernies rares pour nous arrêter plus longuement sur les hernies inguinales et crurales, qui, sans être les plus fréquentes sont cependant les plus importantes en raison des caractères spéciaux qu'elles peuvent présenter.

Hernies ombilicales.

C'est dans les hernies ombilicales que l'on rencontre le plus souvent le gros intestin.

La situation du côlon transverse et sa mobilité souvent

considérable suffisent à indiquer même a priori qu'il doit fréquemment s'engager dans les trajets herniaires ombilicaux ou adombilicaux, et la clinique vient montrer que la présence de ce viscère est aussi fréquente que celle de l'intestin grêle. S'il forme une anse complète on trouve derrière lui son meso plus ou moins allongé et déformé. Le côlon est le plus souvent accompagné chez l'adulte par l'épiploon qui dans bon nombre de cas semble même l'avoir précédé.

Chez le nouveau-né on trouve moins fréquemment le côlon que l'intestin grêle au moins lorsqu'il s'agit de petites hernies, car à cet âge le côlon est plus fixe, son meso le retient plus près de la colonne vertébrale et le foie très volumineux le cache et l'empêche de se porter vers l'ombilic.

Les portions verticales du côlon se voient rarement dans ces hernies, quand elles s'y trouvent, elles y ont été attirées secondairement par le côlon transverse comme dans le fait publié par Doyen (obs. 120); cependant Legendre (obs. 116) a vu une fois le côlon ascendant seul, mais il ne donne pas de détails sur la disposition du péritoine au niveau de cet intestin.

Le cœcum lorsqu'il présente ses ligaments ordinaires ne saurait remonter jusqu'au niveau de l'ombilic, et si nous le trouvons plusieurs fois signalé c'est que dans ces cas, le mésentère s'étendait sur le côlon ascendant, donnant ainsi à l'origine du gros intestin la mobilité de l'iléon. Ainsi dans le cas rapporté par Godlee (obs. 115) le cœcum n'était nullement fixé à la fosse iliaque et le côlon ascendant se reliait au bord droit du mésentère.

De même dans le fait de Meunier (obs. 117) le côlon ascendant n'était pas à sa place mais remontait au devant de l'intestin grêle sur la partie médiane de l'abdomen et après avoir décrit quelques flexuosités se continuait avec le côlon transverse qui était normal.

Nous ne ferons que mentionner les cas de hernies ombilicales remontant à la période fœtale ou même embryonnaire dans lesquels presque tout l'intestin est logé dans un sac énorme constituant un diverticule de la cavité abdominale. Tels sont, par exemple, les cas de Tonné (obs. 113), de Dupuy (obs. 123) et de Houel (obs. 125). Le musée Dupuytren possède 3 spécimens de ces énormes hernies fœtales.

La présence du gros intestin n'apporte pas de modifications notables à la constitution de la hernie et le sac est absolument analogue à celui des hernies de l'intestin grêle.

Hernies diaphragmatiques.

Richard analysant 50 cas de hernies diaphragmatiques donne comme ordre de fréquence des organes contenus dans ces hernies : l'estomac, l'épiploon, le côlon, l'intestin grêle, la rate, le foie, le pancréas, le duodénum et enfin le cœcum. Nous avons pu réunir 35 faits dans lesquels il s'agissait du gros intestin ; ils sont à peu près également répartis entre les hernies traumatiques et les hernies congénitales (12 congénitales, 17 traumatiques, 6 indéterminées).

Dans 28 cas il s'agissait du côlon transverse seul ou

avec l'estomac. Desprès (art. Diaphragme du Dict. de méd. et de chir. pr.) en cite 6 autres, mais sans aucun détail. Le plus souvent c'est l'angle gauche de l'arc colique qui se déplace; on sait en effet que les hernies diaphragmatiques, surtout celles qui sont congénitales siègent en général à gauche. Lorsque le déplacement est plus accusé, l'extrémité supérieure du côlon descendant est également entraînée mais secondairement, on a pu voir ainsi jusqu'à 50 cent. de côlon (Roller, obs. 146). Cet engagement du côlon peut être favorisé par la mobilité anormale de cet intestin, comme dans le cas de Barden-Hewer (obs. 131). Lacchi (obs. 145) a vu l'intestin dans un cas où il avait séjourné longtemps dans la cavité thoracique, se fixer à la plèvre par des adhérences inflammatoires.

La présence du cœcum est très rare comme on le voit d'après le relevé de Richard; nous en comptons 6 cas dans nos observations, dans les 3 seules où l'observation contienne quelques détails sur la disposition de cet organe on voit qu'il possédait un mésentère qui lui était commun avec l'intestin. Dans les 2 cas de Pozzi (obs. 127) et de Dubois (obs. 130) le mésentère remontait jusque sur le côlon transverse et dans l'observation de Dumontpallier (obs. 128) il est dit que les côlons ascendant et transverse passaient au devant puis au-dessous de l'intestin grêle pour aller joindre le côlon descendant qui était normal; une telle mobilité ne saurait s'expliquer sans l'existence d'un mésentère. Ces différentes dispositions de l'intestin se rattachent manifestement aux anomalies de développement que nous avons étudiées plus haut.

Enfin l'on peut voir à titre de monstruosité la plus

grande partie de l'intestin passer dans le thorax. Chez un enfant mort une heure après sa naissance Broomall (obs. 129) constata une hernie diaphragmatique contenant la rate, le pancréas, l'estomac et tout l'intestin sauf une petite anse de duodénum, le côlon descendant et le rectum.

Hernies ventrales.

Reignier dans sa thèse publiée en 1879 a réuni sur ce sujet 18 observations parmi lesquelles on compte deux hernies du gros intestin. Dans l'une, observée par Lapeyronie « le côlon était descendu de la longueur d'un pied pour former une hernie ventrale », les appendices épiploïques de cet intestin adhéraient au sac. Le second fait est dû à Gaillard ; la hernie contenait le cœcum dans lequel avaient séjourné « des os de pied de cochon et des noyaux de cerises ».

Nous avons trouvé la relation d'un 3^e fait publié par Heulard d'Arcy, en 1853 (obs. 108) ; la hernie produite brusquement par rupture du péritoine, siégeait un peu au-dessus du canal inguinal et contenait le cœcum accompagné de 18 cent. d'intestin grêle.

Ces hernies sont d'ailleurs plus intéressantes par leur trajet que par leur contenu, souvent elles présentent un double orifice profond, ainsi en était-il dans les cas de Banks (obs. 109) et de Legendre (obs. 116).

Hernies lombaires.

Comme elles sont exceptionnelles et de plus ne réclament, en général, aucune opération, ce n'est que par hasard qu'on peut, à l'autopsie, constater leur contenu. Rigodin (th. de Paris, 1872) note sur 21 hernies dont le contenu est signalé, 1 fois chacun des côlons et ajoute que le plus souvent la hernie du côlon ne sera pas contenue dans un sac. Romascu (th. de Paris, 1881) cite un cas où on aurait pu dans une hernie de Jean-Louis Petit sentir le côlon à travers les téguments, mais comme il n'y a pas eu de vérification anatomique on ne peut en tenir compte.

Hernies obturatrices.

Nous n'avons trouvé aucune mention de hernie obturatrice, Nicaise (Dict. encyclop. des sc. méd.) dit cependant que l'appendice peut s'engager dans le canal obturateur, Pimbet (thèse de Paris, 1882) reproduit cette assertion, mais sans citer de fait à l'appui. Enfin Vinson qui a rassemblé 20 cas de hernies obturatrices n'a jamais vu signaler le gros intestin. Il est juste d'ajouter que les hernies obturatrices que l'on constate à l'autopsie sont le plus souvent vides alors même que l'état du sac prouve qu'elles étaient habitées pendant la vie.

Hernie ischiatique.

Papen (obs. 162) a relaté l'observation d'une hernie ischiatique énorme, étudiée par lui sur le cadavre d'une femme de 50 ans; presque tout le côlon était descendu dans le sac.

Hernie vaginale.

Levret a observé une hernie de l'S iliaque sur la paroi postérieure du vagin.

Hernies inguinales et crurales.

La présence du gros intestin dans une hernie inguinale ou crurale est certainement un fait rare, ainsi Velpeau dit n'avoir rencontré que deux hernies de l'S iliaque dans toute sa carrière. Mais il nous est impossible de fixer le degré exact de fréquence de ces cas, il faudrait, en effet, pour cela un résumé de la pratique entière d'un ou de plusieurs chirurgiens et les statistiques faites en réunissant les faits publiés seraient certainement fautives puisqu'elles ne grouperaient que des faits présentant des particularités et ne tiendraient pas compte des cas classiques que l'on ne publie pas.

Nous avons réuni ensemble ces deux groupes de hernies parce qu'ils offrent de très grandes ressemblances

au point de vue spécial qui nous occupe. En effet, les particularités anatomiques des hernies du gros intestin résident presque exclusivement dans la disposition des viscères dans le sac; le trajet et les rapports avec les enveloppes extérieures, qui constituent évidemment les principales différences entre les hernies inguinales et crurales, sont, au contraire, les mêmes pour le gros intestin et l'intestin grêle.

Trajet et rapports de la hernie. — Dans la hernie crurale on retrouve le trajet et les rapports classiques, nous n'avons donc pas à les décrire. Pour les hernies inguinales il s'agit le plus souvent de hernies obliques externes, c'est-à-dire suivant le canal inguinal, et si nous avons vu quelques cas où le trajet était direct au moment où la hernie était examinée, c'était toujours des cas de hernies très anciennes et très volumineuses, ainsi les observations de Broca (obs. 73) et d'Alexandre (obs. 25). Dans ces faits, le canal avait subi les modifications ordinaires, les deux orifices s'étaient rapprochés et en même temps fortement élargis, dans le cas d'Alexandre « l'anneau fibreux très épaissi admettait le poing ».

La fréquence relative des hernies vagino-péritonéales paraît être à peu près la même pour les hernies du gros intestin que pour les autres. Nous en avons recueilli neuf faits certains, mais il est impossible d'évaluer par un chiffre cette fréquence, car beaucoup d'observations, tout en laissant croire à la possibilité d'une hernie congénitale ne sont pas assez explicites à cet égard et l'on sait que certaines hernies vagino-funiculaires sont difficiles à

reconnaître au cours d'une opération et que de plus elles n'ont guère attiré l'attention que depuis quelques années.

Le volume que présente la tumeur herniaire est extrêmement variable, parfois elle peut être assez petite pour passer inaperçue lorsque, par exemple, l'appendice iléo-cœcal est seul engagé dans le trajet ou lorsqu'il s'agit d'un pincement latéral (Dubourg, obs. 94). Le plus souvent ces hernies ont un volume moyen, mais si elles sont mal contenues, elles paraissent avoir plus de tendance encore à s'accroître que celles de l'intestin grêle, et l'on peut voir alors ces cavités énormes dans lesquelles il semble que l'abdomen se soit vidé de la plus grande partie de son contenu (cas d'Alexandre, obs. 27; d'Yvan, obs. 92; d'Herbert, obs. 23; de Lieber, obs. 71; de Lebert, obs. 26).

Les hernies crurales ont en général un volume bien moindre, et le cas de Chaput (obs. 99) où la tumeur remplissait presque tout le triangle de Scarpa est tout à fait exceptionnel.

Contenu. — Voici, par ordre de fréquence, les organes cités dans les observations que nous avons réunies.

| CAS. | Hernies inguinales. | Hernies crurales. |
|---|---------------------|-------------------|
| Cœcum (et appendice)..... | 8 | 5 |
| Cœcum et fin de l'iléon..... | 11 | » |
| Cœc. — fin de l'iléon, — portion du côlon ascend. | 8 | 1 |
| Appendice seul..... | 17 | 5 |
| S iliaque seul..... | 14 | 1 |
| S iliaque et int. grêle..... | 7 | » |
| Côlon ascend. ou descend..... | 5 | » |
| Côlon transverse..... | 4 | » |

On voit que c'est le plus fréquemment l'une des extrémités de l'arc du côlon que l'on rencontre, plus souvent le cœcum que l'S iliaque, surtout à la région crurale, que de plus la portion sus-jacente à celle qui fait partie de la hernie peut être entraînée secondairement. Malgaigne a cependant publié un cas (obs. 69) où le côlon avait précédé le cœcum dans le sac herniaire et Tuffier a observé un cas analogue (obs. 9). De même le cœcum est souvent accompagné de la fin de l'iléon qui semble plutôt le suivre que le précéder comme le voulait Scarpa.

Nous ferons remarquer la rareté des hernies du côlon transverse, la disposition des deux ligaments sur laquelle nous avons insisté plus haut permet sans doute de comprendre que les déplacements de cet organe soient bien plus difficiles vers l'arcade crurale que vers les régions ombilicale ou diaphragmatique, cependant on sait que la lame péritonéale que lui fournit le grand épiploon est loin d'être très résistante, et l'on peut se demander si la rareté des observations ne tient pas à ce que le côlon transverse ne présente dans ces hernies aucune particularité anatomique digne d'être publiée.

Dans un certain nombre de cas le cœcum a été trouvé dans des hernies du côté gauche (observations 10, 13, 23, 25, 32, 34, 35). Par contre du côté droit Goyrand a vu l'S iliaque (obs 74) et Lesauvage le côlon descendant (obs. 83). Dans un cas présenté par Henriet à la Société anatomique (obs. 81) l'S iliaque se trouvait également dans une hernie droite, mais il y avait inversion splachnique générale.

On sait que les hernies doubles sont fréquentes, on

ne peut donc s'étonner que Malgaigne ait eu l'occasion d'observer sur deux malades (obs. 60 et 69) le cœcum et l'S iliaque descendus chacun dans le canal inguinal correspondant. Les diverticules du gros intestin, quoique moins fréquents que ceux de l'intestin grêle, peuvent néanmoins se rencontrer dans les hernies ; c'est ainsi que Robert Law a observé un diverticule de l'S iliaque dans une hernie inguinale.

Le gros intestin peut, comme l'iléon, être accompagné par l'épiploon ; d'après nos observations, il semblerait cependant que la présence de cet organe soit moins fréquente (11 fois contre 28), mais peut-être est-ce là l'effet du hasard.

Sac herniaire. — Le point le plus intéressant de cette description anatomique est l'étude des rapports du sac herniaire avec les organes qui y sont contenus. Lorsque la hernie renferme de l'intestin grêle ou de l'épiploon, ces organes ont la disposition qui leur est habituelle, ils sont contenus dans un sac qui les enveloppe complètement et dans lequel ils restent absolument libres tant qu'il ne survient pas d'inflammation.

Mais pour le gros intestin les rapports sont loin d'être toujours aussi simples. Depuis longtemps on a remarqué qu'il était fréquemment fixé au sac, alors que ce fait est exceptionnel pour l'intestin grêle. J.-L. Petit, Arnaud avaient signalé plusieurs faits que nous citons plus loin, mais il n'avaient en vue que les difficultés opératoires causées par ces adhérences. Brachi, en 1812, dans son étude intitulée *de hernia inguinali immobili*, insiste sur cette

fixation de l'intestin mais sans en indiquer la cause.

C'est Scarpa qui, la même année, dans son traité des hernies, est venu mettre ce point en lumière et démontrer qu'il fallait distinguer deux sortes d'adhérences ayant des caractères très différents ; les unes ne se produisant souvent qu'un certain temps après l'apparition de la hernie, succèdent toujours à un travail inflammatoire, elles sont caractérisées par leur situation irrégulière, leur surface rugueuse et comme chagrinée, manquant du poli normal des séreuses, leur épaisseur considérable et leur consistance fibreuse ; Scarpa les nomma adhérences charnues accidentelles. Les autres se constituent en même temps que la hernie, existent en dehors de toute complication inflammatoire, mais ce qui les distingue surtout, c'est leur aspect, elles sont formées en effet par le péritoine normal lisse et luisant comme le reste du sac ; elles sont régulières et souples, enfin elles ont un siège presque constant, la partie postérieure du sac herniaire.

Scarpa exposa nettement l'origine de ces adhérences qu'il nomma adhérences charnues naturelles. « Cette espèce d'adhérence, dit-il, est formée par les mêmes liens qui fixaient naturellement l'intestin dans la cavité abdominale et qui ont été entraînés avec lui dans le scrotum. Elles ne s'observent point dans toutes les hernies scrotales, mais seulement dans celles du gros intestin, c'est-à-dire dans les hernies scrotales du côté droit qui sont formées par le cœcum, l'appendice vermiforme et le commencement du côlon, et dans celles du côté gauche qui renferment l'S romaine du côlon. »

L'existence ou l'absence de ces adhérences nous per-

met de faire de ces hernies une division d'une importance capitale au point de vue anatomique et surtout au point de vue pratique. Suivant qu'il y aura ou non des adhérences de ce genre nous distinguerons des hernies avec sac complet ou des hernies avec sac partiel, les premières étant réductibles, les secondes ne l'étant pas ou l'étant incomplètement.

Hernies à sac complet. — Le plus grand nombre des hernies qui nous occupent, possède un sac complet comme on peut s'en rendre compte par la lecture de nos observations et l'on peut dire que, dans la majorité des cas, la réduction peut se faire sans difficulté lorsqu'il n'y a pas eu de complications.

Il en est toujours ainsi pour le côlon transverse (obs. 85, 86, 89) et presque toujours aussi, sinon toujours, pour l'S iliaque; le large meso qui la suspend dans la hernie présente absolument la disposition du mésentère, dans certains cas il est tendu comme un rideau et simule un cloisonnement vertical du sac (obs. 78).

Pour le cœcum, les sacs complets seraient très rares d'après la majorité des auteurs; Scarpa en décrivant les divers degrés de hernies cœcales admet même que ce sac ne peut être complet lorsque la hernie contient une certaine étendue du gros intestin. « Dans les hernies de la portion du côlon (descendant) située au-dessus des vaisseaux iliaques, de même que dans celles qui sont formées par le cœcum tout entier, on trouvera toujours une partie du gros intestin attachée au sac herniaire par les

mêmes liens qui la fixaient dans la cavité abdominale. » Cependant, si nous consultons nos observations, nous voyons que les cas de sac complet y sont beaucoup plus fréquents que ceux de sac partiel. Récemment encore Trèves à propos de 3 nouveaux cas qu'il avait observés, appelait l'attention de la Société de médecine de Londres sur la fréquence des sacs complets et Lockwood ainsi que Sidney Jones apportaient également des faits à l'appui de cette opinion.

Enfin, contrairement à ce que pourraient faire prévoir les données de l'anatomie normale, les côlons ascendant et descendant peuvent eux-mêmes posséder un sac complet. Sur 20 cas où ces organes existaient dans la hernie, seuls ou accompagnant soit le cœcum soit l'S iliaque ils étaient libres 7 fois (obs. 11, 12, 18, 22, 71, 84, 99) adhérents 4 fois (obs. 8, 9, 63, 65); dans les 5 autres cas la disposition ne peut être déterminée d'une façon certaine par suite de l'existence d'adhérences inflammatoires. Dans 2 des cas où le côlon ascendant était libre (obs. 11, 99) il est mentionné qu'il était relié au mésentère de l'intestin grêle, présentant ainsi une disposition sur laquelle nous avons déjà plusieurs fois insisté. Le premier cas surtout, qui nous est personnel, nous semble avoir une grande importance au point de vue de l'interprétation puisqu'il a été constaté sur un fœtus et qu'il ne peut s'agir là de modifications secondaires comme on peut en rencontrer dans les hernies anciennes.

Ce sac complet peut offrir diverses particularités que nous ne faisons que mentionner parce qu'elles ne présentent rien de spécial ici : soit sac à collets multiples

(obs. 24, 37), soit sac avec diverticule (obs. 87 et 100), soit enfin sac inguino-interstitiel (obs. 74) ou inguino-propéritonéal (obs. 44); Kronlein de Berlin compte, sur 24 hernies inguino-propéritonéales, 4 cas de hernie de l'intestin grêle et de l'appendice.

Hernies à sac incomplet. — C'est surtout au niveau du cœcum que se voit cette variété de sac, aussi est-ce là que nous l'étudierons d'abord, d'autant plus que la disposition de la séreuse y est plus simple que sur les côlons.

Le prolongement que la séreuse envoie dans le canal herniaire est appliqué à l'une des faces du cœcum, et ses deux parois accolées délimitent deux culs-de-sac qui s'avancent plus ou moins sur la circonférence de l'intestin, on comprend donc qu'il puisse y avoir des variétés infinies.

Lorsque le péritoine ne tapisse qu'une des faces du cœcum, il forme un *sac latéral*. Tous les auteurs classiques décrivent cette variété de sac, et cependant Trèves dit ne l'avoir jamais observée et semble se refuser à l'admettre. Son existence est cependant indiscutable, nous en avons recueilli 6 exemples certains pour le cœcum et son appendice. De ces faits, l'un a été observé par M. Ricard qui a eu l'obligeance de nous montrer la pièce anatomique. Il s'agissait d'une hernie inguinale, on y voyait le cœcum fortement aplati, accolé à la face postérieure d'un sac plus large que lui; en disséquant ce sac, on avait séparé en même temps la face postérieure du cœcum de ses adhérences profondes et au premier abord cet intestin

ne semblait être qu'un^e épaissement du sac. Nous reproduisons d'ailleurs plus loin l'observation que M. Ricard a bien voulu nous communiquer (obs. 8). Un second fait est dû à Cloquet qui a déposé la pièce au musée Dupuytren. Les 3 autres faits empruntés à Maligne (obs. 60), à Follet (obs. 2) et à Laborde (obs. 3) sont également probants.

Ce sac latéral se trouve en rapport par sa face externe d'un côté avec le cœcum auquel il adhère surtout au centre, de l'autre côté il double les téguments de la hernie et présente les caractères ordinaires, aussi n'est-ce qu'une fois le sac ouvert que l'on peut reconnaître cette disposition.

Sa forme est très variable ainsi que son volume ; quelquefois fort restreint il n'occupe que la partie supérieure de la hernie (Follet); dans ce cas on peut voir l'intestin sous l'influence de la distension produite par les gaz qu'il contient, s'incurver du côté du sac, tandis que sa paroi opposée prend un plus grand développement et masque plus ou moins le prolongement séreux. Dans d'autres cas le sac est assez vaste, il descend jusqu'à la partie inférieure de la hernie et peut être bien plus large que l'intestin qui paraît alors n'en être qu'une annexe. Dans ce sac on voit assez souvent s'engager l'épiploon ou l'intestin grêle formant une seconde hernie qui possède un sac ordinaire et peut être étranglée par le collet comme cela eut lieu dans le fait de Cappa (obs. 7). Ces rapports de l'intestin grêle avec le cœcum et le sac herniaire sont parfois beaucoup plus complexes, ainsi sur une pièce que Demeaux a présentée à la Société anatomique on pou-

vait voir le cœcum placé transversalement sur l'anneau inguinal, sa paroi supérieure étant seule recouverte de péritoine; la paroi inférieure qui en était dépourvue s'était déprimée pour pénétrer dans le canal herniaire puis secondairement la paroi supérieure cédant à la poussée de l'intestin grêle avait suivi formant une cupule sur laquelle reposaient des anses d'iléon il en était résulté en somme une sorte d'invagination intestinale dans la hernie (obs. 6).

C'est, en général, à la partie antérieure et interne de l'intestin que se trouve fixé le sac latéral, le reste de la circonférence intestinale est fixé au tissu cellulaire qui double les enveloppes propres du testicule, en arrière et en dehors il est appliqué contre la glande spermatique et le cordon qu'on est exposé à blesser lorsqu'on cherche à libérer l'intestin.

L'on peut voir ces rapports se modifier, l'intestin ayant subi dans sa descente un mouvement de torsion sur son axe, la partie dépourvue de séreuse se trouve alors être antérieure et le sac est devenu postérieur. Scarpa cite un fait de ce genre « en disséquant une hernie de cette espèce (à sac latéral) très volumineuse, je trouvai les viscères tellement contournés sur leur axe, que leur union avec la paroi était devenue antérieure, de sorte que pour découvrir le sac herniaire, je fus obligé de faire une nouvelle incision à la face interne de la tumeur » (Scarpa, loc. cit., p. 175). Il en était de même dans l'observation publiée par Beaumetz. On comprend de suite l'importance de ce fait au point de vue de la Kélotomie et le danger qu'on court d'ouvrir l'intestin dans un cas semblable.

Hernies sans sac. — On voit que le sac herniaire peut être réduit à de faibles dimensions et qu'il peut aussi occuper une situation anormale, on comprend dès lors qu'il puisse passer inaperçu au cours d'une opération et que certaines de ces hernies puissent être prises pour des hernies sans sac. C'est ainsi que Scarpa interprète les faits donnés pour des hernies sans sac et il affirme en s'appuyant sur l'anatomie normale qu'il doit toujours y avoir un sac. Cependant l'absence du péritoine admise par les classiques nous semble absolument certaine. Si l'on peut conserver des doutes pour les cas où la disposition de la hernie n'a été observée que pendant la kélotomie, comme dans les cas de Steiger, de Lucerne (obs. 9), de Cabaret (obs. 102) et d'Heulard d'Arcy (obs. 98) ; le fait observé par Sernin (obs. 4) suffit à lui seul à permettre d'en affirmer la possibilité. Cette hernie ayant été trouvée à l'autopsie, on a pu l'étudier complètement, or, l'intestin adhérait partout aux téguments de la hernie et en examinant par l'abdomen le trajet inguinal on constata que le péritoine ne présentait à ce niveau ni lacération, ni prolongement et qu'il ne descendait nullement dans ce canal.

Variétés intermédiaires de sac. — Entre ces types, hernies à sac complet, à sac latéral ou même sans sac, il peut exister une série de variétés intermédiaires de sac. Ainsi par exemple, le cas de Laborde (obs. 3) correspond à un degré plus avancé que celui de Ricard (obs. 8). De même que le meso contenu dans la hernie peut être plus ou moins large, il peut être aussi plus ou moins haut. S'il a la hauteur de l'intestin hernié et une épaisseur égale

à son calibre, l'on arrive au sac latéral; que ce meso soit au contraire très mince et très court laissant libre par en bas la plus grande partie de la hauteur de l'intestin l'on arrive à un sac presque complet.

Lorsqu'on ouvre un tel sac en incisant la hernie sur sa partie antérieure on remarque qu'il est large et paraît envelopper tout l'intestin, le cœcum et son appendice par exemple; ces organes sont sur cette face absolument libres de même qu'au niveau de leur extrémité inférieure l'on peut les relever, mais on s'aperçoit dans cette manœuvre que les deux parties latérales du sac après s'être avancées plus ou moins sur la face postérieure de l'intestin se replient brusquement et vont se continuer avec le péritoine viscéral qui recouvre les parties libres de l'intestin hernié, masquant en arrière une certaine partie de la circonférence de cet organe.

L'espace qui sépare ces deux culs-de-sac péritonéaux forme une véritable cloison allant de la paroi postérieure de l'intestin à la partie correspondante du sac où elle peut se mettre en rapport avec le cordon, si elle se reporte un peu en dedans. Cette cloison est plus ou moins épaisse, et plus ou moins haute. Dans certains cas elle ne présente qu'une très faible étendue et n'occupe que la partie tout à fait postérieure et supérieure, elle peut alors facilement passer inaperçue et cependant être suffisante pour s'opposer à la réduction. Nous reproduisons une observation personnelle (obs. 1) qui nous semble être un type de cette variété de sac. L'intestin paraissait absolument libre et ce n'est qu'après un large débridement qu'on put, en explorant le collet, constater que le doigt était arrêté en

haut et en arrière par un repli péritonéal très épais qui s'opposait à la réduction, l'autopsie a permis de vérifier la continuation de ce repli avec le meso-côlon. Dans certains cas ces adhérences ne sont pas situées dans la partie libre du sac mais dans le trajet inguinal et alors absolument inaccessibles si l'on ne prolonge pas l'incision. Enfin nous voyons dans une hernie du cœcum citée par Scarpa (ob. 21) les replis péritonéaux fixant le cœcum descendus jusqu'au voisinage de l'anneau mais sans s'y être encore engagés. Ce fait est particulièrement intéressant car il nous montre le mode de formation des adhérences naturelles, il n'est pas douteux que si la hernie eut continué à s'accroître le meso-cœcum aurait pénétré dans la hernie et aurait rendu l'intestin irréductible.

Ces adhérences, en effet, quand elles ne présentent pas une certaine laxité, fixent l'intestin par sa face postérieure, et si l'on essaie de le remonter, on le voit se couder sur lui-même et emprisonner dans son intérieur les gaz qu'il contient, ainsi distendu on ne peut le replacer dans le ventre qu'après un débridement très large et encore dès que l'on cesse de le comprimer les gaz le distendent de nouveau et le font se redresser comme un ressort et redescendre dans la hernie.

Les hernies des portions verticales des côlons peuvent aussi présenter un sac incomplet, on en a même signalé des cas dans des hernies de l'S iliaque, cependant cet organe est toujours entièrement recouvert par le péritoine et possède un meso plus ou moins long; jamais nous ne l'avons vu adhérer à la fosse iliaque, et Trèves, dans son étude, qui est le résumé de cent examens anatomiques,

ne mentionne pas non plus cette disposition, on peut donc se demander si, dans les cas que nous avons en vue, il ne s'agissait pas plutôt du côlon descendant que de l'S iliaque, d'autant plus que les limites de ces deux portions du côlon sont tout à fait artificielles et ne peuvent être établies nettement même à l'autopsie ; à plus forte raison au cours d'une opération ne peut-on déterminer lequel de ces deux organes on a sous les yeux. Cependant comme ces observations sont données par leurs auteurs pour des hernies de l'S iliaque et que nous n'avons aucune preuve absolue du contraire, nous leur conserverons leur titre en nous bornant à cette réserve.

Scarpa signale l'existence de sac incomplet dans les hernies du côlon iliaque et en donne un dessin (Scarpa, loc. cit., pl. VI, fig. III). L'on peut, comme pour le cœcum, distinguer plusieurs variétés de sac incomplet suivant l'étendue du revêtement péritonéal. Si le sac ne recouvre que la moitié de la circonférence de l'intestin, il représente l'analogue du sac latéral étudié plus haut à propos du cœcum, mais ici l'intestin, au lieu d'être rectiligne, formant une anse le sac aura une situation un peu différente et sera placé, soit dans la concavité de cette anse, formant ainsi une sorte de bourse aplatie bordée par l'intestin, soit plus souvent en avant ou en arrière, l'intestin, dans sa descente, s'étant tourné un peu en avant ou en arrière.

Dans ces cas, le bord concave central de l'anse sera seul recouvert de séreuse, et la convexité qui correspond au point par lequel pénètrent les vaisseaux, c'est-à-dire au bord mésentérique, adhèrera directement aux enveloppes

M.-T.

6

extérieures de la hernie ; c'est ce que nous trouvons dans une observation de Malgaigne (obs. 60) : « le sac n'existait qu'en avant ; l'intestin était véritablement en dehors de lui et l'avait entraîné comme le testicule entraîne la tunique vaginale..... L'S iliaque en dehors du sac était en contact avec le tissu cellulaire de la fosse iliaque qu'elle avait entraîné dans le scrotum ». Il s'agit bien là, croyons-nous, d'un sac intermédiaire aux deux branches de l'anse intestinale, sac tel que nous le décrivons, la partie de l'intestin qui reposait sur le tissu cellulaire de la fosse iliaque se trouve ici tournée en dehors et adhère aux téguments du scrotum.

L'observation publiée par Boussi peut faire penser à une disposition semblable ; dans ce cas (obs. 63) l'anse herniée constituée par l'S iliaque et une portion du côlon descendant adhérait par toute sa face convexe et faisait corps avec le sac dans lequel étaient descendues secondairement des anses d'intestin grêle. La ressemblance qui existe entre cette disposition et celle qui existait dans l'observation de Malgaigne nous avait d'abord fait croire à un second cas de sac latéral, malgré l'existence de la péritonite herniaire ancienne sur laquelle insiste l'auteur, la localisation précise des adhérences était un argument en faveur de cette interprétation ; cependant l'examen attentif de cette observation nous amène bien plutôt à conclure, comme le fait d'ailleurs l'auteur, que l'S iliaque a dû descendre dans le sac avec son meso qui s'est moulé à la face interne du sac et par ses adhérences a fixé peu à peu l'intestin de son bord adhérent à son bord libre ; ce qui vient à l'appui de cette manière de voir c'est que,

dans la plus grande partie de son étendue, on pouvait dédoubler le sac en deux couches dont l'interne devait être le meso-côlon iliaque.

Le sac herniaire peut être beaucoup plus étendu que dans le fait de Malgaigne, dans certains cas il ne manque que tout à fait en haut où il fait un petit meso soit à l'un des chefs soit aux deux chefs de l'anse. Ladroitte (obs. 61) a présenté à la Société anatomique une hernie scrotale formée par la fin du côlon descendant et toute l'S iliaque, le sac était tellement étendu qu'il est donné pour complet. cependant l'auteur ajoute qu'il existait à la partie supérieure et postérieure des adhérences suffisantes pour s'opposer à la réduction, tant que le sac conservait ses connexions normales avec le scrotum ; ces adhérences n'avaient nullement les caractères des néo-membranes inflammatoires et de plus lorsque, après avoir libéré la face externe du sac, on le refoulait dans l'abdomen avec l'intestin, on voyait ces replis disparaître complètement et l'on pouvait par l'examen de l'abdomen constater leurs connexions avec le meso-côlon iliaque.

On comprend que la détermination de la nature de ces adhérences soit très difficile, pour ne pas dire impossible, lorsqu'elles n'ont été constatées qu'au cours d'une opération ; pour s'assurer qu'il ne s'agit pas d'une adhésion partielle et de cause inflammatoire du gros intestin au collet du sac, il faudrait pouvoir en apprécier l'aspect extérieur, la consistance et l'étendue, savoir si elles se prolongent dans le canal, or elles sont toujours situées trop profondément pour cela ; c'est ainsi que dans un cas (obs. 52) que nous avons vu opérer par notre maître,

M. Schwartz, l'intestin libre dans tout le reste de son étendue était fixé à la partie postero-interne du collet du sac et était irréductible même après débridement; nous pensions qu'il s'agissait du meso-côlon iliaque mais M. Schwartz nous fit observer que cela était impossible à affirmer et que ce pourrait être une simple adhérence inflammatoire. La même objection s'applique aux observations de Robert (obs. 62) et de Roussel (obs. 64).

Enfin mentionnons, en terminant cette description anatomo-pathologique, un cas observé par M. Tuffier qui montre bien la complexité que peut présenter la disposition du péritoine. Dans ce cas (obs. 9) le côlon ascendant formait une anse assez longue dans une hernie, l'une des branches de cette anse était continuée par le cœcum renversé, et le péritoine formant le sac se refléchissait pour tapisser seulement le cœcum auquel il formait un sac complet tandis que le côlon restait tout entier extrapéritonéal.

CHAPITRE III

PATHOGÉNIE

L'analogie très grande qui existe entre les hernies du côlon transverse et celle de l'intestin grêle nous dispense d'insister sur le mode de production des premières, le mécanisme doit être en effet le même, remarquons seulement que la fixation préalable du grand épiploon dans un trajet herniaire peut contribuer fortement, par suite de la rétraction que lui fait subir l'inflammation lente dont il est le siège dans ces cas, à attirer le côlon dans la hernie.

De même, la liberté en général complète du cœcum et la mobilité qu'on lui constate fréquemment en dehors de toute anomalie, suffit à expliquer les hernies formées par cet organe seul et possédant un sac complet; si le cœcum est placé un peu plus bas, ou s'il présente une longueur excédant quelque peu la normale, son engagement sera plus facile encore; la production de ce genre de hernies est donc très simple à comprendre; il en est de même *a fortiori* de l'S iliaque avec sac complet.

Mais la difficulté commence lorsqu'il s'agit d'expliquer, d'une part les hernies des côlons ascendant ou descendant avec sac complet; d'autre part les hernies du cœcum

et même de l'appendice avec un sac incomplet ou sans sac. Dans ces cas, en effet, ces organes ont avec le péritoine herniaire des rapports différents de ceux qu'ils présentent normalement avec la séreuse et il nous faut chercher à quoi est due cette modification. Si nous consultons Scarpa à ce sujet, nous voyons que cet auteur distingue pour la production de ces hernies, deux modes de *locomotion* de l'intestin : tantôt l'intestin glisse dans le tissu cellulaire de la région lombo-iliaque, en arrière du péritoine qu'il décolle sur son passage et arrive ainsi jusqu'au pli de l'aîne où il peut s'engager dans un trajet herniaire en entraînant incomplètement la séreuse. Tantôt, au contraire, l'intestin déprime et distend le péritoine qui l'enveloppe, le pousse devant lui en s'en coiffant de plus en plus, puis arrivé au niveau de l'orifice herniaire s'y engage en s'entourant d'un sac complet, si la portion libre fait seule hernie, ou possédant des adhérences à la partie supérieure, si la partie herniée est plus longue ; l'auteur italien distingue alors, suivant l'étendue de l'intestin engagé dans le canal, 3 degrés de hernies.

Mais d'abord, nous ferons remarquer que cette base de classification, qui répond peut-être à la majorité des cas, ne peut assurément répondre à tous, et que la forme plus ou moins complète du sac n'a pas de rapports constants et nécessaires avec l'étendue du viscère hernié, puisque l'appendice engagé seul dans une hernie peut avoir un sac incomplet tandis que l'on peut observer un sac complet dans une hernie du côlon ascendant.

De plus, le mécanisme d'après lequel le gros intestin glisserait sous le péritoine, comme peut le faire le rein

lorsqu'il se déplace, nous semble difficile à admettre ; chez l'adulte au moins, un glissement qui devrait s'étendre à toute la hauteur du côlon nous semble impossible par suite des adhérences intimes que possède le péritoine sur l'intestin. Au niveau du cœcum et de l'origine du côlon, nous avons tenté bien des fois de séparer la séreuse, mais elle fait corps avec la paroi intestinale et se déchire si l'on cherche à l'isoler. Au niveau du côlon ascendant où l'adhérence du péritoine est bien moindre qu'au niveau du cœcum ce glissement est possible, le cas de M. Tuffier que nous avons déjà signalé en est un bel exemple, le renversement du cœcum prouve qu'il a été entraîné secondairement et que la descente du côlon ascendant a précédé la sienne (obs. 9).

La distension du péritoine est plus admissible puisque l'on sait quel développement peuvent prendre certains sacs herniaires même lorsque des adhérences s'opposent au glissement des parties voisines, mais les conditions sont bien différentes, le sac herniaire fixé au niveau de l'orifice et ne pouvant fuir d'aucun côté supporte toute la pression de la sangle abdominale et du diaphragme, le gros intestin au contraire est plutôt soutenu par cette pression qui applique contre lui les anses d'intestin grêle, et le poids de son contenu ne peut avoir grande efficacité pour distendre le péritoine.

Nous nous garderions cependant de nier que le glissement et la distension du péritoine puissent intervenir dans la production de ces hernies, comme ils interviennent par exemple dans la hernie de la vessie, mais nous croyons qu'ils n'ont souvent qu'un rôle secondaire, et n'inter-

viennent que lorsque le déplacement de l'intestin est préparé par une cause préexistante. Cette cause nous paraît être une modification dans la conformation des ligaments péritonéaux.

Si l'on se reporte aux anomalies que nous avons étudiées, on comprend que lorsque le commencement du côlon possède la même disposition péritonéale que l'intestin grêle, lorsqu'il est relié au mésentère, il devra dans les hernies se comporter comme celui-ci et comme le cœcum, c'est-à-dire posséder un sac complet. Si nous consultons maintenant nos observations, nous trouvons que sur les 7 cas où le côlon ascendant engagé dans le canal inguinal possédait certainement un sac complet (nous mettons de côté les cas où l'on ne fait que nommer les organes contenus dans la hernie), 2 fois on ne peut savoir quelle était la disposition du péritoine, les malades ayant guéri; sur les 5 cas restants l'anomalie en question est signalée 2 fois (obs. 11 et 99); dans les 3 autres cas on ne dit rien de l'état du péritoine, il est juste d'ajouter que ces 3 cas présentaient des particularités saillantes qui avaient déterminé leur publication et sur lesquelles se concentrait l'attention de leurs auteurs. Si nous passons des hernies inguinales aux hernies ombilicales et diaphragmatiques, le fait est plus manifeste, l'anomalie doit être en effet plus étendue pour permettre un tel déplacement, aussi nous voyons que dans les deux seuls cas où le cœcum a été rencontré au niveau de l'ombilic (cas de Godlee 115; cas de Meunier, 117) le côlon était enveloppé par un grand repli qui lui laissait une mobilité extrême. Il est évident qu'on ne peut tenir compte des observations se

rapportant à ces énormes hernies embryonnaires, car les auteurs se contentent alors d'énoncer les organes que renferment ces tumeurs sans donner aucun détail sur leur topographie. Pour les hernies diaphragmatiques le même fait est manifeste et nous avons déjà cité les cas de Pozzi Dumontpallier et Dubois (obs. 127, 128 et 130).

Cette disposition n'a pas seulement d'influence sur la forme du sac, elle nous paraît avoir aussi une certaine importance sur la production même des hernies du cœcum. Dans ces cas, en effet, cet organe libre sur le bord convexe de l'anse formée par l'iléon et le côlon est absolument analogue aux diverticules que l'on rencontre parfois sur l'intestin grêle et l'on sait que ces diverticules s'engagent facilement dans les hernies, c'est un fait que formulait Broca à la Société anatomique en 1853 : « Toutes les fois, disait ce chirurgien, qu'un individu atteint d'une hernie a un diverticule intestinal, celui-ci s'engage dans le sac herniaire ».

La mobilité que peut présenter le côlon descendant comme l'ont montré les recherches de Trèves, jouera le même rôle par rapport aux hernies de cet organe et nous pouvons conclure que les dispositions anormales qui laissent aux côlons une laxité parfois égale à celle de l'intestin grêle doivent jouer dans la production des hernies et dans la formation d'un sac complet un rôle au moins aussi important que le glissement et la distension de la séreuse.

Si maintenant nous passons aux cas inverses dans lesquels les parties normalement recouvertes de péritoine, cœcum et appendice, sont trouvées découvertes dans les

hernies, ils nous semblent s'expliquer très bien par les cas anormaux dans lesquels le cœcum abaissé et appliqué sur l'arcade crurale n'est recouvert que sur une de ses faces par le péritoine, disposition que nous avons pu observer une fois et que nous décrivons plus haut. Les cas de Beaumetz (obs. 39), de Demeaux (obs. 6), celui de Sernin (obs. 4) surtout où il est spécifié que le péritoine passait au-dessus de la fossette inguinale sans présenter le moindre prolongement ni la plus légère dépression, nous semblent s'interpréter bien mieux ainsi que par le décollement du péritoine viscéral, décollement qui, nous l'avons vu, est tout à fait problématique. Dans ces cas la hernie commence probablement par l'engagement d'une seule paroi du cœcum, celle qui est appliquée sur la fossette et qui est poussée à chaque effort sans pouvoir se soustraire à cette pression, il se produit alors un fait que l'on a constaté dans le pincement latéral de l'intestin grêle, cette paroi se déprime, s'allonge et finit par s'engager dans le canal ; secondairement on peut voir la paroi péritonéale s'engager également et il se forme un sac latéral, ou bien elle peut encore s'invaginer dans la cavité du cœcum et faire en quelque sorte un sac herniaire aux anses d'intestin grêle qui la suivent comme cela eut lieu dans le cas de Demeaux.

Mais ces différentes anomalies, nous avons cru pouvoir, par leur groupement en une sorte de progression croissante, les rattacher au développement de l'intestin ; si donc nous ne nous sommes pas trompés, nous pouvons tirer de ce chapitre la conclusion suivante. Les différentes anomalies du gros intestin, sans être la cause constante

des hernies de cet organe doivent jouer dans leur production un rôle important. Ces anomalies paraissent se rattacher à l'évolution du gros intestin ; les unes résultant d'une fixation insuffisante de ce viscère, prédisposent aux hernies à sac complet, les autres tenant à une fixation portée au delà des limites ordinaires, donnent lieu à des hernies sans sac ou à des hernies à sac incomplet. Ces dernières sont d'ailleurs beaucoup plus rares que les premières.

Ajoutons en terminant que cette prédisposition est tout à fait indépendante des modifications acquises ou congénitales des canaux inguinaux et cruraux, qui sont la vraie cause des hernies ; et qu'elle ne peut agir que si le sujet a une hernie ou y est exposé de par la conformation anatomique de sa paroi abdominale, son rôle n'est en somme que de déterminer l'engagement dans le canal herniaire du gros intestin plutôt que d'une anse d'intestin grêle.

CHAPITRE IV

ÉTIOLOGIE

Il y a dans l'étiologie des hernies deux groupes de causes qu'il importe de bien distinguer. Dans le premier on peut réunir toutes les causes qui amènent du côté des parois abdominales des modifications suffisantes pour permettre la formation d'un trajet herniaire, dans ce groupe se rangent les considérations générales relatives à l'hérédité, à l'âge, au sexe et aux professions; les vices de conformation de la paroi abdominale et en particulier la persistance du canal vagino-péritonéal. Enfin, il faut encore ajouter le rôle que joue le phénomène de l'effort et tous les actes physiologiques et pathologiques dans lesquels il intervient.

Ces causes président à la production de toutes les hernies, préparent et tracent, en quelque sorte, la voie à la hernie, mais n'ont aucune action pour déterminer l'issue d'un organe plutôt que d'un autre, aussi ne doivent-elles pas nous arrêter, nous nous contenterons de mentionner seulement la fréquence relative de la hernie inguinale du cœcum chez les enfants, c'est un fait sur lequel Féré, dans une étude sur les hernies des nouveau-nés (Rev.

mens., 1879, p. 43) et après lui Launois (Rev. des mal. de l'enfance, 1883), insistent, à juste titre; sur 22 cas de hernies inguinales du cœcum, dans lesquels l'âge du début est mentionné d'une façon précise, nous relevons 9 cas à 1 an et au-dessous, 7 à moins de 14 ans et 6 au-dessus de 20 ans.

Mais il est d'autres causes qui agissent non plus sur le trajet herniaire, mais sur l'un des organes de l'abdomen pour déterminer son engagement, c'est ainsi que l'on a invoqué la distension permanente de la vessie et l'affaiblissement consécutif de sa paroi musculaire comme cause de la hernie vésicale; c'est à ce titre seulement que pourrait agir sur l'intestin grêle l'allongement primitif du mésentère qui avait été donné comme cause des hernies, ce sont ces causes-là qui sont seules intéressantes pour nous; malheureusement elles sont presque complètement ignorées. Scarpa invoque le poids des matières fécales qui peuvent s'accumuler dans le gros intestin et surtout dans le cœcum, mais on comprend de suite que cette cause ne peut avoir qu'une faible influence. Nous comprendrions mieux l'action d'une tumeur du gros intestin qui, par son poids, pourrait le dévier et l'entraîner vers le pli de l'aîne, ou encore d'une tumeur voisine agissant par refoulement, comme dans le cas que M. de Lapersonne a publié en 1880, où un kyste du rein avait dévié et fortement coudé le côlon ascendant.

Dans quelques cas de hernie congénitale, il semble que la descente du cœcum dans la vaginale soit secondaire à des adhérences contractées entre l'appendice et le testicule pendant sa migration, tel est le fait publié par

Sandifort (obs. 41), où l'appendice descendu dans la vaginale adhéraît en partie au testicule et en partie au fond du sac herniaire, ces adhérences présentaient nettement le caractère inflammatoire et d'après leur ancienneté paraissaient remonter à l'époque de la descente du testicule.

En tous cas, ces différentes causes expliquent peu de hernies inguinales ou crurales et ne peuvent avoir aucune action sur la production des hernies ombilicales ou diaphragmatiques.

Les développements dans lesquels nous sommes entrés dans les deux chapitres précédents montrent d'ailleurs que la vraie cause est, dans bon nombre de cas au moins, la disposition anormale du péritoine.

CHAPITRE V

SYMPTÔMES ET DIAGNOSTIC

Autant la partie anatomique de l'histoire des hernies du gros intestin était riche en faits, autant la partie symptomatique est pauvre. Ces hernies n'ont que rarement pu être distinguées de celles de l'intestin grêle tant qu'elles étaient exemptes de complications et n'ont été reconnues le plus souvent qu'au cours d'une opération nécessitée par leur étranglement ou d'une tentative de cure radicale; aussi les symptômes qu'on leur attribue sont-ils peu caractéristiques et souvent même hypothétiques.

En général, elles ont un début lent et progressif, il est rare qu'elles apparaissent brusquement à la manière des hernies dites *hernies de force*; on comprend cependant que le fait puisse se produire dans les cas où le gros intestin possède une très grande mobilité et nous avons relevé ce début brusque dans un certain nombre de nos observations (obs. 19, 23, 26, 45).

Les symptômes fonctionnels par lesquels se traduisent ces hernies ne présentent, en général, aucune particularité; Scarpa avait noté l'existence de « coliques d'irritation coïncidant avec le gonflement de la hernie ou son

affaissement, des sensations de pesanteur et de tiraillements dans le scrotum peu avant la défécation » ; Leichtenstern (obs. 125) a observé un malade atteint de hernie diaphragmatique qui, au moment des garde-robes, était pris d'accès d'oppression, mais on sait que tous les hernieux peuvent, sous l'influence de la distension que ces efforts déterminent du côté de la tumeur, éprouver des sensations douloureuses diverses et d'autre part l'oppression notée dans cette hernie diaphragmatique ne paraît tenir également qu'à son augmentation de volume et par suite peut exister également dans une hernie ne contenant que de l'intestin grêle.

Les alternatives de constipation et de diarrhée notées dans une hernie diaphragmatique (obs. 133) sont également à peu près sans valeur.

L'examen de la hernie montre, en général, une tumeur irrégulière, bosselée, présentant parfois des indurations nettement limitées et dues aux appendices épiploïques, mais il est bien rare que l'on puisse à travers les enveloppes de la hernie reconnaître leur nature. Dans une hernie de l'S iliaque nous avons remarqué avant la kélotomie de petites masses dures, mobiles, fuyant sous le doigt et l'opération nous montra que ces bosselures étaient des appendices épiploïques, ce que nous n'avions pas supposé tout d'abord. D'ailleurs nous ne pensons pas qu'on puisse les distinguer des masses que forme l'épiploon plus ou moins modifié par la péritonite chronique. Certains auteurs cependant disent avoir pu, par le palper, reconnaître à travers les téguments la forme du gros intestin, c'est ainsi que Trèves sur une femme de 56 ans, très

amaigrie, dit avoir senti facilement le cœcum et l'appendice engagés dans une hernie crurale au niveau de laquelle la peau était très amincie.

Nous ne nous occuperons pas de la palpation des flancs et des fosses iliaques qui, d'après Scarpa pourrait quelquefois permettre de reconnaître l'absence du gros intestin.

L'irréductibilité de la tumeur a une plus grande valeur lorsqu'elle existe dès l'apparition de la hernie, mais il est rare que l'on soit appelé à la constater à cette époque et de plus elle ne peut se rencontrer que dans les hernies avec sac incomplet qui sont, comme nous l'avons vu, de beaucoup les moins fréquentes. Ce signe perd toute sa valeur si la hernie est déjà ancienne, alors même que le malade n'aurait eu aucune manifestation de péritonite, car l'on sait bien aujourd'hui combien la formation d'adhérences péritonéales peut être latente.

Diagnostic. — On voit donc que le plus souvent, si l'on s'en tient à un examen ordinaire, la présence du gros intestin dans une hernie passera inaperçue ; cependant si l'attention est spécialement attirée sur la possibilité de ce fait, on pourra par certains moyens d'exploration arriver à un diagnostic au moins probable. C'est ainsi que l'injection d'eau et de gaz dans le rectum devra produire du côté de la hernie, des modifications de volume, de consistance et de sonorité s'il existe une portion du gros intestin, tandis qu'elle n'amènera aucune modification s'il ne s'y trouve que de l'intestin grêle.

C'est, croyons-nous, Bérard aîné qui, en 1827, a le premier montré comment l'administration d'un lavement pouvait révéler la présence du gros intestin dans une hernie. Chez un malade atteint de hernie inguinale gauche étranglée il reconnut qu'il était impossible d'injecter dans le rectum plus de quelques cuillerées de liquide, il pensa alors que l'étranglement devait siéger sur l'S iliaque et son diagnostic fut vérifié. Robert (obs. 62) put également par ce signe reconnaître une de ces hernies. Enfin dans un cas communiqué par M. Périer à la Société de chirurgie (obs. 90) on voyait, sur un malade porteur d'un anus contre nature suite de hernie étranglée, le liquide injecté dans le rectum ressortir immédiatement par le trajet fistuleux, ce qui suffisait à prouver que la lésion siégeait très bas sur le gros intestin.

Ce mode d'exploration a été également employé pour des hernies non étranglées, l'injection successive d'eau et d'air détermine alors dans la hernie la production de gargouillements caractéristiques.

C'est surtout pour les hernies diaphragmatiques que ce mode d'exploration a été employé, là en effet, l'auscultation et la percussion sont des moyens très imparfaits pour établir le volume de la tumeur et la détermination des organes qui y sont contenus peut, jusqu'à un certain point, aider à cette évaluation. Nous citerons comme exemple très intéressant de ce diagnostic l'observation de Leichtenstern (ob. 125) dans laquelle l'auteur décrit, les modifications stéthoscopiques que produisaient dans le côté gauche du thorax, les injections rectales d'eau et d'air. Il est évident que le même mode d'exploration pour-

rait donner des renseignements, plus précis encore ; lorsque la hernie est perceptible à l'extérieur.

Lorsque l'appendice cœcal est seul descendu dans les bourses, la tumeur qu'il forme peut être à peu près inappréciable ; ainsi, Sandifort (obs. 41) a vu l'application d'un bandage sur une hernie scrotale, dans laquelle la présence de cet appendice avait été méconnue déterminer des accidents mortels.

Dans l'observation 104, la hernie ne fut reconnue que le lendemain du début des accidents ; elle a pu même passer complètement inaperçue et être reconnue seulement à l'autopsie (obs. 46). Aussi dans les cas où malgré les signes d'étranglement intestinal on ne trouve pas de hernie, faut-il avant de s'arrêter à l'idée d'un étranglement interne explorer très attentivement et interroger la sensibilité de tous les orifices herniaires surtout de ceux du pli de l'aîne. Quelquefois l'existence d'un point douloureux nettement localisé pourra permettre d'éviter l'erreur.

C'est surtout pendant la kélotomie que le diagnostic de ces hernies présente de l'importance pour éviter la blessure de l'intestin et prévoir les diverses difficultés qui peuvent se présenter en particulier au moment de la réduction. Ainsi, il faut toujours dans l'incision des enveloppes de la hernie penser à la possibilité d'un sac latéral occupant peut-être une situation anormale et n'inciser les différentes enveloppes qu'avec le plus grand soin et couche par couche. Dans un cas où le professeur Richet avait incisé les téguments en faisant un pli à la peau et en coupant d'un seul coup de haut en bas de ce pli,

L'appendice vermiforme fut intéressé et laissa échapper des bulles gazeuses qui mirent sur la voie de l'accident (obs. 96). On se méfiera beaucoup des sacs épais et scléreux qui peuvent englober plus ou moins l'intestin, comme dans le fait cité par Boussi où l'on crut avoir ouvert un phlegmon stercoral alors que l'écoulement de matières fécales était dû à l'ouverture de l'S iliaque (obs. 63). Lapointe (1880) a signalé un cas où un sac herniaire irrégulier simulait le gros intestin, par l'existence de dépressions transversales alternant avec des bosselures.

Une fois le sac incisé, si l'on reconnaît une hernie du gros intestin, il faudra vérifier de suite s'il y a des adhérences, rechercher les adhérences naturelles près du collet quelquefois très élevé, apprécier leur étendue et leur degré d'extensibilité. Si l'on ne trouve pas d'intestin dans le sac, on devra se rappeler qu'il y a des cas où l'appendice seul engagé dans le sac herniaire est assez modifié pour passer inaperçu, et pour pouvoir être pris pour le cordon spermatique altéré (obs. 39) ou pour une masse épiploïque (obs. 45).

Lorsque le cœcum est contenu dans un sac, il sera toujours facilement reconnu. Verneuil a cependant cité un cas où une anse d'intestin grêle engagée dans une hernie, présentait un brusque changement de calibre dû à une contracture de l'intestin et à la dilatation du bout supérieur. La différence des 2 portions était si grande « qu'on eût pu croire, au premier abord, que c'était l'abouchement de l'intestin grêle dans le gros intestin ». Il est évident qu'il suffit de savoir l'existence de ces cas pour éviter toute erreur.

Enfin, certaines variétés exceptionnelles de hernies inguinales ont pu prêter à la confusion avec une hernie à sac latéral. Berger cite un cas (rapporté dans la thèse de Duret, agrég. 1883, obs. XXVII, page 175) de hernie enkystée de la vaginale qui, pendant l'opération simulait une hernie du cœcum et de son appendice. On sait que ces hernies (*hernie enkystée de la vaginale*, A. Cooper. *Hernie à double sac*, Bourguet d'Aix) sont caractérisées par la pénétration plus ou moins complète du sac herniaire dans la vaginale distendue par une hydrocèle. Or Denonvilliers opérant une hernie de ce genre non diagnostiquée, constata que l'incision du premier sac donnait accès « dans une cavité spacieuse à la partie postérieure et interne de laquelle proéminait une saillie bosselée parcourue par de nombreux vaisseaux. Cette tumeur adhérait intimement à la face interne du sac, dans l'intérieur duquel elle faisait saillie, libre par ses faces antérieure, postérieure, externe, ainsi que par son extrémité inférieure. La séreuse après avoir tapissé la surface de la tumeur se réfléchissait pour se continuer sur les parois de la cavité, où proéminait la tumeur. L'extrémité inférieure de celle-ci portait un appendice flottant, qui lui était rattaché par un repli de la séreuse qui les revêtait l'une et l'autre. Au premier abord, on pouvait croire qu'on avait sous les yeux le cœcum et son appendice vermiculaire, compris dans la hernie et rattachés par le meso-cœcum. Un rapide examen suffit à Denonvilliers pour affirmer qu'il n'en était pas ainsi, que la cavité qu'il venait d'ouvrir était la tunique vaginale et que la saillie qui nous embarrassait n'était

autre que la hernie encore renfermée dans son sac. Celui-ci avait soulevé la tunique vaginale, distendue par une hydrocèle et l'appendice flottant qu'on apercevait à sa partie inférieure était constitué par le testicule. La cavité qu'on avait ouverte et prise pour le sac herniaire, se terminait, en effet, par un cul-de-sac à l'anneau inguinal externe et ne présentait pas de communication avec le péritoine ». Nous avons tenu à citer longuement cette observation qui montre, en même temps, que le danger d'une erreur, le moyen de l'éviter.

CHAPITRE VI

COMPLICATIONS ET PRONOSTIC

La complication la plus fréquente de ces hernies est la *péritonite herniaire*. Lorsqu'elle est subaiguë ou chronique, elle peut évoluer avec un retentissement nul ou presque nul sur l'état général, ne se révéler parfois que par des douleurs locales, des coliques et des alternatives de constipation et de diarrhée. Elle aboutit à la formation d'adhérences plus ou moins étendues qui rendent la hernie irréductible. On sait combien ces adhérences sont fréquentes à la région ombilicale, elles peuvent se produire partout, dans les hernies diaphragmatiques (obs. 131) comme dans les hernies inguinales.

C'est surtout au niveau de l'appendice que se voient ces adhérences, elles le fixent soit aux parties latérales du sac, soit au testicule; quelquefois elles suffisent à le transformer au point de le rendre méconnaissable comme dans le cas cité par Guersant (obs. 45). Les appendices épiploïques présentent souvent aussi des adhérences mais en général peu étendues. Enfin, dans certains cas, les néo-membranes péritonitiques s'étendent à tout le sac et sont disposées soit en nombreuses brides qui le sillonnent

nent et lui donnent un aspect aréolaire comme dans le cas publié par Alexandre (obs. 25), soit en couches continues qui en oblitérent une partie et transforment le reste en une coque épaisse et dépourvue de toute élasticité (obs. 61) au milieu de laquelle on est quelquefois obligé de sculpter en quelque sorte l'intestin pour l'isoler.

Dans bon nombre de cas la péritonite est plus aiguë, les symptômes généraux sont alors bien plus accentués et simulent l'étranglement herniaire, cependant on peut noter, comme caractères différentiels l'apparition sans cause extérieure et en dehors de tout effort, le début moins brusque, l'arrêt parfois incomplet des matières fécales et des gaz (obs. 47) et la rareté des vomissements fécaloïdes; ceux-ci peuvent pourtant exister comme l'a constaté Malgaigne dans un cas où le collet admettait deux doigts et où la péritonite était certaine (obs. 13). La mort peut être la conséquence de cette péritonite et alors on constate l'existence d'un épanchement purulent qui parfois a gagné la cavité abdominale, mais il n'existe pas de perforation intestinale dans ces cas. Parfois, au contraire, la péritonite évolue vers la guérison, les accidents se calment et l'on peut voir au bout de 8 à 10 jours la réduction se produire presque spontanément (obs. 60).

Les corps étrangers (Gaillard, obs. 111) arrêtés dans l'intestin, le plus souvent dans le cœcum, peuvent être l'origine de la péritonite. Amyand (obs. 56) a vu une aiguille amener la perforation de l'appendice cœcal et la formation d'une véritable *typhlite dans un sac herniaire*. C'est encore par la production d'une inflammation suppurative de l'appendice et par sa propagation au sac, que nous

croyons devoir interpréter, dans l'observation de Guer-sant (obs. 45), les accidents mortels déterminés par la pression d'un bandage sur une hernie de l'appendice qui avait été méconnue; il semble difficile d'admettre là une compression suffisante pour étrangler l'intestin, d'ailleurs à l'autopsie il n'y avait que des lésions de péritonite et pas de sphacèle de l'appendice.

Robert Law (obs. 68) a vu un fragment d'os perforer un appendice anormal de l'S iliaque descendu dans une hernie et donner lieu ainsi à une péritonite mortelle.

L'étranglement herniaire est plus rare que dans les hernies de l'intestin grêle, mais il est surtout moins complet; ce qui s'explique par le développement progressif de ces hernies et la nécessité pour leur production d'une dilatation considérable de l'anneau et du collet du sac.

Bien qu'il puisse être très serré dans certains cas (par exemple les obs. 40 et 44) il n'est le plus souvent que peu marqué au début et ne s'augmente que plus tard par la tuméfaction de l'intestin, aussi voyons-nous dans la plupart de nos observations que le débridement a été facile et qu'on n'a éprouvé aucune peine à introduire le bistouri de Cooper. Les altérations de l'intestin sont par suite plus lentes à se produire et le sphacèle peut ne se manifester que vers le 5^e ou le 7^e jour. Dans un cas de hernie inguino-interstitielle (obs. 74) Goyrand a vu l'intestin absolument indemne de sphacèle le 6^e jour et cependant l'on sait que l'apparition des lésions intestinales est en général bien plus rapide dans les hernies congénitales que dans les hernies acquises.

Il semblerait même que le gros intestin fut plus résis-

tant que l'intestin grêle pour un même degré de constriction, en effet, Laverine (ob. 19), Verneuil (obs. 66), Lehmann (obs. 37) ont pu constater l'intégrité presque absolue du gros intestin dans des cas où l'intestin grêle était déjà fortement altéré, peut-être la présence des appendices épiploïques formant un coussinet à la partie serrée, suffit-elle à amoindrir les effets de la constriction.

Les symptômes de l'étranglement sont également moins accusés, fait qui tient aussi à son siège sur un point très bas du tube digestif. Dans bon nombre de cas les accidents d'étranglement véritable ont été précédés par plusieurs ébauches survenues à une époque plus ou moins éloignée. C'est ce que nous avons noté dans les observations 60, 73 et 77.

Les vomissements sont rares et ne prennent le caractère fécaloïde que tardivement, quelquefois le 5^e ou le 6^e jour. Les symptômes généraux sont à peine marqués au début et l'on a même pu voir l'inappétence manquer (ob. 73). Mais malgré cette apparence bénigne, l'étranglement prend un marche progressive le météorisme devient extrême et se généralise à tout l'abdomen (Lau-gier), puis la mort ne tarde pas à survenir.

Il importe de remarquer que l'étranglement de l'appendice seul est aussi grave que celui d'une autre partie de l'intestin, et l'on peut le voir subir une constriction extrême (cas de Pick, obs. 40 et de Beaumetz, obs. 33) qui détermine des lésions mortelles.

Les fistules stercorales, lorsqu'elles siègent sur le cœcum ou sur l'appendice, paraissent avoir plus de tendance à guérir spontanément que lorsqu'elles répondent

à tout autre point du tube digestif (cas d'Arnaud, obs. 21). Cruveilhier a même vu le sphacèle du cœcum ne pas amener d'anus contre nature (obs. 93).

L'engouement stercoral vrai, qui est si rare pour l'intestin grêle que certains auteurs l'ont mis en doute, est plus fréquent au niveau du gros intestin. M. Duplay dit que sur 6 cas, cet accident a porté 4 fois sur le gros intestin ; la consistance des matières fécales et l'irrégularité de l'intestin rendent en effet l'obstruction plus facile en ce point. Le cas rapporté par Goyrand en est un exemple évident car il n'existait ni étranglement ni inflammation et l'intestin absolument sain (obs. 76) était bourré de matières fécales. Quant aux 2 faits d'engouement gazeux que cite le même auteur (obs. 67 et 74) nous croyons qu'ils rentrent dans les cas d'étranglement par engouement que décrivait Guersant en 1768, et constituent des étranglements peu serrés.

Enfin par suite de la fixité des côlons ascendant et descendant on peut voir la hernie amener une *occlusion intestinale* par la coudure de la portion abdominale de ces organes. Cette coudure existait dans le cas observé par Hartmann (obs. 84). Le côlon ascendant fixé dans la hernie par l'hypertrophie d'un appendice épiploïque, qui ne pouvait traverser le collet du sac, exerçait sur la portion de côlon située en amont une pression suffisante pour effacer le calibre de l'intestin.

Le même mécanisme permet d'expliquer certains cas de persistance des accidents après la réduction d'une hernie du cœcum, le fait est évident dans l'observation de M. Richet (obs. 16).

Le pronostic des hernies du gros intestin découle presque complètement de la gravité des diverses complications que nous venons d'étudier, aussi n'avons-nous pas à y insister davantage, nous ajouterons seulement que les adhérences naturelles, que peuvent présenter ces hernies, rendent la contention de la tumeur plus difficile et peuvent gêner considérablement dans la kélotomie.

CHAPITRE VII

TRAITEMENT

Les préceptes généraux du traitement des hernies sont complètement applicables à celles du gros intestin, nous chercherons donc seulement à mettre en lumière les quelques difficultés spéciales qui peuvent se présenter et les indications opératoires qui en sont la conséquence.

Tant que la hernie est exempte de complications, le seul traitement est le bandage appliqué méthodiquement et bien surveillé. Si par suite d'adhérences la hernie ne peut être réduite complètement, un bandage à pelote concave pourra rendre des services mais cet appareil demande encore plus de surveillance à cause des accidents inflammatoires qu'il peut déterminer, si la partie non réduite est de l'intestin. Enfin si la reproduction de ces accidents rendait l'application d'un bandage impossible, nous croyons qu'on pourrait être amené à pratiquer la cure radicale, celle-ci n'a souvent pas une réussite complète, mais elle permet au moins de s'opposer à la descente de l'intestin dans le scrotum et par conséquent rend le bandage tolérable. Segond cite (th. agrégat., 1883, p. 236)

à ce sujet le fait d'un malade opéré par Reverdin ; la cure radicale pratiquée pour une hernie du gros intestin avec épiplocèle volumineuse, eut un succès remarquable et le malade qui, auparavant, éprouvait sans cesse des troubles digestifs et des tiraillements épigastriques qui l'avaient obligé à cesser tout travail, pouvait après l'opération faire de grandes marches sans gêne ni fatigue.

Dans les observations 27, 33, 50, 82, 95, 103 et 109, la cure radicale fut également tentée pour des hernies non étranglées.

Les différentes complications seront traitées suivant les règles ordinaires. Dans l'étranglement, le degré souvent faible de constriction peut faire espérer le succès du taxis, cependant la distension gazeuse est souvent très considérable surtout au niveau du cœcum et elle peut même parfois gêner dans la réduction une fois le débriement fait. Il importe de pratiquer ce taxis avec beaucoup de précautions et de chercher à vider le plus possible l'intestin des gaz qu'il contient, car nous avons vu que le refoulement brusque de la hernie peut faire basculer le cœcum et déterminer un étranglement interne par coudure de l'intestin (cas de Richet, obs. 16).

Lorsque le taxis a échoué il ne faut pas se fier, alors même qu'on aurait pu faire le diagnostic de hernie du gros intestin, à la lenteur habituelle de la marche des accidents et à la fréquence des pseudo-étranglements, mais se décider de suite pour l'opération en se conformant à ce précepte formulé par M. le professeur Duplay : « Toute hernie intestinale ou intestino-épiploïque devenue irréductible depuis un temps très limité et qui

s'accompagne de constipation et de vomissements doit être considérée comme étranglée ». D'ailleurs même s'il s'agissait d'un pseudo-étranglement, la fréquence plus grande dans ces hernies des cas d'obstruction est encore une indication d'intervenir, car on sait que l'œdème inflammatoire que produit cette complication suffit, en tuméfiant les anses intestinales, à produire un rétrécissement relatif qui oppose aux matières fécales ou aux corps étrangers qui ont causé l'obstruction, une barrière infranchissable. Le débridement de l'anneau pourra au contraire permettre le refoulement des matières ou l'extraction du corps étranger suivie de l'entérorraphie.

Dans la pratique de la kélotomie deux points seulement méritent de nous arrêter : le siège de l'étranglement et l'existence d'adhérences.

La constriction au lieu d'être presque constamment produite par le collet du sac, comme cela se voit pour les hernies de l'intestin grêle, peut être occasionnée par les anneaux fibreux, lorsque le sac est incomplet par exemple (obs. 10, 96, 102, 108), ou par une bride cellulo-fibreuse accidentelle. Dans certains cas on pourra donc faire le débridement sans ouverture du sac.

La conduite à tenir lorsqu'il y a des adhérences de l'intestin au sac est plus délicate à formuler. Les adhérences inflammatoires seront traitées comme celles que l'on peut rencontrer sur l'intestin grêle, nous croyons que la règle est de toujours chercher à dégager l'intestin par la dissection de ces adhérences. M. Barrette (th. de doct. 1883) a bien montré le manuel opératoire de cette

dissection et les services que peut rendre l'entérorraphie dans les cas où l'intestin vient à être déchiré.

S'il existe des adhérences naturelles, on cherchera d'abord à se rendre compte exactement de leur situation et de leur étendue. Lorsque ces adhérences forment un meso assez long et laissent à l'intestin une certaine mobilité on pourra essayer la réduction en étirant légèrement le repli péritonéal, mais il faut se méfier de couder l'intestin en le réduisant, c'est ce qui paraît s'être produit dans notre observation 1 où le cours des matières ne s'est pas rétabli après l'opération. Si l'on conservait à ce sujet la moindre crainte, il vaudrait mieux débrider un peu ces adhérences d'un coup de ciseaux ou de bistouri.

Si le repli péritonéal est beaucoup plus court, et ne peut se laisser distendre, la meilleure conduite à tenir nous paraît être de chercher à décoller la face externe du sac; on sait en effet, que, lorsque le sac est isolé et mobile, l'intestin peut être réduit facilement, c'est ce que montre bien l'observation de Lacroix (obs. 61), où l'intestin était irréductible tant que le sac conservait ses connexions avec les plans sous-jacents, mais disparaissait complètement lorsque le sac avait été complètement isolé. Le fait rapporté par Féré (obs. 151) nous montre également que l'intestin pouvait se réduire en entraînant après lui le sac herniaire retourné en doigt de gant. Une fois le sac décollé il peut être préférable, au lieu de le réduire en totalité, d'en réséquer une partie en coupant par exemple le long du bord de l'intestin pour éviter que d'autres anses intestinales s'y engagent après la réduction dans le ven-

tre. C'est la conduite que préconisait récemment Küster, de Berlin, au XV^e congrès allemand.

Mais nous n'ignorons pas que ce procédé n'est pas applicable à tous les cas. Dans les hernies vagino-péritonéales, par exemple, le sac adhère très intimement aux tissus sous-jacents par sa face externe surtout au niveau de son extrémité inférieure. M. Segond a insisté sur les dangers que peut présenter cette dissection du sac et ici elle serait d'autant plus périlleuse que ces adhérences siègent le plus souvent au voisinage même du cordon.

Aussi lorsque la dissection du sac est impossible ou que l'intestin adhère directement aux enveloppes de la hernie on est obligé de libérer toute sa surface, si le tissu cellulaire qui fixe l'intestin est assez lâche, on peut quelquefois le rompre avec le doigt ou avec un instrument moussé ; mais dans certains cas on est obligé de pratiquer une dissection minutieuse avec le bistouri comme dans les adhérences inflammatoires.

Dans tous ces cas la pratique de la cure radicale avec suture des anneaux fibreux pourra être utile, pour éviter que l'intestin ne revienne au contact de ces tissus cruentés, où il prendrait rapidement de nouvelles adhérences.

On voit donc que pour nous l'abandon de l'intestin dans le sac, comme le conseillait Scarpa (ob. 20), doit être réservé aux cas exceptionnels où les adhérences sont telles que toute autre pratique est manifestement impossible, ou bien encore à ceux où des altérations profondes et étendues de l'intestin s'opposent à la réduction.

OBSERVATIONS (1)

I. — HERNIES INGUINALES

A. — Hernies du cœcum.

OBSERVATION I

*Hernie inguinale droite du cœcum. — Etranglement. — Kélotomie.
— Difficulté extrême de réduction. — Persistance de l'étranglement. — Mort. — Autopsie. — (Observation personnelle, inédite.)*

Le nommé Fav... Xavier, âgé de 34 ans, valet de chambre, entre le 11 juin 1885 à l'hôpital Beaujon dans le service de M. Labbé, salle St-Denis, n° 43.

Ce malade était depuis longtemps porteur d'une hernie inguinale droite qu'il pouvait réduire, mais qu'il maintenait difficilement réduite.

Le 7 juin elle sortit brusquement et prit un volume plus gros qu'à l'ordinaire, mais comme il ne se produisit pas d'autres accidents, le malade ne s'en inquiéta pas.

M. Millard, qu'il vint consulter, l'engagea à entrer à l'hôpital pour se reposer, ce qu'il fit le 11 juin.

A son entrée, on constate que la hernie a à peu près le volume

(1) Pour faciliter les recherches nous avons placé les cas de hernies avec sac incomplet au commencement de chaque groupe d'observations.

des deux poings, elle n'est pas extrêmement tendue, la pression au niveau du pédicule est à peine douloureuse, l'état général est bon, l'appétit conservé, le facies nullement modifié bien qu'il n'y ait eu ni selle ni expulsion de gaz par l'anus depuis plusieurs jours. Aussi laisse-t-on le malade au repos.

12 juin. Le malade a vomi à deux reprises cette nuit, les matières rendues étaient de couleur foncée mais elles n'ont pu être conservées pour être examinées, le malade ayant vomi par terre.

Malgré l'absence de douleur du côté de la hernie, malgré que les signes tirés du facies et de l'inappétence fassent défaut, M. Labbé se décide à intervenir.

Le malade n'est pas chloroformisé, une longue incision partage verticalement les téguments du scrotum à partir de l'anneau inguinal. On arrive rapidement sur le sac qui est ouvert sur la sonde cannelée. Une quantité assez considérable de sérosité citrine s'en échappe, elle ne présente d'ailleurs aucune odeur.

Quand le sac est ouvert, on voit qu'il semble formé par le conduit vagino-péritonéal dilaté; le testicule fait saillie à la partie inférieure. Le travail d'oblitération de la vaginale n'est qu'en partie effectué.

Le contenu du sac se compose :

1° D'une masse épiploïque longue de 20 cent. épaissie et indurée, située en avant et en dedans;

2° Du cœcum rempli de gaz et de liquides, on le reconnaît facilement aux bandelettes musculaires longitudinales et à l'appendice vermiforme qui est ici volumineux;

3° De la portion terminale de l'iléon située en arrière du cœcum et qui pénètre à peine dans le sac.

Toutes ces parties sont parfaitement saines et à peine injectées.

Les premières tentatives de réduction pratiquées alors ne donnent aucun résultat, on arrive à peine à rentrer quelques centimètres d'iléon, bien que l'anneau ne soit pas serré et que le doigt y pénètre facilement.

On fait cependant un débridement à la partie supéro-externe de l'anneau avec le bistouri de Cooper; mais de nouvelles tentatives de réduction restent également infructueuses.

Pendant que la masse épiploïque pouvait être la cause de l'irréductibilité, on en pratique la résection au voisinage de son pédicule, à ce niveau elle adhère au pourtour du collet et au cœcum, de telle sorte qu'il faut décoller avec soin ces attaches.

La réduction de l'intestin demeure toujours impossible. M. Labbé se décide alors à poursuivre son incision par en haut en fendant avec des ciseaux toute l'épaisseur de la paroi abdominale depuis le péritoine jusqu'à la peau inclusivement.

L'irréductibilité persiste encore, aussi fait-on une ponction aspiratrice dans le cœcum pour diminuer son volume; on retire ainsi des gaz en assez grande abondance et presque un verre de liquide fécaloïde, mais il faut encore poursuivre l'incision plus haut car une fois l'intestin dégonflé on reconnaît que sa partie postérieure adhère au sac tout à fait en haut, près du collet et même au-dessus du sac. Les adhérences dans la cavité herniaire sont très peu étendues et tellement haut situées qu'elles eussent été invisibles sans l'augmentation de l'incision. Elles suffisent cependant à empêcher la réduction et même après la seconde augmentation lorsqu'on cherche à relever l'intestin il se coude sur lui-même, sa partie postérieure ne bougeant pas, et emprisonne les gaz qu'il contient. On parvient à chasser ces gaz avec beaucoup de peine et à réduire l'intestin mais dès qu'on l'abandonne il tend à redescendre dans le sac et à se gonfler de nouveau.

On se hâte de faire des sutures au crin de Florence en prenant presque toute l'épaisseur de la paroi abdominale et il faut de très grandes précautions pour éviter de piquer l'intestin qui se présente sans cesse sous l'aiguille et tend à sortir. Après avoir refermé ainsi la partie supérieure de l'incision on passe deux points de suture au crin de Florence au niveau des piliers inguinaux pour les rapprocher. Drainage avec 2 tubes de caoutchouc

Pansement de Lister avec compression pour éviter une nouvelle issue de la hernie.

Extrait thébaïque d'heure en heure jusqu'à 10 centigr., glace en permanence sur l'abdomen.

Dans l'après midi, le malade se trouve bien et ne souffre pas, pas de vomissement. T. s. 38°.

13 juin. Le malade souffre peu et ne vomit pas, mais le thermomètre marque 38°,6 et le pouls est très fréquent.

On fait le pansement ; la plaie a bon aspect. M. Labbé fait couvrir l'abdomen d'une couche de collodion, puis fait appliquer 4 vessies de glace en permanence sur cette région.

Le soir, le malade est prostré il a des nausées fréquentes. Le cours des matières et des gaz ne s'est pas rétabli. T. s. 38,4 pouls toujours très fréquent.

Vers 10 heures, le malade a plusieurs vomissements verdâtres le facies se grippe rapidement et la mort survient dans la nuit.

Autopsie 34 heures après la mort. Le cadavre est dans un état de putréfaction avancé qui rend l'examen difficile.

Il existe une péritonite généralisée. L'intestin s'était maintenu réduit. On trouve le cœcum au voisinage de l'orifice profond du canal inguinal, sa paroi postérieure adhère intimement au tissu cellulaire de la fosse iliaque et il est impossible de l'attirer en haut.

Dans les tractions on voit le cordon et le testicule se soulever avec l'intestin.

Cette adhérence de la fosse iliaque se continue avec celle que l'on trouve à la partie supérieure et postérieure de la hernie et de chaque côté le péritoine se prolonge de la fosse iliaque dans la hernie, c'est donc bien le meso-cœcum qui faisait obstacle à la réduction.

OBSERVATION II

Hernie inguinale droite contenant le cœcum. — Etranglement. — Opération. — Mort. — FOLLET DE LILLE. — (Mémoire présenté à la Société de chirurgie, 27 mars 1872.)

Un homme de 30 ans portait, depuis plusieurs années, une hernie inguinale droite volumineuse qui s'était déjà étranglée et avait été réduite par le taxis. Un nouvel étranglement se produit avec les symptômes classiques, le taxis est pratiqué sans, puis avec chloroforme et ne donne pas de résultat, on fait également sans succès 3 ponctions aspiratrices, enfin on se décide à opérer.

La hernie contient « le cœcum en totalité avec son appendice vermiculaire très distinct et quelques centimètres de la portion terminale de l'iléon. Il n'existait pas de sac herniaire proprement dit ; à la partie antero-supérieure de la tumeur herniaire seulement on trouvait un feuillet péritonéal que l'organe avait entraîné en se déplaçant ; sur les parties latérales, postérieure et inférieure la hernie était en rapport avec le tissu cellulaire et, en la soulevant, on apercevait parfaitement sous elle le cordon spermatique. Cette locomotion par entraînement et cette disposition tangentielle du péritoine dans les hernies cœcales sont la règle. » Après débridement, l'intestin étant sain, on procéda à la réduction, « celle-ci ne fut pas tout à fait facile, il fallut faire rentrer peu à peu cette volumineuse hernie ».

La plaie suppura et le malade mourut de péritonite.

OBSERVATION III

Hernie inguinale droite. — Pseudo-étranglement. — Mort. — Autopsie. — Hernie cœcale à sac latéral. — LABORDE. (Soc. anatom. 1892, t. 37, page 138.)

Un homme de 48 ans avait depuis fort longtemps une hernie inguinale droite. Depuis 20 ans il ne portait plus de bandage et après s'être cru guéri pendant 10 ans, il vit la hernie réapparaître, mais comme elle était parfaitement réductible, il n'en ressentit aucune gêne.

Sans cause apparente, la hernie devint irréductible, fut le siège de coliques et de douleurs, un certain temps après apparurent des symptômes généraux qui s'aggravèrent progressivement. Au bout de trois semaines, le malade eut des vomissements fécaloïdes et présenta des symptômes cholériformes, diarrhée, algidité.

A ce moment on constate que la hernie est volumineuse et descend dans le scrotum, elle est douloureuse mais ne présente aucune tension. Le taxis la réduit incomplètement et dès qu'on cesse de comprimer l'anneau inguinal elle se reproduit avec la même forme et le même volume.

Devant la persistance des accidents généraux, Malgaigne se décide à opérer ; il ouvre le sac et constate que non seulement il n'y a pas d'étranglement à la partie supérieure de celui-ci, mais qu'il n'y a même pas de collet. L'intestin est libre sauf en haut et en arrière où il présente, dans une faible étendue, des adhérences faciles à rompre avec le doigt ; il n'existe pas d'ulcération. On remonte l'intestin et on fait le pansement.

Malgré l'opération, l'état général continue à s'aggraver et la mort survient en quelques heures.

Autopsie. — Le sac ne présente pas de collet. « A l'intérieur du sac, d'ailleurs volumineux, vient faire saillie une masse rou-

geâtre formant tumeur et que l'on reconnaît bientôt pour être le cœcum à son appendice. Il faut bien noter que cette disposition du cœcum et sa présence dans le sac ne font pas du tout qu'il soit contenu dans la cavité de ce dernier, attendu que ledit intestin est, en réalité, sous-jacent à la séreuse péritonéale, qui normalement l'enveloppe en partie. Du reste le cœcum qui, de cette manière vient secondairement en quelque sorte faire hernie dans le sac sans y être contenu, nous le répétons, peut être facilement repoussé dans la cavité abdominale et sa réduction simulée sur le cadavre, comme elle a été réalisée dans l'opération, rend parfaitement compte de l'une des phases de celle-ci.

« Quant à l'anse intestinale qui constituait véritablement la hernie et qui a été trouvée parfaitement réduite, elle correspond aux dernières portions de l'intestin grêle. »

OBSERVATION IV

Hernie inguinale droite du cœcum sans sac. — SERNIN. *Journal gén. de médecine de Sédillot*, t. XVI, p. 302. Observation lue à la Société de médecine de Paris, séance du 30 ventôse an X.

Sernin fils voulant répéter, sur un cadavre présentant une hernie inguinale droite irréductible, l'opération de la kélotomie, incise les téguments, puis plusieurs feuillets cellulaires sans trouver le sac. Pensant alors que l'intestin adhérait au sac, il dissèque en entier toute la masse de la tumeur jusqu'à l'anneau ; en arrière la dissection est plus délicate à cause du voisinage du cordon.

Une fois la dissection terminée, il reconnut qu'il était en présence du cœcum. L'incision du collet est pratiquée en dehors « avec l'instrument caché de Bienaise dit Attrape-ni-

gaud ». Malgré un débridement assez grand, il fut impossible d'obtenir la moindre réduction.

Ouvrant alors l'abdomen, il constate que le péritoine de la fosse iliaque ne présente au niveau de l'anneau inguinal, ni lacération, ni prolongement infundibuliforme, qu'il ne descend nullement dans le canal. L'appendice vermiforme et l'iléon sont placés en dedans du péritoine et vis-à-vis de l'anneau. Le colon ascendant est abaissé dans la fosse iliaque et y occupe la place ordinaire du cœcum mais est tout à fait en dehors du péritoine.

La dissection complète montre que le cœcum avant la hernie devait n'avoir point de meso cœcum et n'être que collé du côté de sa courbure mésentérique à la face externe du péritoine.

OBSERVATION V
Hernie inguinale droite du cœcum à sac latéral. — CLOQUET. (1816.)
Catalogue du musée Dupuytren, n° 302.

Homme de 50 ans. Hernie inguinale droite contenant le cœcum avec un sac latéral, antérieur. Dans le sac, présence de plusieurs anses d'intestin grêle.

Le cœcum était irréductible.

OBSERVATION VI
Hernie inguinale droite du cœcum. — *Disposition exceptionnelle de cet organe dans lequel s'invaginait une anse d'intestin grêle.*

— DEMAUX. (*Annales de chir. franç. et étrang.*, 1841, T. II, page 317. — *Observation résumée.*)

Sur le cadavre d'un homme de 55 à 60 ans on constate une hernie inguinale droite du volume d'un œuf, qui paraissait n'avoir jamais été maintenue.

M.-T.

11

L'incision des diverses couches celluluses sous-cutanées met à nu une membrane qu'on croit être le sac, mais une petite section montre nettement du tissu musculaire. Il n'existait donc pas de sac à ce niveau et l'on arrivait directement sur le cœcum.

Voulant alors se rendre un compte exact de la topographie de cette hernie, Demeaux examina l'abdomen. Il exprime ainsi le résultat de cet examen : « Le cœcum au lieu d'occuper la fosse iliaque, était placé sur la paroi abdominale, recouvert par le péritoine sur une de ses faces seulement ; la paroi adhérente de cet organe placée au niveau du canal inguinal, s'était engagée dans ce trajet et venait former, au niveau du pubis, la tumeur déjà mentionnée ; la paroi libre recouverte de péritoine, avait suivie la même voie ; elle s'était pour ainsi dire invaginée dans la première et avait formé ainsi du côté du ventre une cavité, véritable sac herniaire, dans lequel une anse d'intestin grêle de 7 à 8 pouces d'étendue était venue s'engager ; en comprimant la tumeur herniaire du côté du pubis, je réduisis avec beaucoup de facilité la portion d'intestin renfermée dans la hernie et dans cet état, les parois du cœcum étaient tellement bien appliquées l'une contre l'autre qu'un examen peu attentif aurait pu en imposer et faire croire que la cavité séreuse que l'on apercevait était un sac herniaire ordinaire, tout à fait indépendant du cœcum ; en comprimant du côté du pubis même avec assez de force, je ne pus parvenir à faire rentrer dans le ventre la paroi péritonéale et comme il existait au niveau de l'ouverture de cette espèce de sac herniaire un épaissement très marqué du péritoine, je crus un instant que des adhérences s'étaient établies entre les surfaces muqueuses de l'intestin, mais l'insufflation amena facilement la distension de l'intestin et le refoulement de la paroi couverte de séreuse ; la paroi postérieure ne se réduisait pas totalement mais sa saillie diminuait considérablement. »

OBSERVATION VII

Hernie du cœcum à sac latéral. — Etranglement de l'intestin grêle dans le sac. — Kélotomie. — Mort. — CAPPA. (Des accidents des hernies. Th. de Paris. 1875).

Un homme de 51 ans subit la kélotomie au 8^e jour d'un étranglement herniaire à marche insidieuse. En l'opérant, on constate que la hernie, qui siégeait dans le canal inguinal droit, « contenait une anse d'iléon d'une longueur de 8 centim. Cette anse était étranglée dans un sac situé en avant du cœcum. On parvint à faire la réduction du cœcum, de l'appendice vermiforme et de l'anse de l'iléon contenue dans le sac, mais non sans difficultés.

Le malade mourut de péritonite.

OBSERVATION VIII

Hernie inguinale droite du cœcum avec sac latéral. — Observation due à l'obligeance de M. RICARD, prosecteur des hôpitaux.

Sur un cadavre servant aux dissections, M. Ricard observa une hernie inguinale droite ayant à peu près le volume d'un citron et descendant dans le scrotum sans atteindre le testicule.

Les parties qui recouvraient le sac étaient absolument normales, la face antérieure du sac ne présentait non plus rien d'anormal, elle était mince et presque transparente, mais en dehors elle devenait plus épaisse et adhérait aux plans voisins par un tissu cellulaire lâche; l'isolement du sac put cependant se faire facilement. La hernie suivait le trajet inguinal et s'engageait en dehors de l'artère épigastrique.

A l'ouverture du sac on trouva une anse d'intestin d'une longueur de 15 centim. environ, l'un des bouts se continuait avec la portion intestinale restée dans l'abdomen, l'autre paraissait se perdre dans la paroi, mais une dissection attentive, montra que ce point de la paroi correspondait à l'épaississement noté à l'extérieur du sac. Cet épaississement était formé par le cœcum hernié avec la partie inférieure du côlon ascendant. L'appendice vermiculaire était situé dans la cavité du sac.

L'examen de cette pièce porte à croire que le cœcum s'est hernié d'abord et que sa hernie a déterminé la formation d'un sac dans lequel s'est introduite la dernière portion de l'intestin grêle.

OBSERVATION IX

Hernie inguinale contenant le cœcum et une partie du côlon ascendant. — Observation due à l'obligeance de M. TUFFIER, professeur à la Faculté de médecine.

Sur un cadavre servant aux dissections, M. Tuffier trouva une hernie inguinale droite contenant la fin de l'iléon, le cœcum et le côlon ascendant.

Le sac contenait la fin de l'iléon et le cœcum qui était renversé de telle sorte que son appendice se trouvait directement en haut; autour de la partie supérieure du cœcum qui ici occupait le point le plus déclive, le sac se repliait en formant une sorte de rigole circulaire; mais l'intestin descendait plus bas et se continuait au-dessous du sac par une partie extra-péritonéale qui était le côlon ascendant. Celui-ci s'appliquait directement à la vaginale puis remontait sous le péritoine au niveau de la partie latérale externe du sac pour reprendre sa situation normale sur la partie latérale de l'abdomen.

Il existait de ce côté une ectopie inguinale externe du testicule qui était d'ailleurs atrophié.

OBSERVATION X

Hernie inguinale gauche formée par le cœcum. — Etranglement. — Kélotomie (absence de sac?) — Guérison. — STEIGER, de Lucerne, 1879 (Correspond. Blatt für Schweizer aerzte, 15 août, n° 16, p. 503. Observation résumée).

Une femme de 57 ans ayant eu plusieurs grossesses subit la kélotomie pour une hernie inguinale gauche, étranglée depuis 3 jours.

L'opération montre qu'il s'agit d'une hernie sans sac, contenant le cœcum et l'appendice vermiculaire sans intestin grêle.

Pas de gangrène. Réduction facile. Guérison en quelques jours.

OBSERVATION XI

Hernie du cœcum et de la fin de l'intestin grêle observée à l'autopsie. (Observation personnelle inédite).

Fœtus de 7 mois 1/2 du sexe masculin, portant des lésions multiples de syphilis héréditaire.

On est frappé par l'asymétrie des bourses dont le côté droit est distendu et présente le volume d'une grosse prune; elle est molle, élastique, sonore à la percussion. La pression la réduit très facilement avec gargouillements mais la grosseur se reproduit dès qu'on pèse un tant soit peu sur la paroi abdominale.

Le scrotum présente une certaine difformité même lorsque la hernie est réduite, le raphé médian est très profond et forme

deux bourses isolées. En avant, il est très manifeste sur la face postérieure de la verge et se termine à la base du gland; on remarque que c'est en ce point que s'ouvre l'urèthre et qu'il existe donc un hypospadias.

On incise la paroi abdominale en croix pour se rendre compte de la constitution de la hernie.

L'orifice inguinal profond est fortement distendu et livre passage à la fin de l'intestin grêle et au côlon ascendant; on ne voit pas le cœcum qui est tout entier contenu dans le sac herniaire.

Ouvrant ensuite le sac herniaire par une incision sur le scrotum en ménageant le canal inguinal on constate qu'il contient 7 cent. d'intestin dont 3 cent. 1/2 de gros intestin, le cœcum mesure 1 cent. environ. Cette anse d'intestin est absolument libre de toute adhérence, elle rentre avec la plus grande facilité sans qu'il se produise aucune déchirure, la face libre du sac herniaire est absolument lisse et polie. Le testicule, normal d'ailleurs, est au contact direct de l'intestin et répond à la partie supérieure, postérieure et interne.

Le canal vagino-péritonéal ne présente rien à noter; on trouve un petit repli péritonéal situé au niveau de la fossette inguinale externe, ce repli donne accès dans la première partie du canal qui est oblique en dehors et vient aboutir à l'orifice inguinal profond largement distendu, là commence alors le canal inguinal proprement dit.

Lorsqu'on examine les intestins une fois sortis du sac herniaire, on constate que le cœcum et une partie du côlon ascendant sont libres et flottants, maintenus seulement par un meso comme l'intestin grêle. La disposition est identique et sans l'existence de la saillie du cœcum et les modifications de forme et de volume, le tout semblerait être formé par l'intestin grêle. Les vaisseaux se rendant au côlon ascendant forment une série d'arcades absolument analogues à celles des vaisseaux de l'intestin grêle.

En regardant les rapports postérieurs des parties, après avoir

soulevé tout le paquet intestinal, on voit que le bord adhérent du mésentère oblique en bas et à droite vient aboutir au côlon ascendant à 2 cent. au dessus de la crête iliaque et qu'en ce point précis le côlon prend la disposition qu'on lui retrouve chez l'adulte. Mais dans toute la portion sous-jacente, côlon et cœcum ont la disposition de l'intestin grêle.

A gauche, le testicule est dans le canal inguinal, l'S iliaque adhère à la fosse iliaque par un très court méso. Ces 2 organes ne paraissent avoir aucun lien l'un avec l'autre, les tractions ne se transmettent pas de l'un à l'autre.

Ni à droite ni à gauche on ne trouve de faisceaux ligamenteux doublant le péritoine, ni même d'épaississement de la séreuse pouvant unir le testicule, soit au cœcum, soit à l'S iliaque.

Dans toutes ces régions, le péritoine pariétal possède une très grande motilité.

OBSERVATION XII

Grosse hernie inguinale, cœcum, côlon ascendant, intestin grêle et vessie. — Troubles urinaires graves. — Mort. — Autopsie. —

CH. LEROUX, interne des hôpitaux. (Rev. mens. de chirur., 10 mai 1880, p. 370. Observation résumée.)

B..., 54 ans, entre le 3 juillet 1879 dans le service de M. Verneuil pour une hernie inguino-scrotale droite, énorme:

Il porte cette hernie depuis fort longtemps et, depuis 9 ans, il n'a fait aucune tentative pour la réduire, il se contentait seulement de la soutenir avec un large suspensoir.

Depuis 6 semaines le malade éprouve des besoins fréquents d'uriner et une gêne considérable dans la miction. Ce sont ces troubles qui le décident à entrer à l'hôpital.

Le volume de la hernie est au moins celui d'une tête d'adulte et elle mesure 50 centim. dans sa plus grande longueur, les enveloppes des bourses sont énormément distendues et la verge est complètement masquée, la peau est d'ailleurs saine et nullement adhérente.

La tumeur est molle dans la plus grande partie de son étendue, nettement fluctuante en bas. En arrière et en haut on sent des masses très dures. La percussion donne de la matité en certains points, surtout à la partie antéro-interne et à la partie inférieure. Ailleurs, il existe un certain degré de sonorité. Diagnostic : entéro-épiplocèle, avec hydropisie du sac.

La dysurie augmente; le malade s'affaiblit, a une dyspnée progressive et succombe avec des phénomènes qui font penser à des complications urémiques.

Autopsie. — La hernie est constituée :

1° Par une tumeur du volume d'une tête de fœtus à terme qui n'est autre que la vessie contenant 1 litre d'urine normale.

2° Par une autre masse plus volumineuse encore formée par le cœcum, le côlon ascendant, plusieurs anses de l'intestin grêle, une masse épiploïque en partie adhérente à la vessie.

3° Enfin, il existe dans le sac 5 à 600 gr. de liquide citrin.

L'anneau inguinal offre un diamètre de 8 centim. environ, l'intestin ne paraît guère serré.

Le péritoine forme un sac complet, la vessie tapissée toute entière par la séreuse est donc dans un sac propre inclus dans le précédent.

Toute la masse herniée se réduit facilement par des tractions opérées du côté de l'abdomen.

Enfin il existe de la dilatation des 2 uretères et de l'hydronéphrose double.

VIX MORTUUS
OBSERVATION XIII

Entérocele gauche énorme contenant le cœcum et une forte portion de l'iléon. — Accidents simulant l'étranglement. — Mort. — Autopsie. — Péritonite suppurée du sac sans étranglement. — MALGAIGNE. (Mémoire sur les étranglements herniaires lu à l'Académie des sciences le 14 sept. 1841. Obs. XV.)

L..., 79 ans, présentait une hernie inguinale gauche énorme (28 cent. de hauteur) datant de 3 ans et pour laquelle il n'avait jamais porté de bandage. A son entrée, phénomènes d'occlusion datant de 2 jours; suppression de garde-robes, coliques, un peu d'algidité. Irréductibilité de la tumeur qui jusque-là rentrait facilement par la pression, tension mais indolence. Ventre médiocrement ballonné mais très sensible. Les jours suivants les phénomènes s'accroissent, vomissements qui deviennent fécaloïdes, dyspnée, prostration et mort le 5^e jour.

Autopsie. — Le sac contient une énorme quantité de liquide séro-purulent. Fausses membranes recouvrant les anses intestinales. Le collet du sac admet deux doigts, il n'existe donc pas d'étranglement, il existe un léger épaissement qui forme une petite saillie mais n'occupe que la moitié de la circonférence.

Dans le sac on trouve « une anse très étendue de l'iléon avec la presque totalité du cœcum qui avait été ainsi attiré fort loin de sa place ordinaire et qui, dans ce trajet, s'était fait une sorte de mésentère; il n'y avait pas d'épiploon ». Ces intestins présentaient une couleur rouge brunâtre et ne contenaient pas de matières fécales, leurs parois étaient saines.

La vaginale complètement distincte de la hernie était normale.

Dans l'abdomen, le péritoine était sain, sans rougeur ni épanchement.

M.-T.

12

OBSERVATION XIV

Hernie inguinale droite (congénitale) contenant le cœcum. —

Autopsie. — FÉRÉ. (Etude sur les orifices herniaires et les hernies abdominales des nouveau-nés et des enfants à la mamelle. Rev. mens., 1879, obs. XXIX.)

Enfant d'un an ayant une hernie scrotale droite du volume d'un œuf de dinde. Réduction facile.

Autopsie. — Au niveau du canal inguinal gauche, il existe un prolongement de la séreuse descendant jusqu'au niveau de l'orifice externe et s'y terminant en cul-de-sac; il est séparé du sommet de la vaginale par un espace de 1 cent., le sac herniaire est vide.

A droite, existe un sac herniaire contenant le cœcum, son appendice et 24 cent. d'intestin grêle. L'orifice du sac a 18 cent. de diamètre, il se continue par un goulot occupant le canal inguinal et long seulement de 12 millim., celui-ci étant presque direct, le cordon spermatique est en arrière de cette partie. De l'orifice externe du canal inguinal, le sac descend jusqu'au fond du scrotum au niveau de l'extrémité inférieure du testicule. Celui-ci est contenu dans la vaginale, distincte du sac herniaire et se prolongeant sur le cordon non dissocié jusqu'à l'orifice du canal inguinal. Le fond du sac herniaire contient une cuillerée à café de liquide citrin.

OBSERVATION XV

Hernie inguinale (congénitale) à droite, constituée par le cœcum.

— Autopsie. — FÉRÉ (loc. citato, obs. XXX.)

Hernie inguinale double.

Autopsie à 4 mois. A gauche, l'orifice interne du canal inguinal est dilaté (6 m.) un cul-de-sac péritonéal s'y engage, mais se

rétrécit bientôt brusquement et dans sa moitié interne, laisse tout juste passer un stylet, il se termine au niveau de l'orifice externe du canal inguinal. Ce sac est vide au moment de l'autopsie.

A droite, le cœcum avec deux centimètres d'intestin grêle, s'engage dans un sac herniaire au fond duquel l'extrémité de l'appendice a contracté des adhérences solides et déjà anciennes, de sorte que quand on réduit l'intestin par des tractions exercées du côté de l'abdomen on retourne complètement le sac. Si, au contraire, on cherche à obtenir la rentrée de l'intestin par des pressions extérieures, on réduit le cœcum, mais l'appendice ne rentre qu'en partie, il est probable qu'il en était de même pendant la vie et que le bandage comprimait l'appendice. Les adhérences reconnaissent peut-être pour cause l'inflammation déterminée par ces frottements.

Le sac est complètement distinct de la vaginale comme à gauche. (Il s'agissait sans doute de hernie congénitale vaginofuniculaire.)

OBSERVATION XVI

Hernie inguinale droite du cœcum. — Réduction. — Etranglement interne consécutif. — Mort. — Autopsie. — RICHET. (Communication à la Société de chirurgie, séance du 1^{er} février 1860, in Gaz. des hôpit., 1860, page 76. — Observation résumée.)

Homme de 60 ans, hernie inguinale droite datant de 20 ans habituellement bien maintenue par un bandage. Le malade ayant abandonné son bandage 8 jours, la hernie s'étrangle. Réduction en ville après de grands efforts.

Persistance des accidents. M. Richet voit le malade le soir même et décide l'opération.

Kélotomie; le sac est vide. L'introduction du doigt par la plaie fait constater l'absence du cœcum à son siège normal. On re-

nonce à faire un anus contre nature, les diverses anses d'intestin grêle attirées à travers la plaie étant toutes vides et rétractées. Mort en 48 heures.

Autopsie. — Péritonite. « Le cœcum est placé dans l'hypochondre gauche au devant de l'estomac et de la rate et couché sur le côlon transverse, le côlon ascendant est resté en place maintenu par son meso côlon de telle sorte que le cœcum ainsi porté dans l'hypochondre gauche et énormément distendu (volume de l'estomac après un repas copieux), est coudé à angle aigu sur le côlon ascendant. Au point où existait cette inflexion du cœcum la distension des parois de cet intestin cessait brusquement, de telle sorte qu'il était facile de comprendre et de voir qu'il s'était fait là un arrêt des matières, augmenté encore par la pression que les anses d'intestin grêle exerçaient sur l'angle de réunion du cœcum et du côlon ascendant. Le cœcum pouvait bien contenir 2 litres de matières fécales délayées; ses parois étaient rouges et épaissies et *en certain points présentaient des traces d'une constriction comme circulaire*; là les tuniques étaient tellement amincies qu'il n'aurait pas tardé à se faire plusieurs perforations; aucune cependant ne fut constatée ». Le cœcum n'était nullement fixé et on pouvait le replacer facilement. « Il était alors facile de voir que le cœcum ne devait cette extrême facilité de déplacement qu'à l'absence du mesocœcum et qu'on pouvait ainsi l'amener jusqu'au fond du scrotum. Or comme aucune autre partie d'intestin ne portait de traces de striction, que le cœcum au contraire en offrait de manifestes, il devient évident que c'est bien lui qui avait été étranglé dans la hernie, puis rejeté par une réduction violente dans l'hypochondre gauche où il était resté ». L'absence de distension de l'intestin grêle s'explique par l'accumulation des liquides et des gaz enfermés dans le cœcum par la valvule de Bauhin.

OBSERVATION XVII

Hernie inguinale droite du cœcum. — Opération. — Mort. —

VEDIÉ, d'Evreux. (In Gaz. des hôpit., 30 mars 1871.)

Un aliéné ayant depuis plusieurs mois une hernie inguinale droite habituellement réduite, est atteint d'étranglement dont les symptômes passent inaperçus pendant plusieurs jours à cause de l'état de mélancolie avec stupeur que présentait le sujet.

Opération. — Le sac, du volume des deux poings, présente une grosse masse épiploïque masquant l'intestin qu'on aperçoit à peine. Réduction facile mais grande tendance à la reproduction. Phlegmon de la plaie. Pneumonie. Mort.

A l'autopsie on trouve que le cœcum gangréné par suite de l'étranglement s'est ouvert largement au pourtour de la valvule iléo-cœcale et a donné lieu à la formation d'un vaste phlegmon stercoral.

OBSERVATION XVIII

Hernie inguinale droite très volumineuse contenant le cœcum et la portion inférieure du colon ascendant. — Opération de cure dite radicale. — J. L. REVERDIN. (Rev. méd. Suisse romande. Vol. V, p. 237, avril 1885.)

Homme de 72 ans portant une double hernie inguinale : A gauche, hernie de la grosseur d'un œuf de poule complètement réductible; à droite, hernie du volume d'une tête d'adulte et incomplètement réductible. On pratique l'opération de la cure dite radicale à cause de la gêne considérable que provoque cette hernie volumineuse.

Le sac herniaire contenait un gros paquet d'intestin grêle plus le cœcum et son appendice et la partie inférieure du côlon ascendant, il existait des adhérences des diverses portions d'intestin entre elles, mais pas d'adhérences avec le sac. La réduction fut longue malgré les grandes dimensions de l'anneau, qui laissait passer quatre doigts.

Le sac fut partiellement excisé. Sutures. Guérison complète. On note seulement une impulsion dans les efforts de toux.

OBSERVATION XIX

Hernie congénitale étranglée. — Rupture du cœcum. — Mort. — Autopsie. — (Observation communiquée à Scarpa par LAVÉRINE, chirurg.-maj. des troupes françaises. In Scarpa. Traité des hernies, traduc. de Cayol, 1812, p. 310.)

Un soldat de la légion italienne, âgé de 26 ans, en tirant avec beaucoup d'efforts la chaîne d'un pont-levis, sentit réapparaître une hernie inguinale du côté droit qu'il avait eue dans son enfance, et de laquelle il se croyait guéri depuis plusieurs années.

L'accident arriva le soir, et le malade ne fut transporté à l'hôpital que le lendemain matin.

Le scrotum était alors excessivement distendu et son poids ne laissait aucun doute sur la nature des parties qu'il contenait. Cependant la régularité de sa surface et un certain son qu'il rendait en percutant firent soupçonner qu'il y avait, outre l'intestin, une certaine quantité d'air mêlé à du liquide (son hydroaérique).

L'anneau paraissait très peu dilaté et l'on avait peine à concevoir comment il avait pu donner passage, en si peu de temps, à des parties aussi volumineuses que celles qui formaient la hernie.

Opération le deuxième jour après l'accident :

A l'ouverture du sac, une bouffée de gaz sortit, suivie d'un jet de matières fécales très fétides. Cependant il n'y avait pas la plus petite trace de gangrène.

Le sac contenait au moins quatre pieds de l'iléon et une portion du côlon. Ce dernier portait une cavité arrondie dans laquelle on pouvait mettre le pouce. En même temps on vit le testicule à nu. Réduction après suture.

Mort le quatrième jour après l'opération.

Autopsie. — La portion de l'intestin grêle qui avait concouru à la hernie était sphacélée, tandis que le côlon, même au voisinage de la déchirure, n'avait que le degré d'inflammation nécessaire pour contracter des adhérences avec les parties adjacentes.

Le testicule et le cordon spermatique paraissaient sur le point de tomber en gangrène.

OBSERVATION XX

Hernie du gros intestin irréductible après débridement. — Abandon d'une partie de l'intestin dans le sac herniaire. — Guérison.

— J.-L. PETIT. (*Œuvres posthumes*, t. II, page 352, cité par Scarpa. *Traité des hernies*, 1812, page 178. — *Observation résumée*).

Un jeune homme portait depuis plusieurs années une hernie volumineuse qui s'étrangla. J.-L. Petit, appelé pour l'opérer, débrida l'anneau puis procéda à la réduction « mais après avoir « fait rentrer une partie des intestins (c'était le cœcum et une « partie de l'iléon), je voulus réduire à proportion autant du « mésentère, parce qu'il faut que l'intestin le suive ; et pour « cela, je fis tenir les intestins renversés sur le dehors du « ventre, pour pousser dans l'anneau le mésentère qui était « au-dessous ; mais il était trop gros : il aurait fallu couper

« plus de deux travers de doigt de l'aponévrose de l'oblique
« interne, outre ce que j'en avais déjà coupé pour débrider
« suffisamment l'anneau ; ce qui aurait fait une ouverture si
« grande que le reste des boyaux, ou du moins une grande par-
« tie, serait sorti par là. Le conseil fut bientôt pris ; je propo-
« sai de laisser les parties dans l'état où elles étaient. Après
« avoir un peu rapproché la peau et le sac, j'enveloppai le tout
« de compresses trempées dans la décoction de guimauve ; et
« je soutins ces compresses et la tumeur avec un simple ban-
« dage en forme de suspensor ». Le cours des matières se
rétablit rapidement. Au bout de cinq semaines la plaie était
cicatrisée et le malade put reprendre ses travaux en portant
un suspensor.

OBSERVATION XXI.

*Hernie inguinale du cœcum. — Sphacèle. — Fistule stercorale
guérie spontanément. (Med. observ. and Inquiries, T. III, p. 64.
Cité par SCARPA, Traité des hernies, p. 190.)*

Un homme de 30 ans affecté depuis longtemps d'une hernie
inguinale du côté droit, fut pris des symptômes de l'étrangle-
ment, et passa quinze jours dans cet état déplorable. On appela
enfin un chirurgien ; mais déjà la gangrène avait gagné l'intes-
tin et même le scrotum. Après la séparation des parties gangrè-
nées, les excréments sortirent pendant quelque temps par la
plaie ; ensuite ils reprirent leur cours naturel, et dans l'espace
d'un mois, le malade fut parfaitement guéri. Il survécut 32 ans
à cette guérison, et, au bout de ce temps, il mourut d'une
maladie tout à fait étrangère à la première. Curieux de savoir
comment les matières fécales avaient repris aussi exactement
leur cours naturel après la perte d'une partie du canal intes-
tinal, M. Blut examina avec soin le cadavre. Il reconnut que la
gangrène n'avait détruit que le cœcum avec son appendice

vermiforme : l'extrémité de l'iléon et le commencement du côlon étant restés dans toute leur intégrité, les matières fécales passaient directement du premier dans le second de ces intestins. Les replis du péritoine qui fixent dans le flanc droit la partie supérieure du cœcum et le commencement du côlon, étaient descendus jusqu'au voisinage de l'anneau mais ils ne s'étaient pas encore engagés dans son ouverture.

OBSERVATION XXII

Très grosse hernie inguinale du gros intestin. — Irréductibilité après débridement. — Résection de toute l'anse herniée. — Guérison avec anus contre nature. ARNAUD. (A dissertation on hernias, part. II, observ. XVII. Cité par SCARPA, Traité des hernies, p. 182. Observation résumée.)

Enorme hernie inguinale descendant jusqu'au milieu de la cuisse opérée par Arnaud en 1732. Elle renfermait une portion de l'iléon, le cœcum et dix pouces de côlon. Les viscères étaient adhérents au sac herniaire et gangrénés dans plusieurs points. L'opérateur employa une heure un quart à couper les adhérences et les brides qui unissaient le côlon aux parois du sac, puis ne pouvant terminer l'opération il lia les gros vaisseaux du mésentère et du meso côlon puis réséqua toute la partie d'intestin herniée, l'orifice du côlon occupait le côté interne de l'anneau, celui de l'iléon le côté externe, ils étaient maintenus au bord de celui-ci par de solides adhérences. Pour faciliter l'issue des matières intestinales Arnaud débrida d'un seul coup, de dedans en dehors, l'iléon et l'anneau inguinal. Au bout de 7 semaines, le malade était guéri mais avec un anus contre nature.

OBSERVATION XXIII.

Enorme hernie inguinale gauche contenant tout l'intestin grêle, le cœcum et une partie du colon ascendant. — Etranglement. — Opération. — Mort. — HERBERT. (Medic. Times and Gazette, 1878. Vol. II, p. 48, cité dans Revue des sc. méd. T. XV, p. 268.)

Un homme de 63 ans souffrait depuis plusieurs années d'une hernie inguinale gauche qu'il pouvait réduire lui-même et qu'il maintenait avec un bandage. Tout à coup la hernie sort avec un volume beaucoup plus gros que d'ordinaire. Le taxis fait par le malade d'abord puis par un médecin est impuissant; les accidents d'étranglement apparaissent. La tumeur a le volume d'une tête d'adulte, elle est modérément tendue. Pendant 8 jours on eut recours mais en vain à l'expectation et à des manœuvres de taxis. L'opération fut faite le neuvième jour, on dut ouvrir le sac. Masse énorme d'intestin grêle, péritonite herniaire; pendant les manœuvres de réduction on voit apparaître un peu de matières stercorales. La mort survient 12 heures après.

A l'autopsie le sac herniaire contient tout l'intestin grêle le cœcum et une partie du côlon ascendant. Ulcération à la base de l'appendice vermiculaire, c'est elle qui a donné issue aux matières stercorales.

OBSERVATION XXIV

Hernie inguinale ancienne. — Etranglement. — Kélotomie, présence dans le sac de l'intestin grêle, du cœcum, de l'appendice et d'une petite partie du côlon ascendant. — Tentative de cure radicale. — Fistule stercorale. — Guérison finale. — DUNLOP. (The Lancet, 1879, vol. I, p. 193. — Obs. résumée.)

Une femme de 45 ans avait vu se développer 20 ans auparavant une petite hernie inguinale droite du volume d'une noi-

sette. La tumeur s'accrut lentement d'abord puis rapidement à l'occasion d'une grossesse. Pendant les suites de couches il se forma un abcès de la fosse iliaque de ce côté, qui s'ouvrit spontanément et donna issue à du pus fétide.

Lorsque la malade guérie de son abcès se releva, la hernie reparut mais resta toujours parfaitement réductible.

Quinze jours avant son entrée à l'hôpital la hernie devint irréductible et des accidents généraux apparurent mais comme ils n'avaient pas grande intensité, on temporisa plusieurs jours puis on se décida à opérer.

La hernie était volumineuse et descendait dans la grande lèvre, elle présentait dans sa partie moyenne un resserrement qui lui donnait la forme d'un sablier. Le sac fut ouvert et on reconnut qu'il contenait une anse d'intestin grêle, plus le cœcum et son appendice et une petite partie du côlon ascendant. Les portions d'intestin contenues dans le tiers interne du sac furent facilement isolées, mais celles qui correspondaient aux 2/3 externes adhéraient fortement à la séreuse. Ces adhérences furent rompues et malgré cela l'intestin était toujours irréductible à cause de la quantité de gaz qu'il contenait. On fit deux ponctions de l'intestin et la hernie resta encore irréductible, on fut obligé pour réduire de sectionner largement l'anneau inguinal externe de bas en haut.

On fit ensuite la suture des piliers puis on termina l'opération.

L'état général s'améliora immédiatement mais un abcès se produisit les jours suivants au niveau de la plaie et 16 jours après l'opération il sortait par l'orifice fistuleux des bulles de gaz. Néanmoins cette fistule stercorale guérit spontanément et la malade put quitter l'hôpital un mois après.

OBSERVATION XXV

Hernie inguinale gauche énorme contenant une grande partie du gros intestin. — P. ALEXANDRE. (Soc. Anatom., 8 oct. 1886. — Observation résumée.)

Dans le service du professeur Verneuil, suppléé par M. Kirmisson, entre un homme de 65 ans qui portait depuis l'âge de 25 ans une hernie inguinale gauche survenue à la suite d'une forte contusion de l'abdomen. Cette hernie n'avait jamais été maintenue par un bandage aussi atteignit-elle un volume énorme (longueur de 42 centim., largeur maxima 36 centim.). Le malade ayant succombé à la cachexie on constate à l'autopsie que le canal inguinal est transformé en un anneau et assez dilaté pour que le poing y passe avec facilité. « Cette hernie contient en allant d'avant en arrière : 95 centim. de côlon ascendant qui se continue en bas avec l'intestin grêle au niveau du cœcum contenu, lui aussi, dans la hernie et à côté 30 centim. de côlon descendant; puis une partie égale de gros intestin faisant suite au côlon descendant et allant remonter dans l'abdomen pour se continuer avec le rectum qui a conservé sa place normale dans la cavité pelvienne. Entre ces deux dernières parties d'intestin, côlon descendant et gros intestin montant dans la cavité pelvienne, on constate la présence de 5 mètr. 30 d'intestin grêle avec son mésentère épaissi et fibreux. De toutes les parties contenues dans la hernie partent pour aller s'insérer à la paroi des adhérences très épaisses, les unes en lamelles d'un demi-centimètre d'épaisseur et d'une largeur de plusieurs centimètres, les autres coniques à base dirigée tantôt vers la peau tantôt vers l'anse intestinale..... Le testicule gauche qui paraît normal est situé en bas et en arrière de la hernie, la tunique albuginée est très épaissie ainsi que la vaginale. »

Le gros intestin était donc presque tout entier contenu dans la hernie, il ne restait dans l'abdomen que le côlon transverse dont les extrémités étaient fortement recourbées en bas pour se continuer avec les parties contenues dans la hernie.

Il existait de plus à droite une hernie inguinale formée aux dépens de la face antérieure de la vessie.

OBSERVATION XXVI

Hernie inguinale droite contenant le cœcum. — Etranglement et rupture des enveloppes de la hernie pendant un effort. — Guérison. — FREY (de Muzi). (Correspond. Blatt. f. Schweizer Aerzte: n° 5, p. 133. Observation résumée dans la Rev. des sc. méd. 1878, vol. I, p. 642).

Femme de 47 ans qui portait depuis plusieurs années une hernie inguinale droite, jamais maintenue. Etranglement par effort brusque. Rupture de toutes les enveloppes de la hernie; plaie irrégulière de 5 cent. par laquelle sortent 4 pieds d'intestin grêle, le cœcum avec son appendice, environ 1 pied du gros intestin, pas d'épiploon.

Réduction après lavage. Pas de difficulté pour l'intestin grêle, mais le cœcum très météorisé se réduit plus lentement. Guérison après des phénomènes de péritonite.

OBSERVATION XXVII

TRÈVES. (*Medical Society of London*, 18 oct. 1886.)

Un homme de 41 ans, ayant déjà subi 14 ans auparavant une herniotomie, portait une seconde hernie très volumineuse absolument irréductible. Cure radicale. La hernie contenait plusieurs portions d'intestin, entre autres le cœcum entouré d'un sac parfait. Il existait de nombreuses adhérences inflammatoires qui furent détachées, réduction. Guérison.

OBSERVATION XXVIII

LEBERT. (*Journ. des Connaiss. medico-chirurg.*, 1838.)

Oschéocèle contenant la plus grande partie de l'intestin grêle, le cœcum, une grande partie du gros intestin et une partie de l'estomac.

OBSERVATION XXIX

J. HUNTER. (*Philos. transact.*)

A l'autopsie d'un homme de 40 ans mort d'une hernie inguinale droite, on trouva le cœcum formant par sa distension une tumeur sphéroïdale du volume d'une tête d'enfant et remplissant tout le sac herniaire. Il n'y avait nul vestige d'appendice vermiciforme.

OBSERVATION XXX

ANTENVIETH. — (*Tritschler. Diss. inaug. med. chir. sistens Obs. in hernias præcipue intestini cæci, Tubingue, 1806.*)

A l'examen d'une hernie inguinale on trouva dans le sac le cœcum qui ne présentait pas d'appendice vermiciforme.

OBSERVATION XXXI

ANTENVIETH. (*Loc. cit.*)

Sur une femme hydropique on reconnut l'existence d'une hernie inguinale droite contenant le cœcum. Ce viscère ne présentait qu'un médiocre volume et ne portait pas d'appendice vermiculaire.

OBSERVATION XXXII

SANDIFORT. (*Cité par FÉRÉ, Rev. mens., 1879, p. 642.*)

Hernie scrotale gauche contenant le cœcum, observée chez un enfant de 6 mois.

OBSERVATION XXXIII

WAHL. (*In Israelsohn, cité par SEGOND.*)

Un garçon de 8 ans portait une hernie scrotale acquise contenant le cœcum et son appendice. Opération herniotomie et extirpation du sac qui est récent. Mort le lendemain.

OBSERVATION XXXIV

CHARYAN. (*Journ. de la Société de méd. de Nantes, 10 mars 1837.*)

Enfant de 3 mois, hernie inguinale gauche descendant dans le scrotum. Irréductibilité, opération. Le contenu est le cœcum et son appendice, bien que la hernie soit à gauche. Guérison presque complète au moment de la communication.

OBSERVATION XXXV

CLOQUET. 1816. (*Catalogue du Musée Dupuytren, n° 298.*)

Hernie inguinale gauche énorme contenant presque tout l'intestin grêle, le cœcum et une partie d'épiploon.

OBSERVATION XXXVI

CLOQUET. 1813. (*Ibid.*, n° 301.)

Hernie inguinale droite chez un homme de 60 ans. Le sac très volumineux contient plusieurs anses d'intestin grêle et une partie du cœcum suspendue par un meso cœcum, pas d'adhérences.

OBSERVATION XXXVII

CLOQUET. 1816. (*Ibid.*, n° 233).

Homme de 60 ans. Hernie inguinale droite en bissac. Dans la cavité supérieure est contenue une partie du cœcum, dans l'inférieure est l'appendice qui adhère au fond du sac.

OBSERVATION XXXVIII

MURON. (*Soc. anat.*, 1869, p. 185.)

Dans une hernie inguinale en outre de l'intestin grêle, il existait « une partie du gros intestin avec l'appendice cœcal adhérent à la partie supérieure du sac ».

Il existait de plus une hématocele vaginale due probablement à la transformation d'une hydrocele par suite des pressions exercées par la hernie.

B. — Hernies de l'appendice seul.

OBSERVATION XXXIX

Hernie inguinale droite étranglée. — Opération. — Présence de l'appendice cœcal. — Mort. — Autopsie. — G. BEAUMETZ, interne des hôpitaux. (Gaz. des hôpit., 1859, p. 462. — Observation résumée.)

Homme de 19 ans ayant depuis 8 ans une petite hernie inguinale droite et n'ayant jamais porté de bandage.

Les accidents remontent à 8 jours; d'abord peu accusés, ils s'aggravent progressivement, symptômes classiques de l'étranglement, pas de taxis.

Tumeur du volume d'une noix de laquelle se détache « une espèce de corde ou de cordon dur qui est placé entre la peau et la tumeur ». M. Manec pratique la kélotomie. Tissu cellulaire de l'aine enflammé et suppuré par places. Au-dessous, « cordon de la grosseur d'une plume d'oie qui d'une part sort de l'anneau inguinal et de l'autre plonge dans le scrotum, ce corps est grisâtre comme gangrené, rien dans son intérieur ». Au-dessous et adhérent à sa face postérieure existe une poche à parois épaisses, contenant çà et là de petits foyers purulents, qui n'est autre que le sac herniaire. Ouvert, il laisse voir une très petite portion d'intestin étranglé, d'une coloration rouge vif peu foncé. Débridement du sac, intestin sain, réduction facile. Mais le corps cylindrique ne peut être rentré, son extrémité inférieure plonge dans le fond du scrotum, on croit alors être en présence non de l'appendice cœcal mais du canal spermatique altéré, et on le laisse dans la plaie. Mort en 24 heures. A l'autopsie, on constate que l'intestin grêle (iléon à 14 cent. du cœcum) était sain et bien réduit. « Le meso cœcum manque, le

M.-T.

14

cœcum, placé très bas, touche à l'arcade crurale et son appendice vermiculaire plonge dans l'orifice interne du canal inguinal ; en avant du collet du sac herniaire et complètement indépendant de ce dernier et jusque dans l'anneau, il est parfaitement sain. » La dissection de la région inguinale montre que le cordon trouvé pendant l'opération « est bien l'appendice du cœcum profondément altéré par le pus qui le baigne de tous côtés. Cet appendice, dans sa portion herniée, a 7 cent. de longueur. Dans toute cette étendue, il a contracté de nombreuses adhérences avec le tissu cellulaire voisin ; ces adhérences sous forme de brides maintiennent, en lui faisant faire de nombreux circuits, l'appendice dans sa nouvelle position ». Dans l'intérieur de l'appendice, liquide purulent sans corps étranger. « Au-dessous de l'appendice cœcal se trouve le sac herniaire. Ce sac a le volume d'une noix, sa paroi est épaissie. Par son côté externe il est adhérent avec le tissu cellulaire épaissi et suppuré et en avant avec l'appendice cœcal. Sa surface interne est rouge. Enfin en arrière du sac on trouve le cordon avec tous ses éléments un peu enflammés ».

OBSERVATION XL

Hernie inguinale droite de l'appendice iléo-cœcal. — Etranglement. — PICK (The Lancet, vol. I, p. 801, 1880.)

Un homme de 54 ans portait depuis une douzaine d'années une hernie inguinale droite réductible et indolente pour laquelle il ne faisait pas usage de bandage.

Le 16 février, la hernie devient brusquement irréductible, les accidents généraux suivent de près la douleur locale, l'arrêt des matières est complet, les vomissements ont l'odeur fécale et il existe de l'algidité.

Le 20, taxis sans succès.

Le 21, météorisme énorme, algidité, collapsus. La tumeur occupe la partie supérieure et droite du scrotum, de là elle remonte dans le canal inguinal, cette seconde partie est très sensible à la pression, la tumeur ne se modifie en rien par les efforts de toux. Les téguments de la région inguinale et de la partie avoisinante de l'abdomen sont le siège d'un œdème rouge, de nature inflammatoire.

Opération. — Incision des téguments et du tissu cellulaire sous-jacent dont les mailles sont infiltrées de sérosité et fortement distendues. L'ouverture du sac donne issue à un liquide épais nettement purulent et très fétide. La face interne de la séreuse est couverte de fausses membranes. Dans la cavité, on ne trouve absolument que l'appendice vermiculaire qui est fortement congestionné et recouvert de pseudo-membranes.

L'étranglement très serré siège au collet du sac. On examine l'intestin de nouveau et on le réduit puisqu'il ne présente pas de perforation. Excision du sac, précautions antiseptiques.

Le malade reste dans le même état de prostration et meurt 5 heures après.

Autopsie. — Le sommet de l'appendice cœcal adhère par des fausses membranes très molles au collet du sac. A l'union du cœcum et de l'appendice existe sur celui-ci une bande pâle avec ulcération; c'est le point qui était serré. Pas de péritonite généralisée.

OBSERVATION XLI

Hernie congénitale droite de l'appendice vermiculaire. — Mort.

— *Autopsie.* — SANDIFORT. (*Icones herniæ congenitæ. Cité par SCARPA. Loc. cit., p. 173.*)

« Un enfant vint au monde avec une hernie scrotale du côté droit, à laquelle on fit d'abord peu d'attention; ce ne fut que

trois mois après la naissance, qu'on s'occupa d'y porter remède. Lorsque l'on crut avoir réduit complètement les viscères, on appliqua un bandage pour les contenir, en faisant une compression sur l'anneau ; mais bientôt tous les symptômes de l'étranglement se déclarèrent avec tant de violence, que l'enfant mourut. A l'ouverture de son corps, on vit que la hernie *congénitale* était formée par le cœcum et l'extrémité de l'iléon. L'appendice vermiforme adhérait en partie au testicule et en partie au fond du sac herniaire. On observa que, dans le lieu de son adhérence au testicule, cet appendice était devenu plus dur et plus compacte que dans son état naturel ; ce qui prouve que l'adhérence avait existé avant la naissance de l'enfant, et conséquemment avant la descente du testicule dans le scrotum et la formation de la hernie. »

OBSERVATION XLII

Hernie inguinale formée par l'appendice iléo-cœcal dilaté. — Etranglement. — Kélotomie. — Guérison. — CARLO JAVAMELLI. (Annali universali d'Osmondi, t. 75, p. 430. Cité dans Arch. gén. de méd., II^e série, T. X, p. 483, 1836.)

Une femme de 68 ans portait depuis plusieurs années une hernie inguinale habituellement mal réduite qui s'étrangla. Au bout de 2 jours elle fut opérée par Carlo Javamelli.

« J'incisai le sac herniaire d'où il ne sortit qu'un peu de liquide, puis ayant examiné avec soin les parties qui y étaient renfermées, je fus fort surpris de n'y trouver que l'appendice cœcal qui avait atteint un volume quadruple de ses dimensions ordinaires. Pour pouvoir le replacer dans l'abdomen, j'incisai le collet du sac en même temps que l'anneau inguinal qui s'opposait à sa rentrée ; voulant m'assurer si en réalité la hernie n'était constituée que par l'appendice en question, j'attirai doucement celui-ci au dehors et à l'instant même le cœcum

se présenta faisant suite à son appendice qui dans le point où il abandonne l'intestin présentait un sillon circulaire, indice de l'étranglement auquel le cœcum ne participait nullement. Après cette exploration j'opérai la réduction. » Guérison.

OBSERVATION XLIII

Hernie inguinale congénitale contenant l'appendice iléo-cœcal. — Etranglement. — Mort. — Ulcération de l'appendice vermiciforme. (The Dublin Journal, Juillet 1841. — Observation résumée.)

Enfant de 2 ans, hernie congénitale droite avec épanchement dans la vaginale. Etranglement à marche rapide. Mort par péritonite.

A l'autopsie, péritonite généralisée avec issue des matières intestinales dans le ventre. La hernie contenait l'appendice iléo-cœcal présentant une ulcération qui paraissait causée par un noyau de cerise.

OBSERVATION XLIV

Hernie inguino-propéritonéale du gros intestin. — Autopsie. — LEHMANN. (Vergé's. Zeitschrift N, F. II, p. 12, 1862. — Traduit par E. Haussmann, in Arch. gen. méd., 1880. Vol. II.)

Un homme de 45 ans avait une hernie inguinale droite réductible mais habituellement mal réduite. Des accidents apparurent qui firent penser à l'existence d'un étranglement. Lehmann examinant le malade à la 54^e heure des accidents reconnut que la région inguinale était tendue et douloureuse mais qu'il n'y avait pas de tumeur ; il se décida cependant à pratiquer la kélotomie. L'incision du sac donna issue à de la sérosité incolore,

mais l'exploration digitale n'y fit reconnaître aucune anse intestinale ; le doigt, introduit jusque dans le canal inguinal pour tirer la séreuse en avant provoque l'issue d'une assez grande quantité de liquide trouble et d'une odeur fétide. On se contenta alors de faire un simple pansement et la mort suivit de quelques heures.

Autopsie. — « Pas de péritonite. En arrière de la région inguinale, au devant du péritoine se trouvait un sac hémisphérique volumineux et tendu, s'étendant à deux pouces et demi au dessus de l'arcade crurale depuis le sommet de la vessie jusqu'au cœcum, s'enfonçant dans la cavité abdominale et ayant dans toutes les directions 6 pouces de diamètre. Le sac présentait en arrière et en haut une ouverture arrondie d'un demi-pouce de diamètre, limitée par un bord tranchant de consistance fibreuse, à travers laquelle une anse d'iléon longue de trois quarts d'aune et l'appendice vermiforme avaient pénétré dans le sac et en comblaient la cavité. L'étranglement était très serré, l'intestin était gangrené mais il n'y avait pas de perforation. »

OBSERVATION XLV

Hernie inguinale droite non congénitale datant de l'âge de 2 ans, chez un enfant de 13 ans 1/2. — Etranglement. — Opération, la hernie contient l'appendice iléo-cœcal et une masse épiploïque énorme. — Mort. — Autopsie. — GUERSANT fils. (Gaz. hôpit., 1841, p. 314.)

L'enfant, qui avait porté régulièrement un bandage, cessa d'en porter depuis 18 mois car la hernie ne sortait plus, il ne restait dans le sac qu'un résidu épiploïque. Brusquement, la hernie se reproduit et devient d'emblée irréductible, le malade vomit plusieurs fois, mais le cours des matières et des gaz n'est pas totalement supprimé. On fait deux tentatives de taxis qui

restent sans résultat puis, 36 à 48 heures après le début des accidents, on décide l'opération.

Après avoir incisé des couches celluleuses multiples, on arrive sur le sac qui est ouvert et donne issue à un liquide d'odeur fécaloïde. Il existe une grosse masse épiploïque gangrenée, mais on ne voit pas d'intestin ; on débride alors le collet en haut et au résèque l'épiploon.

En arrière se voit alors une languette ou plutôt un cordon allongé formé de tissu dur ayant les caractères de tissu inflammatoire ; ce cordon adhère dans toute son étendue avec la face postérieure du sac dont il a l'air de faire partie, paraissant sculpté dans son épaisseur. L'opérateur croit reconnaître là une masse épiploïque qui a contracté des adhérences anciennes et a subi des modifications inflammatoires (l'auteur fait remarquer que le faible développement ou plutôt l'absence presque complète de l'épiploon, à l'âge de 18 mois, aurait dû lui faire écarter cette idée), aussi il la laisse dans la plaie et fait les sutures.

L'enfant meurt rapidement de péritonite et à l'autopsie on reconnaît que la prétendue corde épiploïque était l'appendice cœcal ayant acquis 2 à 3 fois sa longueur ordinaire, adhérent au bas-fond du sac et étant resté perméable. Protégé dans la plus grande partie de sa circonférence, au niveau du collet, par la masse épiploïque, l'organe n'avait d'ailleurs pas eu beaucoup à souffrir. Il semble certain, d'après ces résultats, que l'appendice était fixé dans le sac herniaire depuis l'âge de 18 mois.

OBSERVATION XLVI

Hernie inguinale droite contenant l'appendice iléo-cœcal, — Mort. — Autopsie. — MERLING. (Thèse d'Heidelberg, 1826.)

Un carrier qui n'avait jamais eu de hernie fut pris d'accidents indiquant une occlusion intestinale. Le siège paraissait être

la région de l'aîne droite, mais l'examen le plus attentif ne révéla ni hernie, ni tumeur. Le traitement médical échoua et le malade mourut le lendemain.

A l'autopsie on trouva l'appendice iléo-cœcal étranglé dans une hernie inguinale; il était sphacélé.

OBSERVATION XLVII

Hernie de l'appendice iléo-cœcal. — Etranglement. — Opération.
(Fait cité par MALGAIGNE, sans nom d'auteur, in *mémoire sur les étranglem.*, 1841.)

Enfant de 13 ans, porteur d'une hernie inguinale. Phénomènes d'étranglement incomplet, pas d'arrêt des matières. Taxis répété 6 fois en 36 heures sans résultat. Opération : « La hernie était constituée par une masse épiploïque en partie gangrenée, plus par l'appendice du cœcum que l'épiploon avait protégé et qui était simplement de couleur rosée, pas d'étranglement. »

OBSERVATION XLVIII

SOEMMERING (cité par MERLING).

Sur un nouveau-né, l'appendice vermiforme était seul contenu dans une hernie inguinale congénitale et adhérait au testicule.

OBSERVATION XLIX

HESELBACH. (Cité par MERLING.)

(a) Hernie inguinale droite de l'appendice iléo-cœcal chez un enfant de 10 semaines. Adhérence à la partie postérieure du sac.

(b) Hernie inguinale droite de l'appendice iléo-cœcal chez un enfant de moins de 2 mois. L'intestin adhère à la face postérieure du sac.

OBSERVATION L

NUSBAUM. (*In LEISRINK, tabl.*)

Garçon de 8 ans. Hernie inguinale droite irréductible renfermant l'appendice iléo-cœcal. Cure radicale. La réduction fut facile, ligature et extirpation partielle du sac. Guérison.

OBSERVATION LI

FLEISCHMANN. — (*Cité par MERLING.*)

Un enfant de 2 jours avait une hernie inguinale congénitale formée par l'appendice qui était long de 1 pouce et large de 2 pouces ; il remplissait complètement la cavité du sac. Son extrémité libre un peu contournée était placée au-dessus du testicule mais ne présentait aucune adhérence avec cette glande.

OBSERVATION LII

SCHWENCKÉ. (*Leipzig, 1805.*) (*Cité par MERLING.*)

Dans une opération d'entéro-épiplocèle chez un homme de 20 ans, on constata que le sac herniaire ne contenait que l'appendice iléo-cœcal adhérent au testicule et simulant par suite de cette adhérence un varicocèle.

OBSERVATION LIII

MORGAGNI.

Dans une hernie inguinale droite chez un homme de 30 ans, Morgagni constate la présence de l'appendice vermiforme normal.

OBSERVATION LIV

TRITSCHLER. (*Tubingue*, 1806, *loc. cit.*)

Plusieurs (5) cas dans lesquels on ne trouva que l'appendice cœcal dans des hernies droites.

OBSERVATION LV

AMYAND. (*Cité par TRITSCHLER.*)

Sur un enfant de 11 ans qui portait depuis ses premières années une hernie scrotale, Amyand ne trouva dans le sac que l'appendice adhérent à une portion d'épiploon.

OBSERVATION LVI

AMYAND. (*Loc. cit.*)

Rencontre dans un sac herniaire l'appendice cœcal rempli de matières fécales solides, et contenant de plus une aiguille qui avait déterminé une perforation.

OBSERVATION LVII

CRUVEILHIER. (*Catalogue du musée Dupuytren*, n° 237.)

Hernie inguinale droite. Le sac contenait l'appendice iléo-cœcal.

OBSERVATION LVIII

(Catalogue du musée Dupuytren, n° 267. Pas de nom.)

Hernie inguinale de l'appendice iléo-cœcal. A son extrémité libre est appendue une tumeur kystique du volume d'une noix qui adhère également au cordon.

C. — **Hernies de l'S iliaque.**

OBSERVATION LIX

Hernie de l'S iliaque. — Etranglement. — Opération, difficultés de réduction à cause d'adhérences de l'intestin au sac. — Guérison. — (Observation inédite. — La description de l'opération a été faite par M. SCHWARTZ, chirurgien des hôpitaux.)

Homme de 50 ans environ entré le 23 février 1885 dans le service de M. Labbé, à Beaujon, salle St-Félix, n° 19.

Depuis sa jeunesse le malade avait une hernie inguinale gauche descendant dans le scrotum, mais il ne se rappelle pas s'il l'a toujours eue.

Il portait habituellement un bandage ne maintenant qu'imparfaitement sa hernie, de telle sorte que l'intestin sortait au moindre effort; mais il rentrait toujours avec la plus grande facilité et n'avait jamais occasionné d'accidents. (Il est probable que la réduction n'était qu'incomplète.)

Le 18 février, dans la soirée, le malade ressent des coliques et des douleurs dans le bas-ventre, portant alors la main à sa hernie il s'aperçoit qu'elle est sortie malgré le bandage; il essaie de la réduire comme il le faisait ordinairement mais ne peut y

réussir, il se couche alors, les coliques se calment et il dort toute la nuit.

Le lendemain il ne ressent aucun malaise, sa hernie n'est pas sensible à la pression ; il fait de nouvelles tentatives pour réduire la tumeur, mais sans y parvenir.

Il garde le lit mais sans faire autre chose. Le cours des gaz reste normal, et le 21 il eut une selle ordinaire.

Le 22. Dans la soirée, la tumeur devient sensible à la pression, dans la nuit il éprouve un malaise assez intense qui le décide à se faire transporter à l'hôpital le 23 au matin.

A son entrée on constate que la région inguinale gauche est le siège d'une tumeur du volume d'une petite pomme ; bilobée, à moitié engagée dans le canal inguinal, à moitié saillante au dehors, elle ne présente qu'une tension très faible. La palpation est peu douloureuse et le collet de la hernie n'est pas plus sensible que le reste de la tumeur. Par la palpation on sent des masses dures qui tranchent par leur rénitence sur la souplesse du reste du contenu, ces masses se déplacent et filent sous le doigt.

En arrière on sent les éléments du cordon, les 2 testicules sont à leur place, le gauche est au contact même de la tumeur, mais nullement englobé, nullement masqué par elle ; il existe de ce côté un varicocèle assez prononcé.

Une percussion attentive dénote de la sonorité dans toute l'étendue de la tumeur.

Le ventre est souple et non ballonné, on ne sent dans la fosse iliaque aucun prolongement de la hernie, pas de corde épiploïque.

La respiration est de fréquence normale, nullement gênée. Le facies est bon, les traits nullement altérés, la langue est humide mais blanche et chargée d'un enduit saburral ; le pouls est normal, plein et ample, il n'y a aucune tendance au refroidissement des extrémités.

Le malade n'a pas eu de selle depuis l'avant-veille mais il affirme avoir encore rendu des gaz dans la matinée ; il n'a pas

eu de vomissements, ni même de nausées, il se plaint seulement de coliques presque continues et extrêmement pénibles.

Il semble qu'on soit en présence d'un étranglement peu serré portant sur une hernie entéro-épiploïque; aucun taxis n'ayant été fait en ville, on fait une tentative après un bain d'une heure. Le malade est endormi et on fait des efforts modérés de taxis pendant quelques minutes, mais sans amener aucune modification de la tumeur.

M. Schwartz vient alors voir le malade vers 4 heures de l'après-midi et se décide à intervenir par la kélotomie.

Pendant l'anesthésie on fait une incision cutanée parallèle au grand axe de la tumeur, on divise des couches graisseuses puis le sac d'où s'écoule un liquide clair.

Dans le sac il est facile de reconnaître le gros intestin caché au-dessous d'appendices épiploïques larges et épais; il ne présente aucune coloration anormale, mais contient des cybales.

L'étranglement se trouve au niveau de l'anneau inguinal, il enserre le pédicule de la hernie comme dans un étau et donne au doigt la sensation d'une constriction élastique plus étendue que ne l'est en général le collet. On débride en haut et en dehors, on déchire un appendice épiploïque qui donne une assez grande quantité de sang et nécessite trois ligatures au catgut, on lie et on résèque un amas de graisse épiploïque disposé en couronne et dans lequel aurait pu s'engager une anse intestinale. En attirant l'intestin au dehors on ne remarque aucune lésion au niveau du point serré, c'est alors que pensant à réduire on est frappé d'une espèce de repli qui s'insère sur l'intestin autour duquel il est comme tordu. Au-dessous de ce repli et faisant corps avec le cordon on trouve une sorte de poche remplie de graisse et d'un liquide transparent.

Le repli épais et résistant qui empêche la réduction de l'intestin est alors sectionné, l'intestin devient immédiatement plus mobile, peut être attiré davantage au dehors et son intégrité ayant été encore une fois constatée, on le rentre dans le ventre.

On laisse dans le sac cette sorte de kyste aqueux et graisseux que M. Schwartz considère comme un ancien sac déshabité et adossé à celui qui contenait l'S iliaque ; la réduction obtenue, on constate que l'intestin est maintenu directement au contact de la paroi abdominale, qu'il n'est pas redevenu libre et serait prêt à redescendre à la moindre traction sur le cordon.

Suture de la plaie au crin de Florence, drainage, pansement.

Dans la journée on donne au malade 5 centigr. d'extrait thébaïque par doses fractionnées.

Le malade ne souffre pas, l'état général est bon. T. s. 38°,6, pouls bon, pas de vomissement.

Le 24. Le malade vomit une première fois dans la matinée, une seconde fois dans l'après-midi, mais seulement des matières muqueuses et après l'ingestion de boisson. L'état général est excellent, le malade a rendu des gaz. T. m. 37°. T. s. 37°,6. 5 centigr. d'extrait thébaïque.

Le 25. Plus de vomissements, état très satisfaisant, premier pansement, pas de suppuration, le drain fonctionne très bien.

Le 26. T. m. 36°,8. T. s. 37°,2.

Le 27. 2° pansement, on retire le drain, la plaie est réunie dans tout le reste de son étendue. Pas de garde-robe depuis l'opération. Lavement à la glycérine donnant un résultat insignifiant.

Le 28. On fait prendre au malade un verre d'eau de Sedlitz, pas de selle.

1^{er} mars. Un nouveau purgatif amène une selle abondante.

3^e pansement, on retire les fils.

Le 4. Pansement à l'ouate, la cicatrisation est complète.

Le 6. Le malade commence à se lever. Bandage inguinal.

Le 13. Il part à Vincennes.

Le 30. Le malade revient dans le service, il n'éprouve aucune gêne, les fonctions intestinales sont très régulières et s'exécutent sans coliques.

La cicatrice est assez résistante mais le malade doit continuer à porter un bandage.

OBSERVATION LX

Hernie inguinale double. — A droite petite hernie contenant le cæcum ; à gauche entérocele formé par l'S iliaque devenue subitement irréductible ; péritonite herniaire simulant l'engouement. — Réduction le neuvième jour. — Mort deux mois plus tard. — Autopsie. — MALGAIGNE. (Mémoire sur les étranglements herniaires, loc. cit. — Obs. XIII.)

Homme de 73 ans portant depuis l'âge de 24 ans une hernie inguinale gauche. A deux reprises la hernie devint irréductible et donna lieu à des accidents, coliques, vomissements, mais la réduction fut rapidement obtenue.

Une troisième fois pendant la digestion, la hernie augmente brusquement et devient irréductible et douloureuse, bientôt apparaissent des vomissements et quelques symptômes généraux. On diagnostique de la péritonite herniaire et le traitement est dirigé dans ce sens ; au bout de 7 jours, amélioration notable et le troisième jour un taxis léger fait immédiatement rentrer l'intestin et le cours des matières se reproduit. Mais l'état général très mauvais déjà avant ces accidents, va en s'aggravant et le malade meurt deux mois après.

Autopsie. — L'anneau est large et livre facilement passage à trois doigts à côté de l'intestin. « La hernie était constituée par l'S iliaque du côlon, dont les franges graisseuses avaient contracté entre elles et avec le fond du sac des adhérences nombreuses et fort solides. De ces adhérences il résultait de nombreuses brides qui, allant du sac à l'intestin, circonscrivaient des ouvertures où d'autres anses intestinales auraient bien pu s'engager et s'étrangler..... Le sac n'existait qu'en avant ; l'intestin était véritablement en dehors de lui et l'avait

entraîné comme le testicule entraîne la tunique vaginale..... L'S iliaque en dehors du sac était en contact avec le tissu cellulaire de la fosse iliaque qu'elle avait entraîné dans le scrotum. » Ces adhérences étaient cependant assez lâches pour qu'on pût réduire par le taxis, l'intestin et le sac.

« A droite il y avait une petite hernie inguinale constituée par le cœcum, son appendice et la fin de l'iléon; tout cela était également en dehors ou pour mieux dire en arrière du sac péritonéal qui avait été entraîné comme de l'autre côté. »

OBSERVATION LXI

*Hernie de l'S iliaque par M. LADROITTE, interne des hôpitaux.
(Bull. Soc. anat. 1882, p. 169.)*

Ce fait a été observé à l'amphithéâtre sur un homme ayant succombé à une affection pulmonaire et porteur d'une hernie inguinale gauche, de la variété inguino-scrotale, sur laquelle l'attention n'avait jamais été attirée d'une façon spéciale du vivant de cet homme.

En incisant les enveloppes de la tumeur, on trouve que son contenu est constitué par l'extrémité inférieure du côlon descendant, comprenant toute l'étendue de l'S iliaque. La hernie appartient à la variété oblique externe, et la constitution de ses enveloppes, ainsi que ses rapports, sont les mêmes que ceux de toutes les hernies de ce genre, la partie interne du collet est côtoyée par l'artère épigastrique.

Les éléments du cordon ne sont pas épars autour de la tumeur comme cela s'observe dans les hernies très anciennes; ils ne sont que légèrement dissociés et occupent le côté interne du sac. Le canal déférent répond à la partie interne et postérieure du sac.

La hernie est pourvue d'un sac péritonéal complet. Sa surface externe n'est que lâchement unie aux autres enveloppes

et en est décollée facilement par des tractions modérées, son fond occupe les bourses, mais n'atteint pas le testicule dont il reste séparé par une distance d'environ 2 centim.

La face interne du sac est lisse et unie et ne présente aucune trace d'inflammation. L'intestin est également sain. Au niveau du collet on ne constate pas ce rétrécissement si fréquent dans les vieilles hernies habituellement mal contenues. Cependant l'anse herniée n'est que partiellement réductible. Il existait en effet à la partie postérieure et supérieure du sac, un peu au-dessous du collet, des adhérences qui limitaient le retrait de l'intestin.

En les examinant avec attention, on remarque qu'elles ne sont point de nature inflammatoire et ne ressemblent nullement à celles qu'on observe entre l'épiploon et la face interne du sac dans les hernies épiploïques, ni même à celles qui se forment au niveau des appendices épiploïques, dans les hernies du gros intestin anciennes ayant été le siège d'inflammation.

En effet, dans le cas qui nous occupe, les adhérences suffisantes pour s'opposer à la réductibilité de l'intestin, tant que le sac conservait ses connexions normales avec les parties voisines, disparaissaient complètement, lorsqu'après avoir séparé le sac des autres enveloppes on le refoulait dans l'abdomen.

Réflexions. — Nous avons là en somme un exemple des adhérences normales qu'on rencontre dans certaines hernies du gros intestin et qui ont été si bien étudiées et décrites par Scarpa.

En effet l'S iliaque, de même que les autres portions du gros intestin, est reliée au péritoine qui revêt la paroi postérieure de l'abdomen par des replis membraneux (meso côlons). Lorsqu'une hernie de cette partie de l'intestin se produit, le sac herniaire se forme ordinairement par glissement du péritoine qui revêtait la région iléo-lombaire et par suite par les replis de cette membrane qui fixaient l'intestin dans sa situation

naturelle (meso côlon iliaque) et ce sont ces replis normaux qui constituent les adhérences dans cette variété de hernie, d'où le nom d'adhérences naturelles qui leur a été donné.

Habituellement, les replis péritonéaux dont il s'agit, sont assez longs pour permettre la rentrée et la sortie facile de l'anse herniée; mais, dans notre cas, il n'en était pas ainsi, car, nous l'avons dit, il était impossible de réduire complètement la hernie.

OBSERVATION LXII

Hernie de l'S iliaque. — Étranglement. — Kélotomie. — ROBERT.
(*Bullet. Soc. anat. de Paris, 1858. — Observation résumée.*)

Un homme de peine âgé de 52 ans, voit, le 9 janvier, se former dans la région de l'aîne, une tumeur de la grosseur d'un œuf de poule, qu'il réduit lui-même. Le 17 février, cette tumeur reparait, grosse comme les deux poings; il ne peut la réduire et entre à Beaujon le 18 au soir.

Le lendemain, Robert diagnostique une épiplocèle enflammée; traitement en conséquence.

Le 22. Le ventre est un peu ballonné; le gonflement est marqué surtout dans la fosse iliaque droite et sur le trajet du côlon ascendant. Deux gouttes d'huile de croton dans un looch. Dans la journée, vomissements de matières jaunâtres. Le soir, traits de la face tirés, anxieux, voix faible, pouls petit, fréquent; ventre plus ballonné.

Le 23. Ces différents symptômes sont devenus plus intenses et font penser à Robert qu'il y a une anse intestinale au milieu de la masse épiploïque et que, les lavements étant rendus avec une grande rapidité, et la tumeur siégeant à gauche, cette anse appartient probablement au côlon descendant ou à l'S iliaque.

Opération immédiate. Epiploon non altéré, anse intestinale

adhérente au sac mais paraissant saine. On la réduit et on excise l'épiploon. Huile de ricin, 10 gr. A midi, plusieurs selles abondantes; puis vomissements verdâtres, augmentation du ballonnement. Mort à 3 heures.

Autopsie. — Péritonite généralisée ne datant que de quelques heures. Epanchement de 1 litre et demi à odeur stercorale. La hernie est oblique externe et la partie herniée appartient au point de jonction de la 1^{re} et de la 2^e courbure de l'S iliaque. Au niveau du collet, la tunique séreuse de l'anse herniée est détruite circulairement et à sa partie postérieure il y a une perforation de la grandeur d'une pièce de 1 franc. L'intestin est uni à toute la partie postérieure et externe de l'anneau abdominal par des adhérences formées aux dépens du meso-côlon iliaque mais modifiées par la péritonite.

OBSERVATION LXIII

Hernie inguino-scrotale gauche irréductible, constituée par des anses d'intestin grêle et l'S iliaque ayant une disposition anormale. — Boussi. (Soc. anat. de Paris, 1878, p. 59.)

Homme de 68 ans, entré le 10 août 1877 dans le service de M. Dumonpallier à la Pitié. Ce malade portait depuis longtemps une hernie scrotale gauche irréductible et énorme; il succomba à une pneumonie hypostatique survenue dans le cours d'un état cachectique.

A l'autopsie, le sac herniaire est fendu sur sa face antérieure; à sa partie inférieure, près du fond de la hernie, on ouvre dans cette incision un foyer de matières fécales et on reconnaît ensuite que ce prétendu foyer n'est autre chose que l'S iliaque fortement aplatie et adhérente à la paroi du sac.

L'S iliaque avec une portion du côlon descendant est fixée dans toute son étendue à la paroi du sac constituée par le péritoine pariétal; cette adhérence est si intime que cette large anse

intestinale n'est plus comprise dans la cavité du sac mais que sur tout son trajet, elle fait partie intégrante du sac lui-même et en tapisse successivement la face antéro-latérale, le fond et la face postérieure, et se continue avec le rectum en sortant du collet du sac. L'intestin grêle, qui est contenu dans le sac en très grande quantité, est au contraire complètement libre.

D'après l'auteur, le mécanisme de cette fixation du gros intestin est le suivant : une fois l'S iliaque descendue dans le sac herniaire, son meso côlon s'est moulé sur la paroi interne du sac et y a pris des adhérences, puis l'intestin fixé d'abord par son bord mésentérique, s'est fixé ensuite par son bord libre au moyen d'adhérences celluleuses ; et, en effet, dans la plus grande étendue, le sac était dédoublable en deux lames, l'une extérieure formée par le péritoine, l'autre interne le meso côlon à l'extrémité duquel se trouvait l'S iliaque.

OBSERVATION LXIV

Hernie inguinale de l'S iliaque avec adhérence au sac. —

Autopsie. — ROUSSEL, (Soc. anat. 1841, T. XVI, p. 208.)

Hernie inguinale très volumineuse chez un vieillard de 75 ans. « Elle était devenue le siège d'accidents d'étranglement qui avaient cédé aux antiphlogistiques. On avait pu réduire mais incomplètement. Il restait toujours une tumeur dans l'aîne : le malade est mort d'une autre affection et l'on a trouvé qu'il s'agissait d'une hernie formée par l'S iliaque du côlon avec sac incomplet. Lorsqu'on réduisait, l'intestin en rentrant dans le ventre entraînait avec lui le sac et le retournait en quelque sorte jusqu'au niveau de l'anneau où s'arrêtaient alors et le sac et une partie de l'intestin. On a trouvé de plus dans ce sac des traces d'une ancienne inflammation, en sorte que M. Roussel est porté à attribuer à cette péritonite partielle les accidents observés.

OBSERVATION LXV

Hernie du gros intestin irréductible après débridement. — Abandon de l'intestin dans le sac herniaire. — VERDIER (Acad. roy. de chirurgie, tom. XI, p. 498, cité par SCARPA, traité des hernies, p. 181. — Observation résumée.)

Hernie scrotale du côté gauche chez un homme qui fut opéré par J.-L. Petit. « La hernie était formée par cette partie du côlon qui dans l'état naturel est fixée dans la région iléo-lombaire gauche, un peu au-dessus des vaisseaux iliaques; après l'ouverture du sac herniaire et les débridements convenables, il ne fut pas possible de faire rentrer l'intestin, et on fut obligé de le laisser au dehors. »

On se contenta de l'envelopper de compresses émollientes. L'intestin remonta de jour en jour vers l'anneau et rentra peu à peu dans le ventre, sauf le fond de l'anse intestinale qui resta à l'orifice externe, se couvrit de bourgeons charnus et fut recouvert par la cicatrice cutanée, le malade guérit complètement après plusieurs mois, mais dut porter un bandage avec pelote concave.

OBSERVATION LXVI

Hernie inguinale contenant l'S iliaque. — Etranglement, opération. — Mort. — VERNEUIL. (Bull. soc. chir., 4 janvier 1865.)

Homme de 78 ans qui avait trois hernies, deux inguinales et une ombilicale, qu'il maintenait d'une façon assez irrégulière. Le 24 décembre 1864, à la suite d'efforts pour aller à la garde-robe, une des hernies inguinales sortit plus volumineuse que d'habitude et on ne put pas la réduire. M. Verneuil fut alors appelé à 3 heures du matin. Une première tentative de taxis

était restée sans succès, il en fit un deuxième pendant 18 minutes après avoir soumis le malade aux inhalations de chloroforme. La hernie ne bougea pas. Le malade fut alors plongé dans un bain et à neuf heures du matin, une 3^e tentative de 15 minutes resta également sans résultat. La tumeur de l'aîne avait le volume des deux poings. « Le malade prétendait que les deux tiers supérieurs de cette tumeur étaient formés par une hydrocèle ancienne. J'avais peine à croire à un étranglement véritable à cause du volume de la hernie et de la grandeur de l'anneau. Cependant les coliques étaient violentes ; en remontant vers le collet du sac on sentait un pédicule du volume du pouce. Les accidents augmentant toujours, je me décidai à opérer.

« Je fis une incision sur le collet du sac et alors je vis que le point rétréci était au niveau même de l'anneau inguinal externe. J'incisai au-dessous, puis je débridai. Une anse d'intestin grêle se présenta alors au devant de l'épiploon ; il était ainsi que le mésentère d'un rouge foncé tirant sur le noir. Du reste point d'étranglement par le collet du sac. Je vis alors que la tumeur tout entière était réellement une hernie composée d'une anse d'intestin grêle, d'une portion de l'S iliaque du côlon et d'une vingtaine d'appendices graisseux de l'épiploon ; la coloration de l'intestin grêle était toute différente de celle du gros intestin. De plus le sac contenait un grand verre de sérosité. Il n'y avait pas d'hydrocèle. La première partie de la réduction fut facile, mais quand je voulus faire rentrer le gros intestin et les masses épiploïques cela me fut impossible, quoique j'eusse détruit les adhérences que j'avais rencontrées. La tension de l'abdomen était telle qu'il fallut renoncer à terminer la réduction. Alors je me décidai à reporter le gros intestin dans le vaste sac formé par le scrotum. Je maintins le tout au moyen de sutures faites sur presque toute la plaie.... La mort survint trente et quelques heures après l'opération sans que rien de nouveau se soit produit du côté du ventre. »

OBSERVATION LXVII

Hernie scrotale droite volumineuse, ballonnement excessif, accidents d'étranglement. — Kélotomie. — Engouement gazeux de l'intestin grêle et du côlon iliaque. — Mort par dévoitement. —
GOYRAND. (Cliniques, obs. XV.)

Homme de 60 ans. Kélotomie, la hernie ne contient pas d'épiploon, mais 3 grandes anses d'intestin distendues par des gaz, l'une de ces anses est formée par le côlon iliaque ; il n'existe pas d'étranglement, car le doigt pénètre facilement au niveau du collet, mais la réduction nécessite un débridement à cause de la distension des anses et encore est-elle difficile. Le malade meurt, plusieurs jours après, de dévoitement.

OBSERVATION LXVIII

Hernie inguinale étranglée formée par un diverticule de l'S iliaque. — ROBERT LAW. (Th. Lancet, 1880. Vol. I, p. 643. — Observation résumée.)

Un homme de 74 ans avait depuis 3 ans une hernie inguinale qui déterminait des accidents d'étranglement d'ailleurs peu intenses. Opération le 3^e jour. On constate la présence d'un corps dur et pointu qu'on reconnaît, après ouverture du sac, pour un fragment d'os de 5 centim. de longueur. Il a perforé l'intestin de part en part et, placé ainsi en travers, il le fixe dans le sac. Comme il existe des adhérences au niveau du collet on laisse l'intestin en place.

Deux jours après l'opération le malade meurt de péritonite. A l'autopsie, on reconnaît que la hernie est formée par un diverticule de l'S iliaque ; il n'existe pas d'étranglement.

OBSERVATION LXIX

Double hernie inguinale contenant le cœcum à droite et l'S iliaque à gauche. — MALGAIGNE (Observ. IV du mémoire sur les étranglements herniaires, 1841.)

Un homme sexagénaire portait une double hernie inguinale. Celle de gauche avait un volume énorme et était irréductible. Mort. Autopsie.

Hernie inguinale gauche : Contient une grande partie de l'iléon, jusqu'à 8 cent. du cœcum, plus l'S iliaque ; ces 2 anses intestinales sont au contact du testicule.

Hernie inguinale droite : Renferme « le côlon ascendant et le cœcum jusqu'à 3 cent. de sa valvule, de telle sorte que si la hernie avait grossi, très probablement, elle eut attiré le cœcum tout entier et l'iléon en l'enlevant à la hernie gauche ».

OBSERVATION LXX

Hernie de l'S iliaque diagnostiquée sans ouverture de la hernie. — BERARD aîné. (Soc. anat., 1827, p. 56.)

Hernie inguinale étranglée ; on diagnostique la présence de l'S iliaque dans le sac à cause de l'impossibilité d'introduire dans le rectum plus de quelques onces de liquide.

OBSERVATION LXXI

Hernie inguinale extrêmement volumineuse contenant une grande partie du gros intestin. — LIEBER, de Berlin. (Litterarische annalen der gesammten Heilkunde, janv. 1827, cité dans les Arch. gén. de méd., 1828, p. 439.)

A l'autopsie d'un homme de 74 ans ayant une hernie inguinale gauche irréductible, d'un volume assez considérable pour

que la partie inférieure de la hernie descendit jusqu'aux genoux. on trouva dans le sac herniaire « de haut en bas le côlon transverse, le côlon ascendant et au-dessous le jéjunum. L'iléon dirigé vers l'angle gauche de l'anneau abdominal se rendait dans la hernie, y répandait ses circonvolutions, puis retournait du côté de l'angle droit de l'anneau, dans l'abdomen, où il se continuait avec le cœcum derrière la réunion de l'os des iles avec l'os pubis. Le côlon longeait la face postérieure de la branche horizontale du pubis pour descendre 9 ou 10 lignes plus bas dans le côté droit du sac herniaire; arrivé là il y faisait une espèce de coude et rentrait ensuite dans la cavité abdominale dont il occupait la région iliaque gauche; enfin il descendait de nouveau, de sorte que l'on trouvait dans la hernie toute la portion comprise entre ce point et le rectum; ce dernier intestin, au lieu d'être dirigé verticalement, présentait une direction oblique d'avant en arrière ».

Ces différents viscères ne présentaient aucune adhérence avec le sac. L'anneau avait subi une dilatation énorme.

OBSERVATION LXXII

Hernie inguinale ancienne de l'S iliaque. — Cancer de l'anse herniée avec propagation au sac. — Cancer secondaire du foie. — Péritonite aiguë terminale. — A CHAUFFARD. (Soc. anat., 1882. — Observation résumée.)

L. Jol..., âgé de 52 ans, entre le 20 juin 1882 dans le service de M. le professeur Peter, à l'hôpital de la Charité, pour des phénomènes de péritonite; « l'attention fut immédiatement attirée sur une grosse hernie inguinale gauche que portait le malade. Cette hernie était, paraît-il, de date très ancienne, et existait depuis plus de 20 ans. Elle avait été une fois étranglée et réduite par le taxis, mais était d'ordinaire maintenue réduite

par un bandage approprié. Depuis six mois seulement, elle était devenue irréductible.

Actuellement cette hernie présentait presque le volume des deux poings; peu douloureuse à la pression, sauf un peu au niveau du collet du sac, elle était irréductible, d'une consistance pâteuse et comme demi-solide, partout mate à la percussion. Depuis l'apparition des accidents abdominaux, elle n'était, au dire du malade, devenue ni plus sensible, ni plus tendue, ni plus grosse. On porta le diagnostic de « vieille entéro-épiplocèle irréductible avec péritonite aiguë généralisée, consécutive probablement à une péritonite herniaire ».

L'état général s'aggrava progressivement et, « le 14, le malade mourut en plein collapsus péritonitique ». L'autopsie fit reconnaître des lésions de péritonite aiguë généralisée. Le foie présentait plusieurs noyaux de cancer secondaire; quant à la tumeur primitive, elle occupait l'anse herniée.

Voici, en effet, ce que démontrait la dissection du sac herniaire et de son contenu :

D'abord la hernie était une pure entéroccèle et ne contenait pas d'épiploon; elle était formée par une anse de 20 centim. environ de long, du gros intestin à l'union de l'Siliaque et du rectum. Cette anse herniée adhérait intimement au sac péritonéal et l'on ne pouvait que difficilement l'en séparer, surtout dans la partie postéro-inférieure. Le sac et l'intestin, étaient comme soudés par des adhérences épaisses, résistantes, discontinues et comme lacunaires, dues à l'interposition d'un tissu non pas fibreux mais grisâtre, riche en vaisseaux, friable et d'apparence plutôt néoplasique qu'inflammatoire. Au niveau du collet, le sac communiquait librement avec la cavité péritonéale, sans étranglement ni coarctation notable, et la péritonite cancéreuse herniaire se transformait en péritonite inflammatoire aiguë.

D'autre part, bien que l'anse herniée ne fût nullement étranglée, elle paraissait avoir des parois épaisses, inégalement résistantes, comme charnues, et donnait à la percussion un son presque mat. Le tout s'expliquait facilement après incision. On

voyait alors que les parois intestinales étaient partout notablement augmentées d'épaisseur, et qu'en outre, au niveau de l'insertion mésentérique, elles étaient le siège d'une tumeur volumineuse. Cette tumeur affectait la forme d'une plaque à peu près circulaire de 7 à 8 cent. de diamètre, faisant relief et constituée par de nombreux lobules mamelonnés d'un tissu rosé, friable et très vasculaire. Toutes les tuniques de l'intestin semblaient dégénérées à ce niveau.

Les autres organes étaient sains ou peu altérés.

OBSERVATION LXXIII

Hernie inguinale étranglée, S iliaque et vessie. — Mort. — Autopsie, par A. BROCA, interne des hôpitaux. — (Cité par DURET, th. agrégat., 1883, p. 47. — Observation résumée.)

Poulain Charles, 67 ans, entré le 17 déc. dans le service de M. Guyon, salle St-André, n° 13.

A 3 ou 4 ans, hernie guérie rapidement par un bandage.

A 21 ans, apparition d'une hernie inguinale gauche. Usage irrégulier du bandage. Depuis 4 ans, il a eu à trois reprises différentes des accidents d'étranglement qui ont cédé au taxis.

17 décembre. Après le repas et sans effort la hernie augmente et devient brusquement irréductible. Vomissement presque immédiat.

A 6 heures du soir, taxis sans chloroforme; à 9 heures, taxis avec chloroforme, insuccès. Pas d'accidents, plus de vomissement.

Le 18. La hernie grosse comme le poing est souple, indolente à la pression et peu tendue.

Les accidents ont une marche tellement insidieuse (persistance des garde-robes, lait et potage tolérés), qu'on diffère

l'opération, puis après une aggravation soudaine le malade meurt le 25, à 4 heures du matin.

Autopsie le 26. — Péritonite généralisée suppurée. Sac très tendu, mince; quand on le ponctionne, issue de gaz et de sérosité louche brunâtre mais non purulente. La face interne est lisse et non dépolie; au-dessus du sac est le testicule contenu dans sa vaginale.

Le doigt pénètre aisément dans l'anneau inguinal mais il sent que cet anneau, assez tranchant, exerce une légère constriction. Anse intestinale congestionnée, violacée, vide, revenue sur elle-même, longue de 20 cent. environ; de chaque côté elle présente des appendices épiploïques nombreux et volumineux. Elle est constituée par l'S iliaque, entre les deux chefs, corde mésentérique assez fortement tendue, allant aboutir à la partie latérale gauche de la 4^e vertèbre. Pas de perforation; l'injection d'eau, après ligature d'un des bouts n'en révèle aucune. Le chef supérieur et externe est uni par son bord libre au côté correspondant du collet par une adhérence manifestement ancienne.

Le collet du sac est épaissi et adhère à l'anneau. La paroi abdominale est amincie, les deux orifices du canal inguinal sont confondus.

En soulevant l'anse herniée, on trouve, sous la paroi postérieure du sac une tumeur solide, de consistance molle, à extrémité inférieure assez irrégulière, à paroi antérieure lisse recouverte par le péritoine, n'adhérant pas à l'intestin, se prolongeant par un pédicule rétréci dans le trajet inguinal et se continuant avec la vessie. Une injection vésicale gonfle cette poche.

En arrière, ce diverticule dépourvu de péritoine répond aux éléments dissociés du cordon.

OBSERVATION LXXIV

Hernie inguino-interstitielle congénitale droite, formée par l'S iliaque. — Etranglement. — Kélotomie. — Atrophie du testicule ectopie. — GOYRAND. (Clinique, obs. XXXII, p. 37. — Observation résumée.)

Homme de 45 ans n'ayant que le testicule gauche. Depuis longtemps il portait une hernie droite réductible mais difficile à maintenir.

Le 22 mars 1858, la hernie s'étrangle, douleurs vives, vomissements, constipation, mais avec persistance des gaz. Rien dans le scrotum sauf le testicule gauche, hernie intra-pariétale à droite peu douloureuse.

Les accidents marchent assez lentement et le 27 seulement le malade vient consulter.

Opération le 28, six jours après le début. La hernie contient 20 centim. d'S iliaque bien qu'elle soit située à droite ; pas de gangrène mais rétrécissement notable au niveau des points serrés. Réduction facile après débridement. Suture de la plaie sans cure radicale, poussée de péritonite. Guérison très lente, persistance de la hernie.

OBSERVATION LXXV

Hernie de l'S iliaque, irréductibilité. — Engouement par des gaz intestinaux. — Opération, guérison. — GOYRAND. (Clinique, 1870, p. 321. — Obs. XIV. — Observation résumée.)

Homme de 80 ans portant depuis 30 ans une hernie scrotale gauche réductible mais maintenue par un bandage insuffisant.

Le 24 juin 1862 la hernie devient brusquement irréductible ;

elle est volumineuse, tendue, mais peu douloureuse sauf au collet. Le malade a une constipation absolue et ne rend plus de gaz, il a des vomissements. On tente un purgatif qui ne fait qu'augmenter le ballonnement.

Opération 72 heures après le début des accidents. Le débridement de l'anneau sans ouverture du sac est tenté à cause du volume de la hernie, mais ne produit qu'une légère diminution de la tumeur et on est forcé d'inciser la séreuse qui contient le côlon iliaque et de l'épiploon; l'intestin est sain et nullement congestionné mais il est très fortement distendu par des gaz sans matières solides. La réduction peut être obtenue sans nouveau débridement mais elle est difficile et longue, car à mesure que l'on rentre un des chefs de l'intestin, l'autre tend à sortir davantage.

Le malade guérit sans accident.

OBSERVATION LXXVI

Hernie scrotale, non congénitale, volumineuse, chez un enfant de 6 mois, iléus ayant sa cause dans l'accumulation des matières fécales dans le côlon iliaque hernié. — GOYRAND. (Cliniques, 1870, p. 318. — Obs. XIII. — Résumé.)

Le 20 août 1831, Goyrand voit un enfant de 6 mois portant depuis 8 jours une hernie irréductible du côté gauche et présentant des vomissements fréquents avec suppression totale des selles. L'abdomen est tendu et météorisé.

Les 2 testicules sont dans les bourses, le gauche est distinct de la tumeur; on tente inutilement le taxis, et le soir du 8^e jour Goyrand se décide à opérer. La hernie est constituée par tout le côlon iliaque qui est sain et ne présente aucune trace d'inflammation, mais il est bourré de fèces. Un large débridement est nécessaire pour arriver à vider l'anse intestinale mais une fois l'évacuation obtenue, la réduction devient facile.

Le petit malade eut une selle presque immédiatement, mais il mourut en 48 heures ; il n'existait pas d'ulcération de l'intestin.

OBSERVATION LXXVII

Hernie congénitale de l'S iliaque. — Pseudo-étranglement. — Opération. — Péritonite. — Mort. — Autopsie. — GILLETTE. (Soc. anat. de Paris, 1862, p. 25. — Observation résumée.)

Malade de 43 ans, qui entre le 11 avril 1861 dans le service de Michon. Ce malade portait une hernie gauche. Jusqu'à 20 ans il n'avait pas fait usage de bandage et sa hernie était restée réductible. A cet âge elle devint irréductible quelque temps et le malade porta un bandage qu'il laissa bientôt après.

Il y a 3 ans, nouvelle irréductibilité dont le taxis peut triompher.

Enfin le 8 avril 1861, la tumeur augmente brusquement de volume, devient irréductible, le ventre se ballonne, devient douloureux puis surviennent une constipation complète et des vomissements bilieux.

La tumeur a le volume d'une petite orange, elle est souple et produit lorsqu'on la palpe une espèce de crépitus comme si elle contenait de l'épiploon.

Le 14, l'état s'étant fortement aggravé, Michon se décide à opérer. Le sac est mis à nu, il contient une grande quantité de liquide et de l'intestin fortement congestionné.

On fait un très petit débridement et on procède à la réduction. L'intestin ne présente aucune adhérence mais la distension gazeuse rend cette manœuvre longue sinon difficile.

Le malade succombe à une péritonite généralisée, et à l'autopsie on constate que la partie herniée est la fin de l'S iliaque dans une étendue de moins de 10 cent. ; cet intestin présente des taches noires livides.

L'orifice herniaire est assez large pour admettre facilement le pouce; le débridement paraît d'ailleurs avoir été nul.

Il s'agissait bien d'une hernie congénitale, le testicule était atrophié. Il n'existait aucune adhérence entre cet organe et l'intestin.

OBSERVATION LXXVIII

CLOQUET, 1815. (*Catalogue du musée Dupuytren*, n° 287.)

Homme de 60 ans. Hernie inguinale gauche. Le sac volumineux piriforme contenait une anse de l'S iliaque. Le sac semblait divisé en 2 cavités par le meso còlon iliaque.

OBSERVATION LXXIX

CLOQUET, 1816. (*Ibid.*, n° 299.)

Homme de 50 ans. Hernie inguinale gauche. Le sac volumineux contient plusieurs anses d'intestin grêle et l'S iliaque.

OBSERVATION LXXX

CLOQUET, 1816. (*Ibid.*, n° 313.)

Hernie inguinale gauche. Sac volumineux ovoïde surmonté d'une cavité séparée du reste du sac par 3 collets. Dans le sac est une masse d'intestin grêle et une anse de l'S iliaque mesurant 22 cent. qui adhère à la plus grande partie du sac.

OBSERVATION LXXXI

HENRIET. (*Soc. anat.* 1873, p. 707.)

Dans un cas d'inversion splachnique complète chez un adulte, l'auteur a trouvé le cœcum dans la fosse iliaque gauche ; l'S iliaque à droite était descendue dans le scrotum où elle était retenue au-dessus de la vaginale par des adhérences assez solides.

OBSERVATION LXXXII

REISET. (*Leizrink. Tabl. A. — Obs. XXIX. — Cité par Segond.*)

Homme de 53 ans. Hernie inguinale gauche réductible constituée par l'S iliaque. Opération de cure radicale, incision ouverture du sac, ligature du collet, suture des piliers inguinaux. Guérison constatée 2 ans après.

D. — Hernies des côlons.

OBSERVATION LXXXIII

Hernie du côlon descendant par l'anneau inguinal droit. — Sphacèle. — Guérison. — Mort après plus de 35 ans. Autopsie. —
LESAUVAGE, de Caen. (*Bulletin de l'Académie de médecine*, 1^{er} octobre 1850.)

Homme de 55 ans atteint depuis quatre à cinq jours d'étranglement d'une hernie inguinale droite. Opération immédiate, peau déjà sphacélée, dans le sac, masse épiploïque volumineuse qui est réséquée, l'intestin (qu'on croit être le cœcum et origine du côlon) est seulement refoulé vers l'anneau sans réduction véritable. Guérison.

Le malade meurt à plus de 80 ans. Autopsie : on constate que

M.-T.

18

le cœcum et son appendice sont fixés immédiatement derrière l'anneau inguinal droit. Le colon transverse s'est invaginé dans le colon descendant. Celui-ci présente dans sa partie supérieure une énorme dilatation, sa partie inférieure, au contraire, est très fortement rétractée et déviée considérablement dans sa direction; elle est attirée à l'anneau inguinal droit auquel elle adhère intimement.

OBSERVATION LXXXIV

Hernie inguinale du colon ascendant avec sac complet. — Irréductibilité par hypertrophie d'un appendice épiploïque. — HARTMANN. (Soc. anatom., 1883, t. 58, p. 396.)

Une hernie inguinale ancienne détermina chez un homme de 55 ans des accidents de péritonite auxquels il succomba.

A l'autopsie on reconnut que la portion contenue dans la hernie était la fin du colon ascendant. Il n'existait pas d'adhérence au sac, mais à l'intestin était appendue une masse grasseuse très volumineuse qui n'était autre qu'un lipôme d'un appendice épiploïque. Cette tumeur, par son volume, avait causé l'irréductibilité. De plus, la fixation du colon dans le sac herniaire déterminait une coudure du gros intestin qui, dans toute la portion sus-jacente, présentait des lésions inflammatoires très marquées et prédominantes au niveau du cœcum où il y avait même une perforation.

OBSERVATION LXXXV

Hernie inguinale droite contenant le colon transverse. — Etranglement. — Opération. — Mort. — PHOCAS (Soc. anatom., 1859, t. 59, p. 445. — Observation résumée.)

Un homme de 73 ans, porteur d'une hernie inguinale droite, présente tous les symptômes de l'étranglement. M. Trélat pra-

tique la kélotomie. Dans le sac on constate la présence d'une anse d'intestin grêle de 20 centim. qui présente un sillon au niveau du collet ; elle peut être réduite sans débridement. Mais après réduction on s'aperçoit qu'il reste dans la partie inférieure du sac une masse épiploïque longue de 35 à 40 centim. ; celle-ci soulevée laisse voir une portion du gros intestin. La réduction en est facile car il n'y a aucune adhérence.

Le malade meurt, l'autopsie confirme l'existence d'un diverticule du sac. Le cœcum est à sa place, le colon transverse est descendu vers l'anneau inguinal et abaisse tout l'arc colique.

OBSERVATION LXXXVI

Entéro-épiplocèle congénitale, kélotomie. — Présence de l'arc du colon. — CARRON. (In Thèse de Ramonède, 1883. Obser. XVI.)

C... entre le 22 janvier 1883 à l'hôpital Saint-Louis, salle St-Augustin, n° 16, service de M. Le Dentu, suppléé par M. Félizet. Ce malade raconte qu'il a une hernie depuis l'âge de 22 ans ; c'est à l'âge de 27 ans seulement qu'il a commencé de porter un bandage.

Le 19 janvier 1883, il prend une purgation.

Le 20, sa hernie sort sans effort. Il essaie de la réduire comme d'habitude, mais il ne peut y parvenir. Un médecin ordonne un bain et pratique le taxis sans succès. Injection sous-cutanée de morphine.

Le 21, le malade n'a pu dormir la nuit précédente. Il est tourmenté par de fréquentes nausées. Prescription : huile de ricin, 40 gr., nul effet.

A 4 heures de l'après-midi, vomissements glaireux et alimentaires, suivis de vomissements bilieux.

Lundi 22, jour de l'entrée du malade ; le facies est grippé, les yeux sont excavés, les pommettes violacées, le teint terreux ; voix faible, hoquet.

La nuit dernière à partir de deux heures du matin, des vomissements verdâtres d'une odeur infecte ont eu lieu.

Il n'y a eu ni selles, ni gaz depuis l'issue de la hernie.

La bourse droite est distendue par une tumeur allongée qui se continue dans le canal inguinal. Cette tumeur présente un sillon transversal qui la divise en deux portions superposées, dont la supérieure est plus volumineuse. Tumeur mate d'une consistance ferme sans gargouillements.

Pouls 95, très petit. Température 36°,2.

A dix heures du matin, ce jour-là, kélotomie, sans anesthésie, selon la pratique constante de M. Félizet.

Le sac ouvert, on aperçoit d'abord une masse épiploïque considérable descendant jusqu'au fond du sac, où elle a contracté des adhérences, et en contact immédiat avec le testicule qu'elle recouvre.

L'épiploon écarté, on aperçoit une petite anse intestinale qu'à des caractères certains on reconnaît être une portion de l'arc du colon. Coloration et consistance normales.

L'agent de l'étranglement se trouve au-dessus de l'anneau du grand oblique; il est constitué par un anneau long et étroit.

Débridement et réduction de l'anse intestinale. La masse épiploïque ne peut être réduite, elle est excisée et liée. Pansement de Lister, morphine.

Le 23. Un peu de sensibilité vers la fosse iliaque droite : 15 sangsues. Pas de selles. Morphine.

Le 24. Quelques gaz sont rendus par l'anus.

Le 25. Le pouls a repris son état normal. Pas de selles, vives douleurs de ventre et ballonnement. On continue la morphine.

Le malade est en très bonne voie.

Le 31 janvier. Mort avec signes de pneumonie double. Nul symptôme de péritonite. L'autopsie n'a pu être faite.

OBSERVATION LXXXVII

Hernie inguinale droite congénitale. — Etranglement du gros intestin dans un diverticule du sac. — Mort. — LEJARD. (Soc. anatom., 1883, t. 58. — Observation résumée.)

Un homme de 58 ans présente une hernie inguinale droite étranglée. On pratique le taxis sans le chloroforme et la hernie se réduit, mais en entraînant avec elle le testicule. Quelques heures après la hernie se reproduit et ramène le testicule.

Les accidents persistent et M. Trélat pratique la kélotomie. Le sac contient une anse d'intestin grêle qui adhère au testicule. En relevant cet intestin, on aperçoit une seconde anse noirâtre comme sphacélée se dirigeant en bas en dedans. Cette anse formée par le gros intestin, s'engage dans un orifice étroit, arrondi, qui est la cause de l'étranglement. Débridement du second sac. Mort.

L'autopsie confirme les faits constatés pendant l'opération.

OBSERVATION LXXXVIII

Hernie inguinale étranglée contenant une portion de gros intestin. — Kélotomie. — Guérison, par E. SOURIER. (Gaz. des hôpit., 1881, p. 1124.)

Femme de 63 ans, portant depuis 20 ans une hernie inguinale droite. Etranglement. Tumeur du volume d'un œuf d'oie descendant dans la grande lèvre, pédicule très gros avec corde épiploïque. Opération au bout de 60 heures, après plusieurs taxis. « Le sac légèrement altéré est ouvert avec précaution et laisse voir le gros intestin reconnaissable à ses bandes longitudinales et dépourvu en cet endroit de tunique péritonéale. Une incision multiple, pratiquée à la partie supérieure de l'anneau, permet à la tumeur de rentrer aussitôt. » Guérison.

OBSERVATION LXXXIX

Epiplocèle inguinale ancienne. — Etranglement du côlon. — Débridement. — Guérison. — J. KELLETT SMITH. (Stanley Hospital. Liverpool. — The Lancet, 8 janv. 1876, p. 51.)

Un homme de 53 ans ayant une ancienne hernie inguinale du côté gauche fut pris de douleurs dans le ventre en même temps que sa hernie devenait irréductible; le taxis étant resté sans résultat, on pratiqua la kélotomie. L'incision des téguments laissa voir un sac herniaire descendant jusqu'au fond du scrotum et ayant un collet extrêmement étroit. Le sac fut ensuite incisé et il s'écoula beaucoup de liquide; dans le sac était contenue une grande quantité d'épiploon qui masquait et recouvrait quelques pouces de gros intestin (probablement le côlon transverse). Cet intestin était peu congestionné et fut facilement réduit. L'épiploon fut réduit ensuite mais avec beaucoup de difficulté. Le sac fut décollé et réduit également. Pansement antiseptique. Guérison complète bien que retardée par de la congestion pulmonaire.

OBSERVATION XC

Hernie du gros intestin (probablement de l'S iliaque), diagnostic fait d'après le résultat des injections d'eau dans le rectum. — PÉRIER. (Soc. chirurgie, 25 fév. 1885.)

Hernie inguinale gauche. Etranglement. Formation d'anus contre nature puis de fistule stercorale. Les liquides introduits par des lavements refluent immédiatement par l'orifice de la fistule ce qui permet de croire que l'intestin hernié fait partie de l'S iliaque.

OBSERVATION XCI

Hernie du gros intestin. — Etranglement. — Kélotomie. — HEULARD D'ARCY. (Revue medico chirurgic., de MALGAIGNE, 1853, t. XIV, page 25.)

Un homme de 24 ans portait depuis plusieurs années une hernie inguinale qu'il ne maintenait par aucun bandage. Pendant un effort cette hernie s'étrangla et, à la fin du 2^e jour, des accidents. Heulard d'Arcy dut opérer. L'ouverture du sac mit à nu une anse intestinale de 12 à 13 cent. appartenant au gros intestin comme le prouvait l'existence des bosselures qu'elle présentait. Il s'agissait probablement de l'S iliaque. Il n'existait aucune adhérence et la réduction fut facile.

OBSERVATION XCII

Hernie inguinale très volumineuse contenant une grande partie du gros intestin. — YVAN (Bulletin de l'Académie de médecine, 5 janvier 1830, in arch. gén. de méd., 8^e année, t. XXIII, p. 139.)

A l'autopsie d'un invalide on trouva une hernie inguinale énorme réductible. L'anneau avait 18 pouces de circonférence; dans le sac étaient contenus les organes suivants : 1/3 inférieur de l'estomac, grand épiploon, intestin grêle et gros intestin moins le cœcum, la portion iliaque du colon et le rectum.

OBSERVATION XCIII

Hernie inguinale droite du colon ascendant. — Etranglement. — Guérison spontanée sans anus artificiel. — Mort un certain temps après. — CRUVEILHIER. (Soc. anatom., 1850.)

Un homme présente des phénomènes typhoïdes et de la constipation à laquelle succède au bout de plusieurs jours de la diarrhée. Le malade meurt.

A l'autopsie on reconnaît une hernie inguinale droite qui a passé inaperçue pendant la vie. Cette hernie s'était étranglée et avait guéri spontanément sans anus contre nature. Le côlon ascendant qui constituait la hernie avait été détruit dans l'étendue de 6 cent., les 2 bouts de cet intestin s'étaient ouverts dans le sac dont le collet était oblitéré.

OBSERVATION XCIV

DUBOURG. (*Gaz. méd. de Bordeaux*, 1877.)

Hernie inguinale droite, pincement latéral du gros intestin.
— Kélotomie suivie de mort.

OBSERVATION XCV

BOUILLY. (*Gaz. des hôpit.*, 1885.)

Cure radicale d'une hernie scrotale énorme. — Présence dans le sac d'une anse de gros intestin.

II. — HERNIES CRURALES

A. — Hernies du cœcum.

OBSERVATION XCVI

RICHEL. (*Anatomie chirurgicale. — Edition de 1885, page 592.*)

« J'ai opéré à la Pitié, alors que je remplaçais M. le professeur Laugier, un homme de 55 ans, atteint de hernie crurale droite étranglée : je fis soulever la peau par un aide, j'incisai le pli dans toute son épaisseur du sommet à la base et lorsque je laissai retomber les téguments j'aperçus quelques bulles de gaz qui sortaient du fond de la plaie. Cela me parut si singu-

lier, que je ne pus d'abord y croire ; ayant alors agrandi mon incision, je vis distinctement sourdre du pus liquide mélangé de gaz, qu'à l'odeur je jugeai être du liquide intestinal. Je disséquai en redoublant de précautions et en quelques coups de bistouri, je découvris un cordon cylindrique que je reconnus pour l'appendice vermiforme. Cette fois, plus de doute, il s'agissait d'une hernie du cœcum sans sac ; après une dissection pénible, je parvins enfin à isoler complètement l'intestin, puis je procédai au débridement. La réduction se fit avec facilité, je conservai seulement au dehors l'extrémité de l'appendice qui avait été ouverte dans l'étendue de quelques millimètres et, pour plus de précaution, je la maintins par un fil. Quelques jours après le malade sortait guéri, sans avoir éprouvé le plus léger accident. »

OBSERVATION XCVII

Hernie crurale droite du cœcum chez un homme. — Etranglement. — Kélotomie. — Sac incomplet avec meso ? — GIOVANNI BUZZACCHI. (Annali universali de medecina, sept. 1875. — Vol. 233, p. 444. — Observation résumée.)

Un homme portait depuis un an une hernie crurale droite du volume d'une petite noix ; il présenta des accidents d'étranglement, et après avoir fait sans succès deux tentatives de taxis on se décida à l'opérer.

Après l'incision des téguments, le sac fut ponctionné puis incisé sur la sonde cannelée. La hernie était constituée par le cœcum et la portion de cet intestin qui normalement n'est pas recouverte par le péritoine mais se trouve, au contact immédiat du tissu cellulaire de la fosse iliaque, être également dans la hernie.

On débrida avec le bistouri de Cooper sur le ligament de Gimbernat, puis on essaya d'attirer une partie d'intestin au dehors pour se rendre compte de son état, mais on ne put y

réussir, sa partie postérieure adhérait à l'anneau en dehors, fixée sans doute du côté de l'abdomen par le meso cœcum.

Par suite de ces adhérences, l'intestin contenu dans le sac herniaire se trouvait courbé sur son axe longitudinal.

En portant le doigt au point de l'anneau, où se trouvaient les adhérences, on put les détacher et pénétrer dans l'abdomen en y refoulant le cœcum. L'intestin se trouvait ainsi parfaitement libre. Toutefois lorsque le doigt abandonnait l'anneau, on ne pouvait obtenir que l'intestin se maintint réduit et il redescendait un peu dans le canal.

OBSERVATION XCVIII

Hernie cœcale sans sac chez une femme. — Etranglement. — Kélotomie. — HEULARD D'ARCY. (Revue médico-chirurgicale de MALIGNÉ, 1853, t. XIV, p. 27.)

Une femme de 46 ans avait, depuis un an, dans l'aîne droite, une hernie du volume d'un œuf de poule parfaitement réductible.

Etranglement. Opération le lendemain. Incision couche par couche qui met à nu l'intestin sans qu'on ait vu de sac herniaire. L'intestin est bosselé, terne et sans tunique péritonéale; on reconnaît la forme du cœcum. Débridement. La réduction est difficile à cause des adhérences que présente ce viscère avec le tissu cellulaire sur lequel il repose en arrière.

(Le même auteur cite un second cas personnel de hernie cœcale sans sac; mais n'en donne pas l'observation.)

OBSERVATION XCIX

Hernie crurale droite volumineuse chez une femme. — Présence dans le sac du cœcum et de l'épiploon. — CHAPUT, prosecteur à la faculté. (Soc. anat., 7 janv. 1887. — Observation résumée.)

Sur un cadavre servant aux dissections, M. Chaput trouve une hernie crurale droite volumineuse, ovoïde, occupant la plus

grande partie du triangle de Scarpa. La tumeur est réductible et la pression y détermine le gargouillement caractéristique.

Le sac, par sa face antérieure, adhère intimement à la peau par l'intermédiaire d'un tissu cellulaire raréfié et tassé ; mais sa face postérieure se sépare assez facilement par la dissection du plan musculaire sous-jacent. La partie postérieure du collet n'adhère pas notablement à l'orifice herniaire ; il n'en est pas de même de la partie antérieure qui adhère très fortement à l'arcade crurale.

« L'ouverture de la séreuse selon son axe longitudinal montre un contenu intestinal constitué par le cœcum et le côlon ascendant et une petite portion de l'intestin grêle entraînée par la descente du cœcum. On y trouve également de l'épiploon adhérent au sac et divisé en deux faisceaux, l'un peu large, en forme de cordon adhère à la paroi antérieure du sac vers sa partie moyenne, l'autre large et lamelleux est comme collé à la partie externe du sac et du collet, il en double pour ainsi dire la paroi sur laquelle il est appliqué..... L'examen des viscères par l'abdomen montre une bride épiploïque partant du côlon transverse et autour de laquelle paraissent s'être tordus le cœcum et le côlon ascendant. La partie gauche du côlon transverse est contournée en S italique. Toutefois si l'on fait disparaître l'incurvation du côlon transverse en le ramenant à la direction horizontale, on arrive à cette conviction que l'enroulement du gros intestin autour de l'épiploon n'est en somme qu'apparent et que les viscères présentent bien leur disposition normale. Pour ce qui est de l'incurvation du côlon transverse, elle dépend surtout de la descente de cet intestin et de l'adhérence de l'épiploon au sac ; aussi, lorsque l'intestin est réduit, l'épiploon ne pouvant rentrer dans l'abdomen avec lui se trouve trop court et nécessite l'incurvation notée plus haut.

« Les ligaments normaux du cœcum existent avec leurs caractères ordinaires sauf que le ligament externe est très allongé, le côlon ascendant possède un mésentère très étendu qui ne mesure pas moins de 12 à 13 cent. de hauteur. On peut se

demander si cette laxité ligamenteuse est primitive ou secondaire par rapport à la hernie. Dans le cas où elle serait primitive, elle aurait pu jouer le rôle de cause prédisposante pour la hernie du cœcum. Le ligament externe du cœcum mesure 13 à 15 centimètres. »

L'anneau crural droit était extrêmement élargi et ne mesurait pas moins de 6 cent. transversalement et 2 cent. 1/2 d'avant en arrière.

Celui du côté opposé présentait, bien qu'il n'y eût aucune trace de hernie, 4 cent. transversalement et 18 mill. d'avant en arrière.

OBSERVATION C

Hernie crurale droite irréductible du cœcum et de l'épiploon. —
BUCQUOY. (Soc. anatom., 1885, t. XXX, p. 261.)

Une blanchisseuse, âgée de 29 ans, portait depuis 5 ans une hernie crurale droite qui augmenta progressivement malgré l'usage d'un bandage. Apparition de phénomènes d'étranglement sans cause appréciable; vomissements, malaise général, mais la constipation cédant aux lavements et aux purgatifs, on se décide à temporiser. Cependant les accidents vont en s'accusant, les vomissements deviennent fécaloïdes et la malade succombe le 9^e jour.

A l'autopsie on constate que le sac herniaire contient quelques gouttes de sérosité roussâtre et une masse épiploïque du volume d'un gros œuf de poule. Ce sac présente de plus, en bas et en arrière, une loge accessoire séparée de la première par une bride assez résistante formée par la séreuse elle-même. « Dans ce prolongement se trouve une portion d'intestin du volume d'un œuf de pigeon, que la présence de l'appendice vermiculaire fait reconnaître pour le cœcum; cet appendice, situé en haut et en dehors, se porte directement, en passant sous la bride, au milieu de la masse épiploïque. Des adhérences intimes et résistantes unissent l'épiploon et le cœcum herniés aux parties profondes. »

Il existe de plus dans l'abdomen deux perforations régulièrement arrondies, siégeant sur l'intestin grêle à 5 centim. environ de la valvule.

OBSERVATION CI

Hernie crurale formée par une portion du cœcum. — Etranglement. — Opération. — Mort par péritonite. — VERNEUIL. (Bulletin de la Société de chirurgie. Séance du 20 février 1861.)

« Dans une opération de hernie crurale qu'il a pratiquée à l'hôpital Beaujon, il fit une petite ponction à l'intestin; c'était une portion du cœcum qui était comprise dans la hernie. Par cette petite ouverture sortirent quelques bulles de gaz et quelques gouttelettes de liquide intestinal.

M. Verneuil, avant de réduire l'anse herniée, appliqua deux points de suture et fixa les bouts du fil au niveau de la plaie. » Réunion immédiate suivie bientôt d'un phlegmon stercoral. Le malade meurt de péritonite le 6^e jour.

A l'autopsie on trouva que le cœcum avait contracté des adhérences au niveau de la fosse iliaque et était fixé en cet endroit. La plaie intestinale s'était rouverte au moment de la chute du fil, d'où l'épanchement de matières stercorales.

B. — Hernies de l'appendice seul.

OBSERVATION CII

Hernie crurale droite constituée par l'appendice iléo-cœcal. — Etranglement. — Kélotomie. — Absence de sac. — Guérison. — CABARET. (Journal des Conn. méd. chir., 1842, p. 54.)

Une femme de 60 ans est prise le 4 mai 1839 de coliques avec vomissements, on ne lui trouve pas de hernie; le lendemain les

accidents persistent, les vomissements deviennent bilieux, le ventre est douloureux, surtout dans le côté gauche, mais la malade a 2 selles.

6 mai. On découvre en explorant de nouveau les orifices herniaires, une petite hernie crurale à droite. Elle est tendue, absolument irréductible, le taxis reste sans effet.

Le 7. Opération. On incise successivement un certain nombre de couches celluluses pour chercher le sac, mais on arrive, sans en avoir trouvé, sur un appendice de 3 pouces de long, fortement gonflé et distendu au point d'acquérir le volume de l'intestin grêle.

Il s'agit d'une hernie de l'appendice iléo-cœcal sans sac. L'étranglement siège à la partie interne de l'orifice supérieur du canal crural, on fait porter le débridement sur le ligament de Gimbernat, puis, après s'être assuré que le cœcum est bien libre dans l'abdomen, on réduit l'appendice sans difficulté et on fait les sutures.

La malade guérit sans accident.

OBSERVATION CIII

Hernie crurale de l'appendice vermiciforme. — Etranglement peu serré. — Kélotomie. — Guérison. — SAND. (Med. Record., 1884, p. 706. — Observation résumée.)

Une femme de 67 ans vit, en faisant un effort pour soulever un fardeau, apparaître une hernie qui augmenta progressivement de volume et ne fut jamais maintenue suffisamment.

Au bout d'un certain temps il se fit un accroissement brusque de la tumeur et des accidents généraux apparurent. Kélotomie au bout de 36 heures, le sac herniaire ne contient que l'appendice qui ne présente aucune adhérence et mesure presque un pouce de longueur. Sa réduction fut facile. La malade guérit rapidement de l'opération.

OBSERVATION CIV

Hernie crurale droite constituée par l'appendice iléo-cæcal. — Adhérence, perforation de l'intestin, fistule stercorale. — Mort, autopsie. — HEVIN. (Cité par Cabaret. Jour. des conn. médic.-chir., 1842, p. 55. — Observation résumée.)

En ouvrant un abcès de l'aîne pris pour un abcès par congestion, on constata l'issue d'un liquide stercoral; il s'établit là une fistule malgré que les matières passassent en plus grande partie par l'anus. Le malade mourut.

A l'autopsie : « L'appendice vermiforme avait glissé sous le ligament de Fallope auquel il était adhérent, il s'y était percé et avait permis l'issue des sucs excrémenteux fluides dans les tissus graisseux pendant que les matières solides avaient continué de passer par l'anus. »

OBSERVATION CV

Hernie crurale contenant l'appendice iléo-cæcal. — Etranglement. — Kélotomie. — Guérison. — PUCHETS. (Cité par Merling.)

Une femme de 30 ans avait une hernie crurale droite depuis quelque temps. Tout à coup, sans cause extérieure, cette hernie s'étrangla. Cependant on note l'indolence presque complète de la tumeur, la suppression incomplète des selles et la rareté des vomissements. On fit la kélotomie sans avoir besoin d'ouvrir le sac car l'appendice vermiforme qu'on sentit à travers la séreuse rentra très facilement par la pression. La malade guérit.

OBSERVATION CVI

Hernie crurale droite contenant l'appendice cœcal. — Etranglement. — Kélotomie. — Sphacèle de l'appendice. — Guérison. — MORSE. (Wiener med. Woch., n° 15, 1802.)

Une femme âgée de 42 ans entre à la clinique de Czerni pour une hernie crurale. Elle raconte que trois jours avant, sans cause appréciable, elle avait ressenti des douleurs dans l'aîne et dans la hanche et avait constaté une tuméfaction dans cette région, mais elle continua à travailler.

Le lendemain un médecin constate l'existence d'une hernie crurale droite et cherche en vain à la réduire sous le chloroforme. Le 3^e jour la malade entre à l'hôpital, la hernie a le volume d'une petite noix, elle est molle, mobile, mais extrêmement sensible. Le ventre n'était ni ballonné, ni douloureux; la température dépassait un peu la normale.

Opération immédiate. Une incision de 8 centimètres met d'abord à nu un amas de ganglions au-dessous desquels on voit le sac herniaire qui s'isole facilement, son pédicule s'enfonce vers l'anneau crural.

L'ouverture du sac laisse apparaître une portion d'intestin qu'on reconnaît être l'appendice cœcal, il présente des points sphacelés et l'on trouve du pus dans le sac, aussi on ne fait pas de réduction. Drainage, pansement antiseptique.

La malade conserva quelques jours du meteorisme et des douleurs à l'hypogastre; elle eut de plus de fortes métorrhagies, mais son état s'améliora bientôt et un mois et demi après l'opération elle quitte l'hôpital complètement rétablie.

C. — Hernies de l'S iliaque.

OBSERVATION CVII

Hernie crurale de l'S iliaque. — Hernie inguinale épiploïque enflammée. — Mort. — MALGAIGNE. (Obs. V du mémoire sur l'étranglement, 1841.)

Homme de 69 ans, présentant une hernie inguinale droite devenue irréductible, plusieurs taxis infructueux. Opération. Le sac ne contient qu'une masse épiploïque enflammée qui est réséquée. Mort.

Autopsie. — On constate dans le ventre, au niveau de l'anneau inguinal, l'appendice cœcal adhérent, il présente une teinte rouge sombre, mais l'auteur ne mentionne aucune trace d'étranglement. Au niveau des 2 anneaux cruraux, existence d'un cul-de-sac péritonéal, celui du côté gauche mesure 1 ponce 1/4 de profondeur, il retenait « une des franges graisseuses de l'S iliaque soudée au fond par des adhérences solides ».

III. — HERNIES VENTRALES

OBSERVATION CVIII

Hernie ventrale du gros intestin. — Etranglement. — Kélotomie. — Absence de sac. — HEULARD D'ARCY. (Loc. cit.)

Une femme de 39 ans vit, pendant une quinte de coqueluche, se produire à l'aîne droite une hernie qui s'étrangla immédiatement. Kélotomie. L'incision successive de la peau du tissu cellulaire et de quelques feuillets membraneux mit l'intestin

directement à nu sans qu'on ait traversé de sac herniaire. L'orifice profond siégeait au-dessus du canal inguinal et était séparé en deux par une bride fibreuse verticale. Dans la partie interne s'engageait une anse d'intestin grêle de 18 centim. nullement étranglée. Dans la partie externe se voyait une anse très courte de gros intestin qui subissait une constriction assez forte. Réduction facile après débridement.

OBSERVATION CIX

Hernie épigastrique contenant le côlon transverse. — Opération de cure radicale. — MITCHELL BANKS. (Medical Times, 19 juillet 1884, p. 74, cité par TERRIER, Revue de chirurgie, 1886.)

« La malade était une femme vigoureuse, bien portante, âgée de 35 ans. Il existait immédiatement au-dessus de l'ombilic deux grosses tumeurs ressemblant à des seins allongés, libres à leur extrémité inférieure et réunis à leur base. Elles contenaient évidemment toutes deux de l'intestin, celle du côté gauche renfermait en plus de l'épiploon.

« Lorsque la malade se tenait debout ou faisait un effort, elles augmentaient de volume ; lorsqu'elle était couchée, elles se réduisaient partiellement.

« Du côté gauche, la peau ulcérée et remplacée presque en totalité par du tissu cicatriciel a causé pendant plusieurs années de vives souffrances à la malade, qui est toute prête à courir les risques d'une opération.

« J'incisai avec précaution la peau qui recouvrait la tumeur du côté gauche, dont les parties les plus saillantes étaient formées par l'intestin recouvert à peine de tissu cicatriciel. Je ne pus pas distinguer de sac. Elle contenait le côlon transverse que je parvins, avec la plus grande difficulté, à détacher du tissu cicatriciel ; je fis même à l'intestin une ouverture assez grande pour admettre le petit doigt. Je le suturai soigneuse-

ment au catgut. Je parvins enfin à libérer l'intestin que je réduisis et je plaçai sur l'ouverture un tampon antiseptique. Puis je me mis à séparer l'épiploon et à le lier en plusieurs fois, aussi profondément que possible.

« La tumeur du côté droit ne contenait que de l'intestin grêle...

« Les deux tumeurs sortaient de la cavité abdominale par la même ouverture; il s'était formé des bandes fibreuses qui avaient refoulé le gros intestin et l'épiploon d'un côté, et l'intestin grêle de l'autre.

« Je trouvai, du reste, deux sacs séparés avec un collet commun...

Ligature du collet du sac. Suture des parois. Guérison rapide.

OBSERVATION CXIII

OBSERVATION CX

LAPEYRONIE. (Cité par Reignier. — *Essai sur les hernies ventrales.* — Th. de Paris, 1879.)

Le colon descendu de la longueur d'un pied formait une hernie ventrale et adhérait au sac par quelques appendices graisseux.

OBSERVATION CXI

GAILLARD. (Cité par Rougemont. — *Annotation du traité de Richter.*)

A vu dans une hernie ventrale le cœcum contenant « un corps étranger formé par un amas d'os de pied de cochon et de noyaux de cerises et recouvert d'une substance mollassée et veloutée ».

OBSERVATION CXII

DUPLAV. (Obs. III de la thèse de Ferrand, 1884.)

Femme de 38 ans atteinte de hernie susombilicale au niveau d'une cicatrice résultant d'un coup de couteau. Etranglement. Kélotomie; présence dans la hernie d'une anse de gros intestin de 30 centimètres. Réduction facile après débridement.

IV. — HERNIES OMBILICALES

OBSERVATION CXIII

Hernie ombilicale chez un nouveau-né. — Présence d'une grande partie du gros intestin. — TONNÉ. (Soc. anatom., 1844, t. XIX, p. 201.)

Un enfant né à terme est apporté à l'hôpital 2 jours après sa naissance pour une hernie ombilicale; il meurt 48 heures après son entrée.

Autopsie : « Tumeur du volume d'une pomme, d'une coloration rouge foncé presque noirâtre; elle a un pédicule qui correspond à l'anneau ombilical nullement dilaté; le cordon est placé sur sa partie latérale gauche; elle a pour enveloppe extérieure l'enveloppe du cordon qui présente çà et là des points épaissis et noirs. Cette hernie contient presque tout l'intestin grêle, le cœcum et le côlon ascendant; la petite partie d'intestin grêle qui est restée dans l'abdomen a subi une dilatation considérable; son calibre égale celui de l'iléon d'un adulte. Les intestins herniés sont d'un rouge noir, et ils ont contracté des adhérences dans leurs points de contact; enfin ils sont baignés par du sang qui s'est épanché dans le sac. »

OBSERVATION CXIV

Hernie ombilicale chez un nouveau-né. — Présence dans le sac d'une grande partie du gros intestin. — MOREAU. (Soc. anat. 1884, t. XIX, p. 100.)

A l'autopsie d'un nouveau-né présentant une hernie ombilicale énorme, on constate ce qui suit :

« L'anneau ombilical a 2 centimètres de diamètre et donne passage à tout le paquet intestinal, depuis le duodénum jusqu'à la partie supérieure de l'S iliaque du colon. Toute la partie herniée est d'un rouge livide, les intestins grêles sont distendus par des gaz, et le gros intestin par une quantité considérable de méconium. Le duodénum présente un rétrécissement à l'endroit où il franchit l'anneau ombilical ; il en existe un semblable au point où le gros intestin rentre dans l'abdomen. Ces rétrécissements permettent cependant l'introduction d'une sonde de femme. On peut passer le doigt entre l'anneau et l'intestin qui, par conséquent, n'est point étranglé. Cet enfant, né à terme, a vécu 25 heures et a rendu pendant ce temps du méconium par l'anus. On s'est assuré que tous ses viscères étaient bien développés. »

OBSERVATION CXV

Hernie ombilicale congénitale irréductible contenant le cœcum. — Opération. — Mort. — GODLEE. (Med. Times, 9 juin 1883.)

Un nouveau-né présentait à la base du cordon ombilical une tumeur ovoïde du volume d'une grosse orange. On essaya la réduction sous le chloroforme, mais on n'obtint qu'un résultat

partiel; des vomissements apparurent et le lendemain on se décida à opérer.

Les diverses portions d'intestin adhéraient fortement entre elles et avec le sac, aussi la libération fut elle longue et périlleuse.

L'intestin, qui n'était autre que le cœcum, ne présentait aucune trace de péritonite, aussi fut-il réduit; après excision du sac on sutura l'anneau puis les téguments.

Mort rapide. A l'autopsie, on trouve derrière l'anneau ombilical une masse d'iléon longue de 4 pouces, qui présente des adhérences et quelques caillots de sang.

Le meso cœcum était long de 4 pouce 1/2, le cœcum et le côlon ascendant paraissaient être fixés au bord droit du mésentère et nullement à la fosse iliaque.

OBSERVATION CXVI

Hernie ombilicale du gros intestin. — Engouement. — Typhlite consécutive. — Mort. — LEGENDRE. (Soc. anat. 1877, t. LII, p. 515.)

Une blanchisseuse, âgée de 80 ans, portait, depuis 37 ans, une grosse hernie ombilicale qui déjà deux fois avait déterminé des accidents. Une troisième fois les accidents reparurent, mais incomplets et à marche très lente. On diagnostique une péritonite herniaire et on n'intervient pas. Mort. Autopsie: Hernie à double orifice profond. Le côlon ascendant pénètre dans l'orifice droit, puis dans l'orifice de gauche et rentre dans la cavité abdominale et se continue alors avec le coude qui unit le côlon ascendant au côlon transverse.

L'intestin hernié présentait des adhérences inflammatoires.

De plus, le cœcum à sa place normale était fortement distendu par des liquides et des gaz. La muqueuse était très for-

tement enflammée et il existait une petite perforation ayant déterminé de la péritonite.

OBSERVATION CXVII

Hernie ombilicale étranglée. — Kélotomie. — Présence du cæcum et d'une partie du côlon. — MEUNIER. (Soc. anat., 1861, vol. 36, p. 206.)

Hernie étranglée chez un garçon de 4 jours. Opération par Giraldès ; présence, dans la hernie, du cæcum et d'une partie du côlon ascendant. Réduction facile après débridement. Mort. A l'autopsie, on constate que le côlon ascendant n'était pas à sa place dans l'abdomen, mais remontait en avant de l'intestin grêle sur la partie médiane de l'abdomen et après avoir décrit quelques flexuosités se continuait avec le côlon transverse ; le reste était normal.

OBSERVATION CXVIII

NICAISE. (Thèse Paris, 1866.)

Hernie ombilicale chez une vieille femme qui mourut d'accidents intestinaux. Présence du côlon transverse non étranglé, mais la portion herniée est remplie complètement de matières fécales molles.

OBSERVATION CXIX

DESPRÉS. (Gaz. des hôpit., 1881.)

Hernie ombilicale chez une vieille femme. Péritonite herniaire mortelle. Présence d'une anse d'intestin grêle et d'une portion du côlon, pas d'étranglement.

OBSERVATION CXX

M. SÉE. (Soc. anat. 1882.) *Hernie ombilicale du colon transverse.*
BARBANCEY. (Soc. anat. 1869.) » » » »
GADAUD. (Soc. anat. 1867.) » » » »
CHASSAIGNAC. (Soc. anat. 1842.) » » » »
DOYEN. (Soc. anat. 1882.) » » » »

OBSERVATION CXXI

SANDIFORT. (Obs. patho., cité par SCARPA.)

Dans une autopsie, constatation d'une hernie ombilicale contenant « le cœcum qui renfermait des matières fécales très dures ».

OBSERVATION CXXII

(Catalogue du musée Dupuytren, nos 211, 212, 213.)

Hernies ombilicales fœtales contenant presque tout l'intestin.

OBSERVATION CXXIII

DUPUY. (Soc. anatom., 1833, p. 221.)

Hernie ombilicale de la période embryonnaire contenant tout le paquet intestinal et une grande partie du foie.

OBSERVATION CXXIV

HOUEL. (Soc. anat.)

Hernie ombilicale rompue pendant l'accouchement. Échappement des anses d'intestin grêle. A l'autopsie, la hernie contient

le foie tout entier, l'intestin grêle, le cœcum et une portion du côlon ascendant.

V. — HERNIES DIAPHRAGMATIQUES.

OBSERVATION CXXV

Hernie diaphragmatique traumatique. — Diagnostic des organes contenus fait pendant la vie. LEICHTENSTERN de Tubingue (*Berlin Klin. Wochen.*, 1874. Résumé in *Revue des sciences méd.* T. VI, p. 277.)

Un homme hypocondriaque se plaignait de dysphagie et d'accès d'oppression survenant subitement quelquefois après le repas ou pendant les garde-robes. Ces accidents remontaient à 3 ans, époque à laquelle il avait fait une chute sur le côté gauche.

La partie gauche du thorax est un peu plus proéminente que la partie droite, mais se dilate moins par la respiration.

A la percussion on trouve tantôt de la matité, tantôt de la sonorité exagérée; l'auscultation fait entendre à certains moments des bruits métalliques et des bruits de succussion.

On porte le diagnostic de hernie diaphragmatique. Pour préciser la nature des organes contenus dans la hernie, on insuffle de l'air dans l'estomac par la sonde œsophagienne, il se produit alors de la dyspnée avec cyanose; l'auscultation fait percevoir les bruits métalliques et confirme ainsi la hernie de l'estomac.

L'injection d'air et d'eau dans le rectum cause une oppression et une anxiété extrêmes. Quand on auscultait en même temps qu'on injectait de l'air, on entendait une espèce de souffle tubaire dans tout le côté gauche du thorax et le son métallique, absent avant l'expérience, apparaissait dans une région nette-

ment délimitée. Au contraire, les lavements d'eau amenaient une diminution très marquée de l'étendue où l'on percevait la sonorité métallique, et l'on entendait des bruits de glouglou et de clapotement.

Le malade mourut subitement quatre ans après sa chute. A l'autopsie on constate sur la partie gauche du diaphragme une ouverture anormale par laquelle s'engagent les viscères suivants qui ne sont nullement adhérents, l'estomac, une portion du duodénum, 27 centim. de côlon transverse et une anse d'iléon.

OBSERVATION CXXVI

Hernie diaphragmatique traumatique énorme. FOUCRAS DE MOYRAZÈS (Gaz. des hôpit., 1875.)

La hernie fut produite par un traumatisme, chute d'un arbre qu'on était en train d'abattre. Le malade vécut 10 ans et ne ressentit que peu de troubles.

Mort par hémorrhagie gastro-intestinale.

A l'autopsie on reconnaît que le diaphragme présente à gauche une très large perforation. On trouve dans le thorax quelques anses d'intestin grêle, presque tout le côlon transverse, la rate et l'estomac.

OBSERVATION CXXVII

Hernie diaphragmatique gauche congénitale chez un nouveau-né. — Autopsie. — S. Pozzi (Soc. anat. 1872, T. 47, p. 90. Observat. résumée.)

Par la fente diaphragmatique, s'engagent :

Une partie du lobe gauche du foie, l'estomac et la rate, une partie de l'intestin grêle et le gros intestin jusqu'au côlon transverse inclusivement.

Le cœcum et son appendice sont logés sous la clavicule gauche. Dans ce cas, le côlon ascendant et le côlon transverse possèdent un meso se reliant à celui de l'intestin grêle.

OBSERVATION CXXVIII

Hernie diaphragmatique congénitale gauche contenant le cœcum
DUMONTPALLIER. — (Soc. anat. 1853, t. 31, page 305).

«...Le cœcum et la dernière portion de l'intestin grêle faisaient partie de la hernie. Le côlon ascendant et le côlon transverse passaient au devant, puis au-dessous de l'intestin grêle; le côlon descendant et l'S iliaque avaient leurs rapports normaux.

OBSERVATION CXXIX

Hernie diaphragmatique congénitale. — BROOMALL. (Amer. Journ. of obstetrics XII, p. 537, 1879.)

A l'autopsie d'un enfant mort, une heure après sa naissance on trouve une hernie diaphragmatique du côté gauche. Cette hernie contient la rate, le pancréas, l'estomac et tout l'intestin sauf une petite anse du duodénum, le côlon descendant et le rectum.

OBSERVATION CXXX

Hernie diaphragmatique congénitale. — DUBOIS. (Soc. anat. 1847, t. XXII, p. 313.)

A l'autopsie d'un nouveau-né on constate un arrêt de développement de la moitié gauche du diaphragme. Par l'orifice ainsi formé s'engagent dans le thorax : le lobe gauche du foie, l'esto-

mac, le cœcum, et les côlons ascendant et transverse. Toute cette portion du gros intestin est pourvue d'un mésentère commun. Le côlon descendant regagne sa place normale mais avec des flexuosités.

OBSERVATION CXXXI

Hernie diaphragmatique traumatique contenant l'angle gauche du côlon. — Étranglement. — Mort. — BARDEN HEWER. (Berlin. Klin. — Wochens.) n° 14, p. 195, 7 avril 1879. — Cité dans Revue des sciences méd., 1880. T. XV, p. 276 — Observation résumée.)

Un homme de 32 ans meurt avec les symptômes d'occlusion intestinale, après avoir subi une laparotomie infructueuse. A l'autopsie :

Plaie de la partie gauche du diaphragme (produite par une balle de chassepot, 7 ans avant la mort). Hernie traumatique de la partie gauche de l'épiploon et de la courbe colique. L'épiploon était hernié depuis longtemps car il présentait des adhérences anciennes avec la plèvre costale, le côlon hernié est étranglé mais ne présente pas d'adhérences, l'auteur pense qu'il a été attiré dans la hernie par la rétraction progressive de l'épiploon.

Le côlon descendant et l'S iliaque présentaient une mobilité insolite.

OBSERVATION CXXXII

Hernie diaphragmatique congénitale diagnostiquée pendant la vie. BOULLAND. (Soc. anat., 1846, T. XXI, p. 333.)

La hernie contenait l'estomac, la rate et l'angle gauche du côlon. Il n'existait pas de déchirure du diaphragme, mais ce muscle modifié faisait partie du sac. (Pièce déposée au musée Dupuytren, n° 208.)

OBSERVATION CXXXIII

X. (*The London medical Gazette*, 17 août 1833. Traduit dans les *Archives gén. de méd.*, II série, T III, p. 124. Sans nom d'auteur.)

Hernie diaphragmatique traumatique à gauche. La hernie est constituée par l'estomac, une portion d'intestin grêle, 4 pouces de l'arc du côlon et de l'épiploon.

Cette hernie paraissait être ancienne et n'avait déterminé qu'une constipation et une dyspnée intermittentes.

OBSERVATION CXXXIV

A. PARÉ. (*Œuvres posthumes*, 4^e édition, 1533, ch. 22, p. 397.)

Hernie diaphragmatique consécutive à un coup d'arquebuse. Mort d'étranglement. A l'autopsie « fut trouvé en la capacité du thorax une grande partie de l'intestin côlon rempli de vents qui estoit entré par le trou du diaphragme fait par sa blessure; toutefois n'estait ledit trou suffisant qu'à mettre le bout du petit doigt ».

OBSERVATION CXXXV

J.-L. PETIT. (Cité par Mural, in *Dict. de méd.*, 1824.)

L'estomac et le côlon étaient contenus dans un sac herniaire formé par un prolongement du péritoine, du diaphragme et de la plèvre sans aucune rupture de ces deux séreuses et sans écartement des fibres du muscle.

OBSERVATION CXXXVI

SCHNEIDER. (*Th. Paris*, 1873.)

Hernie diaphragmatique volumineuse contenant une grande partie de l'intestin grêle et le côlon transverse.

OBSERVATION CXXXVII

BOUSSAC. (*Th. Paris*, 1882.)

Hernie diaphragmatique traumatique, ancienne, étranglement de l'angle gauche du côlon.

OBSERVATION CXXXVIII

CHEVREAU. (1818. *Cité par Boussac.*)

Hernie diaphragmatique traumatique contenant une anse de côlon de 15 pouces. Etranglement.

OBSERVATION CXXXIX

FANTON. (1804, *Ibidem.*)

Hernie diaphragmatique, suite d'un coup d'épée à l'épigastre, présence dans le thorax de l'estomac et d'une partie du côlon.

OBSERVATION CXL

DERRECAGAIX. (*Ibidem.*)

Hernie diaphragmatique suite de chute, l'estomac et l'arc du côlon sont passés par une ouverture très ancienne du diaphragme.

OBSERVATION CXLI

THOMSON. — (*Lond. med. Gaz. — Gaz. hebd. Paris, 1848.*)

Un malade, un an après une chute succombe avec des signes d'occlusion intestinale. A l'autopsie on constate l'existence d'une hernie diaphragmatique contenant l'angle gauche du côlon.

OBSERVATION CXLII

BATTALIA. (*Giornale delle scienze mediche della Società medico-chirurgica de Torino, 1845, traduit dans Gaz. med. Paris, 1845. p. 60.*)

Un homme, qui 4 ans avant, avait reçu un coup de sabre à la base du thorax meurt d'occlusion intestinale. On constate l'existence d'une hernie diaphragmatique contenant l'estomac tout entier, de l'épiploon et le côlon transverse.

OBSERVATION CXLIII

S. CARRUTHERS. — (*The Lancet, 1879, Vol. II, p. 503.*)

Hernie diaphragmatique par arrêt de développement du muscle, chez un nouveau-né. La totalité de l'intestin grêle et

14 centim. de côlon sont situés dans la partie gauche du thorax et enveloppés dans un sac herniaire.

OBSERVATION CXLIV

E. DIETZ. — (*Centralbl. f. d. medicin. Wissensch.*, n° 21, 1881.)

Hernie congénitale chez un homme de 60 ans. L'orifice, situé dans le centre aponévrotique du diaphragme, avait donné passage à l'estomac, à une partie du côlon transverse et du grand épiploon.

OBSERVATION CXLV

P. LACCHI. (*Broch. Florence*, 1882. Cité dans la *Revue des sc. méd.*, t. XXI, p. 445.)

Hernie congénitale droite chez un homme de 68 ans. Le foie, la petite tubérosité de l'estomac et une portion du gros intestin mesurant 60 centim. avaient pénétré dans la plèvre droite; le côlon était fixé par des adhérences pleurales anciennes.

OBSERVATION CXLVI

ROLLER. (*Centralbl. f. chir.* 1878.)

Hernie diaphragmatique traumatique à gauche, contenant 50 centim. de côlon.

OBSERVATION CXLVII

CHANNECY PUZEY. (*The Lancet*, 1878, t. II, p. 571.)

Rupture traumatique du diaphragme. Hernie du foie, de l'estomac et du côlon transverse.

OBSERVATION CXLVIII

FOTHERGILL. (*Cité par Richard, mém. sur hernies diaphragm.*
Soc. anat., 1846, t. XXI, page 37.)

Un cas de hernie diaphragmatique du cœcum.

OBSERVATION CXLIX

X... (*Musée Dupuytren. n° 51.*)

Hernie diaphragmatique du cœcum.

OBSERVATION CL

PIGNÉ. (*Soc. anat., 1847.*)

Hernie diaphragmatique par rupture, contenant la partie gauche du côlon transverse.

OBSERVATION CLI

BOUSSI. (*Soc. anat., 1877.*)

Hernie diaphragmatique avec anse du côlon transverse.

OBSERVATION CLII

FATON. (*Soc. anat., 1848.*)

Hernie diaphragmatique congénitale contenant l'angle gauche du côlon transverse.

M.-T.

22

OBSERVATION CLIII

DUGUET. (*Soc. anat.*, 1867.)

Cite deux cas de hernie diaphragmatique du côlon transverse.

OBSERVATION CLIV

MILLARD. (*Soc. anat.*, 1853.)

Hernie congénitale à gauche contenant l'arc du côlon.

OBSERVATION CLV

ROBERT ADHÉMAR. (*Soc. anat.*, 1880.)

Hernie de l'estomac et du côlon transverse à travers une perforation du diaphragme par une balle de revolver. Etranglement.

OBSERVATION CLVI

SCHOELLER (*de Berlin*). (*Arch. génér. de méd.*, IV, série, t. 3e.)

Hernie diaphragmatique congénitale contenant le côlon transverse.

OBSERVATION CLVII

GUTTMANN. (*Arch. génér. de méd.*, 1885, Vol. I, p. 90.)

Hernie diaphragmatique congénitale contenant une portion du côlon transverse.

OBSERVATION CLVIII

GERDY, 1821. (*Catalogue du musée Dupuytren*, n° 205).

Hernie diaphragmatique à gauche, chez un fœtus. Absence de sac. La hernie contient une grande partie de l'intestin grêle et le côlon transverse.

OBSERVATION CLIX

EGAN. (*Medic. Times and Gaz.*, 1878. Vol. II, p. 410.)

Hernie diaphragmatique succédant à un coup de poignard. Mort en 23 heures. Hernie de l'estomac et d'une partie du côlon transverse par la plaie du diaphragme.

OBSERVATION CLX

LACHER. (*Deut. arch. f. Clin. Med.*, Band XXVII, Heft 3 et 4, p. 268.)

Coup de couteau dans le 6^e espace intercostal, mort le surlendemain. A l'autopsie on trouve dans la cavité pleurale gauche une anse d'intestin de 8 centim. de longueur qui répond à la jonction du côlon transverse et du côlon descendant, et une portion de l'épiploon. Ces viscères passent à travers une plaie du diaphragme de 2 centim. 1/2 de longueur.

VI. — HERNIE LOMBAIRE

OBSERVATION CLXI

Hernie lombaire du côlon ascendant. — JUL. WOLFF. (Berlin Klin. Woch. 20 févr. 1880. — Obs. résumée dans la Rev. des scien. méd., t. XIX, page 655.)

Un homme de 24 ans eut à la suite d'une ostéomyélite une carie de la hanche droite qui termina pendant 4 ans des abcès avec des fistules. Il en est résulté une perte de substance osseuse semi-lunaire large de 4 centimètres, située à égale distance des deux épines iliaques supérieures.

Immédiatement au-dessus de cette lacune de la crête se trouve une hernie du côlon ascendant de la grosseur d'un œuf d'oie. L'orifice herniaire qui a à peu près les dimensions d'une pièce d'un marc, se trouve limité en bas par la perte de substance osseuse, en avant par le muscle oblique externe, en arrière par le grand dorsal et en haut par l'oblique interne. La hernie est réductible.

VII. — HERNIE ISCHIATIQUE

OBSERVATION CLXII

Hernie ischiatique extrêmement volumineuse contenant une grande portion du gros intestin. — PAPEN. (Disputationes chirurgicæ de Haller, t. III, p. 313.)

Sur le cadavre d'une femme de 50 ans, Papen observa une hernie énorme qui, partant du périnée descendait jusqu'au milieu du jarret; elle présentait à sa partie inférieure une cir-

conférence de 1 brasse 1/2, son pédicule était circonscrit par la grande lèvre droite, la marge de l'anus et le sommet du coccyx. Le sac herniaire en forme d'entonnoir sortait du bassin par la grande échancrure sciatique et reposait en bas sur le grand ligament sacro-sciatique; le péritoine était très fortement épaissi et atteignait l'épaisseur du doigt.

En ouvrant la hernie on vit qu'elle contenait la plus grande partie de l'intestin grêle, le cœcum et son appendice et les côlons jusqu'à la courbure sigmoïde.

BIBLIOGRAPHIE

- ALEXANDRE. — *Soc. anat.*, 1886. — Hernie ing.
 ANDORCET. — *Th. Paris*, 1878. — De l'engouement herniaire.
 ANTENVITH. — Cité par TVITSCHLER. — H. ing.
 APFELD. — *Berl. Klin. Woch.*, 1882. — H. diaphragmat.
 ARNAUD. — Dissertation on hernias, 1732.
 BANKS. — *Med. Times*, 1884. — H. épigast. du côlon.
 BARBANCEY. — *Soc. anat.*, 1869. — H. ombilicale.
 BARDEN-HEWER. — *Berl. Klin. Woch.*, 1879. — H. diaphrag.
 BARRETTE. — *Th. Paris*, 1883. — Des H. compliquées d'adhérences et de l'Entérorraphie.
 BATTALIA. — *Giornale della scienze mediche della Societa medico-chirurgica de Torino*, 1845. — H. diaphrag.
 BEAUMETZ. — *Gaz. hôpit.* 1859. — H. inguin.
 BENNET. — *Med. et surgery Reporter*. — Philadelphia. — H. inguin.
 BÉRARD. — *Soc. anat.*, 1827. — Diagnostic des H. de l'S iliaque.
 BERGER. — Cité par DURET. — Diagnostic des H. du cœcum.
 BOUILLY. — *Gaz. hôpit.*, 1885. — Cure radic. des H. du gros intest.
 BOULLAND. — *Soc. anat.*, 1846. — H. diaphrag.
 BOURCART. — *Th. Paris*, 1863. — Situat. de l'S iliaque chez le nouveau-né.
 BRACHI. — De hernia inguinali immobili, 1812.
 BROCA. — *Soc. anat.*, 1853. — H. diverticulaire.
 — *Th. agrég.*, 1853.
 BROCA (Auguste). — *Soc. anat.*, 1883. — H. inguinale d'S iliaque et vessie.
 BROOMALL. — *Amer. Journ. of obstetricis*, 1879. — H. diaphrag.
 BUCQUOY. — *Soc. anat.*, 1855. — H. crurale.
 BUREAU. — *Th. Paris*, 1877. — Signif. du cœcum.

- BUZZACHI. — *Ann. Univ. de medic. d'Osmondi*, 1875. — H. crurale.
- CABARET. — *Journ. des conn. méd. chir.*, 1842. — H. crurale de l'appendice.
- CAPPA. — *Th. Paris*, 1875. — Des accid. des H.
- CARRON. — Cité par RAMONÈDE. — H. inguinale.
- CARRUTHERS. — *The Lancet* 1879. — H. diaphrag.
- CHAMPIONNIÈRE (Just). — Cure radicale des H. Paris, 1877.
- CHANNECY PUZEY. — *The Lancet*, 1878. — H. diaphrag.
- CHAPUT. — *Soc. anat.*, 1887. — H. crurale du cœcum et côlon.
- CHARYAN. — *Journ. de la Soc. de méd. de Nantes*, 1837. — H. d'append.
- CHASSAIGNAC. — *Soc. anat.*, 1842. — H. ombilicale.
- CHAUFFARD. — *Soc. anat.*, 1882. — Cancer intestin. dans une H. inguin.
- CHELIUS. — *System of surgery*. Londres, 1847.
- CHEVREAU. — Cité par BOUSSAC. — H. diaphragm.
- CLOQUET. — *Th. Paris*, 1819. — Recherches sur les causes et l'anatomie des H.
- *Catalogue du Musée Dupuytren*.
- COLLAN. — *Nordiskt Mediciniskt Archiv. Stockholm*, 1884. « Un second cas de hernie de l'appendice. »
- COOPER (A). — *Traité des Hernies traduct. de Chassaignac et Richelot*, 1837.
- COOPER (S.) — *Diction. traduct. de Delamarre*. — Paris 1855.
- CRUVEILHIER. — *Soc. anat.*, 1850. — H. du côlon.
- *Catalogue du musée Dupuytren*.
- DEMEAUX. — *Ann. de chir. franç. et étrang.*, 1841. — H. inguin. droite du cœcum et de l'int. grêle.
- DEMONS. — *Bordeaux méd.*, 1874. — H. inguin.
- DERRECAGAIX. — Cité par BOUSSAC. — H. diaphrag.
- DESAULT. — *Traité des mal. chirurg.*, t. IV, 1796.
- DESPRÈS. — *Gaz. des hôpit.*, 1881. — H. ombil.
- DIETZ. — *Centralbl. f. d. medicin Wissensch.* 1881. — H. diaphrag.
- DOYEN. — *Soc. anat.*, 1882. — H. ombilicale.
- DUBOIS. — *Soc. anat.*, 1847. — H. diaphrag.
- DUBOURG. — *Gaz. méd. de Bordeaux*, 1877. — Pincement latéral du côlon.
- DUCLUZEAUX. — *Un. méd.*, 1874. — Entérocolo-épiplocèle.

- DUGUET. — *Soc. anat.*, 1867. — H. diaphrag. —
DUMONT-PALLIER. — *Soc. anat.*, 1853. — H. diaphrag. —
DUNLOP. — *The Lancet.*, 1879. — H. inguin. du cœcum.
DUPLAY. — Cité par FERRAND. — H. épigastrique.
DUPUY. — *Soc. anat.*, 1883. — H. ombilicale embryonnaire.
DURET. — *Th. agrég.*, 1883. — Variétés rares de la H. inguinale.
EGAN. — *Med. Times and Gaz.*, 1878. H. diaphrag.
ENGLISCH. — Eingeklemmter Bruch des Würms förmigen Fortsatzes
des Blinddarmes; Kolhfistel Heilung. Ber d. K. K. Krankenanst.
Rudolfstiftung in Wien, 1881.
FANTON. — Cité par BOUSSAC. — H. Diaphrag.
FARABEUF. — *Soc. anat.*, 1885. — Développement de l'intestin.
FATON. — *Soc. anat.*, 1848. — H. diaphragm.
FERÉ. — *Rev. Mens. de méd. et chir.*, 1879. — Orifices herniaires
et hernies des enfants à la mamelle.
FERRAND. — *Th. Paris*, 1881. — H. latérale de l'abdomen.
FOLLET. — *Soc. de chirurgie*, 1872. — H. inguin. du cœcum.
FOTHERGILL. — Cité par BOUSSAC. — H. diaphrag.
FOUCRAS DE MOYRAZÈS. — *Gaz. hôpit.*, 1875. — H. diaphrag.
FRANCO. — *Traité des Hernies*. —
FREY (de Muzy). — *Correspondance blatt f. Schweizer Aerzte*, 1877. —
H. ing. du cœcum.
GADAUD. — *Soc. anat.*, 1867. — H. ombilic.
GAILLARD. — Cité dans traité de RICHTER. — H. ventrale.
GERDY. — *Catalogue du Musée Dupuytren*. —
GILLETTE. — *Soc., anat.*, 1862. — H. ing. de l'S iliaque.
GODLEE. — *Med. Times*, 1883. — H. ombilicale.
GOSSELIN. — *Th. agrégat.*, 1845.
— Leçons sur les hernies abdominales, 1865.
GOYRAND. — *Bull. de Thérap.*, 1864. — Engouement herniaire. Clinique sur les hernies.
GRABINSKI. — *Lyon médic.*, 1875. — H. inguinale.
GUERSANT. — *Gaz. des Hôpit.*, 1841. — H. inguin.
GUTTMANN. — *Arch. gén. de méd.*, 1855. — H. diaphrag.
HALLER. — *Disputationes chirurgicae*, t. III, p. 313.
HARTMANN. — *Soc. anat.*, 1883. — Cause spéciale d'irréductibilité de H.
HENRIET. — *Soc. anat.*, 1873. — H. de l'S iliaque avec inversion
splanchnique.

- HERBERT. — *Med. Times and Gaz.*, 1878. — H. inguinale énorme.
- HERVEY. — *Soc. anat.*, 1870. — Anomalie de l'intestin.
- HESELBACH. — *De ortu et progressu herniarum*. Wurzburg, 1816.
- HEULARD. (d'Arcy) — *Rev. med. chir. de Malgaigne*, 1853. — H. du cœcum.
- HÉVIN. — *Cours de patho. et thérapeut. chir.*, 1^{re} partie, p. 407, 1775.
- HOUEL. — *Soc. anat.* — H. ombilicale.
- HUNT. — *Proc. M. soc. County kings Brooklyn*, 1879. — H. ing. du col. ascendant.
- HUNTER. — *Philosoph. Transact.*
- JAVAMELLI. — *Ann. univ. d'Osmondi*, 1836. — H. de l'appendice.
- KUSTER. — *Compte rendu du XI^e congrès allemand*, 1886.
- LABORDE. — *Soc. anat.*, 1862. — H. ing. du cœcum avec sac latéral.
- LACCHI. — *Florence*, 1882. — H. diaphragm.
- LACHER. — *Deut. arch. f. Klin. Med. Band.*, XXVII, Heft 3 et 4, p. 268. — H. diaphragm.
- LADROITTE. — *Soc. anat.*, 1882. — H. de l'S iliaque à sac incomplet.
- LAPEYRONIE. — *Cité par REIGNIER*. — H. ventrale.
- LAPOINTE. — *Fr. méd.*, 1880. — Diag. du gros int.
- LAUNOIS. — *Rev. des Mal. de l'enfance*, 1883. — Etrangl. herniaire chez les enfants.
- LAVERINE. — *Cité p. SCARPA*. — H. inguinale.
- LAW (R). — *The Lancet*, 1880, vol. I. — H. d'un diverticule de l'S iliaque.
- LAWRENCE. — *Treatise on Ruptures*, 5^e édit. Londres, 1838.
- LEBERT. — *Journ. des Conn. méd.-chir.*, 1838.
- LEGENDDE. — *Soc. anat.*, 1877. — H. ombilicale.
- LEGER. — *Gaz. méd. de Picardie*, 1883. — H. du gros intest.
- LEGRAIN. — *Th. Paris*, 1875. — ulcérat. de l'append. vermif.
- LEHMANN. — *Varge's Zeitschrift*, n. F II, 1862.
- LEICHTENSTERN. — *Berl. Klin. Woch.*, 1874. Diagnostic des H. diaphragm.
- LEIZRINK. — *Die Moderne radikal Operation der Unterleibsbrüch.* — Eine statistische arbeit. — Hamburg et Leipzig, 1883.
- LEJARD. — *Soc. anat.*, 1883. — H. inguinale.
- LEROUX. — *Rev. mens. de chir.*, 1880. — H. inguin. très volumineuse.
- LESAUVAGE. — *Bull. Acad. méd.* 1850. — H. inguin. du côlon.

- LIEBER. — *Litterarische annal. der Gesammtem Heilkunde*, 1827. —
Hernie contenant une grande partie du côlon.
- LOCKWOOD. — *S. Barthols hosp. Rep.*, XIX. — Anomalies de l'intestin.
- *Med. Chir. Trans.* Vol. I. XIX. p. 506. — H. congénit. du cœur.
- MALGAIGNE. — *Bull. Acad. des sciences*, 1841. — Mém. sur les étranglem. herniaires.
- *Leçons cliniques*, sur les hernies 1841.
- MALHERBE. — *Jour. de méd. de l'Ouest*. Nantes 1879. — H. crurale sans sac.
- MANSER. — *The Lancet*, 1880. — H. inguin. du gros int.
- MASESON. — *Med. and Surgery. Reporter Philadelphia*, 1879. — Case of impacted cœcum and colon.
- MERLING. — *Th. Heidelberg*, 1826. — Dissertatio inauguralis medica, sistens processum vermiformis anatomiam pathologicam.
- MEUNIER. — *Soc. anat.*, 1861. H. ombilicale.
- MILLARD. — *Soc. anat.*, 1853. — Anomalies de l'intestin.
- MOREAU. — *Soc. anat.*, 1844. H. ombilicale.
- MORSE. — *Wiener Med. Woch.*, 1882. — H. crurale de l'append.
- MOTTA. — *Italia medica Genova*, 1882, 2^e série, p. 57. — H. crurale de l'appendice, étranglement, guérison.
- MURAS. — *Soc., anat.*, 1869.
- MURRAY. — *Cité par COOPER S.* — Anomalies de l'intestin.
- NASI (Luigi). — Dell' ernia ciecale acistica; considerazioni e nota clinica. Dell' erniotonica suoi accidenti e relative indicazioni. Modena, 1883. Moneti Nani.
- NICAISE. — *Th. Paris*, 1866.
- PAPEN. — *Cité dans HALLER.* — H. ischiatique.
- PARÉ (A.). — *Œuvres posthumes*, 4^e édition, 1535, p. 397. — H. diaphrag.
- PELLETAN. — *Clin. Chir.*, 1810.
- PETIT (J.-L.). — *Œuvres posthumes*, 1790. T II, p. 352. — H. du gros intestin.
- PÉRIER. — *Soc. chir.*, 1885. — Diagnostic des H. de l'S iliaque.
- PHOCAS. — *Soc. anat.*, 1884. H. du colon.
- PICK. — *The Lancet*, 1880, vol. I. — H. inguin. de l'append.
- PIMBET. — *Th. Paris*, 1882. — H. lombaire.

- PLANTIÉ. — *Th. Paris*, 1879. — Persistance de l'étranglement après la réduction.
- POLAILLON. — *Un. méd.*, 1881. — H. diaphrag. du gros intestin.
- POZZI. — *Soc. anat.*, 1872. — H. diaphrag.
- PUCHELT. — *Cité par MERLING*. — H. crurale de l'appendice.
- RAMONÈDE. — *Th. Paris*, 1883. — Canal vagino-péritonéal et H. vagino-péritonéale.
- REID. — *Edinburg. medic. and surg. Journal*, 1840. H. diaphrag.
- REIGNIER. — *Th. Paris*, 1879. — H. ventrale.
- REVERDIN. — *Rev. méd. Suisse romande*, 1885. — H. ing. du cœcum et colon.
- RICHARD. — *Soc. anat.*, 1846. — Mémoire sur H. diaphrag.
- RICHELOT. — *Th. Paris*, 1873. — Péritonite herniaire.
- RICHET. — *Gaz. hôpit.*, 1860. — H. ing. du cœcum.
- *Traité d'anat. chirurg.*, 1855, p. 592. — H. ing. sans sac.
- RICHTER. — *Traité des Hernies*, 1788.
- RIGABERT. — *Th. Paris*, 1874. — H. inguin. chez les petits enfants.
- RIGODIN. — *Th. Paris*, 1872. — H. lombaire.
- ROBERT. — *Soc. anat.*, 1858. — H. de l'S iliaque.
- *Soc. anat.*, 1858. — Signes de l'étranglement portant sur le gros intestin.
- ROBERT ADHÉMAR. — *Soc. anat.*, 1880. — H. diaphrag.
- ROLLER. — *Centralbl. f. chir.*, 1878. — H. diaphrag.
- ROMASCU. — *Th. Paris*, 1881. — H. lombaire.
- ROUSSEL. — *Soc. anat.*, 1858. — H. de l'S iliaque.
- SAND. — *Med. Record*, 1881. — H. crurale de l'appendice.
- SANDIFORT. — *Icones herniæ congenitæ*.
- SCARPA. — *Traité des hernies*, 1812.
- SCHMIDT. — *Pitha and Billroth's Handbuch. Stuttgart*, 1878. — H. du cœcum.
- SCHNEIDER. — *Th. Paris*, 1873. — H. diaphrag.
- SCHWENCKE. — *Leipzig*, 1805.
- SÉE (MARC). — *Soc. anat.*, 1852. — H. ombilicale.
- SEGOND. — *Th. agrégat.*, 1883. Cure radicale des hernies.
- SERNIN. — *Journal gén. de méd. de SÉDILLOT*, t. XVI.
- SEUTIN. — *Rev. méd. chir., de MALGAIGNE*, 1853. H. sans sac.
- SIRACY. — *Med. Rec., New-York*, 1881. H. crurale de l'appendice cœcal.
- SMITH (J. KELLET). — *The Lancet*, 1876. — H. du colon.

- SOURIER. — *Gaz. hôpit.*, 1881. — H. du gros intestin.
- STEIGER. — *Correspond. Blatt für Schweizer Aertze*, 1879. — Hernie inguinale du cœcum.
- STEVENS. — *St-Louis M. and Surg. Journ.*, 1880. — H. of the colon transverse.
- TAVERNEY. — *Th. Paris*, 1877. — Perforation de l'appendice.
- TENAIN. — *Des organes contenus dans les hernies*. Th. Paris.
- THOMPSON. — *Brit. Med. Journal*, 1882. — H. de l'appendice.
- THOMSON. — *Lond. Med Gaz.*, 1848. — H. diaphrag.
- TONNÉ. — *Soc. anat.*, 1844. — H. ombil.
- TRÈVES (Frédéric). — *Britisch med. Journ.*, 1886. — The anatomy of the Int. canal and Peritoneum in Mann. — (*Ibid.* 19 févr. 1887. — Mémoire sur les H. du cœur.
- *Proceeding of medical Society of London*, 18 oct. 1886.
- TRITSCHLER. — *Th. Tubingue*, 1806. — Diss. inaug. med. chir. sistem obs. in hernias præcipue intestini cœci.
- VALERANI. — *Osservatore Torino*, 1883, XIX, p. 545-549, H. crurale de l'appendice fistola stercoracea Guerigione.
- VÉDIÉ. — *Gaz. hôpit.*, 1871. — H. inguin. du cœcum.
- VERDIER. — *Traité pratiques des hernies*. Paris, 1841.
- VERNEUIL. — *Bull. soc. chir.*, 1865. — H. de l'S iliaque.
- » » » 1861. — H. crurale du cœcum.
- *Fr. Méd.*, 1874. — H. simulant le gros intestin.
- WAHL. — Cité par SEGOND. — Cure radicale.
- WOLFF. — *Berl. Klin. Woch.*, 1880. — H. lombaire.
- WORKMANN. — *The Lancet*, 1880. — Obstruction intestinale dans un sac herniaire.
- YVON. *Bull. acad. de méd.*, 1830. — H. diaphrag.

ANONYMES

- Med. observ. and Inquisitiones*, T. III, p. 64.
- The Dublin Journal*, 1841. — H. avec ulcération de l'appendice.
- The London medic. Gazette*, 1833. — H. diaphrag.
- Guy's Hosp. Rep. Lond.*, 1883, 4. — On hernia of the app. vermif.

TABLE DES MATIÈRES

| | Pages |
|--|-------|
| INTRODUCTION | I |
| CHAPITRE I ^{er} . — Considérations anatomiques. | 5 |
| — II. — Anatomie pathologique. | 21 |
| — III. — Pathogénie | 45 |
| — IV. — Etiologie | 52 |
| — V. — Symptômes et diagnostic. | 55 |
| — VI. — Complications et pronostic. | 63 |
| — VII. — Traitement. | 69 |
| OBSERVATIONS | 74 |
| BIBLIOGRAPHIE | 174 |

Vu : l'assesseur,

BROUARDEL.

Vu par le président de la thèse,

LÉON LE FORT.

Vu et permis d'imprimer :

Le vice-recteur de l'Académie de Paris,

GRÉARD.

LEMALE ET C^{ie}, IMPRIMEURS AU HAVRE.