

**Dictionnaire des maladies  
éponymiques et des observations  
princeps : Kienböck (maladie de)**

**KIENBÖCK, Robert. - Über  
traumatische Malazie des Mondbeins  
und ihre Folgezustände :  
Entartungsformen und  
kompressionsfrakturen**

*In : Fortschritte auf dem Gebiete der  
Röntgenstrahlen, 1910-1911, Vol. 16, pp. 77-103*



Aus dem Radiologischen Institute der Allgemeinen Poliklinik in Wien.

## **Über traumatische Malazie des Mondbeins und ihre Folgezustände: Entartungsformen und Kompressionsfrakturen.**

Von

Privatdozent Dr. **Robert Kienböck.**

(Hierzu Tafel VII, VIII, IX und X.)

Über die traumatische Erkrankung des Mondbeins sind bisher spezielle Publikationen noch nicht erschienen. Es wurden davon bereits mehrere Dutzend Fälle beschrieben, teils anatomische, teils chirurgisch-operative, teils radiologische Beobachtungen, doch nur gemeinsam mit anderen Verletzungen der Karpalregion und meist nur nebenbei. Wir wollen nun die „Entartungsformen“ und „Kompressionsfrakturen“ des Os lunatum im folgenden ausführlich studieren, und zwar besonders hinsichtlich ihrer Morphologie und Entstehung.

Über das Vorkommen der Frakturen der Handwurzelknochen, speziell der isolierten Fraktur eines Karpales, war vor der Einführung des Röntgenverfahrens fast nichts bekannt, und die spärlichen Beobachtungen, die vorliegen, stammen nicht von Chirurgen, sondern von Anatomen, wie Gruber, Turner, Pfitzner. Aber auch von diesen wurden die Fälle zumeist verkannt, und die isolierten Frakturen der Knochen der Handwurzel wurden in der Regel als Varietäten des Handskeletts aufgefasst. Die Brüche der Karpalien wurden als Naviculare bipartitum und tripartitum, Lunatum bipartitum (Zerfall in zwei etwa gleichgrosse Stücke) und partitum („Entartungsform“ mit Zerfall in kleine, unregelmässige Stücke), Epilunatum und Hypolunatum beschrieben. Nach Pfitzner soll es sich dabei nur ausnahmsweise um traumatische Veränderungen handeln.

Seit Benützung des Röntgenverfahrens erfuhr man, dass die Knochen des Karpus gar nicht so selten brechen, speziell auch eine isolierte Fraktur erleiden. Es war namentlich R. Wolff, der zu zeigen versuchte, dass die sogenannten Varietäten des Handskeletts und die Entartungsformen in der Regel Frakturen sind, ohne Verheilung der Fragmente.

Am häufigsten kommt die isolierte Fraktur des Navikulare vor, demnächst der Bruch dieses Knochens in Kombination mit Fraktur des Radius oder mit Luxation des Lunatum. Oberst konnte (1901) — mit Hilfe der Röntgenuntersuchung unter 1750 Knochenbrüchen 6 Fälle von isolierter Fraktur eines Karpales beobachten (dreimal am Navikulare, zweimal am Lunatum, einmal am Triquetrum); Lilienfeld aber (1905) an einem Krankenkassenmaterial unter 384 Brüchen 13 subkutane, isolierte Frakturen des Navikulare, 5 Luxationen des Lunatum, 1 isolierter Bruch des Mondbeins, und unter 59 Radiusfrakturen waren 5 mit Navikularebruch kombiniert.

Wir wollen nun eine Reihe von Fällen aus der Literatur betrachten, zunächst Fälle von sogenanntem „Epilunatum“ und „Hypolunatum“, welche offenbar mit Unrecht als Varietäten



des Handskeletts aufgefasst wurden, in Wirklichkeit offenbar Eckenabsprengungen darstellen, nachher die uns vor allem interessierenden Fälle von „Entartungsformen“ und „Kompressionsfrakturen“ des Mondbeins. Daran sollen unsere eigenen Beobachtungen angereicht werden.

### A. Beispiele aus der Literatur für Eckenabsprengung am Lunatum, sogenanntes „Epilunatum“ und „Hypolunatum“.

Zumeist anatomische Befunde.

Form a) Absprengung der dorsal-radial-distalen Ecke (vgl. „Epilunatum“ von Gruber und Pfitzner).

Pfitzner zitiert die anatomischen Befunde von Smith, Gruber und Leboucq; er selbst hat an der Leiche 12 Fälle von selbständigem Epilunatum gesehen, ausserdem 8 Fälle, in denen das Epilunatum zum Teil mit dem Lunatum synostosiert war.

Form b) Absprengung der volar-radial-distalen Ecke (vgl. „Hypolunatum“ der Anatomen).

Pfitzner fand das Hypolunatum 27mal als selbständige Knochenstücke vor, und in 5 Fällen grösstenteils mit dem Lunatum verschmolzen.

R. Natvig Fall II: 17-jähriger Bursche, bedeutende Schwellung und Schmerzhaftigkeit des rechten Handgelenks nach Sturz. Das Röntgenbild zeigt dort, wo Schatten vom Lunatum und Navikulare zusammenstossen, „einen halbmondförmigen abgesprengten Splitter, der aus dem Os lunatum herzustammen scheint“; der schmale Körper liegt mit der Längsachse in der Richtung der Achse der Extremität, berührt den Schatten des Radius nicht, wohl aber den des Kapitatum und sieht mit der Konvexität radialwärts.

Hierher gehört auch unsere eigene Beobachtung a (siehe weiter unten).

Der folgende Fall gehört wohl ebenfalls zu den Ecken- oder Kantenabsprengungen.

Ebermayer Fall X (l. c. Tafel I, Fig. 14): 23-jähriger Tischler, seit 12 Wochen Schwellung des rechten Handgelenks, ohne bekannten Anlass (vielleicht Prellung beim Hobeln). Das Leiden wurde zunächst als Tendovaginitis, später als Fungus aufgefasst. Das Gelenk ist deutlich geschwellt, „zwischen den Beugesehnen findet sich ein weiches Infiltrat, das namentlich bei starker Dorsalflexion so stark vorspringt, dass die Sehnen nicht mehr zu fühlen sind. Druckpunkt etwa entsprechend der Mitte des proximalen Handgelenks. Beweglichkeit gut, nur in der maximalsten Ausführung durch Schmerz behindert.“

Röntgenbefund: „Absprengung der dem Radius und Navikulare zugewandten Ecke des Lunatum“, Form und Struktur des Knochens im übrigen fast normal.

### B. Sogenannte „Entartungsformen“ und „Kompressionsfrakturen“, „Lunatum partitum“ und „Lunatum bipartitum“ aus der Literatur.

#### I. Isolierte Erkrankung des Lunatum.

##### A. Anatomische Befunde.

Pfitzner fand unter einer grossen Zahl (1450) von anatomischen Handpräparaten vier Fälle von isolierter Erkrankung des Mondbeins, die er als „Lunatum partitum“ bezeichnet.

Pfitzner, 1895, Nr. 9. 31-jähriger kräftiger Mann, rechte Hand. „Lunatum partitum: Die distale, die radiale und die ulnare Gelenkfläche sind gesund. Die proximale Fläche zeigt tiefeingreifende Zerstörungen, der Knorpel war ganz zerfetzt, in ihm steckten ein grösseres und viele kleine Knochenfragmente. Am Radius war die Facette für das Navikulare gesund, die für das Lunatum zeigt Knorpel- usur und Knochenschliffe.“

Pfitzner, 1895, Nr. 115. 55-jähriger, mittelkräftiger Tagner. Linke Hand. „Lunatum partitum: das Lunatum war in der Weise zerfallen, dass die distale Hälfte mit der Gelenkfläche für das Capitatum ziemlich gut erhalten war, und das grösste Fragment bildete; während die proximale Hälfte aus mehreren, durchaus ungestalteten Stücken bestand. Die einzelnen Fragmente waren durch Bandmassen ziemlich locker miteinander verbunden.“



Pfützner, 1900, Nr. 1360. 51-jähriger Tagner, rechte Hand. „Das Lunatum pathologisch in mehrere Stücke zerfallen; die ihm zugekehrten Flächen des Capitatum und des Radius zeigen ebenfalls Knochen-schliffe.“

Pfützner, 1900, Nr. 1388. 56-jähriger Tagner, rechte Hand. „Das Lunatum in zwei grosse und mehrere kleine Stücke zerfallen; die ursprüngliche distale, sowie die radiale und ulnare Gelenkfläche sind fast intakt, die proximale Partie dagegen ist ganz zerstört; die distale Gelenkfläche des Radius dagegen ganz intakt.“

Pfützner war geneigt, diese Mondbeinveränderungen für „ausgesprochen pathologisch“ zu halten, und zwar für „Produkte eines Zerfalles durch Entartungserscheinungen“, und betonte, dass es sich um eine ganz isoliert das Lunatum betreffende Affektion, und zwar eine Zerstörung ausschliesslich der proximalen Partie handelte, vielleicht durch eine mechanische Ursache. Pf. erhob ganz genau denselben Befund bei einem jungen Affen; „auch hier war es ausschliesslich die proximale Partie des Lunatum und der entsprechende Teil vom Knorpelüberzug des Radius, was erkrankt und zerfallen war“.

R. Wolff fasst die Veränderung des Lunatum in den Fällen Pfützners entschieden als traumatisch und mit grösster Wahrscheinlichkeit als die Folge von Kompressionsfraktur durch Quetschung des Knochens zwischen Capitatum und Radius auf, während ihm „die Annahme einer isolierten pathologischen Entartung des Lunatum unwahrscheinlicher“ erscheint.

### B. Chirurgisch-operative Befunde.

Fall von Gross (pag. 836). 27-jähriger Mann, vor zwei Jahren Sturz aus beträchtlicher Höhe mit Auffallen auf die Hände. Darauf starkes Schwellen des rechten Handgelenks. Die Schwellung ging zum Teil allmählich zurück und bildete sich noch besonders bei Anstrengungen. Dorsal fand sich in der Lunatumgegend ein Druckpunkt. Es wurde Operation vorgenommen. „Der Resektionsschnitt legte gelblich gefärbte verdickte Gelenkmembran frei, nach deren Eröffnung man in einen Spalt des Os lunatum schaute mit eigentümlich gelblich aussehenden Knochenrändern. Das Os lunatum erweist sich als in drei Teile gesprengt, so dass von einem grösseren Teil ein kleiner getrennt, und zwar abermals in zwei Fragmente geteilt ist. Am Köpfchen des Kopfbeins fanden sich Zeichen der deformierenden Entzündung.“ Radius nicht gebrochen.

Es ist nicht angegeben, ob — wie in den früheren Fällen — der grössere Teil des Lunatum der distale und der kleinere, abermals zerfallene, der proximale war; es erscheint mir dies aber wahrscheinlich.

### C. Radiologische Befunde.

Oberst, Fall von „geheiltem isolierter Zertrümmerung des Lunatums an der linken Hand“, Trauma vor vier Jahren. Das Radiogramm (l. c. Tafel VIII, Figur 62) zeigt am Lunatum abnorme Struktur und — vom Zentrum abgesehen — Verdichtung; die übrigen Knochen sind intakt.

Wittek: 21-jähriger Tischler, erlitt vor einem Jahre eine Verletzung der linken Hand, indem ein schwerer Kasten mit der oberen Kante gegen die Fläche der dorsalflektierten Hand schlug. Pat. spürte sofort heftige Schmerzen im Handgelenk, in kurzer Zeit trat eine beträchtliche Schwellung desselben ein. Es sind noch immer Funktionsstörungen, besonders bei der Beugung, und Schmerzen zurückgeblieben. Keine Prominenz, keine Krepitation, aber deutliche Verkürzung der Distanz von der Basis des III. Metacarpus bis zum dorsalen Rand des Radius.

Röntgenbilder, Flächenaufnahme: „Das Os lunatum nur  $\frac{2}{3}$  der normalen Höhe aufweisend. Gleichzeitig sind im Bereich der Epiphyse des Radius intensivere Knochenschatten bemerkbar, die in Verdichtungslinien, welche der Gelenkfläche analog verlaufen, ihren Ausdruck finden. Die Aufnahme von der Seite erklärt diesen Befund näher; das Os lunatum ist breitgedrückt, so dass es im dorsovolaren Durchmesser länger geworden ist, an Höhe aber fast die Hälfte eingebüsst hat. . . . Die Gelenkfläche des Radius erscheint tiefer ausgehöhlt, gleichzeitig sein dorsovolarer Durchmesser — gegenüber rechts — vergrössert.“ „Kompressionsfraktur des Os lunatum mit Kompressionserscheinungen an der Radiusepiphyse.“

Über Vollraths „drei Fälle von Kompressionsbruch des Lunatum“ und Destots „zwei Fälle von isolierter Mondbeinfraktur“ (Röntgenbefunde) fehlen mir nähere Daten. Friedrich (Handbuch der prakt. Chirurgie, Bd. IV, S. 576, 1901) hat das Handbild eines Falles von „isolierter Kontusionsbruch des Lunatum“ abgebildet; doch kann man in der Reproduktion kaum die Konturen erkennen.



Über die Fälle Hirschs sind nur dürftige Angaben vorhanden und die Reproduktionen der Radiogramme fast unbrauchbar.

Hirsch, Fall I: „Trauma vor 20 Jahren, noch immer schwere Funktionsstörungen an der (linken?) Hand“, „isolierte Kompressionsfraktur des Lunatums, der Knochen ist ganz plattgedrückt“. (Nähere Angaben fehlen.)

Hirsch Fall II (rechte Hand?): „Frischer Kompressionsbruch des Lunatum“, „der Knochen ist plattgedrückt, an der proximalen Ecke ein Knochenstück abgesprengt“.

Fall III: „Frischer Kompressionsbruch des Lunatum“, „das proximale Drittel fehlt, an seiner Stelle einige Knochensplinter“.

Blau Fall XV: Ein Soldat „führte vor 11 Tagen einen Gewehrgriff aus (Gewehr über) und bemerkte ein plötzliches Knacken und stechenden Schmerz im rechten Handgelenk.“ Danach Anschwellung der Hand. Jetzt Verdickung und Bewegungseinschränkung, besonders bei Dorsalflexion. „Man fühlt zwei Knochenteile in der Gegend des Mondbeins sich dorso-volar aneinander verschoben.“

Röntgenbild: „Das Kahnbein zeigt keinen Bruch . . . macht aber den Eindruck, als ob der distale Teil breitgedrückt wäre . . . Das Mondbein zeigt annähernd normale Lage und Form; die radial-distalen zwei Drittel zeigen keine Umriss- oder Strukturveränderungen; dagegen erweist sich das ulnar-proximale Drittel des Knochens in der Richtung auf die Mitte des Knochens hin wie zusammengeschoben. Die Aussenkontur verläuft nicht glatt, sondern höckerig. Die Struktur des Knochens weist hellere und dunklere Stellen auf, die jedoch eine bestimmte Anordnung zeigen und deshalb — auch mit Rücksicht auf die Frische des Falles — nicht als deformierende Veränderungen, sondern als Bruchlinien aufgefasst werden. Diese Anordnung besteht in zwei spitzwinklig aufeinandertreffenden helleren; etwa 2 mm breiten Zonen, welche den ulnar-proximalen Winkel des Knochens keilförmig herausgeschnitten haben. Dementsprechend ist dieser Knochenteil um ein geringes nach ulno-proximal herausgerückt. Der grösste Längendurchmesser des Knochens beträgt 1,8 cm, die Höhe 1,3 cm. Die anscheinende Verkürzung des Knochens gegen die gesunde Seite erklärt sich vermutlich aus einer stattgehabten Zusammenschiebung oder Drehung desselben. Radius und Ulna sowie die Metakarpalknochen sind unverletzt.“ Diagnose: „Stauchung des Kahnbeins und Bruch des Mondbeins.“

Grashey, Atlas, Tabula XI, Figur 9: 29jähriger Mann, „prellte sich vor 13 Monaten die Hand beim Entrinden eines Baumes am Stiel des langen Messers; arbeitete unter Schmerz noch vier Tage weiter; dann Beschwerden von wechselnder Stärke. Beugung und Streckung behindert. Röntgenbild: „Die radiale Hälfte des Knochens hat zerrissene, grobgefelderte Struktur, an einer Stelle ein kleines, wohl durch Kompression verdichtetes Bruchstück, abgegrenzt distal durch eine hellere Spalte; die das Gelenk mit dem Os triquetrum bildende Kontur deutlich unterbrochen.“

Ich füge hinzu: Der navikulare Teil des Lunatumschattens ist — von der distalen Gelenklinie an — etwas verschmälert, aufgeheilt und von dunklen, etwas verschwommenen, leicht welligen, ziemlich parallel der proximalen Kontur verlaufenden Schattenlinien durchsetzt. Diese Strukturveränderung zieht sich auch in den proximalen Teil des mehr triquetral gelegenen Gebietes hinüber. Die proximale Kontur verläuft etwas zu flach und leicht unregelmässig. Gr. diagnostiziert: „Alte Fraktur des Os lunatum.“

Hierher gehören auch die Fälle von Ebermayer XI bis XIV.

Ebermayer, Beob. XI, Tafel II, Figur 24: 22jähriger Tagelöhner, seit zwei Jahren Schmerzen im linken Handgelenk, erinnert sich nicht eines Traumas. Mässige Anschwellung und geringe Bewegungsbehinderung; bei stärkeren passiven Bewegungen Schmerz. Röntgenbild: „Alte geheilte Fraktur des Lunatums“, „dasselbe ist entschieden verkleinert, etwas deformiert und zeigt fleckige Struktur“.

Eigener Zusatz zur Beschreibung: Der proximale Teil des Knochens fehlt, hier ist die Grenzkontur als feine schwarze Linie zu sehen, die an einer Stelle flachkonkav ist; daran anstossend erscheint der Knochen sehr hell und verschwommen fleckig, weiter distal abnorm dunkel und homogen.

Beob. XII, Tafel II, Figur 18: 22jähriger Mann, „glaubt vor 1 $\frac{3}{4}$  Jahren beim Stemmen einer Eisenschiene einen momentanen Schmerz im linken Handgelenk gespürt zu haben“, hat trotz Schmerz weitergearbeitet. Befund: Keine Schwellung des Gelenkes, aber aktive Bewegungen fast aufgehoben, passive Schmerzhaftigkeit, dabei Krepitation. Röntgenbild: „Geheilte isolierte Fraktur des Lunatum“, „dieses ist namentlich in seinem Höhendurchmesser wesentlich verschmälert. Am besten erhalten ist der zum Triquetrum sehende Gelenkteil, während der radiale Teil so zusammengeschoben und — wie die fleckige Aufhellung zeigt — durch Resorptionsvorgänge an Masse vermindert ist, dass der Knochen hier fast keilförmig zuläuft.“

Eigener Zusatz: Der proximale Teil des Knochens fehlt, hier verläuft die Kontur stellenweise flachkonkav, bzw. wellig, die Strukturzeichnung ist abnorm fleckig und hell, der Knochen ist von der radialen zur ulnaren Seite (quer) verbreitert.

Beob. XIII, Tafel I, Figur 4 und 5 (Volar- bzw. Seitenaufnahme): 26jähriger Mann, vor fünf Jahren heftiger Sturz vom Rad mit Auffallen auf die überstreckte rechte Hand, vorübergehende schmerz-



hafte Schwellung des Gelenks. Befund: Geringe Beugebehinderung, zeitweise Knacken. Röntgenbild: „Geheilte alte Fraktur des Lunatums“, „dieses erscheint namentlich im Längsdurchmesser verkürzt, die Gelenkfläche gegen den Radius ist abgeflacht und gegen das Triquetrum schiebt sich an der proximalen Ecke neugebildeter Knochen vor“.

Eigener Zusatz: Das proximale Stück fehlt, die Kontur ist hier scharf, leicht wellig, stellenweise etwas abgeplattet, wie abgeschliffen, die Struktur verschwommenfleckig; das Bild des volaren Teiles zeigt distal und ulnar sehr dichte breite Zonen. Auf der Seitenaufnahme sieht man ebenfalls das Fehlen des proximalen Teiles und die abnorme, verschwommene, sehr dichte Struktur.

Beob. XIV. 50jähriger Bäcker, war vor einem Jahre bei Glätteis gefallen. Sofort schmerzhafte Anschwellung der rechten Hand. Auch jetzt noch Verdickung des Gelenks und Bewegungsbehinderung, dorsal eine krepitierende, druckschmerzhaft Prominenz in der Lunatumgegend zu fühlen. Röntgenbefund: „Zersprengung des Lunatum in zwei Stücke, von denen das eine volar, das andere dorsal ausgewichen ist“, ohne Verheilung. (Platte verloren gegangen, daher keine Abbildung.)

## 2. „Entartungsform“ des Lunatum in Begleitung von Fraktur eines Nachbarknochens.

Zumeist radiologische Befunde.

### a) bei Radiusfraktur.

Lilienfeld, l. c. Tafel XV, Figur 3: Im Radiogramm der linken Hand eines alten Individuums mit ausgesprochener Arteriosklerose zeigt sich das Lunatum „geschrumpft“, es ist zu einem kleinen, im Bilde ovalen, auffallend dichten und fast strukturlosen, scharf umschriebenen Knochenstück geworden. Die anderen Karpalien erscheinen normal. Nach der Gestalt des Radius zu schliessen, hat hier einmal Epiphysenfraktur stattgefunden.

Lilienfeld spricht hier von einem „Schrumpfungsprozess“ am Lunatum und fasst ihn als Folgezustand einer Kompressions- bzw. Torsionsfraktur auf.

### b) bei Abbruch des Stylus ulnae.

Eigene Beobachtung, Fall XIV (siehe weiter unten).

### c) bei „Fraktur“ des Navikulare.

Schmiz teilt mit, dass er bei Soldaten im Röntgenbilde „fünfmal in Begleitung von Bruch des Navikulare das Mondbein verletzt fand, und zwar meist platt und breitgedrückt, und es zeigte mehrere Knochenwucherungen; regelmässig bildete sich am ulnaren Rand eine Spitze aus“.

Auch Blau fand mittels Röntgenuntersuchung bei Soldaten an der rechten Hand „bei Kahnbeinbruch“ wiederholt auch das Mondbein verändert; er bringt vier Fälle.

Fall XI: „Fraktur des Navikulare“, „das Mondbein ist zu einer querliegenden Ellipse zusammengedrückt, die Struktur zeigt dunklere und hellere Flecken, Stellen, die auf atrophische Vorgänge hindeuten“.

Fall XII: „Alter Bruch des Kahnbeins mit Beteiligung des Mondbeins“, „es zeigt am radialproximalen Abschnitt eine ausgesprochene verwaschene Zone, welche annehmen lässt, dass sich hier deformierende Prozesse abspielen.“

Fall XIII: „Alter Bruch des Kahnbeins mit Beteiligung des Mondbeins“, seine distale Hälfte ist dunkler, verwaschen“.

Fall XIV: „Alte Verwachsung des Kahnbeins mit dem Nachbarknochen, Mondbeinveränderungen“, „das Mondbein zeigt gegen das Kahnbein hin eine verschwommene, breite, homogene, dunklere Zone, das ulnarproximale Drittel erweist sich in der Richtung auf die Mitte des Knochens hin zusammengeschoben. Die Aussenkontur verläuft nicht glatt, sondern höckerig. Die Struktur weist hellere und dunklere Stellen auf, Bruchlinien.“

Es handelt sich hier nach Blau „um Strukturveränderung des Lunatum mehr atrophischer bzw. arthritisch-deformierender Natur in Begleitung von alten Kahnbeinfrakturen“. Wie wir die ersteren und letzteren auffassen, wird später auseinandergesetzt werden.



## d) bei ausgedehnter Karpalläsion.

Fall von Riedel (zit. bei König, Lehrbuch der allg. Chirurgie und bei Gross). 40jähriger Mann, hat vor 4 Wochen durch Umfallen eines schweren Kastens eine starke Distorsion der (rechten?) Hand erlitten. Sofort starke Schwellung des Handgelenks, „nach deren Verschwinden auf dem Dorsum manus ein beweglicher Körper nachgewiesen wurde. Es fand sich bei der Operation ein 2 cm langes,  $\frac{3}{4}$  cm dickes Knorpelknochenstück von dem unteren dorsalen Teile des Radius abgesprengt; das Os lunatum war in zwei gleichgrosse Stücke zerschlagen, vom Triquetrum fehlte der radiale Teil ganz, er ist wahrscheinlich nach der Vola disloziert worden“.

Grashey, Tabula XI, Fig. 10 u. 11. 33jähriger Mann, „schlug vor  $2\frac{1}{2}$  Monaten den Handrücken (rechte Hand) gegen einen eisernen Maschinenteil; konnte zunächst leichtere Arbeit fortsetzen, machte Umschläge, ging erst nach 14 Tagen zum Arzt. Schmerzhafte Schwellung verschwindet nicht ganz, ausserdem starke Behinderung der Extension, auch der Flexion und radialen Abduktion. Bei Rotation (Handkreisen) Krepitation“.

Dorsovolares Röntgenbild: „Distale Handwurzelreihe verschmälert, Lunatum und Navikulare in sich zusammengeschoben (frakturiert). Fast alle Handwurzelknochen und der Processus styloideus radii haben zackige und grobhöckerige Exkreszenzen; das Triquetrum ist besonders höckerig.“ Ich füge hinzu: Der Gelenkspalt zwischen Kapitatum und Hamatum nicht zu sehen, hier verschwommene Schattenflecke. Triquetrum trägt lateral poröse Knochenauflagerungen, ebenso das Multangulum maius und das (im Projektionsbild stark verkürzte) Navikulare am Tuberkulum. Dieses ist dem Radius zu stark genähert und berührt den deform gewucherten Stylus radii. Das Lunatum erscheint sehr deformiert und verdichtet, es lässt sich gegen den Radius hin keine deutliche Kontur erkennen, indem hier eine nur etwas hellere, verschwommene Schattenzone zieht. Der proximale Teil fehlt, namentlich auf der navikularen Seite, der Knochen erscheint daher abgeschrägt und leicht gedreht. Auch ist das Kapitatum etwas gegen das Navikulare abgeglitten.

Radio-ulnare Kantenaufnahme: Am Radiokarpalgelenk dorsal „spitze, zackige Osteophyten, die man auf dem Handrücken fühlt. Auch hier sieht man die proximale Reihe der Handwurzelknochen im Höhendurchmesser vermindert, dafür im queren, dorsovolaren Durchmesser vergrössert“. Eigener Zusatz: Sowohl dorsal als auch volar sieht man im Radiokarpalgelenk zwei anscheinend zusammenstossende, unregelmässig geformte, zackige, etwas poröse Knochenstücke, vielleicht das zerfallene Lunatum. Auch die Gelenkfläche des Radius, das Pisiforme und andere Oberflächen uneben, die dorsale Kante des Radius deform gewuchert. Gr. diagnostiziert: „Arthritis deformans nach Handwurzelquetschung (Frakturen).“

## e) bei Bruch des Metacarpus V.

Pfizzner 1895, Nr. 131: „Lunatum bipartitum“. Zerfall in zwei annähernd gleichgrosse Stücke.

54jähriger mittelstarker Mann: „Das Lunatum war in zwei annähernd gleichgrosse Stücke, ein dorsales und ein volares, zerfallen, die sich mit eburnisierten Knochenschliffflächen berührten. — Alle Karpalia zeigten mannigfache Exostosen und Abschleifungen. Das Carpometacarpal-Gelenk des Daumens war infolge solcher Prozesse vollständig volar verlagert.“ — „Geheilte Fraktur des Metacarpus V, mässiger Kallus.“ „Wahrscheinlich handelte es sich um eine pathologische Veränderung auch des Lunatum“, „vielleicht eine durch Druck hervorgerufene Zersprengung“.

Hierher wird nun meist auch ein Fall von Turner gerechnet: „Division of semilunar“ (als Varietät aufgefasst), anatomischer Befund an der linken Hand einer Frau; wie aber schon Pfizzner bemerkt hat, dürfte es sich hier um Fraktur am Navikulare gehandelt haben.

Eigene Beobachtung, Fall I (siehe Seite 98).

## C. Eigene Beobachtungen.

Die Fälle wurden zum Teil an der Allg. Poliklinik untersucht, sie waren von der chirurgischen Abteilung (Prof. Alex. Fraenkel: a, IV, VII, IX, XIII, XIV) oder neurologischen Abtlg. (Professor M. Benedikt: II und XVI) übersandt — ich bin diesbezüglich auch den Assistenten, Herren Dr. F. Salzer und Dr. H. Algyogyi zu Dank verpflichtet. Die anderen Fälle (III, V, VI, VIII, X, XI, XII u. XV) wurden von Herrn Dr. N. Dohan an der radiologischen Station der Arbeiter-Unfallversicherungsanstalt untersucht und mir freundlicherweise zu Studium und Verwertung überlassen.

Eigene Beobachtungen von isolierter traumatischer Erweichung des Mondbeins.

Nr.	Datum	Name	Gesch.	Alter	Beruf	Seite	Anamnese	Störungen	Radiologischer Befund	Bemerkungen
I.	8. V. 09.	Sigmund H.	m.	59	Fabrikant	l.	Vor 3 Jahren Sturz auf Strasse	Damals schmerzhafte Schwellung von kurzer Dauer, jetzt keine Beschwerden	Deformation und Strukturveränderung	Fractura ossium intervertebralis; seit 4. u. 12. Lebensjahr 1/2 Dutzend Fracturen. Auch an Metacarpus V. d. l. Hand Infarktion
II.	16. VII. 09.	N. N.	w.	19	Dienstmädchen	l.	1 Jahr, kein Trauma angegeben	Schmerzen, geringe Schwellung, Bewegungseinschränkung	Beginnende Strukturveränderung	—
III.	31. VII. 08.	Johann P.	m.	29	Hilfsarbeiter	l.	Vor 10 Monaten schwerer Unfall	Schmerzen, Bewegungseinschränkung	Grosser proximaler Defekt bezw. Abplattung	Bruch des Femur, Humerus u. Schulterblattes d. recht. S. u. Rippen
IV.	10. VI. 08.	Anastasia K.	w.	25	Dienstmädchen	l.	Mehrere Monate, Trauma unbekannt	Schmerzen im Handgelenk und Unterarm, mässige Schwellung	Sklerosierung und Abschleifung	—
V.	15. I. 09.	Ferdinand L.	m.	35	Akkordarbeiter	r.	Vor 3 Monaten Kontusion der Hand	Schmerzen, starke Bewegungseinschränkung, passive Bewegungen u. Druck schmerzhaft	Kantenabsprengung und Sklerosierung	—
VI.	5. X. 09.	Franz K.	m.	45	Lehmschieber	l.	Vor 10 Monaten heftiges Anprallen d. geschloss. Faust gegen den Boden	Schmerzen, Schwellung, starke Bewegungseinschränkung, mässige Druckschmerzhaftigkeit	Abplattung, Abschleifung mit Leiste und Sklerosierung	—
VII.	4. I. 10.	Therese K.	w.	22	Dienstmädchen	r.	Vor 1 Jahr heben eines schweren Schaffes	Schmerzen, mässige Bewegungseinschränkung	Defekte, zentrale Sklerosierung	—
VIII.	3. III. 09.	Ernst P.	m.	39	Dachdecker	r.	Vor 6 1/2 Monaten Fall	Schmerzen (nähere Angaben fehlen)	Grosser Defekt u. Abplattung	Gleichzeitig Kontusion des r. Schultergelenks
IX.	17. V. 06.	Viktorie St.	w.	26	Dienstmädchen	r.	1 Jahr, Trauma unbekannt	Schmerzen im Handgelenk u. Vorderarm, Bewegungseinschränkung, zuweilen stärkere Schwellung	Abplattung Oberflächendestruktion	9. IX. 09 ähnlicher Zustand wie vor 3 Jahr., nur etwas schlechter
X.	26. VI. 08.	Josef H.	m.	19	Drechsler	l.	Vor 5 1/2 Monaten Zerrung	Schmerzen, leichte Schwellung, mässige Bewegungsbehinderung	Beginnende Abschleifung, Kancellierung	—
XI.	5. I. 10.	Johann K.	m.	54	Maurer	r.	Vor 3 1/2 Jahren Sturz von Leiter	Schmerzen, Anschwellung, Bewegungsbehinderung, Herabsetzung der Kraft	Starke Kancellierung	—
XII.	4. XII. 07.	Roman A.	m.	29	Kutscher	r.	Vor 22 Monaten Sturz vom Wagen	Schmerzen, Schwellung, mässige Bewegungseinschränkung	Abplattung des prox. Teiles, Absprengung, Abschleifung, Kancellierung	—
XIII.	19. V. 09.	Anna S.	w.	28	Agentenfrau	r.	Vor 10 J. vollkommene Steifigkeit durch 3 Tage, gestern Sturz	Schmerzen, Schwellung, Bewegungseinschränkung	Abplattung des prox. Teiles, Abschleifung, Kancellierung	—
XIV.	5. II. 07. und 26. II. 10.	Herrmann R.	m.	42-45	Mechaniker	r.	Vor 20 J. Schmerzen nach dem Exerzieren	Volare schmerzhafte Prominenz, mäss. Bewegungseinschränkung	Abplattung bezw. prox. Teil fehlend, Sklerosierung, Abschleifung u. dorsales Bruchstück	Auch Abbruch des Stylus ulnae
XV.	26. II. 10.	Anton F.	m.	38	Steinbrecher	l.	Vor 2 Mon. Anfallen auf gebeugt. Handgelenk	Dorsal schmerzhafte Prominenz, mäss. Bewegungseinschränkung	Abplattung, bezw. prox. Teil fehlend, Sklerosierung, dorsales Bruchstück	—
XVI.	3. II. 09. und 18. II. 10.	Franz P.	m.	35-36	Wagenführer der elekt. Strassenbahn	r.	Vor 12-13 Jahren 7 Meter hoch gefallen	Geringe Bewegungseinschränkung, „keine Schmerzen“, aber dorsal kleine Prominenz	Zerfall zu kleinen, zackigen, porösen Knochen	An der linken Hand Zerfall des Navikulare

XVI, 2

Über traumatische Malazie des Mondbeins

83



### A. Fall von sogen. „Hypolunatum“.

**Fall a:** Anton Sch...k, 26 Jahre alt, Schlosser, übersandt von Abteilung Professor A. Fraenkel, Untersuchung am 10. Mai 1909. Typische Erscheinungen von Akromegalie am ganzen Körper. Vor 1 Jahr Prellung der linken Hand, nachher Anschwellung des Handgelenks und wegen Schmerzen Arbeitsunfähigkeit durch zwei Wochen; auch seither noch wiederholt schmerzhaftes Schwellen. Befund: Druckpunkt am Handgelenk, Bewegungen eingeschränkt. Radiogramm: Plumpes Skelett, Ulna, Radius, Metakarpus II und III auffallend dicht, Weichteile verdickt, entsprechend Akromegalie. Zwischen Schatten von Lunatum, Triquetrum und Radioulnargelenk findet sich ein kleiner, schmaler (6:2 mm) dunkler Schattenherd von einem Knochensplitter. Das breitere Ende liegt nahe dem Triquetrum, die Spitze taucht in den Lunatumschatten. Im Schatten des Mondbeins findet sich ein Aufhellungsherd, der darauf hinweist, dass von distal gerichteter Kante des palmaren Anteiles des Knochens die radial gelegenen  $\frac{2}{3}$  abgesprengt sind. Im übrigen erscheinen im Bilde sowohl das Mondbein, als auch die anderen Karpalien normal. (Tafel VII, Figur 1.)

Seitenbild, radio ulnare Aufnahme. Palmar vom Schatten des Mondbeins, nahe der volaren Kante des Radius, ist ein etwa 5 mm langer Schattenherd vorhanden, der nicht so schmal ist, als der auf dem Volarbild sichtbare, und quer zur Längsachse des Armes liegt; er rührt vom genannten Knochensplitter her (sogen. „Hypolunatum“). (Tafelfigur 2.)

### B. Sogen. „Entartungsformen“ und „Kompressionsfrakturen“.

#### a) Radiologische Befunde. (Beschreibung der dorsovolaren Aufnahme.)

Fall II: Zartes, ein wenig atrophisches Skelett. Mondbein nicht deformiert, aber auffallend dunkel, mit einigen kleinen, verschwommenen, fleckigen Aufhellungsherden, in distal-proximaler Richtung ziehend. Die anderen Knochen nicht deutlich verändert, nur zeigt der Stylus radii, die Tuberositas navicularis und triquetri spurenweise arthritische Unebenheit. (Tafelfigur 3, Skizze 2.)

Fall III: Plumpes Skelett. Mondbein in der ganzen Partie von der volar-distalen Kante bis zur radialen Gelenkfläche stark aufgeheilt, ohne scharfe Abgrenzung distalwärts, mit zarten, verschwommen bogigen Flecken und einer dunklen T-Figur. Die proximale Kontur ist an normaler Stelle erhalten, stellenweise — entsprechend der Atrophie der Spongiosa durch eine feine dunkle Kortikalislinie markiert. Stylus radii etwas unscharf begrenzt, die Tuberositäten von Navikulare und Multangulum maius, Triquetrum und Hamatum stark arthritisch verändert, teils ardiert, teils mit Auflagerungen versehen. (Tafelfigur 4, Skizze 3.)

Fall IV: Lunatum auffallend dunkel, homogen, nur die proximale Zone etwas heller, die proximale Kontur leicht wellig, die übrigen Knochen normal. (Tafelfigur 5, Skizze 4.)

Fall V: Das Mondbein sehr dunkel, fast homogen. Proximale Kontur etwas wellig, die proximo-ulnare Kante in Form eines dunklen, gestielten Knötchens abgesprengt. Der Stiel hängt noch mit dem Körper zusammen, die proximale Verschiebung des Fragments beträgt am ulnaren Ende etwa 1 mm. (Tafelfigur 6, Skizze 5.)

Fall VI: Der proximale Kontur des Mondbeins trägt, und zwar mehr ulnarwärts, gegenüber dem radioulnaren Gelenk, eine etwa 3 mm hohe, kräftige, stachelförmige Prominenz. Diese entspricht wohl einer dorso-volar ziehenden Kante. Rechts und links von ihr ist der proximale überknorpelte Teil des Mondbeins zugrundegegangen. So erscheint der Knochen auch zu niedrig. Die proximale Randzone und die an die distale Gelenklinie grenzende Zone erscheinen als dunkle Bänder, dazwischen ist die Struktur verschwommen. Die Tuberositas navicularis ist etwas zu rauh. (Tafelfigur 7, Skizze 6.)

Fall VIII: Die proximale Kontur des Mondbeins ist unregelmässig wellig, der proximo-ulnare Teil auffallend hell mit scharfen, dunklen Randlinien; es scheint hier ein Teil des Knochens zu fehlen. (Vom Radius ist im Bilde nur noch der Stylus aufgenommen, er dürfte sowie die Tuberositas navicularis zu rauhe Oberfläche besitzen, der Stylus ulnae scheint eine Auflagerung zu tragen.) (Tafelfigur 9, Skizze 8.)

Fall IX: Mondbein an der radialen Gelenkoberfläche sehr uneben und ganz verschwommen, Struktur unregelmässig, etwas weitmaschig, verschwommen, Schattenintensität im ganzen deutlich vermehrt. Die anderen Knochen normal, nur Stylus radii und Tuberositas navicularis etwas zu rauh. (Tafelfigur 10, Skizze 9.)

Befund  $3\frac{1}{4}$  Jahre später. Noch immer Schmerzen bei Anstrengung, Beweglichkeit des Handgelenks gut. Mondbein noch etwas dichter geworden, deutlich verkleinert, Struktur sehr verschwommen, proximale Oberfläche ebenfalls, proximo-ulnare Ecke von einem über hanfkorngrossen, verschwommen begrenzten Aufhellungsherd eingenommen. Die arthritische Veränderung am Stylus radii und Tuberositas navicularis ein wenig fortgeschritten. (Tafelfigur 11.)

Fall X: Das Mondbein ist etwas dunkler als die anderen Knochen, es trägt an der proximo-radialen Ecke einen Fortsatz und enthält nahe der proximalen Kontur im Innern zwei feine wellige



Schattenstreifen. Im übrigen ist das Strukturbild normal. Die anderen Knochen sind nicht verändert, höchstens ist die Tuberositas navicularis verstärkt. (Tafelfigur 12, Skizze 10.)

Fall XI: Das Lunatum ist stark deformiert, dunkel und mit mehreren quer durchziehenden, schwarzen Zonen versehen, die proximal scharf abgegrenzt sind und distal mehr verschwimmen. Zwischen diesen Linien liegen etwa  $1\frac{1}{2}$  mm breite hellere Zonen. Die triquetrale, navikulare und proximale Oberfläche sind uneben, von letzterer ist ein Teil gar nicht zu sehen, weil das Lunatum in den Radius gleichsam versenkt aussieht — entsprechend einer Vertiefung (Auflockerung und Ausschleifung) der Gelenkfläche des Radius. Auch gegenüber dem Navikulare ist die Gelenkfläche des Radius uneben, der Stylus radii oberflächlich leicht porotisch und uneben. Die proximale Fläche des Navikulare ist scharf konturiert, nur die Tuberosität zu rau. Das Triquetrum ist auffallend dunkel, stellenweise etwas uneben, das Pisiforme verschoben, der Stylus ulnae etwas deformiert und mit einem Ossifikationspunkt im Ligament versehen. Die Handwurzel ist durch Usur des radiokarpalen Gelenks verkürzt. Die Karpalien der zweiten Reihe erscheinen normal. (Tafelfigur 13, Skizze 11.)

Fall XII: Von der dunklen distalen Gelenklinie dehnt sich der Schatten des Mondbeins proximalwärts nur wenig weit aus. Dies rührt zunächst von der Destruktion der proximalen Reihe ab — dieser erscheint hell, zeigt als Strukturzeichnung fast nur einige querverlaufende bogige Linien, parallel der unebenen, proximalen Kontur. Zweitens erklärt sich die geringe Längsausdehnung der genannten Partie durch dorsale Subluxation des Knochens — um das Kapitatum herum; so sehen wir auch den Schatten des dorsalen Mondbeinabschnittes weit in den Schatten des Kapitatum reichend. Diese dorsale Partie ist durch eine stellenweise 1 mm breite, gerade, helle Zone von der volaren Partie geschieden, als ob ein dorsales Stück abgebrochen wäre. Der navikulare und triquetrale Teil des Mondbeinschattens ist ebenfalls hell, an der distal-ulnaren Ecke ist ein isoliertes rundliches, dichtes, scharf umschriebenes Knochenstückchen von Hirsekorngröße zu sehen, wohl herausgesprengt. Das Lunatum erscheint in die Gelenkfläche des Radius nicht eingesunken. Stylus radii, Tuberositas navicularis und Multanguli majoris, sowie triquetri und hamati arthritisch aufgelockert. Auch die distale Gelenkfläche des Radius und die Oberfläche des radio-ulnaren Gelenks erscheinen etwas uneben. Weichteile des Handgelenks (Kapsel) verdickt. (Tafelfigur 14, Skizze 12.)

#### b) Klinisch-radiologische Beobachtungen.

Fall VII: Therese K...m, 22 Jahre alt, Dienstmädchen, Untersuchung am 4. Jan. 1910. Patientin wird von der chirurgischen Abteilung (Professor A. Fraenkel) übersandt mit der Frage, ob der Druckpunkt in der Gegend des Mondbeins an der rechten Hand von einer Fraktur des Knochens herrühre.

Anamnese: Vor einem Jahre hob das Mädchen mit der rechten Hand ein schweres, mit Wasser gefülltes Schaff (etwa 50 Liter enthaltend) vom Boden in die Höhe; sofort empfand sie im Handgelenk einen heftigen Schmerz und es krachte dabei. Das Gelenk schwoll stark an, namentlich dorsal, und blieb durch einige Tage geschwollen. Durch 6 Wochen arbeitete Patient wegen Schmerzhaftigkeit der Region nicht. Das Gelenk blieb auch in der Folgezeit empfindlich. Vor 3 Wochen trat neuerdings beim Heben eines Wasserschaffes heftiger Schmerz an derselben Stelle auf, und seitdem ist der Zustand verschlechtert.

Befund. Mittelgrosses Individuum von mässigem Kräfte- und Ernährungszustand. Bei Betrachtung des rechten Handgelenks ist zunächst keine Veränderung zu erkennen, erst bei genauerem Zusehen fällt uns — nachträglich — auf, daß die Gegend des Radiokarpalgelenks am Dorsum manus in der Mitte eine Spur flachprominent ist, im Vergleich mit der anderen Hand. Bei Beugung des Handgelenks wird die Prominenz der Lunatumgegend deutlicher und dieser Punkt ist auf Druck sehr schmerzhaft.

Die aktiven Bewegungen des Handgelenks sind eingeschränkt, die Beugung und Abduktion (ulnarwärts) ein wenig, die Überstreckung und Adduktion bedeutend. Passive Bewegungen können in größerem Ausmaß vorgenommen werden, sie sind aber sehr schmerzhaft, die Schmerzen sitzen an dem genannten Punkte; zuweilen ist dabei leises Krachen zu hören.

Linke Hand normal.

Röntgenbefund (dorsovale Aufnahme). Im Mondbeinschatten ist ein sehr dunkler Kern vorhanden, navikularwärts, triquetrumwärts und namentlich proximal besteht — ohne scharfe Grenze — beträchtliche Aufhellung. Die proximale Kontur verläuft wellig in mittlerer flacher Prominenz und zeigt eine feine Kortikalislinie. Die anderen Knochen erscheinen normal. (Tafelfigur 8, Skizze 7.)

Fall XIII: Anna S., 28jährige Agentenfrau. Übersandt von Chir. Abteilung Prof. A. Fraenkel wegen Schmerzen im rechten Handgelenk. Untersucht am 19. V. 1909.

Patientin ist gestern beim Abspringen von der Tramway gestürzt und zwar auf die rechte Hand aufgefallen. Erst als die Röntgenuntersuchung eine alte Mondbeinläsion ergeben hatte, erzählte die



Frau, daß die Hand bereits seit ca. 10 Jahren krank sei; damals war sie „durch drei Tage ganz steif“. Von Trauma gibt sie nichts an, es soll Verkühlung (!) gewesen sein. Das Handgelenk wurde mit Salbe behandelt und dann stets warm gehalten. Es blieb empfindlich, Patientin konnte stets lange schreiben ohne Schmerzen, bekam aber nach Ausreiben oder Waschen Schmerzen. (Nach einer brieflichen Mitteilung vom 20. März 1910 ist der Zustand nun wieder der alte. Schmerzen bestehen für gewöhnlich nicht.)

Befund nach dem Unfall: leichte Verdickung des Handgelenkes, Bewegungseinschränkung und Schmerzhaftigkeit.

Volarbild. Das Mondbein erscheint in den distalen zwei Dritteln zu dunkel, aber nicht deformiert, das proximale Drittel ist aber im Bilde nur als ein sehr heller, verschwommen begrenzter Schatten zu sehen, in welchem mehrere schmale, bogige Schattenstreifen parallel zur proximalen Oberfläche ziehen. Die Grenze zwischen destruiertem aufgehelltem und erhaltenem verdichteten Teil ist durch eine leicht wellige, proximal flach konkave, schmale Schattenzone markiert, welche proximalwärts ziemlich deutlich abgegrenzt ist, distalwärts aber allmählich verläuft. Das Mondbein ist in die offenbar vertiefte Gelenkfläche des Radius versenkt, die Handwurzel also verkürzt. Stylus ulnae etwas aufgeheilt, Triquetrum stellenweise leicht uneben konturiert; die anderen Karpalien erscheinen normal. (Tafelfigur 15, Skizze 13.)

Seitenbild, radioulnare Aufnahme. Das Mondbein deutlich zu sehen, stark deformiert; auch hier fehlt der proximale Teil des normalen Mondbeinschattens, der dichte (zu dichte) Schatten des Knochens schliesst proximal durch einen fast geraden, und ganz flach konvexen, leicht welligen Kontur ab, mit dunklerer Grenzlinie; dann folgt eine helle Partie mit einigen zarten, mässig dunkeln, leicht verschwommenen, wellig und der — nicht sichtbaren — proximalen Kontur parallelen Linien versehene Zone. Das Lunatum ist in die vertiefte Gelenkfläche des Radius eingesenkt. Die dorsale Kontur des Mondbeins zeigt nahe der dorso-distalen Kante einen kaum hanfkorngrossen von dunklerer Zone umgebenen Defekt; oberhalb von diesem liegt der „freie“ Schatten eines unregelmässigen, porösen über hanfkorngrossen Knochenstückchens, das herausgerissen erscheint. (Tafelfigur 16, Skizze 14.)

Fall XIV. Hermann R., 42 Jahre alt, Mechaniker, übersandt von chirurg. Abteilung Professor A. Fraenkel. Untersuchung am 5. Februar 1907 wegen Schmerzen und Bewegungseinschränkung im rechten Handgelenk.

Anamnese. Etwas untermittelgroßer plumper Mann von kräftigem Knochenbau. Er leidet „seit einigen Wochen“ an Schmerzen im rechten Handgelenk; erst nach eindringlichen Befragen führt er sie auf Überanstrengung beim Exerzieren mit dem Gewehr, und zwar bei grosser Kälte (im Monat Februar) im 22. Lebensjahr zurück. Er erinnert sich nicht, bereits während der Übung einen plötzlichen Schmerz verspürt zu haben, sondern es traten erst beim Einrücken in die Kaserne Schmerzen im rechten Handgelenk auf; die Hand war angeblich nicht geschwollen, konnte aber kaum bewegt werden. Zwei Tage später liess sich Patient vom Regimentsarzt untersuchen, dieser fand keinerlei Läsion vor und verweigerte die Marodemeldung. Der Mann hatte nun durch die folgenden Monate bedeutende Schmerzen, wurde aber für einen Simulanten gehalten und, wenn er nicht den gewöhnlichen Dienst tun wolle, mit Einsperren bedroht. Die Beschwerden sind seit dem Unfall oft und oft wiedergekehrt, zuweilen schwillt das Handgelenk an, wird sehr schmerzhaft und ganz gebrauchsunfähig. Einen Sturz hat Patient nie erlitten.

Klinischer Befund. Das rechte Handgelenk zeigt keine allgemeine Verdickung, es findet sich aber volar in der Gegend des Navikulare eine zirkumskripte, knochenharte Prominenz von über Linsengröße, die den Bewegungen der Hand folgt, und auf Druck sehr schmerzhaft ist. Keine Crepitation. An der Dorsalseite ist keine Prominenz zu erkennen, aber die Lunatumgegend ist hier auf Druck schmerzhaft. Auch Druck auf das Capitulum metacarpi III löst Schmerzen in der Mondbeingegend aus. Die Bewegungen des Handgelenkes sind nach allen Richtungen eingeschränkt, namentlich dorsal- und volarwärts. Dabei keine Krepitation. Versuche, die passiven Bewegungen zu forcieren, sind schmerzhaft. Die Entfernung vom Stylus radii zum Capitulum metacarpi II beträgt dorsal 7,2 cm, während die Distanz an der linken, ganz normalen Hand 8,2 cm ist.

Drei Jahre später: am 26. II. 1910, ergibt die Nachuntersuchung denselben klinischen und radiologischen Befund; die Beschwerden sind eher stärker geworden.

Radiologischer Befund 5. II. 07. Volarbild. Von der proximalen Partie des Lunatum scheint ein grosser Teil zu fehlen, namentlich auf der navikularen Seite. Von der dunklen distalen Gelenklinie erstreckt sich proximalwärts eine etwa dreieckige Zone mit scharfer navikular gerichteter Spitze, hier ist aber der Knochen bis zur genannten Kante defekt. Die dichte, und zwar abnorm dichte Partie enthält zwei verschwommene ovale hellere Stellen und grenzt sich proximal durch eine fast gerade, nur leicht wellige, ziemlich scharfe Kontur ab, von hier bis zum dichten Radius Schatten liegt ein homogener, ziemlich heller Schatten, mit ziemlich scharfer lateraler (ulnarer) Kontur (wohl dem Mondbein, vielleicht aber dem Radius angehörig?). Auch das Triquetrum erscheint zu dicht (abgesehen von der Deckung mit dem Pisiforme). Der Stylus ulnae ist verdickt, abgebrochen und pseudar-



throtisch. Tuberositas triquetri und navicularis, sowie Oberfläche des Radius, namentlich des Stylus arthritisch rau. Wenn auch der dicke Teil des Mondbeins nicht in die Radiusfläche eingesunken erscheint, so ist doch die Handwurzel verkürzt. Das Lunatum ist vom Capitatum ulnarwärts abgeglitten (bzw. letzteres von ersterem radialwärts), was sich durch die Abschrägung des proximalen Lunatumteiles erklärt. Weichteile verdickt. (Tafelfigur 17, Skizze 15.)

Kantenaufnahme der Hand, radioulnar. Das Lunatum ist sehr stark abgeplattet, der proximale Teil fehlt, hier ist die Kontur unregelmässig wellig, der Schatten ist im allgemeinen sehr dunkel und von eigentümlichen Bogenlinien durchzogen. Die Gelenkfläche des Radius ist stark unregelmässig ausgehöhlt, auch die Kanten des Radius sind leicht deformiert. (Tafelfigur 18, Skizze 16.)

**Fall XV.** Anton F., 38 Jahre alt, Steinbrecher. Untersuchung an der Arbeiter-Unfallversicherungsanstalt für Niederösterreich von Herrn Dr. Algyogyi (Vorstand Dr. N. Dohan) am 26. Februar 1910.

Patient ist vor zwei Monaten auf die linke Hand aufgefallen, und zwar bei gebeugtem Handgelenk auf den Handrücken. Schmerzen und Verdickung des Handgelenks, Bewegungen nach allen Seiten stark behindert, besonders nach dem Dorsum und den Seiten hin, während die Beugung verhältnismässig gut vor sich geht. Dorsal in der Gegend des Navikulare und Lunatum eine lokale, auf Druck schmerzhaft, leichte Prominenz.

Vorlarbild. Mondbeinschatten stark verändert in Form und Struktur, und zwar ganz ähnlich wie im Falle XIV, nur ist der Schatten nicht abnorm dunkel; das Lunatum erscheint zu klein, die Struktur verschwommen grobflechtig, die proximale Kontur unregelmässig wellig, verschwommen aufgehellt. Die Seitenteile von Hamatum und Triquetrum, ferner das Tuberkulum navicularis und der Stylus radii oberflächlich aufgelockert. (Tafelfigur 19, Skizze 17.)

Radio-ulnare Kantenaufnahme der Hand. Mondbeinschatten abnorm dunkel, stark abgeplattet, grobstreifig strukturiert. Die proximale Kontur besitzt ausser der normalen Konvexität noch je eine weiter dorsal und weiter volar sitzende. Hier ist der sonst verschmälerte Schatten kolbig verdickt; dorsal scheint ein atrophisches abgesprengtes Stück vorhanden zu sein. (Tafelfigur 20, Skizze 18.)

**Fall XVI<sup>1)</sup>.** Franz M., 35 Jahre alt, Motorführer bei der Elektrischen Strassenbahn. Übersandt von neurologischer Abteilung (Professor M. Benedikt). Untersuchung am 3. II. 1909. Patient leidet „seit einem Jahre“ an reissenden Schmerzen im linken Handgelenk; die Schmerzen strahlen auf den Vorderarm (Ulnarseite) und in geringerem Masse über den Ellbogen hinaus auf den Oberarm aus, zuweilen in die Finger. Solche Anfälle treten auch bei Nacht auf. Seit mehreren Wochen ist das Handgelenk geschwollen und steif. Schon „seit 3—4“ Jahren ist das Handgelenk nicht in Ordnung.

Am rechten Handgelenk bestehen angeblich keine Beschwerden.

Patient will zunächst kein Trauma erlitten haben. Auf längeres Befragen teilt er aber doch mit, vor etwa 12 Jahren von einer Scheune, 6—7 m hoch, gestürzt und auf die vorgestreckten Hände aufgefallen zu sein. Er soll dann nur einen Tag lang an schmerzhafter Schwellung des linken Handgelenks gelitten und am nächsten Tag wieder seinen Dienst als Kutscher verrichtet haben. Seit sieben Jahren ist er Motorführer; er kann seinen Beruf gut ausüben und hat angeblich nicht einmal beim Kurbeldrehen Schmerzen.

Befund: Mittelgrosser Mann von kräftigem Knochenbau, mässig entwickelter Muskulatur und normalem Fettpolster. Linkes Handgelenk dorsal in der Gegend des Navikulare, und zwar am stärksten bei Beugung oder Ulnarflexion des Gelenks, eine kleine rundliche, harte Prominenz (1½ cm Dm.), die sich ein wenig mitbewegt, und auf Druck nicht schmerzhaft ist. Beugung des Handgelenks gut ausführbar, Dorsalflexion aufgehoben, Ulnar- und Radialflexion mässig eingeschränkt. Passive Bewegungen in etwas grösserem Umfang möglich und dabei kein Schmerz. Hie und da ein leichtes Knacken. Daumen- und Fingerbewegungen gut ausführbar. Vorder- und Oberarm haben links um 1 cm geringeren Umfang als auf der rechten Seite.

Rechtes Handgelenk normal konfiguriert, nur bei genauem Suchen (nach Aufnahme des Radiogramms) findet sich dorsal in der Lunatumgegend vielleicht eine stärkere Unebenheit, querverlaufend, knochenhart, auf Druck nicht schmerzhaft. Die dorsale Kante des Radius ist in der Schiffbeingegegend wulstig. An der Beugeseite (Dorsalflexion nicht möglich!) nichts Pathologisches tastbar.

Bewegungen des Gelenks genau so eingeschränkt, wie an der linken Hand, auch passive Bewegungen nicht schmerzhaft, ab und zu leichtes Knacken.

Radiologischer Befund, Volaraufnahmen.

Linke Hand. Mondbein völlig normal, höchstens an der gegen das Navikulare gerichteten Gelenkfläche leicht arodiert (zarter Aufhellungsherd hier). Der Schatten des Navikulare ist hoch-

<sup>1)</sup> Vgl. Demonstration in der K. k. Gesellschaft der Ärzte, Wien, 25. II. 1910, Wiener klin. Woch. 1910, p. 340. Damals wurden die Frakturen als direkte Folgen des Traumas hingestellt; unsere heutige Auffassung wird weiter unten ausgeführt werden.



gradig pathologisch; namentlich von dem proximalen Teile sind nur einige deformierte, grobzackige, dunkle, sich zum Teil deckende Schattenherde vorhanden, nur die Gelenkflächen gegen Multangulum majus und minus, sowie ein kleiner Teil der proximalen, gegen Lunatum und Radius gerichteten Oberfläche sind glatt. (Tafelfigur 21.)

Rechte Hand. Das Mondbein ist sehr verkleinert und stark deformiert. Von der Kapitulumkontur ersteckt sich an der triquetralen Seite eine dunkle, dreieckige Schattenszone proximalwärts, ohne die proximale Kontur zu erreichen, an der Spitze einen ganz kleinen, runden Aufhellungsherd enthaltend. Im übrigen sehen wir vom Körper des Mondbeins nur einen kleinen, durchschnittlich normal dunklen, aber unregelmässig verschwommenfleckigen Schatten — als ob der Knochen sehr porotisch, z. T. krümmelig umgewandelt wäre. Die normale proximale Kontur findet sich höchstens gegenüber der Ulna vor, weiterhin ist eine unregelmässige Kontur vorhanden und navikularwärts findet sich ein doppelbogiger Schattenstreifen, der wohl auch noch dem Lunatum angehört. Die Gelenkfläche des Radius scheint etwas vertieft zu sein, die Handwurzel verkürzt. Die Tuberositas triquetri und navicularis, sowie der Stylus radii sind leicht arthritisch aufgelockert, im übrigen sind alle Knochen normal, speziell auch die proximalen Konturen vom Triquetrum und Navikulare. (Tafelfigur 22, Skizze 19.)

Kantenaufnahme der beiden Hände, bei Einwärtsrotation der Oberarme, Pronation der Vorderarme und somit daumenseitigem Aufliegen der Hände auf der Platte ulno-radial projiziert. An der linken Hand ist das Bild der Karpalknochen pathologisch, doch lassen sich Einzelheiten schwer differenzieren; dorsal ist eine grosse, unregelmässig zackig konturierte Prominenz vorhanden, vielleicht einem Bruchstück des Navikulare angehörig. Die Gelenkfläche des Radius ist abnorm stark ausgehöhlt und die dorsale Kante deformiert.

An der rechten Hand sieht man vom Lunatum zwei unregelmässig dreieckige resp. birnenförmige Schattenherde, einen dorsalen und einen volaren, die durch eine schmale Brücke zusammenhängen. Weiter proximal, durch eine helle bis zu 2 mm breite Zone getrennt, findet sich ein ungleich breiter und unterbrochener Schattenstreifen, der zum Mondbein gehören dürfte. Pisiforme und gegenüberliegender Teil des Triquetrum leicht deformiert. Gelenkfläche des Radius stärker unregelmässig ausgehöhlt. (Tafelfigur 23, Skizze 20.)

Die am 18. II. 1910 vorgenommene Nachuntersuchung ergibt nahezu denselben klinischen und radiologischen Befund. Die vor einem Jahre vorhandenen Störungen an der linken Hand sind damals bald geschwunden. Patient hat keine Beschwerden und versieht seinen Dienst anstandslos.

Unsere Beobachtung a stellt jene Form der Absprengung am Lunatum vor, welche früher als „Hypolunatum“ bezeichnet wurde. Wir werden uns mit dieser Verletzungsform hier nicht weiter beschäftigen.

Die übrigen 16 Fälle von isolierter Mondbeinerkrankung gehören nach dem Röntgenbefund mit den früher angeführten fremden Fällen von „Entartungsform“ und „Kompressionsfraktur“ in ein und dieselbe Gruppe und zeigen im Radiogramm dieselbe Veränderung des Mondbeins, die Pfitzner an vier anatomischen Handpräparaten beobachtet hat. Dazu kommt der erwähnte Operationsbefund von Gross. Somit stehen uns **etwa drei Dutzend Fälle** zum Studium der sogenannten „Entartungsformen“ und „Kompressionsfrakturen“ des Lunatum zur Verfügung.

In Beob. XVI haben wir einen Fall von doppelseitiger isolierter Karpalfraktur vor uns, offenbar nach einem Sturz aus grosser Höhe vor etwa 12 Jahren. An der linken Hand des Mannes liegt eine isolierte Fraktur des Navikulare vor, mit Zerfall zu mindestens zwei sehr stark deformierten, grobzackigen, eburnisierten Fragmenten; dabei sind die Gelenkflächen des Radius, der Stylus radii, die navikulare Gelenkfläche des Lunatum und der Stylus ulnae leicht deformiert, die Knochen im übrigen aber keineswegs atrophisch oder deformiert. An der rechten Hand zeigt sich dagegen das Lunatum isoliert gebrochen, etwa in zwei grosse und mehrere kleine Stücke zerfallen, stark deformiert, sehr verkleinert und hochgradig porös-krümelig. Wie die Frakturen aufzufassen seien, wird weiter unten besprochen werden. Hier sei erwähnt, dass auch Blau einen Fall von doppelseitiger isolierter Karpalfraktur beschrieben hat; sein Fall IV betrifft einen 22 Jahre alten Soldaten mit Bruch des Navikulare an beiden Händen.



### D. Beschreibung der Röntgenbefunde.

Es handelt sich bei unseren Fällen im wesentlichen um eine isolierte Erkrankung des Mondbeins; die an anderen Knochen der Handwurzelregion sitzenden Veränderungen sind verhältnismässig geringfügig und — mindestens zum Teil — sekundärer Art, das Mondbein allein ist hochgradig und bis ins Innere verändert. Bei den Fällen, wo gleichzeitig mit dem Lunatum ein anderer Knochen der Region schwer affiziert und zwar frakturiert ist [der Stylus ulnae (Fall XIV), die Epiphyse des Radius (Lilienfeld), der Metacarpus V (Fall I)], finden wir dieselbe schwere Veränderung des Mondbeins und untergeordnete Erkrankung der anderen Nachbarknochen vor. Dass meist im wesentlichen eine isolierte Affektion des Lunatum vorliegt, hat, wie erwähnt, bereits Pfitzner für seine Fälle hervorgehoben. Nur in den Fällen von Schmitz und Blau war gleichzeitig das Navikulare erweicht und frakturiert. (Ich habe auf Beschreibung derartiger kombinierter Fälle verzichtet.)

Die Erkrankung findet sich — es ist dies an der überwiegenden Mehrzahl der Fälle deutlich — vor allem an dem proximalen Teile des Knochens. Es war dies ebenfalls bereits Pfitzner an seinen Präparaten aufgefallen, der hervorhob, dass die Destruktion des proximalen Teiles mit dem guten Erhaltensein des distalen Teiles, speziell auch der Gelenkflächen für das Capitatum, Triquetrum und Navikulare kontrastiere. Die Zerstörung gerade des proximalen Teiles des Lunatum dokumentiert sich ferner sehr deutlich im Röntgenbilde in den Fällen von Blau (XIV), Hirsch (III) und Ebermayer (XII und XIII). Die meisten unserer Radiogramme zeigen dieselbe gesetzmässige Lokalisation der stärksten Veränderung am proximalen Teile.

Die Veränderung des Lunatum betrifft sowohl 1) die Form als auch 2) die Struktur des Knochens. Beide Erscheinungen können hohen Grad erreichen; unsere Fälle wurden derart mit Nummern versehen und in der Tabelle angeordnet, dass der Grad der Affektion im allgemeinen von I bis XVI zunimmt. Es sollen im folgenden vor allem die eigenen Beobachtungen beschrieben werden, auf fremde Fälle soll nur hie und da hingewiesen werden.

### Volaraufnahmen der Hand.

**Formveränderung.** Bei I, II, III und VII ist die Form des normalen Mondbeinschattens nahezu erhalten und fast nur die Struktur verändert; bei den meisten Fällen ist aber die Gestalt des Knochens deutlich oder sogar stark verändert, und zwar vor allem an dem proximalen, die radiale Gelenkfläche tragenden Teile.

Meist ist eine mehr oder weniger weit fortgeschrittene Destruktion des proximalen Teiles vorhanden. Dies zeigt sich bei zahlreichen eigenen Fällen und mehreren fremden Beobachtungen (so bei Ebermayer) an der in glatter Wellenlinie oder unregelmässig verschwommener Linie verlaufenden proximalen Kontur; oder an dem Fehlen des ganzen normalen proximalen Abschnittes, an dessen Statt eine helle, oft von mehreren ziemlich parallel der ursprünglichen Kontur verlaufenden zarten Schattenlinien durchzogene Zone vorhanden ist. Es ist dies an unseren Fällen X, XI, XII, XIII, XIV und XV schön zu sehen. Die helle Zone kann mehrere Millimeter breit sein, ihre proximale Begrenzung ist zuweilen unsichtbar (Eintauchen in den Radiusschatten), ihre distale Grenze gegen die dunkle Partie ziemlich scharf. Es können 2–5 parallele Linien vorhanden sein, oder mehrere sich z. T. kreuzende Bogenlinien; von Linie zu Linie kann der Schattenton stufenweise abnehmen. Mit dieser proximalen Destruktion geht natürlich eine Verminderung des Höhendurchmessers des Knochens einher. Die Abflachung des proximalen Abschnittes betrifft zuweilen mehr den triquetralen (VIII) oder mehr den navikularen Teil (XII, XIV und XV), so dass das Lunatum abgeschrägt erscheint. Bei Fall VI erhebt sich inmitten der proximalen Kontur eine starke „Spitze“ — in Wirklichkeit wohl Leiste, und zwar (bei Mittelstellung der Hand) gegenüber dem radio-ulnaren Gelenkspalt; man erhält hier besonders deutlich den Eindruck, dass das Lunatum abgeschliffen worden



ist, und zwar in diesem Falle bei Fehlen der *Cartilago triangularis*, namentlich an Radius und Ulna, mit Erhaltenbleiben eines zwischenliegenden leistenförmigen Anteiles.

In anderen Fällen ist der zerstörte proximale Teil des Lunatum in Trümmer zerfallen. So macht Pfitzner auf den Zerfall dieses Teiles in mehrere kleine, unförmige, durch Bandmassen ziemlich locker zusammengehaltene Fragmente aufmerksam. Hirsch findet in seinem III. Falle das proximale Drittel fehlend, an seiner Stelle nur einige „Knochen splitter“. Oder man findet im Bilde eine Ecke (meist die ulnare) abgesprengt, sie hängt nur noch durch einen kurzen Stiel mit dem Körper des Lunatum zusammen, so bei Fall II von Hirsch, bei Figur 9 von Grashey, in unseren Fällen V und XII. Offenbar ist der durch einen vorausgehenden Prozess bereits brüchig gewordene Knochen durch spätere mechanische Insulte zerfallen. Zuweilen beruht aber die Verminderung des Höhendurchmessers des Lunatumschattens auf einem Zusammengedrücktsein des Knochens.

Nur ausnahmsweise glaubt man eine Deformation des proximalen Teiles im Sinne einer Knochenapposition zu finden; entweder ist am navikularen oder triquetralen Rande des Lunatum eine verschwommene und hell erscheinende, unregelmässige, poröse, kleine Auflagerung vorhanden, so dass die proximale Gelenkfläche in radio-ulnarer Richtung verlängert ist, oder es ist die Lunatumkontur an einer proximalen „Ecke“ zu einer scharf konturierten massiven „Spitze“ ausgezogen, vielleicht entsprechend einer dorso-volar verlaufenden Leiste, und zwar an der radialen oder ulnaren Ecke. Doch dürfte diese Apposition zweiter Art oft nur durch Destruktion des Nachbargesbietes vorgetäuscht sein.

Die proximale Kontur findet sich also meist 1) gegen die distale (*capitäre*) Gelenklinie hin vorgeschoben, es fehlt ihr 2) die normale Glattheit und 3) fehlt ihr die normale, bedeutende und schön gleichmässige Konvexität, die Kontur ist vielmehr verschwommen

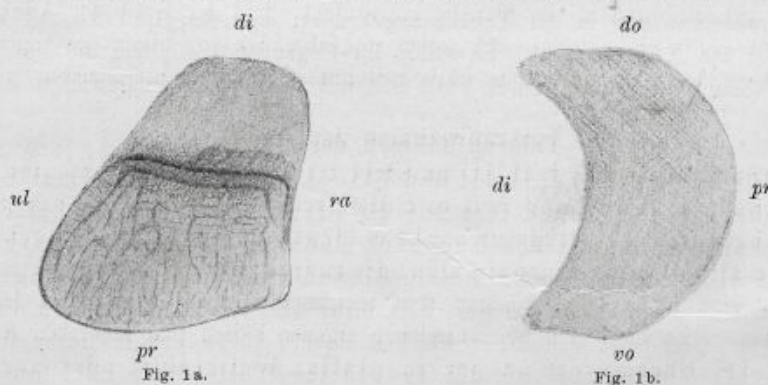


Fig. 1a. Normales Mondbein der rechten Hand in der dorso-volaren Aufnahme. Der obere, hellere, schmalere und homogene Teil des Schattens rührt von dem dorsalen Abschnitte (etwa Drittel) des Knochens her, die obere Kontur stellt die dorsale Kantenlinie dar; der untere, dunklere, breitere und fein strukturierte Teil des Schattens stammt von der Hauptmasse des Knochens. Die lange, sehr dunkle, leicht geschwungene Querlinie ist das durch tangentielle Strahlen entworfene Bild der Kortikalis der *Incisura semilunaris* (Pfanne für das *Capitatum*) und soll als distale Gelenklinie bezeichnet werden. Die darüber und mehr rechts gelegene Kontur und der darunter liegende Schattenbezirk rührt von der volaren Kante und dem volaren Abschnitte des Knochens her: volare Kantenlinie und volarer Schattenbezirk; dieser erstreckt sich abwärts bis über die distale Gelenklinie hinaus und enthält dicht unter derselben eine ihr parallele, etwas kürzere Schattenlinie, diese dürfte den Teil des volaren Knochenabschnittes markieren, wo in Fig. 1b „vo“ steht. Natürlich hängt die Gestalt des Mondbeinschattens und Lage der drei Querlinien von der Stellung des Handgelenkes zur Platte und von der Röhrenstellung ab; wir machen die Volaraufnahme bei Streckung der Hand und Normalstellung der Röhre, i. e. Fokus senkrecht über der Mitte des Radiokarpalgelenkes, etwa 40 cm von der Platte entfernt.

*ul* ulnar, *ra* radial, *pr* proximal, *di* distal, *do* dorsal, *vo* volar.

Figur 1b. Mondbein in der Kantenaufnahme der Hand. Keine Struktur erkennbar.  
Vergrößerung bei beiden Figuren 2:1.



oder unregelmässig grobwellig-zackig und verläuft im grossen Ganzen nicht in proximal-konvexem Bogen, sondern gerade. Die auf den Kantenaufnahmen der Hand sichtbaren Zacken sind als Leisten aufzufassen und entsprechen wohl den untereinander zum Teil parallelen Schattenlinien auf der dorso-volaren Aufnahme, welche die Kuppenlinien der einzelnen Leisten sind.

**Strukturbild.** Die Innenbeschaffenheit des Mondbeinschattens ist in allen unseren eigenen und fremden Fällen verändert, entweder ein wenig, so bei Fall II (wo auch die äussere Gestalt des Knochenschattens noch gut erhalten ist), oder beträchtlich. Statt des gleichmässigen, mässig dunklen Tones und der ziemlich scharfen, gleichmässigen, feinnetzigen Spongiosazeichnung des normalen Bildes zeigt in unseren Fällen der Lunatumschatten oft eine unregelmässige, verschwommene Fleckung mit abwechselnden helleren und dunkleren Herden; er erscheint meist im ganzen als zu dunkel. Und so sticht das Lunatum in den meisten Fällen durch seine unregelmässige Form, durch die Fleckung und den dunklen Ton schon bei oberflächlicher Betrachtung des Handbildes unter den Karpalien heraus. Das abnorme, fleckige Strukturbild ist in den Fällen von Oberst, Grashey, Ebermayer und in allen unseren Fällen zu sehen. Ich spreche dabei von der Beschaffenheit der von der distalen Gelenklinie bis zur proximalen Kontur reichenden Partie, also vom Bilde des Hauptanteiles und volaren Teiles des Knochens; das Bild des dorsalen Teiles ist auf unseren dorso-volaren Aufnahmen aus technischen Gründen zu unscharf, als dass man über die Beschaffenheit seines Innern etwas aussagen könnte. Die erwähnte breite, helle, zuweilen von parallelen Linien durchzogene Zone, welche in vielen Fällen den proximalen Abschnitt des Lunatumschattens ersetzt, ist der Ausdruck sowohl eines durch Abschleifung und Zerfall entstandenen Defektes als auch einer schweren Strukturveränderung dieses Teiles: einer Entkalkung. Aber auch ohne erkennbaren äusseren Defekt, und zwar in grosser Ausdehnung kann der Schatten des Mondbeins hochgradig aufgehellt sein, so bei Fall III, der eine ausgebreitete, fast gleichmässige, homogene Aufhellung und nur in der Mitte eine sehr dunkle T-Figur zeigt. Die starke Aufhellung entspricht hier einer bedeutenden Entkalkung der Spongiosa und dementsprechend stellt sich die noch erhaltene Kortikalis als feine dunkle Grenzlinie dar. (Eine solche dunkle Grenzlinie fehlt im normalen Bilde.) Bei floridem Prozess dürfte es sich um Erweichung des Knochens (Osteomalazie), beim Endausgang um Atrophie des Knochens (Osteoporose) handeln.

Verdunklung des Schattens entspricht einer Verdichtung des Knochens (Eburnation); sie ist entweder unregelmässig fleckig angeordnet (II), oder betrifft einen seitlichen Abschnitt (VIII), oder das Zentrum (Kernschatten bei VII), oder die distale (Ebermayer), oder proximale Randzone. So zeigt Fall VI am unregelmässigen, zahntragenden Defekt eine breite, dunkle Randzone. Oder die Verdunklung betrifft fast den ganzen Knochenschatten zwischen der distalen und proximalen Gelenklinie und ist entweder ganz homogen (totale Eburnation bei IV, V und bei Grashey) oder enthält einen oder mehrere kleine, rundliche, verschwommene Aufhellungsherde (XIV, XV, XVI und bei Oberst), entsprechend in die Tiefe reichenden oder zentralen Kavernen.

#### Kantenaufnahmen der Hand.

Kantenaufnahmen der Hand (z. B. radio-ulnare Projektionen) geben uns die zum Verständnis notwendige Ergänzung; solche Aufnahmen wurden von Wittek, Grashey und Ebermayer, ferner in unseren Fällen XIII bis XVI angefertigt. Wir sehen darin die Gestalt des Lunatum im dorso-volaren und antero-posterioren Durchmesser. In den Fällen, welche im dorso-volaren Bild eine Verkleinerung des Knochens und Ersatz des proximalen Teiles durch ein helles, von welligen Linien durchzogenes Feld zeigen, erscheint in der Kantenaufnahme der Knochen besonders stark „abgeplattet und breitgedrückt“, der dorso-volare Durchmesser ist vergrössert, der proximo-distale stark verringert („Wurstform“), die normale proximale Prominenz mit regelmässiger scharfer Kontur fehlt und die proximale Kontur ist abgeflacht, zuweilen



geradlinig oder aber unregelmässig wellig oder zackig und verschwommen — ähnlich wie im Volarbild —; die Struktur ist ganz abnorm, es wechseln hellere und dunklere Felder miteinander ab und man findet eigentümliche, wellige, dunkle Linien im Innern vor. Dorsal kann (XV) ein knopfartiger Aufsatz vorhanden sein. Die distale konkave Gelenkfläche ist verhältnismässig gut erhalten, aber zuweilen seichter als normal. Bei XVI scheint der Knochen in zwei Teile, einen dorsalen und volaren, zerfallen, die vielleicht nur durch einen schmalen, bindegewebigen Strang verbunden sind.

### E. Wesen und Entstehung der Veränderung.

Die Deutung, welche die Veränderung des Lunatum erfahren kann, ist eine verschiedene:

1. Es könnte eine angeborene Missbildung, eine Entwicklungsstörung vorliegen — Pfitzner weist auf diese Möglichkeit hin. „In diesem Falle könnte man sogar daran denken, ein Lunatum proximale und ein Lunatum distale zu konstruieren und nur das erstere betroffen sein zu lassen.“ Wir können von dieser Annahme, die Pfitzner selbst nicht gerade für wahrscheinlich hält, absehen.

2. Es handelt sich vielleicht um eine Ostitis bzw. Arthritis tuberkulöser oder syphilitischer Natur; doch sind die Nachbarknochen nicht entsprechend verändert und es liegen für Caries tuberculosa mit Fungus oder für Syphilis nicht die geringsten Anhaltspunkte vor.

3. Man könnte an beginnenden chronisch progressiven, polyartikulären Gelenkrheumatismus denken — dabei wären aber die Nachbarknochen ähnlich verändert, auch leiden die Individuen nicht an multipler Gelenkentzündung und die andere Hand ist gesund — oder

4. an Arthritis deformans des Handgelenks nicht traumatischer Art — auch dagegen spricht das isolierte Betroffensein des Lunatum und meist die Anamnese.

5. Es kann sich um eine traumatische Malazie handeln, und zwar vielleicht infolge von Ruptur der Bänder und Knochenarterien durch Kontusion oder Distorsion des Handgelenks; „die Strukturveränderungen mehr atrophischer, bzw. arthritischer Natur“ (Blau), ferner „die Abplattungen und Frakturen“ (Oberst, Wittek usw.) wären die Folgezustände nach Erweichung und Brüchigkeit des Knochens (vgl. Preisers Auffassung der ähnlichen Veränderungen und Zerfallserscheinungen am Navikulare).

6. Es kann der Folgezustand von primärer Fraktur, namentlich Kompressionsfraktur vorliegen.

Wie erwähnt, machte schon Pfitzner für seine Fälle auf die Möglichkeit, die „isolierte Entartung des Lunatum mit Zerfall desselben“ sei durch eine mechanische Ursache entstanden, aufmerksam. Mit Entschiedenheit spricht sich R. Wolff für die Auffassung der Pfitznerschen Fälle als primäre Kompressionsfrakturen aus, da ihm „die Annahme einer isolierten pathologischen Entartung unwahrscheinlicher“ erscheint.

Die von uns referierten radiologischen Beobachtungen wurden von fast allen Autoren in dem Sinne einer primären Kompressionsfraktur gedeutet, so von Oberst, Schmiz, Wittek, Hirsch, Ebermayer, Grashey und Lilienfeld; die Autoren meinen, das Lunatum sei durch das ursprüngliche Trauma platt und breitgedrückt worden.

Pfitzner denkt an die Möglichkeit einer traumatischen Entstehung der Entartungsformen und sagt: „Druck, Stoss, Fall usw. trifft bei gebeugten Fingern das Capitulum metacarpalis III als den vorspringendsten Punkt des Metakarpus und wird in gerader Richtung auf Kapitatum, Lunatum und Radius fortgepflanzt. Knorpelschwund und selbst gelinde Schleifwirkungen habe ich nicht selten am Köpfchen des Kapitatum und an der entsprechenden Fläche des Lunatum isoliert auftreten sehen, ebenso und noch intensiver zwischen Lunatum und Radius.“

Auch Wittek glaubt, „es handle sich um eine direkte Kompression des Os lunatum zwischen Kopf des Kapitatum und Gelenkfläche des Radius durch eine Gewalt, welche die Hand in der Längsrichtung des Unterarmes getroffen hat.“

Hirsch hält die isolierten Lunatumbrüche für Kompressionsfrakturen, entstanden bei Ulnarflexion der Hand.



Ebermayer meint, dass die Fraktur wie die Luxation des Lunatum bei Fall auf die überstreckte Hand entsteht: „Es ist anzunehmen, daß die kräftigen volaren Bänder gewöhnlich jedes Ausweichen des Lunatum nach unten vereiteln werden, und dadurch wird dann bewirkt, daß die volar durch Bandmassen fest und in unveränderlicher Entfernung voneinander fixierten Gelenksenden des Radius und des Kapitatum zwingenartig beim Fall auf die überstreckte Hand das Lunatum zwischen sich fassen und (wie eine Nuss) zerdrücken. Es handelt sich somit bei der indirekten isolierten Lunatumfraktur um einen reinen Kompressionsbruch. Doch gehört dazu durchaus nicht unbedingt die Einwirkung starker Gewalten, sondern es genügt oft schon ein ganz geringer, dem Patienten selbst oft nicht zur Wahrnehmung kommender Impuls, um ein Absprengen einzelner Teile oder auch ein vollkommenes Zerdrücken des Lunatum hervorzurufen.“

Ebermayer spricht in seinen Fällen von „geheilter alter Zertrümmerung“ des Mondbeins und fügt hinzu: „Der Knochen war durch Fraktur hochgradig verunstaltet, er ist jeweils zu einem ganz unregelmässigen, in keiner seiner Konturen mehr an ein normales Lunatum erinnerndes Knochenstück deformiert, das etwas kleiner ist als es einem normalen Lunatum entspricht.“

Lilienfeld meint, dass „bei der Kompressionsfraktur das Lunatum in zwei oder mehr Teile zertrümmert wird, meist in eine proximale und distale Hälfte“; „ausserdem beobachtet man häufig Schrumpfungsprozesse des Knochens, so dass von seiner charakteristischen Gestalt nichts mehr übrig bleibt“; „Pfitzners sogenannte Entartungsformen sind pathologische Produkte, die durch Knochenbrüche mit nachfolgender Wucherung und Gestaltsveränderung bedingt sind“.

Preiser war es, der einen Teil der Navikularefrakturen — mit dem Lunatum befasste er sich nicht — als Spontanfraktur auffasste, und zwar als die Folgeerscheinung einer rarefizierenden Ostitis nach Bänderabreissung und konsekutiver Ernährungsstörung des Knochens. Wir wollen nun ausführlich untersuchen, ob die von uns studierte Affektion des Lunatum nicht etwa auf dieselbe Weise aufgefasst und erklärt werden könne.

#### 1. Frage nach der Entstehung der Affektion nach der **Anamnese**.

In der Mehrzahl der fremden und eigenen Fälle wurde die Handgelenkerkrankung vom Patienten auf ein Trauma zurückgeführt, so bei Oberst, Wittek, Hirsch, Grashey, Ebermayer, in zwei Fällen des letzteren (X und XI) erinnert sich der Patient nicht eines besonderen Traumas; es handelte sich aber um einen Tischler und einen Tagelöhner, also Leute, die viel Unfällen ausgesetzt waren.

Von unseren 16 Fällen gaben 3 keinen Unfall an: II, IV, IX, insgesamt Dienstmädchen; XIV, ein Mechaniker, und XVI, ein Wagenführer bei der elektrischen Strassenbahn, leugneten zuerst jeden Unfall, erzählten aber nach eingehendem Fragen, vor langer Zeit die Hand beim Gewehrgriffe, bzw. durch Sturz aus grosser Höhe verletzt zu haben. Diese fünf Individuen waren durchweg Patienten der allgemeinen Poliklinik.

Bei allen unseren anderen Fällen — speziell bei den Patienten der Arbeiter-Unfallversicherungs-Gesellschaft — finden wir ein Trauma angegeben: schwerer Unfall, Sturz von der Leiter oder vom Wagen, Fall zu Boden, heftiges Anprallen der geschlossenen Faust gegen den Erdboden (VI), Verstauchung oder Zerrung der Hand, z. B. beim Heben eines etwa 40—50 l enthaltenden Wasserschaffes (VII). Bei fremden Fällen: Sturz aus beträchtlicher Höhe, Verstauchung durch Fallen eines schweren Kastens, Prellung der Hand, z. B. beim Gewehrgriff, Stemmen einer Eisenschiene, Sturz mit Auffallen auf die Hand, z. B. bei Glatteis.

Daher meint auch Ebermayer, dass die „Lunatumfraktur“ nicht nur durch schwere Traumen, sondern auch durch ganz geringe Impulse, die dem Patienten gar nicht zur Wahrnehmung kommen, entstehen könne. Dass ein geringfügiges Trauma zur Erzeugung der Lunatumerkrankung genüge, erscheint uns aber unverständlich, wir müssen vielmehr annehmen, dass es nicht die von dem Patienten inkriminierten leichten mechanischen Einwirkungen waren, die zur beginnenden Läsion des Lunatum führten, dass diese vielmehr von einem früheren, schwereren Unfall her bestand und in der Folge einen Locus minoris resistentiae darstellte, so dass dann schon bei gewöhnlichen Anstrengungen weitere Schädigungen, bezw. Spontanfrakturen und daher Schmerzen und Schwellungen auftraten (vgl. unsere Fälle VII, XIII, XIV und XVI).



### Erscheinungen unmittelbar nach dem Trauma.

Erinnert sich der Patient eines Traumas, so gibt er meist an, dass er zugleich einen Schmerz im Handgelenk empfand, dass dann das Gelenk anschwell und durch einige Zeit geschwollen, schmerzhaft und in der Bewegung eingeschränkt blieb. Trotzdem konnten manche unter diesen Patienten ihre Arbeit fortsetzen, so bei Wittek, Grashey und Ebermayer; sollte es sich hier nicht um die ursprüngliche Veranlassung der Affektion, sondern um ein späteres unschuldiges Trauma gehandelt haben, so ist Geringfügigkeit der Störungen besonders leicht erklärlich. Aber auch die wirkliche Veranlassung mag zu Beginn bald vorübergehende Beschwerden verursacht haben, wenn sie zunächst nur eine Bänderzerreissung erzeugt hat. Bei unseren Fällen XIII, XIV und XVI dauerten die ersten Beschwerden nur wenige Tage an, aber es blieben doch Störungen zurück und wurden später heftiger, namentlich waren Anstrengungen schädlich.

„Die Patienten wurden auf ihr Leiden (Lunatumfraktur) eigentlich erst so recht aufmerksam, als sekundäre schwerere Handgelenksstörungen sich einstellten. Überhaupt scheint es, dass die Fraktur des Lunatums meist primär weniger Störung macht als in ihren sekundären Folgen“ (Ebermayer). Dieses späte Auftreten stärkerer Störungen verstehen wir besonders gut, wenn wir annehmen, dass ursprünglich gar keine Fraktur entstanden sei.

### 2. Nach den Begleiterscheinungen an anderen Knochen.

Dass es sich bei den uns interessierenden Veränderungen des Lunatum um eine traumatische Affektion handle, geht ferner aus den in manchen Fällen an Nachbarknochen vorhandenen Frakturen hervor. So finden wir zuweilen die Radiusepiphyse (Lilienfeld), den Stylus ulnae (unser Fall XIV), den Metakarpus V (unser Fall I; vgl. auch einen Fall von „Lunatum bipartitum“ von Pfitzner) gebrochen. Dass bei einer ganzen Gruppe von Fällen die Lunatumerkrankung als „Begleiterscheinung vom Navikularebruch“ (Schmiz, Blau) auftritt, ist für die traumatische Entstehung der ersteren insofern nicht beweisend, als ja nach unseren Anschauungen letzterer zuweilen bloss eine Spontanfraktur nach vorausgegangener Erweichung darstellt. In den kombinierten Fällen bietet die Lunatumveränderung kein anderes Aussehen, als in den Fällen von isolierter Erkrankung.

### 3. Nach dem Befund am Lunatum selbst.

Im radiographischen Bilde der Lunatumaaffektion sehen wir vor allem die Erscheinungen von Deformation und Strukturveränderung, namentlich am proximalen Teile des Knochens, und vermissen entweder Frakturlinien ganz oder wir finden zwar Defekte oder abgesprengte Stücke vor, wissen aber zunächst nicht, ob es sich dabei wirklich um primäre Frakturen handle oder nur um sekundäre Absprengungen aus einem erkrankten brüchigen Knochen. Bezüglich abgesprengter Stücke verweise ich auf unsere Fälle V, XII und XV, sowie auf eine Beobachtung von Grashey; gerade bei diesen Fällen ist aber das Lunatum zum grossen Teile oder ganz in seiner Struktur verändert. Dasselbe ist für die anatomischen Präparate von Pfitzner zu sagen. Ich neige zur Ansicht hin, es handle sich um Spontanfrakturen des bereits brüchig gewordenen Knochens und halte die Annahme, das Lunatum sei nach Eintritt einer primären Fraktur so stark degeneriert, für weniger wahrscheinlich. Diese Befunde von abgesprengten Stücken und „keilförmigen Defekten“ wurden allerdings auch an „frischen Fällen“, z. B. den Beobachtungen II und III von Hirsch, XV von Blau, X von Ebermayer beobachtet, aber diese Fälle waren offenbar in Wirklichkeit alte Fälle (vgl. die anfangs unrichtigen Angaben in unseren Fällen XIII, XIV und XVI und das oben Gesagte).

Dass die bei unseren Fällen X bis XV und bei einigen fremden Beobachtungen im Volarbild vorhandenen, der proximalen Kontur zum Teil parallel laufenden dunklen Bogenlinien im aufgehellten Teile des Knochens wirklich Frakturlinien seien, erscheint mir recht zweifelhaft; es



dürften vielmehr die Kuppenlinien von Kannelierungen sein, die wir auf Kantenaufnahmen der Hand als Zacken an der pathologischen proximalen Kontur sehen, also Schleifwirkungen.

Auch die Abplattung des Knochens, die sich bei der Mehrzahl der dorso-volaren und vor allem radio-ulnaren Aufnahmen findet, erscheint von vornherein nicht eindeutig; es handelt sich meiner Ansicht nach nicht um Abplattung des Knochens durch Kompression im Momente der Gewalteinwirkung, also nicht um primäre Kompressionsfraktur, wie die Autoren glauben, sondern teils um sekundäre Brüche, Spontanfrakturen nach Erweichung des Knochens teils um Abschleifung des degenerierten Knochens an der dem Radius zugewandten Gelenkfläche. Die „frischen“ Fälle mit Abplattung waren offenbar gar nicht frische Verletzungen, und man kann sich nicht vorstellen, dass ein gesundes Mondbein durch Gewalteinwirkungen genannter Art abgeplattet werden kann, noch dazu ohne Mitverletzung der Nachbarknochen.

Dieselben Erwägungen gelten für das mit der Abplattung einhergehende „Breitgedrücktsein“, die Vergrößerung des radio-ulnaren und vor allem dorso-volaren Durchmessers des Knochens auf Volar- und Kantenaufnahmen der Hand; vergleiche unsere Fälle XIII bis XVI und Witteks Beobachtung eines „wurstförmigen“ Lunatums.

Im Falle Witteks erscheint es übrigens zweifelhaft, ob der volare Teil der „Wurst“ wirklich dem Lunatum oder etwa nur durch irrtümliche Einbeziehung des Pisiformeschattens ins Lunatum entstanden sei. Auch könnte die „Verdickung der Radiusepiphyse“ ganz oder teilweise durch Projektion vorgetäuscht sein. Die parallelen Schattenlinien im Bild der Radiusepiphyse dürften Schleifwirkungen, nicht „Kompressionserscheinungen“ sein; man berücksichtige die tiefe Aushöhlung der Gelenkfläche.

Auch die häufige Verdunklung des Lunatumschattens, bzw. die Verdunklungsherde verdienen einige kritische Bemerkungen. Diese, eine Verdichtung der Spongiosa bedeutende Erscheinung wurde von den Autoren auf primäre Kompression der Spongiosa durch die einwirkende Gewalt zurückgeführt; doch dürfte es sich teils um sekundäre Kompression des bereits erweichten Knochens, teils um eine spätere Sklerosierung handeln, wie sie bei Arthritis deformans an anderen Gelenken, z. B. am Knie und am hochgradigsten bei der Arthropathie bei Tabes vorkommt. Wird ein an chronischer Ernährungsstörung erkranktes Gelenk viel beansprucht (bei Tabes entsprechend der Analgesie ungemein strapaziert), so wird der Knochen sklerotisch; bei polyartikulärem Gelenkrheumatismus kommt es zu Ankylose und Inaktivität der Gelenke, hier wird der Knochen atrophisch, nicht sklerotisch.

Wir finden also die Gründe, welche die Autoren nach den Röntgenbildern zur Diagnose einer primären Fraktur bzw. Kompressionsfraktur des Lunatum veranlasst haben, nicht stichhältig. Die im Radiogramm erkennbare Form- und Strukturveränderung ist zum grössten Teil eine Erweichung und sekundäre Abplattung oder spätere Atrophie, bzw. Eburnation mit sekundärer Abschleifung oder mit Zerfall des Knochens, wie sie durch bedeutende Ernährungsstörung entstehen können. Ich verweise nochmals ganz besonders auf die Gestalt des Knochens im Volarbild in unserem Fall VI mit Abschleifung des proximalen Teiles des Knochens und Bildung einer dorso-volar verlaufenden Leiste gegenüber dem nach Zerstörung des Discus articularis eröffneten Radioulnargelenk. Unsere Beobachtungen I, II, III und VII zeigen besonders deutlich Stadien, in denen der Knochen stark entkalkt, aber noch kaum deformiert und zerfallen ist. Die Entkalkung des Knochens und Rauigkeit am Knorpel führen bei fortwährender Funktion des Gelenkes zu fortschreitender Chondritis und Ostitis, zu Deformation, Dislokation und Zertrümmerung des Knochens.

Durch besonders grosse Inanspruchnahme des Radio-Karpalgelenks erklärt es sich, dass wir vor allem den proximalen Teil des Knochens lädiert finden bei gutem Erhaltensein der anderen Teile, speziell der Gelenkflächen für Kapitatum, Navikulare und Triquetrum; die ursprüngliche Ernährungsstörung kann nicht den proximalen Teil allein betroffen haben. Die proximale Abschleifung und das Herausbrechen von Fragmenten aus dem proximalen Teile erklärt sich durch die vermehrte Funktion unschwer.



Die Ernährungsstörung des Mondbeins dürfte durch Bänder- und Gefässzerreissungen bei Kontusion oder Distorsion des Handgelenks hervorgerufen werden, wie es Preiser für die ähnlichen Veränderungen und Zerfallserscheinungen am Navikulare annimmt. Und zwar glaube ich, dass im Augenblicke der Gewalteinwirkung in der Regel eine perilunäre Dorsalluxation der Hand von momentaner Dauer entstanden sei; ich verweise bezüglich dieser Verletzung — welche bisher irrtümlich zur isolierten Volarluxation des Lunatum gerechnet wurde — auf meine nächstfolgende Arbeit. Es wird dort ausgeführt werden, wie diese Verletzung durch den Bau der Hand begünstigt wird. So erklären wir uns das isolierte Vorkommen der Erweichung am Mondbein und die Kombination mit entsprechender Läsion oder Fraktur des Schiffbeins; auch die Luxation der Hand wird nämlich in diesen Kombinationen beobachtet. Die Ruptur der das Mondbein mit der perilunären Reihe der Karpalien verbindenden Bänder und etwa noch der Anheftung des Mondbeins an das Ligamentum radiocarpeum dorsale entzieht offenbar dem Lunatum wichtige Arterien; man bedenke, dass überhaupt die Blutzufuhr zum Knochen bei seiner fast allseitigen Überknorpelung eine prekäre Sache ist. Auch kann die durch die genannte Bänderruptur erzeugte leichte Verschiebung des Knochens in der Folge eine Zerrung der anderen Verbindungen hervorrufen und so die Blutzufuhr noch mehr behindern.

Ob in manchen der Fälle durch das Trauma primär eine Fissur des Knorpels und Knochens bzw. eine ausgesprochene Fraktur erzeugt worden sei — wie es Preiser noch immer für die meisten „alten Navikularefrakturen“ annimmt —, lässt sich nicht sagen; es erscheint dies nicht bewiesen, aber wohl möglich. Dazu würde stets noch die Ernährungsstörung treten und die Verheilung der Fragmente verhindern oder nur unter Deformation des Knochens zulassen. Im Laufe der Zeiten würde derselbe durch Schleifwirkung einen fortschreitenden Zerfall erfahren und ähnlich aussehen, wie in den Fällen von ursprünglich reiner Ernährungsstörung.

Auch Zerfall des Lunatum in zwei etwa gleichgrosse Teile, einen volaren und dorsalen („Lunatum bipartitum“) dürfte — wenn überhaupt — nur höchst selten als primäre Verletzung vorkommen; dann werden sich wohl die Stücke nicht vereinigen und ihre ursprüngliche Form nicht beibehalten können. Meist oder immer dürfte es sich um sekundären Zerfall des bereits schwer erkrankten und allzu stark abgeplatteten Knochens in zwei grosse und mehrere kleine Stücke handeln, z. B. in den Fällen von Pfitzner, Nr. 131 („Lunatum bipartitum“), Gross, Riedel, Grashey Fig. 10 und 11, sowie in unserem Fall XVI (auch die an der anderen Hand des Patienten vorhandene Fraktur des Naviculare kann eine Spontanfraktur nach Ostitis sein). Wir finden in diesen Fällen zumeist auch ausgedehnte Karpalläsionen und haben — dafür spricht schon die Form und Struktur der Fragmente — in dem totalen Zerfall des Lunatum nur ein weiteres Stadium desselben Prozesses vor uns, wie in unseren anderen Fällen.

Abbrechen der dorsal-radial-distalen oder volar-radial-distalen Ecke des Mondbeins, das „Epilunatum“ und „Hypolunatum“ stellen Formen von primärer Verletzung vor, die keine weitere Erkrankung des Knochens nach sich ziehen; man betrachte unseren Fall a (Trauma vor 1 Jahre) und Pfitzner's Präparate. Zuweilen heilt, wie wir aus Pfitzner's Beobachtungen wissen, das Fragment an. Dass wir die Verletzung so selten im Röntgenbild antreffen, beruht wohl vor allem auf der Geringfügigkeit der Beschwerden in der ersten Zeit und in der Folge; zum Teil übersehen wir aber die Läsion im Bilde, sowohl die frische, als auch die alte.

Bezüglich des Navikulare suchte, wie erwähnt, Preiser zu zeigen, dass die im Röntgenbild gefundenen alten Frakturen zuweilen Spontanfrakturen nach rarefizierender Ostitis traumatica seien, dass die ursprüngliche Läsion nur eine Bänder- und Gefässruptur gewesen sei. Er beobachtete 29 Fälle von Navikulareverletzung, darunter „11 alte und 13 frische Frakturen“; ausserdem fand er in 5 Fällen bald nach dem Unfall im Röntgenbild eine herdförmige Entkalkung im Navikulare vor; dieselbe ging in der Folge meist in Fraktur über.

Ich möchte dazu bemerken, dass die von ihm und anderen in veralteten Fällen im Radiogramm



oder anatomischem Präparat — gefundenen Frakturen vielleicht häufig Spontanfrakturen nach Erweichung waren; der Knochen erschien stark deformiert, eburnisiert und verkleinert, zeigte Schleifwirkungen und Zerfall in 2, 3 oder mehr Fragmente („Naviculare bipartitum und tripartitum“ der Anatomen). Wenn wir die — selten vorhandenen — Anamnesen lesen, so finden wir z. B. angegeben, dass die Störungen in der ersten Zeit nach dem Unfall nicht bedeutend waren und erst später heftig wurden. Ursprünglich dürfte es sich nämlich bloss um Bänderruptur und Ernährungsstörung gehandelt haben. Übrigens war wohl der beschuldigte Unfall oft in Wirklichkeit nur eine spätere Einwirkung auf das bereits erkrankte und empfindliche Gelenk, manchmal mit Spontanfraktur.

Die Anatomen haben sich ja stets gegen die Auffassung der Präparate von Zwei- bis Dreiteilung des Schiff- und Mondbeins als Frakturen gewehrt. So wäre also die stufenweise Entwicklung der Lehre von den Zerfallserscheinungen an den beiden Karpalien wie folgt zu charakterisieren:

1. Anatomen (Gruber, Pfitzner): angeborene Varietät, Zwei- bis Dreiteilung der Anlage, „Navikulare und Lunatum bipartitum“ etc.

2. Chirurgen (Wolff usw.): primäre Frakturen mit Ausgang in Pseudarthrose.

3. Radiologen (Preiser, Verfasser): häufig primär bloss Bänder- und Gefässrupturen, aber konsekutiv Ernährungsstörung, Erweichung, dann Porose oder Sklerose des Knochens und spätere Abschleifungen und Zerfallserscheinungen, Spontanfrakturen.

Die bei frischen Fällen radiographisch nachgewiesenen Querfrakturen des Naviculare sind dagegen vielleicht nicht so häufig als man meint von Ernährungsstörung heimgesucht und führen dann zu guter Heilung (vgl. fünf Fälle von Blau mit guter Prognose und Ebermayers Fall IV); von den Fällen mit primärer Dislokation der Fragmente sehe ich natürlich ab. Die Zukunft muss durch fortlaufende Beobachtung der Fälle von Beginn an (mehrere Stunden nach dem Unfall) darüber entscheiden.

Ausserdem kommt am Naviculare die zuerst von Hirsch beobachtete Abspaltung der Tuberosität (extrakapsulär) vor; es findet dann gute Anheilung des Fragmentes statt.

#### F. Sekundäre Veränderungen an den Nachbarknochen.

Pfitzner sah im Präparat von Fall 9 die **knorpelige Gelenkfläche des Radius** usuriert und mit Schleifwirkungen versehen, auch Wittek und Grashey fanden im Radiogramm die Gelenkfläche des Radius erkrankt, zum Teil tief ausgehöhlt („traumatische Kompressionserscheinungen an der Radius-epiphyse“). Wir sehen bei unseren Fällen X bis XVI die Gelenkfläche des Radius deutlich vertieft, destruiert; die Kontur verläuft unregelmässig (allerdings meist nur undeutlich zu sehen, weil volare Kante des Radius, Boden der Gelenkfläche und dorsale Kante des Radius ein kompliziertes Bild geben), das Lunatum erscheint im Bilde in die Aushöhlung des Radius partiell versenkt. Zuweilen erstreckt sich die Erkrankung auch auf das — hier wohl mit dem Radiokarpalgelenk kommunizierende — radio-ulnare Gelenk. In diesen vorgeschrittenen Fällen zeigt sich daher die Handwurzel im Röntgenbild deutlich verkürzt; da die Verkürzung nur einige Millimeter beträgt, dürfte sie an der Hand äusserlich durch Messung nicht immer eruiert werden können.

Es könnte sich hier am Radius um eine dem Prozess am Mondbein gleichwertige, mit ihm gleichzeitig entstandene Erkrankung handeln, wahrscheinlich aber um eine sekundäre Destruktion durch Schleif-

Fortschritte a. d. Gebiete d. Röntgenstrahlen. XVI.

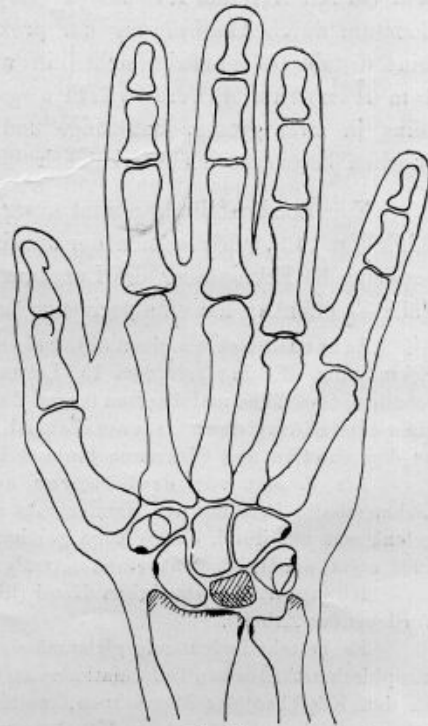


Fig. 23.  
Skizze zur Veranschaulichung der sekundären Begleiterscheinungen bei isolierter traumatischer Erkrankung des Lunatum: Ausschleifung und oberflächliche arthritische Veränderung am Radiusende, sowie Formveränderung am Stylus radii und ulnae. Die sechs schwarzen Punkte markieren die Rauigkeit an den Ansatzstellen von drei Bändern, infolge von Lockerung und Zerrung des Handgelenkes.



wirkung seitens des deformierten Lunatum, wie sie ja nicht ausbleiben kann. Gleichzeitig wird der im Radiogramm unsichtbare Discus articularis zerstört.

Auch der **Stylus radii** und der **Stylus ulnae** zeigen bei schwerer Erkrankung des Lunatum Veränderungen — leicht unebene Oberfläche und oberflächliche Porose, stellenweise kleine Auflagerungen oder Verdickung —, entsprechend einer **chronischen Arthritis**. Derartige Veränderungen zeigen sich zuweilen auch an anderen Karpalknochen, und zwar an den Handrändern: an dem Tuberkulum des **Navikulare** und **Multangulum majus**, an den Tuberositäten des **Triquetrum** und **Hamatum**.

Solche Veränderungen finden wir bei unseren Fällen XI bis XVI, auch Schmitz, Blau, Ebermayer und Grashey haben in Begleitung der Mondbeinläsion diffuse „Arthritis deformans“ gefunden — eine Bezeichnung, die ich nicht ganz zutreffend finde. Diese ausgebreiteten, leichten, oberflächlichen, arthritischen Veränderungen sind natürlich keineswegs der tiefgreifenden Mondbeinerkrankung gleichzustellen und dürften unseres Erachtens vor allem als die Folge der Destruktion des Mondbeins und der gegenüberliegenden Fläche des Radius aufzufassen sein, indem die Lockerung des Gelenks eine Schädigung der Bänderansätze mit sich bringt. Die Erscheinung findet sich nur bei den eine starke Destruktion des Lunatum zeigenden Fällen.

Starke Verkleinerung und Deformation des Lunatum kann auch naturgemäss zu stärkeren Verschiebungen desselben und der Nachbarknochen führen. So erscheint das Mondbein bei XI, XII und XV um das Kapitatum dorsalwärts verschoben; bei XIV und XV ist das Lunatum durch Abschrägung der proximalen Fläche, namentlich auf navikularer Seite, gedreht, seine distale Gelenkfläche sieht ein wenig navikularwärts und so ist das Kapitatum samt dem Hamatum daumenwärts abgeglitten. In Fall XVI mit Zertrümmerung des Mondbeins in zwei grosse, unförmige und verlagerte Fragmente ist die Erkrankung der Nachbarknochen besonders leicht erklärlich.

Eine Sonderstellung nimmt unser **Fall I** ein (vgl. Fortschritte a. d. Geb. d. Röntgenstrahlen, Bd. XV, p. 143), indem es sich hier um einen typischen Fall von **allgemeiner Knochenbrüchigkeit** handelt; die Erkrankung des Lunatum ist aber die gleiche wie in der Mehrzahl unserer anderen Fälle — offenbar hat eine geringere äussere Veranlassung zur Entstehung der Affektion genügt.

Es handelt sich um einen 59jährigen Mann mit *Fragilitas ossium universalis*, ohne sonstige Erkrankung. Er hat seit dem 15. Lebensjahre über 1½ Dutzend Frakturen erlitten, an den Knie-scheiben, Olekranon und diversen langen Röhrenknochen. Die radiologische Untersuchung ergab das Bestehen einer eigentümlichen Osteomalazie bzw. Osteoporose, die meisten Frakturen waren gut geheilt, nur an den Patellen und Olekranon bestand Diastase mit ligamentöser Verbindung der 2–4 Bruchstücke.

Als Patient vor drei Jahren auf der Straße stürzte, zog er sich an der linken Hand eine „schmerzhafte Prellung des Handgelenks und Fraktur des fünften Mittelhandknochens“ zu; das Handgelenk war nur durch einige Tage geschwollen und schmerzhaft. Die klinische Untersuchung am 8. Mai 1909 ergab am Handgelenk einen normalen Zustand, am fünften Metakarpus aussen eine kleine Prominenz.

Röntgenbild der linken Hand (Bd. XV, Tafel XV, Figur 4, vgl. unsere Skizze 1 auf Tafel IX in vorliegender Arbeit).

Es besteht bedeutende gleichmässig verteilte Osteoporose des Handskeletts mit eigentümlichen, atrophisch-arthritischen Deformationen an Stylus radii und ulnae, ferner an Tuberositas navicularis, ebenso an den Köpfchen der Metakarpen, welche hier in die Tiefe dringende atrophische Aufhellungsherde zeigen. Während alle anderen Knochen im Bild zu weitmaschige, aber scharfe Spongiosastrukturzeichnung zeigen, erscheint das Mondbein von der distalen Gelenkslinie bis zur proximalen Kontur zu dunkel und in der Struktur stark verschwommen mit fleckigen Aufhellungsherden. Die proximale Kontur ist scharf und verläuft in einer gleichmäßigen Wellenlinie mit mittlerer Prominenz. Der Metakarpus V zeigt am ulnaren Rand in der Mitte eine leichte Prominenz, wohl von einer Infraktion herrührend.

## G. Vorkommen.

**Geschlecht.** Wie leicht verständlich werden von der Affektion in der überwiegenden Mehrzahl Männer betroffen. Unter 20 fremden Fällen von „Lunatumfraktur“ sind nur Männer, unter den 16 eigenen Fällen 11 Männer und 5 weibliche Individuen.



**Beruf.** Unter den Weibern waren 4 Dienstmädchen. Die Männer waren Tagelöhner verschiedener Art, Lehmschieber, Steinbrecher, Kutscher, Wagenführer bei der elektrischen Strassenbahn, Dachdecker, Maurer, Schlosser, Drechsler, Tischler, Mechaniker, Bäcker, Soldaten. — Nur in einem einzigen Fall war ein Mann aus der nicht arbeitenden Klasse betroffen: Fall I, dieser war aber mit allgemeiner Knochenbrüchigkeit behaftet.

**Alter.** Die eigenen und fremden Fälle kamen zur Untersuchung

im 17. bis 19. Lebensjahr:	3 mal
„ 20. „ 29. „	15 „
„ 30. „ 39. „	5 „
„ 40. „ 49. „	3 „
„ 50. „ 59. „	2 „

Dabei wird die Dauer des Leidens, bzw. die seit dem beschädigten Trauma verflossene Zeit, zuweilen mit mehreren Tagen oder Wochen, meist mit mehreren Monaten oder einem Jahr, zuweilen aber auch mit 2, 3, 5, 12, 18 Jahren angegeben. Wie oben gesagt, liegt in Wirklichkeit der veranlassende Unfall oft viel weiter zurück, als es den Leuten bewusst ist. Am häufigsten findet also die Fraktur in der Zeit vom 20.—30. Jahr statt, nicht vor der Zeit der Geschlechtsreife, seltener nach dem 30. Jahre. Bei den von Pfitzner seziierten Fällen mit 51—56 Jahren lag die Entstehung vielleicht 2—3 Jahrzehnte zurück.

**Allgemeinzustand.** Es handelt sich meist um vollkommen gesunde Individuen; unser Fall I mit allgemeiner Knochenbrüchigkeit steht einzig da.

**Körperseite.** Unter 23 fremden Fällen war 15 mal die rechte, 8 mal die linke Hand betroffen, unter 16 eigenen Fällen 9 mal die rechte, 7 mal die linke.

**Kombinationen** der Erweichung des Mondbeins mit derselben Veränderung des Schiffbeins, ferner mit Fraktur dieses Knochens oder des Triquetrum, ferner mit Bruch der Epiphyse des Radius, des Stylus ulnae oder des V. Mittelhandknochens wurden oben besprochen; am häufigsten dürfte aber die Mondbeinerkrankung ganz isoliert vorkommen.

**Häufigkeit.** Die beträchtliche Zahl der von mir untersuchten und mir von Herrn Dr. Dohan zur Verfügung gestellten Fälle zeigt, dass die traumatische Erkrankung des Mondbeins nicht besonders selten, ja vielleicht ebenso häufig ist als die traumatische Erkrankung des Navikulare. Die folgende statistische Tabelle über Röntgenbefunde von isolierter „Fraktur“ des Schiffbeins, bezw. des Mondbeins gibt über das Verhältnis keinen einheitlichen Aufschluss; nur Ebermayer beobachtete beide Verletzungen gleich oft, die anderen Untersucher dürften die Mondbeinaffektion meist übersehen haben.

Autoren	Navikulare	Lunatum
Oberst 1901 . . . . .	3 Fälle	2 Fälle
Blau 1904 . . . . .	10 „	1 Fall
Lilienfeld 1905 . . . . .	13 „	1 „
Hirsch 1907 . . . . .	8 „	3 Fälle
Ebermayer 1908 . . . . .	5 „	5 „

Viel wertvoller ist die von Pfitzner an anatomischem Material gewonnene Statistik (1450 Hände) aus dem Jahre 1900; aber auch dieser Forscher dürfte nur auf die Fälle von schwerer Mondbeindestruktion aufmerksam geworden sein.

Naviculare bipartitum . . . . .	9 Fälle
Lunatum bipartitum . . . . .	1 Fall
Lunatum partitum (Zerfall in mehrere Stücke) . . . . .	4 Fälle
Epilunatum selbständig . . . . .	12 „
Epilunatum mit dem Lunatum teilweise synostosiert . . . . .	8 „
Hypolunatum selbständig . . . . .	27 „
Hypolunatum mit dem Lunatum unvollständig synostosiert . . . . .	5 „

13\*



### H. Diagnose, Prognose und Therapie.

**Diagnose.** Unmittelbar nach dem Trauma kann, wofern der Fall rein und nicht mit Fraktur eines anderen Knochens der Handwurzelregion kombiniert ist, die klinische Diagnose und — wenn unsere Lehre zurecht besteht — auch die radiologische nicht anders als Distorsion oder Kontusion des Handgelenks lauten. Nach mehreren Tagen dürfte das Röntgenbild bereits eine beginnende Strukturveränderung im Knochen zeigen (vgl. Preisers Befunde am Navikulare).

Wenn Wochen, Monate oder Jahre abgelaufen sind, ergibt die **klinische Untersuchung** zunächst noch eine leichte oder mässige Schwellung des Handgelenkes — sie kann aber auch ganz fehlen —, ferner meist bedeutende Einschränkung der aktiven Beweglichkeit und starke Schmerzen bei passiven Bewegungen. Man diagnostiziert dem entsprechend chronische Arthritis, bei deutlichem Krachen bei passiven Bewegungen: Arthritis deformans im Radiokarpalgelenk oder denkt an Fungus. Bei genauerer Prüfung wird man aber manchmal, und zwar entweder bei Beugung des Handgelenks dorsal oder bei Überstreckung volar in der Gegend des Lunatum eine auf Druck schmerzhaft zirkumskripte Prominenz finden; am Handrücken kann distal von der Prominenz eine leichte Einsenkung vorhanden sein; in manchen Fällen kann man hier mit dem Finger Fragmente fühlen und Krepitation auslösen. Die druckschmerzhaft Prominenz wird zuerst an Tendovaginitis denken lassen, nach dem Gesagten wird man aber auf die Vermutung einer isolierten Mondbeinerkrankung kommen. (Vgl. die Symptome bei Gross und bei Ebermayer X und XIV.) Beklopfen der Kuppe des Metakarpusköpfchens III (bei Faustbildung) löst oft Schmerz in der Mondbeingegend aus (Hirsch). Auch wird sich bei Lunatumdestruktion manchmal bei Vergleich mit der gesunden Hand eine leichte Verkürzung der Handwurzel (bei Wittek und in unserem Falle XIV) eruieren lassen. Doch können alle genannten Erscheinungen auch bei Läsion des Navikulare vorkommen.

Mit einiger Sicherheit kann die Diagnose der Mondbeinerkrankung nicht nach dem klinischen, sondern nur nach dem radiologischen Befund gestellt werden. Auch hier ist aber eine Fehldiagnose nur durch genaues Studium der Bilder zu vermeiden. Speziell bei chronischer Arthritis verschiedener Art und bei Fungus können — wenigstens auf den ersten Blick — ähnliche Bilder entstehen.

In **differentialdiagnostischer** Beziehung sei es gestattet, einen Fall von anderer ebenfalls subtiler Verletzung des Handgelenks mitzuteilen, dessen Erkennung auch nur durch das Röntgenbild ermöglicht wurde.

Fall b. A. v. Z., Gutsbesitzer, 50 Jahre alt. Übersandt von Herrn Primarius R. Gersuny, Untersuchung am 14. März 1901.

Patient hat sich vor 20 Jahren die rechte Hand „bei einer Kraftprobe überanstrengt“ und sofort Schmerz im Handgelenk gespürt. Seitdem besteht an der Streckseite in der Gegend des Radiokarpalgelenks, und zwar auf der radialen Seite, eine schmerzhaft Prominenz. Mässige Bewegungseinschränkung.

**Dorsovolare Aufnahme:** Das Navikulare hat sich stark verkürzt und ist winkelig gebogen projiziert (Vergleich mit der gesunden linken Hand), wohl nicht entsprechend einer Fraktur, sondern einer eigentümlichen Lage des Knochens; nur an seiner dem Lunatum zugewandten Fläche besteht ein etwa hanfkorngrosser Defekt. Hier ist das Lunatum zu einer scharfen Spitze (vielleicht entsprechend einer Leiste?) ausgezogen; die Spitze berührt den proximalen Rand des Defekts im Navikulare. Der Stylus radii erscheint oberflächlich etwas rau und porös, ebenso die Oberflächen des Radioulnargelenks. Das Os triquetrum erscheint in seiner Längsachse (in der Richtung von der Gelenkfläche gegen das Lunatum distallateralwärts) um etwa 2 mm verlängert (Vergleich mit der linken Hand), und im distalen (lateralen) Teile leicht kolbig verdickt und etwas protisch. Die übrigen Knochen erscheinen im Bilde normal. (Tafelfigur 24.)

**Kantenaufnahme der Hand, ulnoradial, etwas schräg projiziert:** Der proximale Teil des Navikulare ist dorsalwärts subluxiert, der distale Teil ist stark distal-volar gerichtet. Die dorsale Kante des Radius ist hier abgesprengt, dementsprechend zeigen sich hier im Bild eine zweihanfkorn-grosse und mehrere ganz kleine Schattenherde. Die Gelenkfläche des Radius ist uneben. Über der etwas verlagerten



abgesprengten Radiuskante und dem subluxierten Navikulare zeigt der Schatten der dorsalen Gelenkkapsel und der Sehnen, sowie die dorsale Hautkontur eine leichte Prominenz. (Tafelfigur 25.)

Die radiologische Diagnose lautet demnach: Abspaltung der dorsalen Kante des Radius, dorsale Subluxation des Navikulare im Radiokarpalgelenk, arthritische Deformation am Triquetrum.

**Verlauf und Prognose.** Bei der traumatischen Erkrankung des Lunatum dürfte es — mit Remissionen und Exazerbationen der Beschwerden — mit zunehmenden Jahren zu fortschreitender Zerstörung des Knochens kommen, mit konsekutiver Destruktion der Gelenkfläche des Radius und oberflächlicher arthritischer Erkrankung anderer Stellen der Handwurzel. Dies erklärt sich aus dem fortwährenden Gebrauch der Extremität und der zunehmenden Abschleifung der Knochen; es wird das Radiokarpalgelenk immer lockerer, und im „Circulus vitiosus“ begünstigt die stärkere Lockerung die mechanischen Schädigungen. Namentlich im höheren Lebensalter dürfte die regressive Metamorphose der Knorpel- und Knochensubstanz rasch fortschreiten.

Ebermayer sagt über die Prognose im allgemeinen treffend:

„Die späteren Resultate der Lunatumfrakturen sind wenig gute. Nahezu in allen Fällen treten später am gebrochenen Knochen deformierend arthritische Veränderungen ein, die zu bald stärkeren, bald geringeren Beschwerden Anlass geben. Meist bleiben diese arthritischen Veränderungen nach unserer Erfahrung auf die Lunatumgegend lokalisiert.“

Nur wer den Patienten mehrere Tage oder Wochen nach dem Unfall untersucht und die beginnende Ernährungsstörung beobachtet, darf an die Möglichkeit eines Rückgangs der Störungen durch Wiederaufnahme der Zirkulation denken (vgl. Preisers Befunde am Navikulare).

Die **Therapie** hat zu Beginn nach den allgemein üblichen Prinzipien in Massage, heissen Umschlägen, Heissluftbehandlung u. dgl. zu bestehen; solche Behandlung wird sich auch später bei den rezidivierenden Schwellungen empfehlen, aber natürlich gegen die fortschreitende Destruktion im ganzen machtlos sein. In den Fällen mit schweren Störungen, heftigen Schmerzen und Berufsunfähigkeit wird man daher das Lunatum exstirpieren.

#### Schlussätze.

1. Sowohl isoliert, als auch in Kombination mit analoger Veränderung des Navikulare oder mit Bruch von Navikulare, Triquetrum, Epiphyse des Radius, Stylus der Ulna, gibt es eine eigentümliche traumatische Erkrankung des Lunatum. Es handelt sich dabei wahrscheinlich um eine durch Kontusion oder Distorsion des Handgelenks (speziell im Sinne einer perilunären Dorsalluxation) und damit verbundene Bänder- und Gefässzerreissungen hervorgerufene Ernährungsstörung des Knochens, eine Erweichung und darauffolgende Porose, bzw. Sklerose mit allmählicher Abschleifung des proximalen Teiles und schliesslich Zerfall des Knochens. Es ist möglich, aber nicht bewiesen, dass in manchen Fällen das Trauma mit der Bandzerreissung zugleich eine Fissur oder Fraktur des Knochens erzeugt habe; die bisher veröffentlichten Fälle von Bruch (anatomisch untersucht oder im Radiogramm sichtbar) sind — mindestens in der Regel — als Spontanfrakturen des bereits erkrankten Knochens aufzufassen.

2. Es gilt dies

A. vom sogen. Lunatum bipartitum, Zerfall in zwei etwa gleichgrosse Stücke, ein volares und ein dorsales;

B. vom sogen. Lunatum partitum, Zertrümmerung des proximalen Teiles in mehrere formlose kleine Stücke.

Beiderlei Fälle wurden bisher von den Anatomen meist als einfache Varietät, von den Chirurgen als primäre Kompressionsfraktur aufgefasst.



Eine analoge Knochenerkrankung nach Trauma wurde als isolierte Erscheinung bereits am Navikulare beobachtet (vgl. Preisers Untersuchungen), und die *Coxa vara traumatica* (ebenfalls eine intrakapsuläre Affektion), sowie die *Spondylitis traumatica* (Kümmel) dürften in dieselbe Kategorie gehören.

C. das Epilunatum und D. das Hypolunatum der Anatomen scheinen primäre Absprengungen am Lunatum vorzustellen. Diese Verletzungen dürften meist nur geringe Beschwerden verursachen, die Stücke können auch anheilen und führen nicht zu fortschreitender Erkrankung des Knochens.

3. Nicht die klinische, nur die radiologische Untersuchung führt zur Diagnose. In den Flächenaufnahmen der Hand findet man Form- und Strukturveränderungen des Knochens, erstere namentlich am proximalen Teile. Es zeigt sich eine unregelmässige Fleckung, ausgedehnte Aufhellung oder Verdunklung des Knochenschattens, entsprechend einer Erweichung und Atrophie des Knochens, ferner finden sich zuweilen ausgedehnte Defekte und Sklerosierung des restierenden Teiles. Der Knochen ist oft abnorm flach, der proximale Teil scheint zu fehlen, hier zeigen sich nur einige dunkle Bogenlinien, die wahrscheinlich auf Schleifwirkungen zurückzuführen sind. In den Kantenaufnahmen der Hand ist die Abflachung des Knochens besonders deutlich; bald dürfte es sich dabei um Abschleifung, bald um wirkliche Kompression des Knochens handeln. Auch kleine abgesprengte Fragmente können sich vorfinden. Wer diese für die traumatische Erkrankung typischen Befunde nicht kennt, könnte geneigt sein, einen tuberkulösen, syphilitischen oder rheumatischen Prozess anzunehmen.

4. Die klinische Diagnose kann in der Regel nicht bestimmt gestellt werden. Im frischen Falle ist nur Schwellung des Handgelenks vorhanden; im veralteten Falle weisen folgende Momente auf die Verletzung hin.

Zur oft vorhandenen diffusen Schwellung des Handgelenks, zuweilen nach allen Richtungen bestehenden Bewegungseinschränkung und Bewegungsschmerzhaftigkeit und nicht selten auslösbaren Krepitation kommt bei Dorsalflexion an der Beugeseite, bei Volarflexion an der Streckseite in der Lunatumgegend eine druckschmerzhaft zirkumskripte Prominenz. Selten sind hier deutlich bewegliche und krepitierende Fragmente zu fühlen. Manchmal erzeugt Beklopfung des Köpfchens des Metakarpus III (bei Faustbildung) Schmerz in der Gegend des Mondbeins. Zuweilen lässt sich eine geringe Verkürzung der Handwurzel (Distanz Radius-epiphyse bis Basis metacarpi III) nachweisen.

5. Verlauf. Der Knochen wird im Verlauf der Monate und Jahre an der proximalen Fläche immermehr abgeschliffen, er wird dadurch allmählich niedriger. Auch die Gelenkfläche des Radius wird lädiert, der Discus articularis zerstört. Schliesslich kann das Lunatum in zwei grosse und mehrere kleine Stücke zerfallen. Die Arthritis deformans breitet sich aber nicht auf die anderen benachbarten Handwurzelknochen aus, nur die Bänderansätze leiden ein wenig. Nur bei ganz frischen Fällen kann zuweilen Rückgang der Ernährungsstörung erwartet werden.

6. Der Operationsbefund zeigt meist, dass der proximale Teil des Knochens in mehrere Stücke zerfallen ist, die kleinen Fragmente werden nur locker durch Bandmassen zusammengehalten; an der Stelle des Radiokarpalgelenks findet sich gelbliches verdicktes Bindegewebe. Nach Jahrzehnten erhebt post mortem der Anatome denselben Befund, das Lunatum ist meist im proximalen Teile destruiert, der Hauptteil mit den Gelenkflächen für Navikulare, Capitatum, Hamatum und Triquetrum ist ziemlich gut erhalten. Zuweilen ist aber der Knochen in zwei etwa gleichgrosse Stücke, ein volares und dorsales zerfallen.

7. Die traumatische Erkrankung des Mondbeins ist ziemlich häufig, vielleicht ebenso häufig, wie die des Navikulare. Sie pflegt, da es sich ursprünglich meist nur um eine Kontusion oder Distorsion des Handgelenks handelt, erst in den Folgezuständen grössere Beschwerden zu machen, und meist ist nicht ein von den Patienten beschuldigtes, kurz vorhergegangenes leichtes Trauma, sondern ein weiter zurückliegender schwererer Unfall die



wirkliche Veranlassung der Erkrankung; dies ist beim Sachverständigen-Gutachten zu berücksichtigen.

(Literaturangaben am Schlusse der nächsten Abhandlung.)

### Abbildungen auf Tafel VII und VIII.

Fig. 1 und 2: Fall	a (Seite 84).	Fig. 8:	Fall VII.	Fig. 15 und 16: Fall XIII.
" 3:	" II.	" 9:	" VIII.	" 17 " 18: " XIV.
" 4:	" III.	" 10 und 11:	" IX.	" 19 " 20: " XV.
" 5:	" IV.	" 12:	" X.	" 21—23: " XVI.
" 6:	" V.	" 13:	" XI.	" 24 und 25: " b (Seite 100).
" 7:	" VI.	" 14:	" XII.	

Tafel IX und X enthält die nach dem Radiogramm gezeichneten Skizzen der Mondbeinbilder.

Aus dem Radiologischen Institute der Allgemeinen Poliklinik in Wien.

## Über Luxationen im Bereiche der Handwurzel.

### A. Dorsale Luxation der Hand in der perilunären Gelenklinie und isolierte volare Luxation des Os lunatum.

#### B. Dorsale Luxation der Mittelhand.

Von

Privatdozent Dr. Robert Kienböck.

(Hierzu Tafel XI.)

Wenn man von der Luxation einzelner Karpalknochen absieht und nur die Verrenkungen der Hand mit einer vom Ulnar- zum Radialrand ziehenden Luxationslinie im Auge hat, so gibt es theoretisch drei Grundformen der Luxation:

1. im Radiokarpalgelenk,
2. im Interkarpalgelenk,
3. im Karpometakarpalgelenk.

Diese drei Grundformen werden in allen Lehrbüchern der Chirurgie angeführt und kommen vielleicht wirklich vor, sowohl dorsal- als auch volarwärts, aber nur selten. Ich werde mich in dieser Arbeit nur mit den dorsalen Luxationen beschäftigen.

Von der dorsalen Luxation im Radiokarpalgelenk wird in den Lehrbüchern als erster anatomisch beglaubigter Fall der von Voillemier genannt (es war auch der Stylus ulnae abgebrochen). Albert hat davon zwei Fälle gesehen, Tillmanns (um 1890) 13 Fälle aus der Literatur gesammelt, wozu Hecht noch weitere 12 Fälle hinzufügte.

Von der dorsalen Luxatio intercarpea wird als erster verwertbarer Fall der von Maisonneuve, von der dorsalen Luxation des Metakarpus der Fall von Gosselin hervorgehoben. Es handelte sich dabei um Sektionsbefunde. Klinische Diagnosen mussten als recht unverlässlich gelten; man war sich auch allgemein über die Schwierigkeiten der Differentialdiagnose gegen Radiusfraktur, namentlich bei der erstgenannten Art, bewusst.

Seit Beginn der Röntgenära hat sich natürlich in der Lehre von den Verletzungen ein grosser Wandel vollzogen, speziell auch auf dem Gebiete der karpalen Luxationen; die Wissenschaft stützt sich nun nicht mehr bloss auf die seltenen Sektionsbefunde, die seltenen offen zutage liegenden, komplizierten Verletzungen und die Operationsbefunde, sie kann vielmehr jetzt das ganze grosse Verletzungsmaterial verwerten. Allerdings kommen dabei Irrtümer vor und wir werden uns hier mit denselben beschäftigen.

Ich werde in dieser Abhandlung solche Formen von Verletzungen besprechen, von denen