

**Dictionnaire des maladies  
éponymiques et des observations  
princeps : Cooke - Apert - Gallais  
(syndrome de)**

**GALLAIS, Alfred. - Le syndrome  
génito-surrénal**

1912.

FACULTÉ DE MÉDECINE DE PARIS

Année 1912

— **THÈSE** —

N° —

POUR

**LE DOCTORAT EN MÉDECINE**

Par **Alfred GALLAIS**

Licencié ès sciences  
Ancien externe des hôpitaux  
Ancien interne des asiles de la Seine

LE

**SYNDROME GÉNITO-SURRÉNAL**

(ÉTUDE ANATOMO-CLINIQUE)

*Président : M. GILBERT BALLET, professeur.*

PARIS

VIGOT FRÈRES, ÉDITEURS

23, PLACE DE L'ÉCOLE-DE-MÉDECINE, 23

1912

# FACULTÉ DE MÉDECINE DE PARIS

<b>Doyen</b> . . . . .	<b>M. LANDOUZY,</b>
<b>Professeurs</b> . . . . .	<b>MM.</b>
Anatomie . . . . .	NICOLAS.
Physiologie . . . . .	CH. RICHET.
Physique médicale . . . . .	WEISS.
Chimie organique et chimie générale . . . . .	GAUTIER.
Parasitologie et Histoire naturelle médicale . . . . .	BLANCHARD.
Pathologie et thérapeutique générales . . . . .	ACHARD.
Pathologie médicale . . . . .	WIDAL.
Pathologie chirurgicale . . . . .	TEISSIER.
Anatomie pathologique . . . . .	LANNELONGUE.
Histologie . . . . .	PIERRE MARIE.
Opérations et appareils . . . . .	PRENANT.
Pharmacologie et matière médicale . . . . .	HARTMANN.
Thérapeutique . . . . .	POUCHET.
Hygiène . . . . .	MARFAN.
Médecine légale . . . . .	CHANTEMESSE.
Histoire de la médecine et de la chirurgie . . . . .	THOINOT.
Pathologie expérimentale et comparée . . . . .	LETULLE.
	ROGER.
	DEBOVE.
	LANDOUZY.
	GILBERT.
	CHAUFFARD.
	HUTINEL.
Clinique médicale . . . . .	GILBERT BALLET
Maladies des enfants . . . . .	GAUCHER.
Clinique de pathologie mentale et des maladies de l'encéphale . . . . .	DEJERINE.
Clinique des maladies cutanées et syphilitiques . . . . .	PIERRE DELBET.
Clinique des maladies du système nerveux . . . . .	QUENU.
	RECLUS.
	SEGOND.
	DE LAPERSONNE.
	ALBARRAN.
	BAR.
	PINARD.
	RIBEMONT DES-SAIGNES.
	POZZI.
	KIRMISSON.
	A. ROBIN.

### Agrévés en exercice.

<b>MM.</b>			
BALTHAZARD	DESGREZ	LECÈNE	OMBREDANNE
BERNARD	DUVAL (PIERRE)	LENORMANT	PROUST
BRANCA	GOUGEROT	LEQUEUX	RATHERY
BRINDEAU	GREGOIRE	LERI	RETTERRER
BROCA (ANDRÉ)	GUENIOT	LŒPER	RICHAUD
BRUMPT	GUILLAIN	MACAIGNE	ROUSSY
CAMUS	JEANNIN	MAILLARD	ROUVIERE
CARNOT	JOUSSET (ANDRÉ)	MORESTIN	SCHWARTZ
CASTAIGNE	LABBÉ (MARCEL)	MULON	SICARD
CHEVASSU	LANGLOIS	NICLOUX	TERRIEN
CLAUDE	LAINEL-LAVAS	NOBÉCOURT	TIFFENEAU
COUVELAIRE	TINE	OKINCZYC	ZIMMERN

*Par délibération en date du 9 décembre 1798, l'École a arrêté que les opinions émises dans les dissertations qui lui seront présentées doivent être considérées comme propres à leurs auteurs et qu'elle n'entend leur donner aucune approbation ni improbation.*

MEIS ET AMICIS

A MES MAITRES EN SORBONNE

A MES MAITRES D'EXTERNAT ET D'INTERNAT

A MON MAITRE D'INTERNAT ET PRÉSIDENT DE THÈSE

M. LE PROFESSEUR GILBERT BALLEZ

Professeur de Pathologie mentale,  
à la Faculté de Médecine de Paris  
Membre de l'Académie de Médecine  
Médecin des Hôpitaux et de l'asile clinique Sainte-Anne  
Chevalier de la Légion d'honneur.

*Témoignage de respectueux attachement.*

## DU MÊME AUTEUR

- Tumeur cérébrale sarcomateuse prérolandique ayant donné lieu à de l'épilepsie jacksonienne et à une hémiplégié** (4 fig.) (Présentation de pièces et de coupes). Soc. anat. de Paris. Séance du 13 avril 1906. *Bull. et mém. de la Soc. anat. de Paris*, 1906, p. 325-328 (Avec MM. Clément Simon et Ferrand).
- Contribution à l'étude de l'atrophie numérique** (6 fig.). *Presse médicale*, 9 octobre 1909, n° 81 (avec M. F. Trémolières).
- Urologie des paralytiques généraux aux trois périodes classiques et à la période prémortelle**. Congrès français de médecine, 11<sup>e</sup> session. Paris, 1910. Masson et Cie, édit., 1911.
- Société de Neurologie. Séance du 10 novembre 1910. *Revue Neurologique*, 1910, p. 549.
- Société de Psychiatrie de Paris. Séance du 15 décembre 1910. *Encéphale*, janvier 1911, n° 1.
- *Revue de Psychiatrie*, février 1911, p. 70 (Avec M. H. Labbé).
- Les échanges urinaires chez quelques paralytiques généraux**. *Presse médic.*, 14 janvier 1911, p. 26 (Avec M. H. Labbé).
- Deux cas de rémission progressive au cours de la paralysie générale chez la femme** (avec 2 courbes). Soc. de Psychiatrie de Paris. Séance du 15 décembre 1910. *Encéphale*, n° 1, janvier 1911.
- Syndrome adipo-génital avec hypertrichose, troubles nerveux et mentaux d'origine surrénale** (avec 9 figures). *Gaz. des Hôpitaux*, 13 avril 1911, n° 43, p. 649 (Avec MM. P.-E. Launois et Marcel Pinard).
- Surrénalite chronique avec tumeur pigmentaire de l'iris droit et myosis unilatéral droit, accès périodiques d'asthénie aiguë avec hallucinations et d'agitation intellectuelle et kinétique** (Présentation du malade) (avec 1 fig.). Soc. Neurologique. Séance du 1<sup>er</sup> juin 1911. *Revue de Neurologie*, n° 12, 30 juin 1911.
- Délire systématisé secondaire post-onirique**. Soc. de Psychiatrie. Séance du 19 octobre 1911. *L'Encéphale*, 19 novembre 1911, p. 472 (Avec M. Delmas).
- Etat confusionnel simulant la démence précoce. Signe d'Argyll-Robertson. Rémission unilatérale du signe d'Argyll. Guérison des troubles mentaux** (Présentation du malade). Soc. de Psychiatrie. Séance du 18 janvier 1912. *L'Encéphale*, 1912, n° 2, p. 171-179 (Avec M. le Professeur Gilbert Ballet).
- Gigantisme et inversion sexuelle. Le Féminisme mental** (Présentation du malade, de radiogr. et de dessins). Soc. de Psychiatrie. Séance du 18 janvier 1912. *L'Encéphale*, 1912, n° 2, p. 187.
- Délire interprétato-hallucinatoire systématique, chronique, sans affaiblissement démentiel**. *Annales médico-psychologiques*, 1912, n° 2 et 3, p. 155.
- Syndrome agoraphobique d'origine vestibulaire**. (Présentation du malade). Soc. de Neurologie. Séance du 1<sup>er</sup> février 1912. *Revue Neurologique*, 1912, p. 306.
- Les troubles nerveux et mentaux dans trois observations personnelles de tumeur primitive de la glande surrénale. Le virilisme surrénal** (Présentation de coupes). Soc. de Psychiatrie. Séance du 21 mars 1912.
- Syndrome de Parkinson chez un délirant chronique interpréteur**. (Présentation du malade). Soc. de Psychiatrie. Séance du 21 mars 1912.

LE  
**SYNDROME GÉNITO-SURRÉNAL**

---

INTRODUCTION

A la méthode d'observation clinique, de jour en jour plus minutieuse et plus précise du fait des grands progrès réalisés dans les procédés qu'elle emploie, s'ajoute depuis quelques années la préoccupation persévérante de rechercher dans la nature intime des processus biologiques des solutions aux grands problèmes posés dans les périodes précédentes.

Après avoir analysé les conditions étiologiques, la marche des symptômes, on cherche à l'heure actuelle à faire la synthèse.

Tel groupe de faits épars encore la veille et qu'on trouvait disséminés dans des types morbides qu'on avait soigneusement isolés, devient à l'heure actuelle et par une méthode inverse, un ensemble de faits qu'il devient plus aisé qu'autrefois de grouper et d'interpréter en recherchant à ces mêmes symptômes des explications globales.

Les recherches de laboratoire aujourd'hui, elles aussi, subissent la même évolution. Tel qui autrefois eût recher-

ché uniquement des caractères morphologiques à la cellule, a plutôt actuellement et grâce aux perfectionnements rapides de la technique, une tendance à vouloir déceler non plus la forme, le signalement de l'élément anatomique, mais sa biologie chimique et son mode de réaction.

Cette dissociation clinique et en même temps cette synthèse, cette nouvelle conception des manifestations vitales aboutit tout naturellement à reprendre des éléments épars pour les grouper et reconstituer avec eux des syndromes.

On sait, dans cet ordre d'idées, combien est grande la part que prennent aux phénomènes vitaux les plus intimes, aux échanges, les glandes endocrines.

On s'aperçoit aussi de plus en plus que leurs produits de sécrétion non seulement ont une action très puissante sur l'évolution des autres éléments biologiques de l'organisme, mais qu'ils possèdent encore des énergies jusqu'ici imprévues, créant entre ces glandes elles-mêmes, des relations mystérieuses.

C'est sur un tel terrain que nous avons tenté de tracer un sillon.

A la suite de recherches provoquées en 1909 par l'observation d'une malade qui fut déjà le sujet d'un premier travail, nous avons été frappé par ce fait que parmi les nombreux cas de tumeurs surrénales rapportés jusqu'ici en France, mais surtout à l'étranger, il existait un certain nombre de symptômes qu'on pouvait relever avec une assez grande fréquence. Suivant les observateurs, la description de ces symptômes avait une importance variable : seulement ébauchée dans la plupart des observations de tumeur, même suivies d'autopsies, elle devenait plus détaillée quand le sujet avait été spécialement étudié comme un hermaphrodite.



En reprenant ces cas considérés sous des aspects cliniques si dissemblables, nous avons cru utile de rapprocher et de coordonner ces symptômes.

Fait digne d'intérêt: dans de nombreux cas le diagnostic de tumeur surrénale n'avait presque jamais été porté. Pourtant il aurait très vraisemblablement pu l'être; les interventions eussent été plus précoces et partant moins décevantes, si l'attention avait été spécialement attirée sur le syndrome que nous nous proposons d'isoler ici même.

Le titre de notre premier travail énumérait quelques symptômes qui caractérisaient le cas observé alors; à l'heure actuelle nous pensons qu'il ne répond pas à la majorité des faits et qu'il est préférable afin de serrer de plus près la synthèse, de lui en substituer un autre. Nous proposons de l'appeler: *syndrome génito-surrénal*.

## CHAPITRE I

### Aperçu historique

L'historique du syndrome génito-surrénal est intimement lié à celui du pseudo-hermaphrodisme d'une part, et d'autre part à celui des tumeurs surrénales.

Nous nous bornerons ici à rappeler les stades principaux par lesquels a passé l'évolution des idées sur ce sujet.

Avant 1855 on ne trouve dans les sciences médicales que des hypothèses sur les fonctions de la glande surrénale.

En 1855, Addison décrit la maladie à laquelle son nom est attaché. A la même époque, Beymann se basant sur l'absence de cet organe chez certains anencéphales et dans plusieurs affections médullaires, fait de cet organe un ganglion nerveux.

En 1856, Brown-Séquard conclut de ses recherches expérimentales que cet organe est absolument nécessaire à l'existence. Sa destruction totale entraîne toujours la mort à plus ou moins brève échéance.

Viennent ensuite les nombreuses expériences d'Abelous, Charrin et Langlois et de nombreux physiologistes sur le

détail desquelles nous ne saurions insister, leurs expériences étant intimement liées à l'étude de la physiologie générale des glandes surrénales.

Quant à l'ensemble des symptômes que nous allons décrire, il avait frappé de temps à autre les anciens eux-mêmes.

Pline rapporte le cas d'un enfant qui à sa mort, c'est-à-dire à trois ans, avait une voix forte et avait quatre pieds et demi de haut.

Craterus mentionne aussi un individu qui dans l'espace de sept ans fut enfant, jeune homme, adulte, père de famille, vieillard et mourut.

L'enfant géant de Willingham, né en 1741, pesait 4 stones, 2 livres, à l'âge de 3 ans ; ses organes génitaux étaient complètement développés, et il portait une toison de poils à la face et au pubis. Il pouvait manier facilement un marteau de forgeron du poids de 17 livres et il jetait à terre en les prenant à bras-le-corps des enfants de 8 à 10 ans. Il mourut tuberculeux à 6 ans.

En 1756, W. Cooke décrit le premier scientifiquement dans un cas de tumeur de la surrénale l'existence d'adipose et d'hypertrichose.

Bevern et Römheld (1802), Tilesius (1803), Otto (1856), Ogle (1864), rapportent des cas analogues.

Avec Grawitz on entre dans une phase nouvelle. Cet auteur explique certaines tumeurs du pôle supérieur du rein par la présence dans ces organes d'inclusions surrénales.

Marchand de Marbourg suivant la voie indiquée par Grawitz fait en 1883 un important travail d'ensemble dans lequel il assigne chez le nouveau-né comme siège le plus fréquent des surrénales aberrantes la face postérieure du ligament large, au-dessous de l'ovaire, le long des vaisseaux utéro-ovariens. La même année Michaël et l'année

suivante Chiari firent les mêmes constatations chez l'adulte.

Dagonet en 1885 découvrit chez un enfant de 21 jours dans l'épididyme droit une petite surrénale accessoire uniquement formée de substance corticale.

En 1891, Pilliet présente à la Société Anatomique les coupes d'une glande analogue recueillie dans l'épididyme d'un nouveau-né : là encore la substance médullaire est absente.

En 1896, Pilliet et Veau recueillent une observation de tumeur développée aux dépens d'une semblable inclusion dans le ligament large. Il s'agit là d'une jeune femme de 20 ans morte d'une péritonite puerpérale.

Pendant que ces auteurs établissent les données anatomiques que nous venons de rappeler, d'autres rapportent de temps en temps des cas anatomo-cliniques corroborant les recherches précédentes. C'est de ces cas que nous avons pu extraire une partie des éléments constitutifs du syndrome.

En 1870, Heppner croit trouver un cas d'hermaphrodisme complet et ce cas est considéré comme tel pendant une durée de trente-cinq ans.

Suivent les cas : d'Ogston (1872) ; de Dickinson (1885) ; de Marchand (1891) ; de Orth et de Rosenbach en 1893 ; de A. Davis, Krokiewicz (1896) ; de Dobbartin, Engelhardt (1900) ; de Linser (1903) ; de Meixner, d'Adams et de Fibiger en 1905 ; de Guthrie, de Debeyre et Riche, Launois et Claude en 1907 ; ce dernier cas est rapporté aussi par Goupil dans sa thèse (1908).

Neugebauer en 1908 dans son travail sur l'Herma-phrodisme chez l'homme, rapporte quelques-uns des cas précédents, il y ajoute un cas personnel sur lequel il donne trop peu de détails.

Gaudier de Lille, en 1908 ; Bortz, Bovin en 1909 ; Goldschwend, 1910, rapportent quelques cas analogues.

Enfin en 1909 nous avons observé longuement une malade dont nous avons pu recueillir l'autopsie grâce à l'obligeance de MM. Launois et Marcel Pinard. Ce travail a fait l'objet d'une première publication le 13 avril 1911 dans la *Gazette des Hôpitaux* sous le titre de : *Syndrome adiposo-génital avec hypertrichose et troubles nerveux et mentaux d'origine surrénale*, en collaboration avec les deux auteurs précités. Le 20 décembre 1910, M. Apert publiait sous le titre : *Hirsutisme et progeria*, une revue générale où il citait un certain nombre des observations précédentes. Ce travail est le premier essai de systématisation fait en France, tandis qu'en Angleterre, Bullock et Sequeira en 1905, Guthrie en 1907, avaient déjà ébauché la question.

Les récentes publications de M. Robinson et l'observation de M. Auvray et M<sup>lle</sup> de Pfeffel apportent des documents nouveaux parfaitement d'accord avec les travaux antérieurs.

Citons pour terminer l'excellent travail qu'Alamartine et Morizot ont consacré à l'étude des hypernéphromes génitaux en janvier 1912.

A notre première observation personnelle nous adjoignons dans ce travail trois nouvelles observations. C'est surtout grâce à trois de ces quatre observations personnelles que nous avons pu récemment isoler à la Société de Psychiatrie les caractères spéciaux des troubles nerveux et mentaux dans le syndrome génito-surrénal.

Cet aperçu historique nous montre que cités çà et là dans des observations ou des travaux entrepris à un autre point de vue que le nôtre, les symptômes rapportés n'ont

pas encore été groupés et coordonnés dans le but d'éclaircir un syndrome.

Nous avons divisé l'étude des manifestations cliniques en quatre formes dont nous tracerons plus loin les caractères. Ce sont :

- 1° Le pseudo-hermaphroditisme surrénal ;
- 2° Le virilisme surrénal ;
- 3° La forme menstruelle ;
- 4° La forme obstétricale.

Ces formes sont toutes quatre rattachées par un lien commun, l'hypertrophie ou physiologique ou néoplasique de la cortico-surrénale s'accompagnant de réactions biologiques spéciales. Ces réactions ont pour caractéristique une tendance incontestable à l'hyperaccroissement des caractères sexuels masculins quel que soit l'âge de l'individu à la date d'apparition du syndrome.

## CHAPITRE II

### **Développement de l'appareil génito-urinaire et des glandes surrénales**

Avant d'aborder la partie clinique et anatomo-pathologique nous croyons nécessaire de donner quelques détails sur le développement de l'appareil génito-urinaire et des glandes surrénales.

Les investigations embryologiques nous révèlent l'origine commune du parenchyme de la corticalité surrénale et du parenchyme des glandes génitales ; les investigations histologiques et histochimiques nous révèlent certaines réactions communes aux deux parenchymes. Certains vices de conformation et certains troubles décelables par l'analyse clinique dans la sphère génitale paraissent de même être en rapport ou bien avec l'agénésie des glandes surrénales ou bien avec certaines lésions de ces dernières.

En d'autres termes, comme il paraît exister une étroite parenté, ou mieux une sorte de synergie entre les glandes surrénales et les glandes génitales, nous croyons nécessaire pour mieux mettre en lumière cette parenté biologique d'étudier le développement des glandes surrénales en même temps que celui de l'appareil génito-urinaire.

## I — Développement de l'appareil génito-urinaire.

Embryologiquement le système excréteur naît de ces régions spécialisées du feuillet moyen qui constituent les néphrotomes. L'opinion de certains embryologistes, suivant laquelle les glandes génitales, de même que le système excréteur prendraient naissance de parties spéciales du mésoderme dénommées gonotomes, à la suite des recherches récentes, ne peut plus être admise (Sedwick, Minot).

### A. — *Système urinaire.*

Dans le cours du développement des vertébrés le système urinaire est représenté par trois organes qui se succèdent : 1° le rein céphalique ou pronéphros ; 2° le rein primitif, corps de Wolff ou mésonéphros ; 3° le rein définitif ou métanéphros.

1° *Pronéphros.* — Le pronéphros est un canal à direction longitudinale qui s'étend de la région du cœur jusqu'au cloaque dans lequel il s'ouvre. De ce canal longitudinal se détachent à angle droit des tubes épithéliaux qui s'ouvrent dans la cavité pleuro-péritonéale par un entonnoir pourvu de cils vibratiles. Au voisinage de chaque entonnoir se trouve le glomérule du pronéphros. Le glomérule est une petite proéminence de la paroi dorsale de la cavité abdominale pourvue de nombreux vaisseaux. Cette proéminence vascularisée est indépendante de l'entonnoir excréteur ; elle n'a avec lui que des rapports de contiguïté.

Le pronéphros ainsi constitué s'observe à l'état adulte chez quelques poissons osseux ; chez les amniotes c'est la



première ébauche du système excréteur ; elle apparaît de très bonne heure ; c'est elle qu'on désigne sous le nom de canal de Wolff.

Une des questions les plus controversées est de savoir de quel feuillet dérive le canal de Wolff. A ce point de vue, les embryologistes se partagent en deux groupes.

Pour quelques-uns, il s'agit d'une simple différenciation du feuillet moyen ; pour d'autres, et ceux-ci sont les plus nombreux, les corps de Wolff ont une origine ectodermique.

Les nombreuses recherches entreprises sur ce sujet aboutissent à cette conclusion, que seule, l'extrémité postérieure du canal de Wolff est soudée à l'ectoderme.

D'après Oscar Hertwig, dans ces connexions du canal de Wolff avec le feuillet ectodermique il ne faut voir que la persistance d'une disposition ancestrale par laquelle ce canal au lieu de s'ouvrir dans le cloaque s'ouvre directement à la surface de l'ectoderme.

2° *Mésonephros*. — Schématiquement, le développement du mésonephros ou rein primordial, ou corps de Wolff, a lieu de la manière suivante :

Les canalicules du mésonephros dérivent des mésomères ou néphrotomes de Rückert. Le néphrotome en se séparant de son épimère correspondant forme un cul-de-sac qui plus tard s'ouvrira dans le canal du pronéphros. Les canalicules du mésonephros ainsi formés vont communiquer d'une part avec le canal du pronéphros, et d'autre part avec la cavité pleuro-péritonéale.

De la partie moyenne de ce canalicule ainsi formé prend naissance une dilatation ampullaire qui reçoit des branches de l'aorte un bourgeon vasculaire. Ainsi se constitue le corpuscule de Malpighi. Le canal dans lequel débou-

chent les canalicules du mésonéphros prend le nom de canal de Wolff.

Tous les canalicules du mésonéphros qui dérivent des néphrotomes sont désignés sous le nom de « canalicules de premier ordre ». Mais outre ces canalicules, il en apparaît d'autres de « deuxième et de troisième ordre ». Ces derniers ont pour origine l'épithélium des corpuscules de Malpighi.

Ils ont d'abord l'aspect de cordons cellulaires pleins, mais ils ne tardent pas à se transformer en de petits canalicules.

Leur lumière alors va s'ouvrir sur l'extrémité terminale d'un canal de premier ordre.

Par ce fait, le canal de premier ordre se transforme en collecteur conduisant dans le canal de Wolff.

Chez les amniotes (reptiles, oiseaux, mammifères), la formation du rein primordial a lieu à peu près de la même manière, mais la description de son évolution ontogénique diffère de celle que nous venons de donner (sélaciens) par deux points principaux. Tout d'abord les néphrotomes sont maintenant représentés par des cordons pleins tandis que chez les anamniotes, il s'agit de cavités creuses.

D'autre part, les canalicules du mésonéphros perdent de bonne heure leur communication avec la cavité cœlomique et sur leur extrémité devenue libre se développe un glomérule de Malpighi.

La destinée du corps de Wolff varie suivant la classe de vertébrés considérée. C'est ainsi que chez les anamniotes (poissons, amphibiens) le rein primordial devient le rein définitif tandis que chez les amniotes (reptiles, oiseaux, mammifères), il n'est qu'un organe transitoire. Il ne fonc-

tionne qu'un certain temps, et il finit toujours par s'atrophier.

Comme dernier vestige de ce rein primordial, nous avons le parovarium, le paradidyme le corps de Rosenmüller et le rete testis dont l'importance anatomo-pathologique et chirurgicale est assez connue pour qu'il ne soit pas nécessaire d'insister.

3° *Rein définitif ou métanéphros.* — De la paroi du canal de Wolff émane une évagination qui va devenir le conduit urinaire. Cette évagination s'accroît de plus en plus, et après avoir atteint une longueur déterminée, s'entoure d'un tissu riche en éléments cellulaires qui constitue le parenchyme rénal.

L'extrémité aveugle de l'uretère en se dilatant, forme le bassin. Celui-ci à son tour, donne naissance aux calices du rein. Par leur bourgeonnement les calices eux-mêmes donnent naissance aux conduits papillaires, dont la bifurcation produit les tubes collecteurs.

Quant à la question du développement ultérieur du rein, elle est très controversée et, comme le fait remarquer Oscar Hertwig, pour être élucidée, elle nécessite encore de nombreuses et méthodiques recherches.

A l'heure actuelle, deux théories prédominantes sont en présence. D'après la première théorie, la totalité du système canaliculaire du rein adulte dérive de l'uretère, les anses de Henle, de même que les tubes contournés dérivent des collecteurs par bourgeonnement (Golgi, Sedwick, Minot).

D'après les partisans de la deuxième théorie (Semper, Braun, Fürbringer, Küpfer, Balfour) les deux substances qui entrent dans la constitution du rein adulte, la substance médullaire et la substance corticale, se forment par

deux processus différents. La première dérive de l'uretère, tandis que la deuxième dérive d'une ébauche spéciale dénommée « blastème du rein ».

Au voisinage de l'ébauche du rein primordial a lieu l'apparition simultanée du canal de Müller, des organes sexuels et des glandes surrénales.

#### B. — *Canal de Müller.*

Le canal de Müller chez les sélaciens, les reptiles, les oiseaux et les mammifères est primitivement parallèle au canal du rein primordial.

Ce canal se forme de la même manière dans les deux sexes, mais plus tard, il acquiert une adaptation différente chez le mâle et chez la femelle.

Ainsi, chez le mâle, c'est le corps de Wolff qui représente le conduit excréteur de la glande génitale, tandis que chez la femelle, le conduit excréteur de la glande génitale est représenté par le canal de Müller.

De la partie supérieure de ce canal va naître la trompe ; du segment moyen et inférieur naîtront l'utérus et le vagin.

Quelle est l'origine de ce canal ?

Pour les animaux inférieurs, pour les sélaciens par exemple, il est assez facile de répondre à cette question. Il est en effet démontré par un grand nombre d'embryologistes (Semper, Hoffmann, Rabl) que le canal de Müller est une dépendance du canal de Wolff.

Dans cet ordre de vues, Oscar Hertwig s'exprime de la façon suivante : « La scission du canal unique du rein « primordial en deux canaux accolés constitue un phénomène particulier, qui ne peut s'expliquer que par cette « hypothèse à savoir, que le canal du rein primordial pos-

« sède une double fonction. Vraisemblablement, il servait  
« primitivement à rejeter à la fois à l'extérieur, le produit  
« de sécrétion éliminé par les canalicules du rein primor-  
« dial, et les produits sexuels, œufs ou spermatozoïdes  
« évacués dans le cœlome à la maturation, et qui en sont  
« expulsés par l'entonnoir du rein précurseur. »

Pour d'autres embryologistes : Waldeyer, Michalkovics, Gasser et surtout Nagel, le canal de Müller naît aux dépens de l'épithélium germinatif externe sans aucune participation du canal de Wolff.

Enfin, une troisième théorie soutenue par Balfour, Minot, Tourneux, etc., admet que chez les amniotes comme chez les anamniotes, le canal de Müller comprend deux segments : un segment supérieur représentant l'extrémité proximale du canal excréteur du pronéphros, un segment inférieur provenant de l'allongement de l'extrémité inférieure aux dépens de la paroi du canal de Wolff.

Mais cette manière de voir est en contradiction avec un fait très important constaté par Waldeyer et Nagel.

Ces auteurs remarquent que malgré les connexions assez étroites existant entre le canal de Müller et le canal de Wolff, le canal de Müller toutefois ne renferme aucun des éléments épithéliaux du canal de Wolff.

Cette différence histologique de constitution entre les deux canaux (c. de Müller et c. de Wolff) peut constituer une objection sérieuse contre cette dernière théorie.

En l'absence de vues personnelles sur ce sujet si délicat de l'embryologie, nous ne saurions ni défendre, ni critiquer l'une ou l'autre de ces diverses théories. Nous sommes toutefois séduit par l'opinion d'Oscar Hertwig, qui nous paraît la plus claire et la plus précise.

D'après cet auteur, le canal de Müller, chez les oiseaux

reptiles et mammifères, prend son origine de la manière suivante : « Au moment où le rein primordial est déjà « développé... l'extrémité céphalique du canal de Müller « constitue à la partie antérieure et à la face latérale de « cet organe une gouttière qui est revêtue de cellules « cylindriques. Cette gouttière est située totalement dans « le voisinage du canal du rein primordial... Vers l'ex- « trémité distale, la gouttière se transforme en un cor- « don épithélial, qui bientôt se sépare complètement de « l'épithélium péritonéal, et s'accole par son extrémité « aveugle à la paroi ventrale du canal du rein primordial « dont son épithélium est difficile à distinguer. »

Mais quelle que soit l'origine du canal de Müller, quelle sera sa destinée ?

L'évolution du canal de Müller varie avec l'orientation sexuelle.

Ainsi chez l'homme, il s'atrophie complètement et il ne laisse comme trace après lui que l'hydride non pédiculée de Morgagni et l'utricule prostatique ou vagin mâle.

Chez la femme il prend une tout autre importance par le fait qu'au lieu de s'atrophier il va donner naissance au canal utéro-vaginal et à la trompe de Fallope.

En dernière analyse chez la femme toutes les voies génitales dérivent donc des canaux de Müller. Au contraire, chez l'homme c'est aux canaux de Wolff qu'est dévolu le rôle formateur de ces organes.

### C. — Développement de l'ovaire.

L'ovaire dérive de l'épithélium germinatif de Waldeyer. Aux dépens de cet épithélium se forment les cellules germinatives ou ovules primordiaux chez la femelle, les spermatogonies chez le mâle.

L'épithélium germinatif de Waldeyer n'est pas autre chose que l'épithélium du cœlome prenant, en vue de son évolution ultérieure, un caractère histologique spécial qui le différencie.

Ces modifications apparaissent, chez l'embryon humain dès la quatrième semaine (Waldeyer).

L'épithélium germinatif de Waldeyer au début de la cinquième semaine, chez l'homme, s'épaissit et se dispose en deux ou trois assises de cellules.

Dans l'épaisseur de ces assises apparaissent bientôt des éléments cellulaires qui se distinguent des cellules voisines par leur taille et par leur forme sphérique.

Ces éléments dont le protoplasma est abondant et granuleux possèdent un noyau volumineux et pourvu d'un riche réseau de chromatine. Ce sont les ovules primordiaux de Waldeyer (ovoblastes ou grandes cellules sexuelles).

En même temps le stroma mésodermique sur lequel repose l'épithélium germinatif commence à proliférer d'une manière très active. Cette prolifération détermine l'apparition d'une saillie allongée connue sous le nom d'éminence génitale ou sexuelle.

Chez l'embryon humain, l'éminence génitale présente au début de la sixième semaine (Waldeyer) à peu près le même volume que le corps de Wolff.

Plus le stade de développement est avancé, plus la limite entre l'épithélium germinatif et le stroma germinatif sous-jacent est imprécise.

Suivant l'expression d'Oscar Hertwig « il se produit un enchevêtrement de l'épithélium et du tissu conjonctif embryonnaire ».

La multiplication très active des éléments cellulaires de l'épithélium germinatif aboutit à la formation d'amas

cellulaires disposés en cordons qui s'enfoncent de plus en plus dans le stroma mésodermique sous-jacent.

Découverts par Pflüger ces cordons de cellules ont reçu le nom impropre de « tubes de Pflüger ».

Ces formations, avec le stroma conjonctif qui les entoure et qui, même à ce stade, continue à proliférer activement, forment la partie essentielle de la couche corticale de l'ovaire.

Les tubes de Pflüger sont constitués par deux catégories de cellules : 1° de grosses cellules sphériques à noyaux volumineux, ce sont les ovules primordiaux ; 2° de petites cellules qui, par des divisions répétées et nombreuses, constituent les cellules folliculeuses, futures cellules de la granulosa.

Le tissu conjonctif qui entoure les tubes de Pflüger les enserre, les étrangle et finit par les diviser en follicules indépendants. Chacun de ces follicules est constitué par un ovule entouré d'une couche de cellules folliculaires.

Le développement ultérieur du follicule est assez connu pour qu'il ne nous soit pas besoin d'insister davantage.

#### D.— *Développement du testicule.*

De même que l'ovaire, le testicule tire son origine de l'épithélium germinatif de Waldeyer.

Tout le mécanisme de la formation du testicule est calqué sur celui de la genèse de l'ovaire.

Les éléments spécifiques du testicule dérivent directement de l'épithélium germinatif tandis que ses conduits excréteurs proviennent du rein primordial.



E. — *Orientation sexuelle. Descente  
des glandes génitales.*

A part l'ébauche de la glande surrénale dont l'évolution fera l'objet d'un chapitre spécial, nous nous sommes jusqu'à présent trouvé uniquement en présence d'une série d'ébauches génito-urinaires.

Chez un embryon humain de huit semaines on trouve les organes suivants : le rein recouvert par la glande surrénale ; le rein primordial fixé à la paroi abdominale par un méso se prolongeant jusqu'au diaphragme (ligament diaphragmatique de Kölliker).

Du rein primordial part un autre repli péritonéal, connu sous le nom de ligament inguinal du rein primordial.

Ce repli péritonéal va constituer chez le mâle le ligament de Hunter ; chez la femelle il constitue le ligament rond de l'ovaire.

Enfin, suivant le sexe considéré, on trouvera le testicule ou l'ovaire.

A cette phase du développement, il est difficile de savoir si l'on est en présence d'un organe mâle ou femelle ; macroscopiquement en effet, ces deux ébauches ont de grands points de ressemblance.

Pour arriver à une détermination certaine du sexe de l'organe, l'examen histologique s'impose.

Les organes génitaux définitifs se constituent de la façon suivante : Dans le sexe masculin, la portion antérieure ou génitale du rein primordial fournit la tête de l'épididyme. Elle est constituée par plusieurs tubes à direction transversale (canaux efférents) venant déboucher

dans le canal du rein primordial. Ce canal est ainsi transformé en canal déférent.

Entre le canal déférent et le testicule, on peut trouver de petits canaux contournés et un certain nombre de corpuscules de Malpighi atrophies.

Les deux formations mentionnées persistent chez l'adulte à titre de vestige embryonnaire et sont connues sous le nom de canaux aberrants de l'épididyme et de paradidyme de Giraldès.

En outre de ces modifications morphologiques du rein primordial et de son canal, aboutissant à la constitution de l'épididyme, du canal déférent et des organes rudimentaires, un facteur d'ordre mécanique intervient qui assure la situation définitive des glandes génitales : c'est l'ensemble des phénomènes qui accompagnent la descente des glandes génitales.

Vers la huitième semaine le testicule se trouve encore haut situé dans la cavité abdominale contre la colonne lombaire.

Au troisième mois le testicule descend dans le grand bassin.

Au cinquième et sixième mois on le trouve à la face interne de la paroi abdominale au voisinage de l'anneau inguinal.

Le testicule dans sa descente suit un diverticule péritonéal ou prolongement vaginal.

Au neuvième mois, c'est-à-dire à la fin de la vie embryonnaire la descente de la glande génitale est terminée.

Le mécanisme suivant lequel s'effectue la descente du testicule est expliqué de différentes manières.

Les anciens auteurs attribuent le rôle principal au liga-

ment inguinal de Kolliker ou gubernaculum de Hunter. Ce cordon formé de tissu conjonctif et de nombreuses fibres musculaires lisses exercerait sur la glande une véritable traction, soit par contraction des fibres lisses, soit par raccourcissement des fibres conjonctives.

O. Hertwig donne une explication tout autre. Pour lui le changement de position du testicule est fonction de l'inégal accroissement des différents organes situés dans cette même région.

Les organes à accroissement très actif semblent s'éloigner des organes à croissance plus lente.

Pour Forgues, enfin, l'agent principal de l'abaissement du testicule serait la rétraction plus ou moins prononcée du cordon cellulaire de Soulié. Celui-ci occupe le futur canal inguinal dans toute sa longueur et c'est sur lui que vient s'insérer l'extrémité inférieure du gubernaculum de Hunter.

Chez l'embryon humain de sexe féminin la portion antérieure du rein primordial va donner naissance à un organe rudimentaire : le parovaire. Il est inclus dans le ligament large entre l'ovaire et le canal de Müller. Au point de vue embryologique le parovaire est donc l'équivalent morphologique de l'épididyme.

Le segment postérieur du rein primordial donne le paroophore inclus comme le parovaire dans le ligament large. En somme, dans le sexe féminin, le rein primordial tant par sa partie antérieure que par sa partie postérieure ne donne naissance à aucun organe important au point de vue fonctionnel, mais simplement à des organes rudimentaires inclus dans le ligament large, et apparemment sans fonction remarquable.

Au point de vue anatomo-pathologique, il faut se sou-

venir que ces organes sont susceptibles de donner naissance à des formations kystiques.

Les modifications du canal de Müller sont les plus importantes à connaître étant donné que c'est de ce canal que doivent dériver toutes les voies génitales de la femme.

Ainsi, la partie du canal de Müller située dans le bord du ligament large donne naissance à la trompe de Fallope.

De la partie du canal de Müller contenue dans le canal génital, dérivent, par un processus de fusion, l'utérus et le vagin. Il faut enfin ajouter qu'il existe pour l'ovaire un processus de migration analogue à celui qui aboutit à la descente du testicule.

#### F. — *Développement des organes génitaux externes.*

Il nous reste à traiter la question du développement des organes génitaux externes.

La connaissance du développement de ces organes nous est nécessaire pour deux raisons. L'analyse anatomo-clinique commence à indiquer la possibilité d'un rapport entre ces vices de conformation et les modifications de glande surrénale. Nous-même au cours de notre description clinique du *syndrome génito-surrénal*, nous aurons maintes fois l'occasion d'insister sur les différents vices de conformation possibles de la sphère génitale externe.

Pour prendre une notion exacte de ces divers vices de conformation, il nous paraît utile de faire une incursion rapide sur le terrain de l'embryologie de ces organes ; c'est effleurer en même temps la question de l'hermaphroditisme.

De même que les glandes sexuelles, les organes génitaux externes ont une ébauche commune. Ils proviennent

d'un rudiment primitif connu sous le nom de tubercule génital.

Le *tubercule génital* est représenté par une petite proéminence située sur le bord antérieur (génital) du cloaque. Le *sillon génital* se trouve à sa face inférieure du tubercule, il est limité par des replis proéminents désignés sous le nom de *replis génitaux*.

Autour du tubercule génital et du cloaque il existe un bourrelet circulaire : le *bourrelet génital*. A ce stade qui correspond à la huitième semaine il n'est pas encore possible de faire le diagnostic certain de la nature du sexe de l'embryon.

*La différenciation des ébauches* (tubercule génital, replis génitaux, sillon génital) tendant à établir la forme définitive des organes génitaux externes *n'apparaît qu'à partir du quatrième mois*. A cette date, dans le sexe féminin se font jour les modifications suivantes :

Le tubercule génital va former le clitoris ; les bourrelets génitaux vont indiquer les grandes lèvres ; les replis génitaux dessinent les petites lèvres. Les glandes de Bartholin et l'hymen se forment aux dépens des parois du vagin.

Chez l'homme le tubercule génital se développe davantage et se transforme en pénis ; le sillon urogénital se transforme en urèthre par la soudure des replis génitaux qui l'entourent. Les bourrelets génitaux, en se soudant un peu plus tard sur la ligne médiane aboutissent à la formation du scrotum. Enfin, vers la fin du deuxième mois ou au cours du troisième mois, la portion initiale de l'urèthre modifie sa paroi pour se transformer en prostate.

## II. — Développement de la glande surrénale.

L'étude du développement ontogénique de la glande surrénale a déjà fait l'objet de nombreuses recherches. Les documents embryologiques sont relativement nombreux, mais les auteurs aboutissent à des conclusions discordantes.

A l'heure actuelle, on se trouve en présence de deux écoles.

Pour certains auteurs qu'on peut désigner sous le nom d'unicistes, la glande surrénale dérive d'une seule ébauche.

Pour d'autres, les dualistes, la glande surrénale, constituée par deux substances (corticale et médullaire) tire son origine de deux ébauches bien distinctes.

*Théorie uniciste.* — Tous les partisans de la théorie uniciste ne sont pas d'accord au sujet de l'ébauche qui doit donner naissance à la glande surrénale.

Pour plusieurs d'entre eux, comme von Brunn et surtout Gootschau, la capsule surrénale dérive du mésoderme.

Pour les autres, la glande est d'origine épithéliale. Les partisans de l'origine épithéliale, eux encore, diffèrent dans leurs conclusions quand il s'agit de préciser la provenance de cette ébauche. Pour Janosik, Mikalcovics, Valenti, la capsule surrénale dérive de l'épithélium germinatif. Pour His, Waldeyer, Hoffmann, Aichel, la surrénale doit être considérée comme une formation prenant naissance aux dépens des restes du corps de Wolff.

Enfin, pour Semon, la surrénale tire son origine des conduits du pronéphros.

*Théorie dualiste.* — Parmi les dualistes, les mêmes divergences existent s'il s'agit de préciser de quels feuil-

lets ou de quelle région dérivent les deux ébauches. Pour Remach, Kœlliker, Braun, Balfour, Mitsukuri et Minot, la substance corticale est d'origine épithéliale et en ce cas, l'épithélium qui va être son point d'origine, dérive lui-même de l'épithélium germinatif de Waldeyer (Inaba, Fusari, Srdinko, Wiesel, Brauer) ou de l'épithélium des conduits des organes excréteurs, pronéphros, mésonéphros (Weldon, Hoffmann, Rabl).

Quant à la substance médullaire, tous les dualistes sont d'accord pour lui attribuer une origine sympathique.

#### A. — *Développement de la substance corticale.*

Schématiquement, chez les vertébrés supérieurs, le développement de la glande surrénale s'effectue de la manière suivante.

L'ébauche de la cortico-surrénale dérive de la *zone surrénale*.

Que devons-nous entendre par ce terme? Soulié divise l'épithélium coelomique qui tapisse la face interne du mésonéphros — épithélium qui donne naissance à la glande sexuelle et à la glande surrénale — en deux zones :

Une interne, la *zone* ou *région surrénale*; l'autre externe, la *zone* ou *région génitale*.

Bien que cette division soit tout à fait schématique, ainsi que cet auteur le reconnaît lui-même, l'aspect un peu spécial de cette zone surrénale permet en quelque sorte de la différencier de la zone génitale. C'est ainsi que chez les oiseaux et les mammifères elle est à peu près lisse, que chez les ruminants et les rongeurs, elle est, au contraire, sillonnée par de nombreuses dépressions.

Au point de vue topographique, la zone surrénale est

comprise entre la racine du mésentère et la zone génitale ; en hauteur, elle s'étend jusqu'au voisinage du sommet du corps de Wolff.

Chez les vertébrés supérieurs, la partie inférieure de la zone surrénale s'étend jusqu'à l'origine de l'artère omphalo-mésentérique ou mésentérique supérieure.

Les éléments de l'épithélium cœlomique de la zone surrénale commencent à proliférer et donnent naissance à de petits nodules épithéliaux entourés par le mésenchyme environnant. Ils ne tarderont pas à se mettre en contact avec les veines rénales afférentes du mésonéphros qui sont à leur proximité.

Cette série de nodules issus de la très active prolifération de la zone surrénale, reste très peu de temps diffuse dans le stroma mésenchymateux ; les modules vont bientôt se réunir en un ilot unique et homogène.

La réunion de ces boyaux épithéliaux a lieu, chez un embryon de 8 millimètres, au vingt-huitième jour.

Mais de nouveaux nodules en même temps se forment et entrent en relation avec les différents organes voisins : glomérules, tubes wolffiens, organes génitaux, foie, etc.

Il nous paraît nécessaire de noter que de la connaissance de ces rapports des boyaux épithéliaux avec les organes environnants sont nées d'assez nombreuses théories d'après lesquelles, la glande surrénale tirerait son origine des parois veineuses, du mésonéphros, etc.

Des recherches de Soulié il ressort très nettement qu'il n'existe aucune parenté génétique entre ces différents organes et l'ébauche de la cortico-surrénale mais qu'il s'agit de simples rapports de voisinage, de simples connexions.

A ce sujet et très judicieusement, Soulié fait la remar-



que suivante : « D'ailleurs, si intime que paraisse le contact entre l'ébauche corticale et ces divers organes, on peut toujours reconnaître une cloison mésodermique interposée. Seules les relations avec l'organe génital sont si étroites qu'on ne peut différencier son tissu de la surrénale... »

Cette ébauche corticale, au fur et à mesure qu'elle devient plus nette par multiplication des cellules épithéliales commence à être pénétrée par les éléments médullaires.

L'accroissement de l'ébauche corticale se fait aux dépens des éléments cellulaires les moins différenciés. Ces éléments se trouvent vers la périphérie adossés à l'enveloppe fibreuse de la future glande. L'ensemble de toutes les cellules à reproduction très active est localisé à la périphérie de l'organe et constitue la zone glomérulaire. C'est de cette zone que tirent successivement leur origine la zone fasciculée et la zone réticulée.

De tout ce que nous venons de dire au sujet du développement de la corticale, résultent les faits suivants :

1° La substance corticale de la surrénale ainsi que la glande génitale, tire son origine de l'épithélium cœlomique.

2° La prolifération de l'épithélium cœlomique qui va donner naissance à la substance corticale a lieu à proximité de l'épithélium germinatif de Waldeyer.

Or, comme au point de vue morphologique il n'existe pas une limite précise entre l'épithélium germinatif et l'ébauche de la cortico-surrénale, il se pourrait très bien que la susdite zone surrénale de Soulié ne soit que la zone génitale (épithélium germinatif) elle-même orientant son développement dans le sens surrénal plutôt que dans le sens génital.

Alfred Gallais

3° Des recherches de Soulié il résulte qu'entre l'ébauche de la corticale et les organes environnants il n'existe aucune relation ontogénétique mais bien que ce rapport est simplement un rapport de voisinage.

4° Fait capital et qui, du reste, s'explique par leur communauté d'origine, la cortico-surrénale et la glande génitale ont des relations si étroites qu'on ne peut parvenir à différencier leurs tissus.

Outre les si étroites relations qu'elle permet très nettement d'entrevoir, entre les cellules de la cortico-surrénale et les cellules germinatives du testicule et de l'ovaire, l'étude embryologique de la corticalité nous explique la dissémination si variée de l'appareil surrénal accessoire.

En effet, ainsi que nous l'apprennent un grand nombre d'auteurs, les capsules accessoires se rencontrent dans les régions les plus différentes.

On les trouve dans la région rénale, dans le pancréas, dans le foie, le long des vaisseaux spermatiques, sur le trajet du cordon, au voisinage de l'épididyme, dans les bourses, dans le ligament large et dans le hile de l'ovaire.

Cette dissémination si variée s'explique facilement si l'on tient compte des relations embryonnaires multiples de l'ébauche de la corticale.

#### B. — *Développement de la médullaire.*

L'origine de la substance médullaire est encore une question très délicate.

Dans le rapide exposé historique qui a été tracé plus haut, nous avons vu que les dualistes admettent sans hésitation l'origine sympathique de la médullaire.

Au premier abord on est tenté de croire que la question est complètement élucidée, mais lorsqu'on pousse l'analyse plus loin on s'aperçoit rapidement du contraire.

En réalité les phases du développement de la corticale sont bien plus nettes et mieux connues que les phases du développement de la substance médullaire.

Si l'on envisage le problème au point de vue de la biologie générale on se trouve en présence d'un fait qui est en contradiction flagrante avec la loi de la spécificité cellulaire.

Si c'est d'une ébauche nerveuse que dérive la médullaire, nous devons assister à la transformation d'une cellule nerveuse en une cellule glandulaire.

Semblable transformation serait un fait vraiment unique, on n'a jamais eu l'occasion de l'observer ailleurs.

D'autre part, les unicistes, pour défendre leur théorie, émettent l'hypothèse que la substance médullaire ne représente pas autre chose qu'un stade ultime de l'évolution corticale.

Mais à cette manière de voir Soulié oppose cette objection: « ... Si la substance médullaire est le stade ultime de l'évolution de la substance corticale, il doit être possible de saisir tous les stades intermédiaires. »

Soulié dans cet ordre d'idées et en se basant sur un grand nombre de recherches personnelles refuse à la substance médullaire une origine nerveuse et admet après Kohn que la médullaire dérive de l'épithélium glandulaire para-sympathique.

D'après cette manière de voir qui est celle de Balfour, Wiesel, A. Kohn et de Soulié, la substance médullaire n'est pas envisagée comme directement dérivée du système sympathique mais comme prenant naissance d'une forma-

cion juxtaposée au sympathique et en connexion intime avec lui.

Suivant l'expression de Balfour, la substance médullaire se constitue de la « partie glandulaire des ganglions sympathiques ». Les éléments cellulaires qui vont donner naissance à la médullaire surrénale, au lieu d'évoluer vers le type nerveux évoluent vers un type cellulaire tout à fait spécial isolé et décrit par Kohn sous le nom de cellules chromaffines.

Comment se constitue, ou mieux comment s'individualise la cellule chromaffine ? Existe-t-il des types intermédiaires entre cette cellule et la cellule sympathique ?

Quand il s'agit de donner une réponse à cette question d'un intérêt si capital, les auteurs comme Swale Vincent et Soulié se bornent à de simples considérations hypothétiques sans apporter aucun fait à l'appui de leur manière de voir.

D'après ces derniers, au voisinage de l'ébauche du système sympathique abdominal, il existe des éléments cellulaires particuliers impossibles à distinguer lors de leur origine des autres cellules embryonnaires (cellules para-sympathiques de Soulié) mais portant en elles-mêmes des caractères bien différents et en rapport avec leur évolution vers un type caractéristique, « la cellule chromaffine ».

En d'autres termes, la cellule chromaffine tire son origine de la cellule para-sympathique de Soulié.

Mais à quoi correspond cette cellule para-sympathique ? Ou du moins, s'il est impossible de la différencier des cellules sympathiques embryonnaires, quelles sont les phases intermédiaires entre la cellule para-sympathique de Soulié et la cellule chromaffine de Kohn ?

A toutes ces questions, aucune réponse n'est fournie par les auteurs cités plus haut.

C'est à Husnot que revient le mérite d'avoir élucidé quelques points concernant l'origine de la substance médullaire.

Husnot, par une étude plus histogénique qu'embryologique et par des techniques appropriées, arrive à décrire et à figurer le type intermédiaire entre la cellule sympathique et la cellule chromaffine.

Comme la description du développement ontogénétique de la médullo-surrénale donnée par Husnot diffère complètement de celle qu'avaient donnée Wiesel, Kohn, Swale Vincent et Soulié, il paraît nécessaire de la résumer.

A deux mois et demi environ, apparaissent des groupes d'éléments cellulaires *émanés d'une façon indubitable des ganglions sympathiques* qui vont donner naissance à la substance médullaire.

Les éléments cellulaires se reproduisent très activement, pénètrent dans les vaisseaux, et tout en continuant à proliférer s'entourent d'un protoplasma au sein duquel apparaît progressivement la chromaffinité.

Les cellules nerveuses qui, on le sait, se trouvent, en règle générale, dans la médullo-surrénale, pour Husnot semblent naître sur place. Leur formation, pour lui, se ferait aux dépens de cellules qu'il est au début impossible de différencier de celles dont l'évolution aboutit finalement à la cellule médullaire.

Comme on le voit, la médullo-surrénale, d'après le premier groupe d'auteurs, tire son origine directement des ébauches sympathiques abdominales, tandis que pour d'autres auteurs elle se développe aux dépens de formations juxta-sympathiques, ou mieux, para-sympathiques.

Mais comme ceux qui admettent l'origine directe de la médullo-surrénale, appuient leur assertion sur des faits morphologiques ; nous inclinons plutôt vers cette manière de voir.

## CHAPITRE III

### **Aperçu histologique et histo-chimique de la glande surrénale**

La glande surrénale est, on le sait, formée de deux substances : la substance corticale et la substance médullaire.

Dans la substance corticale on peut distinguer au point de vue histologique trois couches ou zones qui sont de la périphérie vers le centre : la glomérulaire, la fasciculée et la réticulée.

Ces différentes couches se caractérisent par la disposition des éléments cellulaires, par leur forme, par leurs produits d'élaboration.

#### LA SUBSTANCE CORTICALE

I. — *Zone glomérulaire.* — La disposition des éléments cellulaires de la glomérulaire varie avec l'espèce animale considérée. Chez certains animaux (chien, cheval), les cellules de la glomérulaire prennent une disposition arciforme. Chez l'homme il s'agit d'amas cellulaires pleins.

Les cellules de cette zone sont habituellement polyédriques. Mais, la forme du corps cellulaire, de même que

la structure du cytoplasma et du noyau peuvent revêtir des aspects très variables. A cause de ce polymorphisme des éléments cellulaires de la glomérulaire, il est très difficile d'établir un type cytologique de la cellule de cette zone.

Ainsi dans cette cellule, le cytoplasma peut, chez l'homme, se présenter tantôt sous un aspect homogène, tantôt sous un aspect spongiocytique. D'après Bernard et Bigart, l'aspect spongiocytique prédomine. D'après nos recherches personnelles, effectuées sur un grand nombre de surrénales humaines nous avons remarqué la prédominance de l'aspect homogène.

Le noyau de ces cellules est d'habitude unique et de taille moyenne. Cependant, dans certaines cellules, il est possible de remarquer la présence de deux noyaux. Au point de vue de ses réactions tinctoriales, on peut distinguer dans la glomérulaire deux sortes de noyaux : *noyaux clairs* (Vialleton, Delamare) et *noyaux foncés* (Guieyette, Delamare). En effet sur une coupe colorée par l'hématéine-éosine orantia, ou mieux par l'hématoxyline ferrique suivant le procédé de Benda ou de Heidenhain, on est frappé par le contraste de colorabilité existant entre ces deux catégories de noyaux. A côté des vésicules nucléaires qui apparaissent fortement colorées en noir par la laque hématoxylinique, coloration si intense qu'on ne peut plus distinguer aucun élément intranucléaire, nous constatons la présence d'autres noyaux très peu colorés et vésiculeux.

Mulon, en appliquant la méthode de Rogoud sur la corticale de cobaye décrit des formations mitochondriales. Ces formations se présentent avec l'aspect de bâtonnets disséminés sur tout le champ cellulaire.

Dans les cellules glomérulaires qui contiennent de la



graisse, ces bâtonnets occupent les travées cytoplasmiques qui délimitent les gouttelettes de graisse.

II. — *Zone fasciculée.* — Dans cette zone les cellules se disposent sous forme de cordons tendant à se diriger vers le centre de l'organe. Guieyette, chez le cobaye, distingue dans la fasciculée deux couches : la couche externe ou spongieuse et la couche interne ou fasciculée proprement dite.

Une pareille disposition ne se trouve pas dans la corticale de l'homme. Les cellules de cette couche sont plus volumineuses que celles de la couche précédente et atteignent environ 20  $\mu$ . Sur une coupe dégraissée, le protoplasma présente une structure alvéolaire. Si la pièce qu'on examine n'a pas été passée par les dissolvants de la graisse (alcool, xylol, chloroforme, etc.), et a été préalablement colorée par le Soudan III ou Scharlach R, on remarque à l'intérieur du corps cytoplasmique, un nombre variable de gouttes graisseuses. Dans le réticulum cytoplasmique et surtout sur les points nodaux de ce réticulum, Ciaccio a décrit de petites granulations acidophiles. Mulon dans ce même réticulum et par la méthode de Rogoud, retrouve comme dans la glomérulaire des formations mitochondriales. Dans cette zone, ces formations sont plus nombreuses, elles sont d'aspect plus polymorphe.

Un autre caractère de ces cellules, c'est la sidérophilie. Certaines cellules ont tout leur corps cytoplasmique fortement sidérophile. De pareils éléments cellulaires sont considérés par Mulon comme des cellules arrivées à maturité et remplies d'une prosécrétion qui représente le stade d'activité et de transformation des mitochondries.

III. — *Zone réticulée.* — Les éléments cellulaires dans cette zone, au lieu d'être disposés en cordons comme dans

la zone précédente, par leurs anastomoses en différents sens constituent un réseau cellulaire dont les mailles sont occupées par des capillaires. Au point de vue cytologique, les cellules de cette zone présentent, à peu près, les mêmes caractères que celles de la zone précédente; elles en diffèrent cependant par la présence du pigment.

#### LA SUBSTANCE MÉDULLAIRE

La substance médullaire est constituée par des cellules polygonales beaucoup plus volumineuses que celles de la zone réticulée. Elles mesurent environ 25 à 30  $\mu$ .

Ces éléments présentent un noyau vésiculeux avec un réseau de chromatine très net; ce noyau occupe toujours une position excentrique dans le corps de la cellule. Ces cellules dénommées par Stilling *cellules chromophiles* et plus tard par Kohn *cellules chromaffines* se caractérisent surtout par leurs granulations cytoplasmiques (*grains chromaffines*). Les granulations chromaffines se caractérisent par leur manière de se comporter vis-à-vis des substances colorantes, et les différents réactifs histochemiques. Sur l'animal vivant, les grains sont visibles mais incolores. Sur les pièces cadavériques on ne peut pas les mettre en évidence étant donné qu'aussitôt après la mort de l'animal, les granulations se dissolvent et disparaissent. Sous l'action des sels de chrome elles brunissent, d'où leur nom. Elles sont insolubles dans l'acide acétique, le xylol, l'éther. L'alcool absolu les dissout. En présence de l'acide osmique à 1 %, les grains chromaffines d'abord brunissent et un peu plus tard deviennent complètement noirs. Cette réaction ferait penser qu'il s'agit

d'une substance grasseuse, mais pourtant ce n'en est pas une car les grains ne se dissolvent pas dans les dissolvants ordinaires de la graisse (E. Grynfeltt). Vis-à-vis des substances colorantes ces grains se comportent de la façon suivante. Ils ne se colorent pas par l'hématéine, mais par l'hématoxyline ferrique ; suivant la méthode de Benda ou de Heidenhain ils prennent la laque hématoxylinique.

L'éosine les teinte faiblement mais quelquefois ils restent incolores et dans ce cas, si la pièce a été fixée par un fixateur à base de bichromate (Zenker, Tellyesniezky, Müller) elles apparaissent avec une couleur jaunâtre. Ces grains présentent une affinité très marquée pour le violet de gentiane qui les colore en violet, pour la safranine et le rouge Magenta qui les colore en rouge vif. Par les bleus basiques d'aniline (bleu polychrome de Unna, bleu de toluidine, thyonine) elles prennent une teinte verte métachromatique. D'après Laignel-Lavastine, ces granulations chromaffines en présence du nitrate d'argent (méthode de Cajal) deviennent complètement noires.

Cet auteur fait remarquer que *in vitro* une goutte de solution d'adrénaline réduit le nitrate d'argent sous forme de fines granulations. D'après Ciaccio les grains chromaffines sont en partie acidophiles et en partie basophiles ; pour lui ces grains peuvent prendre deux aspects différents suivant leur stade évolutif : jeunes, elles contiennent de la substance adrénalogène et donnent avec l'acide chromique et les bichromates alcalins la réaction de Henle (réaction chromophile) ; arrivés à maturité, ils sont constitués par de l'adrénaline et donnent la réaction de Vulpian (coloration verte par le perchlorure de fer). A ces granulations qui présentent la réaction macroscopique de Vul-

pian, Ciaccio donne le nom de *sidéraffines*. Tout récemment Mulon met en évidence les mitochondries des cellules chromaffines. Ces mitochondries paraissent être de nature différente de celles de la corticalité car pour les mettre en évidence par la méthode de Rogoud on doit faire le mordantage dans l'alun de fer à chaud (Mulon).

Outre la cellule chromaffine, élément caractéristique de la médullo-surrénale, on trouve encore dans cette substance des cellules nerveuses probablement de nature sympathique. La présence de cellules nerveuses dans la médullaire n'est pas admise par tous les histologistes. Certains de ceux qui les ont observées les considèrent comme des éléments inconstants. Pour Dogiel, la cellule nerveuse est un élément constant de la surrénale mais qui occupe des positions différentes ; ainsi, il affirme avoir constaté ces éléments dans la zone réticulée et même dans la partie interne de la fasciculée. Laignel-Lavastine met en évidence par la méthode de Cajal, dans la médullaire, des cellules nerveuses de type réticulé et admet avec Vialton l'existence d'une membrane endothéliale. Husnot décrit et étudie l'évolution des éléments nerveux de la médullaire et affirme avoir rencontré parfois de véritables ganglions nerveux inclus dans la médullaire.

Delamare admet la présence de cellules nerveuses, dans la surrénale, mais fait remarquer que « le nombre des cellules nerveuses est d'ailleurs très variable, suivant les espèces, les individus et suivant les histologistes... »

Quant à nous, nous croyons que pour pouvoir affirmer la présence ou l'absence des éléments nerveux dans la surrénale humaine il est absolument nécessaire de pratiquer des coupes en série. En effet, si ces éléments nerveux existent réellement, mais s'ils sont répartis au sein

de la glande et avec trop d'économie, un examen ne portant que sur une partie de l'organe peut intéresser justement l'endroit où ils n'existent pas. A l'aide de ce procédé on peut très souvent trouver des cellules nerveuses dans la médullaire.

Avant de terminer nous devons ajouter que la médullo-surrénale est très vascularisée. Les capillaires sanguins sont beaucoup plus volumineux et plus dilatés que ceux de la substance corticale. Enfin, très souvent on peut constater la présence d'îlots de substance corticale emprisonnés en pleine médullaire.

Ainsi constituée, la glande surrénale est entourée d'une *capsule fibreuse* en très grande partie formée de fibres colagènes. Par la fuschiline de Weigert on peut mettre en évidence de rares fibres élastiques. Par le mélange de van Gieson on aperçoit de rares fibres musculaires lisses. Guieyesse, Sabrazès, Husnot ont signalé la présence de matzellen et de rares cellules plasmatiques.

Au sein de cette couche fibreuse, très souvent on observe des vaisseaux lymphatiques nés entre les cordons de la fasciculée, et des filets nerveux qui se résolvent dans les différentes zones du parenchyme glandulaire.

En outre et le plus souvent en dehors de cette couche fibreuse, on peut constater sur des coupes en série la présence de petits ganglions nerveux, un peu tombés dans l'oubli depuis Alezais et Arnaud mais sur lesquels a très justement insisté Sezary.

Quant aux vaisseaux des surrénales ils forment un riche système bien étudié par Vialleton.

Leur présence est surtout constatée dans la capsule fibreuse ou dans les travées conjonctives de quelque importance. Ils se résolvent rapidement en capillaires. Après

s'être insinués entre les cordons de la glomérulaire ils se rendent vers la fasciculée en échangeant entre eux d'assez nombreuses anastomoses.

Au niveau de la réticulée, ils multiplient encore leurs communications, se dilatent et forment de véritables lacs sanguins où plongent les cordons cellulaires.

Au niveau de la médullaire, la lumière des capillaires l'emporte encore en surface sur les cellules glandulaires. Une paroi endothéliale limite leur lumière au niveau des différentes zones qu'ils sillonnent dans leur trajet.

La veine centrale parcourt la glande dans son grand axe. Un endothélium soutenu par des faisceaux conjonctifs et des fibres musculaires lisses à direction circulaire, longitudinale ou oblique, constitue avec eux sa paroi. Sezary signale deux faits intéressants : le premier c'est l'interruption fréquente de la paroi fibreuse de cette veine chez les vieillards : le vaisseau est alors formé en des zones limitées, uniquement par son endothélium.

Le second fait à retenir, et il nous semble confirmé par l'anatomie pathologique, c'est la coexistence de l'hyperfonction surrénale, avec des inclusions nombreuses de substance corticale au niveau de la médullaire et « il est très fréquent, ajoute cet auteur, et sans doute normal, de trouver, autour de la veine centrale, un manchon de cellules corticales, entraînées peut-être au cours du développement ontologique. Ce manchon est visible surtout dans les états d'hyperfonction. »

## CHAPITRE IV

### **Etiologie**

Dans l'état actuel de nos connaissances, l'étiologie du syndrome génito-surrénal est aussi imprécise que celle de l'hermaphrodisme et des tumeurs de la cortico-surrénale.

Il est pourtant certaines particularités que nous avons pu relever dans les nombreuses observations que nous avons dépouillées.

Un premier fait est le rôle possible de l'hérédité cancéreuse. La mère d'une malade avait une tumeur rétro-péritonéale diffuse. Cette tumeur fut laissée en place comme inopérable au cours de l'intervention. Dans une autre observation le père du sujet est mort de cancer de l'estomac.

Dans certains cas l'hérédité nerveuse peut être incriminée. La tante d'une malade s'est suicidée, le père d'une autre était alcoolique avant son mariage (obs. XII). Meixner a signalé comme tares physiques dégénératives des ascendants et des collatéraux, le bégaiement. Le malade dont il s'agit avait lui-même un bec de lièvre. Enfin, il faut attirer l'attention sur les cas I et II d'Ogston, où, à six ans de différence, les deux sœurs sont atteintes dès leur naissance de pseudo-hermaphrodisme féminin externe, avec tumeurs des surrénales. Atteintes du même syn-

drome, elles meurent, le même jour, de complications intestinales analogues.

Mais dans d'autres observations, au contraire, les auteurs prennent le soin de dire qu'il n'existait aucune malformation sexuelle familiale, et que les parents étaient apparemment bien constitués.

Bref, la notion d'hérédité dans ces cas est aussi obscure que dans l'étiologie générale des tumeurs.

Il n'en est pas de même de la notion de sexe.

Il est incontestable que le sexe féminin est de beaucoup le plus souvent en jeu. Il serait prématuré aujourd'hui de faire une statistique. Les observations sont probablement plus nombreuses que celles que l'on retrouve dans la littérature médicale, et elles ont pu passer inaperçues, pour deux raisons.

La première est que les pseudo-hermaphrodites bien souvent ne vont pas consulter le médecin. La seconde c'est que le diagnostic de tumeur de la surrénale n'est presque jamais fait, la mort reste souvent inexpliquée, et les publications anatomo-pathologiques sont la plupart du temps dépourvues de toute description clinique.

Qu'il nous suffise de dire que les cas où le syndrome a été observé chez l'homme forment une minorité infime ; on peut s'en rendre compte à la lecture de nos observations.

L'âge du début de l'affection est aussi difficile à préciser à cause de la lenteur de l'évolution, à cause aussi de l'insidiosité du début. Souvent même, la première période qui semble bien être une phase d'hypersthénie, et d'euphorie, est regardée par les malades comme une période de santé remarquable.



Il faut noter que la plupart du temps on a affaire à de petites filles de trois à onze ans.

Les pseudo-hermaphrodites peuvent mourir dès leur naissance, ou vivre de longues années.

Avant de fixer des points aussi délicats, il faut attendre de nouvelles observations, mais surtout des observations plus précises.

La plupart des malades sont nés à terme, on ne signale la syphilis ni dans leurs antécédents héréditaires ni dans leurs antécédents personnels.

Les antécédents personnels des malades sont d'ailleurs bien pauvres. La rougeole et les maladies communes de l'enfance, dans quelques rares cas, sont signalées avant l'apparition des premiers signes fonctionnels.

Dans les années qui ont précédé le début de l'affection, certaines femmes ont pu mener à bien plusieurs grossesses normales, mais dans ces cas, c'est peu de temps après la dernière couche que furent constatés les tout premiers symptômes.

Nous ne saurions insister davantage sur un problème dont la solution ne peut que résulter de recherches méthodiques ultérieures.

## CHAPITRE V

### Etude clinique

Ainsi que nous l'avons vu par l'étude du développement de l'appareil génito-urinaire et des glandes surrénales (substance corticale) les appareils sexuels mâles et femelles (glandes génitales, canaux excréteurs, organes génitaux externes), proviennent d'ébauches primitives communes.

D'autre part au cours du développement ontogénique les canaux excréteurs des deux sexes coexistent constamment.

Les particularités précédentes rendent possible l'existence de malformations sexuelles. Parmi les nombreuses malformations observables dans cet ordre de faits en clinique, un certain nombre relèvent d'une discordance évolutive entre les organes génitaux internes et externes.

Un appareil sexuel peut coexister avec une partie d'un autre appareil sexuel mâle ou femelle. Dans ces cas, la dystrophie désignée sous le nom d'hermaphrodisme est alors constituée.

On dit qu'il y a hermaphrodisme vrai lorsque les deux glandes sexuelles coexistent ; très longtemps contestée chez l'homme, cette forme d'hermaphrodisme fut même

niée par Pozzi en 1890. A l'heure actuelle certains auteurs : Zimmermann, Stephan, Aragon, Villemin, Taruffi, Garré, Guéricolas, André Petit et Laignel-Lavastine sont moins affirmatifs dans cette dénégation. Pozzi lui-même, dans la 4<sup>e</sup> édition de son *Traité de gynécologie*, semble admettre l'existence de l'hermaphrodisme vrai.

L'étude de l'hermaphrodisme ne rentre pas dans le cadre de notre travail, nous ne saurions prendre parti ; disons toutefois que parmi les observations que nous venons de citer, il en est où nous n'avons pu trouver la seule preuve, qui, à notre avis puisse servir de critérium : l'examen histologique de ce que les auteurs considéraient comme les glandes génitales. Notre opinion est confirmée par l'histoire du cas de Heppner paru en 1870 et qui jusqu'à 1905 fut considéré comme le seul cas intangible d'hermaphrodisme complet. C'est alors que Meixner, en reprenant l'étude histologique des pièces de Heppner, conclut que le soi-disant testicule était « indubitablement » une surrénale accessoire.

Elle occupait, du reste, la place typique que leur avait décrite Marchand.

Quant au pseudo-hermaphrodisme, il est réalisé dans plusieurs circonstances. La première est la simple combinaison, plus ou moins parfaite d'ailleurs, des canaux sexuels mâles ou femelles, et de leurs annexes avec les glandes génitales de l'autre sexe. Le caractère histologique de la glande génitale présente donne alors son nom au sexe véritable du sujet. Mais la différenciation sexuelle n'est pas seulement constituée par la conformation anatomique des organes génitaux ; elle s'accuse encore par l'apparition de caractères sexuels dits « secondaires ». Sous ce terme indiqué par Hunter et Darwin, on désigne

les attributs morphologiques sexuels dont l'ensemble caractérise l'habitus général de l'homme et de la femme.

Tels sont pour l'homme l'hypertrichose, l'hypersthénie musculaire et nerveuse, le timbre grave de la voix et la virilité du caractère ; et pour la femme, la menstruation, la gracilité de la voix, l'adiposité, la gynécomastie, et ce que dans un travail antérieur sur le gigantisme nous avons proposé de désigner sous le nom de « Féminisme mental » (1).

Dans les faits que nous nous proposons d'étudier, nous constaterons que ces caractères sexuels secondaires concordent plus ou moins avec l'aspect et la structure des organes génitaux.

C'est ainsi que le même sujet peut tenir et du type féminin par l'opulence de sa poitrine, la conformation de son cou, son adiposité générale, et du type mâle par la physionomie des traits, l'hypertrichose de la face et du corps, la conformation du larynx, le timbre de la voix, une musculature puissante et l'énergie du caractère.

Ces remarques faites, dans les observations que nous allons rapporter, il ne s'agit dans un premier groupe de faits, que de pseudo-hermaphrodites, mais leur déviation sexuelle est caractérisée par un degré de différenciation plus ou moins avancé.

Dans une seconde catégorie de malades, il s'agit d'individus de sexe bien déterminé ; mais à un âge plus ou moins précoce apparaît dans ces cas un ensemble de phénomènes qui sont la caractéristique à la fois de la maturité féminine (adiposité), et même de la ménopause (amé-

1. Alfred Gallais. *Gigantisme et inversion sexuelle. Le Féminisme mental* (présentation de malade). Soc. de Psychiatrie, séance du 18 janvier 1912, « L'Encéphale », févr. 1912, n° 2, p. 187.

norrhée) et de la puberté masculine (hypertrophie clitoridienne, hypertrichose, voix masculine, instinct sexuel masculin, violence, hypersthénie musculaire et nerveuse), ces derniers symptômes donnent aux malades un cachet tout spécial, aussi les groupons-nous sous le titre de « Virilisme surrénal ».

Dans une troisième catégorie nous étudierons des malades chez qui les manifestations de ce genre sont moins accusées, où même chez qui on ne relève souvent qu'un élément ou deux du syndrome (dysménorrhée, aménorrhée complète, hypertrichose, adiposité) cette forme est désignée sous le nom de « Forme menstruelle ».

Enfin il faut, nous semble-t-il, faire une place à part à certains faits de tumeur surrénale compliquée de grossesse tubaire. La coexistence des deux faits est digne de remarque et la présence de la tumeur aggrave encore le pronostic de l'anomalie gravidique.

### *PREMIÈRE FORME CLINIQUE*

#### **I. — Le pseudo-hermaphrodisme surrénal**

Nous n'avons pas à étudier les cas d'hermaphrodisme glandulaire.

Nous avons vu plus haut que l'ébauche des organes génitaux internes est double : tout embryon possède à la fois les canaux de Müller et les canaux de Wolff. La bisexualité embryonnaire est donc à une certaine période du développement un fait normal. Plus tard, si la glande sexuelle a évolué vers le type ovaire, les canaux de Müller seuls persistent et les canaux de Wolff se résorbent en partie. Ils ne laissent comme témoins de leur existence

éphémère que les formations que nous avons énumérées au chapitre du développement. Si, par anomalie, les canaux de Wolff persistent, il en résultera un hermaphroditisme partiel (tubulaire). Quant aux organes génitaux externes, ils dérivent, au contraire, d'une même ébauche paire et symétrique. Si nous partons d'un stade d'indifférence sexuelle, nous pouvons rencontrer des cas de pseudo-hermaphroditisme rappelant une première étape du développement dans laquelle se fait l'abouchement du canal uro-génital à la partie antérieure du cloaque. Cette communication se fait par la fente uro-génitale. Un deuxième stade est constitué par le type féminin (fig. 1.) Alors on trouve un cloisonnement du canal uro-génital en deux portions secondaires : urèthre et vagin s'ouvrant séparément dans la fente uro-génitale. Les replis génitaux qui circonscrivent cette fente (petites lèvres) et les bourrelets génitaux qui bordent la partie génitale du cloaque (grandes lèvres) sont une caractéristique de ce stade évolutif. A un stade plus avancé, le tubercule génital (clitoris) s'hypertrophie progressivement pour former le pénis, tandis que le canal uro-génital se prolonge en gouttière uréthrale sous la face inférieure de cet organe.

En même temps les plis génitaux qui bordent cette ébauche uréthrale se soudent de plus en plus derrière elle pour la transformer en urèthre. Selon que cette soudure est plus ou moins accusée l'urèthre s'ouvre soit à la base, soit à la face inférieure du pénis (fig. 2) (hypospadias, périnéo-scrotal, pénien) soit à un stade ultime à l'extrémité même de l'organe (type mâle). La réflexion des mêmes plis génitaux à la face supérieure du tubercule génital, après avoir formé le capuchon du clitoris, aboutit à la formation d'un organe analogue (prépuce).

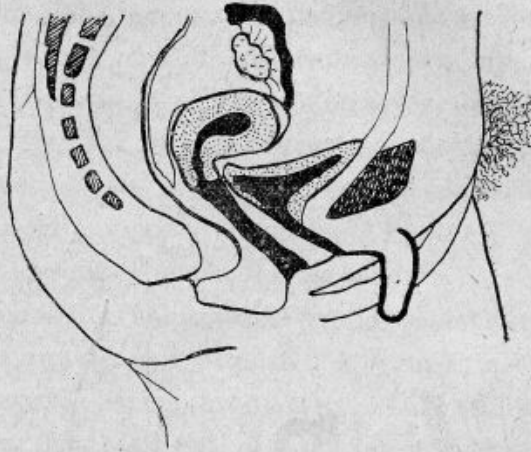


FIG. 1. — Pseudo-hermaphrodisme féminin externe.  
(Hypertrophie du clitoris).

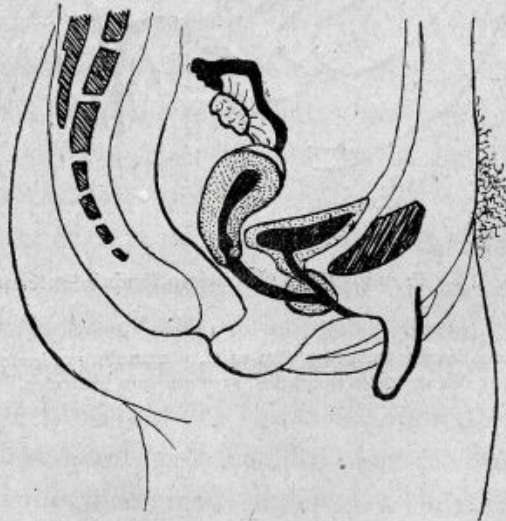


FIG. 2. — Pseudo-hermaphrodisme féminin externe.  
(Hypertrophie du clitoris ;  
persistance du canal uro-génital ; apparition d'une prostate).

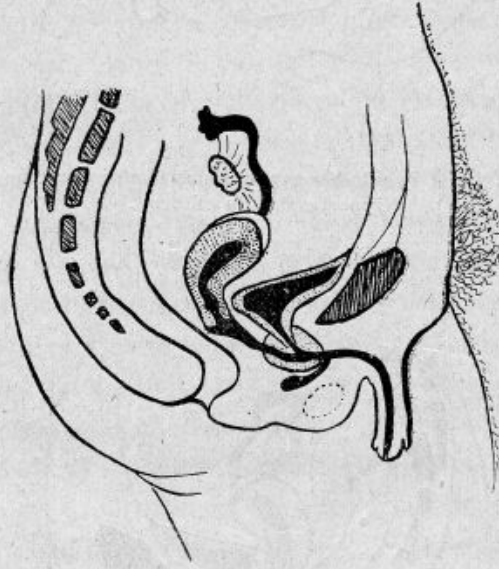


FIG. 3. — Pseudo-hermaphrodisme féminin externe.

Soudure des grandes lèvres ; formation d'un urèthre masculin ; présence de la prostate et des vésicules séminales, scrotum sans testicules.



La formation des bourses et l'annexion de vésicules séminales et d'une prostate correspondent à une évolution plus parfaite (fig. 3). Chez la femme, ce dernier organe est représenté par les glandes para-uréthrales de Skén. On voit donc que le type féminin et le type masculin des organes génitaux externes, ne sont en réalité que deux degrés d'une même évolution ascendante.

Nous nous croyons autorisé par la constatation de cette évolution rapidement esquissée à grouper nos observations de pseudo-hermaphrodisme surrénal dans des cadres analogues. Toutefois afin d'éviter des redites et pour rendre les caractéristiques cliniques plus frappantes, nous décrirons tout d'abord les cas où la différenciation est le plus avancée pour terminer par les cas frustes.

Dans un premier groupe de faits, par l'examen des organes génitaux externes, on croit avoir affaire à un homme. L'urèthre est assez complètement formé ; mais c'est toujours un hypospade de degré plus ou moins avancé. Le scrotum, la vaginale sont bien conformés. A la palpation on peut sentir dans le scrotum des amas graisseux simulant les testicules (témoin le cas de Krokiewicz). Si on pratique le toucher rectal, on peut ordinairement percevoir une prostate, et dans des cas plus rares (par exemple, le cas de Crecchio) des vésicules séminales.

La présence des organes féminins peut être établie, dans ces cas, au cours d'une intervention ou à l'autopsie. Quant aux caractères sexuels secondaires, ils participent à la fois du sexe véritable (adipose, menstruation possible faisant croire à une hématurie) et du sexe apparent (hypertrichose à systématisation masculine, présence de moustaches, de barbe en collier, poils sur l'abdomen et les cuisses).

La voix, la conformation du larynx, le caractère, l'instinct sexuel sont masculins. Dans leurs rapports sexuels, ces individus se comportent en hommes. La verge est susceptible d'érection ; une éjaculation peut se produire, uniquement constituée par du liquide prostatique.

Ce qui amène le malade, c'est fréquemment, s'il s'agit d'un enfant, le développement d'une tumeur lombaire ; s'il s'agit d'un adulte, c'est plus souvent l'apparition de douleurs thoraciques ou lombaires, en ceinture, un trouble de l'état mental ou de l'asthénie. On constate alors, à l'examen une tumeur de volume et de consistance variables, pouvant lorsqu'elle est très volumineuse déjeter la base d'un hémithorax en dehors. Elle est mate à la percussion, sauf en avant où elle peut être plus ou moins masquée par la sonorité intestinale. Ordinairement lombaire et logée sous le rebord costal, son bord inférieur est plus facilement appréciable ; il peut descendre au-dessous d'une ligne horizontale passant par l'ombilic, et s'étendre en dedans presque jusqu'au niveau de la ligne blanche.

Dans d'autres cas la tumeur est pelvienne, elle revêt alors les caractères cliniques d'une tumeur ovarienne, ainsi qu'on peut s'en rendre compte par la palpation, le toucher rectal et les procédés d'examen génital que permettent les malformations sexuelles.

Nous avons, autant qu'il nous était possible, classé les observations de pseudo-hermaphrodisme qui suivent par ordre d'intensité décroissante.

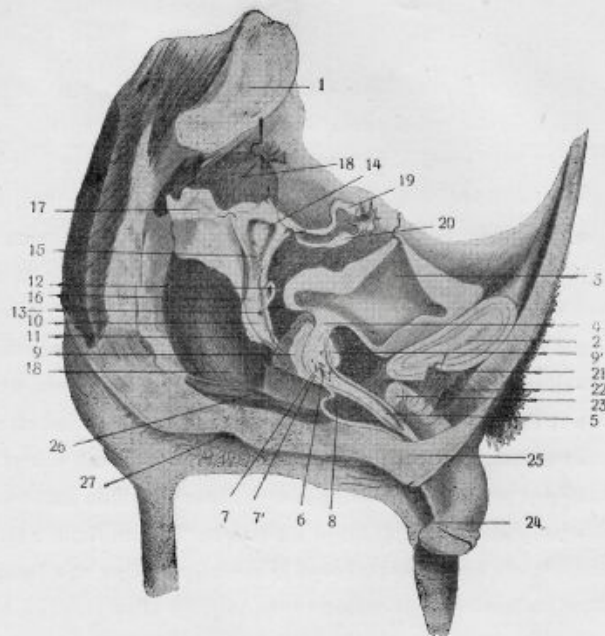


FIG. 4. — Cas de Grecchio.  
(Coupe sagittale après enlèvement de l'os iliaque droit).

1. Face latérale du sacrum ; 2. Face latérale du pubis gauche ; 3. Vessie ouverte ; 4. Col de la vessie ; 5. Urèthre ouvert ; 6. Ouverture du vagin au veru montanum ; 7, 7'. Ouverture des canaux éjaculateurs ; 8. Bulbe de l'urèthre ; 9, 9'. Coupe de la prostate à la partie moyenne ; 10, 11, 12. Vésicules séminales rudimentaires en arrière du vagin ; 13. Ouverture vaginale de la vésicule séminale gauche ; 14. Canal de l'utérus ouvert ; 15. Col de l'utérus, arbre de vie ; 16. Orifice externe de l'utérus ; 17. Ligament large gauche laissant voir par transparence l'ovaire et la trompe ; 18. Rectum ; 19. Trompe gauche ; 20. Ovaire gauche et ses ligaments ; 21. Muscle ischio-caverneux ; 22. Muscle bulbo-caverneux, dont l'insertion inférieure est sectionnée et érignée en haut ; 23. Corps caverneux droit coupé près de son origine ; 24. Ouverture de l'urèthre hypospade ; 25. Lambeau cutané érigné en bas ; 26. Sphincter de l'anus ; 27. Anus.

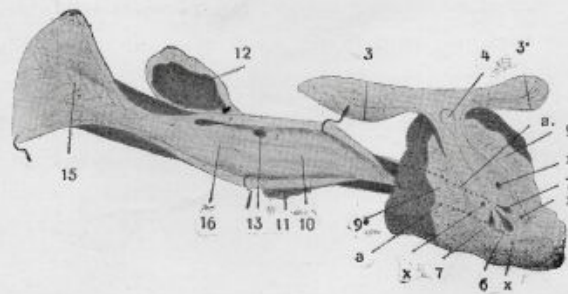


FIG. 5. — Cas de Grecchio.  
Même description que pour la figure précédente.

aa'. Ce pointillé indique le trajet du vagin à l'intérieur de la prostate.  
X. X. X. X. Quatre cryptes situées asymétriquement dans la portion prostatique.

OBSERVATION I

**De Crecchio.** — Sopra un caso d'apparenza virile in una donna (*Il Morgagni*, 1865, p. 151).

Il s'agit d'un adulte dont le corps était apparemment tout à fait masculin (fig. 4). Il avait une moustache et une barbe bien fournies. Dépourvu de seins, il était très musclé, et une abondante toison de poils recouvrait la poitrine, la ligne blanche, les avant-bras, le dos des mains, les membres inférieurs. Il était en outre, porteur d'un clitoris, ayant l'aspect d'un pénis (fig. 4) ; le gland était bien conformé, et un prépuce muni de son frein l'abritait. On notait une petite fente sur la face inférieure du gland ; elle partait de l'extrémité distale, pour aboutir au côté droit du frein. L'urèthre s'ouvrait à l'extrémité distale de cette fente. Cet urèthre était d'apparence masculine et pourvu d'un bulbe et d'une prostate de dimensions normales. Dans sa portion prostatique et latéralement s'ouvraient des deux côtés des canaux éjaculateurs, malgré l'absence de testicules.

Sous le clitoris, il existait une petite vulve bordée de petites lèvres rudimentaires et de grandes lèvres plissées longitudinalement et se rejoignant au dessus du clitoris. Sur la ligne médiane de l'urèthre prostatique un petit orifice donnait accès dans un vagin aboutissant lui-même à un utérus bien conformé mais petit. Les trompes et les ligaments larges étaient normaux (fig. 5). Les ovaires étaient petits et leurs follicules de Graaf étaient en état de régression.

Les capsules surrénales étaient le siège d'une très notable hypertrophie.

## OBSERVATION II

**Heppner.** — Ueber den wahren hermaphroditismus beim Menschen (*Archiv. für anatomie und Physiologie*, 1870, p. 679).

En 1858 mourut un enfant qui avait vécu deux mois quoique venu avant terme (Paul Bogdanoff) (fig. 6), mort d'anémie avec œdème cérébral et pulmonaire. Les organes génitaux externes ont l'aspect masculin. Le *scrotum* est divisé en deux moitiés par un raphé. Ses deux moitiés couvrent la racine du *pénis*, qui dans ses parties inférieures présente un sillon longitudinal aboutissant à une fente où peut passer l'extrémité d'une sonde.

Dans l'épaisseur du périnée, cette fente se sépare en urèthre et *vagin*. La *prostate* entoure l'extrémité de l'urèthre et du *vagin*.

Le *vagin* a une longueur de 2 centimètres et aboutit à un *utérus* normal.

*Trompes et ovaires* bien développés. Dans le *ligament large*, au-dessous de chaque ovaire, un *corps glandulaire* que nous considérons comme un testicule : long de 7 millimètres et épais de 2 millimètres, à gauche ; seulement long de 4 millimètres à droite et plus éloigné de l'ovaire qu'à gauche. L'examen microscopique montra qu'il s'agissait bien d'ovaires et de testicules. C'est donc un cas unique d'hermaphrodisme complet.

Plus tard Slawjankis, Meixner ont repris l'étude des dessins histologiques de Heppner et pratiqué de nouvelles coupes. Pour ces derniers auteurs, les prétendus *testicules* étaient de *volumineuses surrénales accessoires*.

« Le cas de Heppner, dit Meixner, longtemps tenu pour le seul exemple d'hermaphrodisme complet est analogue au mien ; la figure représentant la structure du testicule gauche que donne Heppner ne permet pas le moindre

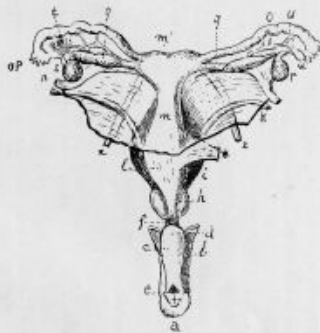


FIG. 6. — Cas de Heppner. Organes génitaux de l'enfant Paul Baglanow décrit comme type d'hermaphroditisme vrai.

A, Gland \* B, Corps caverneux ; c, Utricule ; d, Balbe de Ductus ; e, Ouflet de Testicule ; f, Perinée masculin ; g, Prénal ; h, Vésic ; i, Epididyme ; l, Vagin ; m, Clitoris ; n, Fond de Vagina ; o, Treppe de Fallope ; p, Ouflet de la trompe ; q, Ovaire ; r, Ligament utéro-ovarien ; s, s, Testicules ; t, Epididyme ; u, Hydatide de Morgagni ; v, Ligaments ronds ; \* Ligaments utéro-ovariés.

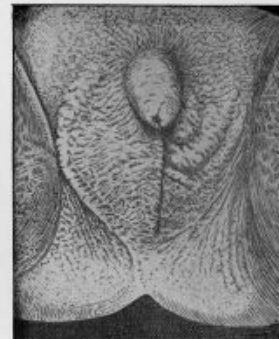

FIG. 7. — Cas de Maigner.

(Pseudo-hermaphroditisme féminin externe).

doute : il s'agit indubitablement d'une surrénale accessoire, qui du reste occupait la place typique décrite par Marchand. »

### OBSERVATION III

**Meixner.** — Zur Frage des Hermaphroditismus (*Zeitschrift für Heilkunde*, 1905, XVI, p. 318).

Enfant ayant un bec de lièvre; normalement développé, il avait des *organes génitaux externes masculins* (fig. 7). Le scrotum séparé en deux parties par un septum ne contenait *pas de testicule*. Pas trace de canal inguinal ni de processus vaginal. *L'aspect des organes génitaux internes est féminin* : ligament large et corps analogues à des ovaires et à des testicules. Un examen plus approfondi montra des *organes mâles bien développés* : urèthre avec prostate, vésicules séminales et canaux déférents. L'examen microscopique montra que les formations regardées comme des ovaires et des trompes étaient les testicules et les épидидymes, tandis que ce qu'on pensait être les testicules étaient des *surrénales accessoires* : zone fasciculée et au centre zone réticulaire, surtout développée.

Les surrénales de l'enfant étaient de grosseur normale : dans la droite on trouva une hémorragie récente. La gauche ne présentait presque pas de substance médullaire.

### OBSERVATION IV

**Fibiger.** — Beiträge zur kenntniss der weiblichen Scheinwittertums. Cas I (*Virchow's Archiv*, 1905, vol. CLXXI, p. 1).

Homme de 68 ans, menuisier, mourut trois semaines après son entrée de tuberculose pulmonaire ; n'ayant pas fait son service militaire; il est impossible de connaître sa vie antérieure.

*Pénis atrophié, urèthre s'ouvre au périnée; scrotum atrophié séparé par son raphé en deux moitiés, pas de testicules ; rares poils au pubis ; taille 143 centimètres, poids 39 kil. 5, extrémités supérieures et inférieures féminines ; l'aspect cependant est celui d'un homme (fig. 8). Moustache fournie ; peu de barbe ; seins un peu plus développés que chez l'homme ; peau de la région ano-génitale fortement pigmentée ; organes génitaux externes sont ceux d'un homme ; hypospadias du deuxième degré.*

A l'ouverture du ventre, les *organes génitaux semblent ceux d'une femme ; utérus, trompes, ovaires et ligaments larges ; pas trace de testicules, non plus que dans les canaux inguinaux.*  
*Prostate.*

L'urèthre entre sa partie prostatique et sa partie membraneuse présente une fente longue de 1 centimètre qui est l'orifice d'un vagin s'étendant derrière la prostate et la vessie jusqu'à l'utérus ; le vagin atteint en haut un périmètre de 7 centimètres, long de 5 centimètres, paroi de 2 à 3 millimètres d'épaisseur.

Utérus normal ; trompes de 10 centimètres. *Les ovaires fibreux ne présentent nulle part de corps jaune ou de kyste.* Les parovarium sont normaux ; on ne trouve pas de *surrénale accessoire.* Les deux *surrénales sont très grosses ;* parenchyme mou et brun foncé, foie infiltré de graisse, larynx de type masculin.

Au microscope (*1.100 coupes d'ovaires*) les ovaires ne présentent aucun follicule, pas trace de corps jaune, ni d'hémorragie, ni d'amas de pigments, ni de corps blancs typiques ; par contre des corps fibreux à la limite des substances médullaire et corticale ; les parovarium sont normaux. On ne trouve pas de trace des conduits de Gartner ; prostate de structure normale ; pas de glande de Cowper ni de vésicules séminales, ni de canaux déférents.



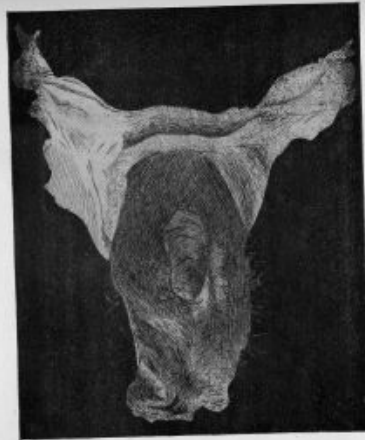

FIG. 8. — Cas de Fibiger (cas I).  
Organes génitaux extérieurs de *Tetranychus bimaculatus*, élevés comme hommes et non comme femelles.

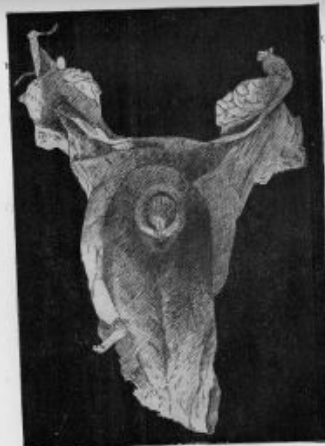

FIG. 9. — Cas de Fibiger (cas II).  
Organes génitaux extérieurs de *Tetranychus bimaculatus*, élevés comme hommes et gardés de jure mâles.

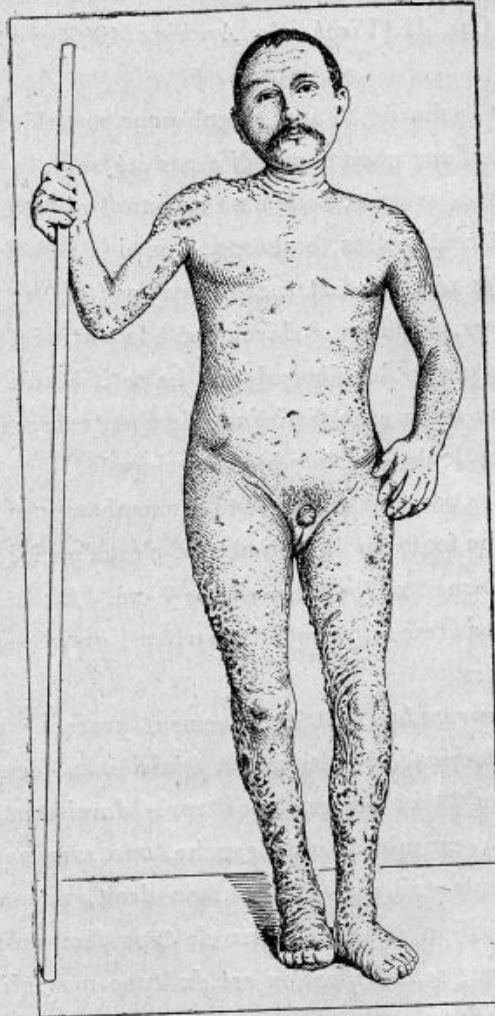

FIG. 10. — Cas de Fibiger (cas II).  
Pseudo-hermaphrodite féminin externe.

OBSERVATION V

**Fibiger.** — Beiträge zur Kenntniss der weiblichen Scheinzwittertums. Cas II (*Virchow's Archiv.*, 1905, vol. CLXXI, *Loc. cit.*).

Gardien de jardin de 47 ans, soigné pour pemphigus exfoliativus et mort d'une pneumonie. N'a pas été soldat ; a eu trois enfants qu'après sa mort sa femme reconnut n'être pas de lui. Taille de 151 centimètres, barbe peu fournie ; peu de poils au pubis ; *organes génitaux externes masculins* (fig.9 et 10) ; pénis de 4 centimètres, prépuce peu développé à la partie inférieure du gland ; *hypospade* du deuxième degré. *Le petit bassin renferme des organes en'apparence féminins* ; ligaments larges, ovaires, pas trace de testicule, *prostate* bien développée.

A l'union des portions prostatique et membraneuse de l'urètre s'ouvre une fente de 12 millimètres, c'est l'orifice du vagin qui atteint l'utérus : sa longueur est de 7 cm. 1/2 ; utérus long de 5 cm. 1/2, pas trace du canal de Gartner ; ovaires sans corps jaunes ou blancs.

*Les deux surrénales sont extrêmement grosses* : larges de 8 centimètres, hautes de 5 centimètres, épaisses de 3 centimètres, pesant chacune 29 et 30 grammes après durcissement dans l'alcool. Sur la capsule du rein gauche, *une surrénale accessoire* ; pas d'autre ailleurs. Au poumon droit, pneumonie au stade d'hépatisation rouge ; *larynx* de type féminin ; pas de pomme d'Adam ; sa *calcification est du type masculin* ; *thyroïde non modifiée*.

Au microscope (500 coupes d'ovaires) on ne peut trouver dans la substance corticale qu'un seul follicule douteux. On rencontre des formations rappelant l'atrésie du follicule primordial.

Les parovarium sont normaux. Dans le stroma ovarien on ne

rencontre aucun élément de la surrénale. Pas trace des canaux de Gartner, ni de glandes de Cowper, ni de vésicules séminales, ni de canaux déférents. *Prostate* normale.

L'examen des surrénales montre que leur aspect typique n'est conservé qu'à la périphérie de l'organe. Au centre, cellules de taille variable, irrégulièrement disposées, si bien qu'il est impossible de distinguer la corticale de la médullaire. Dans certains points ces cellules sont nécrosées ; bien conservées ailleurs. Dans beaucoup d'amas cellulaires on distingue du pigment jaune et une grande quantité de graisse. Les amas cellulaires sont séparés par des tractus conjonctifs plus ou moins denses ; tissus très vasculaire.

Sa femme, interrogée, rapporta qu'il s'était marié à 28 ans, qu'il avait eu un *instinct sexuel bien développé, et qu'il était porté vers les femmes*. Il a toujours eu un caractère léger, gai, même pendant sa dernière maladie. On n'a *jamais observé d'hémorragie menstruelle*. Pas d'anomalies sexuelles dans sa famille.

#### OBSERVATION VI

**Fibiger.** — Beiträge zur Kenntniss der weiblichen Scheinwittertüms. Cas III (*Virchow's Archiv.*, 1905, vol. CLXXI, p. 1).

Enfant de 6 semaines 1/2 : gastro-entérite dès la naissance ; il pesait à son entrée à l'hôpital 2.800 grammes, était très faible et mourut vingt-quatre heures après.

Né à terme sans accident. Il avait reçu un prénom masculin. *Les organes génitaux externes ont un aspect masculin* : pénis de 1 cm. 1/2 terminé par un gland en partie recouvert par le prépuce ; celui-ci est court sur les côtés et en dessous du gland. L'orifice urétral est très peu distant de l'extrémité de la verge ; on peut parler d'*hypospadias, mais du degré le plus faible*. Scrotum sans raphé, tandis que derrière lui le raphé périnéal

est saillant. Testicules et cordon ne s'y trouvent pas et on ne les sent nulle part. Le bassin contient des organes génitaux en apparence féminins : utérus, trompe, ovaire, ligaments larges et ronds sont bien conformés. Prostate bien développée entoure l'urèthre. Nulle part on ne trouve trace des testicules, épидидymes, vésicules séminales et vaisseaux déférents. Orifice vaginal comme dans les deux cas précédents ; vagin de 1 cm. 1/2, utérus infantile, ovaires, parovarium normaux.

Sur la face antérieure du ligament large, près de son bord latéral, on trouve un nodule mesurant 2 sur 3 millimètres, c'est une surrénale accessoire.

Surrénales extrêmement volumineuses, recouvrant une grande partie de la face antérieure des reins ; haute de 4 cm. 1/2 en avant, sur 3 cm. 1/2 de large et 2 et 3 centimètres d'épaisseur.

Au microscope : ovaires contiennent des follicules primordiaux et quelques follicules de Graaf.

Dans le hile de l'ovaire gauche se trouve un amas cellulaire qui rappelle la médullaire de la surrénale. Pas trace de canaux de Gartner, ni de vésicules séminales, ni de canaux déférents. Structure des surrénales est normale, la surrénale accessoire du ligament large en possède bien la structure. On ne retrouve pas d'autres glandes accessoires dans les pôles supérieur ou inférieur des deux reins.

#### OBSERVATION VII

**Krokiewicz.** — Ein Fall von Hermaphroditismus spurius femineus completus (*Virchow's Archiv.*, 1896, CXLVI, p. 525).

Nouveau-né de cinq jour mort de broncho-pneumonie. Il avait l'apparence extérieure d'un individu masculin : poids 3.100 grammes ; signes de méningite et foyers de broncho-pneumonie.

*Surrénales aussi grosses que les reins* ; la droite pès : 30 grammes, la gauche 23 grammes. Le petit bassin contient un utérus, des ovaires, des trompes ; ligaments larges et ronds et vagin qui communique avec urèthre périnéal par une ouverture étroite au niveau du veru montanum. *Prostale* présente ; *pénis* de 25 millimètres avec un prépuce et son frein ; *l'orifice uréthral se trouve au milieu du gland*. Scrotum présente un raphé, mais les testicules ne s'y trouvent pas ; ils sont remplacés par un amas graisseux qui les simule un peu. *Verge et scrotum parfaitement conformés* et ne pouvaient permettre le moindre doute sur le sexe de l'individu.

#### OBSERVATION VIII

**Marchand.** — Ueber allgemeine Hyperplasie der Nebenniere und einer accessorischen Nebenniere in Ligamentum latum bei Pseudohermaphroditismus femineus (*Festschrift für Rudolf Virchow*, 1891, t. I, p. 554).

Hermaphrodite spurius femininus mort à 50 ans (taille 156 cm.). Baptisé avec un prénom féminin.

A la puberté il fit changer son état civil, mais avait conservé le costume féminin et les cheveux longs. Il entra à l'hôpital pour des troubles nerveux survenus après une attaque d'apoplexie : on pensa à de la paralysie agitante. Au début on observait un tremblement constant de la langue, de la mâchoire inférieure et des extrémités, surtout du bras droit, mais sans paralysie. A l'hôpital on observa des crises spéciales débutant par de l'hypersécrétion de la salive, puis il s'écoulait du nez un liquide transparent comme de l'eau et abondant, larmes abondantes, puis fort tremblement du bras gauche, ensuite du bras droit, inclinaison de la tête et du tronc en avant, douleurs dans les hanches jusqu'aux genoux. Ces accès étaient suivis d'abat-

tement pendant plusieurs jours. Depuis un an parole indistincte. Ces lésions ne reposaient sur aucune lésion en foyer du cerveau comme le montra l'autopsie.

Il était *hypospade* et *cryptorchide*, mais son habitus bien masculin ne fit pas faire un examen approfondi. L'autopsie montra qu'il s'agissait d'un hermaphrodite *spurius feminineus* remarquablement complet : *gros clitoris* ressemblant à un pénis non perforé avec *hypospadias* ; *scrotum* sans trace de vaginale ; fusion des corps caverneux dont l'extrémité supérieure seule était fendue pour laisser passer l'urèthre ; *prostate* assez volumineuse ; ouverture du vagin au *veru montanum* avec hymen rudimentaire : *utérus* bien formé, *ovaires atrophiés* ainsi que les trompes dont l'orifice interne est fermé et adhérent à l'ovaire. *Le bassin avait un aspect plus masculin que féminin* ; coloration de peau jaune sale ; légère scoliose lombaire. Les *deux surrénales* sont très hypertrophiées ; la gauche mesure 8 cm.  $1/2 \times 6 \times 3$ , la droite 7 cm.  $1/2 \times 6 \times 2$ . Coloration gris brun, avec des saillies plus foncées. Consistance élastique. Sur la coupe de la surrénale gauche on voit en arrière une partie de la glande bien conservée, assez fortement pigmentée en brun. Le reste de la tumeur est formé du même tissu et très vasculaire. Sous l'ovaire gauche se trouve une tumeur ressemblant à un testicule situé dans le ligament large mesurant 5 centimètres de large  $\times 3 \times 3 1/2$  de haut. La terminaison de la trompe lui est adjacente et assez adhérente ; il est formé du même tissu chocolat que la surrénale : c'est donc une *surrénale accessoire colossale*.

Les surrénales sont reliées au plexus solaire par de nombreux rameaux nerveux. Au microscope les deux surrénales et l'accessoire étaient formées du même tissu ; on ne distinguait plus ni moelle ni écorce, cellules groupées entre des tractus conjonctifs, ressemblant à des *cellules de la corticale* ; distribution du pig-

ment irrégulière. La graisse n'est pas aussi abondante qu'elle le semblait à l'œil nu.

Le tissu est cloisonné en lobules par des cloisons fibreuses parties de grosses veinules. L'accessoire était encore plus riche en vaisseaux à parois minces que la principale.

#### OBSERVATION IX

**Engelhardt.** — Ueber einen Fall von Pseudohermaphroditismus femineus mit carcinoma uteri (*Monatsschrift für Geburtshilfe und gynäkologie*, décembre 1900, p. 729-744).

Argenteur de 59 ans, mort d'un cancer utérin. Pendant sa vie il s'était toujours comporté en homme. A 27 ans il épouse une veuve de 43 ans. Il l'avait épousée aussi âgée parce que, disait-il, il n'aurait pu contenter une plus jeune. Il vécut heureux et maritalement avec elle pendant trente ans. Néanmoins il avait avec elle des coïts rares mais actifs. Il avait des érections, mais il ignorait s'il existait une éjaculation. Il entra à l'hôpital pour *asthénie s'accompagnant de dégoût pour tout travail et idées mélancoliques avec envies de pleurer.*

Il avait 1 m. 36 de taille. Sa tête était très grosse, les traits du visage étaient masculins. Il avait une forte barbe en collier et une moustache bien fournie. Expression masculine du visage. Ptosis permanent des paupières et direction des yeux en haut. Voix mâle ; poitrine parfaite de femme (exquisit weiblich) seins très chargés de graisse. Système musculaire et osseux peu développé. Riche panicule adipeux sous-cutané ; abdomen féminin ; peu de poils au pubis ; petit pénis de 4 centimètres de long gros comme le doigt et fendu en avant comme le serait celui d'un *hypospade* ; terminaison de l'urèthre à 3 cm. 1/2 du gland ; le prépuce peu développé se confond latéralement avec les petites lèvres. Le scrotum est représenté par un pli graisseux de la peau.



Testicules et canal inguinal sont absents. Il aurait remarqué peu de temps avant sa mort une hématurie, mais il fut impossible de lui faire dire de quoi il souffrait. Dans la suite il présente des douleurs de ceinture débutant à l'ombilic.

*Diagnostic.* — Cystite hémorragique incurable. Frissons, fièvre ; mort par cachexie progressive.

*Autopsie.* — Individu féminin. Le petit bassin est rempli par une masse carcinomateuse comprenant le col de l'utérus et les annexes. Métastases dans le foie, l'épiploon, le mésentère, le diaphragme, la plèvre droite et propagation à la vessie. Tuberculose (?) pulmonaire. On trouve en outre au pôle inférieur du rein droit une grosse tumeur molle de couleur jaune rougeâtre bigarrée. Cette tumeur à la coupe se montre parsemée de nombreuses cavités séparées par des septa, et pleines de caillots cruoriques, disséminées dans un tissu jaune ressemblant au parenchyme surrénal. L'examen histologique montre qu'il s'agit d'une *tumeur aberrante de la surrénale* (struma aberrans suprarenalis).

Les ovaires ont un parenchyme normal ; ils ont peu de follicules de Graaf et leur degré de développement est peu avancé. Ils ont la grosseur de ceux d'une fille de 12 ans, non réglée. Pas de traces de corps jaunes. Utérus long de 6 centimètres. Vagin normal ouvert dans l'urèthre.

Organes génitaux mâles, bien formés. L'urèthre a 13 centimètres. Corps caverneux présents : à leur extrémité, à l'orifice supérieur de l'urèthre on trouve un organe musculo-glandulaire semblable à une prostate. Le pénis est peu apparent ; seul le gland est visible, le reste est caché par la peau.

#### OBSERVATION X

**Fr. L. von Neugebauer.** — Hermaphroditismus beim Menschen (Hyperplasie des surrénales chez les hermaphrodites féminins), LXV, p. 688. Leipzig, 1908. (*Diar. Prax. Propr. Med.*, n° 24. 357, 21 avril 1904).

L'auteur publie 13 cas d'hermaphrodisme avec lésions des surrénales.

Le cas 794 personnel à Neugebauer concerne l'autopsie d'un enfant mort-né. Cet enfant *hypospade péniscrotal* était cryptorchide. A l'autopsie: *organes génitaux internes féminins*; hypertrophie du clitoris, croissance exagérée des grandes lèvres et *hyperplasie énorme des deux surrénales*.

#### OBSERVATION XI

**Auvray et M<sup>lle</sup> de Pfeffel.** — Fibrome utérin chez un pseudo-hermaphrodite masculin externe. Adéno-angio-lipome concomitant de la glande surrénale gauche (*Bull. et mém. de la Soc. anat. de Paris*, 19 mai 1911, p. 305-306).

La malade, M<sup>lle</sup> M. M..., 72 ans, entre le 11 mars dans le service de M. Auvray à la maison Dubois, pour occlusion intestinale incomplète et, s'étant refusée à toute intervention sanglante, meurt le 19 mars 1911.

Durant son court séjour, on constate la présence de deux tumeurs :

1° D'une tumeur dure, volumineuse, mobile, qui paraît être un fibrome utérin et l'agent de compression de l'intestin.

2° Une autre tumeur, absolument distincte de la première, occupant la région lombaire gauche, qui donne le phénomène du ballottement.

3° Il existe une anomalie des organes externes : *hypertrophie clitoridienne énorme*, 6 centimètres de long, avec présence de *prépuce* et de *gland*, orifice unique s'ouvrant à la base du clitoris et se prolongeant à la face inférieure du clitoris et du gland, qui, jointe aux *caractères sexuels secondaires nettement masculins* : calvitie, hypertrophie du système pileux à la face et sur le corps, étroitesse du bassin, aplasie des mamelles, voix masculine, peuvent faire penser à un pseudo-hermaphrodite hypospade masculin.

A l'autopsie, on constate : 1° Que la *tumeur lombaire* est située en arrière du rein, très facilement énucléable, entourée d'une capsule fibreuse, et paraît devoir dépendre de la *capsule surrénale*.

A droite la *capsule surrénale* est fortement hypertrophiée. La tumeur a environ les dimensions d'une tête fœtale ; elle est de consistance assez molle, mais non liquide ; à la coupe elle est blanchâtre dans sa moitié supérieure, rouge brun et fortement hémorragique dans sa moitié inférieure.

2° Il s'agit bien d'un utérus myomateux, se continuant par un col et un vagin (sans museau de tanche) très atrésiés, et s'ouvrant à l'extérieur, en même temps que l'urèthre dont le sépare un éperon, à l'orifice périnéal unique.

De part et d'autre de l'utérus, on trouve des ligaments ronds, et des annexes qu'on enlève, du côté gauche, pour un examen microscopique.

Les pièces elles-mêmes ont été présentées à la séance de la Société de Chirurgie, le 31 mai 1911, par M. Auvray.

### Conclusion

Dans ces onze cas nous voyons les caractères de virilisme développés au plus haut point ; ils portent sur les organes génitaux eux-mêmes, donnent l'illusion très fré-

quement du sexe mâle. Quant aux caractères sexuels secondaires, ils sont nettement masculins. L'origine des modifications sexuelles primaires remonte aux premiers stades du développement embryonnaire ; quant aux caractères sexuels secondaires, dans cette forme, ils se développent à l'âge de la puberté, et elle peut être précoce.

Dans tous ces cas on trouve des surrénales hyperplasées, des surrénales supplémentaires aberrantes, ou des tumeurs d'origine surrénale, dont nous verrons plus loin la constitution.

## *DEUXIÈME FORME CLINIQUE*

### **II. — Le virilisme surrénal.**

Dans la forme précédente on peut se demander si les anomalies surrénale et génitale ne sont pas une simple coïncidence. Dans la seconde forme clinique, que nous allons maintenant décrire, la tumeur surrénale se développe chez un individu ne présentant pas d'anomalie congénitale des organes génitaux. Mais parallèlement au développement de cette tumeur, apparaissent à un âge plus ou moins précoce, d'une part les caractères sexuels secondaires du sexe véritable, et d'autre part des caractères sexuels secondaires propres à l'homme. Ce fait est d'autant plus remarquable, qu'il s'agit dans la plupart des cas observés jusqu'ici, d'individus du sexe féminin.

Lorsque, plus rarement, la tumeur surrénale survient chez un garçon, on observe, en général, son développement prématuré et nous ne pouvons mieux faire que de renvoyer à la très belle observation de Linser (obs. XXXII).

La marche de cette nouvelle forme clinique du syn-

drome génito-surrénal, dans les observations les plus complètes, présente une *évolution en deux phases*.

Dans *la première* nous observerons les caractères suivants :

Si la malade était déjà réglée, l'*aménorrhée* s'installe s'accompagnant ou non de douleurs pelviennes. A ce moment peuvent survenir des *nausées* et des *vomissements*. A la suite de ces premiers troubles, le *tissu adipeux se développe* et apparaissent des *signes d'hypersthénie*, musculaire et nerveuse. Au grand étonnement de l'entourage, la force musculaire se développe anormalement, la jeune fille peut accomplir des travaux d'homme, et elle croit sa santé de plus en plus florissante. En même temps s'installent des *phénomènes nerveux et mentaux bizarres*, très voisins parfois de l'agitation maniaque. L'*instinct sexuel dévie* ; le *caractère se transforme et devient violent*, autoritaire, et des *crises d'angoisse apparaissent*. Au cours de ces crises et dans leur intervalle, on note des phénomènes vaso-moteurs.

En outre, un trouble absolument constant qui peut amener la malade, c'est le développement progressif d'une *hypertrichose à systématisation masculine et de coloration foncée*. Le sujet est porteur d'une moustache très nette, et plus tard d'une barbe en collier ; sur le pubis, la ligne blanche et même dans l'espace inter-mammaire, et parfois sur les membres, existe une toison remarquable.

Un symptôme sur la rareté duquel insistent la plupart des auteurs, mais très précieux quand il existe, c'est la *pigmentation*. Il ne faut pas s'attendre à trouver dans ces cas la pigmentation brune de la maladie d'Addison, non plus que la pigmentation des muqueuses.

Mais on voit dans certaines régions limitées, le front, le bord antérieur des aisselles, mais surtout le dos de l'avant-bras et de la main, une teinte gris sale, diffuse ou parcelle, rebelle aux ablutions.

Il est curieux de rapprocher cette rareté de la pigmentation des téguments et la constance de l'hypertrichose.

Cette période est habituellement très longue ; elle évolue souvent en plusieurs mois.

Elle est suivie d'une *seconde phase* caractérisée essentiellement par l'*amaigrissement* avec apparition de *vergetures* situées surtout au niveau de l'abdomen, de l'aisselle, de l'aîne et de la face antéro-interne des cuisses, et quelquefois sur les seins.

A cet amaigrissement s'associent des *douleurs thoraciques* avec irradiations en ceinture, et quelquefois lombaires, une *asthénie progressive* et très marquée qui peut temporairement rétrocéder sous l'influence de l'*opothérapie surrénale*, et enfin le phénomène capital de cette période, l'*apparition d'une tumeur abdominale ou lombaire* suivant les cas.

A cette période, les phénomènes nerveux et mentaux se transforment. La *malade peut être aboulique* ; sa dépression peut aboutir à l'*idée de suicide*.

En outre, fait très difficile à expliquer, en dehors de toute généralisation médullaire, les *réflexes achilléens et rotuliens peuvent être abolis*.

Les *urines* sont parfois albumineuses mais c'est un symptôme inconstant et fugace. A la période où l'on constate une tumeur et de l'asthénie, le *pouls devient hypotendu* ; l'examen de sang révèle de l'anémie et de la *leucocytose*. Bientôt apparaissent les généralisations et la cachexie terminale. La malade est emportée, dans une crise

de cyanose et d'*asphyxie*, avec ou sans phénomènes infectieux secondaires, et quelquefois des *convulsions*.

Chez les fillettes de 4 à 5 ans, les troubles consistent presque exclusivement en développement précoce avec adipose, hypertrichose et existence d'une tumeur lombaire que l'on pense être un sarcome du rein.

#### OBSERVATION XII

**Personnelle.** — Les troubles nerveux et mentaux dans trois observations personnelles de tumeur primitive de la glande surrénale. Le virilisme surrénal (présentation de coupes). (*Soc. de psychiatrie*, séance du 21 mars 1912.)

*Cas I* (1). — En août 1909 notre collègue et ami Maurice Denis nous pria d'examiner et de suivre à D. la malade dont nous allons rapporter l'observation. Cette malade alitée et dans le décubitus dorsal, était depuis cinq à six mois impotente du fait d'une adiposité généralisée considérable développée en même temps que s'était installée une aménorrhée progressive.

Le développement concomitant d'une hypertrichose luxuriante donnait à son habitus extérieur un aspect remarquablement masculin (fig. 11). La malade à cette époque privée de ses menstruations depuis neuf mois se plaignait de violentes douleurs lombaires, elle accusait une grande asthénie et fréquemment était en proie à des crises d'angoisse.

Voici l'observation telle que nous l'avons recueillie en suivant au jour le jour cette malade si curieuse.

1. Cette malade qui est venue mourir à Lariboisière a déjà fait l'objet d'un travail que nous avons publié en collaboration avec MM. P.-E. Launois et Marcel Pinard sous le titre suivant *Syndrome adiposo-génital avec hypertrichose, troubles nerveux et mentaux d'origine surrénale* (*Gaz. des Hôp.*, 13 avril 1911, n° 43, p. 649).

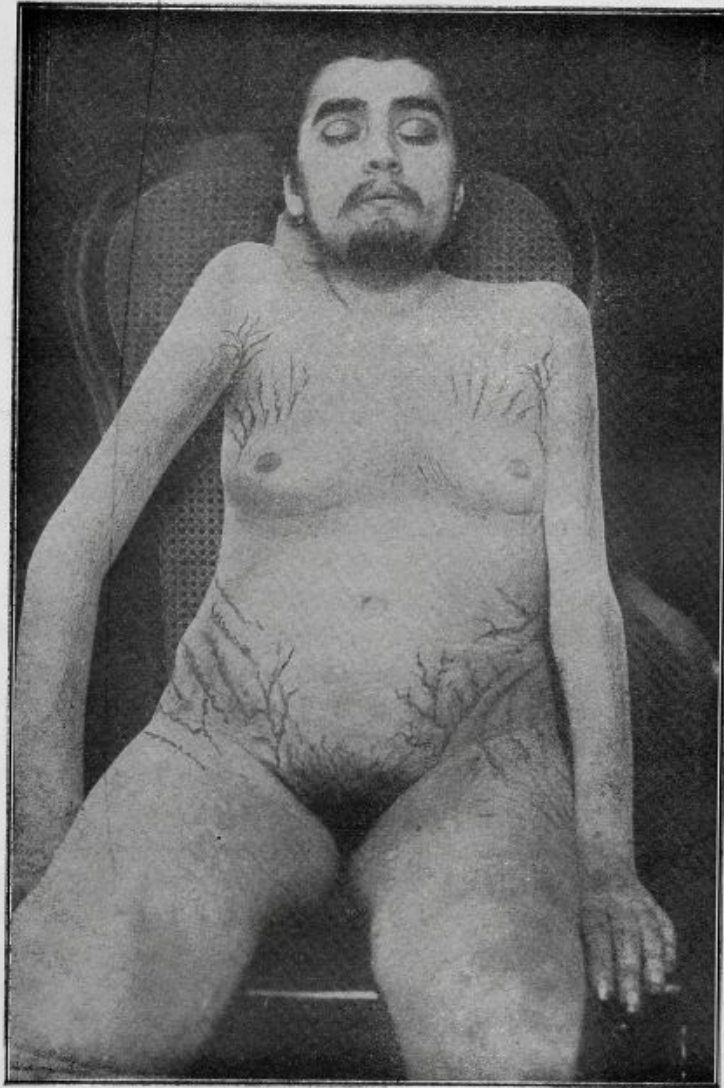

FIG. 11. — Syndrome génito-surrénal (virilisme surrénal).



*Hérédité.* — Le grand-père paternel est mort artério-scléreux à 65 ans.

La grand-mère paternelle est rhumatisante.

Le père intelligent était alcoolique et absinthique avant son mariage; il est d'un caractère impulsif et tenace.

Le grand-père maternel d'un caractère très autoritaire a de fréquentes colères.

La grand-mère maternelle est morte à 55 ans, emphysémateuse.

La mère est arthritique et habituellement bien portante; elle n'a jamais eu de fausse couche. De cette souche sont nées deux filles.

En août 1909, la sœur de la malade est âgée de 17 ans, nous l'examinons soigneusement: Elle tousse fréquemment d'une petite toux sèche, elle a maigri depuis quelque temps et son sommet droit nous apparaît comme suspect. En outre elle est atteinte d'entéroptose avec dilatation caecale et colite membraneuse. Bien qu'elle soit vierge ses ovaires sont sensibles à la palpation abdominale. Elle est bien réglée.

*Antécédents personnels.* — Quant à la malade elle-même sa conception et son évolution fœtale ne se sont signalées par aucun phénomène anormal. L'enfant est née à terme et a été nourrie par sa mère jusqu'à 10 mois et demi.

La première dentition s'opéra sans aucun incident; l'enfant n'a jamais eu de convulsions. Elle fit ses premiers pas à un an et demi.

Sa première enfance ne fut troublée que par une fluxion de poitrine (à 8 mois), une bronchite (à 7 ans) et une rougeole bénigne (à 8 ans 1/2).

La mère pourtant remarqua que de 7 à 10 ans, l'enfant avait quelques tics et qu'elle présentait une tendance aux mouvements choréiformes sans avoir cependant une danse de Saint-Guy véritable.

La seconde enfance, qui se passa en pension, fut tout à fait normale. On nous signale quelques angines sans gravité.

Ce ne fut qu'à l'époque de la puberté que des modifications apparurent dans l'évolution de la jeune fille.

Les *régles* qui apparurent pour la première fois à l'âge de 13 ans furent tout d'abord de *périodicité et de durée normales*, mais elles ne tardèrent pas à devenir *irrégulières et douloureuses*.

Les premiers phénomènes morbides se révélèrent vers 14 ans. A la fin des époques menstruelles, la jeune fille se plaignit de « très fortes coliques » et ces *douleurs abdominales* s'accompagnèrent de *nausées et de vomissements* alimentaires et bilieux.

La durée de l'écoulement menstruel était encore de quatre à cinq jours et le flux sanguin ne présentait rien d'anormal.

Puis rapidement, elle remarqua *des retards mensuels* de plus en plus fréquents et prolongés.

De 14 à 17 ans, elle se fortifie beaucoup, son activité cérébrale se développe rapidement; on remarque dans son entourage que son *idéation et son élocution deviennent très rapides et que son caractère prend une allure très autoritaire*. Elle se sent très *vigoureuse* et dit qu'elle se porte à ravir. En même temps elle sent de plus en plus son *instinct sexuel porté vers le sexe féminin* et cette déviation instinctive lui attire plusieurs ennuis.

En 1907, époque à laquelle elle atteint l'âge de 17 ans, surviennent des *crises nauséuses* dont l'une aurait été suivie de l'expulsion d'un lombric (?). Ces premières crises sont rattachées à la lombricose (?) mais elles prennent bientôt et malgré la médication anthelminthique un caractère un peu particulier.

Elles augmentent de durée, persistent souvent pendant huit jours consécutifs et finissent par devenir subintrantes et continues.

C'est à ce moment que s'installe un *état nerveux spécial*.

Elle a des *inquiétudes morales*, des *crises d'angoisse* s'accom-

pagnant de sensations paroxystiques de gonflement épigastrique, de palpitations cardiaques, d'érythrose faciale et de constriction cervicale, le tout se terminant par des crises de larmes.

La nuit elle a le sommeil agité puis régulièrement elle se réveille vers une heure du matin, angoissée, en proie à la terreur et à l'agitation motrice. Les cauchemars deviennent fréquents et pénibles bien qu'elle n'ait personnellement aucun antécédent éthylique.

La chevelure brunit et en même temps s'accroissent les modifications de l'affectivité et les symptômes de déviation sexuelle. Un peu plus tard elle se met à grossir uniformément dans toutes les parties du corps et cet embonpoint s'accompagne d'une déformation disgracieuse des traits du visage.

En novembre 1908, les règles diminuent pour disparaître complètement en décembre et à mesure que l'aménorrhée devient plus complète le *nervosisme s'accroît* et l'*adiposité augmente*.

A cette époque et malgré son embonpoint considérable et progressif, la jeune fille s'étonne de l'*augmentation parallèle de sa force musculaire*. Elle veut utiliser cette particularité pour se faire maigrir car ses traits se déforment et son visage enlaidit, elle marche tous les jours beaucoup et fait « des lieues sans la moindre fatigue ».

Malgré cette suractivité et un régime d'abstinence l'adiposité générale continue à faire des progrès. Le poids net est alors 75 kilogrammes.

En avril 1909 apparaît par surcroît et sans douleurs lombaires, un *œdème progressif des deux membres inférieurs*. L'urine alors pourtant ne contient ni albumine, ni sucre, mais l'analyse révèle une *élimination considérable de phosphates*.

A cette époque aussi elle subit une véritable *dépilation diffuse* à laquelle fait bientôt suite une *hypertrichose* notable à marche

régulièrement progressive, une moustache naissante orne en très peu de temps la lèvre supérieure.

De plus, aux alternances d'érythrose et de cyanose notées dès le début à la face, et aux membres supérieurs succède une érythrose congestive permanente du visage donnant à la malade un facies véritablement vultueux.

En mai 1909 commence une seconde phase de l'affection, à la période d'hypersthénie musculaire et d'éréthisme génital succède une phase d'asthénie progressive et rapide.

En même temps la peau présente une légère teinte grisâtre. Cette coloration est d'aspect sale, discrète mais néanmoins assez marquée sur les mains et les avant-bras pour que frappée de ses progrès, la malade multiplie les ablutions, mais en vain.

La malade commence aussi à maigrir et en effet on voit apparaître des vergetures au niveau des aisselles et de la face intérieure des cuisses ; mais cet amaigrissement est temporaire.

La malade est soumise sans résultat à l'usage de l'extrait d'ovaires et de tablettes de thyroïdine. Elle peut quitter l'Aveyron, mais si les jambes ont diminué de volume, s'il survient un certain degré d'amaigrissement, la lombalgie apparaît, progressivement augmente et persiste bilatérale.

En juillet l'urine renferme une très légère proportion d'albumine.

En août 1909, époque où nous l'avons longuement suivie, la malade confinée au lit par ses douleurs a encore une adiposité énorme qui rend plus évident un œdème bilatéral des membres inférieurs marqué surtout du côté droit.

L'hypertrichose du visage augmente de nouveau en même temps que l'adiposité et c'est à ce moment que les vergetures sont le plus apparentes.

En s'approchant de la malade nous sommes immédiatement frappé par l'aspect très particulier qu'elle présente : elle donne

autant l'impression d'un homme que d'une femme et paraît d'un âge beaucoup plus avancé que celui qu'elle accuse. Son visage arrondi est animé et assez vivement coloré ; il est éclairé par des yeux très vifs et légèrement exorbités. Le menton est recouvert d'une véritable barbe noire qui se prolonge sur les joues et la lèvre supérieure est ornée d'une moustache de même coloration. Le facies est épais, bouffi, rouge et séborrhéique, recouvert sur le front et les joues de petites pustules d'acné. Les traits du visage sont masculins ; les glandes mammaires sont atrophiées.

En la découvrant on est frappé tout d'abord par l'*adiposité énorme de la malade*. Cette adiposité ne peut être évaluée en poids ; la malade en effet est confinée au lit par des douleurs lombaires dont elle se plaint avant toute chose et qui l'empêchent dans son lit de faire un seul mouvement d'ensemble.

Constamment dans le décubitus dorsal elle ne peut s'asseoir qu'avec l'aide de l'entourage et cet effort s'accompagne d'une recrudescence des douleurs lombaires, d'une angoisse intense et de phénomènes vaso-moteurs. Ces phénomènes sont l'érythrose faciale, la cyanose des extrémités.

On peut encore provoquer sur les téguments le phénomène de la raie dermatographique, mais ce phénomène s'arrête au stade d'érythrose persistante et il n'aboutit pas au stade d'œdème.

On peut ajouter qu'à la palpation la peau semble dure, elle donne la même impression que la palpation de la peau d'un oiseau privé de ses plumes.

Enfin nous notons à cette époque des varicosités veineuses discrètes mais nombreuses sur la face externe des cuisses.

Le pincement des téguments ne se montre pas douloureux.

La malade a 1 m. 51 de hauteur. Son tour de taille est de 0 m. 81.

Alfred Gallais

En outre l'adipose s'accompagne de larges vergetures rougeâtres disposées de façon régulière et radiées au niveau des mamelles et des régions axillaires ; elles sont élégamment ramifiées et nombreuses au niveau de la paroi inférieure de l'abdomen ; elles acquièrent leur maximum d'accentuation en arrière dans la région lombo-sacrée.

Ces déchirures du derme semblent en rapport avec un amaigrissement qui a rapidement succédé à un embonpoint excessif du corps ; *au niveau des membres inférieurs au contraire un œdème marqué*, dans lequel il est toutefois difficile d'imprimer un godet à l'aide du pouce, masque l'amaigrissement. *La peau est sèche, rapeuse, kératosique ; elle présente une teinte grisâtre un peu particulière*, qui, au niveau de la face dorsale des mains et des avant-bras, ne disparaît pas par le lavage. Il n'y a pas de pigmentation des muqueuses.

Les ongles sont longs, cannelés, hippocratiques.

Le cœur est en état d'érythysme mais une auscultation méthodique ne révèle aucune lésion de cet organe.

Le pouls est rapide et hypotendu, il bat à 82 pulsations par minute.

La température est de 37°5.

L'appareil respiratoire fonctionne normalement.

La langue est saburrale et cependant l'appétit est conservé.

Le foie paraît normal à cette époque ; sa matité ne déborde pas les fausses côtes ; on ne note pas de teinte subictérique.

La quantité des urines est un peu au-dessous de la normale. Leur volume oscille autour de 800 centimètres cubes.

Coloration orangée trouble.

Odeur putride.

Densité à 15° : 1026.

Dépôt abondant, dense et grisâtre.

Urée. . . . .	9,35	par 24 heures
Chlorures. . . . .	3,43	—
P <sup>2</sup> O <sup>5</sup> . . . . .	0,80	—
Urobiline . . . . .		traces
Albumine. . . . .		traces
Indican. . . . .		néant
Sucre . . . . .		—
Bile . . . . .		—
Sang . . . . .		—
Pus. . . . .		—
Graisse . . . . .		—

Le sédiment ne contient pas de sang ; il contient quelques leucocytes et de nombreuses cellules plates et ovalaires, quelques débris de cylindres.

La jeune fille est vierge, ses règles sont totalement supprimées depuis décembre 1908.

Les organes génitaux externes sont normaux mais le mont de Vénus est recouvert d'une toison extrêmement abondante et touffue ; une palpation minutieuse à cette époque ne révèle pas de tumeur ni abdominale ni lombaire.

Les phénomènes nerveux et mentaux occupent dans ce tableau une place de premier ordre.

Les réflexes achilléens sont abolis.

Les réflexes rotuliens sont extrêmement faibles le 18 août 1909 et finissent quelques jours plus tard par disparaître complètement.

Les réflexes oculaires sont normaux.

La sensibilité tactile est conservée ainsi que les sensibilités douloureuse et thermique.

Le sens stéréognostic est conservé.

Le réflexe cutané plantaire se fait en flexion à droite, il ne se produit pas à gauche. Il n'y a pas de signe de Babinski.

Le regard de la malade est fuyant, mauvais, méfiant, très mobile.

L'instabilité de son humeur est remarquable, et la jeune fille autrefois très douce est devenue très autoritaire et méchante, elle se met fréquemment dans de violentes colères contre les siens dont l'affection et le dévouement se montrent constamment sans défaillance.

A ces troubles de l'affectivité, il faut ajouter les perturbations de la fonction sthénique ; elles sont considérables. A la phase première d'hypersthénie notée plus haut a succédé une phase d'asthénie musculaire et nerveuse. L'asthénie musculaire est intense et progressive.

La malade qui soulève à grand'peine un poids de 3 kilogrammes à une première épreuve, se fatigue très rapidement et après une ou deux tentatives ne peut arriver à soulever même un poids de 500 grammes.

Les mouvements d'extension et de flexion des membres inférieurs sont pour ainsi dire impossibles lorsqu'on leur oppose une résistance minime.

Les progrès de cette asthénie sont rapides et des examens dynamométriques répétés les révèlent.

A cette myasthénie intense s'associe une psychasthénie considérable, l'idéation est très pénible, l'attention très difficile à fixer.

La malade est en outre aboulique et phobique au plus haut degré.

Elle a des crises fréquentes de basophobie, de mécanophobie et la seule pensée qu'on va lui demander un effort musculaire provoque des crises d'angoisse avec recrudescence de l'érythrose faciale et de la cyanose des extrémités.

Un jour qu'à force de persuasion nous sommes arrivé à la



faire lever, elle s'habille seule mais subitement elle est prise debout d'une crise d'angoisse accompagnée comme toujours de troubles vaso-moteurs et elle s'effondre sur le sol.

Pendant une heure nous assistons au spectacle suivant : Accroupie sur ses membres inférieurs repliés sur eux-mêmes elle dit : « Je ne pourrai jamais me relever. » Plus son entourage veut l'aider, plus elle se sent lourde. Elle nous dit qu'elle a oublié les mouvements à faire pour se redresser. Après isolement momentané de son entourage, et après lui avoir indiqué successivement tous les mouvements élémentaires nécessaires à l'accomplissement du mouvement d'ensemble, elle exécute une partie des ordres, mais la myasthénie qui se surajoute à l'asthénie mentale est un obstacle infranchissable et l'on doit la transporter dans son lit.

Elle menace de se donner la mort, elle réclame un revolver.

Toutefois, il n'y a ni troubles de la mémoire des faits anciens, ni perturbation du jugement.

Frappé par cet ensemble de symptômes et en particulier par les douleurs lombaires, l'asthénie musculaire et mentale, l'hypotension artérielle, les troubles de la fonction pigmentaire, nous avons porté le diagnostic d'affection surrénale mal déterminée et nous avons rapidement institué le traitement opothérapique.

Nous avons administré des glandes surrénales fraîches de génisse à dose progressivement croissante et sous leur influence les troubles nerveux et mentaux se sont très vite améliorés, la teinte gris cendré de la face dorsale des mains et des avant-bras a momentanément rétrocedé.

Quant à l'asthénie musculaire elle aussi a rétrocedé comme on peut le constater par la courbe tracée en fonction du nombre de kilogrammes indiqués au dynamomètre (fig. 12).

Après quelques jours de ce traitement, la malade qui depuis plus de six mois était confinée au lit peut bientôt se lever sans

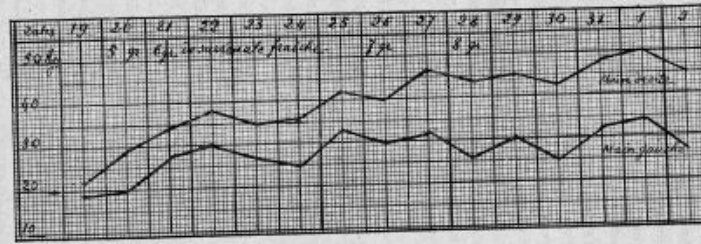

FIG. 12. — Epithélioma typique de la surrénale (substance corticale). Courbe dynamométrique pendant le traitement opothérapique à la deuxième période de l'affection.

Les valeurs indiquées en kg sont celles qui sont marquées sur le dynamomètre (Collin) à l'échelle supérieure correspondant aux fractions, quoiqu'on n'ait pu pratiquer des pressions par le malade (l'échelle correspondante aux pressions étant illisible sur le dynamomètre dont nous disposons).

appui plusieurs heures par jour, elle peut s'habiller; se coiffer seule et même un jour danser avec sa sœur.

Elle se croit en voie de guérison prochaine quand les progrès de l'affection se traduisent par une recrudescence des précédents symptômes.

Vers le début d'octobre apparaît une tumeur lombaire gauche pseudo-fluctuante. C'est alors que la malade entre à Lariboisière dans le service de M. Launois ; elle vient chercher à Paris un soulagement à son état.

Elle entre à la salle Trousseau le 15 octobre 1909.

Le facies est de plus en plus masculin, l'hypertrichose persiste ainsi que l'adiposité et l'on constate maintenant dans l'hypochondre gauche l'existence d'une tumeur volumineuse et bilobée dont le plus grand diamètre est antéro-postérieur, elle paraît subdivisée en deux, elle s'enfonce dans la région lombaire sous les fausses côtes.

L'existence de cette masse non douloureuse à la palpation non plus qu'à la pression est l'objet de discussions nombreuses : les uns la localisent dans la rate, les autres dans le rein gauche, les troisièmes soupçonnent qu'elle peut bien avoir effectivement comme point de départ la glande surrénale correspondante.

La jeune malade n'a toujours pas ses règles depuis près d'un an.

Les douleurs lombaires spontanées sont vives, et l'asthénie est très marquée.

Les muscles sont flasques et atrophiés et cependant il n'existe à proprement parler aucune paralysie. Les sphincters ont conservé leur contractilité, la sensibilité est normale au niveau du tronc et des membres supérieurs; elle est notablement diminuée aux membres inférieurs.

Les réflexes achilléens et rotuliens sont toujours abolis ; il n'y a pas de signe de Babinski non plus que de trépidation spinale.

L'examen électrique fait dans le service de M. Hischmann a fourni les résultats suivants : la contractilité faradique semble presque normale au niveau du membre supérieur droit. Au bras gauche, les muscles du territoire du médian et du radial répondent normalement, les réactions sont diminuées dans la sphère du nerf cubital.

Les réactions faradiques des membres inférieurs sont à peine visibles. Enfin l'exploration électrique ne révèle pas d'inversion de la formule classique.

La malade présente quelques troubles oculaires ; elle ne peut lire par exemple avec l'œil droit, tandis qu'avec l'œil gauche la lecture est encore possible, mais très limitée.

Après l'examen qui fut pratiqué dans le service de M. le Dr Morax, le 22 octobre, on nous remit la note suivante : les pupilles sont égales, leurs réactions sont normales, les milieux de l'œil sont normaux ; il existe une stase papillaire bi-latérale.

L'état mental est toujours le même, lui aussi.

La malade est toujours bizarre, capricieuse, angoissée, émotive. Elle pleure facilement.

Elle est toujours déprimée et phobique, elle a de plus quelques idées mélancoliques.

La mémoire est paresseuse mais le jugement est resté intact.

Une nouvelle analyse d'urine nous a fourni les enseignements suivants :

Volume en vingt-quatre heures : 600 centimètres cubes.

Réaction alcaline.

Densité : 1018.

Aspect trouble.

Coloration jaune verdâtre.

Odeur putride.

Abondant dépôt grisâtre et épais.

Urée . . . . .	15,37	par litre	9,22	par 24 heures
NaCl . . . . .	5,58	—	3,34	—
P <sup>2</sup> O <sup>5</sup> . . . . .	1,18	—	0,70	—

Urobiline . . . . .	traces.
Albumine . . . . .	—
Indican . . . . .	néant.
Sucre . . . . .	—
Pigments biliaires . . . . .	—
Sang. . . . .	—
Pus . . . . .	—
Graisse . . . . .	—

*Examen du sédiment* : quelques leucocytes ;  
quelques débris de cylindres ;  
nombreuses cellules ;  
ni graisse ;  
ni sang ;  
présence de phosphates ammoniacomagnésiens ;  
présence d'urate d'ammoniaque.

L'examen du sang nous révèle une anémie légère et l'existence d'une leucocytose considérable ainsi qu'on peut s'en rendre compte par la numération suivante :

Globules rouges . . . . .	3.680.000
Globules blancs . . . . .	9.900
Hémoglobine . . . . .	80 %.

En résumé on se trouvait en présence d'une dystrophie singulière, et l'on se demandait si les phénomènes observés étaient en rapport avec la tumeur du flanc gauche ou avec une lésion hypophysaire comme pouvait aussi le faire penser la constatation

d'une stase papillaire double révélée par l'examen ophtalmoscopique.

Pendant son séjour à l'hôpital on tenta de nouveau l'opothérapie ovarienne et surrénale, mais la cachexie et l'amaigrissement firent de rapides progrès, la fièvre apparut, la température oscilla aux environs de 38° et le pouls monta à 120. En quelques jours apparurent des phénomènes thoraciques, des râles ronflants et sous-crépitants, s'entendirent dans les deux poumons et augmentèrent d'intensité.

La malade fut emportée dans une crise de dyspnée intense le 18 novembre 1909.

L'autopsie fut pratiquée le lendemain, dans les délais légaux, à 9 heures du soir.

Le corps est cyanosé dans son ensemble, le visage est légèrement vultueux.

La moelle est saine à l'œil nu ; l'ablation de la calotte crânienne laisse apercevoir une congestion intense des méninges et donne lieu à un écoulement d'une quantité abondante de liquide céphalo-rachidien.

La selle turcique qui mesure 18 millimètres dans sa plus grande largeur, renferme une *hypophyse normale*.

A l'ouverture du thorax, on a l'impression, en décollant les plèvres, que les poumons sont bourrés de noisettes. Le droit pèse 615 grammes, le gauche 540 grammes. Ils sont farcis, l'un et l'autre, de nodosités dures, de volume variable, allant de celui d'un petit pois à celui d'une grosse noix.

Le cœur est normal, à l'extérieur comme à l'intérieur.

Le foie qui pèse 1.540 grammes, présente, au niveau de son lobe droit, une petite masse saillante, noirâtre à la périphérie, blanchâtre au centre, qui a les dimensions d'une pièce de 5 francs.

La rate pèse 170 grammes et ne présente rien d'anormal. Il

en est de même des reins : le gauche est du poids de 150 grammes.

L'estomac est le tube digestif ne présentent rien de particulier

L'utérus est de petit volume, les ovaires, peu volumineux, enferment quelques débris de corps jaunes, et les organes génitaux externes ne présentent rien de particulier.

La glande surrénale, du côté droit, paraît normale. Il est impossible de trouver celle du côté gauche, qui est remplacée par une énorme masse grisâtre, légèrement granuleuse, bilobée, pesant 2 k. 500.

L'examen de cette tumeur qui sera fait plus loin nous révéla un *hypernéphrome typique de la cortico-surrénale, généralisé au foie et aux deux poumons.*

#### OBSERVATION XIII (1)

**Personnelle.** — *Soc. de Psychiatrie*, 21 mars 1912.

Julie C..., élevée à la campagne, fille de riches cultivateurs, a toujours été de constitution robuste.

A 10 ans elle paraissait en avoir 15. Elle ne fait aucune maladie dans l'enfance. A 12 ans, époque de sa puberté, elle a un physique de femme adulte. A cet âge, la jeune fille se signale par de grands yeux brun foncé, une chevelure brune et opulente, des hanches très larges, des seins très développés.

1. A la suite de notre travail précédemment cité sur le « syndrome adiposo-génital avec hypertrichose, troubles nerveux et mentaux d'origine surrénale », nous avons reçu du docteur Piédallu (du Raincy) les deux observations suivantes recueillies par lui dans sa clientèle. Nous tenons à le remercier de sa grande amabilité et nous sommes heureux de rapporter ici ces deux observations si typiques malgré l'absence d'autopsie.

Après l'installation des premières règles, les traits du visage s'accroissent, les lèvres s'épaississent, la face se colore, la voix douce et féminine auparavant prend une tonalité forte et grave.

L'évolution générale de la jeune fille ne passe pas inaperçue de l'entourage qui met sur le compte de « la mue » l'ensemble de ces phénomènes et en particulier le timbre masculin de la voix.

Mais bientôt apparaît sur la lèvre supérieure, les joues et tout le corps un abondant duvet châtain qui fonce bientôt en couleur.

A 18 ans, la force musculaire de la jeune fille augmente encore, et malgré les habits féminins qu'elle porte et sa chevelure de plus en plus opulente, on la prendrait volontiers pour un grand garçon. Elle exécute des travaux d'homme avec vigueur.

Malgré les plaisanteries que lui attire fréquemment son habitus spécial, elle se marie pourtant à un commerçant de son pays.

A l'existence active qu'elle menait aux champs pendant l'adolescence succède pour elle une vie calme et laborieuse dans le magasin qu'elle dirige. Elle continue à engraisser, et l'adipose qui se généralise est attribuée par l'entourage à son changement d'existence.

En quelques mois elle devient « colossale » ; ses règles disparaissent presque subitement, si bien qu'elle se croit enceinte. Elle appuie son opinion sur les récentes modifications de son humeur et sur les sensations subjectives qu'elle éprouve. Elle a des « envies », des « dégoûts » et son caractère gai jusqu'alors change du tout au tout. Elle devient alternativement taciturne et emportée, déprimée et violente. Sa famille est alors convaincue de la grossesse qu'elle annonce.

En même temps que l'adipose générale augmente, la force musculaire s'accroît à la grande surprise de son mari. L'abdomen devient bientôt pesant, se développe et son augmentation



de volume s'accompagne de tiraillements douloureux « en ceinture ». La malade s'en plaint à plusieurs reprises.

Mais les mois s'écoulent et quoique énorme, la patiente n'accouche pas. Son caractère est devenu « atroce » et véritablement insupportable.

Une sage-femme appelée l'examine ; cette prolongation anormale de la grossesse l'intrigue et l'examen gynécologique lui révèle la présence dans le flanc d'une tumeur volumineuse à convexité inférieure et qui lui paraît haut située. Devant cette constatation la sage-femme parle au mari de grossesse extra-utérine (!) et elle me prie de venir examiner la malade.

Avant d'être introduit auprès d'elle, je reçois en grand mystère les doléances du mari.

Sa femme, disait-il, n'était pas faite comme les autres femmes, il avait épousé un « bique-bouc » (1).

Au premier examen, en effet, la chose qui frappe avant tout, est le développement « inimaginable » du système pileux de cette femme.

Visibles sur toute la surface du corps, les poils bruns forment en certaines régions une véritable toison.

Du pubis où ils sont très abondants, leur ligne d'implantation se relève vers la ligne blanche, l'épigastre et même l'espace inter mammaire. Ils s'étendent aussi largement sur tout l'abdomen et sur la face interne des cuisses où leur abondance est considérable. La face elle-même participe à cette efflorescence. La lèvre supérieure porte une moustache fournie et complète. Des tempes vers les joues partent des favoris qui descendent un peu plus bas que le lobule de l'oreille et s'étalent en collier au-

1. L'expression « bique-bouc », assez répandue à la campagne et populaire surtout dans les pays d'élevage de chèvres, est synonyme d'hermaphrodite.

devant d'une barbiche encadrant et cachant les contours du menton. Cette barbe que la malade coupe fréquemment repousse avec une rapidité remarquable toujours plus dure et plus touffue.

A l'examen local des organes génitaux, apparaît un volumineux clitoris. Cet organe a les dimensions de la verge d'un garçon de 12 ans vigoureux. D'après le rapport du mari, cet organe entrerait en érection dans les rapports conjugaux et cette constatation jointe aux modifications de l'affectivité de sa femme lui donne la sensation qu'il a des rapports sexuels anormaux, cette pensée l'écoeure et lui fait prendre sa femme en dégoût.

De plus les grandes lèvres sont volumineuses, très brunes et pendantes.

L'ouverture de la vulve relativement étroite permet néanmoins le toucher vaginal. Le méat urinaire est indépendant du clitoris imperforé.

Au toucher, l'utérus est petit, il présente un col conforme et serré. Les annexes n'offrent rien de spécial.

L'utérus est mobile et les annexes sont libres.

Les seins ne contiennent pas de lait, mais l'aréole est brune. Une coloration gris sale assez accentuée souligne le bord des aisselles.

A part ces légères modifications de coloration, les téguments ne sont pas anormalement pigmentés.

A la palpation de l'abdomen on perçoit du côté droit sur les côtes et descendant assez bas dans la région lombaire, une tumeur difficile à limiter exactement à cause de l'infiltration adipeuse de la malade. On peut néanmoins se rendre compte qu'elle ne suit pas les mouvements du diaphragme, qu'elle est profonde dans la région rénale, qu'elle donne la sensation de contact lombaire et que ses bords en sont irréguliers à son pôle inférieur, seul perceptible.

La palpation profonde dans l'hiatus costo-lombaire est dou-

loureuse et les douleurs sont comparées par la malade à des tiraillements qui irradient vers l'épigastre et la partie supérieure de l'abdomen.

A part quelques nausées et quelques régurgitations glaireuses, le matin au réveil, le tube digestif ne présente rien d'anormal.

Le poumon et le cœur fonctionnent normalement.

Les membres inférieurs sont encore plus infiltrés que le reste du corps, et la malade a des traces faibles d'albumine et cela de façon discontinue.

La malade n'a pas de fièvre. Elle est sobre.

Au début, tous ces phénomènes, y compris les troubles du caractère, sont mis sur le compte de la suppression des menstrues et j'appelle en consultation un confrère qui constate de l'atésie du col et conseille la dilatation avec des lamineuses imbibées d'éther iodoformé.

Je commence ce traitement et je le continue pendant plusieurs semaines en y adjoignant de fortes doses de bromure et de valériane.

Je suis alors la malade deux ou trois fois par semaine et mon attention est surtout attirée par la tumeur de l'hypochondre droit qui devient de jour en jour plus appréciable, d'autant plus que l'embonpoint diminue alors considérablement.

Des vergetures rougeâtres apparaissent sur les parties latérales de l'abdomen et sur le haut des cuisses ; ce phénomène entraîne alors chez le mari la conviction définitive que sa femme a eu une grossesse avant le mariage.

Mais quelle est la nature de cette tumeur ?

Il est certain que l'utérus et l'ovaire n'y sont pour rien.

L'état mental est très particulier. La malade constamment très active dans ses rapports sexuels se montre de plus en plus inégale d'humeur. Elle devient très exaltée, fait à son mari de fréquentes scènes de jalousie, elle le menace même à plusieurs

reprises de la mort. Le mari parle de la mettre dans une maison de santé à cause de cet état mental et de la répugnance qu'il a personnellement à subir des rapports sexuels anormaux. A cette considération s'ajoutait encore la conviction où il était qu'elle avait eu autrefois un enfant.

Bref les époux se séparent à l'amiable et la malade rentre dans sa famille.

Ici nous entrons dans une nouvelle phase.

Nous sommes en présence d'une jeune malade ayant l'aspect d'une femme de 21 à 22 ans, maigrissant, souffrant des lombes, ayant des troubles cérébraux variés mais commençant à s'affaiblir.

Elle est difficile à soigner, mais elle n'a plus la force d'assouvir ses colères. Elle a des palpitations, de l'œdème des malléoles, un peu d'ascite, sans toutefois que la quantité du liquide nécessite une ponction. L'examen des urines révèle un peu d'albumine, il n'y a ni sucre, ni cylindres.

La tumeur est examinée par des médecins, des chirurgiens, des gynécologistes ; les diagnostics les plus bizarres sont portés.

L'un dit : cirrhose du foie ; mais la malade qui est sobre n'a pas d'antécédents dyspeptiques et la tumeur est trop lombaire.

Un autre dit : cancer du foie ; il est possible que le foie contienne des noyaux cancéreux mais ils seraient d'apparition récente et le point de départ n'est pas gastrique cliniquement.

Rein mobile ? Mais la tumeur lombaire n'est pas mobile du tout.

Sur ces entrefaites, l'évolution de l'affection vint mettre fin aux discussions stériles.

La malade est prise alors de crises de suffocation.

L'auscultation révèle des râles du haut en bas des poumons et des râles fins d'œdème aux bases.

La méthode révulsive énergiquement appliquée n'apporte

aucune modification à cet état. Un nouveau confrère est appelé et cette fois il diagnostique une tumeur indéterminée compliquée de phtisie galopante généralisée et de méningite (?).

Cependant la malade qui n'a pas le temps d'arriver à la cachexie est enlevée dans un accès de suffocation malgré toutes les médications tentées à cette époque.

#### OBSERVATION XIV

**Personnelle.** — *Soc. de Psychiatrie*, 21 mars 1912.

Vers 1893, M. et M<sup>me</sup> P... étaient venus ouvrir à R... un petit magasin de parfumerie. Tous deux jeunes et bien portants, le mari grand, bel homme, coiffeur de son métier, la femme grande et belle femme, au teint mat, et originaire de la Martinique. Ni l'un ni l'autre n'avaient d'antécédents pathologiques. Ces deux personnes avaient deux filles: Louise, 14 ans, et Marie, 12 ans et demi. Ces deux jeunes filles étaient élégantes, aimables, bien faites et d'une beauté si ravissante qu'elles faisaient l'orgueil des parents et qu'elles étaient le charme de leur clientèle. Toutes deux paraissaient avoir trois ou quatre ans de plus que leur âge réel.

Six mois à peine après l'installation de cette petite famille, l'aînée, Louise, changea complètement d'aspect. D'élancée qu'elle était, elle devint épaisse et son visage si féminin jusqu'alors prit des traits extraordinairement masculins et cela d'une façon d'autant plus frappante que la lèvre supérieure se recouvrit rapidement d'une moustache accentuée. Elle engraisait de jour en jour davantage, sa voix devenait masculine, les cartilages du larynx proéminaient à la face antérieure du cou. L'embonpoint parti apparemment de la figure, envahit tout le corps jusqu'aux pieds. La pauvre enfant avait la face boursouflée d'un érysipélateux. Ses beaux grands yeux noirs disparaissaient dans le

Alfred Gallais

7

masque adipeux et ils n'étaient plus que deux points brillants se faisant à peine jour dans la fente palpébrale.

La peau qui autrefois était d'un blanc mat remarquable, brunissait en très peu de temps et au milieu de cet ensemble gris brun on aperçut bientôt de larges taches à bords très nets de peau restée blanche. Cette modification donna aux téguments un aspect osselé et vitiligineux. Le public qualifiait alors la malade de « panthère ».

En même temps le caractère changeait d'une façon notable. Très douce et gracieuse auparavant elle devenait autoritaire, énergique, brutale. Elle prenait à partie ses parents, les clients, et se mettait contre eux et sans motif constamment en colère. Sa voix devenait de plus en plus masculine. Bref, l'ensemble de ces transformations faisait de la malade une véritable curiosité.

C'est à ce moment que je fus appelé. Je m'étais déjà intéressé spontanément à l'évolution de la jeune fille, évolution qui m'intriguait beaucoup.

On m'apprit alors que les deux sœurs avaient été réglées à 9 ans 1/2, normalement, mais que depuis un an la malade n'avait plus vu ses règles. Elle n'avait pas d'autre affection que cette adiposité générale intéressant tout le corps, mais plus particulièrement l'abdomen et les membres inférieurs.

Devant cet ensemble de symptômes bizarres, j'envoyai la malade à Saint-Louis afin d'avoir un diagnostic précis. On posa le diagnostic de « vitiligo », mais les autres symptômes restèrent sans explication. Pommades, bains, médication arsénicale, loin d'amender cet état anormal et vraiment monstrueux, semblaient au contraire l'aggraver.

Le corps, sauf dans les régions de peau blanche, se recouvrait de poils noirs abondants; la barbe devenait encore plus touffue, le caractère était de plus en plus irritable et violent.

De nouveau elle vint à la consultation de l'hôpital Lariboi-

sière où lui fut prescrit un traitement sédatif de bromure et de bains.

Quelques jours plus tard, elle commença à faire les actes les plus extravagants. Elle grimpait aux arbres, elle passait des heures perchée au haut d'un platane en lançant des pierres aux passants. Son agilité alors contrastait singulièrement avec le volume des jambes qui étaient devenues énormes. En même temps elle parlait avec une grande volubilité ; ses associations d'idées évoluaient surtout dans l'orbe des souvenirs de son enfance ; elle apostrophait de quolibets spirituels les personnes de son entourage, allait, venait, chantait, et se mettait constamment dans des colères furieuses.

Au cours de ces colères elle frappait sa sœur, ses parents et les clients quand par hasard elle s'échappait dans le magasin. Ses règles étaient toujours suspendues.

L'examen physique ne fut guère facile, à cause de l'agitation de la malade.

Les membres inférieurs et le ventre étaient énormes ; la paroi abdominale était tellement épaissie et infiltrée de graisse que la palpation profonde ne permettait pas de sentir les organes. Néanmoins la région lombaire droite était pesante et légèrement douloureuse, il y avait un peu d'ascite. La malade était vierge, le toucher vaginal ne fut pas pratiqué.

Un moment le diagnostic de lèpre fut soulevé et j'envoyai de nouveau la malade à Saint-Louis en proposant cette hypothèse. Là on porta le diagnostic d'« hystérie » (?) et l'on conseilla aux parents d'isoler la malade.

D'autre part, le même diagnostic de lèpre proposé à un confrère qui avait exercé pendant douze ans à Haïti et qui avait soigné un certain nombre de lépreux fut catégoriquement par lui rejeté ; après examen minutieux rien ne le pouvait justifier.

Cependant la patiente qui pendant les douze premiers mois

de son affection s'était montrée remarquablement robuste, se mit à maigrir et à s'affaiblir. L'asthénie apparut et la malade passa ses journées étendue sur un canapé en tenant des propos délirants. Les poils étaient toujours durs et serrés.

Très rapidement l'évolution tourna court. La petite malade se mit à tousser et à suffoquer. Elle avait les deux poumons remplis des sommets aux bases de râles gros et humides avec œdème des bases surajouté. Ces phénomènes s'accompagnèrent alors d'œdème malléolaire et d'ascite sans albumine dans les urines. La malade après plusieurs mois d'agitation mourut alors en quelques jours au milieu de phénomènes asphyxiques et délirants.

L'évolution clinique avait eu environ dix-huit à vingt mois de durée.

#### OBSERVATION XV

**Ogle.** — Unusually large mass of carcinomatous deposit in one the suprarenals capsules of a child (Transactions of pathological Society of London, 1865, XVI, p. 250, et The med. Times and Gaz., 1865, Pitman, Lancet, 1865, I, p. 175.

La malade Sarah W..., âgée de 3 ans, habitant Chelsea, près de la rivière, fut amenée comme malade externe au Saint-George's Hospital au mois de septembre 1864. Elle était *extraordinairement forte, pesait quarante-quatre livres anglaises, sa taille était de deux pieds dix pouces et demi et le tour de la taille pris au niveau de l'abdomen était de deux pieds trois pouces.* Elle avait un air particulier et maussade, des traits très accusés, paraissent plus âgée que son âge par son habitus et sa voix, et il y avait une *quantité de poils tout à fait inaccoutumée sur tout le corps.* Les *sourcils étaient excessivement grands, épais et touffus et une moustache nette existait sur la lèvre supérieure.* Il y avait également une *très grande quantité de poils bouclés sur les orga-*



nes génitiaux, et ils étaient longs et bien développés. L'hypertrichose débuta à un an.

La couleur de toute la peau était remarquable, d'une teinte cuivrée, comme celle d'une bohémienne, mais en aucun point elle ne présentait la teinte qu'on qualifie de « bronzée ».

Le père était bel homme et bien portant. Sa mère a le teint sombre, mais a, d'autre part, un aspect ordinaire ; elle a quatre autres enfants, dont aucun n'a eu rien d'analogue à ce que présente celle dont il s'agit. Elle-même a eu une attaque d'épilepsie alors qu'elle était enceinte de cette enfant. Depuis sa naissance, l'enfant a toujours été très bien portante, et bien développée, éveillée et docile avec une peau un peu sombre, jusqu'à huit mois avant sa venue à l'hôpital, époque à laquelle elle a eu une affection de la poitrine qualifiée d'« inflammation ».

Depuis ce moment, elle a progressivement augmenté de grosseur. Sa mère dit qu'« elle avait la bouche pleine de dents ». Elle devient très silencieuse, et l'on ne pouvait que difficilement l'impressionner un peu. Elle n'avait jamais eu de mouvement fébrile, mais avait une tuméfaction marquée de volume considérable à gauche, au-dessous des côtes inférieures, dont on venait seulement de s'apercevoir. Cela ne semblait pas sensible à la pression ni éveiller la moindre douleur. Je la mis à l'iodure de potassium à dose faible. Elle continua l'emploi du médicament pendant un mois, temps au bout duquel elle fut amenée à l'hôpital comme malade interne, dans le service du Dr Pitman, ne cessant d'avoir des vomissements incessants qui avaient débuté deux ou trois jours auparavant. Elle était extrêmement épuisée et son estomac ne supportait aucun aliment. Elle mourut le jour qui suivit son entrée à l'hôpital.

Autopsie (Pitman) treize heures et demie après la mort. Le corps était grand et gros, les membres forts et bien musclés pour une enfant de 3 ans. Le corps était couvert de fins poils foncés

et la peau était légèrement tachetée de rouge, évidemment par vascularisation excessive. Il y avait une moustache accusée, quoique courte. Le mont de Vénus était proéminent et de même que les lèvres était couvert de poils touffus. La peau paraissait légèrement brunie, rappelant en quelque sorte celle d'une bohémienne. Le corps mesurait 2 pieds 11 pouces 1/2; la largeur entre les épaules, 11 pouces. Les plèvres étaient normales, les poumons de même, si ce n'est qu'il y avait un petit tubercule encéphaloïde près du sommet du poumon gauche. Il y avait une petite plaque de fausses membranes anciennes près de la pointe du cœur. A la base de l'aorte quelques plaques d'athérome. Dans les cavités gauches, il y avait quelques petites masses fibrineuses, d'aspect granuleux, très opaques, qui s'étaient probablement déposées pendant la vie. Quand les parois de l'abdomen furent enlevées une volumineuse tumeur globuleuse apparut. Elle occupait la plus grande partie du côté gauche; elle était située immédiatement au-dessous de l'estomac et de la rate; et en avant du rein gauche auquel elle était adhérente. La masse était lobulée et très sphérique. Elle mesurait verticalement 6 pouces, et 5 seulement dans ses autres diamètres. A la coupe, la structure était molle et spongieuse et avait presque partout les caractères de l'encéphaloïde. Au microscope on reconnut qu'elle était formée d'une réunion de cellules très chargées de graisses et ayant en même temps le caractère de cellules cancéreuses. La tumeur pesait avec le rein 2 livres 5 onces. Il était manifeste tant par ses connexions que par l'absence de toute autre trace de la surrénale gauche que c'était de cet organe qu'il s'agissait. Le rein et la capsule surrénale droits étaient normaux en tous points. Le foie contenait une petite masse encéphaloïde dont les cellules étaient identiques à celles trouvées dans la tumeur. Elle était grosse comme une châtaigne. Le vagin était étroit, comme il est normal à cette période de l'enfance. L'utérus et les ovaires

étaient tout à fait petits et pas du tout développés. La rate était normale.

*Rapport sur la pièce ci-dessus décrite.*

Nous pensons que cette tumeur est une dégénérescence cancéreuse de la surrénale gauche pour les raisons suivantes :

1° Parce que, quoique une capsule surrénale existât à droite, il fut impossible d'en trouver une à gauche, que l'absence d'une surrénale est très rare et quand elle se produit est associée à d'autres absences d'organes.

2° On a rapporté des cas de dégénérescence cancéreuse de la surrénale.

3° Les relations anatomiques de la tumeur avec le rein gauche sont celles de la surrénale.

4° Une veine émergeant apparemment de la masse cancéreuse s'ouvrait dans la partie supérieure de la veine rénale gauche, et nous ne connaissons que la veine surrénale qui soit dans ce cas quoique exceptionnellement une veine de la capsule adipeuse du rein ou une communication entre la veine rénale gauche et les veines mésentériques supérieures puisse avoir ce point de départ.

5° La tumeur est trop nettement circonscrite pour être formée par la confluence de ganglions cancéreux, mais les ganglions du voisinage étaient restés sains.

Mr. Richard Partridge ; Dr W.-H. Dickinson ; Dr John W. Ogle ; Mr Georges W. Callender, 16 mars 1865.

**OBSERVATION XVI**

**Bortz.** — Nebenniere und geschlechtcharakter (*Archiv. f. gyn.*, 1909, LXXXVIII, 3).

Jeune fille de 16 ans 9 mois, parfaitement développée, réglée à 15 ans. Pendant un an, règles régulières toutes les quatre

semaines. Depuis le 5 mai 1907, cessation absolue des règles. En même temps survint un changement remarquable ; il se développait une barbe abondante et une moustache clairsemée, des poils sur la poitrine et la ligne blanche. La constitution faible jusqu'ici de la jeune fille devint toujours plus forte. La voix se modifia et ressembla désormais à celle d'un homme. C'est ainsi qu'elle nous vint en août 1908.

Etat actuel : taille 1 m. 50. Formes arrondies, nettement féminines ; deux épaisses nattes de cheveux. Seins bien développés ; aspect bien féminin en dehors de la barbe. Nous avons voulu savoir s'il s'agissait d'un individu mâle ou femelle : examen génital sous anesthésie. Organes génitaux externes et vagin bien développés, utérus long de 8 centimètres (à la sonde) et normalement développé. De chaque côté, ovaires sentis comme deux petits corps fermes. C'était donc bien une femme. Voulant être débarrassée de sa barbe, elle est traitée par l'épilation. Pendant ce temps, quelques panaris à la suite desquels extension phlegmoneuse, et mort.

Autopsie (D. Pick etc.) : cadavre de 1 m. 53 ; raideur cadavérique des extrémités, aspect déjà décrit du visage (cyanosé). Sourcils noirs épais, et des poils sur la poitrine, nattes de 35 centimètres ; lanugo sur les épaules. Le fort développement des seins répond à l'adiposité générale ; couronnes de poils noirs autour du mamelon. Peu de poils à la jambe ; beaucoup à la partie externe de la cuisse. Réseau veineux bien visible aux extrémités inférieures. Nombreuses lividités. Coloration sale de la peau remarquable avec follicules bruns ou rouge bleuâtre (attribués à un traitement par pommade). Vergetures très nombreuses, bleu rougeâtre, en général transversales, à la cuisse, à la jambe et sur les côtés du ventre.

Pouce gauche, face palmaire : plaie bourgeonnante, grosse comme un haricot. Main droite œdématisée. A la racine de l'in-

dex, plaies comme au pouce ; deux incisions récentes sur la face dorsale de la main. Incisions dans la main montrent un tissu purulent, lardacé, s'étendant dans la profondeur. Le ganglion cubital n'est pas palpable, les ganglions axillaires sont assez tuméfiés, gris rosés sur la coupe.

Appareil génital externe normal, pas d'hypertrophie du clitoris. Hymen déchiré, vagin normal, tissu glandulaire du sein bien développé, répondant au type féminin.

Tissu graisseux sous-cutané et péritonéal très développé Vésicule biliaire adhérente à l'angle droit du côlon. Epiploon très graisseux. Péritoine lisse et brillant. Appendice oblitéré à l'extrémité distale. Pas de contenu anormal dans la cavité péritonéale.

Poumons, plèvres, cœur normaux d'apparence. Péricarde graisseux ; la tricuspide et la mitrale laissent passer deux doigts. Valvules sigmoïdes continentes, cavités du cœur un peu dilatées.

Poumon gauche, foyer cicatriciel du volume d'un haricot superficiel. Ganglions bronchiques sains. Lobe inférieur congestionné ; un peu d'écume, muqueuse bronchique rouge.

Poumon droit. De la bronche droite s'écoule un peu de liquide trouble, écumeux ; sommet sain ; ganglions anthracosés.

Pharynx, langue, œsophage, glotte sains. Corps thyroïde gros et ferme, d'aspect normal (n'a pas été pesé). Corpuscules épithéliaux très bien développés, sans anomalie microscopique.

Ratte petite, molle, mésentère très graisseux. Organes génitaux internes normaux (féminins) ; utérus en particulier bien développé.

Ovaires, parenchyme fermes ; petits kystes gros comme une lentille, remplis d'un contenu limpide ; ni corps jaunes, ni blancs, ni fibreux.

Estomac, duodénum et rectum normaux, foie extrêmement mou, vésicules normales.

La queue du pancréas est fortement adhérente à la surrénale gauche, très hypertrophiée.

Surrénale droite : médullaire saine ; corticale présente deux nodules gros comme des cerises, facilement décapsulables, de couleur grise.

Rein droit un peu gros, très mou, bien décapsulable : légères hémorragies dans le bassin.

Surrénale gauche et rein gauche enlevés d'un bloc, à cause de l'hypertrophie de la surrénale, très adhérente au rein. Pédicule sain. Surrénale : 12 centimètres de long, 5 centimètres de large, 7 centimètres d'épaisseur, formant tumeur allongée.

Position anormale, médiane et devant le rein dont elle recouvre par ses deux tiers inférieurs, les deux tiers internes. Tumeur bourrée de nodosités, assez ferme. Sur la section : constitution nodulaire : noyaux gros comme un grain de chènevis, jusqu'à une noix, situés dans un stroma gris blanchâtre ou rougeâtre, et si nombreux qu'ils s'aplatissent naturellement. Dans l'extrémité proximale, les plus gros noyaux ; dans la distale, les plus petits. Tous sont jaunes comme du beurre, plus rarement tirent sur l'orangé, ou sur une couleur hémorragique. Parfaitement homogènes et opaques, ils laissent transsuder un suc jaunâtre. Pas d'extension dans le rein ni du côté des ganglions de la région. Veines rénales et supra-rénales non thrombosées. Rein gauche sain comme le droit. — Crâne mince ; sinus longitudinal libre ; pie-mère congestionnée ; poids du cerveau 1.150 grammes, substance du cerveau de consistance normale, non congestionnée, sans foyers.

Hypophyse et selle turque sont enlevées au ciseau. Son examen aux rayons X, en la comparant avec ces organes normaux, ne montre aucune hypertrophie de la selle turcique.

Bassin féminin. Examen bactériologique du sang du cœur

révéla des streptocoques en culture pure (suit un diagnostic en latin de 8-10 lignes) (p. 453).

*Examen microscopique.* — *Coupes des deux ovaires*, coloration à l'hématéine-éosine ; les deux ovaires ont la même structure. L'albuginée est formée de cellules en fuseau disposées en faisceaux entremêlés ; protoplasma peu distinct. Entre les cellules : substance intercellulaire fibreuse et ferme.

Cette couche rose est nettement distincte du stroma ovarien, bleu, entre les cellules fusiformes duquel cette substance fibrillaire est négligeable. *Pas d'épithélium germinatif.* Sur la limite de l'albuginée et du stroma, *quelques follicules primaires, isolés, très peu abondants*, Çà et là, tendance à une évolution plus avancée ; mais *aucun follicule de Graaf typique.*

Les *kystes* sont dépourvus d'épithélium, ou en renferment sur un ou plusieurs rangs ; autant qu'on peut le voir, ce sont des cellules cylindriques. Contenu plus ou moins fibreux ou nodulaire. Vaisseaux très injectés. Dans le stroma ovarien quelques figures d'*atrésie folliculaire.*

*Surrénale droite* (Van Gieson). — Les tumeurs sont formées d'un stroma irrigué par quelques vaisseaux assez gros, et par un réseau de capillaires très fins, mais vides. Dans les mailles de ce réseau ; corbeilles et cordons de cellules exclusivement épithéliales ; rondes ou polygonales ; protoplasma bien développé rarement, à peine coloré par l'éosine et noyaux en forme de vésicules rondes ou allongées. Pas trace de substance intercellulaire. D'un autre côté les cellules éosinophiles prédominent et on doit rechercher les autres espèces de cellules.

*Surrénale gauche.* — *Tumeur.* Assez grande ressemblance microscopique avec les noyaux de la surrénale droite. Même réseau capillaire entourant des alvéoles et des cordons formés des mêmes cellules épithélioïdes. A côté, d'autres régions où les mailles des capillaires sont plus larges, plus importantes, où les

groupes cellulaires sont plus importants, mais même architecture cellulaire.

On rencontre quelques noyaux plus gros, plus irréguliers, plus riches en chromatine, et même des cellules à plusieurs noyaux.. Pas de substance intercellulaire. Ça et là, processus de régression. Nulle part il n'existe d'envahissement des veines par la tumeur.

*Hypophyse.* — Le lobule nerveux ne présente rien de particulier. Le lobule glandulaire présente des capillaires dilatés : ça et là des embolies de coccus ; tubes glandulaires et cellulaires partout très nets. Particulièrement en relief se détachent des cellules éosinophiles et cyanophyles, tandis que les cellules principales et les amas de noyaux (cellules chromophiles) sont au deuxième plan.

Le diagnostic d'atrophie des ovaires est confirmé par l'examen microscopique. Nulle part on ne rencontre de trace des corps jaunes. Les quelques restes de corps blancs datent du temps où la menstruation existait.

Les noyaux des surrénales droite et gauche sont des *adénomes typiques supra-rénaux*. A droite atrophie compressive de la substance corticale par les tumeurs ; à gauche pas trace d'organe normal. Vu l'absence d'invasion des veines par la tumeur, la malignité et la possibilité de faire des métastases n'est pas encore prouvée.

Ce cas diffère de tous ceux connus. Jusqu'ici il s'agissait d'hermaphrodites où l'on trouvait une hypertrophie des reins, des capsules surrénales, ou de capsules surrénales accessoires. Dans notre cas, nous voyons deux tumeurs surrénales chez une femme, chez laquelle est survenue une modification du sexe avec ovaires atrophiés, mais organes génitaux normaux. Le rapport de la tumeur avec la barbe et l'atrophie des ovaires est inconnu.



OBSERVATION XVII

**E. Bovin.** — Des tumeurs hypernéphroïdes primitives des organes génitaux féminins (*Nord méd. arkiv.*, partie chirurg., 1909, XLI) (*Semaine médicale*, n° 6, 9 février 1910).

La patiente, âgée de 28 ans, avait eu deux enfants très rapprochés l'un de l'autre, de sorte que ses dernières couches dataient de dix ans. Après son second accouchement les règles étaient devenues irrégulières, peu abondantes et avaient finalement disparu. Depuis cette époque, qui remontait à sept ans, existaient des douleurs abdominales soit dans la région péri-ombilicale, soit dans la fosse iliaque gauche ; durant les six derniers mois ces douleurs avaient notablement augmenté d'intensité. Avec l'établissement de l'aménorrhée, le visage de la patiente s'était recouvert d'une barbe assez fournie pour qu'elle fût obligée de se raser ; l'abdomen était également le siège d'un abondant système pileux. Il n'existait pourtant aucun des malaises coutumiers de la ménopause. La constitution générale était solide et les seins bien développés.

Du côté des organes génitaux on ne notait aucune anomalie extérieure. Au toucher on trouvait, à gauche et en arrière de l'utérus, une tumeur grosse comme le poing, sensible à la pression, un peu mobile, bosselée, bien limitée, assez dure ; son extrémité supérieure échappait à l'investigation du doigt, mais semblait se prolonger un peu à droite de la ligne médiane. La tumeur paraissant augmenter de volume, on recourut à une laparotomie. A l'ouverture du ventre il s'écoula un peu de liquide ascitique. La tumeur, grosse comme le poing, s'était substituée à l'ovaire gauche et prolabée dans le cul-de-sac de Douglas. On la luxa péniblement hors du ventre, car elle était presque sessile. Il n'existait pourtant pas d'adhérences et la trompe du même

côté s'étendait librement au-dessus d'elle. L'utérus avait le volume de celui d'une vierge. L'ovaire droit était petit, atrophique, avec une trompe normale.

*Deux mois et demi après l'opération, pendant trois jours, la patiente eut une ménorrhagie accompagnée des mêmes symptômes menstruels qu'autrefois. Plus tard les ménorrhagies revinrent régulièrement chaque mois. Dix-sept mois après l'opération, le ventre était souple sans la moindre anomalie ; l'utérus avait un volume normal et la patiente se déclarait en excellente santé. Le système pileux était toujours aussi fourni.*

La tumeur irrégulière, assez vaguement lobulée, mesurait respectivement dans ses trois dimensions 8 cent. 6, 8 et 6 centimètres. La surface était lisse, blanchâtre et comme fibreuse ; par places, cependant cette coque blanchâtre semblait comme usée, et une masse jaunâtre transparaisait au-dessous d'elle. Elle était extrêmement molle et même fluctuante, mais, contrairement à ce qu'on avait cru, de nature entièrement solide. A la coupe elle était formée par un tissu jaunâtre grossièrement lobulé et de consistance encéphaloïde. Un petit noyau, gros comme une noix, se superposait à la partie interne de la tumeur ; il s'en distinguait par une couleur gris rougeâtre et la présence de nombreux vaisseaux.

Au microscope, les parties jaunâtres du néoplasme étaient formées par un réseau capillaire à mailles irrégulières, contenant des cellules d'aspect épithéloïde et disposées sur une ou deux, plus rarement trois ou quatre rangées. Les cellules, polyédriques, avaient de 30 à 35  $\mu$  de diamètre ; elles étaient finement grenues, se coloraient mal, contenaient de grandes vacuoles ; à la périphérie, leur protoplasma se condensait et formait comme une sorte de membranule, de sorte qu'au premier abord on aurait pu croire que les cellules étaient séparées les unes des autres par des fines trabécules. Toutefois, on n'observait pas entre elles de

cément intercellulaire. Elles possédaient de gros noyaux riches en chromatine, à contours festonnés, avec un seul nucléole. Ça et là on remarquait des cellules plus petites, vacuolisées, mieux colorables, avec des noyaux non festonnés et probablement d'âge moins avancé. Ces deux catégories de cellules se rencontrent dans les capsules surrénales. Par place existaient des hémorragies interstitielles ou du pigment sanguin ; les parois vasculaires étaient en effet très ténues. Au centre de la tumeur existaient de nombreux indices de dégénérescence cellulaire. Quant à la petite tumeur surajoutée à la surface de la grande c'était un ovaire, mais en voie d'atrophie.

Il s'agit donc dans ce cas d'un hypernéphrome dont les caractères généraux microscopiques et macroscopiques rappellent ceux des capsules surrénales. Cette tumeur est formée de cellules riches en graisse et ne semble pas le siège de phénomènes de prolifération et de nécrose intensifs.

#### OBSERVATION XVIII

**Colcott-Fox.** — A case of primary sarcom of the left suprarenal capsule with extensive Thrombosis of the vena cava in a child (*Transactions of the pathological Society of London*, 1885, XXXVI, p. 460).

Les parents de l'enfant dont proviennent ces pièces sont vivants et bien portants. L'oncle et la grand'mère maternels sont tous deux morts de phtysie. Il n'y a pas d'histoire de cancer familial. On ne peut obtenir des parents aucune histoire directe de syphilis, mais les deux premiers enfants de leur mariage naquirent mort-nés tous deux au sixième mois, et la mère perd

ses cheveux abondamment. Un troisième enfant est vivant et bien portant.

Mary C..., la quatrième enfant, et le sujet de la présente communication, naquit à terme et en bonne santé apparente et fut allaitée jusqu'à 16 mois. Elle était extrêmement grasse et à 10 mois était « énorme », suivant l'appréciation de la mère.

Vers la fin de la première année, elle eut une éruption sur les cuisses et les fesses, mais pas de coryza.

En février 1884, la mère porta l'enfant, alors âgée de deux ans, auprès de Brentwood, à l'hôpital Victoria. Elle était quelque peu rachitique, très grosse et bouffie, avec une pâleur mate et même une teinte légèrement livide sur les joues, qui avait apparu depuis plus d'un an. Il n'y avait aucune pigmentation. Le cœur et les poumons paraissaient sains. *Le système pileux était partout tout à fait remarquablement développé*, spécialement aux régions génitale et pubienne et ce développement avait attiré l'attention en même temps que le teint. *L'abdomen avait graduellement augmenté de volume*, depuis octobre 1883, c'est-à-dire depuis l'âge de vingt mois, en même temps qu'existaient un *appétit dévorant*, spécialement pour la viande, les pommes de terre et le thé ; une soif continuelle et interne et parfois, depuis les six derniers mois de profonds soupirs. L'enfant se montra extrêmement agitée pendant l'examen, mais une hypertrophie uniforme et lisse du foie, atteignant presque l'ombilic, fut décelée à travers l'épaisse paroi abdominale et du côté gauche, on découvrit une masse solide mal définie qui ne parut pas être la rate. L'urine et les selles étaient normales ; un peu de constipation cependant. L'enfant ne pouvait plus se tenir debout depuis janvier 1884, et avant cela, elle pouvait seulement circuler un peu avec l'aide de chaises. C'était une enfant peu intelligente et son vocabulaire était tout à fait déficient.

Une semaine plus tard il n'y avait aucun changement apparent,

mais le 19 février, l'enfant fut prise de vomissements violents qui durèrent toute la journée ; la face devint livide et la respiration très rapide. Cet état critique s'apaisa le 24, mais l'enfant était plus faible, excessivement altérée, très agitée la nuit, refusait la nourriture et appliquait constamment ses mains sur sa tête. Le 3 mars elle fut reprise de vomissements et fut transportée à l'hôpital mourante avec une température de 102°6 (F) (39°2), un pouls faible et très rapide, une cyanose considérable, une agitation considérable, et parfois de profonds soupirs. Tout examen était difficile, car elle poussait des cris aigus dès qu'on voulait l'approcher, mais en n'entendait rien au cœur. Après s'être agitée dans son lit pendant deux heures et avoir eu quelques vomissements fécaloïdes, l'enfant expira brusquement.

L'autopsie fut faite par M. A. Shœr, à qui je dois les coupes microscopiques des différentes tumeurs.

La face et le cou paraissaient enflés et les lèvres bleues. Il n'y avait pas d'œdème généralisé.

La vulve, les lèvres et le clitoris étaient remarquablement développés. Il y avait une notable collection de liquide dans la cavité abdominale mais pas d'adhérence intestinale.

Le foie lourd de 38 z était couleur lie de vin foncé et atteignait l'ombilic. Il n'y avait pas de caillot dans la veine porte. L'estomac et l'intestin étaient normaux et vides. Du côté gauche le côlon était vide et rejeté en avant par une masse sombre en connexion avec le rein. Elle remplissait l'espace compris entre les côtes et le bassin et était fortement adhérente à la paroi postérieure de l'abdomen. En déplaçant cette tumeur avec le rein un liquide épais et grumeleux s'écoulait des veines fortement dilatées. Les veines du rein et de la tumeur communiquaient librement. Le rein gauche était aplati au sommet et plutôt plus petit que le droit, mais sain. Le droit pesait 6 z et était congestionné, nulle trace de la capsule surrénale droite. La rate

qui avait à peu près le volume d'une pièce de cinq shillings, était dure à la coupe ; il y avait une rate accessoire de la grosseur d'un pois. *Le pancréas était normal. Quelques-uns des ganglions mésentériques étaient hypertrophiés d'une façon évidente et durs et étaient le siège de tumeurs secondaires.*

La veine cave inférieure était fusiforme, énormément distendue et dure. A l'ouverture un caillot complètement décoloré se montrait, emplissait le vaisseau et adhérait sur la plus grande partie de son étendue à la surface interne de la veine et arrivait en haut jusque dans l'oreillette droite qu'il emplissait presque complètement, et même se prolongeait par une masse ronde, à surface inégale à travers l'orifice auriculo-ventriculaire, jusque dans le ventricule droit. Autour de l'embouchure de la veine, dans l'oreillette, le caillot était adhérent à l'exception d'une petite portion à la partie postéro-supérieure qui permettait l'accès d'une soie. Le ventricule droit contenait un caillot sanguin récent. Il n'y avait pas d'affection ni de malformation valvulaire et l'aorte était normale. Le péricarde contenait une quantité modérée d'un liquide clair. Les poumons présentaient de l'emphysème sur les bords et le poumon gauche contenait plusieurs nodules distincts d'origine récente, l'un en arrière sur le lobe moyen et deux ou trois en avant de l'apex.

L'utérus et les ovaires étaient volumineux. A plus ample examen la tumeur abdominale avait environ les dimensions d'une noix de coco. Elle était uniformément ovoïde, molle et fluctuante comme un liquide épais dans une poche et pesait 1/2 livre anglaise. Elle occupait la position de la capsule surrénale gauche et reposait sur le rein gauche sain qu'elle aplatissait. La capsule de la tumeur était adhérente mais complètement distincte de celle du rein. A la section, la tumeur était extrêmement molle et découvrait des surfaces hémorragiques, mais il n'y avait pas de liquide. L'examen microscopique montra que

les tumeurs primitives et secondaires étaient des sarcomes (?) à grandes cellules.

#### OBSERVATION XIX

**Dickinson.** — Cité par Fox (In *Transact. of Path. Soc. of London*, 1885, *loc. cit.*).

Au cours de la discussion d'une observation de Colcott Fox, ce dernier rapporte qu'au musée de l'hôpital Saint-Georges, il y a une pièce déjà présentée à la Société de Pathologie de Londres par le Dr Dickinson. Il s'agit d'une *tumeur encéphaloïde volumineuse* de la surrenale, de forme sphérique et quelque peu lobulée chez une enfant de 3 ans. Il y avait un *noyau secondaire dans le foie*. L'enfant avait une intelligence très obtuse, un *développement extraordinaire du système pileux remontant à l'âge d'un an*, une *voix rude*, la *coloration de son tégument rappelait celui des bohémiens*, sans présenter toutefois de teinte bronzée; elle avait un *appétit énorme* et des vomissements.

#### OBSERVATION XX

**Dobbertin.** — Beitrag zur Casuistik der Geschwulste (*Beitrag zur pathologische anatomie von Ziegler*, 1900, XXXVIII, p. 60).

Fille de 14 mois, avec gros ventre; on y sent du côté gauche une tumeur presque immobile, plus grosse que le poing. Opération; au pôle supérieur du rein siège une tumeur; on l'extirpe avec le rein. Température le soir, 39°1. Collapsus. Mort.

Autopsie. — *Sur les grandes lèvres poils bruns de 5 centimètres très abondants, de même sur le bas-ventre. Les parties laté-*

rales du thorax, le dos et les joues sont couverts de petits poils bruns plus ou moins denses. Grosse rate. Derrière le manubrium sternal, tumeur plus grosse qu'un œuf de pigeon, très molle, formée de plusieurs nodules. Surrénale droite normale. Ganglions lombaires tuméfiés ainsi que ganglions mésentériques contenant des zones grisâtres vers leur hile.

Tumeur grosse comme une tête d'enfant, coiffe le rein comme un casque, entourée d'une capsule qu'on enlève facilement, à surface bosselée. Tumeur peut être détachée facilement du pôle du rein, qui est normal.

Tumeur est formée d'un certain nombre de nodules atteignant 1 à 2 centimètres de diamètre, de consistance spongieuse; zones nécrotiques jaunâtres. Les nodules rougeâtres de la périphérie sont formés de grosses cellules. Tissu est alvéolaire; des tractus conjonctifs divisent les cellules en groupes ou alvéoles; grosses cellules polygonaux à protoplasma clair quelquefois à plusieurs noyaux. Au milieu de petites cellules en existent de beaucoup plus grosses mesurant de 50 à 78  $\mu$ , cellules géantes avec 2 à 5 noyaux. Entre ces deux formes extrêmes existent tous les intermédiaires; les figures présentent quelques figures de mitose avec de gros chromosomes, quelquefois atypiques. La tumeur rétrosternale est formée par le même tissu que la tumeur surrénale.

#### OBSERVATION XXI

**A. Debeyre et O. Riche.** — Surrénale accessoire dans l'ovaire (*Soc. de biol.*, Paris, 21 décembre 1907, p. 733).

Ayant eu la bonne fortune de rencontrer une formation surrénalienne encapsulée dans l'ovaire d'une petite fille de 4 ans (cette formation adénomateuse avait été prise à l'examen clinique pour un sarcome de l'ovaire, et avait été enlevée) nous



avons pensé qu'il était très intéressant d'étudier d'une façon spéciale cette localisation très rare.

L'existence de cette surrénale hypertrophiée avait déterminé l'apparition de caractères sexuels secondaires qui sont généralement en relation avec l'évolution des corps jaunes, ainsi que l'ont avancé M. le professeur Prenant et son élève Limon.

*Sur le mont de Vénus, le système pileux est très développé ; les petites lèvres, fortement pigmentées, dépassent les grandes lèvres ; le toucher vaginal est facile ; les seins offrent, vu l'âge du sujet, un développement remarquable. L'aréole a pris une teinte brunâtre ; une série de tubercules de Montgomery apparaissent sur la surface, et le cercle veineux périaréolaire est très net.*

A la coupe, on est frappé par la couleur ocre jaune de la masse qui nous a semblé d'abord résulter de l'hypertrophie d'un corps jaune ayant acquis des proportions considérables.

A l'examen microscopique on aperçoit, à la périphérie, des faisceaux de fibres conjonctives constituant par leur ensemble une enveloppe assez épaisse (1 millimètre et plus en certains points). De larges sinus sanguins sont situés sous cette enveloppe ; des travées fibreuses se détachent de la face interne et renferment des artères et des veines. En continuité avec les grosses travées se trouvent des cloisons très réduites, constituées principalement par des capillaires et de très rares fibrilles conjonctives.

Tous les espaces intermédiaires sont remplis par de larges cordons épithéliaux pleins. De-ci, de-là, on voit de larges carrefours représentant une étoile à six, huit ou dix branches et qui ne sont autres que les veines où l'on voit affluer plusieurs capillaires.

Les cordons épithéliaux pleins se disposent ici radiairement entre les branches de l'étoile.

De nombreuses granulations graisseuses, bien mises en évi-

dence par le rouge Soudan sont contenues dans les cordons cellulaires plus ou moins tortueux : ce sont elles qui donnaient à l'organe « une teinte jaunâtre analogue à celle de la graisse de cheval ». La zone pigmentaire est absente (il n'y a pas davantage de substance chromaffine) ; le pigment surrénal fait d'ailleurs défaut, chez les sujets très jeunes.

Les cellules des cordons ont une morphologie diverse ; les périphériques étant prismatiques, volumineuses ; leur noyau situé en bordure, mesure 7 à 10  $\mu$  ; le protoplasma, après dissolution de la graisse, prend une apparence alvéolaire.

Polyédriques, les éléments centraux ont un volume plus grand et un noyau plus central ; ils sont en moins grand nombre.

D'autres cordons épithéliaux offrent un tout autre aspect. Ils ressemblent, à s'y méprendre, à des tubes urinifères tapissés par une seule rangée de cellules cubiques.

En un point même, nous trouvons, au centre du tube épithélial, des éléments qui, dissociés, semblent nager dans la lumière ou rappellent l'arrangement cellulaire décrit par Petit dans la surrénale de l'anguille. Peut-être ces sortes de proliférations cellulaires ne sont-elles que la conséquence d'une nécrose partielle ou d'une mauvaise fixation.

#### OBSERVATION XXII

**Gaudier** (de Lille). — Tumeur solide de l'ovaire chez une enfant de 4 ans (hypertrophie d'une surrénale du parenchyme ovarien). (*Soc. de chirurgie de Paris*, S. du 27 mai 1908, p. 712).

Il s'agit d'une petite fille de 4 ans, chez laquelle le D<sup>r</sup> Gaudier a pratiqué, par une cœliotomie médiane, l'ablation de l'ovaire gauche, qui avait acquis le volume d'une très grosse orange. Depuis trois ou quatre mois, on s'était aperçu du déve-

loppement de cette tumeur, très mobile dans l'abdomen, régulière, et lisse, reliée au ligament large par un pédicule très vasculaire et long lui permettant des mouvements d'ascension et de latéralité.

Il y avait des ménorrhagies et des métrorrhagies assez abondantes depuis trois mois. Chez cette enfant, le *système pileux du mont de Vénus est très développé, les petites lèvres fortement pigmentées dépassent les grandes lèvres. Les seins offrent un développement remarquable vu l'âge du sujet.* Ils mesurent 10 centimètres de diamètre, présentent une forme hémisphérique et l'aréole a pris une teinte brunâtre ; sur la surface de l'aréole une série de tubercules de Montgomery très apparents ; le cercle veineux péri-aréolaire de Haller est très net.

L'intervention eut lieu sans incident.

Examen de la pièce. — A la coupe, la tumeur apparaît solide, et quand on y regarde de plus près on est frappé par l'apparence glandulaire de toute la masse. En un point de la portion périphérique, l'on peut reconnaître l'ovaire avec ses nombreux follicules primordiaux dont quelques-uns forment de véritables petits kystes sous-corticaux.

La forme est irrégulièrement ovoïde ; en un point se détache une sorte de pôle supplémentaire largement sessile ; la consistance est uniformément dure. Dans son plus grand axe, la tumeur mesure 7 cent 5 et 5 cent. 5 dans l'axe le plus petit. L'enveloppe est épaisse, résistante, de couleur nacré et d'apparence fibreuse, mesurant 0 mm. 5 à 1 mm. 5 en certains points. Sectionnée transversalement la tumeur offre une couleur ocre. Des cloisons épaisses en certaines régions, plus minces en d'autres se détachent de la capsule et pénètrent dans l'intérieur de la masse. Ces cloisons présentent parfois l'aspect veineux : on aperçoit à la loupe des vaisseaux sectionnés. Des cloisons beaucoup plus minces encore et devenant à peine visibles à l'œil nu

partagent la tumeur en une série de territoires et lui donnent l'aspect glandulaire. Sur le côté, on aperçoit une portion d'ovaire avec ses follicules.

Examen microscopique par M. Debeyre, chef des travaux d'histologie (Les coupes ont été soumises aux professeurs Laguesse et Curtis). L'enveloppe apparaît formée de faisceaux de fibres conjonctives. Des travées fibreuses ayant la même structure se détachent de sa face interne et renferment des vaisseaux à parois internes festonnées (artères) et d'autres remplis de globules sanguins (veines), sous l'enveloppe on aperçoit, de-ci de-là, de larges sections transversales de vaisseaux offrant l'apparence de sinus veineux. En continuité avec les grosses travées, se trouvent des cloisons très grêles, réduites à quelques fibres conjonctives et représentées surtout par des capillaires reconnaissables à leurs noyaux allongés.

Par places, on aperçoit une sorte de large carrefour à contours nets, ce sont des veines où l'on voit aboutir plusieurs capillaires ; le tout représentant une étoile à six, huit ou dix branches. Entre les branches de l'étoile et disposés radiairement se trouvent des cordons épithéliaux pleins. Ces cordons sont coupés transversalement, obliquement et prennent même en certains points l'apparence fasciculée, leur section étant longitudinale et les boyaux étant juxtaposés. Ils sont constitués par des cellules de formes diverses. Les éléments périphériques volumineux, prismatiques, sont rangés régulièrement ; leur noyau est situé en bordure dans la zone basale. Les cellules centrales sont polyédriques ou plus ou moins arrondies par pression réciproque ; leur noyau est plus central. Les cellules sont moins nombreuses dans le centre du cordon. Le protoplasma prend une apparence réticulée et, par l'acide osmique ou le rouge Soudan, on peut mettre en évidence des gouttelettes de graisse.

Certains cordons épithéliaux plus rares offrent un tout autre

aspect : ils ressemblent à s'y méprendre à des tubes urinifères, tapissés par une seule rangée d'éléments cubiques et la portion apicale de la cellule possède une cuticule. En un point, même, nous trouvons dans le centre du tube des éléments cellulaires qui, dissociés, semblent nager dans la lumière du tube. Ils rappellent des formes de végétations ou proliférations cellulaires. Ce dernier caractère est assez difficile à mettre en évidence.

Cet examen permet d'éliminer d'emblée le diagnostic de sarcome, ces tumeurs n'offrant jamais cette disposition cellulaire régulière et ces capillaires à parois nettes. Le diagnostic est à faire principalement avec le corps jaune hypertrophié et le problème est assez délicat à résoudre ; cependant l'examen complet de la tumeur nous fournit tous les arguments de la discussion. Le corps jaune se trouve aussi pénétré par des bourgeons conjonctivo-vasculaires, mais ceux-ci par leur aspect ne rappellent en rien les cloisons grêles que nous avons décrites.

Les cellules renfermées dans ces cloisons sont volumineuses, d'aspect polyédrique et disposées irrégulièrement. Riches également en substances graisseuses, leur cytoplasma renferme de la lutéine. Le noyau des cellules est central, et le plus souvent dans les corps jaunes en évolution, on remarque un, deux ou trois noyaux. Cela ne rappelle que de très loin la structure de notre tumeur, la disposition radiée de cellules bordant des cavités vasculaires et qui reproduisent tout à fait l'image de la zone corticale fasciculée de la surrénale. Un œil exercé ne saurait s'y tromper ; s'il restait encore quelques doutes, ils seraient vite dissipés, car la présence de ces cordons épithéliaux creux rappelant l'aspect des tubes urinifères est caractéristique, et cette disposition a été constatée par Grawitz dans les tumeurs hypernéphroïdes d'autres organes.

**OBSERVATION XXIII**

**Ogston.** — Ein Beitrag zur Kasuistik abnormer geschlechtlicher Entwicklung (*Oesterreichische Jahrbuch für Pædiatrie*, 1872, p. 181).

*Cas 1.* — Fillette de 5 ans, morte de diarrhée cholérique.

Autopsie. — *Poils au pubis. Organes génitaux externes sont complètement développés et le clitoris hypertrophié à la taille du pénis d'un jeune garçon.* Les circonvolutions cérébrales sont aplaties, l'arachnoïde est sèche, la pie-mère congestionnée et adhérente à la surface du cerveau. Le cerveau est mou. Dans le sinus longitudinal on trouve un thrombus mou et jaune. 2 pouces au-dessus du cardia on constate une double perforation de l'œsophage post mortem, par laquelle 6 onces d'un liquide bilieux se sont écoulées dans la plèvre gauche. Le thymus pèse 1 once 1/2 anglaise (environ 45 gr.) et est ecchymotique. Le cœur est normal ; dans toutes ses cavités, mais surtout dans le cœur droit on trouve des caillots jaunâtres et du sang brun liquide. Les poumons sont hyperémiés. La vésicule est remplie de bile ; foie normal, rate très petite. *Les deux surrénales atteignent le volume d'une grosse figue et pèsent chacune 2 onces 1/2 (70 gr. 87).* Reins gras; utérus minuscule. Ovaires très petits et criblés de kystes. Gros ganglions mésentériques et hyperplasie des plaques de Peyer. La muqueuse intestinale est détachée et ecchymosée.

**OBSERVATION XXIV**

**Ogston.** — Ein Beitrag zur Kasuistik abnormer geschlechtlicher Entwicklung (*Oesterreichische Jahrbuch für Pædiatrie*, 1872, *loc. cit.*).

*Cas 2.* — Fille de 12 ans, la sœur de la précédente, mourut le même jour qu'elle, de la même maladie.

*La ligne blanche de l'ombilic au pubis est couverte de poils. Le clitoris a le volume du gland d'un adulte. Pubis et grandes lèvres couverts de poils. Thrombus dans le sinus droit longitudinal. Hyperémie cérébrale. Presque tous les cartilages costaux sont ossifiés. Anciennes adhérences pleurales. Poumons œdémateux en arrière. Cœur normal. Foie normal. Rate petite pesant 3 onces. Intestin grêle rouge et ecchymosé : grosses plaques de Pujer : reins gras. Les surrénales ont un aspect normal, mais elles sont très grosses, pesant chacune 3 onces (soit 85 gr.). L'utérus est à peine plus gros que celui d'une nouveau-née. Ovaires petits, normaux.*

#### OBSERVATION XXV

**Ogston.** — Ein Beitrag zur Kasuistik abnormer geschlechtlicher Entwicklung (*Oesterreichische Jahrbuch für Pædiatrie*, 1872, *loc. cit.*).

*Cas 3.* — Fille de 16 ans, trouvée morte dans son lit ; bien portante jusque-là ; mais n'avait jamais été réglée.

*Corps d'enfant ; seins non développés, le bassin n'a aucun caractère féminin.* La bouche, le pharynx et les bronches contiennent du sang spumeux. Adhérences anciennes nombreuses de la plèvre gauche. Le sommet gauche et la base droite étaient fermés, infiltrés de sang coagulé, le reste du poumon congestionné.

Foie et reins congestionnés ; deux extravasats sanguins d'un pouce de diamètre chacun sous la muqueuse de l'estomac.

Grosse rate pesant 8 onces anglaises (28 gr.  $35 \times 8 = 226$  gr. 80). *Surrénales très grosses, atteignant presque la moitié de la taille du rein.* Ovaires très petits et, de chaque côté, criblés de kystes « avec un contenu veineux ». *Utérus de la taille de celui d'un enfant nouveau-né.*

OBSERVATION XXVI (Résumée)

**Bulloch et Sequiera.** — On the relation of the suprarenal capsules to the sexual organs (*Transactions of Pathological Society of London*, 1905, LVI, p. 189-208).

Il s'agit d'une grosse fille de 11 ans, réglée depuis quinze mois et devenue depuis sa puberté très grosse ; elle a l'aspect d'une grosse petite femme d'une quarantaine d'années environ. Elle a 4 pieds, 6 pouces et pèse 6 stones et 3 livres. Une abondante toison de poils grossiers s'est développée au menton et aux lèvres ; les poils du pubis et des aisselles sont longs.

Elle a des seins de femme adulte, et sur l'abdomen se dessinent des vergetures analogues à celles d'une femme enceinte.

L'abdomen est le siège d'une volumineuse tumeur sans ascite.

L'autopsie montre sous les téguments un panicule adipeux épais d'un pouce au niveau du thorax et d'un demi-pouce à l'abdomen.

La tumeur qui est énorme et pèse trois livres est en connexion avec la surrénale gauche ; la surrénale droite est légèrement hypertrophiée ; il existe des métastases dans le foie et dans les poumons.

L'examen histologique révèle que la tumeur et les métastases sont constituées par un tissu de la cortico-surrénale.

OBSERVATION XXVII

**Bevern et Römhild.** — *Neues Journal der praktischen Heilkunde*, 1802.

Ils décrivent une fille de 3 ans et demi aussi grande et aussi forte qu'une fille de 20 ans et qui présentait des poils très abondants à la lèvre supérieure, au tronc, et surtout aux orga-



nes génitiaux externes. De plus, *panicule adipeux extrêmement développé*. A l'autopsie on trouve une *grosse tumeur*, que les auteurs identifient à l'utérus, mais qui *adhérait en haut à un gros corps glandulaire situé dans la région de l'angle gauche du côlon et qui recouvrait complètement la rate*.

(D'après Linser, p. 299, *loc. cit.*)

#### OBSERVATION XXVIII

**Tilesius** (cité par Linser). — En 1803. *Voigt's Magazin*.

Fille de 4 ans, taille de 89 centimètres, *énorme formation de tissu adipeux ; développement précoce des mamelles et des poils du pubis*. Morte à 4 ans. Autopsie montra : « *au-dessus du rein gauche, une tumeur bizarre de la grosseur d'un œuf d'oie, très adhérente aux vaisseaux du rein et qu'on identifia à la capsule surrénale gauche, dont on ne put retrouver aucune trace* ».

Dans le foie, *nombreuses métastases, grosses « comme des yeux »* ; autres organes normaux.

#### OBSERVATION XXIX

**W. Cooke**. — *Philosophical transactions*, 1756 (cité par Linser, *loc. cit.*, p. 299).

Cooke observa une fille de 7 ans, Louise Flux, qui présentait un *tissu adipeux sous-cutané énorme, une forte taille et une abondante toison des organes génitiaux externes et du visage*. Elle mourut à 7 ans, dans des convulsions et à l'autopsie on trouva : *hydrocéphalie interne avec ramollissement cérébral, péritonite purulente enkystée entre le diaphragme et le foie, et ce dernier était parsemé de petits nodules. Sous le foie s'étendait du pôle supérieur au pôle inférieur du rein une grosse*

tumeur qui contenait des concrétions et un liquide brun chocolat. *En dehors de cette tumeur, on ne trouva pas de surrénale.*

#### OBSERVATION XXX

**Otto.** — *Pathologische anatomische Beobachtungen*, 1816, p. 139 (cité par Lancereaux, *Dict. Dechambre*, art. *Reins et capsules surrénales*, p. 157).

*L'hypertrophie générale des capsules surrénales dans un cas où les organes génitaux étaient très développés.*

#### OBSERVATION XXXI

**L. Guinon et Bijon.** — Déviation du type sexuel chez une jeune fille, caractérisé par l'obésité et le développement d'attributs masculins simulant l'hermaphrodisme (6 fig.) (*Bull. de la Société de pédiatrie de Paris*, séance du 20 mars 1906, p. 129).

Nous vous présentons une jeune fille de 11 ans, qui, après une enfance normale a présenté vers l'âge de 9 ans un *développement insolite de la graisse et du système pileux qui lui donne à la fois un habitus et un aspect masculin assez contradictoires*. Voici son observation.

Céline G..., née le 29 avril 1895, nous est conduite par sa mère qui désire faire disparaître les poils dont le visage est orné.

*Antécédents héréditaires.* — Père âgé de 46 ans, n'a jamais été malade, mais est devenu alcoolique depuis quelques années, postérieurement à la conception de l'enfant. Sa femme a été obligée de se séparer de lui à cause de cela. Les grands-parents du côté paternel ne présentaient aucune tare, le mari est mort jeune, d'accident ; la femme vit encore et a 70 ans.

Mère âgée de 32 ans, n'a pas eu d'autres enfants. La grossesse a été normale. Les grands-parents n'avaient aucune tare,



FIG. 13. — Cas de MM. Guinon et Bijon.  
(8 ans).

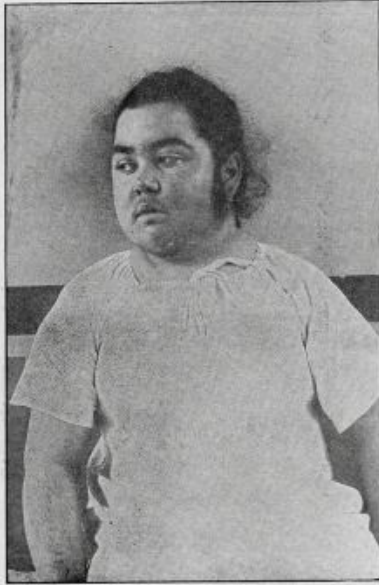

FIG. 14. — Cas de MM. Guinon et Bijon.  
(12 ans).

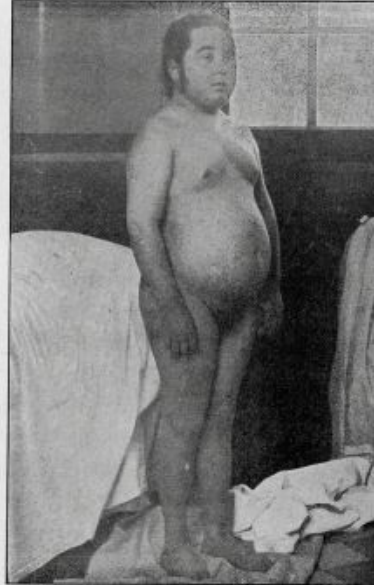

FIG. 15. — Cas de MM. Guinon et Bijon.  
(12 ans).

ils sont morts, l'un d'accident, l'autre, la mère, à 57 ans. Ils ont eu neuf enfants, dont deux jumelles, cinq sont encore vivants. Les trois autres sont morts en bas âge.

*Antécédents personnels.*— Née à terme, pesait à sa naissance 7 livres 1/2. Élevée au sein par sa mère jusqu'à l'âge de 18 mois. Pendant toute son enfance elle a eu comme maladie la rougeole, deux fois, la première fois à 4 ans, la deuxième fois à 6 ans, la coqueluche à 5 ans, le croup à 7 ans. Elle a été soignée pour cette dernière affection à l'hôpital Trousseau, où elle est restée deux mois, de mai à juillet 1902. Elle fut tubée deux fois et eut une congestion pulmonaire étendue et persistante qui fit croire à une pleurésie. La convalescence fut cependant normale.

Pendant deux ans elle s'est ensuite développée normalement au point de vue physique et intellectuel. L'intelligence était même assez vive.

Les photographies jointes à cette note montrent en effet que son aspect était tout à fait satisfaisant (fig. 13). C'est à ce moment qu'elle a commencé brusquement à engraisser d'une façon exagérée ; l'obésité débuta par la tête et gagna secondairement les membres. Elle vint consulter alors deux fois à l'hôpital Trousseau, on trouva l'enfant en bonne santé, et l'on conseilla de ne rien faire. Six mois environ après le début de l'obésité, des poils commençaient à apparaître sur les joues, et en plusieurs autres parties du corps (fig. 14, 15) ; à la même époque, la peau qui auparavant était très blanche, devenait plus bronzée et légèrement écaillée.

L'enfant devenait triste, ne jouait plus ; son intelligence ne semblait pas diminuée, elle apprenait toujours avec facilité, mais elle était de moins en moins vive ; elle parlait peu ou ne parlait pas, et s'employait de préférence à la maison aux travaux du ménage. Cet état continua d'empirer jusqu'à il y a quatre mois environ.

Depuis, état stationnaire, *tendance même à l'amaigrissement*, surtout du côté des membres. Actuellement, l'obésité et les troubles du caractère mis à part, elle se porte bien, elle a beaucoup d'appétit, digère bien, a des selles très régulières. Quelquefois on peut noter un *peu de fatigue anormale*, sans grande cause, et de rares maux de tête, mais le tout passager, il faut insister sur l'impressionnabilité de la malade et sur sa facile suggestibilité.

Examen de la malade, 11 mars 1906.

Mensurations :	Hauteur. . . . .	1 m. 31
	Poids. . . . .	44 k. 600
Cou :	Hauteur. . . . .	0 m. 38
Avant-bras :	» . . . . .	0 m. 21
Bras :	» . . . . .	0 m. 25
Thorax :	» . . . . .	0 m. 83 immédiate- ment au-dessous des mamelons.
Cuisse :	Hauteur. 0 m. 42 à 0 m. 10	au-dessus de la rotule.
Jambe :	» 0 m. 28 à 0 m. 10	au-dessous de la rotule.
Ceinture :	» 0 m. 88	au niveau de l'ombilic.
Tête :		
	Diamètre bitemporal. . . . .	0 m. 130
	» bizygomatique . . . . .	0 m. 135
	» occipito-nasal. . . . .	0 m. 180

Les mains et les pieds sont relativement petits et potelés.

La peau, légèrement écailleuse par places, est recouverte par endroits d'un enduit sébacé, et en d'autres, de kératose pileuse, très acnéique, variqueuse, sa consistance est pâteuse, mais sans godet à la pression du doigt. Elle est recouverte presque partout, sauf à la paume des mains, et à la région dorsale et plantaire des pieds de *poils bruns*, qui par place, sont longs et touffus.

Mode de groupement des poils. — Toute la région dorsale,

et surtout la peau qui recouvre la colonne vertébrale et qui l'avoisine, les fesses, la région externe des cuisses, sont le siège d'un développement remarquable. La région pubienne et péri-génitale apparaît pileuse, aussi marquée que chez une femme adulte. A la face, l'aspect est remarquable, la lèvre supérieure et le menton présentent un léger duvet. Les sourcils sont très développés ; sur les joues existent de véritables favoris noirs et longs.

En résumé, ce qui caractérise le système pileux, est sa topographie masculine.

Les ongles sont normaux.

Troubles vaso-moteurs. — La face, les oreilles sont d'un rouge vif. Aux jambes, la peau est marbrée et présente des vergetures parallèles surtout marquées à la face interne. Marbrures et vergetures sont violacées et plus marquées à droite qu'à gauche. Le ventre présente également dans sa partie inférieure des vergetures, obliques en bas et en dedans parallèles et symétriques. Comme aux jambes, ces vergetures ne sont pas blanchâtres, d'aspect cicatriciel, mais rouges rosées. Une raie vaso-motrice peut être provoquée en tous points du tégument externe. Pas de lipome.

Hier apparut sur l'hémi-thorax droit vers la troisième dorsale un *zona* très net, surtout apparent en arrière.

Rien à signaler dans l'état des poumons, du foie, de la rate, des ganglions, du cœur.

La bouche a une conformation normale, les dents sont régulières de forme et d'implantation. Toutefois les deux premières molaires manquent à la mâchoire inférieure.

Le corps thyroïde paraît avoir son volume normal. Organes des sens : Oreille : L'enfant entend moins bien depuis deux ans : *l'ouïe paraît s'affaiblir* progressivement sans apparence de suppuration auriculaire ou d'otite. Œil : pas de strabisme, ni de

nystagmus, pupilles normales. Réflexes normaux. Olfaction, goût conservés.

Système nerveux. — Réflexe rotulien légèrement exagéré des deux côtés. Réflexe plantaire en flexion.

Réflexe pharyngien aboli. Champ visuel normal.

Sensibilité : au tact, conservée ; à la douleur, abolie complètement ; à la chaleur, atténuée ; au froid, paresthésie. La malade accuse une sensation de chaud, pas de retard de la sensibilité.

Système moteur. — Aucun trouble de la motilité.

Parties génitales. L'aspect extérieur est à première vue, celui d'une femme adulte. *Les poils sont longs et très abondants.* Cependant les grandes lèvres présentent une largeur et une disposition qui n'est pas normale, en ce sens que malgré l'écartement au maximum des cuisses, la *fente vulvaire reste fermée et que l'aspect chagriné de la peau des grandes lèvres rappelle grossièrement celle du scrotum.*

Si l'on écarte les grandes lèvres, les petites lèvres et le capuchon du clitoris apparaissent. Le capuchon tiré en arrière découvre sur une longueur de 2 centimètres un *clitoris en forme de gland* qui est recouvert d'une sécrétion analogue au smegma préputial.

La partie inférieure du clitoris présente une petite rainure qui marque l'orifice des petites lèvres, celles-ci sont très fines, très petites et roses.

A 3 centimètres au-dessus, apparaît alors la vulve proprement dite. Elle a une teinte rose violacée. Elle est entourée de replis irréguliers, d'aspect normal. *L'orifice vaginal enfin se présente très petit, infundibuliforme.*

L'orifice urétral se voit très net, immédiatement au-dessus de l'orifice vaginal ; il n'est pas précédé d'un véritable tubercule, mais d'un raphé saillant qui continue la rainure médiane sous-clitoridienne.

A droite et à gauche de l'orifice se voient deux petites fossettes. Le cathétérisme est facile avec une sonde molle n° 8.

Le vagin admet une sonde de même grosseur jusqu'à une profondeur de 7 à 8 centimètres. Dans les grandes lèvres on ne trouve rien qui ressemble à des testicules.

Le classement de cette enfant peut au premier abord offrir quelques difficultés. Toutefois il nous semble qu'on peut immédiatement éliminer le myxœdème, ou mieux l'hypothyroïdie ; si elle a la lenteur, peut-être la diminution intellectuelle de certains hypothyroïdiens frustes, cette enfant est malgré tout réellement intelligente ; elle n'a pas la pâleur du myxœdémateux : son système pileux a un développement et un aspect brillant inconnus dans cette affection, enfin le rythme du cœur est d'une rapidité normale. Malgré ce raisonnement, nous essaierons pendant quelque temps d'influencer la nutrition par la thyroïdothérapie.

On pourrait dire que cette enfant est hermaphrodite, mais le mot ne vaut pas grand'chose, il n'explique rien. Malgré le développement pileux, cette enfant nous paraît bien appartenir au sexe féminin, elle en a les attributs sexuels externes, la vulve et le vagin ; elle a bien, il est vrai, un clitoris de dimensions anormales, comme le gland d'un garçon de 6 à 8 ans ; mais il est imperforé et l'orifice urétral en est très éloigné.

C'est donc, à notre sens, une fille, mais dont le type sexuel a subi brusquement une déviation dont la cause réelle nous échappe.

S'agit-il d'une altération glandulaire sexuelle ?

Peut-être. Mais sous quelle influence ? L'enfant à eu plusieurs maladies infectieuses, la seule grave et qui précède d'après la perturbation est la diphtérie laryngée, traitée par le tubagerépété et la sérothérapie. C'est un accident tellement banal qu'on ne peut l'incriminer.

M. Variot. — Je viens d'examiner sommairement les organes



génitaux externes de l'enfant que nous présente M. Guinon. Le clitoris offre une dimension et une forme qui rappellent plutôt une verge ; il est vrai que la vulve et l'hymen semblent assez bien conformés. Mais l'implantation et l'abondance des poils pubiens, le peu de largeur du bassin, rappellent la conformation masculine, de même que le développement très rapide et très anormal des poils de la barbe.

Bien que je n'aie constaté aucune saillie dans les grandes lèvres qui rappelle le testicule, on est en droit de se demander s'il n'existe pas, en même temps que des organes génitaux externes femelles, des glandes génitales mâles chez le sujet. Il faudrait rechercher ces glandes du côté du canal inguinal où elles sont peut-être cachées.

M. Apert. — De même que M. Guinon, je ne pense pas que l'état si particulier que présente cet enfant puisse être rattaché au myxœdème et attribué à des troubles d'origine thyroïdienne ; je me demande s'il ne doit pas plutôt être attribué à une perversion des sécrétions internes de la glande interstitielle ovarienne. Remarquons en effet, que la morphologie corporelle de ce sujet est intermédiaire entre celle de l'adolescent mâle et celle de l'adolescent femelle, la polysarcie étant surajoutée. Or l'évolution de l'enfant vers le type adulte, mâle ou femelle, est commandée par le fonctionnement de ses glandes génitales ; par suite, l'arrêt du fonctionnement de ces glandes au moment où évolue la puberté doit entraîner une indécision dans le sens de cette évolution, les sujets mâles, frappés dans leurs testicules, présentent en conséquence des signes de féminisme ; nous le voyons parfois à la suite d'orchite ourlienne double ; par analogie, je pense que, si cette fillette est atteinte de masculisme, c'est que ses ovaires sont arrêtés dans leur fonctionnement. On sait, d'autre part, que l'obésité suit souvent, l'involution des organes sexuels. Polysarcie et masculisme relèvent à mon avis

de la même cause, c'est-à-dire de troubles de la sécrétion interne de l'ovaire.

Certes il s'agit d'une opinion théorique, mais elle autoriserait, si l'opothérapie thyroïdienne ne donne pas de résultats, à essayer l'opothérapie ovarienne.

M. Guinon (1) que nous avons vu au sujet de cette malade a bien voulu nous donner les renseignements suivants : l'enfant est venue mourir dans son service au cours de l'année 1910; elle a été emportée en vingt-quatre heures par des phénomènes asphyxiques. M. Guinon s'est rangé pleinement depuis au diagnostic de tumeur surrénale.

#### OBSERVATION XXXII

**Linsler.** — Ueber Beziehungen zwischen Nebennieren und Körperswachsthum besonders Riesenwuchs (*Beitrage zur Klinische chirurgie*, 1903, XXXVII, p. 282).

*Cas 1.* — Garçon de 5 ans et 7 mois 1/2. Karl Kramer, né le 1<sup>er</sup> décembre 1895 (d'après extrait de naissance) est le fils d'un boucher. Naissance à terme et sans accident. Il commença à marcher à 1 an, mais parle seulement depuis 9 mois. Bonne santé ; il a eu deux crises à 3 et à 4 ans, où il se réveilla brusquement la nuit et resta un temps assez long, raide, « comme mort ». En février 1901 il devint plus paresseux et se plaignit de céphalée et de douleurs dans l'hypocondre gauche. On avait déjà remarqué depuis un an l'*extraordinaire développement du système pileux*. C'est aussi depuis cette époque qu'il a telle-

1. Nous adressons nos vifs remerciements à M. Guinon qui a bien voulu nous prêter ses planches si typiques.

ment grandi. On a remarqué récemment *du sang à plusieurs reprises dans les urines*. Appétit et selles normaux.

Père de taille moyenne, peu intelligent, sain. Mère plus grande que son père et bégaye. Elle a quatre enfants sains d'un premier mariage. Karl est le seul de son deuxième mariage. Deux de ses demi-frères bégayent ainsi que la grand'mère maternelle. Taille de 138 centimètres, pâle ; tête d'idiot, cheveux bruns, ne répond pas ou dans un langage indistinct. Il semble comprendre tout ce qu'on lui dit. Réaction constante aux piqûres, quoique souvent lente. Au lit, il est pelotonné sur le côté gauche, mais ne dort pas le jour ; il observe son entourage. Il ne parle jamais spontanément, même pas avec des camarades de son âge. Forme du visage et du crâne normale ; racine du nez n'est pas enfoncée, le septum est droit. Il n'a pas de dents de lait ; il possède ses dents définitives à l'exception des quatre dernières molaires ; aucune déformation des dents. Langue normale ; amygdales un peu grosses ; larynx normal ; thyroïde semble plus petite que normalement.

Thorax légèrement déjeté à gauche et en bas ; chapelet rachitique moyennement développé sur les cartilages costaux. Poumon, cœur sains. Pouls à 76. Respiration 24-28.

Ventre saillant, surtout l'hypocondre gauche où existe une matité absolue commençant à deux travers de doigt à gauche de la ligne médiane, descendant jusqu'au niveau de l'ombilic. En arrière cette matité se confond avec celle de la rate et du rein ; foie normal ; tympanisme abdominal. A la palpation, on sent *une tumeur*, arrondie, assez dure, semblant fluctuante dans certaines parties, qui déborde sensiblement la zone mate, qui atteint presque la ligne médiane et dont la limite inférieure arrondie dépasse en bas le niveau de l'ombilic. Il est impossible de la limiter en haut et en arrière. Sa surface paraît lisse, non adhérente aux parois abdominales ; immobile complètement. Hypo-

chondre droit très tendu ; on n'y sent rien ; région iléo-cæcale libre. Vive douleur si on presse fortement la tumeur. Il est difficile d'insuffler l'estomac dont la tumeur semble indépendante. Le côlon transverse et descendant recouvre lorsqu'il est insufflé une grande partie de la tumeur et se dessine sur la paroi.

*Pubis couvert de poils bruns frisés ; pénis de 8-9 centimètres, prépuce peu développé ; gland relativement très gros.*

Orifice urétral normal ; le *pénis en érection à 12-14 centimètres*, scrotum également couvert de poils. *Deux testicules de la grosseur d'un œuf de pigeon ; à gauche varicocèle léger. Prostate plus développée que chez les enfants de 15 ans ; musculature des jambes et des bras extraordinairement développée ; jambes légèrement courbées (il soulève facilement 20 kilogrammes à auteur de l'épaule). Marche lente. Pas de vertige lorsqu'il est debout les yeux fermés. Réflexes normaux. Examen du sang montre une leucocytose faible, 1.400. Poids 39 kilogrammes (autres mesures de ses bras, jambes, tronc, tour de tête, p. 289).*

Pas de différence dans le développement des côtés droit et gauche du corps ; tour de poitrine 78 centimètres ; tour de ventre 88 centimètres ; urines contiennent du sang ; acide ; traces d'albumine ; pas de cylindre ; température 37°2 le soir.

Au lit il est propre ; après quelques jours de repos urines claires, sans albumine ; après s'être levé deux jours, elles contiennent de nouveau du sang et de l'albumine. On fait le diagnostic de tumeur du rein. Laparotomie, tumeur sous-péritonéale, nodulaire, bien plus grosse qu'une tête d'adulte. Rate hypertrophiée ; rien d'anormal. Dans le mésentère nombreux ganglions comme des haricots. Tumeur laissée en place, vingt-quatre heures après, mort avec les signes de faiblesse du cœur.

*Autopsie.* — Tumeur de la surrénale gauche avec irruption dans la veine cave ; thyroïde normale ; *hypophyse normale* : pèse 3 gr. 1/2.

Au pôle inférieur de la tumeur on reconnaît le rein; la tumeur repousse la veine cave à droite du rachis. Cette veine atteint presque le volume du poing et est remplie de masses de la tumeur du diaphragme jusqu'à sa bifurcation inférieure; ces masses en chou-fleur ont proliféré vers la veine rénale. Rein gauche est rattaché par sa capsule à la tumeur, mais il est bien décapsulable; normal, ne présente pas de métastases; veine rénale gauche thrombosée; uretère perméable.

La tumeur se trouve à la place de la surrénale gauche; formée d'un tissu gris rougeâtre et jaune qui présente au centre des parties nécrotiques avec abondantes calcifications. Masses situées dans la veine cave; gros ganglions rétropéritonéaux jusqu'à la bifurcation de l'aorte, envahis par le tissu de la tumeur.

Rein droit plus gros que le gauche. Surrénale droite normale, même à l'examen microscopique; au microscope, thyroïde, thymus, reins normaux. Dans la surrénale droite, la zone fasciculée est très développée. Testicules également normaux, les canicules contiennent peu de spermatozoïdes, hypophyse normale. La partie centrale de la tumeur est nécrotique avec des calcifications; la zone périphérique apparemment lobulée est formée d'un squelette conjonctif à larges mailles; d'où partent des fibrilles intercalées entre les cellules de la tumeur, mais il ne forme pas d'alvéoles; vaisseaux ont des parois normales. Cellules de la tumeur sont tantôt assez grosses, polygonales, avec un noyau en général gros et arrondi et un protoplasma finement granuleux. Ça et là cellules géantes avec cinq noyaux arrondis ou plus; cellules pigmentaires rares avec de fins corpuscules bruns ne contenant pas de fer. Je ne pus déceler la présence de glycogène.

Il s'agit donc, sans conteste, d'un hypernéphrome.

Comme dans une surrénale normale, l'endothélium vasculaire est immédiatement adjacent aux cellules. Les cellules ressem-

blent à celle de la zone fasciculée. A cause du léger développement du tissu conjonctif, il ressemble un peu à un sarcome, mais la forme des cellules, leur caractère épithélial et leur ordonnance en faisceaux en font sans aucun doute une tumeur épithéliale.

Radiographie (Faitte du vivant d'enfant): Noyau osseux de l'os pisiforme à la main déjà net (or il apparaît entre 11 et 15 ans).

A cause de l'encapsulation de la tumeur, de sa faible tendance à faire des métastases, de l'absence de cachexie, nous en faisons un adénome malin.

#### OBSERVATION XXXIII

**Linser.** — Ueber Beziehungen zwischen Nebieneren und korperswachsthum besonders Riesenwuchs (*Beitrage zur klinische chirurgie, Loc. cit.*).

*Cas 2.* — Il rapporte un cas de grosse tumeur de la surrenale droite conservée au Musée du Royal college of surgeons de Londres (N° 3518. E.). La note jointe à la pièce anatomique mentionne qu'elle provient d'une femme de 32 ans, maniaque et épileptique, non menstruée, ayant la face et les membres entièrement couverts de poils. Tumeurs secondaires dans le foie et les ganglions.

#### OBSERVATION XXXIV

**Léonard Gutherie.** — (*British medical journal*, septembre 1907, page 748, et *Transact. of the Med. Society of London*, 1907, XXX, p. 385.

Henri M..., 4 ans 9 mois, né à terme et bien portant avait toujours été gros, mais après une rougeole en 1904, sa force

avait été en augmentant, et des poils lui étaient poussés sur tout le visage, sur la lèvre supérieure et sur le pubis. Il présentait une ressemblance frappante avec un « gros camionneur de brasserie » en raccourci. Taille : 91 cm. 1/2. Poids : 19 kil. 1/2. Les joues étaient énormes, de consistance ferme et de couleur rouge brillant. Les veines cutanées étaient dilatées. Les épaules, le tronc et les membres supérieurs étaient surchargés de graisse molle, qui pendait en replis très saillants sur les seins et les flancs et formait dans la région cervico-dorsale, une bosse semblable à un lipome. Le ventre était bouffi de graisse. Les fesses et membres inférieurs quoique bien musclés n'étaient pas particulièrement chargés de graisse ; en réalité à partir du sacrum vers le bas l'aspect était celui d'un enfant normal.

*Hirsutisme.* — Les cheveux poussaient bas sur le front, les sourcils étaient touffus et se rejoignaient sur la ligne médiane ; les cils étaient épais et longs. Des poils brun clair, rudes, recouvraient la bosse dorsale et se rencontraient encore sur le pubis. Il avait une moustache naissante et des poils duveteux sur les joues et le menton. Les organes génitaux n'étaient pas très développés pour son âge. La peau est rude et sèche. Le cœur, les poumons, l'urine étaient normaux.

*Intelligence.* *Enfant intelligent, précoce* et coutumier de réflexions subtiles et délicates qui révélaient une *faculté d'observation considérable*. Trois mois après son admission à l'hôpital, il fit de la *tuberculose aiguë* dont il mourut le 11 mars 1907.

*Autopsie.* — En plus d'une tuberculose généralisée on trouva une tumeur grosse comme un marron enveloppant la capsule surrénale gauche. C'était un *hypernéphrome malin*.

#### OBSERVATION XXXV

**C. E. Adams.** — Lue par le Dr Bulloch au nom de cet auteur (*Soc. pathol. de Londres*, vol. LVI, pt II, 1905, p. 209).

Développement précoce constaté chez un jeune homme ayant une tumeur maligne de la glande surrénale gauche.

Le malade fut normal jusqu'à l'âge de 9 ans ; il entra alors dans la période de puberté.

*Les poils du visage se développèrent très vite et sa force musculaire de même, si bien qu'à l'âge de 14 ans il donnait l'impression d'un homme fort.* On trouva une grosse tumeur abdominale qui fut jugée incurable. L'opération eut lieu et dix-sept mois après le malade mourait.

L'autopsie fut faite et on trouva une *tumeur énorme de la glande surrénale gauche propagée au foie* ; cette tumeur pesait *15 livres*. L'examen histologique fait par le Dr Leggham montra que la tumeur était un « *hypernéphrome* » de nature maligne.

#### OBSERVATION XXXVI

**P. E. Launois et O. Claude.** — Étude sur le paranéphrome. (*Assoc. franç. p. l'avanc. des sc. Reims*, 1907, p. 1131-1143). (Résumée).

Un jeune homme de 32 ans, inspecteur dans un commissariat de la Ville de Paris, ne présente rien de particulier dans ses antécédents héréditaires ; sa mère est morte cependant.

Personnellement, il n'a jamais eu à pâtir d'une maladie infectieuse, syphilitique ou autre. Il a été militaire, s'est marié à 27 ans, est père d'un enfant. Au début de l'année 1906, *sa santé était tout à fait florissante (?) et son embonpoint était tel que*



*tout en ayant une taille moyenne il pesait 92 kilogrammes (1)*

En septembre apparurent des troubles gastriques, crampes, tiraillements, renvois, quelques vomissements alimentaires.

Il rentre à Lariboisière, salle J. Bouley, lit 35, le 15 janvier 1907, dans une *phase d'amaigrissement considérable et d'asthénie progressive*. Il a perdu 34 kilogrammes en moins d'un an.

*Coloration légèrement bistrée de la peau du visage et des autres parties du-corps, taches pigmentaires localisées, sans pigmentation des muqueuses.*

Tension artérielle : 15.

Tumeur notable dans l'hypochondre droit et la région supérieure de la fosse iliaque, adhérente, presque indolente et d'apparition presque insidieuse.

Varicocèle droit récent.

Examen du sang : Taux leucocytaire 16.800.

Le pourcentage sur l'examen de 300 leucocytes a donné les résultats suivants :

Polynucléaires neutrophiles . . . . .	85 0/0
Lymphocytes . . . . .	3 2/3
Grands mononucléaires à gros noyaux clairs isolés. . . . .	4
Grands mononucléaires . . . . .	7
Eosinophiles . . . . .	1/3
Formes de transition à gros noyaux grossièrement lobés, pauvres en chromatine, à granulations neutrophiles fines . . . . .	6

Hématoblastes isolés ou en amas, assez abondants.

Le chiffre des hématies n'a pas été retenu, mais il s'agissait manifestement d'un sang anémique.

Un certain degré d'amibocytose, mais les hématies géantes ou naines faisaient défaut.

Cachexie rapidement progressive.

Diagnostic chirurgical incertain.

La température rectale vespérale s'élève fréquemment à 39°.

Opéré par le professeur Poirier le 3 février.

Le 5 février, la température s'élevant brusquement à 40°, fut l'indice de l'apparition d'une *broncho-pneumonie* qui emporta l'opéré le 7, il était depuis la veille tombé dans le coma.

L'étude anatomique détaillée faite sur les pièces opératoires et les organes recueillis à l'autopsie, montre une tumeur jaunâtre et vasculaire.

En outre dans la capsule surrénale gauche on note un certain degré d'*hyperépinéphrie*, la couche pigmentaire est peu riche en cellules et le pigment est peu abondant dans celles qui en renferment.

La capsule surrénale droite contient un *petit adénome de la corticale* et sa couche médullaire est le siège de périphlébite très nette.

L'examen histologique de la tumeur a été fait par les auteurs et par Delamare et Lecène.

Le *polymorphisme du tissu néoplasique*, si apparent suivant les régions observées dans les pièces fraîches a été pleinement confirmé par l'examen des fragments recueillis à l'autopsie. La seule notion importante que nous a fournie ce dernier mode d'investigation, concerne les relations de la surrénale droite avec le prolongement interne de la tumeur ; nous avons pu déterminer la complète indépendance de ces deux formations.

Nous concluons volontiers que le *paranéphrome malin* que nous venons de décrire, est le résultat d'une prolifération d'un îlot épithélial erratique, prolifération survenue sous une influence encore inconnue.

### Conclusion

Ainsi donc, dans ces vingt-cinq observations, le développement d'une tumeur surrénale, tantôt lombaire, tantôt pelvienne s'est constamment accompagné, *dans le sexe féminin*, d'hypertrichose, très souvent d'hypersthénie musculaire, de modifications de l'instinct sexuel, et de la voix, parfois de modifications du caractère, d'agitation motrice et intellectuelle.

*Lorsqu'il s'agit de petites filles*, ordinairement de 4 à 11 ans, l'évolution de la tumeur s'accompagne de développement précoce des caractères sexuels secondaires, à prédominance masculine.

*Chez l'homme*, la caractéristique est le développement précoce de l'hypersthénie générale.

Dans l'ensemble de ces cas, on peut même établir deux groupes secondaires au point de vue du développement précoce. Ces deux groupes sont représentés par deux types principaux : le type d'obésité précoce et le type musculaire ou de l'enfant hercule.

Le terme d'obésité précoce employé pour la première fois par Parkesweber désigne l'obésité développée chez des hommes et des femmes relativement jeunes et indépendamment de l'embonpoint produit par un excès de nourriture.

Dans ce premier type, les traits sont bouffis, les joues soufflées de graisse, le facies est congestionné et parfois sillonné de varicosités nombreuses ; des vergetures bleuâtres ou rosées apparaissent sur les cuisses, l'abdomen et les seins, qui ressemblent à celles de la grossesse.

L'adiposité est prédominante au niveau du tronc et peut respecter les membres. Toutefois aux membres inférieurs peut coexister un trophœdème plus ou moins mélangé de graisse.

Des bourrelets de graisse se rencontrent par paquets sur le cou, la poitrine et les flancs, une véritable bosse lipomateuse peut exister entre les deux épaules.

Le volume des seins paraît dépendre de l'adiposité générale. Les individus atteints d'obésité précoce donnent l'impression de force et de maturité. A part les quelques exceptions où ces individus révèlent un état mental voisin de l'idiotie, et même dans ces cas elle peut être secondaire, les enfants précocement obèses sont généralement doués d'une intelligence avancée et disproportionnée avec leur âge. Les troubles circulatoires et trophiques sont variés, les extrémités sont souvent cyanosées et froides. Nous avons relevé la présence d'acné.

Quant au type musculaire, celui du jeune garçon, sa caractéristique est le développement précoce de la maturité sexuelle, une hypertrichose prématurée et remarquable, une croissance parfois précipitée et l'exagération sans obésité anormale, d'une force musculaire remarquable.

Dans les deux types l'hypertrichose à disposition masculine est constante, elle est même dans certains cas généralisée à tout le corps.

En un mot, chez la femme, aux signes de maturité féminine s'ajoutent ceux de la virilité; ces derniers caractères prédominent dans les observations où il s'agit de sujets masculins, leur développement est remarquable.

### TROISIÈME FORME CLINIQUE

#### Forme menstruelle

Cette forme qui peut se rencontrer chez des femmes d'âge variable de 20 ans à 53 ans a pour caractères essentiels de la dysménorrhée. Tantôt les menstruations d'abord irrégulières disparaissent, témoin le cas de Marchand. Tantôt comme dans le cas de Santi, l'attention est attirée vers l'utérus par des métrorrhagies abondantes. Dans ce cas il est vrai, il y avait coexistence d'un fibrome. En outre, on signale une adipose parfois considérable; la malade de Dumont, Cailliau, Carianopol pesait 140 kilogrammes. La pigmentation a les mêmes caractères que dans les formes précédentes; elle donne aux segments une teinte jaune sale qui peut s'accompagner de naevi plus foncés (Marchand). Dans le cas de Davis, à la suite de l'aménorrhée, le diagnostic de manie fut porté et ces phénomènes d'agitation intellectuelle furent suivis d'accès épileptiformes très vraisemblablement provoqués ainsi que l'exophtalmie, la tachycardie et les crises sudorales par l'hypertension crânienne résultant de l'ossification de la tente cérébelleuse.

#### OBSERVATION XXXVII

**Marchand.** — Ueber allgemeine Hyperplasie der Nebenniere und einer akcessorischen Nebenniere in Ligamentum latum bei Pseudohermaphroditismus femineus (*Festschrift für Rudolf Virchow*, 1891, t. I, p. 573. (Tumeur maligne de la surrénale droite avec cellules géantes. *Loc. cit.*, p. 573).

Jeune fille de 20 ans. Sa mère aurait eu une tumeur rétropé-

*ritonéale adhérente au rein qu'on avait laissée en place. Fille irrégulièrement réglée. En six semaines on s'aperçut d'une tumeur sous le foie, et la jeune fille mourut avec œdème des extrémités inférieures. Couleur de peau : jaune sale. Au ventre et aux extrémités inférieures un certain nombre de *navi plats fortement pigmentés* ; pas de couleur bronzée ; rein et surrénale gauches normaux ; petit utérus. Ovaire droit fermé, gros comme un œuf de poule, contenant un kyste. Ovaire gauche un peu gros, contient un noyau gros comme une cerise grisâtre. Veine cave inférieure thrombosée, *tumeur de surrénale droite*, séparée du rein par du tissu conjonctif, elle mesure environ 20 cm. x 14 cm. x 10 cm. Tumeur formée d'une série de noyaux séparés par du tissu conjonctif ; zones gris rougeâtre, d'autres caséesuses ; au centre, nécrose. *Gros foie criblé de noyaux atteignant le volume d'une noix*. Au microscope tous ces noyaux présentent surtout des cellules géantes à plusieurs noyaux, de formes variables, et à côté de celles-ci des cellules rondes et polygonales analogues à des cellules du foie ou de la surrénale. *Métastase à l'ovaire* avec les mêmes cellules géantes. Au foie il existe dans les noyaux moins de fibres conjonctives que dans la tumeur primitive. On ferait le diagnostic *de carcinome*, malgré la taille extraordinaire des cellules ; il en existe également dans les carcinomes de la peau et des muqueuses.*

#### OBSERVATION XXXVIII

**Arthur N. Davis.** — A case of carcinome of the suprarenal capsule ; necropsy (*The Lancet*, 3 octobre 1896, p. 944).

Une malade âgée de 32 ans, non mariée, était admise le 21 mai 1895 au Borough Asylum de Plymouth, atteinte de *manie*. Son père déclarait qu'elle n'avait jamais été aussi brillante ni

intelligente que la moyenne des enfants et qu'elle était d'un caractère renfermé. Sa *tante maternelle s'était suicidée*. Deux mois avant l'admission on remarqua que la malade était étrange dans ses manières, divaguait dans ses conversations, surtout en matière religieuse et quelquefois parlait d'amoureux et de mariage.

*Des poils commencèrent à pousser sur sa lèvre supérieure, sur ses joues et son menton ; et sur son corps une luxuriante toison fit son apparition*. Sa face fut rasée de temps en temps, à sa grande affliction. Après essai de changement d'air, et administration de bromure de potassium à forte dose, son état empira et elle fut admise à l'asile dans un état mental incohérent et atteinte d'*amnésie marquée*. Il n'y avait aucune affection apparente des organes respiratoires, mais ses reins fonctionnaient mal.

Son intestin se vidait également mal, et *la menstruation était supprimée*. La malade se plaignit accidentellement de douleurs dans le côté, mais on ne put rien trouver pour expliquer cette douleur. Elle devint malpropre dans ses habitudes, et en dépit des toniques et du régime soigné, elle devint faible et cet état fut encore aggravé par l'arrivée de *quatre accès épileptiques nets*. A la suite, son *pouls devint extrêmement rapide* ; son corps *se baigna de sueur*, et *l'exophtalmie était évidente*. Il n'y avait pas de poussée anormale de température, mais elle restait légèrement au-dessus de la normale jusqu'à la mort qui survint exactement trois mois après l'admission.

*Nécropsie*. — A l'autopsie pratiquée quarante-deux heures après on trouva le corps extrêmement émacié ; la décomposition fut rapide. *Des poils couvraient presque complètement les extrémités inférieures* ; les supérieures à un degré moindre ; la face avait un revêtement pileux plus fin, et le revêtement pileux du cuir chevelu était le plus fin de tous. La partie supérieure du crâne était normale ; les corpuscules de Pacchioni étaient nombreux, et il y avait un fragment osseux pointu du volume d'une

amande dans la tente du cervelet. Le cœur et les poumons étaient normaux. Parmi les viscères, l'estomac, la rate, le pancréas étaient normaux ; les reins se laissaient difficilement décortiquer. La capsule surrénale gauche était normale ; mais la *droite était convertie en une masse assez grossièrement lobulée et de coloration jaune*. Des *tumeurs secondaires* furent rencontrées, dans le *lobe droit du foie* et sous la forme nodulaire avaient commencé à infecter le lobe gauche. Le foie pesait 6 livres et la *capsule surrénale droite 1 livre 8 onces*. En soumettant la tumeur à la Research Association on obtint la réponse suivante : « Il s'agit d'une *volumineuse tumeur ovaire qui a remplacé la surrénale droite*. Elle mesure 5 pouces de long et près de 5 pouces dans sa plus grande largeur qui est à son extrémité inférieure. L'épaisseur mesurée avait en arrière atteint environ 3 pouces. A l'angle supérieur droit de la pièce vue de face, il y a une portion de la veine cave adhérente à la tumeur. Une masse néoplasique polypoïde et un caillot sanguin font saillie dans la veine cave par l'orifice d'une large veine qui sort de la tumeur. C'est probablement la veine surrénale principale. La tumeur a sensiblement la forme d'un haricot ; étant aplatie en arrière et convexe en avant où elle est partiellement recouverte de péritoine. A la coupe, on voit une capsule épaisse qui renferme une masse blanche spongieuse. En aucune partie, *le tissu originel de la glande surrénale ne peut être distingué*.

#### OBSERVATION XXXIX

**Goldschwend.** — (Prager medizinische Wochenschrift, XXV, n° 37, 15 sept. 1910, p. 455 et 458, et n° 38, 22 sept. 1910, p. 468 à 471 avec deux figures).

Il s'agit d'une femme de 39 ans, ni alcoolique, ni syphilitique, mère de cinq enfants, la dernière grossesse datant de cinq ans.



Elle n'est *plus réglée depuis trois ans*. Son père est mort de cancer de l'estomac. La maladie a débuté depuis trois mois, par des malaises gastriques vagues, de l'anorexie élective, des douleurs épigastriques, des éructations.

Depuis, *amaigrissement considérable et asthénie*. Le ventre grossit, surtout dans les deux derniers mois, et une tumeur apparaît à gauche de l'ombilic, augmentant sans cesse; enfin, depuis huit jours, *ictère*.

La femme est atteinte depuis le début de l'affection d'*hypertrichose, elle porte favoris et moustaches*. La palpation fait sentir dans le flanc gauche, près de l'ombilic, une tumeur grosse comme le poing, profondément située, immobile; le foie déborde énormément les fausses côtes; il y a de l'ascite. Après insufflation de l'estomac, la tumeur descend et le foie remonte. Les selles, normalement colorées, sont stéarrhéiques. La malade meurt au bout de quatre mois, dans le syndrome de l'ictère grave.

A l'autopsie, l'intestin est rempli de sang. *La tumeur est formée par la surrénale gauche néoplasiée: c'est un carcinome.*

#### OBSERVATION XL

**Santi.** — Ipernefrome del rene et dell' ovaris (*Atti de la Societa Italiana di ostetrice, 1906-1907, p. 478*).

Il s'agit d'une femme âgée de 53 ans qui, jusqu'à la maladie actuelle, a toujours été bien portante; elle a eu deux grossesses normales; elle a *toujours été régulièrement réglée jusqu'à il y a six ans*. A ce moment, *hémorragies utérines* qui devinrent de plus en plus fréquentes; à son entrée à la clinique, elles sont particulièrement abondantes. Depuis un an, troubles gastro-entériques, avec alternances de constipation et de diarrhée. Augmentation de volume de l'abdomen.

Depuis quelques mois, elle souffre de *crises de dyspnée*, qui étaient particulièrement fréquentes et intenses dans ces derniers temps, surtout la nuit, lorsque la malade était en position horizontale.

A l'examen gynécologique, on constate l'existence d'organes de multipare, une antéflexion de l'utérus qui est augmenté de volume et dur. Au-dessus de l'utérus et sur sa ligne médiane on trouve une tuméfaction dure, lisse, remontant jusqu'à deux travers de doigt au-dessus de l'ombilic.

Cette tuméfaction paraît occuper surtout le côté gauche de l'utérus et descend presque dans le bassin.

L'énorme épaisseur des parois abdominales rend difficile l'examen combiné, et il est impossible de préciser les caractères de cette tumeur qui semble avoir une certaine mobilité latérale, et qui est très douloureuse à la pression.

L'hystéromètre entre de 10 centimètres dans la cavité utérine, et indique une muqueuse humide et saignant facilement. L'examen rectal confirme les constatations précédentes. Le cathéter vésical se dirige en haut et un peu à droite, et il dépasse de trois travers de doigt le bord supérieur de la symphyse pubienne.

Cet examen permet de porter le diagnostic de *fibrome de l'utérus*, tout en n'excluant pas la possibilité que la tumeur pourrait avoir son point de départ dans l'ovaire et être simplement adossée à un utérus myomateux.

Quoique d'apparence robuste, la femme ne présente pas les conditions requises pour une laparotomie, car à l'auscultation du cœur, on trouve une altération du timbre, et des bruits du cœur, surtout à l'orifice aortique. Rien d'anormal du côté des poumons, sauf un léger degré d'emphysème. *Trace d'albumine dans l'urine.*

La malade est mise en observation pendant quelques jours ;

les pertes de sang persistent malgré le repos au lit et la dyspnée ne disparaît pas. On pense alors à une tumeur solide de l'ovaire, et le 5 juillet 1906, le professeur Resinelli fait une laparotomie et extirpe facilement cette tumeur qui siégeait sur l'ovaire droit. A droite, il existe aussi un *varicocèle pelvien* ; résection de ces veines dilatées.

A l'examen macroscopique, la tumeur présente tous les caractères de la malignité, l'utérus est beaucoup plus gros que normalement, et l'opérateur fait une hystérectomie totale avec ablation des annexes de l'autre côté, qui sont le siège de phénomènes inflammatoires. L'acte opératoire fut assez bien supporté ; mais la malade ne tarda pas à succomber.

*Autopsie.* — Emphysème pulmonaire avec œdème et stases notables dans les poumons. Cœur gros avec dilatation des ventricules et insuffisance des valvules mitrale et tricuspide. Sur les valvules aortiques, végétations dures, ayant les dimensions d'un grain de millet ou de riz. Artères pulmonaires normales. Légères adhérences des anses intestinales qui sont un peu injectées et présentent de nombreux piquetés hémorragiques sous-séreux. Foie gros en dégénérescence graisseuse. Rate augmentée de volume. Rein droit avec capsule adhérente ; sa couche corticale est diminuée d'épaisseur ; ses vaisseaux sont sclérosés et il renferme des kystes multiples par rétention. Dans le rein gauche, tumeur blanc-jaunâtre à son pôle supérieur, grosse comme le poing et bien délimitée à son parenchyme rénal et à la capsule fibreuse. Capsules surrénales de volume et de siège normaux. Uretères normaux. En passant il convient d'ajouter que la tumeur ovarienne avait les dimensions d'une tête de fœtus, et qu'elle était recouverte par une capsule blanchâtre, lisse. En certains points, elle présentait une coloration jaune, intense ; à la coupe, elle présentait des lobes plus ou moins grands. Sa consistance est molle. En quelques endroits, le tissu de la tumeur

avait une coloration rouge brunâtre, due évidemment à une hémorragie ou à des suffusions sanguines.

Du côté de l'utérus, on constate que l'augmentation de volume est uniforme ; à la coupe, la couche musculuse est le double de ses dimensions normales. Muqueuse utérine légèrement hypertrophiée.

La capsule blanchâtre qui entoure la tumeur est constituée par du tissu fibreux analogue à celui qui existe dans les fibromes fasciculés en général. De cette capsule partent des travées fibreuses qui divisent la tumeur en lobes. Ce qui frappe dans un examen microscopique superficiel, c'est la diversité des éléments et de leurs dispositions dans les diverses zones examinées, donnant ainsi l'impression que l'on a affaire à des tissus différents. En certains points on observe de véritables cordons cellulaires, les uns rectilignes, les autres tortueux ; certains se groupent entre eux pour former un cordon unique ; d'autres laissaient voir, dans leur interstice, un espace plus ou moins cylindrique formant une sorte de canal, lequel était limité par un mince endothélium. Les cellules qui les formaient n'étaient pas visibles dans tous les points du canal et certaines n'étaient distinguées que par la présence d'un petit noyau à forme allongée.

Par endroits, les cordons cellulaires avaient une disposition radiée autour des vaisseaux ; parfois ils étaient environnés de tissu conjonctif ; et l'aspect de la préparation rappelle la disposition d'un lobule hépatique ; les éléments cellulaires ayant de 10 à 12 centimètres de diamètre, avaient une forme polyédrique, cubique ou cylindrique, suivant qu'ils étaient plus ou moins serrés les uns contre les autres. Le protoplasma de ces éléments n'était jamais uniforme ; parfois il était translucide (vitreux), parfois il était plus épais et constitué par un très fin réticulum à mailles arrondies : traités par le liquide de Flemming on y reconnaissait la présence de très fines gouttelettes de graisse ;

parfois le protoplasma présentait de très fines granulations d'un pigment ayant la couleur du café.

Entre ces groupes de cellules, on pouvait voir une lumière centrale ; ces éléments avaient ordinairement une forme polyédrique.

Enfin on pouvait observer une autre disposition des cellules qui était même très caractéristique. Ce n'était plus la disposition en cordons comme précédemment, mais de larges bandes de cellules, confusément groupées les unes par rapport aux autres et sillonnées de-ci, de-là par des vaisseaux sanguins à paroi propre plus ou moins accentuée.

En certains points on pouvait observer une disposition régulière des éléments, et à la périphérie de cette zone, les cellules avaient une tendance à devenir cylindriques, et elles étaient régulièrement alignées, rappelant ainsi la disposition des cellules de Malpighi dans les papilles de l'épiderme. Au milieu des cellules, on rencontrait de gros vaisseaux et de grandes bandes de tissu conjonctif.

D'autres fois, la disposition et les caractères des cellules changent complètement ; elles prennent l'aspect d'une mosaïque interrompue par des espaces irréguliers, sans paroi propre, ou par quelques vaisseaux capillaires.

Ces cellules ont, pour la plupart une forme arrondie, avec un noyau central relativement petit (6 à 8 mm.) ; parfois elles sont polygonales. Le ciment qui réunit ces cellules est fort peu abondant ; et par leurs dimensions et leurs dispositions, les cellules pourraient être comparées à du tissu lutéinique en complète évolution. Quant au protoplasma, il présente un aspect tout spécial.

Il est fort peu apparent, et il apparaît sur la préparation comme une légère fumée. Il est constitué par un fin réticulum qui est circonscrit, par endroits, par de petites gouttes de graisse qui se dissolvent dans l'alcool.

Aucune de ces cellules ne renferme de granulations pigmentaires. Cette graisse offre tous les caractères histologiques de la graisse des capsules surrénales.

Enfin on observe encore un tissu fondamental constitué par de très grêles faisceaux circonscrivant des espaces arrondis ou ovalaires, et contre lesquels sont appliquées des cellules ayant tous les caractères de cellules épithéliales et l'ensemble de la préparation peut faire penser à un adénome.

Les cellules ont une forme triangulaire; leur base est dirigée vers la travée conjonctive, tandis que leur sommet se trouve à l'intérieur des espaces; leur noyau est plutôt petit en proportion du volume de la cellule. Parfois même, il y avait une mince trame de tissu conjonctif autour des espaces lacunaires, donnant ainsi l'impression de gouttes de graisse dissoutes qui se seraient réunies en une seule.

Dans toutes ces variétés d'éléments, les phénomènes de multiplication cellulaire étaient peu nombreux et l'on n'observe que de rares formes de karyokinèse. Dans tous les points observés, les éléments étaient bien conservés; et nulle part on ne trouva de trace de dégénérescence ou de nécrose. Pas de cellules néoplasiques dans la lumière des vaisseaux sanguins ou des vaisseaux lymphatiques.

En examinant la tumeur ovarienne au microscope, on constate que la capsule blanchâtre qui l'entoure est constituée par des travées de fibres conjonctives analogues à celles que l'on observe dans les tumeurs solides de l'ovaire. Pour ce qui est de la substance jaune observée nous pouvons dire ici ce qui a déjà été expliqué précédemment pour la tumeur rénale; en résumé la tumeur ovarienne présente les mêmes caractères que la tumeur du rein; elle renferme nombre de vaisseaux sanguins qui présentent parfois une dilatation excessive, donnant ainsi à la tumeur l'aspect d'un tissu caverneux. Dans les points où la

tumeur présente une coloration rouge, il existe un foyer hémorragique plus ou moins abondant qui est le point de départ d'une désagrégation des tissus. Il en résulte un abondant réticulum de fibrine entre les mailles duquel, en plus des globules rouges, on trouve des cellules néoplasiques au milieu de fibres en état de dégénérescence plus ou moins avancée.

Du côté de l'utérus on observe sous le microscope une dégénérescence fibromateuse diffuse et une endométrite interstitielle et glandulaire sans aucun caractère de malignité.

#### OBSERVATION XLI

**Dumont, Cailliau et Carianopol.** — Adénome des capsules surrénales (*Bull. et mém. de la Soc. anat. de Paris*, 7 avril 1911, LXXXVI, p. 245).

A l'autopsie d'une femme obèse (140 kilog.), emphysémateuse, avec cœur droit dilaté et foie cardiaque, qui succomba au cours d'une pneumonie double, nous avons trouvé une lésion spéciale de la capsule surrénale.

Le cœur et les parois abdominales étaient très chargées de graisse, le système artériel très peu lésé, le pancréas stéatosé, la rate volumineuse et molle. Les reins, siège d'une congestion passive intense, étaient enfouis dans une masse grasseuse très dense où l'on découvrait péniblement les capsules surrénales. La capsule droite était normale d'aspect et de volume. *La glande surrénale gauche était au contraire très volumineuse et déformée.* Elle formait dans son ensemble un ovale à grosse extrémité supérieure, légèrement aplati d'avant en arrière et elle atteignait à peu près le volume d'un œuf de poule. Sa couleur était jaunâtre, son aspect bosselé, sa surface vascularisée et sa consistance n'offrant pas la sensation rénitente normale de l'organe qui était très faible.

L'incision montra dans la substance corticale l'existence d'une tumeur arrondie, des dimensions d'une pièce de 2 francs siégeant à l'union de la substance corticale et de la médullaire.

Cette tumeur était encapsulée, s'énucléant très facilement et une coque fibreuse très vasculaire l'enveloppait. Sa consistance était molle, friable, sa coloration jaune foncé.

L'étude histologique révèle des modifications de structure dans cette glande. En effet, les espaces alvéolaires dus aux prolongements conjonctifs de la capsule d'enveloppe sont élargis et épaissis au niveau de la tumeur.

A leur intérieur, on trouve des éléments assez analogues à ceux de la substance corticale normale, mais modifiés de la façon suivante : tandis que les zones glomérulaires et fasciculées paraissent normales, les éléments de la zone réticulée sont hypertrophiés et transformés en alvéoles arrondis ou ovalaires tapissés d'une seule ou de plusieurs couches de cellules polyédriques, tantôt claires avec des noyaux bien teintés, tantôt troubles, creusés de vacuoles ou renfermant des granulations graisseuses.

D'autres éléments forment des follicules allongés, sinueux et ramifiés, tapissés des mêmes cellules épithéliales.

Entre ces divers éléments on trouve par place une légère prolifération embryonnaire du tissu conjonctif.

Nous n'avons observé aucune tendance à la formation de kystes. Les gros vaisseaux sont indemnes, les capillaires et les petits vaisseaux sont dilatés.

En somme, *c'est l'hyperplasie de la substance corticale dans un stroma conjonctif épaissi et proliféré par place sans sclérose adulte, c'est une néoplasie adénomateuse de caractère bénin.*

Nous nous sommes demandé, à cause de la localisation corticale et de la disposition peletonnée des nodules, s'il ne s'agissait pas d'une surrenalite nodulaire partielle telle que l'a décrite M. Letulle, type anatomique intermédiaire entre l'adénome vrai



et la surrénalite chronique. Il semble bien, en effet, que notre tumeur corresponde au premier degré de l'adénome, à évolution nodulaire partielle de la substance corticale localisée dans ce cas à la substance réticulée.

### Conclusion

Dans cette forme, les symptômes génitaux sont réduits à leur minimum : les troubles menstruels. Les symptômes révélant une tumeur sont parfois une pigmentation atypique, et des signes objectifs de tumeur. Comme dans les formes précédentes, la tumeur surrénale est un hyper-néphrome lombaire ou génital. Elle a tantôt les caractères de l'adénome, tantôt ceux d'une tumeur maligne.

### QUATRIÈME FORME CLINIQUE

#### Forme obstétricale.

Nous devons faire une place à part aux deux observations suivantes, caractérisées toutes les deux par ce fait, que la tumeur surrénale coïncide avec le développement d'une grossesse tubaire. Dans le cas de Lecène il y avait oblitération du pavillon de la trompe gauche, fait qui peut être rapproché de malformations analogues rencontrées plusieurs fois dans notre première forme de pseudo-hermaphrodisme (obs. XLII).

Dans notre cas personnel, l'anomalie gravidique avait pour caractéristique d'être interstitielle, et cette anomalie s'est trouvée chez une femme dont la paroi abdominale dépassait 5 centimètres d'épaisseur. Des complications

graves se sont produites dans les deux cas. Ce fut dans le premier, la rupture; dans le second (obs. XLIII), une mort subite, précédée de crises épileptiformes et coma. Ces phénomènes restés jusqu'à ce jour inexplicés, nous croyons en tenir la clef par l'hémorragie constatée dans la surrenale soumise à notre examen et qui contenait un adénome.

#### OBSERVATION XLII

**Paul Lecène.** — Un cas de capsule surrenale du ligament large (Soc. de chir. de Paris, séance du 27 mai 1908. *Bull. et mém. de la Soc. de chir. de Paris*, XXXIV, 1908, p. 709) (2 fig.).

La pièce provient d'une *castration abdominale subtotale* pratiquée chez une femme de 37 ans, pour des lésions de grossesse tubaire rompue à droite et de salpingite avec oblitération du pavillon à gauche.

Sur la pièce enlevée, on remarque la présence dans le ligament large gauche, immédiatement au-dessous du point où les vaisseaux spermatiques internes pénètrent dans le mésosalpinx, d'un corpuscule arrondi, gros comme un grain de millet, et d'une couleur soufre caractéristique. Nous pensâmes immédiatement qu'il pouvait s'agir là d'une capsule surrenale aberrante. Nous avons fixé dans le liquide de Orth une très petite portion du ligament large contenant le corpuscule jaune soufre, et nous l'avons inclus et coupé.

Il s'agissait bien, ainsi que le montrent les dessins microscopiques, d'une capsule surrenale aberrante, parfaitement nette. Le petit organe est bien vascularisé, entouré d'une capsule fibreuse, qui l'isole du tissu cellulo-adipeux environnant; à la périphérie, on reconnaît les travées rayonnantes de la substance corticale (couche fasciculée) de la surrenale normale; les cellules

sont très vacuolisées (spongiocytes), leurs noyaux sont vivement colorés, et l'ensemble de la coupe donne tout à fait l'impression d'une glande surrénale en activité normale. Au centre du corpuscule surrénal, les travées cellulaires s'orientent en substance réticulée ; les cellules ont un protoplasma bien moins vacuolisé et beaucoup plus sombre que les préparations : nulle part nous n'avons trouvé de traces d'une substance médullaire, et aucune des cellules situées au centre du nodule ne montre de réaction chromaffine.

Il s'agit donc ici d'une surrénale aberrante purement corticale, assimilable à ces nodules isolés, dont l'ensemble constitue le corps inter-rénal de certains poissons (Grynfelt).

#### OBSERVATION XLIII

**Personnelle.** — *Adénome de la capsule surrénale dans un cas de grossesse interstitielle suivie de mort rapide restée inexplicquée jusqu'à ce jour* (1).

Au cours de nos recherches sur les tumeurs surrénales, et grâce à l'amabilité de notre excellent collègue et ami G. Brac, nous avons eu l'occasion d'examiner les glandes surrénales d'une femme morte d'une façon dramatique, en quelques instants, après un curetage. Cette mort était restée jusqu'à ce jour, sans explication rationnelle. Nous sommes heureux de pouvoir apporter au problème de cette mort, une explication moins hypothétique que celles qui furent proposées alors.

L'une des deux surrénales qui nous furent remises dans une

1. *La partie clinique et obstétricale de cette observation a été publiée par MM. Bonnaire et G. Brac, sous le titre : « A propos d'un cas de grossesse interstitielle (Présentation de pièces) (Bull. de la Soc. d'obstétrique de Paris, 1910, XIII, p. 12-16).*

épaisse atmosphère cellulo-adipeuse, la gauche était le siège de son pôle supérieur, d'une tumeur extérieurement blanc-jaunâtre et ovoïde, dont le volume était approximativement celui d'un gros œuf de pigeon, tendue à la pression et jaune-rougeâtre à la coupe.

Par l'extrémité inférieure de la surrénale effondrée, on apercevait à l'intérieur de la glande des traces de sang coagulé témoignant d'une hémorragie légère, mais suffisante pour expliquer la mort rapide avec les signes de l'insuffisance surrénale aiguë.

Nous sommes en outre frappé, à la lecture de cette observation clinique, par l'*adiposité sérieuse de la femme* et par la *variété très spéciale de sa grossesse interstitielle*.

A l'examen histologique, les *deux surrénales étaient grosses et congestives* et la tumeur nous apparut comme un *adénome graisseux avec capillaires dilatés de la substance corticale*.

Nous ferons plus loin, l'étude anatomique de ce cas de tumeur, et nous nous contentons ici de le rapprocher cliniquement du cas précédemment cité.

*Observation gynécologique de MM. Bonnaire et Brac.*

La pièce que nous vous présentons (utérus et annexes), a été recueillie chez une femme âgée de 36 ans ayant eu quatre enfants.

Deux faits intéressants dominent son histoire : 1° le siège, considéré généralement comme une rareté, d'une grossesse interrompue après six semaines ; 2° les circonstances qui ont présidé à la mort de la femme, chez laquelle l'autopsie seule a fait connaître la grossesse ectopique.

Cette femme entre dans le service le 6 janvier 1910, disant avoir fait une fausse couche de six semaines environ. Russe d'origine, comprenant mal le français, elle est incapable de donner quelques renseignements précis.

Rien dans son état ne frappe l'attention, seulement une légère élévation de température à 38°2 ; le pouls est à 105 ; la femme

témoigne d'une très légère douleur dans l'abdomen, assez mal localisée, surtout marquée dans la fosse iliaque gauche, sans défense musculaire. Après quelques heures de repos, la température est reprise à cinq heures; le thermomètre monte à 39°2, le pouls est à 120 et l'on constate une légère fétidité des lochies peu abondantes.

L'on décida l'examen et la révision de l'utérus.

Le col est non fermé, mais rétracté au point de ne laisser passer tout d'abord qu'une bougie d'Hégar n° 8. Après substitution lente des bougies jusqu'au 13, on arrive à passer une petite curette mousse qui recueille sur la surface de l'utérus, dont la cavité assez vaste répondrait à plus de six semaines de gestation, dont les parois sont fermes et résistantes, quelques débris de caduque légèrement fétides.

Les parois de l'utérus sont brossées à l'écouvillon, puis lavées avec une injection iodée, et enfin touchées avec un tampon iodé pour en compléter la désinfection, le tout terminé en quinze minutes, à 6 heures du soir. La femme est remise au lit et surveillée.

Pendant l'injection d'iode, la malade témoigne une vive douleur qui fait arrêter l'injection, mais s'atténue rapidement. Cette douleur est, du reste, très vague et la femme remise au lit et examinée, ne lui donne aucune localisation nette.

L'examen du ventre pratiqué à ce moment ne dénote aucune réaction musculaire et explique mal l'état de la malade qui continue à se plaindre en termes incompréhensifs.

Dix minutes ne se sont pas écoulées depuis la fin de notre intervention que, *tout d'un coup*, la malade éprouve une sensation d'angoisse qui la fait asseoir sur son lit; puis apparaissent quelques contractures toniques, sans cri initial, qui ne durent que quelques instants et après quelques secondes survient un coma stertoreux qui se termine par la mort en moins de trois quarts d'heure.

Devant une mort aussi inopinée, plusieurs hypothèses pouvaient se poser, non qu'il se fût agi d'invoquer une perforation accidentelle de l'utérus pendant le curettage, ou d'une perforation criminelle par manœuvres abortives préalables, ayant favorisé le passage du liquide iodé dans le péritoine: tel n'est point le tableau des réactions péritonéales à ces accidents. Toutes les autres hypothèses, du reste, demeuraient gratuites, elles n'en tirent, du reste, de l'autopsie aucun éclaircissement et, à l'absence de toute anamnèse intéressant le passé de cette femme, force nous est ici encore d'invoquer le réflexe d'inhibition portant au maximum avec l'élévation thermique à 43° *post mortem*, le tableau, si varié dans la gamme, auquel on assiste parfois après la simple injection utérine.

Néanmoins, l'autopsie devait nous permettre de présenter une pièce intéressante qui, si elle n'éclaire pas l'histoire de cette mort qu'elle vient plutôt compliquer, montre du moins combien peut être difficile le diagnostic de certaines ectopies ovulaires et l'impossibilité de leur apporter d'emblée un traitement rationnel. L'intégrité absolue du péritoine et des annexes, l'absence de toute réaction dans le petit bassin, tranchaient nettement, et d'emblée, la question, à peine posée, d'effraction utérine.

L'utérus volumineux, comme l'est un organe de trois mois reven: sur lui-même, présente une légère asymétrie, par développement de sa corne gauche, qui est le siège d'une vascularisation intense, et d'une mollesse tranchante sur le reste de l'organe. Une coupe, menée selon l'axe, épousant la courbe imprimée à l'utérus par cette déformation, nous met en présence d'une cavité utérine rigoureusement intacte. *Dans l'épaisseur de sa paroi, occupant l'angle gauche de l'utérus, se cache une véritable géode, développée isolément, indépendante de la cavité utérine, dont la sépare une lame de tissu musculaire très mince, mais réellement coexistante.*

Alfred Gallais

Du volume d'une grosse aveline, *cette cavité développée dans la portion interstitielle ou intra-murale de la trompe* est limitée par une membrane lisse et continue de toutes parts, que représente l'amnios, doublé extérieurement d'un chorion dont les villosités pénètrent la paroi intérieure ; l'examen sous l'eau met bien en évidence la nature de ce riche chevelu chorial. Ajoutons que *nulle trace d'embryon ne fut retrouvée dans la cavité de l'œuf, vraisemblablement en voie de régression.*

Sans nul doute, aucune relation ne doit être recherchée entre la mort de cette femme et les constatations anatomiques que nous avons faites. L'œuf ectopique aurait été infecté par la curette, et son effondrement qui eût été possible, vue la minceur de la cloison qui l'isolait de la cavité utérine ne l'eût pas expliqué davantage.

Aussi bien, eût-il été soupçonné, que le traitement, visant directement cet œuf comme une tumeur maligne, eût été sans doute l'excision sinon totale, du moins partielle de l'organe. Mais, et c'est ici le point intéressant de cette pièce, rien ne permettait d'en soupçonner la nature, ni l'asymétrie légère de l'utérus, si fréquemment observée aussi dans les grossesses dites angulaires, où la situation momentanément excentrique de l'œuf dans la cavité utérine, est vite corrigée par l'ampliation parallèle de l'organe et de son contenu, ni l'implantation des annexes du côté correspondant ; sans doute le ligament rond, qui tout au début occupait le sommet du sac, semble déjà venu se fixer en avant, et en dehors de la tumeur. Sans doute aussi, la trompe, un peu hypertrophiée à gauche, s'insère légèrement au-dessous de la tumeur. Mais que ces détails anatomiques sont spécieux et impossibles à saisir au travers d'une *paroi abdominale dont l'épaisseur dépassait ici 5 centimètres.*

Ajoutons que le reste de l'autopsie n'a révélé aucune anomalie, aucune tare organique pouvant expliquer la mort de la femme.

Les centres nerveux sont normaux, le cœur sans aucune particularité ; seuls, les poumons sont le siège d'une congestion intense avec exsudat œdémateux sur la coupe.

Il est intéressant de rapporter ce fait qui vient grossir le nombre des anomalies gravidiques, et ajouter à la liste des désastres subits, heureusement rares, dont la cause immédiate nous échappe encore, et demeure sans remède, ne pouvant être prévenue par un traitement rationnel.

*Discussion (Résumée).*

*M. Bar.* — Émet l'hypothèse que la mort a peut-être été causée par un mécanisme réflexe provoqué par l'injection iodée.

*M. Lequeux.* — Propose d'invoquer comme cause de mort chez cette femme, une crise d'éclampsie unique et fatale dont il propose un mécanisme hypothétique favorable à la théorie de Veit sur la pathogénie syncytiale de l'éclampsie.

*M. Pichevin.* — Donne sa technique personnelle sur le mode opératoire des injections intra-utérines.

### Conclusion

Dans cette forme, les anomalies gravidiques peuvent être rapprochées des malformations pseudo-hermaphroditiques. La mort subite est la complication la plus évidemment en rapport avec l'évolution de la tumeur surrénale, qui a, ici, comme dans les autres cas, une tendance marquée à l'hémorragie.

Si nous faisons une rapide synthèse des caractères cliniques généraux et des aspects variés sous lesquels se manifeste en clinique le syndrome génito-surrénal, nous



constatons que l'hyperfonctionnement de la cortico-surrénale *semble* avoir une influence remarquable sur le développement et l'évolution des caractères sexuels.

L'apparition d'une tumeur, outre les symptômes de maturité précoce qu'il est possible de constater dans les deux sexes, est signalée dans ces cas par l'apparition de l'hypertrichose à systématisation masculine, et par un ensemble de phénomènes plus particulièrement considérés comme les caractéristiques de la sexualité masculine. Cette tendance de l'individu vers la conformation mâle est d'autant plus accusée que le développement de la tumeur surrénale a été plus précoce. Le pseudo-hermaphrodisme féminin externe (ovaires coïncidant avec des organes génitaux externes mâles) semble la résultante d'un hyperfonctionnement de la corticale, à la période embryonnaire où l'asynchronisme entre le développement des glandes sexuelles et le développement des organes génitaux externes est possible ; le virilisme surrénal n'apparaît que lorsque la tumeur surrénale se développe, après la formation complète des organes génitaux ; dans d'autres cas, soit que la sécrétion endocrine soit moins perturbée, soit qu'elle soit en partie neutralisée par d'autres sécrétions internes, soit enfin que l'âge de la malade soit trop avancé pour qu'une transformation complète s'établisse, le syndrome est seulement constitué par un ou deux des symptômes essentiels, mais toujours dans ces cas, il est possible de constater des troubles de la fonction menstruelle.

Enfin, il est possible de rencontrer dans certains cas, la coexistence d'une tumeur surrénale à point de départ cortical et d'une grossesse tubaire qu'il est peut-être permis de rattacher elle-même à des malformations des canaux génitaux.

## CHAPITRE VI

### Evolution. Complications

Il n'est guère possible de donner un schéma univoque de l'évolution du syndrome génito-surrénal. Elle est essentiellement variable et les observations publiées sur ce sujet n'envisagent pas l'ensemble des phénomènes morbides au même point de vue que nous.

Les pseudo-hermaphrodites atteints de malformations congénitales de l'appareil sexuel sont la plupart du temps porteurs d'une simple hypertrophie surrénale. Ces deux catégories de malformations originelles ne sont pas incompatibles avec une longue existence. Les sujets observés par Fibiger avaient respectivement 47 et 58 ans; ils avaient pu exercer normalement le métier de gardien de jardin et de menuisier. Le malade de Marchand mourut à 50 ans. Celui d'Engelhardt avait 59 ans.

Il ne faut pas oublier, toutefois, que les pseudo-hermaphrodites porteurs de malformations surrénales restent prédisposés à la prolifération néoplasique. Il est fréquent de voir une tumeur maligne se développer aux dépens d'inclusions surrénales embryonnaires.

Dans les cas de virilisme surrénal, on a souvent affaire à des tumeurs malignes. Témoin nos trois premiers cas personnels. Dans ces circonstances, le début du syndrome passe habituellement inaperçu et ce n'est qu'à la phase d'asthénie, souvent, que le malade est amené à demander conseil. Toutefois on peut dire que l'évolution de ces tumeurs est longue, elle dure de six mois à deux ans environ. Le début se fait par l'aménorrhée progressive, l'hypersthénie et les troubles du caractère ; puis apparaissent l'hypertrichose et l'adiposité ainsi que les troubles trophique. A la phase clinique qui vraisemblablement doit correspondre à la nécrose cancéreuse, apparaît l'asthénie ; les métastases mettent apparemment quelques semaines pour se faire jour dans le tableau symptomatique et parfois sans élévation de température, parfois au milieu de phénomènes infectieux secondaires, la malade est habituellement emportée au milieu de phénomènes d'asphyxie avec ou sans dilatation du cœur.

Lorsque les observations seront prises à une période plus précoce, les notions sur l'évolution pourront, mais alors seulement se préciser.

*L'évolution que nous venons d'indiquer peut être précipitée du fait de l'apparition d'une complication intercurrente.* Les complications signalées sont nombreuses ; les plus fréquentes sans conteste, sont les complications cardio-pulmonaires.

La surcharge graisseuse, formant dans certains cas, un véritable barrage périphérique, les compressions veineuses, les métastases au niveau du poumon surmènent le cœur. La tachychardie, l'hyposystolie, l'asystolie complète (Dumont et Carianopol) se succèdent souvent, et la malade peut succomber par dilatation progressive du cœur (Bortz)

Plusieurs fois la malade mourut dans le collapsus. Dans sa troisième observation, Ogston rapporte un fait de mort subite.

Les complications respiratoires ressortissent à différentes causes. Indépendamment, ou sous la dépendance de métastases peuvent apparaître des complications infectieuses. Une broncho-pneumonie peut se déclarer, comme dans le cas de Launois et Claude et dans celui de Krokiewitz ; on signale plusieurs fois l'apparition d'une pneumonie ; celle-ci peut être double (Dumont, Cailliau et Carianopol, Fibiger, II). A cette complications'ajoutent dans plusieurs de nos cas personnels, des phénomènes d'œdème pulmonaire. Lorsque l'évolution est lente, la colonisation du bacille de Koch est possible. La première hermaphrodite de Fibiger est morte de tuberculose pulmonaire ; une malade Guthrie fut emportée par la granulie.

Les complications gastro-intestinales, elles aussi sont fréquentes. Les vomissements répétés du début, la diarrhée peuvent prendre une importance telle, qu'ils mettent en jeu la vie de la malade en l'affaiblissant rapidement, malgré la boulimie fréquemment signalée. Plus fréquentes sont les complications infectieuses ou toxiques.

Deux enfants observés par Ogston sont mortes de diarrhée cholériforme avec splénomégalie ; un sujet de Fibiger fut emporté au cours d'une gastro-entérite infantile ; une ascite légère est fréquente. Le foie est très souvent touché et son insuffisance parfois peut aboutir à l'ictérie grave. Les hémorragies répétées compliquent alors l'anémie cancéreuse.

L'albuminurie ne prend pas souvent le caractère d'une complication véritable. En dehors des propagations cancéreuses, au rein, à l'uretère, à la vessie, les complica-

tions urinaires ne sont pas fréquemment signalées. L'uretère peut être comprimé par la tumeur (Martin) ; une hydronéphrose d'intensité variable devient alors possible.

Les complications nerveuses et surtout mentales sont autrement fréquentes. On ne signale pas de troubles des différentes sensibilités. L'excitation corticale a été par contre fréquemment observée. Les convulsions chez l'enfant, les crises épileptiformes chez l'adulte (Davis) ont pu par leur importance dominer la scène ; cette dernière complication était vraisemblablement due, dans ce cas, à l'ossification de la tente du cervelet.

Différentes complications méningées ont été signalées encore par différents auteurs.

L'excitation intellectuelle et les phénomènes d'agitation qui s'ensuivent, prennent parfois une acuité si inquiétante qu'ils rendent les malades dangereuses pour elles-mêmes et pour leur entourage. L'agitation maniaque prend une large part dans la description clinique des différents auteurs. Du fait de l'insomnie, de l'extravagance des réactions morbides, des cris, des voies de fait, des menaces de mort, des idées de suicide, l'internement peut être proposé.

Signalons comme complications cutanées le pemphigus (Fibiger), l'ichtyose (Guinon et Bijeon), qui sont presque un symptôme, et l'acné pustuleuse qui, dans le cas de Bortz fut suivie de furonculose et de phlegmon diffus mortel.

### Conclusions

Somme toute, les complications qui tiennent la première place dans la description nosologique de notre syndrome sont sans conteste les complications cardio-pulmonaires et les complications nerveuses. Les premières sont habituellement terminales, les secondes sont signalées à toutes les périodes de l'affection.

## CHAPITRE VII

### Diagnostic

#### I. — Valeur diagnostique du syndrome génito-surrénal.

La connaissance des formes cliniques du syndrome que nous venons de décrire, permet pratiquement de poser le diagnostic de tumeur surrénale dans des circonstances très diverses.

Pareil diagnostic en effet a très rarement été porté et dans de nombreux cas, la précocité du diagnostic eût été pour le chirurgien la clef d'un pronostic moins sévère que celui qui ressort de la lecture des cas jusqu'ici publiés.

L'existence du syndrome génito-surrénal n'est pas un fait constant dans les cas de tumeur surrénale mais lorsqu'on le constate, immédiatement il doit faire songer au développement d'une néoplasie de cette glande, et il devient d'un précieux secours.

Si l'on s'en rapporte, en effet, à Mayo Robson, les signes principaux des néoplasies surrénales sont, en dehors du syndrome que nous venons d'étudier : les douleurs, les troubles digestifs et notamment la stéarrhée et la diarrhée, l'amaigrissement rapide, l'asthénie, et la pigmentation des téguments,

On voit combien sont peu précis ces signes fonctionnels ; ils peuvent aussi se rencontrer dans de nombreuses affections ou tumeurs du tube digestif et de ses annexes et en particulier du pancréas.

Le seul signe qui pourrait être vraiment un indice sérieux, la pigmentation parcellaire et régionale, n'existe pas dans de très nombreux cas de tumeurs. Lorsqu'on le trouve, il semble que ce soit surtout un symptôme tardif, contemporain de l'asthénie.

Outre ces différents symptômes, on a signalé plusieurs fois des modifications de la température centrale, mais ce signe offre encore une variabilité très grande : c'est ainsi qu'on a pu observer un abaissement de la température allant jusqu'à 31°4, cela surtout dans les cas de métastases hépatiques, c'est-à-dire à l'heure où le diagnostic devient superflu ou s'impose. On a pu au contraire, et Israël insiste sur ce fait, observer dans 57 % des cas, de la fièvre. Elle nous semble due à des infections surajoutées et tardives.

Ces difficultés de diagnostic ont amené Israël à diviser les tumeurs surrénales en cinq catégories :

1° *Cas où le diagnostic est impossible.* Il n'y a aucune tumeur palpable ; il n'existe que des métastases.

2° *Cas où la tumeur non palpable se révèle par des hématuries et des crises douloureuses, des paresthésies dans le domaine du plexus lombaire.*

3° *Cas où la tumeur est perceptible ; elle peut simuler une tumeur hépatique biliaire.*

4° *Cas où la tumeur et le rein latéralement sont perceptibles.* Ce sont les cas faciles mais les plus rarement observés.

5° *Cas où une seule tumeur est perceptible, elle comprend*



rein et surrénale, ce sont des cas très difficiles à distinguer des tumeurs rénales primitives.

Le contact lombaire est moins nettement perçu que dans les cas de tumeurs rénales.

6° Ajoutons qu'un hypernéphrome génital simule les tumeurs abdominales et pelviennes; il a souvent la symptomatologie des tumeurs du ligament large et des tumeurs de l'ovaire.

On voit combien est grande la difficulté du diagnostic. Aussi faudra-t-il savoir profiter en clinique de l'existence possible en pareil cas d'un syndrome génito-surrénal et ne pas le confondre avec les affections qui peuvent le simuler.

## II. — Diagnostic différentiel.

**A. — Le problème du pseudo-hermaphrodisme surrénal** peut se poser dans deux circonstances en pratique.

1° Dans un premier cas, on peut avoir à se prononcer sur le sexe véritable d'un jeune enfant. La constatation d'un hypospadias, d'une cryptorchidie, d'une malformation périnéo-vulvaire devra immédiatement être suivie d'un examen très minutieux de l'abdomen et de la région lombaire.

Il faut bien se garder d'éliminer *a priori* la possibilité d'une néoplasie surrénale maligne sur le bon aspect extérieur de l'enfant. Nous avons vu que celui-ci peut être vigoureux et que ses parents même peuvent se féliciter de l'état général; les tumeurs de cette nature peuvent hâter le développement de l'organisme et provoquer un embonpoint considérable.

Tantôt on peut avoir affaire à une hypertrophie simple de la glande et n'avoir pas à palper de tumeur ; tantôt on peut être en présence d'une tumeur lombaire abdominale. Dans le cas de tumeur lombaire on pourra avantageusement s'appuyer sur la constatation du pseudo-hermaphroditisme, de l'hypertrichose ou d'un développement précoce de l'enfant pour éliminer le diagnostic de sarcome du rein ; on évitera ainsi une erreur autrefois très fréquente.

2° Dans un deuxième cas, l'hermaphrodite surrénal peut à l'apparition des signes de la puberté avoir des doutes encore et demander un *changement d'état civil*. Il faut se souvenir alors, que le sexe réel est dans la grande majorité des cas le sexe féminin. Un examen même minutieux sera parfois impuissant pour établir ce diagnostic ; une pseudo-hématurie qui n'est qu'une ménorrhagie plus ou moins passagère, ne devra pas faire errer le diagnostic (cas d'Engelhardt), mais contribuer à l'établir.

**B. — Le virilisme surrénal.** En pratique il est plus fréquent d'avoir à faire le diagnostic du syndrome génito-surrénal chez un individu normalement conformé, et dont le sexe n'est pas douteux.

Dans les formes complètes, il s'agit généralement d'une petite fille, ou bien encore d'une femme nubile, un an ou deux après l'installation des premières règles.

Les symptômes essentiels sont dans ce cas les signes du virilisme surrénal : aménorrhée et consécutivement adiposité générale, hypertrichose, à systématisation masculine, hyperesthénie, transformation du caractère, parfois hypertrophie clitoridienne.

Il est un certain nombre d'états physiologiques et morbides pouvant simuler le virilisme surrénal.

1° *Gigantisme*. — Ce n'est pas le *gigantisme hypophy-*

*saire* qui pourra arrêter longtemps le diagnostic. Il ne s'accompagne pas de cet ensemble de symptômes. Les auteurs au contraire ont souvent insisté sur la coexistence du gigantisme avec les signes d'infantilisme sexuel. Raymond a même publié un cas où l'infantilisme hypophysaire était isolé de tout symptôme d'acromégalo-gigantisme. Il s'agissait d'un garçon de 12 ans dont les organes génitaux étaient complètement glabres et de volume proportionnel à l'âge, mais dont le corps portait dans sa conformation la marque de l'infantilisme. L'autopsie révéla une tumeur de la base. Les os de la selle turcique avaient subi un processus d'ostéite raréfiante, et le corps pituitaire n'avait laissé « aucune trace ».

M. Babinski a publié aussi un cas d'infantilisme analogue : c'était une jeune fille de 17 ans, de taille moyenne, mais présentant un développement marqué du tissu adipeux, des signes locaux d'infantilisme sexuel et un pubis complètement glabre. Il s'agissait d'un infantilisme incomplet, exclusivement génital et qui paraissait en rapport avec le développement d'une tumeur de l'hypophyse.

2° *Syndrome de Frœlich*. — Les travaux de ces dernières années, ceux de Frœlich et de Launois en particulier, nous ont d'ailleurs appris à distinguer dans les dystrophies hypophysaires deux variétés d'affection de cet organe.

D'après ces recherches récentes, le lobe antérieur de l'hypophyse (lobe glandulaire) aurait sous sa dépendance directe le développement de l'acromégalie. Elle serait provoquée par des néoformations épithéliales de ce lobe aboutissant à une hypersécrétion glandulaire. Il semble que les interventions partielles sur cette portion de l'hypophyse aient donné des succès remarquables.

Au contraire, une compression du lobe cérébral de l'hy-

pophyse réalise le syndrome adiposo-génital de Frœlich. Or la tumeur qui comprime ce lobe cérébral peut occuper un siège variable. Elle peut siéger dans le lobe glandulaire, dans la dure-mère de la selle turcique, en dehors de cette région osseuse, à la base du troisième ventricule et provoquer une compression de la tige pituitaire. Le diagnostic pourtant se posera dans ces cas rarement. Au cours d'une discussion provoquée à la Société des médecins de Vienne par une communication du professeur von Eiselsberg sur deux cas de tumeur hypophysaire opérés par lui, von Frankel-Hochwart fit plusieurs remarques dignes d'intérêt. Il attira l'attention sur ce fait que c'est surtout l'hypogénitalisme qui est en jeu dans les lésions hypophysaires.

L'aménorrhée du début dans les faits que nous nous efforçons de mettre en lumière, peut être dans ces circonstances sujette à discussion diagnostique. L'auteur que nous venons de citer rappelle en effet le cas d'une jeune fille de 17 ans qui n'avait jamais été réglée. Soixante-cinq jours après l'opération, les règles apparurent pour la première fois.

L'existence de l'obésité d'origine hypophysaire semble aujourd'hui elle aussi bien établie.

Des nombreux cas étudiés par M. Launois, il convient de rapprocher une observation de Frœlich. Chez un garçon de 14 ans, il basa son diagnostic de tumeur de la région hypophysaire sur l'existence d'une hémianopsie bitemporale gauche entre autres symptômes. Le tissu adipeux était abondant. Le malade pesait 54 kilogrammes, son habitus était féminin, mais en la région des organes génitaux il existait un abondant développement du tissu adipeux. Les cheveux tombaient et les poils manquaient dans

l'aisselle. Au pubis il n'existait que quelques poils isolés. Les téguments étaient secs. Les ongles repoussaient en trois jours. La peau en outre était épaisse et le malade avait une continuelle cryesthésie comme dans le myxœdème.

On voit qu'habituellement la chute du système pileux et l'apparence prédominante des attributs du féminisme sont plutôt en faveur des affections hypophysaires.

Il peut être pourtant des cas bien moins tranchés, dans le doute on aura alors recours de toute nécessité à la radiographie et à l'examen du fond de l'œil.

Malgré ces procédés spéciaux, le diagnostic reste parfois très difficile. Dans la première de nos observations personnelles, le diagnostic était d'autant plus hésitant à une certaine époque, que la malade par ces troubles nerveux et mentaux et l'œdème de la papille (examen de M. Morax) pouvait en imposer jusqu'à un certain point pour une tumeur de l'hypophyse.

Toutefois, en faveur du diagnostic de tumeur surrénale, nous avons pu noter l'absence d'hémianopsie bitemporale et à la phase d'asthénie l'efficacité si nette de l'apothérapie surrénale.

L'hypertrichose, enfin, semble assez caractéristique. Il ne faut pas oublier toutefois qu'il est certains cas mixtes très difficiles à dépister. C'est ainsi que MM. Gilbert-Ballet et Laignel-Lavastine ont vu la coexistence d'une tumeur de l'hypophyse et d'une cirrhose surrénale hypertrophique avec formation d'adénomes.

3° *Syndrome épiphysaire.* — Plus réelles peuvent être les difficultés avec le syndrome des tumeurs épiphysaires, on pourrait même dire que l'épiphysaire dans cet ordre d'idées *semble* avoir un rôle fonctionnel analogue à celui de la cortico-surrénale.

La symptomatologie des lésions de l'épiphyse est constituée pour von Frankl-Hochwart par le *développement exagéré des organes génitaux*, *hyperexcitabilité sexuelle*, le développement précoce du système pileux. D'après lui, on a pu une fois, en se basant sur ces symptômes porter pendant la vie le diagnostic de lésion de la glande pinéale ; le diagnostic fut vérifié à l'autopsie.

Guthrie rappelle aussi deux cas où un sarcome de la glande pinéale fut caractérisé par un développement précoce des organes génitaux avec hypertrichose. Il s'agissait de deux enfants ayant respectivement 6 ans et 4 ans 1/2. Cette question est encore à l'étude et elle mérite de nombreuses recherches, mais si ces faits sont confirmés, le diagnostic différentiel reposera alors surtout sur l'examen ophtalmoscopique, sur la radiographie et les signes d'hypertension crânienne.

4° *Hypertrophie du thymus*. — Fritsche et Klebs ont essayé d'expliquer le développement excessif du corps par l'existence de tumeurs du thymus. Assurément, il est possible que cette glande ait quelque influence sur le développement osseux ; Karl Barsch a trouvé que l'extirpation du thymus chez des chiens et des chats nouveau-nés est suivi d'un arrêt de développement et de modifications dans les épiphyses des os longs rappelant celles du rachitisme. Toutefois dans une de nos observations (obs. ) nous avons constaté le développement exagéré de cet organe à l'autopsie d'un cas de tumeur surrénale. C'est poser le problème du mécanisme par lequel les sécrétions de la cortico-surrénale influencent le développement général.

5° *Myxœdème*. — A la période suivante, lorsque à l'aménorrhée et à l'hypertrichose s'adjoignent l'adipose géné-

ralisée et un œdème dur des membres inférieurs, il faut éliminer le myxœdème.

La chute des cheveux, et les ménorragies sont des symptômes qui permettront, quand ils existent, de distinguer le myxœdème du syndrome génito-surrénal, mais le facies surtout n'est pas le même, il semble caractéristique de l'insuffisance thyroïdienne, mais ce diagnostic est à discuter dans quelques cas plus difficiles, comme dans l'observation de Davis par exemple, où l'on peut constater de la tachycardie, des crises sudorales.

6° *Trophœdèmes*. — Plus délicat sera le diagnostic des trophœdèmes.

Le syndrome décrit par Henry Meige sous le nom de *trophœdème chronique héréditaire* et par Debove sous celui d'œdème segmentaire, est caractérisé par un pseudo-œdème, dur, élastique, indolore à la pression, ne laissant pas le godet. Il est localisé surtout aux membres inférieurs, uni ou bilatéral, intéresse la jambe et la cuisse ou seulement un des segments du membre inférieur mais il peut parfois occuper l'avant-bras, le bras, et même la face.

Il est parfois héréditaire, mais il apparaît fréquemment à la puberté.

Hertoghe en fait un trouble d'origine thyroïdienne. Parhon et Florian dans un récent travail admettent la nécessité d'une autre cause pour expliquer l'apparition et la systématisation de ce trouble trophique.

Ce syndrome, on le voit, peut donner lieu à des difficultés très grandes de diagnostic.

7° *Syndrome de Dercum*. — Il en est de même du diagnostic du syndrome décrit par Dercum en 1898 sous le nom d'adipose douloureuse.

Dans ce syndrome, l'adipose respecte intégralement la face et les extrémités ; elle prédomine aux membres inférieurs et à l'abdomen, elle est diffuse, symétrique, douloureuse à la pression ; elle s'accompagne d'impotence partielle des membres inférieurs, et d'asthénie musculaire et psychique.

La différence principale qui permettra de différencier ces deux syndromes, c'est la présence de l'hyperthricose dans le syndrome génito-surrénal et l'intensité des douleurs à la pression des masses graisseuses dans le syndrome de Dercum.

Toutefois ces différences sont bien minimes parfois, et le syndrome de Dercum semble correspondre à des causes diverses qu'il n'est pas de notre sujet de discuter.

8° *Gérodémie génito-dystrophique*. — Rumo et Ferrarini ont décrit chez l'adolescent une affection essentiellement caractérisée par l'état glabre de la figure, la tendance à l'adipose, parfois la gynécomastie. Ce trouble de la trophicité, d'après ces deux auteurs, serait aux testicules ce que le myxœdème est à la thyroïde et l'acromégalie à l'hypophyse.

Leurs conclusions demandent à être confirmées.

**C. — Dans les formes frustes ou tardives** chez l'adulte ou au moment de la ménopause, on a parfois à différencier cliniquement le syndrome génito-surrénal, d'un état physiologique pouvant le simuler.

1° *L'obésité simple*. — Nous n'insisterons pas sur l'obésité simple dont les symptômes sont bien connus au point de vue clinique. Nous nous bornerons à rappeler les cas que nous avons rapportés dans la forme dite « menstruelle » où l'on trouve chez des femmes adultes ou voisines de l'âge de la ménopause, la triade suivante : amé-



norrhée, obésité, hypertrichose plus ou moins légère.

Ces faits qui peuvent simuler de très près les phénomènes accompagnant la ménopause normale, sont à rapprocher des expériences de Lorand. Pour cet auteur, les capsules surrénales jouent un grand rôle dans la pathogénie de l'obésité. Il y a amaigrissement dans leur dégénérescence et d'autre part augmentation considérable du poids après le traitement par l'ingestion des capsules surrénales.

En outre, cet auteur a obtenu sur lui-même une augmentation de plusieurs kilogrammes de son poids habituel chaque fois qu'il s'est soumis à semblable traitement.

2° *La grossesse.* — Lorsque à l'aménorrhée, aux vomissements et aux troubles du caractère, s'ajoutent une pigmentation parcellaire du visage, une pigmentation plus foncée de l'aréole du mamelon et des organes génitaux externes, avec augmentation du volume des seins et du ventre, des vergetures, les signes du début de la grossesse seront presque tous au complet et pendant quelque temps le diagnostic pourra se laisser égarer jusqu'à la date d'apparition des signes dits « de certitude ». Le diagnostic même, en cas d'hypernéphrome génital, pourrait errer bien davantage et la confusion fut faite avec une grossesse tubaire. Ce diagnostic d'ailleurs peut être l'expression de la réalité, car la grossesse ectopique peut coexister avec une tumeur de la glande surrénale dans la forme obstétricale du syndrome.

3° *Phlébite.* — Dans les cas frustes, l'œdème dur et parfois douloureux des membres inférieurs, l'impotence fonctionnelle et la présence des varicosités peuvent faire songer à une phlébite double. Ce diagnostic sera facile à

faire par les caractères mêmes de l'œdème et la rareté des douleurs dans les membres.

D. — **Dans une dernière catégorie de faits**, ainsi que nous l'avons montré dans une publication antérieure (1), l'attention sera surtout attirée par la présence des phénomènes sensitivo-moteurs et des troubles mentaux.

1° *Tabes*. — A la première période les douleurs thoraciques et lombaires en ceintures peuvent faire songer à l'entrée en scène d'un tabes.

2° *Paraplégies*. — La disparition des réflexes tendineux, achilléens et rotuliens, peut justifier jusqu'à un certain point le diagnostic de paraplégie.

Cette disparition des réflexes indépendamment d'ailleurs de toute lésion médullaire et absence d'extension de l'orteil égara même dans ce sens un de nos distingués confrères appelé en consultation après nous auprès de notre première malade. Le diagnostic porté par lui, basé sur la disparition des réflexes tendineux et la constatation d'une tumeur lombaire pseudo-fluctuante, comme d'ailleurs c'est très fréquent, fut celui de mal de Pott avec abcès par congestion. On voit combien est instructive cette erreur.

3° *Tumeurs cérébrales*. — Une attaque apoplectiforme avec crises d'épilepsie jacksonienne (Ogston I, Linser II), l'œdème de la papille peuvent encore faire penser à l'existence d'une tumeur cérébrale de la région motrice.

4° *Méningites*. — Le diagnostic de méningite a plusieurs fois été porté à la période terminale. Il est d'ailleurs possible

1. **Alfred Gallais**. Les troubles nerveux et mentaux dans trois observations personnelles de tumeur primitive de la glande surrénale. Le virilisme surrénal (présentation de coupes). *Soc. de Psychiatrie*, séance du 21 mars 1912.

que l'intoxication surrénale et cancéreuse provoque quelques phénomènes de méningisme, voisins de l'encéphalopathie addisonnienne décrite par mon maître M. Klippel.

5° *Paralysie agitante*. — Citons pour mémoire l'erreur de diagnostic rapportée dans l'observation de Marchand, où la constatation d'un tremblement non intentionnel et rapide fit au début de l'affection porter un certain temps le diagnostic de paralysie agitante.

6° *Psychose périodique*. — Au début de l'affection, et en cas de tumeur maligne de la glande surrénale, les signes d'agitation intellectuelle et kinétique, l'hypersthénie musculaire et nerveuse, l'euphorie avec logorrhée, colères, etc. sont très souvent notés dans les observations typiques, le diagnostic d'accès maniaque a plusieurs fois été porté non sans raisons sérieuses ; dans d'autres cas où le terme n'est pas employé, on est frappé par la présence des signes de ce syndrome. Le diagnostic de la psychose périodique doit alors être soigneusement discuté. Ce diagnostic est d'autant plus intéressant que l'on retrouve parfois dans les antécédents héréditaires de ces malades des tares nerveuses de ce groupe nosologique (mélancolie, suicide).

7° *Confusion mentale*. — Dans d'autres cas, l'agitation intellectuelle a un cachet beaucoup moins net, l'asthénie peut être profonde et c'est alors le diagnostic de confusion mentale qui peut être posé.

8° *Hébéphrénie*. — Les troubles de l'affectivité, la grande mobilité de l'humeur, les modifications du caractère, les troubles assez légers de la mémoire et parfois les accès délirants qu'on rencontre souvent chez ces différents malades devront être différenciés de la démence précoce et en particulier de l'hébéphrénie. La marche de

l'affection et l'apparition des autres signes du syndrome lèveront rapidement le doute.

9° *Inversion sexuelle*. — Enfin nous avons vu, au cours de notre étude clinique, la grande fréquence de l'inversion sexuelle. C'est plutôt un symptôme qu'une affection à différencier et l'on pourra par sa constatation et la recherche de ses causes poser un diagnostic précoce du syndrome génito-surrénal.

10° *Neurasthénie, Basophobie*. — Les symptômes neurasthéniques et la basophobie que nous avons aussi signalés ne donneront lieu à aucune difficulté de diagnostic, ces symptômes en effet sont des signes tardifs. Ils ne se sont montrés qu'à la deuxième période du syndrome, alors que la tumeur surrénale était apparue dans le flanc. Ils sont un épiphénomène.

On voit quels sont la variabilité et le polymorphisme des aspects cliniques sous lesquels peut se présenter en pratique le syndrome génito-surrénal et l'on n'est pas surpris à la lecture des observations publiées jusqu'à ce jour de constater que son diagnostic n'avait pas été fait, non plus que celui de tumeur surrénale.

La connaissance du syndrome génito-surrénal facilitera peut-être un diagnostic précoce de ces tumeurs.

## CHAPITRE VIII

### **Pronostic. Indications thérapeutiques**

Le pronostic comme l'évolution du syndrome génito-surrénal est éminemment variable.

L'hypertrophie congénitale trouvée chez les pseudo-hermaphrodites est compatible, nous l'avons vu, avec une assez longue existence.

Mais il ne faut pas oublier que les sujets atteints de telles malformations sont souvent porteurs en même temps de surrénales aberrantes et d'inclusions fœtales, de même nature pouvant à un moment donné être le point de départ de néoformations malignes. Le pronostic devient alors pour eux, celui des autres formes avec tumeur proprement dite. Dans les cas où il y a tumeur, c'est-à-dire, en général dans la forme dite de « virilisme surrénal », le pronostic varie avec la nature de la tumeur surrénale.

Les adénomes malins et les cancers sont assez fréquents dans le virilisme surrénal et le pronostic est fatal si on laisse la tumeur évoluer naturellement. Après la période d'hypersthénie, qui dure trois à quatre mois et plus, apparaît la période de tumeur appréciable et d'asthénie. Les malades sont la proie des généralisations cancéreuses et bien souvent, avant d'arriver à la cachexie, ils sont em-

portés par les phénomènes d'asphyxie avec dilatation du cœur, ou par le fait de complications pulmonaires infectieuses.

La troisième forme « menstruelle » est aussi variable de pronostic ; toutefois il semble que dans cette forme on ait surtout affaire à des adénomes.

Dans la forme obstétricale enfin, le pronostic déjà sombre du fait de la tumeur, le devient encore plus du fait de l'ectopie de la grossesse.

On voit que le traitement médical est à peu près impuissant dans tous ces cas. D'autre part, le traitement chirurgical jusqu'ici ne s'est guère montré plus brillant.

Les premières surrénalectomies ont été faites par Marris et Herff, Midladoni. La statistique de Wendel accuse 50 % de morts.

Mais jusqu'ici les interventions ont été en général tardives. Nous conseillons, dès la constatation de l'apparition de l'hypertrichose chez une femme qui n'a plus ses règles depuis un mois ou deux et qui présente des douleurs en ceintures, de pratiquer en cas de doute une intervention exploratrice.

On peut aborder la surrénale par la voie lombaire ou la voie transpéritonéale ; celle-ci semble actuellement la moins dangereuse. D'après la statistique de Wendel, 6 surrénalectomies lombaires ont donné 4 morts ; 17 transpéritonéales, 7 morts seulement.

## CHAPITRE IX

### Anatomie Pathologique

L'étude des observations que nous venons de rapporter nous apprend qu'au syndrome génito-surrénal correspondent des lésions anatomo-pathologiques superposables.

Ces lésions portent à la fois sur la portion corticale de la glande surrénale, sur le parenchyme de l'ovaire. Nous étudierons successivement ces deux ordres de lésions.

#### § 1. — LÉSIONS SURRÉNALES.

D'une façon générale, on peut dire que dans toutes les observations rapportées on trouve, à un degré plus ou moins avancé, des lésions de la glande surrénale, témoignant d'une prolifération cellulaire plus ou moins intensive.

Le taux cellulaire est toujours plus élevé qu'à l'état normal. Mais ce fait est réalisé par des processus différents. C'est ainsi que nous aurons successivement à envisager : 1° l'hypertrophie de la surrénale simple ou associée à l'existence de glandes surrénales supplémentaires dont le siège et le développement sont variables ; 2° des

cas d'hyperplasie adénomateuse de la substance corticale ; 3° des adénomes bénins ; 4° des adénomes malins ; 5° des hypernéphromes cancéreux.

Dans tous les cas, comme nous aurons l'occasion de le voir, il ne s'agit que de lésions portant sur la substance corticale.

1° **Hypertrophie de la surrénale.** — Parmi les cas d'hypertrophie de la glande surrénale donnant volontiers à la glande l'aspect, les dimensions, le poids, les caractères histologiques d'une glande surrénale embryonnaire ou foetale, il faut ranger les observations suivantes : Crecchio, Hepner, Meixner, Fibiger I, Fibiger II, Fibiger III, Krokiewitz, Marchand, Neugebauer, Ogston I, II et III, Otto. Sans avoir l'intention de décrire l'hypertrophie glandulaire de la surrénale, nous tenons toutefois à rappeler les caractéristiques de cette hypertrophie primitive dans les observations que nous venons de mentionner. Une seule surrénale, ou toutes les deux, peuvent être hypertrophiées ; leur volume dépasse celui des glandes normales.

Chez une enfant de 5 ans (Ogston I) les deux surrénales atteignent chacune le volume d'une grosse figue et pèsent chacune 70 grammes environ ; une fillette de douze ans (Ogston II) avait des surrénales pesant chacune 85 grammes. Elles coiffent le pôle supérieur du rein, empiètent sur la plus grande partie de sa face antérieure (Fibiger III), peuvent être aussi grosses que cet organe. Lorsque à cette hypertrophie s'ajoute l'existence d'une glande surrénale accessoire, cette dernière, elle aussi, peut prendre un volume important. Mais nous n'envisageons ici que les cas d'hypertrophie glandulaire, nous réservant de décrire plus loin les tumeurs.

*Histologie.* — L'hyperplasie proprement dite de la sur-



rénale semble rare, on ne peut également savoir d'une façon certaine si la surrénale est capable de s'hypertrophier sous une influence fonctionnelle. Stilling, après destruction d'une surrénale chez de jeunes animaux, constate dans la glande homologue une hypertrophie de compensation.

Marchand publie un cas analogue chez l'homme (surrénale droite atrophiée, surrénale gauche très grosse, *loc. cit.*, p. 572). Cet auteur considère comme exact le fait que, chez les nègres, les surrénales sont très volumineuses. D'autres travaux nombreux sur ce sujet éminemment intéressant de l'hypertrophie compensatrice ont été depuis lors publiés. Nous ne saurions qu'effleurer cette question sans insister davantage.

Dans les seuls cas que nous avons à étudier ici, d'après Fibiger, Marchand, etc..., l'aspect histologique de la glande est typique seulement à la périphérie. Il devient impossible au centre de faire la distinction entre les deux substances corticale et médullaire. S'il s'agit d'une glande accessoire, la recherche de la substance médullaire paraît bien superflue; Marchand insiste sur ce point, et c'est un fait qui semble aujourd'hui établi que dans les surrénales aberrantes, la substance médullaire n'existe pas. Ce fait est tout à fait conforme à ce que nous savons de l'embryologie et de la migration des surrénales accessoires.

Les cellules sont de taille variable. Elles sont irrégulièrement disposées; on y relève la présence de graisse; les cellules pigmentaires sont rares, et le pigment irrégulièrement distribué. Les éléments sont disposés en lobules; ceux-ci sont séparés entre eux par quelques cloisons de tissu conjonctif accompagnées de grosses veinules qui drainent des capillaires toujours très dilatés. L'en-

semble du tissu a un aspect très vasculaire. Engelhardt et d'autres auteurs, dans ces surrénales hypertrophiées, ont trouvé par l'examen histologique des caillots cruoriques extravasés au sein du parenchyme.

Un fait digne de remarque est que l'hypertrophie simple des surrénales et de leurs glandes aberrantes est surtout signalée dans les observations que nous avons groupées cliniquement sous le nom de pseudohermaphrodisme. Elle n'est pas incompatible avec une longue existence à moins qu'elle ne se transforme en une prolifération à proprement parler néoplasique.

**2° Hyperplasie adénomateuse.** — Dans certains cas, la localisation corticale et la disposition pelotonnée des lobules peuvent correspondre aux types de transitions entre l'hyperplasie nodulaire partielle, dont les caractères ont été bien tracés par M. Letulle, et l'adénome véritable. L'évolution nodulaire partielle de la substance corticale, dans le cas de Dumont, Caillau et Carianopol, semble localisée à la substance réticulée. Dans les faits de ce genre, la glande surrénale est très volumineuse et déformée ; elle peut atteindre le volume d'un œuf de poule ; sa couleur est jaunâtre, son aspect bosselé et sa surface vascularisée. Ce n'est qu'à l'incision qu'on s'aperçoit de l'existence d'une tumeur molle et friable, arrondie, encapsulée, dans une coque fibreuse très vasculaire. Les espaces alvéolaires formés par les prolongements conjonctifs que la capsule envoie à l'intérieur de la glande sont larges dans la tumeur. Ils contiennent des cellules rappelant d'assez près celle d'une corticale saine, mais on peut relever dans leur disposition et leur structure les modifications suivantes : tandis que les zones glomérulaire et fasciculée semblent normales, les cellules de

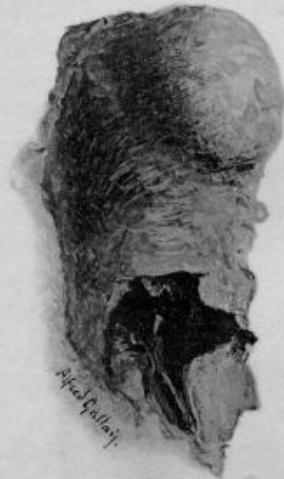la réticulée sont hypertrophiées et disposées en alvéoles arrondis, ovalaires, tapissés d'une seule ou plusieurs couches de cellules. Celles-ci, en général polyédriques, peuvent être claires, et contenir un noyau bien teinté ; elles ont, au contraire, parfois un protoplasma trouble, vacuolaire après dissolution des granulations graisseuses. Les mêmes cellules épithéliales peuvent revêtir des follicules allongés, sinueux, ramifiés, formés par d'autres éléments. Quant au tissu conjonctif, il peut par places, entre les divers éléments signalés, témoigner d'une légère prolifération embryonnaire, le capillaire et les petits vaisseaux, ici encore, sont dilatés. Dans l'observation que nous venons d'analyser, il n'est pas fait mention de phénomènes de sclérose.

3° **Adénomes bénins.** — Cette forme d'hypernéphrome est signalée dans un autre groupe d'observations, par exemple dans les observations XXI, XXII, XL.

L'adénome bénin, qu'il ait son siège dans la corticale de la glande surrénale ou dans une inclusion rénale ou ovarienne, a des caractères trop connus pour qu'il soit besoin de les décrire en détail. Nous nous bornons à rappeler ses caractères essentiels. C'est une tumeur encapsulée, de coloration jaune ocre, assez friable.

La capsule peut avoir une épaisseur relativement considérable. Dans le cas de Gaudier, cette capsule fibreuse atteint par places 1 millimètre d'épaisseur. De cette enveloppe périphérique émanent des travées conjonctives qui se ramifient au sein de la tumeur en fins tractus généralement accompagnés de veines.

Les capillaires de ces cloisons sont revêtus d'une couche de cellules aplaties à noyaux allongés. Les capillaires se laissent facilement distendre et par endroits ils for-



*Adenome de la Surrénale (Obs. XI.III).*

L'adenome occupe le pôle supérieur de la glande ; on voit au pôle inférieur une déchirure du parenchyme donnant accès dans une cavité où se trouvaient des caillots hémorragiques.

ment des sinus veineux assez larges. A l'intérieur des travées conjonctivo-vasculaires les éléments du néoplasme se disposent en larges cordons pleins. Dans certains cas, il est possible encore de rencontrer des cordons creux formés d'une seule rangée de cellules et dont l'aspect rappelle assez exactement les cordons cellulaires décrits par Pettit dans la surrénale de l'anguille.

Les cellules des cordons pleins sont de forme et de dimensions variées. Les éléments situés à la périphérie du cordon sont volumineux et prismatiques. Leur protoplasma offre une structure alvéolaire après dissolution des graisses. Leur noyau de 7 à 10  $\mu$  est situé en bordure. Les éléments centraux sont plus volumineux encore et sont polyédriques. Leur noyau est central. Comme chez les sujets jeunes, la zone pigmentaire est absente. Les cellules chromaffines font défaut. Somme toute, la disposition et la morphologie cellulaires rappellent tout à fait la couche fasciculée de la substance corticale. La plupart de ces cas intéresse le groupe de malades où nous avons rangé la plupart des fillettes atteintes de virilisme.

**4° Adénomes malins.** — D'autres malades sont atteints d'un type d'adénomes dont il est également difficile, en l'absence de métastases, et par le seul examen histologique, de diagnostiquer la bénignité comme la malignité certaine ; tels sont les cas de Bortz (obs. XVI) et l'un de nos cas personnels (obs. XLIII) (Pl. I).

Dans le premier de ces deux cas, la tumeur est formée comme dans l'adénome bénin d'un stroma irrigué de vaisseaux gros et dilatés se résolvant en capillaires autour des alvéoles. Dans les mailles de ce réseau on trouve des cordons de cellules exclusivement d'origine glandulaire,

rondes ou polygonales dont la structure rappelle encore l'adénome.

Le protoplasma est rarement bien développé. Toutefois, il est possible de trouver en certains endroits, quelques noyaux plus gros, plus irréguliers, plus riches en chromatine que dans la majorité des autres cellules. Il existe même des cellules à plusieurs noyaux ; ces derniers caractères donnent leur signature à la tendance de la tumeur vers la malignité.

Dans notre observation personnelle, l'ensemble de la tumeur rapproche celle-ci de l'adénome bénin. L'architecture générale est la même. Au premier abord, dans le centre de la tumeur (Pl. II, fig. 2) on est frappé par l'uniformité architecturale de la néoplasie. La tumeur est située au pôle supérieur de la glande. Ainsi qu'on peut s'en rendre compte à l'examen macroscopique et à un faible grossissement (Pl. II, fig. 1), elle est extérieurement limitée par une capsule fibreuse, mais intérieurement fait corps avec le parenchyme glandulaire. Au centre de la tumeur elle-même (fig. 2) les cellules sont claires, assez régulièrement disposées ; elles s'imbriquent par tassement en une mosaïque régulière. Leur protoplasma aréolé révèle une spongiocytose massive. La graisse est révélée par le Sudan. En un mot, ces cellules revêtent le type des éléments de la fasciculée.

A la zone de transition et dans le parenchyme glandulaire (Pl. II, fig. 3), les cellules de l'adénome refoulent et compriment les éléments de la réticulée ; on note la disparition de la glomérulaire ; la médullaire est très congestionnée ; les dilatations capillaires prédominent dans certaines zones. Selon les régions considérées, on note une spongiocytose plus ou moins intense à l'examen histologique.

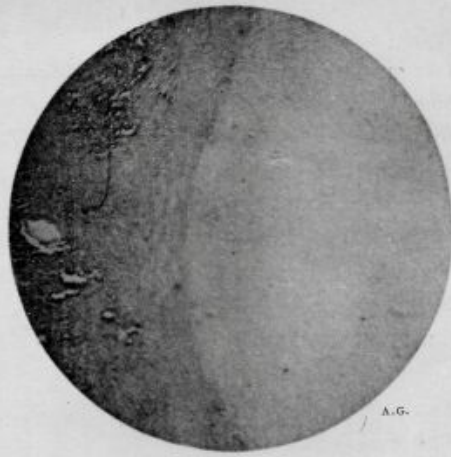


FIG. 1

*Adénome de la Surrénale (vue d'ensemble).*  
On voit à droite la tumeur, à gauche le parenchyme de la glande.

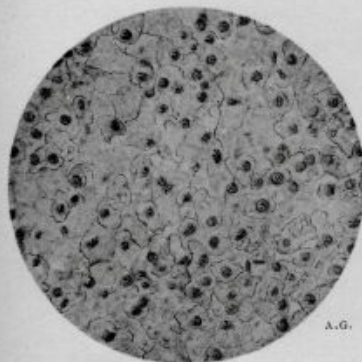


FIG. 2

Ocul. IV. Immersion. Zeiss.  
*Adénome à spongiocytes.*  
Les cellules prennent une forme polygonale par pression réciproque.

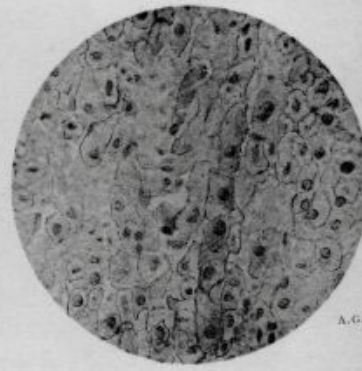


FIG. 3

Ocul. IV. Immersion. *La zone limite de la tumeur.*  
Parmi les spongiocytes, on remarque certaines cellules de taille plus volumineuse, à protoplasma homogène et fortement acédophile. Les noyaux de ces dernières cellules, volumineux, sont en état de piguose.

Enfin nous avons retrouvé du pigment surrénal ; il est situé dans les cellules elles-mêmes de la réticulée, autour du noyau, avec une disposition concentrique.

Dans les endroits où on le trouve, il n'y a dans le voisinage ni cytolysé, ni hémolysé. La coloration au cyanure de potassium révèle qu'ils ne contiennent pas de fer. Beaucoup plus loin, dans le parenchyme de la glande, on trouve du pigment sanguin en rapport avec l'hémorragie à laquelle nous avons attribué la mort subite de la malade.

Il est difficile toutefois d'affirmer la non-malignité de cette tumeur pour les raisons suivantes : à la zone de transition, il est possible de trouver (Pl. II, fig. 3) certaines cellules de dimensions plus grandes et dont le protoplasma présente une grande affinité pour les colorants.

Certains noyaux sont plus volumineux ou déformés et en état de pignose. Ces deux observations semblent bien établir qu'il faut être très circonspect, dans certains cas pour affirmer la non-malignité d'une tumeur surrénale.

5° **Hypernéphrome cancéreux.** — Également très nombreux sont les cas de tumeurs cancéreuses dans les observations sur lesquelles nous établissons l'existence clinique du syndrome génito-surrénal. Tels sont les cas d'Ogle et Pittmann, Dickinson, Adams, Dobbertin, Bullock et Sequeira, Tilesius, Linser 1, Launois et Claude et notre première observation personnelle (obs. XII). Ces tumeurs sont, en général, volumineuses, elles pèsent plusieurs livres, peuvent atteindre le volume d'une tête d'adulte ; elles se propagent facilement au voisinage. Leurs métastases sont nombreuses, et de celles-ci, les plus fréquentes sont celles du foie et du poumon. Nous décrivons ici les caractères de ces tumeurs surtout en ne faisant état que des données de notre observation personnelle.



A l'examen des préparations de la tumeur maligne, on est au premier coup d'œil frappé par l'unité architecturale des foyers néoplasiques, qu'ils appartiennent à la tumeur primitive diffuse, ou aux noyaux plus limités des métastases (fig. 16). La seule différence essentielle consiste en ce que la tumeur surrénale primitive est irrégulièrement marbrée en son centre de foyers de nécrose, tandis que les foyers métastatiques sont à peu près dans la totalité de leur masse en pleine évolution cellulaire. Ces foyers de nécrose ont, dans la tumeur surrénale primitive, une importance considérable par rapport aux zones en voie de prolifération.

#### A. — *Tumeur Primitive.*

D'une manière générale, la tumeur primitive est constituée par un entrelacis régulier de travées cellulaires dont les mailles sont occupées par de larges lacunes sanguines. L'aspect général serait assez comparable à celui d'une écorce surrénale dont les capillaires seraient énormément dilatés (fig. 17, 18). Au voisinage des foyers nécrotiques, les lacunes sont encore plus larges, et l'on voit les noyaux des cellules perdre toute affinité pour les matières colorantes.

##### a) *Zone active.*

1° *Boyaux cellulaires.* — Les boyaux sont formés de cellules petites, polygonales par pression réciproque.

Leur protoplasma se teinte facilement par l'éosine, il est finement granuleux.

Les noyaux sont le plus souvent arrondis, parfois ils sont ovulaires ou triangulaires, et réguliers.

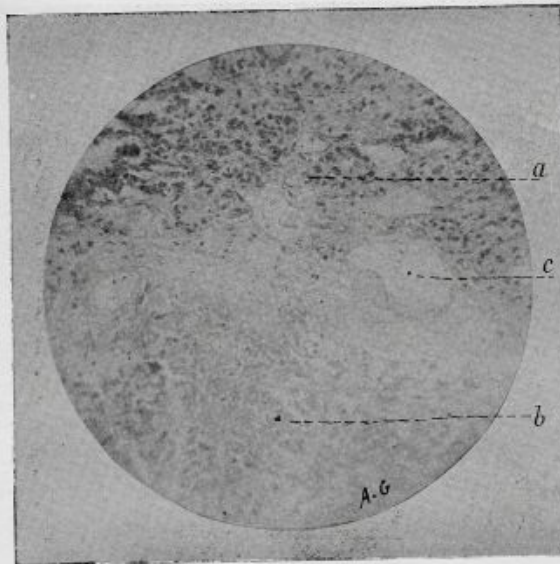


FIG. 16. — Cancer primitif de la surrénale (Obs. XII).  
La tumeur primitive (aspect général).  
a. Zone active de boyaux glandulaires ; b. Zone nécrosée ; c. Lacs sanguins formés par des capillaires dilatés.

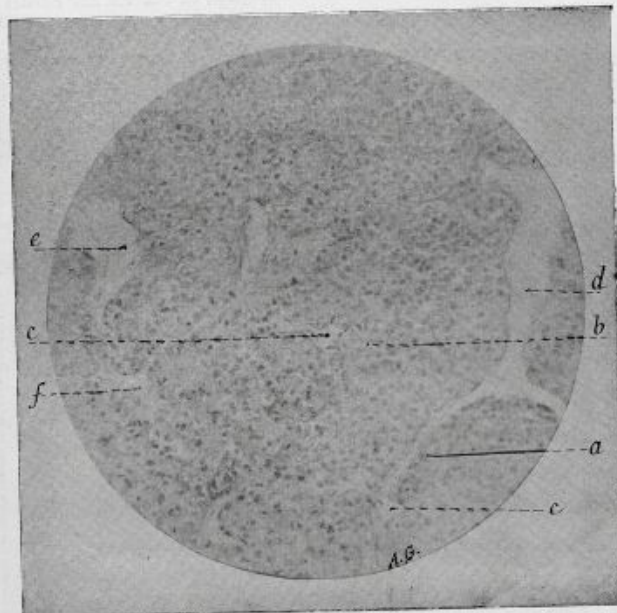


FIG. 17. (Oc. IV. Obj. 7). — La tumeur surrénale primitive (zone active).  
a. Boyaux glandulaires coupés longitudinalement ; b. Boyaux en coupe transversale. Les boyaux bordent des capillaires dilatés (c), formant, en certains points (d, e, f), de véritables lacs sanguins.

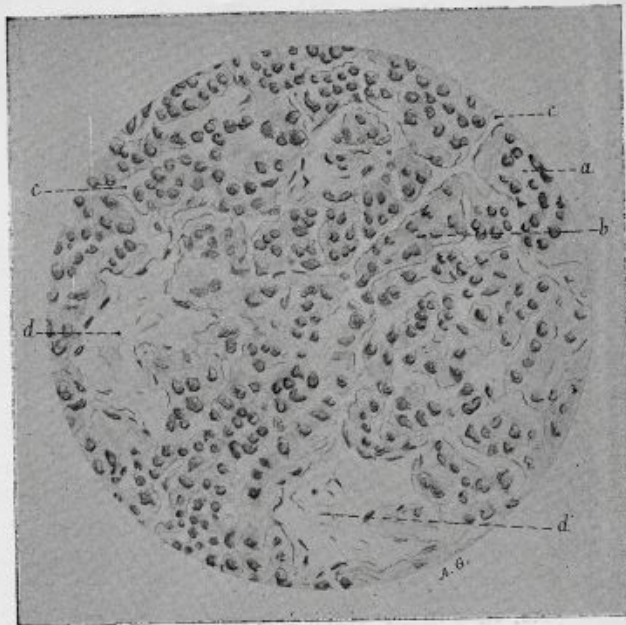


Fig. 18. (Oc. IV. Obj. 7). — La tumeur surrénale primitive.  
 On voit : a, b. Les noyaux des cellules glandulaires ; c. Les capillaires dilatés se transformant (en d-d') en véritables lacs sanguins, où l'on voit des cellules desquamées.

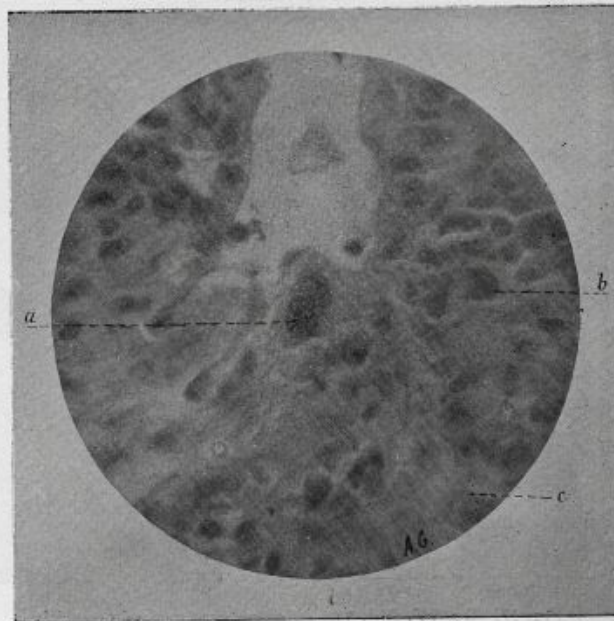


Fig. 19. (Oc. IV. Immersion). — La tumeur surrénale primitive (zone active).  
 Cette préparation montre en a, b, c. des cellules glandulaires dont le noyau est triplé de volume. A l'intérieur de ce noyau, on peut distinguer des filaments nucléaires (a) et des figures de mitose (b).

En certains points, très limités, les cellules des boyaux doublent ou triplent leur masse, et leurs noyaux deviennent plus volumineux et irréguliers ; parfois, mais très rarement, ils sont monstrueux et hyperchromatiques ; quelques cellules isolées contiennent deux noyaux : la division est alors surtout directe, et ce n'est qu'exceptionnellement qu'on trouve des figures de karyokinèse (fig. 19).

Dans quelques cellules, le protoplasme cesse d'être homogène, et prend après disparition de la graisse un aspect spongiocytaire très net. La graisse a été mise en évidence sur des coupes traitées par le soudan.

La plupart de ces cellules ne contiennent pas de pigment.

Outre le pigment ferrique, dans les cellules où le pigment a été constaté il a une disposition intra-cellulaire et on le trouve dans des zones d'où toute cytolysse et où toute hémolyse est absente.

Les cellules sont comparables aux cellules de la glande surrénale ; souvent elles rappellent les cellules de la zone glomérulaire. Cependant leur protoplasma est un peu plus colorable.

De plus, certaines cellules sont l'équivalent des pongiocytes, mais elles sont rares et elles ne s'observent que par zones limitées.

On ne trouve pas de cellules semblables aux cellules médullaires non plus que de cellules nerveuses.

Sur la travée est appliqué un revêtement endothélial, continu bien souvent, mais moins fréquemment dans la tumeur primitive que dans les métastases. L'architecture se trouve réduite à ce strict minimum.

2° *Tissu conjonctif*. — Parfois aussi, entre l'endothélium et les travées de cellules d'une part, entre les cel-

lules des travées d'autre part, on aperçoit des fibrilles conjonctives, quelques-unes éparses, en d'autres endroits plus nombreux ; mais somme toute elles sont rares en général. Lorsqu'on les trouve elles dessinent un réticulum très fin et assez régulier.

3° *Vaisseaux*. — On note un certain nombre de vaisseaux. Ils sont dans la tumeur primitive peu abondants et revêtus ici comme dans les métastases, d'une paroi endothéliale, friable.

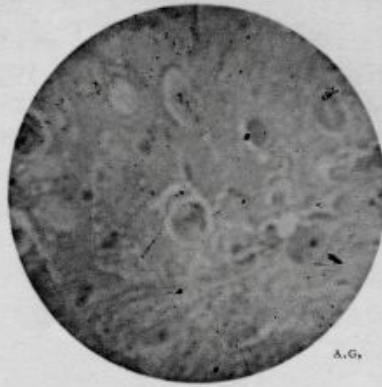Leur lumière est gorgée de globules rouges, et la dilatation fréquemment aboutit à la formation de véritables lacs sanguins. Parfois même les hématies se répandent en nappes dans certaines parties de la tumeur.

b) *Zone de nécrose*. — A l'examen général des coupes, on remarque de multiples îlots de nécrose. Ils forment des placards dont l'ensemble occupe environ la moitié de la préparation. Dans la région en voie de nécrose, l'aspect général du champ contraste d'une façon frappante avec la zone active de la tumeur par sa coloration acidophile uniforme ne permettant que de retrouver l'architecture générale, le contour estompé des cellules, la disposition des noyaux.

A un grossissement plus fort, soit : obj.7,oc. IV (Zeiss) : 700 diamètres, on retrouve dans cette même région, un peu de tissu conjonctif périacineux difficilement reconnaissable par le fait de la dégénérescence et de la coloration uniforme.

Les cellules des acini sont simplement représentées par leur noyau à contour un peu flou ; le protoplasma de ces cellules est mal différencié, il a perdu ses granulations.

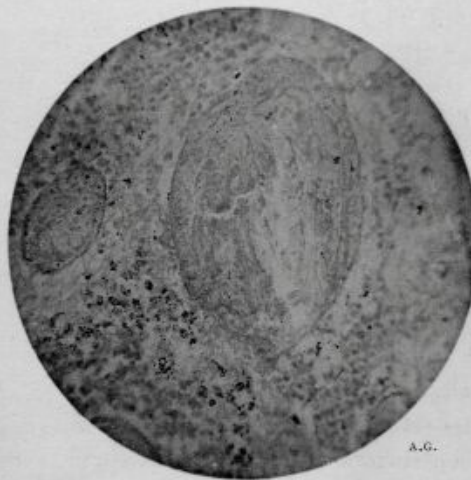A la périphérie des foyers de nécrose, nous avons constaté la présence de formations sphériques ou ovalaires de



A.G.

FIG. 1

*La tumeur surrénale primitive.*  
La zone de Nécrose (vue d'ensemble).



A.G.

FIG. 2

Ocul. IV, Obj. 7. — *La zone de Nécrose.*

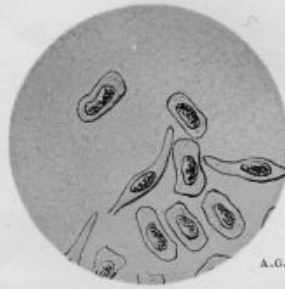


FIG. 1

Ocul. IV. Immersion.

*Le phénomène de la hernie cellulaire dans la tumeur primitive et les métastases.*  
Les cellules néoplasiques luxent les cellules de revêtement du néovaisseau et font hernie dans la lumière du capillaire.

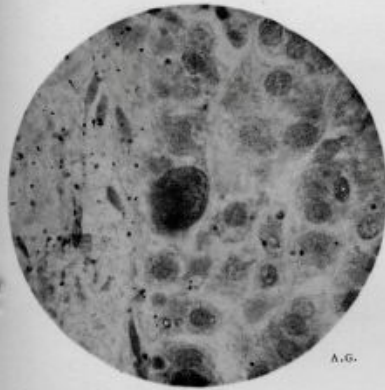


FIG. 2

Ocul. IV. Immersion. *La métastase hépatique.*  
On voit à droite le tissu néoplasique; les cellules sont de même type que les cellules de la tumeur surrénale primitive. On voit des spongiocytes et des cellules à noyaux monstrueux. A gauche on voit un néocapillaire contenant du pigment.

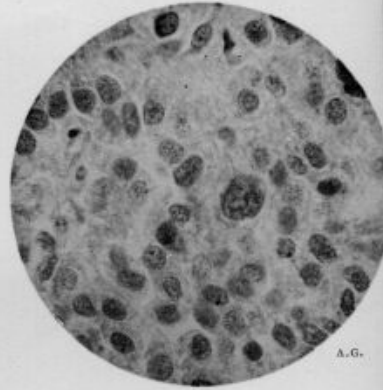


FIG. 3

Ocul. IV. Immersion. *La métastase pulmonaire.*  
Les spongiocytes sont plus nombreux que dans la métastase hépatique. On voit au centre de la préparation une cellule à noyau monstrueux.  
Les noyaux des autres cellules sont irrégulièrement déformés.

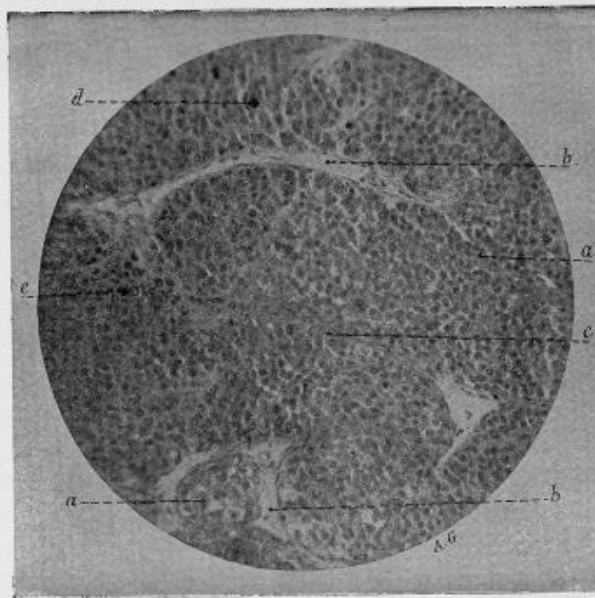


FIG. 20. (Oc. IV, Obj. 7). — La métastase hépatique.  
 a. Les boyaux glandulaires ; b. Les capillaires dilatés ; c. Travées conjonctives  
 d. Cellule à gros noyau ; e. Pigment.

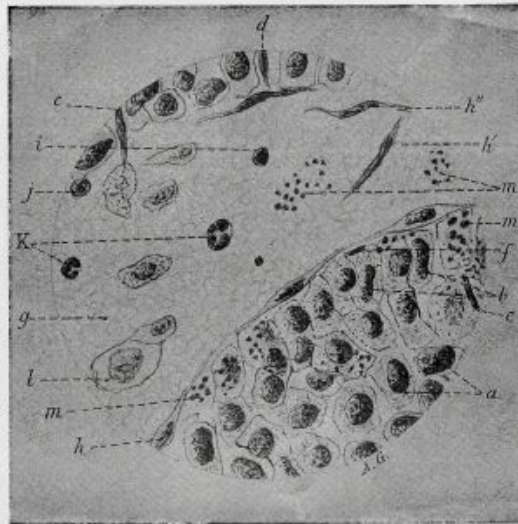


FIG. 21. (Zeiss. Oc. IV, Immersion). — La métastase hépatique.  
 On voit : a. Cellules glandulaires ; b. Cellules à noyau bilobé en mitose ; c, d, e, f. Cellules conjonctives à noyau allongé ; g. Un vaisseau dans la lumière duquel se montre un fin reticulum ; h. Cellules endothéliales de revêtement ; h' h''. Les mêmes cellules desquamées à l'intérieur du vaisseau. Dans le vaisseau, on voit encore des lymphocytes (f), des petits mononucléaires (j), des polynucléaires (k), de grandes cellules (i) à protoplasma clair ; m. du pigment.



dimensions variables, d'aspect tantôt homogène et tantôt strié (Pl. III, fig. 1, 2). Elles se comportent vis-à-vis des substances colorantes de la manière suivante. Par les couleurs acides comme l'éosine, elles prennent une teinte rose foncé par le mélange de van Gieson, elles se colorent en jaune. Leur interprétation nous paraît difficile, mais nous sommes porté à croire qu'il s'agit de vaisseaux thrombosés en voie de dégénérescence hyaline.

Nous n'avons pas trouvé de processus de calcification décrits au sein de la nécrose dans plusieurs observations citées au cours de ce travail (Linsler, cas I, etc.).

#### B. — *Métastases.*

a) *Métastase hépatique.* — Les noyaux métastatiques du foie, bien limités, ont une structure fondamentale identique à celle de la tumeur surrénale primitive. Le tissu néoplasique y est nettement distinct du parenchyme hépatique. Il semble beaucoup plus vascularisé que dans la tumeur primitive, et les îlots de nécrose y sont moins abondants.

Dans cette métastase, nous avons pu saisir sur le fait un phénomène de hernie cellulaire comparable en tout point à un phénomène analogue décrit par Husnot dans la surrénale (Pl. IV, fig. 4). En différents endroits, on trouve dans la lumière des néo-vasseaux friables, des cellules néoplasiques (fig. 20, 21).

Le parenchyme hépatique respecté par la métastase est très congestionné et la dilatation vasculaire observée s'accompagne en certains points d'extravasats sanguins.

Outre le pigment ferrique, dans cette métastase encore

nous avons retrouvé du pigment intracellulaire et disposé autour du noyau.

b) *Métastase pulmonaire.* — Quant aux nombreux noyaux métastatiques trouvés dans les deux poumons, ils sont limités par une zone fibreuse très nette qui les sépare du parenchyme pulmonaire. Autour de la tumeur, on trouve de l'œdème aigu et de la pneumonie épithéliale (fig. 22, 23).

### C. — *Diagnostic histologique.*

α) Dans les observations de tumeurs cancéreuses de la surrénale rapportées au cours de ce travail, les auteurs portent rarement le diagnostic de *sarcome* (Colcott Fox).

Nous n'avons pas tous les éléments nécessaires pour faire la critique de ces cas, mais nous sommes frappé par le peu d'arguments invoqués pour soutenir ce diagnostic.

Dans notre cas que nous venons d'analyser, nous rejetons ce diagnostic pour les raisons suivantes :

1° L'aspect spongiocytaire des cellules ne s'observe, semble-t-il, jamais dans les sarcomes.

2° Les noyaux hépatiques et pulmonaires métastatiques sont nettement limités et ils s'opposent par ce caractère à la diffusion de la tumeur surrénale primitive.

3° Dans ce cas enfin, les vaisseaux sont bordés par des cellules endothéliales nettes et non par les cellules néoplasiques elles-mêmes.

β) *D'autres observateurs* enfin (Dobbertin, Linser I, p. ex.) rapportent des cancers qui semblent, tout en faisant quelques réserves, des *épithéliomas franchement atypiques*. Ils y décrivent également toutes les formes cellulaires, tou-

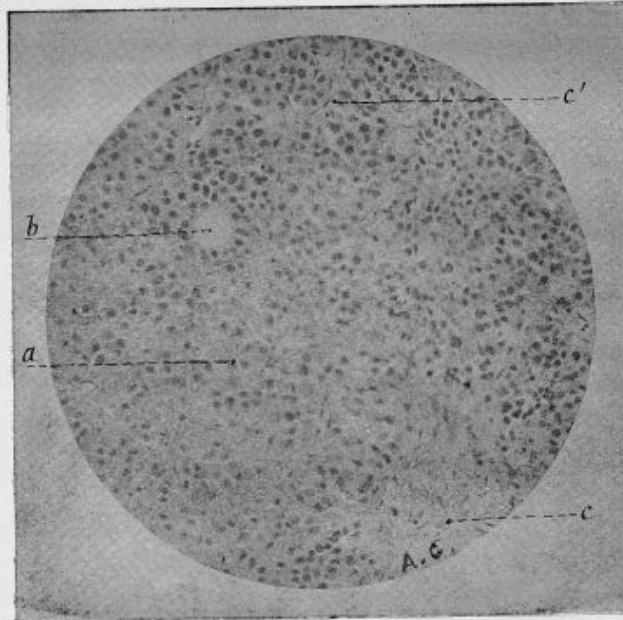


FIG. 22. (Oc. IV. Obj. 7). — La métastase pulmonaire.  
 Aspect général : a. Cellules glandulaires ; b. Un capillaire ; c, c' Cellules et tissu conjonctifs.

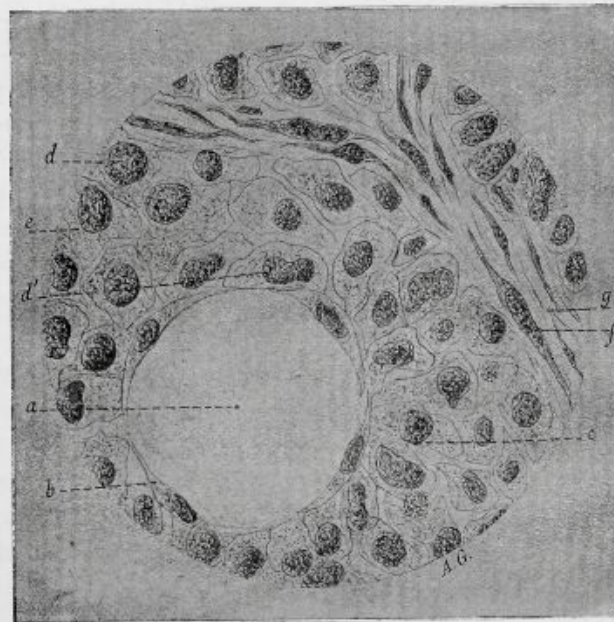


FIG. 23. (Zeiss. Oc. IV. Immersion). — La métastase pulmonaire.  
 On voit, dans le tissu glandulaire : a. Un capillaire tapissé de cellules endothéliales (b) ;  
 c. Cellules glandulaires du même type que les cellules du néoplasme primitif ;  
 d. Une cellule à gros noyau ; d'. Cellule dont le noyau bilobé est en voie de division ;  
 e. Une cellule à protoplasma spumeux ; f. Cellule de tissu conjonctifs ; et  
 g. Fibres conjonctives s'insérant entre les cellules glandulaires.

tes les variétés de noyaux. Parfois, on y signale même des cellules géantes à deux ou cinq noyaux géants.

Nous n'assimilons pas ce cas au nôtre et nous nous rapprochons dans notre description, des cas décrits par d'autres plus nombreux autant qu'il est possible de le faire à l'aide de données par trop souvent insuffisantes.

Si l'on compare les éléments qui entrent dans les tumeurs telles que la nôtre, aux éléments d'une surrénale d'un embryon de cinq mois, on est frappé par la très grande ressemblance que présentent ces deux formations : la taille des cellules, les rapports qu'elles affectent entre elles et avec les vaisseaux sanguins sont identiques. Certains des éléments de la tumeur subissent un commencement de différenciation spongiocytaire que traduit la structure spumeuse que nous avons mentionnée plus haut ; mais cette différenciation est irrégulièrement répartie. Ce caractère, si inconstant d'ailleurs, n'est pas fait pour nous étonner, ne savons-nous pas que les tumeurs épithéliales les mieux caractérisées, telles que les épithéliomas cutanés, peuvent ne pas présenter de globes épidermiques dans tous leurs lobules. De même, dans ce cas particulier, les cellules conservent en général le type embryonnaire, quelques-unes seulement se différencient vers le type adulte. Seules les dimensions des travées et le calibre des lacunes sanguines diffèrent.

Quant aux formes atypiques des noyaux, elles sont dans ce cas l'exception et ne peuvent guère intervenir pour modifier la ressemblance générale que nous trouvons entre les caractères histologiques de cette tumeur et ceux d'une glomérulaire qui n'évoluerait que très peu vers l'état spongiocytaire adulte.

Ces données anatomo-pathologiques comme d'ailleurs

les caractères macroscopiques de la tumeur primitive nous permettent de considérer celle-ci comme un *épithélioma typique de la cortico-surrénale*.

Au cours de cette étude anatomique des lésions variées de la prolifération surrénale, à chaque pas nous avons été arrêté par les difficultés du diagnostic histologique.

Ce fait ne soulignerait-t-il pas l'unité fonctionnelle d'une cellule dont les aspects histologiques sont si voisins au cours d'un même processus de prolifération croissante ?

A cela rien de surprenant puisque aux diverses formes anatomiques revêtues par la cellule corticale en voie de prolifération correspondent les éléments cliniques d'un même syndrome.

Un autre fait vient à l'appui des deux faits précédents, c'est la constance de lésions génitales chez les malades observés, et de lésions qui nous paraissent dans la plupart des cas identiques à elles-mêmes.

## § 2. — LÉSIONS GÉNITALES.

De la comparaison de nos constatations personnelles avec des descriptions anatomiques de la plupart des auteurs précités (Crecchio, Fibiger, Bartz, Gaudier, Ogston, etc.), un fait anatomo-physiologique nous paraît établi, c'est que dans tous les cas que nous avons envisagés, à la prolifération cortico-surrénale, se superposent des lésions atrophiques des organes génitaux féminins internes.

Constamment les auteurs insistent sur ce fait que l'utérus, les trompes ou le vagin sont congénitalement petits ou mal conformés dans les cas où l'hypertrophie surrénale est

d'apparition embryonnaire, ou que ces mêmes organes sont atrophiés dans les cas où l'hypertrophie surrénale s'est établie sous une modalité quelconque au cours de la vie des malades.

Nous ne saurions nous attarder à l'étude de ces lésions des organes vecteurs.

Les lésions de la glande femelle, de l'ovaire, ont une portée beaucoup plus grande, c'est pourquoi nous semble-t-il aussi intéressant qu'utile d'insister un peu plus sur leur description.

Macroscopiquement, les ovaires de la femme atteinte du syndrome sont petits, eu égard surtout à l'âge ou à la vie génitale antérieure. Ils sont en outre de consistance ferme et fibreuse, ils peuvent présenter à leur surface des kystes peu volumineux mais généralement très nombreux. Dans les cas I et III rapportés par Ogston les deux ovaires étaient littéralement criblés de ces formations kystiques.

Ils peuvent, comme dans ces deux observations, à peine dépasser les dimensions d'une tête d'épingle, mais dans l'observation de Bortz ils atteignaient la dimension d'une lentille. Ils ont un contenu limpide.

L'examen histologique nous a montré dans notre première observation personnelle des ovaires très petits et l'existence rare de quelques débris de corps jaunes, mais cette constatation ne fait que confirmer les résultats obtenus par des examens de coupes en série pratiqués par d'autres auteurs.

De Creechio voit les follicules de Graaf en voie de régression; Engelhardt constate leur rareté, leur degré de développement peu avancé et l'absence totale de corps jaune; Gaudier en étudiant les kystes sous-corticaux les

voit prendre naissance aux dépens des corps jaunes; Bortz n'en retrouve aucun.

Mais les examens sans conteste les plus instructifs sont ceux de Fibiger qui dans son premier cas établit sur 1.100 coupes en séries, l'absence complète de follicules et de corps jaune et signale la présence de corps fibreux à la zone limite entre la médullaire et la corticale.

Dans sa deuxième observation après avoir fait 500 coupes d'ovaire il ne trouve qu'un seul follicule dans la substance corticale, et sa présence paraît même incertaine à l'auteur même. Par contre, il constate l'existence de formations rappelant l'atrésie du follicule primordial.

Dans notre syndrome donc, les lésions anatomiques essentielles sont d'une part la prolifération de la cortico-surrénale et d'autre part l'atrophie ovarienne.

Quelles sont les relations de ces lésions entre elles? On peut se demander si, dans ces cas, les lésions ovariennes ne sont pas primitives?

Et en effet il existe des faits qui tendent à prouver que la castration peut entraîner après elle une certaine hypertrophie de la glande surrénale.

C'est ainsi que Marassini a noté l'accumulation du pigment dans la réticulée des animaux castrés. Teodossief, après la même opération, a pu noter l'hypertrophie de la glomérulaire ainsi que celle de la fasciculée où il a rencontré des figures de karyokinèse. Par contre la réticulée ainsi que la substance médullaire étaient réduites.

Il est possible que les surrénales réagissent par un processus d'hypertrophie à la suppression des glandes génitales interstitielles, mais dans l'état actuel des faits, nous ne pouvons tabler sur des expériences isolées pour conclure dans un sens ou dans l'autre.

Bien plus précieux à l'heure actuelle nous paraissent les documents cliniques.

Il en est même qui acquièrent la valeur d'une expérience rigoureuse.

Telle est l'observation de Bovin dans laquelle on assiste successivement : 1° au développement d'un hypernéphrome accompagné d'aménorrhée durable chez une jeune fille réglée antérieurement ; 2° à l'ablation de la tumeur surrénale bientôt suivie elle-même d'un retour régulier des menstruations.

De tous ces faits nous nous croyons autorisé à conclure qu'en l'absence de connaissances fermes concernant le mode réactionnel de la surrénale à la castration, les faits anatomiques nous permettent d'enregistrer une relation très remarquable entre le fonctionnement des glandes génitales et l'hypertrophie de la cortico-surrénale.

En ce qui concerne le testicule, les observations sont trop rares et trop incomplètes pour qu'il nous soit permis par elles de porter des conclusions fermes. Quant à l'ovaire sa fonction et sa structure se modifient dans le sens atrophique après l'apparition et au cours du développement de nombreux cas de prolifération cortico-surrénale.

L'ablation bien réglée et précoce d'une tumeur surrénale peut permettre à l'ovaire de recouvrer sa fonction.



## CONCLUSIONS

I. — Il est un certain nombre de symptômes que l'on rencontre fréquemment dans les hypertrophies congénitales, les hyperplasies simples, les tumeurs primitives de la glande surrénale. Ces troubles ont été signalés surtout à l'étranger dans les deux circonstances suivantes : 1° dans des observations de pseudo-hermaphrodisme ; 2° dans des observations de tumeurs surrénales.

A la suite de recherches provoquées en 1909, par l'étude d'une première observation personnelle de cancer primitif de la surrénale, nous avons cru pouvoir grouper ces faits anatomo-cliniques dans une description d'ensemble. Cette description n'est autre que celle du syndrome génito-surrénal.

II. — *Le syndrome génito-surrénal est constitué essentiellement par la coexistence : 1° d'un groupe de symptômes dystrophiques et fonctionnels traduisant chez l'individu qui en est porteur, une tendance à la maturité précoce et à la différenciation sexuelle masculine ; 2° d'une hyperplasie ou d'une tumeur de la cortico-surrénale.*

III. — *L'étiologie* de ce syndrome est encore trop peu étudiée pour qu'il nous soit possible d'en retracer les lois. Par l'étude des observations où les auteurs ont relevé quelques antécédents dignes d'être notés, nous retrouvons parfois les *traces d'une hérédité cancéreuse ou dégénérative*. Une fois même, on a pu relever chez les deux sœurs l'existence et l'évolution d'un semblable syndrome.

Mais le rôle de l'hérédité reste aussi mystérieux dans l'étiologie de ces faits que dans l'étiologie générale des tumeurs.

Le *sexe* atteint surtout est, sans conteste, le sexe féminin ; les cas où ce syndrome est observé chez l'homme sont l'exception infime.

Quant à l'*âge* de l'apparition des modifications sexuelles, il est celui où se font les modifications anatomiques et fonctionnelles de la cortico-surrénale.

IV. — Selon la date d'apparition de cette hyperplasie ou de cette tumeur, selon aussi le caractère plus ou moins actif de la néoplasie, les modifications morphologiques de l'individu se montrent plus ou moins profondes.

En se plaçant au seul point de vue des différences symptomatiques, il est possible de grouper les faits observés jusqu'ici en *quatre formes cliniques qui sont* :

- 1° *Le pseudo-hermaphrodisme surrénal ;*
- 2° *Le virilisme surrénal ;*
- 3° *La forme menstruelle ;*
- 4° *La forme obstétricale.*

V. — *Le pseudo-hermaphrodisme surrénal* est essentiellement constitué par la coexistence chez le même individu

des glandes sexuelles d'un sexe et des organes génitaux externes de l'autre sexe. Le sexe de ces pseudo-hermaphrodites est indiqué par le sexe réel des glandes génitales. Un individu porteur de testicules et d'organes génitaux externes féminins est un pseudo-hermaphrodite masculin externe ; un individu porteur d'ovaires et d'organes génitaux externes mâles est un pseudo-hermaphrodite féminin externe.

Dans le pseudo-hermaphrodisme surrénal, on a presque toujours affaire à des cas de *pseudo-hermaphrodisme féminin externe* (ovaires et organes génitaux externes mâles).

Dans ces cas, les organes génitaux externes sont plus ou moins bien différenciés ; avec l'ovaire, des trompes, un utérus et un vagin peuvent exister, mais ils sont très réduits et les organes génitaux externes sont masculins. Le pénis est bien développé avec hypospadias plus ou moins avancé, depuis l'hypospadias périnéo-scrotal jusqu'au pénis avec urètre ouvert à l'extrémité du gland et pourvu d'une prostate et même de vésicules séminales. Les bourses sont formées et même plusieurs auteurs signalent la présence d'une vaginale.

Quant aux caractères sexuels secondaires, il sont virils, et le pseudo-hermaphrodite est considéré comme un homme, il en a d'ailleurs l'existence.

VI. — *Le virilisme surrénal* concerne les cas où le syndrome est apparu après l'époque de la différenciation sexuelle. Les modifications sexuelles portent alors sur les caractères sexuels secondaires. Selon l'âge d'apparition de la tumeur surrénale, l'apparition des caractères sexuels secondaires est plus ou moins précoce. Ces caractères

apparaissent alors soit chez des enfants de 3, 4 ans, soit chez des jeunes filles, un an après leurs premières règles.

S'il s'agit d'un garçon, il est doué d'une grande vigueur ; ses caractères sexuels mâles sont très développés, il réalise assez le type de l'enfant hercule.

S'il s'agit d'une fille, on note successivement les signes d'une évolution féminine rapide, puis ensuite les signes de virilisme. On voit alors s'installer l'aménorrhée, la gynécomastie, l'adipose avec apparition de vergeture, tous signes de maturité féminine ; puis apparaissent les signes de virilisme : hypertrophie clitoridienne, hypertrichose à systématisation masculine (moustache, barbe en collier, poils sur le pubis, la ligne blanche, la poitrine et les membres), modifications de la voix qui devient masculine, hypersthénie musculaire et nerveuse, modifications du caractère qui devient violent, troubles de l'affectivité et de l'état mental pouvant aller jusqu'à l'inversion sexuelle et l'apparition de véritables complications nerveuses et mentales.

Le tableau change quand apparaît objectivement la tumeur ; ce sont alors surtout des signes d'insuffisance surrénale et de cachexie qui dominant la scène, mais la pigmentation est toujours très discrète.

L'hypertrichose persiste, l'amaigrissement et l'asthénie surviennent ; la malade est habituellement emportée par la généralisation cancéreuse dans une crise de cyanose et d'asphyxie.

VII. — *La forme menstruelle* concerne des cas plus frustes chez des femmes adultes ou même voisines de la ménopause.

Dans cette forme, les symptômes sont : la dysménorrhée avec ou sans métrorragies ; l'adipose, l'hypertrichose parfois encore et à systématisation masculine.

VIII. — *La forme obstétricale* est constituée par la coexistence d'une grossesse ectopique avec ou sans malformations des organes génitaux, et d'une tumeur de la cortico-surrénale.

IX. — *L'évolution* du syndrome génito-surrénal varie avec la forme clinique.

Le pseudohermaphrodisme est constaté à la naissance ou à l'apparition des caractères sexuels secondaires ; il est compatible avec une longue existence. Mais dans cette forme comme dans les autres, il n'est pas aujourd'hui possible de tracer les limites de l'évolution.

La date du début est souvent absente des observations rapportées. En cas de cancer de la surrénale, l'évolution se fait en cinq à six mois au moins et souvent davantage.

X. — *L'évolution d'ailleurs* peut être écourtée par un certain nombre de complications cardio-pulmonaires, gastro-intestinales, urinaires, nerveuses et mentales. Parmi ces complications, celles qui tiennent la première place dans la description nosographique du syndrome génito-surrénal sont sans conteste les complications cardio-pulmonaires et les complications nerveuses. Celles-ci sont signalées à toutes les périodes de l'affection, celles-là sont habituellement terminales.

XI. — Les symptômes propres aux tumeurs surrénales sont inconstants et très variables, aussi le diagnostic de

telles tumeurs, n'a-t-il pour ainsi dire jamais été fait.

La constatation d'un syndrome génito-surrénal sera donc extrêmement précieuse pour assurer ce diagnostic. Le *diagnostic proprement dit du syndrome génito-surrénal lui-même* se pose en clinique en différentes circonstances.

Le pseudo-hermaphrodisme surrénal peut être constaté chez l'enfant lors de la détermination du sexe véritable. Chez un adulte on peut avoir à le constater à l'occasion d'une rectification d'état civil. Dans les deux cas, un examen minutieux devra aider au diagnostic. Il faut se souvenir aussi que ce syndrome se montre dans la grande majorité des faits, dans le sexe féminin, et même la constatation de masses glandulaires dans les bourses ne devra pas permettre d'affirmer que le pseudo-hermaphrodite est un homme ; la présence dans le scrotum de surrénales aberrantes volumineuses peut simuler des glandes mâles. Dans les cas de ce genre, seule une biopsie peut établir le diagnostic.

S'il s'agit de virilisme surrénal, et si le syndrome est complet, il faut discuter le diagnostic de syndrome de Frœlich et de syndrome épiphysaire : la radiographie cranienne doit être alors d'un grand secours. Il faut encore en certains cas différencier une semblable dystrophie du myxœdème, du trophœdème de Meige, de la gérodermie génito-dystrophique de Rummo et Ferrarini, et du syndrome de Dercum.

En outre certains états physiologiques tels que l'obésité, la grossesse normale ou ectopique, la ménopause, pourront dans plusieurs circonstances simuler le syndrome génito-surrénal.

Enfin suivant la prédominance d'une catégorie de symp-

tômes tels que les phénomènes nerveux, ce même syndrome devra être différencié des crises du tabès, d'une paralysie, d'un mal de Pott, d'un syndrome de Parkinson, d'une méningite ou d'une tumeur cérébrale.

Quant aux phénomènes mentaux, ils pourront donner lieu à des discussions délicates. Les troubles affectifs et la transformation du caractère pourront faire penser à la démence précoce (hébéphrénie), à la confusion mentale ; l'agitation motrice, les colères, l'hypersthénie pourront incliner le diagnostic vers un accès de psychose périodique ; la transformation sexuelle et les troubles affectifs et sociaux qu'elle entraîne seront l'occasion de recherches relatives à l'inversion sexuelle.

XII. — Le pronostic varie avec les formes observées. Le pseudo-hermaphrodite est très souvent porteur d'inclusions surrénales embryonnaires pouvant un jour ou l'autre être le point de départ de tumeurs cancéreuses.

Le virilisme surrénal est d'un pronostic très sombre ; il s'agit en effet, dans ces cas, d'un cancer surrénal qui évolue en quelques mois vers la généralisation sanguine.

La forme menstruelle est, elle aussi, de pronostic variable. La forme obstétricale enfin est encore aggravée du fait de l'ectopie de la grossesse et d'une rupture tubaire possible. Les résultats opératoires tentés jusqu'à ce jour sont peu encourageants ; cela tient vraisemblablement à ce que jusqu'ici le diagnostic était tardif ; les interventions étaient faites pour cette raison à une période trop avancée.

Aussi, lorsque chez une femme habituellement bien réglée, la suppression des règles inexplicquée par ailleurs, s'accompagne d'hypertrichose, d'hypersthénie, de modifi-

cations de la voix et du caractère, nous conseillons la laparotomie exploratrice. Nous la préférons à une double incision lombaire, parce qu'elle produit un shock moins grand. Les interventions sur les glandes surrénales sont en effet mieux supportées par la voie transpéritonéale que par la voie lombaire ; les statistiques chirurgicales leur attribuent des résultats moins décevants.

XIII. — *L'anatomie pathologique* du syndrome génito-surrénal nous apprend qu'il existe toujours des *lésions hypertrophiques des surrénales* et des *lésions atrophiques des organes génitaux féminins, en particulier des ovaires*. Les lésions trouvées au niveau des surrénales sont, suivant les cas : l'hypertrophie simple ou avec coexistence de surrénales accessoires volumineuses, l'hyperplasie adénomateuse, l'adénome, le cancer. Ces différentes lésions se développent aux dépens de la substance corticale. Quant à l'ovaire, il est toujours petit ou en voie d'atrophie. Les follicules de Graaf y sont rares ainsi que les corps jaunes ; on note très souvent la présence de petits kystes développés dans le parenchyme de l'organe.

XIV. — *Ces différentes constatations sont en parfaite concordance avec les notions actuelles concernant le développement des organes génito-urinaires et des glandes surrénales*. Ne savons-nous pas, en effet, que les glandes génitales et la cortico-surrénale ont une *origine embryologique commune* et que récemment il a été trouvé dans la cortico-surrénale et l'ovaire des substances identiques appartenant au groupe des lipoïdes.

Il semble donc qu'au point de vue de leur action sur l'orientation des caractères sexuels, la surrénale puisse



suppléer l'ovaire, mais aussi qu'en ce cas, les surrénales provoquent l'apparition de phénomènes sexuels habituellement expliqués par l'action endocrine de la glande interstitielle du testicule. Ces notions, pour devenir certaines, appellent des vérifications expérimentales.

---

Vu : le Doyen,  
**LANDOUZY**

Vu : le Président de la thèse,  
**GILBERT BALLE**

Vu et permis d'imprimer :  
Le Vice-Recteur de l'Académie,  
**L. LIARD**

## BIBLIOGRAPHIE

- ADAMS (C.-E.). — A case of precocious development associated with a tumour of the left supra renal body. Tr. Path. Soc. Lond., 1905 (LVI, 208-212).
- ADDISON. — On disease of the suprarenal capsules. London, 1855.
- AUDAIN. — Hermaphrodisme double. Kyste dermoïde des ovaires dont un très volumineux. Ann. de Gyn. et d'Obst., 1893, t. XL, 2<sup>e</sup> semestre, p. 362.
- ALAMARTINE ET MAURIZOT. — Hypernéphromes génitaux de la femme. Rev. de Gyn., n<sup>o</sup> 1, janvier 1912.
- APERT. — Dystrophies en relation avec des lésions des capsules surrénales. Hirsutisme et projeria. Bulet. de la Société de Pédiatrie de Paris, 20 déc. 1910, p. 501.
- AUVRAY ET PFEFFEL. — Fibrome utérin chez un pseudo-hermaphrodite masculin externe. Adéno-angio-lipome concomitant de la glande surrénale gauche. Bulletins et Mémoires de la Soc. Anatomique de Paris, 19 mai 1911, p. 305.
- F.-M. BALFOUR. — A treatise on comparative Embryology. Londres, 1881-1883. Traduction française de H. Robin et F. Mocquard, sous le titre : Traité d'embryologie et d'organogénie comparées. Paris, 1883-1885.
- Ueber die Entwicklung und die Morphologie der suprarenalkörper. Biologisches Centralblatt, 1881, t. I, p. 136.

- GILBERT-BALLET. — Association de gigantisme et de goitre exophtalmique (Soc. de Neurologie et Revue neurol., 1905, p. 131).
- GILBERT-BALLET ET LAIGNEL-LAVASTINE. — Un cas d'acromégalie avec lésions hyperplasiques du corps pituitaire, du corps thyroïde, et des surrénales. Icon. de la Salpêtrière, 1905, p. 176.
- BÉGOUIN. — Pseudo-hermaphrodisme masculin externe coïncidant avec un sarcome de l'ovaire. Rev. de Gyn. et de Chir. abd., 1909, t. XII, p. 179.
- BERNARD ET BIGART. — Note sur la graisse dans la capsule surrénale de l'homme. Bull. de la Soc. anat. de Paris, 1902.
- La structure de la glande surrénale normale de l'homme. Pr. méd., 28 oct. 1905.
- BERNARD (L.). — Du rôle des gl. surr. dans les états pathologiques. Revue de médecine, 10 octobre 1907, p. 997.
- BEVERN ET RÖMHILD. — Neues Journal der praktischen Heilkunde, 1802 (d'après Linser, p. 299, *loc. cit.*).
- BIEDL ET WIESEL. — Arch. p. d. ges. Physiolog., 1902, p. 434.
- BOGAJEWSKI. — Hermaphroditismus verus lateralis. Roussky Vrach, 1904, n° 38, p. 1290.
- BONNAIRE ET BRAC (G.). — A propos d'un cas de grossesse interstitielle. Bull. de la Soc. d'Obstétrique. Paris, 1910, XIII, p. 12 à 16.
- BONNAMOUR. — Les phénomènes de sécrétion de la surrénale chez les mammifères. Lyon, 1905.
- BORTZ. — Nebenniere und Geschlechtscharakter. Archiv. f. Gynækologie, 1909, LXXXVIII.
- BOVIN. — Les tumeurs hypernéphroïdes primitives des organes génitaux féminins. Nord. méd. Archiv. (partie chirurgicale, 1909, XLI), Sem. méd., 1910, p. 67.
- BRIN. — De l'évolution des tumeurs propres de la capsule surrénale. Th. Paris, 29 juillet 1892 (Bibliographie incomplète).
- BULLOCK ET SEQUEIRA. — Trans. Path. Soc. of London, 1905, LVI, p. 189.

- CHAUVEL. — Sarcome kystique de l'ovaire chez un hermaphrodite d'aspect masculin. Ann. de Gyn. et d'Obst. 1907, t. I, 2<sup>e</sup> série, p. 605.
- CIACCIO. — Contributo alla conoscenza dei lipoidi cellulari. Anatomischer anzeiger, XXXV, 1909, p. 17.
- Ricerche sui processi di secrezioni cellulare nelle capsule surrenali di vertebrati. Anat. Anz. Bd. XXII, n<sup>os</sup> 16-17.
- Sur la sécrétion de la couche médullaire de la capsule surrénale. C. R. de la Soc. de Biol., févr. 1906, p. 322.
- CLAUDE ET GOUGEROT. — Sur l'insuffisance simultanée de plusieurs glandes à sécrétion interne Insuffisance pluriglandulaire. Biol., 28 déc. 1907, p. 785, et Journ. de Physiol. et de Pathol. gén., juin 1908.
- Insuffisance pluriglandulaire endocrine. Individualisation clinique. Observ. anatomiques et histologiques. Journ. de Physiol. et Pathol. génér., 3 mai 1908. Rev. de méd., p. 950, 1908.
- COOKE (W.). — Philosophical transactions, 1756 (in Linser, p. 299, *loc. cit.*).
- CORBY. — Removal of a tumor from a hermaphrodite. Brit. med. Jouraal, 23 sept. 1905, p. 710.
- CRATERUS. — Phlegon de Mirabibus, cap. XXXII.
- CRECCIO. — Il Morgagni 1865, p. 151.
- CUSHING. — Infantilisme sexuel avec atrophie optique dû à une tumeur de l'hypophyse. Journ. of nerv. and ment. diseases, nov. 1906, n<sup>o</sup> 11, p. 704.
- DAVIS (Arthur N.). — A case of carcinome of the suprarenal capsule ; necropsy. The Lancet, 1896, oct., p. 944.
- DEBEYRE (A.) ET RICHE (O.). — Surrénale accessoire dans l'ovaire. Soc. de Biologie, 21 décembre 1907, p. 733.
- DELAMARE. — Art. Capsules surrenales, in Traité d'anatomie humaine de Poirier, Charpy, Nicolas. Paris, 1912, t. V, f. 2.
- DERCUM. — Trois cas d'une affection non décrite ressemblant à l'obésité, mais avec symptômes nerveux particu-

- liers. Adipose douloureuse. American of medic. Sc.,  
NOV. 1892.
- DICKINSON (Lee). — Trans. path. Soc. Lond. Vol. XIV, p. 129.
- DOBBERTIN. — Beitrag zur casuistik der Geschwulste, Bei-  
trage zur pathologische anatomie. Von Ziegler, 1900.  
XXXVIII, p. 60.
- DOGIEL (A.-S.). — Die nervendigungen in der Nebenniere der  
Saugethiere. Arch. für Anat. und Phys. Anat. Abth.  
1894, p. 90 (Analyse de A. Nicolas dans Rev. des Sc.  
méd., t. LIX, 1894, p. 9).
- DUMONT, CAILLIAU ET CARIANOPOL. — Adénome des capsules  
surrénales. Bull. de la Soc. anatomique de Paris,  
7 avril 1911, LXXXVI, p. 245.
- DUPAIGNE. — Structure des surrénales. Th. Paris, 1897.
- ENGELHARDT. — Ueber einem Fall von Pseudo-hermaphrodis-  
mus femineus mit carcinoma des uterus. Monatss-  
chrift für Geburtshilfe und Gynækologie, déc. 1900,  
p. 729-744.
- FIBIGER. — Beitrage kennniss der weibliehen Scheinzwitter-  
tums. Virchow's Archiv., 1905, vol. CLXXI, p. 1.
- FEHLING. — Ein fall von pseudo-hermaphroditismus femi-  
nus externus. Archiv. f. Gyn., 1892, t. XLII, p. 561.
- FOX COLCOTT. — A case of primary sarcom of the left supra-  
renal capsule with extensive thrombosis of the vena  
cava in a child. Transactions of the pathological  
Society of London, 1885, XXXVI, p. 460.
- FROELICH. — Tumeur du corps pituitaire sans acromégalie.  
Wien. Klin. Rundsch., 23 nov. et 1<sup>er</sup> déc. 1901. R. N.  
1902, p. 604.
- Ein fall von tumor der hypophysis. Wiener Kl.  
Rundschau, 1901.
- VON FRANKL-HOCHWART. — A propos du syndrome de Froe-  
lich. Soc. des méd. de Vienne in Münchener med.  
Wochenschrift, 1909, LVI, p. 540.
- FRIEDRICH. — Hermaphroditismus femininus externus. Munich.  
Med. Woch., 1905, p. 240.

- FUSARI (B.). — Contribution à l'étude du développement des capsules surrénales et du sympathique chez le poulet et les mammifères. Arch. italiennes de Biologie, XVIII, p. 161, 1892, et Archivio per le scienze mediche, XVI, n° 14.
- GALLAIS (Alfred), LAUNOIS (P.-E.) ET PINARD (M.). — Syndrome adiposo-génital avec hypertrichose, troubles nerveux et mentaux d'origine surrénale. Gaz. des Hôpitaux, 1911, n° 43 (9 fig.).
- GALLAIS (Alfred). — Troubles nerveux et mentaux dans trois cas personnels de tumeur maligne de la glande surrénale. Société de Psychiatrie, 21 mars 1912.
- GARDNER ET MAC CLEARY (Baltimore). — Hypernéphrome du ligament large et tumeurs malignes des ovaires. Surgery, Gynecology and Obstetrics, Déc. 1908, t. VII, n° 6.
- GARNIER ET SANTENOISÉ. — Archives de neurologie, 1898, p. 201.
- GAUDIER (de Lille). — Tumeur solide de l'ovaire chez un enfant de 4 ans. Hypertrophie d'une surrénale du parenchyme ovarien. Soc. de Chirurgie de Paris, 27 mai 1908, p. 712.
- GILFORD. — On a condition of mixed premature and immature development. From: vol. 80 of the Med. Chir. Trans., 1897.
- GOLDSCHWEND. — Prager medizinische Wochenschrift, XXV, 15 sept. 1910, n° 37, p. 455 et 458, et n° 38, 22 sept. 1910, p. 468 et 471 (2 fig.).
- GOTTSCHAU (M.). — Ueber die Nebennieren der Säugethiere speciell über die des Menschen.
- Sitzungsberichte der phys. med. Gesellschaft zu Würzburg, 1882, n° 4, p. 56.
  - Ueber die Nebennieren der Säugethiere, Biologisches Centralblatt, 1883, t. III, n° 18, p. 565.
  - Structur und embryonale Entwicklung der Nebennieren bei Säugethiere. Archiv. für Anat. und Physiol. Anat. Abtheil., 1883, p. 412.

- GOUPIL (H.). — Contribution à l'étude des tumeurs des glandes surrénales. Th. Paris, 1907-1908, f. 105, p. .
- GRYNFELT (E.). — Sur la présence des granulations spécifiques dans les cellules chromaffines de Kohn. Assoc. des anatomistes, 1903.
- GUIEYSSE (A.). — La capsule surrénale du cobaye. Th. Paris, 1901.
- GUINON (L.) ET BILON. — Déviation du type sexuel chez une jeune fille, caractérisée par l'obésité et le développement d'attributs masculins simulant l'hermaphroditisme (6 fig.). Bull. de la Soc. de Pédiatrie de Paris, séance du 20 mars 1906, n° 3, p. 129.
- GUTHRIE. — Study of Diseases in Children. Clin. Soc. trans., 27 avril 1906. Rép. Soc. fév., vol. VI, p. 252.
- GUTHRIE. LÉONARD G. — British. med. Journal, 21 sept. 1907, p. 747.
- GUTHRIE (L.). — Precocious obesity with hirsuties.  
— Transact. of the medical Society of London, 1907, XXX, p. 385.  
— Precocity in relation to the ductles and accessory genital glands. Brit. med. Journ., sept. 1907, p. 747.
- HALL. — Carcinoma of the ovary in a hermaphrodite. American Gyn. a. Obst. Journal, 1898, t. XII, p. 181.
- HARTMANN (H.) ET LECÈNE (P.). — Tumeurs des surrénales, in Hartmann. Travaux de chirurgie anatomo-clinique. 2<sup>e</sup> série (Voies urinaires). Paris, 1904, p. 15.
- HARVEN CUSHING (M. D.). — Sexual infantilism with optic atrophy in cases of tumor affecting the hypophysis cerebri. Travail lu au Congrès de l'Association neurologique américaine, 4-5 juin 1906, publié in The Journal of nervous and mental diseases (nov. 1906), vol. 33, p. 704.
- HEPPNER. — Uber den Wahren Hermaphroditismus beim Menschen. Archiv. für Anatomie und Physiologie, 1870, p. 679.
- HERTWIG (O.). — Précis d'embryologie de l'homme et des vertébrés. Paris, 1906.

- HUSNOT (P.). — Recherches sur l'évolution histologique de la glande surrénale de l'homme. Th. de Bordeaux, 1907-1908.
- KEIBEL (FRANZ) AND FRANKLIN P. MALL. — Manual of human embryology, 1912. J.-B. Lippincott Company, London.
- KELYNACH. — Medical Chronisch, 1897, nouv. séries, n° 6, vol. VII, p. 401.
- KOHN (A.). — Die Nebennieren der selachier nebst Beiträgen zur Kenntniss der Morphologie der Wirbelthiernebeniere im Allgemeinen. Arch. für mikroskopische Anatomie, 1899, t. LIII, p. 281.
- Chromaffine Zellen; chromaffine Organe; Paraganglien, Prager med. Wochenschr., 1902, XXVII, n° 27.
- KROKIEWICZ. — Ein Fall von Hermaphroditismus spurius femineus completus. Virchow's Archiv., 1896, CXLVI, p. 525.
- KRÜG. — Ovariectomy in a hermaphrodite. Brit. Gyn. Journal, 1891, t. VII, n° 26, p. 254.
- LAGUESSE. — Sur le développement du mésenchyme et du pronéphros chez les sélaciens. Soc. de Biol., 19 déc. 1891.
- LAGUESSE (E.). — R. annuelle d'anat. Rev. générale des sciences, 15 déc. 1907, p. 968-979.
- LAINEL-LAVASTINE. — Application de l'imprégnation argentine de Cajal à l'étude histo-chimique de la cellule médullo-surrénale. Soc. de Biologie, 1<sup>er</sup> avril 1905.
- Note sur la médullaire des surrénales normales du lapin. Soc. anat., n° 4, 1905.
- La corrélation des glandes à sécrétion interne et leurs syndromes pluriglandulaires. Gaz. des hôp., 1908, p. 1563.
- LANGLOIS. — Sur la fonction des capsules surrénales. Th. de doct. ès sciences. Paris, 1897.
- LANNOIS. — De la cachexie pachydermique, myxœdème. Arch. de Méd. expériment., 3-1889.
- LANCEREAUX. — Traité d'anat. pathol. (bibliographie). Paris, 1889, III, 806.
- LAUNOIS (P.-E.) ET CLAUDE (O.). — Étude sur le paranéphrome.



- Association française pour l'avancement des sciences.  
Reims, 1907, p. 1131-1143.
- LAUNOIS ET CLÉRET. — Syndrome hypophysaire adipo-génital  
Gaz. hôp., 1910, n<sup>os</sup> 5 et 6.
- LAUNOIS (P.-E.), PINARD (M.) ET GALLAIS (Alfred). — Syndrome  
adiposo-génital avec hypertrichose, troubles nerveux  
et mentaux d'origine surrénale. Gaz. des Hôpitaux,  
1911, n<sup>o</sup> 43.
- LECÈNE (Paul). — Un cas de capsule surrénale du ligament  
large (2 fig.). Bull. et Mém. de la Soc. de Chirurgie  
de Paris, XXXIV, mai 1908, p. 709.
- LESSER. — Fall von Pseudo-hermaphroditismus femininus  
externus. Deutsche Zeitschrift für praktische Medi-  
zin, 9 mars 1878, n<sup>o</sup> 10.
- LETULLE. — Adénome de la capsule surrénale. Soc. anat.,  
1888, p. 302.
- LINSER. — Ueber Beziehung zwischen Nebennieren und  
Körperswachsthum besonders Riesenwuchs. Bei-  
träge zur klinischen Chirurgie, 1903, XXXVII, p. 282.
- LITTEN. — Fall von Androgynie mit teratoïden Kystom des  
rechten Eierstocks. Virchow's Archiv., 1879, t. LXXV,  
p. 329.
- LOEPER (M.) ET OPPENHEIM (R.). — Maladies des capsules sur-  
rénales, in Traité des maladies du rein de Castaigne  
et Rathery.
- LORAND (A.). — Congrès français de Médecine, 1904.  
— Medicinische Klinik., 27 sept. 1909.
- MAGNAN ET POZZI. — Inversion du sens génital chez un pseudo-  
hermaphrodite. Bull. de l'Acad. de Médecine, 2 février  
1911, t. LXV, p. 223.
- MARCHAND. — Capsules surrénales accessoires dans le liga-  
ment large. Arch. f. pathol. anat. med. physiolog.  
Band. XCII, sept. 1883, p. 11.  
— Ueber allgemeine Hyperplasie der Nebenniere und  
einer aksessorischen Nebenniere in Ligamentum  
latum bei pseudo-hermaphroditismus femineus. Zeits-  
chrift für Rudolf Virchow, 1891, t. I, p. 554.

- MARTIN. — Tumeur du rein droit du poids de 2.200 grammes chez un enfant de 5 mois. Compression de l'uretère gauche par une masse néoplasique. Lyon méd. juillet 1896, vol. 82, p. 326.
- MEIXNER. — Zur Frage des Hermaphroditismus Zeitschrift für Heilkunde, 1905, XVI, p. 573.
- MORLAT. — Infantilisme et insuffisance surrénale. Th. de Paris, 1903.
- MULON (P.). — Sur le pigment des capsules surrénales chez le cobaye. Assoc. des anat., 1903.
- La cellule à corps sidérophile de la surrénale. Bibliographie anatomique, 1905.
- Les mitochondries surrénales. C. R. de la Soc. de Biologie, 1910, n° 19, p. 917.
- Sur les mitochondries de la surrénale. C. R. de la Soc. de Biologie, 1910, n° 18, p. 872.
- Sur la méthode des mitochondries appliquée à la corticalité surrénale du cobaye. C. R. de la Soc. de Biol., 1910, n° 3.
- Un processus de sécrétion interne dans la corticale surrénale. Comptes rendus de la Société de Biologie, LXV, 652, 29 avril 1911.
- NEUGEBAUER (Fr. L. von). — Hermaphroditismus beim Menschen, 1908. Leipzig, p. 688.
- OGLE (C.). — Pathol. Soc. trans., 1899.
- OGLE (J.-W.). — Unusually large mass of carcinomatous deposit in osse the suprarenal capsules of a Child. Tr. Path. Soc. Lond., 1864-1865, XVI, 250-252.
- OGLE (Cyril). — Tumour of pineal body in a boy (Transaction of the Pathological Society of London, 1899, vol. L, p. 6 et suiv. cas 2 du travail).
- OGSTON. — Ein Beitrag zur Kasuistik abnormer geschlechtlicher Entwicklung. Oesterreichische Jahrbuch für Pædiatrie, 1872, p. 181.
- OTTEMBERG (R.). — Le syndrome de Frœlich dans les cas de tumeur de la pituitaire. New-York med. Journ., n° 1672, p. 1222, 17 déc. 1910.

- OTTO. — Pathologische anatomische Beobachtungen, 1816, cité par Lancereaux. Dict. Dechambre, art. « Rein », p. 157.
- PAUL. — Anomale Bildung des äusseren Geschlechtsteile einer 83 jährigen Frau. Zeitschrift f. klin. Med., 1853, t. IV, p. 4.
- PARMLY. — Hermaphrodisme. Americ. Journ. of Obst., sept. 1886.
- PEHAM. — Monatsschrift f. Geb. u. Gyn. Berlin, 1899, t. X, p. 685.
- PETIT ET LAIGNEL-LAVASTINE. — Présentation d'une hermaphrodite. Soc. méd. des hôpitaux, 21 mars 1902.
- PETTIT (Aug.). — Recherches sur les caps. surrénales (Journal de l'Anat. et de la Physiolog., n<sup>os</sup> 3 et 4, 1896). Th. fac. sciences. Paris, 1896.
- PICK. — Archiv. f. Gyn., Berlin, 1901, t. LXIV, p. 670.  
— Sympathomes embryonnaires, Berlin. Klin. Woch., 1912, n<sup>os</sup> 1 et 2 (statistique et bibliographie).
- PILLIET. — Débris de caps. surr. dans les organes dérivés du corps de Wolff. Progrès médic., 3 janvier 1891.  
— Capsules surrénales dans le plexus solaire. Soc. anat. Paris, 1<sup>er</sup> mai 1891.
- PINARD (M.), LAUNOIS (P.-E.) ET GALLAIS (Alfred). — Syndrome adiposo-génital avec hypertrichose, troubles nerveux et mentaux d'origine surrénale. Gaz. des hôpitaux, 1911, n<sup>o</sup> 43.
- PITMAN. — Lancet, 1865, 18 février, p. 175.
- PLINE. — Hist. nat., lib. VII-XXVII.
- POZZI. — Neuf cas personnels de pseudo-hermaphrodisme. Revue de Gynécologie, t. XVI, p. 269-336.  
— Sur un pseudo-hermaphrodite andro-gynoïde. Bull. de l'Académie de Médecine, 1896, 3<sup>e</sup> série, t. XXXVI, p. 132.  
— Sur une observation de Barnsby intitulée : Pseudo-hermaphrodisme par hypospadias périnéoscrotal. Bull. et Mém. Société de Chirurgie, 19 déc. 1905, t. XXXII, p. 1103.

- REDLICH. — Sur l'origine des embryomes de l'ovaire. *Journal akuscherstwa i Jenkich Bolesnei*, t. XX, f. II.
- RISPAL. — Absence congénitale des capsules surrénales. *Congrès de méd. de Nancy et Pr. Médicale*, 1897, n° 68.
- ROBINSON (B.). — Sur les effets des glandes surrénales avec l'état de gravidité et sur l'efficacité de l'emploi de l'adrénaline dans les vomissements incoercibles de la grossesse. *Compte rendu de l'Académie de médecine*. CLII-1118, 24 avril 1911.
- ROL (Louis). — Contribution à l'étude des syndromes pluri-glandulaires. Thèse Paris, 1911.
- ROGER. — Pigment chromogène et substances hypotensives des capsules surrénales. *Archives de méd. expér. et d'anat. pathol.*, 1910, n° 6.
- ROSTHORN (von). — *Verhandlungen der deutschen Gesellschaft f. Gyn.*, 1909, XIII.
- SANTI. — Ipernefrome del rene et dell'ovario (*Atti de la Societa italiana di ostetrica*, 1906-1907, p. 478).
- SCUDDER. — *Massachussets General Hospital*, Boston, 1907, p. 99.
- SEZARY (A.). — *Recherches anatomo-pathologiques, cliniques et expérimentales sur les surrénales scléreuses*. Th. Paris, 1909.
- SOULIÉ. — *Recherches sur le développement de la capsule surrénale chez les vertébrés supérieurs*. Th. Paris, 1903 (*Bibliographie embryologique jusqu'à 1903*).
- STERNBERG. — *Zentralblatt f. Gyn.*, 1906, 30<sup>e</sup> année.
- SWALE-VINCENT. — *Contributions to the comparative anatomy and histology of the suprarenal capsules*, *Trans. zool. Society of London*, 1897, vol. XIV, p. 43, *passim*. *Anatomischer Anzeiger*, 1897-1898, t. XIII et XIV.
- *The suprarenal capsules in the lower vertebrates*, *Proced. of the Birmingham natural and philosophical Society*, 1896, t. X, p. 1.
- TILSUS. — *Voigt's Magazin*, 1803, cité par Linser, *loc. cit.*

- TILESTON (W.) ET WOLBACH (S.-B.). — Primary tumours of the adrenal gland in children. Report of a case of simultaneous sarcoma of the cranium, with exophthalmos. *Ann. J. M. Sc. Phila.*, 1908, n. s. CXXXVI (871-889).
- TROISIER. — Ganglion sus-claviculaire gauche dans un cas de cancer de la capsule surrénale avec propagation au canal thoracique et lymphangite pulmonaire généralisée. *Soc. méd. des hôpit.*, 28 mars 1890.
- VARIOT (G.). — Hypotrophie prolongée chez un garçon de 8 ans. Hérité paternelle alcoolique et tuberculeuse. *Bull. de la Soc. de Pédiatrie*, séance du 20 mars 1906, p. 97.
- VARIOT ET PIRONNEAU. — Le « nanisme type sénile » Progeria de Gilford ; origine surrénale probable. *Bull. de la Soc. de Pédiatrie*. Séance du 15 novembre 1910, p. 431.
- VONVILLER (P.). — Tumeur de l'ovaire à structure surrénale. *Beiträge zur pathologischen Anatomie*, 1911, t. XV, fasc. I, p. 161 à 171.
- WEISS. — Ziegler's Beiträge zur path. anat., 1898, t. XXIV, p. 34.
- WOOLLEY. PAUL (G.). — Tumeurs des glandes surrénales. *The americ. Journ. of the med. Sc.*, janvier 1903, p. 33.

## TABLE DES MATIÈRES

	Pages
Introduction . . . . .	7
Chapitre I. — Aperçu historique . . . . .	10
Chapitre II. — Développement de l'appareil génito-urinaire et des glandes surrénales . . . . .	15
Chapitre III. — Aperçu histologique et histo-chimique de la glande surrénale . . . . .	39
Chapitre IV. — Étiologie . . . . .	47
Chapitre V. — Étude clinique . . . . .	50
I. — <i>Le pseudo-hermaphrodisme surrénal</i> . . . . .	53
II — <i>Le virilisme surrénal</i> . . . . .	73
III. — <i>Forme menstruelle</i> . . . . .	144
IV. — <i>Forme obstétricale</i> . . . . .	156
Chapitre VI. — Évolution. Complications . . . . .	165
Chapitre VII. — Diagnostic . . . . .	170
Chapitre VIII. — Pronostic. Indications thérapeutiques. . . . .	184
Chapitre IX. — Anatomie pathologique . . . . .	186
Conclusions . . . . .	204
Bibliographie . . . . .	213