

Bibliothèque numérique

medic@

Bouley, Henri. **Traité de l'organisation du pied du cheval, comprenant l'étude de la structure, des fonctions et des maladies de cet organe. Atlas de 34 planches dessinées et lithographiées d'après nature par M. Edm. Pochet**

Paris : Labé, 1851.

TRAITÉ
DE L'ORGANISATION
DU PIED DU CHEVAL,


COMPRENANT
L'ÉTUDE DE LA STRUCTURE, DES FONCTIONS ET DES
MALADIES DE CET ORGANE.

PAR M. H. BOULEY,
Professeur de clinique et de chirurgie à l'École nationale vétérinaire d'Alfort, Secrétaire
général de la Société nationale et centrale de médecine vétérinaire

ATLAS
DE 34 PLANCHES DESSINÉES ET LITHOGRAPHIÉES
D'APRÈS NATURE

PAR M. EDM. POCHET.

PARIS
LABÉ, ÉDITEUR, LIBRAIRE DE LA FACULTÉ DE MÉDECINE
ET DE LA SOCIÉTÉ NATIONALE ET CENTRALE DE MÉDECINE VÉTÉRINAIRE
Place de l'École-de-Médecine, 23 (ancien n° 4)
1854



356 12

TRAITÉ DE L'ORGANISATION DU PIED DU CHEVAL,

COMPRENANT

L'ÉTUDE DE LA STRUCTURE, DES FONCTIONS ET DES
MALADIES DE CET ORGANE.

PAR M. H. BOULEY,

Professeur de clinique et de chirurgie à l'École nationale vétérinaire d'Alfort, Secrétaire
général de la Société nationale et centrale de médecine vétérinaire.

ATLAS

DE 34 PLANCHES LITHOGRAPHIÉES ET DESSINÉES
D'APRÈS NATURE

PAR M. EDM. POCHET.

PARIS

LABÉ, ÉDITEUR, LIBRAIRE DE LA FACULTÉ DE MÉDECINE
ET DE LA SOCIÉTÉ NATIONALE ET CENTRALE DE MÉDECINE VÉTÉRINAIRE.
Place de l'École-de-Médecine, 23 (ancien n° 4).

1851

Appareil osseux de la région digitale.

PLANCHE I.

Cette planche représente la troisième phalange vue par ses faces supérieure, antérieure et inférieure.

Fig. I.

Faces supérieure et antérieure de la troisième phalange.

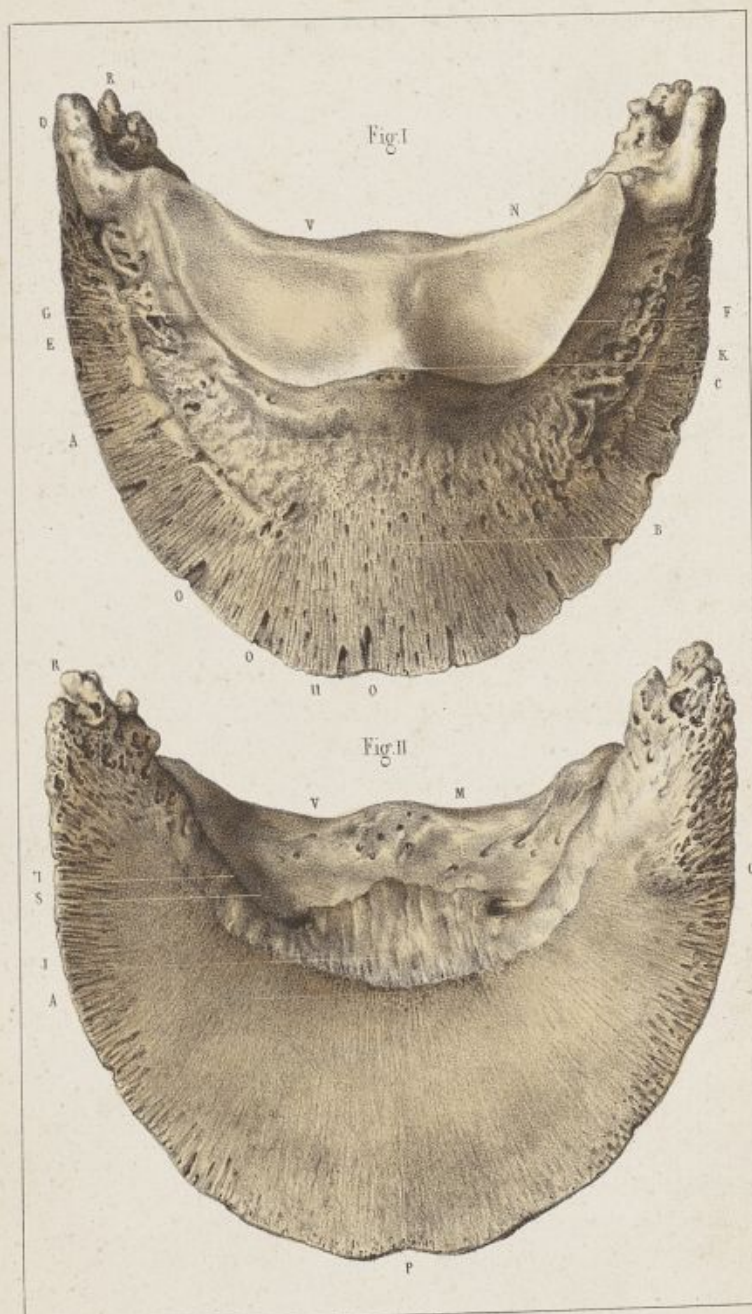
G, Face supérieure ; — B, Face antérieure.

- A et B, Ouvertures vasculaires disséminées sur la surface antérieure de l'os.
- C, Eminence patilobe.
- D, Apophyse basilaire.
- E, Scissure pré-plantaire.
- F, Bord supérieur.
- G, Renflement de la table articulaire.
- K, Eminence pyramidale.
- N, Cavités glénoïdales de la face supérieure.
- O O O, Orifices des canaux osseux descendants.
- n, Apophyse rétrossale.
- U, Bord dentelé.
- V, Bord postérieur.


Fig. II.


Face inférieure de la troisième phalange.

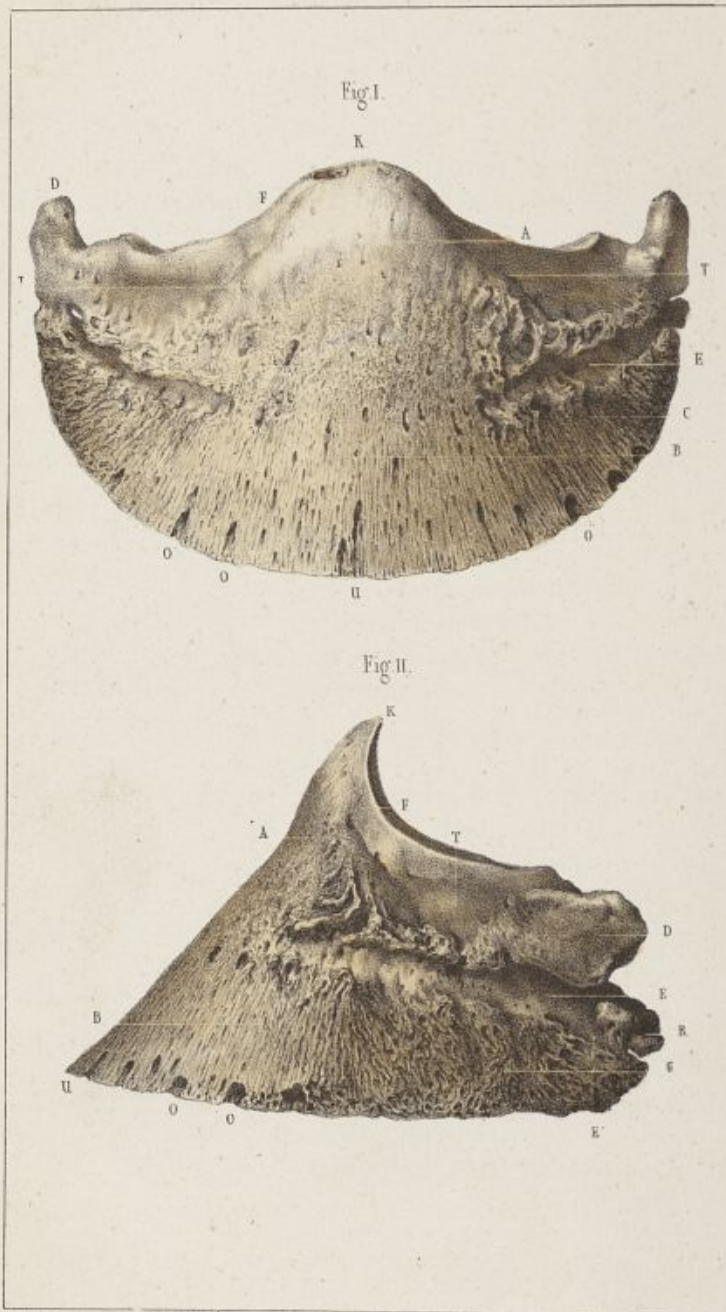
- A, Crête semi-lunaire.
- C, Orifices vasculaires au niveau des patilobes.
- H, Scissure plantaire.
- J, Empreinte de l'insertion du perforant.
- M, Orifices vasculaires.
- P, Plan antérieur de la face inférieure.
- R, Apophyse rétrossale.
- S, Rebord interne de la scissure plantaire.
- V, Bord postérieur de l'os.



Dessiné d'après nature par E. R. Pochet.







Dessiné d'après nature par E.R. Pochet.

Appareil osseux de la région digitale.

PLANCHE II.

Cette planche représente la troisième phalange vue de face et de profil.

Fig. I.

Face antérieure.

- A et B, Ouvertures vasculaires.
- C, Eminence patilobe.
- D, Apophyse basilaire.
- E, Scissure pré-plantaire.
- F, Bord supérieur.
- K, Eminence pyramidale.
- L, Base de l'éminence pyramidale.
- O O, Orifices extérieurs des canaux descendants.
- T, Cavité d'insertion du ligament latéral antérieur.
- U, Bord dentelé.

Fig. II.

Face latérale.

- A, Empreinte d'insertion de la base de l'éminence pyramidale.
- B, Orifices vasculaires.
- C, Eminence patilobe.
- D, Apophyse basilaire.
- E, Scissure pré-plantaire.
- E', Branche postérieure de la scissure pré-plantaire.
- F, Bord supérieur de la phalange.
- K, Eminence pyramidale.
- O O, Orifices extérieurs des canaux descendants.
- N, Eminence rétrosciale.
- T, Cavité d'insertion du ligament latéral antérieur.
- U, Bord dentelé.

Appareil osseux de la région digitale.

PLANCHE III.

Cette planche représente la troisième phalange vue par sa partie postérieure, et le petit sésamoïde vu par face inférieure, sa face supérieure et son bord antérieur.

Fig. I.

Partie postérieure de la troisième phalange. (Adulte.)

- A, Crête semi-lunaire.
- D, Apophyse basilaire.
- F, Bord supérieur.
- G, Renflement de la face articulaire.
- K, Eminence pyramidale vue par sa face antérieure.
- M, Plan postérieur de la face inférieure.
- N, Cavité glénoïdale de la face supérieure.
- Q, Partie de la surface articulaire qui correspond au bord antérieur du petit sésamoïde.
- R, Eminence rétroscapulaire.
- S, Rebord de la scissure plantaire.
- V, Bord postérieur de la troisième phalange.
- X, Trou plantaire.

Fig. II.

Partie postérieure de la troisième phalange. (Poulain.)

- A, Crête semi-lunaire.
- D, Apophyse basilaire.
- F, Bord supérieur.
- M, Plan postérieur de l'os.
- R, Apophyse rétroscapulaire.
- S, Scissure plantaire.

Fig. III.

Face inférieure du petit sésamoïde.

- C, Renflement transversal.
- E, Bord antérieur.
- H, Extrémités de l'os.

Fig. IV.

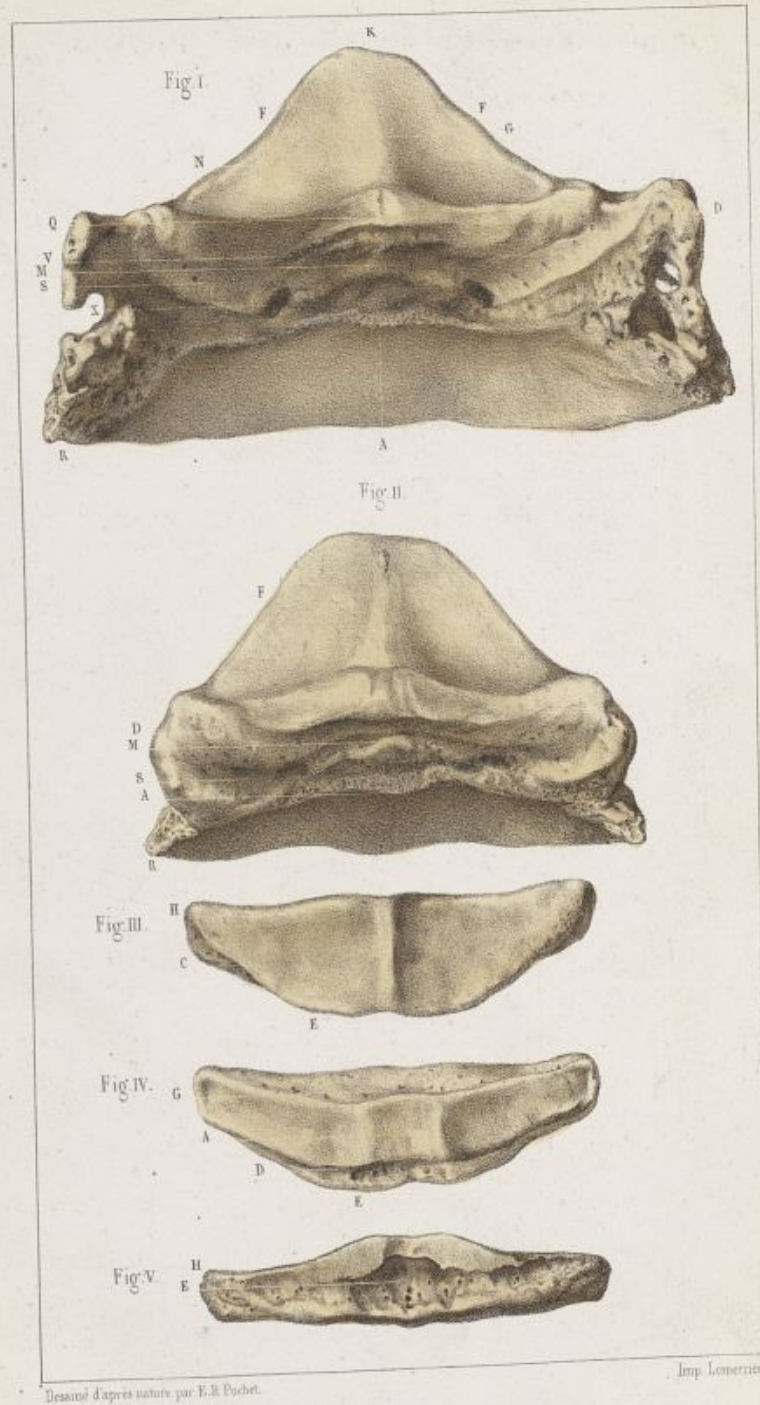
Faces supérieure et antérieure du petit sésamoïde.


- A, Renflement médian de la face supérieure.
- D, Bord antérieur supérieur.
- E, Bord antérieur inférieur.
- G, Bord postérieur très-épais, avec les orifices vasculaires qui le criblent.


Fig. V.

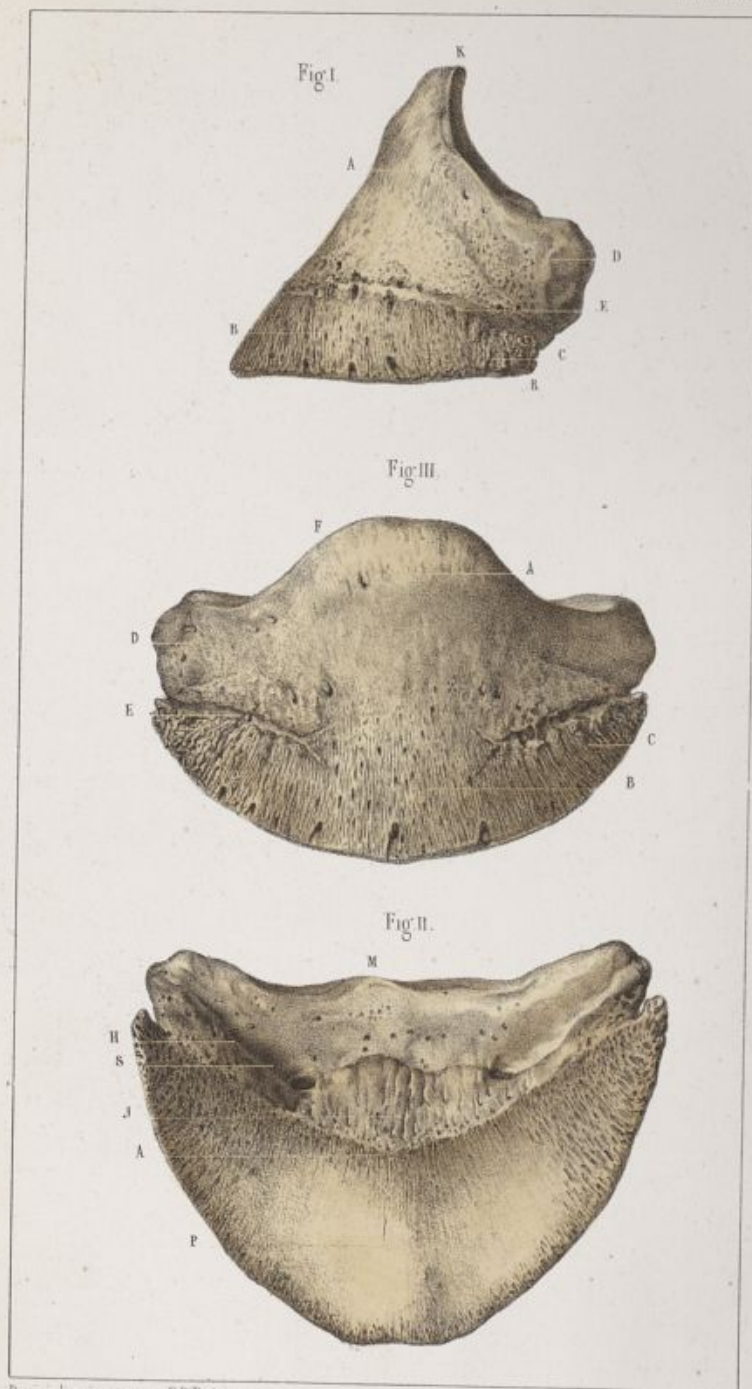
Face antérieure du petit sésamoïde.

- E, Pertuis vasculaires creusés au-dessous de la facette articulaire antérieure.
- H, Facette articulaire correspondante à la facette postérieure de la troisième phalange.









Dessiné d'après nature par E.R. Pochet.

Appareil osseux de la région digitale.

PLANCHE IV.

92

Cette planche représente la troisième phalange du poulain vue par ses faces latérale, antérieure et inférieure.

Fig. I.

Face latérale.

- A, Base de l'éminence pyramidale.
- B, Porosités vasculaires.
- C, Eminence patilobe.
- E, Scissure pré-plantaire.
- D, Apophyse basilaire.
- K, Eminence pyramidale.
- R, Apophyse rétrosciale.

Fig. II.

Face antérieure.

- A, Eminence pyramidale.
- B, Porosités et empreintes vasculaires.
- C, Eminence patilobe.
- D, Apophyse basilaire.
- E, Scissure pré-plantaire.
- F, Bord supérieur.

Fig. III.

Face inférieure.

- A, Crête semi-lunaire.
- H, Scissure plantaire.
- J, Empreinte de l'insertion du perforant.
- P, Plan antérieur.
- S, Rebord de la scissure plantaire.

Appareil osseux de la région digitale.

PLANCHE V.

Cette planche a pour objet de montrer la structure intérieure de la troisième phalange.

Fig. I.

Vue de la troisième phalange ouverte par sa face antérieure.

DDD, Canaux descendants.

P, Trou plantaire se continuant avec le sinus semi-lunaire.

S, Sinus semi-lunaire.

Fig. II.

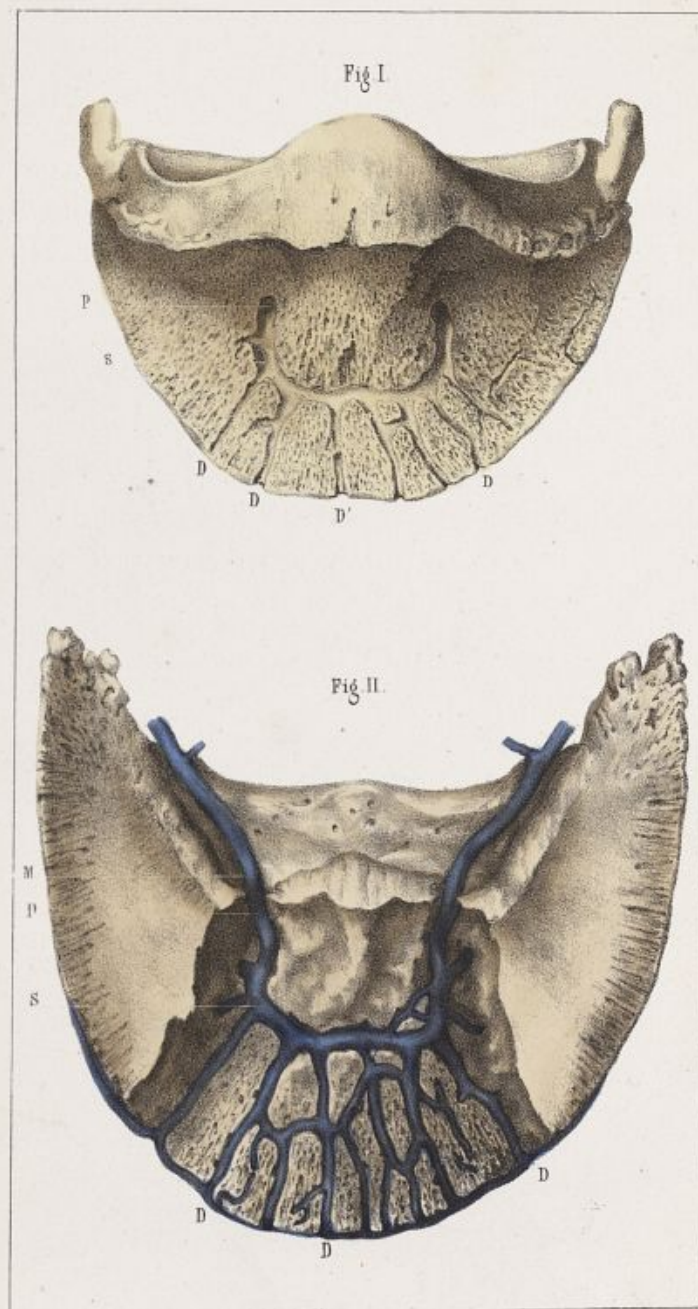
Vue de la troisième phalange ouverte par sa face inférieure. Les vaisseaux veineux injectés sont conservés dans le système des canaux intérieurs de l'os.

DDD, Canaux descendants.

P, Trous plantaires se continuant avec le sinus semi-lunaire.


M, Veine plantaire sortant du sinus semi-lunaire et rampant dans la scissure plantaire.


S, Sinus semi-lunaire.

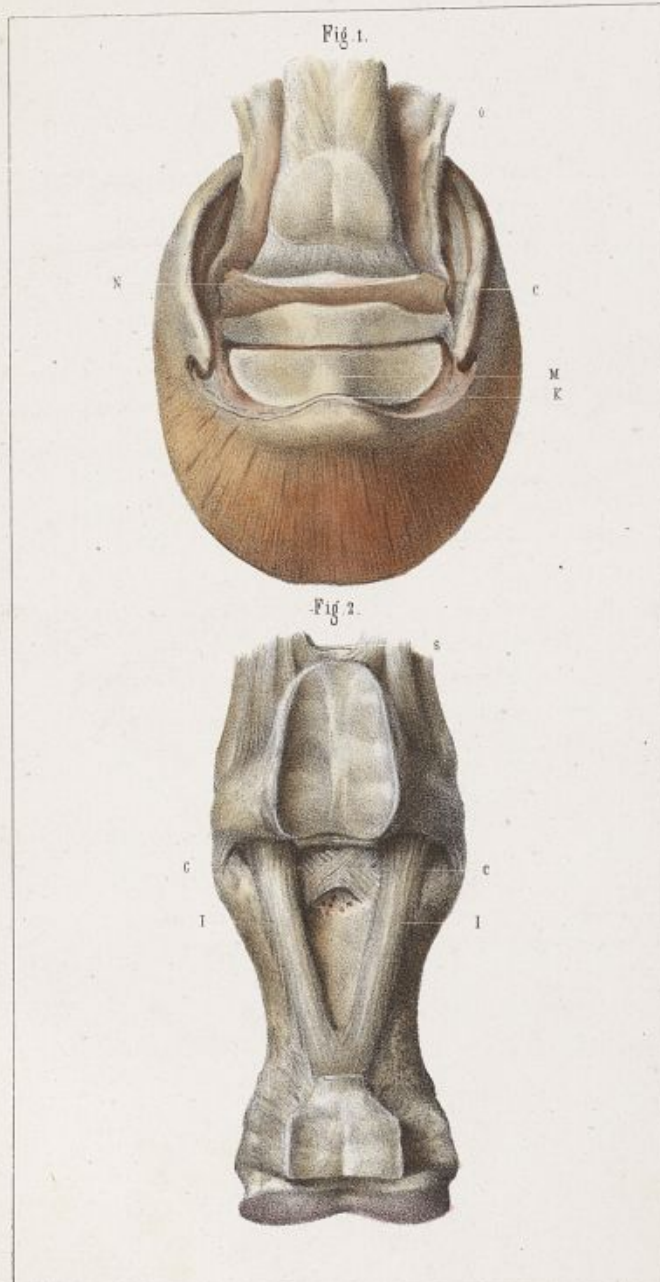


D'après nature par E. R. Pouchet.

Imp. Lemerier.







Desainé d'après nature par E. R. Pochet.

Imp. Lemercier, r. de Seine 67 Paris.

Appareil articulaire de la région digitale.

PLANCHE VI.

La Fig. I. de cette planche représente la troisième phalange vue par sa face supérieure, avec l'appareil cartilagineux élastique qui la complète, le petit sésamoïde et l'extrémité d'insertion du tendon fléchisseur profond.

- c, Cartilages latéraux de la troisième phalange.
- к, Eminence pyramidale.
- м, Surface articulaire supérieure de la troisième phalange ; en arrière est le petit sésamoïde.
- н, Bourrelet complémentaire du petit sésamoïde.
- о, Gaine de renforcement du tendon fléchisseur profond.

Fig. II.

Vue de la face postérieure de la première phalange revêtue des deux ligaments sésamoïdiens moyen et profond.

- с с, Branches croisées du ligament sésamoïdien profond.
- II, Branches divergentes du ligament sésamoïdien moyen.

Appareil articulaire de la région digitale.

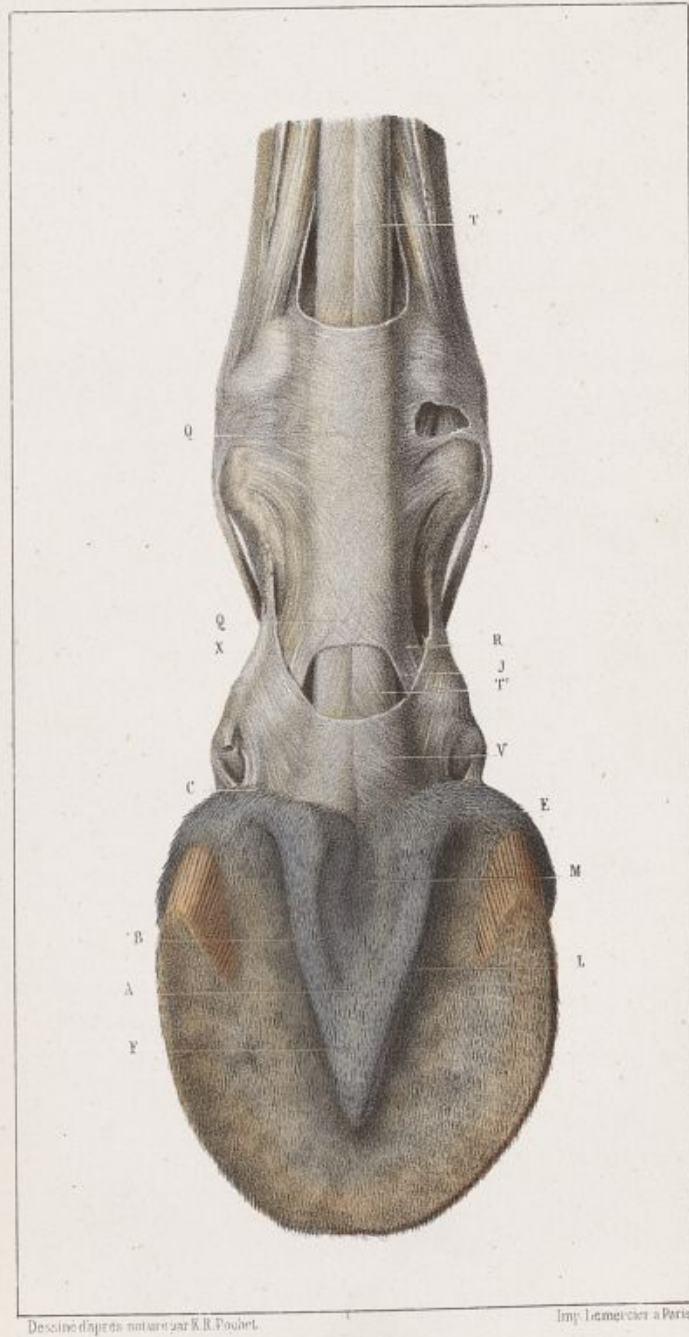PLANCHE VII.


Cette figure représente la face postérieure de la région digitale, fléchie en arrière, de manière à laisser voir dans toute son étendue la face inférieure ou plantaire du pied.


La peau a été enlevée au-dessus de la troisième phalange, et les gaines enveloppantes des tendons sont disséquées.

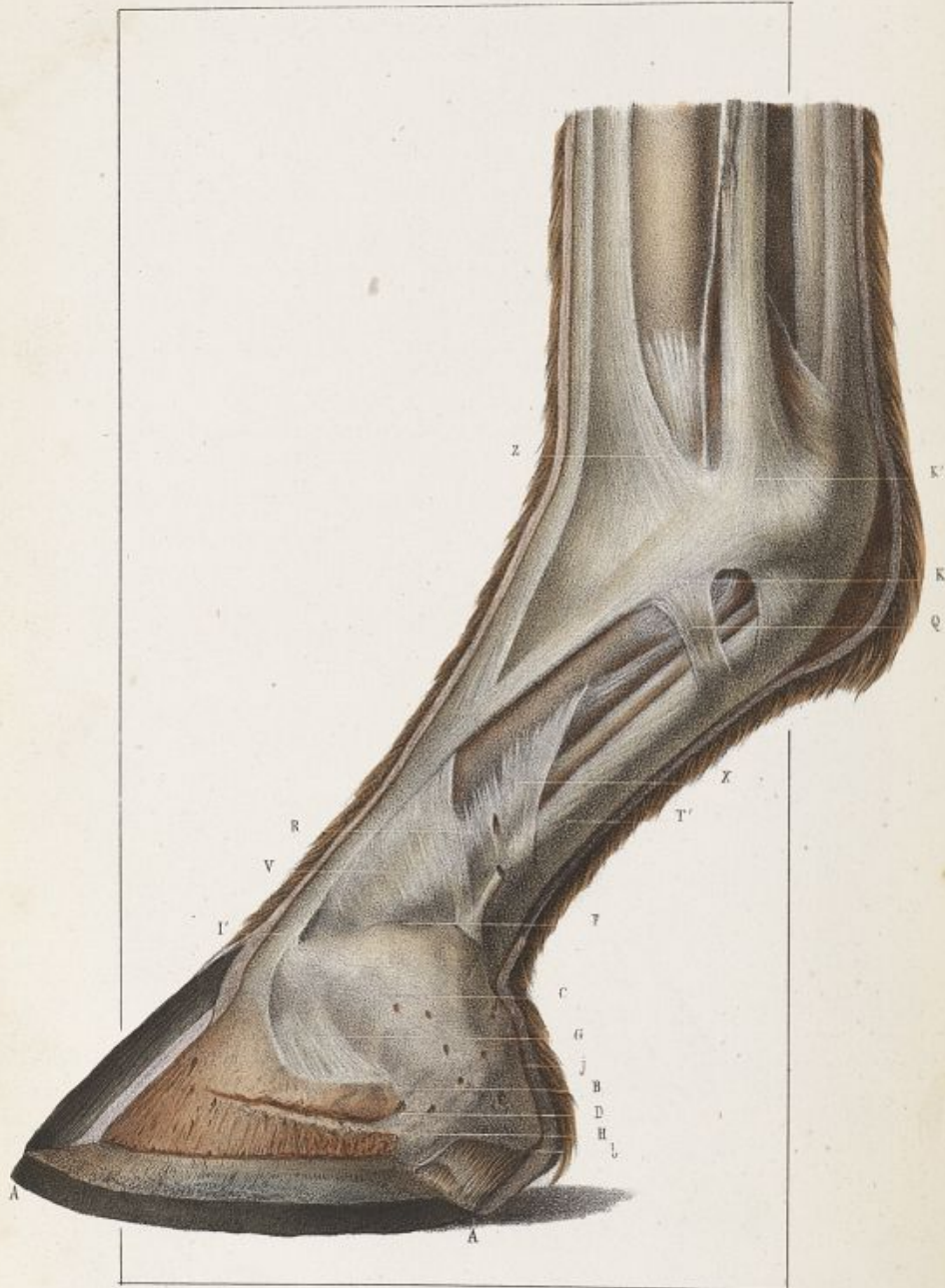
Le tissu velouté est conservé.

- A, Partie médiane du corps pyramidal, ou fourchette de chair.
- B, Branches du corps pyramidal.
- C, Bulbes cartilagineux.
- E, Angle d'inflexion des branches du corps pyramidal.
- F, Pointe ou sommet de la fourchette de chair.
- J, Intervalle de séparation des deux branches du perforé.
- L, Lacunes latérales du corps pyramidal.
- M, Lacune médiane du corps pyramidal.
- Q Q, Gaine fibreuse d'union des deux branches du perforé.
- R, Branches du perforé se dirigeant vers leur point d'insertion à la deuxième phalange.
- T, Tendon du perforé.
- T', Tendon du perforant à son passage entre les branches du perforé.
- V, Gaine de renforcement de l'aponévrose plantaire.
- X, Brides de la gaine de renforcement de l'aponévrose plantaire, qui croisent la direction des branches du perforé pour aller s'attacher sur les parties latérales de la première phalange.









Dessiné d'après nature par K. B. Pichet

Imp. Leclercq, à Paris

Appareil articulaire de la région digitale.

PLANCHE VIII.

Cette planche représente l'appareil cartilagineux, tendineux et ligamenteux de la région digitale vue de côté (membre antérieur).

La troisième phalange est représentée dans l'intérieur de la boîte cornée ouverte latéralement, afin de faire voir ses rapports de dimension avec l'appareil cartilagineux qui se projette en arrière d'elle et la continue.

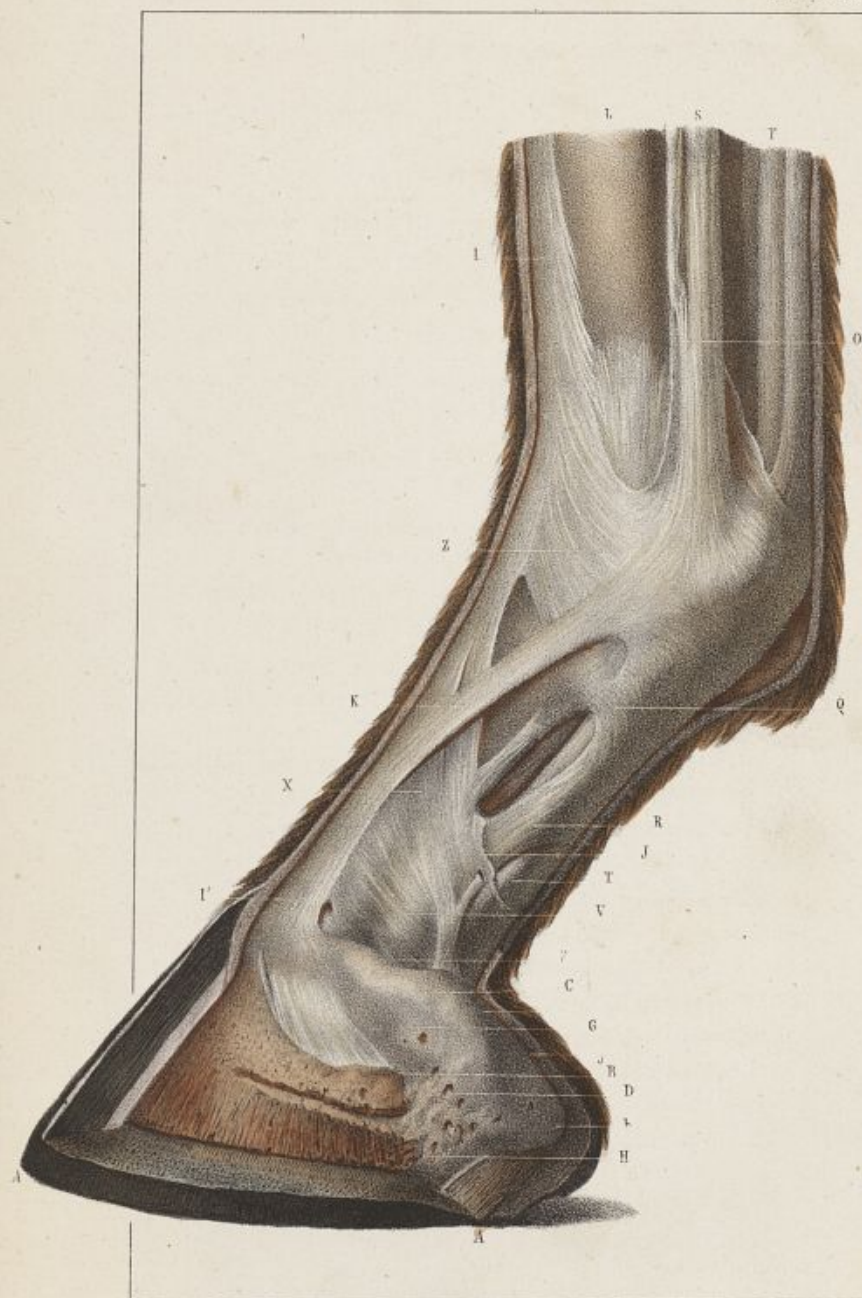- AA, Coupe latérale de la boîte cornée.
- B, Apophyse basilaire.
- b, Extrémité postérieure du cartilage dans l'intérieur de l'angle d'inflexion du sabot.
- C, Face externe du cartilage.
- D, Ouvertures vasculaires à la surface du cartilage au niveau du point de réunion du cartilage à l'os.
- F, Bord supérieur du cartilage.
- G, Ligament latéral antérieur, bordant en avant le cartilage.
- H, Apophyse rétroscapulaire.
- I, Tendon de l'extenseur de la troisième phalange à son insertion à l'éminence pyramidale.
- J, Bord postérieur du cartilage.
- K, Brides latérales qui unissent le tendon de l'extenseur des phalanges aux branches du ligament suspenseur du boulet en K'.
- Q, Portion de la gaine fibreuse d'enveloppe des tendons fléchisseurs des phalanges. Cette gaine a été réduite à ce faisceau par la dissection, pour montrer la disposition des tendons en dessous.
- R, Brides latérales de la gaine de renforcement du tendon perforant.
- T, Tendon perforant au moment où il disparaît sous sa gaine propre.
- V, Gaine de renforcement du tendon perforant, vue au-dessus du bord supérieur du cartilage.
- X, Insertion à la première phalange des brides latérales de la gaine de renforcement.
- Z, Insertion à la première phalange de l'extenseur latéral.

Appareil articulaire de la région digitale.

PLANCHE IX.


Cette planche forme le pendant de la précédente. Elle représente la même disposition dans le membre postérieur.


- A A, Coupe du sabot.
- B, Apophyse basilaire.
- b, Extrémité postérieure du cartilage.
- c, Face externe du cartilage.
- D, Ouvertures vasculaires de la surface du cartilage.
- F, Bord supérieur du cartilage.
- G, Ligament latéral antérieur.
- H, Apophyse rétrossale.
- I, Tendon de l'extenseur de la troisième phalange à son insertion à l'émience pyramidale.
- J, Bord postérieur du cartilage.
- J supér. Bord supérieur des brides latérales de l'aponévrose de renforcement du tendon perforant.
- K, Brides d'union du tendon de l'extenseur des phalanges avec les branches du ligament suspenseur du boulet.
- L, Rayon du métatarse.
- o, Branches du tendon suspenseur du boulet.
- Q, Gaine fibreuse d'enveloppe des tendons fléchisseurs.
- R, Branches du tendon perforé.
- T T, Tendon perforant.
- v, Gaine de renforcement du tendon perforant.
- X, Insertion à la première phalange des brides latérales de la gaine de renforcement.
- z, Point de réunion des brides latérales de l'extenseur des phalanges avec les branches du ligament suspenseur du boulet.

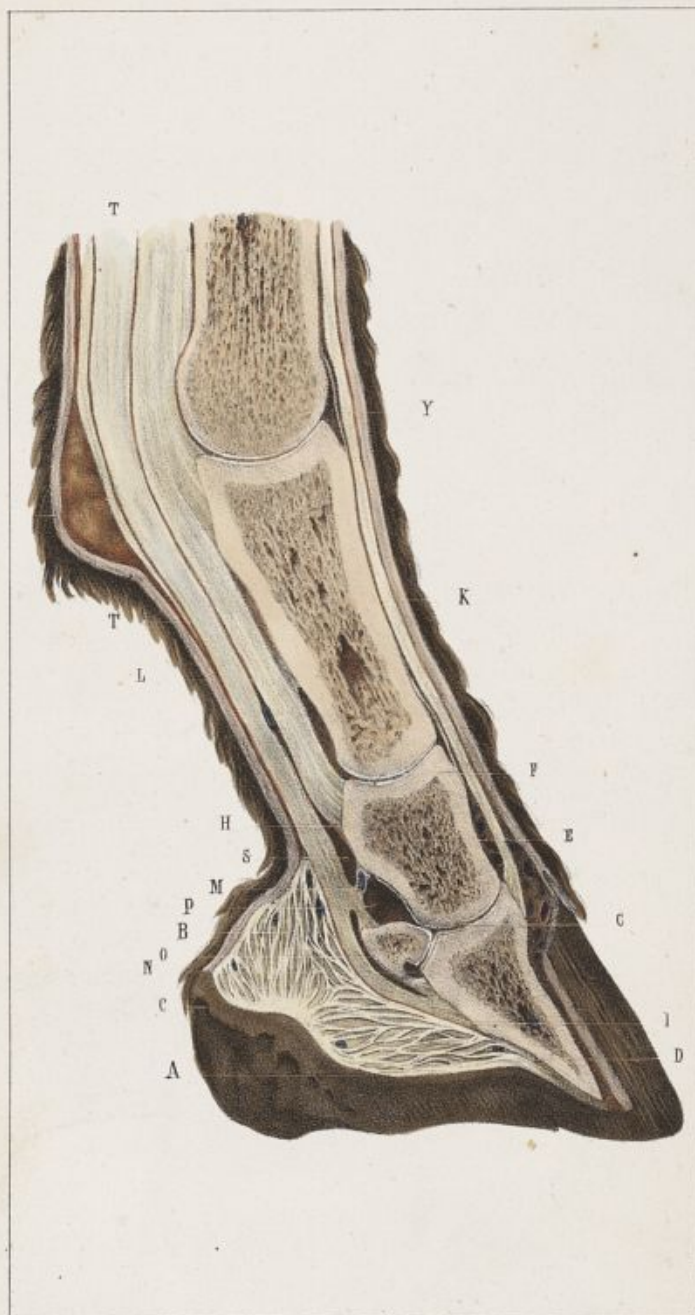

Gravé d'après nature par Y. R. Pouchot.

Imp. le Normand à Paris.







D'après nature par E. R. Pochet.

Imp. Lemercier.

Appareil articulaire de la région digitale.

PLANCHE X.

Cette planche fait voir une coupe longitudinale de la région digitale, dans son plan médian.

Elle a pour objet de montrer la disposition de la substance spongieuse dans l'intérieur des os, des intersections fibreuses dans le coussinet plantaire, des gaines synoviales articulaires et tendineuses et du coussinet plantaire dans l'intérieur du sabot, au-dessous de la troisième phalange et du petit sésamoïde.

- A, Partie inférieure du coussinet plantaire.
- B, Brides ligamenteuses qui représentent la coupe des plans fibreux dont le coussinet plantaire est formé.
- C, Membrane fibreuse d'enveloppe du coussinet plantaire.
- D, Point d'insertion du coussinet plantaire à la face inférieure de l'os du pied.
- E, Substance spongieuse de l'intérieur de la deuxième phalange.
- F, Articulation de la première phalange avec la deuxième.
- H, Branches du perforé à son insertion aux parties latérales de l'os coronaire.
- I, Insertion de l'aponévrose plantaire à la crête semi-lunaire.
- K, Intérieur de la première phalange.
- L, Coupe du tendon perforé.
- M, Ligament transverse de tissu fibreux jaune qui unit la face antérieure du perforant à la face postérieure de l'os coronaire et sépare le cul-de-sac inférieur de la grande gaine sésamoïdienne de celui de la gaine synoviale de la dernière articulation phalangienne.
- N, Diverticulum de la gaine de l'articulation du pied, entre le petit sésamoïde et la troisième phalange.
- O, Petite gaine sésamoïdienne.
- P, Capsule de l'articulation du pied, adossée supérieurement au cul-de-sac de la grande gaine sésamoïdienne dont elle est séparée par le ligament jaune transverse.
- T, Tendon perforant.
- Y, Articulation métacarpo-phalangienne.

Appareil articulaire de la région digitale.

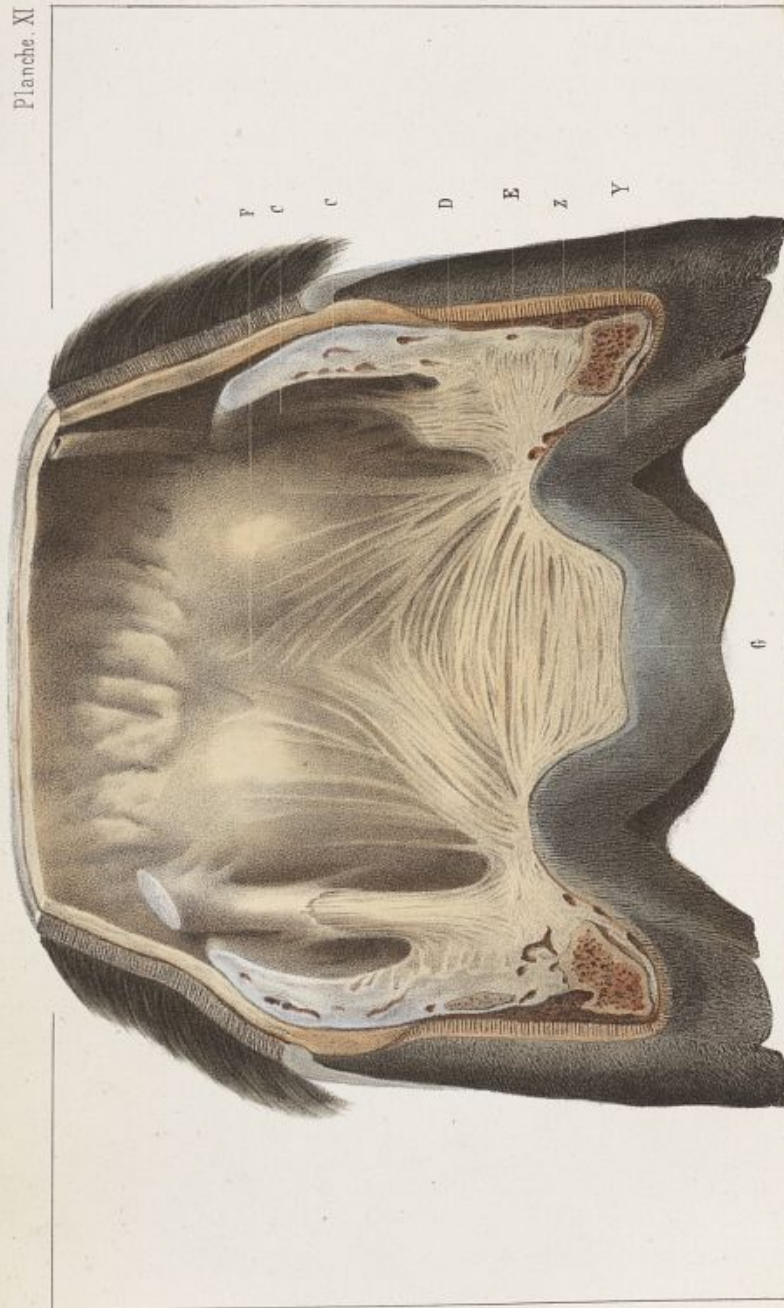PLANCHE XI.

Cette planche représente une coupe transversale de la partie postérieure du pied, en arrière des phalanges, à travers les deux fibro-cartilages qui prolongent la troisième.

Elle a pour but de faire voir la disposition des bulbes du coussinet plantaire, les couches stratifiées du corps pyramidal, la hauteur des cartilages et du sabot, et la direction des barres.


- B, Bulbes du coussinet plantaire.
- C, Face interne des fibro-cartilages.
- C', Hauteur du sabot.
- D, Tronçon de la bride latérale de la gaine de renforcement du perforant.
(Cette bride est plus complète de l'autre côté, la coupe étant un peu oblique.)
- E, Point de jonction du bord inférieur des cartilages avec la substance du coussinet plantaire.
- F, Dépression longitudinale de la face antérieure du coussinet plantaire.
- G, Couches stratifiées du coussinet plantaire dans le corps pyramidal.
- Z, Surface supérieure des barres.
- Y, Epaisseur et direction des barres.


Planche. XI

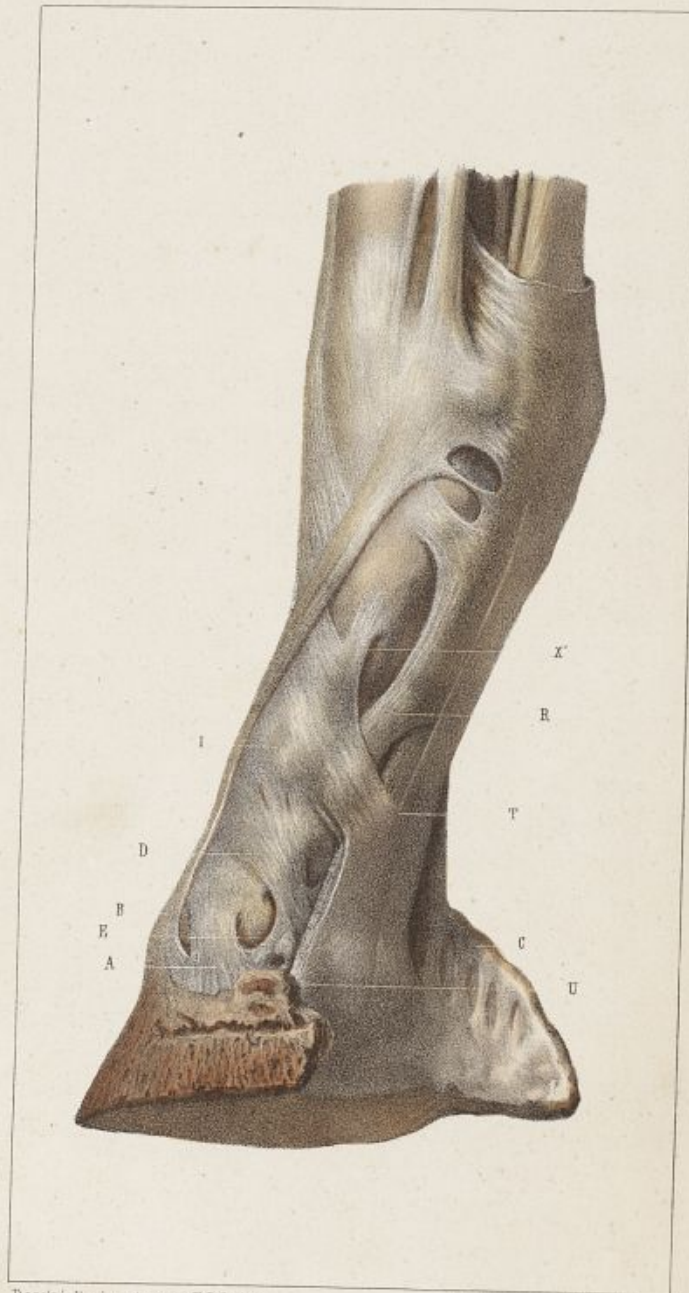

Dessiné d'après nature par E. R. Pochet

Imp. Lemercier, r. de Seine 57 Paris.







Dessiné d'après nature par E. R. Pochet.

Imp. Lemercier, r. de Seine 57 Paris

Appareil articulaire de la région digitale.

PLANCHE XII.

Cette planche représente la région digitale disséquée, vue en arrière de trois quarts.

Elle a pour but de montrer la disposition des ligaments latéraux de l'articulation du pied et des tendons fléchisseurs des phalanges.

Elle fait voir, échelonnés l'un au-dessus de l'autre, les deux ligaments latéraux de l'articulation du pied et la bride latérale de la gaine de renforcement faisant l'office d'un troisième.

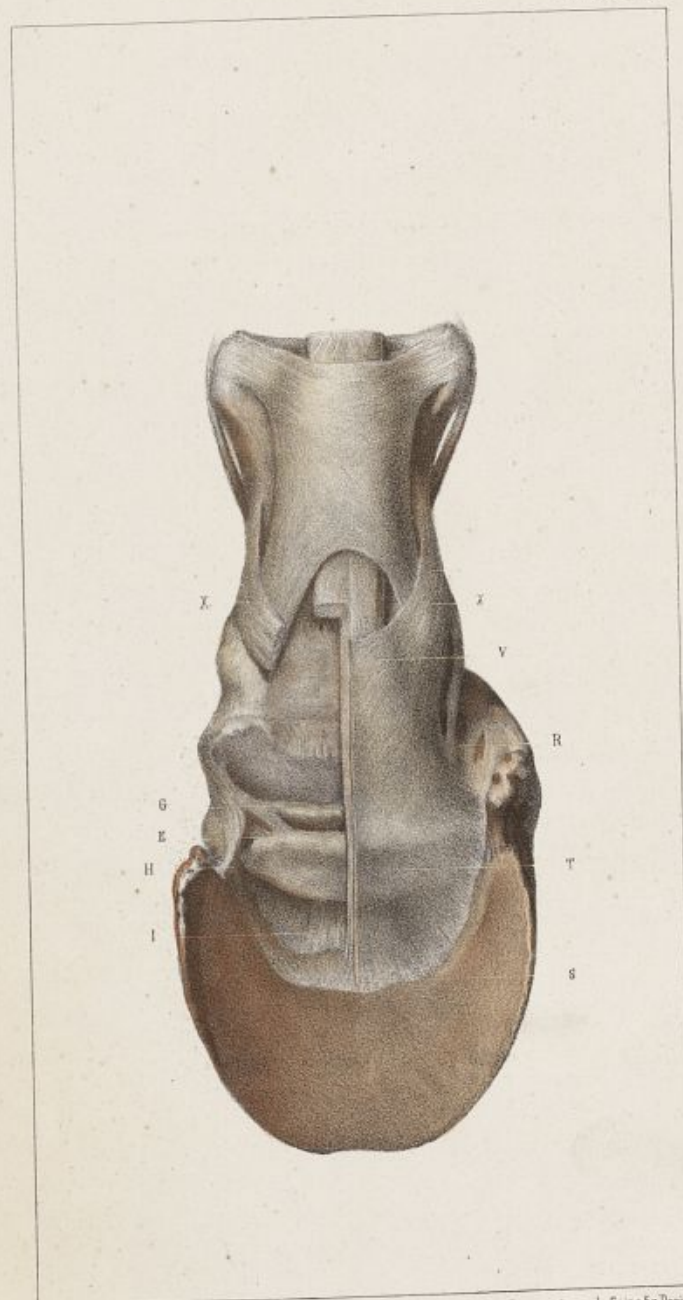- A, Ligament latéral antérieur de l'articulation du pied.
- B, Tendon extenseur des phalanges.
- C, Face interne du fibro-cartilage latéral.
- D, Ligament latéral postérieur ou sésamoïdien.
- E, Branche divergente en dehors du ligament latéral postérieur, allant s'attacher en dedans de l'apophyse basilaire et se confondre avec le ligament latéral antérieur.
- I, Brides latérales de la gaine de renforcement du perforant, suivant une direction parallèle aux deux ligaments du pied et allant s'attacher aux parties latérales de la première phalange.
- R, Branches du perforé.
- V, Insertion en dedans de l'apophyse rétroscapulaire de l'aponévrose du perforant doublée de sa gaine de renforcement.
- X, Insertion supérieure des brides latérales de la gaine de renforcement.

Appareil articulaire de la région digitale.

PLANCHE XIII.


Face postérieure de la région digitale. Le tendon perforant a été coupé dans sa longueur et sa moitié enlevée, afin de laisser à nu la disposition des parties sous-jacentes.


- E, Insertion du ligament latéral postérieur à l'extrémité du sésamoïde.
- G, Bourrelet complémentaire du petit sésamoïde.
- II, Branche divergente en dehors du ligament latéral postérieur.
- I, Ligament impair unissant le bord antérieur inférieur du petit sésamoïde à l'os du pied, en arrière de la crête semi-lunaire.
- R, Bord latéral du tendon perforant en dedans du cartilage.
- S, Insertion de l'aponévrose plantaire à la crête semi-lunaire.
- T, Face inférieure de l'aponévrose plantaire.
- V, Gaine de renforcement de l'aponévrose plantaire.
- X, Brides latérales de la gaine de renforcement de l'aponévrose plantaire.



Dessiné d'après nature par E. R. Pochet.

Imp. Lemercier, r. de Seine 57 Paris





Appareil articulaire de la région digitale.

PLANCHE XIV.

Cette planche fait voir l'appareil des ligaments postérieurs de l'articulation de la première phalange avec la deuxième, et la disposition de la gaine de renforcement de l'aponévrose plantaire à la surface de cette aponévrose.

- A, Prolongement médian du ligament postérieur de la première articulation phalangienne, ou ligament sésamoïdien superficiel.
- B, Prolongements pairs du ligament postérieur de la première articulation phalangienne.
- C, Brides latérales de la gaine de renforcement à leur point d'insertion à la première phalange.
- O, Section de la branche du perforé, au-dessus de la bride latérale de la gaine de renforcement.
- S, Crête semi-lunaire.
- T, Gaine de renforcement à la surface de l'aponévrose plantaire.
- X, Brides latérales de cette gaine.

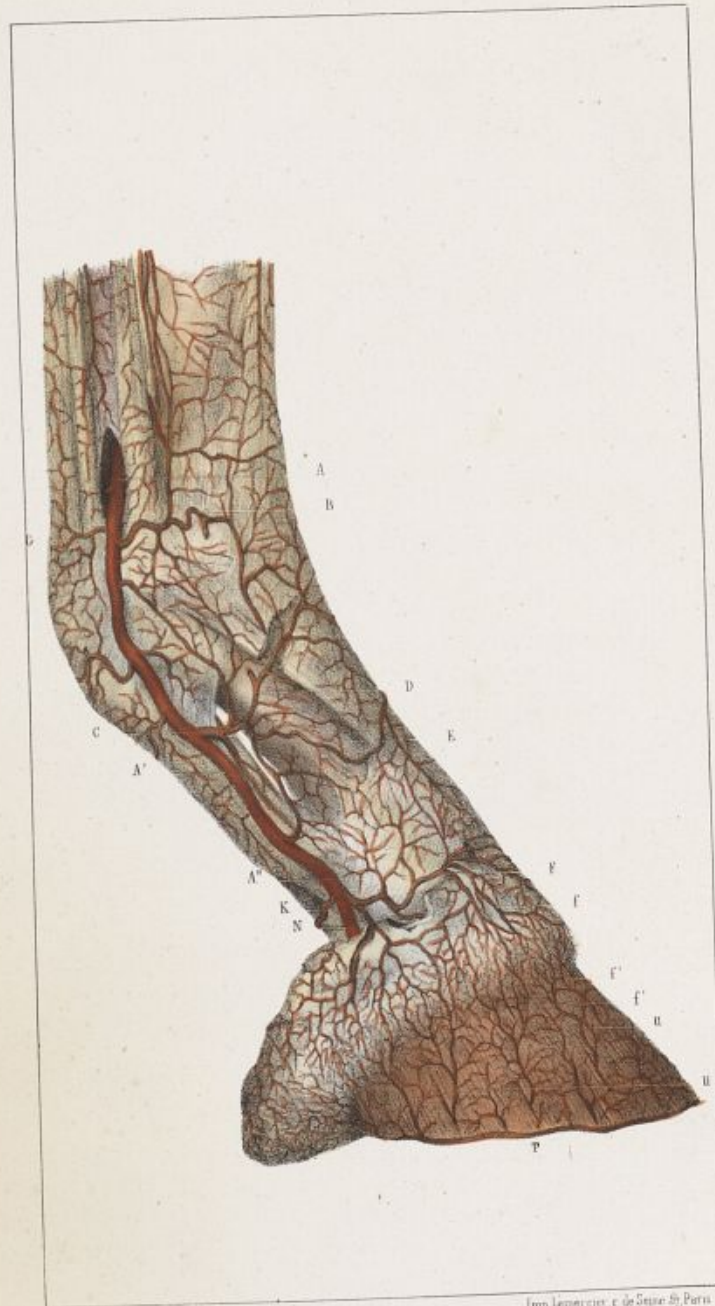Appareil vasculaire de la région digitale.

PLANCHE XV.

Vaisseaux artériels.


La figure fait voir la disposition superficielle de l'artère digitale sur la face latérale des phalanges.


- A A' A'', Artère digitale, depuis son point d'émergence au-dessus des grands sésamoides jusqu'au point où elle disparaît sous la plaque des cartilages en N.
- B, Rameaux transverses antérieurs de l'articulation métacarpo-phalangienne.
- C, Artère perpendiculaire.
- D, Rameau ascendant de l'artère perpendiculaire.
- E, Rameau descendant de l'artère perpendiculaire.
- F, Rameau transverse qui forme avec le correspondant le cercle coronaire superficiel.
- f, Ramuscules descendants dans le bourrelet du cercle coronaire superficiel.
- f', Ramuscules ascendants du tissu podophylleux.
- G, Rameaux transverses postérieurs de l'articulation métacarpo-phalangienne.
- K, Artère du coussinet plantaire.
- P, Artère circonflexe.
- U U, Divisions terminales ascendantes de l'artère digitale, elles sortent des porosités de la troisième phalange pour se ramifier dans le tissu podophylleux.

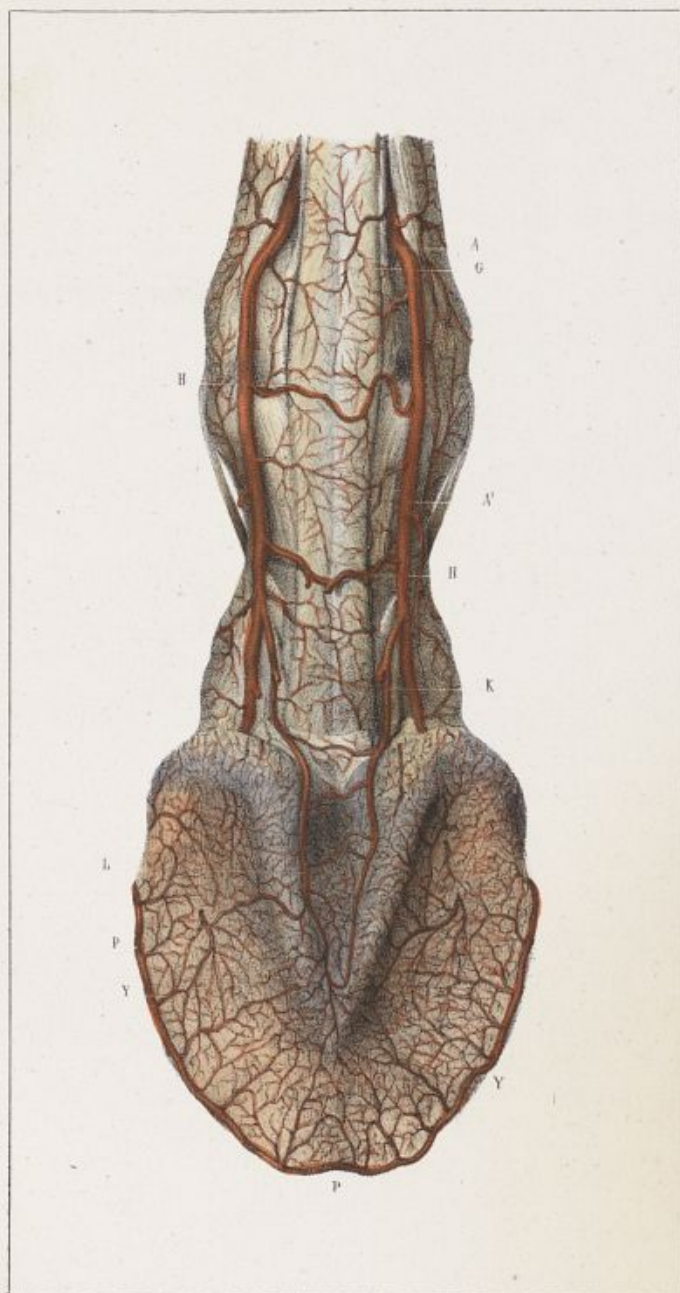


Dessiné d'après nature par H. R. Pouchet

Imp. Lemercier, r. de Seine 52, Paris







Dessiné d'après nature par G. R. Pouchet.

Imp. Courcier et de Senne, à Paris.

Appareil vasculaire de la région digitale.

PLANCHE XVI.

Vaisseaux artériels.

La figure représente la disposition superficielle de l'artère digitale à la face postérieure des deux premières phalanges et à la face inférieure de la troisième.

A A', Artère digitale dans son trajet le long des phalanges.

G, Rameaux transverses postérieurs de l'articulation métacarpo-phalangienne.

H, Rameaux échelonnés.

K, Artère du coussinet plantaire.

L, Branche interne de l'artère du coussinet plantaire.

P P P, Artère circonflexe.

Y Y, Artères solaires.

Appareil vasculaire de la région digitale.

PLANCHE XVII.

Vaisseaux artériels.

La figure fait voir la disposition profonde de l'artère digitale à la face postérieure des deux premières phalanges et dans l'intérieur de de la troisième vues par sa face inférieure.

A A', Artère digitale.

c, Artère perpendiculaire, à son point d'origine.

h, L'un des rameaux échelonnés postérieurs, destiné au tendon perforant, dans lequel il se ramifie.

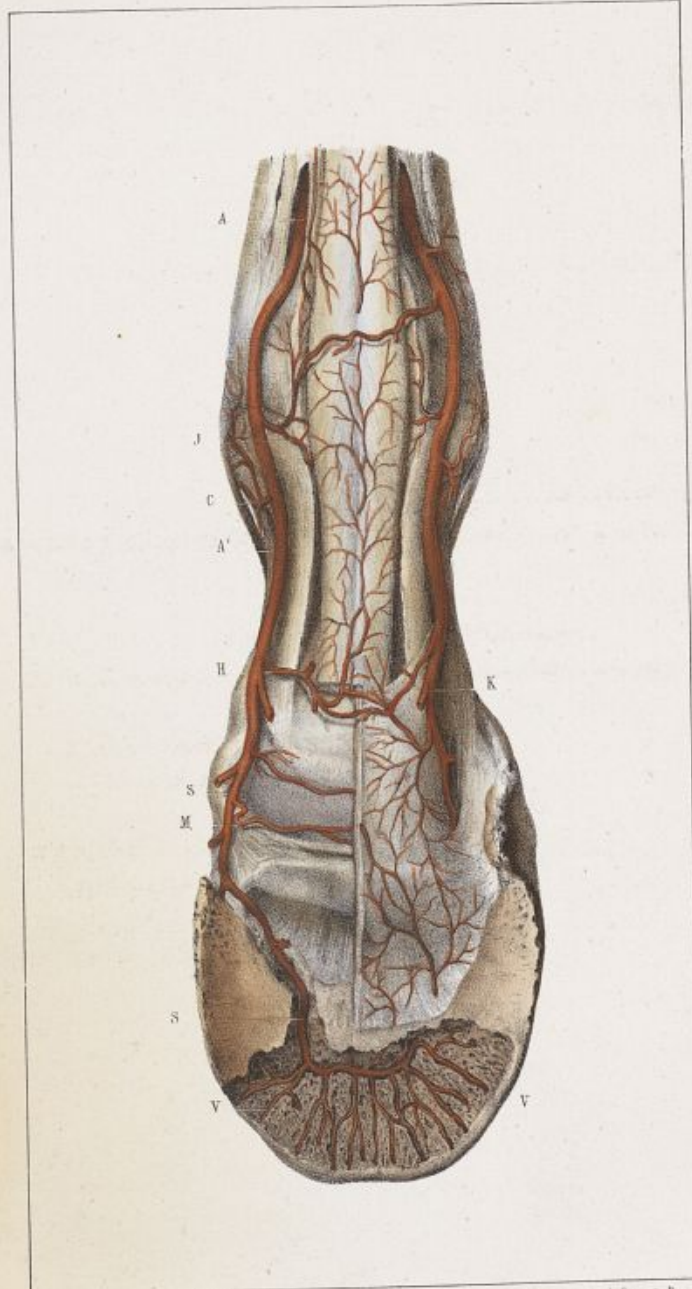
J, Rameau échelonné profond.

κ, Point d'origine de l'artère du coussinet plantaire.

м, Rameau transverse profond, qui complète en arrière le cercle coronaire superficiel en avant.


s, Branche terminale postérieure ou artère *plantaire*, dans la scissure plantaire et dans le sinus semi-lunaire, où elle forme avec sa congénère l'anastomose *semi-lunaire*.


v v, Divisions *rayonnées* de l'artère digitale, émanant de la convexité de l'anastomose semi-lunaire, et suivant la direction des canaux descendants de la troisième phalange, pour aller concourir à la formation de l'artère circonflexe sur le contour extérieur du bord dentelé de l'os.

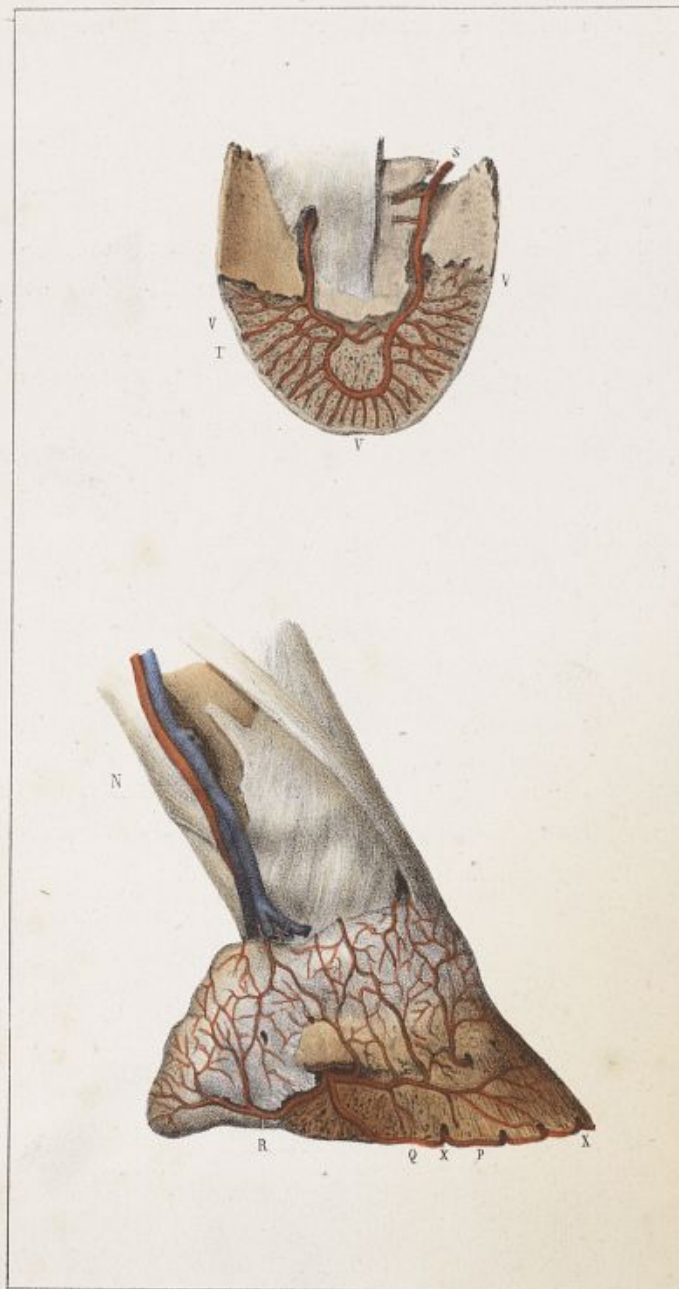


Designé d'après nature par F. R. Rochet.

Imp. Leimercier, - de Seine St. Paris.







Dessiné d'après nature par E. R. Docteur.

Imp. Lottier, R. de Seine 67, Paris.

Appareil vasculaire de la région digitale.

PLANCHE XVIII.

Vaisseaux artériels.

La figure I^{re} représente une disposition de l'artère digitale dans l'intérieur de la troisième phalange, différente de celle qui est donnée dans la planche XVII.

L'anastomose semi-lunaire, dans cette figure, forme presque un cercle complet.

S, Artère plantaire dans la scissure plantaire.

T, Cercle de l'anastomose des deux artères plantaires dans le sinus semi-lunaire.

V, Divisions rayonnées descendantes de l'anastomose *semi-lunaire*.

Fig. II.

Elle fait voir la disposition de la branche terminale antérieure ou externe de l'artère digitale ou artère *pré-plantaire*.

N, Artère digitale.

P, Artère circonflexe formée par les divisions X, émergentes des orifices vasculaires qui s'ouvrent au-dessus du corps dentelé de l'os.

Q, Artère pré-plantaire.

R, Rameau rétrograde de la branche externe de la digitale.

Entre Q et R, on voit sur cette figure le troisième rameau de la branche terminale externe de la digitale, qui va concourir à la formation de l'artère circonflexe P.

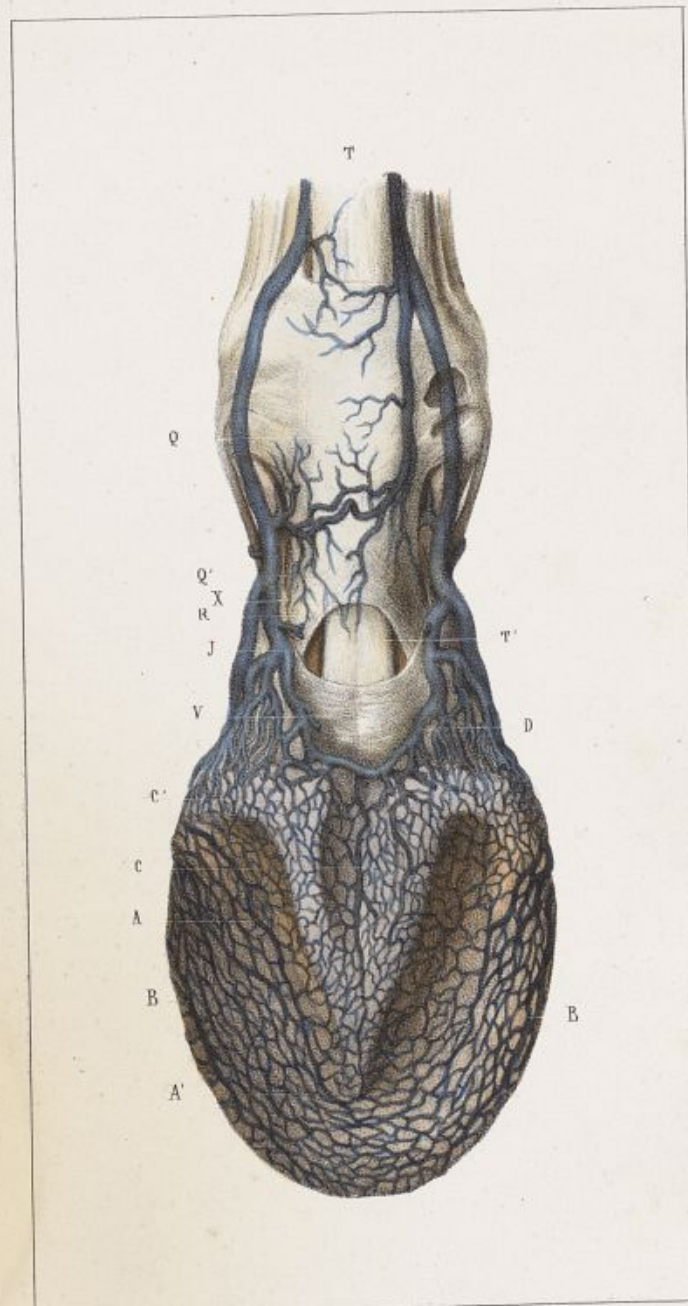
Appareil vasculaire de la région digitale.

PLANCHE XIX.

Vaisseaux veineux.


La figure fait voir la disposition superficielle des vaisseaux veineux à la face postérieure des deux premières phalanges, et le *plexus veineux solaire* à la face inférieure de la troisième.


- A A', Canal central de décharge des veines du plexus solaire.
- B B, Canal veineux périphérique ou veine en confluence.
- C C', Veines de décharge du plexus veineux solaire dans le plexus coronaire superficiel.
- D, Face postérieure du plexus veineux coronaire superficiel. Sur la limite interne de ce plexus, on voit en D la grosse veine *communiquante postérieure* qui sert de confluent aux canaux émergents des bulbes cartilagineux, et à la partie postérieure du plexus solaire qui s'y dégorge par plusieurs veines afférentes.
- J, Continuation de la veine communicante postérieure, dans laquelle se déversent les veines du plexus coronaire superficiel. Elle va se réunir en X à la veine communicante antérieure, pour former la veine digitale Q Q'.
- N. B. — Les traits des lignes J, Q Q' et X, sont prolongés par erreur, dans la figure, au delà des parties qu'elles doivent indiquer.
- R, Gaine des tendons fléchisseurs, dans laquelle se ramifient des divisions veineuses transverses.
- T T', Tendon perforant.
- V, Gaine de renforcement du tendon perforant.

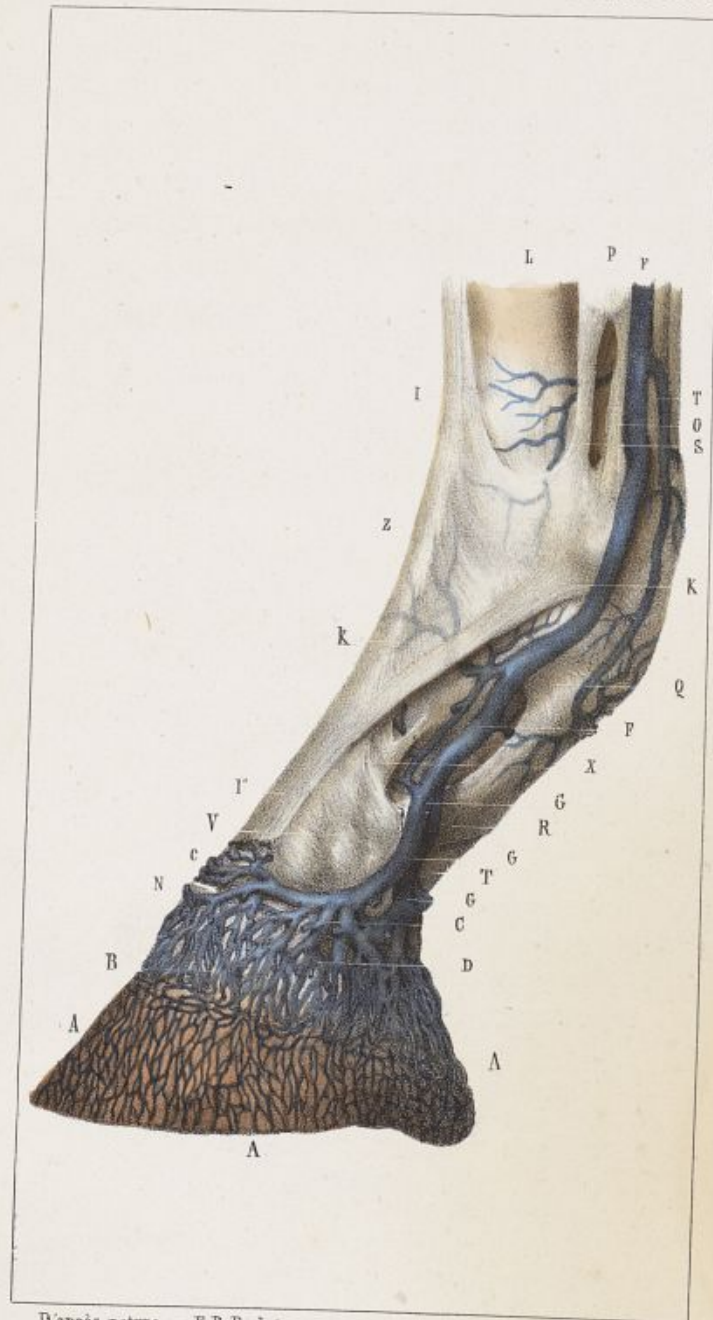

D'après nature par E. R. Pochet.

Imp. Lemercier.







D'après nature par E. R. Pochet.

Imp. Lemercier.

Appareil vasculaire de la région digitale.

PLANCHE XX.

Vaisseaux veineux.

La figure fait voir la disposition du plexus podophylleux et du plexus coronaire superficiel.

A A A, Plexus veineux podophylleux.

B D, Plexus veineux coronaire.

B, Partie centrale du plexus veineux coronaire.

C C, Veines ascendantes du plexus veineux coronaire.

c, Veine communicante supérieure entre les deux plexus coronaires superficiels.

F, Veine digitale.

G G', Racines de la veine digitale.

N, Veine communicante inférieure entre les deux plexus coronaires superficiels.

N. B. — Les autres lettres de cette figure donnent l'indication de la disposition des ligaments et des tendons, déjà faite dans la planche VIII.

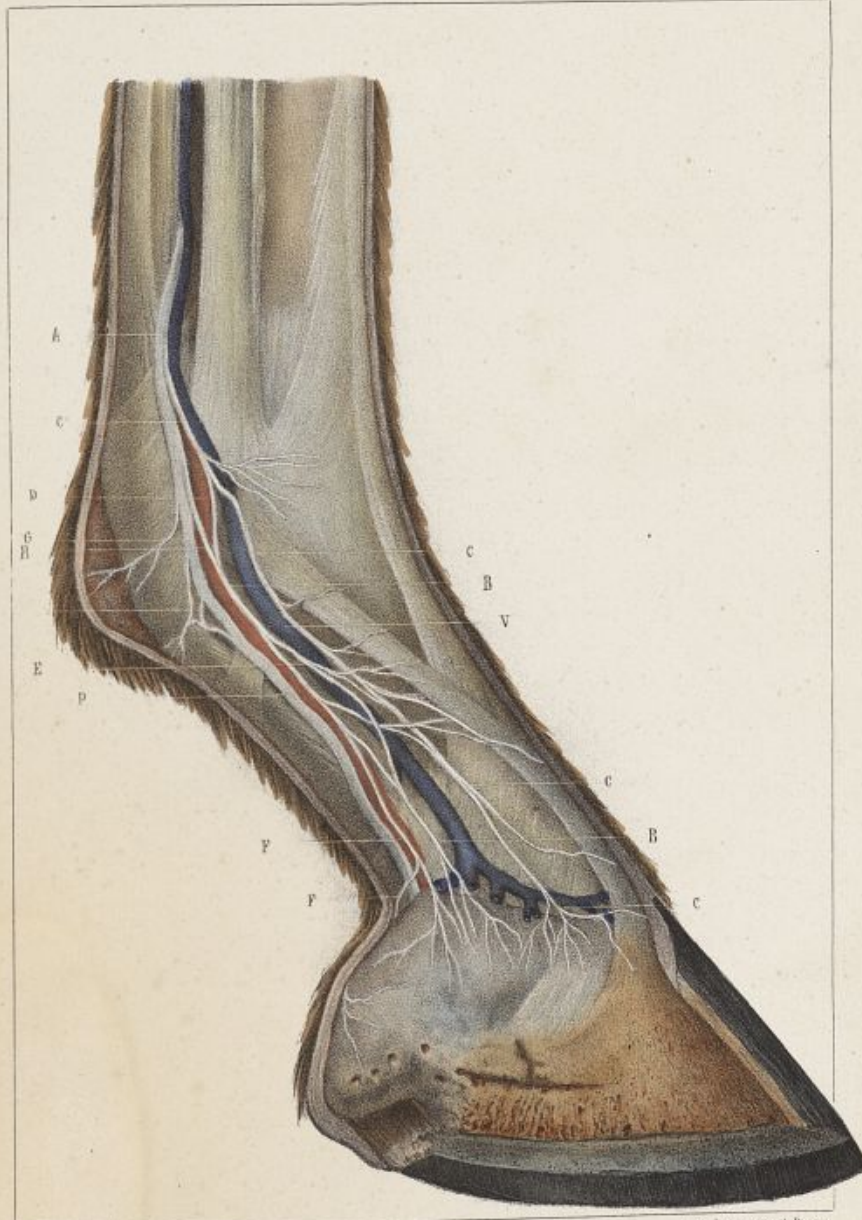
★★

Appareil nerveux de la région digitale.

PLANCHE XXI.


Cette figure représente la disposition superficielle des nerfs plantaires sur les parties latérales des phalanges.

- P, Nerf plantaire.
- A, Point d'émergence du nerf plantaire au-dessus des sésamoïdes.
- B B B, Branche cartilagineuse.
- C C C, Branche cutanée.
- D, Artère digitale, à la face postérieure de laquelle le nerf est accolé.
- E E, Divisions anastomotiques entre la branche cartilagineuse et la branche cutanée.
- F F, Division destinée aux bulbes cartilagineux. — Rameau bulbeux.
- G, Branches transverses en arrière de l'articulation métacarpo-phalangienne.
- V, Veine digitale,

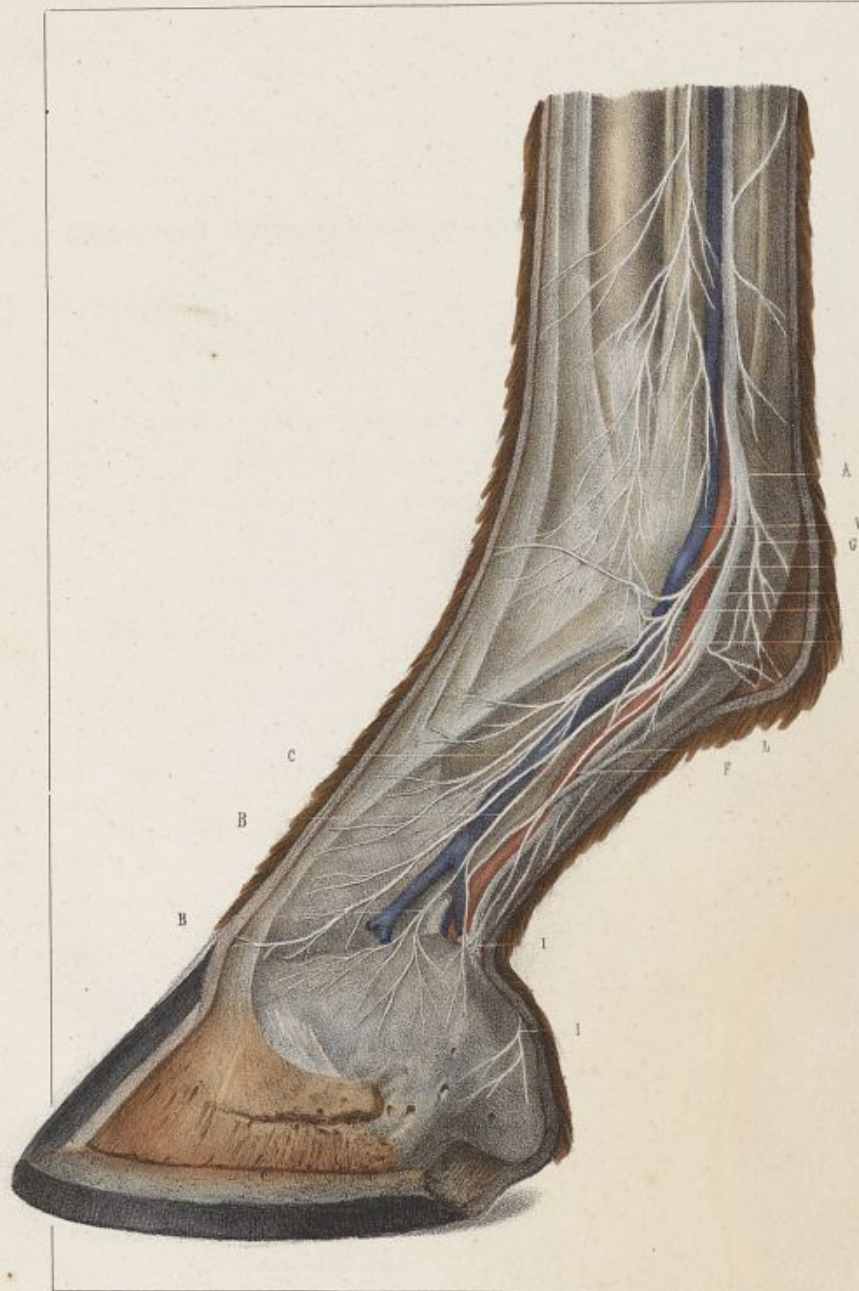


D'après nature par H. R. Pouchet.

Imp. Lemercier, à Paris.







D'après nature par E. R. Pochet.

Imp. Lemercier, à Paris.

Appareil nerveux de la région digitale.

— PLANCHE XXII.

Cette figure représente une disposition un peu plus plexueuse des nerfs de la région digitale que dans la figure XXI.

Le nerf plantaire occupe la même situation, mais les divisions qui en émanent sont plus nombreuses et plus anastomotiques.

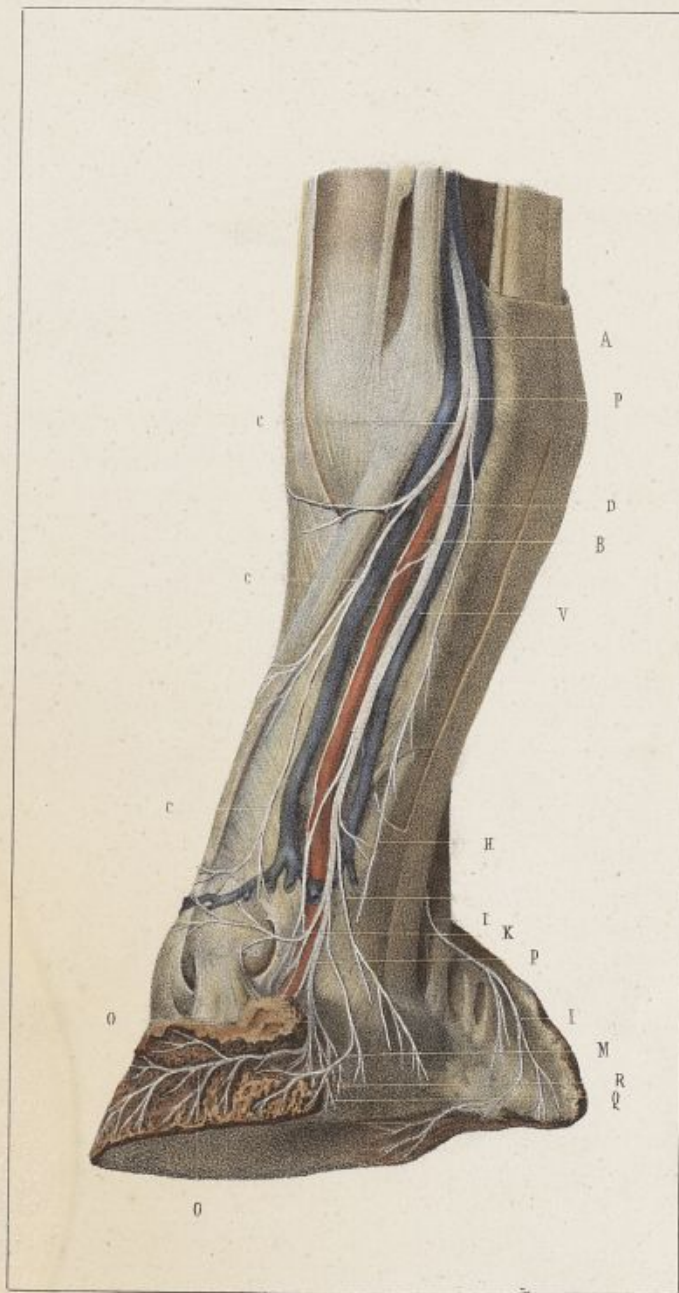- P, Nerf plantaire.
- A, Point d'émergence du nerf plantaire au-dessus des sésamoïdes.
- BB, Branche cartilagineuse.
- CC, Branche cutanée.
- D, Artère digitale.
- E, Rameau bulbeux.
- G, Branches transverses en arrière de l'articulation métacarpo-phalangienne.
- I, Nerf du coussinet plantaire.
- L, Bride latérale de la tunique propre du coussinet plantaire. Elle croise obliquement d'arrière en avant et de haut en bas la direction du nerf plantaire.
- V, Veine digitale.

Appareil nerveux de la région digitale.

PLANCHE XXIII.


Cette figure représente, sur la région digitale vue de trois quarts en arrière, la disposition du nerf plantaire sur la face postérieure des phalanges et de ses divisions terminales dans l'intérieur de l'os du pied.

- P, Nerf plantaire.
- A, Point d'émergence du nerf plantaire au-dessus des sésamoïdes.
- B, Branche cartilagineuse.
- C, Branche cutanée.
- D, Artère digitale.
- H, Division non constante destinée aux bulbes cartilagineux.
- II, Branche du coussinet plantaire.
- K, Branche transverse coronaire.
- M, Division podophylleuse.
- O, Nerf pré-plantaire.
- Q, Rameau descendant dans la scissure des patilobes.
- N, Ramuscules artériels qui accompagnent l'artère digitale dans la scissure plantaire.
- V, Veine, dont l'existence n'est pas constante, qui longe quelquefois le nerf plantaire en arrière dans tout son trajet phalangien.



D'après nature par E. R. Pochet.

Imp. Lemercier, à Paris.






Planche XXIV.



Appareil tégumentaire de la région digitale.

PLANCHE XXIV.

La figure représente le bourrelet principal, le bourrelet périoplique, le sillon coronaire et le tissu podophylleux.

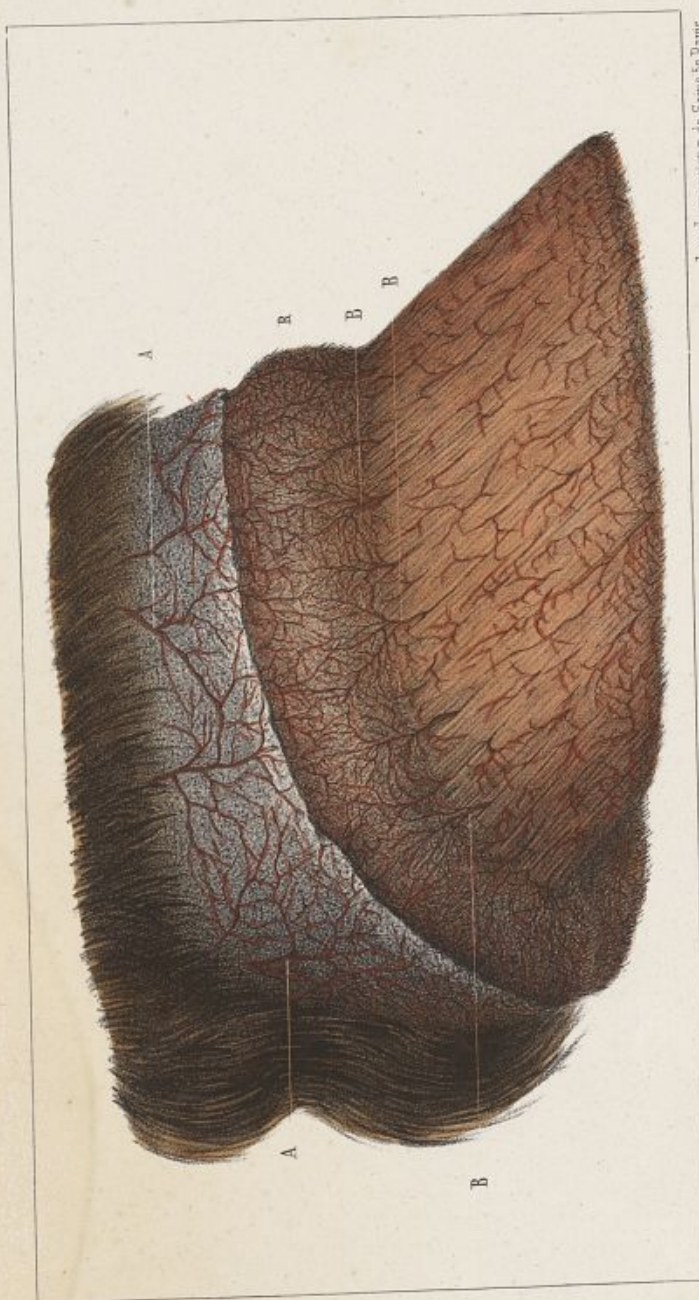
- AB, Bourrelet principal ou cutidure, avec les villosités qui le hérissent.
- C, Bord supérieur du bourrelet.
- D, Sillon coronaire périoplique.
- E, Bourrelet périoplique. La figure le représente recouvert d'une petite couche de corne, débris du périople.
- F, Bord inférieur du bourrelet.
- G, Tissu podophylleux.
- H, Villosités de l'extrémité inférieure des lames podophylleuses.

Appareil tégumentaire de la région digitale.

—
PLANCHE XXV.


La figure a pour objet de faire voir la disposition des vaisseaux capillaires dans le tégument de la région digitale vue de côté.

- AA, Vaisseaux artériels de la peau.
- BB, Vaisseaux artériels du bourrelet.
- R, Villosités du bourrelet.

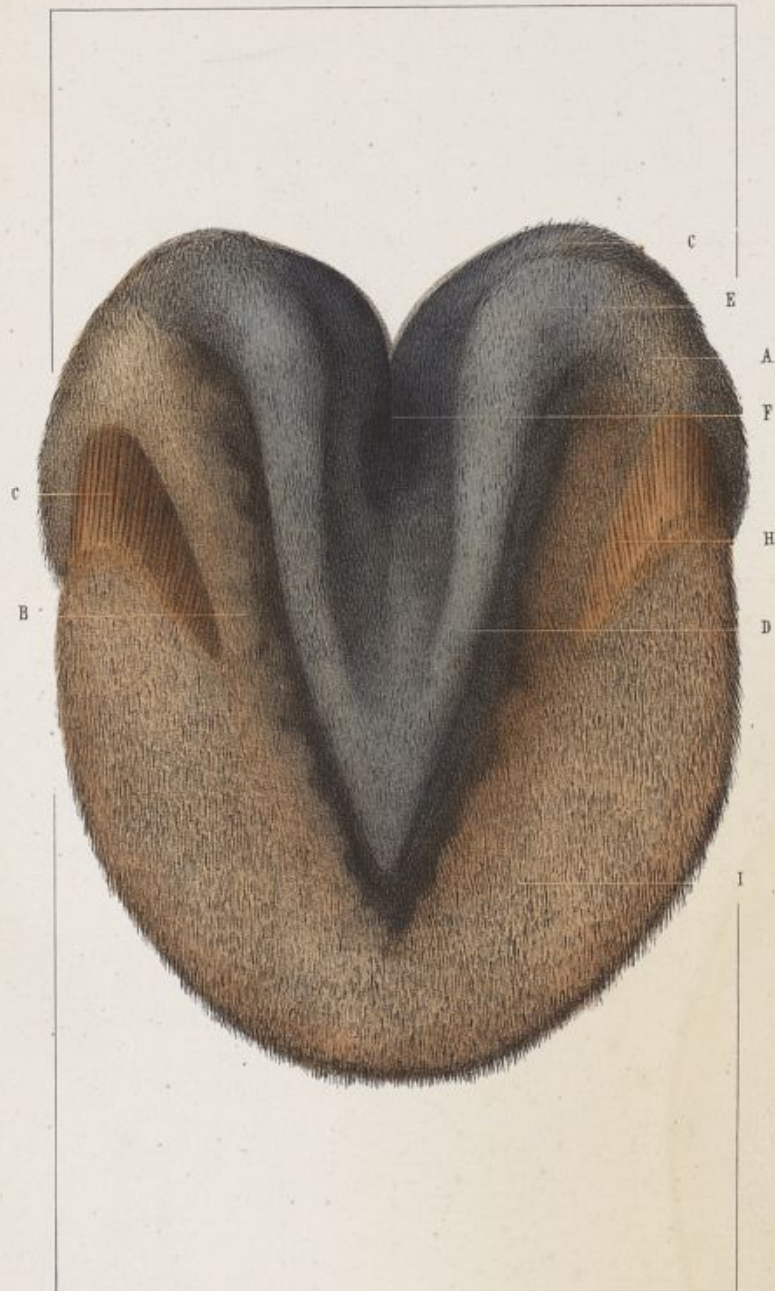


Dessiné d'après nature par E. R. Pochet.

Imp. Lemercier, r. de Seine 59 Paris.







Dessiné d'après nature par E. R. Pochet

Imp. Lemercier, r. de Seine 57 Paris

Appareil tégumentaire de la région digitale.

PLANCHE XXVI.

La figure représente le tissu velouté à la face inférieure du doigt.

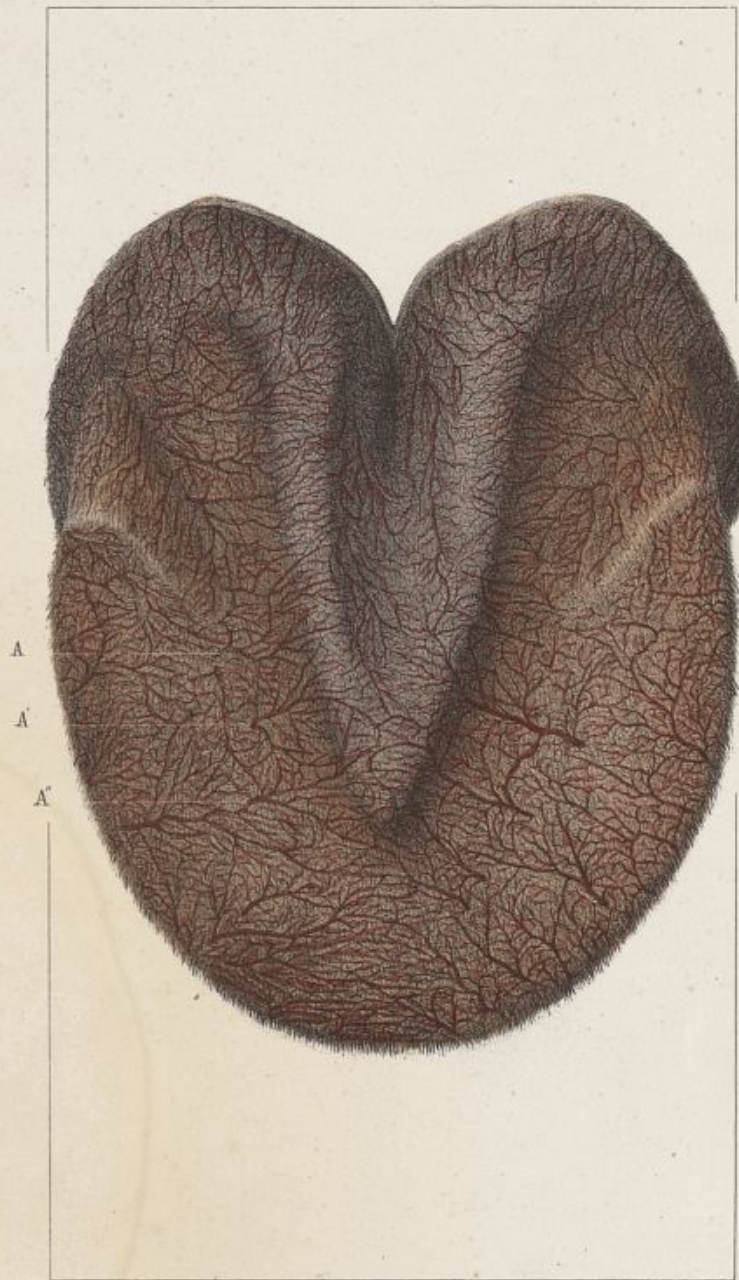
- A, Angle d'inflexion du bourrelet.
- B, Prolongement du bourrelet dans les lacunes latérales du corps pyramidal, le long des branches de ce corps.
- C, Tissu podophylleux plantaire.
- D, Branches du corps pyramidal revêtues de tissu velouté.
- E, Bulbes cartilagineux revêtus de tissu velouté.
- H, Limite entre le bourrelet et le tissu podophylleux plantaires.
- I, Tissu velouté à la face inférieure de l'os du pied.

Appareil tégumentaire de la région digitale.

PLANCHE XXVII.


La figure a pour but de faire voir la disposition des vaisseaux capillaires artériels dans le tissu velouté.


A A A, Divisions terminales de l'artère digitale qui viennent s'irradier dans le tissu velouté.



Dessiné d'après nature par E. R. Pochet

Imp. Lemercier, r. de Seine 57 Paris.





PL. XXVIII.

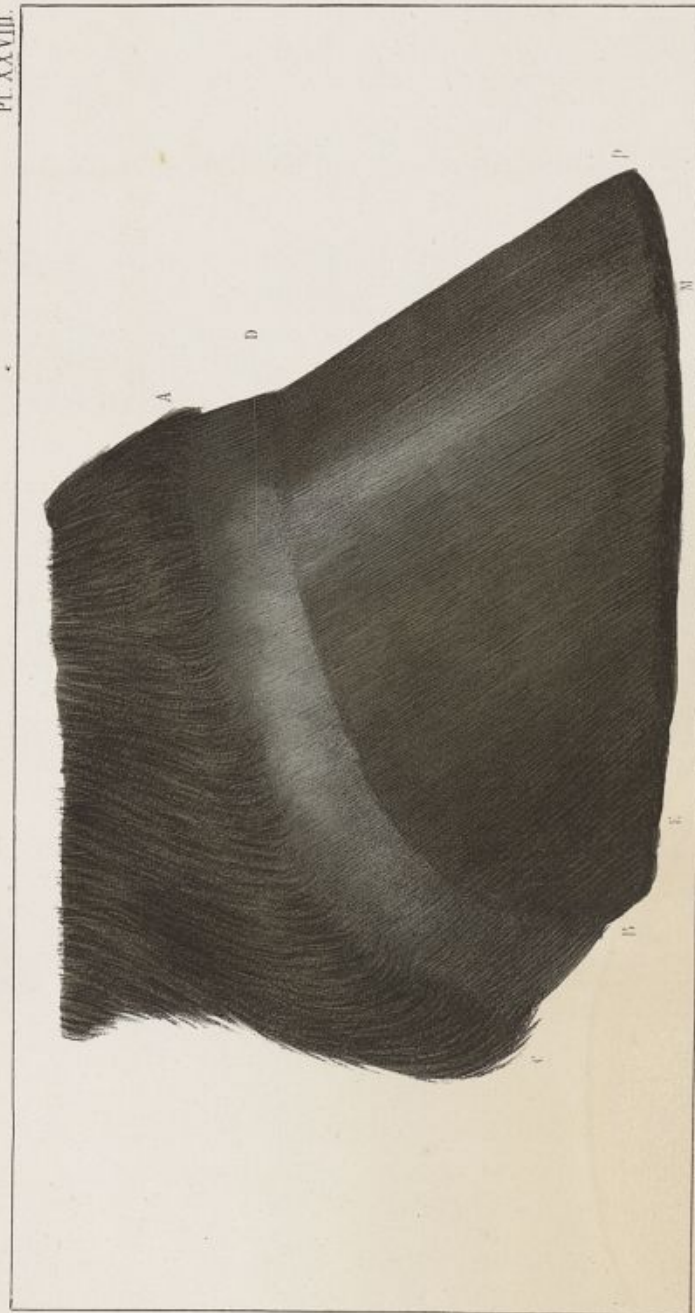


Diagramme du pied du cheval.

Engraving by J. F. Goussier.

Appareil corné de la région digitale.

PLANCHE XXVIII.

La figure représente le profil du sabot vu par sa face externe.

A C, Bord supérieur du périople.

B, Région des arcs-boutants.

D, Face externe du périople.

E M, Région des quartiers.

M P, Région des mamelles.

P, Région de la pince.

Appareil corné de la région digitale.

PLANCHE XXIX.

La figure représente la coupe longitudinale d'un sabot, suivant son plan médian.

Elle fait voir le bord supérieur du périople, la cavité cutigérale, le tissu kéraphylleux, la surface supérieure de la sole et la coupe de la paroi, de la sole et de la fourchette.

mm', Tissu kéraphylleux ou feuillets de corne.

o, Extrémités supérieures des feuillets de corne.

p, Extrémités inférieures des feuillets de corne au moment où ils s'enfoncent dans le limbe de la sole.

rr, Bord supérieur de la cavité cutigérale.

ss, Bord supérieur du périople au-dessus de la cavité cutigérale.

t, Limite entre la paroi et la sole.


u, Bord plantaire de la paroi.


x, Cavité cutigérale.

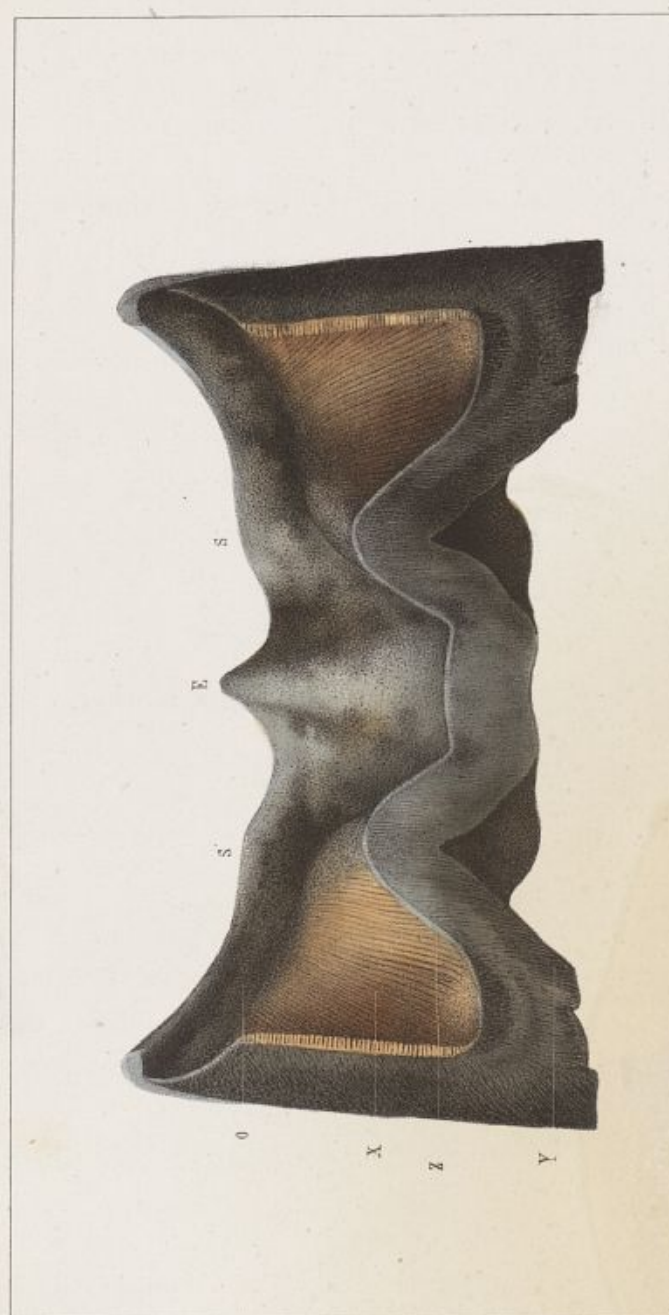

Dessiné d'après nature par E. R. Dechet.

Imp. Lemercier, 2 de Saint-Yves Paris







Dessiné d'après nature par E. H. Roques.

Imp. Lemarclier, r. de Seine 3^e Paris

Appareil corné de la région digitale.

PLANCHE XXX.

La figure représente une coupe transversale de la partie postérieure du sabot, au niveau du corps de la fourchette.

Elle a pour but de faire voir la disposition de l'arête de la fourchette, du fond des angles d'inflexion et des barres.

- E, Arête de la fourchette.
- O, Cavité cutigérale au niveau des angles d'inflexion.
- s s, Bords supérieurs des glômes de la fourchette.
- x, Tissu kéraphylleux dans le fond des angles d'inflexion de la paroi.
- y, Bord inférieur des barres.
- z, Bord supérieur des barres.

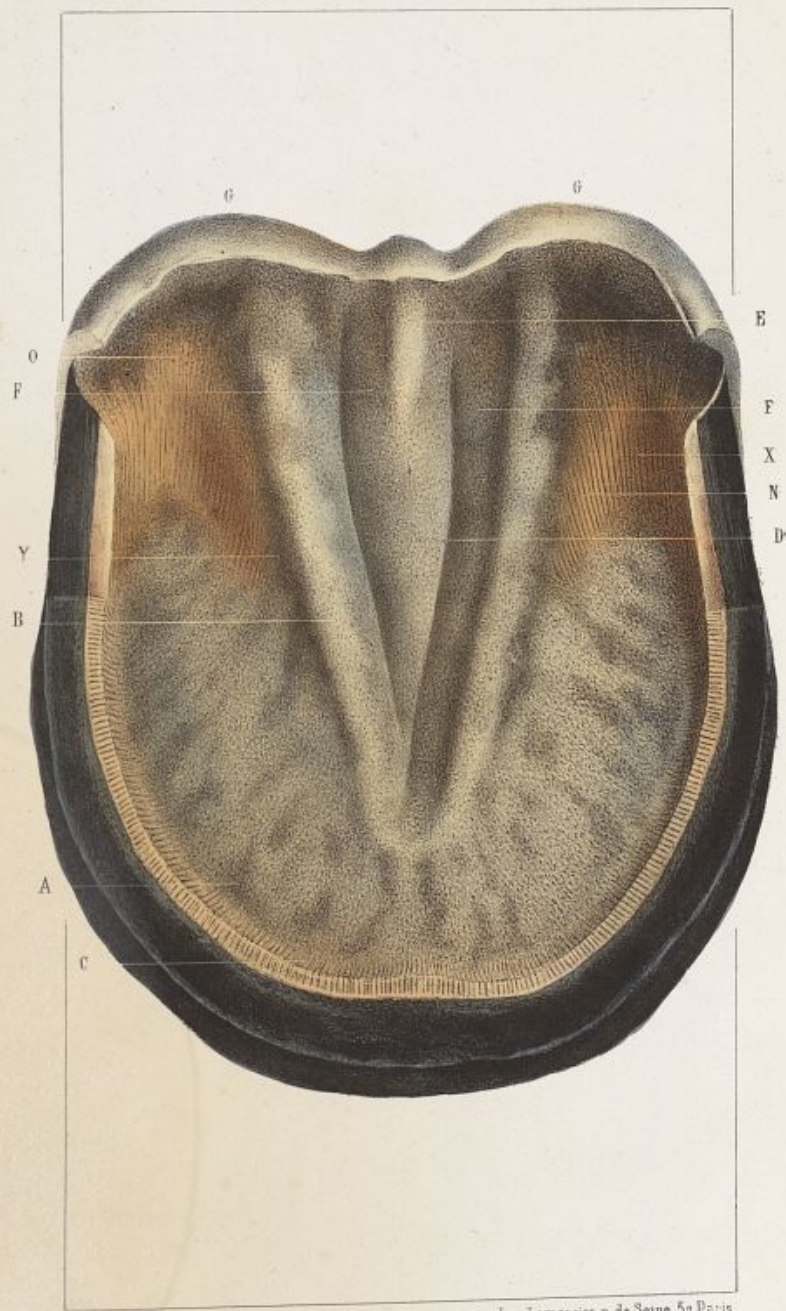Appareil corné de la région digitale.

PLANCHE XXXI.

La figure représente la face supérieure du plancher du sabot formée par la sole et la fourchette.


La paroi a été sciée au ras du niveau de la sole, de manière à laisser voir la terminaison des feuillets de corne dans le limbe de la sole.


- A, Cavité digitale circulaire au point de réunion de la sole à la paroi.
- B, Bords supérieurs de la fourchette.
- C, Terminaison des feuillets de corne dans le limbe de la sole.
- D, Cavité formée par la face supérieure de la fourchette.
- E, Arête de la fourchette.
- F, Gouttières de la face supérieure de la fourchette.
- G, Face externe des glômes de la fourchette.
- N, Tissu kéraphylleux à la face interne des barres.
- O, Cavité cutigérale au niveau des angles d'inflexion.
- X, Fond de l'angle d'inflexion.
- Y, Point de terminaison des barres sur les parties latérales de la fourchette.

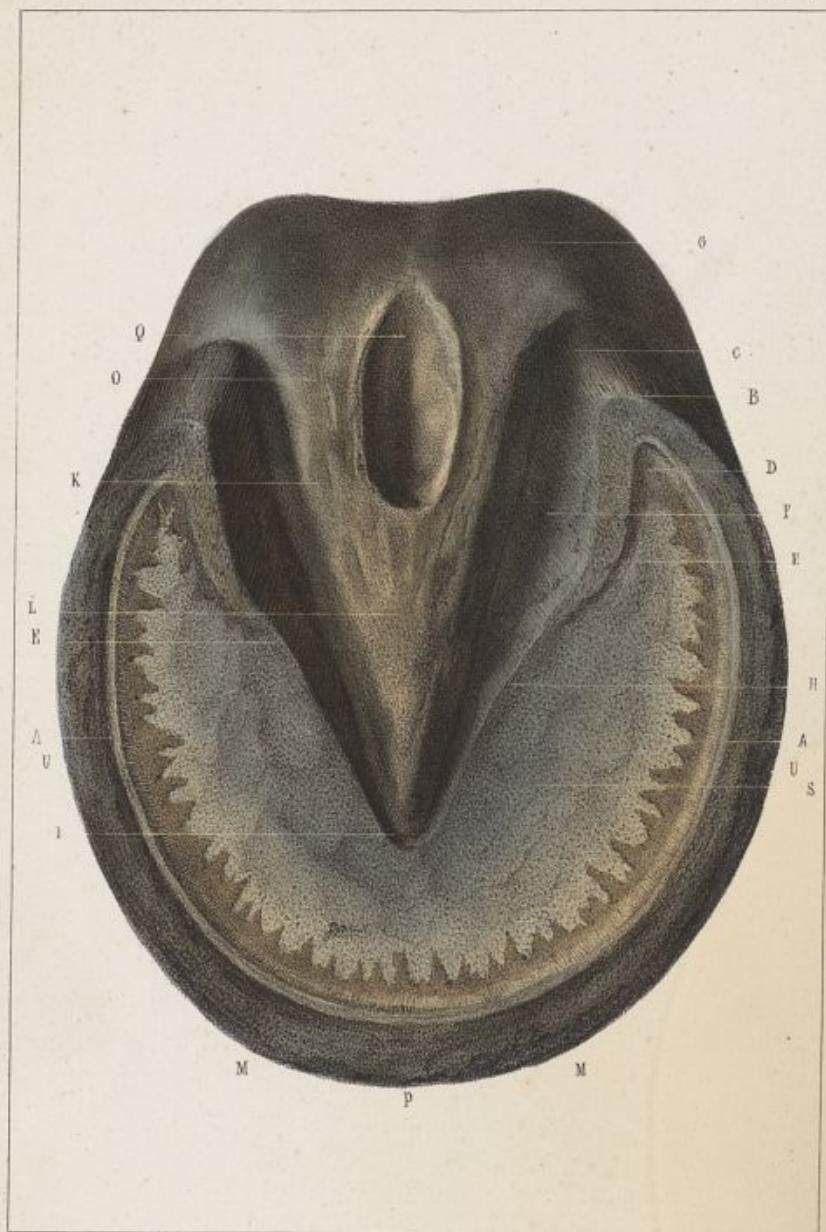

Dessiné d'après nature par E. R. Pochet.

Imp. Lemercier, r. de Seine 57 Paris







D'après nature par E. R. Pochet.

Imp. Lemercier à Paris.

Appareil corné de la région digitale.

PLANCHE XXXII.

Vue du sabot par sa face inférieure.

- p, La paroi.
- s, La sole.
- L, La fourchette.
- A, Ligne indiquant la commissure de la sole et de la paroi.
- B, Angle d'inflexion ou arc-boutant.
- C, Sommet de l'arc-boutant.
- D, Région des talons du pied, en dedans de l'arc-boutant.
- E, Bord inférieur des barres.
- F, Face externe des barres bordant les lacunes latérales de la fourchette.
- G, Glômes de la fourchette.
- H, Extrémité terminale des barres sur les côtés de la fourchette.
- I, Pointe de la fourchette.
- K, Branches de la fourchette.
- M, Régions des mamelles du sabot.
- P, Région de la pince du sabot.
- Q, Lacune médiane de la fourchette.
- U, Région des quartiers.

Appareil corné de la région digitale.

PLANCHE XXXIII.

La Fig. I. représente la fourchette vue par sa face supérieure, faisant continuité au périople par ses glômes.

c c, Glômes de la fourchette.

d, Face externe du périople.

s s, Bord supérieur du périople.


Fig. II.

Elle représente les tubes de la fourchette désagrégés les uns des autres et formant une espèce de pinceau. Cette désagrégation s'est opérée spontanément sur le pied d'un cheval qui faisait *sole et fourchette neuves*.

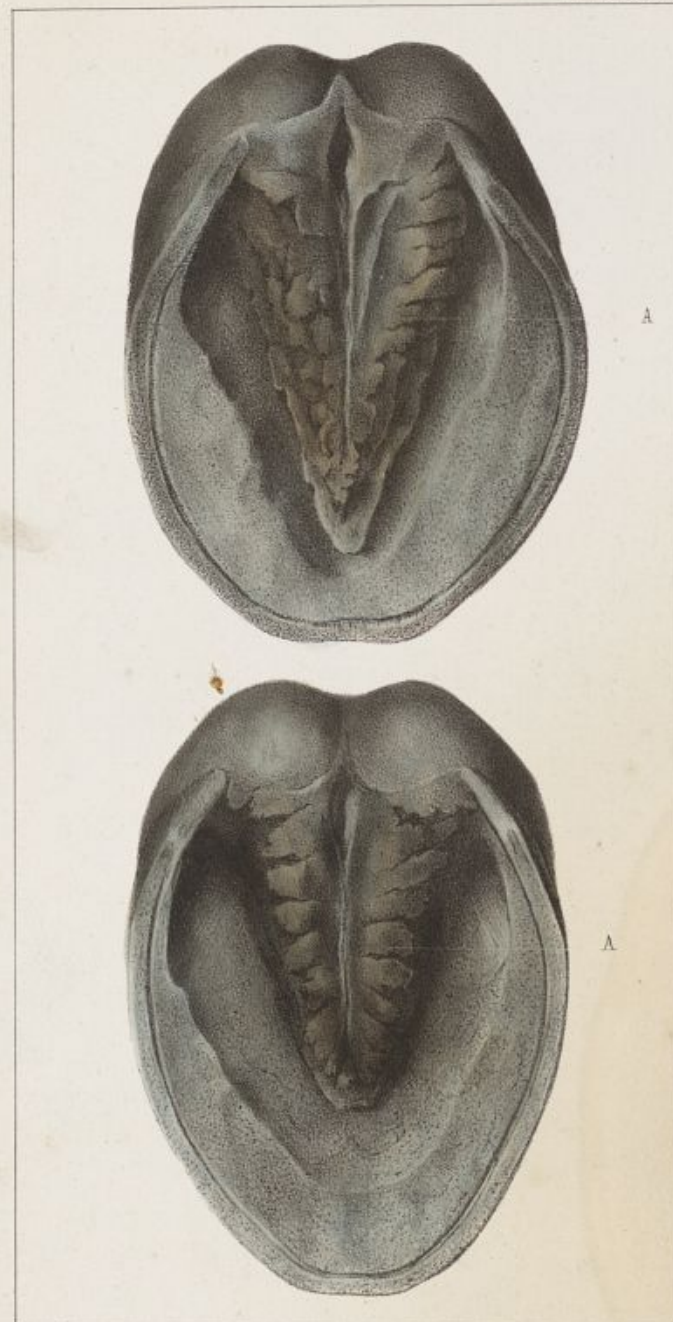

D'après nature par E. R. Pochet.

Imp. Lemercier, à Paris.







Dessiné d'après nature par E. R. Pochet

Imp. Lemercier, r. de Seine 57 Paris


Appareil corné de la région digitale.

—
PLANCHE XXXIV.

Cette planche représente la face inférieure du sabot du poulain, dans les premières semaines après la naissance.

A A, Tampon élastique du sabot fœtal réduit en lamelles divergentes par la pression du pied sur le sol.

Paris. — Typographie de E. et V. PÉNAUD frères, 10, rue du Faubourg-Montmartre.





NOUVEAU DICTIONNAIRE
LEXICOGRAPHIQUE ET DESCRIPTIF
DES SCIENCES
MÉDICALES ET VÉTÉRINAIRES

COMPRENANT

L'ANATOMIE, LA PHYSIOLOGIE, LA PATHOLOGIE GÉNÉRALE,
LA PATHOLOGIE SPÉCIALE,
L'HYGIÈNE, LA THÉRAPEUTIQUE, LA PHARMACOLOGIE,
L'OBSTÉTRIQUE, LES OPÉRATIONS CHIRURGICALES,
LA MÉDECINE LÉGALE,
LA TOXICOLOGIE ET LES SCIENCES ACCESSOIRES ;

avec planches intercalées dans le texte ;

suiet d'un

VOCABULAIRE BIOGRAPHIQUE ;

Par MM.

RAIGE-DELORME, D. M.,

Bibliothécaire à la Faculté de médecine
de Paris, rédacteur en chef des
Archives générales de
médecine.

H. BOULEY,

Professeur de clinique et de chirurgie à
l'Ecole vétérinaire d'Alfort, secrétaire
général de la Société nationale et
centrale de méd. vétérinaire.

Ch. DAREMBERG, D. M.,

Bibliothécaire honoraire de l'Académie
nationale de médecine, bibliothé-
caire à la bibliothèque
Mazarine.

J. MIGNON,

Docteur en médecine, ancien chef de ser-
vice à l'Ecole vétér. d'Alfort, membre
de la Société nationale et centrale
de médecine vétérinaire.

Avec la collaboration de M. Ch. LAMY, pour la chimie.

MODE DE PUBLICATION.

LE NOUVEAU DICTIONNAIRE LEXICOGRAPHIQUE ET DES-
SCRIPTIF DES SCIENCES MÉDICALES ET VÉTÉRINAIRES for-
mera un très-fort volume grand in-8 à deux colonnes, texte compacte, et
sera publié en trois livraisons. — La première livraison, contenant la
matière de 2 forts volumes in-8, est en vente ; prix de cette livraison :
5 fr. 50 cent. pour Paris ; et 6 fr. 50 cent. par la poste.

Les deux autres livraisons se succéderont de quatre en quatre mois.

ON SOUSCRIT : A Paris, chez LABÉ, éditeur, libraire de la Faculté
de médecine et de la Société nationale et centrale de médecine vétérinaire,
place de l'Ecole-de-Médecine, 23, ANCIEN n° 4 ; — et chez tous les libraires
de province.

Paris. — Typographie de E. et V. PENAUD frères, 10, rue du Faubourg-Montmartre.