

Les maladies dans l'art des masques de l'Himalaya *

par Philippe CHARLIER **, Isabelle HUYNH-CHARLIER ***,
Luc BRUN **** et François PANNIER *****

Principes de l'icône-diagnostic

L'icône-diagnostic consiste en un examen médical de figurations humaines partielles ou complètes, c'est-à-dire principalement sur les peintures et les sculptures (1). Cette discipline complète la paléopathologie, car elle permet de poser des diagnostics théoriquement impossibles sur des squelettes, comme le goitre par exemple. Associées l'une à l'autre, ces deux disciplines à la croisée des sciences humaines et des sciences dites "pures" permettent de décrire de façon encore plus exhaustive l'état de santé des populations du passé.

Matériel et méthode

L'un de nous (François Pannier) a récemment fait l'acquisition d'une importante quantité de masques himalayens constituée d'une centaine de pièces provenant d'une ancienne collection privée du sud de la France. Poursuivant une collaboration multidisciplinaire principalement médicale et ethnologique (2), nous avons examiné chacun de ces masques afin de détecter des anomalies crânio-faciales et/ou cervicales. Les anomalies mineures n'ont pas été retenues, notamment les légères asymétries et/ou les irrégularités anatomiques, partant du principe qu'il s'agissait *a priori* d'une maladresse de l'artisan ; neuf masques ont été considérés comme pathologiques, présentés et décrits ci-après.

Paralysie faciale ?

Un seul masque de notre série était porteur d'une telle anomalie, assez commune dans l'art des masques (3). Sur ce masque en bois de 31cm provenant des moyennes collines

* Journées de juin 2013.

**Laboratoire d'anthropologie médicale et médico-légale (UVSQ/AP-HP), UFR des sciences de la santé, 2, avenue de la source de la Bièvre, 78180 Montigny-le-Bretonneux.

*** Service de Radiodiagnostic, Hôpital de la Pitié-Salpêtrière, 75013 Paris.

**** Service d'Anatomie/Cytologie Pathologiques, Hôpital Universitaire, Parakou, Bénin.

***** Galerie "Le toit du monde", rue Visconti, 75006 Paris.

népalaises (Fig. 1), la principale anomalie notable consiste en une importante déviation de l'angle droit de la bouche vers le haut (4), pour laquelle deux interprétations médicales sont possibles : paralysie faciale périphérique gauche (l'absence de déviation de l'angle gauche de la bouche étant pathologique chez ce sujet et démasquée lors du sourire au cours duquel l'angle droit s'élève correctement (Fig. 2) (5) ; lésion mutilante de l'hémi-face droite (brûlure ou tumeur attirant l'angle droit de la bouche et déviant le sourire). Le caractère relativement fruste de la sculpture, la pauvreté des détails anatomiques, empêchent tout diagnostic définitif.

Fente labiale

Cette maladie est caractérisée par une non-fermeture congénitale de tout ou partie de la lèvre supérieure et de l'os maxillaire sous-jacent. Elle peut s'accompagner d'une non-fermeture du palais osseux (Fig. 3) (6). Une telle anomalie est particulièrement bien visible sur un masque provenant du Teraï (ethnie Rajbanchi ?) mesurant 25 cm (Fig. 4). On note en effet l'existence d'une solution de continuité au niveau de la lèvre supérieure gauche, à proximité de la ligne médiane, mettant à nu la dentition sous-jacente, topographie classique et non rare de la maladie. De façon associée, il existe également un déplacement des plis naso-géniens. Enfin, il est difficile de dire si le strabisme convergent des deux yeux est lié à la maladie de l'artisan ou s'il traduit un trouble neurologique supplémentaire chez le sujet malade...

Lèpre

La lèpre est une maladie infectieuse, granulomateuse, mutilante, qui touche avec prédilection les extrémités (doigts, orteils et appendice nasal) et dont le foyer géographique d'origine est le continent indien. Un masque Rajbanchi en bois polychrome (Fig. 5) pourrait figurer l'un des types cliniques de la lèpre (topographie faciale), à moins qu'il ne s'agisse d'une mutilation volontaire à titre de punition... En effet, en 1764, les habitants de la ville de Kirtipur, dans la vallée de Katmandou, ayant refusé de se rendre à Prithi Narayan, eurent le nez et les lèvres coupés, même les enfants qui n'étaient plus à la mamelle. Seuls les individus qui savaient jouer des instruments à vent furent épargnés ; le nom de la ville fut transformé en Naskatpur, "la ville des nez coupés" (extrait des *Chroniques du Père Giuseppe*). L'individu représenté, peut-être un être mythologique compte-tenu des canines proéminentes (démon ?), est caractérisé par une atrophie nasale très évocatrice de la lèpre, mais sans la perte de dents maxillaires antérieures observée à un stade plus avancé de la maladie (*facies leprosa* : Fig. 6) (7). L'ensemble de ces modifications a fait l'objet d'une description exhaustive par Møller-Christensen à partir de squelettes danois médiévaux pathologiques (8).

Goitre

Au total, six masques humains présentent des caractéristiques de goitre (hypertrophie diffuse ou localisée de la glande thyroïde), avec quelques différences cliniques d'un exemplaire à l'autre :

- Un masque Mompa de l'Arunachal Pradesh (Inde), masculin, en bois brut, figurant un sujet adulte porteur de rides (à moins qu'il ne s'agisse de peintures cutanées ou de tatouages ?) (Fig. 7). Dans le prolongement du menton se trouve une volumineuse masse dont la largeur équivaut quasiment à celle du visage ;

- Un masque Mompa de l'Arunachal Pradesh (haut de 29 cm), féminin, polychrome, figurant un sujet âgé à la peau manifestement ridée (Fig. 8). Sous le menton, légèrement

en retrait, se voient deux masses rondes comme des pommes, fusionnées sur la ligne médiane et dont la largeur totale, à nouveau, équivaut grossièrement à celle du visage ;

- Un masque de Teraï, haut de 30 cm, féminin, portant encore des traces de polychromie, figurant un sujet jeune ou adulte non mature (absence de ride) (Fig. 9) (9). Sous le menton sont appendues deux masses imposantes, mais d'une façon moins nette que sur le masque précédent ;

- Un masque de Teraï, haut de 24 cm (féminin ?), en bois brut, représentant une personne âgée dont les cheveux et les rides étaient figurés par de profondes incisions (Fig. 10). Sous le menton, cette fois-ci, trois masses sont appendues (deux latérales et une médiane) (10) ;

- Un masque Mompā de l'Arunachal Pradesh (haut de 28 cm), en bois polychrome représentant un sujet jeune (féminin ?) portant des boucles d'oreilles (Fig. 11). Sous le menton, quatre masses charnues sont présentes, deux para-médianes principales et deux latérales sous-tragiennes accessoires.

Ainsi, pour synthétiser cet ensemble de figurations de goîtres, on peut répartir l'ensemble en plusieurs groupes : goitre uni-nodulaire, goitre bi-nodulaire, goitre pluri-nodulaire. Le goitre est une maladie extrêmement fréquente, avec des foyers de plus grande concentration, généralement montagneux : Massif Central et Alpes (Europe), Kabylie (Maghreb), Andes (Amérique du Sud) et Himalaya (Asie). L'éloignement de la mer, donc les carences en iode, est en effet le facteur principal causant l'apparition de cette maladie sous sa forme endémique (Fig. 12) (11). Cette dernière entité (appelée également goitre myxœdémateux) peut s'accompagner, outre l'augmentation de taille de la partie antérieure du cou liée au gonflement de la thyroïde, de troubles quelquefois importants tel le crétinisme chez l'enfant. D'autres types de goîtres existent également, d'origine différente, comme celui de la maladie de Basedow, accompagné de signes satellites telle que l'exophtalmie, anomalie qui n'est retrouvée sur aucun des masques examinés.

Chose intéressante, les humains ne sont pas les seuls à souffrir de ces carences iodées. Souvent, les animaux sauvages (notamment les herbivores) lèchent des pierres salées ou des sources de sel naturelles. Un animal malade a été représenté sur l'un des masques Mompā de l'Arunachal Pradesh (Inde ; hauteur 26 cm) (Fig. 13), un singe porteur d'un goitre bi-nodulaire.

Conclusion

L'icône-diagnostic nous a permis de porter un regard médical sur plusieurs figurations humaines et animales de maladies cervico-faciales de l'Himalaya. Des diagnostics de paralysie faciale, de lèpre et de goitre ont ainsi été posés. Concernant cette dernière maladie (goitre), la réalisation de dosages d'iode dans le sel gemme local et dans le sel d'importation (en provenance d'Asie Centrale et des contreforts indiens) permettra peut-être de confirmer l'origine endémique de la maladie. L'examen médical systématique d'autres collections de masques permettra vraisemblablement la mise en évidence d'autres maladies permettant de connaître plus précisément l'état de santé des populations himalayennes.



Fig. 1



Fig. 2




Fig. 3

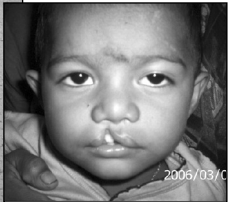

Fig. 4

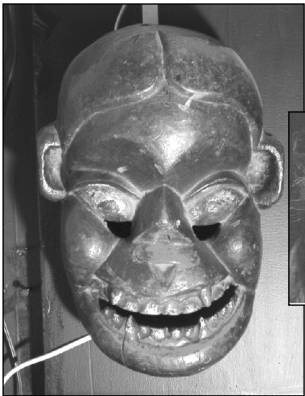


Fig. 5

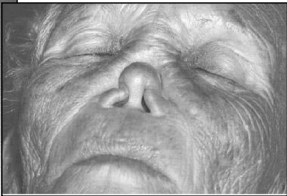

Fig. 6




Fig. 7



Fig. 8



Fig. 9



Fig. 10

LES MALADIES DANS L'ART DES MASQUES DE L'HIMALAYA



Fig. 11

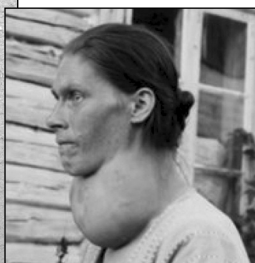

Fig. 12



Fig. 13

NOTES

- (1) GOUREVITCH, 2008.
- (2) CHARLIER, 2006.
- (3) CHARLIER, 2007a, 2007b.
- (4) Un masque comparable est présenté dans Pannier, 1989 (fig. 10, p. 26) : masque népalais de 25 cm en bois à patine luisante, “figurant un personnage comique”. Il est étonnant de constater que les maladies ou, du moins, les anomalies morphologiques sont considérées (par les ethnologues ? par les historiens de l’art ? par les populations fabriquant et/ou usant du masque ?) comme un élément comique...
- (5) Figure tirée de DUMAS G. - *La vie affective. Physiologie - Psychologie - Socialisation*. Paris, Presses universitaires de France, 1948.
- (6) Figure reproduite avec l’autorisation de Wikipedia.
- (7) Figure reproduite avec l’autorisation de l’Université du Minnesota (Division of Oral and Maxillofacial Pathology).
- (8) Møller-Christensen, 1952.
- (9) Masque reproduit dans Pannier, 1989 (fig. 45, p. 93).
- (10) Un masque comparable (mais à goitre bilobé) reproduit dans Pannier, 1989 (fig. 57, p. 105).
- (11) Photographie ancienne par Martin Finborud (1861-1930), reproduite avec l’autorisation de Wikipedia.

BIBLIOGRAPHIE

- CHARLIER P., HUYNH I., PANNIER F., BAZIN N. - “Paléopathologie au Tibet et en Asie Centrale. À propos de deux exemples”, in CHARLIER P. dir. *1er Colloque International de Pathographie, Loches, Avril 2005*, Paris, De Boccard, Collection Pathographie (1), 2006, 243-257.
- CHARLIER P.- “Un nouveau cas de paralysie faciale sur une terre-cuite smyrniote hellénistique. Icono-diagnostic et paléopathologie des paralysies faciales”, *Hist. Sci. Med.*, 41, 2007, 49-60 (2007a).
- CHARLIER P. - “Une paralysie faciale africaine”, *Pour la Science*, 2007, 361, 160-161 (2007b).
- GOUREVITCH D. - “L’icono-diagnostic et l’histoire des maladies dans le monde gréco-romain”, in CHARLIER P. dir. *Ostéo-archéologie et techniques médico-légales. Tendances et perspectives. Pour un ‘Manuel de paléopathologie humaine’*, Paris, De Boccard, Collection Pathographie (2), 2008, 577-587.
- MØLLER-CHRISTENSEN V., BAKKE S.N. - “Changes in the anterior nasal spine and the alveolar process of the maxillary bone in leprosy”, *Int. J. Leprosy*, 1952, 20, 335.
- PANNIER F., MANGIN S. - *Masques de l’Himalaya. Du primitif au classique*. Paris, R. Chabaud, 1989.

PHILIPPE CHARLIER, ISABELLE HUYNH-CHARLIER, L. BRUN ET FRANÇOIS PANNIER

RÉSUMÉ

Selon les méthodes de l'icône-diagnostic, on examine neuf masques himalayens, porteurs de paralysie faciale, de lèpre ou de goitre.

SUMMARY

Following the methods of icono-diagnosis, nine masks from the Himalayan mountains are examined, probable representations of facial paralysis, leprosy and goiter.